Universitätsklinikum Ulm
Klinik für Nuklearmedizin
Ärztlicher Direktor: Prof. Dr. S. N. Reske

Aussagekraft der ^{18}F-FDG-PET/CT in der Ausbreitungs- und Rezidivdiagnostik des Ewing Sarkoms

Dissertation
zur Erlangung des Doktorgrades
der Zahnmedizin an
der Medizinischen Fakultät der Universität Ulm

vorgelegt von

Melanie Vetter

aus Aalen

2012

Amtierender Dekan:	**Prof. Dr. Thomas Wirth**
1. Berichterstatter:	**Prof. Dr. Sven Norbert Reske**
2. Berichterstatter:	**Prof. Dr. Daniel Steinbach**
Tag der Promotion:	**14.06.2012**

Meiner Mutter

Inhaltsverzeichnis

Inhaltsverzeichnis 4

Abkürzungsverzeichnis 6

1. Einleitung 1
1.1. Das Ewing Sarkom 1
1.1.1. Epidemiologie und medizinische Grundlagen 1
1.2. Diagnostik 3
1.2.1 Konventionelle Diagnostik 3
1.2.2 Molekulare Bildgebung mittels PET bzw. PET/CT 7
1.2.3. Biochemisches Prinzip der ^{18}F-FDG Untersuchung 7
1.3. Therapie 8
1.4. Fragestellung der Studie 12

2. Material und Methodik 13
2.1. Allgemeines 13
2.2. Studiendesign 13
2.3. Patientenkollektiv 14
2.3.1. Allgemeines 14
2.3.2. Ein- und Ausschlusskriterien der Studie 14
2.5. Patientenaufklärung und Untersuchungsdurchführung 15
2.5.1. Untersuchungstechnik PET/CT 16
2.6. Erfasste Variablen 16
2.6.1. Patienten 16
2.6.2. PET/CT 16
2.6.3. MRT 17
2.6.4. Vergleich der PET/CT- mit der MRT-Diagnostik mit dem histologischen Goldstandard 17
2.7. Bildanalyse 17
2.8. Auswertung 18

3. Ergebnisse 20
3.1. Patientenkollektiv 20
3.1.1. Geschlecht 21
3.1.2. Alter 21
3.1.3. Molekulare Translokation 22
3.1.4. Histopathologische Klassifikation 22
3.1.5. Tumorlokalisation bei Erstdiagnose 23
3.1.3. Metastasierung bei Erstdiagnose 23
3.2. Therapieverlauf 24
3.2.1. Lokaltherapie 24
3.2.2. Chemotherapie 25
3.2.3. Therapieverlauf nach Chemotherapie 26
3.2.4. Zeitpunkt der PET/CT-Diagnostik 26
3.2.5. Krankheitsverlauf vor und nach der PET/CT-Diagnostik 27
3.3. Klinischer Verlauf 28
3.3.1. Beobachtungszeitraum 28
3.3.2. Gesamt- und ereignisfreies Überleben 28
3.3.3. Ereignisse 29
3.4. Vergleich der Methoden 30
3.4.1. Vergleich PET/CT mit der Histologie 30

3.4.2. Vergleich der PET/CT-Befunde mit den Ereignissen 31
3.4.3. Vergleich MRT mit der Histologie 31
3.4.4. Vergleich MRT-Befunde mit den Ereignissen 32
3.4.5. Vergleich MRT- und PET/CT-Diagnostik mit der Histologie 32
3.4.6. Beurteilung der Läsionen im PET/CT und MRT 33
3.4.7. Vergleich der Läsionsabgrenzung vom Normalgewebe im MRT und PET/CT 35
3.4.8. Korrelation der beiden Verfahren PET/CT vs. MRT 36
3.4.9. PET/CT und MRT-Volumina im Vergleich 36
3.5. Auswertung der tumoralen FDG-Aufnahme im PET/CT vor und nach einer Chemotherapie 38
3.5.1. Patienten-Outcome und der SUV_{max}-Wert vor und nach Therapie 38

4. Diskussion 39
4.1. Patientenkollektiv 39
4.2. Prognostische Faktoren 40
4.2.1. Prognostische Aussagen des PET/CT 41
4.3. Dignitätsbeurteilung 43
4.4. Vergleich von PET/CT und MRT 45
4.5. Ausblick: Bildgebung PET/CT 47

5. Zusammenfassung 49

6. Literaturverzeichnis 51

Anhang 62

Formalien 85

Abkürzungsverzeichnis

BWK	Brustwirbelkörper
CESS	Cooperative Ewing`s Sarkoma Study
CH	Chemotherapie
CO_2	Kohlendioxid
CR	Complete Remission
CT	Computertomographie
CWS	Cooperative Weichteilsarkom Studie
DD	Differentialdiagnose
ED	Erstdiagnose
EICESS	European Intergroup Cooperative Ewing`s Sarkoma Study
EWS	Ewing Sarkom
ETS	Erythroblastosis-virustransferringsequence Transkriptions Faktor
EURO-E.W.I.N.G	European Ewing Tumor Working Initiative of National Groups
^{18}F	Radioaktivmarkiertes Fluor
FDG	2-Fluoro-2-Desoxy-D-Glucose
Gy	Gray
ICRP	International Comittee for Radioprotection
ISG	Iliosakralgelenk
KM	Kontrastmittel
kV	Kilovolt
LDH	Serumlaktatdehydrogenase
LK	Lymphknoten
LWK	Lendenwirbelkörper
LWS	Lendenwirbelsäule
M	Metastasen
M.	Musculus
Mbq	Megabequerel
MRT	Magnetresonanztomographie
mSv	Milli Sievert
N	Nodus
NPW	Negativer prädiktiver Wert
PET	Positronen-Emissions-Tomographie

PNET	Peripher Primitiver Neuroektodermaler Tumor
PPW	Positiver prädiktiver Wert
PR	Partielle Remission
RF	Raumforderung
R-Status	Resektionsstatus
RT	Perkutane Strahlentherapie
ROI	Region Of Interest
SUV	Standardized Uptake Value
SWK	Sakralwirbelkörper
T	Tumor
TBR	Tumor Background Ratio
TNM	Tumor Nodus Metastasen(Tumorklassifikationssystem)
UICC	Union Internationale Contre le Cancer
VAD	Vincristin, Actinomycin D, Cyclophosphamid
VAI	Vincristin, Actinomycin D, Ifosfamid
VIDE	Vincristin, Ifosfamid, Doxorubicin, Etoposid
Vs	Versus
VU	Voruntersuchung
WHO	Weltgesundheitsorganisation
WT	Weichteile
ZNS	Zentrales Nervensystem

1. Einleitung

1.1. Das Ewing Sarkom

1.1.1 Epidemiologie und medizinische Grundlagen

Das Ewing Sarkom wurde 1921 erstmals von Dr. James Ewing beschrieben [36]. Es ist definiert als Rundzellsarkom mit unterschiedlich ausgeprägter neuro-ektodermaler Differenzierung (WHO) und nach dem Osteosarkom (60% der Fälle) der zweithäufigste maligne Tumor des Skelettsystems (25% der Fälle) [26].

Die Häufigkeit der malignen Knochentumore liegt bei 0,5-2/100 000. Das Ewing Sarkom kommt im Kindes- und Jugendalter mit einer besonderen Häufung in der zweiten Lebensdekade vor (Prädilektionsalter 10-15 Jahre). Jungen sind etwas häufiger betroffen als Mädchen (1,5:1) [4].

Ewing Tumore manifestieren sich vorwiegend im Bereich der Diaphysen langer Röhrenknochen sowie an platten Knochen. Primärlokalisation ist das Becken (22%), gefolgt von Femur (19%), Rippen (11%), Tibia (10%), Fibula (10%), Wirbelsäule (7%), Humerus (6%), Skapula (5%), Fuß (3%), Klavikula (2%), Schädel (1%), Radius (1%), Ulna (1%) und dem Sternum mit unter 1% [88]. Neben der frühen hämatogenen Aussaat in die Lunge sind multiple Knochenläsionen im Skelettsystem mit/ohne diffusen Knochenmarksbefall festzustellen. Zum Zeitpunkt der Diagnosestellung sind bei 20-25% der Patienten Metastasen nachzuweisen [112]. Mit alleiniger Operation oder Strahlentherapie ohne Kombinationschemotherapie liegt die 5-Jahres-Überlebensrate aller Patienten, aufgrund des Auftretens späterer Lungen- und/oder Knochenmetastasen bzw. durch die Entwicklung eines Rezidives (30-40% aller Patienten), unter 10% [82]. Eine langfristig rezidivfreie Überlebensrate wird bei Patienten mit lokal begrenztem Ewing Sarkom durch die systemische Kombinationschemotherapie in ca. 50-70% der Fälle erreicht. Bei Vorhandensein von nachweisbaren extrapulmonalen Metastasen überleben nach fünf Jahren nur 30% der betroffenen Patienten [51].

Die Tumore der Ewing Sarkom-Gruppe werden in ein klassisches, atypisches Ewing Sarkom, peripher (primitiver) neuroektodermaler Tumor (PNET), Askin-Tumor der Brustwand, peripheres Neuroepitheliom unterteilt [91].

Die Einteilung der Ewing Sarkome erfolgt aufgrund der Expression von neuronalen Markern (S100, neuronenspezifischen Enolase und Synaptophysin). Das klassische Ewing

Sarkom weist, im Gegensatz zum atypischen Ewing Sarkom keine immunologischen neuronalen Marker auf. Beim PNET ist eine neuroektodermale Differenzierung nachweisbar [115]. Hinzu kommen sogenannte Homer-Wright Rosetten als morphologische Strukturen. Liegt das PNET in der Thoraxwand, dann wird er als Askin Tumor bezeichnet [100].

Zur einheitlichen Bestimmung des Differenzierungsgrades gilt das histopathologische Grading [17]. Zur einheitlichen Klassifikation des Infiltrationsgrades findet in Deutschland das TNM-System Anwendung [24, 94, 111, 122].
Die Stadieneinteilung der malignen muskuloskelettalen Tumoren erfolgt nach ENNEKING [35]. Um das postoperative Resektionsausmaß zu beurteilen, wird der R-Status bestimmt [10], die Tumorregression wird nach Salzer-Kuntschik beschrieben [95].
Nach dem histopathologischen Grading gilt jedes Ewing Sarkom per definitionem als G4 Tumor [94].

1981 wurde in der Bundesrepublik im Rahmen der Gesellschaft für pädiatrische Onkologie und Hämatologie (GPOH) eine kooperative Ewing Sarkom-Studie (CESS 81) begonnen [59, 61]. Die Analyse dieser Studie ergab, dass das Tumorvolumen und das histologische Ansprechen auf die initiale Chemotherapie die wichtigsten prognostischen Faktoren sind [40, 61]. In der Nachfolgestudie (CESS 86) wurde das Behandlungregime nach Rückfallrisiko stratifiziert [60, 86]. Die Analyse zu dieser Studie zeigte, dass durch aggressive initiale Chemotherapie (VAIA-Schema) die rezidivfreie Dreijahres-Überlebensrate für Hochrisikopatienten gegenüber der CESS 81-Studie verbessert werden konnte (CESS 81 lag diese bei 55%, CESS 86 bei 62%) [29, 30, 60, 99, 103]. Nach Abschluss der EICESS 92-Studie wurden als prognostisch bedeutsamster Parameter das Tumorvolumen (cut off: 200 ml), das Ansprechen auf die präoperative Chemotherapie (cut off: 10% vitale Tumorzellen), sowie die initiale Metastasierung mit der Unterscheidung zwischen pulmonaler (prognostisch günstiger) und extrapulmonaler (ungünstiger) Metastasierung identifiziert [84, 85, 103], sodass die EURO-E.W.I.N.G. 99-Studie nach diesen Parametern stratifiziert wurde [58].
Seit 2009 wurde in Deutschland eine neue internationale Therapieoptimierungsstudie, die EWING 2008-Studie, eingeführt. Das Protokoll strebt die Optimierung der Behandlung und der Behandlungsergebnisse für die an Ewing Sarkom erkrankten Patienten an. In diese Studie sind Patienten mit lokalisiertem oder metastasiertem Ewing Sarkom, bei denen eine

neoadjuvante Chemotherapie durchgeführt werden kann, eingeschlossen [63].

Die Ätiologie und kausale Pathogenese ist nicht vollständig geklärt. Bei 85% der Patienten findet sich eine Mutation des Chromosoms 22, überwiegend eine 11/22-Translokation (t11;22) (q24;12). Diese ist mittels RT-PCR (Reverse Transcriptase Polymerase Kettenreaktion) im Tumorgewebe erkennbar [21, 88].

Bei 85-95% der Fälle liegt ein Rearrangement des Ewing Sarkom (EWS) Gens auf dem kurzen Arm des Chromsoms 22 (22q12) vor. Die Fusion des N-terminalen Teil des Ewing Sarkom Gens mit dem C-terminalen Teil des Fli-1 (ein zu Murine Friend Leukämie Virus Intergration Site 1 homolges Gen) auf 11q24 (Mitglied der ETS (erythroblastosis-virustransferringsequence Transkriptions Faktor) Gen Familie) führt zu der klassischen Translokation [3, 5, 27, 65, 114, 120, 121].

Die „breakpoint" Region auf dem Ewing Sarkom Gen geht von Exon 7 bis Exon 11, auf Fli 1 von Exon 3 bis Exon 8 [65].

Die alternative Translokation zwischen Chromosom 21 und 22 t (21;22) (q22;12) findet sich in knapp 5-15% der Ewing Sarkomen.

Zu den anderen sehr seltenen Rearrangements der EWS Gene mit Mitgliedern des ETS Familie gehören die Translokation zwischen Chromosom 7 und 22 t (7;22) (p22;q12) (EWS-ETS Translokationsvariante 1), die EWS-E1AF (enhancer binding protein) t (17;22) (q12;q12) oder EWS-FEV (fünfte Ewing Variante) t (2;22) (q33;q12) [73, 87].

Charakteristisch für das Ewing Sarkom sind histologisch kleine blaue runde Zellen, die sich durch immunhistochemische Nachweismethoden in morphologisch unterscheidbare Gruppen einteilen lassen. Klassisch für den Tumor sind zytoplasmatische Glykogenablagerung/ positive PAS (Periodsäure-Schiff) Reaktion, Vimentin Nachweis und bei 95% ein positives Mic-2-Antigen (CD99 „Cluster of Differentiation 99"), das allerdings nicht Ewing Sarkom-spezifisch ist [1, 87, 88, 125].

1.2. Diagnostik

1.2.1. Konventionelle Diagnostik

Klinisch treten meist Schmerz und Schwellung als primäre Leitsymptome in Abhängigkeit der Lokalisation des Tumors auf. Da Ewing Sarkome oft im Bereich des Beckens, des Femurs oder der Rippen entstehen, das heißt also in Bereichen, in denen längere Zeit ein Tumorwachstum aufgrund großer Muskelstrukturen und/oder benachbarter Körperhöhlen unentdeckt bleiben kann, haben diese Tumoren bei Erstdiagnose oft bereits ein Volumen

von über 100 ml. Je größer das Tumorvolumen (> 100 ml), desto schlechter die Prognose. Besonders Beckentumore bleiben wegen geringer Beschwerden oft lange inapparent [76, 116].
Allgemeinsymptome wie Fieber, Anämie, Gewichtsabnahme, Nachtschweiß oder eine unspezifische Erhöhung der Serumlactatdehydrogenase (LDH), die einen erhöhten Zellumsatz voraussetzt, können zum Diagnosezeitpunkt vorliegen. Diese Allgemeinsymptome treten meist bei ausgedehnter Metastasierung in den Vordergrund und vor allem die Elevation der LDH ist als ungünstiges prognostisches Zeichen zu bewerten [5, 18].

Die Tumordiagnostik erfolgt nach einem standardisierten Algorithmus. Ziel ist die klinische Statuserhebung, die Erfassung von Lokalisation und Ausdehnung des Primärtumors, die Erfassung von Metastasen sowie die Feststellung des histologischen Tumortyps (Typing), Differenzierungsgrad des Tumors (histopathologisches Grading) und das Stadium der Tumorerkrankung (Staging) (Anhang 2 und 3) [43, 94, 122].
Für die Bildgebung werden konventionelle Röntgenaufnahmen des Primärtumors, MRT, CT des Thorax zum Nachweis von Lungenmetastasen, gegebenenfalls die Sonographie und eventuell eine Knochenszintigraphie oder ein PET eingesetzt.
In Röntgenaufnahmen zeigt sich eine zirkuläre Periostabhebung des Knochens (Zwiebelschalenphänomen) und dreieckförmige Verdickung des Periosts (Codman-Dreieck), teilweise eine Destruktion der Kortikalis und eine ausgeprägte Weichteilkomponente. Dies lässt sich im MRT, insbesondere auch Markraumveränderungen kleiner Tumoren, sehr gut nachweisen [50].
Die CT- und MRT-Diagnostik erlaubt eine genaue Größen- und Lagebestimmung des Tumors, besonders die Kortikalisdestruktion lässt sich sehr gut darstellen.
Aufgrund der hohen Ortsauflösung und Gewebedifferenzierung trägt das MRT für die Beurteilung von narbigen und tumorösen Veränderungen im Weichteilgewebe zur genauen Diagnostik bei [50].
In der Ausbreitungsdiagnostik können im Rahmen des Therapiemonitoring ein CT-Thorax zum Nachweis oder Ausschluss von Lungenmetastasen, die Magnetresonanztomographie für Verlaufskontrollen und ein Ganzkörperskelettszintigramm (Frage eines singulären oder multiplen Knochenbefalls) eingesetzt werden. Dieses wird immer häufiger durch die sehr sensitive ^{18}F-FDG PET/CT-Untersuchung ersetzt.
Die funktionelle Bildgebung mit ^{18}F-FDG PET/CT ermöglicht die kombinierte Erfassung von metabolischen (FDG-PET) und morphologischen (CT) Informationen. Hierfür wird

bei der FDG-PET ein radioaktiv markiertes Glucoseanalgon verwendet. Das Ewing Sarkom zeigt, wie viele andere solide Tumore, eine stark gesteigerte Glukoseutilisation [42, 49, 115]. FDG-PET wird deshalb für die Erkennung, das Staging und Restaging, sowie für die Kontrolle des Therapieansprechens eingesetzt [9, 67, 102]. Wegen der hohen Detektionssensitivität der PET und der anatomisch exakten Läsionslokalistaion der CT, bietet die ^{18}F-FDG PET/CT eine vielversprechende Untersuchungsmodalität in der Rezidivdiagnostik und der Metastasensuche des Ewing Sarkoms [41, 48, 104].
Aufgrund der publizierten Daten von Jones [55, 56, 57], Young [123], Schwarzbach [107, 108] und Schulte [105, 106] wurde in den letzten Jahren die Positronen-emissionstomographie sowohl im Rahmen des Stagings und nach neoadjuvanter Chemo-therapie, als auch im Restaging als Therapiekontrolluntersuchung [40, 41, 49, 79, 105, 106] zunehmend eingesetzt.
PET/CT-Untersuchungen sind erst seit 2002 in Deutschland durchführbar, sodass die Publikationen mit größeren Fallzahlen, auch unter Berücksichtigung eines aussage-kräftigen Nachbeobachtungszeitraumes bei Ewing Sarkom selten sind.
An der Universität Ulm stand zwischen 1992-2001 ein PET, ab 2002 ein PET/CT-Gerät zur Verfügung.

Nach Durchführung der bildgebenden Verfahren ist die histologische Sicherung durch Biopsie obligat. Ziel der Biopsie ist es, genügend Material für eine Histologie sowie für Molekularbiologie und Immunhistochemie als Frischgefrier- und Paraffinschnitt zu gewinnen.
Da durch eine präoperative, neoadjuvante Chemotherapie die Tumorresektion sehr erleichtert wird, ist das histologische Ansprechen der Tumorzellen als wichtiger prognostischer Faktor zu werten [81, 96]. Nach neoadjuvanter Chemotherapie und operativen Intervention erfolgt die Beurteilung des vorbehandelten Resektionspräparates lichtmikroskopisch durch Bestimmung des Anteils vitaler Tumorzellen. Metastasen-suspekte Bereiche sollten ebenfalls einer Biopsie unterzogen werden.
Aufgrund häufig vorkommender Knochenmarkmetastasen, welche zu einer schlechteren Prognose führen, sind Knochenmarkbiopsien oder Knochenmarkaspirationen zur Sicherung einer primären diffusen Knochenmarkinfiltration ratsam [23, 93].
Einen Überblick über die diagnostischen Methoden bei Ewing Sarkom gibt, in Anlehnung an die standardisierte Stufendiagnostik bei Verdacht auf maligne Tumorerkrankung Abbildung 1 [23, 94].

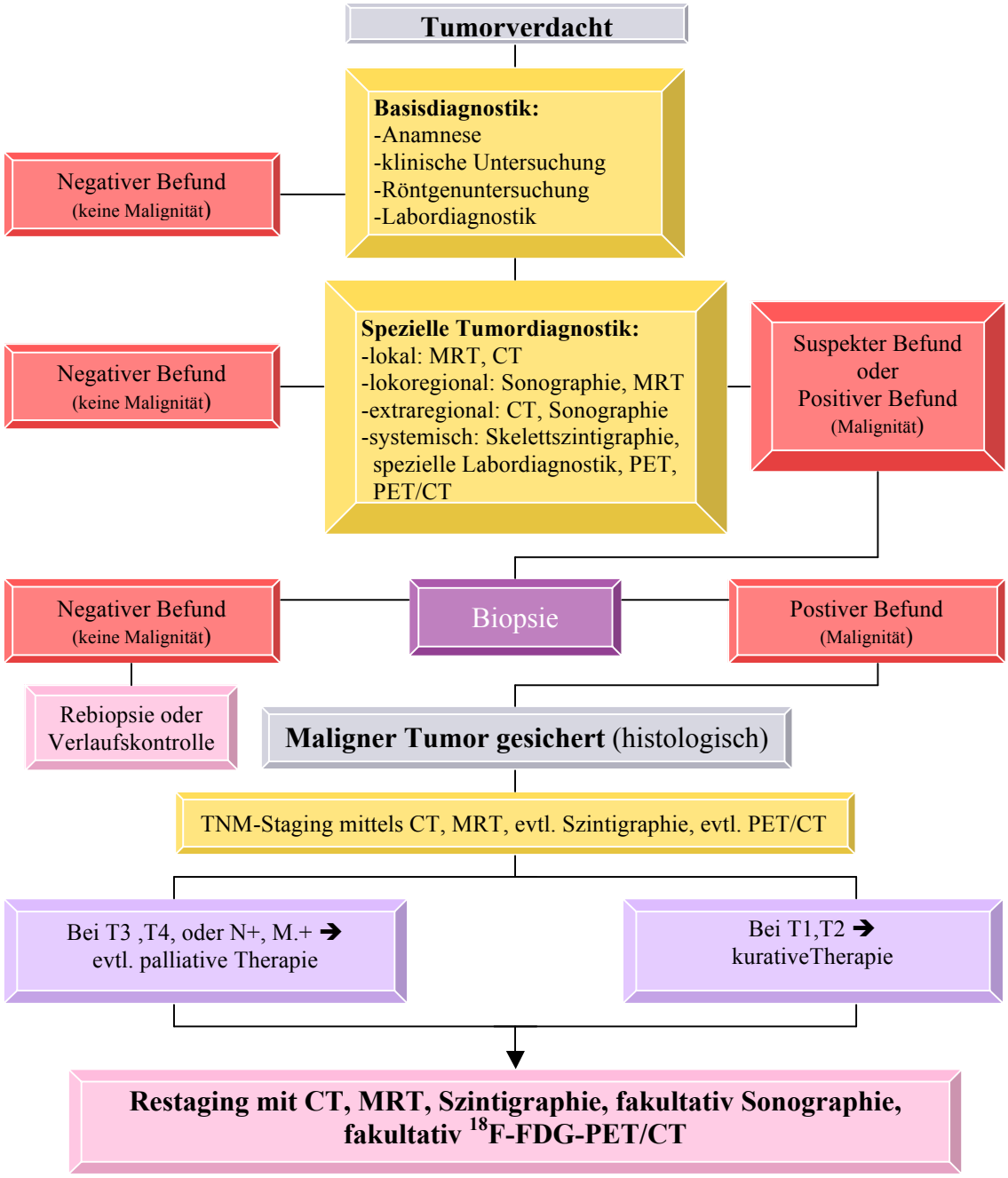

Abbildung 1: Schema über den Einsatz diagnostischer Methoden bei Ewing Sarkom [23, 94]

CT	= Computertherapie
^{18}F	= radioaktives Fluor
FDG	= 2-Fluoro-2-Deoxy-D-Glucose
MRT	= Magnetresonanztomographie
TNM	= Tumor Nodus Metastasen
PET/CT	= Positronen-Emissions-Tomographie/Computertomographie

1.2.2. Molekulare Bildgebung mittels PET bzw. PET/CT

Die molekulare Bildgebung durch Positronenemissionstomographie (PET) entsteht durch die Nutzung spezifischer radiomarkierter Moleküle, welche als Quelle für den Bildkontrast dienen [92]. Der Glukosestoffwechsel kann mit geeigneten radiomarkierten Arzneimitteln, die mit entsprechenden Radionukliden (z.B. ^{18}F) markiert wurden und PET gemessen werden. Bei der PET/CT-Untersuchung werden mittels molekularer Stoffwechselsubstrate morphologische, physiologische oder biochemische Vorgänge abgebildet und quantitativ gemessen [97]. Die Fusionsbildgebung der PET und der CT in einem Kombinationsgerät erlaubt eine funktionelle (PET-basierte Detektionsprinzipien) und morphologische (anatomisch hochauflösende, präzise CT) Bildgebung [92, 8, 67]. Durch die Verwendung der CT-Ergebnisse für die Schwächungskorrektur der PET wird die Untersuchungsdauer verkürzt und die Bildqualität verbessert.

Zudem wird die PET/CT in der Radio-Onkologie zur genaueren Definition für strahlentherapeutische Zielvolumina eingesetzt [70, 75].

Weitere technische Einzelheiten finden sich im Anhang 6.

1.2.3. Biochemisches Prinzip der ^{18}F-FDG Untersuchung

Ein gesteigerter Glukosestoffwechsel in malignen Tumoren wurde erstmals in den 30-er Jahren von Otto Warburg nachgewiesen. Maligne transformierte Zellen verstoffwechseln verstärkt Glucose, was durch eine Überexpression der Glucosetransporter 1 und 3 sowie glykolytischer Schlüsselenzyme zu erklären ist [89].

Für die PET wird am häufigsten 2-F-18-Fluor-Desoxy-D-Glukose (^{18}F-FDG) als Radiopharmakon verwendet. Dieses wird als Glucoseanalgon durch Glukosetransporter aus dem Extrazellulärraum in das Zytosol transportiert und dort durch Hexokinase II zu FDG-6-Phosphat phosphoryliert. Der weitere Stoffwechsel von FDG-6-Phosphat ist weitgehend gehemmt [71, 124]. Das applizierte ^{18}F-FDG reichert sich mehrere Stunden im Tumorgewebe an („metabolic trapping“) [44]. Der daraus entstehende Tumor- zu nicht Tumor-^{18}F-FDG-Konzentrationsgradient wird mit dem PET genau gemessen und zur Darstellung gebracht. Die Aktivitätskonzentration von FDG-6-Phosphat kann semiquantitativ bestimmt und mittels eines 3-Kompartiment-Modells korrekt durch kinetische Messung quantifiziert werden [92].

Ewing Sarkome weisen eine erhöhten Glukosestoffwechsel auf und haben somit eine erhöhte Avidität zu FDG. Dies verbessert die Unterscheidung von aktivem Tumorgewebe zu umliegenden Gewebe und ist dadurch hilfreich für die Tumorerkennung, für das Staging

und das Therapieansprechen [7]. Nachteile in der Diagnostik finden sich z.B. bei der Differenzierung entzündlicher Prozesse von tumorösen Veränderungen aufgrund der unspezifischen Anreicherung des Radiopharmakons [47].

1.3. Therapie

Bei Patienten mit Ewing Sarkom wird eine Kombinationstherapie aus systemischer Chemotherapie und Lokaltherapie angewandt.
Unabdingbar ist die Einbindung der Patienten in Therapieoptimierungsstudien der Gesellschaft für pädiatrische Hämatologie und Onkologie. Die Behandlung der Ewing-Tumore erfolgt im Rahmen der EURO-E.W.I.N.G. 99-Studie (**EURO**pean **E**wing tumor **W**orking **I**nitiative of **N**ational **G**roups Ewing Tumors Studies 19**99**) und seit 2009 im Rahmen der EWING 2008-Studie [58, 63]. (s. Anhang 4 und 5)
Aufgrund des Erkrankungsstadiums und der Ausbreitung sind lokalisierte Ewing Sarkome (ohne Metastasen), von Ewing Sarkom mit nachgewiesenen Lungen-/Pleurametastasen, Ewing Sarkom mit extrapulmonalen Metastasen und das Ewing Sarkom-Rezidiv zu unterscheiden.

Zu den lokalen Therapiemodalitäten zählen die operative Therapie und die Strahlentherapie.
Die Behandlung des lokal begrenzten Ewing Sarkom ist kurativ [53] und beginnt mit einer neoadjuvanten Polychemotherapie. Danach folgt die lokale Behandlung. Die Therapiemöglichkeiten sind die operative Tumorresektion, gegebenenfalls mit Vorbestrahlung (inoperabler Tumor, non-responder) oder Nachbestrahlung und die alleinige Bestrahlung, wobei die operative Entfernung erste Wahl ist. Anschließend erfolgt weitere Chemotherapie (Konsolidierung). Bei Vorliegen von Lungenmetastasen ist wenn möglich eine Resektion und bilaterale Exploration des Thorax durchzuführen. Soweit realisierbar sollten Extremitäten erhaltende Eingriffe wie die radikale Resektion angestrebt werden [51].

Bei einer alleinigen Bestrahlung ist die Erfolgsrate tendenziell geringer als bei der chirurgischen Resektion, allerdings ist eine Operation nicht immer durchführbar, während eine Radiatio bei Dosen bis zu 50 Gray gut toleriert wird. Die postoperative Strahlentherapie erweist sich als effektiv [18, 77, 80].

Die Resektionsarten werden mit Hilfe der ENNEKING Kriterien in eine radikale Resektion, die weite Resektion, die marginale Resektion und die intraläsionale Resektion eingeteilt [35]. Die radikale Resektion umfasst die en-bloc Resektion des gesamten Kompartiments. Bei einer en-bloc Entnahme des Tumors und seiner Pseudokapsel, umgeben von gesundem Gewebe innerhalb des Kompartiments spricht man von der weiten Resektion. Die marginale Resektion ist ebenfalls eine en-bloc Resektion, wobei die Resektionslinie durch die Pseudokapsel läuft und es somit zu mikroskopischen Residuen kommen kann. Beim intraläsionalen Vorgehen erfolgt die Präparation durch den Tumor oder seine reaktive Randzone, welche viele Tumorzellen enthält. Dies führt zur Eröffnung des Tumors und zu Kontamination des OP Feldes [34, 35, 121].
Wenn histologisch eine marginale oder intraläsionale Resektion festgestellt wird, ist eine postoperative Kombinationstherapie aus Bestrahlung und Chemotherapie indiziert.
Bei histologisch schlechtem Ansprechen des Tumors auf präoperative Chemotherapie ist eine zusätzliche Bestrahlung notwendig.

Voraussetzung für eine optimale Strahlentherapie ist eine zuverlässige Bildgebung mit Schnittbildverfahren.
Die Dosis der Radiatio ist abhängig vom Alter des Patienten, von der primären und/oder postoperativen Situation. Die optimale Dosis für Kinder und Jugendlichen beträgt 50-55 Gy. Eine höhere Dosis ist aufgrund der Kombination mit Chemotherapie nicht indiziert.
Bei pulmonalen Metastasen sollte eine Lungenparenchymbestrahlung auch nach vollständiger Remission unter Chemotherapie durchgeführt werden. Die Strahlendosis sollte bei Patienten unter 14 Jahren 15 Gy, bei Patienten über 14 Jahren 18 Gy betragen. Patienten die eine Hochdosischemotherapie mit Busulfan erhalten, darf keine Ganzlungen-bestrahlung erfolgen [10].
Histologisch tumorfreie Resektionsränder schaffen beste Voraussetzungen für eine postoperative Bestrahlung, da der Erfolg einer Radiatio abhängig vom operativen Ergebnis ist [28].

Die systemische antineoplastische Chemotherapie erfolgt als Kombinationstherapie. Als alkalylierende Substanzen kommen Ifosfamid und Cyclophophamid, als Anthrazykline Doxorubicin, gefolgt von Etoposid, als Polypeptidantibiotika Actinomycin D und als Vincaalkaloide Vincristin (mitosehemmend) zum Einsatz [46, 58]. Weniger wirksam erweist sich Methotrexat, Carboplatin oder Cisplatin. Bei Rezidiven wird auch Topotecan,

Irinotecan und Temozolomid erfolgreich eingesetzt [52, 117].

Die Hochdosistherapie mit z. B. Busulfan und Melphalan (Bu-Mel) in Verbindung mit einer unterstützenden autologen Stammzelltransplantation wird bei schlechtem Ansprechen auf die herkömmlich dosierte Chemotherapie in der Euro-E.W.I.N.G 99-Studie verwendet. Aufgrund der starken Toxizität ist es bei Patienten mit Bestrahlung des Körperstammes kontraindiziert.

Das VAC- (Vincristin, Actinomycin D, Cyclophosphamid) und das Doxorubicinschema gehört zu den wichtigsten Komponenten in fast allen Chemotherpieregimen des Ewing-Sarkoms [110].

Bei der E.U.R.O. Ewing 99- Studie erfolgt die Induktionschemotherapie mit sechs Zyklen VIDE (Vincristin, Ifosfamid, Doxorubicin, Etoposid) im Abstand von 21 Tagen.

Nach diesen sechs Zyklen Chemotherapie erfolgt die lokale Tumorbehandlung, meist in Form der Operation. Anschließend werden sieben Zyklen VAI (Vincristin, Actinomycin, Ifosfamid) durchgeführt [58].

Die Stratifizierung ist abhängig von der Größe des Primärtumors (> oder < 200 ml), dem histologischen Ansprechen der Induktionschemotherapie bei resektablen Tumor (gut: < 10% vitale Zellen, ungenügend: ≥ 10% vitale Zellen), Vorhandensein von Metastasen und deren Lokalisation. Somit werden die Patienten in sogenannte Therapiearme R1, $R2_{loc,}$ $R2_{pulm}$ sowie R3 unterteilt [26, 58].

R1 bedeutet, dass keine Metastasen bei Erstdiagnose vorhanden sind und ein gutes histologisches Ansprechen auf die Induktionschemotherapie vorliegt oder das Tumorvolumen unter 200 ml beträgt.

Bei $R2_{loc}$ Patienten sind bei Diagnosestellung keine Metastasen festzustellen, Bu-Mel (Busulfan-Melphalan) ist applizierbar (keine Bestrahlung von Stammlokalisation) und es liegt ein schlechtes histologisches Ansprechen auf die VIDE Induktionstherapie vor oder das Tumorvolumen ist über 200 ml.

Im Therapiearm $R2_{pulm}$ sind die Patienten, die primäre Lungen- und Pleurametastasen aufweisen und Bu-Mel noch applizierbar ist.

Zu R3 gehören alle Patienten mit primären extrapulmonalen/ -pleuralen Metastasen.

Innerhalb dieser Therapiearme wird dann randomisiert. Die Patienten des R1-Therapiearms werden mit VAI versus VAC therapiert, die im $R2_{loc}$ Therapiearm mit VAI versus BuMel und Patienten im $R2_{pulm}$ mit VAI und Lungenbestrahlung versus BuMel ohne Lungenbestrahlung. Die R3 Gruppe wird nicht randomisiert [26, 58].

Patienten der BuMel Gruppe erhalten myeloablative Busulfan und Melphalan Hochdosis-therapie mit anschließender autologer Blustammzelltransplantation (Anhang 4).

In der EWING 2008-Studie werden die Patienten in drei Gruppen (R1, R2, R3) stratifiziert. In der Gruppe R1 (Standardrisiko) sind Patienten mit lokalisiertem Tumor und mit einem Tumorvolumen unter 200 ml. Bei diesen Patienten wird geprüft, ob die Einnahme von Fenretinid oder Biophosphonaten, oder Biophosphonaten und Fenretinid das erkrankungs-freie Überleben im Vergleich zu Patienten ohne eine zusätzliche Therapie verbessert [25].
Die Patienten der High Risk Gruppe (R2) sind Patienten mit einem schlechten histologischen Tumoransprechen und einem lokalisierten initialen Tumorvolumen über 200 ml. Diese Patienten erhalten eine Hochdosischemotherapie (Bu-Mel) mit autologer Stammzelltransplantation. Dabei soll das ereignisfreie Überleben gegenüber Patienten mit Standard-Konsolidierungschemotherpaie verglichen werden.
Bei Very High Risk Gruppe (R3) wird untersucht, ob bei Patienten mit primärer Metastasierung eine Hochdosischemotherapie (Tresulfan-Melphalan) mit autologer Stammzelltransplantation und acht Zyklen adjuvante Chemotherapie das rezidivfreie Überleben verbessert. Alle Patienten erhalten sechs Zyklen VIDE, danach erfolgt die Lokaltherapie und anschließend die Unterteilung der Patienten in die jeweilige Gruppe.
In der R1 Gruppe erhalten die Patienten acht Zyklen VAC- (weibliche Patienten) oder VAI-Chemotherapie (männliche Patienten). Davor erhalten die Patienten entweder mit Fenretinid oder Zoledronsäue oder Fenretinid und Zoledronsäure oder keine zusätzliche Therapie.
Die R2 Gruppe wird wie zuvor nach der Euro-E.W.I.N.G. 99-Studie behandelt.
Patienten der R3 Gruppe erhalten entweder acht Zyklen VAC-Chemotherapie oder Hoch-dosischemotherapie (Tresulfan-Melphalan) mit autologer Stammzelltansplantation und anschließender VAC-Chemotherapie (acht Zyklen) [63]. (s. Anhang 5)

Bei extrapulmonalen Metastasen, Primärtumorsitz am Körperstamm und/oder inoperablem Primärtumor wird häufig ein palliatives Therapieregime gewählt. Dabei stehen die Schmerzlinderung und der Funktionserhalt zur Wahrung der Lebensqualität im Vorder-grund. Ablative operative Eingriffe sind in den meisten Fällen nicht indiziert [22].
Als adjuvante Therapie kommt die perkutane Radiatio und Chemotherapie in Frage [51].
Der Therapieerfolg wird nach WHO-Kriterien beurteilt (Anhang 3).

1.4. Fragestellung der Studie

In dieser Studie sollte die Aussagekraft von ^{18}F-FDG PET/CT in der Ausbreitungs- und Rezidivdiagnostik des Ewing Sarkoms untersucht werden.

Die vorliegende Arbeit ging der Fragestellung bezüglich der Richtigkeit des Läsionsnachweises durch ^{18}F-FDG PET/CT und MRT im Vergleich zur Histologie als Goldstandard nach.

Ein Ziel war es, bei Patienten mit Ewing Sarkom das therapeutische Ansprechen und die prognostische Aussagekraft von ^{18}F-FDG-PET/CT zu untersuchen.

2. Material und Methodik

2.1. Allgemeines

Im Rahmen des interdisziplinären Konsens wurden Behandlungsrichtlinien für Patienten mit Ewing Sarkom durch die Gesellschaft für Pädiatrische Onkologie und die Fachgesellschaften der pädiatrischen Chirurgie, Strahlentherapie, Radiologie und Pathologie erarbeitet. Als Konsens des Therapiemanagements resultierte die EURO-E.W.I.N.G.99-Studie, nach denen Kinder mit Ewing Sarkomen einheitlich therapiert werden [58]. Seit 2009 wird zudem die randomisierte, prospektive, internationale, multizentrische EWING-2008-Studie bei Patienten angewandt [63] .

Nach der Stratefizierung, d.h. der Einteilung in operable Patienten (mit guter oder schlechter Ansprechrate) oder nichtoperable Patienten werden nach Durchführung der lokalen Therapiemaßnahmen (OP, RT) und/oder Chemotherapie die Patienten in das onkologische Nachsorgeprogramm aufgenommen. Derzeit gibt es jedoch keine einzige Untersuchungsmethode, die in einem Untersuchungsvorgang bei Patienten mit Ewing Sarkom vor der Stratefizierung sicher über die lokale Tumorausdehnung und zugleich über das Ausmaß einer Fernmetastasierung vor und nach einer Induktionschemotherapie bzw. nach der Primärtherapie in der onkologischen Nachsorge Auskunft gibt.

2.2. Studiendesign

In der vorliegenden Arbeit wurden 21 Patienten mit histologisch gesichertem Ewing Sarkom im Rahmen der Erstdiagnose (Staging) und zum Restaging mit ^{18}F-FDG-PET/CT untersucht.

Die ^{18}F-FDG-PET/CT-Untersuchung erfolgte bei 13 Patienten im Primärstaging, sowie zur Therapiekontrolle bei allen Patienten nach klinischer Indikation.

Die im PET/CT ermittelten Befunde wurden mit durchgeführten MRT-Untersuchungen verglichen.

Im Rahmen der Resektion des Primärtumors (n = 15) oder von Tumorrezidiven (n = 20) standen 35 Resektate von Primärtumor- oder Rezidivtumormaterial als Goldstandard für die PET/CT-Diagnostik zur Verfügung.

2.3. Patientenkollektiv

2.3.1. Allgemeines

Diese Arbeit wurde als prospektive, nicht randomisierte Querschnittstudie des Universitätsklinikums Ulm von den Abteilungen der Nuklearmedizin (Prof. Dr. med. S.N. Reske), der Abteilung für Pädiatrie (Prof. Dr. med. K.M. Debatin) und der Strahlentherapie (Prof. Dr. med. E. Röttinger) durchgeführt und erstreckte sich über einen Beobachtungszeitraum vom 01.09.2004 bis 31.08.2011.

2.3.2. Ein- und Ausschlusskriterien der Studie

2.3.2.1. Einschlusskriterien

1. Histologisch verifiziertes Ewing Sarkom
2. Einschluss in die EURO-E.W.I.N.G. 99-Studie
3. Therapiemanagement nach der Ewing 2008-Studie
4. Patienten der EURO-E.W.I.N.G. 99-Studie im Stagingprozess vor neoadjuvanter Chemotherapie
5. Patienten der EURO-E.W.I.N.G. 99-Studie im Stagingprozess nach neoadjuvanter Chemotherapie
6. Patienten der EURO-E.W.I.N.G. 99-Studie nach operativer Intervention
7. Patienten der EURO-E.W.I.N.G. 99-Studie nach Chemotherapie ohne anschließende operative Intervention und vor geplanter Strahlentherapie.

Die Einschlusskriterien 1. und 2. oder 3. waren bei allen Patienten obligat.
Patienten welche die Kriterien 1. und 4. bzw. 5.-7. erfüllten, wurden ebenfalls rekrutiert.

2.3.2.2. Ausschlusskriterien

1. Alle Patienten, die nicht die Einschlusskriterien erfüllt haben.
2. Histologisch nicht verifiziertes Ewing Sarkom.
3. Tumoroperierte Patienten mit einem zeitlichen Abstand zur anschließenden PET/CT-Untersuchung von < 6 Wochen nach dem Eingriff.
4. Ein Zeitintervall zwischen Abschluss RT und PET/CT von < 12 Wochen.
5. Beim direkten Vergleich von PET/CT- und MRT-Befunden ein Zeitintervall zwischen MRT und PET/CT von > 4 Wochen.

6. Fehlende Einverständniserklärung des Untersuchten oder bei Minderjährigkeit der Eltern.
7. Ausschlusskriterien für die PET/CT-Untersuchung
   - Akuter Infekt.
   - Schlecht eingestellter Diabetes mellitus (Blutzucker > 160 mg/dl).
   - Kein Einhalten der 12-stündigen Nahrungskarenz vor Untersuchungsbeginn.
   - KM-Allergie.
   - Klaustrophobie.
   - Patienten, die eine Liegezeit von 60 Minuten aufgrund körperlicher oder geistiger Einschränkungen nicht tolerieren konnten.

2.5. Patientenaufklärung und Untersuchungsdurchführung

Erläuterungen zur PET/CT-Technologie und zum Radiotracer werden im Anhang beschrieben (Anhang 6).

Nach einer ausführliche Anamnese, die Aufklärung über Indikation, Nebenwirkungen, Risiken und Komplikationen und unterschriebener Einwilligungserklärung konnte die ^{18}F-FDG-PET/(CT)-Untersuchung durchgeführt werden. Dies war ambulant oder stationär möglich. Der Patient musste für mindestens acht Stunden nüchtern bleiben, damit der Glukosespiegel für diese Untersuchung unter 160 mg/dl liegt und somit eine ausreichende Aufnahme der FDG in den Tumor/Gewebe ermöglicht wird.

Bei adäquatem Blut-Glucose-Spiegel wurde dem Patienten i.v. zwischen 321-763 MBq von ^{18}F-FDG injiziert. Nach einer Wartezeit von mindestens 60 Minuten post injectionem wurde mit der PET bzw. PET/CT-Diagnostik begonnen. Für und während der Verteilungsphase sollte der Patient auf Bewegung verzichten, um die unspezifische Muskelaktivität und die damit verbundene physiologisch bedingte Traceraufnahme zu reduzieren. Für eine verminderte Strahlenexposition ist eine ausreichende Flüssigkeits-zufuhr notwendig. Die effektive Äquivalenzdosis bei 370 MBq injizierten ^{18}F-FDG beträgt 7,15 mSv, die CT-Untersuchung bringt eine Strahlenbelastung von 14 mSv mit sich [67].

Durch die Verwendung der CT-Ergebnisse für die Schwächungskorrektur der PET ist eine korrekte Lagerung während der Untersuchung unverzichtbar. Der Patient wurde in Rückenlage und mit Armen über dem Kopf auf der Liege fixiert.

2.5.1. Untersuchungstechnik PET/CT

Die Untersuchungen wurden mit dem dedizierten Hybrid-PET/CT der Firma General Electronics, Typ Discovery LS durchgeführt.

Im Rahmen der pädiatrisch-nuklearmedizinischen und radiologisch-strahlentherapeutischen interdisziplinären onkologischen Sitzung wurden bei jedem Patienten hinsichtlich der Tumorlokalisation und -ausbreitung in Zusammenschau mit der Klinik die therapeutischen Konsequenzen festgelegt (Anhang 6).

2.6. Erfasste Variablen

2.6.1. Patienten

- Geburtsdatum
- Patientenalter zum Zeitpunkt der Erstdiagnose
- Therapieverlauf
- Alter zum Zeitpunkt der ^{18}F-FDG-PET/CT-Untersuchung (en)
- Ereignisfreie Überleben (EFS) und Gesamtüberleben (Overall Survival)
- Zeitpunkt der Erstdiagnose und Lokalisation des Ewing Sarkoms
- Zeitpunkt und Lokalisation eines Ewing Sarkom Rezidivs
- Art und Zeitraum durchgeführter(n) Chemotherapie(n)
- Art und Datum der operativen Intervention
- Pathohistologische Daten inklusive Resektionsstatus
- Art und Datum der Strahlentherapie
- Histologische Stellungnahme bezüglich der Responderrate nach neoadjuvanter Chemotherapie (Klassifikation nach Salzer und Kuntschik, Anhang 2 [95])

2.6.2. PET/CT

- Anzahl und Datum der Untersuchung(en)
- Applikationsmenge des Radiopharmakons
- Im PET (vom PET/CT): Semiquantitative Messparameter des Tumors (SUV_{max} Werte)
- Im CT (vom PET/CT): Größe des Primärtumors vor oder nach Therapie in der maximalsten transaxialen Ebene (x,y) und cranio-caudalen Ebene (z)
- Im PET/CT: Lokalisation des Primärtumors

2.6.3. MRT

- Anzahl und Datum der Untersuchung (en)
- Kontrastmittelgabe : ja/nein
- Größe des Primärtumors vor Therapie in der maximalsten transaxialen Ebene (x,y) und cranio-caudalen Ebene (z)
- Beurteilung der Tumorsichtbarkeit in den MRT-Sequenzen T1, T1 + KM, T2 und TIRM (visueller Parameter, skaliert: 1 = moderat, 2 = gut, 3 = sehr gut)
- Bildmorphologische Beurteilung des Primärtumors: Ödem (ja/nein), Nekrosen (ja/nein; im positiven Fall: Lage der Nekrosen: zentral/peripher)
- Infiltrationsbeurteilung des Primärtumors

2.6.4. Vergleich der PET/CT- mit der MRT-Diagnostik mit dem histologischen Goldstandard

- histologische Sicherung mittels operativer Intervention
- histologische Sicherung mittels Biopsie

2.7. Bildanalyse

Die Beurteilung der PET/CT- und MRT-Befunde wurde von zwei erfahrenen Nuklear-medizinern und Radiologen ausgewertet.

Bei dieser Untersuchung waren die Beurteiler in Bezug auf klinische Daten, Ergebnisse der konventionellen Bildgebung und therapeutischen Intervention verblindet.

In der Bildanalyse des CT-Bildes wurde im oben genannten Untersuchungsbereich jeweils in den 3-Aufnahme-Ebenen transaxial, coronar und sagittal die aufgenommenen Daten im Weichteil-, Knochen- und Lungenfenster rekonstruiert.

Nach CT basierter Schwächungskorrektur und nach iterativer Rekonstruktion (OSEM) wurden sowohl die schwächungskorrigierten, als auch die nicht schwächungskorrigierten Datensätze im PET ausgewertet. Dabei wurden im Falle einer fokalen ^{18}F-FDG-Mehr-anreicherung diese im Primärtumor semiquantitativ durch Messung der SUV-Werte (Standardized Uptake Value) ausgemessen [31, 48]. (Abbildung 3 Beispiel für die PET/CT Bildgebung).

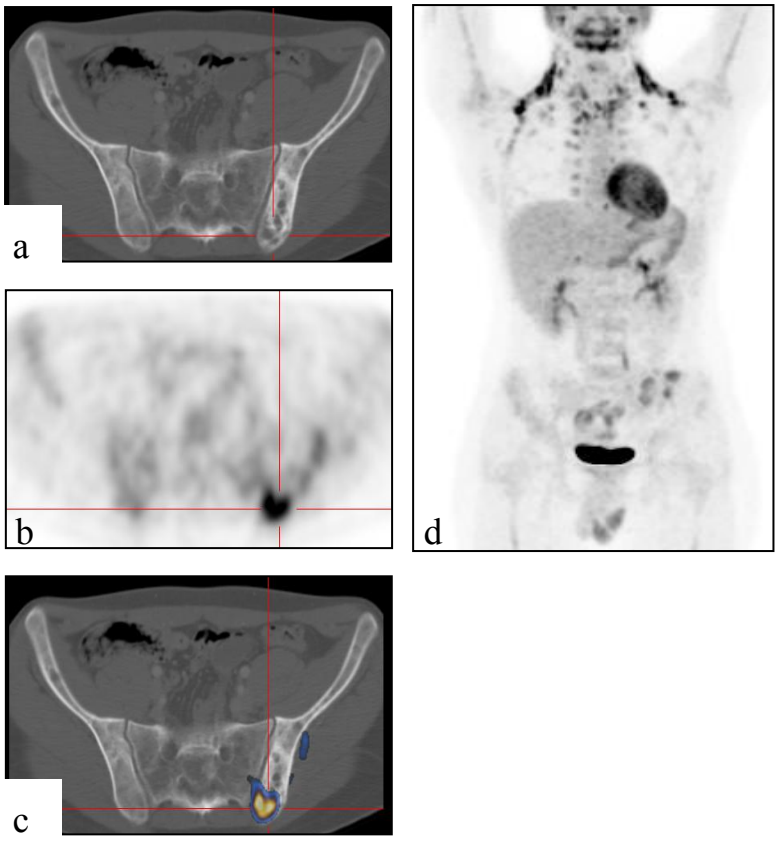

Abbildungsderläuterungen:
1a: axiale CT-Schichtebene im Knochenfenster:
Das Fadenkreuz markiert spongiöse Unregelmässigkeiten und Verkalkungen im dorsalen Os ileum links.
1b: korrespondierende axiale PET-Schnittebene zeigt eine fokale 18-F-FDG-Mehrspeicherung als Ausdruck eines fokal gesteigerten 18-F-FDG-Stoffwechsels. Mit SUV mean und SUV max
1c: Fusionierte Bildgebung des axialen PET-Bildes mit dem korrespondierenden CT-Bild dokumentiert den Primärtumor.
1d: PET: coronale Darstellung (MIP) MIP: Maximum intensity projection.
Darstellung mehrerer physiologischer und unphysiologischer 18-F-FDG-Mehrspeicherungen: Der Primärtumor im linken dorsalen Os ileum. Unspezifische 18-F-FDG-Mehrspeicherungen in Projektion auf das Herz, der Harnblase, angedeutet in den Nierenbeckenkelchsystemen, im Darm und in Projektion auf die Schultern beidseits als Darstellung des braunen Fettgewebes.

Abbildung 3a-d: **Bestimmung der Tumorlokalisation im Positronenemissionstomograph, Computertomograph- und Positronenemissionstomograph /Computertomograph.**
Definition der Auswerteparameter (Bildbeispiele)

FDG	= 2-Fluoro-2-Deoxy-D-Glukose
i.v.	= intravenös
KM	= Kontrastmittelaufnahme
PET/CT	= Positronenemissionstomographie/Computertomographie
SUV	= Standardized Uptake Value

2.8. Auswertung

Die Auswertung erfolgte anhand eines standardisierten Auswerteprotokolls. Die Dateneingabe erfolgte mit dem Microsoft Programm Excel. Die numerische und korrelierende Statistik wurde ebenfalls anhand des Excel Programms (Version 2002 und später Version 2007) erstellt. Die Daten sind als Mittel- oder Medianwerte, gegebenenfalls mit Standardabweichungen angegeben.

Um die Wertigkeit der beiden Untersuchungsverfahren PET/CT und MRT vergleichen zu können, wurden die deskriptiv-statistischen Größen wie Spezifität, Sensitivität, positiver

prädiktiver Wert (PPV) und der negative prädiktive Wert (NPV) berechnet.

Die PET/CT-Aufnahmen wurden visuell analysiert und semiquantitativ durch den standardized uptake Value (SUV) bestimmt.

Der SUV-Wert ist ein dimensionsloser Parameter, der die relative Verteilung des Radiopharmazeutikons beschreibt. Dieser relative Parameter bezieht die in einem Gewebevolumen durch „region of interest“ (ROI) erhaltenen mittleren Aktivitätswerte auf die injizierte Aktivitätsmenge und auf das Körpergewicht der Patienten.

Der Unterschied der SUV-Werte der Patienten, die zwischen zwei PET/CT-Untersuchungen einer Chemotherapie unterzogen waren, wurden mit dem Wilcoxon-Test auf Signifikanz überprüft.

Der Test nach Wilcoxon ist ein nichtparametrischer Test zum Vergleich von Verteilungen zweier verbundener Variablen und berücksichtigt die Größe der Differenzen zwischen den zu untersuchenden Variablen. Unterschiede wurden bei einem zweiseitigen p-Wert von < 0.05 als statistisch signifikant angesehen. Als Computerprogramm zur Errechnung der Signifikanzen und der Überlebensanalyse wurde die GraphPad Prism Software, Version 5.00 der FirmaGraphPad Software, San Diego, California USA verwendet.

Als parametrisches Verfahren zur Errechnung der Signifikanz der SUV max-Werte nach Chemotherapie wurde der t-Test angewandt. Der t-Test untersucht, ob sich die Mittelwerte zweier Gruppen systemisch unterscheiden. Unterschiede wurden als statistisch signifikant angesehen bei einem p-Wert von < 0.05. Der t-Test wurde mit der Software R (The R Project for Statistical Computing) ausgewertet [113].

Zur Bestimmung der Korrelation von beiden Verfahren PET/CT und MRT der Rangkorrelationskoeffizient Kendalls Tau (τ) herangezogen. Dieser Koeffizient ist eine nichtparametrische Größe, um den Zusammenhang zwischen zwei Variablen zu beschreiben, ohne Annahmen über die Wahrscheinlichkeitsverteilung der Variablen zu machen. Der Kendalls Tau (τ) wurde mit der Software R (The R Project for Statistical Computing) ausgewertet [113].

Die Überlebenszeiten wurden nach Kaplan-Meier geschätzt. Als nichtparamterisches Standardverfahren in Überlebenszeitanalysen wurde der Logrank-Test durchgeführt (Prism 4.0 für Windows, GraphPad Software, Inc.).

3. Ergebnisse

3.1. Patientenkollektiv

In der vorliegenden Arbeit wurden 21 Patienten, entsprechend den im Methodikteil beschriebenen Ein- und Ausschlusskriterien einbezogen.
Bei den 21 Patienten wurden 56 PET/CT-Untersuchungen ausgewertet.
Im Mittel wurden bei den PET/CT Aktivitäten von 527 MBq (321 MBq- 763 MBq) injiziert.
Für die Beurteilung des Krankheitsverlauf konnten zeitnah (< 30 Tagen) 56 MRT- mit den 56 PET/CT-Untersuchungen ausgewertet und verglichen werden.
Als Goldstandard für die Richtigkeit der Dignitätsbeurteilung der MRT- und PET/CT-Auswertungen galt die Histologie. Es standen 35 Resektate von Primärtumor- oder Rezidivtumormaterial als Goldstandard zur Verfügung.
Der Zeitabstand zwischen den PET/CT und MRT-Befunden betrug unter 30 Tagen, damit eine direkte Vergleichbarkeit beider Modalitäten möglich war.
Um den Stellenwert der PET/CT-Untersuchung bei Patienten mit Ewing Sarkom vergleichen zu können, wurden im Patientenkollektiv folgende Parameter berücksichtigt: Behandlungsregime vor dem ersten PET/CT, Therapieansätze vor und nach dem 1. PET/CT, Indikationen für das PET/CT, die Ergebnisse des PET/CTs, die Verifikation der PET/CT-Befunde, die MRT-Befunde, die Patientenschicksale hinsichtlich dem Krankheitsverlauf, das Gesamtüberleben und ereignisfreie Überleben unter Einbeziehung der Therapiemaßnahmen bis zum Studienende. Ewing Sarkome und PNET wurden aus therapeutischer Sicht gleich behandelt. In der vorliegenden Arbeit wurden 19 Patienten mit Ewing Sarkomen und zwei Patienten mit einem PNET untersucht.

Im Anhang 7 finden sich relevante Patientendaten, das Tumorstadium, das Therapieregime und die Ereignisse im Überblick.

3.1.1. Geschlecht

Insgesamt waren 13 der untersuchten Patienten männlich und 8 Patienten weiblich. Das Geschlechterverhältnis betrug 1:1,6 (Tabelle 1).

Tabelle 1: Geschlecht der Patienten mit Ewing Sarkom

Geschlecht	Anzahl	Prozent
weiblich	8	38,1
männlich	13	61,9

3.1.2. Alter

Das mediane Alter von allen Patienten (n = 21) betrug zum Zeitpunkt der Erstdiagnose 18 Jahre (Range 9 bis 48 Jahre). Ein Patient war unter 10 Jahren, Zehn der Patienten waren zwischen 10 und 20 Jahren, fünf zwischen 21 und 30, drei zwischen 31 und 40. Zwei Patienten waren über 41 Jahren. (Tabelle 1, Abbildung 3)

Tabelle 2: Alter der Patienten bei Diagnosestellung

Alter	Anzahl	Prozent
< 10	1	4,8
10-20	10	47,6
21-30	5	23,8
31-40	3	14,3
> 40	2	9,5

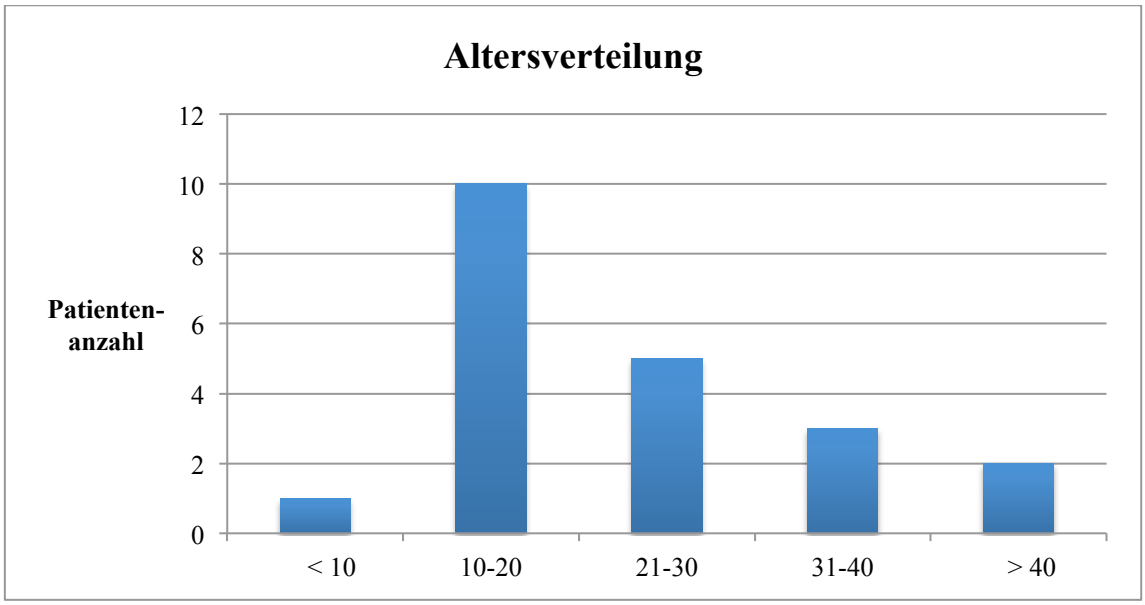

Abbildung 3: Altersverteilung aller untersuchter Patienten mit Ewing Sarkom zum Zeitpunkt der Erstdiagnose, n = 21

n = Patientenanzahl

3.1.3. Molekulare Translokation

In der vorliegenden Arbeit wurden 19 Patienten mit Ewing Sarkomen und zwei Patienten mit einem PNET untersucht. Die molekulare Translokation t (11;22) (q24; q12) trat bei neun Ewing Sarkom-Patienten auf, bei fünf Patienten die Transformation t (11;22) (q22; q12) und in zwei Fällen die Translokation t (11;22) (q24;12); t (2,22; q33;12). Über fünf Patienten konnten keine Angaben gemacht werden (Tabelle 3 und Abbildung 4).

Tabelle 3: Molekulare Translokation der Patienten mit Ewing Sarkom

Translokation	Anzahl	Prozent
t (11;22) (q22; q12)	5	23,8
t (11;22) (q24; q12)	9	42,9
t (11;22) (q24;12); t (2,22; q33;12)	2	9,5
Unbekannt	5	23,8

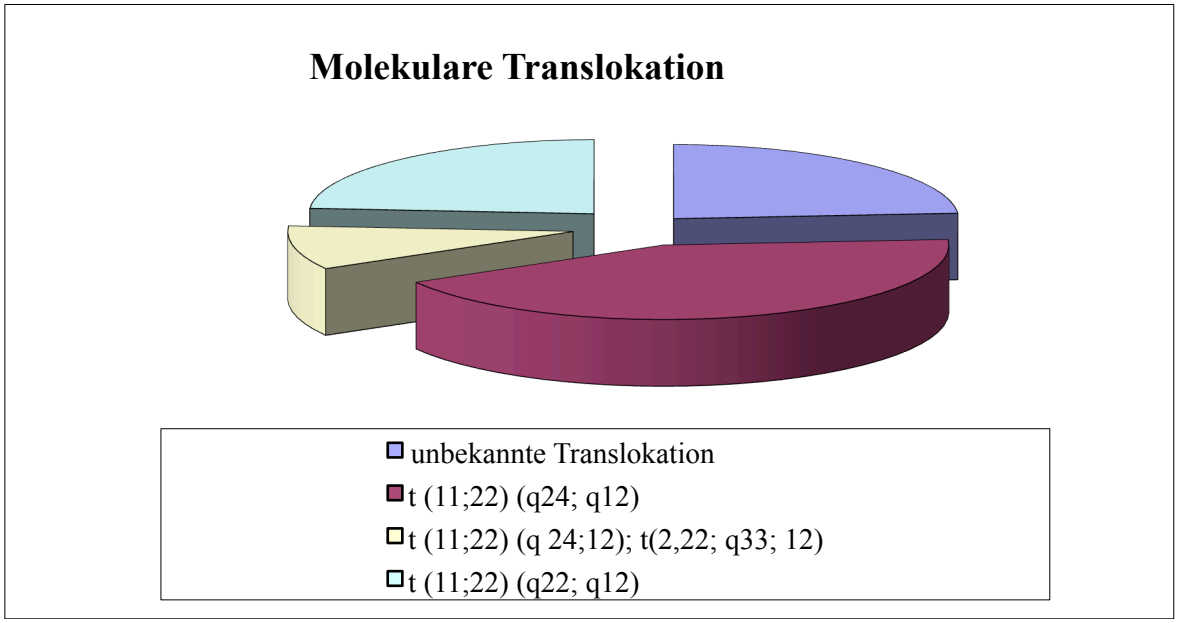

Abbildung 4: Molekulare Translokation bei Patienten mit histologisch gesicherten Ewing Sarkom (n = 21)

n = Patientenanzahl

3.1.4. Histopathologische Klassifikation

In den meisten Fällen (n = 15) handelte es sich bei dem diagnostizierten Ewing Sarkom um ein klassisches, bei vier Patienten um ein atypisches Ewing Sarkom und bei zwei Tumoren um ein Peripheren Neuroektodermalen Tumor (PNET) (Tabelle 4).

Tabelle 4: Histopathologische Klassifikation

Klassifikation	Anzahl	Prozent
klassisches ES	15	71,4
atypisches ES	4	19,1
PNET	2	9,5

ES = Ewing Sarkom
PNET = Peripherer Neuroektodermaler Tumor

3.1.5. Tumorlokalisation bei Erstdiagnose

Der Primärtumor war bei sechs Patienten im Femur lokalisiert, davon waren vier Patienten verstorben. Bei drei Patienten befand er sich im Os ilium; einer der drei Patienten verstarb. Scapula, Tibia und Ulna waren jeweils in zwei Fällen betroffen. Die vier Patienten mit der Tumorlokalisation Ulna oder Tibia überlebten. Weitere Primärlokalisationen waren im Einzelfall Schädel (1x Os ethmoidale (überlebte), 1x Mandibula (verstorben)), Os pubis (überlebte), Rippe (verstorben), gluteal (verstorben) und Lendenwirbelsäule (verstorben). (Tabelle 5).

Tabelle 5: Primärlokalisation des Tumors

Lokalisation	Anzahl	Prozent	überlebt	verstorben
Femur	6	28,5	4	2
Os ilium	3	14,2	1	2
Ulna	2	9,5	2	0
Tibia	2	9,5	2	0
Scapula	2	9,5	0	2
Os pubis	1	4,8	1	0
gluteal	1	4,8	0	1
Mandibula	1	4,8	0	1
Costa	1	4,8	0	1
LWK	1	4,8	0	1
Os ethmoidale	1	4,8	1	0

LWK = Lendenwirbelkörper

3.1.6. Metastasierung bei Erstdiagnose

Sieben Patienten hatten zum Zeitpunkt der Diagnosestellung primäre Metastasen.

14 Patienten wiesen keine primären Metastasen auf (Tabelle 6).

Bei zwei Patienten wurden kombiniert pulmonale und ossäre Metastasen diagnostiziert. Ein Patient wies kombiniert Knochenmarks- und ossäre Metastasen auf, ein anderer

Lymphknoten- und pulmonale Metastasen. Zum Zeitpunkt der Erstdiagnose waren bei einem Patienten Lymphknotenmetastasen und in einem anderen Fall pulmonale Metastasen vorhanden. Ein Patient hatte zu Beginn bereits ossäre Metastasen. (Tabelle 6)

Tabelle 6: Primäre Metastasierung

Status	Anzahl	Prozent
M0	14	66,7
M1	7	33,3

M0 = keine Fernmetastasen
M1 = Fernmetastasen

3.2. Therapieverlauf

Alle 21 Patienten erhielten eine Kombinationstherapie aus systemischer Chemotherapie und Lokaltherapie.
Die Behandlung der Patienten erfolgte entweder im Rahmen der EURO-E.W.I.N.G. 99-Studie oder im Rahmen der EWING 2008-Studie.
Zu den lokalen Therapiemodalitäten zählten die operative Therapie und/oder die Strahlentherapie.

3.2.1. Lokaltherapie

17 Patienten wurden unter kurativen Kautelen operiert. Bei sechs Patienten erfolgte eine alleinige Resektion. (Tabelle 7)
Vier Patienten hatten aufgrund ihrer Tumorausdehnung oder aufgrund eines schlechten Ansprechens der Chemotherapie keine Operation.
Der Resektionsstatus wurde nach dem pathohistologischen Befund ausgewertet. 11 Patienten wurden R0 und sechs Patienten R1 reseziert.
Bei acht Patienten konnte nach den Kriterien nach Salzer-Kuntschik diese als „Responder“ und neun Patienten als „Non-Responder“ gewertet werden. Der Regressionsstatus I-III lag in acht, der Regressionsstatus IV-VI in neun Fällen vor. (Tabelle 8)
Eine alleinige Bestrahlungstherapie erhielten vier Patienten, dabei betrug die mediane Dosis 54 Gy (39 Gy - 58 Gy).
Elf Patienten erhielten eine Bestrahlung nach der OP. Bei der postoperativen Radiatio lag die mediane Dosis bei 50 Gy (37 Gy - 54 Gy). (Tabelle 7)

Tabelle 7: Lokaltherapie

Therapie	Anzahl	Prozent
Resektion	17	81
alleinige OP	6	28,6
alleinige Radiatio	4	19
OP + Radiatio	11	52,4

OP = Operation

Tabelle 8: Resektionsstatus (R-Status) und Regressionsstatus (Salzer-Kuntschik)

Patient Nr.	Resektions-status	Regressions-status	Responder (ja/nein)
1	R0	I	ja
2	R1	IV	nein
3	R1	VI	nein
4	R1	IV	nein
5	R1	III	ja
6	R0	I	ja
7	R0	IV	nein
8	R0	I	ja
9	R0	IV	nein
10	R0	V	nein
11	R0	IV	nein
12	R1	I	ja
13	R0	IV	nein
14	R0	III	ja
15	R0	III	ja
16	R0	I	ja
17	R1	IV	nein

3.2.2. Chemotherapie

Bei 19 der 21 Patienten wurde das EURO-E.W.I.N.G 99 Protokoll, bei den anderen zwei Patienten das EWING 2008 Protokoll angewandt. Allerdings erfolgte bei einem Patienten nach acht Monaten aufgrund mangelnder Compliance der Ausschluss aus der EWING 2008-Studie.

Gemäß Protokoll erhielt die Mehrzahl der Patienten zu Beginn der Chemotherapie VIDE (Vincristin, Ifosfamid, Doxorubicin, Etoposid). Nur bei einem Patienten wurde die Therapie mit zwei Zyklen VACA (Vincristin, Adriamycin, Cyclophosphamid und Actinomycin D) eingeleitet, da eine Hochdosischemotherapie anfangs abgelehnt wurde.

Die Tumorvolumenreduktion nach Chemotherapie betrug im Durchschnitt 65,22 % +/- 33,87 (Min 0% - Max 100%).

3.2.3. Therapieverlauf nach Chemotherapie

Der Remssionsstatus beurteilt den Therapieerfolg nach WHO-Kriterien. Dieser wurde vor und nach Chemotherapie mittels PET/CT oder MRT bestimmt. Der Remissionstatus wurde von den Klinikern anhand des Krankheitsverlaufs und des therapeutischen Ansprechens festgelegt. Neun Patienten wiesen vor und nach der Therapie eine komplette Remission auf. Bei sieben Patienten änderte sich der Remissionstatus aufgrund einer Verschlechterung der Erkrankung von „komplette Remission“ zu „Tumorprogress“ und bei drei Patienten von „Mixed Response“ zu „Tumorprogress“. Bei einem Patienten änderte sich der Remissionstatus von „Mixed response“ zu „komplette Remission“. Der Status „Tumorprogress“ blieb bei einem Patienten bestehen. Die „Partielle Remission“ kam bei diesem Patientenkollektiv nicht vor. (Tabelle 9)

Tabelle 9: Remissionsstatus nach WHO-Kriterien

Remission vor CH	Remission nach CH	Patienten
CR	CR	9
CR	MR	0
CR	PD	7
MR	CR	1
MR	PD	3
PD	PD	1

CH = Chemotherapie
CR = Complete Remission
MR = Mixed Response
PD = Progressive Disease
WHO = Weltgesundheitsorganisation

3.2.4. Zeitpunkt der PET/CT-Diagnostik

Bei den 21 Patienten wurden insgesamt 56 PET/CT-Untersuchungen ausgewertet. Die PET/CT-Diagnostik erfolgte sowohl im Staging als auch im Restaging.
13 ausgewertete PET/CT-Befunde fanden zum Zeitpunkt der Erstdiagnose statt, 43 PETCT im klinischen Verlauf. (Tabelle 10)

Tabelle 10: Zeitpunkt und Anzahl der PET/CT-Untersuchungen

Zeitpunkt	Anzahl
ED	13
innerhalb der CH-Zyklen	8
4 Wochen post CH	10
präoperativ	6
postoperativ	5
vor RT	2
post RT	4
Restaging	8
Summe	**56**

CH = Chemotherapie
ED = Erstdiagnose
RT = Radiatio

3.2.5. Krankheitsverlauf vor und nach der PET/CT-Diagnostik

Bei den 21 Patienten wurden insgesamt 56 PET/CT-Untersuchungen ausgewertet.

Die PET/CT-Untersuchung ergab, dass von den ursprünglich 19 Patienten mit kurativem Behandlungsansatz noch 12 Patienten unter diesen Voraussetzungen weiter therapiert werden konnten. Bei den anderen sieben Patienten musste mit einem palliativen Behandlungsansatz weiter therapiert werden. Bei zwei Patienten war bereits vor Behandlungsbeginn eine palliative Therapie vorgesehen. Diese änderte sich bei weiterem Therapieverlauf nicht. (Tabelle 11)

Tabelle 11: Veränderung des Therapieansatzes vor und nach der PET/CT-Diagnostik

Therapieansatz vor PET/CT	Therapieansatz nach PET/CT	Patienten
kurativ	kurativ	12
kurativ	palliativ	7
palliativ	palliativ	2
palliativ	kurativ	0

PET/CT = Positronen-Emissions-Tomographie/Computertomographie

3.3. Klinischer Verlauf

3.3.1. Beobachtungszeitraum

Der mediane Beobachtungszeitraum dieser Studie betrug 30 Monate (Range 9 - 109 Monate).

3.3.2. Gesamt- und ereignisfreies Überleben

Das ereignisfreie Überleben (EFS) berücksichtigt als Ereignisse das Lokalrezidiv, systemisches Rezidiv, Metastasen und den Tod. Das Gesamtüberleben (OAS = Overalls Survival) bezieht sich auf den gesamten Überlebenszeitraum, einschließlich aller oben genannter Ereignisse. Das Gesamtüberleben betrug zwei Jahre (24 Monate) nach Erstdiagnostik 66,7%, nach fünf Jahren (60 Monate) 23,8%. Das ereignisfreie Überleben lag zwei Jahre nach Erstdiagnostik bei 77,8%, nach fünf Jahren bei 44,4%. Beim Vergleich der Primärlokalisationen in Bezug auf das ereignisfreie Überleben ließen sich keine signifikanten Unterschiede feststellen.

Die Abbildung 5 gibt einen Überblick über die Berechnung der Überlebenszeiten vom Zeitpunkt der Erstdiagnose bis Studienende (07/11) nach Kaplan-Meier.

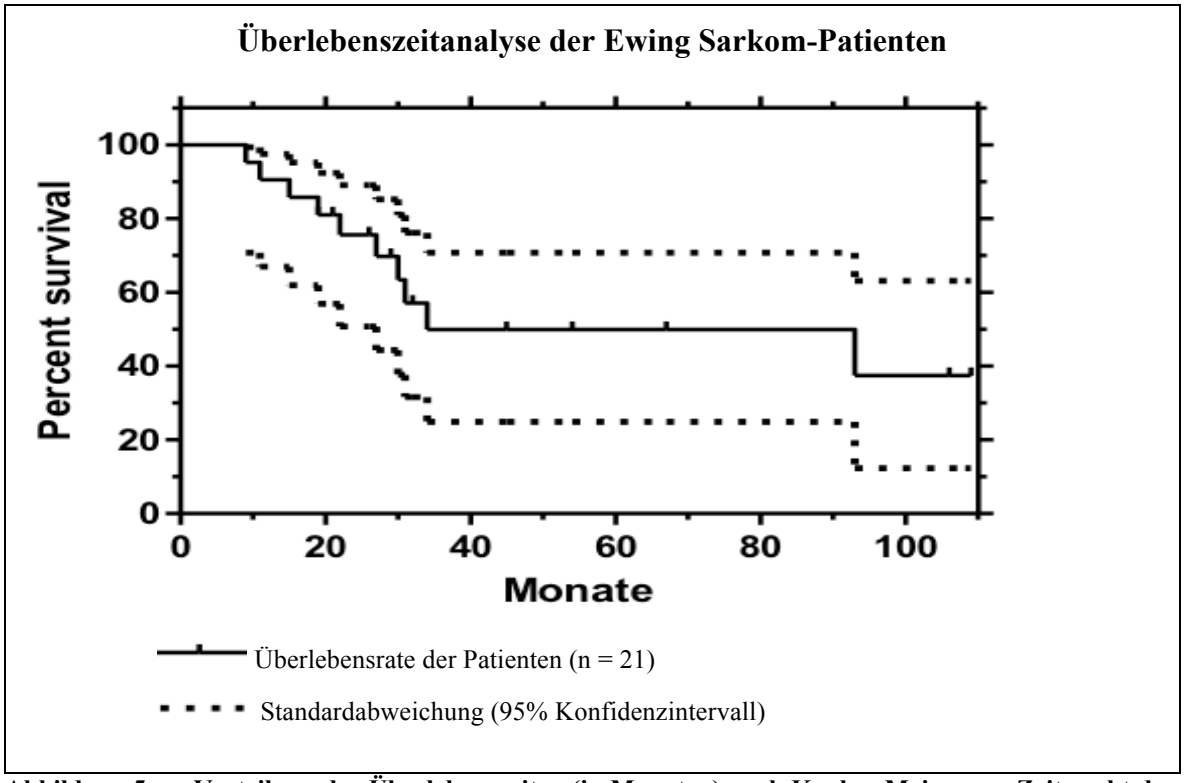

Abbildung 5: Verteilung der Überlebenszeiten (in Monaten) nach Kaplan-Meier vom Zeitpunkt der Erstdiagnose bis Studienende

3.3.3. Ereignisse

Insgesamt neun Patienten waren bis zum Studienende (31.07.2011) rezidivfrei. Zwei Patienten entwickelten ein Lokalrezidiv. Metastasen wurden bei insgesamt zehn Patienten festgestellt, wobei vier davon zusätzlich ein Rezidiv entwickelten. Pulmonale Metastasen wiesen vier Patienten auf. Knochenmetastasen ließen sich bei fünf Patienten feststellen, ein Patient hatte zudem Metastasen im zentralen Nervensystem. Dementsprechend gab es nur bei acht Patienten einen ereignisfreien Verlauf. (Tabelle 12)

Patienten, die bei allen Verlaufskontrollen PET-negativ waren, hatten eine Gesamtüberlebensrate von fast 90%. Patienten, die während des Verlaufs PET positive Befunde aufwiesen, hatten ein Gesamtüberleben von lediglich 19%.

Die Überlebensraten von den Patienten mit PET-positiven und PET-negativen Befunden zeigen eine Kaplan-Meier-Kurve, die signifikant im Logrank-Test voneinander abweichen ($p = 0.0137$). (Abbildung 6)

Tabelle 12: Auftreten von Rezidiven und Metastasen innerhalb des Beobachtungszeitraums

Anzahl	lebend	verstorben	Gesamt
Rezidivfrei	8	1	9
Lokalrezidiv	0	2	2
Metastase	2	4	6
Rezidiv + Metastase	1	3	4
Gesamt	11	10	**21**

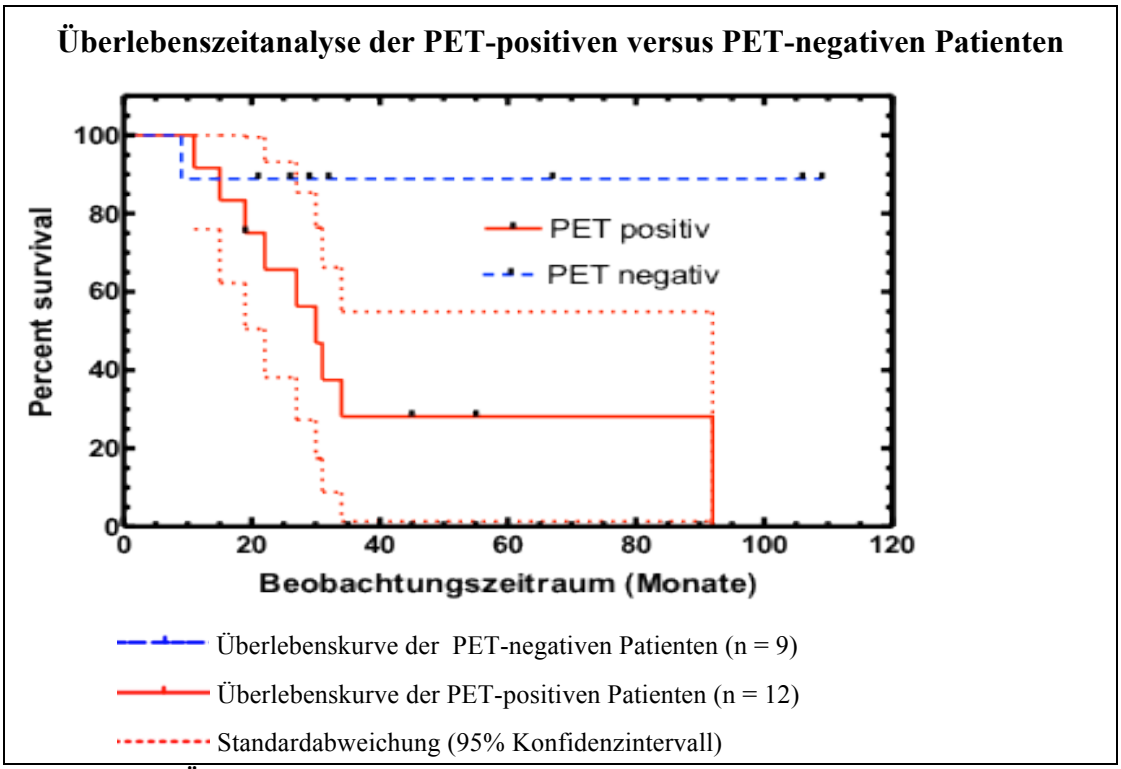

Abbildung 6: Überlebensanalyse nach Kaplan-Meier PET-positiver und PET-negativer Patienten

3.4. Vergleich der Methoden

Im Folgenden wurden die diagnostischen Methoden PET/CT und MRT und die Histologie zur Beurteilung der Dignität, des Primärtumors, des Lokalrezidivs und der Metastasen verglichen.

Falls der Befund richtig benigne oder richtig maligne diagnostiziert wurde, ging dies in der jeweiligen Tabelle als richtig negativ oder richtig positiv ein. Dasselbe gilt für falsch negative oder falsch positive Befunde.

3.4.1. Vergleich PET/CT mit der Histologie

In der Tabelle 12 konnten insgesamt 35 PET/CT-Befunde mit der Histologie verglichen werden. Unsichere Befunde gingen als falsch klassifizierte Dignität in die Statistik ein. In 33 Fällen stimmte die PET/CT-Diagnostik mit der Histologie überein, davon 24 richtig positiv und neun richtig negative Befunde. Bei einer PET/CT-Untersuchungen wurde ein falsch negativer Befund und in einem Fall ein falsch positiver Befund festgestellt.

Die PET/CT besaß eine Sensitivität von 96% und eine Spezifität von 90%. Der negative Vorhersagewert war 90%, der positiver Vorhersagewert 96%. (Tabelle 13 und 14)

Tabelle 13: Vergleich der PET/CT-Befunde mit der Histologie

Histologie	**PET/CT**		
	positiver Befund	**negativer Befund**	
positiver Befund	24	1	Anzahl
negativer Befund	1	9	Anzahl

PET/CT = Positronen-Emissions-Tomographie/Computertomographie

Tabelle 14: Statistische Auswertung der Dignitätsbeurteilung durch die PET/CT im Vergleich mit der Histologie

PET/CT	**Prozent**
Sensitivität	96
Spezifität	90
PPW	96
NPW	90

NPW = Negativer Vorhersagewert
PET/CT = Positronen-Emissions-Tomographie/Computertomographie
PPW = Positiver Vorhersagewert

3.4.2. Vergleich der PET/CT-Befunde mit den Ereignissen

Nach primärer Tumorresektion hatten alle neun rezidivfreien Patienten einen richtig negativen Befund im Verlauf. Von 12 rezidivierten Patienten erhielten 11 Patienten ein PET/CT zur Diagnostik von Lokalrezidiv und/oder Metastasen. Bei den 11 Patienten fanden sich folgende Befunde: Neun von den 11 Patienten hatten immer einen richtig positiven Befund, bei einem Befund wurde eine ZNS-Metastase nicht detektiert und ein fraglicher Befund wurde als falsch negativ gewertet. Als Goldstandard für „richtig“ galt die Histologie.

3.4.3. Vergleich MRT mit der Histologie

Mit der Histologie konnten 33 MRT-Befunde verglichen werden. Unsichere Befunde galten als falsch klassifizierte Dignität. In 28 Fällen stimmte die MRT-Diagnostik mit der Histologie überein, davon 23 richtig positiv und fünf richtig negative Befunde. Zwei Befunde wurden falsch negativ und drei Befunde falsch positiv diagnostiziert. (Tabelle 15)
Die MRT hatte eine Sensitivität von 92% und eine Spezifität von 62,5%. Der negative Vorhersagewert war 71%, der positive Vorhersagewert 88% (Tabelle 16). Der Unterschied zum PET/CT war nicht signifikant.

Tabelle 15: Vergleich der MRT-Befunde mit der Histologie

Histologie	**MRT**		
	positiver Befund	**negativer Befund**	
positiver Befund	23	2	Anzahl
negativer Befund	3	5	Anzahl

MRT = Margnetresonanztomographie

Tabelle 16: Statistische Auswertung der Dignitätsbeurteilung durch die MRT im Vergleich mit der Histologie

MRT	**Prozent**
Sensitivität	92
Spezifität	62,5
PPW	88
NPW	71

MRT = Margnetresonanztomographie
NPW = Negativer Vorhersagewert
PPW = Positiver Vorhersagewert

3.4.4. Vergleich der MRT-Befunde mit den Ereignissen

Sechs der neun rezidivfreien Patienten hatten einen richtig negativen Befund im Verlauf. Bei einem Patienten lag ein Verdacht auf Metastasen vor und wurde somit als falsch positiver Befund gewertet. Von zwei Patienten waren keine weiteren MRT-Befunde im Verlauf bekannt. Acht der 12 rezidivierten Patienten hatten einen richtig positiven Befund. Aufgrund von Metallartefakten konnte bei zwei Patienten das MRT nur eingeschränkt beurteilt werden und es wurden keine Metastasen festgestellt. Diese Befunde wurden als falsch negativ gewertet. Bei zwei Patienten waren zum Zeitpunkt der Metastasen- und/oder Lokalrezidiv-Diagnostik keine MRT-Befunde vorhanden.

3.4.5. Vergleich MRT- und PET/CT-Diagnostik mit der Histologie

Histologisch konnten von den je 56 MRT- und PET/CT-Untersuchungen 33 PET/CT- mit 33 zeitnahen (<30 Tagen) MRT-Befunden verglichen werden. Unsichere Befunde wurden als falsch gewertet. Bei den 33 Befunden stimmten 32 PET/CT und 28 MRT mit der Histologie überein, davon waren 24 PET/CT und 23 MRT richtig positiv, acht PET/CT und fünf MRT richtig negativ. In einem Fall entsprach die PET/CT Diagnostik und in fünf Fällen die MRT nicht der histologischen Untersuchung. (Tabelle 17)

Die Sensitivität der 33 PET/CT-Untersuchungen entsprach 96%, die Spezifität erhöhte sich in diesem Kollektiv auf 100%. Der negative Vorhersagewert erreichte 89% und der positive Vorhersagewert 100%. Die MRT besaß, wie bereits in 3.4.3. beschrieben, eine Sensitivität von 92% und eine Spezifität von 62,5%. Der negative Vorhersagewert erreichte 71%, der positiver Vorhersagewert 88%. (Tabelle 18)

Tabelle 17: Vergleich der MRT- und PET/CT-Befunde (<30 Tagen) mit der Histologie

Histologie	**PET/CT**		**MRT**		
	positiver Befund	**negativer Befund**	**positiver Befund**	**negativer Befund**	
positiver Befund	24	1	23	2	Anzahl
negativer Befund	0	8	3	5	Anzahl
Summe		**33**		**33**	

MRT = Margnetresonanztomographie
PET/CT = Positronen-Emissions-Tomographie/Computertomographie

Tabelle 18: Statistische Auswertung der Dignitätsbeurteilung durch das PET/CT versus MRT im Vergleich mit der Histologie

PET/CT	**Prozent**	**MRT**	**Prozent**
Sensitivität	96	**Sensitivität**	92
Spezifität	100	**Spezifität**	62,5
PPW	100	**PPW**	88
NPW	89	**NPW**	71

MRT = Margnetresonanztomographie
PET/CT = Positronen-Emissions-Tomographie/Computertomographie
NPW = Negativer Vorhersagewert
PPW = Positiver Vorhersagewert

3.4.6. Beurteilung der Läsionen im PET/CT und MRT

In der Tabelle 20 wurde die Detektion der Läsionen im PET/CT und MRT miteinander verglichen. Für die Beurteilung der Läsionen wurden jeweils 25 Untersuchungen, welche am gleichen oder darauffolgenden Tag stattfanden diagnostiziert.

Bei acht (32%) untersuchten Befunden fand sich eine unterschiedliche Anzahl an sichtbaren Läsionen im PET/CT und MRT. In 17 Fällen (68%) stimmten beide Modalitäten miteinander überein.

Um die Zahl der Läsionen im PET/CT und MRT vergleichen zu können wurde der t-Test für paarweise angeordnete Messwerte angewandt. Der Test gibt Auskunft über die Existenz eines Unterschiedes. Der Unterschied zwischen der Anzahl der diagnostizierten Läsionen im PET/CT und MRT war signifikant auf dem $p = 0.05$ Niveau. (Tabelle 19)

Tabelle 19: Zahl der Läsionen im PET/CT und im zeitnah durchgeführten MRT

Untersuchung Nr.	Zahl der Läsionen im PET/CT	Zahl der Läsionen im MRT
1	2	1
2	4	2
3	2	1
4	1	1
5	2	2
6	3	2
7	1	1
8	1	1
9	2	2
10	1	1
11	2	2
12	1	1
13	1	1
14	1	1
15	3	2
16	1	1
17	2	1
18	2	1
19	1	1
20	1	1
21	1	1
22	1	1
23	1	1
24	3	2
25	1	1

MRT = Margnetresonanztomographie
PET/CT = Positronen-Emissions-Tomographie/Computertomographie

3.4.7. Vergleich der Läsionsabgrenzung vom Normalgewebe im MRT und PET/CT

In der Tabelle 20 wurde die Läsionsabgrenzung vom Normalgewebe im MRT- und PET/CT bei 19 Patienten miteinander verglichen. In Bezug auf klinische Daten, die Ergebnisse der konventionellen Bildgebung und der therapeutischen Intervention waren die Beurteiler verblindet. Bei der Einteilung wurden die MRT-Sequenzen T1, T1 + KM, T2 und TIRM berücksichtigt. Die Abgrenzung im PET/CT und MRT wurde in drei Stufen unterteilt: 1 = moderat, 2 = gut, 3 = sehr gut. Nur in drei Fällen stimmten die jeweiligen MRT-Sequenzen mit dem PET/CT überein. Bei den Patienten, bei denen jeweils vor und nach Therapie ein PET/CT und MRT zeitgleich durchgeführt wurde, zeigte sich, dass nach Chemotherapie auch ein Ödemsaum und KM-Anreicherungen den Tumor charakterisieren und im Gegensatz zum PET/CT die histologisch nachgewiesene Tumorgröße verzerren. (Tabelle 20)

Tabelle 20: Vergleich der Läsionsabgrenzung vom Normalgewebe im MRT und PET/CT

Patient Nr.	T1	T2	TIRM	T1+KM	PET/CT
1	2	2	2	2	3
2	2	2	2	2	1
3	1	1	1	1	2
4	1	1	1	1	1
5	3	3	2	3	3
6	1	1	1	1	3
7	1	2	2	3	3
8	1	3	2	3	3
9	1	2	2	3	3
10	1	3	2	3	3
11	3	3	3	3	3
12	1	2	2	2	2
13	2	2	2	3	3
14	2	1	3	2	1
15	1	2	3	3	3
16	3	3	3	3	3
17	1	2	3	3	3
18	1	1	2	2	3
19	1	1	2	1	2

KM = Kontrastmittel
MRT = Magnetresonanztomographie
PET/CT = Positronen-Emissions-Tomographie/Computertomographie
T1 = T1-Sequenz (Längsrelaxation) des MRT
TIRM = TIRM-Sequenz (Turbo-Inversion Recovery-Magnitude) des MRT
T2 = T2-Sequenz (Querrelaxation) des MRT

3.4.8. Korrelation der beiden Verfahren PET/CT vs. MRT

Um die Aussagen beider Untersuchungsmodalitäten miteinander vergleichen zu können, wurde anhand der Sichtbarkeit in der jeweiligen MRT-Sequenz und im PET/CT der p-Wert ermittelt. Insgesamt konnten 19 Untersuchungen (siehe Tabelle 20) einbezogen werden. Zur Bestimmung der Korrelation von beiden Verfahren wurde der nicht-parametrische Rangkorrelationskoeffizient Kendalls Tau (τ) verwendet.

Der jeweilige signifikante p-Wert der Sequenzen T1 + KM versus PET/CT und T2 versus PET/CT zeigt eine starke Korrelation der beiden Untersuchungstechniken an. Der p-Wert der Sequenzen TIRM versus PET/CT und T1 versus PET/CT zeigt, dass diese unterschiedliche Informationen enthalten. (Tabelle 21)

Tabelle 21: Auswertung der PET/CT und MRT-Befunde unter Anwendung des Rangkorrelationskoeffizient Kendalls Tau (τ)

Untersuchung	**p**
PET/CT vs. T1 + KM	p = 0.013
PET/CT vs. TIRM	p = 0.304
PET/CT vs. T2	p = 0.041
PET/CT vs. T1	p = 0.698

KM = Kontrastmittel
MRT = Magnetresonanztomographie
T1 = T1-Sequenz (Längsrelaxation) des MRT
TIRM = TIRM-Sequenz (Turbo-Inversion Recovery-Magnitude) des MRT
T2 = T2-Sequenz (Querrelaxation) des MRT
p = Signifikanzniveau
PET/CT = Positronen-Emissions-Tomographie/Computertomographie
vs. = versus

3.4.9. PET/CT und MRT-Volumina im Vergleich

In der Tabelle 22 wurden die Tumorvolumina von sieben PET/CT und MRT-Untersuchungen, welche am selben Tag durchgeführt wurden, gemessen. Das Volumen lag bei drei Untersuchungen > 200 ml, bei vier < 200 ml. Bei der Diagnostik Nr. 1, 2, 4, und 7 differenzierte die Volumenausdehnung zwischen PET/CT und MRT erheblich. (Tabelle 22)

Tabelle 22: Tumorvolumina im Vergleich von MRT und PET/CT bei Ewing Sarkom-Patienten

	MRT			PET/CT		
Patient Nr.	trans-axial	crano-caudal	Volumen	trans-axial	crano-caudal	Volumen
	(cm)	(cm)	(ml)	(cm)	(cm)	(ml)
1	8x8	11,5	**736**	11x10	9,5	**1045**
2	4x7	5,5	**154**	2,9x1,6	6,4	**29,67**
3	3,3x3,5	8,6	**99,33**	3,5x2,6	8,6	**78,26**
4	1,8x0,7	6	**7,56**	2,4x1,5	5,5	**19,8**
5	15x12,5	17,3	**3243,75**	19x12,5	14,5	**3443,75**
6	8,8x5,6	7	**344,96**	7x7	7,76	**380,24**
7	3,3x2,2	2,5	**18,15**	4x5	4,1	**82**

FDG = Fluordesoxyglukose
MRT = Magnetresonanztomographie
PET/CT = Positronen-Emissions-Tomographie/Computertomographie

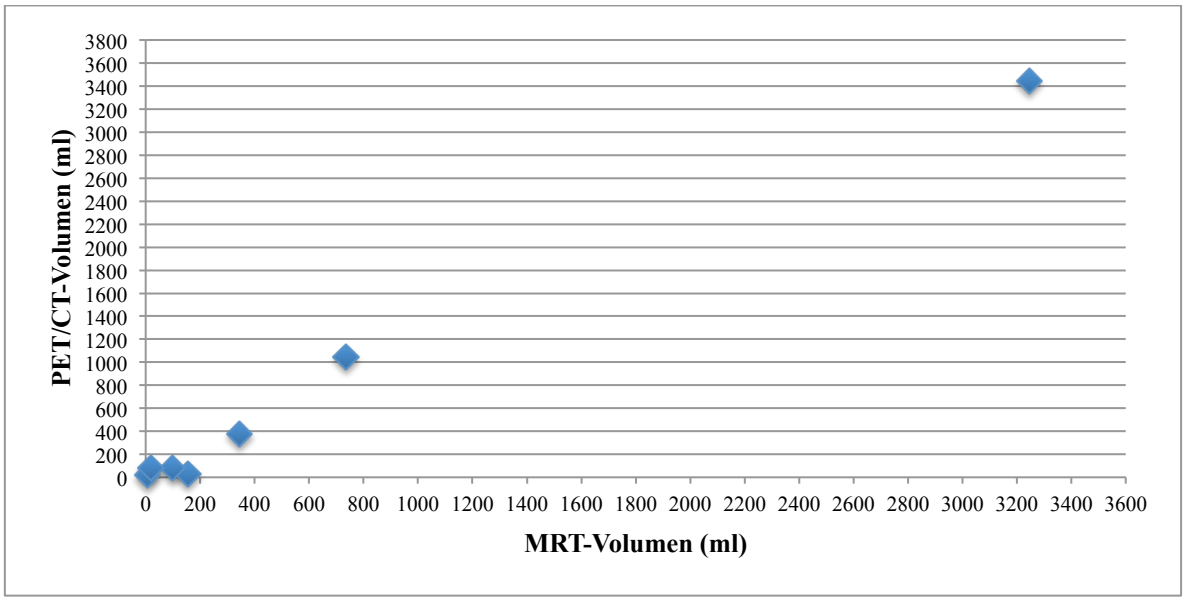

Abbildung 7: Darstellung von MRT und PET/CT-Tumorvolumen (ml) bei Ewing Sarkom-Patienten

MRT = Magnetresonanztomographie
PET/CT = Positronen-Emissions-Tomographie/Computertomographie

3.5. Auswertung der tumoralen FDG-Aufnahme im PET/CT vor und nach Chemotherapie

3.5.1. Patienten-Outcome und der SUV_{max}-Wert vor und nach Therapie

Unter Berücksichtigung eines zeitnahen Abstandes zwischen den PET/CT-Untersuchungen und dem Patienten-Outcome wurde bei 13 Patienten jeweils vor und nach einer Chemotherapie die tumorale Glukose-Aufnahme gemessen. PET/CT-Befunde, bei denen aufgrund einer operativen Intervention, einer perkutanen Strahlentherapie oder beides eine post-operative Messung nicht sinnvoll war, konnten nicht mit einbezogen werden. Semiquantitativ erfasst wurde die jeweilige fokale Glucose-Aufnahme durch eine ROI-Messung (Kreismarkierung mit einem Durchmesser von 1 cm) als SUV max vor und nach der Chemotherapie. Als Referenzlokalisation galt die FDG-Utilisation im M. gluteus maximus rechts. Der zeitliche Abstand zwischen der letzten Chemotherapiegabe und der PET/CT-Diagnostik betrug im Mittel 3 Wochen. Im Wilcoxon-Test nahm die tumorale fokale FDG-Aufnahme nach der Chemotherapie signifikant ab; Signifikanz der SUV max-Werte mit $p = 0.006$. Bei den verstorbenen Patienten (n = 7) blieb der SUV max-Wert nach Chemotherapie $\geq 3,7$, während der SUV max bei den lebenden Patienten (n = 6) $\leq 3,7$ lag. Die verstorbenen Patienten wiesen Primärmetastasen (n = 7) und 43% dieser Patienten Rezidive auf. Bei den lebenden Patienten wurde nur bei einem Patient Primärmetastasen festgestellt, 83,3% der Patienten zeigten keine Metastasen/Rezidiv. Die Signifikanz der SUV max-Werte nach Chemotherapie mit $p = 0.0007$ (t-Test) zeigte, dass der SUV max-Wert nach Chemotherapie prädiktiv hinsichtlich des Überlebens scheint (Tabelle 23).

Tabelle 23: **Vergleich der PET/CT-Befunde vor und nach Chemotherapie bezogen auf das Patientenschicksal. Semiquantitative Angaben als SUV-Mittelwerte**

SUV max vor und nach CH bei Patienten mit Ewing Sarkom					
lebend	**vor CH**	**nach CH**	**verstorben**	**vor CH**	**nach CH**
Patient Nr.	**SUV max**	**SUV max**	Patient Nr.	**SUV max**	**SUV max**
1	4,9	0,8	1	7,5	4,3
2	7,3	2,3	2	4,5	6,2
3	4,5	3,7	3	6,5	4,8
4	6,5	2,2	4	5,1	3,7
5	2,2	0,6	5	14	7
6	4,5	0,5	6	11,8	4,5
			7	12,7	8,3

CH = Chemotherapie
PET/CT = Positronen-Emissions-Tomographie/Computertomographie
SUV =Standardized Uptake Value

4. Diskussion

In der vorliegenden Studie wurde die Aussagekraft der molekularen Bildgebung mit ^{18}F-FDG-PET/CT in der Primär- und Rezidivdiagnostik des Ewing Sarkoms untersucht. Ein weiterer Aspekt war der Vergleich der ^{18}F-FDG-PET/CT mit der kontrastmittelverstärkten MRT in der Beurteilung vitalen Tumorgewebes.

4.1. Patientenkollektiv

Aufgrund der Seltenheit der Erkrankung und dem monozentrischen Studiendesign war das Patientenkollektiv (n = 21) klein.

Die Altersverteilung der Patienten mit einem medianen Alter von 18 Jahren weicht in Bezug auf andere Studien mit einem medianen Alter von 10-15 Jahren etwas ab [4]. Cangir et al. berichtete, dass knapp ein Viertel der Patienten nach dem 20. Lebensjahr ein Ewing-Tumor entwickelten [15]. In dieser Studie lag die höchste Erkrankungsrate an Ewing Sarkom in der Altersgruppe von 10-20, wohingegen fast knapp die Hälfte aller Patienten (47,6%) über dem 20. Lebensjahr waren. Dieser Unterschied dürfte im Wesentlichen auf die geringe Fallzahl des untersuchten Patientenkollektivs zurückzuführen sein.

In dieser Arbeit wurden 15 Patienten mit einem klassischen Ewing Sarkom, vier mit einem atypisches Ewing Sarkom und zwei Patienten mit einem PNET einbezogen, da diese Gruppe hochmaligner Tumoren des muskuloskelettalen Systems durch ein gemeinsames Chromosom 22 - Rearrangement charakterisiert sind [88]. Die molekularbiologische Translokation war in 76% der Fälle bekannt und entsprach den in der Literatur beschriebenen Häufigkeiten [86, 87, 114, 120].

Die Lokalisationsverteilung der Primärtumore war bei unseren Patienten ähnlich anderer Studienresultate. Zählt man Becken und Femur mit der unteren Extremität zusammen, so waren 42,7% des hier beschriebenen Patientenkollektivs davon betroffen. Paulussen et al. beschrieb eine Häugfigkeit von 41% von Becken und Femur als Primärlokalisation [88].

Das Ewing Sarkom metastasiert frühzeitig hämatogen, vorwiegend im Bereich der Lunge, im Skelettsystem oder in beide Organsysteme. 33,3% der Studienpatienten wiesen bei Diagnosestellung bereits Metastasen auf. In früheren Studien wurde von 20-25 % primärer Metastasierung ausgegangen [15, 83]. In dieser Analyse lag somit eine höhere Primär-metastasierung vor, die am ehesten auf die geringe Patientenzahl zurückzuführen war.

4.2. Prognostische Faktoren

Die für das Ewing Sarkom typische frühe hämatogene Aussaat hat die therapeutischen Richtlinien in den letzten zehn Jahren entscheidend beeinflusst. Die Suche nach Metastasen bei Primärdiagnostik ist ein wichtiger Faktor, da bei Erstdiagnose bereits 25% der Patienten Metastasen aufweisen und von einer frühen Mikro-Metastasierung ausgegangen werden muss [6].

In Ergänzung zu Operation und/oder Bestrahlung wurde eine frühzeitige systemische Kombinationschemotherapie eingeführt, um bereits bestehende okkulte Mikro-metastasierung initial zu erfassen, sodass Patienten bei klinisch lokal begrenzten Ewing Sarkomen langfristig rezidivfrei in ca. 50-70% überleben [51].

Das Gesamtüberleben des gesamten Patientenkollektivs lag zwei Jahre nach Erstdiagnose bei knapp 67 % und fünf Jahre nach Erstdiagnose bei knapp 24%. Wie in der Literatur beschriebene Langzeitüberlebensraten von über 50% konnten bei primär nicht metastasierten Patienten erreicht werden [51].

Eine Studie von Ladenstein et al. beschrieb bei 281 Patienten mit Ewing Sarkom eine Gesamtüberlebensrate von 34% +/- 4% nach drei Jahren [69].

In dieser Studie überlebten von den 12 Patienten mit Lokalrezidiven und/oder Metastasen nur 25%. Die Patienten mit ossären Metastasen überlebten in 20% der Fälle, wohingegen bei Patienten mit pulmonalen Metastasen die Überlebensrate in dieser Analyse bei 50%. Dies spiegelt die Ergebnisse anderer Studien wieder, die bei Patienten mit primären Lungenmetastasen trotz mulitmodaler Therapie Überlebenszeiten von 30-50% erreichten, während sie bei Knochen- und Knochenmarkmetastasen auf unter 20% reduziert wurde [66, 72, 83, 119].

Neun von 21 Patienten blieben bis Studienende rezidivfrei. Beim Vergleich der Primärlokalisationen in Bezug auf das ereignisfreie Überleben ließen sich keine signifikanten Unterschiede feststellen. Dies wurde bereits in einer Studie von Mendenhall et al. beschrieben, die bei 28 Ewing Sarkom-Patienten mit auf den Knochen beschränkten Tumor ein ereignisfreies Überleben von 87% mit dem ereignisfreien Überleben von 20% bei Patienten mit extraossärer Knochenextension vergleicht. Diese Differenz kam durch das Auftreten von Fernmetastasen oder Lokalrezidiven zustande und war unabhängig von der Primärlokalisation [76].

In der vorliegenden Analyse überlebten von den untersuchten Patienten mit Rezidiv, Metastasen oder Rezidiv und Metastasen nach Studienende nur 25%. Bezogen auf das

ereignisfreie Überleben scheint das Vorhandensein von Primärmetastasen ein entscheidender Faktor zu sein, wenn man das ereignisfreie Überleben nach fünf Jahren von 25% bei primärer Metastasierung mit 88,9% bei nicht vorhandener primärer Metastasierung vergleicht.

Unter anderem wurde in einer Studie von La et al. 2005 dieser prognostische Faktor als entscheidend für systemische Kontrolle und ereignisfreies- und Gesamtüberleben ($p = 0.036$) beschrieben. Die Überlebensrate bei Patienten mit primären Metastasen von 21% entspricht nahezu dem hier untersuchten Patientenkollektiv. Das Vorhandensein von primären Metastasen bedeutet ein fortgeschrittenes Krankheitsstadium. Es könnte auch ein Indiz dafür sein, dass der Tumor selbst biologisch aggressiver und somit eher zu lokalen und systemischen Rezidiven neigt [68].

4.2.1. Prognostische Aussagen des PET/CT

Der optimale Untersuchungszeitpunkt bei den PET/CT-Untersuchungen ist nicht bekannt. Für die oft jungen Patienten wäre es aber nicht unbedeutend, möglichst frühzeitig die eingeleitete Therapie zu überprüfen, um anschließend weitere sinnvolle und effektive Therapieregime anschließen zu können.

Die funktionelle Bildgebung mit FDG-PET kann potentiell dazu beitragen, die Prognose der Patienten vor und nach neoadjuvanter Therapie vorherzusagen [7].

Verglichen mit der Überlebensrate hatten Patienten dieses Studienkollektivs, die bei allen Verlaufskontrollen PET-negativ waren, eine Gesamtüberlebensrate von fast 90%. Patienten, die während des Verlaufs PET-positive Befunde aufwiesen, hatten ein Gesamtüberleben von lediglich 19%.

In einer Studie von Folpe et al. wurde die Signifikanz des FDG-Uptakes ($p < 0.001$) hinsichtlich des histopathologischen Gradings bei 89 Patienten mit Weichteil- und primär ossären Sarkomen untersucht. Die SUV-Werte von Sarkomen Grad 1 und Sarkomen Grad 2 und 3 unterschieden sich deutlich, jedoch ist die Differenzierung zwischen Grad 2- und 3-Sarkomen nicht zuverlässig [38].

Ein Ziel dieser Analyse war es, die Therapieresponse mit Hilfe der Veränderung der Aufnahme von ^{18}F-FDG, als auch anhand des Tumorvolumens (Größenverhältnis vor/nach Therapie, Kontrastmittelverhalten) zu untersuchen.

In der vorliegenden Studie nahm im Wilcoxon-Test die intratumorale fokale FDG-Aufnahme nach der Chemotherapie signifikant ab. Die Signifikanz der SUV max-Werte lag bei $p = 0.006$.

Bei den verstorbenen Patienten in diesem Kollektiv blieb der SUV max-Wert nach Chemotherapie ≥ 3,7, während der SUV max bei den lebenden Patienten ≤ 3,7 lag.
Bei den Patienten mit lokalem Therapieansprechen nahm die fokale FDG-Aufnahme ab, im Falle des Progresses nahm das FDG-Uptake zu.
Die Signifikanz der SUV max-Werte nach Chemotherapie mit p = 0.0007 zeigte in dieser Arbeit, dass der SUV max-Wert nach Chemotherapie prädiktiv hinsichtlich des Überlebens bei Patienten mit Ewing Sarkom sein könnte.
Die prognostische Aussage dieser Ergebnisse muss allerdings aufgrund der kleinen Anzahl an Untersuchungen kritisch betrachtet werden. In einer retrospektiven Analyse von 209 Patienten mit Weichteil- und ossären Sarkomen wurde durch Eary et al. [32] festgestellt, dass ein prätherapeutischer SUV max-Wert < 6 signifikant mit einem längeren ereignisfreien und dem Gesamtüberleben der Patienten assoziiert war.
Auch andere Studien fanden heraus, dass ein niedriger Baseline-SUV-Wert in Zusammenhang mit einem längeren rezidivfreien und Gesamtüberleben steht [12, 74].
In einer Studie von Hawkins et al. wurde gezeigt, dass die FDG/PET-Bildgebung des Ewing-Sarkom mit dem histologischen Ansprechen auf die neoadjuvante Chemotherapie korrelierten und ein SUV max-Wert < 2,5 nach Chemotherapie prädiktiv für das progressionsfreie Überleben war, unabhängig von dem Primärstadium der Erkrankung [49]. Die differierenden Grenzwerte in den Studien sind wahrscheinlich durch die Verwendung unterschiedlicher Protokolle, PET-Geräten oder Kollektiven zu erklären.

Die Tumorvolumina konnten nur bei wenigen Patienten in dieser Studie gemessen werden, da nur in sieben Fällen zeitgleich ein MRT und PET/CT vorlag. Bei vier Untersuchungen differenzierte die Volumenausdehnung zwischen PET/CT und MRT erheblich. Dies wurde meist durch Nekrosen oder Ödeme verursacht. Die Tatsache, dass Tumorvolumina im PET/CT größer waren als in der MRT, könnte möglicherweise darin begründet sein, dass das vitale Tumorgewebe mit der PET/CT Stoffwechselaktivität korrekter erfasst werden kann als durch das MRT. Bei posttherapeutischen Untersuchungen muss auch eine Therapie-induzierte peritumorale entzündliche Gewebsaktivität mit in Betracht gezogen werden.

Problematisch war in der MRT die Beurteilung der Tumorresponse auf die präoperative Chemotherapie, da therapiebedingte Kontrastmittelanreicherungen die Ausdehnung des Tumorvolumens nach Therapie erschweren.

Wie bereits in der CESS 86 Studie beschrieben, zeigt sich ein Tumorvolumen > 200 ml und ein schlechtes Ansprechen auf die Chemotherapie als prognostisch ungünstiger Faktor [86]. Die in diesem Kollektiv untersuchten Patienten mit einem Tumorvolumen > 200 ml verstarben. Aufgrund der geringen Untersuchungsanzahl in dieser Studie sind die Aussagen allerdings nicht signifikant.

4.3. Dignitätsbeurteilung

Es wurden 35 PET/CT-Befunde mit 35 Resektaten verglichen. Die PET/CT konnte mit einer Sensitivität von 96% korrekt diagnostizieren. Die Spezifität betrug 90%. Der negative Vorhersagewert erreichte 90%, der positiver Vorhersagewert 96%.
33 histologische Resektate konnten mit 33 MRT-Untersuchungen verglichen werden. Die MRT konnte mit einer Sensitivität von 92% korrekt diagnostizieren. Die Spezifität betrug 62,5%. Der nagative Vorhersagewert erreichte 71%, der positive Vorhersagewert 88%.
Beim direkten Vergleich der histologisch gesicherten PET/CT- und MRT-Befunde war der Unterschied aufgrund der niedrigen Fallzahl nicht signifikant. Die PET/CT konnte mit einer Sensitivität von 96% korrekt diagnostizieren, die Spezifität erhöhte sich auf 100%, der positive Vorhersagewert lag ebenfalls bei 100% und der negative Vorhersagewert bei 89%. Bei der MRT blieben die Sensitivität bei 92%, die Spezifität bei 62,5%, der positive Vorhersagewert bei 88% und der negative Vorhersagewert bei 71%. Bei zwei Patienten lagen keine PET/CT Untersuchungen zeitnah zum MRT zur Verfügung. Es handelte sich hierbei um einen falsch positiven und einen richtig negativen PET/CT-Befund. Die beiden Befunde konnten nicht mit einem histologisch gesicherten und zeitnahen MRT verglichen werden. Somit kam es bei den PET/CT Untersuchungen zu einer Veränderung der Spezifität und dem positiven Vorhersagewert.
Der Unterschied beider Modalitäten hinsischtlich der Dignitätsbeurteilung könnte durch die Lokalisation des Tumors (z.B. Glucoseaufnahme der Gehirns), durch Auftreten von Ödemen oder Nekrosen (nehmen im MRT ebenfalls Kontrastmittel auf), aber auch durch das Vorhandensein von Metastasen entstanden sein [102].

In einer retrospektiven Arbeit von Franzius et al. wurden 27 Patienten mit ossären Sarkomen (6 Osteosarkome, 21 Ewing Sarkome) untersucht und es konnte gezeigt werden, dass die FDG-PET eine hohe diagnostische Genauigkeit zum Nachweis sowohl lokaler als auch entfernter Tumorrezidive aufzeigen. Die FDG-PET hatte eine Sensitivität von 96%,

eine Spezifität von 81% und eine diagnostische Genauigkeit von 90%. Die Kombination aus MRT, Thorax-CT und Knochenszintigraphie ergab eine Sensitivität von 100%, eine Spezifität von 56% und eine diagnostische Genauigkeit von 82% [39].

In der vorliegenden Arbeit konnten bei den 21 Patienten für die Beurteilung des Krankheitsverlaufs je 56 PET/CT-Untersuchungen und 56 zeitnahe (< 30 Tagen) MRT-Untersuchungen in die Auswertung miteinbezogen werden. Als Goldstandard standen 35 histologische Resektate zur Verfügung.

Von 12 rezidivierten Patienten erhielten 11 Patienten ein PET/CT zur Abklärung von Lokalrezidiv und/oder Metastasen. Von den 11 Patienten hatten neun einen richtig positiven Befund, eine ZNS-Metastase wurde nicht detektiert und ein fraglicher Befund wurde als falsch negativ gewertet. Das Gehirn weist eine sehr hohe FDG-Aufnahme auf [9], sodass kleinere Metastasen durch die hohe physiologische FDG-Speicherung des ZNS maskiert werden und nicht detektiert werden können [9, 67].
Arush et al. konnte bei 19 Patienten (9 Ewing Sarkom, 3 Osteosarkom, 7 Rhabdomyosarkom) durch kombinierte PET/CT bei allen Kindern das histologisch gesicherte Lokalrezidiv detektiert werden, bei 2/19 Patienten war die PET/CT die einzige Modalität, die Fernmetastasen nachweisen konnte [2].
Volker et al. untersuchte in einer Studie die diagnostische Genauigkeit der FDG-PET im Vergleich zu CT, MRT, Ultraschall und Knochenszintigraphie bei 46 Sarkompatienten. Die Sensitivität der FDG-PET bezogen auf die Detektion des Primärtumors, von Lymphknotenmetastasen und ossären Metastasen war den konventionellen Modalitäten überlegen (100%, 95% und 89% vs. 100%, 25% und 57%). Die FDG-PET zeigte in dieser Analyse im Vergleich zur CT dagegen eine geringe Nachweisrate von Lungenmetastasen (Sensitivität 25% vs. 100%) [102]. Durch die CT-Komponente wird beim FDG-PET/CT die Spezifität und die Sensitivität gesteigert.

Sinnvoll wäre eine Studie, in der die Größe und das Ausmaß des histologischen Resektats mit der im PET/CT und MRT gemessenen Tumorausdehnung gegenübergestellt wird, um somit eine Aussage über die exakte Tumorgröße und die Genauigkeit beider Untersuchungsmodalitäten im direkten Vergleich mit der Histologie treffen zu können. Dies war aufgrund des kleinen Patientenkollektivs und den wenigen vollständig vorhandenen Resektaten dieser Studie nicht möglich.

4.4. Vergleich von PET/CT und MRT

Um den Patienten die bestmögliche therapeutische Behandlung bieten zu können, ist sowohl im Staging als auch im Restaging eine exakte Bildanalyse in Bezug auf die Tumorausdehnung, sowie der Nachweis/Ausschluss von Metastasen, der Rezidiv-diagnostik und Beurteilung des Therapieansprechens notwendig [102]. Da eine Extremitäten erhaltende operative Behandlung angestrebt wird, ist eine hochauflösende Bildgebung essentiell [51].
Die FDG-PET/CT stellt eine wertvolle Ergänzung beim Therapiemangement dar. Die MRT ist für die genaue anatomische Lagebestimmung und für die Operationsplanung das wichtigste bildgebende Verfahren [102].

Für die Beurteilung der Läsionen wurden in dieser Arbeit jeweils 25 PET/CT- und 25 MRT-Untersuchungen verglichen. Bei acht (32%) untersuchten Befunden fand sich eine unterschiedliche Anzahl an sichtbaren Läsionen im PET/CT und MRT. In 17 Fällen (68%) stimmten beide Bildgebungen miteinander überein. Der Unterschied zwischen der Anzahl der diagnostizierten Läsionen im PET/CT und MRT war signifikant auf dem $p = 0.05$ Niveau. Dieser Unterschied kann wiederum durch die Lokalisation des Tumors (z.B. Glucoseaufnahme der Gehirns), durch Auftreten von Ödemen oder Nekrosen (nehmen im MRT ebenfalls Kontrastmittel auf), aber auch durch das Vorhandensein von Metastasen entstanden sein. Darüber hinaus stellt die Differenzierung von Low-grade Sarkomen und benignen Läsionen bzw. entzündlichen Prozessen in FDG-PET eine Schwierigkeit dar [67, 102]. Daher ist die histopathologische Untersuchung unabdingbar.
Zur Beurteilung der Tumor-Sichtbarkeit und der Aussagen beider Untersuchungs-modalitäten wurden die PET/CT-Bildgebung mit den MRT-Sequenzen T1, T1 + KM, T2 und TIRM verglichen. Der jeweilige signifikante p-Wert der Sequenzen T1 + KM versus PET/CT ($p = 0.013$) und T2 versus PET/CT ($p = 0.041$) zeigt eine starke Korrelation der beiden Untersuchungstechniken an. Der p-Wert der Sequenzen TIRM versus PET/CT ($p = 0.304$) und T1 versus PET/CT ($p = 0.698$) zeigt, dass diese unterschiedliche Informationen enthalten.
Bei den Patienten, bei denen jeweils vor und nach Therapie ein PET/CT und MRT zeitgleich durchgeführt wurde, zeigte sich, dass nach Chemotherapie auch ein Ödemsaum und KM-Anreicherungen den Tumor charakterisieren und im Gegensatz zum PET/CT die Tumorgröße verzerren. Die MRT-Untersuchung hat gerade in der postoperativen Situation

oft Schwierigkeiten nach tumorbedingter Osteosynthese zwischen Nekrose, Resthämatom oder Resttumor zu unterscheiden, da zumeist paraossäre liquide Anteile mit zirkulären KM-Anhancement sich darstellen. Das FDG-PET vermag diese zu differenzieren [7]. Posttherapeutische narbige Veränderungen oder ein Tumorrezidiv können nicht immer im MRT oder CT unterschieden werden.

Interpretationsschwierigkeiten fanden sich auch in der Beurteilung des KM-Verhaltens bei chemotherapierten Ewing Sarkom-Patienten, da es nach Chemotherapie oft zu einer reaktiv vermehrten KM-Anreicherung im Tumorgewebe kommt, die häufig nicht von dem eigentlichen vitalem Resttumorgewebe zu unterscheiden ist (Flare-Phänomen) [19]. Dieses Phänomen spielt sowohl bei der Beurteilung der CT, als auch bei den MRT und PET-Untersuchungen eine nicht unerhebliche Rolle.

Tumorprothesen oder andere Metallimplantate führen im CT zu Aufhärtungsartefakten und in der MRT zu Suszeptibilitätsartefakten. In solchen Fällen und bei unklaren posttherapeutischen Befunden könnte die PET/CT eine sinnvolle Ergänzung darstellen und die Biopsie vermeiden [102]. Aufgrund metallischer Artefakte konnte in der vorliegenden Analyse bei zwei Patienten das MRT kein Hinweis für verbliebenes Tumorgewebe geben bzw. nur eingeschränkt beurteilt werden und es wurden keine Metastasen festgestellt. Diese Befunde wurden als falsch negativ gewertet.

Aufgrund der zumeist extraossären Weichteilkomponente gilt die MRT-Diagnostik in der Beurteilung des Lokalbefundes, für die genaue präoperative Planung (Invasion benachbarter Strukturen, Gefäß-/Nerveninfiltration, Muskelkompartimente) und in der Rezidivanalyse als Diagnostik der Wahl, zudem durch Rechner unterstützte drei-dimensionale Tumorvolumenmessung möglich ist [14, 33, 35].

Biochemische Veränderungen treten im Tumor jedoch deutlich vor morphologischen Veränderungen auf**,** welche oftmals erst nach Wochen oder Monaten in der konventionellen Bildgebung nachweisbar sind. Durch den Glukosestoffwechsels der Tumorzellen können mit der FDG-PET diese Veränderungen nicht selten bereits vor anatomischen Größenänderungen nachgewiesen werden. Die FDG-PET wird zunehmend als wichtiges Verfahren zur Bewertung des Therapieansprechens angesehen und sollte optimal in Kombination mit anderen anatomischen bildgebenden Verfahren wie CT und MRT-Diagnostik verwendet werden. Zu diesem Ergebnis kamen mehrere Studien [7, 11, 118].

Die Detektion von Metastasen, insbesondere von Lungenmetastasen konnte durch die CT-Komponente der PET/CT verbessert werden [41, 45]. Allerdings können falsch positive

Befunde in 10%, zumeist in entzündlich reaktiven Lymphknoten vorgefunden werden [50]. Gerth et al. untersuchte in einer Studie 163 FDG-PET/CT bei 53 Patienten. In dieser Arbeit stellte sich heraus, dass die PET/CT gegenüber der alleinigen PET beim Staging und Follow-up von Ewing Sarkom-Patienten mit Lungenmetastasen signifikant überlegen war ($p < 0.0001$) [45].

Ein wichtiges radiologisches Problem stellt auch die Detektion von sogenannten intraossären „skip lesions“ dar. Mehrere Studien fanden heraus, dass bei der Detektion von ossären Metastasen die FDG-PET anderen Bildgebungen wie der Skelletszintigraphie oder dem MRT überlegen sein können [7, 20, 41, 64].

Allerdings sollte die Strahlenbelastung und die hohen Kosten einer PET/CT-Untersuchung nicht vernachlässigt werden. Aus der Summe der Strahlenexposition des PET-Radiopharmakons und der Strahlenexposition durch die CT setzt sich die Strahlenbelastung zusammen und sollte vor allem bei dem vorwiegend pädiatrischen Patientenklientel im Kontext zur diagnostischen Fragestellung betrachtet werden [37, 67]. Die Leitlinien der Children’s Oncology Group Bone Tumor Comittee sprechen derzeit eine Empfehlung für den Einsatz von Ganzkörper-FDG-PET in der Initialdiagnostik bei Ewing Sarkom-Patienten aus [78].

4.5. Ausblick: Bildgebung PET/CT

Wie auch diese prospektive Studie zeigt, kann die PET/CT eine wertvolle Ergänzung zu den herkömmlichen Untersuchungsmethoden wie der MRT-Diagnostik beim Management von Patienten mit Ewing Sarkom darstellen. Das PET/CT kann eine wichtige Rolle in der Diagnosestellung, dem Staging, dem Restaging, der Rezidivdiagnostik spielen und einen Hinweis auf die Prognose geben [102].

Abschließend ist zu erwähnen, dass die Ergebnisse zu den Prognosemöglichkeiten durch die ^{18}F-FDG-PET/CT in dieser Analyse vielversprechend zu sein scheinen. Diesbezüglich werden noch weitere Studien benötigt, um die Wertigkeit der PET/CT-Bildgebung beim Ewing Sarkom nachzuweisen.

Die PET/CT-Diagnostik wird in Zukunft immer mehr in der Therapie von Sarkom-Patienten an Bedeutung gewinnen, vor allem in Kombination zu anderen diagnostischen Verfahren die Diagnosestellung verbessern [7].

Der Einsatz von zytostatisch wirkender „targeted therapies“ und neuer Radiotracer zur funktionellen Bildgebung wie z.B. 18 F-Fluorothymidin [109] bei Sarkomen wird zur Zeit erforscht [13, 16].

Auch die Verwendung neuer hochauflösender Geräte wie mit Time of Flight Technologie können zur Verbesserung der Resultate beitragen [101].

5. Zusammenfassung

In dieser prospektiven Studie wurde der prognostische Stellenwert der ^{18}F-FDG-PET/CT-Diagnostik bei Ewing Sarkom Patienten zum Zeitpunkt des Primärstaging und in der Therapiekontrolle untersucht.
Die vorliegende Arbeit analysierte 21 Patienten mit histologisch gesichertem Ewing Sarkom in dem klinischen Verlauf unter Einbeziehung der Histologie, der Magnetresonanztomographie- und der Positron-Emissions-Tomographie/Computertomographie-Befunde. Das mediane Follow Up betrug 30 Monate.
Die anhand des histologischen Goldstandards von 35 Resektaten bestimmte Sensitivität, Spezifität, der PPV und der NPV betrugen für FDG-PET/CT 96%, 90%, 96% und 90%.
Beim direkten Vergleich der PET/CT und MRT-Befunde mit 33 Resektaten betrug die Sensitivität PET/CT 96% zu MRT 92%, die Spezifität 100% zu 62,5%, der PPV 100% zu 88% und der NPV 89% zu 71%.
Das Gesamtüberleben betrug nach zwei Jahren 66,7%, nach fünf Jahren 23,8%. Patienten dieses Studienkollektivs, die bei allen Verlaufskontrollen PET-negativ waren, hatten eine Gesamtüberlebensrate von 90%. FDG-PET/CT negative Patienten besaßen eine sehr gute 5-Jahresüberlebensrate, während die Prognose FDG-PET/CT positiver Patienten nach multimodaler Therapie infaust war (19%).

Bis Studienende waren 43% der Patienten rezidivfrei. Von den Patienten mit Rezidiv, Metastasen oder Rezidiv und Metastasen überlebten nach Studienende lediglich 25%. Das ereignisfreie Überleben nach fünf Jahren betrug bei Patienten mit primärer Metastasierung 25% und bei nicht vorhandener Metastasierung 88,9%. Dieser signifikante Unterschied zeigte einen Zusammenhang zwischen dem ereignisfreien Überleben und dem Vorhandensein von Metastasen. Obwohl erhebliche Fortschritte in der Therapie des lokalisierten Ewing Sarkoms erzielt wurden, ist die Prognose bei metastasierter Erkrankung weiterhin unbefriedigend.

Die Auswertung der tumoralen FDG-Aufnahme im PET/CT vor und nach Chemotherapie ergab, dass der SUV max-Wert bei den verstorbenen Patienten nach Chemotherapie $\geq 3,7$ blieb, während der SUV max bei den lebenden Patienten $\leq 3,7$ lag. Die verstorbenen Patienten wiesen alle Primärmetastasen auf, wodurch die Prognose für das Überleben deutlich schlechter als bei nicht metastasierten Patienten ist.

Die Signifikanz der SUV max-Werte nach Chemotherapie mit p = 0.0007 zeigte in dieser Arbeit, dass der SUV max-Wert nach Chemotherapie ebenfalls prädiktiv hinsichtlich des Überlebens bei Patienten mit Ewing Sarkom sein könnte.

Beim Vergleich der Anzahl an diagnostizierten Läsionen im PET/CT und MRT war der Unterschied signifikant (p = 0.05). Dieser Unterschied kann wiederum durch die Lokalisation des Tumors (z.B. Glucoseaufnahme der Gehirns), durch Auftreten von Ödemen oder Nekrosen (nehmen im MRT ebenfalls Kontrastmittel auf), aber auch durch das Vorhandensein von Metastasen entstanden sein.
Die Aussagen beider Untersuchungsmodalitäten hinsichtlich der Tumorsichtbarkeit in der PET/CT-Bildgebung und den MRT-Sequenzen T1 + KM und T2 waren signifikant (PET/CT vs. T1 p = 0.698, PET/CT vs. T2 p = 0.041, PET/CT vs. TIRM p = 0.304, PET/CT vs. T1 + KM p = 0.013).
Anhand dieser Ergebnisse konnte gezeigt werden, dass beide Untersuchungsmodalitäten unterschiedliche Qualitäten der Tumormanifestationen erfassen.

In der vorliegenden Arbeit konnte an Ewing Sarkom Patienten veranschaulicht werden, dass sowohl bei der Beurteilung des Primärtumors, des Lokalrezidives und in der Beurteilung des Remissionsstatus bzw. der Fernmetastasierung die FDG-PET/CT-Diagnostik eine hohe Aussagekraft besitzt.

6. Literaturverzeichnis

1. Ambros IM, Ambros PF, Strehl S, Kovar H, Gadner H, Salzer Kuntschik M: *MIC2 is a specific marker for Ewing's sarcoma and peripheral primitive neuroectodermal tumors. Evidence for a common histogenesis of Ewing's sarcoma an periphal neuroectodermal tumors from MIC2 expression and specific chromosoms aberration.* Cancer 72: 1886-1893 (1991)

2. Arush MW, Israel O, Postovsky S, Militianu D, Meller I, Zaidman I, Sapir AE, Bar-Shalom R: *Positron emission tomography/computed tomography with 18 fluoro-deoxyglucose in the detection of local recurrence and distant metastases of pediatric sarcoma.* Pediatr Blood Cancer 49: 901-905 (2007)

3. Aurias A, Rimbaut C, Buffe D, Zucker JM, Mazabraud A: *Translocation involving chromsome 22 in Ewing's sarcoma. A cytogenetic sutdy of four fresh tumors.* Genet Cytogenet 12: 21-25 (1994)

4. Bacci G, Ferrari S, Rosito P, Avella M, Barbieri E, Picci P, Battistini A, Brachdel Prever A: *Ewing's sarcoma of the bone. Anatomoclinical study of 424 cases.* Minerva Pediatr 44: 345-359 (1992)

5. Bacci G, Ferrari S, Longhi A, Rimondini H, Versari M, Zanone A, Forni C: *Prognostic significance of serum LDH in Ewing's sarcoma of bone*. Oncol Rep 6: 807-811 (1999)

6. Bernstein M, Kovar H, Paulussen M, Randall RL, Schuck A, Teot LA, Juergens H: *Ewing's Sarcoma Family of Tumors: Current Management.* Oncologist 11: 503-519 (2006)

7. Bestic JM, Peterson JJ, Bancroft LW: *Use of FDG PET in Staging, Restaging, and Assessment of Therapy Response in Ewing Sarcoma.* Radiographics 29: 1487-1500 (2009)

8. Bockisch A, Beyer T, Antoch G, Veit P, Müller S, Pink R, Rosenbaum S, Kühl H: *Principle of PET/CT and clinical applikation*. Radiol 44: 1045-1054 (2004)

9. Boellard R, O'Doherty MJ, Weber WA, Mottaghy FM, Lonsdale MN, Stroobans SG, Oyen WJ, Kotzerke J, Hoekstra OS, Prium J, Marsden PK, Tatsch K, Hoekstra CJ, Visser EP, Arends B, Verzijbergen FJ, Zijlstra JM, Comans EF, Lammertsma AA, Paans AM, Willemsen AT, Beyer T, Bockisch A, Schaefer-Prokop C, Delbeke D, Baum RP, Chitit A, Krause BJ: *FDG PET and PET/CT: EANM procedure guidelines for tumor PET imaging: version 1.0.* Eur J Nucl Med Mol Imaging 37: 181-200 (2010)

10. Bölling T, Schüller P, Distelmaier B, Schuck A, Ernst I, Gosheger G, Winkelmann W, Dirksen U, Jürgens H, Kronholz HL, Willich N, Könemann S: *Perioperative high-dose rate brachy therapy using a bendy applicator (flab): treatment results of 74 patients.* Anticancer Res 28: 3885-3890 (2008)

11. Bredella MA, Caputo GR, Steinbach LS: V*alue of FDG positron emission tomography in con- junction with MR imaging for evaluating therapy response in patients with musculoskeletal sarcomas.* AJR Am J Roentgenol 179: 1145–1150 (2002)

12. Brenner W, Friedrich RE, Gawad KA, Hagel C, von Deimling A, de Wit M, Buchert R, Clausen M, Mautner VF: P*rognostic relevance of FDG PET in patients with neurofibromatosis type-1 and malignant peripheral nerve sheath tumours.* Eur J Nucl Med Mol Imaging 33: 428–432 (2006)

13. Buck AK, Herrmann K, Büschenfelde CM, Juweid ME, Bischoff M, Glatting G, Weirich G, Möller P, Wester HJ, Scheidhauer K, Dechow T,, Peschel C, Schwaiger M, Reske SN: *Imaging bone and soft tissue tumors with the proliferation marker [18F]fluorodeoxythymidine.* Clin Cancer Res 14: 2970–2977 (2008)

14. Cademartiri F, Luccichenti G, Maffei E, Fusaro M, Palumbo A, Soliani P, Sianesi M, Zompatori M, Crisi G, Krestin GR: *Imaging for oncologic staging and follow-up: review of current methods and novel approaches.* Acta Biomed 79: 85-91 (2008)

15. Cangir A, Vietti TJ, Gehan EA, Burgert EO Jr, Thomas P, Tefft M, Nesbit ME, Kissane J, Pritchard D: *Ewing's Sarcoma metastatic at diagnosis: Results and comparison of two iontergroup Ewing's Sarcoma studies.* Cancer 66: 887-893 (1990)

16. Cobben DC, Elsinga PH, Suurmeijer AJ, Vaalburg W, Maas B, Jager PL, Hoekstra HJ: *Detection and grading of soft tissue sarcomas of the extremities with (18)F-3'-fluoro-3'-deoxy-L-thymidine.* Clin Cancer Res 10: 1685–1690 (2004)

17. Coindre JM: *Pathology and grading of soft tissue sarcomas*. Cancer Treat Res 67: 1-22 (1993)

18. Cotterill SJ, Ahrens S, Paulussen M, Jürgens HF, Voûte PA, Gadner H, Craft AW: *Prognostic factors in Ewing's tumor of bone: analysis of 975 patients from the European Intergroup Cooperative Ewing's Sarcoma Study Group.* J Clin Oncol 18: 3108-3114 (2000)

19. Crim JR, Mirra JM, Eckardt JJ, Seeger LL: *Widespread inflammatory response to osteoblastoma: the flare phenomenon.* Radiology 177: 835-836 (1990)

20. Daldrup-Link HE, Franzius C, Link TM,Laukamp D, Sciuk J, Jürgens H, Schober O, Rummeny EJ: *Whole-body MR imaging for detection of bone metastases in children and young adults: comparison with skeletal scintigraphy and FDG PET*. AJR Am J Roentgenol 177: 229-236 (2001)

21. Delattre O, Zucman J, Melot T, Sastre Garau X, Zucker JM, Lenoir G, Ambros P, Sheer D, Turc-Carel C, Triche T, Aurias A, Thomas G: *The Ewing-family of tumors – a subgroup of small-round-cell tumors defined by specific chimeric transcripts*. N Engl J Med 331: 294-299 (1994)

22. Deutsche Gesellschaft für Palliativmedizin: *Definitionen der DGP.* http://www.dgpalliativmedizin.de/sn/SN 31031 DGP-Definitionen.pdf (07.08.2008)

23. Deutsche Krebsgesellschaft e.V.: *Ewing Sarkom und PNET im Kindesalter.* http://www.krebsgesellschaft.de/download/i3 ewingsarkom.pdf: S. 2-8 (24.03.2009)

24. Dietel M, Nguyen-Dobinsky TN, Hufnagl P: *The UICC Telepathology Consultation Center. International Union Against Cancer. A global approach to improving consultation for pathologists in cancer diagnosis.* Cancer 89: 187-91 (2000)

25. Dirksen U, Jürgens H, Craft AW: *Ewing 2008.* Dirksen Vers 1.6: 22-27 (2010)

26. Dirksen U, Poremba C, Schuck A: *Knochentumoren des Kindes- und Jugendalters.* Der Onkologe 11: 1034-1046 (2005)

27. Dockhorn-Dworniczak B, Schafer KL, Dantcheva R, Blasius S, Winkelmann W, Strehl S, Burdach S, van Valen F, Jürgens H, Böcker W: *Diagnostic value of the molecular genetis detection of the t(11;22) translocation in Ewing's tumors.* Virchows Arch 425: 107-112 (1994)

28. Dunst J, Sauer R: *Therapie des Ewing Sarkoms.* Strahlenther Onkol 169: 695-708 (1993)

29. Dunst J, Sauer R, Burgers JM, Hawliczek R, Kürten R, Winkelmann W, Salzer-Kuntschik M, Müschenich M, Jürgens H: *Radiation therapy as local treatment in Ewing's sarcoma. Results of the Cooperative Ewing's Sarcoma Studies CESS 81 and CESS 86.* Cancer 67: 2818-2825 (1991)

30. Dunst J, Schuck A: *Role of radiotherapy in Ewing tumor.* Pediatr Blood Cancer 42: 465-470 (2004)

31. Eary JF, Conrad EU, Bruckner JD, : *Sarcoma tumor FDG uptake measured by PET and patient outcome: a retrospective analysis*. Eur J Nucl Med Mol Imaging 29: 1149-1154 (2002)

32. Eary JF, O'Sullivan F, Powitan Y, Chandhury KR, Vernon C, Bruckner JD, Conrad EU: *Sarcoma tumor FDG uptake measured by PET and patient outcome: a retrospective analysis*. Eur J Nucl Med Mol Imaging 29: 1149-1154 (2002)

33. Eisenhauer EA, Therasse p, Bogaerts J, Schwartz LH, Sargent D, Ford R, Dancey J Arbuck S, Gwyther S, Mooney M, Rubinstein L, Shankar L, Dodd L, Kaplan R, Lacombe D, Verweij J: *New response evaluation criteria in solid tumors: Revised RECIST guideline (version 1.1)*. Eur J Cancer 45: 228-247(2009)

34. Enneking WF: *A system of staging mosculoskeletal neoplasms*. Ballieere's Clin. Oncol. 1987; 97-110 (1987)

35. Enneking WF, Spanier SS, Goodman MA: *A system for the surgical staging of musculoskeletal sarcoma 1980.* Clin Orthop Relat Res 415: 4-18 (2003)

36. Ewing J: *Classics in oncology. Diffuse endothelioma of bone. James Ewing. Proceedings of the New York Pathological Society, 1921.* CA Cancer J Clin 22: 95-98 (1972)

37. Federman N, Feig SA: *PET/CT in evaluating pediatric malignancies: a clinician's perspective.* J Nucl Med 48: 1920-1922 (2007)

38. Folpe AL, Lyles RH, Sprouse JT, Conrad EU 3rd, Eary JF: *(F-18) fluoro-deoxyglucose positron emission tomography as a predictor of pathologic grade and other prognostic variables in bone and soft tissue sarcoma*. Clin Cancer Res 6: 1279-1287 (2000)

39. Franzius C, Daldrup-Link HE, Wagner-Bohn A, Sciuk J, Heindel WL, Jürgens H, Schober O: *FDG-PET for detection of recurrences from malignant primary bone tumors: comparison with conventional imaging.* Ann Oncol 13: 157-160 (2002)

40. Franzius C, Sciuk J, Brinkschmidt C, Jürgens H, Schober O: *Evaluation of chemotherapy response in primary bone tumors with F-18 FDG positron emission tomography compared with histologically assessed tumor necrosis.* Clin Nucl Med 25: 874-881 (2000 a)

41. Franzius C, Sciuk J, Daldrup-Link HE, Jürgens H, Schober O: *FDG-PET for detection of osseous metastases from malignant primary bone tumours: comparison with bone scintigraphy.* Eur J Nucl Med 27: 1305-1311 (2000 b)

42. Franzius C, Stauss J, Pfluger T, Juergens KU, Kluge R, Amthauer H, Juergens H, Henze G, Stoever B, Hahn K: *Empfehlungen zur Durchführung der Ganzkörper-18-F-FDG-PET und -PET/CT bei Kindern mit onkologischen Erkrankungen.* Nuklearmedizin 6: 225-233 (2010)

43. Fukuma H, Beppu Y, Yokoyama R, Omiya K: *TNM classification of bone and soft tissue sarcomas.* Gan To Kagaku Ryoho 24: 1035-1040 (1997)

44. Gallagher BM, Fowler JS, Gutterson NI, Mac Gregor RR, Wan CN, Wolf AP: *Metabolic trapping as a principle of oradiopharmaceutical design: some factors resposible for the biodistribution of 18F-2-deoxy-2-fluoro-D-glucose.* J Nucl Med 19: 1154-1161 (1978)

45. Gerth HU, Juergens KU, Dirksen U, Gerss J, Schober O, Franzius C: *Significant benefit of multimodal imaging: PET/CT compared with PET alone in staging and follow-up of patients with Ewing tumors.* J Nucl Med 48: 1932-1939 (2007)

46. Grier HE, Krailo MD, Tarbbell NJ, Link MP, FryerCJ, Pritchard DJ, Gebhardt MC, Dickmann PS, Perlman EJ, Meyers PA, Donaldson SS, More S, Rausen AR, Vietti TJ, Miser JS: *Addition of ifosfamide and etoposide to standard chemotherapy for Ewing`s sarcoma and primitive neuroectodermal tumor of bone*. N Eng J Med 348: 694-701 (2003)

47. Hany TF, Steinert HC, Goerres GW, Buck A, von Schulthess GK: PET diagnostic accuracy: Improvement with In-line PET-CT system: Initial results. Radiology 225: 575-581 (2002)

48. Hawkins DS, Rajendran JG, Conrad EU 3rd, Bruckner JD, Eary JF: *Evaluation of chemotherapy response in pediatric bone sarcomas by [F-18]-fluorodeoxy-D-glucose positron emission tomography.* Cancer 94: 3277-3284 (2002)

49. Hawkins DS, Schuetze SM, Butrynski JE, Rajendran JG, Vernon CB, Conrad EU 3rd, Eary JF: *[18F]Fluorodeoxyglucose positron emission tomography predicts outcome for Ewing sarcoma family of tumors.* J Clin Oncol 23: 8828-8834 (2005)

50. Henk CB, Grampp S, Wiesbauer P, Zoubek A, Kainberger F, Breitenseher M, Mostbeck GH, Imhof H: *Ewing sarcoma. Diagnostic imaging.* Radiologe 38: 509-522 (1998)

51. Horn C, Wiener E, Weirich G, Wawer A, Gradinger R, Rechl H: *The Ewing sarcoma.* Orthopädie & Rheuma 3: 34-39 (2006)

52. Hunold A, Weddeling N, Paulussen M, Ranft A, Caren Liebscher C, Herbert Juergens H: *Topotecan and cyclophosphamide in patients with refractory or relapsed Ewing tumors*. Pediatr Blood Cancer 47: 795-800 (2006)

53. http://www.krebs-aktuell.de/krebs-aktuell/krebs-glossar/krebs-glossar-i-k.html (07.08.2008)

54. ICRP: *Radiation dose to patients from radiopharmaceuticals. Addendum 3 to ICRP Publication 53. ICRP Publication 106. Approved by the Commission in October 2007.* Ann ICRP 38: 1-197 (2008)

55. Jones DN, McCowage GB, Sostman HD, Brizel DM, Layfield L, Charles HC, Dewhirst MW, Prescott DM, Friedman HS, Harrelson JM, Scully SP, Coleman RE: *Monitoring of neoadjuvant therapy response of soft-tissue and musculoskeletal sarcoma using fluorine-18-FDG PET*. J Nucl Med 37: 1438-1444 (1996)

56. Jones T: *The imaging science of positron emission tomography.* Eur J Nucl Med 23: 807-813 (1996 a)

57. Jones T: *The role of positron emission tomography within the spectrum of medical imaging.* Eur J Nucl Med 23: 207-211 (1996 b)

58. Juergens C, Weston C, Lewis I, Whelan J, Paulussen M, Oberlin O, Michon J, Zoubek A, Jürgens H, Craft A: *Safety assessment of intensive induction with vincristine, ifosfamide, doxorubicin, and etoposide (VIDE) in the treatment of Ewing tumors in the EURO-E.W.I.N.G. 99 clinical trial.* Pediatr Blood Cancer 47: 22-29 (2006)

59. Jürgens H: *Treatment of Ewing's sarcoma in children and adolescents: a cooperative study of the German society of pediatric oncology (author's transl).* Klin Padiatr 193: 254-257 (1981)

60. Jürgens H, Bier V, Dunst J, Harms D, Jobke A, Kotz R, Kühl J, Müller-Weihrich S, Ritter J, Salzer-Kuntschik M: *The German Society of Pediatric Oncology Cooperative Ewing Sarcoma Studies CESS 81/86: report after 6 1/2 years.* Klin Padiatr 200: 243-252 (1988)

61. Jürgens H, Exner U, Gadner H, Harms D, Michaelis J, Sauer R, Treuner J, Voute T, Winkelmann W, Winkler K: *Multidisciplinary treatment of Ewing's sarcoma of bone. A 6-year experience of a European Cooperative Trial*. Cancer 61: 23-32 (1988)

62. Jürgens H, Göbel V, Michaelis J, Ramach W, Ritter J, Sauer R, Treuner J, Voûte PA, Winkler K, Göbel U: *The Cooperative Ewing Sarcoma Study CESS 81 of the German Pediatric Oncology Society-analysis after 4 years.* Klin Padiatr 197: 225-232 (1985)

63. Kinderkrebsinfo.de: *Ewing 2008* http://www.kinderkrebsinfo.de/e1676/e9032/e1758/e78199/index ger.html (18.09.20011)

64. Kneisl JS, Patt JC, Johnson JC, Zuger JH: *Is PET useful in detecting occult nonpulmonary metastases in pediatric bone sarcomas?* Clin Orthop Relat Res 450: 101-104 (2006)

65. Kovar H: *Ewings sarcoma and peripheral primitive neuroectodermal tumors after their genetic union*. Curr Opin Oncol 10: 334-342 (1998)

66. Kushner BH, Meyer PA: *How effective is dose-intensive/ myeloablative therapy against Ewing's sarcoma/ primitive neuroectodermal tumor metastatic to bone or bone marrow?* The memorial Sloan- Kettering experience an literature review. J Clin Oncol 19: 870-880 (2001)

67. Krause BJ, Beyer T, Bockisch A, Delbeke D, Kotzerke J, Minkov V, Reiser M, Willich N: *Leitlinien FDG-PET/CT in der Onkologie.* Nuklearmedizin 46: 291-301 (2007)

68. La TH, Meyers P, Wexler L, Alektiar K, Healey J, Laquaglia M, Boland P, Wolden S: *Radiation therapy for Ewing's sarcoma: results from memorial sloan-kettering in the modern era.* Int J. Radiat Oncol Biol Phys 64: 544-550 (2006)

69. Ladenstein R, Pötschger U, Le deley MC, Whelan J, Paulussen M, Oberlin O, van den Berg H, Dirksen U, Hjorth L, Michon J, Lewis I, Craft A, Jürgens H: *Primary disseminated multifocal Ewing Sarcoma: Results of the Euro-EWING 99 Trial. J Clin* Onkol 28: 3284-3291 (2010)

70. Lammering G, De Ruysscher D, von Baardwijk A, Baumert BG, Borger J, Lutgens L, van den Ende P, Ollers M, Lambin P: *The use of FDG-PET to target tumors by radiotherapy.* Strahlenther Onkol 186: 417-481 (2010)

71. Laszlo J, Humphreys SR, Goldin A: *Effects of glucose analogues (2-deoxy-D-glucose, 2-deoxy-D-galactose) on experimental tumors.* J Natl Cancer Inst 24: 267-281 (1960)

72. Leavey PJ, Mascarenhans L, Marina N, Chen Z, Krailo M, Miser J, Brown K, Tarbell N, Bernstein ML, Granowetter L, Gebhardt M, Grier HE: *Prognostic factors for patients with Ewing Sarcoma (EWS) at first recurrence following multi-modality therapy: A report from the Children's Oncology Group.* Pediatr Blood Cancer 51: 334-338 (2008)

73. Le Delay MC, Delattre O, Schaefer KL, Burchill SA, Koehler G, Hogendoorn PC, Lion T, Poremba C, Marandet J, Ballet S, Pierron G, Brownhill SC, Nesslböck M, Ranft A, Dirksen U, Oberlin O, Lewis IJ, Craft AW, Jürgens H, Kovar H: *Impact of EWS-ETS fusion type on disease progression in Ewing's sarcoma/peripheral primitive neuroectodermal tumor: prospective results from the cooperative Euro-E.W.I.N.G. 99 trial.* J Clin Oncol 28: 1982-1988 (2010)

74. Lisle JW, Eary JF, O'Sullivan J, Conrad EU: *Risk assessment based on FDG-PET imaging in patients with synovial sarcoma.* Clin Orthop Relat Res 467: 1605-1611 (2009)

75. MacManus M, Nestle U, Rosenzweig KE, Carrio I, Messa C, Belohlavek O, Danna M, Inoue T, Deniaud-Alexandre E, Schipani S, Watanabe N, Dondi M, Jeremic B: *Use of PET and PET/CT for Radiation therapy planning. IAEA expert report 2006-2007.* Radiother Oncol 91: 85-94 (2009)

76. Mendenhall CM: *The prognostic significance of soft tissue extension in Ewing's sarcoma*. Cancer 51: 913-917 (1983)

77. Merchant TE, Kushner BH, Sheldon JM, LaQuaglia M, Healey JH: *Effect of low-dose radiation therapy when combined with surgical resection for Ewing's sarcoma.* Med Pediatr Oncol 33: 65-70 (1999)

78. Meyer JS, Nadel HR, Marina N, Wormer RB, Brown KL, Eary JF, Gorlick R, Grier HE, Randall RL, Lawlor ER, Lessnick SL, Schomber PJ, Kailo MD: *Imaging guidelines for children with Ewing sarcoma and osteosarcoma: a report from the Children's Oncology Group Bone Tumor Committee.* Pediatr Blood Cancer 51: 163-170 (2008)

79. Nair N, Ali A, Green AA, Lamonica G, Alibazoglu H, Alibazoglu B, Hollinger EF, Ahmed K: *Response of Osteosarcoma to Chemotherapy. Evaluation with F-18 FDG-PET Scans.* Clin Positron Imaging 3: 79-83 (2000)

80. Nilbert M, Saeter G, Elomaa I, Monge OR, Wiebe T, Alvegard TA: *Ewing`s sarcoma treatment in Scandinavia 1984-1990: ten years results of the Scandinavian Sarcoma Group Protocol SSGIV.* Acta Oncol 37: 375-378 (1998)

81. Oberlin O, Patte C, Demeocq F, Lacombe MJ, Brunat-Mentigny M, Demaille MC, Tron P, N'Gujen Bui B, Lemerle J: *The response to initial chemotherapy as a prognostic factor in localized Ewing's sarcoma*. Eur J Cancer Clin Oncol 21: 463-467 (1985)

82. Patricio MB, Vilhena M, Neves M, Raposo S, Catita J, De Sousa V, Martins AG: *Ewing's sarcoma in children: twentiy-five Years of experience at the Instituto Portuges de Oncologia de Francisco Gentil (I.P.O.F.G.)*. J Surg Oncol 47: 37-40 (1991)

83. Paulussen M, Ahrens S, Burdach S, Craft A, Dockhorn-Dworniczak B, Dunst J, Fröhlich B, Winkelmann W, Zoubek A, Jürgens H: *Primary metastatic (stage IV) Ewing tumor: survival analysis of 171 patients from the EICESS studies. European Intergroup Cooperative Ewing Sarcoma Studies.* Ann Oncol 9: 275-281 (1998)

84. Paulussen M, Ahrens S, Braun-Munzinger G, Craft AW, Dockhorn-Dworniczak B, Dörffel W, Dunst J, Fröhlich B, Göbel U, Häussler M, Klingebiel T, Koscielniak E, Mittler U, Rübe C, Winkelmann W, Voûte PA, Zoubek A, Jürgens H: *EICESS 92 (European Intergroup Cooperative Ewing's Sarcoma Study)-- preliminary results.* Klin Padiatr 211: 276-283 (1999)

85. Paulussen M, Ahrens S, Craft AW, Dubst J, Fröhlich B, Jabar S, Rübe C, Winkelmann W, Wissing S Zoubek A, Jürgens H: *Ewing's tumors with primry lung metastases: survival analyses of 114 (European Intergroup) Cooperative Ewing's Sarcoma Studies patients*. J Clin Oncol 16: 276-283 (1998)

86. Paulussen M, Ahrens S, Dunst J, Winkelmann W, Exner GU, Kotz R, Amann G, Dockhorn-Dworniczak B, Harms D, Müller-Weihrich S, Welte K, Kornhuber B, Janka-Schaub G, Göbel U, Treuner J, Voûte PA, Zoubek A, Gadner H, Jürgens H: *Localized Ewing tumor of bone: final results of the cooperative Ewing's Sarcoma Study CESS 86*. J Clin Oncol 19: 1818-1829 (2001)

87. Paulussen M, Fröhlich B, Jürgens H: *Ewing tumor: Incidence, prognosis and treatment options*. Pediatr Drugs 3: 1-15 (2001)

88. Paulussen M, Poremba C, Schuck A, Winkelmann W, Dunst J, Jürgens H: *Behandlungskonzept des Ewing-Tumors.* Onkologie 7: 428-437 (2001)

89. Pedersen PL: *Warburg, me and Hexokinase 2: Multiple discoveries of key molecular events underlying one of cancers' most common phenotypes, the "Warburg Effect", i.e., elevated glycolysis in the presence of oxygen.* J Bioenerg Biomembr 39: 211-222 (2007)

90. Preiß J, Dornoff W, Hagmann FG, Schmieder A, Bettag M, Blatt-Bodewig M, Clemens M, Distler L, Folprecht G, Freitag EM, Frick S, Glaß B, Goldschmidt H, Haupert M, Hertel F, Kaiser A, Hübner G, Koehne CH, Krämer I, Link H, Mahlberg R, Matzdorff A, Neisius D, Preiß JC, Schmidberger H, Seegenschmidt MH, Siemer S, Trümper L, Ukena D, Uppenkamp M, Voigt H, Voigt HJ: *Interdisziplinäre Empfehlungen zur Therapie 2006/2007.* In: Preiß J, Dornoff W, Hagmann FG, Schmieder A (Hrsg), Taschenbuch Onkologie 13. Aufl, W. Zuckerschwerdt Verlag München: S. 376 (2006)

91. Roessner A, Jurgens H: *Round cell tumours of bone.* Pathol Res Pract 189: 111-136 (1993)

92. Reske SN, Dankerl A, Glatting G, Mottaghy FM, Blumstein NM: *Stellenwert der PET bei Kopf-Hals-Tumoren.* Laryngo Rhino Otol 83: 391-406 (2004)

93. Röper B, Licht T: *Soft tissue sarcoma of the extremities: current state of the art of adjuvant therapy.* MMW Fortschr Med 148: 32-36 (2006)

94 . von Salis-Soglio G, Prietzel T: *Diagnostic methods in suspected malignant bone and soft tissue tumors.* Der Orthopäde 31: 595-605 (2002)

95. Salzer-Kuntschik M: *Classification and grading of soft tissue tumors*. Chirurg 64: 435-442 (1993)

96. Sandoval C, Meyer WH, Parham DM, Kun EL, Hustu HO, Luo X, Pratt CB: *Outcome in 43 children presenting with metastatic Ewing sarcoma: the St. Jude Children's Research Hospital experience, 1962 to 1992*. Med Pediatr Oncol 26: 180-185 (1996)

97. Schlemmer HP; Bares R, Claussen CD, Pichler BJ: *Molekulare Bildgebung.* Dtsch Med Wochenschr 134: 1000-1005 (2009)

98. Schmidlin P, Bellemann ME, Brix G: *Iterative reconstruction of PET images using a high-overrelaxation single-projection algorithm.* Phys Med Biol 42: 569-582 (1997)

99. Schmidt D, Harms D: *Cooperative Ewing's Sarcoma Studies 81/86: pathologico-anatomic and immunohistochemical findings and differential diagnosis of Ewing sarcoma.* Klin Padiatr 200: 236-242 (1988)

100. Schmidt D, Herrmann C, Jürgens H, Harms D: *Malignant peripheral neuroectodermal tumor and its necessary distinction from Ewing's sarcoma, A report from the Kiel Pediatric Tumor Registry*. Cancer 68: 2251-2259 (1991)

101. Schmücking M , Klaeser B, Krause T, Aebersold DM: *Molekulare Bildgebung mittels PET/CT: neue Potentziale*. Schweiz Med Forum 11: 46-47 (2011)

102. Schramm N, Schlemmer M, Rist C, Issels R, Reiser MF, Berger F: *Kombinierte funktionelle und morphologische Bildgebung bei Sarkomen.* Der Radiologe 50: 339-348 (2010)

103. Schuck A, Ahrens S, Paulussen M, Kuhlen M, Könemann S, Rübe C, Winkelmann W, Kotz R, Dunst J, Willich N, Jürgens H: *Local therapy in localized Ewing tumors: results of 1058 patients treated in the CESS 81, CESS 86, and EICESS 92 trials.* Int J Radiat Oncol Biol Phys 55: 168-177 (2003)

104. Schuetze SM, Rubin BP, Vernon C, Hawkins DS, Bruckner JD, Conrad EU 3rd, Eary JF: *Use of positron emission tomography in localized extremity soft tissue sarcoma treated with neoadjuvant chemotherapy*. Cancer 103: 339-348 (2005)

105. Schulte M, Brecht-Krauss D, Heymer B, Guhlmann A, Hartwig E, Sarkar MR, Diederichs CG, Schultheiss M, Kotzerke J, Reske SN: *Fluorodeoxyglucose positron emission tomography of soft tissue tumours: is a non-invasive determination of biological activity possible?* Eur J Nucl Med 26: 599-605 (1999 a)

106. Schulte M, Brecht-Krauss D, Werner M, Hartwig E, Sarkar MR, Keppler P, Kotzerke J, Guhlmann A, Delling G, Reske SN: *Evaluation of neoadjuvant therapy response of osteogenic sarcoma using FDG PET*. J Nucl Med 40: 1637-1643 (1999 b)

107. Schwarzbach MH, Dimitrakopoulou-Strauss A, Willeke F, Hinz U, Strauss LG, Zhang YM, Mechtersheimer G, Attigah N, Lehnert T, Herfarth C: *Clinical value of [18-F]] fluorodeoxyglucose positron emission tomography imaging in soft tissue sarcomas.* Ann Surg 231: 380-386 (2000)

108. Schwarzbach MH, Hinz U, Dimitrakopoulou-Strauss A, Willeke F, Cardona S, Mechtersheimer G, Lehnert T, Strauss LG, Herfarth C, Büchler MW: *Prognostic significance of preoperative [18-F] fluorodeoxyglucose (FDG) positron emission tomography (PET) imaging in patients with resectable soft tissue sarcomas.* Ann Surg 241: 286-294 (2005)

109. Shields AF, Grierson JR, Dohmen BM, Machulla HJ, Satyanoff JC, Lawhorn-Crews JM, Obradovich JE, Muzik O, Mangner TJ: *Imaging proliferation in vivo with [F-18]FLT and positron emission tomography.* Nat Med 4: 1334-1336 (1998)

110. Smith MA, Ungerleider RS, Horowitz ME, Simon R: *Influence of doxorubicin dose intensity on response and outcome for patients with osteogenetic sarcoma and Ewing`s sarcoma.* J Natl Cancer Inst 83: 1460-1470 (1991)

111. Sobin LH, Fleming ID: *TNM Classification of Malignant Tumors, fifth edition (1997). Union Internationale Contre le Cancer and the American Joint Committee on Cancer.* Cancer 80: 1803-1804 (1997)

112. Thacker MM, Temple HT, Scully SP: *Current treatment for Ewing`s sarcoma.* Expert Rev Anticancer Ther 5: 319-331 (2005)

113. The R Foundation for Statistical Computing c/o Institute for Statistics and Mathematics: http://www.r-project.org (29.02.2012)

114. Turc Carel C, Philip I, Berger MP, Philip T, Lenoir G: *[Chromosomal translocation (11;22) in cell lines of Ewing's sarcoma] Translocation Chromosomique (11;22) dans des lignees cellulaires de sarcomes d'Ewing.* CR Seances Acad Sci III 296: 1101-1103 (1983)

115. Ushigome S, Machinami R, Sorensen PH: *Ewing sarcoma/primitive neuro-ectodermal tumour (PNET). In: Fletcher CDM, Unni KK, Mertens F (eds) World Health Organization Classification of Tumours: Pathology and Genetics of Tumors of Soft Tissue and bone*. IARC Press, Lyon 5: 298-300 (2002)

116. Venkateswaran L, Rodriguez-Galindo C, Merchant TE, Poquette CA, Rao BN, Pappo AS: *Primary Ewing tumor of the vertebrae: clinical characteristics, prognostic factors, and outcome*. Med Pediatr Oncol 37: 30-35 (2001)

117. Wagner LM, McAllister N, Goldsby RE, Rausen AR, McNall-Knapp R, McCarville MB, Albritton K: *Temozolomide and intravenous irinotecan for treatment of advanced Ewing Sarcoma.* Pediatr Blood Cancer 48: 132-139 (2007)

118. Weber LM, Figlin R: *Monitoring cancer treatment with PET/CT: does it make a difference?* J Nucl Med 48: 36S–44S (2007)

119. Wessalowski R, Jürgens H, Bodenstein H, Brandeis W, Gutjahr P, Havers W, Huckels-Klasen ML, Kotz R, Kühl J, Salzer-Kuntschik M: *Results of treatment of primary metastatic Ewing's sarcomas. A retrospective analysis of 48 patients.* Klin Pediatr 200: 253-260 (1988)

120. Whang PJ, Triche TJ, Knutsen T, Miser J, Douglass EC, Israel MA: *Chromosome translocation in peripheral neuroepithelioma.* N Engl J Med 311: 584-585 (1984)

121. Wirbel RJ, Feifel G, Mutschler WE: *Weichteiltumore Teil II. Behandlung, multimodale Therapiekonzepte.* Unfallchirurg 101: 52-65 (1998)

122. Wittekind C, Compton CC, Greene FL, Sobin LH: *TNM residual tumor classification revisited.* Cancer 94: 2511-2516 (2002)

123. Young H, Baum R, Cremerius U, Herholz K, Hoekstra O, Lammertsma AA, Pruim J, Price P: *Measurement of clinical and subclinical tumour response using [18F]-fluorodeoxyglucose and positron emission tomography: review and 1999 EORTC recommendations. European Organization for Research and Treatment of Cancer (EORTC) PET Study Group*. Eur J Cancer 35:1773-1782 (1999)

124. Zhang XD, Deslandes E, Villedieu M, Poulain L, Duval M, Gauduchon P, Schwartz L, Icard P: *Effect of 2-deoxy-D-glucose on various malignant cell lines in vitro.* Anticancer Res 26: 3561-3566 (2006)

125. Zoubek A, Dockhorn-Dworniczak B, Delattre O, Niggli F, Gatterer-Menz I, Smith TL, Jürgens H, Gardner H, Kovar H: *Does expression of different EWS chimeric transcripts define clinically distinct risk groups of Ewing tumor patients?* J Clin Oncol 14: 1245-1251 (1996)

Anhang

Anhang 1 Bildbeispiele

Patient 1: Ewing Sarkom Os ilium links, männlich

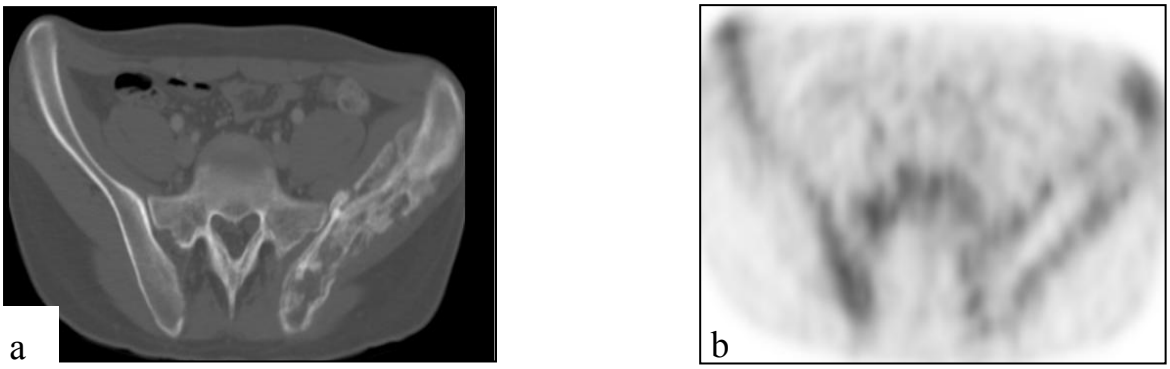

Abbildung 8 a, b: J. D., 18 Jahre

^{18}F-FDG-PET/CT vor Chemotherapie. Pathologische ^{18}F-FDG Mehranreicherung im linken Os ileum. Die semiquantitative Messung der intratumoralen FDG-Aufnahme ergab einen SUV_{mean} 5,1 ; SUV_{max} 7,5.

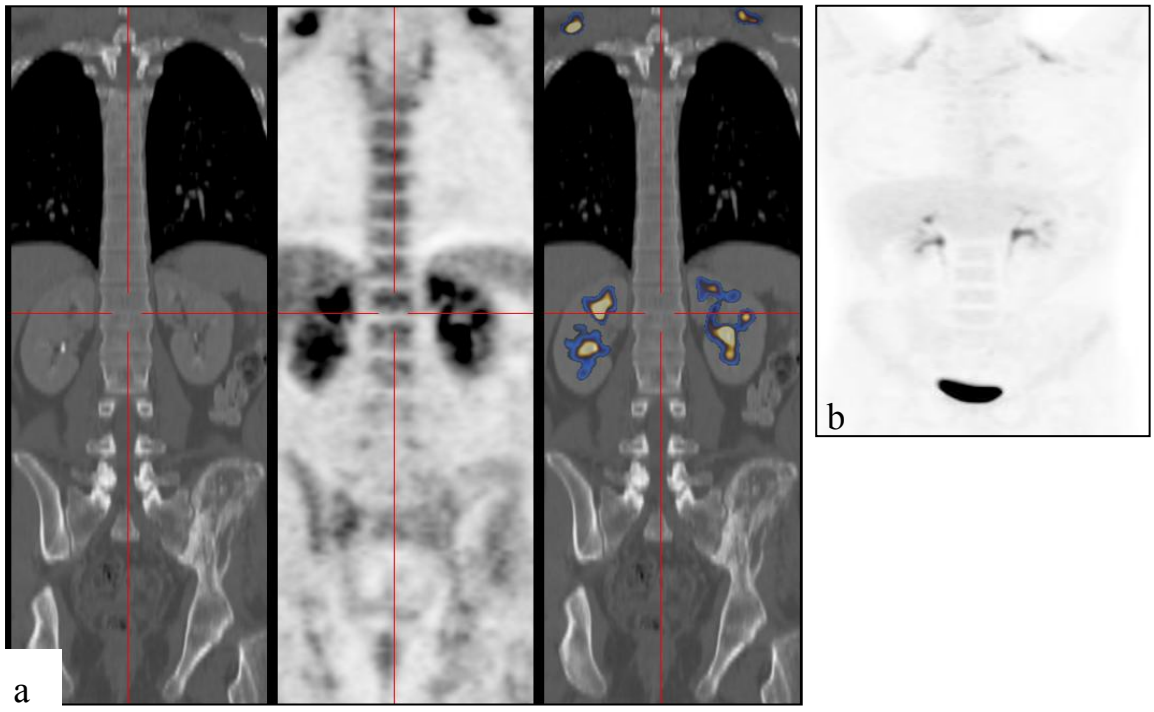

Abbildung 9 a, b: Zustand nach sieben Zyklen Chemotherapie bzw. fünf Monate nach ED

Keine fokale FDG-Mehranreicherung (SUV_{mean} 0,8; SUV_{max} 1,1) im coronalen PET/CT im linken Os ileum nach Chemotherapie. Das am gleichen Tag durchgeführte Kontrastmittelgestützte CT und MRT zeigte eine paraossäre Kontrastmittelaufnahme im CT bzw. eine Signalanhebung im MRT. In der weiteren onkologischen Nachsorge zeigte sich zwei Monate später auch weiterhin kein Tumorprogress. Der Patient verstarb sieben Monate nach letzter PET/CT-Aufnahme.

Patient 2: Ewing Sarkom Femur rechts, männlich

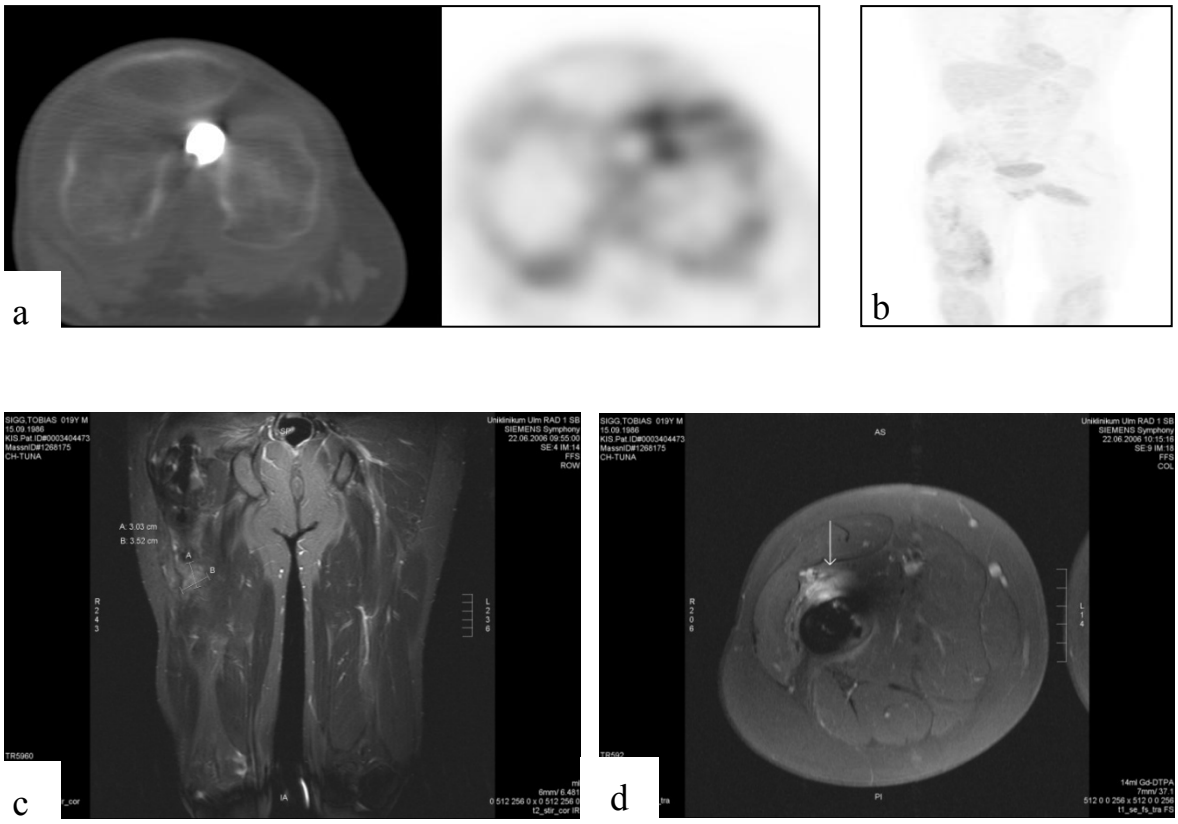

Abbildung 10: T. S., 19 Jahre

Abbildung 10 a, b: Zustand nach OP des Ewing Sarkom

Abbildung 10 c, d: Im Restaging zeigte sich in der MRT der Verdacht auf zwei Neumanifestationen des behandelten Ewing Sarkoms. In der am gleichen Tag durchgeführten ^{18}F-FDG PET/CT Diagnostik keine fokale ^{18}F-FDG Mehrspeicherungen an den im MRT suspizierten Herden. Die Aufarbeitung des pathohistologischen Befundes erbrachte kein Hinweis auf Malignität.

Patient 3: Ewing Sarkom Ulna rechts, weiblich

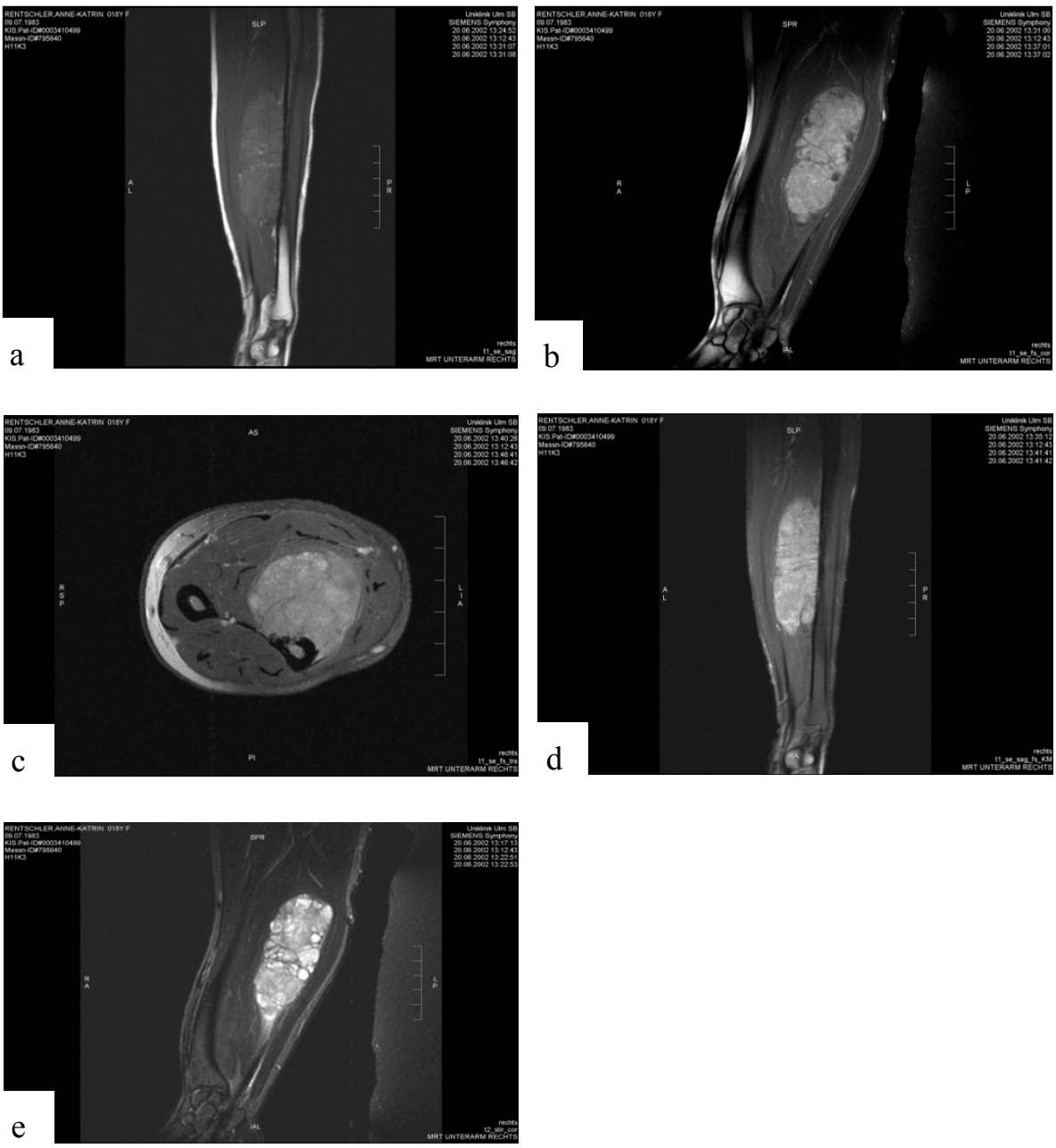

Abbildung 11 a-e: A. R., 19 Jahre

Präoperative MRT-Bildgebung im MRT (verschiedene Sequenzen). In der am Tag vorher durchgeführten ^{18}F-FDG-PET/CT Diagnostik konnte der Lokalbefund bestätigt werden (SUV_{mean} 4,4 ;SUV_{max} 4,9); in der gleichen Untersuchung wurden weitere Herde ausgeschlossen.

Patient 4: Ewing Sarkom BWK 11/12, weiblich

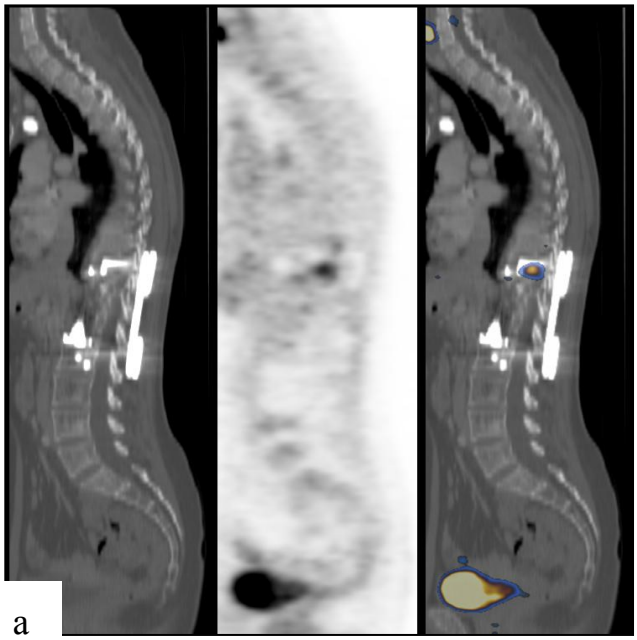

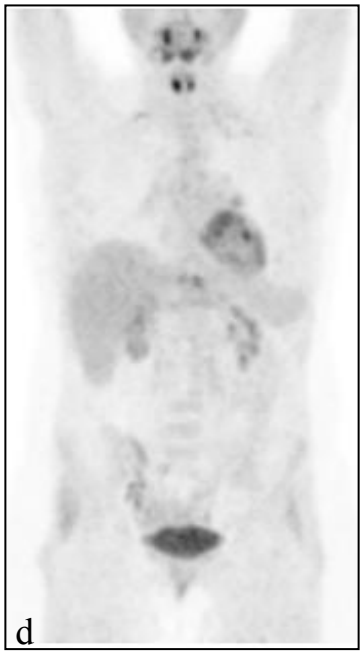

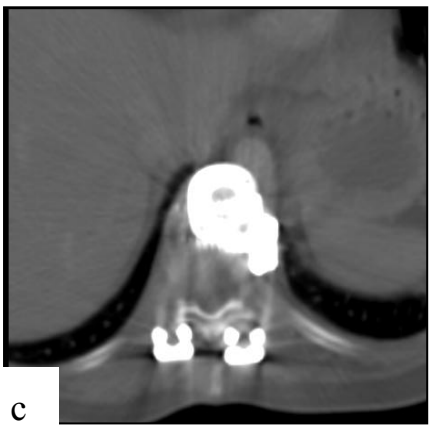

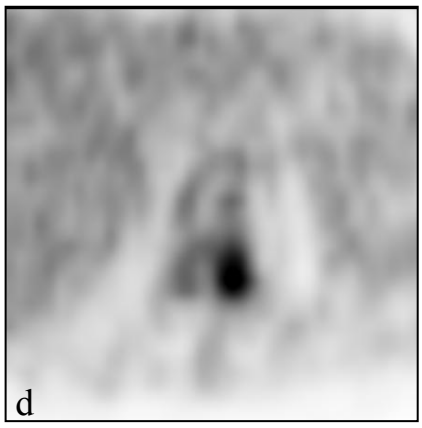

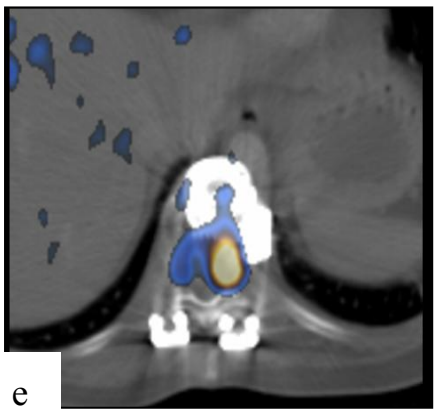

Abbildung 12 a-e: B. H., 34 Jahre

Zustand nach Chemotherapie, OP und Radiatio.

In der onkologischen Nachsorge unauffällige MRT-Untersuchungen über einen Zeitraum von zwei Jahren.

In der PET/CT zeigte sich eine kleine fokale FDG Mehranreicherung (SUV_{mean} 4,2; SUV_{max} 5,1), die in der zeitnah durchgeführten MRT-Untersuchung durch Suszibilitätsartefakte nicht visualisierbar war. In der weiteren onkologischen Nachsorge war der Befund trotz Systemtherapie progredient; die Patientin starb sieben Monate nach dieser Untersuchung.

Patient 5: Ewing Sarkom links gluteal, weiblich

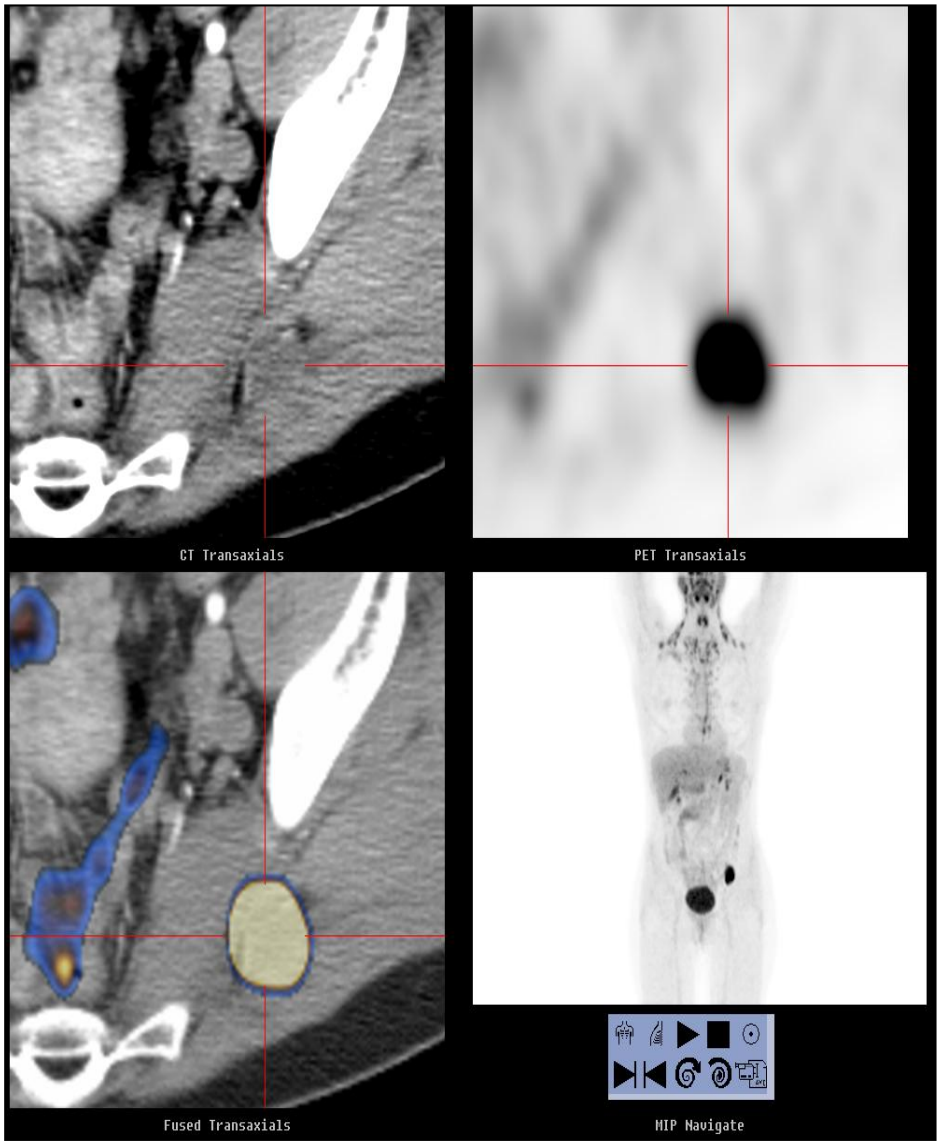

Abbildung 13: M. P., 37 Jahre

Zustand nach Tumorresektion und Chemotherapie.

Neun Monate postoperativ zeigte sich im CT (Fadenkreuz) eine vorwiegend hypodense, allenfalls diskret in der Herdperipherie Kontrastmittel aufnehmenden Raumforderung; im PET und PET/CT deutliche fokale ^{18}F-FDG-Mehranreicherung paragluteal links. In der anschließend durchgeführten MRT Signalanhebung, korrespondierend zum PET-Befund. Histologisch bestätigte sich der bildmorphologische Verdacht des Lokalrezidives.

Patient 6: Ewing Sarkom der Scapula links, weiblich

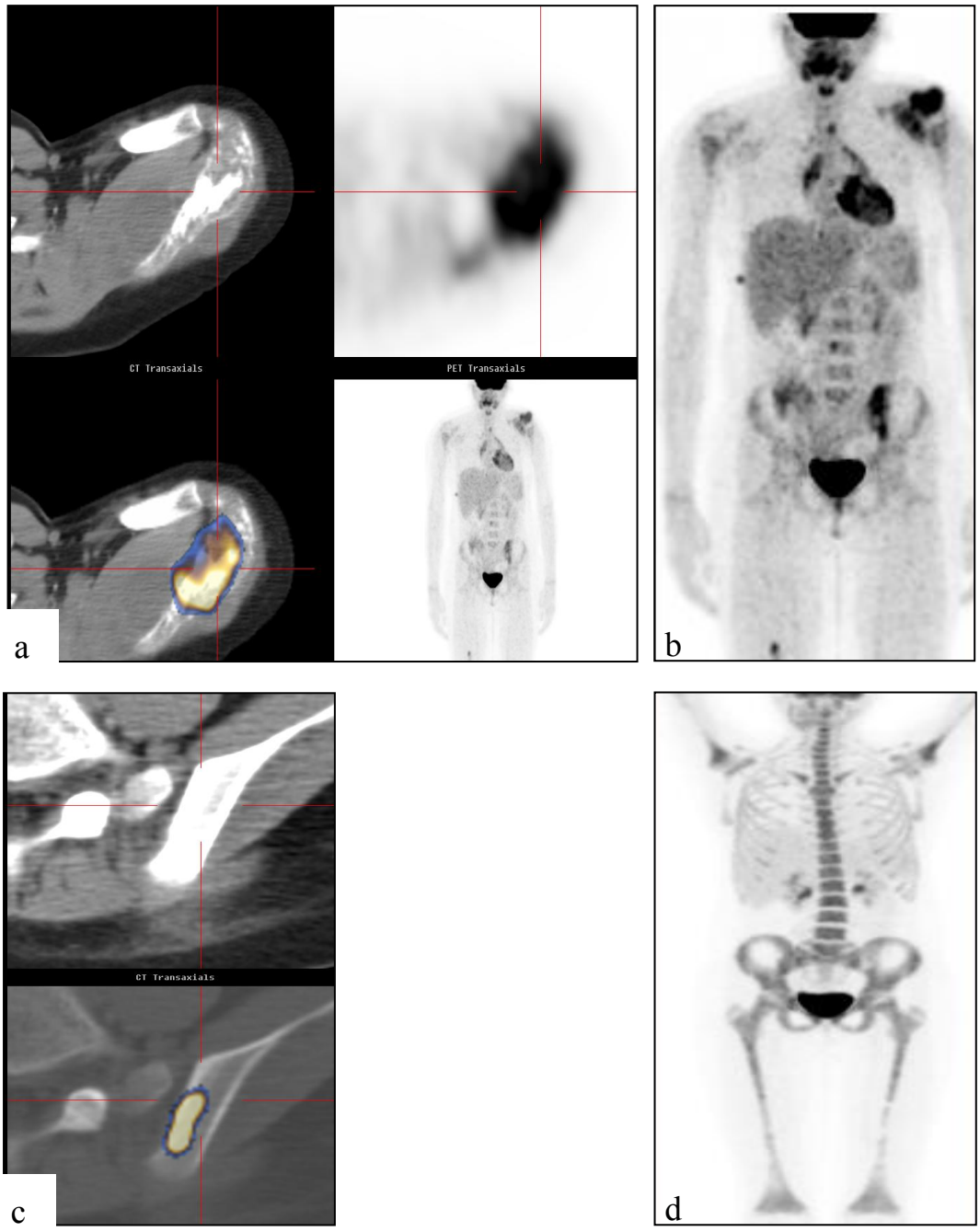

Abbildung 14: F.S., 11 Jahre

Die Untersuchung stellt die Schulter links und Os ileum links vor und nach Chemotherapie dar (komplette Remission). Die vor Chemotherapie intratumoral gemessenen SUV-Werte betrugen in der Scapula $SUV_{mean/max}$ 4,0/4,5 und im Os ileum 3,5/4,5. Nach Chemotherapie betrug die intratumorale FDG-Mehrspeicherung im Primärtumor $SUV_{mean/max}$ 3,2/3,7. Beachtenswert ist die reaktive Knochenmarksexpansion nach Chemotherapie.

Patient 7: Ewing Sarkom der Scapula rechts, männlich

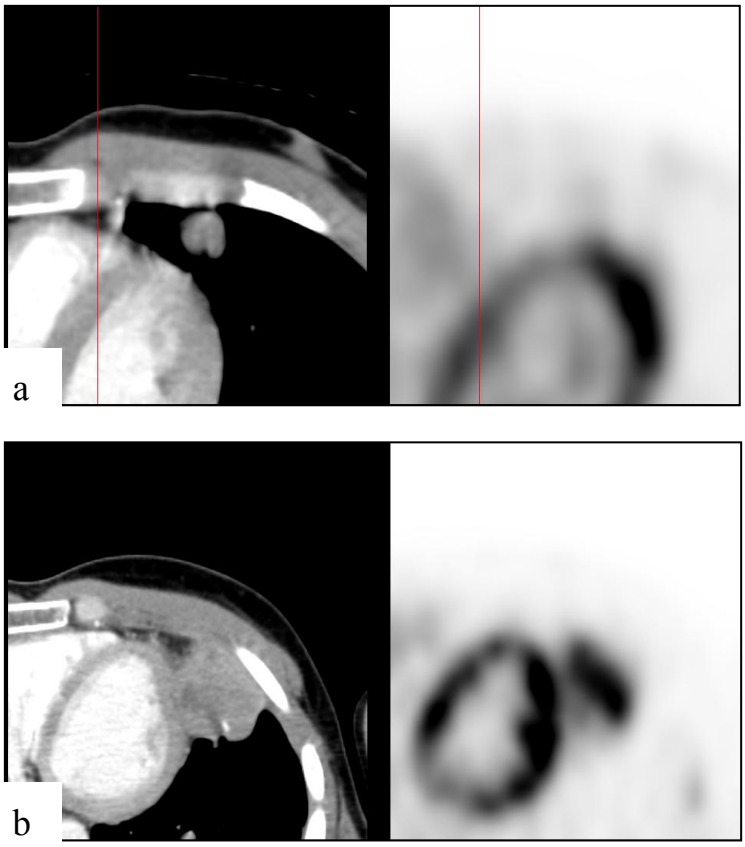

Abbildung 15 a, b: D. G., 19 Jahre

Zustand nach Chemotherapie, OP und Radiatio

In der CT zeigt sich ein weichteildichter Rundherd, der in der PET nicht fokal FDG aufnimmt. Fünf Monate nach der Untersuchung (Abbildung a) zeigt sich eine Größenprogredienz in der CT und nun auch eine fokale FDG-Mehrspeicherung in diesem Herd mit $SUV_{mean/max}$ 5,6/6,2 (Abbildung b).

Patient 8: Ewing Sarkom Os ilium links, männlich

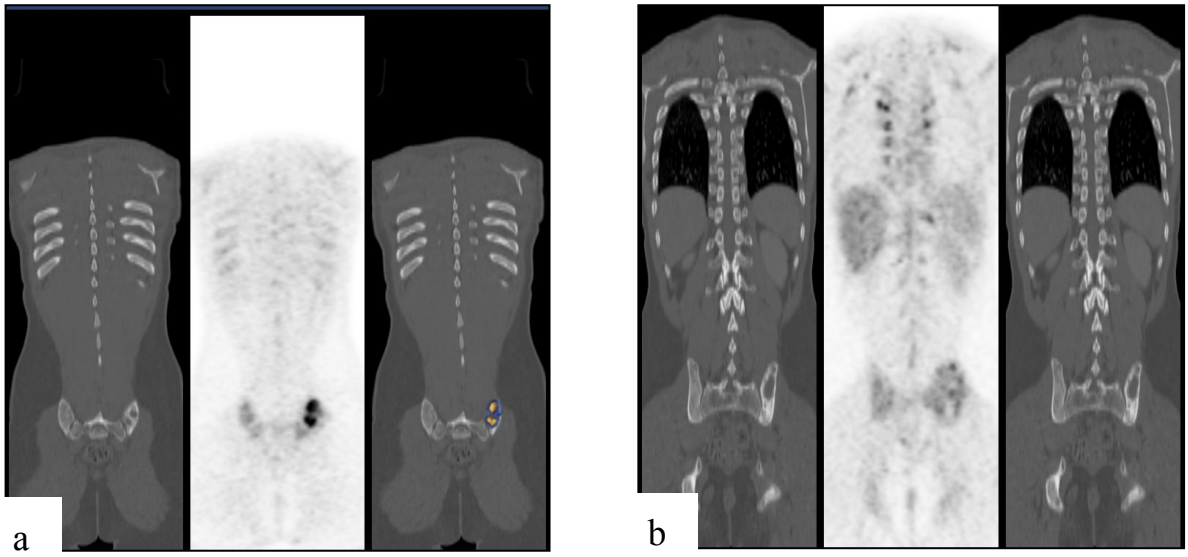

Abbildung 16 a, b: C. R., 17 Jahre

Untersuchung nach Chemotherapie und vor OP.

In der PET/CT-Aufnahme: Ansprechen des Primärtumors im Os ilium links. Verminderung der fokalen FDG-Mehrspeicherung von $SUV_{mean/max}$ 5,9/6,5 auf $SUV_{mean/max}$ 4,0/4,8.

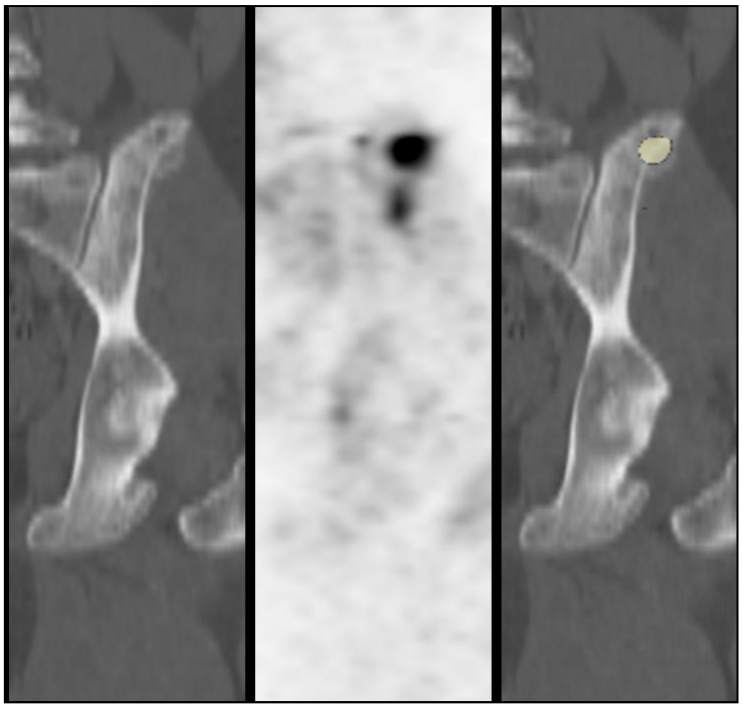

Abbildung 17: C. R.

Bei dieser PET/CT-Untersuchung ist noch eine Restvitalität des Primärtumors nach Chemotherapie zu erkennen ($SUV_{mean/max}$ 4,0/4,8), jedoch deutliche Response des Tumors. Nach dieser Untersuchung erfolgte im Anschluss eine subtotale Resektion des Tumors.

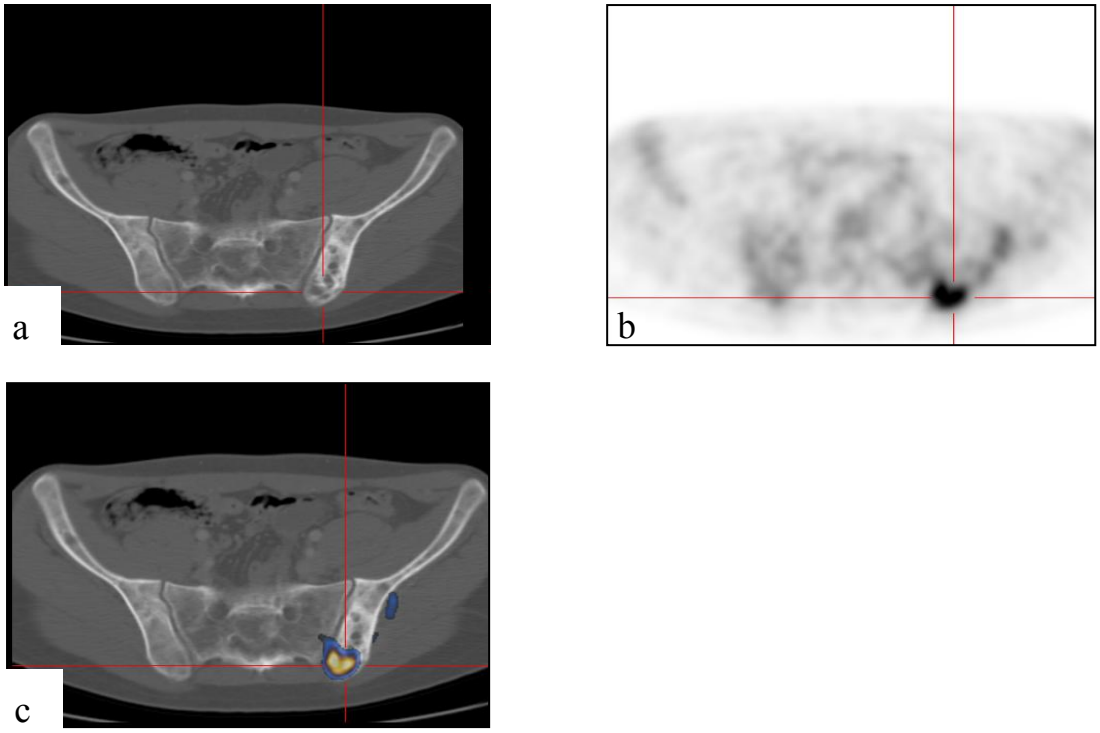

Abbildung 18 a-c: C. R.

PET/CT-Untersuchung nach Chemotherapie bzw. fünf Monate nach Erstdiagnose. FDG-Mehrspeicherung im Bereich linken dorsalen Beckenschaufel (SUV $_{mean/max}$ 4,0/4,8).

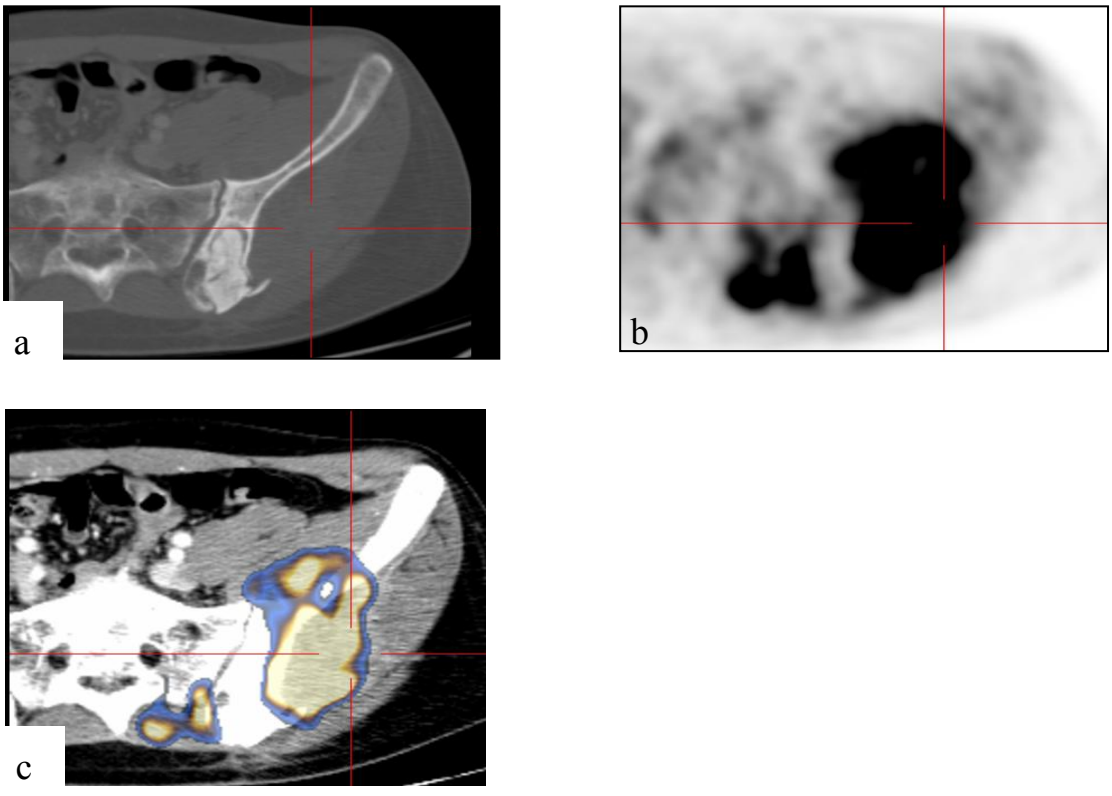

Abbildung 19 a-c: C. R.

PET/CT-Untersuchung nach subtotaler Resektion, weiterer adjuvanter Chemotherapie und Radiatio. Deutliche Tumorprogression aufgrund der Ausdehnung und der fokalen FDG-Aufnahme (SUV $_{mean/max}$ 5,7/7,4).

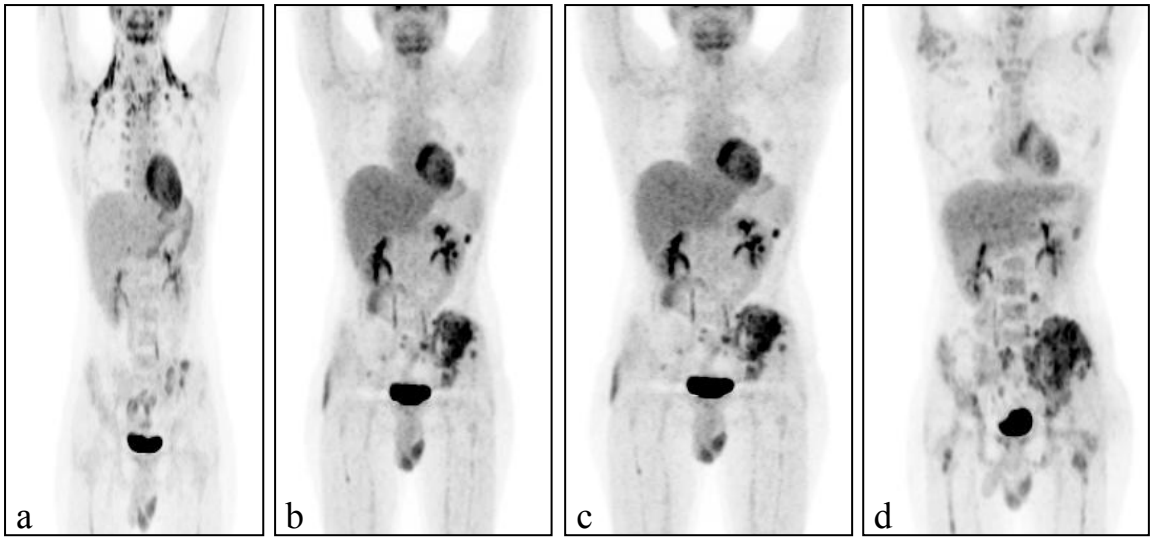

Abbildung 20 a-d: C. R.

Deutlicher Progress des Primärtumors. Diese Untersuchungen erfolgten in einem Zeitraum von acht Monaten.

Zunehmende Raumforderung in der links glutealen Muskulatur und im linken M. iliacus.

Der Patient verstarb einen Monat nach der letzten PET/CT-Aufnahme.

Anhang 2 Tumorklassifikationen

Übersicht des TNM Grading [43]

Stadium				
Ia	T1	N0	M0	G1,2
Ib	T2	N0	M0	G1,2
IIa	T1	N0	M0	G3,4
IIb	T2	N0	M0	G3,4
III	T3	N0	M0	G3,4
IVa	Jedes T	N0	M1a	Jedes G
IVb	Jedes T	N1	Jedes M	Jedes G
Jedes T	Jedes N	M1b	Jedes G	

TNM-Klassifikation der Knochentumore [43]

Primärtumor (T)	
TX	Minimalerfordernisse zur Beurteilung nicht erfüllt
T0	Kein Anhalt für einen Primärtumor
T1	Größte Tumorausdehnung <8 cm
T2	Größte Tumorausdehnung >8 cm
T3	Diskontinuierliche Tumoren in der primär befallenen Knochenregion
Regionäre Lymphknoten	
Nx	Minimalerfordernisse zur Beurteilung nicht erfüllt
N0	Kein Anhalt für befall regionärer Lymphknoten
N1	Befall regionärer Lymphknoten
Fernmetastasen (M)	
Mx	Minimalerfordernisse zur Beurteilung nicht erfüllt
M0	Kein Anhalt für Fernmetastasen
M1	Fernmetastasen nachweisbar
M1a	Lunge
M1b	Andere Fernmetastasen

Histopathologisches Grading [23, 43]

Differenzierungsgrad	Grading
GX	Differenzierungsgrad nicht beurteilbar
G1	Gut differenziert
G2	Mäßig differenziert
G3	Schlecht differenziert
G4	Undifferenziert

Das Ewing Sarkom des Knochens wird stets als G4 klassifiziert [94].

Stadieneinteilung der Knochentumore nach Enneking [31]

Ia	Niedrig maligne	Intrakompartimentell
Ib	Niedrig maligne	Extrakompartimentell
IIa	Hoch maligne	Intrakompartimentell
IIb	Hoch maligne	Extrakompartimentell
III	Jeder Malignitätsgrad	Metastasen

Regressionsgrad (R) (Salzer-Kuntschik), Responder I-III, Non-Respoder IV-VI [95]

R1	Keine vitalen Tumorzellen
R2	Einzelne vitale Tumorzellen oder vitaler Zellcluster <0,5 cm
R3	<10% vitaler Tumor in der Gesamttumormasse
R4	10-50% vitaler Tumor in der Gesamttumormasse
R5	>50% vitaler Tumor in der Gesamttumormasse
R6	Kein Ansprechen des Tumors

Um eine pathohistologische Beurteilung eines chirurgischen Resektates zu objektivieren, wird der Resektionsstatus wie folgt definiert:

Übersicht über den Resektionsstatus (R-Status) [91, 93]

	RX	Residualtumor kann nicht beurteilt werden
0	R0	Kein Residualtumor
1	R1	Mikroskopischer Residualtumor
2	R2a	Makroskopischer Residualtumor, mikroskopisch nicht bestätigt
3	R2b	Makroskopischer Residualtumor, mikroskopisch bestätigt

Anhang 3 Beurteilung des Therapieerfolges nach WHO-Kriterien [90]

CR: Complete Remission = vollständige Remission

Messbarer Tumor:	vollständiger Rückgang oder operative Entfernung sämtlicher Tumorbefunde für mindestens vier Wochen
Nicht messbarer Tumor:	vollständiger Rückgang sämtlicher Tumorsymptome für mindestens vier Wochen
Skelettmetastasen:	vollständige Rückbildung sämtlicher ossärer Tumorbefunde für mindestens vier Wochen

PR: Partial Remission = partielle Remission

Messbarer Tumor:	≥ 50%ige Verkleinerung der Tumordimension für mindestens vier Wochen, keine neuen Metastasen, keine Tumorprogression in irgendeiner Lokalisation
Nicht messbarer Tumor:	≥ 50%ige Abnahme der Tumorsymptome für mindestens vier Wochen, keine neuen Metastasen, keine Zunahme der Tumorsymptome in irgendeiner Lokalisation
Skelettmetastasen:	Größenreduktion osteolytischer Läsionen, Rekalzifizierung osteolytischer Läsion, röntgenologische Dichtenabnahme osteoblastischer Läsionen für mindestens vier Wochen

NC: No Change = keine Veränderung

Messbarer Tumor:	< 50%ige Verkleinerung der Tumordimension, ≤ 25%ige Vergrößerung der Tumordimensionen in einem oder mehreren Herden für mindestens vier Wochen
Nicht messbarer Tumor:	< 50%ige Abnahme der Tumorsymptome, ≤ 25%ige Zunahme der Tumorsymptome, unveränderter Befund der Tumorsymptone für mindestens vier Wochen
Skelettmetastasen:	Unveränderter Befund für mindestens vier Wochen, frühestens feststellbar acht Wochen nach Therapiebeginn oder –änderung

PD: Progressive Disease = Tumorprogress

Messbarer Tumor:	> 25%ige Vergrößerung der Tumordimension in einem oder mehreren Herden, Auftreten neuer Herde
Nicht messbarer Tumor:	> 25%ige Zunahme der Tumorsymptome, Auftreten neuer Herde
Skelettmetastasen:	Größenzunahme der ossären Tumorbefunde, Auftreten neuer Läsionen

MR: Mixed Response = Verminderungen von Tumormanifestationen nach

durchgeführter Therapie und zugleich Auftreten von neu entstandenen Tumorherden

Anhang 4 Euro-E.W.I.N.G. 99-Protokoll

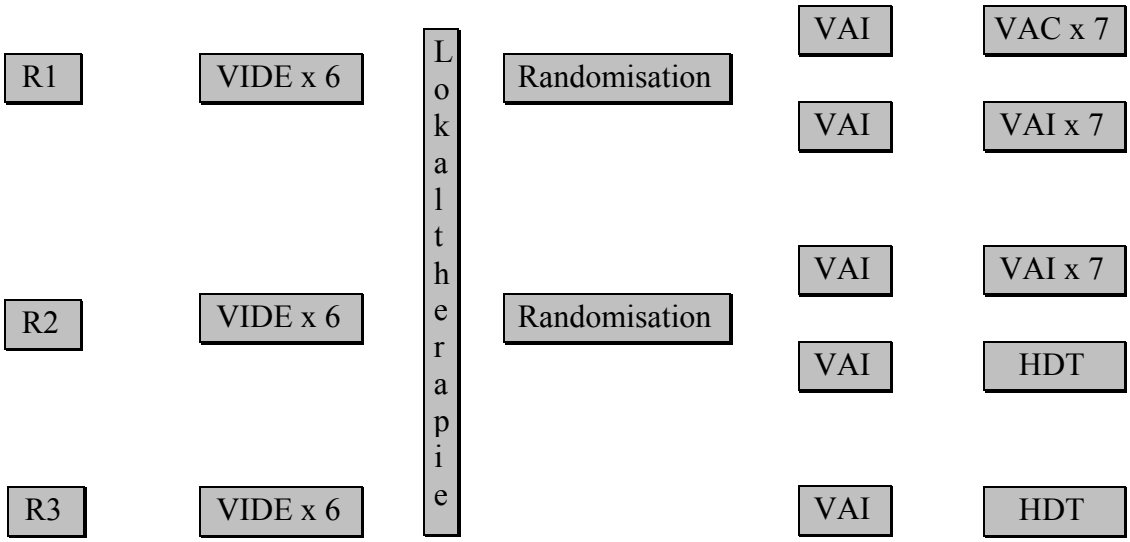

Abbildung 21: Schema des Euro-E.W.I.N.G. 99 Protokoll [69]

HDT	= Hochdosistherapie mit z. B. Busulfan und Melphalan
R	= Therapieregieme
VAC	= Vincristin, Actinomycin D, Cyclophosphamid
VAI	= Vincristin, Actinomycin, Ifosfamid
VIDE	= Vincristin, Ifosfamid, Doxorubicin, Etoposid

Anhang 5 Ewing 2008

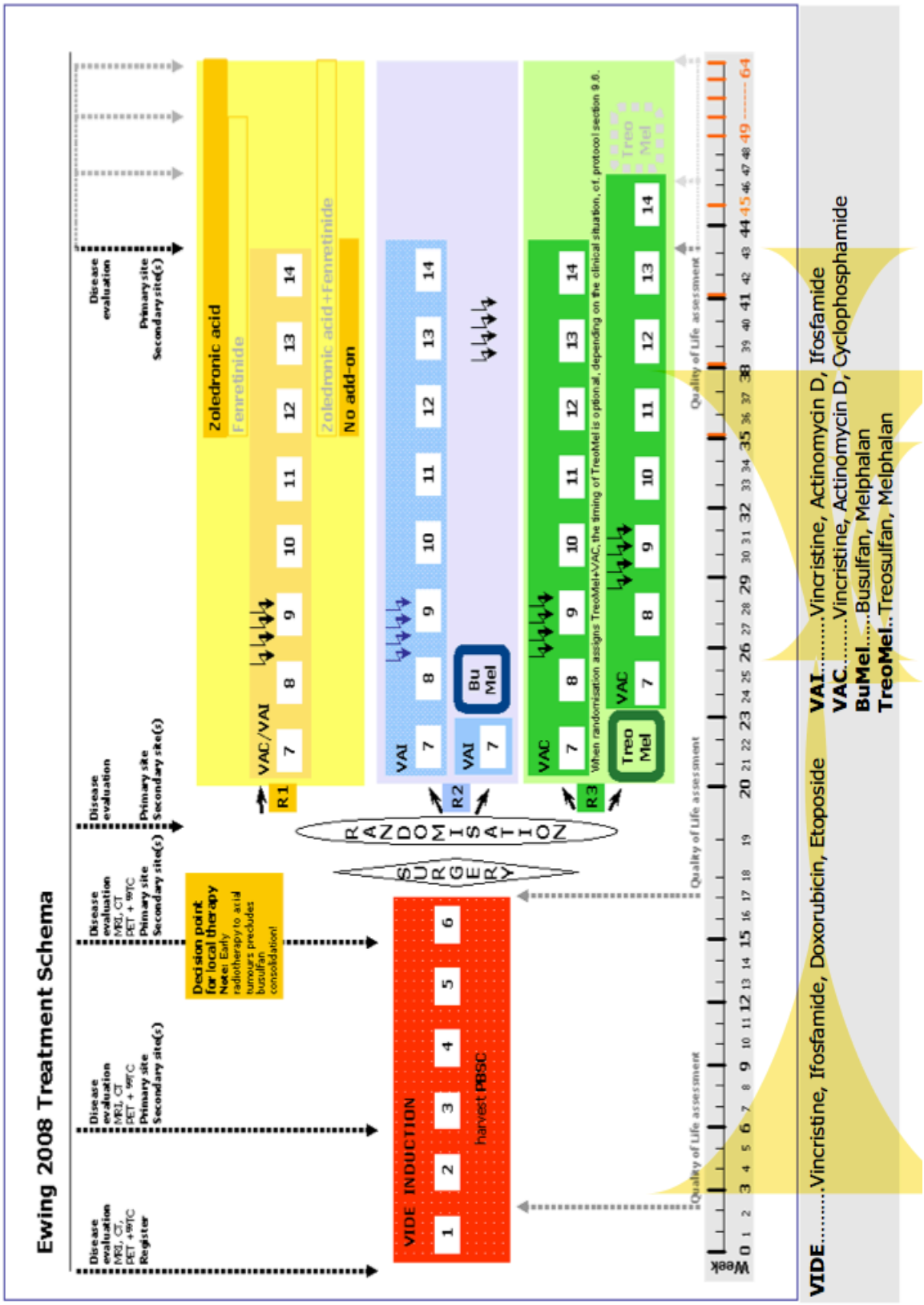

Abbildung 22: Ewing 2008 Treatment Schema [25]

CT	= Computertomographie
MRT	= Magnetresonanztomographie
PET	= Positronen-Emissions-Tomographie
^{99}TC	= Technetium

Anhang 6 PET/CT-Diagnostik

Vorgehensweise der PET/CT-Untersuchung

Die Vorbereitungen für die PET/CT-Untersuchungen waren standardisiert.

Nach Indikationsstellung, Patientenanamnese und Aufklärungsgespräch erfolgte die Lagerung des Patienten auf der Untersuchungsliege. Die Patienten wurden nach i.v. Gabe des Radiotracers ^{18}F-FDG innerhalb der ersten Halbwertszeit untersucht. Es wurde der Zeitpunkt der Applikation, Beginn und Ende der Untersuchung in ein Messprotokoll aufgenommen und die ermittelten SUV-Werte zerfallskorrigiert.

Standard ist ein Einphasen-Protokoll mit einem Flow von 2,0 ml/s. Beginn der CT-Untersuchung erfolgte direkt nach der Kontrastmittel-Applikation, d.h. noch vor der venösen Phase (ca. 90 s nach der Kontrastmittel-Applikation, wenn sich das Kontrastmittel im venösen Teil des Gefäßsystems gesammelt hat).

Der gesamte CT-Scan wurde von cranial nach caudal durchgeführt und dauerte 45 Sekunden.

Um Atmungsartefakte und Koregistrierungsfehler zu vermeiden wurde die Thorax-Sequenz in breath-hold-Technik durchgeführt. Nach Durchführung des Spiral-CT Scans erfolgte der 2D-PET-Scan in 6-7 Bettpositionen bei einer jeweiligen Akquisitionszeit von 3-5 Minuten/Bettposition. Rekonstruktion der PET: Iterative Rekonstruktion (OSEM) mit 28 Subsets und 2 Iterationen, Post Filter (6,5 mm FWHM), Loop Filter (3,91 mm FWHM), Axial Smooth (8 mm FWHM), Zoom = 1, 128x128-Matrix, 1 Slice overlap. Rekonstruierte Schichtdicke der PET beträgt 4,25 mm. Der komplette Untersuchungsablauf dauerte ca. 25 Minuten.

PET/CT-Technik

Alle Untersuchungen dieser Studie wurden mit dem PET/CT „Dicovery LS“ der Firma General Electronics durchgeführt. Dabei handelt es sich um ein diagnostisches Kombinationsgerät, welches durch die Kombination eines PET- und eines CT-Tomograph metabolische (FDG-PET) und anatomische (CT) Informationen unmittelbar nacheinander folgend erfasst. Die PET- und die CT-Komponente wurden auf einer Liege ohne Umlagerung zwischen den beiden Untersuchungen zusammengefasst (koregistriert). Durch den PET/CT-Fusionsdatensatz ist die kombinierte Darstellung der koregistrierten PET- und CT-Datensätze möglich [67]. Beide Untersuchungsarten werden von einer integrierten

Workstation aus gesteuert und verarbeitet. Die Bilder können getrennt nach den beiden Modalitäten (PET oder CT) oder als fusionierte Bilder (PET/CT) befundet werden.



Abbildung 23: PET/CT-Scanner der Nuklearmedizinischen Abteilung der Universität Ulm (Quelle: Nuklearmedizin Universität Ulm)

Die PET-Komponente

Die PET-Komponente entspricht dem "Advance NXi", BGO-Vollring Scanner.

Die Koinzidenzdetektoren bestehen aus zwei gegenüberliegenden Szintillationskristallen. Dieser Tomograph enthält 18 Ringe zu je 672 Wismutgermanat-Kristallen. Es werden Koinzidenzen mit mehreren gegenüberliegenden Kristallen zugelassen, damit die Aktivitätsverteilung im Objekt bestimmt werden kann. Der in dieser Studie verwendete Protonenstrahler war 2-F-18-Fluor-Desoxy-D-Glukose (^{18}F-FDG).

Die Patientenöffnung beträgt 59 cm und das effektive axiale FOV (Field of View) 15,2.

Es erfolgen 35 Schnitte je Bettposition, das Inkrement der Schnittebenen beträgt 4.25 mm und 1Pixel bei 128 Matrix entspricht 4,25 x 4,25 mm.

Funktionsprinzip

Der Zerfall künstlich hergestellten Isotopen geht mit der Aussendung von Positronen einher. Protonenreiche Atomkerne zerfallen in ein stabiles Nuklid, ein Neutrino, ein Neutron und ein Positron. Das emittierte Positron wird in der Umgebung durch Ionisations- und Anregungsprozesse abgebremst. Beim Zusammenstoß mit einem Elektron bildet das Positron ein Positronium und zerfällt unmittelbar in einem Annihilationsprozess. Die Masse von Elektron und Positron wird in 2 Gammaquanten mit je 511 keV (Kilo-Elektronen-Volt) umgewandelt, die in einem Winkel von annähernd 180° emittiert werden. Die Koinzidenzlinie lässt sich durch die koinzidente Registrierung der beiden Gamma-quanten von zwei gegenüberliegenden Detektoren nachweisen (Koinizidenzfensterbreite 12,5 Sekunden).

Rekonstruktion

Um die Quantifizierung bestimmter Stoffwechselfunktionen rekonstruieren zu können, müssen die Koinzidenzlinien auf Totzeit, die gestreuten Koinzidenzen, die Schwächung der Strahlen korrigiert werden. Die Rekonstruktion der Schnittbilder erfolgte nach einem iterativen Algorithmus nach Schmidlin [98]. Die Korrektur der Schwächung erfolgte CT basiert.

Die CT-Komponente

Die CT- Komponente ist ein Performix ^{TM} ADV mit einem Lightspeed Plus Detektor. Es handelt sich hierbei um ein 4 Zeilen Spiral- CT zu 4 x 2,5 mm, Scangeschwindigkeit von 0,5 s/Umdrehung und ein Tischvorschub von 15 mm/s. Die Spannung der Röntgenröhre betrug bei allen Untersuchungen 140 kV, der Röhrenstrom wurde entsprechend der Patientenanatomie angepasst.

Die Computertomographie (CT) ist wie die PET eine tomographische Methode der Bildgebung. Als Strahlungsquelle wird anstatt der Emissionsmessung der PET eine Röntgenröhre als externe Transmissionsquelle genutzt. Diese ermöglicht in Zusammen-hang mit einem gegenüberliegenden Detektorfeld, dass die Strahlabschwächung durch den Körper gemessen werden kann [67].

Strahlenexposition bei der PET/CT-Untersuchung

Die Strahlenexposition beim PET/CT setzt sich aus der Summe der Strahlenexposition des Radiopharmazeutikums der PET und der Strahlenexposition der CT zusammen. Bei i.v.

Applikation von 350 MBq FDG beträgt die effektive Äquivalenzdosis gemäß ICRP (Radiation Dose to Patients from Radiopharmaceuticals) 106 Committee 7 mSv.
Der $CTDI_w$ beträgt typischerweise 15.26 mGy für Normalpatienten. Die typische effektive Dosis für männliche Patienten beträgt 24.6 mSv und die weiblich effektive Dosis E = 26.2 mSv [54].

Anhang 7 Relevante Patientendaten

Tabelle 24: Relevante Daten der Ewing Sarkom-Patienten

Patient Nr.:	Geschlecht	Alter ED	Lokalisation PT	Lokal-rezidiv	Metastasen	Lokalisation Metastasen	Grading
1	w	17	Femur links	nein	ja	pulmonal	GX
2	w	44	Femur rechts	nein	ja, initial	pulmonal, LK, später ZNS-Metastase	GX
3	m	48	Os ethmoidale	nein	nein		GX
4	m	14	Ulna links	ja	nein		G3
5	m	18	Tibia links	ja	ja	ossär und intraspinal, Orbita	GX
6	m	17	Os ilium links	nein	ja, initial	pulmonal, ossär	G3
7	w	18	Ulna rechts	nein	nein		G3
8	w	17	Os pubis rechts	nein	nein		GX
9	w	13	Femur links	ja	ja, initial	ossär	GX
10	m	25	Scapula rechts	nein	ja	ossär	G3
11	m	16	Femur rechts	nein	nein		GX
12	w	35	gluteal links	ja	ja, initial	LK,	GX
13	m	18	Scapula rechts	nein	ja	pulmonal, LK	G3
14	m	21	7. Rippe links	ja	ja	pulmonal, ossär	GX
15	m	24	Mandibula	nein	ja, initial	ossär	G4
16	m	35	Femur rechts	nein	ja, initial	pulmonal	G3
17	m	14	Os ilium links	nein	nein		n.b.
18	w	33	Tibia rechts	nein	nein		GX
19	m	23	Femur links	nein	nein		n.b.
20	m	9	Os ilium rechts	ja	ja, initial	pulmonal, ossär	GX
21	w	27	LWK 1	ja	ja, initial	ossär	GX

ED = Erstdiagnose
LK = Lymphknoten
LWK = Lendenwirbelkörper
m = männlich
PT = Primärtumor
w = weiblich
ZNS = Zentrales Nervensystem

Tabelle 25: Fortsetzung: relevante Daten der Ewing Sarkom-Patienten

n	Tumor-stadium	OP PT	Regressions-status	Resektion-status	Therapie-regime	Remissions-status	Ereignisse
1	T1 N0 M1	ja	I	R0	OP,CH,RT	CR	Überleben bis DE
2	T2 N1 M1	nein			CH,RT	MR->PD	verstorben 11 Monate nach ED
3	T2 N0 M0	ja	IV	R1	OP,CH,RT	CR	krankheitsfreies Überleben bis DE
4	T1 N0 M0	ja	VI	R1	OP,CH	CR	krankheitsfreies Überleben bis DE
5	TX N0 M1	nein			CH,RT	CR->PD	Überleben bis DE
6	T2 N0 M1	ja	IV	R1	OP,CH,RT	MR->PD	verstorben 9 Monate nach ED
7	T1 N0 M0	ja	III	R1	OP,CH,RT	CR	Überleben bis DE
8	T1 NX MX	ja	I	R0	OP,CH	CR	krankheitsfreies Überleben bis DE
9	T2 N0 M1	nein			CH,RT	CR->PD	verstorben 31 Monate nach ED
10	T2 N0 M1	ja	IV	R0	OP,CH,RT	MR->PD	verstorben 15 Monate nach ED
11	T1 N0 M0	ja	I	R0	OP,CH	CR	krankheitsfreies Überleben bis DE
12	TX NX M0	ja	IV	R0	OP,CH,RT	MR->PD	verstorben 22 Monate nach ED
13	T1 N1 M1	ja	V	R0	OP,CH,RT	CR->PD	verstorben 27 Monate nach ED
14	T4 NX M1	ja	IV	R0	OP,CH,RT	CR->PD	verstorben 34 Monate nach ED
15	T4 N2 M0	ja	I	R1	OP,CH,RT	CR->PD	verstorben 28 Monate nach ED
16	T1 N0 M1	ja	IV	R0	OP,CH	CR	Überleben bis DE
17	T1 N0 M0	ja	III	R0	OP,CH,RT	CR	krankheitsfreies Überleben bis DE
18	T2 N0 M0	ja	III	R0	OP,CH	CR	krankheitsfreies Überleben bis DE
19	TX N0 M0	ja	I	R0	OP,CH	CR	krankheitsfreies Überleben bis DE
20	n.b.	nein			CH,RT	CR->PD	verstorben 19 Monate nach ED
21	n.b.	ja	IV	R1	OP,CH,RT	CR->PD	verstorben 93 Monate nach ED

CH = Chemotherapie
CR = Complete Remission
DE = Datenende
ED = Erstdiagnose
M = Metastasen
MR = Mixed Response
n = Patienten-Nr.
N = Nodus
n.b. = nicht bekannt
OP = Operation
PD = Progressive Disease
RT = Radiatio
T = Tumor

Formalien

Lebenslauf

Aus Gründen des Datenschutzes wurde der Lebenslauf entfernt.

Aus Gründen des Datenschutzes wurde der Lebenslauf entfernt.

Danksagung

Mein besonderer Dank gilt Herrn Prof. Dr. S. N. Reske für die freundliche Überlassung des Promotionsthemas und die Möglichkeit des selbstständigen Arbeitens. Durch seine hervorragende fachliche Unterstützung und Betreuung bei der Durchführung der Dissertation konnte ich Einblicke in das Fachgebiet der Nuklearmedizin gewinnen.

Herrn Dr. C. Schick danke ich herzlichst für die fachliche Beratung und die ausgezeichnete Betreuung. Bei der Auswertung der Daten war er mir eine sehr wichtige und große Stütze. Seine Ratschläge halfen mir, diese Arbeit fertigstellen zu können.

Herrn Prof. Dr. rer. nat. G. Glatting (Dipl.-Phys.) danke ich für seine freundliche Unterstützung bei den statistischen Auswertungen.

Herrn Dr. T. Kull danke ich sehr für die Hilfe bei der Fertigstellung und Ausarbeitung der Dissertation.

Frau Dr. R. Mayer-Steinacker danke ich für die großzügige Bereitstellung der Patienten-daten.

Herrn Prof. Dr. D. Steinbach danke ich ebenfalls für die freundliche Bereitstellung wichtiger Patientendaten.

Meiner Mutter danke ich für alles, was sie für mich getan hat.

Meinem Freund danke ich für seine Geduld und sein Verständnis.