Universitätsklinikum Ulm
Zentrum für Innere Medizin
Klinik für Innere Medizin II
Ärztlicher Direktor: Prof. Dr. med. W. Rottbauer

Wertigkeit der ^{18}F-FDG-PET/CT zur Erkennung von Nebennieren- und Leber- Metastasen beim Bronchialkarzinom im Vergleich zur konventionellen Diagnostik

Dissertation zur Erlangung des Doktorgrades der Medizin
der Medizinischen Fakultät der Universität Ulm

vorgelegt von

Adelheid Kley
geb. in Münsingen

2011

Amtierender Dekan: Prof. Dr. Thomas Wirth
1. Berichterstatter: PD Dr. Stefan Krüger
2. Berichterstatter: Prof. Dr. Sandra Pauls
Tag der Promotion: 09.02.2012

Inhaltsverzeichnis

Abkürzungsverzeichnis ……III
1 Einleitung 1
1.1 Epidemiologie des Bronchialkarzinoms..... 1
1.2 Ätiologie 1
1.3 Klinik 2
1.4 Metastasen 2
1.5 Klassifikation 3
1.6 Screening, Diagnostik und Staging 6
1.7 Therapie und Prognose..... 6
1.8 ^{18}F-FDG-PET/CT 7
1.9 Fragestellung 8
2 Material und Methoden..... 9
2.1 Studiendesign 9
2.2 Patientenkollektiv 9
2.3 Einschlusskriterien 9
2.4 Ausschlusskriterien 9
2.5 Erfasste Variablen..... 10
2.6 Datenbank..... 12
2.7 Statistik 12
2.8 ^{18}F-FDG-PET/CT 13
2.9 Oberbauchsonographie..... 14
2.10 Multislice Computertomographie des Thorax und Abdomen..... 15
3 Ergebnisse 17
3.1 Patientenkollektiv 17
3.2 Histopathologie 18
3.3 Auswertung der Nebennierenmetastasen..... 19
3.4 Computertomographie als Verlaufskontrolle 23
3.5 Vergleich der einzelnen Bildgebungsverfahren zum Nachweis von Nebennierenmetastasen..... 27
3.6 Auswertung der Lebermetastasen 38
3.7 Zusammenfassung der Nebennieren- und Lebermetastasen 48

4 Diskussion 50
4.1 Patientenkollektiv und Histopathologie 50
4.2 Schwächen der Studie 51
4.3 Stärken der Studie 52
4.4 Metastasennachweis 52
4.5 Nebennierenmetastasen 54
4.6 Lebermetastasen 57
4.7 ^{18}F-FDG-PET/CT, ^{18}F-FDG-PET, CT 60
5 Zusammenfassung 66
6 Literaturverzeichnis 67
Danksagung 78

Abkürzungsverzeichnis

ACTH	adrenocorticotropes Hormon
ADH	antidiuretisches Hormon
avg	average (durchschnittlich)
bzw.	beziehungsweise
ca.	zirka
CT (Femininum)	Computertomographie
CT (Neutrum)	Computertomogramm
et al.	et alii, und andere
F	Fluor
FDG	Fluorodeoxyglukose
^{18}F-FDG	^{18}F-Fluorodeoxyglukose
^{18}F-FDG-PET	^{18}F-Fluorodeoxyglukose-Positron-Emissions-Tomographie
^{18}F-FDG-PET/CT	^{18}F-Fluorodeoxyglukose-Positron-Emissions-Tomographie/Computertomographie
GE	General Electric
h	Stunde
HU	Hounsfield Unit (Hounsfield Einheit)
i.v.	intravenös
kg	Kilogramm
KI	Konfidenzintervall
kV	Kilovolt
M	Metastasen, Metastasierung
mAs	Milliamperesekunden
max.	maximal
MHz	Megahertz
min	Minuten
ml	Milliliter
mm	Millimeter
MRT (Femininum)	Magnetresonanztomographie
MRT (Neutrum)	Magnetresonanztomogramm
M- Staging	Metastasenstaging nach der TNM-Klassifikation

N	Nodes = Lymphknoten
NHL	Non Hodgkin Lymphom
NSCLC	Non-Small Cell Lung Cancer, nicht-kleinzelliges Bronchialkarzinom
N- Staging	Lymphknoten-Staging nach der TNM-Klassifikation
OBS	Oberbauchsonographie
OSEM	Ordered Subset Expectation Maximisation
PACS	Picture Archiving and Communication System
PET (Femininum)	Positron-Emissions-Tomographie
PET (Neutrum)	Positron-Emissions-Tomogramm
PET/CT (Femininum)	kombinierte Positron-Emissions-Tomographie / Computertomographie
PET/CT (Neutrum)	kombiniertes Positron-Emissions- / Computertomogramm
re	rechts
s	Sekunde
SCLC	Small Cell Lung Cancer, kleinzelliges Bronchialkarzinom
Sono	Sonographie
Spiral-CT	Spiral-Computertomographie
SUV	Standardized Uptake Value
SUV max.	Maximum Standardized Uptake Value
T	Tumor
Tis	Tumor in situ
TNM	T = Tumor, N = Nodes = Lymphknoten, M = Metastasen
T- Staging	Tumorstaging nach der TNM-Klassifikation
UICC	International Union Against Cancer
V.a.	Verdacht auf
vs.	versus
WHO	World Health Organisation, Weltgesundheitsorganisation

1 Einleitung

1.1 Epidemiologie des Bronchialkarzinoms

Krebserkrankungen sind eine der Haupttodesursachen in industrialisierten Ländern. Das Bronchialkarzinom zeigt seit Jahren eine steigende Inzidenz und ist mit 1,3 Mio. Todesfällen pro Jahr die führende Krebstodesursache weltweit. [81] [101] In Deutschland ist das Bronchialkarzinom bei Männern die am häufigsten zum Tode führende Krebserkrankung, bei Frauen liegt es an dritter Stelle nach den Neoplasien der Mamma und des Kolons. [92] Im Jahr 2007 starben in Deutschland 43 502 Menschen an Lungenkrebs. [28] Das Bronchialkarzinom ist insgesamt die dritthäufigste Krebserkrankung bei Männern und Frauen in Deutschland. Hierzulande erkranken jährlich rund 46 000 Menschen neu an einem Bronchialkarzinom. Das mittlere Erkrankungsalter beträgt sowohl für Männer als auch Frauen 68 Jahre. [7] [39] Die 5- Jahresüberlebensrate des Bronchialkarzinoms ist bei beiden Geschlechtern ungünstig und beträgt für Frauen 15%, für Männer 18%. [7]

1.2 Ätiologie

Wichtigster Risikofaktor bei der Entstehung von Bronchialkarzinomen sind inhalative Noxen, insbesondere Tabakrauch. [29] [63] Dabei steigt das Erkrankungsrisiko mit den so genannten pack years. (pack years= Anzahl der gerauchten Zigarettenpackungen pro Tag x Dauer des Rauchens in Jahren). [67] 80% aller Bronchialkarzinome treten bei Rauchern auf. Das Einstellen des Rauchens reduziert das Risiko an Lungenkrebs zu erkranken drastisch. Die höchste Reduktion wurde dabei beim kleinzelligen Bronchialkarzinom beobachtet. [57] Weitere auslösende Noxen, verursacht durch berufliche Exposition, sind Asbeststäube, Radon, polycyclische aromatische Kohlenwasserstoffe, Chrom, Nickel und Arsenverbindungen.

1.3 Klinik

Symptome beim Bronchialkarzinom treten in der Regel erst spät und uncharakteristisch auf, was eine frühzeitige Diagnosestellung erschwert. Bestehen Symptome, liegt meist schon ein fortgeschrittenes Tumorstadium vor. [49] Bei einem Drittel der Patienten kommt es zu lokalen Symptomen wie Husten, Hämoptysen, Thoraxschmerz oder Dyspnoe. Etwa ein Drittel der Patienten präsentiert sich mit Beschwerden, die durch bereits vorhandene Fernmetastasen verursacht werden. Ein weiteres Drittel der Patienten zeigt keine oder unspezifische Symptome, unter anderem zum Beispiel Gewichtsverlust. Ca. 2% aller Patienten werden symptomatisch durch paraneoplastische Syndrome. Dies trifft vor allem für Patienten mit kleinzelligem Bronchialkarzinom zu. Hierzu gehören die ektope ACTH-Sekretion mit Cushing-Syndrom, eine zum Schwartz-Bartter-Syndrom führende ektope ADH-Sekretion, eine ektope Sekretion parathormonverwandter Peptide mit Hyperkalzämie, das Lambert-Eaton-Syndrom sowie eine vermehrte Thromboseneigung. [12] [17]

1.4 Metastasen

Zu unterscheiden ist die lymphogene von der hämatogenen Metastasierung.

Eine lymphogene Metastasierung beim Bronchialkarzinom erfolgt vorzugsweise in die parabronchialen und paratrachealen Lymphknoten. Hämatogene Metastasen (Fernmetastasen) siedeln sich vorwiegend in Leber (40%), Skelettsystem (30%), Nebennieren (26%), und zentralem Nervensystem (14%) ab. [22] [36] In dieser Arbeit wird auf die Metastasen in der Leber und den Nebennieren näher eingegangen. Lebermetastasen sind oft asymptomatisch. Im fortgeschrittenen Krankheitsverlauf können sie sich in Form von Bauchschmerzen, Ikterus, Aszites, Hepatomegalie oder Leberversagen bemerkbar machen.

Nebennierenmetastasen führen für gewöhnlich zu keinerlei Symptomen und werden meist als Zufallsbefund beim Stagingprozedere entdeckt. Lediglich bei Verdrängung des Nebennierengewebes um mehr als 90 Prozent kann sich ein Addison- Syndrom entwickeln. [12] [17]

1.5 Klassifikation

1.5.1 Histopathologische Klassifikation

Die histologische Klassifikation der Lungenkarzinome erfolgt entsprechend der WHO in nicht-kleinzellige Karzinome (75-80%) und kleinzellige Karzinome (20%). Unter den nicht-kleinzelligen Karzinomen fallen 40% auf das Plattenepithelkarzinom, 40% auf das Adenokarzinom und 20% auf die großzelligen Karzinome. In den Industrieländern und insbesondere bei Frauen nimmt die Inzidenz der Adenokarzinome zu, die Anzahl der Plattenepithelkarzinome nimmt hingegen ab. [88] [102]

1.5.2 TNM- Klassifikation

Die präoperative TNM- Klassifikation ist entscheidend für die Prognose und Therapie des Bronchialkarzinoms. [74] [48]

Tx positive Zytologie, Primärtumor kann nicht beurteilt werden
Tis Carcinoma in situ
T1 Tumor ≤ 3 cm
T2 Tumor > 3 cm; Tumor mit Befall des Hauptbronchus ≥ 2 cm distal der Karina; Infiltration von viszeraler Pleura, partielle Atelektase
T3 Infiltration von Brustwand, Zwerchfell, Perikard, mediastinaler Pleura, Hauptbronchus < 2 cm distal der Karina, totale Atelektase
T4 Infiltration von Mediastinum, Herz, großen Gefäßen, Karina, Trachea oder Ösophagus, maligner Pleuraerguss, Metastasen im ipsilateralen Tumorlappen der Lunge
Nx regionäre Lymphknoten können nicht beurteilt werden
N0 keine regionären Lymphknotenmetastasen
N1 ipsilaterale peribronchiale/hiläre Lymphknoten
N2 ipsilaterale mediastinale/subkarinale Lymphknoten
N3 kontralaterale mediastinale, hiläre und/oder ipsi- oder kontralaterale Skalenus- und/oder supraklavikuläre Lymphknoten
Mx Vorliegen von Fernmetastasen kann nicht beurteilt werden
M0 keine Fernmetastasen
M1 Fernmetastasen, einschließlich getrennter Tumorherde in einem anderen Lungenlappen

1.5.3 Stadieneinteilung des nicht- kleinzelligen Bronchialkarzinoms

Die Stadieneinteilung dient vorwiegend der Prognoseabschätzung, der adaptierten Therapieplanung und der qualitätssichernden Vergleichbarkeit der Überlebensraten. Einteilung nach UICC 2002. [103]

Stadium	Primärtumor	Lymphknoten	Fernmetastasen
Okkult	Tx	N0	M0
Stadium 0	Tis	N0	M0
Stadium Ia	T1	N0	M0
Stadium Ib	T2	N0	M0
Stadium IIa	T1	N1	M0
Stadium IIb	T2	N1	M0
	T3	N0	M0
Stadium IIIa	T1	N2	M0
	T2	N2	M0
	T3	N1	M0
	T3	N2	M0
Stadium IIIb	T4	Jedes N	M0
	Jedes T	N3	M0
Stadium IV	Jedes T	Jedes N	M1

1.5.4 Stadieneinteilung des kleinzelligen Bronchialkarzinoms

very limited disease:	nur Primärtumor mit T1 oder T2
limited disease:	Karzinom auf eine Thoraxhälfte begrenzt, ipsilaterale hiläre, mediastinale oder supraklavikuläre Lymphknoten betroffen, kleiner Winkelerguss ohne maligne Zellen
extensive disease:	alle anderen Stadien

1.6 Screening, Diagnostik und Staging

Bei der Mehrzahl der Patienten liegt bei Diagnosestellung ein fortgeschrittenes, inoperables Tumorstadium vor, was die Frage nach frühen Diagnostikmöglichkeiten aufwirft. Durchgeführte Studien zum Screening mittels low-dose CT konnten jedoch keine Reduktion der Lungenkrebsmortalität zeigen, weshalb ein generelles Screening für das Bronchialkarzinom nicht empfohlen wird. [49] [75] [76] [88] Zur Therapieentscheidung ist ein optimales Staging des Bronchialkarzinoms wichtig. Als gängige Untersuchungsmethoden zur Tumorlokalisation stehen die Röntgenthorax- Aufnahme in 2 Ebenen, die CT, die Spiral- CT und die PET zur Verfügung. Mittels Histologie und Zytologie aus bronchoskopisch oder per CT- gesteuerter Punktion gewonnenem Material erfolgt die Diagnosesicherung. Bei unklaren Befunden können ergänzend eine Mediastinoskopie oder eine Probethorakotomie durchgeführt werden. Mittels Abdomensonographie, CT- oder MRT- Schädel, PET, Knochenszintigraphie oder einer Knochenmarkspunktion werden Fernmetastasen ausgeschlossen. [88] [91]

1.7 Therapie und Prognose

Das vorliegende Tumorstadium ist das wesentlichste Kriterium für die Auswahl der geeigneten Therapiestrategie. Als Behandlungsmöglichkeiten stehen chirurgische Resektion, Chemotherapie und Radiatio zur Verfügung. Der primäre kurative Therapieansatz beim nicht- kleinzelligen Bronchialkarzinom ist die chirurgische Therapie. Die Behandlung in den Anfangsstadien besteht in radikaler Resektion. In fortgeschrittenen Stadien wird eine zusätzliche Chemo- oder Strahlentherapie empfohlen. Bei Patienten mit nachgewiesenen Fernmetastasen wird eine palliative Chemotherapie durchgeführt. [73] Die 5- Jahres- Überlebenszeit beträgt für das Stadium I 60-65% und sinkt für das Stadium IIIb auf 5-10%. Das kleinzellige Bronchialkarzinom ist zum Zeitpunkt der Diagnosestellung häufig disseminiert und wird systemisch mittels Chemotherapie behandelt, alternativ mit adjuvanter Radiatio. Beim kleinzelligen Bronchialkarzinom liegt ohne effektive Therapie eine mittlere Überlebenszeit von weniger als 3 Monaten vor. [36]

1.8 ^{18}F-FDG-PET/CT

Seit der Einführung von PET/CT- Scannern steht eine relativ neue Methode zur Verfügung, bei der zwei verschiedene Untersuchungstechniken kombiniert eingesetzt werden. Die CT liefert morphologische Details zur exakten Tumorlokalisation und die PET metabolisch- funktionelle Informationen über das Gewebe. [26] [90] Dadurch ist es möglich anatomische und funktionelle Bilddaten zusammengeführt durch eine einzige Untersuchung zu generieren. [24] [43] Der verwendete Tracer ist ^{18}F-FDG. Dieser wird im Körper wie normale Glukose verstoffwechselt, indem er nach Aufnahme in die Zellen durch das Enzym Hexokinase zu FDG-6-Phosphat phosphoryliert wird. Infolge der Radiomarkierung wird ^{18}F-FDG nach seiner Phosphorylierung nicht weiter metabolisiert und verbleibt im Zielgewebe. Krebszellen nehmen aufgrund erhöhter Glykolyserate und Überexpression von Glukosetransportern vermehrt ^{18}F-FDG auf. [81] Dies ermöglicht anhand der FDG- Akkumulation auf die Dignität von Läsionen zu schließen. [1] [54] [85] Die ^{18}F-FDG- Aufnahme korreliert mit der Proliferationsrate. [18] In diversen Studien konnte gezeigt werden, dass die ^{18}F-FDG-PET/CT eine signifikante Verbesserung für das Staging des Bronchialkarzinoms darstellt. [43] [44] [61] Doch die ^{18}F-FDG-Aufnahme ist nicht tumorspezifisch und es kann zu falsch positiven Ergebnissen kommen. Prozesse mit gesteigertem Glukosestoffwechsel wie Entzündungen können von malignen Prozessen schwer abgegrenzt werden. [18] [54] Die PET/CT bietet den Vorteil einerseits Änderungen des lokalen Stoffwechsels und andererseits eine genaue Charakterisierung von strukturellen Veränderungen darzustellen. [59] Die integrierte PET/CT ist der alleinigen CT bzw. PET oder der visuellen Korrelation der Ergebnisse aus beiden Untersuchungen überlegen.

Die ^{18}F-FDG-PET/CT verbessert das Staging von Tumor, Lymphknoten- und Fernmetastasen. [61] [89] Obwohl nur wenige wissenschaftliche Daten vorliegen, ist diese neue Technik mittlerweile zu einer akzeptierten Methode im klinischen Alltag geworden, insbesondere in der Onkologie. [59]

1.9 Fragestellung

Die Lebenserwartung nach der Diagnosestellung eines Bronchialkarzinoms ist nach wie vor gering. Das Tumorstadium ist der wichtigste Prognosefaktor für das Überleben von Patienten mit Lungenkrebs. [15] Ein zeitnahes und exaktes Tumorstaging ist dringend notwendig. Von diesem sind die anschließende Therapieplanung und die Frage der Operabilität abhängig. Nur 20-30% der Patienten befinden sich in kurativ behandelbaren frühen Stadien. Wesentliches Ziel der Diagnostik ist es Patienten herauszufiltern, die von einer potentiell kurativen Operation profitieren. [104] Ein großes Augenmerk liegt auf dem Vorhandensein von Lymphknoten- und Fernmetastasen. In fortgeschrittenen, metastasierten Stadien ist keine kurative Operation möglich. Bei einem Großteil der Patienten kommt es dann meist darauf an, die Diagnose möglichst minimal invasiv zu stellen, um anschließend palliative Maßnahmen einleiten zu können. [88] Ein optimales Staging soll zuverlässig die Patienten in fortgeschrittenen Stadien ermitteln, denen weitere Untersuchungen oder Eingriffe erspart werden können. Andererseits soll es jene Patienten in den Anfangsstadien sicher detektieren, um diesen eine potentiell kurative Behandlung nicht vorzuenthalten. Mit der ^{18}F-FDG-PET/CT steht eine Möglichkeit zur Verfügung, die in einer einzigen Untersuchung eine Ganzkörperbildgebung liefert. Sie bietet eine nicht invasive, sensitive Methode zum Nachweis von mediastinalen Lymphknotenmetastasen und zur Detektion von Fernmetastasen. [104]

Das komplette Staging in einer einzigen Untersuchung zusammenzufassen wäre ein großer Fortschritt. Um die konventionellen Staginguntersuchungen ersetzen zu können, muss die ^{18}F-FDG-PET/CT im direkten Vergleich mit dem Goldstandard bzw. der aktuellen Standarddiagnostik gleichziehen oder überlegen sein. Ziel dieser Arbeit ist es, die Wertigkeit der ^{18}F-FDG-PET/CT im Vergleich zur konventionellen CT, PET und Sonographie bei der Diagnostik von adrenalen und hepatischen Metastasen zu untersuchen.

2 Material und Methoden

2.1 Studiendesign

In dieser retrospektiven Studie wurden alle Patienten mit Bronchialkarzinom erfasst, die im Zeitraum von Mai 2005 bis Juni 2007 am Universitätsklinikum Ulm das Stagingprozedere oder Restaging durchliefen. Dabei wurden Untersuchungsbefunde systematisch analysiert. Bei Unklarheiten wurden die Primärdaten herangezogen und die ^{18}F-FDG-PET/CT- Bilder sowie die CT- Bilder in Zusammenarbeit mit der Nuklearmedizin und der Radiologie neu befundet.

2.2 Patientenkollektiv

Das Patientenkollektiv bestand aus n= 229 Patienten mit histologisch gesichertem Bronchialkarzinom. Davon waren 174 Männer und 55 Frauen im Alter von 30 bis 87 Jahren.

2.3 Einschlusskriterien

Eingeschlossen wurden nur Patienten, die im Rahmen des Tumorstaging eine ^{18}F-FDG-PET/CT- Untersuchung erhielten.

Der Abstand zwischen ^{18}F-FDG-PET/CT und Sonographie durfte maximal 30 Tage betragen, wobei die Reihenfolge der Untersuchungen nicht berücksichtigt wurde.

2.4 Ausschlusskriterien

Von der Auswertung ausgeschlossen wurden die Patienten, bei denen der Abstand zwischen ^{18}F-FDG-PET/CT und Sonographie mehr als 30 Tage betrug.

Patienten, deren Bilder aufgrund von Bewegungs- oder sonstigen Artefakten nicht auswertbar waren, wurden ebenfalls nicht in die Studie aufgenommen. Des Weiteren wurden Patienten nicht für die Auswertung berücksichtigt, die eine ambulante ^{18}F-FDG-PET/CT- Untersuchung erhielten, sonst aber an eine andere Klinik angebunden waren, so dass keine eigene Nachkontrolle durch die Universitätsklinik Ulm durchgeführt wurde.

2.5 Erfasste Variablen

Geschlecht männlich/ weiblich

Alter des Patienten zum Untersuchungszeitpunkt

Sonographie- Daten:

OBS durchgeführt ja/ nein

OBS Datum

Anzahl der Tage zwischen OBS und ^{18}F-FDG-PET/CT

OBS der Nebennieren:

Nebennierenmetastasen in der OBS ja/ nein

Anzahl der Nebennierenmetastasen in der OBS

Größe der Nebennierenmetastasen in der OBS

Lokalisation der Nebennierenmetastasen in der OBS

Anmerkung zu den Nebennierenmetastasen in der OBS

OBS der Leber:

Lebermetastasen in der OBS ja/ nein

Anzahl der Lebermetastasen in der OBS

Größe der Lebermetastasen in der OBS

Lokalisation der Lebermetastasen in der OBS

(Anatomisch wird die Leber in zwei Lappen unterteilt. Der linke Leberlappen beinhaltet die Segmente II und III. Der rechte Leberlappen beinhaltet die Segmente I, IV, V, VI, VII, VIII.)

Anmerkung zu den Lebermetastasen in der OBS

^{18}F-FDG-PET/CT- Daten:

^{18}F-FDG-PET/CT Datum

^{18}F-FDG-PET/CT und Nebennieren:

Nebennierenmetastasen in der ^{18}F-FDG-PET/CT ja/ nein

Anzahl der Nebennierenmetastasen in der ^{18}F-FDG-PET/CT

Durchmesser der Nebennierenmetastasen in der ^{18}F-FDG-PET/CT

Lokalisation der Nebennierenmetastasen in der ^{18}F-FDG-PET/CT

SUV max. der Nebennierenmetastasen in der ^{18}F-FDG-PET/CT

Anmerkungen zu den Nebennierenmetastasen in der ^{18}F-FDG-PET/CT

^{18}F-FDG-PET/CT und Leber:

Lebermetastasen in der ^{18}F-FDG-PET/CT ja/ nein
Anzahl der Lebermetastasen in der ^{18}F-FDG-PET/CT
Durchmesser der Lebermetastasen in der ^{18}F-FDG-PET/CT
Lokalisation der Lebermetastasen in der ^{18}F-FDG-PET/CT
SUV max. der Lebermetastasen in der ^{18}F-FDG-PET/CT
Anmerkungen zu den Lebermetastasen in der ^{18}F-FDG-PET/CT

^{18}F-FDG-PET- Daten:

Nebennierenmetastasen in der ^{18}F-FDG-PET ja/ nein
Anzahl der Nebennierenmetastasen in der ^{18}F-FDG-PET
Durchmesser der Nebennierenmetastasen in der ^{18}F-FDG-PET
Lokalisation der Nebennierenmetastasen in der ^{18}F-FDG-PET
SUV max. der Nebennierenmetastasen in der ^{18}F-FDG-PET
Anmerkungen zum ^{18}F-FDG-PET

CT- Daten:

Nebennierenmetastasen in der CT ja/ nein
Anzahl der Nebennierenmetastasen in der CT
Durchmesser der Nebennierenmetastasen in der CT
Lokalisation der Nebennierenmetastasen in der CT
Anmerkungen zum CT

Verlaufs- CT und Nebennieren:

Verlaufs- CT Datum
Nebennierenmetastasen in der Verlaufs- CT ja/ nein
Anzahl der Nebennierenmetastasen in der Verlaufs- CT
Durchmesser der Nebennierenmetastasen in der Verlaufs- CT
Lokalisation der Nebennierenmetastasen in der Verlaufs- CT
Anmerkungen zum Verlaufs- CT

Verlaufs- CT- und Leber:

Verlaufs- CT Datum

Lebermetastasen in der Verlaufs- CT ja/ nein

Anzahl der Lebermetastasen in der Verlaufs- CT

Durchmesser der Lebermetastasen in der Verlaufs- CT

Lokalisation der Lebermetastasen in der Verlaufs- CT

Anmerkungen zum Verlaufs- CT

Sonstige erhobene Daten:

Histopathologie

Tumorstadium ^{18}F-FDG-PET/CT

Fernmetastasen

Allgemeine Anmerkungen

2.6 Datenbank

Die erhobenen Daten wurden in einer Microsoft Excel Datenbank erfasst und ausgewertet. Die Erhebung der Patientendaten und die Anlage der Datenbank erfolgte in Zusammenarbeit mit der Doktorandin Sarah Maschke.

2.7 Statistik

Für die einzelnen Untersuchungen (^{18}F-FDG-PET/CT, CT, ^{18}F-FDG-PET und Sonographie) wurden jeweils für die Detektion der Nebennierenmetastasen und der Lebermetastasen die Sensitivität und die Spezifität, der positive prädiktive Wert und der negative prädiktive Wert, sowie die Korrektklassifikationsrate ermittelt. Nachfolgend werden die Formeln für die einzelnen Parameter aufgeführt.

$$Sensitivität = \frac{positiv\ erkannt}{tatsächlich\ positiv} = \frac{Anzahl\ richtig\ positiv}{Anzahl\ richtig\ positiv + Anzahl\ falsch\ negativ}$$

$$Spezifität = \frac{negativ\ erkannt}{tatsächlich\ negativ} = \frac{Anzahl\ richtig\ negativ}{Anzahl\ richtig\ negativ + Anzahl\ falsch\ positiv}$$

$$positive\ Pr\ädiktion = \frac{richtig\ positiv\ erkannt}{positiv\ erkannt} = \frac{Anzahl\ richtig\ positiv}{Anzahl\ richtig\ positiv + Anzahl\ falsch\ positiv}$$

$$negative\ Pr\ädiktion = \frac{richtig\ negativ\ erkannt}{negativ\ erkannt} = \frac{Anzahl\ richtig\ negativ}{Anzahl\ richtig\ negativ + Anzahl\ falsch\ negativ}$$

$$Korrektkl.rate = richtig\ klassif. = \frac{richtig\ positiv + richtig\ negativ}{richtig\ positiv + falsch\ positiv + richtig\ negativ + falsch\ negativ}$$

Des Weiteren wurden sowohl für die Anzahl, Größe und Lokalisation der Nebennierenmetastasen als auch der Lebermetastasen Kontingenztafeln erstellt und die absoluten und relativen Häufigkeiten berechnet. Der Zusammenhang zwischen Metastasengröße und SUV max. wurde dargestellt. Der SUV- Wert beschreibt das Verhältnis zwischen der Aktivitätskonzentration im Tumor und der hypothetischen Aktivitätskonzentration im gesamten Körper, wenn sich die Radioaktivität gleichmäßig darin verteilt.

2.8 ^{18}F-FDG-PET/CT

Vor der Untersuchung wurde jeder Patient durch den betreuenden Nuklearmediziner aufgeklärt. Die Einwilligung zur Untersuchung wurde schriftlich eingeholt. Die ^{18}F-FDG-PET/CT-Untersuchung erfolgte mit einem Hybrid Scanner „Discovery LS“ der Firma General Electronics (Milwaukee, USA) in einem Untersuchungsgang. Die Untersuchung der Patienten erfolgte im Liegen. Für die ^{18}F-FDG-PET/CT-Untersuchung war die Injektion des Radiopharmakons F-18-Fluordesoxyglukose (FDG) notwendig. Die Patienten sollten 8-12 h vor der Untersuchung keine Nahrung oder zuckerhaltige Flüssigkeiten zu sich genommen haben, um eine ungestörte Aufnahme des Radiopharmakons zu gewährleisten. Der Tracer wurde den Patienten i.v. verabreicht. Ca. 1h später wurden die Aufnahmen mit dem GE PET/CT gemacht. Zuerst erfolgte nach einer i.v. Injektion von 100 ml Röntgen-Kontrastmittel (Ultravist 300 ®, Schering, Berlin, Deutschland) eine kontrastmittelverstärkte Computertomographie (CT) mit dem Multi-Slice-Spiral-CT im GE PET/CT vom Scheitel bis zum Oberschenkel. Die Computertomographie wurde mit folgenden Parametern durchgeführt:

140kV, 160-240 mAs, Rotationszeit 0,8s, Pitch 1,5, Increment 4,25mm und Schichtdicke 5mm. Direkt im Anschluss an die Computertomographie wurde die PET-Untersuchung durchgeführt. Im PET wurden je Patient 5-8 Bettpositionen akquiriert. Die Berechnung der Aktivitätsverteilung aus den gemessenen Projektionen erfolgte nach diversen Korrekturen (Streuung, Schwächung, zufällige Koinzidenzen, Totzeit) durch eine Software, die zu dieser Bildrekonstruktion einen iterativen Rekonstruktionsalgorithmus (OSEM) einsetzt. Die CT- und PET-Bilder wurden angepasst (gematcht) und zu transaxialen Bildern mit einer Schichtdicke von 4,25mm fusioniert (gefused). Für das Vorliegen einer Metastase der Leber oder Nebennieren in der ^{18}F-FDG-PET spricht eine fokale Erhöhung des ^{18}F-FDG Uptakes. Zur Bestimmung der FDG- Aufnahme einer Raumforderung wird die semiquantitative Bestimmung durch den SUV- Wert herangezogen. Ein SUV >2,5 wird in der Regel als Kriterium für Malignität angesehen. Der SUV- Wert ist ein dimensionsloser Parameter, der die relative Verteilung des Radiopharmazeutikons beschreibt. Dieser relative Parameter bezieht die in einem Gewebevolumen durch „region of interest“ (ROI) erhaltenen mittleren Aktivitätswerte auf die injizierte Aktivitätsmenge und auf das Körpergewicht der Patienten. In der KM- CT erfolgt die Differenzierung zwischen Malignität und Benignität mittels der HU, hierbei sprechen HU´s > 20-25 für Malignität. Bei Nebennierenherden mit HU <10 handelt es sich meist um Adenome. [3] [77] Die ^{18}F-FDG-PET/CT- Bilder wurden an einer Workstation (Xeleris; GE Healthcare) von einem erfahrenen Radiologen und einem erfahrenen Nuklearmediziner befundet.

2.9 Oberbauchsonographie

Die Oberbauchsonographie ist frei von Nebenwirkungen und es entsteht keine Strahlenbelastung für den Patienten. Es war keine Aufklärung des Patienten vor der Untersuchung notwendig. Die nüchternen Patienten wurden 15-20 min mit dem Sonographiegerät HDI 3000 oder HDI 5000 von ATL (Advanced Technologies Laboratories, Bothell/USA) von einem erfahrenen Arzt/Ärztin sonographiert. Die beiden Geräte können als beinahe identisch angesehen werden. Die Untersuchung erfolgte in Rückenlage mit einem 2-5 MHz Konvexschallkopf. Die Befunde wurden direkt schriftlich vom Untersucher erfasst

und sind jederzeit digital abrufbar. Für den Verdacht auf das Vorliegen von Nebennieren- und/oder Lebermetastasen können mehrere Merkmale wie z.B. unscharfe Begrenzung, Nekrose oder Einblutung herangezogen werden, Metastasen können sowohl echoarm als auch echoreich imponieren. Lebermetastasen extrahepatischer Tumoren sind oft an ihrer Struktur erkennbar, welche sich völlig von der des umgebenden Lebergewebes unterscheidet. Sie können sich zum einen homogen dicht ohne Gefäßstrukturen oder zentral reflexarm sowie mit echoarmem Randsaum (Halo) darstellen.

2.10 Multislice Computertomographie des Thorax und Abdomen

Die Verlaufsuntersuchungen wurden mit einem Multi-Detektor-Reihen (16 Zeilen) CT-Scanner MX 8000 IDT, (Philips, Hamburg, Deutschland) akquiriert. Alle Computertomographien des Thorax wurden in maximaler Inspiration des Patienten sowie in Rückenlage angefertigt. Der Scanbereich des Thorax-CT´s reichte vom Jugulum bis zur Leberkuppel. Die Aufnahmen wurden nach standardisiertem Protokoll mit folgenden Parametern durchgeführt: Schichtdicke 2 mm, increment 1 mm, pitch 0,9, Rotationszeit 0,5 s, 120 mAs, 90 kV. Nach Ausschluss von Kontraindikationen (z.B. Allergie gegen jodhaltiges Kontrastmittel, Schilddrüsenüberfunktion, Niereninsuffizienz) startete der Scan 25 s nach intravenöser Injektion von 1,2 ml/kg Körpergewicht Iopamidol (Imeron® 400, Altana, Konstanz, Deutschland) mit einer Flussrate von 3,5 ml/s. Als Vorbereitung der Abdomenuntersuchung tranken die Patienten 1,5 l Wasser. Die CT des Abdomens erfolgte in Rückenlage über eine Scanlänge von Leberkuppel bis Symphyse. Die technischen Parameter entsprachen jenen des Thorax- CT´s. Nach Ausschluss von Kontraindikationen für jodhaltiges Kontrastmittel wurde der Scan 80 sek. nach intravenöser Injektion von 1,2 ml/kg Körpergewicht Iopamidol (Imeron® 400, Altana, Konstanz, Deutschland) mit einer Flussrate von 3,5 ml/s gestartet. Zur Diagnosestellung für das Vorliegen einer Leber- oder Nebennieren-Metastase werden der Durchmesser einer Raumforderung und die HU herangezogen. Mit Hilfe der HU wird die Dichte der Röntgenstrahlen in Grauwerten dargestellt, Wasser (0 HU), Fett (-200 bis -20), Luft (-1000). Herde

mit einem HU <10 werden für gewöhnlich als benigne angesehen. Lebermetastasen erscheinen in der Nativ- CT meist hypodens und sind im Vergleich zu Zysten unscharf abgegrenzt. Gelegentlich können Verkalkungen nachgewiesen werden. Die Kontrastmittelaufnahme der Metastasen ähnelt der des Primärtumors und zeigt in der Mehrzahl eine vermehrte KM- Aufnahme in der Peripherie der Metastase bei zentraler Hypodensität. In einigen Fällen sind die Metastasen jedoch hypervaskularisiert und demarkieren sich in einer arteriellen Phase als hyperdense Herde. Angaben in der Literatur liegen bei einem Wert >20-25 für die HU als Kriterium für den V.a. auf einen malignen Rundherd (z.B. Metastase). [77]

3 Ergebnisse

3.1 Patientenkollektiv

Es wurde eine Population von 229 Patienten mit histologisch gesichertem Bronchialkarzinom ausgewertet. Davon waren 76,0% (174) Männer, 24,0% (55) Frauen mit einem Durchschnittsalter von 65,2 Jahren. Der Altersgipfel lag zwischen 65 bis 69 Jahren. Frauen waren im Durchschnitt 2,7 Jahre früher erkrankt als Männer.

3.1.1 Tumorstadium im ^{18}F-FDG-PET/CT

Bezüglich des Tumorstadiums wurde bei 172 von den 229 Patienten in der ^{18}F-FDG-PET/CT eine Aussage getroffen. Hierbei lag bei 2,9% (5) das Tumorstadium Ia vor, bei 4,1% (7) das Stadium Ib, bei 1,2% (2) das Stadium IIa und bei 4,6% (8) das Stadium IIb. Bei 10,5% (18) wurde das Stadium IIIa festegelegt, bei 21,5% (37) das Stadium IIIb. 55,2% (95) der Patienten befanden sich im Stadium IV. Bei den übrigen 57 Patienten wurde kein exaktes Tumorstadium in der ^{18}F-FDG-PET/CT bestimmt. Aus den vorhandenen Daten ergibt sich aber, dass bei 52 Patienten in der ^{18}F-FDG-PET/CT- Untersuchung keine Fernmetastasen nachgewiesen worden waren und somit ein Tumorstadium III oder kleiner vorgelegen hat. Somit lagen bei 41,5% (95) der 229 Patienten Fernmetastasen vor (Stadium IV), davon 30,1% (69) Männer und 11,4% (26) Frauen. 56,3% (129) wiesen ein Tumorstadium ≤ III auf. Bei 2,2% (5) wurde keine Aussage über das Tumorstadium getroffen. Bezüglich der SCLC wurde in der ^{18}F-FDG-PET/CT bei einem Patienten das Stadium limited disease beschrieben.

Die Fernmetastasen verteilten sich auf folgende Organe:

Leber	Lunge	Niere
Nebennieren	Knochen	Abdomen
Gehirn	Muskel	Milz

3.2 Histopathologie

Tabelle 1: Histopathologie der Bronchialkarzinome bei Patienten an der Universitätsklinik Ulm 05/2005- 06/2007

Histopathologie	absolute Patientenzahl	relative Patientenzahl
nicht-kleinzelliges Bronchialkarzinom (NSCLC)	**189**	**82,5**
kleinzelliges Bronchialkarzinom (SCLC)	**34**	**14,8**
Gemischtzelliges Karzinom	**2**	**0,9**
Undifferenziertes Karzinom	**1**	**0,4**
Karzinoid	**2**	**0,9**
Adenoidzystisches Karzinom	**1**	**0,4**
Gesamt	**229**	**100,0**

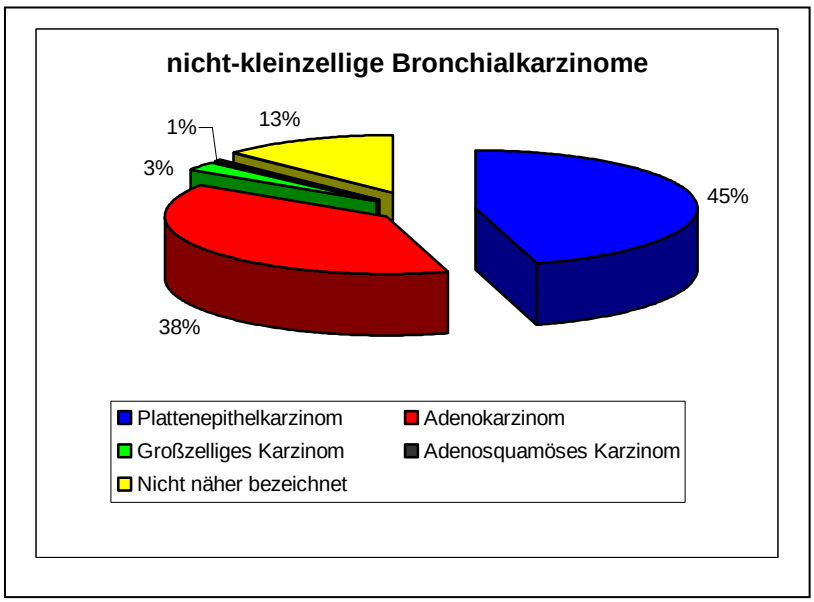

Abbildung 1: Verteilung der histologischen Subtypen der nicht-kleinzelligen Bronchialkarzinome (NSCLC) bei Patienten an der Universitätsklinik Ulm 05/2005- 06/2007

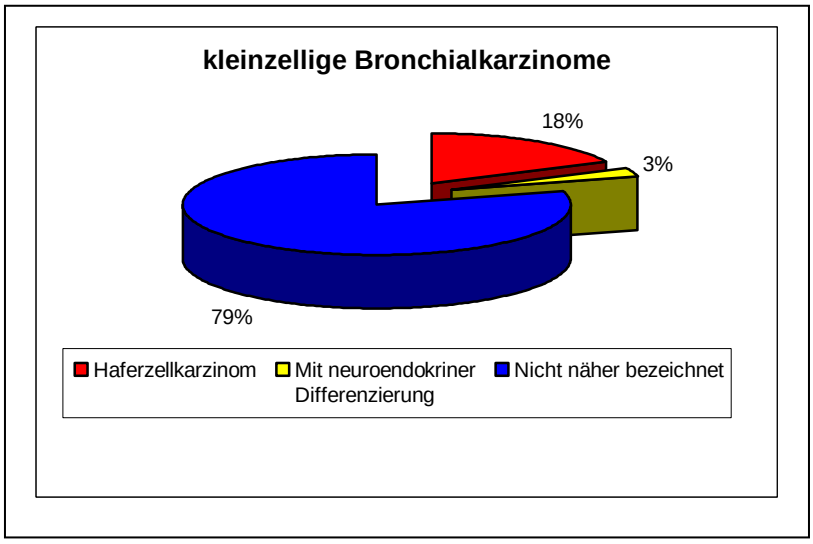

Abbildung 2: Verteilung der histologischen Subtypen der kleinzelligen Bronchialkarzinome (SCLC) bei Patienten an der Universitätsklinik Ulm 05/2005- 06/2007

Bei den Männern lag das Plattenepithelkarzinom mit 44,3 % (77) an erster Stelle, gefolgt von Adenokarzinom mit 29,9% (52) und SCLC mit 14,4% (25). Bei den Frauen dominierte das Adenokarzinom mit 38,2 % (21).

3.3 Auswertung der Nebennierenmetastasen

185 der 229 Patienten erhielten eine Oberbauchsonographie einschließlich der Nebennieren. Bei den restlichen 44 Patienten wurde keine Sonographie der Nebennieren durchgeführt bzw. nicht dokumentiert. Davon gingen 178 in die Auswertung ein, da bei diesen der Abstand zwischen ^{18}F-FDG-PET/CT und Sonographie nicht mehr als 30 Tage betrug.

Von den 178 Patienten hatten 82,6% (147) ein NSCLC, davon 113 Männer und 34 Frauen. Bei 17,4% (31) lag ein SCLC vor, hiervon waren 23 Männer und 8 Frauen. Die durchschnittlich vergangene Zeit zwischen ^{18}F-FDG-PET/CT und Sonographie betrug 5 Tage, mit einem Minimum von 0 Tagen und einem Maximum von 30 Tagen zwischen den einzelnen Untersuchungen. 24,7% (44) erhielten die ^{18}F-

FDG-PET/CT- Untersuchung vor der Sonographie, 54,5% (97) danach. Bei 20,8% (37) wurden beide Untersuchungen am selben Tag durchgeführt.

3.3.1 ^{18}F-FDG-PET/CT

84,3% (150) wiesen in der ^{18}F-FDG-PET/CT keine Nebennierenmetastasen auf, lediglich bei 15,7% (28) der Patienten bestand der V.a. Nebennierenmetastasen. Insgesamt wurden 39 Nebennierenmetastasen beschrieben. Der Anteil der Männer betrug 78,6% (22) und der der Frauen 21,4% (6). Hiervon wurden bei 64,3% (18) 1 Metastase, 32,1% (9) 2 Metastasen und 3,6% (1) 3 Metastasen beschrieben. Diese zum Untersuchungszeitpunkt 60-jährige Patientin mit einem histologisch nachgewiesenen Adenokarzinom wies in der rechten Nebenniere eine 15 mal 8 mm große und in der linken Nebenniere eine 24 mal 20 mm sowie eine 20 mal 15 mm große Raumforderung auf. Der durchschnittliche Durchmesser, der in der ^{18}F-FDG-PET/CT beschriebenen Nebennierenmetastasen betrug 24 mm, mit einem Minimum von 8 mm und einem Maximum von 70 mm. Der mediane Durchmesser der Nebennierenmetastasen in der ^{18}F-FDG-PET/CT betrug 20 mm. Die Nebennierenmetastasen fanden sich zu 28,6% (8) nur in der rechten Nebenniere, zu 35,7% (10) nur in der linken und zu 35,7% (10) beidseits. Die ausgemessenen SUV max.- Werte der Nebennierenmetastasen ergaben einen durchschnittlichen Wert des SUV max. von 8,14. Der höchste Wert des SUV max. wurde mit 20,1 angegeben, der niedrigste Wert für das SUV max. mit 0,9.
Bei insgesamt 36 der beschriebenen Nebennierenmetastasen wurden sowohl die Größe als auch das SUV max. in der ^{18}F-FDG-PET/CT bestimmt. Dabei zeigte sich ein mit zunehmender Größe der Nebennierenmetastase ansteigendes SUV max. (Abbildung 3)

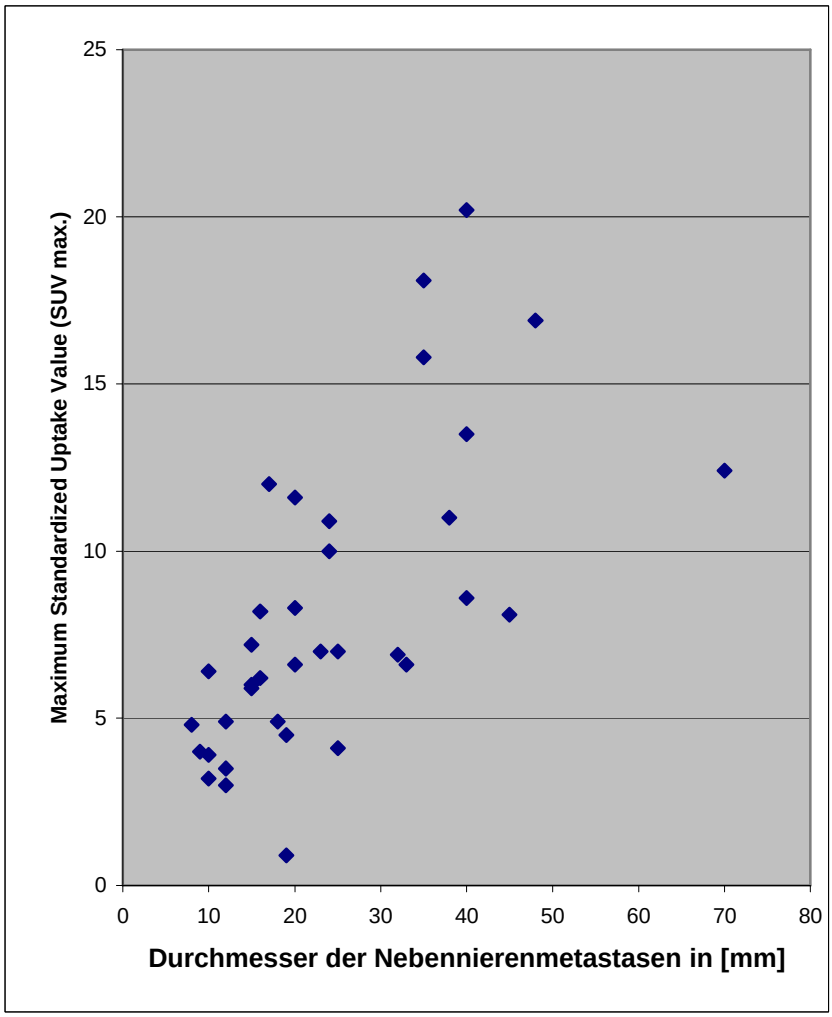

Abbildung 3: Zusammenhang zwischen Größe und Maximum Standardized Uptake Value (SUV max.) der Nebennierenmetastasen in der ^{18}F-Flurorodeoxyglukose-Positron-Emissions-Tomographie/Computertomographie (^{18}F-FDG-PET/CT) der Patienten mit Bronchialkarzinom an der Universitätsklinik Ulm 05/2005- 06/2007

3.3.2 ^{18}F-FDG-PET

In der ^{18}F-FDG-PET wurde nur bei 14,6% (26) der V.a. Nebennierenmetastasen geäußert. Somit waren 85,4% (152) Patienten laut ^{18}F-FDG-PET frei von Metastasen. 84,6% (22) der Patienten waren Männer und 15,4% (4) Frauen. Dabei wiesen 57,7% (15) 1 Metastase, 38,5% (10) 2 Metastasen und 3,8% (1) 3 Metastasen auf. Hierbei handelt es sich um die gleiche Patientin wie bereits in der ^{18}F-FDG-PET/CT beschrieben.

Die in der ^{18}F-FDG-PET diagnostizierten Nebennierenmetastasen wiesen einen durchschnittlichen Durchmesser von 23 mm auf, mit einem Minimum von 8 mm und einem Maximum von 75 mm. Der mediane Durchmesser der Nebennierenmetastasen in der ^{18}F-FDG-PET betrug 19 mm. Die nachgewiesenen Nebennierenmetastasen in der ^{18}F-FDG-PET verteilten sich zu 30,8% (8) auf die rechte Nebenniere, zu 34,6% (9) auf die linke und 34,6% (9) hatten Metastasen in beiden Nebennieren.

3.3.3 CT

In der CT waren nur 70,2% (125) frei von Nebennierenraumforderungen. Bei 29,8% (53) bestand in der CT der V.a. Nebennierenmetastasen. 79,2% (42) waren Männer und 20,8% (11) waren Frauen. 62,3% (33) von diesen Patienten wiesen 1 Metastase in der Nebenniere auf, 28,3% (15) 2 Metastasen und 9,4% (5) 3 oder mehr Metastasen. Der durchschnittliche Durchmesser der in der CT diagnostizierten Nebennierenmetastasen betrug 19,2 mm, die dabei kleinste erkannte Nebennierenmetastase war 6 mm groß, die größte erkannte 68 mm. Der mediane Durchmesser der Nebennierenmetastasen in der CT war 15 mm. 18,9% (10) der in der CT diagnostizierten Nebennierenmetastasen fanden sich in der rechten Nebenniere, 45,3% (24) in der linken und 35,8% (19) beidseits.

3.3.4 Sonographie

96,1% (171) wiesen in der Sonographie keine Nebennierenraumforderung auf, nur bei einem kleinen Teil von 3,9% (7) der Patienten lag der V.a. Nebennierenmetastasen vor. Der Anteil der Männer mit Nebennierenmetastasen in der Sonographie betrug 57,1% (4) und der Frauen 42,9% (3). Dabei war in allen Fällen lediglich 1 Nebennierenmetastase nachweisbar. Der durchschnittliche Durchmesser, der in der Sonographie diagnostizierten Nebennierenmetastasen betrug 44 mm, mit der kleinsten erkannten Nebennierenmetastase von 23 mm und der größten erkannten Metastase mit 80 mm. Der mediane Durchmesser der

Nebennierenmetastasen in der Sonographie betrug 35 mm. Alle in der Sonographie festgestellten Nebennierenmetastasen waren rechts lokalisiert.

3.4 Computertomographie als Verlaufskontrolle

Um den V.a. das Vorliegen von Nebennierenmetastasen im initialen CT zu verifizieren, wurden CT- Untersuchungen im Verlauf einzelner Patienten herangezogen. Hierbei fand sich bei 23,0% (41) eine Verlaufs- CT, wovon 36 Männer und 5 Frauen waren. 38 dieser Patienten erhielten ein CT- Thorax, 3 ein CT- Abdomen. Die durchschnittlich vergangene Zeit zwischen ^{18}F-FDG-PET/CT und Verlaufs- CT betrug 93 Tage, mit einem Minimum von 6 Tagen und einem Maximum von 463 Tagen.

3.4.1 Verlaufsbildgebung und CT

Tabelle 2: Vierfeldertafel Computertomographie (CT) in der Diagnostik von Nebennierenmetastasen der Patienten mit Bronchialkarzinom an der Universitätsklinik Ulm 05/2005- 06/2007

Anzahl der Patienten	Verlaufsbildgebung positiv	Verlaufsbildgebung negativ
Computertomographie positiv	**22**	**17**
Comutertomographie negativ	**1**	**1**

Sensitivität: 95,6% (22/23, KI: 0,92-0,98)

Spezifität: 5,6 % (1/18, KI: 0,01-0,10)

positive Prädiktion: 56,4% (22/39, KI: 0-0,56)

negative Prädiktion: 50% (1/2, KI: 0,09-0,90)

Korrektklassifikationsrate: 56,1% (23/41, KI: 0,54-0,60)

95,1% (39) von diesen 41 Patienten hatten im initialen CT den V.a. Nebennierenmetastasen. Bei 2,45% (1) bestand im Verlaufs- CT der V.a. Nebennierenmetastasen, obwohl im initialen CT keine Metastasen beschrieben waren. 2,45% (1) hatten weder im initialen CT noch im Verlaufs- CT eine Nebennierenmetastase. Nur bei 56,4% (22) wurden die Nebennierenmetastasen bestätigt. Sehr wahrscheinlich überschätzt die CT die Anzahl der tatsächlichen Metastasen, da bei 43,6% (17) die Nebennierenmetastasen im Verlauf nicht mehr nachgewiesen wurden. (Tabelle 2). Bei 8 Patienten zeigte sich anstelle einer Nebennierenmetastase eine verplumpte Nebenniere, bei 3 Patienten lag ein Inzidentalom vor, bei einem ein Adenom (V.a.) und bei 5 Patienten wurde keine Angabe bezüglich des Vorhandenseins einer Nebennierenmetastase gemacht.

3.4.2 Verlaufsbildgebung und ^{18}F-FDG-PET/CT

Tabelle 3: Vierfeldertafel ^{18}F-Flurorodeoxyglukose-Positron-Emissions-Tomographie/Computertomographie (^{18}F-FDG-PET/CT) in der Diagnostik von Nebennierenmetastasen der Patienten mit Bronchialkarzinom an der Universitätsklinik Ulm 05/2005- 06/2007

Anzahl der Patienten	Verlaufsbildgebung positiv	Verlaufsbildgebung negativ
^{18}F-FDG-PET/CT positiv	**17**	**4**
^{18}F-FDG-PET/CT negativ	**6**	**14**

Sensitivität: 73,9% (17/23, KI: 0,61-0,83)

Spezifität: 77,8% (14/18, KI: 0,61-0,89)

positive Prädiktion: 81,0% (17/21, KI: 0,67-0,91)

negative Prädiktion: 70,0% (14/20, KI: 0,55-0,80)

Korrektklassifikationsrate: 75,6% (31/41, KI: 0,61-0,86)

51,2% (21) der 41 Patienten mit Verlaufs- CT hatten initial in der ^{18}F-FDG-PET/CT einen positiven Nebennierenmetastasen- Befund. Bei 14,6% (6) bestand im Verlaufs- CT der V.a. Nebennierenmetastasen, obwohl im initialen ^{18}F-FDG-PET/CT keine Metastasen beschrieben waren. Als mögliche Ursache für das Nicht-Erkennen der Nebennierenmetastasen im ^{18}F-FDG-PET/CT könnte der zeitliche Abstand von ^{18}F-FDG-PET/CT und Verlaufs- CT sein. Dieser lag bei diesen 6 Patienten im Durchschnitt bei 84 Tagen. (minimal 38 Tage, maximal 182 Tage). 34,2% (14) hatten weder im initialen ^{18}F-FDG-PET/CT noch im Verlaufs-CT eine Nebennierenmetastase. Bei 81,0% (17) wurden die Nebennierenmetastasen im Verlaufs- CT bestätigt. (Tabelle 3) Bei 19,0% (4) wurden diese nicht bestätigt. Bei 2 Patienten zeigte sich anstelle einer Nebennierenmetastase eine verplumpte Nebenniere, bei 2 Patienten wurde keine Angabe bezüglich des Vorhandenseins einer Nebennierenmetastase gemacht.

3.4.3 Verlaufsbildgebung und ^{18}F-FDG-PET

Tabelle 4: Vierfeldertafel ^{18}F-Fluorodeoxyglukose-Positron-Emissions-Tomographie (^{18}F-FDG-PET) in der Diagnostik von Nebennierenmetastasen der Patienten mit Bronchialkarzinom an der Universitätsklinik Ulm 05/2005- 06/2007

Anzahl der Patienten	Verlaufsbildgebung positiv	Verlaufsbildgebung negativ
^{18}F-FDG-PET positiv	**14**	**4**
^{18}F-FDG-PET negativ	**9**	**14**

Sensitivität: 60,9% (14/23, KI: 0,48-0,70)

Spezifität: 77,8% (14/18, KI: 0,61-0,90)

positive Prädiktion: 77,8% (14/18, KI: 0,61-0-90)

negative Prädiktion: 60,9% (14/23, KI: 0,48-0,70)

Korrektklassifikationsrate: 68,3% (28/41, KI: 0,53-0,79)

Bei 77,8% (n=14) wurde(n) die Nebennierenmetastase(n) bestätigt. (Tabelle 4) 43,9% (18) der 41 Patienten mit Verlaufs- CT hatten initial in der ^{18}F-FDG-PET einen positiven Nebennierenmetastasen- Befund. Bei 21,9% (9) bestand im Verlaufs-CT der V.a. Nebennierenmetastasen, obwohl im initialen ^{18}F-FDG-PET keine Metastasen vorlagen. Mögliche Ursache für das Nicht-Erkennen der Nebennierenmetastasen im ^{18}F-FDG-PET ist eventuell eine zu geringe Metastasengröße, weshalb keine ausreichende ^{18}F-FDG -Speicherung erfolgt. 34,2% (14) hatten weder im initialen ^{18}F-FDG-PET noch im Verlaufs- CT eine Nebennierenmetastase. Bei 77,8% (14) wurden die Nebennierenmetastasen im Verlaufs- CT bestätigt. (Tabelle 3) Bei 22,2% (4) wurden die Nebennierenmetastasen nicht bestätigt. Bei einem Patienten zeigte sich anstelle einer Nebennierenmetastase eine verplumpte Nebenniere, bei 3 Patienten wurde keine Aussage bezüglich des Nicht-Vorhandenseins einer Nebennierenmetastase getroffen.

3.4.4 Verlaufsbildgebung und Sonographie

Tabelle 5: Vierfeldertafel Sonographie in der Diagnostik von Nebennierenmetastasen der Patienten mit Bronchialkarzinom an der Universitätsklinik Ulm 05/2005- 06/2007

Anzahl der Patienten	Verlaufsbildgebung positiv	Verlaufsbildgebung negativ
Sonographie positiv	**3**	**0**
Sonographie negativ	**20**	**18**

Sensitivität: 13,0% (3/23, KI: 0,06-0,13)

Spezifität: 100% (18/18, KI: 0,91-1,0)

positive Prädiktion: 100% (3/3, KI:0,46-1,0)

negative Prädiktion: 47,4% (18/38, KI: 0,43-0,47)

Korrektklassifikationsrate: 51,2% (21/41, KI: 0,43-0,51)

Nur 7,3% (3) der 41 Patienten mit Verlaufs- CT hatten in der initialen Sonographie einen positiven Nebennierenmetastasen- Befund. Bei 48,8% (20) bestand im Verlaufs- CT der V.a. Nebennierenmetastasen, obwohl in der Sonographie keine Metastasen vorlagen.

Bei 43,9% (18) wurden weder in der initialen Sonographie noch im Verlaufs- CT Nebennierenmetastasen beschrieben. Bei 100% (3) wurde die Nebennierenmetastase bestätigt. (Tabelle 5).

3.5 Vergleich der einzelnen Bildgebungsverfahren zum Nachweis von Nebennierenmetastasen

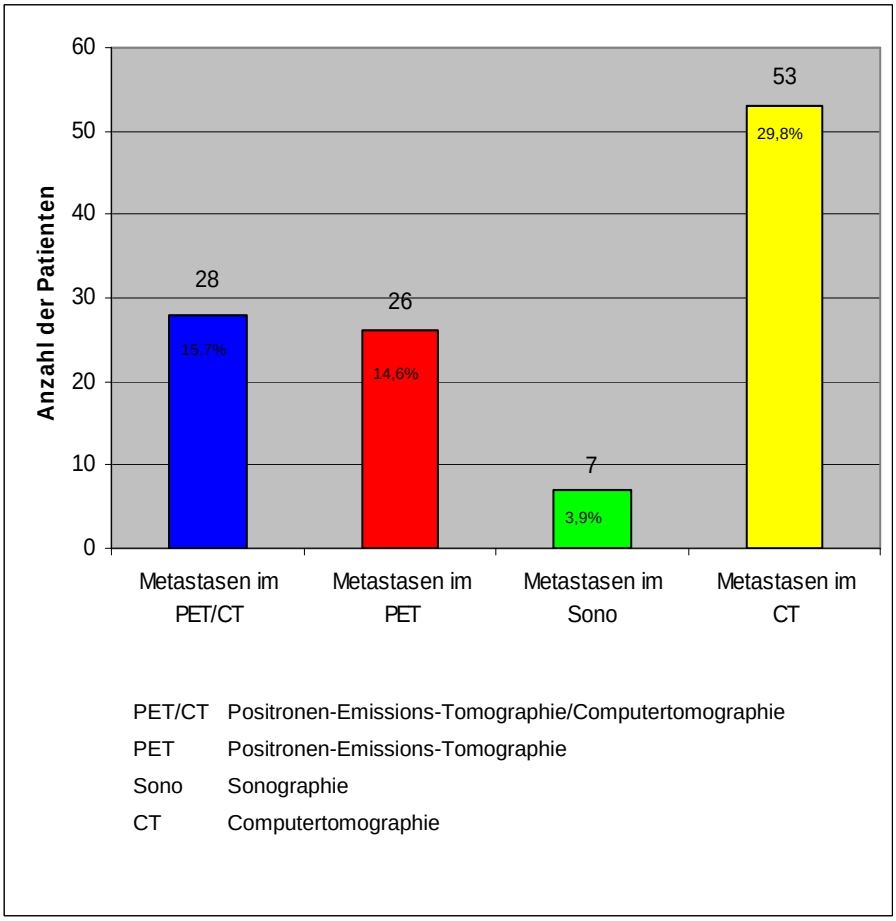

Abbildung 4: Anzahl der Nebennierenmetastasen im Vergleich der verschiedenen Bildgebungs-verfahren beim Bronchialkarzinom der Patienten an der Universitätsklinik Ulm 05/2005- 06/2007

3.5.1 Vergleich von CT und ^{18}F-FDG-PET/CT zur Diagnostik von Nebennierenmetastasen

Tabelle 6: Anzahl der Nebennierenmetastasen in der Computertomographie (CT) vs. ^{18}F-Flurorodeoxyglukose-Positron-Emissions-Tomographie/Computertomographie (^{18}F-FDG-PET/CT) beim Bronchialkarzinom der Patienten an der Universitätsklinik Ulm 05/2005- 06/2007

Anzahl der Metastasen	**CT**				**Anzahl der Patienten**
^{18}F-FDG-PET/CT	**0**	**1**	**2**	**≥3**	
0	**124**	**16**	**9**	**1**	**150**
1	**0**	**13**	**2**	**3**	**18**
2	**1**	**2**	**6**	**0**	**9**
≥3	**0**	**0**	**0**	**1**	**1**
Anzahl der Patienten	**125**	**31**	**17**	**5**	**178**

Mit der ^{18}F-FDG-PET/CT waren 84,3% (150) der 178 Patienten metastasenfrei.
In der CT wurden nur bei 70,2% (125) der Patienten keine Nebennierenmetastasen beschrieben. Bei 29,8% (53) bestand der V.a. Nebennierenmetastasen in der CT. 15,2 % (27) hatten sowohl in der CT als auch in der ^{18}F-FDG-PET/CT einen positiven Metastasenbefund. Dabei ergab sich bei 20 Patienten in der CT und der ^{18}F-FDG-PET/CT die gleiche Metastasenanzahl. 0,6% (1) hatten allein in der ^{18}F-FDG-PET/CT einen positiven Metastasenbefund. 14,6% (26) hatten allein in der CT einen positiven Metastasenbefund. Nur 69,7% (124) hatten weder in der ^{18}F-FDG-PET/CT noch in der CT Nebennierenmetastasen. (Abbildung 4), (Tabelle 6)

3.5.2 Vergleich von ^{18}F-FDG-PET und ^{18}F-FDG-PET/CT zur Diagnostik von Nebennierenmetastasen

Tabelle 7: Anzahl der Nebennierenmetastasen in der ^{18}F-Flurorodeoxyglukose-Positron-Emissions-Tomographie (^{18}F-FDG-PET) vs. ^{18}F-Flurorodeoxyglukose-Positron-Emissions-Tomographie/Computertomographie (^{18}F-FDG-PET/CT) beim Bronchialkarzinom der Patienten an der Universitätsklinik Ulm 05/2005- 06/2007

Anzahl der Metastasen	**^{18}F-FDG-PET**				**Anzahl der Patienten**
^{18}F-FDG-PET/CT	**0**	**1**	**2**	**≥3**	
0	**148**	**1**	**1**	**0**	**150**
1	**3**	**14**	**1**	**0**	**18**
2	**1**	**0**	**8**	**0**	**9**
≥3	**0**	**0**	**0**	**1**	**1**
Anzahl der Patienten	**152**	**15**	**10**	**1**	**178**

In der ^{18}F-FDG-PET waren mit 85,4% (152) der 178 Patienten 1,1% mehr als in der ^{18}F-FDG-PET/CT frei von Metastasen. Bei 14,6% (26) bestand der V.a. Nebennierenmetastasen. 13,5% (24) hatten sowohl in der ^{18}F-FDG-PET als auch in der ^{18}F-FDG-PET/CT einen positiven Metastasenbefund, davon stimmte bei 23 Patienten die Metastasenanzahl überein.

2,2% (4) wiesen allein in der ^{18}F-FDG-PET/CT, 1,1% (2) allein in ^{18}F-FDG-PET eine Metastase auf. 83,2% (148) hatten weder in der ^{18}F-FDG-PET/CT noch in der ^{18}F-FDG-PET Nebennierenmetastasen und galten somit als metastasenfrei. (Abbildung 4), (Tabelle 7)

3.5.3 Vergleich von Oberbauchsonographie und ^{18}F-FDG-PET/CT zur Diagnostik von Nebennierenmetastasen

Tabelle 8: Anzahl der Nebennierenmetastasen in der Sonographie vs. ^{18}F-Flurorodeoxyglukose-Positron-Emissions-Tomographie/Computertomographie (^{18}F-FDG-PET/CT) beim Bronchialkarzinom der Patienten an der Universitätsklinik Ulm 05/2005- 06/2007

Anzahl der Metastasen	**Sonographie**				**Anzahl der Patienten**
^{18}F-FDG-PET/CT	**0**	**1**	**2**	**≥3**	
0	**148**	**2**	**0**	**0**	**150**
1	**17**	**1**	**0**	**0**	**18**
2	**5**	**4**	**0**	**0**	**9**
≥3	**1**	**0**	**0**	**0**	**1**
Anzahl der Patienten	**171**	**7**	**0**	**0**	**178**

In der Oberbauchsonographie wurden bei 96,1% (171) der Patienten keine Nebennierenmetastasen erkannt, im Vergleich zur ^{18}F-FDG-PET/CT mit 84,3% (150). Bei 15,7% (28) der Patienten bestand in der ^{18}F-FDG-PET/CT der V.a. auf Nebennierenmetastasen, in der Sonographie lediglich bei 3,9% (7). Nur 2,8% (5) hatten sowohl in der ^{18}F-FDG-PET/CT als auch in der Sonographie einen positiven Metastasenbefund, wobei nur bei einem Patienten die Metastasenanzahl übereinstimmte. 12,9% (23) wiesen allein in der ^{18}F-FDG-PET/CT, 1,1% (2) allein in der Sonographie eine Metastase auf. Bei 83,2% (148) lag weder in der ^{18}F-FDG-PET/CT noch in der Sonographie der V.a. Nebennierenmetastasen vor. (Abbildung 4), (Tabelle 8)

3.5.4 Metastasen- Größe

3.5.4.1 CT vs. ^{18}F-FDG-PET/CT

Tabelle 9: Größe der Nebennierenmetastasen in der Computertomographie (CT) vs. ^{18}F-Flurorodeoxyglukose-Positron-Emissions-Tomographie/Computertomographie (^{18}F-FDG-PET/CT) beim Bronchialkarzinom der Patienten an der Universitätsklinik Ulm 05/2005- 06/2007

Anzahl der Metastasen	**CT**			
^{18}F-FDG-PET/CT	**Metastasengröße**	**<10 mm**	**10 bis 30 mm**	**>30 mm**
	<10 mm	**2**	**0**	**0**
	10 bis 30 mm	**1**	**22**	**0**
	>30 mm	**0**	**1**	**9**

Bei 35 Patienten wurden in der CT und in der ^{18}F-FDG-PET/CT die Größen der Metastasen ausgemessen. 94,3% (33) hatten bei beiden Untersuchungen die gleiche Metastasengröße. (Tabelle 9)

3.5.4.2 ^{18}F-FDG-PET vs. ^{18}F-FDG-PET/CT

Tabelle 10: Größe der Nebennierenmetastasen in der ^{18}F-Flurorodeoxyglukose-Positron-Emissions-Tomographie (^{18}F-FDG-PET) vs. ^{18}F-Flurorodeoxyglukose-Positron-Emissions-Tomographie/Computertomographie (^{18}F-FDG-PET/CT) beim Bronchialkarzinom der Patienten an der Universitätsklinik Ulm 05/2005- 06/2007

Anzahl der Metastasen	**^{18}F-FDG-PET**			
^{18}F-FDG-PET/CT	**Metastasengröße**	**<10 mm**	**10 bis 30 mm**	**>30 mm**
	<10 mm	**0**	**1**	**0**
	10 bis 30mm	**0**	**20**	**0**
	>30 mm	**0**	**1**	**10**

Bei 32 Patienten wurden in der ^{18}F-FDG-PET und in der ^{18}F-FDG-PET/CT die Größen der Metastasen ausgemessen. 93,8% (30) hatten bei beiden Untersuchungen die gleiche Metastasengröße. (Tabelle 10)

3.5.4.3 Sonographie vs. ^{18}F-FDG-PET/CT

Tabelle 11: Größe der Nebennierenmetastasen in der Sonographie vs. ^{18}F-Flurorodeoxyglukose-Positron-Emissions-Tomographie/Computertomographie (^{18}F-FDG-PET/CT) beim Bronchialkarzinom der Patienten an der Universitätsklinik Ulm 05/2005- 06/2007

Anzahl der Metastasen	**Sonographie**			
^{18}F-FDG-PET/CT	**Metastasengröße**	**<10 mm**	**10 bis 30 mm**	**>30 mm**
	<10 mm	**0**	**0**	**0**
	10 bis 30 mm	**0**	**0**	**0**
	>30 mm	**0**	**0**	**3**

Bei 3 Patienten wurden in der Sonographie und in der ^{18}F-FDG-PET/CT die Größen der Metastasen ausgemessen. 100% (3) hatten bei beiden Untersuchungen die gleiche Metastasengröße. (Tabelle 11)

3.5.5 Metastasen- Lokalisation

3.5.5.1 CT vs. ^{18}F-FDG-PET/CT

Tabelle 12: Lokalisation der Nebennierenmetastasen in der CT vs. ^{18}F-Flurorodeoxyglukose-Positron-Emissions-Tomographie/Computertomographie (^{18}F-FDG-PET/CT) beim Bronchialkarzinom der Patienten an der Universitätsklinik Ulm 05/2005- 06/2007

Anzahl der Patienten	**CT**			
^{18}F-FDG-PET/CT	**Lokalisation**	**rechts**	**links**	**beidseits**
	rechts	**5**	**0**	**3**
	links	**1**	**8**	**1**
	beidseits	**0**	**2**	**7**

Bei 27 Patienten wurden in der CT und in der ^{18}F-FDG-PET/CT die Lokalisationen der Metastasen angegeben. 74,1% (20) hatten bei beiden Untersuchungen die gleiche Metastasenlokalisation. (Tabelle 12)

3.5.5.2 ^{18}F-FDG-PET vs. ^{18}F-FDG-PET/CT

Tabelle 13: Lokalisation der Nebennierenmetastasen in de r^{18}F-Flurorodeoxyglukose-Positron-Emissions-Tomographie (^{18}F-FDG-PET) vs. ^{18}F-Flurorodeoxyglukose-Positron-Emissions-Tomographie/Computertomographie (^{18}F-FDG-PET/CT) beim Bronchialkarzinom der Patienten an der Universitätsklinik Ulm 05/2005- 06/2007

Anzahl der Patienten	**^{18}F-FDG-PET**			
^{18}F-FDG-PET/CT	**Lokalisation**	**rechts**	**links**	**beidseits**
	rechts	**7**	**0**	**0**
	links	**0**	**10**	**0**
	beidseits	**1**	**0**	**8**

Bei 26 Patienten wurden in der ^{18}F-FDG-PET und in der ^{18}F-FDG-PET/CT die Lokalisationen der Metastasen angegeben. 96,2% (25) hatten bei beiden Untersuchungen die gleiche Metastasenlokalisation. (Tabelle 13)

3.5.5.3 Sonographie vs. ^{18}F-FDG-PET/CT

Tabelle 14: Lokalisation der Nebennierenmetastasen in der Sonographie vs. ^{18}F-Flurorodeoxyglukose-Positron-Emissions-Tomographie/Computertomographie(^{18}F-FDG-PET/CT) beim Bronchialkarzinom der Patienten an der Universitätsklinik Ulm 05/2005- 06/2007

Anzahl der Patienten	**Sonographie**			
^{18}F-FDG-PET/CT	**Lokalisation**	**rechts**	**links**	**beidseits**
	rechts	**1**	**0**	**0**
	links	**0**	**0**	**0**
	beidseits	**4**	**0**	**0**

Bei 5 Patienten wurden in der Sonographie und in der ^{18}F-FDG-PET/CT die Lokalisationen der Metastasen angegeben. 20,0% (1) hatten bei beiden Untersuchungen die gleiche Metastasenlokalisation. (Tabelle 14)

3.5.6 Patientenbeispiele für den Nachweis von Nebennierenmetastasen

Fallbeispiel 1

Bei einem 52-jährigen Patienten mit einem NSCLC ergab sich weder in der alleinigen ^{18}F-FDG-PET noch in der alleinigen CT der V.a. auf das Vorliegen von Nebennierenmetastasen. Nur durch die kombinierte ^{18}F-FDG-PET/CT wurden 2 Nebennierenmetastasen nachgewiesen, eine in der linken Nebenniere mit einer Größe von 18x12 mm und eine in der rechten Nebenniere 16x12 mm groß. Beide Metastasen wurden durch eine im Verlauf durchgeführte CT bestätigt.

Fallbeispiel 2

Eine 64-jährige Patientin mit NSCLC hatte sowohl in der ^{18}F-FDG-PET/CT, als auch in der alleinigen CT den V.a. Nebennierenmetastasen mit jeweils der Größe von 12 mm. Die Metastase konnte jedoch im Verlauf durch ein CT nicht bestätigt werden.

Fallbeispiel 3

Eine 55-jährige Patientin mit Adenokarzinom hatte sowohl in der ^{18}F-FDG-PET/CT, in der ^{18}F-FDG-PET und in der CT den V.a. Nebenniernmetastasen. In der ^{18}F-FDG-PET/CT wurden 2 Metastasen in der linken Nebenniere beschrieben mit einer Größe von insgesamt 25x10 mm und einem SUV max. von 7 für die eine und 8,3 für die andere Nebennierenmetastase. In der ^{18}F-FDG-PET wurden 2 Metastasen in der linken Nebenniere á 10 mm Größe beschrieben und in der CT eine linksseitige Nebennierenmetastase mit einer Größe von 25x10 mm. In einer im Verlauf durchgeführten CT wurden die Metastasen in der linken Nebenniere bestätigt, es lag zudem eine Größenprogredienz vor. (Abbildung 5)

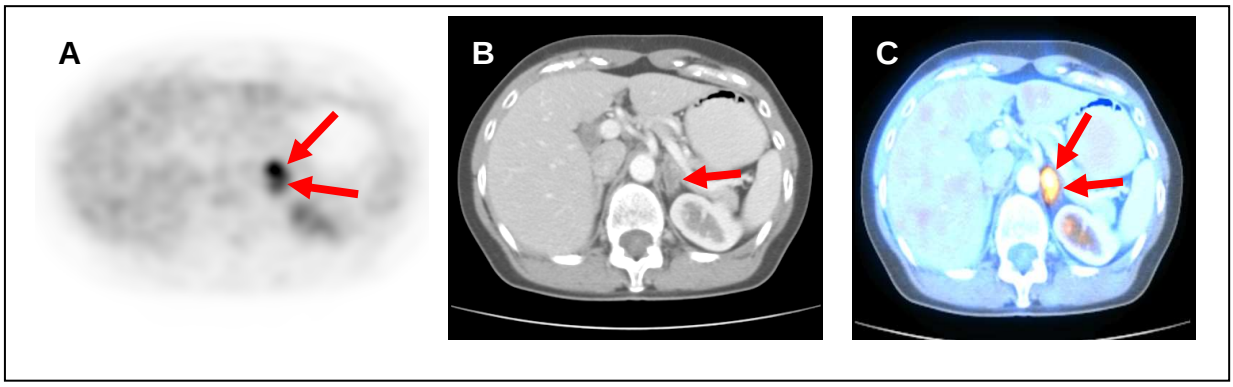

Abbildung 5: Nebennierenmetastasen links bei einer 55-jährigen Patientin mit Adenokarzinom der Lunge; A PET (Positronen-Emissions-Tomographie); B CT (Computertomographie); C PET/CT (Positronen-Emissions-Tomographie/ Computertomographie)

Fallbeilspiel 4

Bei einer 66-jährigen Patientin mit NSCLC waren Metastasen in allen Untersuchungen nachgewiesen worden (Sonographie, ^{18}F-FDG-PET/CT, ^{18}F-FDG-PET, und CT). In der Sonographie bestand der V.a. auf nur eine Metastase in der rechten Nebenniere mit einer Größe von 30x35 mm. Links lagen eingeschränkte Untersuchungsbedingungen vor. In der ^{18}F-FDG-PET/CT lagen in der rechten Nebenniere eine 35 mm große Metastase vor, SUV max. 15,8 und in der linken eine 38 mm große mit SUV max. 11. Die alleinige ^{18}F-FDG-PET beschrieb eine Nebennierenmetastase rechts, 35 mm groß sowie mit zentraler Nekrose, in der linken Nebenniere ebenfalls eine 35 mm große Metastase. Die alleinige CT beschrieb eine rechtsseitige Nebennierenmetastase, 34 mm groß und in der linken Nebenniere eine 37 mm große Metastase. Die Patientin hatte im Verlauf keine CT erhalten. (Abbildung 6)

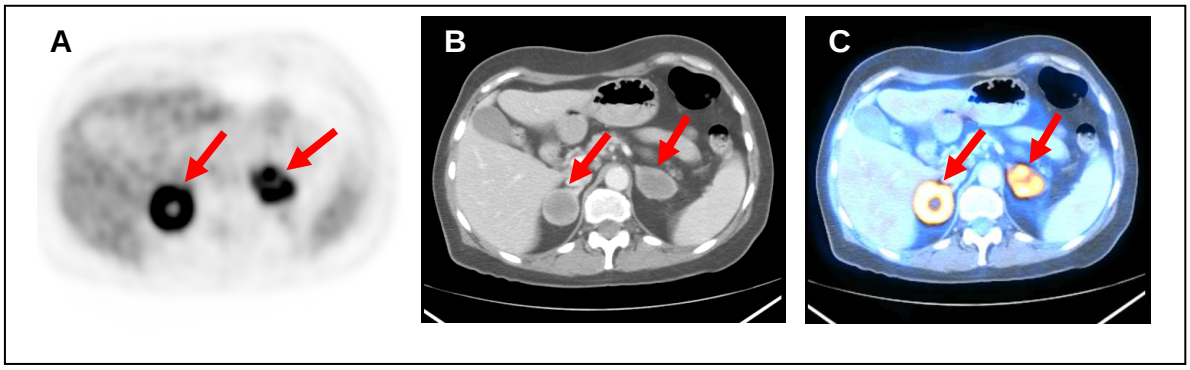

Abbildung 6: Nebennierenmetastasen beidseits bei einer 66-jährigen Patientin mit NSCLC der Lunge; A PET (Positronen-Emissions-Tomographie); B CT (Computertomographie); C PET/CT (Positronen-Emissions-Tomographie/ Computertomographie)

Fallbeispiel 5

Ein 59-jähriger Patient mit Adenokarzinom hatte nur in der alleinigen CT den V.a. eine Nebennieremetastase links mit einer Größe von 16 mm. Im PET zeigte sich kein SUV- Uptake. Auch eine im Verlauf durchgeführte CT bestätigte den Metastasennachweis nicht, sondern beschrieb den V.a. ein Adenom der linken Nebenniere. Somit lag ein falsch-positiver Befund vor. (Abbildung 7)

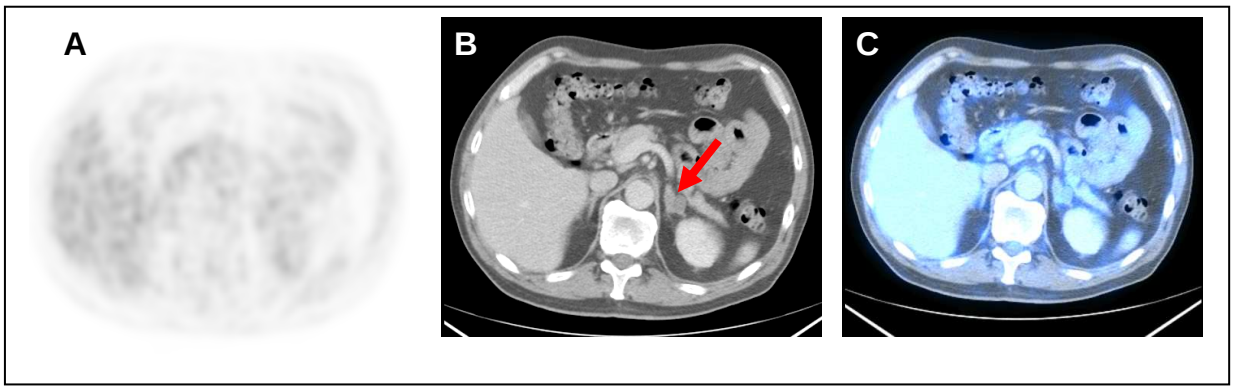

Abbildung 7: Nebennierenmetastase links in der CT bei einem 59-jährigen Patienten mit Adenokarzinom der Lunge; A PET (Positronen-Emissions-Tomographie); B CT (Computertomographie); C PET/CT (Positronen-Emissions-Tomographie/ Computertomographie)

3.5.7 Zusammenfassung der Diagnostik der Nebennierenmetastasen

In der CT wurden bei 29,8% (53) der Patienten Metastasen in den Nebennieren beschrieben, 15,7% (28) hatten den V.a. Nebennierenmetastasen in der ^{18}F-FDG-PET/CT und bei 14,6% (26) wurden Nebennierenmetastasen in der ^{18}F-FDG-PET entdeckt. Die Sonographie entdeckte lediglich bei 3,9% (7) Nebennierenmetastasen. Für die weitere Auswertung wurden CT-Untersuchungen miteinbezogen, welche im Verlauf bei einzelnen Patienten durchgeführt wurden. Hierbei ergab sich für die CT mit 17 von 39 Patienten ein hoher falsch- positiver Wert für den Nachweis von Nebennierenmetastasen. Eine Hauptgrund dafür ist, dass in der CT verplumpte Nebennieren, Inzidentalome oder Adenome fälschlicherweise als Nebennierenmetastasen interpretiert wurden. In der ^{18}F-FDG-PET/CT lagen lediglich bei 4 von 21 Patienten falsch- positive Ergebnisse vor, in der ^{18}F-FDG-PET gab es bei 4 von 18 Patienten falsch- positive Werte. In der Sonographie ergaben sich keine falsch-positiven Nebennierenmetastasenbefunde. Es lässt sich jedoch aus unseren Daten erkennen, dass nur ein geringer Anteil, 3 von 23 Patienten, mit Nebennierenmetastasen in der CT durch die Sonographie überhaupt detektiert wurde.

3.6 Auswertung der Lebermetastasen

190 der 229 Patienten erhielten eine Oberbauchsonographie einschließlich der Leber. Bei den übrigen 39 Patienten wurde keine Sonographie der Leber durchgeführt bzw. nicht dokumentiert. Davon gingen 180 Patienten in die Auswertung ein, da bei diesen der Abstand zwischen der ^{18}F-FDG-PET/CT-Untersuchung und der Sonographie nicht mehr als 30 Tage betrug. 76,7% (138) dieser Patienten waren Männer, 23,3% (42) Frauen. Dies sind 2 Patienten mehr als bei der Auswertung für die Nebennierenmetastasen, da diese 2 Patienten keine Sonographie der Nebennieren erhalten hatten.

Von den 180 Patienten hatten 81,1% (146) ein NSCLC, davon 113 Männer und 33 Frauen. 16,7% (30) wiesen ein SCLC auf, hiervon waren 22 Männer und 8 Frauen. 1,1% (2), beides Männer, hatten ein gemischtzelliges Karzinom und 0,55% (1) ein adenoidzystisches, ebenso bei einem Mann und 0,55% (1) ein undifferenziertes Karzinom, vorgelegen bei einer Frau.

Die durchschnittlich vergangene Zeit zwischen ^{18}F-FDG-PET/CT und Sonographie betrug 5 Tage, mit einem Minimum von 0 Tagen und einem Maximum von 30 Tagen zwischen den einzelnen Untersuchungen. 23,8% (43) durchliefen die ^{18}F-FDG-PET/CT- Untersuchung vor der Sonographie, 55,6% (100) danach. Bei 20,6% (37) wurden beide Untersuchungen am gleichen Tag durchgeführt.

3.6.1 ^{18}F-FDG-PET/CT zur Diagnostik von Lebermetastasen

86,1% (155) der 180 Patienten waren laut ^{18}F-FDG-PET/CT frei von Lebermetastasen, lediglich bei 13,9% (25) bestand der V.a. Metastasen. Davon waren 64% (16) Männer und 36% (9) Frauen. Insgesamt 52,0% (13) hatten eine Metastase, 4,0% (1) zwei Metastasen und 44,0% (11) 3 oder mehr Metastasen. Der durchschnittliche Durchmesser der in der ^{18}F-FDG-PET/CT erkannten Lebermetastasen betrug 24,5 mm, mit einem Minimum von 4 mm und einem Maximum von 55 mm. Der mediane Durchmesser der Lebermetastasen in der ^{18}F-FDG-PET/CT betrug 18 mm. Anatomisch wird die Leber in zwei Lappen unterteilt. Der linke Leberlappen beinhaltet die Segmente II und III. Der rechte Leberlappen beinhaltet die Segmente I, IV, V, VI, VII, VIII. Die Verteilung der Lebermetastasen betrug 16,0% (4) im linken Leberlappen, 48,0% (12) im rechten Leberlappen und 32,0% (8) in beiden Leberlappen. Bei 4,0% (1) wurde die Lokalisation nicht beschrieben. Bei der Auswertung der Lebermetastasen wurden keine SUV max.-Werte gemessen. (Abbildung 8)

3.6.2 Sonographie zur Diagnostik von Lebermetastasen

90,0% (162) wiesen in der Sonographie keine Lebermetastasen auf, nur bei 10,0% (18) der Patienten wurden Metastasen beschrieben. Der Anteil der Männer mit Lebermetastasen betrug 77,8% (14) und der Frauen 22,2% (4). Dabei hatten 55,5% (10) der Patienten eine Metastase, 5,6% (1) zwei Metastasen und 38,9% (7) drei oder mehr Metastasen. Der durchschnittliche Durchmesser der in der Sonographie diagnostizierten Lebermetastasen betrug 39,8 mm, mit einem Minimum von 7,8 mm und einem Maximum von 105 mm. Der mediane Durchmesser der Lebermetastasen in der Sonographie betrug 36 mm. Die nachgewiesenen Lebermetastasen verteilten sich zu 16,7% (3) auf den linken Leberlappen, zu 55,5% (10) auf den rechten Leberlappen und zu 22,2% (4) in beide Leberlappen. Bei 5,6% (1) wurde die Lokalisation nicht beschrieben. (Abbildung 8)

3.6.3 Vergleich von ^{18}F-FDG-PET/CT und Sonographie zur Diagnostik von Lebermetastasen

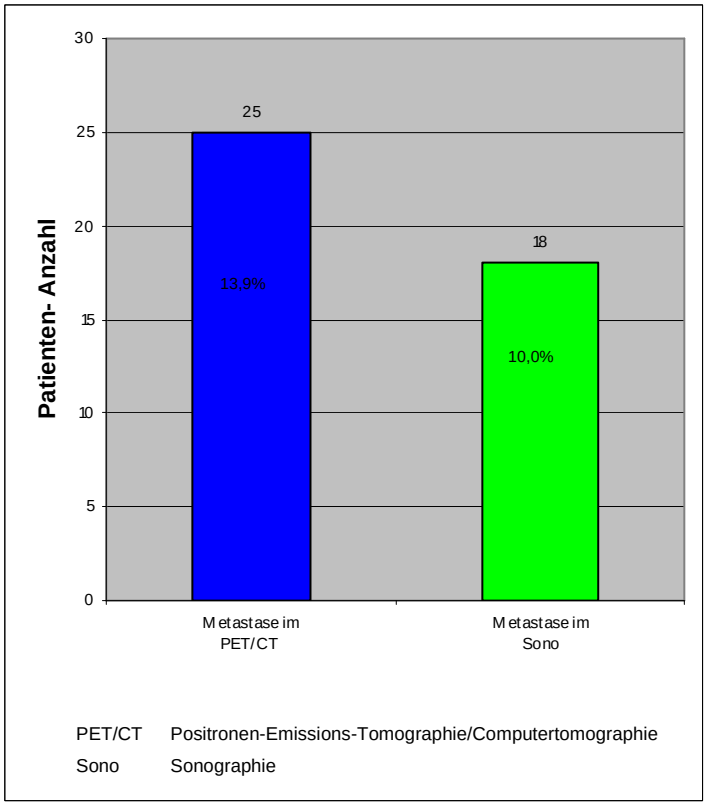

Abbildung 8: Vergleich von ^{18}F-Flurorodeoxyglukose-Positron-Emissions-Tomographie/Computertomographie (^{18}F-FDG-PET/CT) und Sonographie zur Diagnostik von Lebermetastasen beim Bronchialkarzinom der Patienten an der Universitätsklinik Ulm 05/2005- 06/2007

Tabelle 15: Anzahl der Lebermetastasen in der ^{18}F-Flurorodeoxyglukose-Positron-Emissions-Tomographie/Computertomographie (^{18}F-FDG-PET/CT) vs. Sonographie beim Bronchialkarzinom der Patienten an der Universitätsklinik Ulm 05/2005- 06/2007

Anzahl der Metastasen	Sonographie				Anzahl der Patienten
PET/CT	0	1	2	≥3	
0	150	5	0	0	155
1	8	4	0	1	13
2	0	1	0	0	1
≥3	4	0	1	6	11
Anzahl der Patienten	162	10	1	7	180

Nur 7,2% (13) hatten sowohl in der ^{18}F-FDG-PET/CT als auch in der Sonographie einen positiven Metastasenbefund, wobei bei 10 Patienten die Metastasenanzahl übereinstimmte. 2,7% (5) hatten nur in der Sonographie den V.a. eine Lebermetastase. 6,7% (12) hatten allein in der ^{18}F-FDG-PET/CT eine Lebermetastase beschrieben. (Tabelle 15)

Tabelle 16: Metastasen-Größe in der ^{18}F-Flurorodeoxyglukose-Positron-Emissions-Tomographie/Computertomographie (^{18}F-FDG-PET/CT) vs. Sonographie zur Diagnostik von Lebermetastasen beim Bronchialkarzinom der Patienten an der Universitätsklinik Ulm 05/2005- 06/2007

Anzahl der Patienten	**Sonographie**			
^{18}F-FDG-PET/CT	**Größe**	**<10 mm**	**10 bis 30 mm**	**>30 mm**
	<10 mm	**1**	**0**	**0**
	10 bis 30 mm	**0**	**2**	**0**
	>30 mm	**0**	**1**	**4**

Bei 8 Patienten wurden in der Sonographie und in der ^{18}F-FDG-PET/CT die Größen der Lebermetastasen ausgemessen. 87,5% (7) hatten bei beiden Untersuchungen die gleiche Metastasengröße. (Tabelle 16)

Tabelle 17: Metastasen-Lokalisation in der ^{18}F-Flurorodeoxyglukose-Positron-Emissions-Tomographie/Computertomographie (^{18}F-FDG-PET/CT) vs. Sonographie zur Diagnostik von Lebermetastasen beim Bronchialkarzinom der Patienten an der Universitätsklinik Ulm 05/2005- 06/2007

Anzahl der Patienten	**Sonographie**			
^{18}F-FDG-PET/CT	**Lokalisation**	**rechts**	**links**	**beidseits**
	rechts	**4**	**0**	**1**
	links	**0**	**3**	**0**
	beidseits	**1**	**0**	**3**

Bei 12 Patienten wurden in der Sonographie und in der ^{18}F-FDG-PET/CT die Lokalisationen der Lebermetastasen angegeben. 83,3% (10) hatten bei beiden Untersuchungen die gleiche Metastasenlokalisation. (Tabelle 17)

3.6.4 Verlaufs- CT zur Diagnostik von Lebermetastasen

Zur Verifizierung der Lebermetastasen wurden Patienten herangezogen, die im Verlauf ein CT erhielten, z.B. im Rahmen eines Re- Staging nach einer Chemotherapie. Nur 6,7% (12) der 25 Patienten mit nachgewiesenen Lebermetastasen erhielten hierbei im Verlauf eine CT. (11 Männer, 1 Frauen). Bei 41,7% (5) der Patienten wurden Lebermetastasen beschrieben (4 Männer, 1 Frau), 58,3% (7) wiesen keine Metastasen auf.

Tabelle 18: Lebermetastasen in der Verlaufs- Computertomographie (Verlaufs-CT) beim Bronchialkarzinom der Patienten an der Universitätsklinik Ulm 05/2005- 06/200; (m= männlich)

Geschlecht der Patienten	**Anzahl der Metastasen**	**max. Durchmesser der Metastasen in [mm]**	**Lokalisation der Metastasen**
m	**multipel**	**17**	**re Leberlappen**
m	**Nicht bestimmt**	**Nicht bestimmt**	**Nicht bestimmt**
m	**multipel**	**24 30**	**re Leberlappen**
m	**2**	**21 17**	**re Leberlappen**
m	**multipel**	**Nicht bestimmt**	**Nicht bestimmt**

3.6.5 ^{18}F-FDG-PET/CT vs. Sonographie

Tabelle 19: Vierfeldertafel ^{18}F-Flurorodeoxyglukose-Positron-Emissions-Tomographie/Computertomographie (^{18}F-FDG-PET/CT) zur Diagnostik von Lebermetastasen beim Bronchialkarzinom der Patienten an der Universitätsklinik Ulm 05/2005- 06/2007

Anzahl der Patienten	Verlaufsbildgebung positiv	Verlaufsbildgebung negativ
^{18}F-FDG-PET/CT positiv	**5**	**5**
^{18}F-FDG-PET/CT negativ	**0**	**2**

Sensitivität: 100% (5/5, KI: 0,75-1,0)

Spezifität: 28,6% (2/7, KI: 0,11-0,29)

positive Prädiktion: 50,0% (5/10, KI: 0,38-0,50)

negative Prädiktion: 100% (2/2, KI: 0,39-1,0)

Korrektklassifikationsrate: 58,3% (7/12, KI: 0,38-0,58)

83,3% (10) von diesen 12 Patienten hatten in der ^{18}F-FDG-PET/CT den V.a. Lebermetastasen. Alle Patienten mit Lebermetastasen in der Verlaufs- CT hatten auch in der ^{18}F-FDG-PET/CT den V.a. Lebermetastasen. 16,7 % (2) hatten weder in der ^{18}F-FDG-PET/CT noch im Verlaufs- CT den V.a. Lebermetastasen. Nur bei 50% (5) wurden die Lebermetastasen bestätigt, d.h. 50% mit V.a. Leber-metastasen in der ^{18}F-FDG-PET/CT waren falsch positiv. In einem Fall lag eine Leberzyste vor, in einem anderen wurde eine Leberzirrhose als Metastase in der Leber interpretiert. Bei 3 Patienten wurden keine Angaben gemacht. (Tabelle 19).

Tabelle 20: Vierfeldertafel Sonographie beim Bronchialkarzinom der Patienten an der Universitätsklinik Ulm 05/2005- 06/2007

Anzahl der Patienten	Verlaufsbildgebung positiv	Verlaufsbildgebung negativ
Sonographie positiv	**5**	**3**
Sonographie negativ	**0**	**4**

Sensitivität: 100% (5/5, KI: 0,69-1,0)

Spezifität: 57,1% (4/7, KI: 0,35-0,57)

positive Prädiktion: 62,5% (5/8, KI: 0,43-0,68)

negative Prädiktion: 100% (4/4, KI: 0,61-1,0)

Korrektklassifikationsrate: 75,0% (9/12, KI:0,49-0,75)

66,7% (8) von diesen 12 Patienten hatten in der Sonographie den V.a. Lebermetastasen. Bei allen Patienten mit Lebermetastasen in der Verlaufs- CT bestand auch in der Sonographie der V.a. Lebermetastasen. 33,3 % (4) hatten weder in der Sonographie noch im Verlaufs- CT den V.a. Lebermetastasen. Bei 62,5% (5) wurden die Lebermetastasen bestätigt. Somit lagen in 37,5% (3) falsch-positive Befunde in der Sonographie vor. Hierbei wurden einmal eine Leberzyste und einmal eine Raumforderung der Nebenniere fälschlicherweise als Lebermetastase interpretiert. Bei einem Patienten wurden keine Angaben gemacht. Alle Patienten ohne den V.a. Lebermetastasen in der Sonographie hatten auch in der Verlaufs- CT keine Lebermetastasen und es lagen somit höchstwahrscheinlich richtig-negative Befunde vor. (Abbildung 20)

3.6.6 Patientenbeispiele für den Nachweis von Lebermetastasen

Fallbeispiel 6

Ein 57-jähriger Patient mit kleinzelligem Bronchialkarzinom hatte sowohl in der Sonographie als auch in der ^{18}F-FDG-PET/CT den V.a. Lebermetastasen. In der Sonographie waren 2 Metastasen in der Leber beschrieben, in der ^{18}F-FDG-PET/CT 4 Lebermetastasen. In einer CT im Verlauf konnten die Lebermetastasen ebenso nachgewiesen werden. Zudem zeigte sich bei diesem Patienten in der alleinigen CT der V.a. Nebennierenmetastase links (gelber Pfeil), welche in einer CT im Verlauf auch vorlag. Sowohl Sonographie, ^{18}F-FDG-PET/CT als auch ^{18}F-FDG-PET waren bezüglich des Nachweises von Nebennierenmetastasen initial unauffällig gewesen. (Abbildung 9)

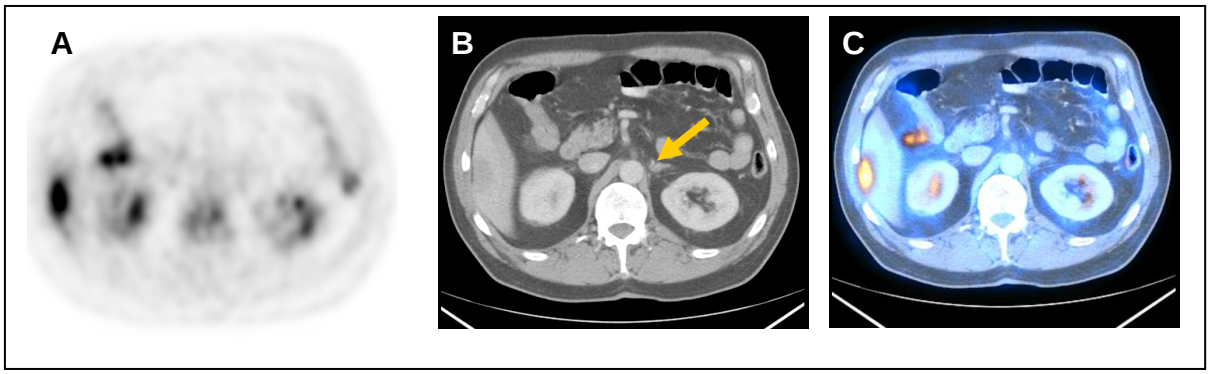

Abbildung 9: Lebermetastasen in der PET/CT sowie V.a. Nebennierenmetastase links in der CT bei einem 57-jährigen Patienten mit SCLC der Lunge; A PET (Positronen-Emissions-Tomographie); B CT (Computertomographie); C PET/CT (Positronen-Emissions-Tomographie/ Computertomographie)

Fallbeispiel 7

Ein 67-jähriger Patient mit nachgewiesenem Adenokarzinom hatte in der ^{18}F-FDG-PET/CT den V.a. Lebermetastasen. Es wurde empfohlen eine MRT-Untersuchung zur weiteren Diagnostik hinzuziehen. Hierbei zeigte sich eine Leberzyste. Auch eine im Verlauf durchgeführte CT zeigte keine Metastase, sondern eine Zyste der Leber. Somit lag in der ^{18}F-FDG-PET/CT ein falsch-positiver Lebermetastasenbefund vor. (Abbildung 10)

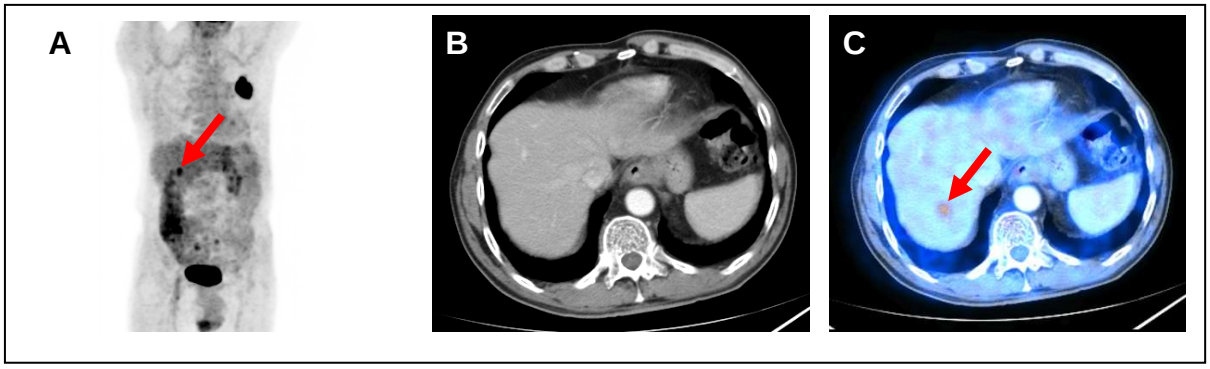

Abbildung 10: Lebermetastase in der PET und PET/CT bei einem 67-jährigen Patienten mit Adenokarzinom der Lunge; A PET (Positronen-Emissions-Tomographie); B CT (Computertomographie); C PET/CT (Positronen-Emissions-Tomographie/ Computertomographie)

Fallbeispiel 8

Bei einem 50-jährigen Patienten mit Haferzellkarzinom fanden sich sowohl in der Sonographie als auch in der ^{18}F-FDG-PET/CT der V.a. auf das Vorliegen multipler Lebermetastasen. Eine im Verlauf durchgeführte CT konnte diesen Befund bestätigen. Des Weiteren wurde bei diesem Patienten durch die alleinige initiale CT der V.a. auf Nebennierenmetastasen beidseits geäußert. Diese bestätigten sich in einer Verlaufs- CT nicht. Auch in der alleinigen ^{18}F-FDG-PET zeigte sich initial der V.a. eine rechtsseitige Nebennierenmetastase, in der ^{18}F-FDG-PET/CT bestand jedoch kein V.a. auf das Vorliegen einer Metastase in der rechten Nebenniere. (Abbildung 11)

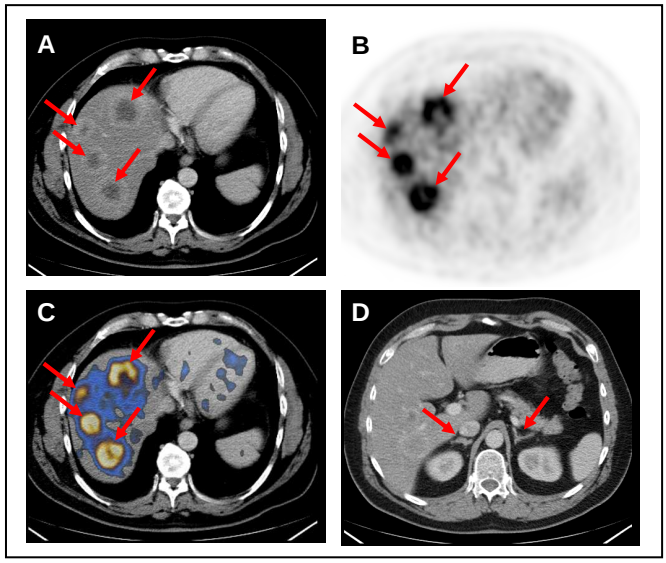

Abbildung 11: Lebermetastase in der CT, PET und PET/CT bei einem 50-jährigen Patienten mit Haferzellkarzinom der Lunge; A CT (Computertomographie); B PET (Positronen-Emissions-Tomographie); C PET/CT (Positronen-Emissions-Tomographie/ Computertomographie); D CT (Computertomographie)

3.6.7 Zusammenfassung der Diagnostik der Lebermetastasen

In der ^{18}F-FDG-PET/CT bestand bei 13,9% (25) von 180 Patienten der V.a. das Vorliegen von Lebermetastasen. Die Sonographie entdeckte bei 10,0% (18) Lebermetastasen. Für die weitere Auswertung wurden CT-Untersuchungen miteinbezogen, welche im Verlauf bei einzelnen Patienten durchgeführt wurden. Positiv zeigte sich, dass wenn im Verlaufs- CT eine Metastase beschrieben war, der V.a. das Vorliegen von Lebermetastasen zu 100% in der ^{18}F-FDG-PET/CT als auch in der Sonographie vorlag. Als negativ zu bewerten ist, dass der Anteil richtig-negativer Befunde beider Diagnostikmethoden zu gering war.

3.7 Zusammenfassung der Nebennieren- und Lebermetastasen

3.7.1 Vergleich der Diagnostik von Metastasen in Leber und Nebennieren durch Sonographie und ^{18}F-FDG-PET/CT

3.7.1.1 Sonographie

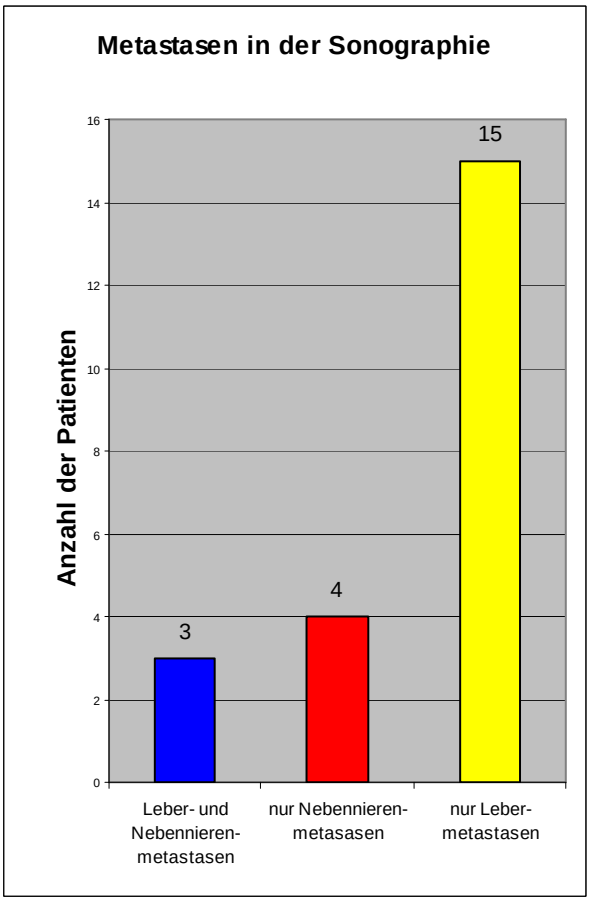

Abbildung 12: Anzahl der Patienten mit dem Nachweis von Nebennierenmetastasen und Lebermetastasen in der Sonographie im Vergleich beim Bronchialkarzinom der Patienten an der Universitätsklinik Ulm 05/2005- 06/2007

In der Sonographie waren insgesamt 87,6% (156) der 178 Patienten, die für die Auswertung sowohl der Nebennieren- als auch der Lebermetastasen herangezogen wurden, frei von Metastasen in Leber und Nebennieren. Lediglich 12,4% (22) wiesen Leber- und/oder Nebennierenmetastasen auf. (Abbildung 12)

3.7.1.2 ^{18}F-FDG-PET/CT

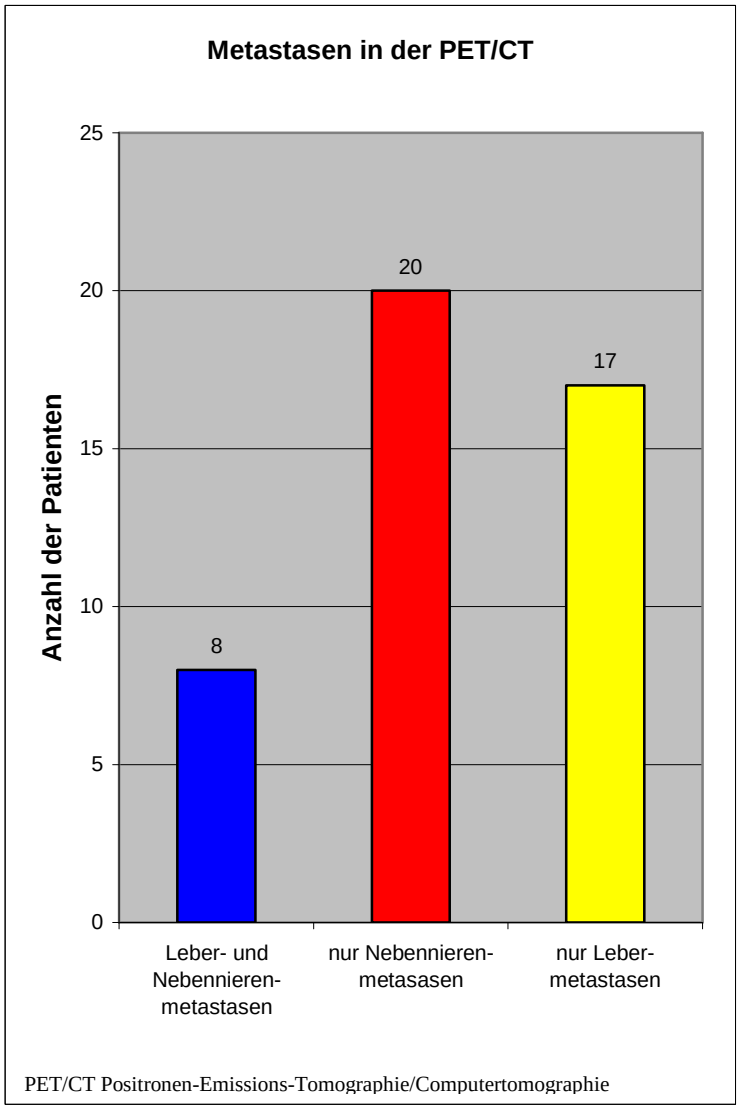

Abbildung 13: Anzahl der Patienten mit dem Nachweis von Nebennierenmetastasen und Lebermetastasen in der ^{18}F-Flurorodeoxyglukose-Positron-Emissions-Tomographie/Computertomographie (^{18}F-FDG-PET/CT) im Vergleich beim Bronchialkarzinom der Patienten an der Universitätsklinik Ulm 05/2005- 06/2007

In der ^{18}F-FDG-PET/CT waren nur 74,7% (133) der 178 Patienten, die für die Auswertung der Nebennieren und Leber herangezogen wurden, frei von Metastasen in diesen beiden Organen. 25,3% (45) wiesen Leber- und/oder Nebennierenmetastasen auf. Abbildung 13)

4 Diskussion

4.1 Patientenkollektiv und Histopathologie

Für unsere Studie wurden Daten von 229 Patienten mit histologisch gesichertem Bronchialkarzinom ausgewertet. Das Verhältnis von Männern zu Frauen betrug dabei 3,2:1, dies spiegelt annähernd die Daten der WHO wider. Dort zeigte sich ein Verhältnis von 2,7:1. [78] Die deutsche Krebshilfe verzeichnet ein Verhältnis von Männern zu Frauen von 3:1, wobei sich das Verhältnis weiter zu ungunsten der Frauen verschiebt. [8] Das Durchschnittsalter in unserer Studie betrug 65,2 Jahre. Dies entspricht der allgemeinen Tendenz, dass Krebserkrankungen vorwiegend im höheren Lebensalter auftreten. Das Bronchialkarzinom betrifft vor allem die Altersgruppe der 60- bis 70- Jährigen. [8] Das mittlere Erkrankungsalter beträgt 68 Jahre. [37] Das relativ hohe Erkrankungsalter bringt zusätzliche Probleme mit sich, da diese Patienten häufig Begleiterkrankungen aufweisen, die die Behandlungsmöglichkeiten erheblich einschränken können. Frauen waren bei unseren Erhebungen zum Zeitpunkt der Diagnosestellung durchschnittlich 2,7 Jahre jünger als Männer (63,1 vs. 65,8 Jahre). Cerfolio et al. fanden ebenso ein niedrigeres Erkrankungsalter von Frauen verglichen mit Männern. [20] Am häufigsten erkrankten die Patienten mit einem Anteil von 37% (86) an einem Plattenepithelkarzinom, 32% (73) erkrankten an einem Adenokarzinom. Diese Verteilung konnte auch in anderen Studien gezeigt werden. [17] [83] Wie auch bei Kuo et al. beschrieben ist bei Männern das Plattenepithelkarzinom der vorrangige histologische Typ, [60] wohingegen bei den Frauen das Adenokarzinom dominiert. [5] [20] [25] [83] Während sich bei den Männern in den letzten Jahren eine gleich bleibende Inzidenz zeigt bzw. ein leichter Abfall zu erkennen ist, nimmt bei den Frauen die Anzahl der Neuerkrankungen stetig zu. [8] [9] [53] Diese Tatsache wird auf ein verändertes Rauchverhalten zurückgeführt. [37]

4.2 Schwächen der Studie

Bei der hier beschriebenen Arbeit handelt sich um eine retrospektive Studie. Ein Nachteil hierbei ist, dass keine Primärdaten ausgewertet wurden und die Studie somit sehr fehleranfällig ist und Befunde teilweise unvollständig waren. Da das Patientengut nicht unmittelbar nach Diagnosestellung selektiert wurde, kann keine Aussage über den Einfluss der ^{18}F-FDG-PET/CT auf die Behandlungsstrategie der jeweiligen Patienten gemacht werden. Bezüglich der einzelnen Untersuchungen (^{18}F-FDG-PET/CT, ^{18}F-FDG-PET, CT und Sonographie) wurde z.B. im ausgewerteten Befund nicht immer die Lokalisation der Metastasen angegeben. Des Weiteren wurden die detektierten Metastasen teilweise nicht vermessen, was die Vergleichbarkeit der einzelnen Untersuchungen einschränkt. Bei der Befundung der ^{18}F-FDG-PET/CT- Bilder wurde in einigen Fällen nicht das komplette Tumorstadium angegeben, sondern lediglich der Status bezüglich der Fernmetastasierung beschrieben. Bei den Lebermetastasen wurde oft nicht die genaue Metastasenanzahl angegeben, sondern ab einer gewissen Anzahl die Aussage „multiple Metastasen“ getroffen. Dies hätte jedoch keine therapeutischen Konsequenzen nach sich gezogen, da ab dem Vorliegen von 2 oder mehr Fernmetastasen keine kurative Operation mehr eingeleitet worden wäre. Die ^{18}F-FDG-PET/CT- Bilder wurden nicht immer durch dieselbe Person befundet, sondern durch verschiedene Ärzte, aber immer nur durch 1 Person pro Untersuchung. In unklaren Fällen beeinflusst zudem die Erfahrung des befundenen Arztes, ob es sich bei einer ^{18}F-FDG-Anreicherung im PET/CT tatsächlich um eine Metastase handelt. Aufgrund des hohen natürlichen Glucose-Metabolismus in der Leber erfolgte bei den Lebermetastasen keine Angabe des SUV max. in der PET/CT, somit ist eine exakte Aussage für das Vorliegen von Lebermetastasen schwierig. Ein weiterer Nachteil dieser Auswertung ist, dass kein Goldstandard angewandt wurde bezüglich des Nachweises von Leber- und Nebennierenmetastasen. Dieser wäre eigentlich die histologische Sicherung, welche jedoch aus praktischen Gründen und, da es im klinischen Kontext in den einzelnen Fällen ohne therapeutische Konsequenz gewesen wäre, nicht durchgeführt wurde. In dieser Arbeit wurden stattdessen CT-Untersuchungen, die im Verlauf durchgeführt worden waren, herangezogen und ausgewertet, bei

welchen Patienten die vorbeschriebenen Metastasen in Leber und/oder Nebennieren auch im Verlauf nachgewiesen werden konnten. Das Problem hierbei ist, dass nur ein kleiner Teil der Patienten eine CT als Verlaufsbildgebung erhielt und somit keine umfassende Aussage getroffen werden kann. Es kann daher nicht bei allen in dieser Arbeit ausgewerteten Patienten mit Leber-/Nebennierenmetastasen angegeben werden, ob der Nachweis der Metastasen korrekt war, oder ob falsch-positive Befunde vorlagen. In Fällen ohne Nachweis von Metastasen in Leber und/oder Nebennieren wurde ebenfalls nur bei einem geringen Anteil der Patienten im Verlauf nachuntersucht, ob diese Ergebnisse richtig oder falsch negativ waren.

4.3 Stärken der Studie

Eine Stärke dieser Studie ist das mit n= 229 große Patientenkollektiv. In anderen Studien bezüglich des Staging des Bronchialkarzinoms mittels ^{18}F-FDG-PET/CT-Diagnostik wird in der Literatur von geringeren Zahlen berichtet. Halpern et al. hatten ein Kollektiv von 36 Patienten untersucht, bei Lardinois waren es 50 Patienten. Shim et. al werteten in ihrer Studie die Daten von 106 Patienten aus. [43] [61] [89] Diese Arbeit beschäftigt sich mit dem Nachweis von Fernmetastasen beim Bronchialkarzinom in der Leber und den Nebennieren durch die ^{18}F-FDG-PET/CT. Fernmetastasen des Bronchialkarzinoms finden sich vorwiegend in diesen beiden Organen. Es liegen bisher nur wenige Studien bezüglich der Diagnostik von Fernmetastasen bei Patienten mit Lungenkrebs vor. [4] [27] Und nur ein geringer Anteil dieser Studien hat sich speziell nur dem Nachweis von Metastasen in Leber oder Nebennieren gewidmet. [14]

4.4 Metastasennachweis

In letzter Zeit gab es durch die Einführung der PET eine Verbesserung in der diagnostischen Abklärung von Patienten mit Lungenkrebs. Durch dieses nicht invasive Verfahren können physiologische und biochemische Prozesse im menschlichen Körper sichtbar gemacht werden, wobei sowohl qualitative als auch quantitative Informationen bezüglich von Stoffwechselvorgängen ermöglicht werden. Verglichen mit der CT, bei der der Patient klassischer Röntgenstrahlung

ausgesetzt ist, wird bei der PET Radioaktivität benötigt. In der Onkologie nimmt die PET bereits einen großen Stellenwert beim Nachweis von malignen Tumoren und dem anschließenden Staging ein, wie zum Beispiel bei Lymphomen oder dem kolorektalen Karzinom. [6] [23] Insbesondere beim Patienten mit Lungenkrebs konnte eine Überlegenheit der PET gegenüber der CT und des MRT gezeigt werden beim Nachweis von lokoregionären als auch Fernmetastasen. Der verwendete Tracer ist meist ^{18}F-FDG. Die FDG- Aufnahme ist abhängig von der Proliferationsrate, da sich FDG in Gewebe mit erhöhtem Metabolismus verstärkt anreichert. Als Parameter zur Bewertung der ^{18}F-FDG- Aufnahme wird das SUV verwendet. [44] Durch die Bestimmung des SUV max. in der PET kann die Unterscheidung zwischen benignen und malignen Rundherden erfolgen. Pulmonale Läsionen mit einer hohen FGD- Aufnahme sind meist maligne, während Herde mit geringer FDG- Aufnahme im Normalfall benigne sind. [41] Werte des SUV < 2,5 werden in der Regel als Indikator für benigne Läsionen angesehen. [64] [65] [66] Für das Vorliegen von Metastasen des Lungenkrebs in den Nebennieren wird ein höheres FDG- Uptake im Vergleich zum Leber- Uptake als malignitätsverdächtig gewertet, die quantitative Beurteilung erfolgt auch hierbei über das SUV. [11] Brady et al. konnten in einer 147 Patienten mit Bronchialkarzinom umfassenden Studie für die PET/CT für Raumforderungen der Nebenniere mit HU>10 und SUV max. >3,1 eine Sensitivität von 97,3% und eine Spezifität von 86,2% für das Vorliegen einer Metastase belegen. Durch einen Cut-off Wert von >2,5 für die SUV Ratio konnten sie 22 von 37 Metastasen der Nebennieren entdecken, es gab keine falsch- negativen Befunde. (SUV Ratio= SUV (max) des Rundherdes/ SUV (avg) der Leber) [14] Zu berücksichtigen ist, dass eine ^{18}F-FDG- Aufnahme zum Beispiel auch durch entzündliche Prozesse verursacht werden kann. Ein weiterer Faktor, der eine Verminderung der Sensitivität der ^{18}F-FDG- PET bedingen kann, ist eine Hyperglykämie zum Untersuchungszeitpunkt. Daher schreibt das Protokoll vor, dass die Patienten zum Untersuchungszeitpunkt nüchtern sein sollen bzw. ein Diabetes mellitus gut eingestellt ist. Ein Nachteil der PET ist auch, dass die Größe der Rundherde nicht exakt bestimmt werden kann. Oft werden Metastasen, die einen Durchmesser von weniger als 1 cm aufweisen, durch die PET nicht entdeckt. Dies führt zu einer

Verminderung der Spezifität. In der genauen Größenbestimmung liegt die Stärke der CT aufgrund ihrer besseren räumlichen Auflösung im Vergleich zum PET. Zur Beurteilung der Dignität werden in der CT Kriterien wie der Durchmesser der Raumforderung herangezogen. Der dabei meist verwendete Parameter in der CT ist ein Durchmesser von ≥ 1cm in der kurzen Achse als Kriterium für einen malignen Befund. [91] Da auch Metastasen von kleinerem Durchmesser vorkommen, kann dies zu falsch- negativen Befunden führen, was wiederum die Spezifität der CT herabsetzt. Daher wird die Messung der Dichte der Läsionen in HU als zusätzliches Kriterium zur Beurteilung von Rundherden angewendet. Park et al. konnten in einer Studie zur Unterscheidung zwischen Adenomen und Nicht-Adenomen der Nebenniere einen CUT- off Wert von HU >20-25 für das Vorliegen eines Nicht- Adenoms nachweisen, die Größe der Raumforderung hatte sich hier als nicht sehr sensitiv und spezifisch herausgestellt. [77] Adenome stellen sich in der CT in der Regel als homogen, gut abgegrenzt und ≤ 3cm dar, für die HU wird ein Wert ≤ 10 angegeben, aufgrund des hohen Fettgehaltes. [3] Die möglichen Fehlerquellen der PET und der CT bei der Diagnostik von Fernmetastasen begrenzen ihre Aussagefähigkeit. Um dem entgegenzuwirken, ist es sinnvoll diese beiden Komponenten in einem Gerät zu vereinen. Die Integration beider Techniken in der ^{18}F-FDG-PET/CT kombiniert die Vorteile der PET mit einer hohen Sensitivität mit den Vorteilen der CT in Form exakter anatomischer Details. [44]

4.5 Nebennierenmetastasen

Fernmetastasen bei Patienten mit Bronchialkarzinom finden sich häufig in den Nebennieren. Dennoch sind viele Herdbefunde in den Nebennieren auch bei Karzinompatienten gutartig. Ein Hauptgrund hierfür liegt in der Häufigkeit für das Vorliegen von Nebennierenadenomen in der Allgemeinbevölkerung, Angaben liegen hier bei einer Häufigkeit von 3 bis 10%. [58] Die Differenzierung unklarer Raumforderungen in der Nebenniere, insbesondere die Abgrenzung zu Adenomen ist bei Patienten mit Malignomen ein wesentlicher Faktor. [68] [77] Ettinghausen et al. zeigten in ihrer Studie mit 246 Patienten mit NSCLC, dass von 4,1% mit unklarer einseitiger Raumforderung der Nebenniere bei der Mehrheit (60%) ein

Adenom der Nebennieren vorlag und nur bei 40% eine Nebennierenmetastase. [31] Zu den häufigsten Primärtumoren, die in die Nebennieren metastasieren zählen neben dem Bronchialkarzinom das Mammakarzinom und das maligne Melanom. Die gängige Methode bei Verdacht auf Nebennierenmetastasen durch quantitative Dichtemessung ist ein CT des Abdomens. Die letztendliche Bestätigung für das Vorliegen von Metastasen der Nebennieren kann nur durch histologische Sicherung nach Biopsie erfolgen. Eine weitere Möglichkeit ist die klinische Verlaufskontrolle, wobei eine Größenänderung der Raumforderung nach Einleitung einer Therapie um ≥3 mm für Malignität spricht. [94] Ein Problem der CT ist, dass durch sie zwar Raumforderungen meist gut entdeckt werden können, die Charakterisierung einer Raumforderung jedoch oft nicht eindeutig möglich ist. Eine Alternative bei Unklarheiten bezüglich Raumforderungen der Nebennieren stellt aufgrund eines guten Weichteilkontrastes das MRT dar, wodurch eine bessere Gewebezuordnung als durch die CT erfolgen kann. Zieht man jedoch nur die Signal Intensity Ratio (SIR) oder die T2- Wichtung nach Gabe von zumeist Gadoliniumhaltigem Kontrastmittel im MRT als Kriterium heran, ist eine Unterscheidung zwischen benignem und malignem Rundherd oft problematisch. [13] Durch eine qualitative Analyse mittels chemical-shift MRT ist eine Differenzierung zwischen Adenomen der Nebenniere und anderen Raumforderungen möglich. Hierbei werden unterschiedliche Anteile von Fett und Wasser in „In-Phasen“ und „Off-Phasen“ dargestellt. Ein Signalabfall in der Fettsequenz wird hierbei als charakteristisch für ein Adenom angesehen, da Adenome der Nebenniere im Normalfall Fett enthalten und Metastasen in der Regel nicht. Studien konnten durch diese Art der Bildgebung eine Verbesserung in der Charakterisierung von unklaren Raumforderungen der Nebennieren belegen. [70] Neueste Studien konnten zeigen, dass mit der Spätkontrast- CT aufgrund der hohen Kontrastmittelauswaschrate von Adenomen (frühestens 10 Minuten nach Kontrastmittelgabe) derzeit die höchste Sensitivität und Spezifität in der Differenzierung von Adenomen und Nicht- Adenomen der Nebenniere erreicht wird. [95] Die CT erkannte in unserer Studie im Vergleich zur ^{18}F-FDG-PET/CT Raumforderungen in den Nebennieren die durchschnittlich kleiner waren. Die kleinste erkannte Nebennierenmetastase in der CT hatte einen Durchmesser von

6 mm, in der ^{18}F-FDG-PET/CT und in der ^{18}F-FDG-PET jeweils 8 mm. Es ergibt sich somit kein wesentlicher Unterschied bezüglich der Metastasengröße in der Diagnostik. Vergleicht man diese Größen jedoch mit den sonographisch diagnostizierten Nebennierenmetastasen zeigt sich, dass diese im Durchschnitt deutlich größer waren. Die kleinste in der Sonographie erkannte Metastase der Nebenniere war 23 mm groß. Bezüglich des Nachweises von Nebennierenmetastasen lagen in der Sonographie 20 falsch- negative und 0 falsch- positive Befunde vor. Gründe für das schlechte Abschneiden der Sonographie liegen in der eingeschränkten Beurteilbarkeit aufgrund schlechter Untersuchungsbedingungen, wie sie z.B. bei adipösen Menschen oder aufgrund von Darmgasüberlagerung vorlagen. Dies ist einer der Gründe, warum in unserer Auswertung auch nur Metastasen in der rechten Nebenniere erkannt wurden. Die linksseitige Nebenniere ist allgemein durch die Sonographie schlecht einsehbar, wenn zusätzlich eingeschränkte Untersuchungsbedingungen vorliegen ist die Aussagefähigkeit noch mehr begrenzt. Trotz moderner Ultraschallgeräte und guter Auflösung werden auch kleine Metastasen nicht zuverlässig erkannt, wie auch durch unsere Daten gezeigt werden konnte. Dies kann auch durch einen hohen prädiktiven Wert bezüglich des Nachweises von Nebennierenmetastasen durch die Sonographie nicht ausgeglichen werden. In der ^{18}F-FDG-PET/CT wurde zur Unterscheidung zwischen benignen und malignen Rundherden in den Nebennieren SUV max. bestimmt. Der durchschnittliche Wert des SUV max. für die Nebennierenmetastasen betrug 8,14. Sung et al. beschrieben ähnliche Werte mit einem durchschnittlichen SUV max. von 7,2 (+/- 5,13) für maligne Nebennieren- Rundherde. [94] In der vorliegenden Arbeit ergab sich eine positive Korrelation zwischen SUV max. und dem Metastasendurchmesser in der ^{18}F-FDG-PET/CT. (Abbildung 3) Vesselle et al. konnten einen positiven Zusammenhang zwischen Tumorgröße und SUV- Aufnahme beim Lungenkrebs nachweisen. [98] Des Weiteren wurde in einer Studie mit 173 Patienten ein Zusammenhang zwischen Größe und SUV- Aufnahme maligner und benigner Lungenrundherde festgestellt. Hierbei zeigte auch eine vermehrte SUV- Aufnahme maligner Rundherde im Vergleich zu benignen. [56] Duhaylongsod et al. konnten 1995 keinen Zusammenhang zwischen Tumordurchmesser und SUV- Aufnahme bei

malignen und benignen Lungenrundherden beobachten. [30] Bei Jana et al. zeigte sich für ein SUV (max.) von 3,4 eine Sensitivität von 95% und Spezifität von 86% für den Nachweis von Metastasen der Nebenniere. [52] Im ^{18}F-FDG-PET/CT ergaben sich für den Nachweis von Nebennierenmetastasen 6 falsch- negative und 4 falsch- positive Befunde, im ^{18}F-FDG-PET 9 falsch- negative und 4 falsch-positive Befunde. Im CT lagen 2 falsch- negative und 17 falsch- positive Befunde vor. Somit wird durch unsere Studie gezeigt, dass bezüglich der 4 untersuchten bildgebenden Verfahren die ^{18}F-FDG-PET/CT den anderen überlegen war. Die CT hatte in unserem Fall bei 17 Patienten gutartige Läsionen (4 Patienten) und vergrößerte Nebennieren (8 Patienten) als Metastase fehlinterpretiert, somit wäre einem doch großen Teil der Patienten, wenn man rein die CT betrachtet hätte, eine potentiell kurative Operation vorenthalten worden.

4.6 Lebermetastasen

Patienten mit Bronchialkarzinom weisen häufig auch Metastasen in der Leber auf. Meist handelt es sich bei Läsionen in der Leber jedoch um gutartige Zysten oder Hämangiome. Neben einem metastasierten Bronchialkarzinom finden sich Lebermetastasen auch in großer Anzahl bei Tumoren des Gastrointestinaltraktes (z.B. Kolonkarzinom) sowie beim Mammakarzinom. Bei der diagnostischen Abklärung der Leber steht die Sonographie zunächst im Vordergrund aufgrund zahlreicher Vorteile wie niedrige Kosten, nahezu uneingeschränkte Verfügbarkeit, dynamische Untersuchung, keine Strahlenexposition und gute Akzeptanz durch die Patienten. Die Ergebnisse in der transabdominellen Ultraschalldiagnostik sind jedoch stark untersucherabhängig, zudem werden kleine Läsionen durch die Sonographie häufig übersehen, was sich in einer geringen Sensitivität widerspiegelt. Durch eine Erweiterung mittels Ultraschallkontrastmittel konnte die Aussagefähigkeit der Sonographie bereits deutlich erhöht werden. Es liegen mittlerweile Kontrastmittel mit einer leberspezifischen Spätphase vor. Dies macht allerdings eine spezielle Form der Bildgebung notwendig. Wendet man zum Beispiel eine Phaseninversion an zeigt die Leber hierbei in der Spätphase ein ausgeprägtes Enhancement. Metastasen zeigen diese ausgeprägte KM-

Aufnahme nicht und imponieren als scharf begrenzte echoarme bis echofreie Läsionen, wodurch sie besser von dem übrigen Leberparenchym abgegrenzt werden können. Die Stärken der Kontrastmittel- Sonographie liegen hauptsächlich in der zuverlässigen Charakterisierung einer bekannten, im Ultraschall sonst nicht klassifizierbaren Läsion. [40] [98] Eine weitere Option stellt die kontrastmittelverstärkte CT (Multidetektor- CT) dar. Diese weist eine gute Sensitivität in der Diagnostik von Lebermetastasen auf. Zudem ermöglicht sie auch eine frühzeitige Detektion extrahepatischer Metastasen (siehe Metastasen der Nebennieren). Bei Vorliegen einer Steatose der Leber, wie sie zum Beispiel nach einer Chemotherapie vorliegen kann, ist die Aussagefähigkeit der KM- CT jedoch eingeschränkt. Als wichtiges diagnostisches Tool erweist sich daher auch das MRT. Hierbei zeigte sich eine höhere Sensitivität des MRT bei der Diagnostik von Lebermetastasen beim kolorektalen Karzinom im Vergleich zur CT, mit einer Überlegenheit vor allem bei kleinen Metastasen (<1cm). [40] Bei der Diagnostik von Lebermetastasen durch das kolorektale Karzinom ist das kontrastmittelverstärkte MRT mittlerweile Methode der Wahl. Auch Hosch et al. zeigten für das MRT sowohl eine höhere Sensitivität als auch Spezifität beim Nachweis von Lebermetastasen bei Patienten mit verschiedenen Primärtumoren verglichen mit der CT. [50] Eine zuverlässige Diagnostik von Lebermetastasen beim kolorektalen Karzinom und beim Mammakarzinom hat sich als sehr entscheidend erwiesen, da bei diesen Patienten bei limitiertem Metastasenbefall der Leber die 5-Jahres-Überlebensrate durch Metastasen- Resektion verbessert werden konnte.

Es lassen sich nur wenige Angaben in der Literatur finden über die Diagnostik von Lebermetastasen mittels ^{18}F-FDG-PET/CT bei Karzinompatienten, die kein Bronchialkarzinom als Primärtumor aufweisen. Bei der Diagnostik von Fernmetastasen durch nasopharyngeale Karzinome konnten Lin et al. bei einem Kollektiv von 68 Patienten eine Überlegenheit der ^{18}F-FDG-PET/CT gegenüber dem MRT in der Diagnostik einschließlich der Lebermetastasen finden. [62] Fong et al. zeigten eine Überlegenheit der ^{18}F-FDG-PET im Nachweis extrahepatischer Metastasen beim kolorektalen Karzinom. Schwächen im Nachweis von hepatischen Metastasen führten sie zum einen auf die geringe Metastasengröße

zurück, da im ^{18}F-FDG-PET Metastasen <1cm nicht erkannt wurden. [33] Bipat et al. zeigten in ihrer Metaanalyse eine höhere Sensitivität der ^{18}F-FDG-PET in der Diagnostik von Lebermetastasen beim kolorektalen Karzinom verglichen mit CT und MRT. [10] Andere Studien konnten eine Verbesserung der Diagnostik von Lebermetastasen durch die ^{18}F-FDG-PET/CT beim kolorektalen Karzinom zeigen im Vergleich zur alleinigen ^{18}F-FDG-PET [21] Selzner et al. fanden bei 76 untersuchten Patienten mit kolorektalem Karzinom für die ^{18}F-FDG-PET/CT verglichen mit der CT einen unwesentlichen Unterschied für die Sensitivität mit 95% vs. 91% beim Nachweis von Lebermetastasen. [87] Bezüglich des Nachweises von Lebermetastasen beim Mammakarzinom konnten Iagaru et al. eine Überlegenheit der PET/CT gegenüber dem MRT nachweisen. [51] Pfannenberg et al. zeigten in ihrer Studie mit Patienten mit malignem Melanom, dass das MRT beim Nachweis von Lebermetastasen sensitiver ist als die PET/CT. Sie konnten aber auch belegen, dass die PET/CT dem MRT im kompletten Staging des malignen Melanoms überlegen ist. [80] Wir verglichen in unserer Studie die ^{18}F-FDG-PET/CT mit der Sonographie beim Nachweis von Lebermetastasen bei Lungenkrebspatienten. Die ^{18}F-FDG-PET/CT erkannte bei unseren Patienten im Vergleich zur Sonographie Metastasen in der Leber, die kleiner waren. Die Lebermetastasen in der ^{18}F-FDG-PET/CT hatten einen minimalen Durchmesser von 4 mm. In der Sonographie wurden Lebermetastasen erst ab einem fast doppelt so großen Durchmesser (7,8mm) erkannt. Es zeigten sich für die Sonographie daher auch 4 falsch-negative Befunde von 12 Patienten. Ein Grund für die geringe Anzahl der Patienten mit Lebermetastasen in der Sonographie liegt sehr wahrscheinlich darin, dass trotz neuster Ultraschalltechniken kleine Metastasen weiterhin oft unentdeckt bleiben. Die niedrige Spezifität der ^{18}F-FDG-PET/CT könnte man zum einen auf den physiologisch erhöhten Glukose- Metabolismus in der Leber zurückführen, was zu einem erhöhten ^{18}F-FDG- Uptake führt und somit vermehrt zu falsch negativen oder positiven Befunden führt, da Läsionen der Leber nicht von normalem Leberparenchym abgegrenzt werden können. Die größere Aussagefähigkeit für den Nachweis einer Lebermetastase durch die ^{18}F-FDG-PET/CT liegt in der Komponente der kontrastmittelverstärkten CT. In der CT werden auch kleine

Metastasen erkannt, wobei Herde <5 mm in der reinen ^{18}F-FDG-PET sehr häufig nicht entdeckt werden. Weiter wird die ^{18}F-FDG-PET durch die physiologisch erhöhte FDG- Aufnahme in der Leber eingeschränkt, weshalb eine Abgrenzung zu Läsionen erschwert wird. Die klinische Bedeutung von fokalen FDG- Erhöhungen in der ^{18}F-FDG-PET bleibt meist unklar, wenn durch die CT nicht auch morphologische Veränderungen gefunden werden können. Um zuverlässige Ergebnisse zu erhalten verglichen mit dem kontrastmittelverstärkten MRT, sollte die Fusion von beiden in Form der ^{18}F-FDG-PET/CT eingesetzt werden. Die transkutane Biopsie mit anschließender histologischer Beurteilung stellt jedoch weiterhin den Goldstandard in der Diagnostik von Lebermetastasen dar. [3] Eine neue Methode der Bildgebung stellt das PET/MRT dar. Die Strahlenbelastung der PET/MRT ist im Vergleich zur PET/CT geringer und aufgrund der MRT-Komponente ergibt sich eine wesentlich höhere Weichteilauflösung. Insbesondere für den Nachweis von Metastasen der Leber könnte sie für die Zukunft viel versprechende Ergebnisse liefern. [86]

4.7 ^{18}F-FDG-PET/CT, ^{18}F-FDG-PET, CT

Die ^{18}F-FDG-PET/CT nimmt in der Onkologie mittlerweile einen hohen Stellenwert ein. Nicht nur in der Diagnostik und beim Staging des Bronchialkarzinoms, sondern auch im Staging und Re- Staging von Lymphomen (Hodgkin, NHL), [2] [34] [84] sowie im Staging des kolorektalen Karzinoms, des Mammakarzinoms und des Malignen Melanoms haben sich die PET/CT und die PET in den letzten Jahren etabliert. [54] Bezüglich des Staging beim Lungenkrebs finden sich in der Literatur teilweise widersprüchliche Angaben. Insbesondere für den Nachweis von Fernmetastasen beim Bronchialkarzinom durch die PET/CT liegen kaum Studien vor. Ein großer Vorteil der PET/CT ist, dass gleichzeitig anatomische und metabolische Informationen erhalten werden, was zu einer Minimierung sowohl falsch- positiver als auch falsch- negativer Befunde führt. Die PET/CT ermöglicht es die bildgebende Diagnostik bei Patienten mit NSCLC zu verbessern. [16] [27] Sie ist sowohl der CT als auch der PET bei der Beurteilung von Lungenrundherden und beim Staging des NSCLC überlegen ist. [71] Schon die PET hat maßgebliche Änderungen im klinischen Management des NSCLC

bewirkt. Auch in der Rezidivdiagnostik des Lungenkrebses konnte sich die PET bereits durch hervorragende Ergebnisse auszeichnen. [16] [45] [55] [97] Hellwig et al. 2001 fanden für die Sensitivität 99% und für die Spezifität 89% beim Nachweis eines Lokalrezidives bei Patienten mit Lungentumoren. [46] In einer Studie mit 98 Patienten führte die PET/CT im Vergleich zum konventionellen Staging beim NSCLC zu einer Reduktion der im gesamten durchgeführten Thorakotomien als auch der Anzahl unnötiger Thorakotomien, ohne dabei jedoch die Gesamtmortalität zu beeinflussen. [32] Bei Subedi et al., einer Studie, die 161 Patienten umfasst, konnten den Patienten unnötige Behandlungen erspart werden aufgrund eines besseren Stagings durch die PET/CT. Es liegen andere Studien vor, in denen gleiches mittels alleiniger PET gezeigt werden konnte, was ihrerseits zu einer Reduktion der Morbidität als auch der Kosten führte. [93] [96] Bei Cohade et al. erhöhte die PET/CT die Treffsicherheit und Sicherheit der Läsionslokalisationen bei kolorektalen Tumoren. Die Staging- und Restagingtreffsicherheit verbesserte sich von 78% beim PET auf 89% beim PET/CT. [21] Pauls et. al konnten eine Überlegenheit der PET/CT beim T- Staging des NSCLC nachweisen verglichen mit KM-CT oder PET allein. Sie fanden aber auch, dass alle 3 Methoden dazu neigen das Tumorstadium zu gering einzustufen. [79] Auch andere Studien konnten zeigten, dass die PET/CT genauer ist als die PET im T- Staging. Dies wurde unter anderem darauf zurückgeführt, dass die Größe eines Lungenrundherdes nicht exakt durch die PET allein bestimmt werden kann. [4] [26] [43] Bezüglich des Nachweises von mediastinalen Lymphknoten-metastasen zeigte die alleinige PET gute Werte, wobei durch die Fusion von PET und CT keine Verbesserung erbracht werden konnte bei Patienten mit NSCLC. [97] Bei Gould et al. ergaben sich für Sensitivität und Spezifität der ^{18}F-FDG-PET für das Lymphknotenstaging beim NSCLC 85% und 90%. [38] Hellwig et al. konnten für die PET beinahe identische Ergebnisse aufweisen beim Nachweis von Lymphknotenbeteiligung bei Patienten mit NSCLC mit einer Sensitivität von 83% und einer Spezifität von 89%. [47] Bei Antoch et al. zeigten sich ähnliche Werte für Sensitivität und Spezifität von PET/CT (89%, 94%) verglichen mit der PET (89%, 89%) im N- Staging, wobei beide der CT überlegen waren. [4] Halpern et al. fanden keinen Vorteil der PET/CT gegenüber der PET beim Lymphknotenstaging

des NSCLC. [43] Dennoch zeigen diverse andere Studien, dass die ^{18}F-FDG-PET/CT einen Fortschritt im Lymphknotenstaging bei Lungenkrebs verglichen mit der alleinigen ^{18}F-FDG-PET darstellt. [20] [35] [43] [61]. Aber nicht nur im Lymphknotenstaging, sondern auch beim Nachweis von Fernmetastasen ist die PET der CT bei Patienten mit Bronchialkarzinom überlegen. [1] [4] [19] [38] [42] Bury et al. zeigten in einer 109 Patienten umfassenden Auswertung von Patienten mit NSCLC für die ^{18}F-FDG-PET eine Sensitivität, Spezifität und Korrektklassifikationsrate von 100%, 94% und 96% für das Vorliegen von Fernmetastasen. Bezüglich des Nachweises von Lebermetastasen fand sich lediglich ein falsch- positiver Befund, alle Nebennierenmetastasen waren korrekt klassifiziert. Insgesamt zeigte sich bei ihnen kein einziger falsch- negativer Befund. [19] Wir fanden in unseren Auswertungen für die ^{18}F-FDG-PET nur eine Sensitivität von 60,9% bei einer Spezifität von 77,8% und einer positiven Prädiktion von 77,8%. Verglichen mit anderen Studien zeigen sich doch deutliche Unterschiede für diese Werte. So wurden für die PET in einer systematischen Metaanalyse eine Sensitivität von 93% und eine Spezifität von 96% für die Diagnose von Fernmetastasen beim Lungenkrebs nachgewiesen. [69] Eine mit 1073 Patienten durchgeführte Metaanalyse bei Patienten mit NSCLC von Weber et al. konnte durch die PET in 20% der Fälle eine Änderung des Tumorstadiums vorweisen verglichen mit dem Nachweis von Fernmetastasen durch die CT. [99] Weder et al. zeigten in einer Studie mit 94 Patienten mit NSCLC eine bessere Detektion von unerwarteten extrathorakalen Metastasen durch das ^{18}F-FDG-PET im Vergleich zur konventionellen Diagnostik. Sie fanden bei 14% der Patienten unerwartet Fernmetastasen, welche sonst einer Operation zugeführt worden wären. Des Weiteren waren insgesamt 20% beim Staging zu niedrig eingestuft worden. [100] Jana et al. fanden bei der Differenzierung von Raumforderungen in der Nebenniere einen großen Nutzen der PET bei unklaren Befunden in der CT. So konnten sie für die PET für das Vorliegen von Nebennierenmetastasen bei Krebspatienten eine Sensitivität von 93% und eine Spezifität von 96% nachweisen. Die Bestätigung der Metastasen erfolgte in diesen Fällen entweder durch eine Biopsie oder durch ein CT im Verlauf. [52] Sung et al. beschrieben in einer Studie mit 42 Lungenkrebspatienten für das PET in der Diagnostik von

Nebennierenmetastasen für Sensitivität, Spezifität, positive Prädiktion, negative Prädiktion und Korrektklassifikationsrate 74%, 73%, 79%, 68% und 74%. Für das PET/CT gaben sie Werte für Sensitivität, Spezifität, positive Prädiktion, negative Prädiktion und Korrektklassifikationsrate von 80%, 89%, 90%, 77% und 84% an. Sie konnten damit eine signifikant verbesserte Genauigkeit (p= 0,031) der PET/CT gegenüber der PET bei der Entdeckung von Nebennierenmetastasen bei Patienten mit Lungenkrebs nachweisen. Bezüglich der Sensitivität und Spezifität konnten sie keinen signifikanten Unterschied feststellen. (p= 0,125). Als positiv für den Nachweis einer Nebennierenmetastase in der PET/CT galten Rundherde mit >10 HU im CT und einem FDG- Uptake im PET ein, das größer war als das der Leber. Bezüglich der Diagnostik von Nebennierenmetastasen fanden sie für die CT keinen großen Nutzen mit einer Sensitivität von 94% und einer Spezifität von 35%. [94] Ein ähnlich niedriger Wert für die Spezifität konnte auch in unserer Auswertung für die CT (5,6%) in der Diagnostik von Nebennierenmetastasen gezeigt werden. Würde man sich nach unseren Daten rein auf die CT verlassen, würde zu vielen Patienten eine potentiell kurative Therapie vorenthalten werden, obwohl diese keine Fernmetastasen in den Nebennieren aufweisen. Zu beanstanden ist jedoch, dass sowohl bei uns als auch bei Sung et al. eine nur geringe Anzahl an Patienten ausgewertet worden waren. Dies spiegelt nicht die Daten von Rankin et al. wider, die für die Diagnostik von Nebennierenmetastasen mittels CT bei Patienten mit NSCLC eine Sensitivität von 41% und eine Spezifität von 91% fanden. [82] Bei Antoch et al. war die CT der PET überlegen bei der Diagnostik von Fernmetastasen bei Patienten mit NSCLC, wobei beide Methoden der PET/CT unterlegen waren. So konnten durch die PET/CT mehr Fernmetastasen bei entdeckt werden als durch CT und PET. Nach Bestätigung dieser Metastasen mittels Histologie oder Verlaufskontrolle zeigte sich kein falsch-positiver Befund. [4] Auch andere Angaben in der Literatur zeigen, dass durch die PET/CT mehr Fernmetastasen beim Lungenkrebs entdeckt werden können als mit PET oder CT allein. Metser et al. schreiben der PET/CT zur Unterscheidung von malignen und benignen Nebennierenraumforderungen eine größere Spezifität zu als der PET (98% vs. 92%). Sie untersuchten Karzinompatienten (inkl. Bronchialkarzinom) mit Raumforderungen der Nebennieren und konnten zeigen,

dass die durch die PET/CT nachgewiesenen Metastasen der Nebennieren alle richtig- positiv erkannt waren und nur ein falsch- positiver Befund vorlag. Bezüglich des SUV fanden sie einen cut-off Wert von 3,1 mit einer Sensitivität von 98,5% und einer Spezifität von 92% zur Differenzierung zwischen Adenomen und malignen Läsionen. [72] Die PET/CT ist nicht nur der CT überlegen, sie hat auch einen zusätzlichen Nutzen im Bezug auf die Treffsicherheit anatomischer Lokalisationen verglichen mit der PET. [34] Laut einer Studie von Blake et al. schließt ein negativer PET/CT- Befund Nebennierenmetastasen bei Patienten mit einem Karzinom mit großer Wahrscheinlichkeit aus. Sie verglichen in der PET die höhere FDG- Aufnahme in der Nebenniere mit der FDG- Aufnahme der Leber als Kriterium für das Vorliegen einer Nebennierenmetastase und konnten eine Sensitivität von 100% zeigen. Das FDG- Uptake war signifikant höher in malignen Nebennierenrundherden verglichen mit benignen Läsionen. Die PET ergab keine falsch- negativen Befunde (negative Prädiktion 100%). Zur Bestätigung der Metastasenbefunde wurden Verlaufsuntersuchungen herangezogen, eine Größenkonstanz wurde hierbei als benigne eingestuft, in einem Fall erfolgte die histologische Sicherung. [11] Cerfolio et al. konnten bei Patienten mit NSCLC beim Nachweis von Metastasen durch die PET/CT und die PET mit Werten von 100% richtig erkannter Lebermetastasen sowie 66% richtig erkannter Nebennierenmetastasen identische Werte für die einzelnen Untersuchungen zeigen. Zudem konnten sie zeigen, dass durch die PET/CT vermehrt unerwartete Fernmetastasen entdeckt werden konnten. [20] Krüger et al. konnten in ihrer Studie der FDG-PET/CT einen großen Nutzen bei der Diagnostik und dem Staging des pulmonalen Karzinoidtumors nachweisen. Durch die FDG-PET/CT können Fernmetastasen beim Karzinoid der Lunge mit einer hohen Genauigkeit ausgeschlossen werden. In ihren Untersuchungen ergab sich bei der Diagnostik der Karzinoide kein falsch-negativer Befund durch die PET/CT. [59]

Bestes Verfahren nach unserer Studie zur Diagnostik von Nebennierenmetastasen bei Patienten mit Bronchialkarzinom ist das ^{18}F-FDG-PET/CT. Im Vergleich der Diagnostikmethoden beim Nachweis von Lebermetastasen konnten weder die ^{18}F-FDG-PET/CT noch die Sonographie überzeugen.

Eine neue Form der Bildgebung ist die Fusion von PET und MRT. Die Ganzkörper- PET/MRT ist eine viel versprechende, diagnostische Methode in der Bildgebung bei onkologischen Patienten, insbesondere auch für den Nachweis von Metastasen in Leber und Nebennieren durch einen hohen Weichteilkontrast des MRT. [86]

Abschließend kann gesagt werden, dass die kombinierte PET/CT einige signifikante Vorteile bietet und der Einsatz in der Onkologie gerechtfertigt ist. Die PET/CT ermöglicht eine bessere Lokalisation der Tracer- Aufnahme, eine genauere Differenzierung zwischen pathologischer und physiologischer Akkumulation, sowie eine exaktere Kontrolle des Therapieerfolges.

Für eine genauere Einschätzung der Wertigkeit der PET/CT im Nachweis von Fernmetastasen gegenüber anderer bildgebender Verfahren sind Studien mit größeren Fallzahlen beispielhaft in Form von Multicenterstudien notwendig.

5 Zusammenfassung

Die Zielsetzung dieser Arbeit ist die Bestimmung der Wertigkeit der ^{18}F-Fluorodeoxyglukose-Positron-Emissions-Tomographie/Computertomographie (PET/CT) zur Detektion von Leber- und Nebennierenmetastasen beim Bronchialkarzinom.

Hierfür wurden retrospektiv die Daten von 229 Patienten mit histologisch gesichertem Bronchialkarzinom analysiert, die sich im Zeitraum von Mai 2005 bis Juli 2007 dem Staging oder Restaging an der Universitätsklinik Ulm unterzogen. Anhand dieser Daten wurde die diagnostische Aussagekraft der PET/CT beim Nachweis von Leber- und Nebennierenmetastasen mit der von PET sowie der Sonographie und Computertomographie verglichen.

Beim Nachweis von Nebennierenmetastasen ist die PET/CT verglichen mit der alleinigen PET exakter mit einer Sensitivität, Spezifität, positive Prädiktion, negative Prädiktion und Korrektklassifikationsrate für die PET/CT von 73,9%, 77,8%, 81,0%, 70,0% und 75,6% vs. 60,9%, 77,8%, 77,8%, 60,9% und 68,3% für die PET. CT (95,6%, 5,6%, 56,4%, 50% und 56,1%) und Sonographie (13%, 100%, 100%, 47,4% und 51,2%) schneiden insgesamt schlechter ab. Bezüglich des Nachweises von Lebermetastasen liefern weder die PET/CT noch die Sonographie überzeugende Ergebnisse. Sensitivität, Spezifität, positive Prädiktion, negative Prädiktion und Korrektklassifikationsrate betrugen bei der PET/CT 100%, 28,6%, 50%, 100% und 58,3% vs. 100%, 57,1%, 62,5%, 100% und 75% bei der Sonographie.

Insgesamt zeigt sich eine Überlegenheit durch die PET/CT beim Nachweis von Nebennierenmetastasen bei Patienten mit Bronchialkarzinom verglichen mit der alleinigen PET, CT als auch Sonographie. Die PET/CT nimmt somit einen wichtigen Stellenwert in der Onkologie dar. Das schlechte Abschneiden beim Nachweis von Lebermetastasen lässt sich eventuell auf den hohen Glukosemetabolismus der Leber zurückführen.

6 Literaturverzeichnis

[1] Acker MR, Burrell SC: Utility of 18F-FDG PET in evaluating cancers of lung. J Nucl Med Technol.; 33: 69–74 (2005).

[2] Allen-Auerbach M, Quon A, Weber WA, Obrzut S, Crawford T, Silverman DH, Ratib O, Phelps ME, Czernin J: Comparison between 2-deoxy-2-[18F]fluoro-D-glucose positron emission tomography and positron emission tomography/computed tomography hardware fusion for staging of patients with lymphoma. Mol Imaging Biol.; 6: 411-416 (2004).

[3] American Thoracic Society/European Respiratory Society: Pretreatment evaluation of non-small-cell lung cancer. Am J Respir Crit Care Med.; 156: 320–332 (1997).

[4] Antoch G, Stattaus J, Nemat AT, Marnitz S, Beyer T, Kuehl H, Bockisch A, Debatin JF, Freudenberg LS: Non-small cell lung cancer: Dual-modality PET/CT in preoperative staging. Radiology.; 229: 526-533 (2003).

[5] Baldini EH, Strauss GM: Women and lung cancer. Chest.; 112: 229-234 (1997).

[6] Bar-Shalom R, Valdivia AY, Blaufox MD: PET imaging in oncology. Semin Nucl Med.; 30: 150-185 (2000).

[7] Batzler WU, Giersiepen K, Hentschel S, Husmann G, Kaatsch P, Katalinic A, Kieschke J, Kraywinkel K, Meyer M, Stabenow R, Stegmaier C,Bertz J, Haberland J, Wolf U: Kapitel Lunge. In: Krebs in Deutschland 2003 – 2004. Häufigkeiten und Trends. 6. überarbeitete Auflage. Robert Koch-Institut (Hrsg) und die Gesellschaft der epidemiologischen Krebsregister in Deutschland e. V. (Hrsg). Berlin, S 47-50 (2008).

[8] Beckmann IA: Lungenkrebs, Die blauen Ratgeber; Deutsche Krebshilfe;11/2007

[9] Bilello KS, Murin S, Matthay RA: Epidemiology, aetiology, and prevention of lung cancer. Clin Chest Med.; 23:1–25 (2002).

[10] Bipat S, van Leeuwen MS, Comans EFI, Pijl MEJ, Bossuyt PMM, Zwindermann AH, Stoker J: Colorectal Liver Metastasis.: CT, MR Imaging, and PET for Diagnosis- Meta-analysis. Radiology.; 237: 123-131 (2005).

[11] Blake MA, Slattery JMA, Kalra MK, Halpern EF, Fischman AJ, Mueller PR, Boland GW: Adrenal lesions: Characterization with fused PET/CT image in patients with proved or suspected malignancy—initial experience. Radiology.; 238: 970-977 (2006).

[12] Blum M: Chapter 103, Clinical presentation of lung cancer. In: General thoracic surgery, sixth edition, Volume 2, Shield TW, Locicer J, Ponn RB, Rusch VW. Lippincott Williams and Wilkins. P. 1508-1518 (2005).

[13] Boland GW, Lee MJ: Magnetic resonance imaging of the adrenal gland. Crit Rev Diagn Imaging.; 36: 115-174 (1995).

[14] Brady MJ, Thomas J, Wong TZ, Franklin KM, Ho LM, Paulson EK: Adrenal nodules at FGD PET/CT in patients known to have or suspected of having lung cancer: A proposal for an efficient diagnostic algorithm. Radiology.; 250: 523-530 (2009).

[15] Brundage MD, Davies D and Mackillop WJ: Prognostic factors in non-small cell lung cancer: A decade of progress. Chest.; 122: 1037-1057 (2002).

[16] Bruzzi JF, Munden RF: PET/CT imaging of lung cancer. J Thorac Imaging.; 21:123-136 (2006)

[17] Buccheri G, Ferrigno D: Lung cancer: Clinical presentation and specialist referral time. Eur Respir J.; 24: 898-904 (2004).

[18] Buck AK, Halter G, Schirrmeister H, Kotzerke J, Wurziger I, Glatting G, Mattfeldt T, Neumaier B, Reske SN, Hetzel M: Imaging proliferation in lung tumors with PET: 18F-FLT versus 18F-FDG. J Nucl Med.; 44: 1426–1431 (2003).

[19] Bury T, Dowlati A, Paulus P, Corhay JL, Hustinx R, Ghaye B, Radermecker M, Rigo P: Whole-body 18FDG positron emission tomography in the staging of non-small cell lung cancer**.** Eur Respir J.; 10: 2529–2534 (1997).

[20] Cerfolio RJ, Ojha B, Bryant AS, Raghuveer V, Mountz JM, Bartolucci AA: The accuracy of integrated PET-CT compared with dedicated PET alone for the staging of patients with nonsmall cell lung cancer. Ann Thorac Surg.; 78:1017–1023 (2004).

[21] Cohade C, Osman M, Leal J, Wahl RL: Direct comparison of (18)F-FDG

PET and PET/CT in patients with colorectal carcinoma. J Nucl Med.; 44: 1797-1803 (2003).

[22] Coleman RE: PET in lung cancer. J Nucl Med.; 40: 814-820 (1999).

[23] Conti PS, Lilien DL, Hawley K, Keppler J, Grafton ST, Bading JR: PET and [18F]- FDG in oncology : a clinical update. Nucl Med Biol. 23: 717-735 (1996).

[24] Czernin J, Schelbert H: PET/CT Imaging: Facts, opinions, hopes and questions. The Journal of Nuclear Medicin.; Vol. 45: No.1 (2004).

[25] De Perrot M, Licker M, Bouchardy C, Usel M, Robert J, Spiliopoulos: Sex differences in presentation, management, and prognosis of patients with non-small cell lung carcinoma. J Thorac Cardiovasc Surg.; 119: 21-26 (2000).

[26] De Wever W, Ceyssens S, Mortelmans L, Stroobants S, Marchal G, Boegaert J, Verschakelen JA: Additional value of PET-CT in the staging of lung cancer: Comparison with CT alone, PET alone, and visual correlation of PET and CT. Eur Radiology.; 17: 23–32 (2007).

[27] De Wever W, Vankan Y, Stroobants S, Verschakelen J: Detection of extrapulmonary lesions with integrated PET/CT in the staging of lung cancer. Eur Respir J.; 29: 995–1002 (2007).

[28] DESTATIS. Todesursachen in Deutschland 2007. In: Fachserie 12, Reihe 4. Wiesbaden: Statistisches Bundesamt (2008).

[29] Doll R, Hill AB: Smoking and carcinoma of the lung: Preeliminary report. British Medical Journal.; 4682: 740-748 (1950).

[30] Duhaylongsod FG, Lowe VJ, Patz EF, Vaughn AL, Coleman RE, Wolfe WG: Lung tumor growth correlates with glucose metabolism measured by fluoride-18 fluorodeoxyglucose positron emission tomography. Ann Thorac Surg.; 60:1348-1352 (1995).

[31] Ettinghausen SE, Burt ME: Prospective evaluation of unilateral adrenal masses in patients with operable non-small lung cancer. J Clin Oncol.; 9: 1462- 1466 (1991).

[32] Fischer BM, Lassen U, Mortensen J, Larsen S, Loft A Bertelsen A, Ravn J, Clementsen P, Hogholm A, Larsen K, Rasmussen T, Keiding S, Dirksen A,

Gerke O, Skov B, Steffensen I, Hansen H, Vilmann P, Jakobsen G, Backer V, Maltbaek N, Pedersen J, Madsen H, Nielsen H, Hojgaard L: Preoperative staging of lung cancer with combined PET-CT. New England Journal of Medicine.; 362: 32–39 (2009).

[33] Fong Y, Saldigner PF, Akhurst T, Macapinlac H, Yeung H, Finn RD, Cohen A, Kemeny N, Blumgart LG, Larson SM: Utility of 18F-FDG positron emission tomography scanning on selection of patients for resection of hepatic colorectal metastases. Am J Surg.; 178: 282-287 (1999).

[34] Freudenberg LS, Antoch G, Schutt P, Beyer T, Jentzen W, Muller SP, Gorges R, Nowrousian MR, Bockisch A, Debatin JF: FDG-PET/CT in restaging of patients with lymphoma. Eur J Nucl Med Mol Imaging.; 31: 325-329 (2004).

[35] Freudenberg LS, Rosenbaum SJ, Beyer T, Bockisch A, Antoch G. PET versus PET/CT dual-modality imaging in evaluation of lung cancer. Radiol Clin North Am.; 45: 639–644 (2007).

[36] Gesundheitsbericht für Deutschland, 1998. Lungenkarzinom, Kapitel 5.6.

[37] Gesundheitsberichterstattung des Bundes, Krebs in Deutschland 2003-2004, Häufigkeiten und Trends, 2008, Lunge Kapitel 3.8, Seite 46-49 http://www.ekr.med.uni-erlangen.de/GEKID/Doc/kid2008.pdf

[38] Gould MK, Kuschner WG, Rydzak CE, Mclean CC, Demas AN, Shigemitsu H, Chan JK, Owens DK: Test performance of positron emission tomography and computed tomography for mediastinal staging in patients with non-small-cell lung cancer: a meta-analysis. Ann Intern Med 2003; 139:879–892.

[39] Gridelli C, Maione P, Comunale D, Rossi A: Adjuvant chemotherapy in elderly patients with non-small-cell lung cancer. Cancer control.; 14: 57-62 (2007).

[40] Grünberger T Univ.-Prof. Dr., Wöll E Univ.-Doz. Dr. : Kolorektale Lebermetastasen. In: krebs:hilfe!. Österreichische Vereinigung für klinische Onkologie. Österreichische Krebshilfe (Hrsg).; 1:2008. S 3-5 (2008).

[41] Gupta NC, Frank AR, Dewan NA, Redepenning LS, Rothberg ML, Mailliard JA, Phalen JJ, Sunderland JJ, Frick MP: Solitary pulmonary nodules:

Detection of malignancy with PET with 2-[F-18]- fluoro-2-deoxy-glucose. Radiology.; 188: 441–444 (1992).

[42] Gupta NC, Graeber GM, Rogers JS, Bishop HA: Comparative efficacy of positron emission tomography with FDG and computed tomographic scanning in preoperative staging of non-small cell lung cancer. Ann Surg.; 229:286–291 (1999).

[43] Halpern BS, Schiepers C, Weber WA, Crawford TL, Fueger BJ, Phelps ME, Czernin J: Presurgical staging of non-small cell lung cancer: Positron emission tomography, integrated positron emission tomography/CT, and software image fusion. Chest.; 128: 2289 – 2297 (2005).

[44] Hellwig D, Baum RP, Kirsch CM: FDG-PET, PET/CT and conventional nuclear medicine procedures in the evaluation of lung cancer- A systematic review. Nuklearmedizin.; 48: 59-69 (2009).

[45] Hellwig D, Gröschel A, Graeter TP, Hellwig AP, Nestle U, Schäfers HJ, Sybrecht GW, Kirsch CM: Diagnostic performance and prognostic impact of FDG-PET in suspected recurrence of surgically treated non-small cell lung cancer. Eur J Nucl Med Mol Imaging.; 33: 13–21(2006).

[46] Hellwig D, Ukena D, Paulsen F, Bamberg M, Kirsch CM : Metaanalyse zum Stellenwert der Positronenemissionstomographie mit 18F-Fluorodesoxyglukose (FDGPET) bei Lungentumoren. Diskussionsbasis der deutschen Konsensus-Konferenz Onko-PET 2000. Pneumologie.; 55: 367–377 (2001).

[47] Hellwig D.: Systematische Metaanalyse zum Lymphknoten-Staging mittels FDG-PET. In: Habilitationsschrift Medizinische Fakultät, editor. Die Positronen-Emissions-Tomographie mit 18F-Fluorodesoxyglukose beim nicht-kleinzelligen Bronchialkarzinom: Bedeutung in der Diagnostik, Therapieplanung und Prognoseabschätzung. Homburg/Saar: Universität des Saarlandes.; 62–80 (2006).

[48] Herold G und Mitarbeiter. Kapitel III, Pneumologie, Bronchialkarzinom In: Innere Medizin. Eine vorlesungsorientierte Darstellung. 2006.Herausgeber: Gerd Herold, Bernhard-Falk-Str.27, 50737 Köln, S 341-345 (2006).

[49] Herth F, Becker HD: New aspects in early detection and local staging of

early lung cancer. Lung cancer.; 34: 7-11 (2001).

[50] Hosch WP, Schmidt SM, Plaza S, Dechow C, Schmidt J, Ley S, Kauffmann GW, Hansmann J: Comparison of CT during arterial portography and MR during arterial portography in the detection of liver metastases. AJR Am J Roentgenol.; 186:1502-1511 (2006).

[51] Iagaru A, Masamed R, Keesara S, Conti PS: Breast MRI and 18F FDG PET/CT in the management of breast cancer. Ann Nucl Med.; 21:33-38 (2007).

[52] Jana S, Zhang T, Milstein DM, Isasi CR, Blaufox MD: FDG-PET and CT characterization of adrenal lesions in cancer patients. Eur J Nucl Med Mol Imaging.; 33: 29-35 (2006).

[53] Jemal A, Thomas A, Murray T, Thun M: Cancer statistics, 2002. CA Cancer J Clin.; 52: 23–47 (2002).

[54] Juweid ME, Cheson BD: Positron-Emission Tomography and assessment of cancer therapy. N Engl J Med.; 354: 496-507 (2006).

[55] Keidar Z, Haim N, Guralnik L, Wollner M, Bar-Shalom R, Ben-Nun A, Israel O: PET/CT using 18F-FDG in suspected lung cancer recurrence: Diagnostic value and impact on patient management. J Nucl Med.; 45: 1640–1646 (2004).

[56] Khalaf M, Abdel-Nabi H, Baker J, Lamonica D, Gona J: Relation between nodule size and 18F-FDG-PET SUV for malignant and benign pulmonary nodules. Journal of Hematology & Oncology.; 1:13 doi: 10.1186/1756-8722-1-13 (2008).

[57] Khuder SA, Mutgi AB: Effect of smoking cessation on major histologic types of lung cancer. Chest.; 120: 1577-1583 (2001).

[58] Kloos RT, Gross MD, Francis IR, Korobkin M, Shapiro B: Incidentally discovered adrenal masses. Endocr Rev.; 16: 460-484 (1995).

[59] Krüger S, Buck AK, Blumstein NM, Pauls S, Schelzig H, Kropf C, Schumann C, Mottaghy FM, Hombach V, Reske SN: Use of integrated FDG PET/CT imaging in pulmonary carcinoid tumours. J Intern Med.; 260: 545-550 (2006).

[60] Kuo CW, Chen YM, Chao JY, Tsai CM, Perng RP: Non-small cell lung

cancer in very young and very old patients. Chest.; 117: 354-357 (2000).

[61] Lardinois D,Weder W, Hany TF, Kamel EM, Korom S, Seifert B, von Schulthess GK, Steinert HC: Staging of non-small-cell lung cancer with integrated positron-emission tomography and computed tomography. N Engl J Med.; 348: 2500-2507 (2003).

[62] Lin XP, Zhao C, Chen M-Y, Fan W, Zhang X, Zhi S-F, Liang P-Y: Role of 18FDG-PET/CT in diagnosis and staging of nasopharyngeal carcinoma. Chinese Journal of Cancer.; 27:9: 259-262 (2008).

[63] Loeb LA, Ernster VL, Warner KE, Abbotts J, Laszlo J: Smoking and lung cancer: An overview. Cancer Research.; 44: 5940-5958 (1984)

[64] Lowe VJ, Duhaylongsod FG, Patz EF, Delong DM, Hoffman JM, Wolfe WG, Coleman RE: Pulmonary abnormalities and PET data analysis: A retrospective study. Radiology.; 202: 435–439 (1997).

[65] Lowe VJ, Fletcher JW, Gobar L, Lawson M, Kirschner P, Valk P: Prospective investigation of positron emission tomography in lung nodules. J Clin Oncol.; 16: 1075–1084 (1998).

[66] Lowe VJ, Hoffmann JM, Delong DM, Patz EF, Coleman RE: Semiquantitative and visual analysis of FDG-PET images in pulmonary abnormalities. J Nucl Med.; 35: 1771–1776 (1994).

[67] Lubin JH, Caporaso NE: Cigarette smoking and lung cancer: Modeling total exposure and intensity. Cancer Epidemiol Biomarkers Prev.; 15: 517-523 (2006).

[68] Mansmann G, Lau J, Balk E, Rothberg M, Miyachi Y, Bornstein SR: The clinically inapparent adrenal mass: Update in diagnosis and management. Endocr Rev.; 25:309–340
(2004).

[69] Mayor S.: NICE issues guidance for diagnosis and treatment of lung cancer. Br Med J .; 330:439 (2005).

[70] Mayo-Smith WW, Lee MJ, McNicholas MMJ, Hahn PF, Boland GW, Saini S: Characterization of Adrenal Masses (<5 cm) by Use of Chemical Shift MR Imaging: Observer Performance Versus Quantitative Measures. AJR Am J Roentgenol.; 165: 91- 95 (1995).

[71] Melloni B, Gazaille V, Bertin F, Gaillard S, Monteil J: Diagnosis of lung cancer. Role of PET/CT fusion in lung cancer. Rev Mal Respir.; 23: S11-16 (2006).

[72] Metser U, Miller E, Lerman H, Lievshitz G, Avital S, Even-Sapir E, MD: 18F-FDG PET/CT in the evaluation of adrenal masses. J Nucl Med.; 47:32–37 (2006).

[73] Molina JR, Yang P, Cassivi SD, Schild S, Adjei AA: Non-small cell lung cancer: Epidiomology, risk factors, treatment, and survivorship. Mayo Clin Proc.; 83: 584-594 (2008).

[74] Mountain CF: Revisions in the international system for staging lung cancer. Chest.; 111: 1710-1719 (1997).

[75] Mulshine JL, Sullivan DC: Lung cancer screening. N Engl J Med.; 352: 2714-2720 (2005).

[76] Nowak D, Ochmann U, Huber RM, Diederich S: Screening des Lungenkarzinoms- aktueller Stand. Pneumologie.; 59: 178-191 (2005).

[77] Park SH, Kim M-J, Kim JH, Lim JS, Kim KW: Differentiation of adrenal adenoma and nonadenoma in unenhanced CT: New optimal threshold value and the usefulness of size criteria for differentiation. Korean J Radiol 8: 328-335 (2007).

[78] Parkin M, Tyczynski JE, Bofetta P, Samet J, Shields P, Caporaso N: Lung cancer epidemiology and etiology in tumours of the lung, pleura, thymus and heart. World Health Organisation Classification of tumours. Edited by Travis WD, Brambilla E, Müller- Hermelink HK, Harris CC, 10. Literaturverzeichnis 70. Auflage, S. 12-15 (2004).

[79] Pauls S, Buck AK, Hohl K, Halter G, Hetzel M, Blumstein NM, Mottaghy FM, Glatting G, Krüger S, Sunder-Plassmann L, Möller P, Hombach V, Brambs HJ, Reske SN: Improved non-invasive T-Staging in non-small cell lung cancer by integrated ^{18}F-FDG-PET/CT; Nuklearmedizin.; 46: 9–14 (2007).

[80] Pfannenberg C, Aschoff P, Schanz S, Eschmann SM, Plathow C, Eigentler TK, Garbe C, Brechtel K, Vonthein R, Bares R, Claussen CD, Schlemmer HP: Prospective comparison of 18F-fluorodeoxyglucose positron emission

tomography/computed tomography and whole-body magnetic resonance imaging in staging of advanced malignant melanoma. Eur J Cancer.; 43: 557-564 (2007).

[81] Pieterman RM, van Putten JW, Meuzelaar JJ, Mooyaart EL, Vaalburg W, Koeter GH, Fidler V, Pruim J, Groen HJ. Preoperative staging of non-small-cell lung cancer with positron-emission tomography. N Engl J Med.; 343: 254-261 (2000).

[82] Rankin SC: Staging of non-small cell lung cancer (NSCLC) Cancer Imaging.; 6: 1–3 (2006).

[83] Santos-Martinez Por MJ, Curull V, Blanco ML, Macia F, Mojal S, Vila J: Lung cancer at a university hospital: Epidemiological and histological characteristics of a recent and a historical series. Arch Bronconeumol.; 41: 307-312 (2005).

[84] Schaefer NG, Hany TF, Taverna C, Seifert B, Stumpe KDM, von Schulthess GK, Goerres GW: Non-Hodgkin lymphoma and Hodgkin disease: Coregistered FDG PET and CT at staging and restaging - do we need contrast-enhanced CT? Radiology.; 232: 823-829 (2004).

[85] Schrevens L, Lorent N, Dooms C, Vansteenkiste J: The role of PET scan in diagnosis, staging, and management of non-small cell lung cancer. The Oncologist.; 9: 633-643 (2004).

[86] Seemann MD: Whole-body PET/MRI: The future in oncological imaging. Technol Cancer Res Treat.; 4: 577-582 (2005).

[87] Selzner M, Hany TF, Wildbrett P, McCormack L, Kadry Zakiyah, Clavien P-A: Does the Novel PET/CT imaging modalitiy impact on the treatment of patients with metastatic colorectal cancer of the liver?. Ann Surg.; 240: 1027-1036 (2004).

[88] Serke M, Schönfeld N: Lungenkarzinom: Diagnostik und Staging. DtschMedWochenschr.; 132: 1165-1169 (2007).

[89] Shim SS , Lee KS , Kim BT , Chung MJ , Lee EJ , Han J , et al.: Non-small cell lung cancer: Prospective comparison of integrated FDG PET/CT and CT alone for preoperative staging. Radiology.; 236: 1011 – 1019 (2005).

[90] Silvestri GA, Gould MA, Margolis ML, Tanoue LT, McDrory D, Toloza,

Detterbeck F; American College of Chest Physicians: Noninvasive staging of non-small cell lung cancer: ACCP evidence-based clinical practice guidelines (2nd edition). Chest.; 132: 178-201 (2007).

[91] Silvestri GA, Tanoue LT, Margolis ML, Barker J, Detterbeck F; American College of Chest Physicians: The noninvasive staging of non-small cell lung cancer: the guidelines. Chest.; 123: 147-156 (2003).

[92] Statistisches Bundesamt (Hrsg.), In Zusammenarbeit mit dem Wissenschaftszentrum Berlin für Sozialforschung (WZB) und dem Zentrum für Umfragen, Methoden und Analysen, Mannheim (ZUMA): Kapitel 8 Gesundheit. In: Statistisches Bundesamt (Hrsg.), In Zusammenarbeit mit dem Wissenschaftszentrum Berlin für Sozialforschung (WZB) und dem Zentrum für Umfragen, Methoden und Analysen, Mannheim (ZUMA), Datenreport 2006 Zahlen und Fakten über die Bundesrepublik Deutschland, Auszug aus Teil I: Gesellschaft, Wirtschaft, Staat im Spiegel der Statistik, Band 544, S 179-194 (2006).

[93] Subedi N, Scarsbrook A, Darby M: The clinical impact of integrated PET/CT on management decisions in patients with lung cancer. Lung Cancer.; 64: 301-307 (2009).

[94] Sung YM, Lee KS, Kim BT, Choi JY, Chung MJ, Shim YM, Yi CA, Kim TS: 18F-FDG-PET versus 18F-FDG-PET/CT for adrenal gland lesion characterization: A comparison of diagnostic efficacy in lung cancer patients. Korean J Radiol.; 9:19-28 (2008).

[95] Szolar DHM, Unger B, Heinz-Peer G, Preidler K, Ranner G: Differentialdiagnose raumfordernder Prozesse der Nebennieren. Fortschr Röntgenstr.; 171: 269-278 (1999).

[96] van Tinteren H, Hoekstra OS, Smit EF et al.: Effectiveness of positron emission tomography in the preoperative assessment of patients with suspected non-small-cell lung cancer: The PLUS multicentre randomised trial. Lancet.; 359:1388–1393 (2002).

[97] Vansteenkiste J, Fischer BM, Dooms C, Mortensen J: Positron- emission tomography in prognostic and therapeutic assessment of lung cancer: Systematic review. Lancet Oncol.; 5: 531–540 (2004).

[98] Vesselle H, Schmidt RA, Pugsley JM, Li M, Kohlmeyer SG, Vallières E, Wood DE: Lung cancer proliferation correlates with [F-18]fluorodeoxyglucose uptake by positron emission tomography. Clin Cancer Res.;6: 3837- 3844 (2000).

[99] Weber WA, Dietlein M, Hellwig D, Kirsch CM, Schicha H, Schwaiger M: PET mit 18F-Fluorodeoxyglukose in der Diagnostik des nicht kleinzelligen Bronchialkarzinoms: Evidenzbasierte Empfehlungen und Kosten/Nutzenabwägungen. Nuklearmedizin.; 42: 135–144 (2003).

[100] Weder W, Schmid RA, Bruchhaus H, Hillinger S, von Schulthess GK, Steinert HC: Detection of extrathoracic metastases by positron emission tomography in lung cancer. Ann Thorac Surg.; 66:886–893 (1998).

[101] WHO, Facesheet, N°297, February 2009. http://www.who.int/mediacentre/factsheets/fs297/en/index.html

[102] WHO. Histological typing of lung tumours. International Histological Classification of Tumours. 2nd ed. WHO, Geneva. (1981)

[103] Wittekind C, Meyer H.-J., Bootz F (Hrsg.): Union internationale contre le cancer (UICC): TNM Klassifikation
maligner Tumoren. 6. Auflage. Springer, Berlin Heidelberg New York 2002.

[104] Woolley SM and Rajesh PB: The use of pet and pet/ct scanning in lung cancer. Asian Cardiovasc Thorac Ann.; 16: 353-354 (2008).

Danksagung

Ich möchte allen danken, die zum Gelingen dieser Arbeit beigetragen haben.
Zunächst danke ich ganz herzlich meinem Doktorvater und Betreuer Herrn PD Dr. Stefan Krüger für die Bereitstellung des Themas sowie die vielen freundlichen und hilfreichen Antworten bei der Anfertigung und die konstruktive Kritik bei der Durchsicht dieser Dissertation.
Des Weiteren möchte ich Herrn Prof. Dr. V. Hombach, Ärztlicher Direktor der Klinik für Innere Medizin II der Universitätsklinik Ulm sowie den Stationsärzten der Station 3A/B danken.
Ebenso danke ich für die gute Zusammenarbeit mit der Klinik für diagnostische und interventionelle Radiologie unter der Leitung von Herrn Prof. Dr. H.-J. Brambs. Insbesondere bin ich Frau Prof. Dr. Sandra Pauls für die tatkräftige Unterstützung bei der Auswertung der CT- Bilder zu großem Dank verpflichtet.
Auch danke ich der Abteilung für Nuklearmedizin unter der ärztlichen Leitung von Herrn Prof. Dr. S. Reske. Hierbei gilt ein besonderer Dank Herrn Dr.
Clemens Kratochwil für die zahlreichen Stunden bei der Auswertung der PET- und PET/CT-Bilder.
Nicht vergessen möchte ich Frau Dr. Sarah Maschke, meine Mitdoktorandin, welcher ich ganz herzlich für die gute Zusammenarbeit danke.
Mein größter Dank gilt meiner Familie, ganz besonders meiner Schwester Michaela, die mir während der ganzen Zeit immer mit Rat und Tat zur Seite standen.