Universitätsklinikum Ulm
Institut für Unfallchirurgische Forschung und Biomechanik
Direktorin: Univ. Prof. Dr. Anita Ignatius

# Mikrostrukturelle Veränderungen der Bandscheiben aufgrund biomechanischer Belastung

Dissertation
zur Erlangung des Doktorgrades der Medizin
der Medizinischen Fakultät
der Universität Ulm

vorgelegt von
Deborah Berger
geboren in Tübingen

2024

Amtierender Dekan: Prof. Dr. Thomas Wirth

1. Berichterstatter: Prof. Hans-Joachim Wilke

2. Berichterstatter: Prof. Timo Zippelius

Tag der Promotion: 06.06.2025

# Inhaltsverzeichnis

Inhaltsverzeichnis ..... III
Abkürzungsverzeichnis ..... V
1 Einleitung ..... 1
1.1 Lumbale Bandscheiben 3
1.1.1 Anatomie der lumbalen Bandscheiben 3
1.1.2 Biomechanische Eigenschaften lumbaler Bandscheiben 4
1.1.3 Biochemische Zusammensetzung lumbaler Bandscheiben 4
1.2 Wissensstand lumbaler Bandscheibenvorfälle 6
1.2.1 Entstehung von lumbalen Bandscheibenvorfällen 6
1.2.2 Therapie lumbaler Bandscheibenvorfälle 7
1.3 Zervikale Bandscheiben 7
1.3.1 Anatomie der zervikalen Bandscheiben 7
1.3.2 Biomechanische Eigenschaften zervikaler Bandscheiben 8
1.3.3 Biochemische Zusammensetzung zervikaler Bandscheiben 9
1.4 Wissenstand zervikaler Bandscheibenvorfälle 11
1.4.1 Einteilung zervikaler Bandscheibenvorfälle 11
1.4.2 Therapie zervikaler Bandscheibenvorfälle 12
1.5 Dynamischer Bandscheibenbelastungssimulator 12
1.6 Studie 1: Biomechanisches In-vitro-Experiment zur Schädigung der Bandscheiben mit zyklischen Scherkräften 13
1.7 Studie 2: Biomechanisches In-vitro-Experiment zur Schädigung der Bandscheiben durch Hydration 14
1.8 Studie 3: Biomechanisches In-vitro-Experiment zur Provokation von zervikalen Bandscheibenvorfällen 14
1.9 Ziel der Arbeit 16
2 Material und Methoden ..... 17
2.1 Präparate 17
2.1.1 Ovine lumbale Präparate 17
2.1.2 Humane zervikale Präparate 18
2.2 Untersuchung der Mikrostruktur 19
2.2.1 Kryoschnitte und Schnittdarstellung 19
2.2.2 Histologische Aufbereitung der Präparate 20
2.2.3 Anfertigung histologischer Schnittpräparate 20
2.2.4 Verbrauchsmaterialien 22
2.2.5 Geräte, Hilfsmittel und Software 22
2.2.6 Reagenzien 23
2.2.7 Hergestellte Lösungen 23
2.3 Klassifikation der Defekte 24
2.4 Statistische Auswertung 26
3 Ergebnisse ..... 27
3.1 Mikrostrukturelle Veränderungen der lumbalen Bandscheiben durch Scherkräfte 27
3.2 Mikrostrukturelle Veränderungen der lumbalen Bandscheiben durch Hydration 52

3.3 Mikrostrukturelle Veränderungen der zervikalen Bandscheiben durch komplexe Belastung 77
3.4 Fazit 80
4 Diskussion ..... 81
4.1 Mikrostrukturelle Veränderungen der lumbalen Bandscheiben durch Scherkräfte 81
4.2 Mikrostrukturelle Veränderungen der lumbalen Bandscheiben durch Hydration 85
4.3 Mikrostrukturelle Veränderungen der zervikalen Bandscheiben durch komplexe Belastung 88
4.4 Mikrostruktureller Vergleich lumbaler mit zervikalen Bandscheiben 90
4.5 Methoden und Limitationen 92
4.6 Schlussfolgerung 93
4.7 Ausblick 94
5 Zusammenfassung ..... 96
6 Literaturverzeichnis ..... 98
7 Abbildungsverzeichnis ..... VI
8 Tabellenverzeichnis ..... XII
9 Danksagung ..... XIII
10 Lebenslauf ..... XIV

# Abkürzungsverzeichnis

| | |
|---|---|
| AF | *Anulus fibrosus* |
| AP | *antero-posterior* |
| BS | *Bandscheibe* |
| BSV | *Bandscheibenvorfall/ Bandscheibenvorfälle* |
| GAG | *Glykosaminoglykane* |
| IDP | *Intradiskaler Druck* |
| IBM | *International Business Machines Corporation* |
| IVD | *engl. intervertebral disc, Bandscheibe* |
| LL | *latero-lateral* |
| MRT | *Magnetresonanztomographie* |
| NP | *Nukleus pulposus* |
| PMMA | *Polymethylacrylat* |
| ROM | *engl. range of motion, Bewegungsumfang* |
| SPSS | Statistical Package for the Social Sciences |
| TZ | *engl. transitionszone, Übergangszone* |

# 1 Einleitung

Rückenschmerzen sind der häufigste Grund für Lebensjahre mit körperlichen Einschränkungen. Auf Platz eins für Lebensjahre mit körperlichen Einschränkungen sind lumbale Rückenschmerzen und auf Platz vier Nackenschmerzen genannt [29, 127]. 80 % der westlichen Bevölkerung klagen im Laufe ihres Lebens über lumbale Rückenschmerzen [134] und 60 % der Bevölkerung klagt über Nackenschmerzen [122]. In der Klinik sind Nackenschmerzen das häufigste Symptom [14, 22, 145] und Rückenschmerzen führen nicht nur zu einem Verlust der Lebensqualität, sondern waren 2015 auch Hauptursache für Arbeitsunfähigkeit [36].

Schmerzen durch eine Reizung der Nervenwurzel oder des Rückenmarks, radikuläre ausstrahlende Schmerzen, Sensibilitätsstörungen und motorische Defizite im zu versorgenden Gebiet des betroffenen Segments sind typische Symptome von Bandscheibenvorfällen. Auch wenn die Ätiologie von Bandscheibenvorfällen multifaktoriell ist, wie einer genetischen Prädisposition [101, 134] und selten traumatischer Ereignissen [144], steht jedoch als häufigste Ursache die degenerativ veränderten Bandscheiben im Vordergrund [47, 57]. Die Degeneration korreliert mit dem physiologischen Alterungsprozess des Körpers [24]. Ein erhöhtes Risiko besteht bei schwerer körperlicher Arbeit, zum Beispiel beim Tragen von schweren Lasten [47, 57, 79], und bei abnormen Bewegungen. Weitere Ursachen von Bandscheibenvorfällen sind unter anderem Rauchen, Immobilisation, Vibrationen durch beispielsweise Busfahren, sowie Gefäßerkrankungen [25]. Die Degeneration der Bandscheiben beginnt mit dem 20. Lebensjahr. Zwischen dem 30. und dem 50. Lebensjahr können lumbale und zervikale Bandscheibenvorfälle vorkommen, wobei auch bei jüngeren Erwachsenen lumbale Bandscheibenvorfälle zu beobachten sind [56] und zervikale Bandscheibenvorfälle auch bei älteren Erwachsenen auftreten können [57, 79, 95, 101, 114].

Komplexe Belastungen erhöhen das Risiko für Bandscheibenvorfälle [57, 65, 93], beispielsweise das Ziehen oder Schieben von Lasten im Alltag führen zu Scherbewegungen in Bandscheiben [20, 43, 59, 72, 105, 133]. Sowohl Schmidt et al. als auch Gallagher et al. untersuchten die Schertoleranz der Bandscheiben [43, 107]. In FE-Modellen konnten Bandscheiben unter Scherbelastung getestet und Schäden simuliert werden [41, 70, 104, 105]. Dietrich et al. untersuchten in einem

In-vitro-Experiment, ob sich durch unterschiedliche Scherbewegungen unter komplexer Belastung Bandscheibenvorfälle provozieren lassen [35]. Um zu verstehen, wie sich der Versagensmechanismus von Bandscheiben verhält, wurden in vielen Studien Bandscheiben mikrostrukturell untersucht [109, 111, 113, 133]. Der durch Scherung verursachte Versagensmechanismus der Bandscheiben ist auf mikrostruktureller Ebene noch nicht untersucht worden.

In der Allgemeinbevölkerung besteht das Risiko Bandscheibenvorfälle zu erleiden bei 3,5 %, während ein Astronaut nach einem Weltraumflug ein Risiko von 10 % besitzt [16, 54, 138]. Belavy et al. stellten die Hypothese auf, dass hydrierte Bandscheiben der Grund für die Bandscheibenvorfälle sind. Adams et al. untersuchten Bandscheibenvorfälle und stellten dabei fest, dass hydrierte Bandscheiben, besonders vorgeschädigte, anfälliger für Bandscheibenvorfälle sind [7, 9, 129]. Im hydrierten Zustand ist der Bewegungsumfang der Bandscheiben kleiner [68] und der intradiskale Druck höher [80, 138]. Schmidt et al. führten unter Hydration In-vitro-Experimente durch, um Bandscheibenvorfälle zu provozieren [108]. Die Hydration hat eine zentrale Rolle beim Versagensmechanismus der Bandscheiben, allerdings ist bisher unklar, wie dieser mikrostrukturell aussieht.

Der Wissensstand über lumbale Bandscheibenvorfälle weist zu zervikalen Bandscheibenvorfällen einen großen Unterschied auf. Die Literatur legt wenig zu zervikalen Bandscheibenvorfällen dar. Dharmajaya et al. äußerten, dass zervikale Bandscheibenvorfälle unzureichend verstanden sind [34]. Als Korrelat zu Wade et al., die den Versagensmechanismus von lumbalen Bandscheiben in ihren Publikationen von 2014 und 2022 mikrostrukturell und bildgebend untersuchten [128, 130], befasst sich diese Arbeit zudem mit der Untersuchung des noch unbekannten Versagensmechanismus der zervikalen Bandscheiben. Im Hinblick auf die besondere Anatomie der zervikalen Bandscheiben wird auf den Vergleich zwischen lumbalen und zervikalen Bandscheiben Bezug genommen. Durch neue Erkenntnisse können einerseits Therapieansätze weiterentwickelt und neue Möglichkeiten präventiver Ansätze gefunden werden, was eine hohe Relevanz für betroffene Patienten hat, da durch der Leidensdruck gemindert und die Lebensqualität erhöht werden kann.

Für das genauere Verständnis des Versagensmechanismus von lumbalen und zervikalen Bandscheiben wird im folgenden Abschnitt auf die anatomischen und biomechanischen Eigenschaften der Bandscheiben eingegangen.

## 1.1 Lumbale Bandscheiben

### 1.1.1 Anatomie der lumbalen Bandscheiben

Die Bandscheiben haben die Aufgabe die Belastung auf die Wirbelkörper umzuverteilen und Bewegungen zu limitieren, zudem wirken Bandscheiben als Stoßdämpfer [8, 50]. Um eine optimale Funktion zu gewährleisten, agieren die Bandscheibenbestandteile zusammen - der äußere Faserring, der gallertartige Kern und die Endplatte. Der äußere Faserring, der Anulus fibrosus (AF) besteht aus 15-20 homogen angeordneten sich abwechselnd schräg (30 °) verlaufenden Lamellen [50]. Diese Lamellen bestehen vorwiegend aus Kollagen-Typ-I-Fasern und einem kleineren Anteil Kollagen-Typ-II-Fasern. In der Mitte des AF liegt der gallertartige Nucleus pulposus (NP). Der NP besteht aus einem unregelmäßigen Netz von Kollagen-Typ-II-Fasern, Elastinfasern und Proteoglykanen [8]. Proteoglykane besitzen einen hohen Anteil von Glykosaminoglykanen (GAG), die dem NP ihre gallertartige Konsistenz verleihen. Glykosaminoglykane halten durch ihre hohe Wasserbindungskapazität, aufgrund der vielen negativ geladenen funktionellen Gruppen, den hohen Wasserdruck aufrecht und dienen als Grundlage für die Belastbarkeit [8, 142]. Lumbale Bandscheiben besitzen einen höheren Glykosaminoglykangehalt und damit eine höhere Wasserbindungskapazität als zervikale Bandscheiben [112, 121]. In der Übergangszone gehen die Fasernetzwerke zwischen dem AF und NP ineinander über.

Angrenzend zu den kranial und kaudal benachbarten Wirbeln grenzen hyalin knorpelige Endplatten den Bandscheiben an. Während der Entwicklungsphase werden die Bandscheiben von der Endplatte durch einsprießende Gefäße versorgt. Später sind die Bandscheiben avaskulär und werden durch Diffusion ernährt. Die Endplatten sind für die Ernährung der Bandscheiben verantwortlich [117].

Ventral werden die Bandscheiben vom breiten Ligamentum longitudinale anterior begrenzt. Mit dem vorderen Längsband ist der Wirbelkörper fest verwachsen und limitiert die Extension der Wirbelsäule. Dorsal sind die lumbalen Bandscheiben durch das hintere Längsband (Ligamentum longitudinale posterior) begrenzt, dieses

ist mit den Bandscheiben verwachsen. Das hintere Längsband begrenzt die Flexion der Wirbelsäule [64].

### 1.1.2 Biomechanische Eigenschaften lumbaler Bandscheiben

Die Lordose der Lendenwirbelsäule ist für den aufrechten Gang und das Tragen des Oberkörpers wichtig. Die Lendenwirbelsäule besitzt die größten Wirbelkörper. Panjabi et al. veranschaulichen, dass die Lendenwirbelsäule einen kleineren Bewegungsumfang besitzt als andere Wirbelsäulenabschnitte [85]. In vielen weiteren Studien wurden das lumbale Bewegungsausmaß gemessen [84, 89, 137]. Später wurde mittels Röntgenuntersuchungen die Beweglichkeit der Wirbelsäule von zehn jungen Männern, im Alter von zwanzig bis dreißig Jahren, gemessen. Pearcy et al. benutzten für die Berechnung der dreidimensionalen Darstellung die Technik der biplanaren Radiographie zur Computeranalyse von orthogonalen Röntgenbildern. Die einzelnen Lendenwirbel besitzen eine Streckung und Beugung von 14 ° und eine Rotation von 2 °, wobei das Segment L4/5 am beweglichsten ist. Die Seitneigung ist eine Kombinationsbewegung mit Rotation. Sie beträgt 10 ° pro lumbalen Segment, wobei die unteren lumbalen Segmente sich als weniger beweglich erwiesen [89].

### 1.1.3 Biochemische Zusammensetzung lumbaler Bandscheiben

Während alltäglichen Belastungen kommt es zu einem Wasserverlust in den Bandscheiben und die lumbalen Bandscheiben nehmen 10 %- 20 % ihrer Höhe ab [21, 51]. Während der Nacht rehydrieren die Bandscheiben und erlangen ihre ursprüngliche Bandscheibenhöhe wieder. Im Liegen bestehen in lumbalen Bandscheiben ein intradiskaler Druck von 1 bar. Nach längerer Entlastung, beispielsweise nach dem Schlaf, rehydrieren die Bandscheiben und der intradiskale Druck steigt auf 2,4 bar, was in Zusammenhang mit gehäuften Vorkommen von lumbalen Bandscheibenvorfällen am Morgen gebracht wird [3]. Auch bei Astronauten ist ein verstärktes Vorkommen lumbaler Bandscheibenvorfälle zu beobachten, die auf die Erde zurückkehren [16].

Pfirrmann et al. erarbeiteten ein Klassifikationssystem zur Einteilung der lumbalen Bandscheibendegeneration anhand von Magnetresonanztomographie [90] (Tabelle 1). Die Pfirrmann-Klassifikation umfasst fünf Degenerationsgrade. In frühen Stadien sind die Bandscheiben noch homogen und weiß im MRT erkennbar, diese werden mit fortschreitender Degeneration inhomogen und schwarz. In fortgeschrittenen

Degenerationsgraden ist die Abgrenzung von AF zu NP nicht mehr möglich und die Bandscheibenhöhe nimmt ab.

***Tabelle 1:*** *Klassifikation der Bandscheibendegenerationen anhand von T2-gewichtetem MRT, in Anlehnung an Pfirrmann et al. [90]. AF= Anulus fibrosus, NP= Nucleus pulposus. Quelle der Abbildungen: Datenbank des Instituts für Unfallchirurgische Forschung und Biomechanik, Universität Ulm.*

| Grad | Signalintensität | Struktur | Abgrenzung von AF und NP | Höhe der Bandscheiben | Beispiel |
|---|---|---|---|---|---|
| I | Hyperintens | Homogen weiß | klar | normal | 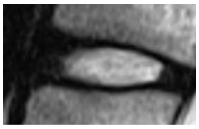 |
| II | Hyperintens | Inhomogen mit oder ohne horizontale Bande | klar | normal |  |
| III | Intermediär | Inhomogen grau bis schwarz | unklar | normal bis leicht vermindert |  |
| IV | Hypointens | Inhomogen grau bis schwarz | verloren | normal bis vermindert |  |
| V | Hypointens | Inhomogen grau bis schwarz | verloren | zusammen-gefallen |  |

Durch die Degeneration der lumbalen, sowie auch der zervikalen Bandscheiben kommt es zu strukturellen, biochemischen und zu biomechanischen Veränderungen. Mit zunehmendem Alter verändert sich die Zelldichte und die extrazelluläre Matrixzusammensetzung der Bandscheiben. Die Zelldichte nimmt ab, wobei der Kollagengehalt in lumbalen Bandscheiben zunimmt und ihr GAG-Gehalt abnimmt und dadurch die Fähigkeit verliert, Wasser zu binden. Auch die Endplatten durchlaufen einen Degenerationsprozess, sowohl lumbal als auch zervikal. Mit dem Alter werden sie durch einen abnehmenden GAG-Gehalt poröser, wodurch die Ernährung der Bandscheiben stärker nachlässt [8]. Auch die lumbale Bandscheibenhöhe nimmt durch die Degeneration ab [42, 126, 130]. Volkheimer und Galbusera et al. schlossen daraus, dass dies der Grund für eine verringerte lumbale Flexion und Extension ist und durch eine Delamination des AF die lumbale Rotation größer wird [126].

## 1.2 Wissensstand lumbaler Bandscheibenvorfälle

### 1.2.1 Entstehung von lumbalen Bandscheibenvorfällen

Unter den Bandscheibenvorfällen stellen lumbale Bandscheibenvorfälle mit einer Prävalenz von circa 80 % die häufigste Art von Bandscheibenvorfällen dar [34]. Abstufend treten zervikale Bandscheibenvorfälle mit circa 20 % auf und thorakale Bandscheibenvorfälle mit 0,1 % bis 3 %, welche in dieser Arbeit nicht näher betrachtet werden [13, 27, 31].

Adams et al. teilen die Bandscheibenvorfälle in Protrusion, Extrusion und Sequester ein. Eine Protrusion ist definiert durch eine Vorwölbung des NP mit oder ohne AF- oder Längsbandverletzung. Bei einer Extrusion durchbricht der NP den AF und das Längsband in den Wirbelkanal. Auch werden lumbale Bandscheibenvorfälle in medial und lateral unterteilt [7]. Das am häufigsten betroffene Segment ist in Höhe von L4/5 [25, 30].

Wilke et al. konnten sowohl zervikale Bandscheibenvorfälle provozieren, als auch lumbale Bandscheibenvorfälle [103, 140]. Die Ursache lumbaler Bandscheibenvorfälle ist in 65 % der Fälle eine Endplattenfraktur und in 35 % der Fälle ein Defekt im Anulus fibrosus [44, 96, 131, 133]. Das Risiko einen Bandscheibenvorfall zu erleiden ist höher bei stark hydratisiertem Kern [7, 128, 129, 131]. Wade et al. beschäftigten sich mit der Frage, wie sich das Versagen der Bandscheiben bei lumbalen Bandscheibenvorfällen zeigen lassen und wie es zum Versagen der lumbalen Bandscheiben kommt [128-131]. Dazu verwendeten Wade et al. lumbale Schafsbandscheiben, da sich anatomische und biomechanische Eigenschaften von Schaf und Mensch ähneln. Wilke et al. fanden heraus, dass sich Experimente an Schafsbandscheiben eignen, um die Ergebnisse auf humane Bandscheiben zu übertragen [136, 137]. Dazu wurden ovine Bandscheibensegmente thorakal und lumbal bei -7,5 Nm bis 7,5 Nm und zervikal bei -2,5 Nm bis 2,5 Nm in Flexion, Extension, Seitneigung und axialer Rotation getestet. Costi et al. zeigten Ähnlichkeiten zwischen dem Hydrationsverhalten von ovinen und humanen Bandscheiben [30]. Um dem Versagen der lumbalen Bandscheiben auf den Grund zu gehen, belasteten Wade et al. 22 Bandscheibensegmente in 10° Flexion unter steigender Kompression bis 12,5 kN. Über eine histologische Schnittanfertigung analysierten sie die

Bandscheibensegmente und stellte zwei Schemata dar, wie es zum Versagen der Bandscheiben kommen kann.

Wade et al. beschreiben, wie bei Flexion die hinteren äußeren Anulusfasern auf Zug kommen und reißen. Es folgen Defekte im inneren hinteren Anulus, die eine Initiationsstelle für die Degeneration und für die Bandscheibenvorfälle zeigen. Weitere Belastungen resultieren in einer Rissausbreitung des AF nach dorsal, in Kombination mit Verdrängung des Nukleusmaterial in den AF bis hin zur Extrusion. Die andere Beobachtung beschreibt als Initiationsstelle einen AF-Defekt nahe der Endplatte, wodurch die Herniation ihren Lauf nimmt. Bei beiden Beobachtungen nimmt durch die Extrusion die Bandscheibenhöhe ab [130]. Die hier beschriebenen Bandscheibenvorfälle entstanden bei einer axialen Kompression zwischen 4,9-14,2 kN (8,9 kN). Einige Jahre später applizieren Wade et al. ihre Untersuchungen mittels Ultrahochfeld-MRT. Da es in der 1,5 Tesla Magnetresonanztomographie (MRT) Untersuchungen nicht möglich war den NP vom AF abzugrenzen [19], wurden lumbale Schafsbandscheiben mittels Ultrahochfeld-MRT untersucht, sowohl vor als auch nach dynamischer Belastung [128].

### 1.2.2 Therapie lumbaler Bandscheibenvorfälle

Die Therapie der Bandscheibenvorfälle ist vielseitig. Bei lumbalen Bandscheibenvorfällen, wie auch bei zervikalen Bandscheibenvorfällen gibt es konservative und operative Therapiemöglichkeiten, aber auch regenerative Ansätze [118]. Lumbale Bandscheibenvorfälle werden in nur 2 % bis 10 % der Fälle operativ versorgt, wenn motorische Defizite bestehen oder der Patient unter Blasen- und Mastdarmstörungen leidet [40]. Mittels schonender Entfernung des Sequesters unter Erhalt umliegender Knochen- und Bandstrukturen soll ein Rezidiv verhindert werden. Dafür werden minimalinvasive Verfahren verwendet.

## 1.3 Zervikale Bandscheiben

### 1.3.1 Anatomie der zervikalen Bandscheiben

Die Halswirbelsäule ist der beweglichste Abschnitt der Wirbelsäule [145]. Sie hat die Aufgabe den Kopf zu tragen, zu bewegen und so eine optimale Orientierung im Raum zu gewährleisten. Zervikale Bandscheiben besitzen deswegen nur etwa 55 % der Höhe von lumbalen Bandscheiben und eine kleinere Querschnittsfläche [39]. Seitlich werden die zervikalen Bandscheiben in Höhe von C3-C7 von knöchernen Erhebungen der Deckplatte begrenzt, die Processus uncinati, die mit dem

benachbarten Wirbel die Unkovertebralgelenke bilden. Bereits im Kindesalter kommt es auf Höhe der Unkovertebralgelenke zu einer transversalen Spaltbildung, die sich nach median fortsetzt. Diese Spaltbildung erhöht die Beweglichkeit der Halswirbelsäule [121].

Mercer et al. haben 1999 herausgefunden, dass die zervikalen Bandscheiben einen einzigartigen Aufbau besitzen [76]. Im Gegensatz zu lumbalen Bandscheiben besitzen die zervikalen Bandscheiben einen getrennten AF. Der Anulus fibrosus anterior der zervikalen Bandscheiben hat eine halbmondförmige Struktur, welche vorne mittig dicker ist und zur Seite schmal verläuft. Der Anulus fibrosus posterior besteht aus einer Schicht von vertikal verlaufenden Kollagenfasern, die den NP nur mittig begrenzen. Der dickere AF anterior verleiht der Halswirbelsäule ihre Lordose. Der Nucleus pulposus liegt zervikal weiter posterior in den Bandscheiben und besteht aus faserknorpeligem Gewebe. Seitlich wird der Kern von periostfaszialem Gewebe bis zum Unkovertebralgelenk begrenzt. Das hier doppelschichtige hintere Längsband erfüllt an der Halswirbelsäule eine protektive Wirkung auf zervikale Bandscheibenvorfälle [64, 76].

### 1.3.2 Biomechanische Eigenschaften zervikaler Bandscheiben

Zervikale Bandscheiben werden durch das Kopfgewicht axial komprimiert. Da die Querschnittsfläche der Bandscheiben von kranial nach kaudal zunimmt, nahmen Pooni et al. an, dass der zervikale intradiskale Druck wegen der kleineren Querschnittsfläche größer ist als in lumbalen Bandscheiben [91]. Der intradiskale Druck spielt eine wichtige Rolle für die Abschätzung der Belastung und stellt einen wichtigen Indikator für Pathologien der Bandscheibendegeneration dar [69]. Dieser intradiskale Druck entsteht durch die hydrostatischen Eigenschaften der GAG der Bandscheiben. Glykosaminoglykane binden Wasser. Bei mechanischem Druck kommt es zum Auspressen der Flüssigkeit - die Bandscheiben dehydrieren. Bei Hydration der Bandscheiben werden diese mit Nährstoffen über Diffusion versorgt [63]. In der Halswirbelsäule liegt der belastungsabhängige intradiskale Druck in-vitro bei 2,5 bis 5 bar [32]. Während unter axialer Kompression der zervikale intradiskale Druck abnimmt, ist dieser bei Flexion der Halswirbelsäule am höchsten [69]. Hier ist sich die Literatur uneinig. Andere Quellen geben den höchsten intradiskalen Druck in zervikalen Bandscheiben bei Extension mit 9 bar an und bei Flexion mit 5,9 bar [48, 92]. Daraus bestätigt sich die Annahme Poonis et al., dass zervikal höhere

intradiskale Drücke bestehen als lumbal [91]. Diese Annahme bekräftigten Liebsch et al. 2021 [69].

In mehreren In-vitro- und In-vivo-Experimenten wurden die biomechanischen Eigenschaften untersucht [11, 38, 53, 55, 87, 88, 119, 145]. In einem In-vitro-Experiment von Jonas et al. konnte herausgefunden werden, dass die Daten aus dem In-vitro-Versuch mit den Daten der In-vivo-Versuche übereinstimmen [55]. Die Halswirbelsäule wird in eine obere und eine untere Funktionseinheit unterteilt. Die obere Funktionseinheit wird vom Schädel, Atlas (C1) und Axis (C2) gebildet. Die untere Funktionseinheit besteht aus C3-C7. Für eine optimale Orientierung im Raum verfügt die Halswirbelsäule über drei Freiheitsgrade in Rotation: Extension - Flexion, beidseits axiale Rotation sowie Seitneigung. Durch das komplexe Zusammenwirken der einzelnen Freiheitsgrade erreicht die Halswirbelsäule einen Bewegungsumfang (Range of Motion, ROM) von 80 ° Flexion, 70 ° Extension, bis zu 90 ° axiale Rotation und bis zu 45 ° Seitneigung [119]. Panjabi et al. konnte in einem In-vitro-Experiment feststellen, dass die höchste Flexion mit 12,3 ° und die höchste axiale Rotation mit 56,7 ° im Segment Atlas-Axis möglich ist und die weiteste Extension von 20,2 ° zwischen Schädel und Atlas besteht [87]. Die Seitneigung ist eine Kombinationsbewegung aus axialer Rotation einzelner Segmente zur ipsilateralen Seite [119]. Die horizontale Rotation wird vom schwachen posterioren Teil der zervikalen Bandscheiben begünstigt [121]. Zusätzlich erweitern die Unkovertebralgelenke den ROM der Halswirbelsäule.

### 1.3.3 Biochemische Zusammensetzung zervikaler Bandscheiben

Longo et al. und Tomaszewski et al. setzten sich mit dem molekularen Aufbau der zervikalen Bandscheiben auseinander. Molekular setzen sich die zervikalen Bandscheiben aus verschiedenen Anteilen zusammen [71, 120]. Der AF ist hauptsächlich gekennzeichnet durch Kollagen-Typ I-Fasern, die sich inhomogen lamellenartig anordnen [121]. Weiterhin sind Kollagen-Typ II-Fasern zu finden sowie ein kleiner Anteil von GAG. In der Zellzahl und auch im GAG-Gehalt unterscheidet sich der AF anterior vom AF posterior. Der AF posterior besitzt eine höhere Zellzahl von 4464 ± 551 Zellen/ $mm^3$ und einen höheren GAG-Gehalt von 524 ± 218 µg/ mg Trockengewicht [120]. Während im AF anterior die Zellzahl bei 3283 ± 438 Zellen/ $mm^3$ und der GAG-Gehalt bei 428 ± 199 µg/ mg Trockengewicht liegt. Im Nucleus pulposus finden sich ebenfalls Kollagen-Typ II-Fasern. Der zervikale NP ist ein faserknorpeliger Kern. Neben Kollagen-Typ II-Fasern sind hier

Fibroblasten und Knorpelzellen vorhanden [71, 120]. Kollagen ist für die elastische Festigkeit der Bandscheiben wichtig. Scott et al. beschrieben 1994 die Unterschiede in der molekularen Zusammensetzung der Bandscheiben. Zervikale Bandscheiben besitzen einen höheren Kollagengehalt und einen niedrigeren GAG-Gehalt als lumbale Bandscheiben [112]. Zu dieser Feststellung kamen auch Roughley et al. 2004 [100].

Die Degeneration der zervikalen Bandscheiben beginnt um das 20. Lebensjahr herum [120]. Mit zunehmendem Alter verändert sich die Zelldichte und die extrazelluläre Matrixzusammensetzung der zervikalen Bandscheiben [120]. Mit den Jahren kommt es im NP sowie in beiden AF zu einem Verlust des GAG-Gehalts, dadurch zu einem Verlust des Wassergehalts [8] und zu einer Abnahme der zervikalen Bandscheibenhöhe [77].

Als Vorläufer zur Klassifikation der Bandscheibendegeneration mittels MRT, gab es röntgenologische Klassifikationssysteme [58]. Miyazaki et al. veröffentlichten 2008 eine Klassifikation für degenerierte zervikale Bandscheiben anhand von MRT-Untersuchungen (Tabelle 2) [77].

***Tabelle 2:*** Klassifikation der Bandscheibendegeneration anhand von T2-gewichtetem MRT, in Anlehnung an Miyazaki et al. [77]. Verwendung des Bildes mit freundlicher Genehmigung von Wolters Kluwer Health.

| Grad | Struktur | Signalintensität | Bandscheibenhöhe | Abgrenzung | Beispiel |
|---|---|---|---|---|---|
| I | Homogen weiß | Hyperintens | normal | klar |  |
| II | Inhomogen mit horizontalem Rand | Hyperintens | normal | klar |  |
| III | Inhomogen grau bis schwarz | Mittelmäßig | normal bis rückgängig | unklar |  |
| IV | Inhomogen grau bis schwarz | Hypointens | normal bis rückgängig | Verschwunden |  |
| V | Inhomogen grau bis schwarz | Hypointens | zusammengefallen | verschwunden | 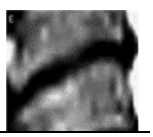 |

Innerhalb der Klassifikation wird in fünf Degenerationsgraden unterschieden. Während im frühen Stadium die Bandscheiben noch homogen und weiß im MRT

erkennbar sind, werden diese mit fortschreitender Degeneration inhomogen und schwarz. Ebenso ist die Abgrenzung von AF zu NP in fortgeschrittenen Degenerationsgraden nicht mehr möglich. Mit progredienter Degeneration nimmt die Bandscheibenhöhe ab.

Die Bandscheiben der Halswirbelsäule halten die Balance zwischen höheren intradiskalen Drücken, kleinerer Querschnittsfläche und der größten Beweglichkeit der Wirbelsäule aufrecht. Beim Verlust der Balance kann es zu zervikalen Bandscheibenvorfällen kommen.

## 1.4 Wissenstand zervikaler Bandscheibenvorfälle

Zervikale Bandscheibenvorfälle unterscheiden sich von lumbalen Bandscheibenvorfällen. Gründe hierfür sind die besondere Anatomie zervikaler Bandscheiben und die Funktion der Halswirbelsäule.

Das häufigste betroffene Segment bei zervikalen Bandscheibenvorfällen ist in Höhe C6/7, gefolgt von C5/6 [47, 114].

### 1.4.1 Einteilung zervikaler Bandscheibenvorfälle

Die Ursachen bedingen die Einteilung von zervikalen Bandscheibenvorfällen. Radhakrishnan et al. unterteilen die zervikalen Bandscheibenvorfälle in weiche und harte Bandscheibenvorfälle [95]. Als harte Bandscheibenvorfälle werden zervikale Bandscheibenvorfälle bezeichnet, die durch Spondylophyten entstehen, Knochenauswüchse der Wirbel. Sie dienen als Vergrößerung der kräfteaufnehmenden Fläche. Als Folge von Spondylophytenbildung können Wirbelkanalstenosen resultieren [95, 99]. Weiche zervikale Bandscheibenvorfälle beschreiben die Verschiebung des Kerngewebes der Bandscheiben, die durch abnorme Bewegungen entstehen.

Yamazaki et al. kategorisieren weiche Bandscheibenvorfälle nach der Richtung des verlegten Bandscheibenmaterials nach median, paramedian und lateral [61, 143]. Bei zervikalen BSV (Bandscheibenvorfällen) kommt es zu einer medianen Protrusion des hinteren Längsbandes. Das Bandscheibenmaterial verschiebt sich progredient paramedian ins hintere doppelschichtige Längsband und kann dorsolateral in den Wirbelkanal ausbrechen und dadurch die Nervenwurzel oder das Rückenmark komprimieren. Das zervikale Exsudat setzt sich aus einem Fragmentkomplex aus der knorpeligen Endplatte und dem NP oder dem AF

zusammen [62, 97, 143]. Laterale zervikale Bandscheibenvorfälle werden nur in Höhe von C7-Th1 beschrieben. Die bis C6 bestehenden Unkovertebralgelenke besitzen einen protektiven Einfluss auf die Entstehung von lateralen zervikalen Bandscheibenvorfällen [143].

In Anlehnung an die anatomischen und biomechanischen Eigenschaften der zervikalen Bandscheiben befassen sich der nächste Abschnitt mit der Therapie von zervikalen Bandscheibenvorfällen.

### 1.4.2 Therapie zervikaler Bandscheibenvorfälle

Etwa 26 % der zervikalen Bandscheibenvorfälle werden operativ versorgt [95, 141]. Die Indikation zur operativen Versorgung besteht bei Versagen der konservativen Therapie, bei bestehender Muskelatrophie im Arm oder bei Kompression des Rückenmarks. Als Goldstandard der operativen Versorgung gilt die anteriore Dekompression mit Fusion [7]. Hier werden über den vorderen Zugang am Hals die Bandscheibe und der Vorfall entnommen. Anstelle der entnommenen Bandscheibe findet ein autologes Bandscheibentransplantat oder ein Cage Platz [73]. Ein Nachteil der Fusion sind die stärkere Belastung und schnellere Degeneration der Nachbarsegmente postoperativ [73, 122, 142]. Neben der progredienten Degeneration des Nachbarsegments gibt es weitere Komplikationen bei der Operation. Beispielsweise kann eine Nervenverletzung zu Heiserkeit und Schluckstörungen führen. Die posteriore zervikale Foraminotomie, die Erweiterung des knöchernen Ausgangs der Spinalnerven, erzielt gleichermaßen gute Ergebnisse, findet aber Einschränkungen der Verwendung bei Verknöcherung des hinteren Längsbandes oder bei medianen Bandscheibenvorfällen. Die operative Entnahme der zervikalen Bandscheibe schließt ein Rezidiv aus. Da die Rezidivrate zervikaler Bandscheibenvorfälle unklar ist, scheinen sie eine untergeordnete Rolle zu spielen und die Therapien scheinen sehr erfolgreich zu sein [141].

Zusammenfassend ist zu sagen, dass sich die Pathologie der zervikalen Bandscheibenvorfälle von den der lumbalen Bandscheibenvorfälle unterscheidet. Der nächste Abschnitt befasst sich mit einem In-vitro-Experiment an humanen Spenderpräparaten.

## 1.5 Dynamischer Bandscheibenbelastungssimulator

2016 entwickelten Wilke et al. den dynamischen Bandscheibenbelastungssimulator um polysegmentale Bewegungssegmente, sowie auch an einzelnen

Wirbelsegmenten dynamische zyklische Belastung in allen sechs Freiheitsgraden vorzunehmen [140]. Das Präparat wird über einen kaudal liegenden 6-Komponenten-Kraft-Momentaufnehmer eingespannt, der mittig der drei Bewegungsachsen liegt. Dieser 6-Komponenten-Kraft-Momentaufnehmer ist an einem x-y-z-Tisch fixiert. Kranial ist das Präparat an einer Schwinge montiert. So ermöglicht der dynamischen Bandscheibenbelastungssimulator die Einstellung und Durchführung individueller Testprotokolle.

Die für diese Arbeit zur Verfügung stehenden Bandscheibenpräparate wurden auf unterschiedliche Art und Weise in In-vitro-Studien komplex belastet, mit dem Ziel Bandscheibendefekte zu setzen, um den Versagensmechanismus von Bandscheiben zu untersuchen. Im nächsten Abschnitt werden die In-vitro-Studien vorgestellt.

## 1.6 Studie 1: Biomechanisches In-vitro-Experiment zur Schädigung der Bandscheiben mit zyklischen Scherkräften

Im In-vitro-Experiment zur Schädigung der Bandscheiben durch zyklische Scherkräfte wurden 24 ovine lumbale Bandscheibenpräparate verwendet. Bei allen Präparaten wurden die Facettengelenke entfernt. Diese Bandscheibenpräparate waren in vier Gruppen mit je sechs Bandscheibensegmenten randomisiert eingeteilt. Jede Gruppe wurde unterschiedlich durch den dynamischen Belastungssimulator in einem komplexen Lastprotokoll belastet. Dieses setzte sich zusammen aus einer axialen Kompression von 800 N, in Flexion von 13 °, Seitneigung nach rechts mit 10 ° und einer axialen Rotation nach links von 4 °. Mit einer steigenden Intensität von 10 % wurden die Präparate insgesamt 1000 Zyklen belastet bei einer Frequenz von 2 Hz. Gruppe 1 wurde nur komplex belastet und vor und nach Testung bildgebend mittels µCT und Ultrahochfeld-MRT untersucht. Gruppe 2 wurde komplex belastet mit zyklisch applizierter antero-posterior Scherung (AP). Gruppe 3 wurde komplex belastet mit zyklisch applizierter latero-lateral Scherung (LL) und Gruppe 4 wurde komplex belastet mit zyklisch applizierter anterio-posterior Scherung in Kombination mit latero-lateral Scherung (AP+LL). Innerhalb des In-vitro-Experimentes konnten Bandscheibendefekte reproduziert werden, aber es trat kein Bandscheibenvorfall innerhalb der Belastungsversuche auf [35].

Für diese Arbeit standen die Gruppen 2, 3 und 4 in Gebrauch. Diese Gruppen beinhalten die Präparate mit Scherungen. Diese wurden nicht bildgebend untersucht.

## 1.7 Studie 2: Biomechanisches In-vitro-Experiment zur Schädigung der Bandscheiben durch Hydration

Für diese Arbeit wurden die ovinen lumbalen Präparate aus einer In-vitro-Studie verwendet, die den Einfluss von Hydration auf Bandscheibenvorfälle untersuchte. Die Untersuchungen wurden an zwölf ovinen lumbalen Bandscheibenpräparaten vorgenommen, von denen sechs Präparate pro Gruppe entstammten. Die Präparate der Gruppe 1 wurden komplex belastet in Kombination einer Hydration von drei Stunden als Entspannungsphase und Gruppe 2 wurde ohne Entspannungsphase (Hydration) komplex belastet. Die komplexe Belastung setzte sich zusammen aus einer Flexion von 4 °, einer Seitneigung nach rechts mit 5 ° und einer axialen Rotation nach rechts von 1 ° bei einer axialen Kompression von 800 N. Bei einer Frequenz von 3 Hz wurden die Präparate 54000 Zyklen lang komplex belastet. Alle Bandscheibensegmente wurden vor und nach Testung mittels µCt und Ultrahochfeld-MRT untersucht. Es konnte gezeigt werden, dass mit zunehmenden Hydrationsgrad die Steifigkeit der Bandscheiben in alle Bewegungsrichtungen zunahm und für Schäden anfälliger waren [108]. Innerhalb der Untersuchungen konnte kein Bandscheibenvorfall provoziert werden.

## 1.8 Studie 3: Biomechanisches In-vitro-Experiment zur Provokation von zervikalen Bandscheibenvorfällen

Die für diese Arbeit verwendeten humanen zervikalen Spenderpräparate wurden in einem vorherigen In-vitro-Experiment getestet. Dafür wurden die humanen zervikalen Spenderpräparate in Wirbelsegmente präpariert und mit dem Ziel der Provokation von zervikalen Bandscheibenvorfällen belastet. So konnte identifiziert werden, welche Belastungen und Bewegungen zu zervikalen Bandscheibenvorfällen führen [103]. Die Bandscheiben der belasteten zervikalen Wirbelsegmente werden in dieser Arbeit weiter untersucht.

Getestet wurden die zervikalen Wirbelsegmente mit dem in 2016 entwickelten dynamischen Bandscheibenbelastungssimulator [140]. Die Testmethodik setzt sich aus drei Belastungsprotokollen zusammen, die jeweils auf einem intakten Bewegungssegment, nach Erzeugung eines Risses im posterioren Längsband und

nach horizontaler Durchtrennung des posterioren Längsbandes angewendet wurden. Die drei Belastungsprotokolle fanden zu realen Bedingungen statt, welche die einzelnen Freiheitsgrade der Halswirbelsäule simulierten. Diese enthielten physiologische, superphysiologische und maximal komplexe Belastungen. Die Belastungsprotokolle stellten alltägliche Bewegungen nach. Die Flexion der Halswirbelsäule stellte das Schauen auf das Smartphone dar, die Extension stand für Überkopf-Arbeiten, die Rotation für den Schulterblick und die Lateralflexion simulierte das Schreiben mit seitlich geneigtem Kopf. Im physiologischen Belastungsprotokoll wurden die Segmente mit einer axialen Kompressionskraft von 100 N, in 100 Zyklen und mit einer Frequenz von 1 Hz belastet. Ebenfalls wurde die Vibration nachgestellt mit einer Frequenz von 3 Hz und 1000 Zyklen. Im superphysiologischen Belastungsprotokoll wurden die Bewegungen nacheinander simuliert mit einer Erhöhung der Winkel um 25 % und mit einer axialen Kompressionskraft von 250 N bei einer Frequenz von 1 Hz. Die Durchführung der Vibration fand mit der erhöhten axialen Kompressionskraft bei einer Frequenz von 3 Hz mit 1000 Zyklen statt. Im dritten Belastungsprotokoll kam es zum gleichzeitigen Nachstellen der Bewegungen mit einer axialen Kompressionskraft von 300 N in 400 Zyklen unter einer Frequenz von 1 Hz.

Bei zwei von sechs zervikalen Humanpräparaten konnten je eine Protrusion und eine Extrusion provoziert werden. Dafür war die Defektsetzung im posterioren Längsband nötig. Die Extrusion entstand in einem zervikalen Bandscheibenpräparat mit Degenerationsgrad 2 beim physiologischen Belastungsprotokoll. Die Protrusion entstand ebenfalls bei einem zervikalen Bandscheibenpräparat mit Degenerationsgrad 2, allerdings beim superphysiologischen Belastungsprotokoll. Es konnte gezeigt werden, dass es möglich ist, zervikale Bandscheibenvorfälle zu provozieren.

Mit fortschreitender Fibrosierung des NP ist in einem Alter von 30 Jahren nur noch wenig Kern vorhanden [76, 82]. So war es nicht möglich, Bandscheibenvorfälle an stark degenerierten Bandscheibensegmenten zu provozieren [139].

Wie sich der Versagensmechanismus zervikaler Bandscheiben verhält, ist bisher unbekannt. In der Literatur wird der Versagensmechanismus der lumbalen BS (Bandscheiben) auf die zervikalen Bandscheibenvorfälle übertragen. Da die Anatomie der zervikalen Bandscheiben eine besondere ist, gingen wir davon aus,

dass sich der Versagensmechanismus der zervikalen Bandscheiben von lumbalen unterscheidet.

## 1.9 Ziel der Arbeit

Der Versagensmechanismus der Bandscheiben ist von großem Interesse sowohl für die Forschung als auch für die Klinik. Vorangegangene Experimente beschäftigten sich mit dem Versagensmechanismus der lumbalen Bandscheiben nach unterschiedlicher komplexer Belastung. Wie sich Scherkräfte oder Hydration auf das Versagen der Bandscheiben auswirkt, ist noch ungeklärt. Offen ist auch die Fragestellung, ob sich das zervikale Bandscheibenversagen dem lumbalen ähnelt. Dabei fallen bereits klare Unterschiede in der Anatomie, wie auch in der Funktion auf. Vor diesem Hintergrund beschäftigt sich das Ziel dieser Arbeit mit folgenden zentralen Fragestellungen:

1) Veränderungen der Bandscheiben durch Scherkräfte und Hydration:
   - Strukturelle Differenzen aufgrund der Scherkräfte
   - Strukturelle Differenzen aufgrund von Hydration
2) Strukturelle Veränderungen der zervikalen Bandscheiben nach komplexer Belastung
3) Unterscheidet sich der Versagensmechanismus der zervikalen Bandscheiben von den lumbalen Bandscheiben? Vergleich zwischen lumbalen und zervikalen Bandscheiben.

# 2 Material und Methoden

Die Durchführung der folgenden In-vitro-Untersuchungen an vier humanen und dreißig ovinen Wirbelsäulenpräparaten wurde von der Ethikkommission der Universität Ulm unter der Antragsnummer 35-16 mit einer zustimmenden Stellungnahme abgeschlossen.

## 2.1 Präparate

### 2.1.1 Ovine lumbale Präparate

**Präparate und Lagerung**

Für die histologische Untersuchung standen 30 lumbale Schafsbandscheibensegmente zur Verfügung. Diese Präparate entstammen vorherig durchgeführten Belastungsstudien durch den dynamischen Belastungssimulator.

18 lumbale, ovine Präparate stammten aus einer In-vitro-Studie 1 (Tabelle 3), die die Auswirkungen komplexer Belastung mit kombinierter Scherung auf Bandscheibenvorfälle untersuchte. Diese Präparate wurden bei Zimmertemperatur in Formaldehyd (3,5 %) gelagert, bevor sie histologisch weiterverarbeitet wurden.

***Tabelle 3:*** Übersicht der verwendeten ovinen Spenderpräparaten aus Studie 1

| Präparate aus Studie 1 | Präparate Nummer | Segment | Alter |
|---|---|---|---|
| Komplexe Belastung mit Scherung AP | 2569 | L3/4 | 2 |
| | 2570 | L5/6 | 2 |
| | 2576 | L1/2 | 2 |
| | 2580 | L3/4 | 2 |
| | 2588 | L1/2 | 2 |
| | 2590 | L5/6 | 2 |
| Komplexe Belastung mit Scherung LL | 2569 | L1/2 | 2 |
| | 2570 | L3/4 | 2 |
| | 2576 | L5/6 | 2 |
| | 2580 | L1/2 | 2 |
| | 2585 | L5/6 | 2 |
| | 2589 | L3/4 | 2 |
| Komplexe Belastung mit Scherung AP+ LL | 2570 | L1/2 | 2 |
| | 2576 | L3/4 | 2 |
| | 2585 | L3/4 | 2 |
| | 2588 | L5/6 | 2 |
| | 2589 | L5/6 | 2 |
| | 2590 | L1/2 | 2 |

Die zwölf lumbalen Schafspräparate aus einer In-vitro-Studie 2 (Tabelle 4), die den Zusammenhang zwischen komplexer Belastung mit kombinierter Hydration auf Bandscheibenvorfälle untersuchte, wurden gefroren bei - 20 ° C gelagert, bevor sie nach schonendem Auftauen histologisch weiterverarbeitet wurden.

***Tabelle 4:*** Übersicht der verwendeten ovinen Spenderpräparaten aus Studie 2

| **Präparate aus Studie 2** | **Präparate Nummer** | **Segment** | **Alter** |
|---|---|---|---|
| Komplexe Belastung mit Hydration | 2538 | L1/2 | 3-4 |
| | 2547 | L2/3 | 3-4 |
| | 2555 | L3/4 | 3-4 |
| | 2556 | L4/5 | 3-4 |
| | 2561 | L5/6 | 3-4 |
| | 2563 | L5/6 | 3-4 |
| Komplexe Belastung ohne Hydration | 2538 | L2/3 | 3-4 |
| | 2547 | L3/4 | 3-4 |
| | 2555 | L4/5 | 3-4 |
| | 2556 | L5/6 | 3-4 |
| | 2561 | L1/2 | 3-4 |
| | 2563 | L3/4 | 3-4 |

### 2.1.2 Humane zervikale Präparate

#### Präparate und Lagerung

Genutzt wurden drei humane Präparate, die von drei unterschiedlichen Halswirbelsäulenspendern stammen. Das Alter der Spenderpräparate lag zwischen 19 und 58 Jahren. Innerhalb einer vorherigen Belastungsstudie (Studie 3, Tabelle 5) wurden die humanen zervikalen Präparate segmentiert, per MRT und CT gescannt und ihr Degenerationsgrad nach dem Klassifikationssystem von Miyazaki et al. bestimmt (Tabelle 2). Nach der Belastung durch den dynamischen Belastungssimulator waren die Präparate in Polymethylmethacrylat (PMMA, Kulzer GmbH, Hanau, Germany) eingebettet und wurden in dreifach versiegelten Polyethylenbeuteln eingeschweißt und tiefgefroren bei - 20 °C gelagert. Als Vorbereitung wurden die Präparate ausgebettet, die Schrauben entfernt und zur Kontrolle geröntgt.

***Tabelle 5:*** Übersicht der zu verwendeten humanen Spenderpräparaten aus Studie 3

| Präparate Nummer | Degenerationsgrad nach Miyazaki | Segment | Alter |
|---|---|---|---|
| 2128 | 4 | C 6-7 | 58 |
| 2129 | 2 | C 6-7 | 19 |
| 2130 | 2 | C 6-7 | 26 |

## 2.2 Untersuchung der Mikrostruktur

### 2.2.1 Kryoschnitte und Schnittdarstellung

**Kryotom**

Das Kryotom Leica CM1950 (Abb. 1, Nussloch, Deutschland) ist ein Kryostat mit eingebautem Mikrotom. Es dient der Herstellung von Gefrierschnitten. Der Kryostat wurde auf - 20 ° C eingestellt. Um die entkalzifizierten Bandscheibenpräparate zu schneiden wurde ein Klingenhalter CE mit Glasschnittstrecker verwendet.



***Abbildung 1:*** *Kryotom Leica CM 1950 des Zentrums für Traumaforschung Ulm. Erstellt im Zentrum für Traumaforschung Ulm.*

**Mikroskop Leica**

Zur Beurteilung der histologischen Schnitte wurde das Mikroskop Leica DMI 6000 B (Abb. 2, Wetzlar, Deutschland) genutzt. Es ist ein automatisiertes Mikroskop mit inverser Fluoreszenz Funktion, die hier nicht angewandt wurde.



***Abbildung 2**: Leica Mikroskop DMI 6000 B des Instituts für Unfallchirurgische Forschung und Biomechanik Ulm. Erstellt im Institut für Unfallchirurgische Forschung und Biomechanik Ulm.*

**Software LasX**

Mittels dem LasX wurden Mosaikbilder der histologischen Schnitte gemacht in 5x Vergrößerung.

### 2.2.2 Histologische Aufbereitung der Präparate

Nach einem schonenden Auftauprozess im Kühlraum bei + 4 ° C, wurden die zervikalen Präparate und die ovinen lumbalen Präparate (aus Studie 2) mit einer Säge von ihrem knöchernen Wirbelbogen getrennt und mittels einem Kryotommesser mittig sagittal des Wirbelkörpers geteilt, damit sich die Dauer der Entkalzifizierung verringert.

### 2.2.3 Anfertigung histologischer Schnittpräparate

Die Anfertigung histologischer Kryoschnitte benötigte mehrere Schritte. Außer der schon in Formaldehyd (3,5 %) gelagerten Schafspräparate (Studie 1), wurden die restlichen Schafspräparate (Studie 2) und die humanen zervikalen Präparate in Formaldehyd (3,5 %) vier Tage fixiert. Nach der Fixierung wurden alle Präparate für drei Stunden gewässert und anschließend für einen Monat in Ameisensäure gelegt und auf einem Schüttler (20/ Minute) gelagert. Die Ameisensäure entkalzifizierte den Knochen, damit sich das Präparat leichter schneiden ließ. Um die dauerhafte Wirkung der Ameisensäure zu garantieren, wurde die Ameisensäure alle zwei Tage

ausgewechselt. Nach der Entkalzifizierung wurden die Proben für drei Stunden gewässert.

Das Einbetten benötigt eine Objektträgerbox (29x20x12 mm), einen wasserfesten Stift zum Beschriften der Objektträgerboxen und als Einbettmedium TissueTek. Jedes Präparat wurde sagittal halbiert und für die Objektträgerbox zurecht geschnitten mit einem Kryotommesser. Die halbierten Präparate wurden mit Seite A und Seite B benannt. Sowohl Seite A, als auch Seite B wurden eingebettet. Die Präparate wurden mit der medialen Seite nach unten eingebettet. Die Objektträgerbox mit dem jeweils vorhandenen Präparat wurde mit TissueTek gefüllt und mit Trockeneis (- 80 ° C) für vierzig Minuten eingefroren. Und bis zum Schneiden mittels Kryotom bei – 20 ° C gelagert. Aus Zeitgründen wurde nur die Seite A des Präparats geschnitten und mikroskopiert.

Für die Gefrierschnitte wurde das Kryotom auf – 20 ° C runtergekühlt. Benötigte Utensilien und Lösungen wurden zur Vorbereitung und Sicherstellung der gleichen Temperatur im Kryotom gelagert. Jedes Präparat wurde bei 100µm getrimmt und mit einer Schnittdicke von 60µm von medial nach lateral geschnitten. Danach wurde der Gefrierschnitt auf den Objektträger gezogen. Über Adhäsionskräfte haftete der Gefrierschnitt am Objektträger. Danach wurde der beladene Objektträger für fünf Minuten in einer 1:1 Mischung aus Ethanol 70 % und Methanol 100 % zum Fixieren des Gefrierschnittes und Abspülen des TissueTek gelagert.

Für jedes Präparat wurden sequenzielle Kryoschnitte angefertigt. Die jeweiligen Gefrierschnitte wurde nach Fixation eine Minute in destilliertem Wasser gewaschen und mit Aquatex eingedeckelt. Dabei entstandene Luftbläschen wurden vorsichtig über leichten Druck entfernt.

Alle Objektträger wurden zwei Tage bei Raumtemperatur zum Trocknen des Eindeckelmediums gelagert, bis zur Zytodiagnostik in Objektträgermappen zwischen deponiert und nach der zytologischen Analyse in Objektträgerkästchen aufbewahrt.

### 2.2.4 Verbrauchsmaterialien

***Tabelle 6:*** *Übersicht der verwendetes Verbrauchsmaterial.*

| Material | Firma |
|---|---|
| Objektträger SuperFrost Plus | VWR International bvba, Leuven, Belgien |
| Eindeckgläschen | VWR, Deutschland |
| Objektträgerboxen | VWR, Deutschland |
| TissueTek O.C.T. | Sakura Finetek Europe B.V., Alphen am Rhein, Niederlande |
| Trockeneis | Apotheke, Universitätsklinikum Ulm, Ulm, Deutschland |
| Objektträgermappe | VWR LAB BRIC A BRAC, Shanghai, China |
| Einweg Handschuhe L Nitril NextGen | Meditrade GmbH, Kiefersfelden, Deutschland |
| Chirurgische Einmal-Skalpelle | Aesculap AG, Tuttlingen, Deutschland |

### 2.2.5 Geräte, Hilfsmittel und Software

***Tabelle 7:*** *Übersicht der verwendeten Geräte und Hilfsmittel.*

| Gerät | Firma |
|---|---|
| Großes Messer | |
| Luer (Holzmeißelzange) | B. Braun, Melsungen, Deutschland |
| Schutzhandschuhe | Honeywell, Charlotte, North Carolina, USA |
| Gefrierschrank -20°C | Liebherr, Ochsenhausen, Deutschland |
| Magnetrührer | Janke & Kunkel, IKA GmbH, Staufen, Deutschland |
| Schüttler | Janke & Kunkel, IKA GmbH, Wetzlar, Deutschland |
| Waage Kern 440-47 | Renner GmbH, Dannstadt, Deutschland |

*Tabelle 8: Übersicht der verwendeten Software.*

| Software | Firma |
|---|---|
| LasX | Leica Microsystems GmbH, Wetzlar, Deutschland |
| ImageResizer | Image Resizer, Toronto, Kanada |

### 2.2.6 Reagenzien

*Tabelle 9: Übersicht der verwendeten Reagenzien.*

| Reagenz | Firma |
|---|---|
| Aquatex | Merck KGaA, Darmstadt, Deutschland |
| Aqua destillata | Apotheke, Universitätsklinikum Ulm, Ulm, Deutschland |
| Formaldehyd 3,5% | Otto Fischar GmbH & Co. KG, Saarbrücken, Deutschland |
| Tri-Natrium-Citrat | AppliChem GmbH, Darmstadt, Ulm |
| Ameisensäure | AppliChem GmbH, Darmstadt Ulm |
| Vitro-Clud | R. Langenbrinck GmbH, Emmendingen, Deutschland |

### 2.2.7 Hergestellte Lösungen

Für die histologische Aufbereitung wurden verschiedene Lösungen verwendet. Die Herstellung der Ameisensäure und der Fixierlösung wird hier beschrieben.

**Ameisensäure**

Die Ameisensäure wurde zum Entkalken der Wirbelkörper benutzt um die Gefrierschnittanfertigung zu erleichtern. Bestehend aus zwei Lösungen, wurden diese in einem Verhältnis von 1:1 gemischt. Lösung A bestand aus 200 g Tri-Natrium-Citrat und 1000 ml destilliertem Wasser. Dem destillierten Wasser wurde das Tri-Natrium-Citrat hinzugefügt und mittels eines Magnetrührers aufgelöst. Lösung B bestand aus 450 ml 98%ige Ameisensäure und 550 ml destilliertem Wasser.

**Ethanol-Methanol-Mischung**

Die Fixierlösung für die Gefrierschnitte wurde in einem Messzylinder in einem Verhältnis von 1:1 gemischt. Für eine Küvettenfüllung von 100 ml wurden je 50 ml 70%iger Ethanol mit 100%igem Methanol vermengt.

## 2.3 Klassifikation der Defekte

Um eine Aussage über die Defekte zu machen, wurden die Schnittpräparate auf unterschiedliche Defekte hin untersucht. Durch die Analyse der Defekte ergab sich eine Klassifikation, auf die im Folgenden genauer eingegangen wird.

Die Präparate wurden sagittal halbiert und von medial nach lateral geschnitten, um die Präparate auf Schäden in der Sagittalebene zu analysieren. Die Defekte wurden nach Region der sagittal geschnittenen Bandscheiben identifiziert und nach Häufigkeit je Regionsschaden gezählt. Die Punktzahlen wurden für jede Gruppe summiert und mittels statistischen Verfahrens analysiert.

Im vorderen Teil der Bandscheiben traten Schäden des anterioren Längsbandes auf und Defekte der vorderen äußeren, mittleren und inneren Anulusstruktur, sowie zur Delamination des AF wurden detektiert. Defekte des Nukleus pulposus konnten detektiert werden sowie auch im hinteren inneren, mittleren und äußeren Anulus fibrosus. Beurteilt wurden auch Schäden des hinteren Längsbandes und eine Verlagerung des Nucleus pulposus, der Flow des NP, sowie Defekte der knorpeligen Endplatte (Abb.3).

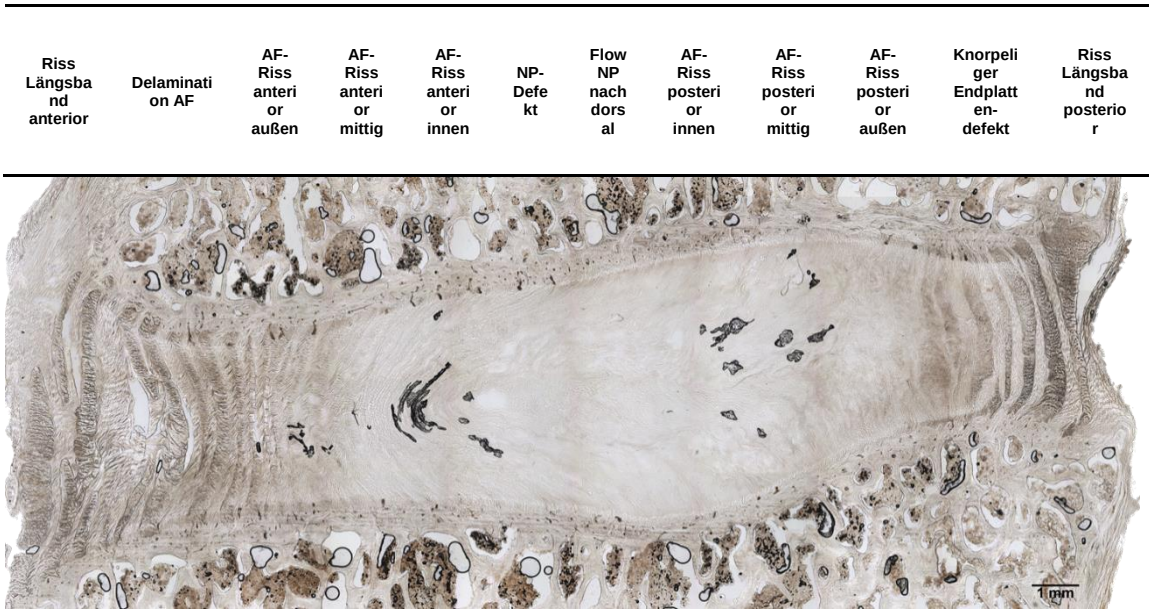


***Abbildung 3:*** *Klassifikation der Defekte. Mikrostruktureller Sagittalschnitt durch ein ovines Bandscheibensegment als Legende. Links im Bild anteriore Seite, rechts im Bild Posterior. AF= Anulus fibrosus. NP= Nucleus pulposus. Erstellt im Institut für Unfallchirurgische Forschung und Biomechanik Ulm.*

Im Folgenden sind Beispielbilder einiger Defekte zu sehen. Abb. 4. zeigt einen dorsalen Ausschnitt der Bandscheibe in Sagittalebene. In Abb. 4 beobachtet man

den Riss des posterioren Längsband und den Riss im posterioren mittleren und äußeren AF.

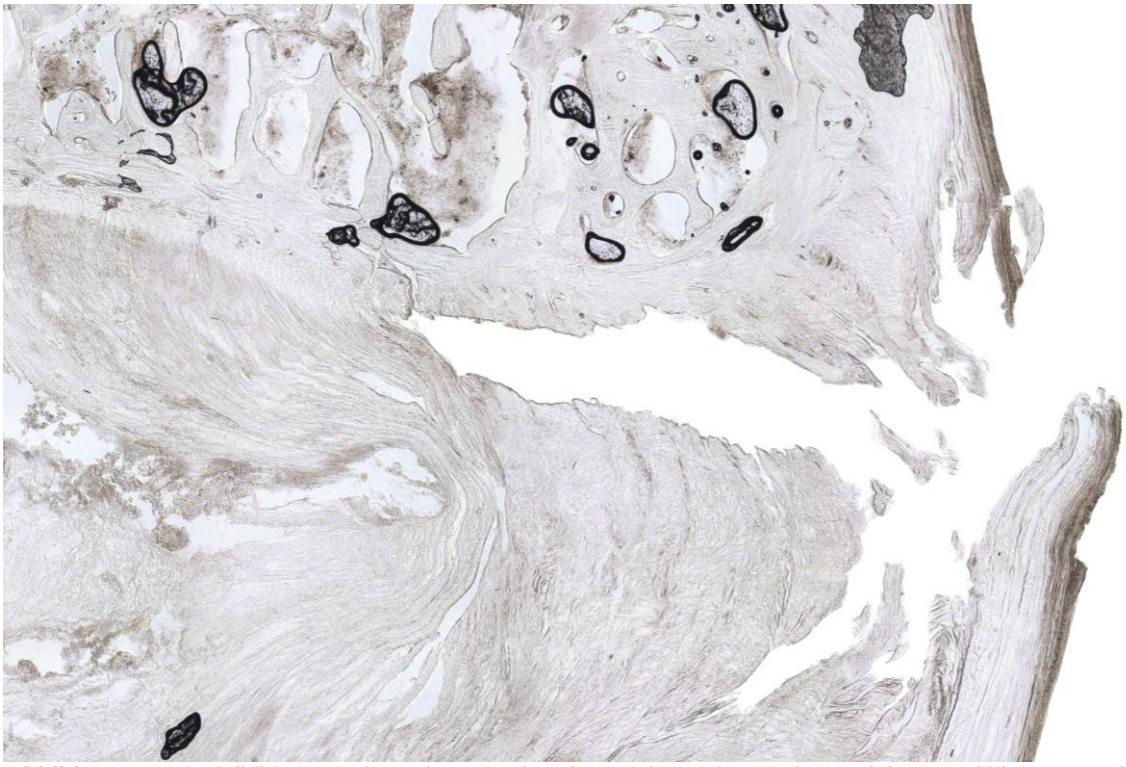

***Abbildung 4**: Beispielbild eines Risses im Längsband posterior und posteriorer mittlerer und hinterer Anulus fibrosus-Riss. Mikrostruktureller Sagittalschnitt durch ein ovines Bandscheibensegment. Vergrößerung der posterioren Anteile der Bandscheibe. Erstellt im Institut für Unfallchirurgische Forschung und Biomechanik Ulm.*

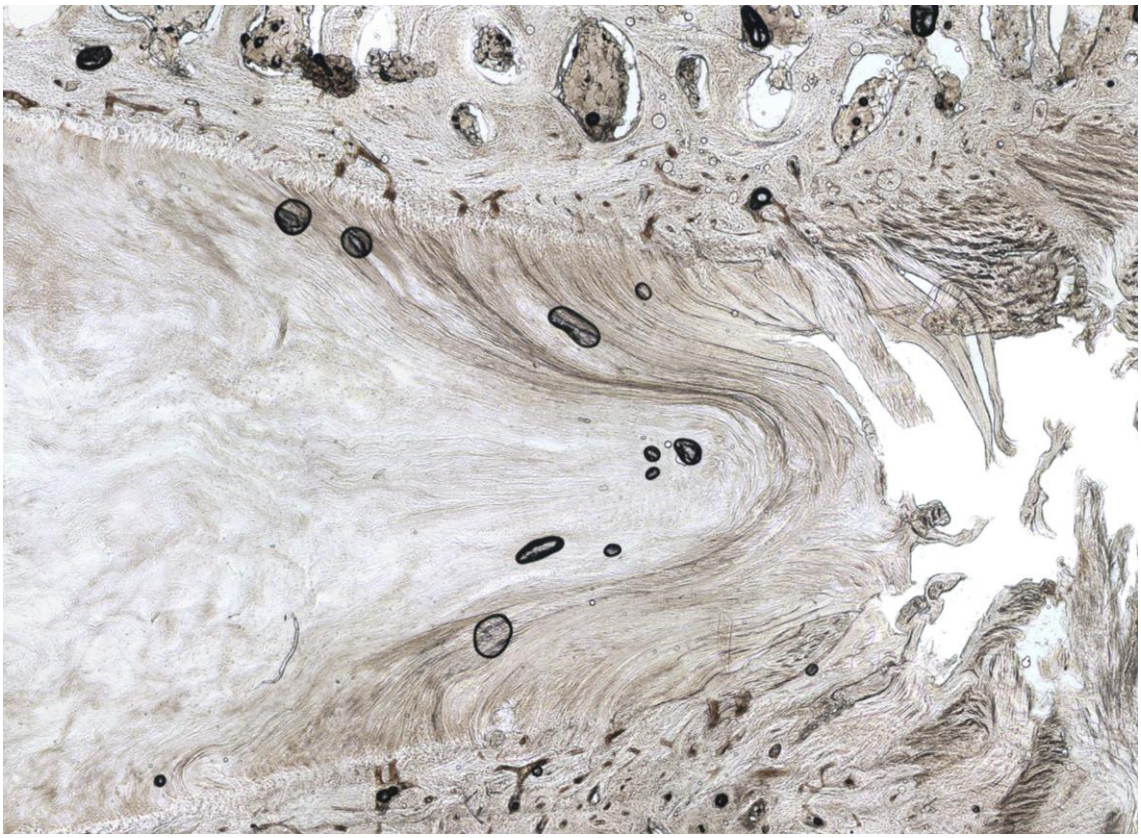

***Abbildung 5:*** *Beispielbild für den Flow des Nucleus pulposus. Mikrostruktureller Sagittalschnitt durch ein ovines Bandscheibensegment. Vergrößerung der posterioren Anteile der Bandscheibe. Erstellt im Institut für Unfallchirurgische Forschung und Biomechanik Ulm.*

Abb. 5 zeigt einen Ausschnitt des Sagittalschnitts mit dem Flow des NP.

Nach Bestimmung der Häufigkeit von Defekten in den Bandscheiben konnten diese einer statistischen Analyse unterzogen werden.

## 2.4 Statistische Auswertung

Die statistische Analyse wurde mit International Business Machines Corporation Statistical Package for the Social Sciences 29 (IBM SPSS 29, USA, Stanford) durchgeführt. Die Häufigkeit der Defekte wurde dichotom gewertet. Für diese Einteilung kamen zwei mögliche Tests in Frage. Zu einem der Chi-Quadrat-Vierfeldertest und der Exakter Fisher-Test. Wegen der kleinen Stichprobe wurde der Exakter Fisher-Test angewandt. Das Vorkommen eines Defektes je Bandscheibe wurde mit „1“ gewertet und das Ausbleiben eines Defektes mit „0“. Für die semiquantitative Auswertung wurde ein Signifikanzniveau von 0,05 angenommen. Es wurde eine zweiseitige Testung angewandt.

# 3 Ergebnisse

Ausgewertet wurden mehr als 270 Kryoschnitte von 34 Präparaten. Die Defekte wurden nach der Klassifikation in Abb. 3 beschrieben gewertet und statistisch analysiert.

## 3.1 Mikrostrukturelle Veränderungen der lumbalen Bandscheiben durch Scherkräfte

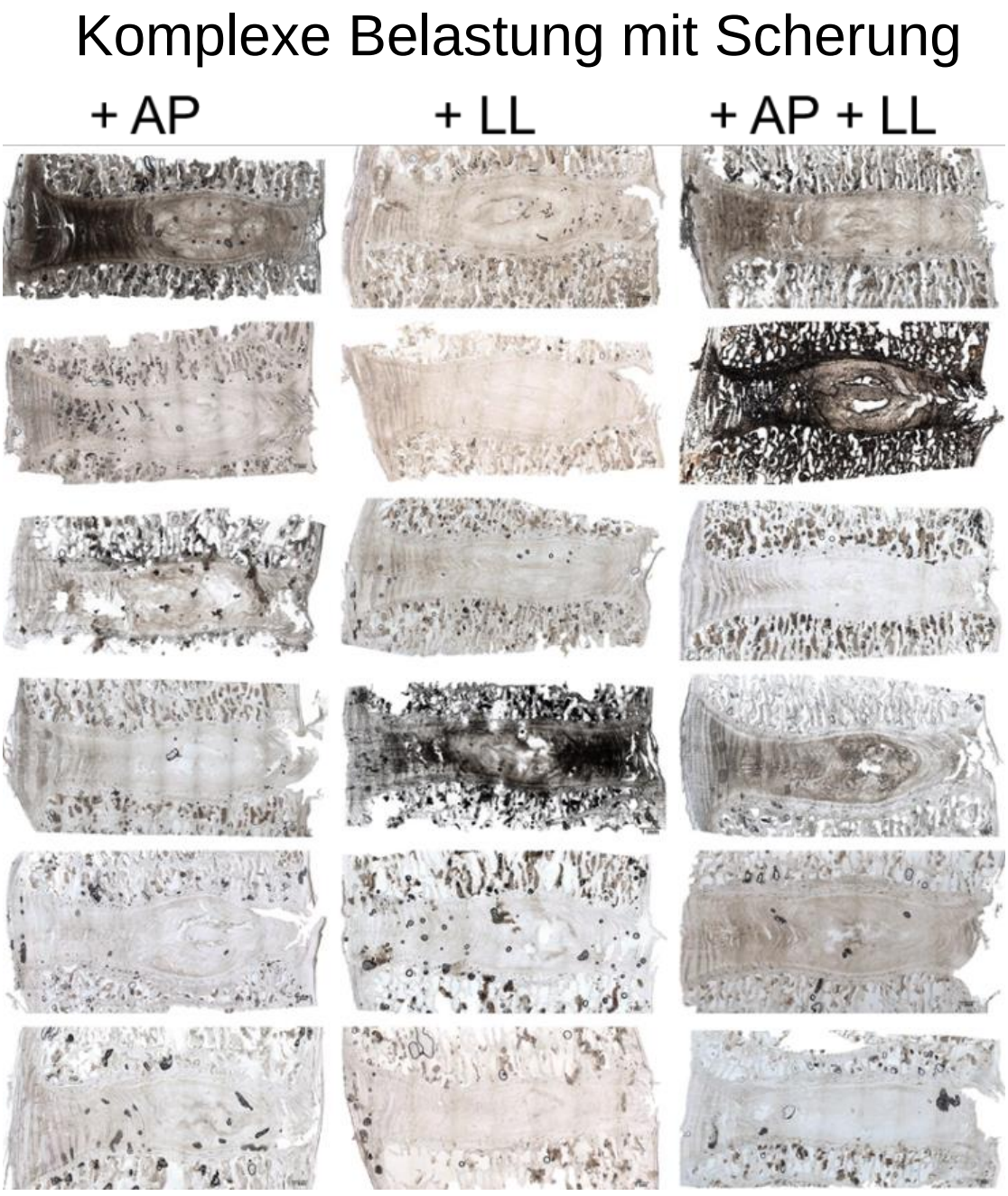


***Abbildung 6:*** *Übersichtsabbildung Mikrostrukturelle Sagittalschnitte der lumbale ovine Bandscheiben. Abgebildet sind Beispielabbildung der drei Gruppen aus der Studie Scherung unter komplexer Belastung. AP= antero-posterior. LL= latero-lateral. Erstellt im Institut für Unfallchirurgische Forschung und Biomechanik Ulm.*

Ausgewertet wurden drei Gruppen mit insgesamt 18 Präparaten. Sechs Präparate der Gruppe 1 wurden während der komplexen Belastung einer antero-posterior Scherung unterzogen. Bei Gruppe 2 wurden sechs Präparate in latero-lateraler Scherung gebracht in Kombination mit komplexer Belastung und die 3. Gruppe, bestehend aus 6 Präparaten, wurde komplex belastet mit der Kombination aus AP- und LL-Scherung (Abb. 6).

**Riss anteriores Längsband**

Bei sechs Präparaten in der Studie trat ein Riss im anterioren Längsband auf. Zwei Präparate der AP-Gruppe wiesen einen Defekt im anterioren Längsband auf. Ein Präparat der LL-Gruppe zeigte einen anterioren Längsbandriss und drei von sechs der lumbalen Schafsbandscheiben aus der dritten Gruppe zeigten einen Defekt im anterioren Längsband (Abb. 7).

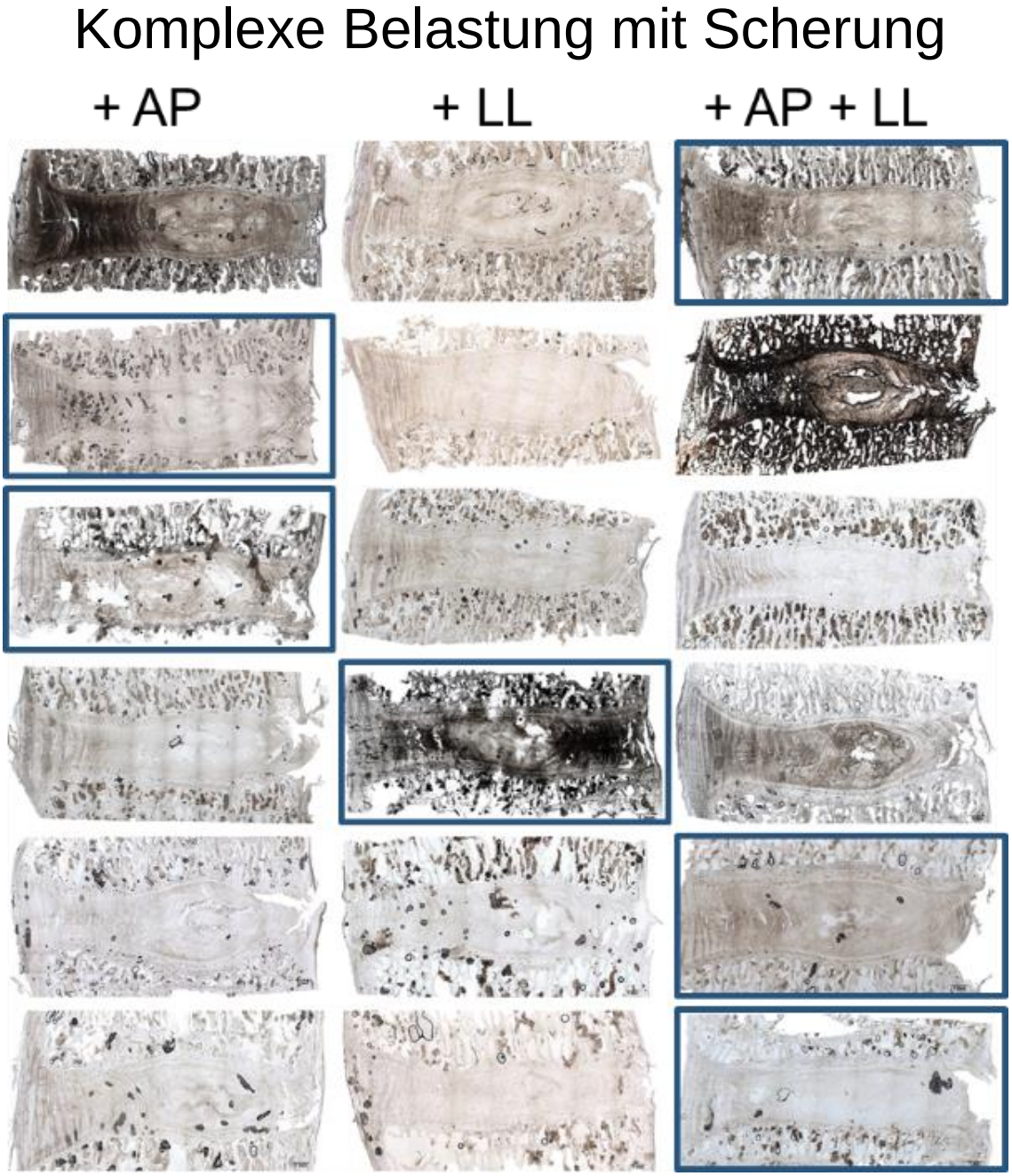


***Abbildung 7:*** *Mikrostrukturelle Sagittalschnitte durch lumbale ovine Bandscheiben. Abgebildet sind Beispielabbildung der drei Gruppen aus der Studie Scherung unter komplexer Belastung im Überblick mit Markierung der Präparate mit Längsbandriss anterior. AP= antero-posterior. LL= latero-lateral. Erstellt im Institut für Unfallchirurgische Forschung und Biomechanik Ulm.*

Die Abb. 8 zeigt die Häufigkeit des anterioren Längsband anhand eines Säulendiagramms. Im Exakt Test nach Fisher zeigte sich der Defekt mit einer zweiseitigen exakten Signifikanz von 0,567.

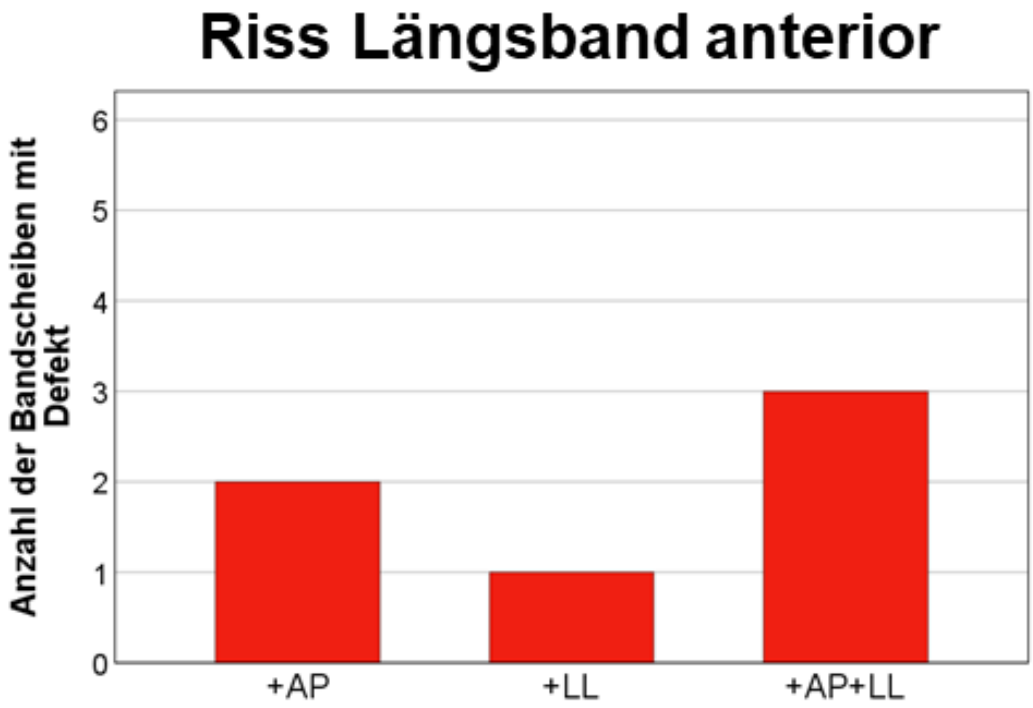


***Abbildung 8:*** *Säulendiagramm des Defekts Längsbandriss anterior der Studie Scherung unter komplexer Belastung. AP= antero-posterior. LL= latero-lateral. Erstellt im Institut für Unfallchirurgische Forschung und Biomechanik Ulm.*

**Riss posteriores Längsband**

Im Vergleich zum vorderen Längsband traten beim hinteren Längsband häufigere Risse auf. Wie in Abb. 9 zu sehen, wurden bei vier von sechs Bandscheiben aus Gruppe 1 Risse im hinteren Längsband beobachtet, bei Gruppe 3 traten in fünf von sechs Bandscheiben ein Riss im posterioren Längsbändern auf und in Gruppe 2 waren alle hinteren Längsbänder der lumbalen ovinen Bandscheiben gerissen. Bei allen Gruppen der komplexen Belastung mit Scherung tritt gehäuft ein posteriorer Längsbandriss auf.

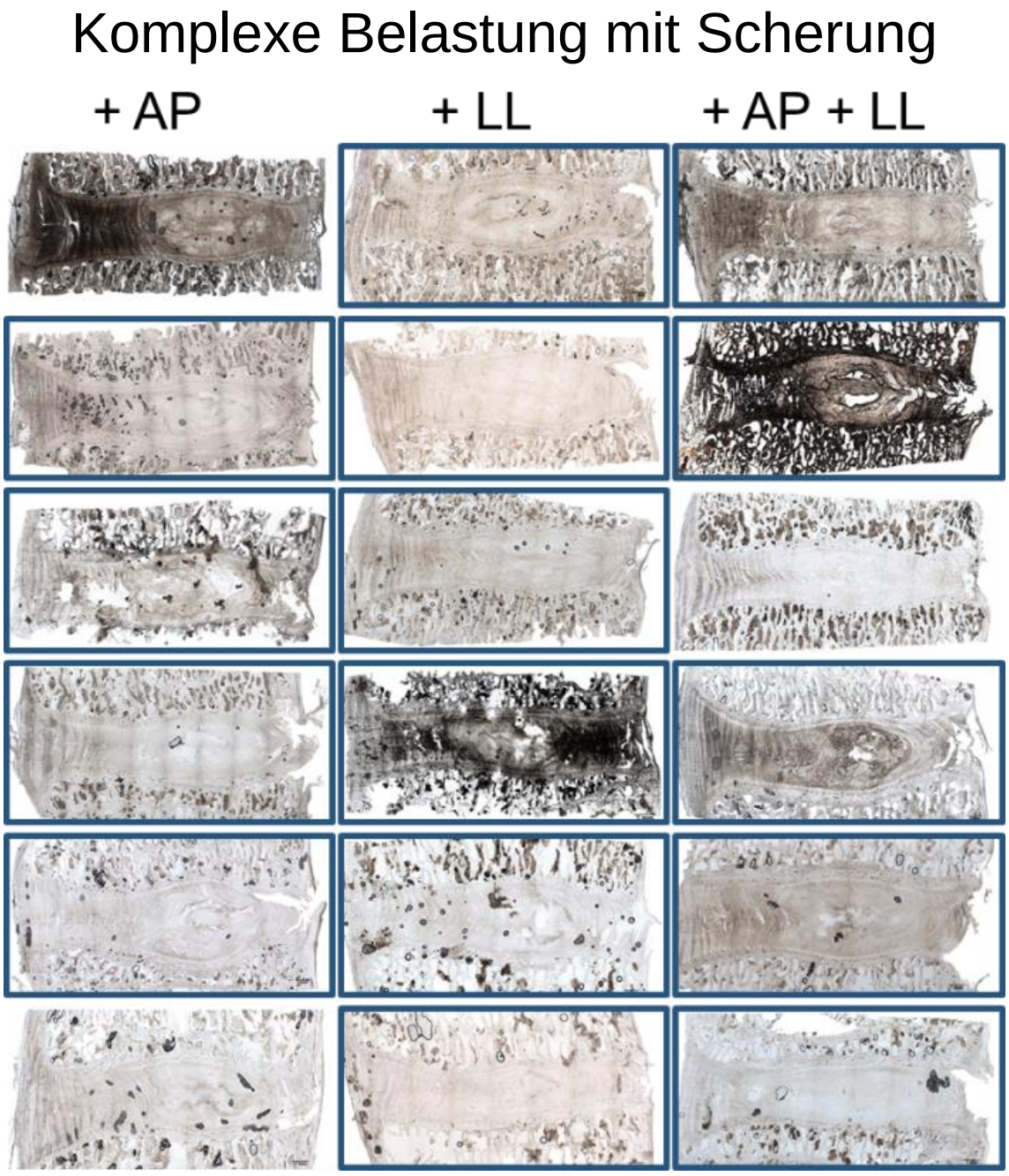


***Abbildung 9:*** *Mikrostrukturelle Sagittalschnitte durch lumbale ovine Bandscheiben. Abgebildet sind Beispielabbildungen der drei Gruppen aus der Studie Scherung unter komplexer Belastung im Überblick mit Markierung der Präparate mit hinterem Längsbandriss. AP= antero-posterior. LL= latero-lateral. Erstellt im Institut für Unfallchirurgische Forschung und Biomechanik Ulm.*

Die Abb.10 stellt die Präparate mit hinterem Längsbandriss in einem Säulendiagramm dar. Vier der sechs Präparate der AP-Gruppe zeigen einen Riss im hinteren Längsband. Alle Präparate der LL-Gruppe weisen einen Defekt im hinteren Längsband auf und fünf der AP+LL-Gruppe. Im Exakt Test nach Fisher zeigte sich der Defekt mit einer zweiseitigen exakten Signifikanz von 1.

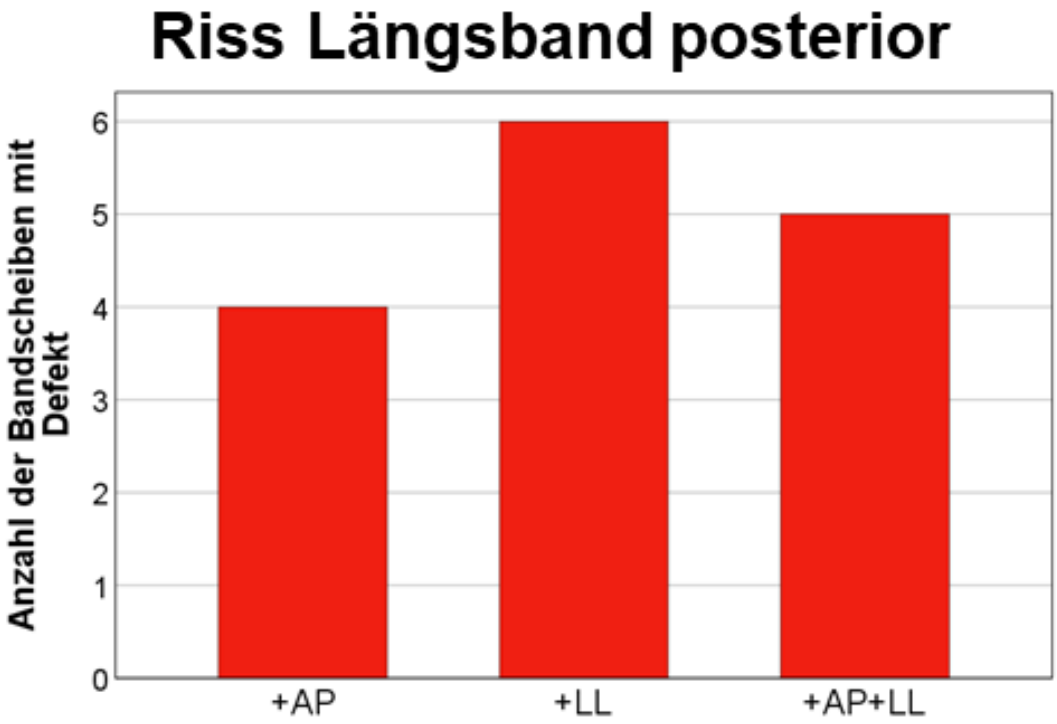


***Abbildung 10:*** *Säulendiagramm des Defekts Längsbandriss posterior der Studie Scherung unter komplexer Belastung. AP= antero-posterior. LL= latero-lateral. Erstellt im Institut für Unfallchirurgische Forschung und Biomechanik Ulm.*

**Knorpeliger Endplattendefekt**

Ein Defekt der knorpeligen Endplatte trat bei zwei lumbalen ovinen Bandscheiben der Gruppe mit AP-Scherung auf (Abb. 11).

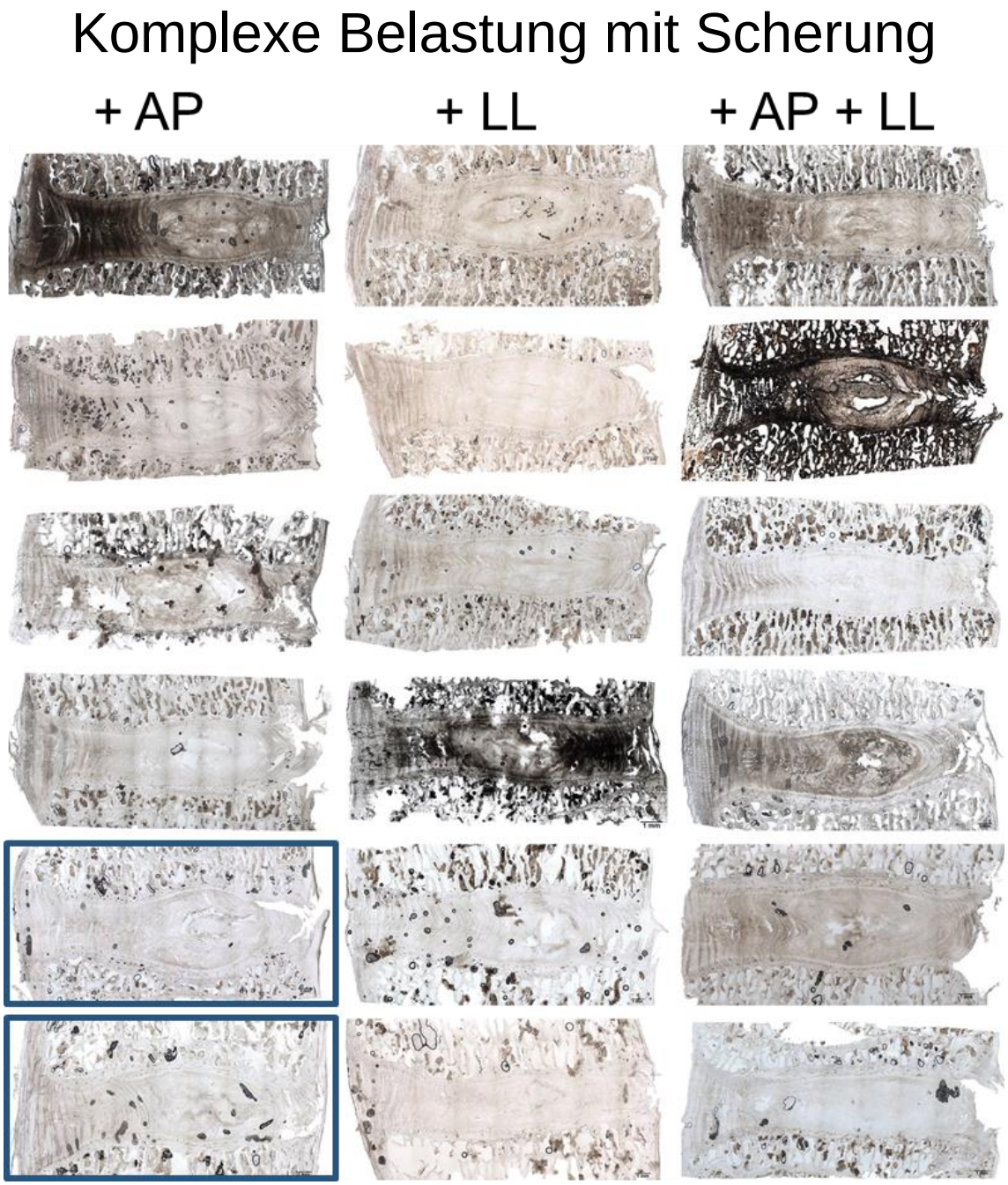


***Abbildung 11:*** *Mikrostrukturelle Sagittalschnitte durch lumbale ovine Bandscheiben. Abgebildet sind Beispielabbildungen der drei Gruppen aus der Studie Scherung unter komplexer Belastung im Überblick mit Markierung der Präparate knorpeligen Endplattendefekt. AP= antero-posterior. LL= latero-lateral. Erstellt im Institut für Unfallchirurgische Forschung und Biomechanik Ulm.*

Abbildung 12 zeigt die Häufigkeit des knorpeligen Endplattendefekts in einem Säulendiagramm. Im Exakt Test nach Fisher zeigte sich der Defekt mit einer zweiseitigen exakten Signifikanz von 1.

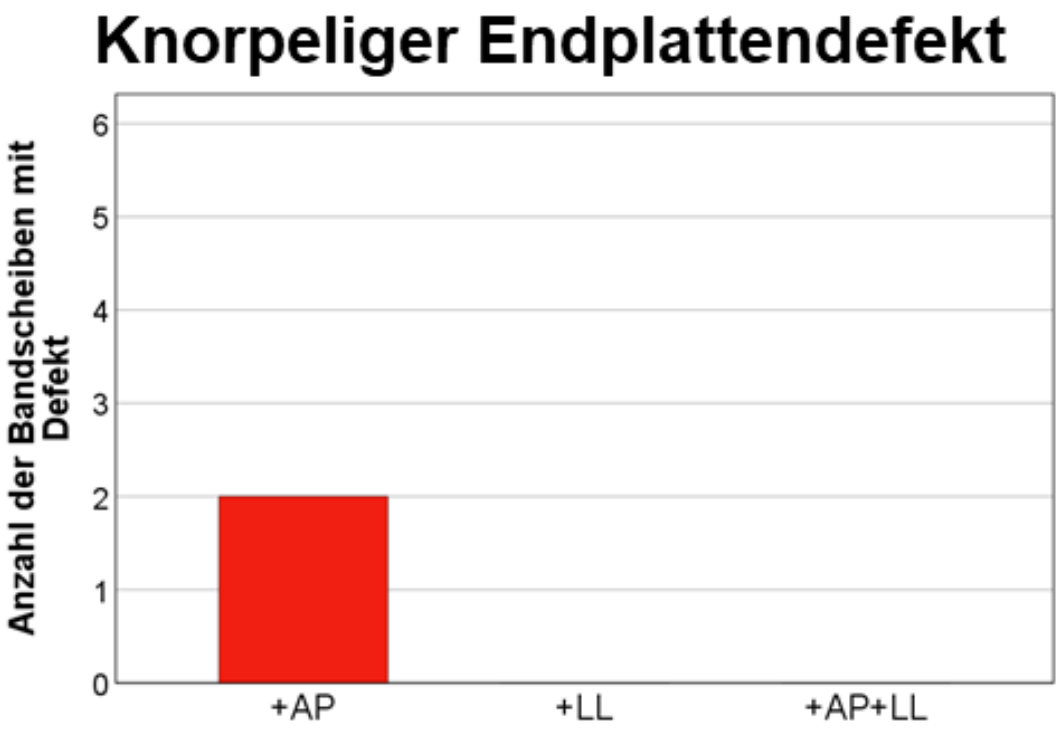


***Abbildung 12:*** *Säulendiagramm des knorpeligen Endplattendefekts der Studie Scherung unter komplexer Belastung. AP= antero-posterior. LL= latero-lateral. Erstellt im Institut für Unfallchirurgische Forschung und Biomechanik Ulm.*

**Delamination des AF**

Bei einem Präparat der AP-Gruppe trat eine Delamination des AF auf. Bei der LL-Gruppe traten bei vier Präparaten AF-Delamination auf und bei fünf Präparaten der AP+LL-Gruppe traten Delaminationen im AF auf (Abb.13).

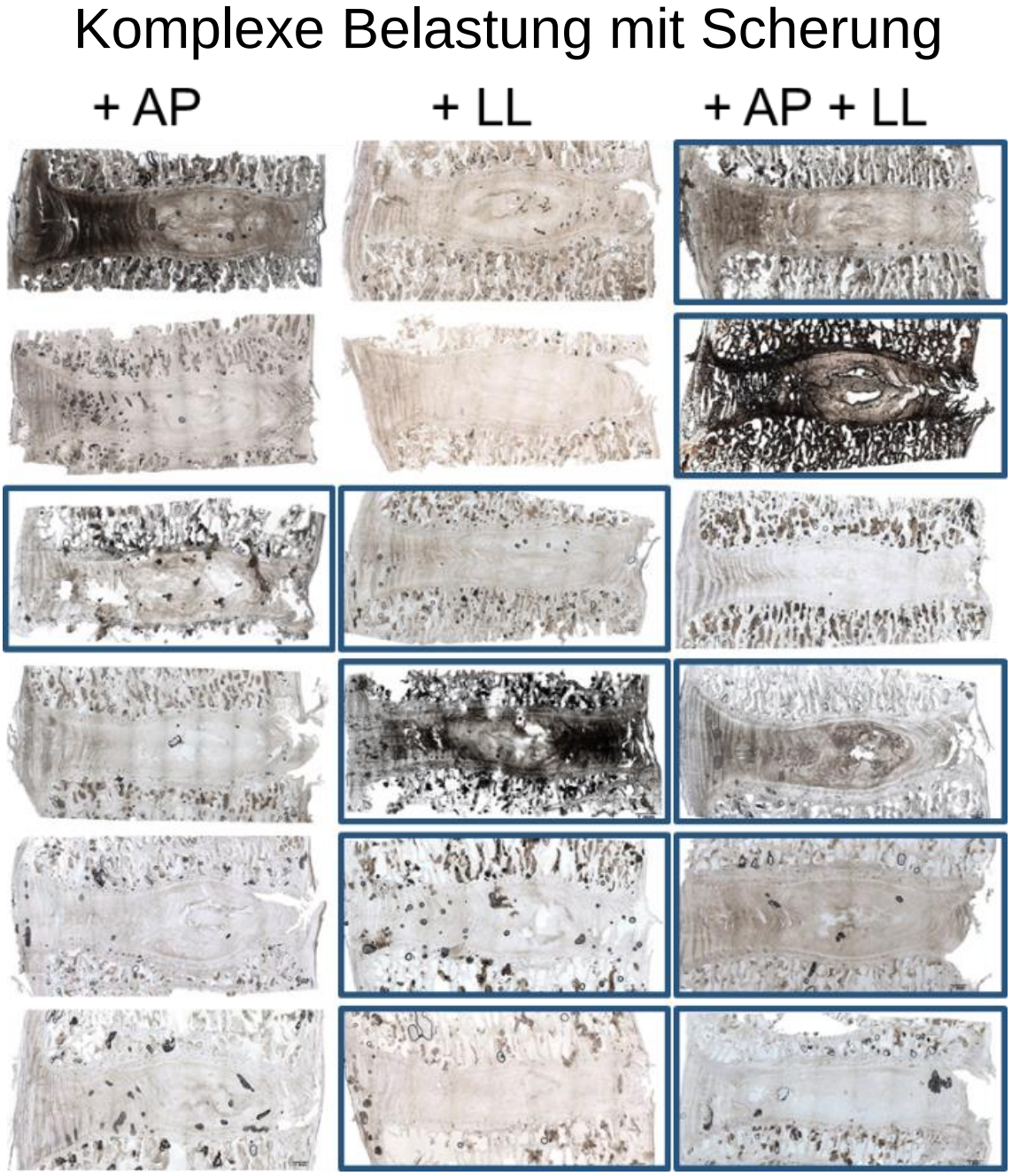


***Abbildung 13**: Mikrostrukturelle Sagittalschnitte durch lumbale ovine Bandscheiben. Abgebildet sind Beispielabbildungen der drei Gruppen aus der Studie Scherung unter komplexer Belastung im Überblick mit Markierung der Präparate mit Delamination des Anulus fibrosus. AP= antero-posterior. LL= latero-lateral. Erstellt im Institut für Unfallchirurgische Forschung und Biomechanik Ulm.*

In Abb. 14 zeigt sich die Häufigkeit der AF-Delamination in einem Säulendiagramm. Hier zeigte sich ein Signifikanzniveau mit p = 0,08 (Abb. 14). Im Exakt Test nach Fisher zeigte sich der Defekt mit einer zweiseitigen exakten Signifikanz von 0,567.

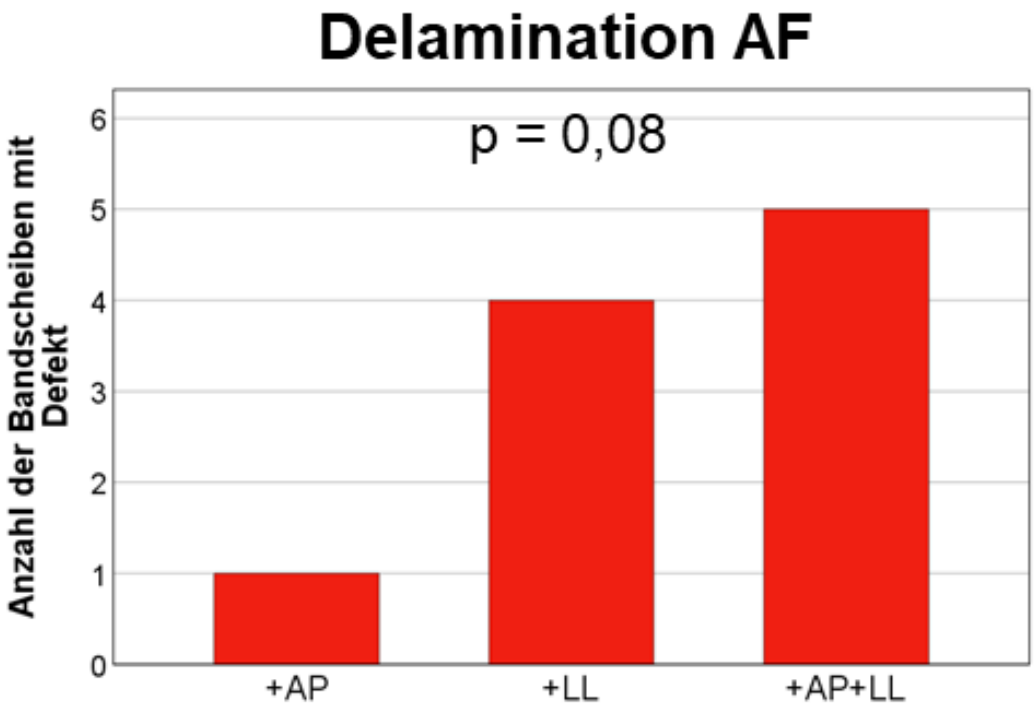


***Abbildung 14:*** *Säulendiagramm des Defekts Delamination Anulus fibrosus (AF) der Studie Scherung unter komplexer Belastung. AP= antero-posterior. LL= latero-lateral. Erstellt im Institut für Unfallchirurgische Forschung und Biomechanik Ulm.*

**Anterior äußerer AF-Defekt**

Defekte im anterioren äußeren AF zeigten sich bei fünf von sechs Präparaten in der AP- und der LL-Gruppe. In der AP+LL-Gruppe zeigten vier Präparate einen Defekt im anterioren äußeren AF-Ring (Abb. 15).

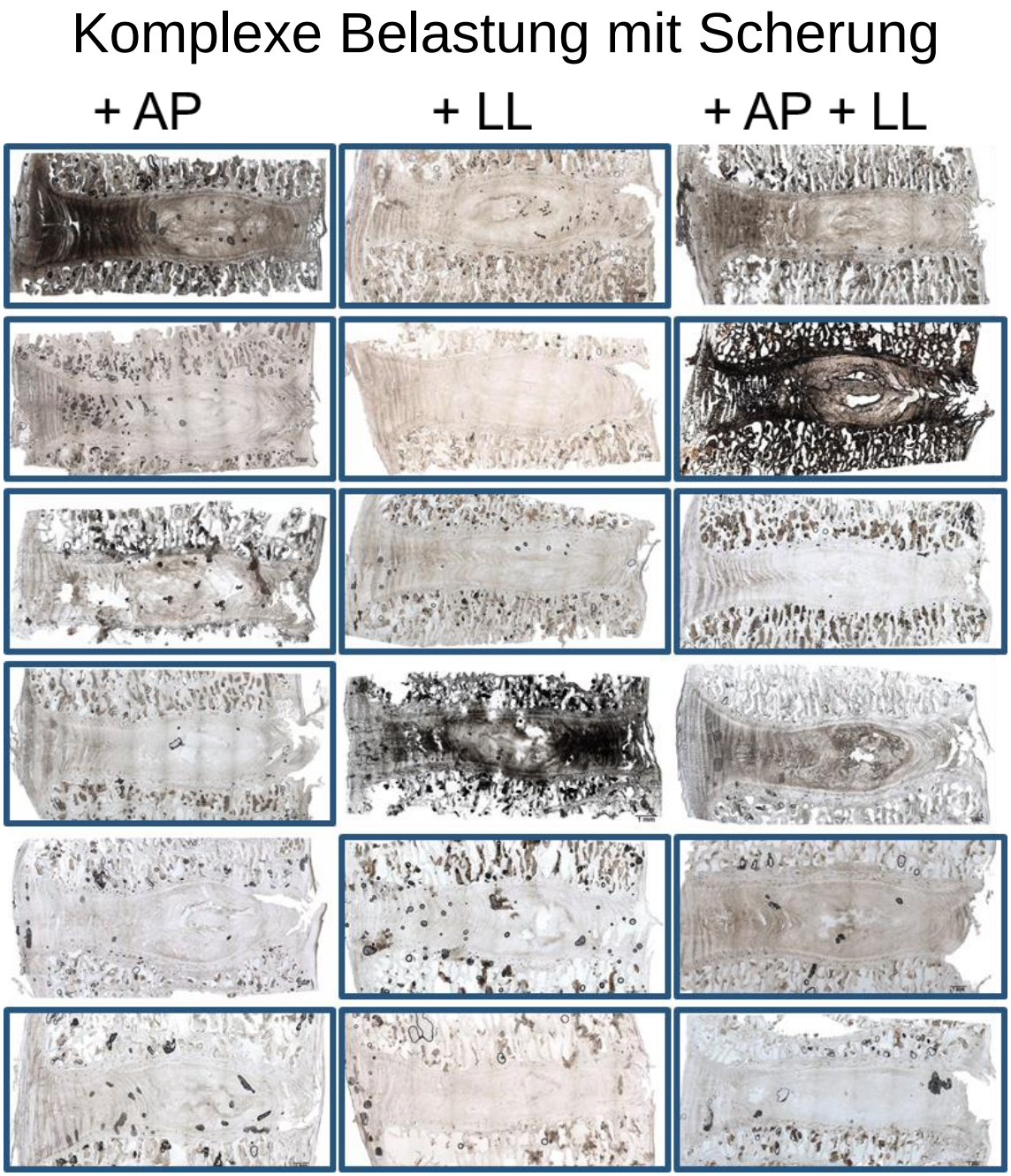


***Abbildung 15:*** *Mikrostrukturelle Sagittalschnitte durch lumbale ovine Bandscheiben. Abgebildet sind Beispielabbildung der drei Gruppen aus der Studie Scherung unter komplexer Belastung im Überblick mit Defekten im anterioren äußeren Anulus fibrosus. AP= antero-posterior. LL= latero-lateral. Erstellt im Institut für Unfallchirurgische Forschung und Biomechanik Ulm.*

Das Säulendiagramm in Abb. 16 zeigt die Häufigkeit der anterioren äußeren AF-Defekte der Studie. Im Exakt Test nach Fisher zeigte sich der Defekt mit einer zweiseitigen exakten Signifikanz von 0,545.

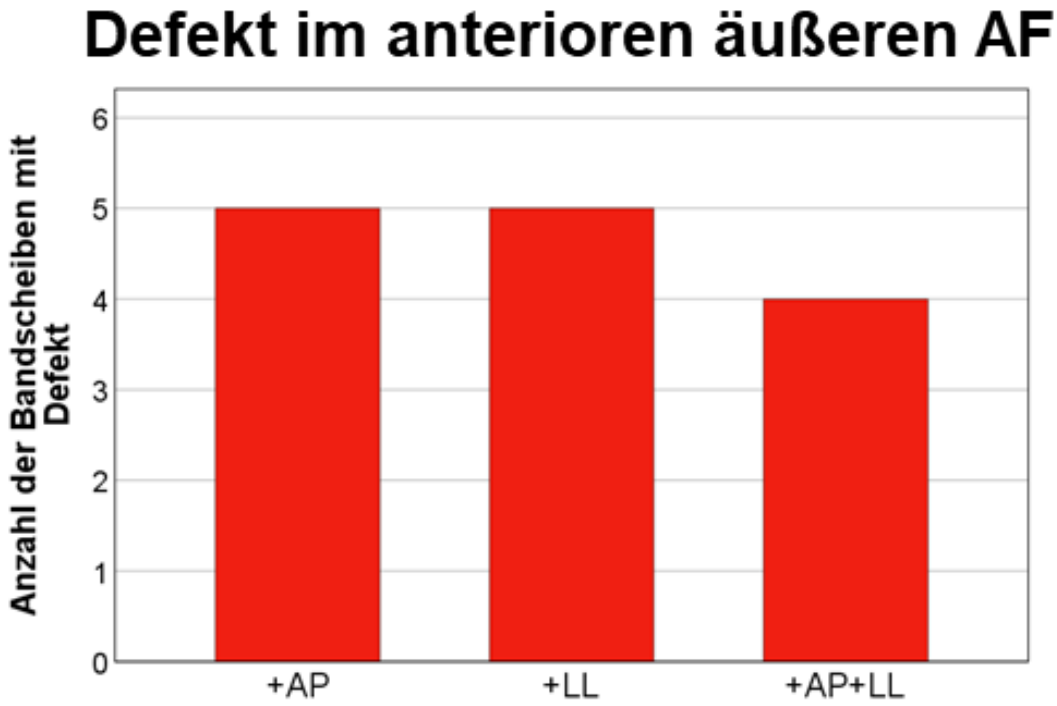


***Abbildung 16:*** *Säulendiagramm des Defekts im anterioren äußeren Anulus fibrosus (AF) der Studie Scherung unter komplexer Belastung. AP= antero-posterior. LL= latero-lateral. Erstellt im Institut für Unfallchirurgische Forschung und Biomechanik Ulm.*

**Anterior mittlerer AF-Defekt**

In Abb. 17 sieht man die Ergebnisse der Defekte im anterioren mittleren AF. Die AP-Gruppe war mit zwei Präparaten betroffen. In der LL-Gruppe entstanden bei drei von sechs Präparaten Defekte im anterioren mittleren AF. Und in der AP+LL-Gruppe wiesen fünf von sechs Präparaten einen Defekt im anterioren mittleren AF auf.

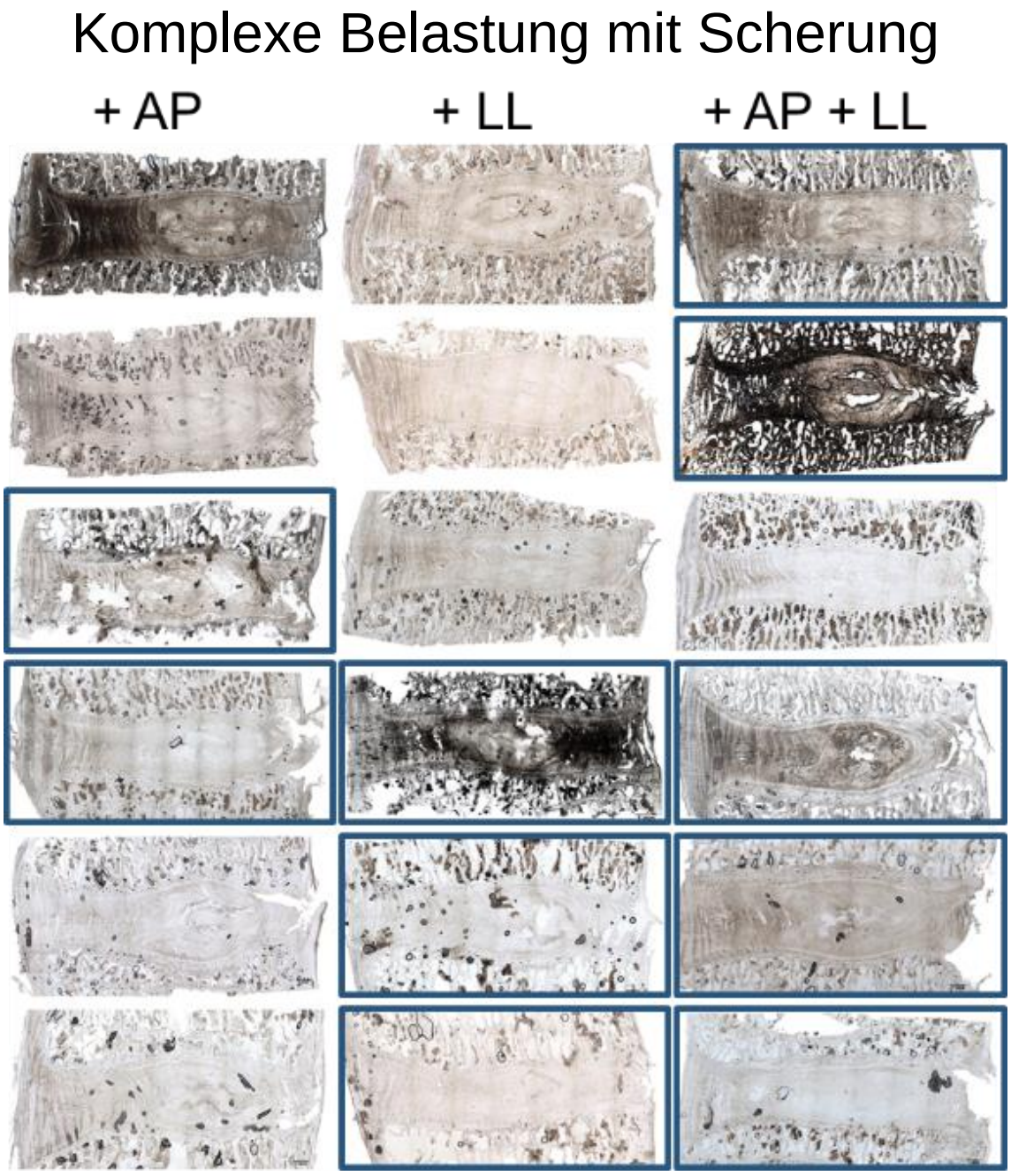


***Abbildung 17:*** *Mikrostrukturelle Sagittalschnitte durch lumbale ovine Bandscheiben. Abgebildet sind Beispielabbildung der drei Gruppen aus der Studie Scherung unter komplexer Belastung im Überblick mit Defekten im anterioren mittleren Anulus fibrosus. AP= antero-posterior. LL= latero-lateral. Erstellt im Institut für Unfallchirurgische Forschung und Biomechanik Ulm.*

Das Säulendiagramm in Abb. 18 zeigt die Häufigkeit der Defekte im anterioren mittleren AF. Im Exakt Test nach Fisher zeigte sich der Defekt mit einer zweiseitigen exakten Signifikanz von 0,545.

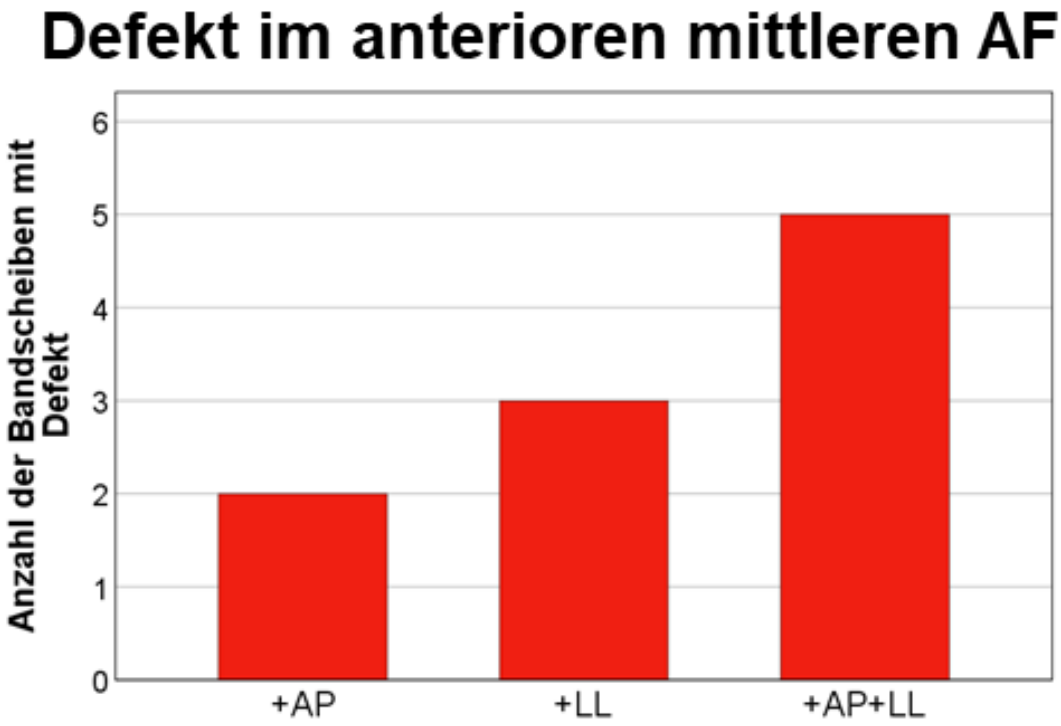


***Abbildung 18:*** *Säulendiagramm des Defekts im anterioren mittleren Anulus fibrosus (AF) der Studie Scherung unter komplexer Belastung. AP= antero-posterior. LL= latero-lateral. Erstellt im Institut für Unfallchirurgische Forschung und Biomechanik Ulm.*

**Anteriorer innerer AF-Defekt**

Im anterioren inneren AF entstanden bei zwei Präparaten Defekte der AP-Gruppe. Bei drei Präparaten von sechs der LL-Gruppe entstanden Defekte im anterioren inneren AF und bei der AP+LL-Gruppe waren fünf Präparate betroffen von einem Defekt im anterioren inneren AF (Abb. 19).

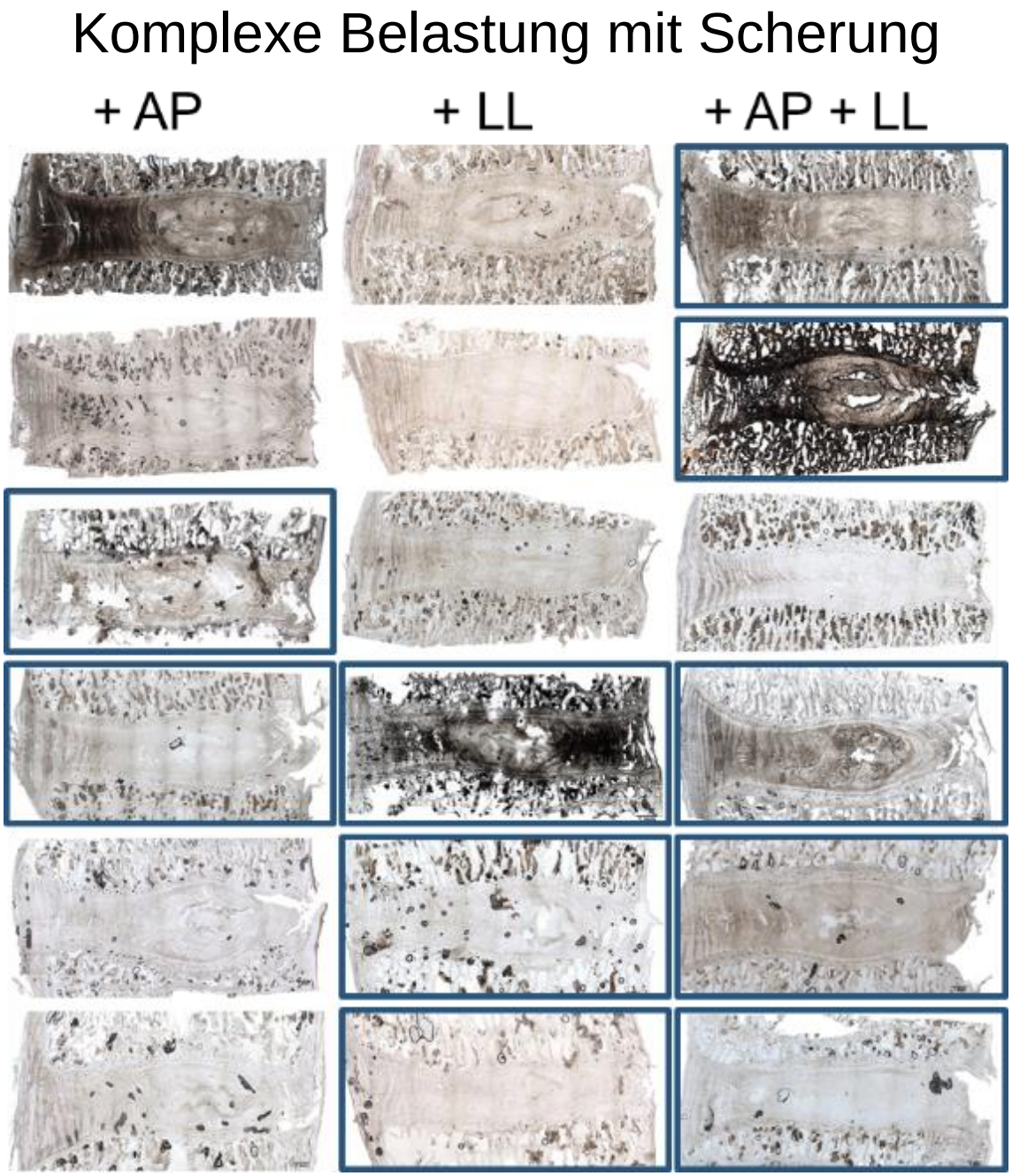


***Abbildung 19:*** *Mikrostrukturelle Sagittalschnitte durch lumbale ovine Bandscheiben. Abgebildet sind Beispielabbildung der drei Gruppen aus der Studie Scherung unter komplexer Belastung im Überblick mit Defekten im anterioren inneren Anulus fibrosus. AP= antero-posterior. LL= latero-lateral. Erstellt im Institut für Unfallchirurgische Forschung und Biomechanik Ulm.*

Das Säulendiagramm in Abb. 20 zeigt die Häufigkeit der Defekte im anterioren inneren AF. Im Exakt Test nach Fisher zeigte sich der Defekt mit einer zweiseitigen exakten Signifikanz von 0,545.

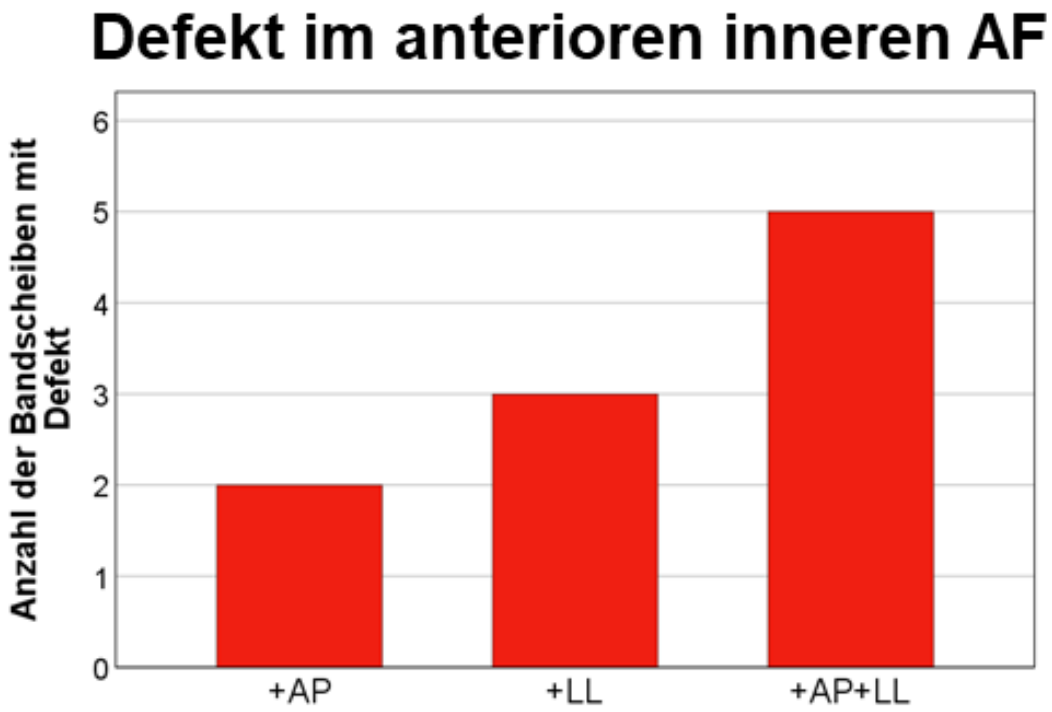


***Abbildung 20:*** *Säulendiagramm des Defekts im anterioren inneren Anulus fibrosus (AF) der Studie Scherung unter komplexer Belastung. AP= antero-posterior. LL= latero-lateral. Erstellt im Institut für Unfallchirurgische Forschung und Biomechanik Ulm.*

**NP-Defekt**

Alle Gruppen wiesen Defekte im NP auf. Bei der AP-Gruppe und der LL-Gruppe waren je zwei von sechs Präparaten betroffen. Bei der AP+LL-Gruppe entstanden bei drei Präparaten Defekte im NP (Abb. 21).

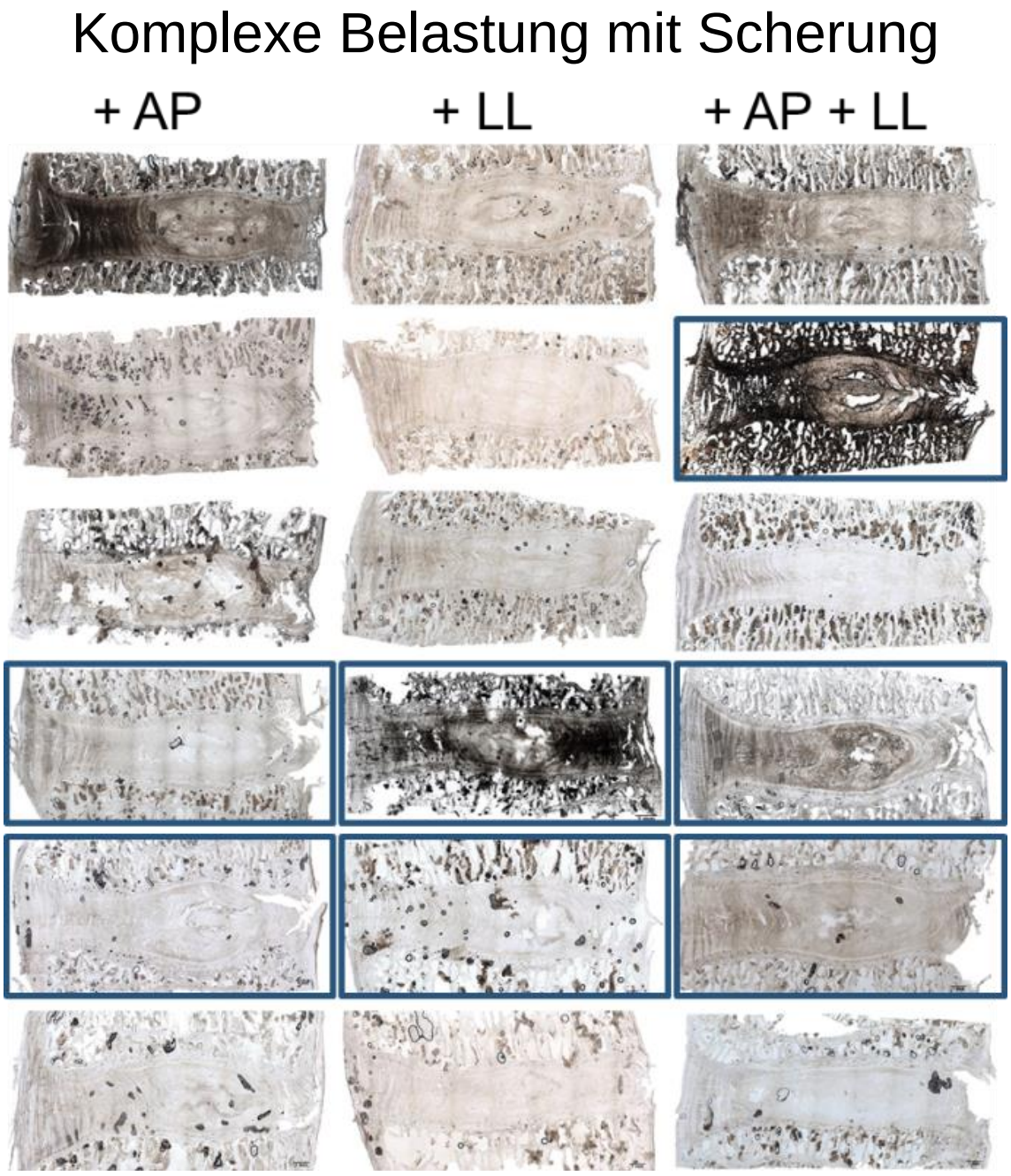


***Abbildung 21:*** *Mikrostrukturelle Sagittalschnitte durch lumbale ovine Bandscheiben. Abgebildet sind Beispielabbildung der drei Gruppen aus der Studie Scherung unter komplexer Belastung im Überblick mit Defekten Nucleus pulposus. AP= antero-posterior. LL= latero-lateral. Erstellt im Institut für Unfallchirurgische Forschung und Biomechanik Ulm.*

Das Säulendiagramm in Abb. 22 zeigt die Häufigkeit der Defekte im Nucleus pulposus. Im Exakt Test nach Fisher zeigte sich der Defekt mit einer zweiseitigen exakten Signifikanz von 0,242.

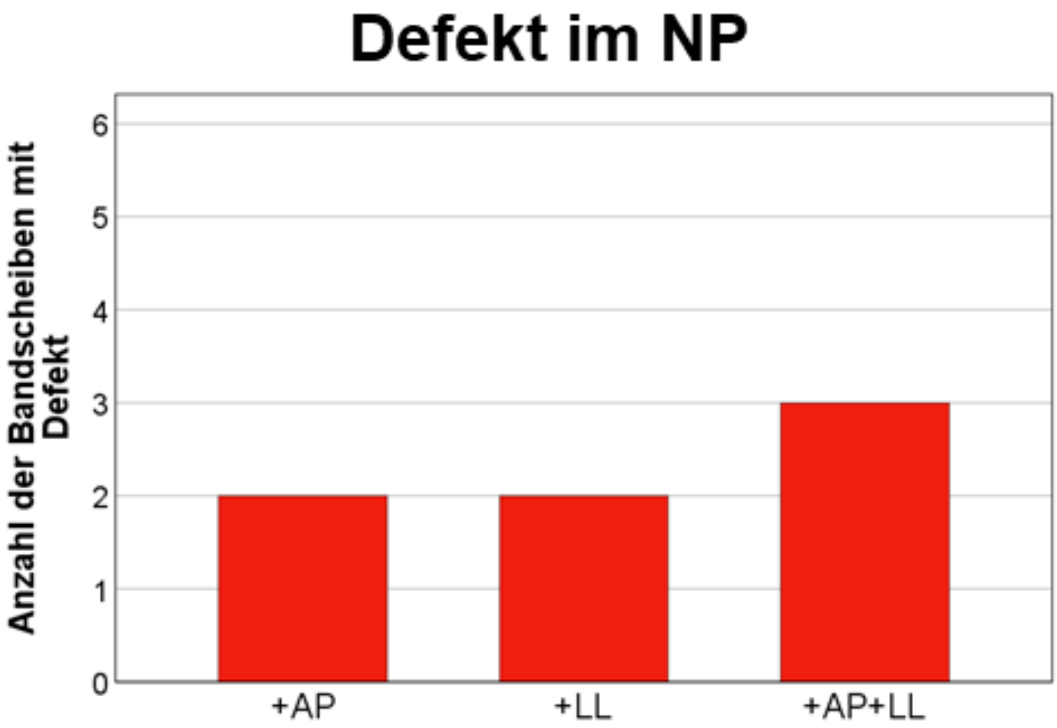


***Abbildung 22:*** *Säulendiagramm des Defekts im Nucleus pulposus (NP) der Studie Scherung unter komplexer Belastung. AP= antero-posterior. LL= latero-lateral. Erstellt im Institut für Unfallchirurgische Forschung und Biomechanik Ulm.*

**Posterior innerer AF-Defekt**

In Abb. 23 sind die Defekte im posterioren inneren AF erfasst. Die AP-Gruppe weist in drei von sechs Präparaten Defekte im posterioren inneren AF auf. Bei einem Präparat der LL-Gruppe entstand ein Defekt im posterioren inneren AF und zwei Präparate der AP+LL-Gruppe zeigten Defekte im posterioren inneren AF.

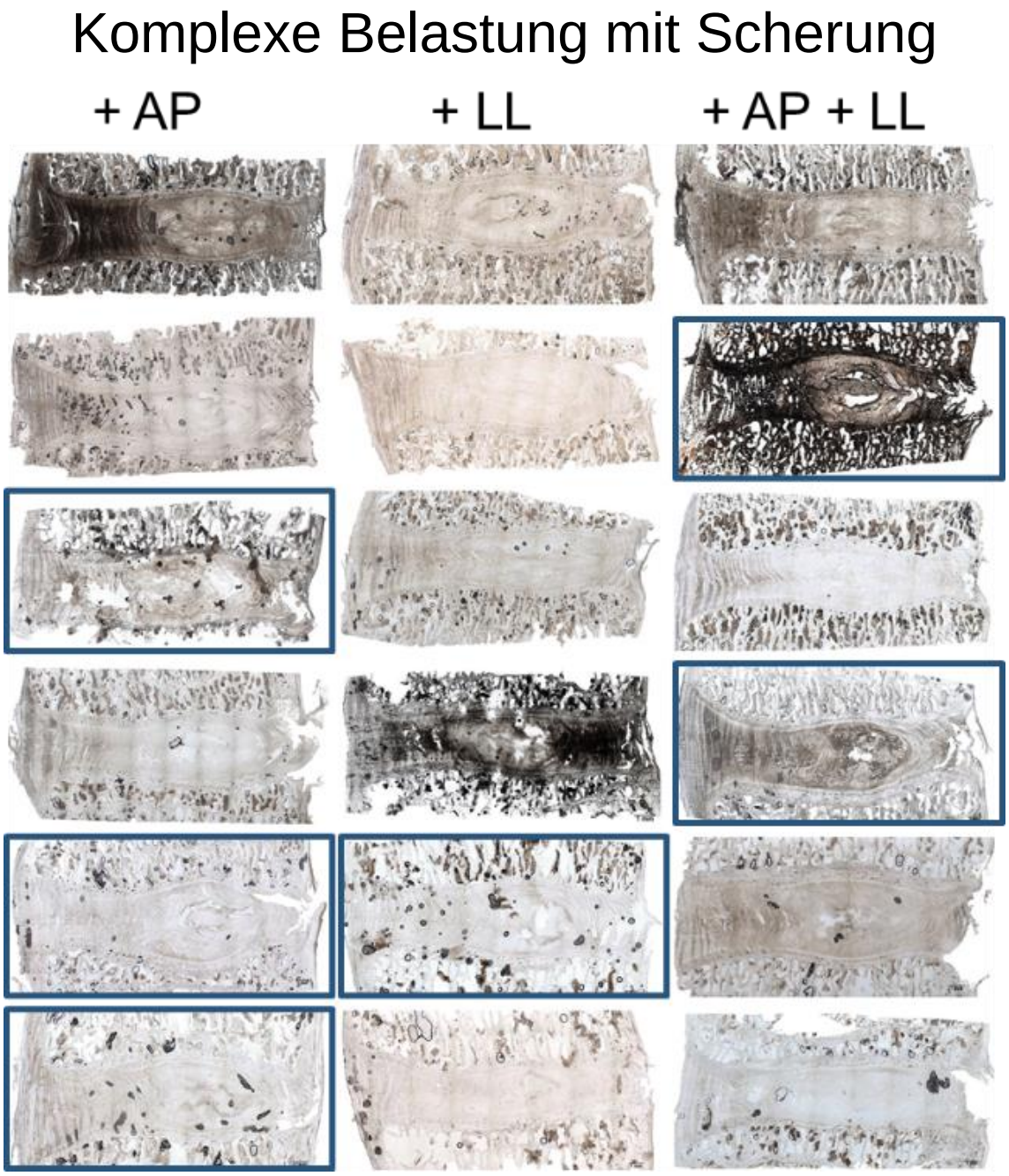


***Abbildung 23:*** *Mikrostrukturelle Sagittalschnitte durch lumbale ovine Bandscheiben. Abgebildet sind Beispielabbildung der drei Gruppen aus der Studie Scherung unter komplexer Belastung im Überblick mit Defekten posterioren inneren Anulus fibrosus. AP= antero-posterior. LL= latero-lateral. Erstellt im Institut für Unfallchirurgische Forschung und Biomechanik Ulm.*

Das Säulendiagramm in Abb. 24 zeigt die Häufigkeit der Defekte im posterioren inneren AF. Im Exakt Test nach Fisher zeigte sich der Defekt mit einer zweiseitigen exakten Signifikanz von 1.

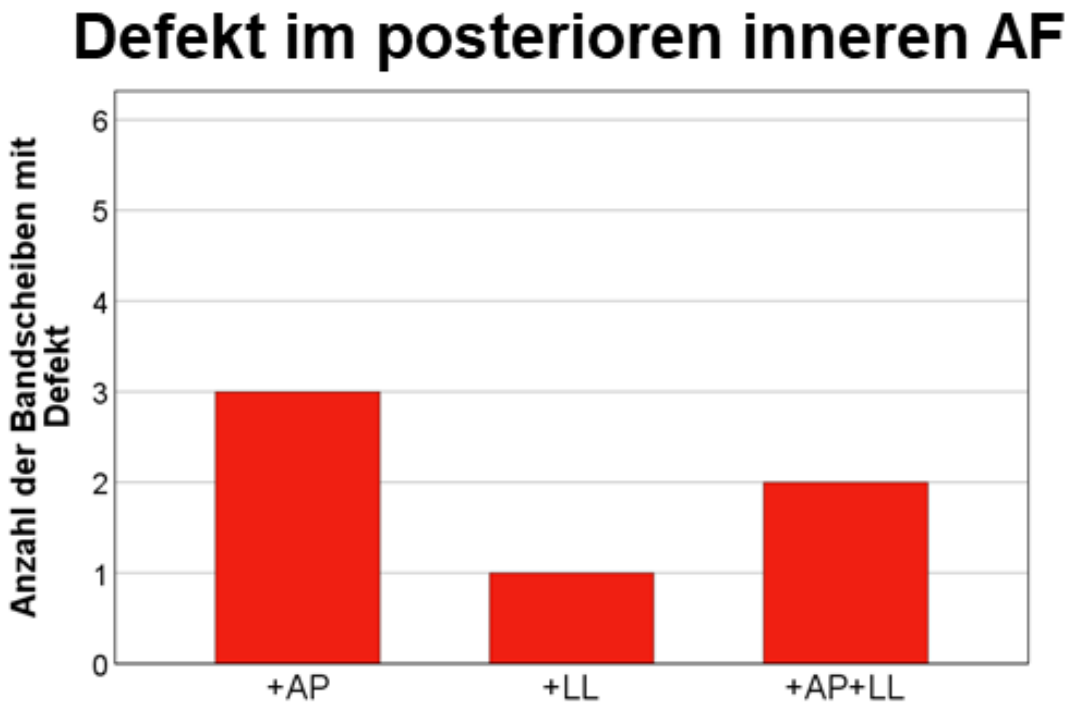


***Abbildung 24:*** *Säulendiagramm des Defekts im posterioren inneren Anulus fibrosus (AF) der Studie Scherung unter komplexer Belastung. AP= antero-posterior. LL= latero-lateral. Erstellt im Institut für Unfallchirurgische Forschung und Biomechanik Ulm.*

**Posterior mittlerer AF-Defekt**

Bei der AP-Gruppe entstand bei fünf Präparaten ein Defekt im posterioren mittleren AF. Alle Präparate der LL-Gruppe zeigten einen Defekt im posterioren mittleren AF und vier Präparate der AP+LL-Gruppe hatten einen Defekt im posterioren mittleren AF (Abb. 25).

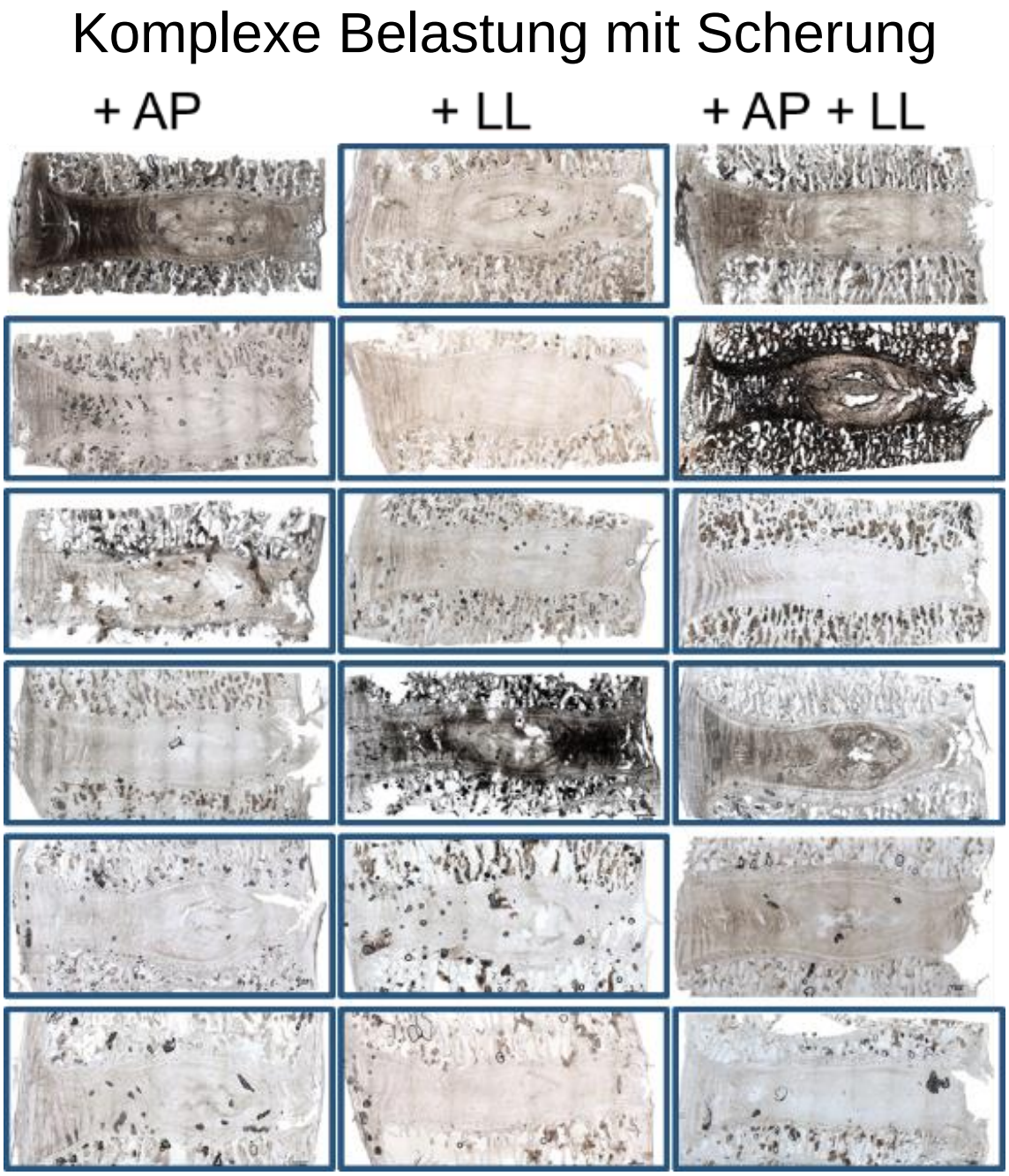


***Abbildung 25:*** *Mikrostrukturelle Sagittalschnitte durch lumbale ovine Bandscheiben. Abgebildet sind Beispielabbildung der drei Gruppen aus der Studie Scherung unter komplexer Belastung im Überblick mit Defekten im posterioren mittleren Anulus fibrosus. AP= antero-posterior. LL= latero-lateral. Erstellt im Institut für Unfallchirurgische Forschung und Biomechanik Ulm.*

Das Säulendiagramm in Abb. 26 zeigt die Häufigkeit der Defekte im posterioren mittleren AF. Im Exakt Test nach Fisher zeigte sich der Defekt mit einer zweiseitigen exakten Signifikanz von 1.

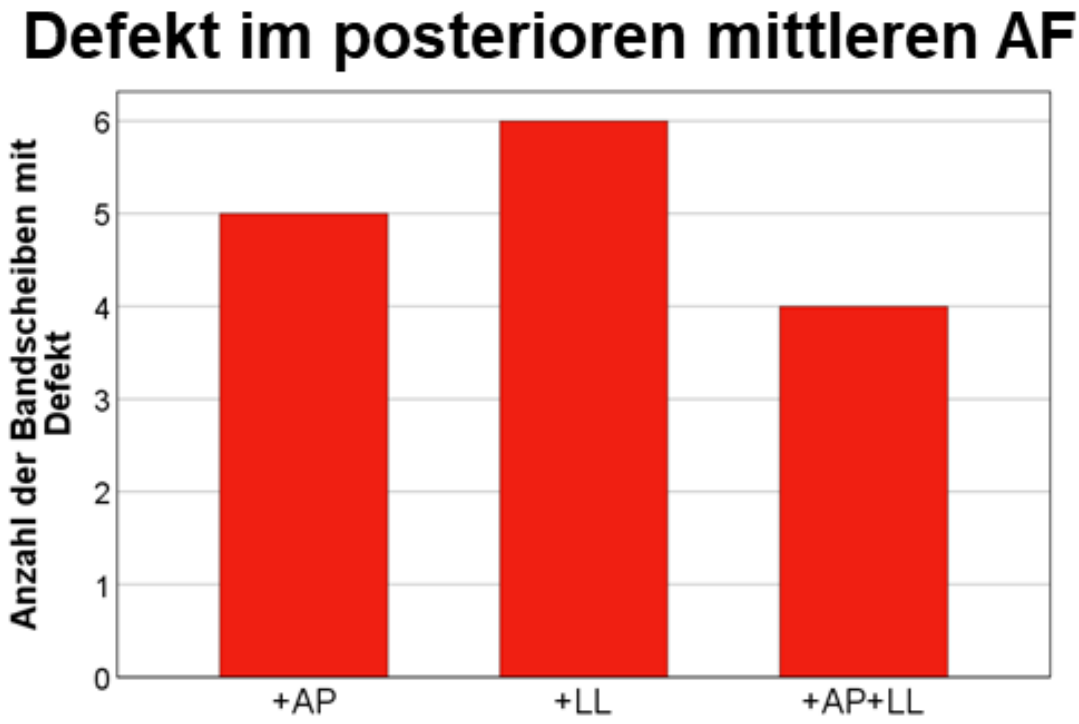


***Abbildung 26:*** *Säulendiagramm des Defekts im posterioren mittleren Anulus fibrosus (AF) der Studie Scherung unter komplexer Belastung. AP= antero-posterior. LL= latero-lateral. Erstellt im Institut für Unfallchirurgische Forschung und Biomechanik Ulm.*

**Posterior äußerer AF-Defekt**

In allen Präparaten der Studie mit Scherung entstanden Defekte im posterioren äußeren AF (Abb. 27).

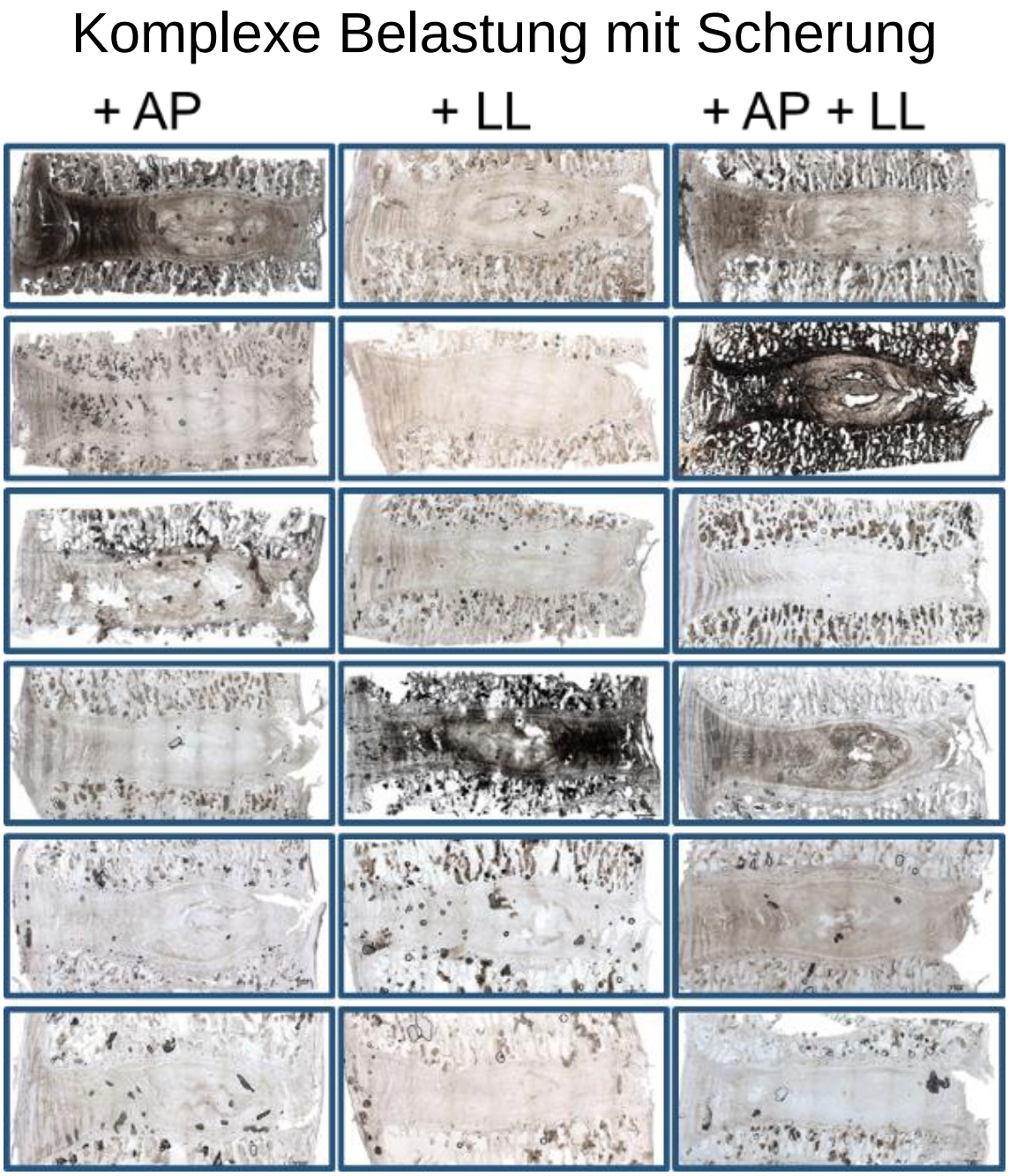


***Abbildung 27:*** *Mikrostrukturelle Sagittalschnitte durch lumbale ovine Bandscheiben. Abgebildet sind Beispielabbildung der drei Gruppen aus der Studie Scherung unter komplexer Belastung im Überblick mit Defekten im posterioren äußeren Anulus fibrosus. AP= antero-posterior. LL= latero-lateral. Erstellt im Institut für Unfallchirurgische Forschung und Biomechanik Ulm.*

Das Säulendiagramm in Abb. 28 zeigt die Häufigkeit der Defekte im posterioren äußeren AF. Im Exakt Test nach Fisher zeigte sich der Defekt mit einer zweiseitigen exakten Signifikanz von 1.

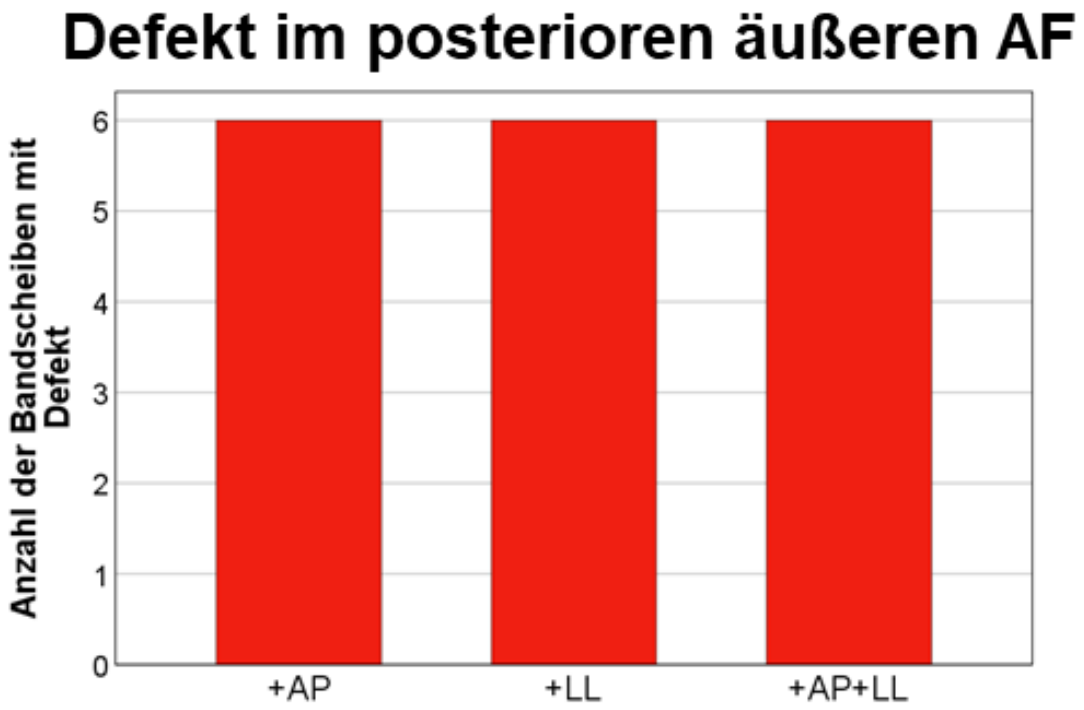


***Abbildung 28:*** *Säulendiagramm des Defekts im posterioren äußeren Anulus fibrosus (AF) der Studie Scherung unter komplexer Belastung. AP= antero-posterior. LL= latero-lateral. Erstellt im Institut für Unfallchirurgische Forschung und Biomechanik Ulm.*

**NP-Flow**

Die Abb. 29 erfasst einen Flow im NP nach dorsal. Vier von sechs Präparaten der AP-Gruppe zeigt einen NP-Flow. Bei der LL-Gruppe entstand in einem Präparat ein NP-Flow. Die AP+LL-Gruppe zeigte in vier von sechs Präparaten einen Flow des NP.

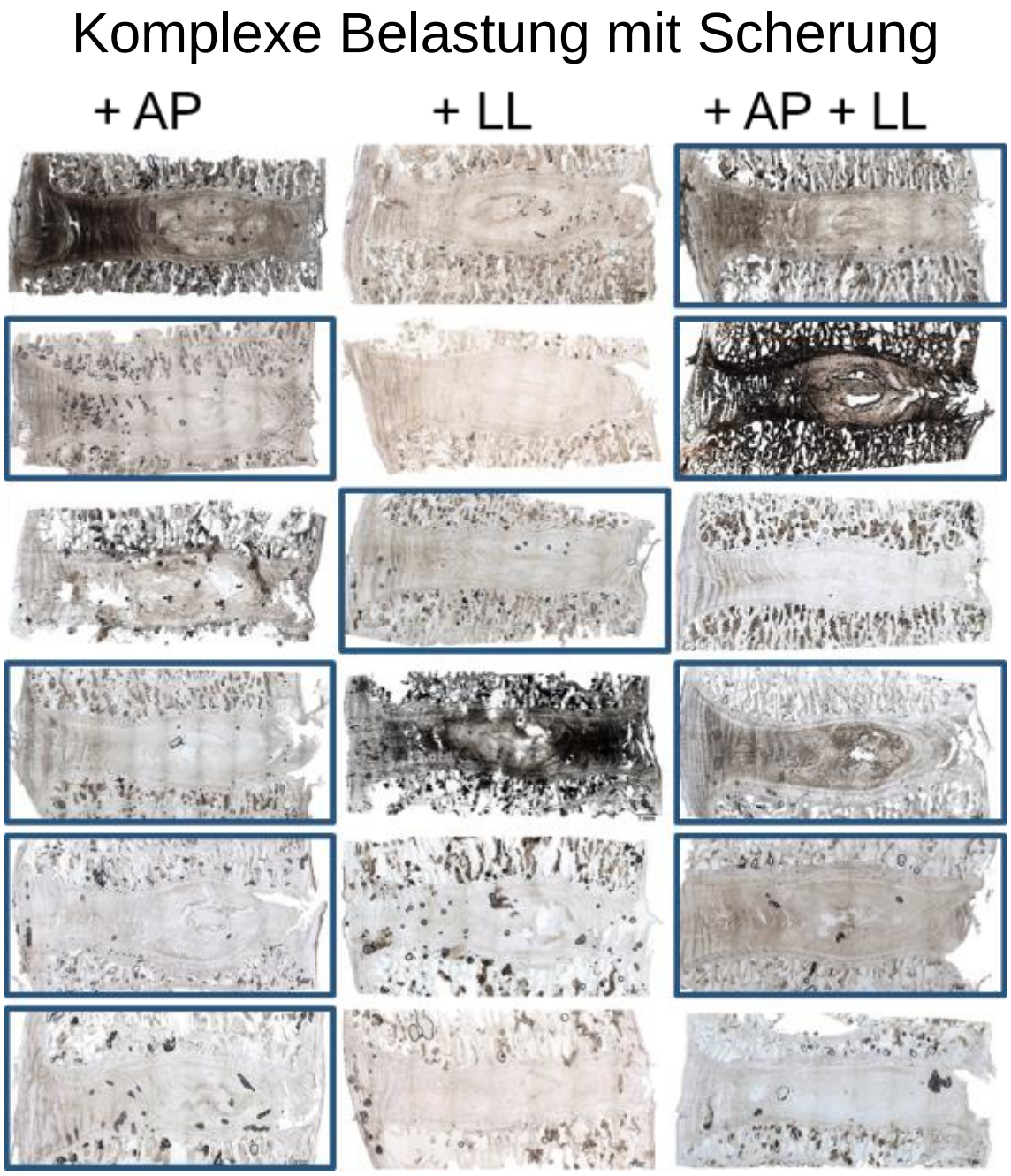


***Abbildung 29:*** *Mikrostrukturelle Sagittalschnitte durch lumbale ovine Bandscheiben. Abgebildet sind Beispielabbildung der drei Gruppen aus der Studie Scherung unter komplexer Belastung im Überblick mit Nucleus pulposus-Flow. AP= antero-posterior. LL= latero-lateral. Erstellt im Institut für Unfallchirurgische Forschung und Biomechanik Ulm.*

Das Säulendiagramm in Abb. 30 zeigt die Häufigkeit des NP-Flow. Im Exakt Test nach Fisher zeigte sich der Defekt mit einer zweiseitigen exakten Signifikanz von 1.

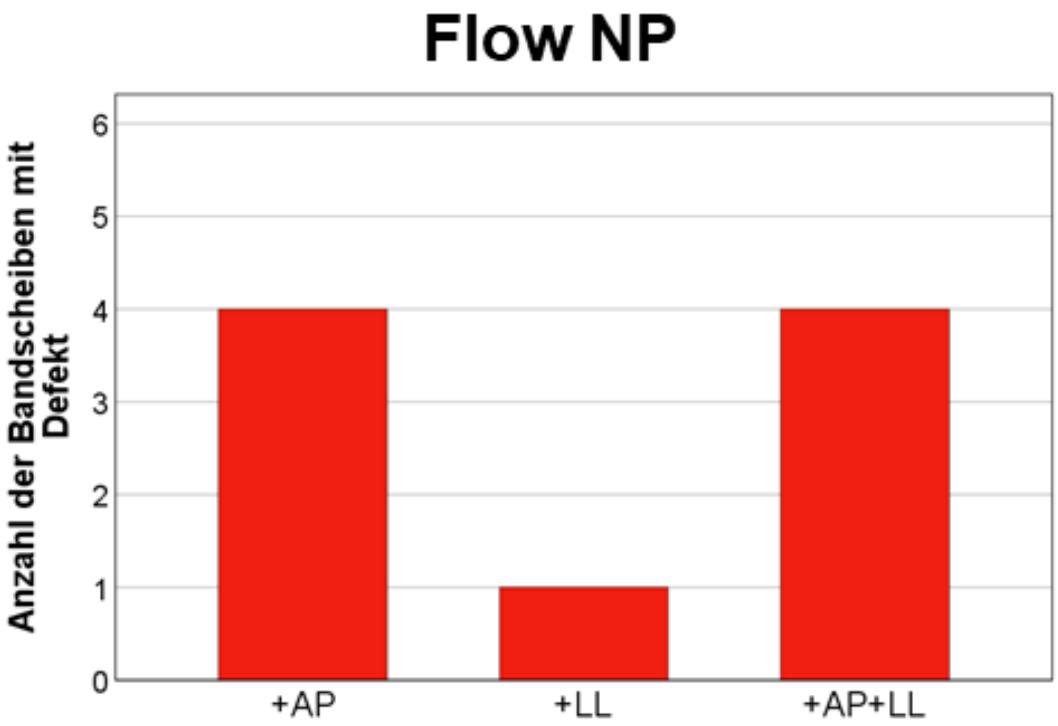


***Abbildung 30:*** *Säulendiagramm des Nucleus pulposus-Flow (NP) der Studie Scherung unter komplexer Belastung. AP= antero-posterior. LL= latero-lateral. Erstellt im Institut für Unfallchirurgische Forschung und Biomechanik Ulm.*

Bei keinem der achtzehn Präparate aus der Studie Komplexe Belastung mit Scherung kam es zu einem Bandscheibenvorfall.

## 3.2 Mikrostrukturelle Veränderungen der lumbalen Bandscheiben durch Hydration

Ausgewertet wurden zwei Gruppen mit insgesamt zwölf Präparaten. Sechs Präparate aus der Hydrationsgruppe wurden abwechselnd hydriert und komplex belastet und die sechs Präparate aus Gruppe 2 wurden nur komplex belastet.




***Abbildung 31:*** *Mikrostrukturelle Sagittalschnitte durch lumbale ovine Bandscheiben. Abgebildet sind Beispielabbildung der zwei Gruppen aus der Studie Hydration unter komplexer Belastung im Überblick. Erstellt im Institut für Unfallchirurgische Forschung und Biomechanik Ulm.*

**Riss anteriores Längsband**

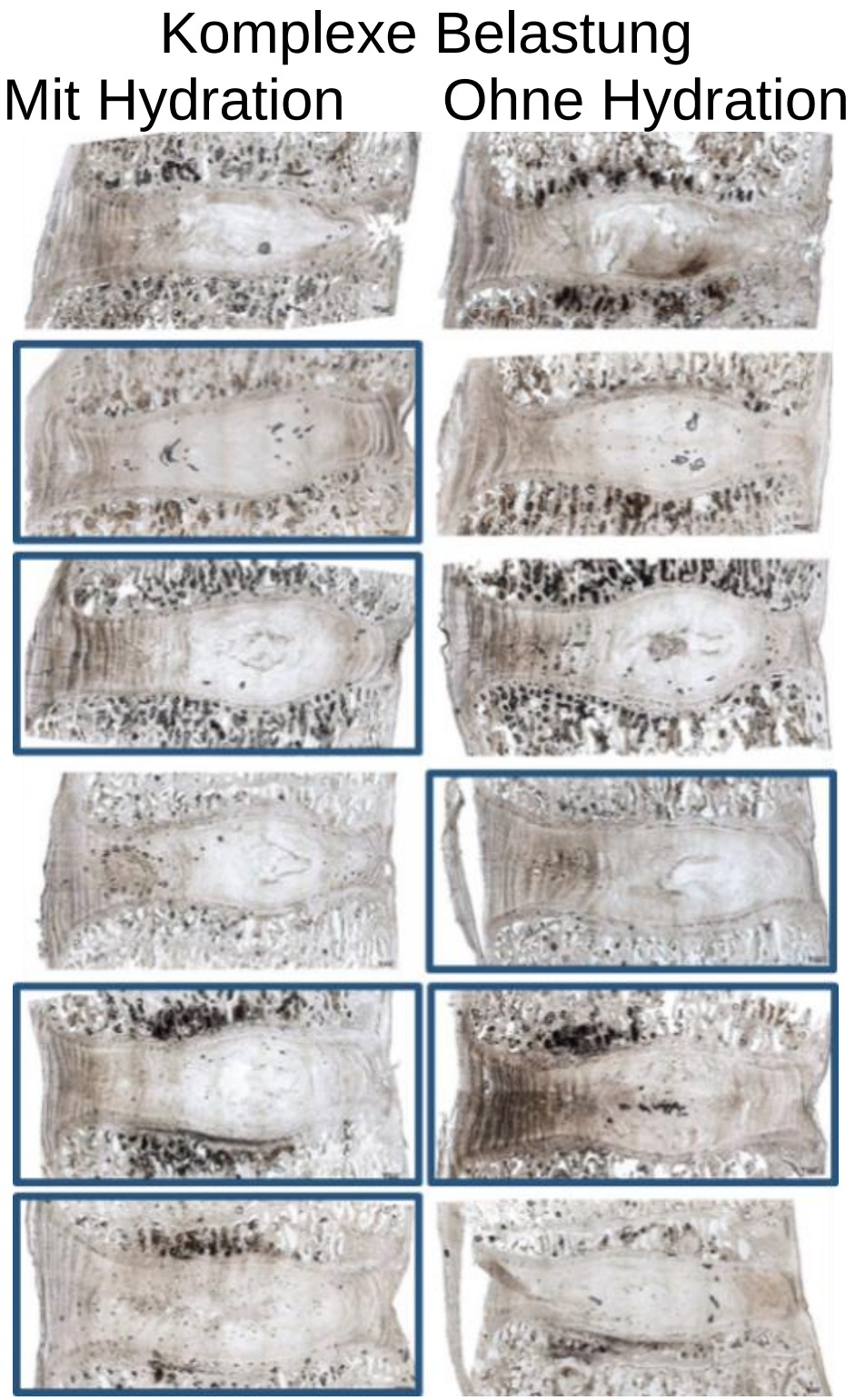


***Abbildung 32:*** *Mikrostrukturelle Sagittalschnitte durch lumbale ovine Bandscheiben aus der Studie Hydration unter komplexer Belastung im Überblick. Markiert sind die Bandscheiben mit Riss im anterioren Längsband. Erstellt im Institut für Unfallchirurgische Forschung und Biomechanik Ulm.*

Die Abb. 32 zeigt die Übersicht zu Rissen im anterioren Längsband. Bei vier Präparaten der Hydrationsgruppe riss das anteriore Längsband. Bei der Gruppe ohne Hydration riss das anteriore Längsband bei zwei Präparaten.

Das Säulendiagramm in Abb. 33 zeigt die Häufigkeit der anterioren Längsbandrisse. Im Exakt Test nach Fisher zeigte sich der Defekt mit einer zweiseitigen exakten Signifikanz von 1.

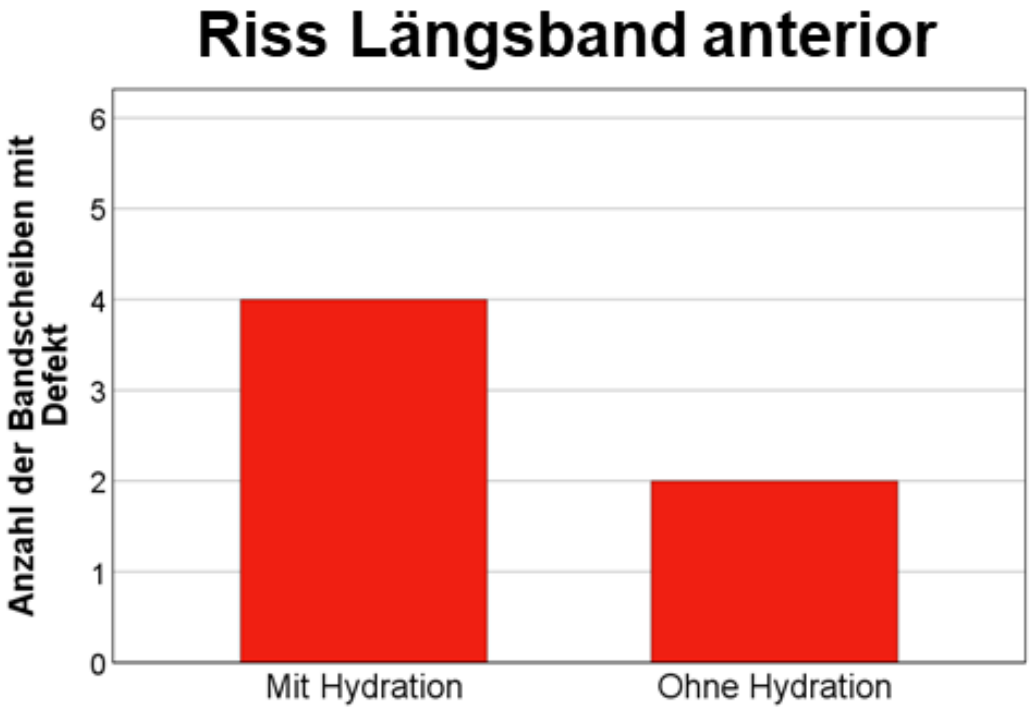


***Abbildung 33:*** *Säulendiagramm des Defekts Längsbandriss anterior der Studie 2 unter komplexer Belastung. Erstellt im Institut für Unfallchirurgische Forschung und Biomechanik Ulm.*

**Riss posteriores Längsband**

Bei zwei von sechs Bandscheiben der Hydrationsgruppe entstanden Rupturen des hinteren Längsbandes. In der Gruppe ohne Hydration riss bei einem Präparat das hintere Längsband (Abb. 34).

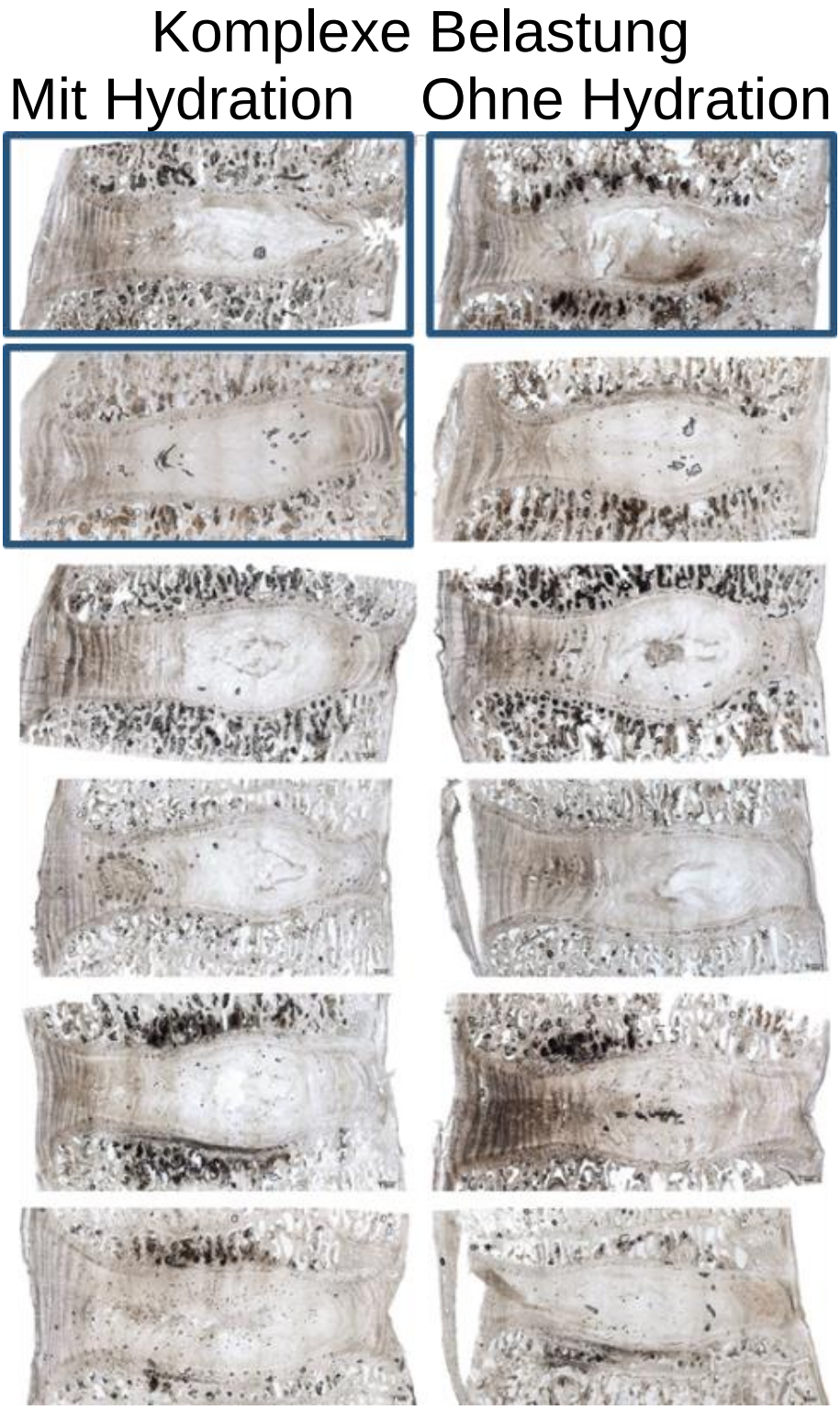


***Abbildung 34:*** *Mikrostrukturelle Sagittalschnitte durch lumbale ovine Bandscheiben aus der Studie Hydration unter komplexer Belastung im Überblick. Markiert sind die Bandscheiben mit Riss im posterioren Längsband. Erstellt im Institut für Unfallchirurgische Forschung und Biomechanik Ulm.*

Das Säulendiagramm in Abb. 35 zeigt die Häufigkeit der posterioren Längsbandrisse. Im Exakt Test nach Fisher zeigte sich der Defekt mit einer zweiseitigen exakten Signifikanz von 0,455.

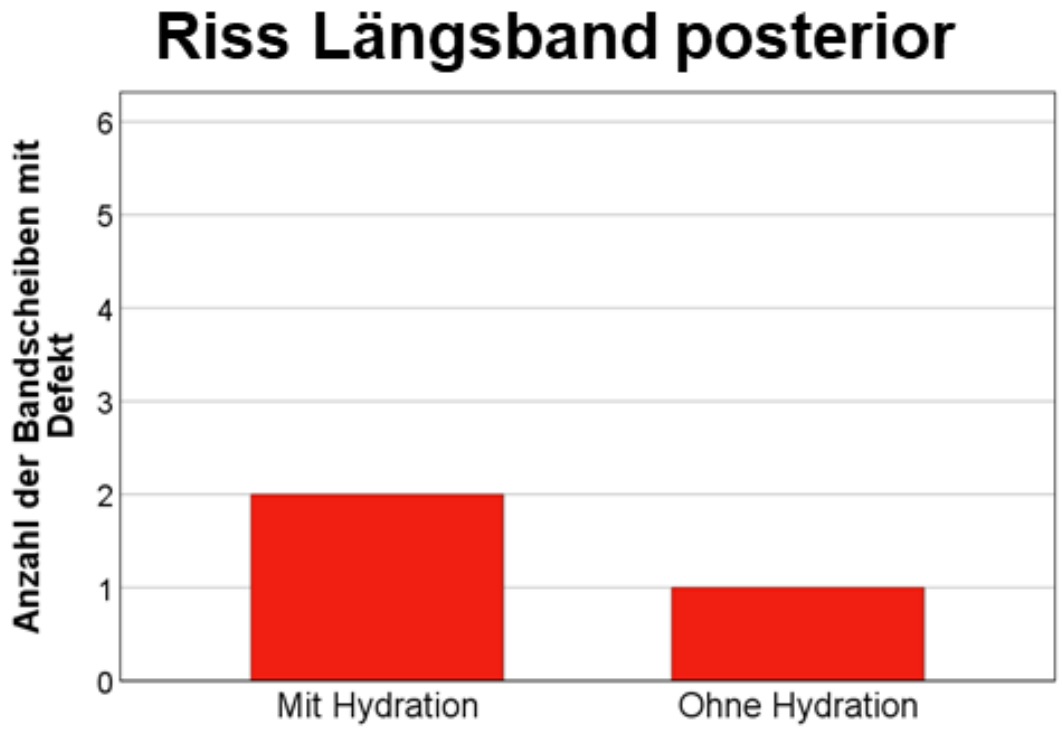


***Abbildung 35:*** *Säulendiagramm des Defekts Längsbandriss posterior der Studie 2 unter komplexer Belastung. Erstellt im Institut für Unfallchirurgische Forschung und Biomechanik Ulm.*

**Knorpeliger Endplattendefekt**

Die hydrierten und komplex belasteten Bandscheiben aus Gruppe 1 wiesen keinen knöchernen Defekt und keinen Defekt an der knorpeligen Endplatte auf. Die komplex belasteten Bandscheiben aus Gruppe 2 zeigen bei einer von sechs Bandscheiben eine Schädigung der knorpeligen Endplatte (Abb. 36).

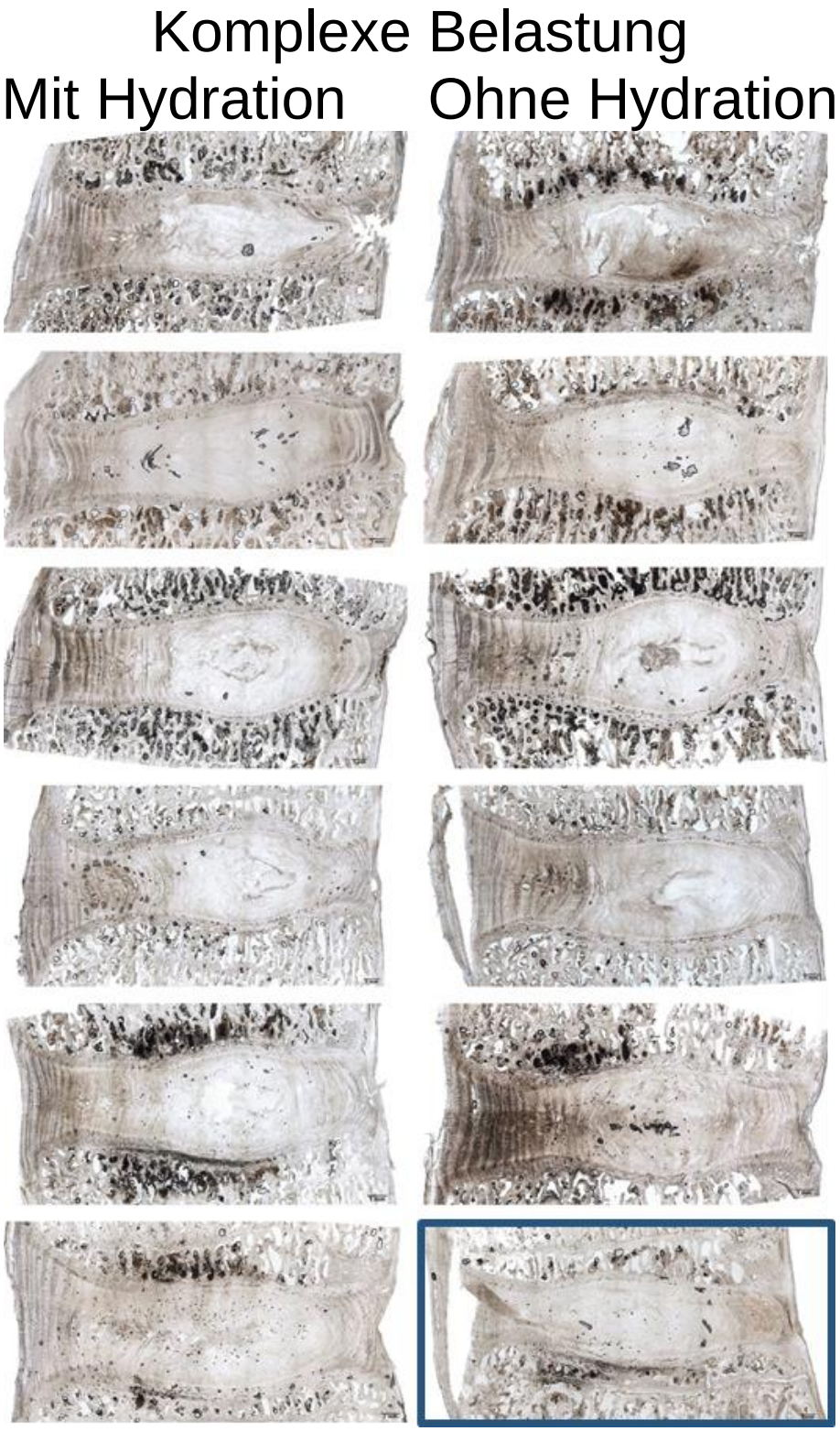


***Abbildung 36:*** *Mikrostrukturelle Sagittalschnitte durch lumbale ovine Bandscheiben aus der Studie Hydration unter komplexer Belastung im Überblick. Markiert ist die Bandscheibe mit knorpeligen Endplattendefekt. Erstellt im Institut für Unfallchirurgische Forschung und Biomechanik Ulm.*

Das Säulendiagramm in Abb. 37 zeigt die Häufigkeit der knorpeligen Endplattendefekte. Im Exakt Test nach Fisher zeigte sich der Defekt mit einer zweiseitigen exakten Signifikanz von 0,455.

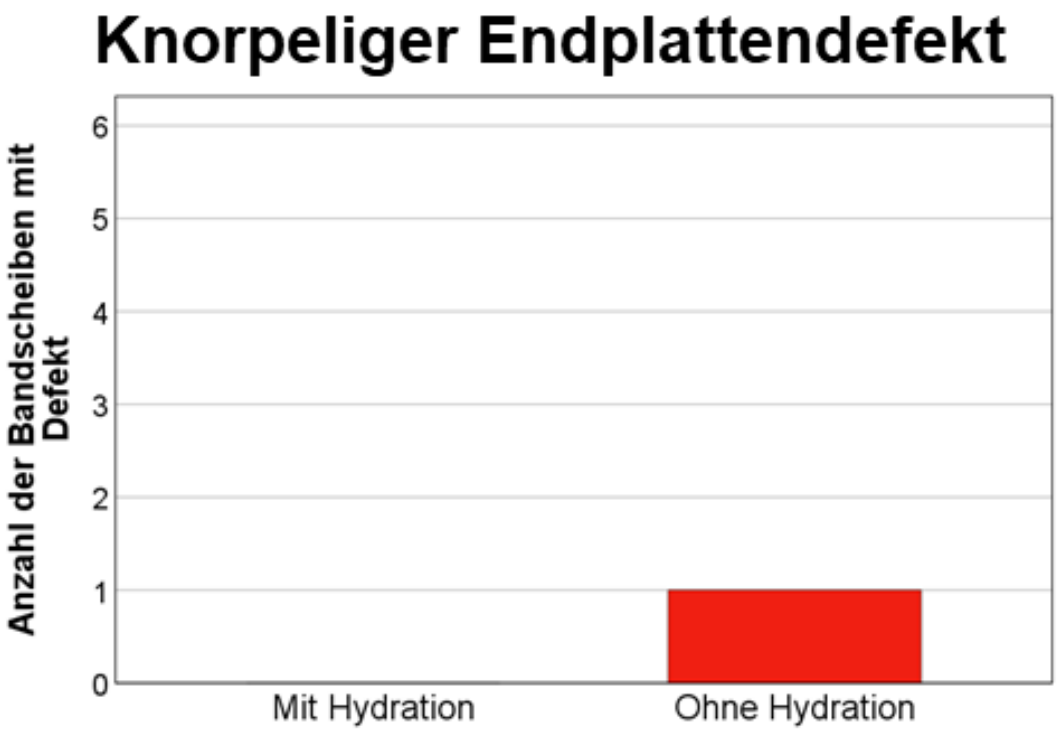


***Abbildung 37:*** *Säulendiagramm des knorpeligen Endplattendefektes der Studie 2 unter komplexer Belastung. Erstellt im Institut für Unfallchirurgische Forschung und Biomechanik Ulm.*

**Delamination AF**

Die Gruppe mit Hydration zeigte bei vier von sechs Präparaten eine Anulus fibrosus-Delamination. Bei der Gruppe ohne Hydration trat bei zwei Präparaten eine Delamination des AF auf (Abb. 38).




***Abbildung 38:*** *Mikrostrukturelle Sagittalschnitte durch lumbale ovine Bandscheiben aus der Studie Hydration unter komplexer Belastung im Überblick. Markiert sind die Bandscheiben mit Anulus fibrosus-Delamination. Erstellt im Institut für Unfallchirurgische Forschung und Biomechanik Ulm.*

Das Säulendiagramm in Abb. 39 zeigt die Häufigkeit der AF-Delamination. Im Exakt Test nach Fisher zeigte sich der Defekt mit einer zweiseitigen exakten Signifikanz von 0,242.

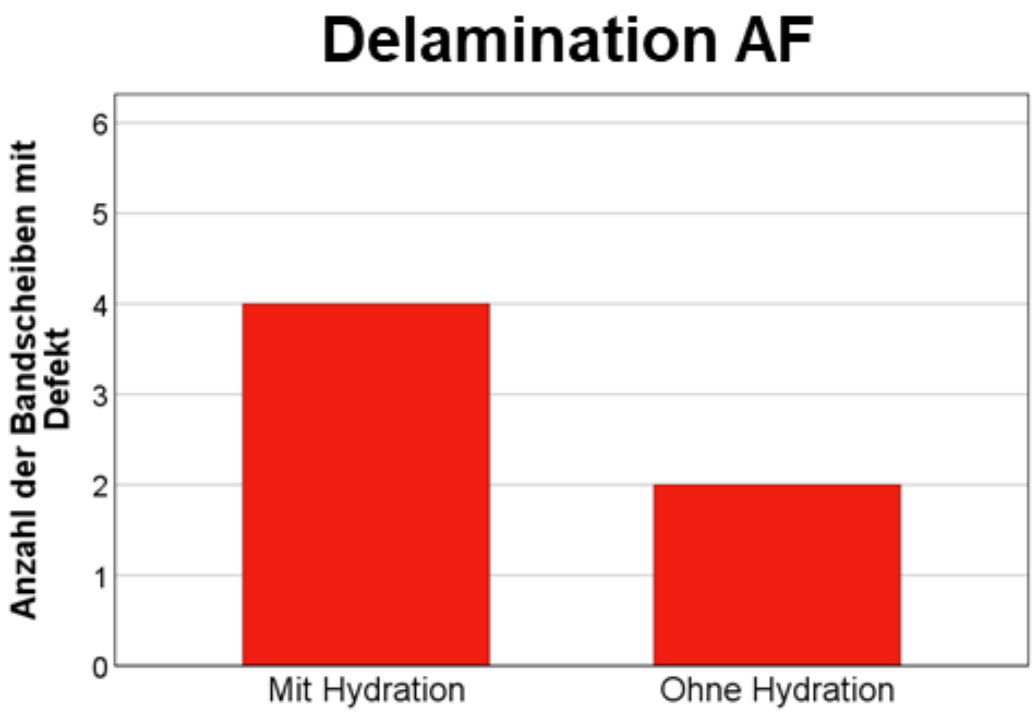


***Abbildung 39:*** *Säulendiagramm der Anulus fibrosus (AF) Delamination der Studie 2 unter komplexer Belastung. Erstellt im Institut für Unfallchirurgische Forschung und Biomechanik Ulm.*

**Anteriorer äußerer AF-Defekt**

Ein Präparat der Hydrationsgruppe hatte einen Defekt im anterioren äußeren AF. Drei der nicht hydrierten Präparate sind im vorderen äußeren Anulus fibrosus beschädigt (Abb. 40).




***Abbildung 40:*** *Mikrostrukturelle Sagittalschnitte durch lumbale ovine Bandscheiben aus der Studie Hydration unter komplexer Belastung im Überblick. Markiert sind die Bandscheiben mit Defekt im anterioren äußeren Anulus fibrosus. Erstellt im Institut für Unfallchirurgische Forschung und Biomechanik Ulm.*

Das Säulendiagramm in Abb. 41 zeigt die Häufigkeit der anterioren äußeren AF-Defekte. Im Exakt Test nach Fisher zeigte sich der Defekt mit einer zweiseitigen exakten Signifikanz von 1.

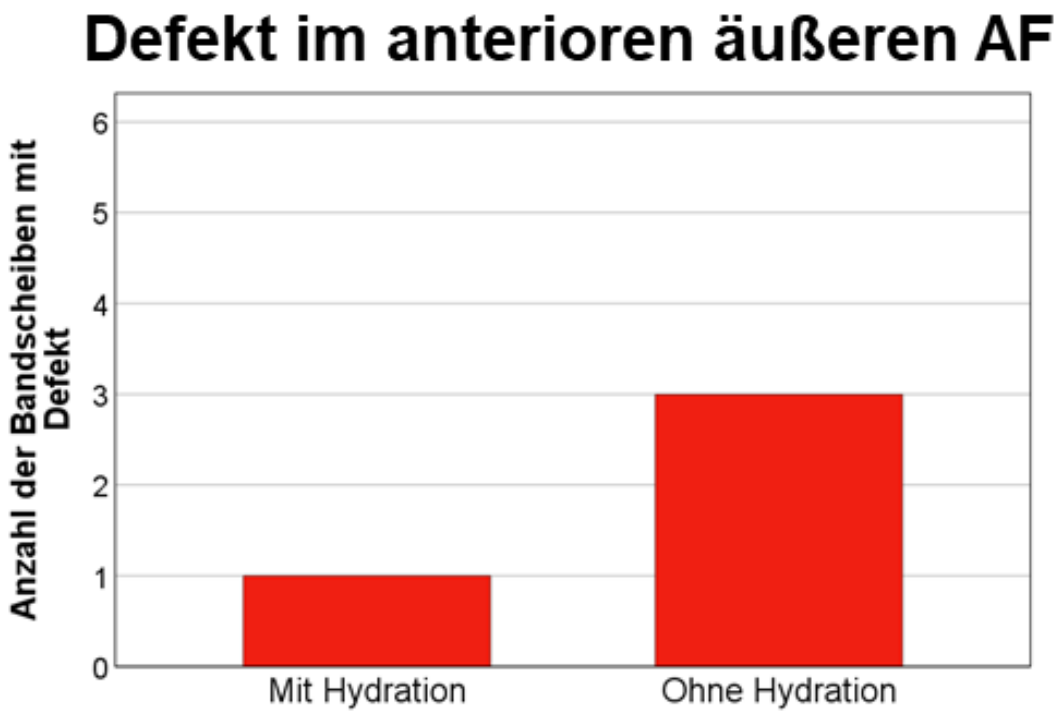


***Abbildung 41:*** *Säulendiagramm der Defekte im anterioren äußeren Anulus fibrosus (AF) der Studie 2 unter komplexer Belastung. Erstellt im Institut für Unfallchirurgische Forschung und Biomechanik Ulm.*

**Anteriorer mittlerer AF-Defekt**

Die Abb. 42 zeigt bei drei von sechs hydrierten Präparaten einen Defekt im anterioren mittleren AF. Ein Präparat der nicht hydrierten Gruppe wies einen Defekt im anterioren mittleren AF auf.




***Abbildung 42:*** *Mikrostrukturelle Sagittalschnitte durch lumbale ovine Bandscheiben aus der Studie Hydration unter komplexer Belastung im Überblick. Markiert sind die Bandscheiben mit Defekt im anterioren mittleren Anulus fibrosus. Erstellt im Institut für Unfallchirurgische Forschung und Biomechanik Ulm.*

Das Säulendiagramm in Abb. 43 zeigt die Häufigkeit der Defekte im äußeren mittleren AF. Im Exakt Test nach Fisher zeigte sich der Defekt mit einer zweiseitigen exakten Signifikanz von 1.

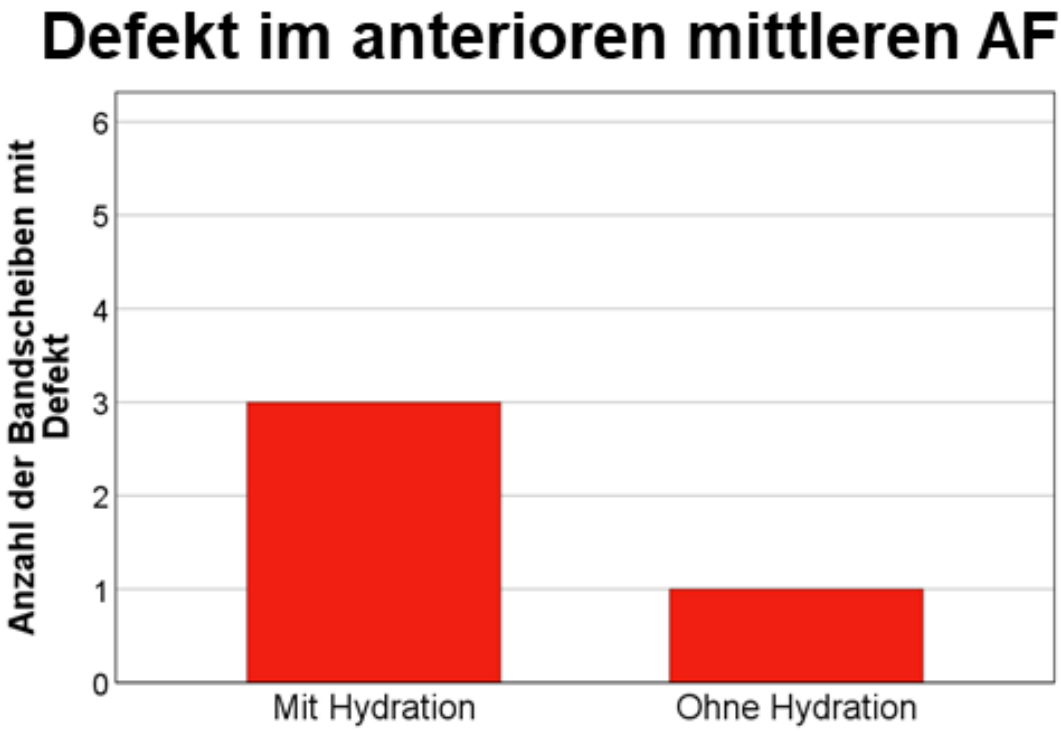


***Abbildung 43:*** *Säulendiagramm der Defekte im anterioren mittleren Anulus fibrosus (AF) der Studie 2 unter komplexer Belastung. Erstellt im Institut für Unfallchirurgische Forschung und Biomechanik Ulm.*

**Anteriorer innerer AF-Defekt**

Drei von sechs hydrierten Präparaten zeigten einen Defekt im anterioren inneren AF. Ein Präparat der nicht hydrierten Gruppe wies einen anterioren inneren AF-Defekt auf (Abb. 44).

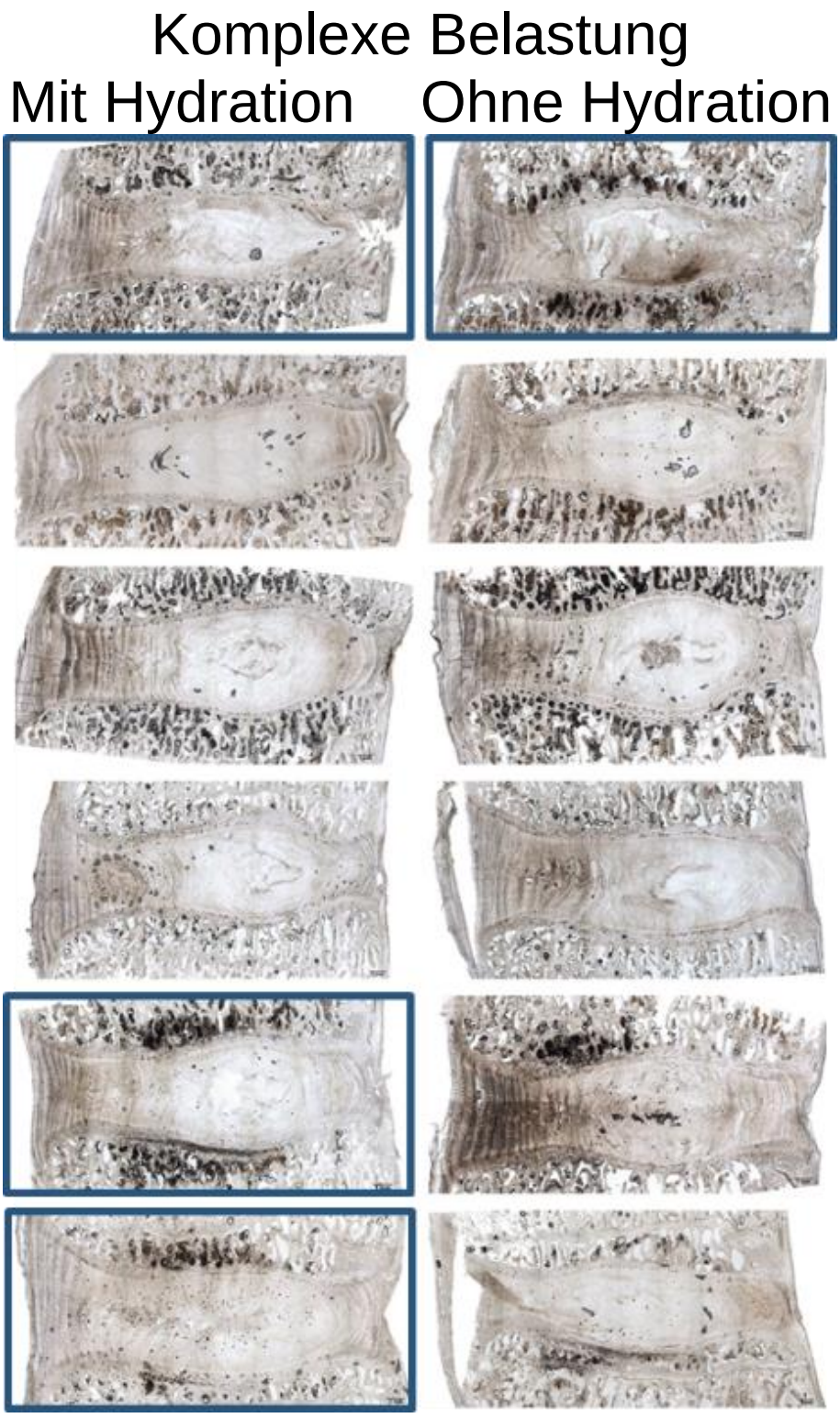


***Abbildung 44:*** *Mikrostrukturelle Sagittalschnitte durch lumbale ovine Bandscheiben aus der Studie Hydration unter komplexer Belastung im Überblick. Markiert sind die Bandscheiben mit anterioren inneren Anulus fibrosus. Erstellt im Institut für Unfallchirurgische Forschung und Biomechanik Ulm.*

Das Säulendiagramm in Abb. 45 zeigt die Häufigkeit der Defekte im anterioren inneren AF. Im Exakt Test nach Fisher zeigte sich der Defekt mit einer zweiseitigen exakten Signifikanz von 1.

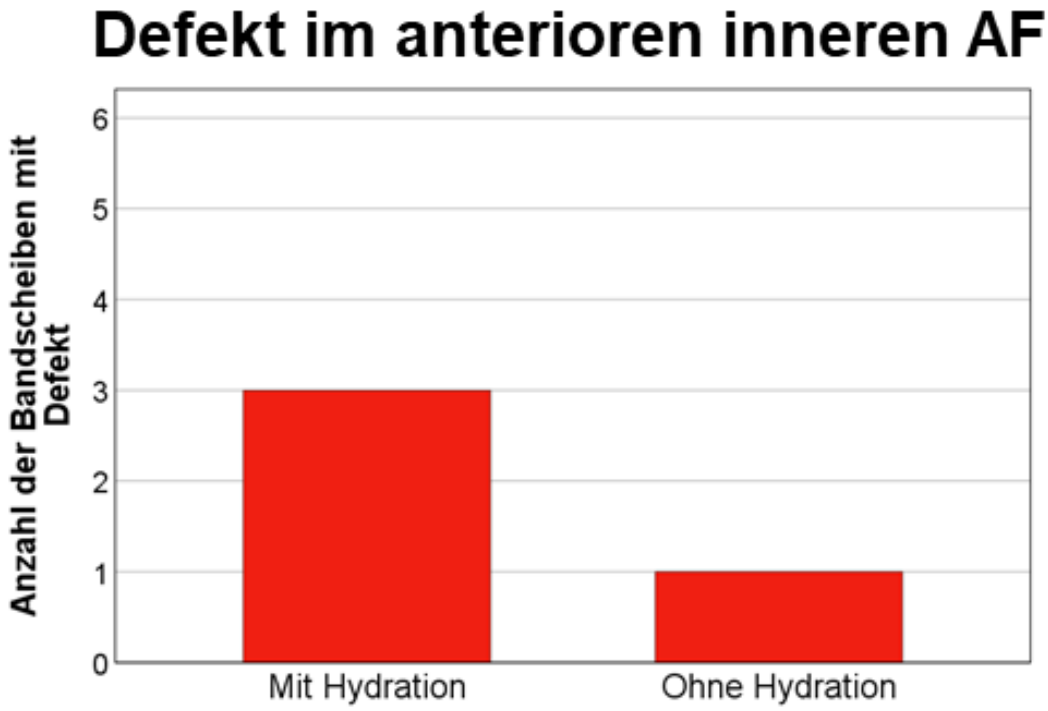


***Abbildung 45:*** *Säulendiagramm der Defekte im anterioren inneren Anulus fibrosus (AF) der Studie 2 unter komplexer Belastung. Erstellt im Institut für Unfallchirurgische Forschung und Biomechanik Ulm.*

**NP-Defekt**

Bei vier von sechs hydrierten Präparaten war der Nukleus pulposus beschädigt. Ein Präparat der nicht hydrierten Gruppe wies einen NP-Defekt auf (Abb. 46).

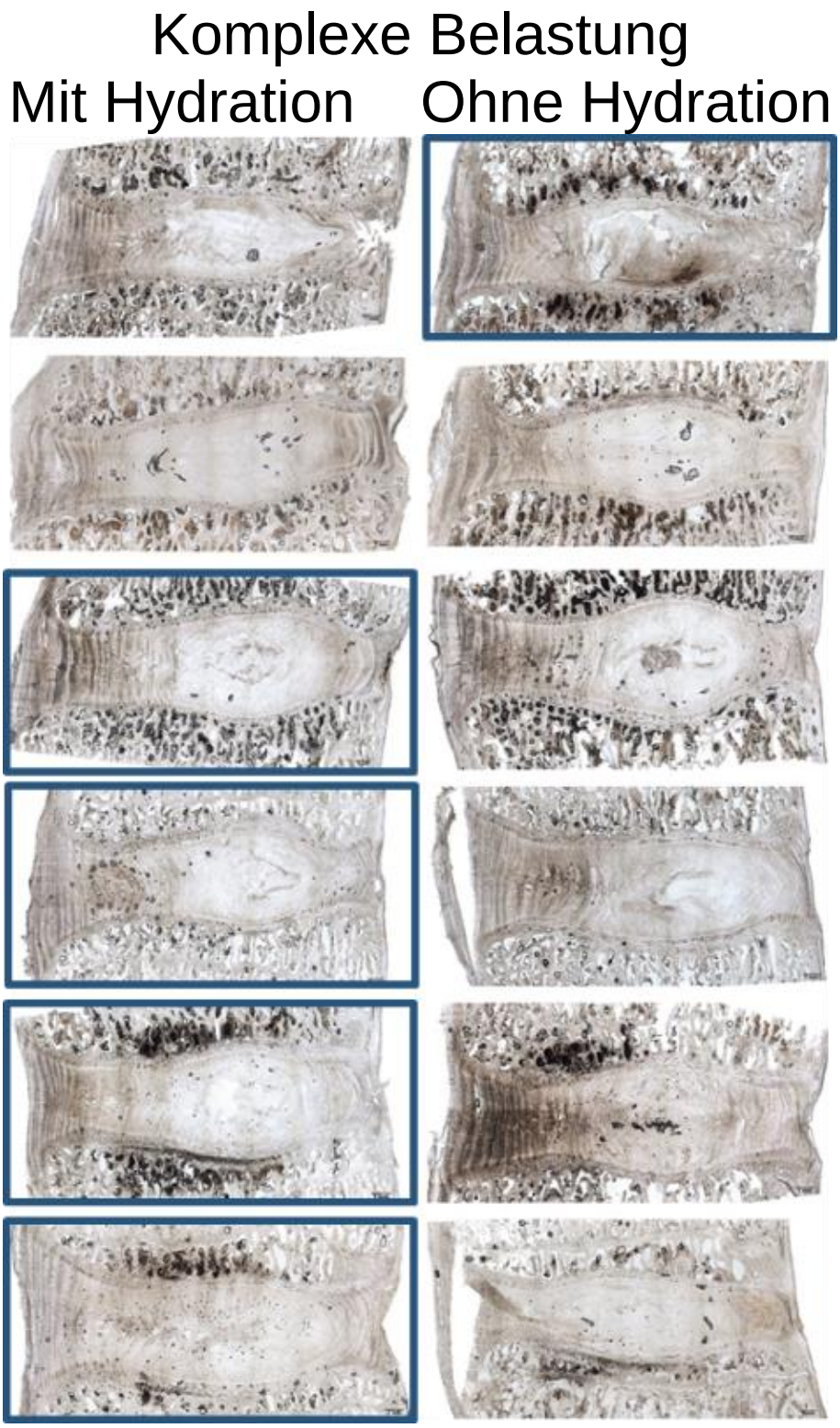


***Abbildung 46:*** *Mikrostrukturelle Sagittalschnitte durch lumbale ovine Bandscheiben aus der Studie Hydration unter komplexer Belastung im Überblick. Markiert sind die Bandscheiben mit Nucleus pulposus-Defekt. Erstellt im Institut für Unfallchirurgische Forschung und Biomechanik Ulm.*

Das Säulendiagramm in Abb. 47 zeigt die Häufigkeit der Defekte im NP. Im Exakt Test nach Fisher zeigte sich der Defekt mit einer zweiseitigen exakten Signifikanz von 1.

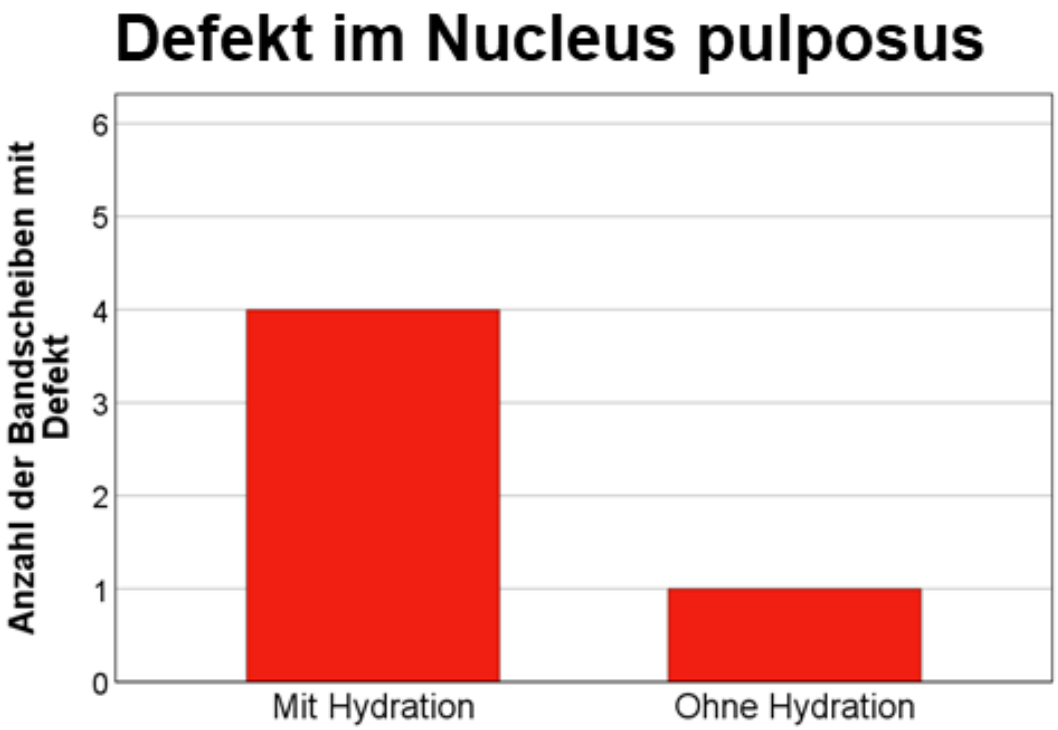


***Abbildung 47**: Säulendiagramm der Defekte im Nucleus pulposus der Studie 2 unter komplexer Belastung. Erstellt im Institut für Unfallchirurgische Forschung und Biomechanik Ulm.*

**Posterior innerer AF-Defekt**

In Abb. 48 zeigte sich ein Präparat der hydrierten Gruppe, als auch ein Präparat der nicht hydrierten Gruppe mit einem Defekt im posterioren inneren AF.

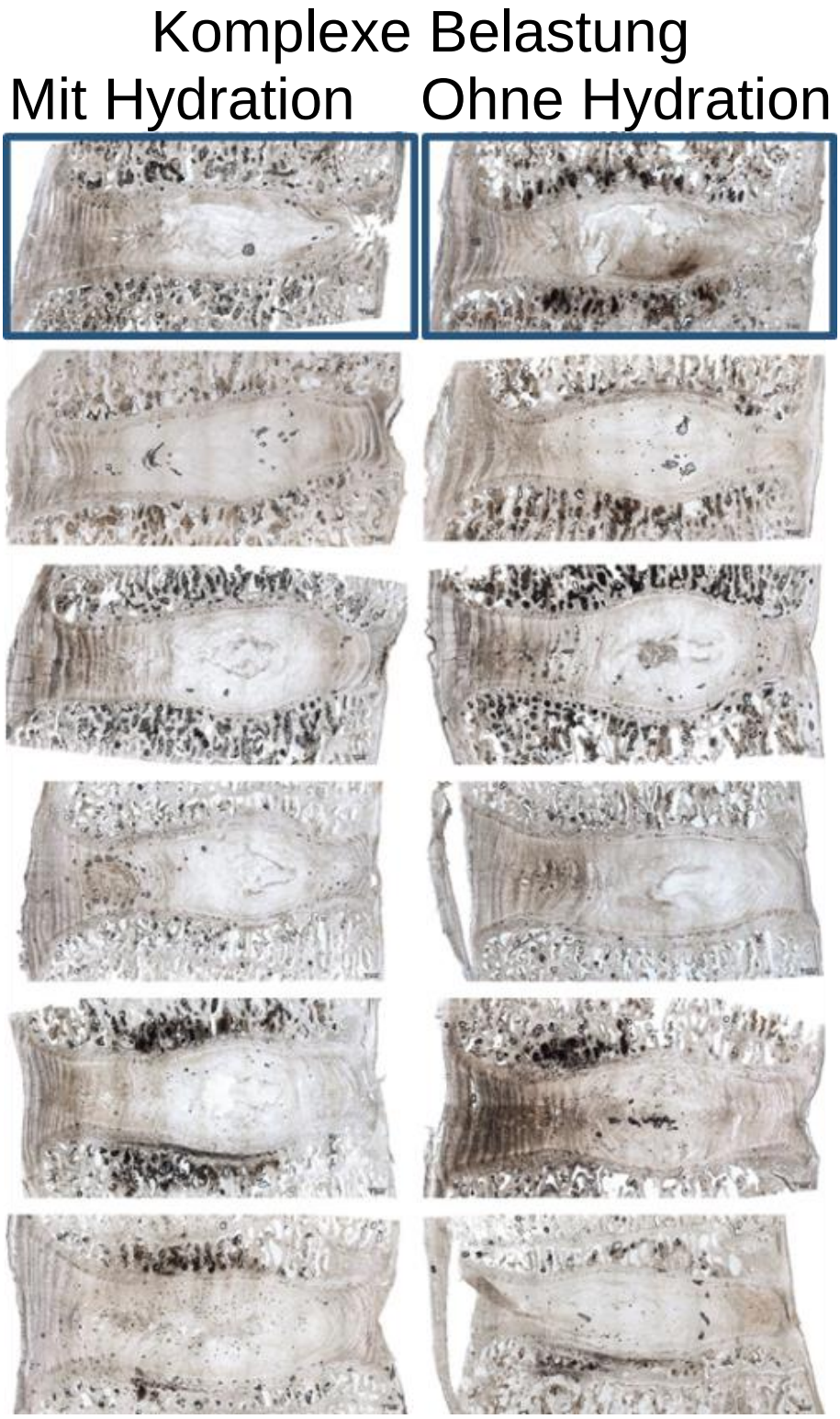


***Abbildung 48:*** *Mikrostrukturelle Sagittalschnitte durch lumbale ovine Bandscheiben aus der Studie Hydration unter komplexer Belastung im Überblick. Markiert sind die Bandscheiben mit posterioren inneren Anulus fibrosus-Defekt. Erstellt im Institut für Unfallchirurgische Forschung und Biomechanik Ulm.*

Das Säulendiagramm in Abb. 49 zeigt die Häufigkeit der Defekte des posterioren inneren AF. Im Exakt Test nach Fisher zeigte sich der Defekt mit einer zweiseitigen exakten Signifikanz von 0,545.

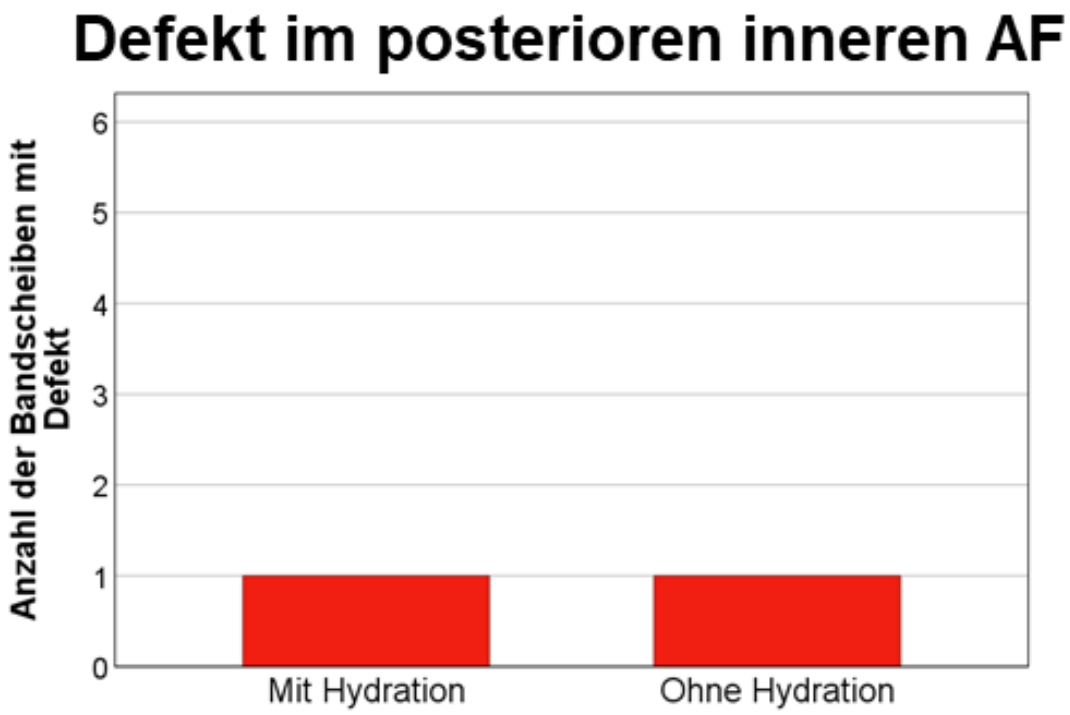


***Abbildung 49:*** *Säulendiagramm der Defekte im posterioren inneren Anulus fibrosus (AF) der Studie 2 unter komplexer Belastung. Erstellt im Institut für Unfallchirurgische Forschung und Biomechanik Ulm.*

**Posterior mittlerer AF-Defekt**

Bei der hydrierten Gruppe entstand bei einem Präparat ein Defekt im posterioren mittleren AF. Zwei Präparate der nicht hydrierten Gruppe zeigten einen Defekt im posterioren mittleren AF (Abb. 50).

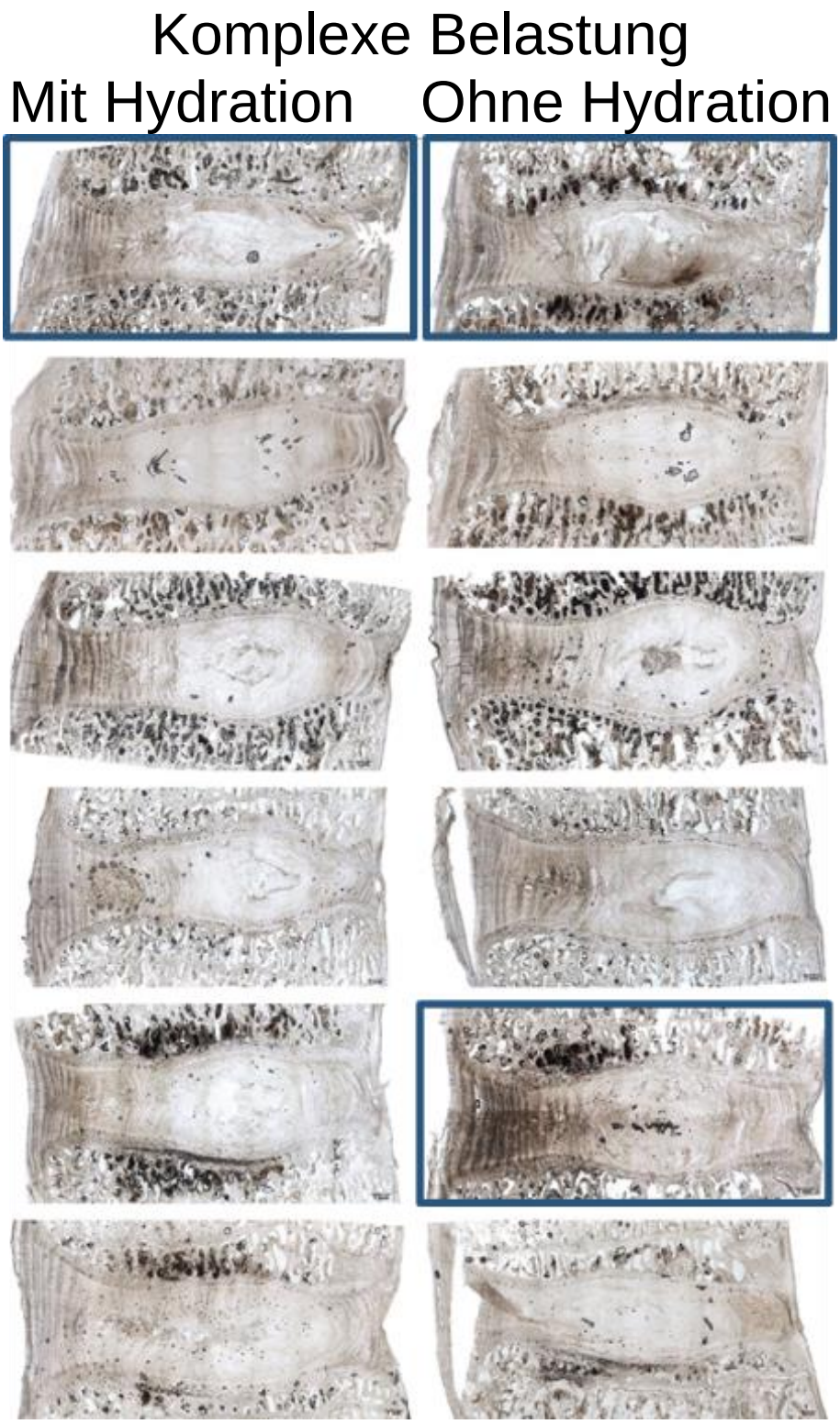


***Abbildung 50:*** *Mikrostrukturelle Sagittalschnitte durch lumbale ovine Bandscheiben aus der Studie Hydration unter komplexer Belastung im Überblick. Markiert sind die Bandscheiben mit posterioren mittleren Anulus fibrosus-Defekt. Erstellt im Institut für Unfallchirurgische Forschung und Biomechanik Ulm.*

Das Säulendiagramm in Abb. 51 zeigt die Häufigkeit der Defekte im posterioren mittleren AF. Im Exakt Test nach Fisher zeigte sich der Defekt mit einer zweiseitigen exakten Signifikanz von 1.

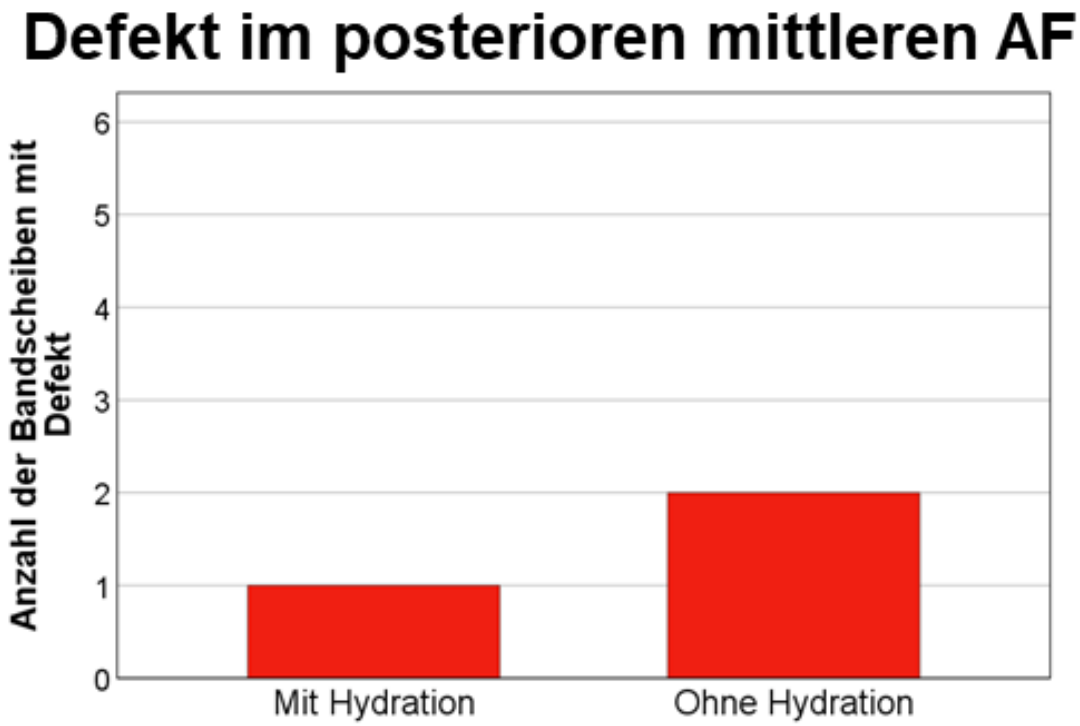


***Abbildung 51:*** *Säulendiagramm der Defekte im posterioren mittleren Anulus fibrosus (AF) der Studie 2 unter komplexer Belastung. Erstellt im Institut für Unfallchirurgische Forschung und Biomechanik Ulm.*

**Posterior äußerer AF-Defekt**

Drei von sechs hydrierten Präparaten wiesen einen Defekt im posterioren äußeren AF auf. Bei zwei nicht hydrierten Präparaten entstand ein Defekt im posterioren äußeren AF (Abb. 52).




***Abbildung 52:*** *Mikrostrukturelle Sagittalschnitte durch lumbale ovine Bandscheiben aus der Studie Hydration unter komplexer Belastung im Überblick. Markiert sind die Bandscheiben mit posterioren äußeren Anulus fibrosus-Defekt. Erstellt im Institut für Unfallchirurgische Forschung und Biomechanik Ulm.*

Das Säulendiagramm in Abb. 53 zeigt die Häufigkeit der Defekte des posterioren äußeren AF. Im Exakt Test nach Fisher zeigte sich der Defekt als nicht signifikant.

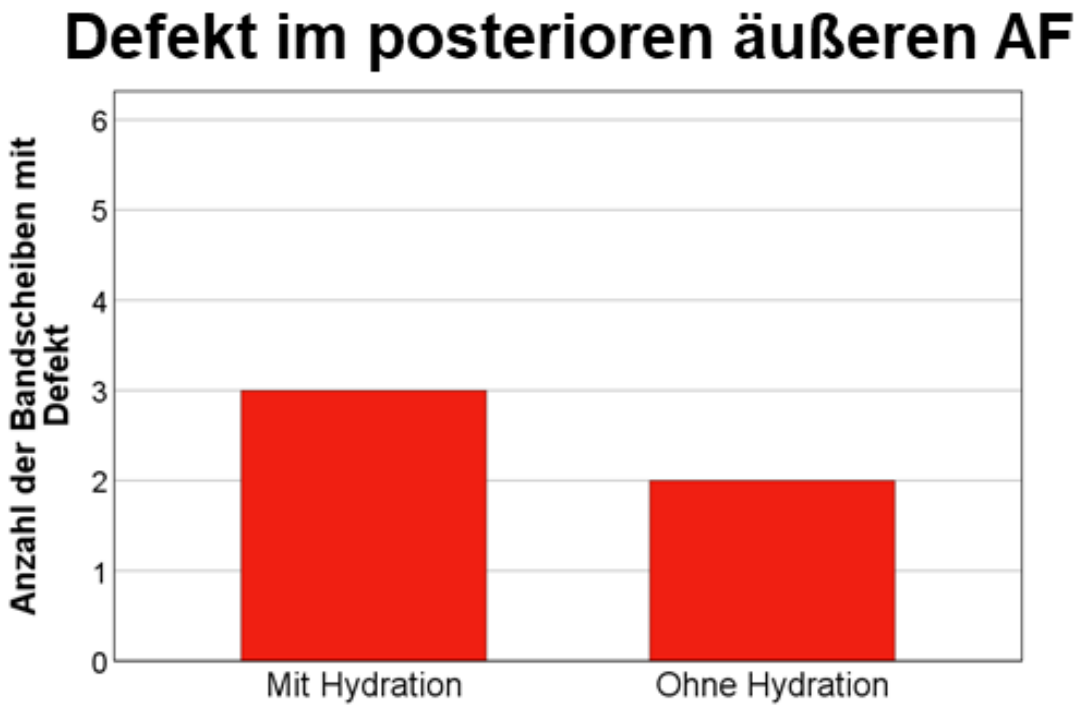


***Abbildung 53:*** *Säulendiagramm der Defekte im posterioren äußeren Anulus fibrosus (AF) der Studie 2 unter komplexer Belastung. Erstellt im Institut für Unfallchirurgische Forschung und Biomechanik Ulm.*

**NP-Flow**

Ein Flow des NP zeigte sich bei drei von sechs hydrierten Präparaten, als auch bei drei von sechs nicht hydrierten Präparaten (Abb. 54).

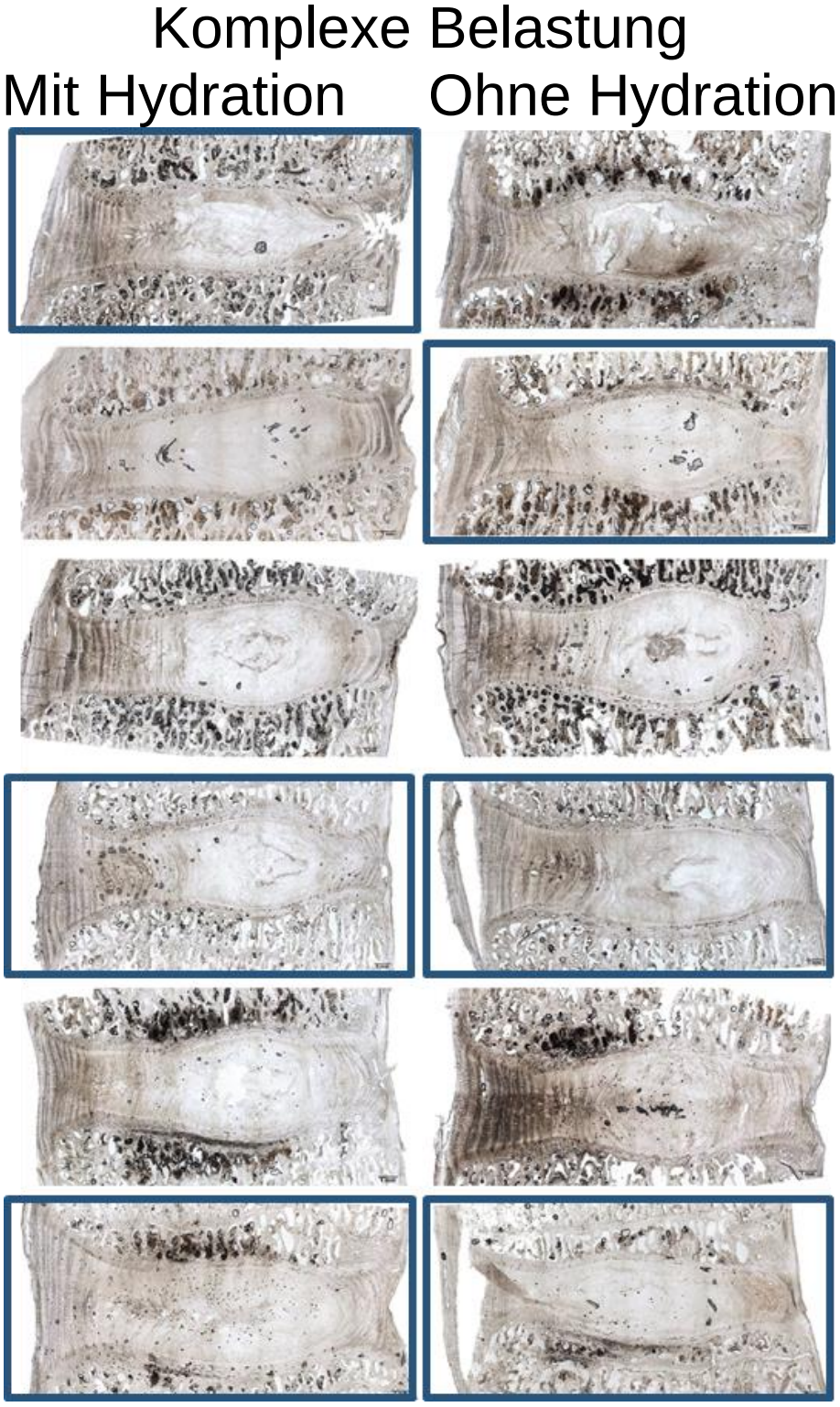


***Abbildung 54:*** *Mikrostrukturelle Sagittalschnitte durch lumbale ovine Bandscheiben aus der Studie Hydration unter komplexer Belastung im Überblick. Markiert sind die Bandscheiben mit Nucleus pulposus-Flow. Erstellt im Institut für Unfallchirurgische Forschung und Biomechanik Ulm.*

Das Säulendiagramm in Abb. 55 zeigt die Häufigkeit des NP-Flow. Im Exakt Test nach Fisher zeigte sich der Defekt mit einer zweiseitigen exakten Signifikanz von 0,242.

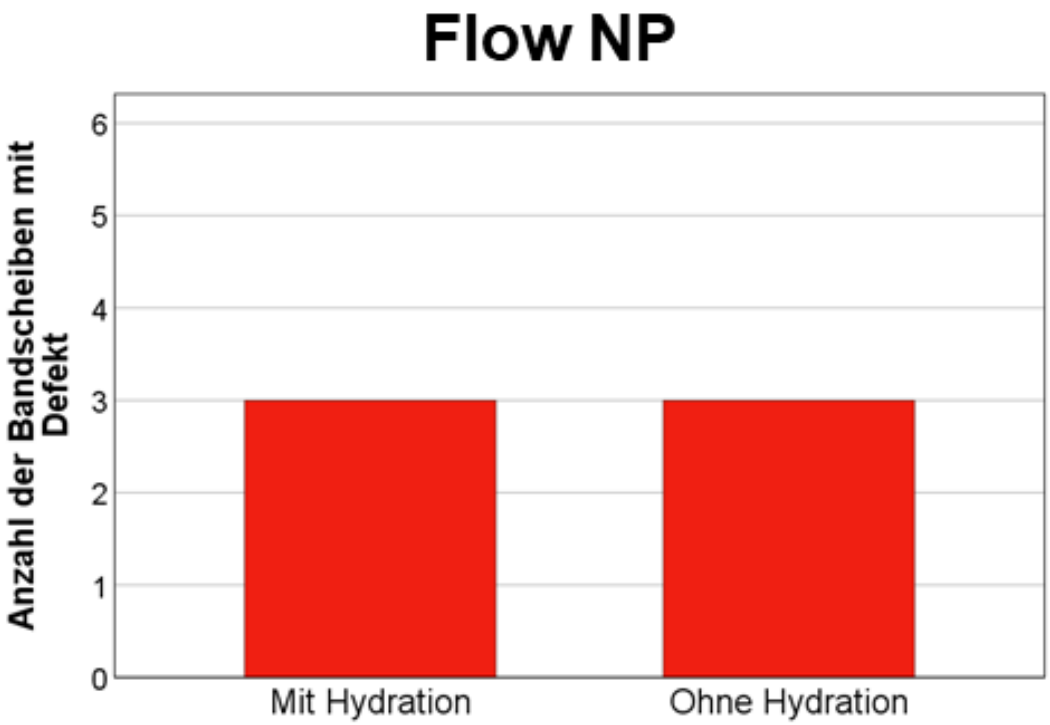


***Abbildung 55:*** *Säulendiagramm des Nucleus pulposus (NP)-Flow der Studie 2 unter komplexer Belastung. Erstellt im Institut für Unfallchirurgische Forschung und Biomechanik Ulm.*

Die hydrierte Gruppe wies mehr Defekte auf. Frappierend sind die anterior gelegenen Defekte der hydrierten Bandscheiben. Bei keinem Präparat konnte ein Bandscheibenvorfall nachgewiesen werden.

## 3.3 Mikrostrukturelle Veränderungen der zervikalen Bandscheiben durch komplexe Belastung

Ausgewertet wurden drei humane zervikale Bandscheibenpräparate, die zuvor in einer In-vitro-Untersuchung belastet wurden. Diese Testmethodik setzte sich aus drei sich steigenden Belastungsprotokollen zusammen. Durch den dynamischen Bandscheibenbelastungssimulator wurden die Bandscheiben einer physiologischen, superphysiologischen und maximal komplexen Belastung unterzogen. Ziel war es zervikale Bandscheibenvorfälle zu provozieren.

Die Abb. 56, 57 und 58 zeigen mikrostrukturelle Sagittalschnitte der zervikalen humanen Bandscheiben, die der Defektklassifikation unterzogen wurden.

In Abb. 56 ist ein NP-Defekt zu erkennen. In diesem Präparat ist das posteriore Längsband beschädigt, durch den vorher gesetzten Querschnitt. Außerdem trat bei diesem Präparat ein Defekt im posterioren mittleren und äußeren AF auf.

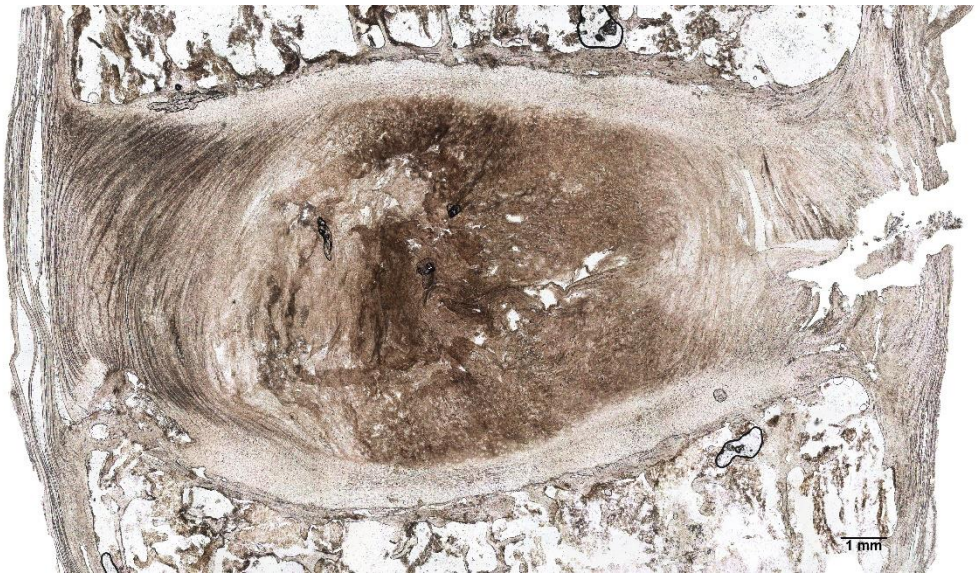


***Abbildung 56:*** *Mikrostruktureller Sagittalschnitt durch eine zervikale humane Bandscheibe. Präparat 2128-C6/7. Links im Bild anterior, rechts im Bild posterior. Erstellt im Institut für Unfallchirurgische Forschung und Biomechanik Ulm.*

In Abb. 57 entstand eine Delamination des AF. Der NP zeigt einen Defekt und den Flow nach dorsal. Der posteriore AF ist vollständig beschädigt. Das Präparat zeigt einen Defekt des posteriore Längsband auf, der vor Belastung gesetzt wurde. In Abb. 57 sieht man eine provozierte Bandscheibenextrusion.




***Abbildung 57:*** *Mikrostruktureller Sagittalschnitt durch eine zervikale humane Bandscheibe. Präparat 2129-C6/7. Links im Bild anterior, rechts im Bild posterior. Erstellt im Institut für Unfallchirurgische Forschung und Biomechanik Ulm.*

In Abb. 58 entstand ein Defekt im NP und ein Flow des NP. Die anterioren AF-Fasern rissen, sodass sich der Flow des NP sowohl nach ventral als auch nach dorsal ausbreiten konnte. Alle posterioren AF-Fasern weisen einen Defekt auf. Das hintere Längsband zeigt den vorher gesetzten Querschnittdefekt. Die Abb. 58 zeigt eine Protrusion der Bandscheibe.

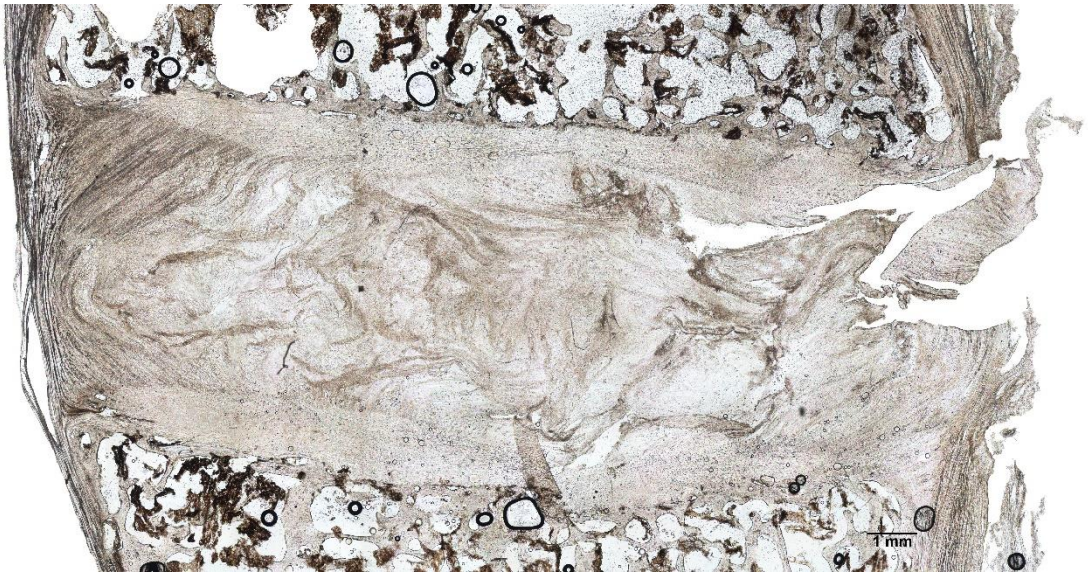


***Abbildung 58:*** *Mikrostruktureller Sagittalschnitt durch eine zervikale humane Bandscheibe. Präparat 2130-C6/7. Links im Bild anterior, rechts im Bild posterior. Erstellt im Institut für Unfallchirurgische Forschung und Biomechanik Ulm.*

Da nur drei humane zervikale Bandscheiben zur Verfügung standen, wurde kein statistisches Verfahren angewandt.

Abb. 59 zeigt die Defektübersicht der drei humanen zervikalen Bandscheiben in einem Säulendiagramm.

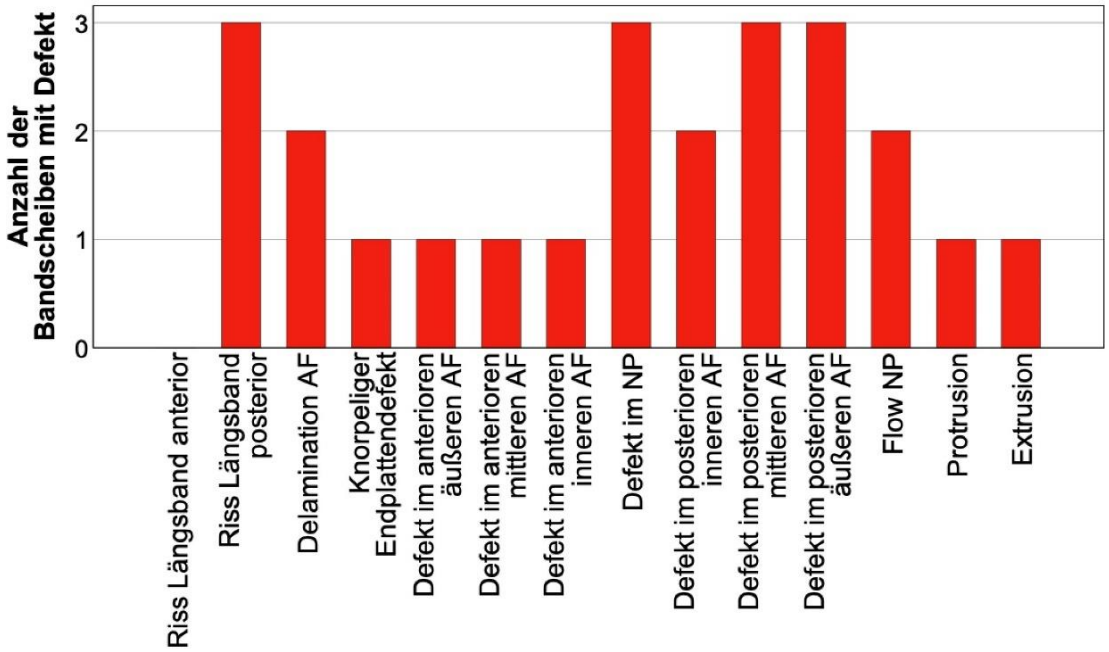


***Abbildung 59:*** *Säulendiagramm mit Übersicht der Defekthäufigkeit der humanen zervikalen Präparate. NP= Nucleus pulposus, AF= Anulus fibrosus. Erstellt im Institut für Unfallchirurgische Forschung und Biomechanik Ulm.*

Die steigende Belastung wirkte sich auf alle zervikalen Bandscheiben aus. Die steigende komplexe Belastung führte bei allen Bandscheiben zu Defekten im NP und der posterioren AF-Fasern. Da bei jedem Präparat ein Defekt im posterioren Längsband gesetzt wurde, konnte man den Defekt auch im Kryoschnitt sehen. Ein Präparat zeigte eine Protrusion. Ein Präparat zeigte eine Extrusion.

## 3.4 Fazit

Untersucht wurde der Versagensmechanismus der Bandscheiben. Die Ergebnisse zeigen mikrostrukturelle Veränderungen in jedem Bandscheibenpräparat. Auch wenn es bei den lumbalen Bandscheiben mit Scherung und Hydration nicht zu einem Bandscheibenvorfall gekommen ist, können die entstandenen Defekte in den Bandscheiben Hinweise auf den Versagensmechanismus der lumbalen Bandscheiben geben. Im Hinblick auf den Versagensmechanismus der zervikalen Bandscheiben konnte bei den zervikalen Bandscheiben mikrostrukturelle Defekte detektiert werden und Bandscheibenvorfälle festgestellt werden. Anhand dieser Ergebnisse lassen sich zervikale und lumbale mikrostrukturelle Defekte vergleichen. Diese geben Rückschlüsse auf den Vergleich zwischen dem lumbalen und den zervikalen Versagensmechanismus der Bandscheiben.

# 4 Diskussion

Ziel dieser Arbeit war es, mikrostrukturelle Veränderungen in lumbalen Bandscheiben durch Scherung, aber auch durch Hydration zu detektieren. Ein weiteres Ziel war es, durch die steigende Belastung mikrostrukturelle Veränderungen in zervikalen Bandscheiben zu entdecken, mit der Absicht den Versagensmechanismus der lumbalen Bandscheiben mit dem der zervikalen Bandscheiben gegenüberzustellen.

**Klassifikation der Defekte**

Die Defektklassifikation in dieser Arbeit wurde teilweise von der Klassifikation von Wade et al. übernommen. Wade et al. legten den Fokus ihrer Defektklassifikation auf die posterioren Anteile der Bandscheiben, mit Ausschluss der Längsbänder, weil der hintere Teil der Bandscheibe primäre Stellen für Disruption und Bandscheibenvorfälle sind [132]. In dieser Doktorarbeit liegt der Fokus auf die ganzen sagittal geschnittenen Bandscheiben mit Einschluss der Längsbänder, die für die Defekte der Bandscheiben nicht unwichtig sind. Im Gegenteil zu Wades et al. Präparaten, die einer Vibration unterzogen wurden, wurden die Präparate dieser Arbeit Scherung und Hydration in Kombination mit komplexer Belastung ausgesetzt. Mit dem ganzen Sagittalschnitt können dementsprechend mehr Defekte beobachtet werden.

Insgesamt traten mikrostrukturelle Veränderungen in jeder Bandscheibe auf. Je nach der unterschiedlichen biomechanischen Belastung kommt es zu mikrostrukturellen Bandscheibenveränderungen.

## 4.1 Mikrostrukturelle Veränderungen der lumbalen Bandscheiben durch Scherkräfte

Komplexe Haltung und Bewegung führen zu Scherung in der Bandscheibe, welche nachfolgend Strukturdefekte aufweist [111]. Im Hinblick auf die Fragestellung, welche mikrostrukturellen Veränderungen durch Scherkräfte in den lumbalen Bandscheiben auftreten, wurden 18 lumbale Schafspräparate untersucht. Diese Arbeit hat das Ziel, mögliche Ursachen für das Versagen der Bandscheiben durch Scherung zu identifizieren. Die Scherung unter komplexer Belastung teilte sich in antero-posterior, Latero-lateraler und kombinierter Scherung auf. Jedes Präparat der Studie komplexer Belastung mit Scherung zeigte gehäuft mikrostrukturelle Bandscheibenveränderungen. Da die Facettengelenke bei den Präparaten der ersten Studie entfernt wurden, ist davon auszugehen, dass es zu mehr mikrostrukturellen

Defekten in den Bandscheiben kam, als bei intakten Facettengelenken. Die Facettengelenke werden als widerstandfähige Struktur gegen anteriore und posteriore Scherung angesehen [116]. Nach Entfernung der Facettengelenke kommt es zur abnehmenden Schersteifigkeit der Bandscheibe [116].

Zusammenfassend ist zu sagen, dass Scherung unter komplexer Belastung einen Einfluss auf die Mikrostruktur der lumbalen Bandscheiben nimmt. In der Literatur ist wenig über die Auswirkungen von Scherung auf die mikrostrukturellen Veränderungen der Bandscheiben beschrieben. Die Daten in dieser Studie zeigen, eine AP-Scherung häufiger zu einem NP-Flow führt, die LL-Scherung und die Kombination aus AP- und LL-Scherung gehäuft zu Defekten im AF führt und das Längsband posterior zerreißt.

**Riss anteriores Längsband**

Das anteriore Längsband ist mit den Wirbelkörpern fest verwachsen und limitiert die Dorsalextension der Wirbelsäule [64]. Bei sechs Präparaten der Studie traten Risse im anterioren Längsband auf. Bei AP-Scherung während der komplexen Belastung entstand bei zwei Bandscheiben ein Riss im vorderen Längsband. In der Gruppe mit LL-Scherung konnte bei einem Präparat ein Riss im vorderen Längsband detektiert werden. In der Gruppe komplex belasteter Bandscheiben mit kombinierter AP-LL-Scherung entstand bei drei von sechs Präparaten ein Riss im anterioren Längsband. Daraus kann man ableiten, dass die Kombination von Scherungsrichtungen zu gehäuften Rissen im vorderen Längsband führt. Hier ist hervorzuheben, dass aber nur sechs der insgesamt 18 lumbaler Bandscheiben betroffen waren, was die Stabilität und Festigkeit des vorderen Längsbandes bestätigt [64]. Pearcy et al. beschreiben, dass die Flexion und Extension der Wirbelsäule mit einer geringen Scherung einhergehen [89]. In der LL-Scherung scheint das anteriore Längsband flexibel zu sein, da nur eine lumbale Bandscheibe von sechs in der Gruppe betroffen war. Das vordere Längsband wird in der Literatur vernachlässigt. Schmidt et al. konzentrieren ihre Forschung auf die posterioren Anteile der Bandscheibe, weil hier die meisten Schäden beim Versagensmechanismus der Bandscheibe entstehen [104, 110, 132].

**Riss posteriores Längsband**

Das hintere Längsband ist mit den Bandscheiben verwachsen. Es limitiert die Flexion der Wirbelsäule [64]. In dieser Arbeit kam es bei allen Gruppen mit Scherung zu gehäuften posterioren Längsbandrissen. Bei 15 von 18 lumbalen Bandscheiben traten Risse im hinteren Längsband auf. Die AP-Scherungsgruppe wies bei vier von sechs

lumbalen Bandscheiben einen Riss im posterioren Längsband auf. In der LL-Scherungsgruppe waren alle Bandscheiben betroffen und in der Gruppe mit kombinierter Scherung fünf von sechs Präparaten. Man kann annehmen, dass das vordere Längsband den Riss im hinteren Längsband abdämpft, weil nicht alle Bandscheiben in den Gruppen mit AP-Scherung betroffen waren. Denn bei der Gruppe mit LL-Scherung entstand bei allen Bandscheiben ein Riss im hinteren Längsband.

Bei denjenigen lumbalen Bandscheiben mit einem Riss im vorderen Längsband trat auch ein Riss im hinteren Längsband auf. Durch die Kombination der Scherung mit der komplexen Belastung scheint die Bandscheibe dorsal anfälliger für Risse zu sein als ventral, das bestätigen die Studien von Schmidt et al., Wade et al. und Schollum et al. [104, 110, 132]. Die Fixierung des vorderen Längsband mit dem Wirbelkörper scheint stabiler zu sein, als die Fixierung des hinteren Längsbandes mit der Bandscheibe.

**Knorpeliger Endplattendefekt**

Nur in der Gruppe mit AP-Scherung entstand bei zwei Präparaten ein Defekt der knorpeligen Endplatte. Im Gegensatz dazu wird ein knorpeliger Endplattendefekt in der Literatur häufiger beschrieben. Im Zusammenhang mit dem Versagensmechanismus der Bandscheibe ist in 65% die knorpelige Endplatte am Entstehen der Bandscheibenvorfälle beteiligt [96, 124, 130]. Da es bei den Präparaten mit Scherung nicht zu einem Bandscheibenvorfall kam, war ein häufiger knorpeliger Endplattendefekt nicht zu erwarten.

**Delamination des AF und AF-Defekt**

Die aus hauptsächlich Kollagen-Typ-I-bestehenden AF-Fasern sind maßgeblich an der Entstehung der Bandscheibenvorfälle beteiligt. Die AF-Lamellen halten der Scherung entgegen, bis es zu einem Verlust des interlamellären Zusammenhalts kommt [109]. Ein häufiger Defekt ist die Entwicklung konzentrischer Spalten zwischen den AF-Lamellen in Form einer Delamination [109, 125]. Bei isolierter LL-Scherung sind vier von sechs Präparaten betroffen, was die Annahme bestärkt, die LL-Scherung führe zu häufigeren Defekten im AF, während bei der AP-Scherung nur ein Präparat betroffen war. Bei der Kombination der Scherung traten bei fünf von sechs Präparaten Defekte als Delamination des AF auf. Ebenso auffällig ist die ähnliche Häufigkeit bei den AF-Defekten durch eine Kombination der Scherung. Daraus kann man ableiten, dass die AF-Fasern anfälliger sind für Defekte bei Kombination der Scherung. Schollum et al.

beschreiben, dass Scherung zu abwechselnden Lamellenbruch im AF führt [111]. Bei isolierter AP- oder LL-Scherung ist im vorderen AF eine Abnahme der Defekte vom äußeren Ringanteil zum inneren Ringanteil zu sehen. Die kombinierte Scherung weist ähnlich häufige Defekte im vorderen AF auf. Auffallend ist die Zunahme der Defekte im hinteren Teil des AF von innen nach außen. Wade et al. beschreiben, dass Bandscheiben mit einer Herniation als erstes im mittleren und äußeren posterioren AF beschädigt waren [130]. Die Defekte durch Scherung bestätigen diese Aussage.

**NP-Defekt**

Die Häufigkeit der AF-Defekte spiegelt sich nicht in den Defekten des NP wider. Im Nucleus zeigen weniger als die Hälfte der lumbalen Bandscheiben einen Defekt. Dies könnte an den Eigenschaften des NP liegen. Iatridis et al. beschreiben den Nucleus als relativ viskös. Dieser ist in der Lage Scherspannung standzuhalten [52]. Die Scherung führt nicht zu gehäuften NP-Defekten, wie anders bei der Vibration. Wade et al. beschrieben, dass die Vibration zu häufigen NP-Defekten in der Bandscheibe führt [132].

**NP-Flow**

Die Präparate, die der AP-Scherung unterzogen wurden zeigen gehäuft einen NP-Flow. Anhand dessen kann man annehmen, dass die Defekte, die durch die AP-Scherung entstehen Bandscheibenvorfälle begünstigen. Wade et al. beschreiben den Versagensmechanismus der Bandscheiben mit Beginn im posterioren AF, wodurch sich der NP folgend nach posterior verlagert [130].

Der Versagensmechanismus der Bandscheiben durch Scherung bestätigt die Experimente von Schollum et al. Mehr Scherung mit komplexer Belastung führt zu mehr Defekten [35, 111]. Auch wenn es in dieser Studie nicht zu Bandscheibenvorfällen gekommen ist, treten die meisten Defekte im dorsalen Teil der Bandscheibe auf [104, 132].

## 4.2 Mikrostrukturelle Veränderungen der lumbalen Bandscheiben durch Hydration

In dieser Arbeit wurde untersucht, wie Hydration die Mikrostruktur der lumbalen Bandscheibe verändert und ob Hydration sich auf das Versagen der Bandscheibe auswirkt. Um diese Fragestellung beantworten zu können, wurden 12 lumbale Schafsbandscheiben in einer In-vitro-Studie komplex belastet und die Hälfte der Bandscheiben wurden zusätzlich hydriert. Wie die Ergebnisse zeigen, traten innerhalb der Studie unterschiedliche mikrostrukturelle Bandscheibenveränderungen auf, jedoch kein Bandscheibenvorfall.

Zusammenfassend zeigen unsere Daten, dass Hydration zu mehr Defekten in der Mikrostruktur der Bandscheiben führt und dies zum Versagensmechanismus der Bandscheiben beiträgt. In dieser Arbeit entstanden häufige mikrostrukturellen Defekte am anterioren Längsband, im AF und im NP. Die Hydration hat eine wichtige Rolle beim Versagensmechanismus der Bandscheiben [108].

**Riss anteriores Längsband**

Bei vier von sechs hydrierten Bandscheiben entstanden Risse des anterioren Längsbandes, anders als in der Gruppe mit nur komplex belasteten Bandscheiben. Hier traten lediglich bei zwei von sechs Bandscheiben Risse im anterioren Längsband auf, diese entstanden während des Schneidens im Kryotom. Nur in Verbindung mit Hydration riss das anteriore Längsband. Das deutet darauf hin, dass Hydration zu mehr Defekten in der Bandscheibe führt, sowohl ventral, als auch dorsal. In der Literatur wird das vordere Längsband vernachlässigt, weil die meisten Bandscheibendefekte in dorsalen Anteilen der Bandscheibe vorzufinden sind [104, 111, 132]. Kubo et al. verweisen jedoch auf die Stabilitätsfunktion des vorderen Längsbandes [64]. Wenn nun die Stabilität in der Bandscheibe durch den Riss des anterioren Längsbandes verloren geht, ist das Risiko für mehr Defekte in Bandscheiben gegeben.

**Riss posteriores Längsband**

Nur drei der insgesamt zwölf lumbalen Bandscheiben wiesen einen Riss im posterioren Längsband auf. Bei zwei hydrierten Bandscheiben entstand ein Riss im hinteren Längsband, und eine Bandscheibe der nicht hydrierten Gruppe hatte einen Riss im hinteren Längsband. Die hydrierten Bandscheiben hatten mehr Risse im

posterioren Längsband als in der nicht hydrierten Gruppe, aber das posteriore Längsband scheint nicht anfällig für Hydration zu sein.

**Knorpeliger Endplattendefekt**

Die hydrierten lumbalen Bandscheiben zeigten keinen Defekt der knorpeligen Endplatte. In der Gruppe ohne Hydration entstand bei zwei von sechs Bandscheiben ein knorpeliger Endplattendefekt. Die Endplatte übt eine Kompression auf den NP aus. Bei Endplattendefekten kommt es zu einer Dekompression des NP [6] und führt zur Fortschreitung der Bandscheibendegeneration [18, 49, 135]. Rajasekaran et al., Wade et al. und Veres et al. sehen die Hauptursache für Bandscheibenvorfälle durch einen Endplattendefekt [96, 124, 130]. Im Gegensatz, wie diese Arbeit zeigte, führt Hydration nicht zu einem knorpeligen Endplattendefekt. Dies bestätigt die Aussage von van der Veen et al. und Schmidt et al., dass die Hydration keinen Einfluss auf die Endplatte habe [108, 123].

**Delamination des AF und AF-Defekt**

Bei der Hydrationsgruppe entstand bei vier Bandscheiben eine Delamination des AF. In der nicht hydrierten Gruppe traten bei zwei Bandscheiben eine Delamination des AF auf. Daraus kann man ableiten, dass die Hydration die Mikrostruktur des AF stört und es hier zu Schäden kommt. Die entstandene Delamination ist ein Zeichen der Bandscheibendegeneration [109, 125]. Die Bandscheibendegeneration ist die häufigste Ursache für Bandscheibenvorfälle [47, 57]. Schmidt et al. zeigten, dass die hydrierten Bandscheiben einen höheren intradiskalen Druck aufwiesen und der ROM des lumbalen Bewegungssegmentes abnahm. Die Hydration der Bandscheibe führt zu einer erhöhten Steifigkeit [7, 68, 83, 108]. Wilke et al. wiesen nach, dass es durch den hydrostatischen Druck im NP es zu steigenden Zugkräften auf den AF kommt [4, 75, 131, 138]. In dieser Arbeit war zu beobachten, dass weniger Defekte im AF-Ring auftraten, als bei der Studie mit Scherung. Die hydrierten Präparate wiesen nicht signifikante, aber häufigere Schäden des AF auf, als die nicht hydrierten Präparate. Der anteriore mittlere und innere AF war häufiger defekt in der Gruppe mit Hydration als in der Gruppe, in der nur komplex belastet wurde. Der posteriore äußere AF zeigte bei der Hälfte der hydrierten lumbalen Bandscheiben einen Defekt. Bei diesen Präparaten entstand auch ein Riss im posterioren Längsband. Unerwarteterweise war der anteriore äußere Faserring bei Präparaten ohne Hydration häufiger geschädigt. Man könnte annehmen, dass die Quellzeit der Bandscheiben eine leichte

Regenerationsphase darstellen, sodass sich die hydrierten Bandscheiben zwischen den Belastungsphasen erholen konnten. Schmidt et al., Schollum et al. und Wade et al. beschreiben den posterioren AF als häufigste Lokalisation für Bandscheibenschäden [104, 106, 111, 129], die zu einem Bandscheibenvorfall führen können. Diese Aussage ist für die mikrostrukturellen Veränderungen der Bandscheibe durch Hydration in dieser Arbeit nicht zu bestätigen.

**NP-Defekt**

Die Hydration führte bei vier von sechs Bandscheiben zu einem Defekt im NP. In der Gruppe ohne Hydration, entstand bei einem von sechs Präparaten ein Defekt im NP. Dabei fällt auf, dass der hydrierte NP mehr Defekte aufweist. Die hydrierte Bandscheibe ist am anfälligsten für Bandscheibenvorfälle [7, 128, 130]. Bandscheibenvorfälle treten öfter am Morgen als am Abend auf [3], weil der intradiskale Druck morgens höher als abends ist [1, 138]. Auch die Bandscheibendicke ist morgens höher als abends [50]. Durch den Hydrationsdruck können kleine Risse in der Bandscheibe größer werden [68, 94, 108] und so das Versagen der Bandscheiben initiieren. Adams et al. und Wade et al. bezeichneten diesen Zustand als den empfindlichsten Zustand der Bandscheibe für einen Bandscheibenvorfall [7, 9, 129]. Dies stimmt überein mit dem mittleren Alter des Auftretens eines Bandscheibenvorfalls [129]. Eine fortgeschrittene degenerierte Bandscheibe besitzt eine verringerte Hydration [12] und Druckverlust im NP [5, 67, 102].

In der Literatur wird beschrieben, dass Astronauten ein deutlich erhöhtes Risiko für Bandscheibenvorfälle nach einem Weltraumflug besitzen [18, 54]. Gegenstand der Ursachendiskussion sind zum einen der superhydrierte Zustand der Bandscheiben [16] und zum anderen die fehlende Stabilität durch die Muskulatur [15, 16, 26].

**NP-Flow**

Bei beiden Gruppen traten bei der Hälfte der Präparate ein NP-Flow auf. Die eine nicht hydrierte Bandscheibe hatte nur den Flow als Defekt. Bei einer anderen nicht hydrierten Bandscheibe mit NP-Flow war außerdem das anteriore Längsband gerissen und der anteriore äußere AF defekt. Dieses Ergebnis könnte daraus schließen, dass sowohl Hydration, als auch nur die komplexe Belastung zu einem NP-Flow führt.

## 4.3 Mikrostrukturelle Veränderungen der zervikalen Bandscheiben durch komplexe Belastung

In dieser Arbeit wurde untersucht, wie die steigende komplexe Belastung die Mikrostruktur der zervikalen Bandscheiben verändern und ob sich die steigende komplexe Belastung auf das Versagen der zervikalen Bandscheiben auswirken. Um diese Fragestellung beantworten zu können, wurden drei humane zervikale Bandscheiben in einer In-vitro-Studie physiologisch, superphysiologisch und maximal komplex belastet und mikrostrukturell analysiert. Wie die Ergebnisse zeigen, wurden innerhalb der Studie unterschiedliche mikrostrukturelle Bandscheibenveränderungen beobachtet, unter anderem eine Bandscheibenprotrusion und eine Bandscheibenextrusion.

Zusammenfassend ist zu sagen, dass die Literatur zum zervikalen Bandscheibenvorfall noch sehr lückenhaft ist. In dieser Arbeit wirkte sich die steigende komplexe Belastung auf die Mikrostruktur der zervikalen Bandscheibe aus. Ein Versagen der zervikalen Bandscheibe konnte nachgewiesen werden [103]. Bei dem zervikalen Protrusionspräparat entstanden die meisten Defekte. Die wenigsten Defekte konnten im Präparat ohne Bandscheibenvorfall nachgewiesen werden, was daran liegen könnte, dass dieses Präparat fortgeschritten degeneriert war. Die Ergebnisse weisen darauf hin, dass der hintere AF eine wichtigere Rolle für das zervikale Bandscheibenversagen darstellt, als die knorpelige Endplatte. Um diese Aussage zu bestätigen sind weitere Experimente an zervikalen Bandscheiben mit mikrostruktureller Analyse wichtig.

**Längsbänder**

Mercer et al. und Kubo et al. geben dem zervikalen doppelschichtigen posterioren Längsband eine protektive Funktion, deswegen wurde bei allen Präparaten das posteriore Längsband innerhalb der Versuche durchtrennt, um zervikale Bandscheibenvorfälle zu provozieren [64, 76, 103]. Keines der zervikalen Präparate zeigte einen anterioren Längsbandriss.

**Knorpeliger Endplattendefekt**

Nur bei einem von drei Präparaten entstand ein knorpeliger Endplattendefekt, beim Protrusionspräparat. In der Arbeit von Kokubun et al. traten in 33 % ein Defekt in der knorpeligen Endplatte auf. In 15 % bestand die hernierte Masse des zervikalen Bandscheibenvorfalls aus einem Fragmentkomplex aus der knorpeligen Endplatte und

dem NP oder dem AF [62]. Außerdem werden von vertikalen und horizontalen Spaltbildungen berichtet. Diese Beobachtung wird von Yamazaki bestätigt [143]. Kokubo et al. beschreiben den ersten Schritt des zervikalen Bandscheibenversagens im Lösen der Endplatte von der Bandscheibe [60].

**Delamination AF und AF-Defekt**

Bei den zwei Präparaten mit Bandscheibenvorfall entstand eine Delamination des AF. Das Protrusionspräparat zeigte Defekte im anterioren AF. Im posterioren inneren AF waren beide Bandscheibenvorfallpräparate betroffen und die Defekte im posterioren mittigen und äußeren AF zeigten alle zervikalen Präparate. Wie man auf den Abb. 56-58 erkennen kann, wurden bei dem posterioren mittleren und der posterioren äußeren AF bei der Längsbanddurchtrennung versehentlich ein Defekt gesetzt. Der AF-Defekt ist gradlinig, wie das posteriore Längsband durchtrennt. Schilpp et al. wiesen nach, dass nach Defektsetzung Bandscheibenvorfälle provoziert werden können [103]. Das bestätigt, dass der posteriore Anteil des AF und das Längsband posterior eine wichtige Rolle beim Versagensmechanismus der zervikalen Bandscheiben spielen und diese Strukturen ohne Defekt Bandscheibenvorfälle verhindern.

**NP-Defekt und NP-Flow**

Bei allen Präparaten entstand ein NP-Defekt durch sich steigende komplexe Belastung. Der NP-Flow trat bei beiden Bandscheibenvorfallpräparaten auf. Der zervikale NP besteht aus faserig-kartilaginösem Gewebe [121]. Die zervikalen Bandscheiben wurden vor der komplexen Belastung hydriert. Belavy et al. beschreiben, dass zervikale Bandscheiben morgens ihre höchste Hydration aufweisen [17]. Im Laufe der komplexen Belastung und der folgenden Dehydrierung nahm die Bandscheibenhöhe nur geringfügig ab [103]. Auch nachdem es zu zervikalen Bandscheibenvorfällen kam, zeigten sich die Präparate mit einer annähernd gleichen Bandscheibenhöhe, wie auch von Yamazaki et al. beschrieben wurde [143]. Im Gegensatz dazu konnten MRT-Studien strukturelle Veränderungen und der Verlust der Bandscheibenhöhe gezeigt werden [63, 77]. Wie sich die Hydration im Detail auf die zervikale Bandscheibe auswirkt, ist derzeitig Gegenstand laufender Forschungen.

**Protrusion und Extrusion**

Die Präparate mit einem Bandscheibenvorfall hatten einen Degenerationsgrad von 2. Die Bandscheiben waren leicht degeneriert, aber noch hydriert genug. Sodass die Bandscheiben das höchste Risiko hatten zu einem Bandscheibenvorfall zu erleiden.

Die dritte Bandscheibe hatte einen Degenerationsgrad von 4, wodurch die Bandscheibe womöglich zu fortgeschritten degeneriert war, um einem weichen Bandscheibenvorfall zu bekommen [57, 79, 95].

## 4.4 Mikrostruktureller Vergleich lumbaler mit zervikalen Bandscheiben

In dieser Arbeit war ein Ziel, ob sich der lumbale Versagensmechanismus der Bandscheiben den zervikalen Bandscheibenversagen ähneln. Um einen Vergleich ziehen zu können, wurden sowohl lumbale als auch zervikale Bandscheiben nach komplexer Belastung mikrostrukturell aufgearbeitet und untersucht. Alle untersuchten Bandscheiben zeigten mikrostrukturelle Veränderungen.

Zusammenfassend ist zu sagen, dass sich lumbale Bandscheibenvorfälle von zervikalen Bandscheibenvorfällen ähneln. Die mikrostrukturellen Defekte, die zum Versagen der Bandscheiben führten unterscheiden sich. Während das lumbale Bandscheibenversagen mit zu 65% knorpeligen Endplattenversagen einhergeht und mit nur 35% AF-Rissen [96], konnte beim zervikalen Bandscheibenversagen kein Defekt der knorpeligen Endplatten detektiert werden. Außerdem bleibt die Bandscheibenhöhe der zervikalen Bandscheibenvorfälle konstant [143]. Bei lumbalen Bandscheibenvorfällen konnte eine Höhenminderung der hernierten Bandscheiben beobachtet werden [130, 146].

**Scherung unter komplexer Belastung**

Die Ergebnisse dieser Arbeit zeigten, dass mehr Scherung in lumbalen Bandscheiben zu mehr Defekten führt. Diese Beobachtung wird durch Wade et al. bestätigt [110, 133]. Wade et al. beschäftigten sich mit der mikrostrukturellen Analyse der Bandscheibendefekten durch Scherung im Hinblick auf das lumbale Bandscheibenversagen [113, 133]. Bisher existiert wenig Literatur über die mikrostrukturellen Auswirkungen von Scherung auf zervikale Bandscheiben. Panjabi et al., Moroney et al., Shea et al. und Dowling-Medley et al. beschäftigten sich mit der Scherung zervikaler Bandscheiben [78, 86, 115]. Dowling-Medley et al. untersuchten die Schersteifigkeit von zervikalen Segmenten. Sie fanden heraus, dass die Schersteifigkeit bei Schädigung der posterioren Elemente abnimmt, insbesondere in anteriorer und posteriore Richtung [37]. Die AP-Translation wird dann durch die Facettengelenke und die hinteren Bänder eingeschränkt. Außerdem wird die laterale Translation begrenzt durch die Unkovertebralgelenke. Bei den Experimenten von Shea

et al. traten häufige Bandscheibenverletzungen auf, insbesondere Risse im hinteren Längsband mit Wirbelkörperfrakturen [115]. Bei der Scherung zervikaler Bandscheibensegmente wurde maximal eine Belastung von 100N verwendet, während bei lumbalen Bandscheibensegmenten ein Schermaximum von 1000N erreicht wurde [74]. In der In-vitro-Studie von Schilpp et al. konnten zervikale Bandscheibenvorfälle erst bei Superphysiologischer und Maximaler komplexer Belastung provoziert werden mit 250 N und 300 N und nach Durchtrennung des hinteren Längsbandes [103]. Leider existieren in der Literatur keine mikrostrukturellen Analysen des zervikalen Bandscheibenversagens durch Scherung, sodass ein detaillierter Vergleich der mikrostrukturellen Veränderungen an dieser Stelle nicht stattfinden kann.

**Hydration unter komplexer Belastung**

Hydration spielt beim Versagen der Bandscheiben eine entscheidende Rolle. Lumbale und zervikale Bandscheiben erreichen morgens, sowohl ihre größte Bandscheibenhöhe als auch höchste Hydration [17]. In dieser Arbeit entstanden bei den lumbalen Bandscheiben Defekte im AF und im NP. Auffällig war die gehäufte Delamination des AF durch die Hydration. Auch tragen Risse im anterioren Längsband auf. Eine Hydration mit komplexer Belastung der lumbalen Bandscheiben führte zu mehr Defekten, als nur die komplexe Belastung. Nach dynamischer Belastung und Dehydration verringert sich die lumbale Bandscheibenhöhe [33, 46]. Bei den zervikalen Bandscheibenpräparaten traten nur eine leichte Verringerung der Bandscheibenhöhe durch die komplexe Belastung auf [103, 143]. Auffällig war die stabile Bandscheibenhöhe nach einem zervikalen Bandscheibenvorfall [103]. Im Gegensatz dazu kam es bei einem lumbalen Bandscheibenvorfall zu einer Verringerung der Bandscheibenhöhe [130]. Obwohl lumbale Bandscheibenvorfälle häufiger auftreten, haben Astronauten ein höheres Risiko zervikale Bandscheibenvorfälle zu erleiden [16]. Derzeit untersuchen Belavy et al. die Auswirkungen des Weltraumfluges auf die zervikalen Bandscheibenvorfälle bei Astronauten [18]. Es gibt noch keine mikrostrukturelle Analyse von hydrierten zervikalen Bandscheiben in der Literatur, um einen detaillierten Vergleich von Bandscheibendefekten vorzunehmen.

**Entstehung von Bandscheibenvorfällen**

In 65 % führen Endplattenabrisse zu lumbalen Bandscheibenvorfällen. In 35% entstanden nach AF-Rissen lumbale Bandscheibenvorfälle [96]. Wade et al. äußerten, dass Bandscheiben mit größeren Vorschädigungen anfälliger sind für weitere Schäden, wenn sie starken Belastungen ausgesetzt sind [129]. Relativ schnelle Belastungen ließen den Anulus-Endplattenübergang anfälliger sein für das Versagen der Bandscheibe [20, 124, 128]. Ebenso sind die Körperhaltung und die Belastungsrate wichtig beim Versagen der lumbalen Bandscheiben [7, 128]. Bei chronischen Belastungen kommt es zur Unterbrechung der AF-Fasern und zu einem NP-Flow in den AF [2, 45]. Dies konnte in dieser Arbeit gezeigt werden. Die zervikalen Bandscheiben zeigten nur einen Endplattendefekt, während bei den lumbalen Bandscheiben dieser häufiger betroffen war. Kokubun et al. untersuchten die zervikal hernierten Massen. In 15 % waren Anteile der knorpeligen Endplatte im Bandscheibenmaterial zu finden [62]. Kokubo et al. beschreiben im Gegensatz zu Kokubun et al. die Initiation des zervikalen Versagensmechanismus mit Lösen der Endplatte von der Bandscheibe [60]. Anderer Meinung sind Gordon et al., Adams et al. und Vernon-Roberts et al., die den AF als primären Ort für die Veränderung in den Bandscheiben sehen [8, 44, 125]. O'Conell et al. beschreiben, dass durch eine Druckentlastung des NP sich der Druck auf den AF erhöht und dieser schneller degeneriert, welches nachfolgend zu mehr Rissen im AF führt und es zum Bandscheibenversagen kommt [81]. Die Degeneration der Bandscheiben gilt als gemeinsame Ursache für lumbale und zervikale Bandscheibenvorfälle.

Im Ganzen ist zu sagen, dass das Versagen der Bandscheiben von großem Interesse ist, sowohl für die Forschung als auch für die Klinik. Vorangegangene Experimente beschäftigten sich im großen Umfang mit dem Versagensmechanismus der lumbalen Bandscheiben. Empfehlenswert sind weitere Untersuchungen zervikaler Bandscheiben mit einer größeren Präparateanzahl und mit ähnlichem Belastungsprotokoll für aufschlussreichere Vergleiche und Ergebnisse.

## 4.5 Methoden und Limitationen

Für die vorliegende Arbeit wurden sowohl lumbale Schafsbandscheiben als auch humane zervikale Bandscheiben untersucht. Die Bandscheiben wurden eingefroren und aufgetaut, anschließend wurden die Bandscheiben im Kryotom geschnitten und mikrostrukturell ausgewertet. Diese Methode ist eine gängige Praxis, wie auch von

Wade et al. angewandt wurde [130]. Viele Untersuchungen zeigten, dass Gefrier-Auftau-Zyklen die mechanischen Eigenschaften der Bandscheibenpräparate nicht stark beeinflussen, und die Erfahrung mit ähnlichen Untersuchungen an frischem und gefrorenem Gewebe zeigt, dass Gefrier-Auftau-Zyklen keinen Einfluss auf die Mikrostruktur der Bandscheiben haben [129]. Für die In-vitro-Experimente eignen sich ovine Bandscheiben. Diese sind kostengünstiger und eher verfügbarer als humane Präparate. Wilke et al. zeigten, dass Schafe sich in biomechanischen und anatomischen Eigenschaften dem Menschen ähneln [136, 137]. Es ist ein häufig verwendetes und anerkanntes In-vitro-Modell [10, 98, 106].

Das Alter der Bandscheiben spielt eine große Rolle beim Auftreten von Bandscheibenvorfällen. Es lässt sich annehmen, dass die Schafsbandscheiben zu alt waren und zu weit in ihrer Degeneration fortgeschritten waren, um Bandscheibenvorfälle provozieren zu können. Lama et al. und Adams et al. beschrieben, dass nicht degenerierte Bandscheiben für eine Herniation anfälliger sind [8, 67].

Humane zervikale Bandscheiben sind seltener vorzufinden für In-vitro-Experimente. Aus Kostengründen konnten nur drei humane zervikale Bandscheiben mikrostrukturell untersucht werden. Die geringe Anzahl der Präparate ermöglichte keine statistische Auswertung mittels Fisher Exakt Test. Durch die kleine Anzahl der Präparate können keine generalisierten Aussagen getroffen werden. Es sollten weitere Experimente folgen. Durch die geringe Anzahl konnte auch keine Signifikanz der Defekthäufigkeit hervorgehoben werden.

Bei dem Vergleich zwischen den zervikalen und lumbalen Bandscheiben lassen sich nur Annahmen äußern. Die Diskrepanz zwischen der Anzahl der zervikalen zu den lumbalen Bandscheiben ist zu hoch, sodass ein kein aussagekräftiger Vergleich möglich ist. Erstrebenswert ist ein gut balanciertes und vergleichbares Studiendesign der getesteten Bandscheiben, um signifikante Ergebnisse zu erzielen.

## 4.6 Schlussfolgerung

Es hat sich gezeigt, dass die Hypothese dieser Arbeit zutrifft. In allen Bandscheibenpräparaten entstanden mikrostrukturellen Veränderungen. Je mehr die Bandscheibenpräparate komplexer Belastung ausgesetzt waren, desto mehr Defekte wiesen sie auf.

Komplexe Belastung in Kombination mit Scherung wirkt sich auf die Mikrostruktur der ovinen lumbalen Bandscheiben aus. Die Untersuchungen zeigen, dass eine AP-Scherung häufiger zu einem NP-Flow führt, während die LL-Scherung und die Kombination aus AP- und LL-Scherung gehäuft zu Defekten im AF führen. Die Kombination von Scherung unter komplexer Belastung zeigt häufiger den Riss im posterioren Längsband.

Die Hydration von Bandscheiben spielt eine wichtige Rolle beim Versagensmechanismus der Bandscheiben. Hydrierte ovine lumbale Bandscheiben weisen mehr Defekte in der Mikrostruktur auf. Defekte, wie der Riss im anterioren Längsband, Risse im AF und NP-Defekte wurden gehäuft detektiert.

Bei den Untersuchungen der zervikalen Bandscheiben nach sich steigender komplexer Belastung können Bandscheibenvorfälle provoziert werden. Die Mikrostruktur zeigt häufige Defekte im hinteren AF.

Beim Vergleich zwischen dem lumbalen und zervikalen Versagensmechanismus der Bandscheiben fallen Unterschiede auf. Bei lumbalen Bandscheibenvorfällen treten häufigere knorpelige Endplattendefekte auf, während bei zervikalen Bandscheibenvorfällen die Defekte im hinteren AF gehäuft vorkommen.

## 4.7 Ausblick

In dieser Arbeit konnte gezeigt werden, dass mehr komplexe Belastungen zu mehr Defekten in der Bandscheibe führen. Die mikrostrukturellen Ergebnisse sollten an humanen Bandscheiben mit anschließender mikrostruktureller Aufarbeitung bestätigt werden [129]. Es braucht Experimente mit humanen Bandscheiben, die mit gleichem Belastungsprotokoll und mit einer gleich großen Präparateanzahl getestet werden, und anschließend mikrostrukturell untersucht werden. Die derzeit laufende prospektive Studie von Belavy et al. könnten die bisherigen Erkenntnisse des Versagensmechanismus der Bandscheiben bereichern [18].

Wenn Bandscheibenvorfälle häufiger morgens vorkommen, wäre es eine Überlegung wert, sportliche Aktivitäten vom Morgen auf den Abend zu verlegen, um die Bandscheiben zu schonen [3]. Dabei ist abzuwägen, dass Morgensport sowohl die Alltagsleistung als auch die Ausdauerfähigkeit stärkt [28, 66]. Während Sport am Abend zu einem besseren Muskelaufbau führt und langfristig den Blutdruck senkt [23,

66]. Diese Annahmen bieten Grundlage für weitere Versuche mit dynamischer Belastung und anschließender mikrostruktureller Aufarbeitung.

Teil von zukünftigen Forschungen könnten auch regenerative Ansätze sein. Die Degeneration der Bandscheiben ist der häufigste Grund, um einen Bandscheibenvorfall zu erlangen. Daher sind die Bandscheiben eine geeignete Quelle für regenerative Behandlungsansätze und weitere immunhistologische Forschungen [118].

Durch weiterführende Forschungen am Bandscheibenversagen könnte die von Vos et al. dargestellten Häufigkeiten von Rückenschmerzen verbessert werden [127]. Auch die Weiterentwicklung und Optimierung von Therapiemethoden werden davon profitieren.

# 5 Zusammenfassung

Rückenschmerzen sind der häufigste Grund für Lebensjahre mit körperlichen Einschränkungen. Auf Platz 1 für Lebensjahre mit körperlichen Einschränkungen sind lumbale Rückenschmerzen und auf Platz 4 Nackenschmerzen genannt. Rückenschmerzen führen nicht nur zu einem Verlust der Lebensqualität, sondern waren 2015 auch Hauptursache für Arbeitsunfähigkeit. Rückenschmerzen können auf Bandscheibenvorfälle hinweisen. Grundlegende Erkenntnisse sind noch unzureichend verstanden, wie die Bandscheiben versagen und es zu Bandscheibenvorfällen kommt. Ziel dieser Arbeit war die mikrostrukturelle Untersuchung und Detektion von mikrostrukturellen Veränderungen in lumbalen und zervikalen Bandscheiben im Hinblick auf das Versagen der Bandscheiben.

Für die mikrostrukturelle Untersuchung wurden insgesamt 33 lumbale ovine und zervikale humane Bandscheiben aus vorangegangen In-vitro-Experimente herangezogen. Achtzehn lumbale ovine Bandscheibenpräparate wurden in einer In-vitro-Studie komplex belastet in Kombination mit Scherung. Zwölf weitere lumbale ovine Bandscheibenpräparate wurden in einer In-vitro-Studie komplex belastet in Kombination mit Hydration. Und drei zervikale humane Bandscheibenpräparate wurden in einer In-vitro-Studie unter steigender physiologischer komplexer Belastung getestet. Alle Bandscheibenpräparate wurden halbiert, eingebettet und bei - 20 ° C mit einem Kryotom von medial nach lateral geschnitten. Die Schnittdicke betrug 60 µm. Die beladenen Objektträger wurden anschließend für fünf Minuten mittels einer Ethanol-Methanol-Mischung fixiert. Zur Beurteilung der histologischen Schnitte wurde das Mikroskop Leica DMI 6000 genutzt und mit dem LasX-Programm wurden Mosaikbilder in 5 x Vergrößerung erstellt. Die Bilder wurden nach Vorkommen von Defekten in den Bandscheiben analysiert und statistisch ausgewertet.

Die lumbalen ovinen Bandscheibenpräperate, die unter Scherung komplex belastet wurden, zeigten, dass dorsale Teile der Bandscheiben am häufigsten von Defekten betroffen waren. Außerdem führte eine Kombination aus Scherung zu mehr Defekten. Der Nucleus pulposus-Flow trat am häufigsten bei antero-posteriorer Scherung auf. Und Defekte im Anulus fibrosus und am posterioren Längsband waren am häufigsten bei latero-lateraler Scherung und bei der Kombination der Scherung (antero-posterior+latero-lateral) vorzufinden.

Hydrierte lumbale ovine Bandscheibenpräparate hatten mehr Defekte, als Bandscheibenpräparate ohne Hydration. Hydration führte zu Defekten am anterioren Längsband, zu Defekten im Anulus fibrosus und im Nucleus pulposus. Die Hydration spielt eine wichtige Rolle für das Versagen der Bandscheiben.

Bei den zervikalen humanen Bandscheiben führte die Steigerung der komplexen Belastung zu Bandscheibenvorfällen. Vor den Versuchen wurde das posteriore Längsband entfernt, wodurch Bandscheibenvorfälle provoziert werden konnten. Außerdem traten Defekte im hinteren Teil des Anulus fibrosus auf. Das hintere Längsband und der hintere Anulus fibrosus Anteil spielen eine entscheidende Rolle beim Versagen der zervikalen Bandscheiben.

Die Ergebnisse dieser Arbeit stimmen mit der Literatur überein, dass die häufigsten Defekte in dorsalen Teilen der Bandscheiben zu finden sind. Auch steht im Einklang mit vielen Autoren, dass mehr komplexe Belastung zu mehr Defekten führt. Im Gegensatz zum lumbalen Bandscheibenversagen versagen zervikale Bandscheiben anders. In der Literatur ist bisher noch wenig über den Versagensmechanismus der zervikalen Bandscheiben beschrieben. Diese Arbeit stellt die Grundlage dar, um den Versagensmechanismus der zervikalen Bandscheiben zu erforschen. Es werden weitere mikrostrukturelle Untersuchungen nötig sein, um diese Wissenslücke zu füllen.

# 6 Literaturverzeichnis


1. Adams MA, Hutton WC: The effect of posture on the fluid content of lumbar intervertebral discs. Spine (Phila Pa 1976) 8: 665-671 (1983)

2. Adams MA, Hutton WC: Gradual disc prolapse. Spine (Phila Pa 1976) 10: 524-531 (1985)

3. Adams MA, Dolan P, Hutton WC: Diurnal variations in the stresses on the lumbar spine. Spine (Phila Pa 1976) 12: 130-137 (1987)

4. Adams MA, McNally DS, Chinn H, Dolan P: The clinical biomechanics award paper 1993 Posture and the compressive strength of the lumbar spine. Clin Biomech (Bristol, Avon) 9: 5-14 (1994)

5. Adams MA, McNally DS, Dolan P: 'Stress' distributions inside intervertebral discs. The effects of age and degeneration. J Bone Joint Surg Br 78: 965-972 (1996)

6. Adams MA, Freeman BJ, Morrison HP, Nelson IW, Dolan P: Mechanical initiation of intervertebral disc degeneration. Spine (Phila Pa 1976) 25: 1625-1636 (2000)

7. Adams MA: Biomechanics of back pain. Acupunct Med 22: 178-188 (2004)

8. Adams MA, Roughley PJ: What is intervertebral disc degeneration, and what causes it? Spine (Phila Pa 1976) 31: 2151-2161 (2006)

9. Adams MA, Dolan P: Intervertebral disc degeneration: evidence for two distinct phenotypes. J Anat 221: 497-506 (2012)

10. Alini M, Eisenstein SM, Ito K, Little C, Kettler AA, Masuda K, Melrose J, Ralphs J, Stokes I, Wilke HJ: Are animal models useful for studying human disc disorders/degeneration? Eur Spine J 17: 2-19 (2008)

11. Anderst WJ, Donaldson WF, 3rd, Lee JY, Kang JD: Three-dimensional intervertebral kinematics in the healthy young adult cervical spine during dynamic functional loading. J Biomech 48: 1286-1293 (2015)

12. Antoniou J, Steffen T, Nelson F, Winterbottom N, Hollander AP, Poole RA, Aebi M, Alini M: The human lumbar intervertebral disc: evidence for changes

in the biosynthesis and denaturation of the extracellular matrix with growth, maturation, ageing, and degeneration. J Clin Invest 98: 996-1003 (1996)

13. Arce CA, Dohrmann GJ: Herniated thoracic disks. Neurol Clin 3: 383-392 (1985)

14. Baek SH, Oh JW, Shin JS, Lee J, Lee YJ, Kim MR, Ahn YJ, Choi A, Park KB, Shin BC, Lee MS, Ha IH: Long term follow-up of cervical intervertebral disc herniation inpatients treated with integrated complementary and alternative medicine: a prospective case series observational study. BMC Complement Altern Med 16: 52 (2016)

15. Bailey JF, Miller SL, Khieu K, O'Neill CW, Healey RM, Coughlin DG, Sayson JV, Chang DG, Hargens AR, Lotz JC: From the international space station to the clinic: how prolonged unloading may disrupt lumbar spine stability. Spine J 18: 7-14 (2018)

16. Belavy DL, Adams M, Brisby H, Cagnie B, Danneels L, Fairbank J, Hargens AR, Judex S, Scheuring RA, Sovelius R, Urban J, van Dieen JH, Wilke HJ: Disc herniations in astronauts: What causes them, and what does it tell us about herniation on earth? Eur Spine J 25: 144-154 (2016)

17. Belavy DL, Quittner M, Ling Y, Connell D, Rantalainen T: Cervical and thoracic intervertebral disc hydration increases with recumbency: a study in 101 healthy volunteers. Spine J 18: 314-320 (2018)

18. Belavy DL, Armbrecht G, Albracht K, Brisby H, Falla D, Scheuring R, Sovelius R, Wilke HJ, Rennerfelt K, Martinez-Valdes E, Arvanitidis M, Goell F, Braunstein B, Kaczorowski S, Karner V, Arora NK: Cervical spine and muscle adaptation after spaceflight and relationship to herniation risk: protocol from 'Cervical in Space' trial. BMC Musculoskelet Disord 23: 772 (2022)

19. Berger-Roscher N, Galbusera F, Rasche V, Wilke HJ: Intervertebral disc lesions: visualisation with ultra-high field MRI at 11.7 T. Eur Spine J 24: 2488-2495 (2015)

20. Berger-Roscher N, Casaroli G, Rasche V, Villa T, Galbusera F, Wilke HJ: Influence of Complex Loading Conditions on Intervertebral Disc Failure. Spine (Phila Pa 1976) 42: E78-e85 (2017)

21. Botsford DJ, Esses SI, Ogilvie-Harris DJ: In vivo diurnal variation in intervertebral disc volume and morphology. Spine (Phila Pa 1976) 19: 935-940 (1994)

22. Bovim G, Schrader H, Sand T: Neck pain in the general population. Spine (Phila Pa 1976) 19: 1307-1309 (1994)

23. Brito LC, Pecanha T, Fecchio RY, Rezende RA, Sousa P, N DAS-J, Abreu A, Silva G, Mion-Junior D, Halliwill JR, Forjaz CLM: Morning versus Evening Aerobic Training Effects on Blood Pressure in Treated Hypertension. Med Sci Sports Exerc 51: 653-662 (2019)

24. Buckwalter JA: Aging and degeneration of the human intervertebral disc. Spine (Phila Pa 1976) 20: 1307-1314 (1995)

25. Buckwalter JA: Intervertebral disk aging, degeneration, and herniation. Orthopaedic Basic Science (2000)

26. Chang DG, Healey RM, Snyder AJ, Sayson JV, Macias BR, Coughlin DG, Bailey JF, Parazynski SE, Lotz JC, Hargens AR: Lumbar Spine Paraspinal Muscle and Intervertebral Disc Height Changes in Astronauts After Long-Duration Spaceflight on the International Space Station. Spine (Phila Pa 1976) 41: 1917-1924 (2016)

27. Chen G, Fan T, Yang X, Sun C, Fan D, Chen Z: The prevalence and clinical characteristics of thoracic spinal stenosis: a systematic review. Eur Spine J 29: 2164-2172 (2020)

28. Chtourou H, Souissi N: The effect of training at a specific time of day: a review. J Strength Cond Res 26: 1984-2005 (2012)

29. Collaborators GBDLBP: Global, regional, and national burden of low back pain, 1990-2020, its attributable risk factors, and projections to 2050: a systematic analysis of the Global Burden of Disease Study 2021. Lancet Rheumatol 5: e316-e329 (2023)

30. Costi JJ, Hearn TC, Fazzalari NL: The effect of hydration on the stiffness of intervertebral discs in an ovine model. Clin Biomech (Bristol, Avon) 17: 446-455 (2002)

31. Court C, Mansour E, Bouthors C: Thoracic disc herniation: Surgical treatment. Orthop Traumatol Surg Res 104: S31-S40 (2018)

32. Cripton PA, Dumas GA, Nolte LP: A minimally disruptive technique for measuring intervertebral disc pressure in vitro: application to the cervical spine. J Biomech 34: 545-549 (2001)

33. Debout E: Implementation and validation of a new biomechanical test method and international standards for testing spinal implants in order to investigate disc herniations under physiologic conditions. Master Thesis, Technische Hochschule Ulm (2019)

34. Dharmajaya R, Sari DK, Ganie RA: A Comparison of the Quality of Sleep between Pre and Post-Surgery Cervical Herniated Nucleus Pulposus Patients Utilizing the Anterior Discectomy Method. Open Access Maced J Med Sci 5: 948-954 (2017)

35. Dietrich A: Biomechanisches In-vitro Experiment zur Schädigung der Bandscheibe mit zyklischen Scherkräften. Bachelor Thesis, Technische Hochschule Ulm (2017)

36. Disease GBD, Injury I, Prevalence C: Global, regional, and national incidence, prevalence, and years lived with disability for 310 diseases and injuries, 1990-2015: a systematic analysis for the Global Burden of Disease Study 2015. Lancet 388: 1545-1602 (2016)

37. Dowling-Medley JJ, Doodkorte RJ, Melnyk AD, Cripton PA, Oxland TR: Shear stiffness in the lower cervical spine: Effect of sequential posterior element injury. Proc Inst Mech Eng H 234: 141-147 (2020)

38. Dvorak J, Froehlich D, Penning L, Baumgartner H, Panjabi MM: Functional radiographic diagnosis of the cervical spine: flexion/extension. Spine (Phila Pa 1976) 13: 748-755 (1988)

39. Frost BA, Camarero-Espinosa S, Foster EJ: Materials for the Spine: Anatomy, Problems, and Solutions. Materials (Basel) 12: (2019)

40. Frymoyer JW, Pope MH, Clements JH, Wilder DG, MacPherson B, Ashikaga T: Risk factors in low-back pain. An epidemiological survey. J Bone Joint Surg Am 65: 213-218 (1983)

41. Fujita Y, Wagner DR, Biviji AA, Duncan NA, Lotz JC: Anisotropic shear behavior of the annulus fibrosus: effect of harvest site and tissue prestrain. Med Eng Phys 22: 349-357 (2000)

42. Galbusera F, van Rijsbergen M, Ito K, Huyghe JM, Brayda-Bruno M, Wilke HJ: Ageing and degenerative changes of the intervertebral disc and their impact on spinal flexibility. Eur Spine J 23 Suppl 3: S324-332 (2014)

43. Gallagher S, Marras WS: Tolerance of the lumbar spine to shear: a review and recommended exposure limits. Clin Biomech (Bristol, Avon) 27: 973-978 (2012)

44. Gordon SJ, Yang KH, Mayer PJ, Mace AH, Jr., Kish VL, Radin EL: Mechanism of disc rupture. A preliminary report. Spine (Phila Pa 1976) 16: 450-456 (1991)

45. Gregory DE, Callaghan JP: Does vibration influence the initiation of intervertebral disc herniation? An examination of herniation occurrence using a porcine cervical disc model. Spine (Phila Pa 1976) 36: E225-231 (2011)

46. Gunzburg R, Parkinson R, Moore R, Cantraine F, Hutton W, Vernon-Roberts B, Fraser R: A cadaveric study comparing discography, magnetic resonance imaging, histology, and mechanical behavior of the human lumbar disc. Spine (Phila Pa 1976) 17: 417-426 (1992)

47. Hammer C, Heller J, Kepler C: Epidemiology and pathophysiology of cervical disc herniation. Seminars in Spine Surgery 28: 64-67 (2016)

48. Hattori S: Cervical intradiscal pressure in movements and traction of the cervical spine. Z Orthop 119: 568-569 (1981)

49. Holm S, Holm AK, Ekstrom L, Karladani A, Hansson T: Experimental disc degeneration due to endplate injury. J Spinal Disord Tech 17: 64-71 (2004)

50. Humzah MD, Soames RW: Human intervertebral disc: structure and function. Anat Rec 220: 337-356 (1988)

51. Hutton WC, Malko JA, Fajman WA: Lumbar disc volume measured by MRI: effects of bed rest, horizontal exercise, and vertical loading. Aviat Space Environ Med 74: 73-78 (2003)

52. Iatridis JC, Weidenbaum M, Setton LA, Mow VC: Is the nucleus pulposus a solid or a fluid? Mechanical behaviors of the nucleus pulposus of the human intervertebral disc. Spine (Phila Pa 1976) 21: 1174-1184 (1996)

53. Ishii T, Mukai Y, Hosono N, Sakaura H, Fujii R, Nakajima Y, Tamura S, Iwasaki M, Yoshikawa H, Sugamoto K: Kinematics of the cervical spine in lateral bending: in vivo three-dimensional analysis. Spine (Phila Pa 1976) 31: 155-160 (2006)

54. Johnston SL, Campbell MR, Scheuring R, Feiveson AH: Risk of herniated nucleus pulposus among U.S. astronauts. Aviat Space Environ Med 81: 566-574 (2010)

55. Jonas R, Demmelmaier R, Hacker SP, Wilke HJ: Comparison of three-dimensional helical axes of the cervical spine between in vitro and in vivo testing. Spine J 18: 515-524 (2018)

56. Jonsson B, Stromqvist B: Influence of age on symptoms and signs in lumbar disc herniation. Eur Spine J 4: 202-205 (1995)

57. Kelsey JL, Githens PB, Walter SD, Southwick WO, Weil U, Holford TR, Ostfeld AM, Calogero JA, O'Connor T, White AA, 3rd: An epidemiological study of acute prolapsed cervical intervertebral disc. J Bone Joint Surg Am 66: 907-914 (1984)

58. Kettler A, Rohlmann F, Neidlinger-Wilke C, Werner K, Claes L, Wilke HJ: Validity and interobserver agreement of a new radiographic grading system for intervertebral disc degeneration: Part II. Cervical spine. Eur Spine J 15: 732-741 (2006)

59. Knapik GG, Marras WS: Spine loading at different lumbar levels during pushing and pulling. Ergonomics 52: 60-70 (2009)

60. Kokubo Y, Uchida K, Kobayashi S, Yayama T, Sato R, Nakajima H, Takamura T, Mwaka E, Orwotho N, Bangirana A, Baba H: Herniated and spondylotic intervertebral discs of the human cervical spine: histological and immunohistological findings in 500 en bloc surgical samples. Laboratory investigation. J Neurosurg Spine 9: 285-295 (2008)

61. Kokubun S, Tanaka Y: Types of cervical disc herniation and relation to myelopathy and radiculopathy. J Back Musculoskelet Rehabil 5: 145-154 (1995)

62. Kokubun S, Sakurai M, Tanaka Y: Cartilaginous endplate in cervical disc herniation. Spine (Phila Pa 1976) 21: 190-195 (1996)

63. Krämer R, Matussek J, Theodoridis T: Bandscheibenbedingte Erkrankungen: Ursachen, Diagnose, Behandlung, Vorbeugung, Begutachtung. Georg Thieme Verlag, S. (2013)

64. Kubo Y, Waga S, Kojima T, Matsubara T, Kuga Y, Nakagawa Y: Microsurgical anatomy of the lower cervical spine and cord. Neurosurgery 34: 895-890; discussion 901-892 (1994)

65. Kumar S: Cumulative load as a risk factor for back pain. Spine (Phila Pa 1976) 15: 1311-1316 (1990)

66. Kuusmaa M, Schumann M, Sedliak M, Kraemer WJ, Newton RU, Malinen JP, Nyman K, Hakkinen A, Hakkinen K: Effects of morning versus evening combined strength and endurance training on physical performance, muscle hypertrophy, and serum hormone concentrations. Appl Physiol Nutr Metab 41: 1285-1294 (2016)

67. Lama P, Le Maitre CL, Dolan P, Tarlton JF, Harding IJ, Adams MA: Do intervertebral discs degenerate before they herniate, or after? Bone Joint J 95-B: 1127-1133 (2013)

68. Laws CJ, Berg-Johansen B, Hargens AR, Lotz JC: The effect of simulated microgravity on lumbar spine biomechanics: an in vitro study. Eur Spine J 25: 2889-2897 (2016)

69. Liebsch C, Wilke HJ: The effect of multiplanar loading on the intradiscal pressure of the whole human spine: systematic review and meta-analysis. Eur Cell Mater 41: 388-400 (2021)

70. Little JP, Pearcy MJ, Tevelen G, Evans JH, Pettet G, Adam CJ: The mechanical response of the ovine lumbar anulus fibrosus to uniaxial, biaxial and shear loads. J Mech Behav Biomed Mater 3: 146-157 (2010)

71. Longo UG, Ripalda P, Denaro V, Forriol F: Morphologic comparison of cervical, thoracic, lumbar intervertebral discs of cynomolgus monkey (Macaca fascicularis). Eur Spine J 15: 1845-1851 (2006)

72. Marras WS, Knapik GG, Ferguson S: Loading along the lumbar spine as influence by speed, control, load magnitude, and handle height during pushing. Clin Biomech (Bristol, Avon) 24: 155-163 (2009)

73. Mazas S, Benzakour A, Castelain JE, Damade C, Ghailane S, Gille O: Cervical disc herniation: which surgery? Int Orthop 43: 761-766 (2019)

74. McGill S, Norman R, Yingling V, Wells R, Neumann P: Shear happens! Suggested guidelines for ergonomists to reduce the risk of low back injury from shear loading. Presented at the Proceedings of the 30th annual conference of the human factors association of Canada, 1998.

75. McNally DS, Adams MA: Internal intervertebral disc mechanics as revealed by stress profilometry. Spine (Phila Pa 1976) 17: 66-73 (1992)

76. Mercer S, Bogduk N: The ligaments and annulus fibrosus of human adult cervical intervertebral discs. Spine (Phila Pa 1976) 24: 619-626; discussion 627-618 (1999)

77. Miyazaki M, Hong SW, Yoon SH, Morishita Y, Wang JC: Reliability of a magnetic resonance imaging-based grading system for cervical intervertebral disc degeneration. J Spinal Disord Tech 21: 288-292 (2008)

78. Moroney SP, Schultz AB, Miller JA, Andersson GB: Load-displacement properties of lower cervical spine motion segments. J Biomech 21: 769-779 (1988)

79. Mundt DJ, Kelsey JL, Golden AL, Panjabi MM, Pastides H, Berg AT, Sklar J, Hosea T: An epidemiologic study of sports and weight lifting as possible risk factors for herniated lumbar and cervical discs. The Northeast Collaborative Group on Low Back Pain. Am J Sports Med 21: 854-860 (1993)

80. Nachemson A, Morris JM: In Vivo Measurements of Intradiscal Pressure. Discometry, a Method for the Determination of Pressure in the Lower Lumbar Discs. J Bone Joint Surg Am 46: 1077-1092 (1964)

81. O'Connell GD, Vresilovic EJ, Elliott DM: Human intervertebral disc internal strain in compression: the effect of disc region, loading position, and degeneration. J Orthop Res 29: 547-555 (2011)

82. Oda J, Tanaka H, Tsuzuki N: Intervertebral disc changes with aging of human cervical vertebra. From the neonate to the eighties. Spine (Phila Pa 1976) 13: 1205-1211 (1988)

83. Ohshima H, Tsuji H, Hirano N, Ishihara H, Katoh Y, Yamada H: Water diffusion pathway, swelling pressure, and biomechanical properties of the intervertebral disc during compression load. Spine (Phila Pa 1976) 14: 1234-1244 (1989)

84. Panjabi MM: Experimental determination of spinal motion segment behavior. Orthop Clin North Am 8: 169-180 (1977)

85. Panjabi MM, White AA, 3rd: Basic biomechanics of the spine. Neurosurgery 7: 76-93 (1980)

86. Panjabi MM, Summers DJ, Pelker RR, Videman T, Friedlaender GE, Southwick WO: Three-dimensional load-displacement curves due to forces on the cervical spine. J Orthop Res 4: 152-161 (1986)

87. Panjabi MM, Crisco JJ, Vasavada A, Oda T, Cholewicki J, Nibu K, Shin E: Mechanical properties of the human cervical spine as shown by three-dimensional load-displacement curves. Spine (Phila Pa 1976) 26: 2692-2700 (2001)

88. Patwardhan AG, Tzermiadianos MN, Tsitsopoulos PP, Voronov LI, Renner SM, Reo ML, Carandang G, Ritter-Lang K, Havey RM: Primary and coupled motions after cervical total disc replacement using a compressible six-degree-of-freedom prosthesis. Eur Spine J 21 Suppl 5: S618-629 (2012)

89. Pearcy MJ: Stereo radiography of lumbar spine motion. Acta Orthop Scand Suppl 212: 1-45 (1985)

90. Pfirrmann CW, Metzdorf A, Zanetti M, Hodler J, Boos N: Magnetic resonance classification of lumbar intervertebral disc degeneration. Spine (Phila Pa 1976) 26: 1873-1878 (2001)

91. Pooni JS, Hukins DW, Harris PF, Hilton RC, Davies KE: Comparison of the structure of human intervertebral discs in the cervical, thoracic and lumbar regions of the spine. Surg Radiol Anat 8: 175-182 (1986)

92. Pospiech J, Stolke D, Wilke HJ, Claes LE: Intradiscal pressure recordings in the cervical spine. Neurosurgery 44: 379-384; discussion 384-375 (1999)

93. Qasim M, Natarajan RN, An HS, Andersson GB: Initiation and progression of mechanical damage in the intervertebral disc under cyclic loading using continuum damage mechanics methodology: A finite element study. J Biomech 45: 1934-1940 (2012)

94. Race A, Broom ND, Robertson P: Effect of loading rate and hydration on the mechanical properties of the disc. Spine (Phila Pa 1976) 25: 662-669 (2000)

95. Radhakrishnan K, Litchy WJ, O'Fallon WM, Kurland LT: Epidemiology of cervical radiculopathy. A population-based study from Rochester, Minnesota, 1976 through 1990. Brain 117 ( Pt 2): 325-335 (1994)

96. Rajasekaran S, Bajaj N, Tubaki V, Kanna RM, Shetty AP: ISSLS Prize winner: The anatomy of failure in lumbar disc herniation: an in vivo, multimodal, prospective study of 181 subjects. Spine (Phila Pa 1976) 38: 1491-1500 (2013)

97. Rajasekaran S, Bt P, Murugan C, Mengesha MG, Easwaran M, Naik AS, Ks SVA, Kanna RM, Shetty AP: The disc-endplate-bone-marrow complex classification: progress in our understanding of Modic vertebral endplate changes and their clinical relevance. Spine J 24: 34-45 (2024)

98. Reid JE, Meakin JR, Robins SP, Skakle JM, Hukins DW: Sheep lumbar intervertebral discs as models for human discs. Clin Biomech (Bristol, Avon) 17: 312-314 (2002)

99. Rohde V, Mielke DJDW: Der zervikale Bandscheibenvorfall–Spontanverlauf, Therapieoptionen und klinische Ergebnisse. 3: 112-117 (2019)

100. Roughley PJ: Biology of intervertebral disc aging and degeneration: involvement of the extracellular matrix. Spine (Phila Pa 1976) 29: 2691-2699 (2004)

101. Sambrook PN, MacGregor AJ, Spector TD: Genetic influences on cervical and lumbar disc degeneration: a magnetic resonance imaging study in twins. Arthritis Rheum 42: 366-372 (1999)

102. Sato K, Kikuchi S, Yonezawa T: In vivo intradiscal pressure measurement in healthy individuals and in patients with ongoing back problems. Spine (Phila Pa 1976) 24: 2468-2474 (1999)

103. Schilpp T: Neue biomechanische In-vitro-Methode zur Provokation von Bandscheibenvorfällen in der Halswirbelsäule. Bachelor Thesis, Technische Hochschule Ulm (2019)

104. Schmidt H, Kettler A, Heuer F, Simon U, Claes L, Wilke HJ: Intradiscal pressure, shear strain, and fiber strain in the intervertebral disc under combined loading. Spine (Phila Pa 1976) 32: 748-755 (2007)

105. Schmidt H, Heuer F, Wilke HJ: Dependency of disc degeneration on shear and tensile strains between annular fiber layers for complex loads. Med Eng Phys 31: 642-649 (2009)

106. Schmidt H, Reitmaier S: Is the ovine intervertebral disc a small human one? A finite element model study. J Mech Behav Biomed Mater 17: 229-241 (2013)

107. Schmidt H, Haussler K, Wilke HJ, Wolfram U: Structural behavior of human lumbar intervertebral disc under direct shear. J Appl Biomater Funct Mater 13: 66-71 (2015)

108. Schmidt L: How does hydration influence the progression of disc herniation? Bachelor Thesis, Technische Hochschule Ulm (2018)

109. Schollum ML, Robertson PA, Broom ND: ISSLS prize winner: microstructure and mechanical disruption of the lumbar disc annulus: part I: a microscopic investigation of the translamellar bridging network. Spine (Phila Pa 1976) 33: 2702-2710 (2008)

110. Schollum ML, Wade KR, Robertson PA, Thambyah A, Broom ND: A Microstructural Investigation of Disc Disruption Induced by Low Frequency Cyclic Loading. Spine (Phila Pa 1976) 43: E132-E142 (2018)

111. Schollum ML, Wade KR, Shan Z, Robertson PA, Thambyah A, Broom ND: The Influence of Concordant Complex Posture and Loading Rate on Motion Segment Failure: A Mechanical and Microstructural Investigation. Spine (Phila Pa 1976) 43: E1116-E1126 (2018)

112. Scott JE, Bosworth TR, Cribb AM, Taylor JR: The chemical morphology of age-related changes in human intervertebral disc glycosaminoglycans from cervical, thoracic and lumbar nucleus pulposus and annulus fibrosus. J Anat 184 ( Pt 1): 73-82 (1994)

113. Shan Z, Wade KR, Schollum ML, Robertson PA, Thambyah A, Broom ND: A more realistic disc herniation model incorporating compression, flexion and facet-constrained shear: a mechanical and microstructural analysis. Part II: high rate or 'surprise' loading. Eur Spine J 26: 2629-2641 (2017)

114. Sharrak S, Al Khalili Y: Cervical Disc Herniation. In: (Hrsg) StatPearls, Aufl, StatPearls Publishing, Treasure Island (FL), S. (2024)

115. Shea M, Edwards WT, White AA, Hayes WC: Variations of stiffness and strength along the human cervical spine. J Biomech 24: 95-107 (1991)

116. Skrzypiec DM, Bishop NE, Klein A, Puschel K, Morlock MM, Huber G: Estimation of shear load sharing in moderately degenerated human lumbar spine. J Biomech 46: 651-657 (2013)

117. Smith JW, Walmsley R: Experimental incision of the intervertebral disc. J Bone Joint Surg Br 33-B: 612-625 (1951)

118. Stich S, Stolk M, Girod PP, Thome C, Sittinger M, Ringe J, Seifert M, Hegewald AA: Regenerative and immunogenic characteristics of cultured nucleus pulposus cells from human cervical intervertebral discs. PLoS One 10: e0126954 (2015)

119. Swartz EE, Floyd RT, Cendoma M: Cervical spine functional anatomy and the biomechanics of injury due to compressive loading. J Athl Train 40: 155-161 (2005)

120. Tomaszewski KA, Walocha JA, Mizia E, Gladysz T, Glowacki R, Tomaszewska R: Age- and degeneration-related variations in cell density and

glycosaminoglycan content in the human cervical intervertebral disc and its endplates. Pol J Pathol 66: 296-309 (2015)

121. Tonetti J, Potton L, Riboud R, Peoc'h M, Passagia JG, Chirossel JP: Morphological cervical disc analysis applied to traumatic and degenerative lesions. Surg Radiol Anat 27: 192-200 (2005)

122. Upadhyayula PS, Yue JK, Curtis EI, Hoshide R, Ciacci JD: A matched cohort comparison of cervical disc arthroplasty versus anterior cervical discectomy and fusion: Evaluating perioperative outcomes. J Clin Neurosci 43: 235-239 (2017)

123. van der Veen AJ, van Dieen JH, Nadort A, Stam B, Smit TH: Intervertebral disc recovery after dynamic or static loading in vitro: is there a role for the endplate? J Biomech 40: 2230-2235 (2007)

124. Veres SP, Robertson PA, Broom ND: ISSLS prize winner: how loading rate influences disc failure mechanics: a microstructural assessment of internal disruption. Spine (Phila Pa 1976) 35: 1897-1908 (2010)

125. Vernon-Roberts B, Fazzalari NL, Manthey BA: Pathogenesis of tears of the anulus investigated by multiple-level transaxial analysis of the T12-L1 disc. Spine (Phila Pa 1976) 22: 2641-2646 (1997)

126. Volkheimer D, Galbusera F, Liebsch C, Schlegel S, Rohlmann F, Kleiner S, Wilke HJ: Is intervertebral disc degeneration related to segmental instability? An evaluation with two different grading systems based on clinical imaging. Acta Radiol 59: 327-335 (2018)

127. Vos T, Flaxman AD, Naghavi M, Lozano R, Michaud C, Ezzati M, Shibuya K, Salomon JA, Abdalla S, Aboyans V, Abraham J, Ackerman I, Aggarwal R, Ahn SY, Ali MK, Alvarado M, Anderson HR, Anderson LM, Andrews KG, Atkinson C, Baddour LM, Bahalim AN, Barker-Collo S, Barrero LH, Bartels DH, Basanez MG, Baxter A, Bell ML, Benjamin EJ, Bennett D, Bernabe E, Bhalla K, Bhandari B, Bikbov B, Bin Abdulhak A, Birbeck G, Black JA, Blencowe H, Blore JD, Blyth F, Bolliger I, Bonaventure A, Boufous S, Bourne R, Boussinesq M, Braithwaite T, Brayne C, Bridgett L, Brooker S, Brooks P, Brugha TS, Bryan-Hancock C, Bucello C, Buchbinder R, Buckle G, Budke CM, Burch M, Burney

P, Burstein R, Calabria B, Campbell B, Canter CE, Carabin H, Carapetis J, Carmona L, Cella C, Charlson F, Chen H, Cheng AT, Chou D, Chugh SS, Coffeng LE, Colan SD, Colquhoun S, Colson KE, Condon J, Connor MD, Cooper LT, Corriere M, Cortinovis M, de Vaccaro KC, Couser W, Cowie BC, Criqui MH, Cross M, Dabhadkar KC, Dahiya M, Dahodwala N, Damsere-Derry J, Danaei G, Davis A, De Leo D, Degenhardt L, Dellavalle R, Delossantos A, Denenberg J, Derrett S, Des Jarlais DC, Dharmaratne SD, Dherani M, Diaz-Torne C, Dolk H, Dorsey ER, Driscoll T, Duber H, Ebel B, Edmond K, Elbaz A, Ali SE, Erskine H, Erwin PJ, Espindola P, Ewoigbokhan SE, Farzadfar F, Feigin V, Felson DT, Ferrari A, Ferri CP, Fevre EM, Finucane MM, Flaxman S, Flood L, Foreman K, Forouzanfar MH, Fowkes FG, Franklin R, Fransen M, Freeman MK, Gabbe BJ, Gabriel SE, Gakidou E, Ganatra HA, Garcia B, Gaspari F, Gillum RF, Gmel G, Gosselin R, Grainger R, Groeger J, Guillemin F, Gunnell D, Gupta R, Haagsma J, Hagan H, Halasa YA, Hall W, Haring D, Haro JM, Harrison JE, Havmoeller R, Hay RJ, Higashi H, Hill C, Hoen B, Hoffman H, Hotez PJ, Hoy D, Huang JJ, Ibeanusi SE, Jacobsen KH, James SL, Jarvis D, Jasrasaria R, Jayaraman S, Johns N, Jonas JB, Karthikeyan G, Kassebaum N, Kawakami N, Keren A, Khoo JP, King CH, Knowlton LM, Kobusingye O, Koranteng A, Krishnamurthi R, Lalloo R, Laslett LL, Lathlean T, Leasher JL, Lee YY, Leigh J, Lim SS, Limb E, Lin JK, Lipnick M, Lipshultz SE, Liu W, Loane M, Ohno SL, Lyons R, Ma J, Mabweijano J, MacIntyre MF, Malekzadeh R, Mallinger L, Manivannan S, Marcenes W, March L, Margolis DJ, Marks GB, Marks R, Matsumori A, Matzopoulos R, Mayosi BM, McAnulty JH, McDermott MM, McGill N, McGrath J, Medina-Mora ME, Meltzer M, Mensah GA, Merriman TR, Meyer AC, Miglioli V, Miller M, Miller TR, Mitchell PB, Mocumbi AO, Moffitt TE, Mokdad AA, Monasta L, Montico M, Moradi-Lakeh M, Moran A, Morawska L, Mori R, Murdoch ME, Mwaniki MK, Naidoo K, Nair MN, Naldi L, Narayan KM, Nelson PK, Nelson RG, Nevitt MC, Newton CR, Nolte S, Norman P, Norman R, O'Donnell M, O'Hanlon S, Olives C, Omer SB, Ortblad K, Osborne R, Ozgediz D, Page A, Pahari B, Pandian JD, Rivero AP, Patten SB, Pearce N, Padilla RP, Perez-Ruiz F, Perico N, Pesudovs K, Phillips D, Phillips MR, Pierce K, Pion S, Polanczyk GV, Polinder S, Pope CA, 3rd, Popova S, Porrini E, Pourmalek F, Prince M, Pullan RL, Ramaiah KD, Ranganathan D, Razavi H, Regan M, Rehm JT, Rein DB, Remuzzi G,

Richardson K, Rivara FP, Roberts T, Robinson C, De Leon FR, Ronfani L, Room R, Rosenfeld LC, Rushton L, Sacco RL, Saha S, Sampson U, Sanchez-Riera L, Sanman E, Schwebel DC, Scott JG, Segui-Gomez M, Shahraz S, Shepard DS, Shin H, Shivakoti R, Singh D, Singh GM, Singh JA, Singleton J, Sleet DA, Sliwa K, Smith E, Smith JL, Stapelberg NJ, Steer A, Steiner T, Stolk WA, Stovner LJ, Sudfeld C, Syed S, Tamburlini G, Tavakkoli M, Taylor HR, Taylor JA, Taylor WJ, Thomas B, Thomson WM, Thurston GD, Tleyjeh IM, Tonelli M, Towbin JA, Truelsen T, Tsilimbaris MK, Ubeda C, Undurraga EA, van der Werf MJ, van Os J, Vavilala MS, Venketasubramanian N, Wang M, Wang W, Watt K, Weatherall DJ, Weinstock MA, Weintraub R, Weisskopf MG, Weissman MM, White RA, Whiteford H, Wiersma ST, Wilkinson JD, Williams HC, Williams SR, Witt E, Wolfe F, Woolf AD, Wulf S, Yeh PH, Zaidi AK, Zheng ZJ, Zonies D, Lopez AD, Murray CJ, AlMazroa MA, Memish ZA: Years lived with disability (YLDs) for 1160 sequelae of 289 diseases and injuries 1990-2010: a systematic analysis for the Global Burden of Disease Study 2010. Lancet 380: 2163-2196 (2012)

128. Wade K, Berger-Roscher N, Rasche V, Wilke H: Disc wall structural abnormalities can act as initiation sites for herniation. Eur Cell Mater 40: 227-238 (2020)

129. Wade K, Berger-Roscher N, Saggese T, Rasche V, Wilke H: How annulus defects can act as initiation sites for herniation. Eur Spine J 31: 1487-1500 (2022)

130. Wade KR, Robertson PA, Thambyah A, Broom ND: How healthy discs herniate: a biomechanical and microstructural study investigating the combined effects of compression rate and flexion. Spine (Phila Pa 1976) 39: 1018-1028 (2014)

131. Wade KR, Robertson PA, Thambyah A, Broom ND: "Surprise" Loading in Flexion Increases the Risk of Disc Herniation Due to Annulus-Endplate Junction Failure: A Mechanical and Microstructural Investigation. Spine (Phila Pa 1976) 40: 891-901 (2015)

132. Wade KR, Schollum ML, Robertson PA, Thambyah A, Broom ND: ISSLS Prize Winner: Vibration Really Does Disrupt the Disc: A Microanatomical Investigation. Spine (Phila Pa 1976) 41: 1185-1198 (2016)

133. Wade KR, Schollum ML, Robertson PA, Thambyah A, Broom ND: A more realistic disc herniation model incorporating compression, flexion and facet-constrained shear: a mechanical and microstructural analysis. Part I: Low rate loading. Eur Spine J 26: 2616-2628 (2017)

134. Walker MH, Anderson DG: Molecular basis of intervertebral disc degeneration. Spine J 4: 158S-166S (2004)

135. Wang Y, Videman T, Battie MC: ISSLS prize winner: Lumbar vertebral endplate lesions: associations with disc degeneration and back pain history. Spine (Phila Pa 1976) 37: 1490-1496 (2012)

136. Wilke HJ, Kettler A, Claes LE: Are sheep spines a valid biomechanical model for human spines? Spine (Phila Pa 1976) 22: 2365-2374 (1997)

137. Wilke HJ, Kettler A, Wenger KH, Claes LE: Anatomy of the sheep spine and its comparison to the human spine. Anat Rec 247: 542-555 (1997)

138. Wilke HJ, Neef P, Caimi M, Hoogland T, Claes LE: New in vivo measurements of pressures in the intervertebral disc in daily life. Spine (Phila Pa 1976) 24: 755-762 (1999)

139. Wilke HJ, Ressel L, Heuer F, Graf N, Rath S: Can prevention of a reherniation be investigated? Establishment of a herniation model and experiments with an anular closure device. Spine (Phila Pa 1976) 38: E587-593 (2013)

140. Wilke HJ, Kienle A, Maile S, Rasche V, Berger-Roscher N: A new dynamic six degrees of freedom disc-loading simulator allows to provoke disc damage and herniation. Eur Spine J 25: 1363-1372 (2016)

141. Wong JJ, Cote P, Quesnele JJ, Stern PJ, Mior SA: The course and prognostic factors of symptomatic cervical disc herniation with radiculopathy: a systematic review of the literature. Spine J 14: 1781-1789 (2014)

142. Wu B, Meng C, Wang H, Jia C, Zhao Y: Changes of proteoglycan and collagen II of the adjacent intervertebral disc in the cervical instability models. Biomed Pharmacother 84: 754-758 (2016)

143. Yamazaki S, Kokubun S, Ishii Y, Tanaka Y: Courses of cervical disc herniation causing myelopathy or radiculopathy: an analysis based on computed tomographic discograms. Spine (Phila Pa 1976) 28: 1171-1175 (2003)

144. Yeung JT, Johnson JI, Karim AS: Cervical disc herniation presenting with neck pain and contralateral symptoms: a case report. J Med Case Rep 6: 166 (2012)

145. Yu Y, Mao H, Li JS, Tsai TY, Cheng L, Wood KB, Li G, Cha TD: Ranges of Cervical Intervertebral Disc Deformation During an In Vivo Dynamic Flexion-Extension of the Neck. J Biomech Eng 139: 0645011-0645017 (2017)

146. Zengerle L, Kohler A, Debout E, Hackenbroch C, Wilke HJ: Nucleus replacement could get a new chance with annulus closure. Eur Spine J 29: 1733-1741 (2020)

# 7 Abbildungsverzeichnis

**Abbildung 1:** Kryotom Leica CM 1950 des Zentrums für Traumaforschung Ulm. Erstellt im Zentrum für Traumaforschung Ulm. ..... 19

**Abbildung 2**: Leica Mikroskop DMI 6000 B des Instituts für Unfallchirurgische Forschung und Biomechanik Ulm. Erstellt im Institut für Unfallchirurgische Forschung und Biomechanik Ulm. ..... 20

**Abbildung 3:** Klassifikation der Defekte. Mikrostruktureller Sagittalschnitt durch ein ovines Bandscheibensegment als Legende. Links im Bild anteriore Seite, rechts im Bild Posterior. AF= Anulus fibrosus. NP= Nucleus pulposus. Erstellt im Institut für Unfallchirurgische Forschung und Biomechanik Ulm. ..... 24

**Abbildung 4**: Beispielbild eines Risses im Längsband posterior und posteriorer mittlerer und hinterer Anulus fibrosus-Riss. Mikrostruktureller Sagittalschnitt durch ein ovines Bandscheibensegment. Vergrößerung der posterioren Anteile der Bandscheibe. Erstellt im Institut für Unfallchirurgische Forschung und Biomechanik Ulm. ..... 25

**Abbildung 5:** Beispielbild für den Flow des Nucleus pulposus. Mikrostruktureller Sagittalschnitt durch ein ovines Bandscheibensegment. Vergrößerung der posterioren Anteile der Bandscheibe. Erstellt im Institut für Unfallchirurgische Forschung und Biomechanik Ulm. ..... 26

**Abbildung 6:** Übersichtsabbildung Mikrostrukturelle Sagittalschnitte der lumbale ovine Bandscheiben. Abgebildet sind Beispielabbildung der drei Gruppen aus der Studie Scherung unter komplexer Belastung. AP= antero-posterior. LL= latero-lateral. Erstellt im Institut für Unfallchirurgische Forschung und Biomechanik Ulm. ..... 27

**Abbildung 7:** Mikrostrukturelle Sagittalschnitte durch lumbale ovine Bandscheiben. Abgebildet sind Beispielabbildung der drei Gruppen aus der Studie Scherung unter komplexer Belastung im Überblick mit Markierung der Präparate mit Längsbandriss anterior. AP= antero-posterior. LL= latero-lateral. Erstellt im Institut für Unfallchirurgische Forschung und Biomechanik Ulm. ..... 29

**Abbildung 8:** Säulendiagramm des Defekts Längsbandriss anterior der Studie Scherung unter komplexer Belastung. AP= antero-posterior. LL= latero-lateral. Erstellt im Institut für Unfallchirurgische Forschung und Biomechanik Ulm. ..... 30

**Abbildung 9:** Mikrostrukturelle Sagittalschnitte durch lumbale ovine Bandscheiben. Abgebildet sind Beispielabbildungen der drei Gruppen aus der Studie Scherung unter komplexer Belastung im Überblick mit Markierung der Präparate mit hinterem Längsbandriss. AP= antero-posterior. LL= latero-lateral. Erstellt im Institut für Unfallchirurgische Forschung und Biomechanik Ulm. ..... 31

**Abbildung 10:** Säulendiagramm des Defekts Längsbandriss posterior der Studie Scherung unter komplexer Belastung. AP= antero-posterior. LL= latero-lateral. Erstellt im Institut für Unfallchirurgische Forschung und Biomechanik Ulm. ..... 32

**Abbildung 11:** Mikrostrukturelle Sagittalschnitte durch lumbale ovine Bandscheiben. Abgebildet sind Beispielabbildungen der drei Gruppen aus der Studie Scherung unter komplexer Belastung im Überblick mit Markierung der Präparate knorpeligen Endplattendefekt. AP= antero-posterior. LL= latero-

lateral. Erstellt im Institut für Unfallchirurgische Forschung und Biomechanik Ulm. ..... 33

**Abbildung 12:** Säulendiagramm des knorpeligen Endplattendefekts der Studie Scherung unter komplexer Belastung. AP= antero-posterior. LL= latero-lateral. Erstellt im Institut für Unfallchirurgische Forschung und Biomechanik Ulm. ..... 34

**Abbildung 13**: Mikrostrukturelle Sagittalschnitte durch lumbale ovine Bandscheiben. Abgebildet sind Beispielabbildungen der drei Gruppen aus der Studie Scherung unter komplexer Belastung im Überblick mit Markierung der Präparate mit Delamination des Anulus fibrosus. AP= antero-posterior. LL= latero-lateral. Erstellt im Institut für Unfallchirurgische Forschung und Biomechanik Ulm. ..... 35

**Abbildung 14:** Säulendiagramm des Defekts Delamination Anulus fibrosus (AF) der Studie Scherung unter komplexer Belastung. AP= antero-posterior. LL= latero-lateral. Erstellt im Institut für Unfallchirurgische Forschung und Biomechanik Ulm. ..... 36

**Abbildung 15:** Mikrostrukturelle Sagittalschnitte durch lumbale ovine Bandscheiben. Abgebildet sind Beispielabbildung der drei Gruppen aus der Studie Scherung unter komplexer Belastung im Überblick mit Defekten im anterioren äußeren Anulus fibrosus. AP= antero-posterior. LL= latero-lateral. Erstellt im Institut für Unfallchirurgische Forschung und Biomechanik Ulm. ..... 37

**Abbildung 16:** Säulendiagramm des Defekts im anterioren äußeren Anulus fibrosus (AF) der Studie Scherung unter komplexer Belastung. AP= antero-posterior. LL= latero-lateral. Erstellt im Institut für Unfallchirurgische Forschung und Biomechanik Ulm. ..... 38

**Abbildung 17:** Mikrostrukturelle Sagittalschnitte durch lumbale ovine Bandscheiben. Abgebildet sind Beispielabbildung der drei Gruppen aus der Studie Scherung unter komplexer Belastung im Überblick mit Defekten im anterioren mittleren Anulus fibrosus. AP= antero-posterior. LL= latero-lateral. Erstellt im Institut für Unfallchirurgische Forschung und Biomechanik Ulm. ..... 39

**Abbildung 18:** Säulendiagramm des Defekts im anterioren mittleren Anulus fibrosus (AF) der Studie Scherung unter komplexer Belastung. AP= antero-posterior. LL= latero-lateral. Erstellt im Institut für Unfallchirurgische Forschung und Biomechanik Ulm. ..... 40

**Abbildung 19:** Mikrostrukturelle Sagittalschnitte durch lumbale ovine Bandscheiben. Abgebildet sind Beispielabbildung der drei Gruppen aus der Studie Scherung unter komplexer Belastung im Überblick mit Defekten im anterioren inneren Anulus fibrosus. AP= antero-posterior. LL= latero-lateral. Erstellt im Institut für Unfallchirurgische Forschung und Biomechanik Ulm. ..... 41

**Abbildung 20:** Säulendiagramm des Defekts im anterioren inneren Anulus fibrosus (AF) der Studie Scherung unter komplexer Belastung. AP= antero-posterior. LL= latero-lateral. Erstellt im Institut für Unfallchirurgische Forschung und Biomechanik Ulm. ..... 42

**Abbildung 21:** Mikrostrukturelle Sagittalschnitte durch lumbale ovine Bandscheiben. Abgebildet sind Beispielabbildung der drei Gruppen aus der Studie Scherung unter komplexer Belastung im Überblick mit Defekten Nucleus

pulposus. AP= antero-posterior. LL= latero-lateral. Erstellt im Institut für Unfallchirurgische Forschung und Biomechanik Ulm. ..... 43

**Abbildung 22:** Säulendiagramm des Defekts im Nucleus pulposus (NP) der Studie Scherung unter komplexer Belastung. AP= antero-posterior. LL= latero-lateral. Erstellt im Institut für Unfallchirurgische Forschung und Biomechanik Ulm. ..... 44

**Abbildung 23:** Mikrostrukturelle Sagittalschnitte durch lumbale ovine Bandscheiben. Abgebildet sind Beispielabbildung der drei Gruppen aus der Studie Scherung unter komplexer Belastung im Überblick mit Defekten posterioren inneren Anulus fibrosus. AP= antero-posterior. LL= latero-lateral. Erstellt im Institut für Unfallchirurgische Forschung und Biomechanik Ulm. ..... 45

**Abbildung 24:** Säulendiagramm des Defekts im posterioren inneren Anulus fibrosus (AF) der Studie Scherung unter komplexer Belastung. AP= antero-posterior. LL= latero-lateral. Erstellt im Institut für Unfallchirurgische Forschung und Biomechanik Ulm. ..... 46

**Abbildung 25:** Mikrostrukturelle Sagittalschnitte durch lumbale ovine Bandscheiben. Abgebildet sind Beispielabbildung der drei Gruppen aus der Studie Scherung unter komplexer Belastung im Überblick mit Defekten im posterioren mittleren Anulus fibrosus. AP= antero-posterior. LL= latero-lateral. Erstellt im Institut für Unfallchirurgische Forschung und Biomechanik Ulm. ..... 47

**Abbildung 26:** Säulendiagramm des Defekts im posterioren mittleren Anulus fibrosus (AF) der Studie Scherung unter komplexer Belastung. AP= antero-posterior. LL= latero-lateral. Erstellt im Institut für Unfallchirurgische Forschung und Biomechanik Ulm. ..... 48

**Abbildung 27:** Mikrostrukturelle Sagittalschnitte durch lumbale ovine Bandscheiben. Abgebildet sind Beispielabbildung der drei Gruppen aus der Studie Scherung unter komplexer Belastung im Überblick mit Defekten im posterioren äußeren Anulus fibrosus. AP= antero-posterior. LL= latero-lateral. Erstellt im Institut für Unfallchirurgische Forschung und Biomechanik Ulm. ..... 49

**Abbildung 28:** Säulendiagramm des Defekts im posterioren äußeren Anulus fibrosus (AF) der Studie Scherung unter komplexer Belastung. AP= antero-posterior. LL= latero-lateral. Erstellt im Institut für Unfallchirurgische Forschung und Biomechanik Ulm. ..... 50

**Abbildung 29:** Mikrostrukturelle Sagittalschnitte durch lumbale ovine Bandscheiben. Abgebildet sind Beispielabbildung der drei Gruppen aus der Studie Scherung unter komplexer Belastung im Überblick mit Nucleus pulposus-Flow. AP= antero-posterior. LL= latero-lateral. Erstellt im Institut für Unfallchirurgische Forschung und Biomechanik Ulm. ..... 51

**Abbildung 30:** Säulendiagramm des Nucleus pulposus-Flow (NP) der Studie Scherung unter komplexer Belastung. AP= antero-posterior. LL= latero-lateral. Erstellt im Institut für Unfallchirurgische Forschung und Biomechanik Ulm. ..... 52

**Abbildung 31:** Mikrostrukturelle Sagittalschnitte durch lumbale ovine Bandscheiben. Abgebildet sind Beispielabbildung der zwei Gruppen aus der Studie Hydration unter komplexer Belastung im Überblick. Erstellt im Institut für Unfallchirurgische Forschung und Biomechanik Ulm. ..... 53

**Abbildung 32:** Mikrostrukturelle Sagittalschnitte durch lumbale ovine Bandscheiben aus der Studie Hydration unter komplexer Belastung im Überblick. Markiert sind die Bandscheiben mit Riss im anterioren Längsband. Erstellt im Institut für Unfallchirurgische Forschung und Biomechanik Ulm. ..... 54

**Abbildung 33:** Säulendiagramm des Defekts Längsbandriss anterior der Studie 2 unter komplexer Belastung. Erstellt im Institut für Unfallchirurgische Forschung und Biomechanik Ulm. ..... 55

**Abbildung 34:** Mikrostrukturelle Sagittalschnitte durch lumbale ovine Bandscheiben aus der Studie Hydration unter komplexer Belastung im Überblick. Markiert sind die Bandscheiben mit Riss im posterioren Längsband. Erstellt im Institut für Unfallchirurgische Forschung und Biomechanik Ulm. ..... 56

**Abbildung 35:** Säulendiagramm des Defekts Längsbandriss posterior der Studie 2 unter komplexer Belastung. Erstellt im Institut für Unfallchirurgische Forschung und Biomechanik Ulm. ..... 57

**Abbildung 36:** Mikrostrukturelle Sagittalschnitte durch lumbale ovine Bandscheiben aus der Studie Hydration unter komplexer Belastung im Überblick. Markiert ist die Bandscheibe mit knorpeligen Endplattendefekt. Erstellt im Institut für Unfallchirurgische Forschung und Biomechanik Ulm. ..... 58

**Abbildung 37:** Säulendiagramm des knorpeligen Endplattendefektes der Studie 2 unter komplexer Belastung. Erstellt im Institut für Unfallchirurgische Forschung und Biomechanik Ulm. ..... 59

**Abbildung 38:** Mikrostrukturelle Sagittalschnitte durch lumbale ovine Bandscheiben aus der Studie Hydration unter komplexer Belastung im Überblick. Markiert sind die Bandscheiben mit Anulus fibrosus-Delamination. Erstellt im Institut für Unfallchirurgische Forschung und Biomechanik Ulm. ..... 60

**Abbildung 39:** Säulendiagramm der Anulus fibrosus (AF) Delamination der Studie 2 unter komplexer Belastung. Erstellt im Institut für Unfallchirurgische Forschung und Biomechanik Ulm. ..... 61

**Abbildung 40:** Mikrostrukturelle Sagittalschnitte durch lumbale ovine Bandscheiben aus der Studie Hydration unter komplexer Belastung im Überblick. Markiert sind die Bandscheiben mit Defekt im anterioren äußeren Anulus fibrosus. Erstellt im Institut für Unfallchirurgische Forschung und Biomechanik Ulm. ..... 62

**Abbildung 41:** Säulendiagramm der Defekte im anterioren äußeren Anulus fibrosus (AF) der Studie 2 unter komplexer Belastung. Erstellt im Institut für Unfallchirurgische Forschung und Biomechanik Ulm. ..... 63

**Abbildung 42:** Mikrostrukturelle Sagittalschnitte durch lumbale ovine Bandscheiben aus der Studie Hydration unter komplexer Belastung im Überblick. Markiert sind die Bandscheiben mit Defekt im anterioren mittleren Anulus fibrosus. Erstellt im Institut für Unfallchirurgische Forschung und Biomechanik Ulm. ..... 64

**Abbildung 43:** Säulendiagramm der Defekte im anterioren mittleren Anulus fibrosus (AF) der Studie 2 unter komplexer Belastung. Erstellt im Institut für Unfallchirurgische Forschung und Biomechanik Ulm. ..... 65

**Abbildung 44:** Mikrostrukturelle Sagittalschnitte durch lumbale ovine Bandscheiben aus der Studie Hydration unter komplexer Belastung im

Überblick. Markiert sind die Bandscheiben mit anterioren inneren Anulus fibrosus. Erstellt im Institut für Unfallchirurgische Forschung und Biomechanik Ulm. ..... 66

**Abbildung 45:** Säulendiagramm der Defekte im anterioren inneren Anulus fibrosus (AF) der Studie 2 unter komplexer Belastung. Erstellt im Institut für Unfallchirurgische Forschung und Biomechanik Ulm. ..... 67

**Abbildung 46:** Mikrostrukturelle Sagittalschnitte durch lumbale ovine Bandscheiben aus der Studie Hydration unter komplexer Belastung im Überblick. Markiert sind die Bandscheiben mit Nucleus pulposus-Defekt. Erstellt im Institut für Unfallchirurgische Forschung und Biomechanik Ulm. ..... 68

**Abbildung 47**: Säulendiagramm der Defekte im Nucleus pulposus der Studie 2 unter komplexer Belastung. Erstellt im Institut für Unfallchirurgische Forschung und Biomechanik Ulm. ..... 69

**Abbildung 48:** Mikrostrukturelle Sagittalschnitte durch lumbale ovine Bandscheiben aus der Studie Hydration unter komplexer Belastung im Überblick. Markiert sind die Bandscheiben mit posterioren inneren Anulus fibrosus-Defekt. Erstellt im Institut für Unfallchirurgische Forschung und Biomechanik Ulm. ..... 70

**Abbildung 49:** Säulendiagramm der Defekte im posterioren inneren Anulus fibrosus (AF) der Studie 2 unter komplexer Belastung. Erstellt im Institut für Unfallchirurgische Forschung und Biomechanik Ulm. ..... 71

**Abbildung 50:** Mikrostrukturelle Sagittalschnitte durch lumbale ovine Bandscheiben aus der Studie Hydration unter komplexer Belastung im Überblick. Markiert sind die Bandscheiben mit posterioren mittleren Anulus fibrosus-Defekt. Erstellt im Institut für Unfallchirurgische Forschung und Biomechanik Ulm. ..... 72

**Abbildung 51:** Säulendiagramm der Defekte im posterioren mittleren Anulus fibrosus (AF) der Studie 2 unter komplexer Belastung. Erstellt im Institut für Unfallchirurgische Forschung und Biomechanik Ulm. ..... 73

**Abbildung 52:** Mikrostrukturelle Sagittalschnitte durch lumbale ovine Bandscheiben aus der Studie Hydration unter komplexer Belastung im Überblick. Markiert sind die Bandscheiben mit posterioren äußeren Anulus fibrosus-Defekt. Erstellt im Institut für Unfallchirurgische Forschung und Biomechanik Ulm. ..... 74

**Abbildung 53:** Säulendiagramm der Defekte im posterioren äußeren Anulus fibrosus (AF) der Studie 2 unter komplexer Belastung. Erstellt im Institut für Unfallchirurgische Forschung und Biomechanik Ulm. ..... 75

**Abbildung 54:** Mikrostrukturelle Sagittalschnitte durch lumbale ovine Bandscheiben aus der Studie Hydration unter komplexer Belastung im Überblick. Markiert sind die Bandscheiben mit Nucleus pulposus-Flow. Erstellt im Institut für Unfallchirurgische Forschung und Biomechanik Ulm. ..... 76

**Abbildung 55:** Säulendiagramm des Nucleus pulposus (NP)-Flow der Studie 2 unter komplexer Belastung. Erstellt im Institut für Unfallchirurgische Forschung und Biomechanik Ulm. ..... 77

**Abbildung 56:** Mikrostruktureller Sagittalschnitt durch eine zervikale humane Bandscheibe. Präparat 2128- C6/7. Links im Bild anterior, rechts im Bild

posterior. Erstellt im Institut für Unfallchirurgische Forschung und Biomechanik Ulm. ..... 78

**Abbildung 57:** Mikrostruktureller Sagittalschnitt durch eine zervikale humane Bandscheibe. Präparat 2129- C6/7. Links im Bild anterior, rechts im Bild posterior. Erstellt im Institut für Unfallchirurgische Forschung und Biomechanik Ulm. ..... 78

**Abbildung 58:** Mikrostruktureller Sagittalschnitt durch eine zervikale humane Bandscheibe. Präparat 2130- C6/7. Links im Bild anterior, rechts im Bild posterior. Erstellt im Institut für Unfallchirurgische Forschung und Biomechanik Ulm. ..... 79

**Abbildung 59:** Säulendiagramm mit Übersicht der Defekthäufigkeit der humanen zervikalen Präparate. NP= Nucleus pulposus, AF= Anulus fibrosus. Erstellt im Institut für Unfallchirurgische Forschung und Biomechanik Ulm. ..... 80

# 8 Tabellenverzeichnis

**Tabelle 1:** Klassifikation der Bandscheibendegenerationen anhand von T2-gewichtetem MRT ..... 5

**Tabelle 2:** Klassifikation der Bandscheibendegeneration anhand von T2-gewichtetem MRT, in Anlehnung an Miyazaki et al. [77]. Verwendung des Bildes mit freundlicher Genehmigung von Wolters Kluwer Health. ..... 10

**Tabelle 3:** Übersicht der verwendeten ovinen Spenderpräparaten aus Studie 1 ..... 17

**Tabelle 4:** Übersicht der verwendeten ovinen Spenderpräparaten aus Studie 2 ..... 18

**Tabelle 5:** Übersicht der zu verwendeten humanen Spenderpräparaten aus Studie 3 ..... 19

**Tabelle 6:** Übersicht der verwendetes Verbrauchsmaterial. ..... 22

**Tabelle 7:** Übersicht der verwendeten Geräte und Hilfsmittel. ..... 22

**Tabelle 8:** Übersicht der verwendeten Software. ..... 23

**Tabelle 9:** Übersicht der verwendeten Reagenzien. ..... 23

# 9 Danksagung

Die Danksagung wurde aus Gründen des Datenschutzes entfernt.

# 10 Lebenslauf

Der Lebenslauf wurde aus Gründen des Datenschutzes entfernt.