Universität Ulm

Medizinische Fakultät

Rotatorenmanschettenrekonstruktion in Single-Row-Technik (modifizierte Mason-Allen-Naht) unter Berücksichtigung kernspintomografischer und klinischer Ergebnisse

Dissertation zur Erlangung des Doktorgrades der
Medizin der Medizinischen Fakultät der Universität Ulm

vorgelegt von

Evelyn Halenka

geboren in Krapkowice (Polen)

2020

Amtierender Dekan: Prof. Dr. Thomas Wirth

1. Berichterstatter: Prof. Dr. med. F. Mauch
2. Berichterstatter: Prof. Dr. med. P. Richter

Tag der Promotion: 18.02.2022

INHALTSVERZEICHNIS

0. Abkürzungsverzeichnis

1. Einleitung……...1

1.1. Die Rotatorenmanschette……1

1.2. Die Rotatorenmanschettenruptur ……2

1.3. Epidemiologie……...3

1.4. Klinik……....4

1.5. Diagnostik……4

1.6. Therapie……....7

1.7. Zielsetzung der Studie……...9

2. Material und Methoden……10

2.1. Studiendesign……....10

2.2. Erhebungszeitraum……....10

2.3. Die Studienpatienten……...10

2.4. Ein- und Ausschlusskriterien……....10

2.5. Die Untersuchung….....11

2.5.1. Die klinische Untersuchung……11

2.5.2. Röntgen……..12

2.5.3. MRT.....12

2.6. Die Operation……12

2.7. Das MRT-Gerät……....14

2.8. Die MRT-Auswertung……..15

2.9. Wichtige Klassifikationen……16

2.9.1. Die Klassifikation nach Snyder……16

2.9.2. Die Retraktion nach Patte……17

2.9.3. Die Klassifikation nach Bigliani……18

2.9.4. Die Klassifikation nach Goutallier und Fuchs……19

2.9.5. Die Klassifikation nach Thomazeau……19

2.9.6. Die Klassifikation nach Zanetti……20

2.9.7. Die Klassifikation nach Sugaya……...21

2.9.8. Der Constant Murley Score……..21

2.10. Statistische Verfahren……23

3. Ergebnisse……..24
3.1. Klinische Ergebnisse……...24
3.1.1. Patientenkollektiv……..24
3.1.2. Präoperativer Constant Murley Score……24
3.1.3. Constant Score 6 Wochen postoperativ……25
3.1.4. Constant Score 12 Wochen postoperativ……..27
3.1.5. Constant Score 26 Wochen postoperativ……..28
3.1.6. Constant Score 52 Wochen postoperativ……..30
3.2. Kernspintomografische Ergebnisse……..35
3.2.1. Sehnensignal in der T2-Sequenz……35
3.2.2. Ödemgröße in der T2-Sequenz……..39
3.2.3. Bursitiden……...42
3.2.4. Grad der Muskelverfettung……..42
3.2.5. Atrophiezustand des Muskels……44
4. Diskussion……..47
4.1. Studienkritik……..62
5. Zusammenfassung……63
6. Literaturverzeichnis……..65
7. Abbildungs- und Tabellenverzeichnis……73
8. Anhang……75
9. Danksagung……79
10. Curriculum vitae……..80

0. ABKÜRZUNGSVERZEICHNIS

ADL: Activity of daily life, Alltagsaktivitäten

a.p.: anterior-posterior

ASES: American Shoulder and Elbow Surgeons (Score)

CMS: Constant Murley Score

CT: Computertomografie

DR: Double Row

DVSE: Deutsche Vereinigung für Schulter- und Ellenbogenchirurgie e.V.

FU: Follow-up

ISP: M. infraspinatus

M.: Musculus

MRT: Magnetresonanztomografie

OP: Operation

RM: Rotatorenmanschette

ROI: Region of interest

ROM: Range of Motion

SANE: Single Assessment Numeric Evaluation

SR: Single Row

SSC: M. subscapularis

SSI: Shoulder Strength Index

SSP: M. supraspinatus

SST: Simple Shoulder Test

SSV: Subjective Shoulder Value

Tub.: Tuberculum

UCLA: University of California in Los Angeles (Shoulder Score)

VAS: Visuelle Analogskala

WORC: Western Ontario Rotator Cuff Index

1. EINLEITUNG

1.1. Die Rotatorenmanschette

Beim Schultergelenk handelt es sich um ein Kugelgelenk, welches vor allem muskelstabilisiert ist. Eine wichtige Rolle hierbei spielt die sogenannte Rotatorenmanschette. Diese Muskelsehnenkappe setzt sich aus vier Muskeln zusammen: Dem M. teres minor, dem M. supraspinatus, dem M. infraspinatus sowie dem M. subscapularis. Die Muskeln entspringen an unterschiedlichen Bereichen des Schulterblatts und setzen an unterschiedlichen Stellen am Humeruskopf an. Aufgrund der funktionellen Situation wird außerdem der intraartikulär verlaufende Abschnitt der langen Bizepssehne als Bestandteil der Rotatorenmanschette gesehen [68].

Die Rotatorenmanschette sorgt sowohl für die Zentrierung des Humeruskopfes im Glenoid, als auch für die dynamische Stabilisierung des Gelenks. Da es sich bei Bewegungen in der Schulter sowohl um Rotations-, als auch um Translationsbewegungen handelt, kann ein Bewegungsausmaß von 5 Freiheitsgraden erreicht werden. Dies ist jedoch nur unter Einbußen der Stabilität möglich [23]. Der Bereich zwischen dem M. subscapularis und M. supraspinatus stellt eine Schwachstelle dieser Manschette dar und wird auch als Rotatorenintervall bezeichnet. Durch eben dieses Rotatorenintervall läuft die lange Bizepssehne als zusätzlicher Stabilisator [68]. Nach proximal wird die Rotatorenmanschette durch die Gelenkkapsel begrenzt, nach distal grenzen die Bursa subdeltoidea und die Bursa subacromialis an. Der M. subscapularis ist vor allem für die Innenrotation, der M. teres minor und M. infraspinatus sind hauptsächlich für die Außenrotation zuständig. Die entscheidende Rolle für die Abduktion in der Schulter spielt der M. supraspinatus. Diesem obliegt vor allem die Starterfunktion.

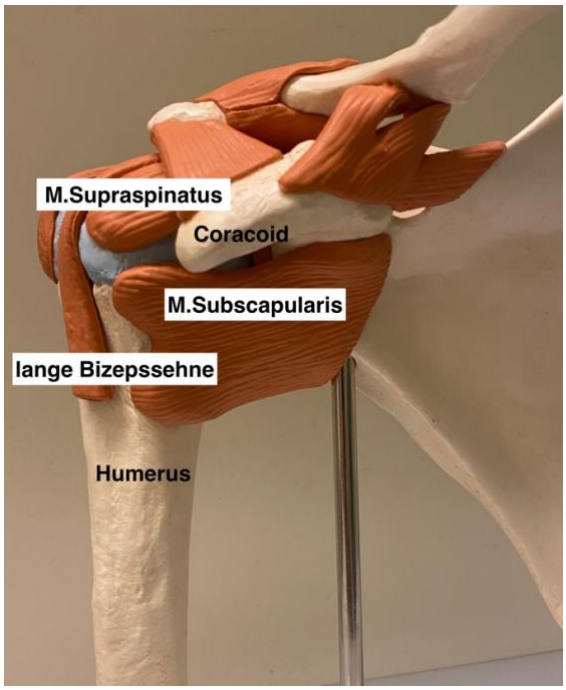

Abbildung 1: Schematische Darstellung der ventralen Rotatorenmanschette mit dargestelltem M. supraspinatus sowie M. subscapularis. (Eigene Fotografie mit eigenen Ergänzungen, Sportklinik Stuttgart 2015).

1.2. Die Rotatorenmanschettenruptur

Die Rotatorenmanschettenläsion ist ein häufiges Krankheitsbild im orthopädischen und unfallchirurgischen Patientengut. Hierbei sind traumatische von degenerativen Rupturen zu unterscheiden. Laut Cofield [12] handelt es sich bei der traumatischen Ruptur eher um eine Seltenheit, welche vor allem den jungen Menschen betreffe. Die degenerative Ruptur tritt dagegen wesentlich häufiger und vor allem bei Patienten höheren Alters auf. Im klinischen Alltag wird regelmäßig die Acute on chronic Rotatorenmanschettenläsion beobachtet. Einen Erklärungsansatz liefern Uhtoff et al. 1986 [65], indem sie zwischen „extrinsischen“ und „intrinsischen“ pathophysiologischen Ursachen der Rupturen unterschieden. „Extrinsisch“ werden die von außen auf die Sehne wirkenden Ursachen wie beispielsweise das von Neer 1972 beschriebene „Impingementsyndrom“ [44] bezeichnet. Als „intrinsische“ Ursache ist beispielsweise die „intrinsische Tendinopathie“, die Veränderung der Beschaffenheit der Sehne selbst, zu nennen. Bereits 1931 stellen Codman und Akerson [11] 4 Hypothesen für mögliche Ursachen der Rotatorenmanschettenläsionen auf und sprechen unter Anderem von einer „kritischen Zone“ im Ansatzareal des M. supraspinatus. In diesem Bereich käme es aufgrund von Hypovaskularisation der Sehne zur degenerativen Tendinopathie und im Verlauf dessen zur Sehnenruptur. 1970 wurde das Vorhandensein dieser

avaskulären Zone erneut von Rathbun und Macnab [54] beschrieben. Diese Ansicht wurde von Uthoff et al. 1986 [65] nochmals aufgegriffen und bestätigt. Sie beobachteten, dass der Sehnenschaden seinen Ursprung in den meisten Fällen auf Seiten des Gelenks nimmt. Demgegenüber steht das von Neer 1972 beschriebene Impingementsyndrom [44], welches er als Ursache der Tendinopathie versteht. Hierbei soll es aufgrund von mechanischen Gegebenheiten, wie beispielsweise der Form des Akromions oder der im Laufe des Lebens osteophytären Veränderungen in den Schulterweichteilen, zum Sehnenschaden kommen.

Aktuell geht man davon aus, dass als Ursache einer Ruptur eine Kombination beider Mechanismen am wahrscheinlichsten ist. Es besteht die Möglichkeit eines fließenden Übergangs zwischen extrinsischen und intrinsischen Faktoren. Aufgrund eines Impingementsyndroms (extrinsisch) könnte es zu einer Hypovaskularisation (intrinsisch) des Sehnenansatzes und damit zu einer erhöhten Rupturanfälligkeit kommen. Eine Ruptur der Rotatorenmanschette führt zur Dezentrierung des Humeruskopfes und damit zur gestörten Biomechanik der Schulter [42]. Die Cuff-Arthropathie stellt dann das Ergebnis einer jahrelangen gestörten Schulterbiomechanik dar.

Handelt es sich um eine traumatische Läsion ist den meisten Patienten ein eindeutiger Unfallmechanismus, wie beispielsweise eine vorangegangene Schulterluxation, erinnerlich. Zu unterscheiden sind komplette von inkompletten Rotatorenmanschettenrupturen. Bei kompletten Rupturen handelt es sich um transtendinöse Rupturen, bei inkompletten Läsionen um Partialrupturen. Die Rupturen werden nach Größe und Retraktion der betroffenen Sehne unterteilt. Außerdem erfolgt meist die Erfassung der Qualität der Muskel-Sehnen-Einheit nach Goutallier und Thomazeau [25, 63].

1.3. Epidemiologie

Die epidemiologischen Daten zeigen unterschiedliche Häufigkeiten der Rotatorenmanschettenläsionen. Laut Habermeyer [27] seien 50 % der über 70-Jährigen betroffen, laut Löhr [40] sollen es sogar 70 % der über 70-Jährigen sein. Yamamoto et al. [71] beschrieben 2010 eine Prävalenz von 20,7%, wobei diese mit steigendem Alter zunimmt [35].

1933 gab Keyes [37] die Inzidenz für Supraspinatussehnenrupturen mit 19 % an. Hierfür untersuchte er 73 Leichen und stellte dabei 14 Rupturen fest.

Drei Jahrzehnte später wurde von Cotton 1964 [15] die Inzidenz für Rotatorenmanschettenrupturen mit 35 % angegeben. Hierfür untersuchte Cotton 106 Leichen und fand insgesamt 38 Rupturen, wobei in 30 Leichen beidseitige und in 8 Fällen einseitige Rupturen gefunden wurden.
2006 gaben Reilly et al. nach einer Studie an 2553 Leichenschultern die Prävalenz für Rotatorenmanschettenpartialrupturen mit 18,5 % an [55]. Zusammenfassend lässt sich somit sagen, dass diesbezüglich die Angaben zur Häufigkeit der Rotatorenmanschettenruptur in der Literatur schwankt.

1.4. Klinik

Viele Betroffene sind, laut Reilly et al. [55] asymptomatisch. Hauptsymptom aller in dieser Studie untersuchten Patienten ist jedoch der Schulterschmerz. Die Patienten klagen darüber hinaus über bewegungsabhängige Schmerzen, welche Alltagsaktivitäten wie die Körperpflege erschweren und die Patienten in ihrer Alltagsroutine deutlich einschränken. Vor allem Überkopfarbeiten werden hierbei zu einem Problem, so dass bereits das Haare kämmen oder das Herausnehmen einer Tasse aus dem Schrank schwerfallen oder gar unmöglich werden kann. Es kommt häufig zu einem Kraft- und Funktionsverlust der betroffenen Schulter [27]. Die Patienten, bei denen es aufgrund von degenerativen Veränderungen zu Einrissen in der Rotatorenmanschette gekommen ist, welche die größte Gruppe sind, berichten vor allem von Nachtschmerzen. Nächtliche Schmerzen sind ein typisches Symptom einer begleitenden Bursitis und werden ebenfalls beim Vorliegen eines Impingementsyndroms beschrieben. Das Liegen auf der Seite der betroffenen Schulter ist schmerzhaft und damit ist häufig die Nachtruhe dieser Patienten gestört. Es besteht keine direkte Korrelation zwischen der Rupturgröße und der Schwere der Symptomatik des Patienten, man spricht hierbei von einer „inversen Korrelation“ [58].

1.5. Diagnostik

Eine zentrale Rolle bei jeder Diagnosefindung spielt die detaillierte und aufmerksame Anamneseerhebung. Von Bedeutung ist hierbei vor allem die Unfallanamnese, um beispielsweise eine traumatische Läsion zu identifizieren. Des Weiteren gehört eine Berufsanamnese, sowie die Erhebung der bisher verfolgten

Therapie und der Beschwerdeverlauf dazu. Eine gründliche körperliche Untersuchung spielt eine zentrale Rolle.

Es folgt die Überprüfung der aktiven und passiven Schulterbeweglichkeit nach der Neutral-Null Methode, sowie die Kraftermittlung gemäß der 6 Kraftgrade nach Janda im Seitenvergleich. Der Untersucher lässt den Patienten den „Nacken- und Schürzengriff“ durchführen. Zeigt der Patient eine deutliche Bewegungseinschränkung bei aktiven Bewegungen, jedoch eine gute passive Beweglichkeit und wurde eine neurologische Ursache ausgeschlossen, spricht man von einer Pseudoparalyse, welche für eine akute traumatische Läsion hinweisgebend sein könnte.

Die einzelnen Muskeln der Rotatorenmanschette selbst können anhand spezifischer Tests differenziert untersucht werden.

Die Funktion des M. supraspinatus wird beispielsweise mittels 0°- Abduktionstest (auch als Startertest bezeichnet) überprüft. Zudem lässt sich auch der Jobe-Test durchführen. Durch die jeweilige Rotationsstellung kann zwischen dem anterioren und posterioren Rotatorenmanschettenanteilen (full und empty can Varianten möglich) unterschieden werden [34]. Die spezifischen Tests zur Überprüfung der Funktionalität des M. subscapularis sind der sogenannte Innenrotationstest nach Gerber [7], der Lift-off-Test nach Gerber und Krushell [20] sowie der Belly-Press-Test nach Gerber [3]. Der M. infraspinatus und der M. teres minor werden mit Hilfe des Hornblowerzeichens [67] und Außenrotations-Lag- Sign- Tests [32] überprüft. Da im Rahmen der Rotatorenmanschettenläsion das Impingementsyndrom eine wichtige Rolle spielt, sollten auch diesbezüglich die spezifischen Tests durchgeführt werden. Der Patient soll die Arme abduzieren, kommt es hierbei zur Schmerzangabe im Bereich von 60°-120°, spricht man vom sogenannten „Painful arc“. Nach dem Erstbeschreiber des Impingementsyndroms Neer erfolgt der Neer-Test [45] am ausgestreckten Arm. Hierbei wird der pronierte Arm passiv durch den Untersucher in Flexion gebracht, gibt der Patient Schmerzen bei der Bewegung an, spricht dies für ein positives Testergebnis und deutet auf ein Impingementsyndrom hin. Das sogenannte Hawkins-Kennedy-Zeichen kann hierbei ebenfalls zu Hilfe genommen werden.

Neben der klinischen Untersuchung ist die Bildgebung für die Beurteilung der Schulter wichtig. Hierbei können das konventionelle Röntgen, die Sonografie, sowie

die Computertomografie und insbesondere die Magnetresonanztomografie dienlich sein.

Die konventionelle Röntgenaufnahme ist hierbei unabdingbar und essentiell um einen Überblick über die anatomischen Gegebenheiten des knöchernen Skeletts dieses Gelenkes zur erhalten.

Unter Anderem kann mithilfe der konventionellen Röntgenaufnahme der Schulter in a.p. Darstellung der akromiohumerale Abstand gemessen. Diese Distanz lässt erste Rückschüsse auf einen vorbestehenden Rotatorenmanschettenschaden und die mögliche Wiederherstellungsmöglichkeit der Rotatorenmanschette zu. Bei einem chronischen Rotatorenmanschettenschaden und damit einhergehendem Aufbrauchen der Sehnenfläche, kommt es folglich zur Dezentrierung des Humeruskopfes und wandern desselben nach kranial. Dieser Zustand endet schließlich nach einem jahrelangen Prozess in der sogenannten Cuff-Arthropathie. Beträgt der akromiohumerale Abstand mehr als 7 mm lässt sich die RM in der Regel gut verschließen, mit abnehmender Distanz wird dies schwieriger. Bei unter 5 mm ist die Rekonstruierbarkeit nahezu unmöglich [28]. Ein akromiohumeraler Abstand unter 7 mm kann für einen Rotatorenmanschettendefekt mit Beteiligung von mindestens 2 Sehnen sprechen [56].

Bei der Sonografie handelt es sich um ein sehr preiswertes Verfahren, es ist schnell, reproduzierbar und strahlenunabhängig durchführbar. Zudem ist eine aktive Untersuchung der Schulter möglich. Von Vorteil ist ebenfalls, dass dieses Diagnostikum metallunabhängig (bspw. bei einliegenden Herzschrittmachern oder Stents) ist. Ein Nachteil der Sonografie ist, dass diese jedoch stark untersucherabhängig ist.

Die Sensitivität der Sonografie wird mit Werten von über 90% hinsichtlich Totaldefekte und mit 41%- 93% hinsichtlich Partialdefekten angegeben [30]. In den letzten Jahren etablierte sich in der Schnittbildgebung der Rotatorenmanschettendefekte die MRT als ausgezeichnetes Verfahren. Hier werden für die Detektion von Komplettrupturen, laut Arnold und Weber [1], eine Sensitivität von 90 % und eine Spezifität von 91 % angegeben. Somit können Rotatorenmanschettendefekte sowohl mittels Sonografie als auch MRT sicher detektiert werden. Die Computertomografie spielt eine eher untergeordnete Rolle, ist jedoch bei gezielten Fragestellungen zum knöchernen Skelett hilfreich.

Laut Radke et al. [53] stellt jedoch die MRT den Goldstandard in der Bildgebung der Schulterdiagnostik dar. Hiermit lassen sich problemlos die Rupturgröße, der Retraktionsgrad, die fettige Degeneration sowie die Muskelatrophie beurteilen.

1.6. Therapie

Ziel einer jeden operativen Therapie ist die Wiederherstellung der anatomischen Gegebenheit und damit das Erreichen einer Schmerzreduktion bis hin zur Schmerzfreiheit und damit verbunden die Verbesserung der Lebensqualität des Patienten.

Im Allgemeinen gibt es unterschiedliche Therapiemöglichkeiten. Zu unterscheiden sind hier grundsätzlich die konservativen von den operativen Therapieoptionen. Die Entscheidung wird gemeinsam mit dem Patienten getroffen. Die Patientencompliance ist sowohl für das konservative als auch operative Therapieergebnis maßgeblich.

Wichtige Faktoren, die in der Entscheidungsfindung Bedeutung haben, sind das Alter und der persönliche Anspruch des Patienten, sowie dessen Begleiterkrankungen. Für eine konservative Therapie spricht der schmerzlose, inaktive und multimorbide Patient, ein hohes Patientenalter sowie das begleitende Bild einer Frozen Shoulder [27]. Laut Gohlke et al. ist die Obergrenze für eine gute Rekonstruktion der zeitliche Abschnitt von 4 bis 6 Monaten nach erfolgter Sehnenruptur [24]. Im Gegensatz dazu sollten junge, aktive Patienten, die sich die Ruptur im Rahmen eines Traumas zugezogen haben, innerhalb von 6 Wochen operativ versorgt werden. Begründet wird dies damit, dass bis dahin der degenerative Prozess noch nicht begonnen hat. Die degenerative Rotatorenmanschettenruptur stellt hierbei jedoch durchaus keine Kontraindikation zur operativen Versorgung dar.

Im Rahmen der konservativen Therapie steht die medikamentöse Schmerztherapie mittels nichtsteroidalen Antirheumatika im Vordergrund, des Weiteren sind lokale Infiltrationen mit Cortison und/oder Lokalanästhetikum möglich, hierzu ergänzend nimmt die Physiotherapie einen hohen Stellenwert ein. Durch konsequente manual- und physiotherapeutische Beübung kann ein Stadium der Kompensation erreicht werden, so dass die betroffenen Patienten ohne operative Intervention weiterhin gut ihren Alltag meistern können [39, 47, 66].

Zu den operativen Optionen gehören die konventionelle offene Chirurgie, sowie die Mini-open und die arthroskopischen Operationsmöglichkeiten [28].

Die erste operative Rotatorenmanschettenrekonstruktion im Sinne einer Supraspinatussehnennaht wurde im Jahre 1898 von Müller [43] durchgeführt und daraufhin beim Chirurgenkongress in Berlin vorgestellt. Im Laufe der Jahre zeichnete sich hierbei der Trend von der klassisch offenen Chirurgie in Richtung minimal invasiver Verfahren ab. Laut Yamaguchi et al. [70] insbesondere von den Mini-Open Verfahren zu den arthroskopischen Techniken. Im Weiteren soll jedoch vor allem auf die arthroskopischen Möglichkeiten eingegangen werden, da dies Gegenstand dieser Arbeit ist.

Ein wesentlicher Vorteil der arthroskopischen Vorgehensweise gegenüber der offenen Technik ist das geringe iatrogene Trauma und das damit einhergehende geringere perioperative Infektionsrisiko aufgrund der damit verbundenen kleineren Operationswunden. Der Patient verspürt zudem ein geringeres Krankheitsgefühl und sieht sich schneller wieder einsatzfähig.

Aufgrund der technischen Gegebenheiten waren die arthroskopischen Refixationsmöglichkeiten zunächst begrenzt.

Bauer und Kniesel 2006 [4] sprechen von einer deutlichen technischen Weiterentwicklung und einer damit verbundenen Möglichkeit der offenen Chirurgie vergleichbare Ergebnisse zu erlangen. Durch Kenntniszunahme im Bereich der Schulterbiomechanik kommt es ebenfalls zu einem Wandel des Rotatorenmanschettenrefixationsziels. Während sich Neer das Ziel eines „wasserdichten Verschlusses“ [45] der Rotatorenmanschette setzte, sprechen Bauer und Kniesel von funktionell guten Ergebnissen nach adaptiver Naht [4]. Hauptziel der arthroskopischen Refixation sollte sein, dass das muskuläre Kräftegleichgewicht der Schulter wiederhergestellt werde. Es gibt unterschiedliche Nahttechniken die betroffene Sehne zu rekonstruieren, gängige Praxis sind hierbei Single-Row Nähte (Side-to-side, U-Naht, Matratzen- und die modifizierte Mason-Allen-Naht, [57]), sowie die Double-Row-Technik mittels Suture- oder Speed-Bridge [2]).

Kasten et al. [36] fanden in einer prospektiv randomisierten Studie, in der sie Patienten, welche mittels arthroskopischen und Mini-open Verfahren versorgt wurden, miteinander verglichen, heraus, dass das Outcome beider vergleichbar ist,

wobei die arthroskopisch operierten Patienten in der ersten postoperativen Woche einen geringeren Analgetikaverbrauch aufweisen.
Cofield et al. [13] sprechen sich sogar für die arthroskopische Versorgung von Massendefekten der Rotatorenmanschette aus.
Im Vordergrund dieser Arbeit steht jedoch die Diskussion der arthroskopischen Techniken und hier vor allem der Vergleich der „Single Row“ (in modifizierter Mason-Allen-Naht) mit der „Double Row“- Nahttechnik.
Hierbei zeigt sich laut Gerhart et al. [22] keine Überlegenheit Einer der Beiden Techniken.

1.7. Zielsetzung der Studie

Die arthroskopische Rekonstruktion der Rotatorenmanschettenrupturen in modifizierter Mason-Allen Technik ist eine gängige und häufig angewandte Nahttechnik.
Im weiteren Verlauf dieser Arbeit sollen drei Hypothesen diskutiert werden.

1.Hypothese:
„Wie verhalten sich die klinischen Ergebnisse im prospektiven seriellen Verlauf nach Rekonstruktion in Single Row Technik (modifizierte Mason-Allen-Naht) im Vergleich zur Double Row Technik und den Ergebnissen in der Literatur?“
2.Hypothese:
„Wie verläuft die Sehnenintegration im ersten postoperativen Verlauf nach Rekonstruktion in Single Row Technik (modifizierte Mason-Allen-Naht) im Vergleich zur Double Row Technik und den Ergebnissen in der Literatur?“
3.Hypothese:
„Korrelieren die erfassten MRT-Bildparameter im Verlauf nach 6, 12, 26 und 52 Wochen mit der klinischen Untersuchung im Constant Murley Score?“

2. MATERIAL UND METHODEN

2.1. Studiendesign

Die durchgeführte Studie ist eine prospektive Studie. Hierfür wurden Patienten prospektiv erfasst und die Patientendaten wurden anonymisiert und unter Zuhilfenahme eines Zahlencodes verschlüsselt und im weiteren Verlauf ausgewertet. Die Studie lag einer unabhängigen Ethikkommission zur Prüfung vor. (Aktenzeichen F-2013-017)

2.2. Erhebungszeitraum

Die Studienpatienten wurden in einer spezifischen Schultersprechstunde der Sportklinik Stuttgart GmbH vom Operateur selbst untersucht und bis auf zwei Patienten auch operiert. Die 2 Patienten wurde von einem anderen erfahrenen Operateur des Hauses operiert. Im Folgenden wurden die Patienten nach 6, 12, 26 und 52 Wochen erneut in die Sprechstunde einbestellt und zu jedem Zeitpunkt mittels MRT und im Anschluss klinisch nachuntersucht. Die Studienerhebung erfolgte im Zeitraum von Mai 2012 bis Januar 2015.

2.3. Die Studienpatienten

Insgesamt wurden 30 Patienten in die Studie eingeschlossen. In der Studie werden jedoch nur Daten von 27 Patienten ausgewertet.

2 Patienten wurde in die Studie eingeschleust und präoperativ untersucht, entschlossen sich jedoch dann im Verlauf gegen eine operative Vorgehensweise. Eine Patientin zeigte sich mit dem postoperativen Zustand unzufrieden und trat aufgrund eines Vertrauensverlustes aus der Studie aus.

Unter den 27 Patienten sind 16 weibliche und 11 männliche Patienten. Bei 17 Patienten wurde die rechte und bei 10 Patienten die linke Schulter operiert.

7 Patienten waren im Vorfeld Bagatelltraumata wie beispielsweise ruckartige Schulterbewegungen erinnerlich.

2.4. Ein- und Ausschlusskriterien

Einschlusskriterien waren eine ausgeprägte Schmerzsymptomatik des Patienten, die fehlende Besserung der Beschwerden trotz adäquater konservativer Maßnahmen, der Funktions- und Kraftverlust der Schulter, die gestörte Nachtruhe und damit verbunden die Einschränkung der Lebensqualität sowie eine

kernspintomografisch nachgewiesene Supraspinatussehnenruptur ohne höhergradige Muskelatrophie und Verfettung der Schultermuskulatur mit mittelgradiger Retraktion.
In die Studie eingeschlossen wurden Rotatorenmanschettendefekte vom Typ C2 und C3 nach der Klassifikation von Snyder [60].
Zu den Ausschlusskriterien gehörten die Minderjährigkeit des Patienten, Patienten mit Rotatorenmanschettenrupturen vom Typ C1 und C4 nach Snyder [60] und Patienten mit Rotatorenmanschettenmassendefekten. Ebenfalls ausgeschlossen wurden Patienten mit einer bereits bestehende Omarthrose oder mit Beschwerden, welche auf degenerative Veränderung im Bereich des Akromioklavikulargelenks zurückzuführen waren. Patienten mit Infektionen oder Tumoren der Schulter wurden ausgeschlossen. Gravierende bekannte systemische Vorerkrankungen waren ebenfalls ein Ausschlusskriterium.

2.5. Die Untersuchung

Zur präoperativen Erhebung gehörten neben der Anamneseerhebung und der klinischen Untersuchung auch eine präoperative konventionelle Röntgenaufnahme in a.p. und outlet view Darstellung sowie eine MRT-Aufnahme. Hierbei wurde darauf geachtet, dass die Aufnahmen in den letzten 3 Monaten entstanden waren, ansonsten wurden die Aufnahmen intern wiederholt.

2.5.1. Klinische Untersuchung

Der Patient wurde präoperativ klinisch untersucht, das Bewegungsausmaß wurde nach der Neutral-Null-Methode bestimmt. Hierbei wurde darauf geachtet, dass sich keine Frozen shoulder entwickelt hatte, welche vorrangig zu therapieren gewesen wäre. Es wurden spezifische Rotatorenmanschettentests durchgeführt, um weitere Sehnenschäden und eine Massenruptur zu detektieren. Im Zuge dessen wurde der Constant Murley Score erhoben. Hierfür erfolgt die Durchführung einer standardisierten objektiven Kraftmessung (mittels IsoForce-Kraftmessgerät). Die Kraft wird mithilfe dieses Gerätes gemessen, indem der Patient den betroffenen Arm um 30 ° antevertiert und in 90° Abduktion hält. Der Vorgang wird 3 Mal für einen Zeitraum von 3 Sekunden für beide Arme wiederholt und es wird ein Mittelwert berechnet. 5 Newton entsprechen hierbei einem Kraftpunkt, sodass insgesamt 25

Punkte also 125 Newton erzielt werden können. Den verwendeten Erhebungsbogen finden Sie im Anhang.

2.5.2. Röntgen

Eine Röntgenaufnahme erfolgte nach aktuellem Standard in zwei Ebenen bereits präoperativ. Es wurde eine true a.p. und ein outlet view Aufnahme durchgeführt. Der Operateur beurteilte präoperativ anhand dessen die Gelenkstellung und den Gelenkspalt und versicherte sich, dass nicht bereits eine Omarthrose oder andere degenerative Veränderungen zu finden waren. Ein weiterer wichtiger Punkt im Rahmen dessen ist die Beurteilung des Akromiontyps nach Bigliani [6].
Postoperativ folgte ebenfalls standardmäßig die Schulter- Röntgenaufnahme zur Dokumentation der Ankerlage, um Ankerdislokationen zu detektieren und im Falle einer stattgehabten Akromioplastik diese zu kontrollieren.

2.5.3. MRT

Das mitgeführte präoperative MRT wurde vom Operateur befundet. Hierbei wurden die Rupturgröße, die Retraktion der Sehne, die Begleitbursitis, die Muskelverfettung und die Muskelatrophie beurteilt.
Im weiteren postoperativen Verlauf wurden die Patienten telefonisch kontaktiert und zu den Kontrollen nach 6, 12, 26 und zur Abschlusskontrolle nach 52 Wochen erneut in die Sportklinik Stuttgart einbestellt. Im Verlauf dieser Nachuntersuchungen wurde zunächst eine MRT-Aufnahme angefertigt und daraufhin wurden die Patienten erneut klinisch mittels standardisiertem Erhebungsbogen untersucht. Ausgelassen wurde lediglich die Kraftmessung im Rahmen der ersten Nachkontrolle nach 6 Wochen, da bis dahin keine aktive Bewegung erlaubt war und man kein Risiko eingehen wollte den Heilungsprozess der Sehne negativ zu beeinflussen.

2.6. Die Operation

Bis auf zwei Patienten wurden die Patienten alle von demselben erfahrenen Schulteroperateur in der Sportklinik Stuttgart operiert. Die Operation selbst erfolgte in allgemeiner Intubationsnarkose und der gebräuchlichen halbsitzenden Beach-Chair-Lagerung. Hierbei liegt der Patient auf dem Rücken, der Kopf ist mittels elastischer Binde oder Kopfschale fixiert, die Unterschenkel sind um 30-40° nach unten gekippten und der Oberkörper auf 60° hoch gelagert. Von Seiten der

Anästhesie wurde allen Patienten ein interskalenär Schmerzkatheter angeboten und bei Wunsch und Einwilligung des Patienten wurde dieser gelegt. Zunächst wurden die Landmarken Clavicula, AC-Gelenk, Akromion, das Coracoid und die Zugangspunkte auf der Haut eingezeichnet. Die Schulterbeweglichkeit wurde in Narkose nochmals überprüft. Es folgte die Desinfektion und Abdeckung des Operationsareals in üblicher Art und Weise. Der Arm wurde entweder im Ellenbogenlagerungssystem oder mittels Trimano-Armhaltesystem fixiert. Die Operation selbst erfolgte in standardisierter Technik. Zu Beginn des Eingriffs stand ein diagnostischer Rundgang der Schulter. Der Operateur inspizierte die gegebenen anatomischen Strukturen, unter Anderem den subakromialen Raum, die Sehnenbeschaffenheiten samt Retraktion und Sehnenqualität und die Knorpeloberfläche des Humeruskopfes sowie des Glenoids. Im gesamten Verlauf erfolgte eine ausführliche Fotodokumentation der Befunde. Die Supraspinatussehnenruptur wurde in modifizierter Mason-Allen-Nahttechnik mit Hilfe eines bioresorbierbaren Ankers versorgt.

Am Ende der Operation wird das Operationsgebiet gespült, erneut auf Bluttrockenheit kontrolliert. Die Haut wird mittels Donati-Rückstichtechnik vernäht und die Wunde mit sterilen Pflastern verschlossen. Auf Seiten der operierten Schulter wird dem Patienten noch im Operationssaal ein Gilchristverband angelegt. Es folgte ein durchschnittlicher Krankenhausaufenthalt von 3 Tagen. Der postoperative Verlauf der Patienten gestaltete sich komplikationslos. Mithilfe des interskalenären Schmerzkatheters und zusätzlicher oraler Analgetikagabe nach hausinternem Standard konnten die Patienten postoperativ adäquat schmerztherapeutisch behandelt werden. Wenn notwendig, wird am 1. postoperativen Tag die Redondrainage gezogen und am 2. postoperativen Tag wird der Gilchristverband durch ein Schulter-Abduktionskissen ersetzt. Bereits am 1. postoperativen Tag wird mit der Behandlung nach einem standardisierten hausinternen physiotherapeutischen Nachbehandlungsprogramm begonnen. Bei komplikationslosem Verlauf erfolgt die sukzessive Reduktion der Schmerzkatheterdosis, die orale Analgetikatherapie wird angepasst und optimiert. Nach einem durchschnittlichen stationären Aufenthalt von 3 Tagen wurde der Patient in die weitere hausärztliche Nachbehandlung entlassen. Die betroffene Schulter wird für die nächsten 6 Wochen im Schulter-Abduktionskissen ruhiggestellt, in diesem Zeitraum sind zunächst nur passive Bewegungen gemäß

dem Nachbehandlungsschema erlaubt. Jedem Patienten wird das Nachbehandlungsschema für den Physiotherapeuten vor Ort ausgehändigt.
Nach 6, 12, 26 und 52 Wochen wurde mit den Patienten telefonisch ein Termin zur Nachkontrolle vereinbart und um eine Wiedervorstellung gebeten. Das Nachbehandlungsschema können Sie dem Anhang entnehmen.

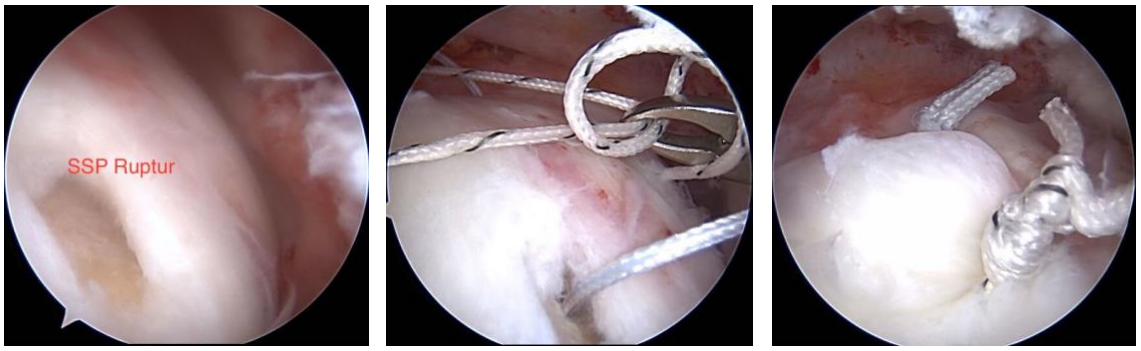

Abbildung 2 Darstellung einer arthroskopischen Rekonstruktion einer Supraspinatussehnen-Ruptur (SSP Ruptur): Intraoperative Statuserhebung der Ruptur eines Studienpatienten mit bereits vorgelegtem Fadenmaterial und nach erfolgter Naht (von links nach rechts betrachtet, in der Sportklinik Stuttgart 2012-2015 erstelltes Bild mit eigenen Ergänzungen).

2.7. Das MRT- Gerät

Die MRT-Untersuchung erfolgte an einem dezidierten Niederfeldgerät der Firma Esaote. Bei dem Gerät handelt es sich um ein G-Scan Gerät. Es hat eine Feldstärke von 0,25 Tesla. Folgende Sequenzen waren im Untersuchungsprotokoll beinhaltet:

- Parakoronare GE-STIR:
  TR 1680, TE 25, Schichtdicke 4 mm, FOV 200 x 200, Matrix 256 x 192
- Parakoronare Speed Spin Echo T2 (SSE-T2):
  TR 2630, TE 90, Schichtdicke 4 mm, FOV 200 x 200, Matrix 256 x 230
- Axiale Speed Spin Echo T2 (SSE-T2):
  TR 3030, TE 90, Schichtdicke 4 mm, FOV 210 x 210, Matrix 288 x 230
- Parasagittale Spin Echo T1 (SE-T1):
  TR 750, TE 20, Schichtdicke 4 mm, FOV 200 x 200, Matrix 320 x 232

2.8. Die MRT- Auswertung

Die MRT- Auswertung erfolgte nach einem gleichbleibenden Schema anhand des Erhebungsbogens (siehe Anhang). Für die Auswertung wurde die SPSS Software zu Hilfe genommen. Zunächst betrachtet wurden die parakoronaren Aufnahmen. Diese verläuft parallel zum M. supraspinatus und senkrecht zur Glenoidfläche. Anhand dieser wurden die Sehnenintegration und die Sehnensignalintensität beurteilt. Die Sehnenintegration lässt sich anhand der Sugaya-Klassifikation [61] in 5 Grade (wie unter Abschnitt 2.9.7 beschrieben) unterteilen und bewerten. Die Sehnensignalintensität lässt sich mit Hilfe zweier Messkreise (sogenannte „Region of Interest“ = ROI) bestimmen. Hierfür wird in den parakoronaren Aufnahmen ein erster Messkreis über dem Anker und ein zweiter Messkreis zentral über den Humeruskopf gelegt. Messpunkt 1: Direkt über dem eingebrachten Fadenanker und Messpunkt 2: Zentral über dem Humeruskopf. Des Weiteren wurde das Ankerverhalten anhand des Knochenmarködems betrachtet. Sowohl die Fläche als auch die Signalintensität des Knochenmarködems im Bereich des Oberarmkopfes werden betrachtet und beschrieben. Die Ödemfläche ließ sich mittels polygonalem ROI ausmessen und das Knochenmarksignal konnte abgelesen werden. Auch das Lyseverhalten des Ankers wurde beurteilt. Zudem wurde ein Blick auf die entzündlichen Prozesse in der Schulter geworfen, hierbei unterschied man zwischen dem Bild einer subakromialen und subdeltoidalen Bursitis. Die Bursitis wurde nur qualitativ beurteilt. Weiter wurde die Muskelatrophie des M. supraspinatus in den parakoronaren Aufnahmen bestimmt. In den Bereich des größten Muskeldurchmessers wurde ein Messkreis (ROI) gesetzt und das Signal abgelesen. Die parasagittalen Schichten dienten der Begutachtung der Muskelverfettung und der Muskelatrophie. Hierbei verläuft die Schichtführung parallel zur Glenoidfläche. Die Einteilung der Muskelatrophie erfolgte nach Thomazeau [63] und die Muskelverfettung nach Goutallier [25].

Die Beurteilung des Atrophiezustandes der Supraspinatussehne erfolgt mithilfe der Auswertung des Tangentenzeichens nach der Klassifikation von Zanetti [72].

Die Sehnenintegrität der Supraspinatussehne wird in der T2-Sequenz nach der Klassifikation von Sugaya [61] beurteilt.

Hierfür gilt je höher die Gradzahl, desto schlechter die Sehnenheilung. Bei Grad 4 spricht man deshalb bereits von einer kleinen Reruptur, wobei Grad 5 eine komplette Reruptur darstellt.

2.9. Wichtige Klassifikationen

In der Literatur gibt es viele Klassifikationen, die die Rotatorenmanschettenläsionen beschreiben. Wichtig ist hierfür auch die Beschreibung der intraoperativ gefundenen anatomischen Gegebenheiten oder die Beurteilung bildgebender Verfahren wie CT und MRT anhand von Klassifikationen. Klassifikationen dienen dem Untersucher als Einteilungssysteme, um über bestimmte Erkrankungen einheitlich und reproduzierbar sprechen zu können. Mit den im folgenden aufgeführten Klassifikationen wurde im Laufe der Studie gearbeitet.

2.9.1. Die Klassifikation nach Snyder [60]

Eine gängige Einteilung der Rotatorenmanschettenrupturen ist die Klassifikation von Snyder von 1993 [60]. Die Einteilung erfolgt anhand des arthroskopischen Befundes. Beurteilt werden hierbei die Lokalisation und die Größe des Defektes.

Tabelle 1: Lokalisation der Ruptur nach Snyder [60]

A	artikularseitig
B	bursaseitig
C	komplett

Tabelle 2: Größe der Ruptur nach Snyder [60]

Grad	**Sehnentrophik**
0	intakte, unauffällige Sehnentrophik
1	minimale synoviale/bursale Sehnenauffaserung < 1 cm
2	oberflächliche Auffaserung < 2 cm
3	Fragmentation < 3 cm
4	ausgeprägte Auffaserung/Fragmentation > 3 cm, oft Lappenrisse und mehr als 1 Sehne betreffend



Abbildung 3: Arthroskopisches Bild einer < 2 cm großen Komplettruptur der Supraspinatussehne (als C2 Ruptur im Bild markiert): Intraoperative Rupturstatuserhebung eines Studienpatienten (in der Sportklinik Stuttgart 2012-2015 erstelltes Bild mit eigenen Ergänzungen).

2.9.2. Die Retraktion nach Patte [49]

Kommt es zu einer kompletten Sehnenruptur kann dies zu einer Sehnenretraktion führen. 1990 entwickelte Patte [49] ein Klassifikationssystem anhand dessen unter anderem die Sehnenretraktion im parakoronaren MRT-Bild beurteilt werden kann. Weitere Punkte, die beurteilt werden können, sind die Rupturgröße und die Sehnentopografie in der sagittalen Ebene. In dieser Studie wurden diesbezüglich parakoronaren Aufnahmen ausgewertet. Mit dem Retraktionsgrad steigt auch der Schwierigkeitsgrad der Sehnenrefixation. Zu unterscheiden sind hierbei 3 Grade. Befindet sich das proximale Sehnenende nahe der anatomischen Insertionsstelle am Tuberculum majus spricht man von einer Sehnenretraktion Grad 1 nach Patte [49]. Liegt das proximale Sehnenende auf Höhe des zentralen Humeruskopfes wird dies als Sehnenretraktion Grad 2 nach Patte [49] klassifiziert. Ist das proximale Sehnenende bis zum Glenoidrand retrahiert, wird von einer Grad 3 Sehnenretraktion nach Patte [49] gesprochen.

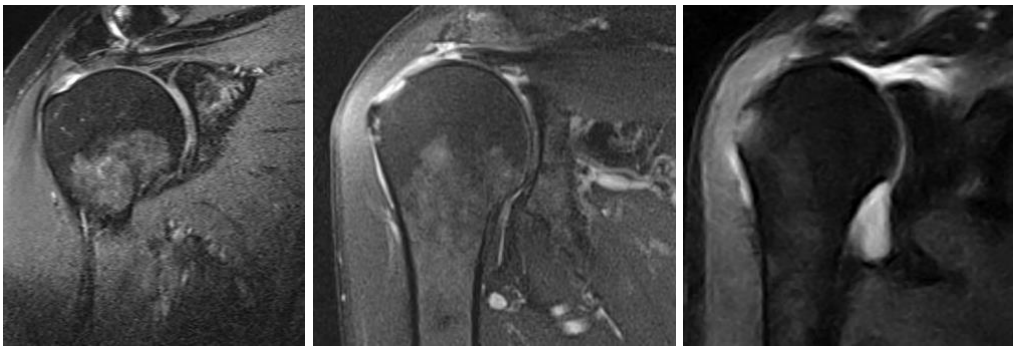

Abbildung 4: Parakoronare kernspintomografische Aufnahmen mit sichtbaren Supraspinatussehnenretraktionen: Von links nach rechts sind Grad 1 bis 3 nach Patte [49] abgebildet (in der Sportklinik Stuttgart 2012-2015 erstellte MRT- Aufnahmen).

2.9.3. Die Klassifikation nach Bigliani [6]

Laut Bigliani et al. 1982 [6] lassen sich die Akromionformen in der radiologischen Outlet-View- Aufnahme (Y-Aufnahme) in drei Typen unterteilen. Beurteilt wird hierfür die Akromionunterfläche. Diese Einteilung lässt sich auch auf die parasagittalen MRT-Aufnahmen der Schulter übertragen. Unterschieden werden hier 3 Akromiontypen: Ist die Akromionunterfläche flach wird von Typ 1/A gesprochen. Liegt eine bogenförmige Akromionunterfläche vor, wird dies als Typ 2/B beschrieben. Hakenförmige Akromionunterflächen werden als Akromiontyp 3/C klassifiziert.

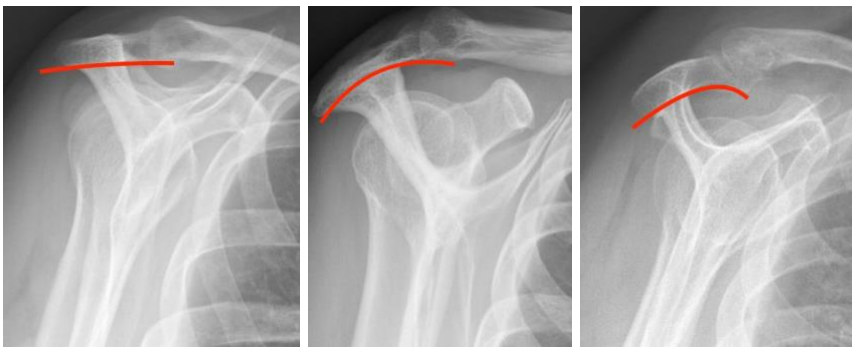

Abbildung 5: Röntgenbilder in outlet view von rechten Schultern: Mithilfe einer roten Linie wird die Akromionunterfläche jeweils nach dem Linienverlauf in die Akromiontypen 1, 2 und 3 von links nach rechts klassifiziert (in der Sportklinik Stuttgart 2012-2015 erstellte Röntgenbilder mit eigenen Ergänzungen)

Im Laufe der Jahre zeigte sich eine Korrelation zwischen dem Typ C Akromion und dem subakromialen Impingement. 1992 führten Zuckermann et al. [73] eine Studie an 140 Kadaverschultern durch und bestätigten erneut die Korrelation zwischen dem Typ C Akromion und dem subakromialen Impingement und somit auch die Korrelation mit Rotatorenmanschettenläsionen.

2.9.4. Die Klassifikation nach Goutallier und Fuchs [19, 25]

1994 etablierten Goutallier et al. [25] eine Klassifikation der fettigen Muskeldegeneration. Die Klassifikation wurde ursprünglich für die Beurteilung in der Computertomografie entwickelt, im weiteren Verlauf erfolgte dann die Übertragung auf das MRT. Fuchs et al. bestätigten 1999 [19] die Möglichkeit der Übertragung der Klassifikation für die Befundung von MRT-Bildern.

Tabelle 3: Muskelverfettung nach Goutallier und Fuchs [19, 25]

Grad	Muskelverfettung
0	Muskulatur ohne fettige Infiltration
1	Einzelne fettige Infiltrate
2	Mehr Muskulatur als fettige Infiltration
3	Identische Menge an Muskelmasse und Fett
4	Mehr Fett als Muskelmasse

2.9.5. Die Klassifikation nach Thomazeau [63]

Patienten mit einer chronischen Rotatorenmanschettenruptur leiden häufig auch an einer muskulären Inaktivität dieser Muskelgruppen und damit verbunden an einer Muskelatrophie. Laut Thomazeau et al. 1996 [63] lässt sich die Muskelatrophie des M. supraspinatus in 3 Grade aufteilen. Hierbei handelt es sich um eine bildgebende Klassifikation der parasagittalen MRT-Aufnahme. Der Untersucher führt eine Flächenmessung der Fossa supraspinata und des M. supraspinatus durch und setzt diese in ein Verhältnis zueinander.

Tabelle 4: Muskelatrophie nach Thomazeau [63]

Grad	Muskelatrophie
1	Verhältnis Muskelgewebe zu Fett zwischen 1- 0,6 geringe Muskelatrophie
2	Verhältnis Muskelgewebe zu Fett zwischen 0,6- 0,4 mäßige Muskelatrophie
3	Verhältnis Muskelgewebe zu Fett < 0,4 schwere Atrophie

2.9.6. Die Klassifikation nach Zanetti [72]

Eine weitere Klassifikation zur Beurteilung der Muskelatrophie stellt die im Jahre 1998 entstandene Klassifikation von Zanetti et al. [72] dar. Im Fokus steht hierbei der Muskelbauch des M. supraspinatus in der parasagittalen MRT- Aufnahme. Auf dem auszuwertenden Bild sollen der Processus coracoideus und die Spina scapulae zu sehen sein. Zwischen diesen genannten anatomischen Strukturen wird eine Tangente gespannt. Befindet sich der Muskelbauch oberhalb der Tangente oder schneidet er diese spricht man vom „negativen Tangentenzeichen“. Als „positives Tangentenzeichen“ wird die Muskelatrophie bezeichnet, also die Situation, wenn der Muskelbauch unterhalb der Tangenten liegt.

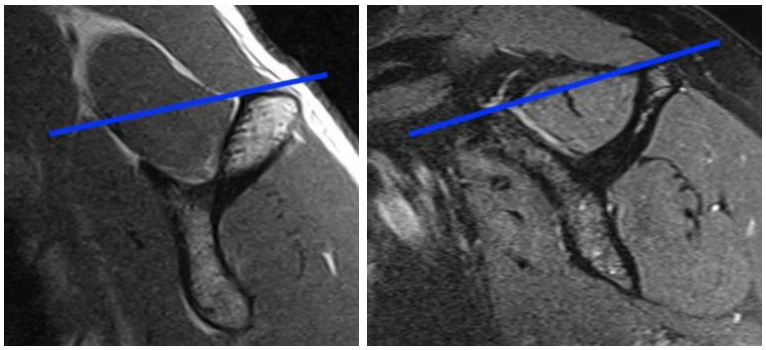

Abbildung 6: Parasagittale kernspintomografische Aufnahme mit visualisiertem negativen Tangentenzeichen nach Zanetti [72] (die eingezeichnete blaue Linie entspricht der Tangente): Links liegt der Muskelbauch deutlich über der Tangente, rechts wird diese geschnitten (in der Sportklinik Stuttgart 2012-2015 erstellte MRT- Aufnahmen mit eigenen Ergänzungen).

2.9.7. Die Klassifikation nach Sugaya [61]

Sugaya et al. entwickelten 2005 [61] eine Klassifikation zur Beurteilung der postoperativen Sehnenintegration. Ausgewertet werden die T2- gewichteten parakoronaren MRT-Aufnahmen. Die Sehnenintegration wird in 5 Grade geteilt.
Je höher die Gradzahl, desto schlechter die Sehneneinheilung.

Tabelle 5: Sehnenintegration nach Sugaya [61]

Grad	Sehnenintegration
1	Suffizient eingeheilte Sehne, homogenes niedrige Sehnensignal
2	Suffizient eingeheilte Sehne, leicht erhöhtes Signalsignal bei normal dicker Sehne
3	Suffizient eingeheilte Sehne, deutlich erhöhte Signalintensität der ausgedünnten Sehne
4	Kleine Reruptur in 1-2 aufeinander folgenden Schichten nachweisbar
5	Reruptur in > 2 aufeinander folgenden Schichten

2.9.8. Der Constant Murley Score [14]

1987 entwickelten Constant und Murley den nach ihnen benannten Constant Murley Score [14]. Diese Methode dient der Beurteilbarkeit der Schulterfunktion. Der Score kann sowohl prä- als auch postoperativ erfasst werden und ermöglicht dem Untersucher aufgrund seiner Reproduzierbarkeit eine Verlaufsbeobachtung. Der Test setzt sich aus 4 Teilbereichen zusammen. Er beinhaltet subjektive und objektive Faktoren im Verhältnis 35:65. Es können maximal 100 Punkte erreicht werden. Eine hohe Punktzahl korreliert mit einer guten Schulterfunktion. Zu den Teilbereichen gehören: Schmerz, Alltagsaktivitäten, Kraft und Schultermobilität. Schmerz und Alltagsaktivitäten werden von dem Patienten selbst beurteilt, sind somit subjektive Angaben, wohingegen Kraft und Schultermobilität objektiv vom Untersucher gemessen werden. Im Bereich Schmerz können maximal 15 Punkte erreicht werden. Ist der Patient schmerzfrei wird dies mit 15 Punkten bewertet, leichte Beschwerden mit 10 Punkten, mäßige Schmerzen mit 5 Punkten und hat der Patient starke Schmerzen, so erhält er 0 Punkte. Das heißt ein hoher Punktewert korreliert mit der Abnahme der Schmerzsituation.

Zu den Alltagsaktivitäten gehört die volle Sport- und Arbeitsfähigkeit des Patienten, welche mit jeweils 4 Punkten bewertet werden. Ist der Patient voll arbeitsfähig wird dies mit 4 Punkten bewertet, besteht die Arbeitsfähigkeit nur zur Hälfte erhält der Patient 2 Punkte und eine Arbeitsunfähigkeit wird mit 0 Punkten bewertet. Gleiches gilt für das Thema Freizeit und sportliche Aktivität. Hinzu kommt noch der ungestörte Schlaf, welcher mit 2 Punkten bewertet wird. Ist die Nachtruhe gestört und der Patient wird wach, dann wird dies mit 2 Punkten bewertet. Bei Schlafunfähigkeit werden 0 Punkte notiert.

Die Reichweite der Hand wird unterteilt in: Tätigkeiten über den Kopf hinaus (10 Punkte), bis zum Scheitel (8 Punkte), bis zum Hals (6 Punkte), bis zum Xiphoid (4 Punkte) und bis zur Gürtellinie (2 Punkte). Die Kraftmessung erfolgte mittels geeichtem IsoForce-Kraftmessgerät. Hierfür wurde der stehende Patient aufgefordert den betroffenen Arm in 90° Abduktion und 30° Anteversion zu bringen und gegen Widerstand zu elevieren. Diese Messung wurde dreimal wiederholt und daraus wurde ein Mittelwert gebildet. Die Kraft der gesunden Seite wurde ebenfalls mitgemessen. Der Untersucher vergibt maximal 25 Punkte für die maximale Kraft. In unserer Studie wurde somit der relative Constant-Murley Score erhoben. Die Unterpunkte der Schultermotilität beinhaltet die Beurteilung der Bewegungen in Anteversion, Abduktion, kombinierter Außenrotation mit Abduktion (Nackengriff) und kombinierter Innenrotation mit Adduktion (Schürzengriff). Maximal können jeweils 10 Punkte erreicht werden. Eingeteilt werden die Anteversion und Abduktion in 0-30° (0 Punkte), 31-60° (2 Punkte), 61-90° (4 Punkte), 91-120° (6 Punkte), 121-150° (8 Punkte) und 151-180° (10 Punkte). Für die kombinierte Außenrotation mit Abduktion gilt folgende Punktevergabe: Hand am Hinterkopf mit Ellenbogen nach vorne 2 Punkte, Hand am Hinterkopf mit Ellenbogen nach hinten weitere 2 Punkte, Hand auf Scheitel mit Ellenbogen nach vorne erneut weitere 2 Punkte, Hand auf Scheitel mit Ellenbogen nach hinten weitere 2 Punkte und die volle Elevation vom Scheitel ausgehend wird mit zusätzlichen 2 Punkten bewertet. Es können somit in diese Kategorie 10 Punkte erzielt werden. Für die kombinierte Innenrotation mit Adduktion werden ebenfalls maximal 10 Punkte vergeben. Reicht der Handrücken nur bis zur Außenseite des Oberschenkels wird dies mit 2 Punkten bewertet, reicht der Handrücken bis zum Gesäß werden 4 Punkte vergeben, für die Reichweite bis zur Gürtellinie (LWK 3) 6 Punkte, bis zum 12. Brustwirbelkörper 8 Punkte und kann

der Patient den Handrücken zwischen die Schulterblätter nehmen, werden 10 Punkte erreicht.

2.10. Statistische Verfahren

Die Daten wurden zunächst mit Hilfe des Shapiro-Wilk-Tests auf Normalverteilung hin untersucht. Im nächsten Schritt wurden die nicht normalverteilten Daten anschließend mit einem Wilcoxon-Test (nicht-parametrischer Test) auf signifikante Unterschiede geprüft. Die normalverteilten Daten wurden mit Hilfe des Student-T-Tests für verbundene Stichproben weiter untersucht. Die Berechnungen schließlich wurden in SPSS durchgeführt.

3. ERGEBNISSE

3.1. Klinische Ergebnisse

3.1.1. Patientenkollektiv

Die nachfolgenden Ergebnisse beziehen sich auf die 27 Studienpatienten.
Hierunter waren 16 Frauen und 11 Männer. Das mittlere Alter des Patientenkollektiv betrug 57 Jahre, wobei der jüngste Patient 48 Jahre alt und der älteste Patient 72 Jahre alt war. Die Spannweite betrug 24 Jahre. Bei 17 Patienten war der rechte Arm und bei 10 Patienten der linke Arm betroffen. 7 der 27 Patienten war in den letzten Jahren ein vorausgegangenes (Bagatell-) Trauma erinnerlich.

3.1.2. Präoperativer Constant Murley Score

Der präoperativ erhobene relative Constant Score lag durchschnittlich insgesamt bei 57,5 von 100 möglichen Punkten.
Präoperativ zeigten sich ebenso deutliche Krafteinbuße, wobei hier lediglich 8,8 von maximal 25 Punkten erreicht wurden.
Die Patienten beklagten Einschränkungen ihrer alltäglichen Aktivitäten wie einen gestörten Schlafrhythmus und die meisten Patienten beklagten schmerzbedingte Durchschlafstörungen und zeigten sich in ihrer Berufs- und Sportausübung eingeschränkt. Es konnten hier durchschnittlich 12,8 Punkte erzielt werden.
Es zeigte sich eine eingeschränkte Beweglichkeit, so dass diesbezüglich 30,9 Punkte erreicht wurden.

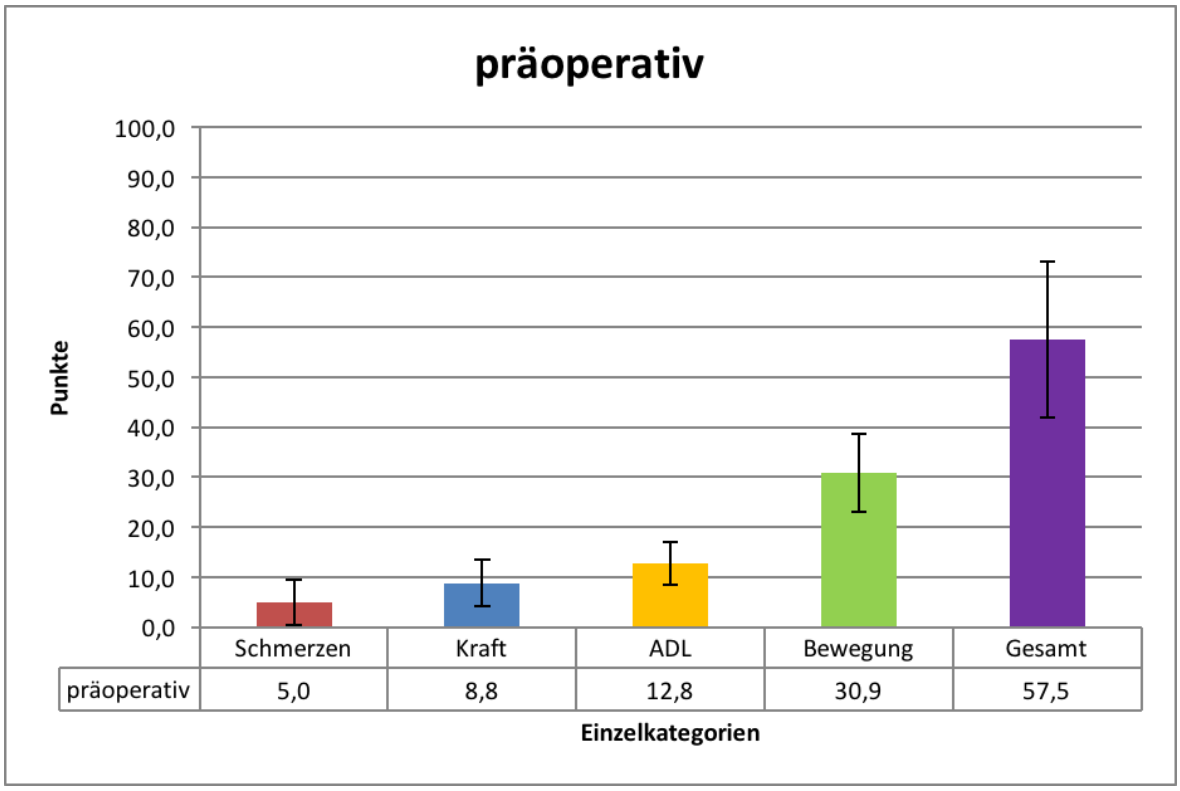

Abbildung 7: Diagramm der durchschnittlich erreichten Punktewerte des Gesamtkollektivs im präoperativ erhobenen Constant Murley Score: Auf der y-Achse ist die Anzahl der durchschnittlich erreichten Punkte abgebildet, auf der x-Achse sind die jeweiligen Einzelkategorien zu sehen. In rot die Kategorie Schmerz, blau für die Kategorie Kraft, gelb die Kategorie Aktivitäten des Alltags (ADL), grün für die Beweglichkeit und lila der erhobene Gesamtpunktewert präoperativ. Zudem Darstellung der Standardabweichungen. (In der Sportklinik Stuttgart 2012-2015 erhobene Daten).

3.1.3. Constant Score 6 Wochen postoperativ

In der postoperativen Kontrolle nach 6 Wochen zeigte sich ein deutlicher Abfall des Gesamtwertes auf durchschnittlich 34,5 Punkte. Der Constantgesamtscore ist nach 6 Wochen postoperativ im Vergleich zum präoperativ erhobenem Wert signifikant kleiner ($p<0,01$).

Ursächlich hierfür ist zum einen die bis zu diesem Zeitpunkt erforderliche Immobilisation der Schulter in einem Schulterabduktionskissen, zum anderen sind den Patienten bis dahin, gemäß dem Nachbehandlungsschema nur passive Bewegungsübungen erlaubt gewesen.

In der Kategorie Schmerz konnte bereits eine signifikante Verbesserung erzielt werden. Hier wurden 9,6 von 15 Punkten erreicht. Im Vergleich zur präoperativen Untersuchung kam es zu einem Anstieg um 4,6 Punkte, dieser ist hoch signifikant größer ($p= 0,009$).

In der postoperativen Kontrolle nach 6 Wochen wurde von einer Kraftmessung abgesehen. Die Sehnenheilung sollte nicht gefährdet werden, so dass hier bei allen Patienten 0 Punkte notiert werden mussten.

In Bezug auf die Alltagsaktivitäten zeigten sich die Patienten nun stärker eingeschränkt als präoperativ, hier konnten 7,8 von möglichen 20 Punkten erzielt werden. Der Wert ist um 5 Punkte niedriger als der Ausgangswert präoperativ, dieser Punkteabfall ist signifikant ($p< 0,01$). Maßgeblich verantwortlich hierfür ist die iatrogen herbeigeführte zusätzliche Einschränkung durch Ruhigstellung im Schulterabduktionskissen sowie die Vermeidung von aktiver Beweglichkeit.

Die Beweglichkeit ist schlechter als präoperativ, hier erreichten die Patienten 17,1 Punkte. Es zeigt sich eine Differenz zum Ausgangswert von 13,8 Punkten, so dass von einem signifikanten Einbruch ($p< 0,001$) gesprochen werden kann.

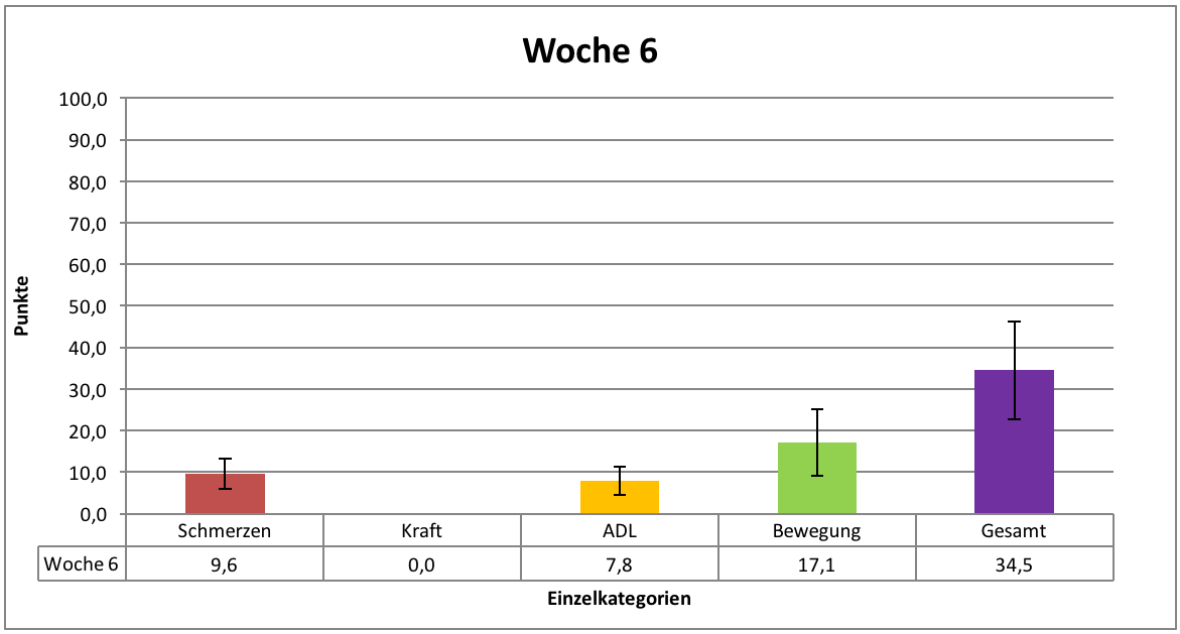

Abbildung 8: Diagramm der durchschnittlich erreichten Punktewerte des Gesamtkollektivs nach erfolgter Rotatorenmanschettenrekonstruktion im 6 Wochen postoperativ erhobenen Constant Murley Score: Auf der y-Achse die Anzahl der durchschnittlich erreichten Punkte (maximal 100 Punkte), auf der x-Achse die jeweiligen Einzelkategorien, rot die Kategorie Schmerz, blau die Kategorie Kraft, gelb die Kategorie Aktivitäten des Alltags (ADL), grün für die Beweglichkeit und lila der durchschnittliche Gesamtpunktewert. Im Rahmen der 6 Wochen Kontrolle hat keine Kraftmessung stattgefunden. Zudem Darstellung der Standardabweichungen. (In der Sportklinik Stuttgart 2012-2015 erhobene Daten).

3.1.4. Constant Score 12 Wochen postoperativ

Eine weitere Kontrolle nach 12 Wochen zeigt eine Zunahme des Gesamtwertes des Constant Score auf durchschnittlich 61,9 Punkte. Dieser Wert ist signifikant höher ($p< 0,01$) als in der 6 Wochen-Kontrolle, jedoch nicht signifikant ($p= 0,130$) zum ursprüngliche Ausgangswert von 57,5 Punkten erhöht.

Die Schmerzsituation zeigt sich zur Voruntersuchung nahezu unverändert ($p= 0,929$), hier wurden 9,4 Punkte erreicht. Zum Ausgangswert kam es zur signifikanten Verbesserung ($p= 0,002$).

In der Kraftmessung haben die Patienten im Durchschnitt 8 Punkte erreicht, so dass nun in etwa der Ausgangswert wieder erreicht wurde. Dieser Wert ist nicht signifikant ($p= 0,297$).

Die Patienten beschrieben eine Besserung der Alltagaktivitäten zur Voruntersuchung, es kam zur Normalisierung durch eine Zunahme der Selbständigkeit und der Schlaf zeigte sich gebessert. Die Patienten konnten hier durchschnittlich 14,4 Punkte erreichen. Bisher zeigte sich kein signifikanter Anstieg ($p= 0,079$) zum Ausganswert von 12,8 Punkten, jedoch ein signifikanter Punkteanstieg ($p< 0,01$) zur Voruntersuchung um 5 Punkte.

Durch intensive physiotherapeutische Begleitung und aktive Beübung konnte eine Verbesserung der Beweglichkeit verzeichnet werden. Es wurden durchschnittlich 31 Punkte erreicht. Im Vergleich zur 6 Wochen-Kontrolle kam es zu einem hochsignifikanten Anstieg ($p< 0,001$) der Beweglichkeit, dieser Punktewert ist jedoch dem Ausganswert identisch ($p= 0,878$).

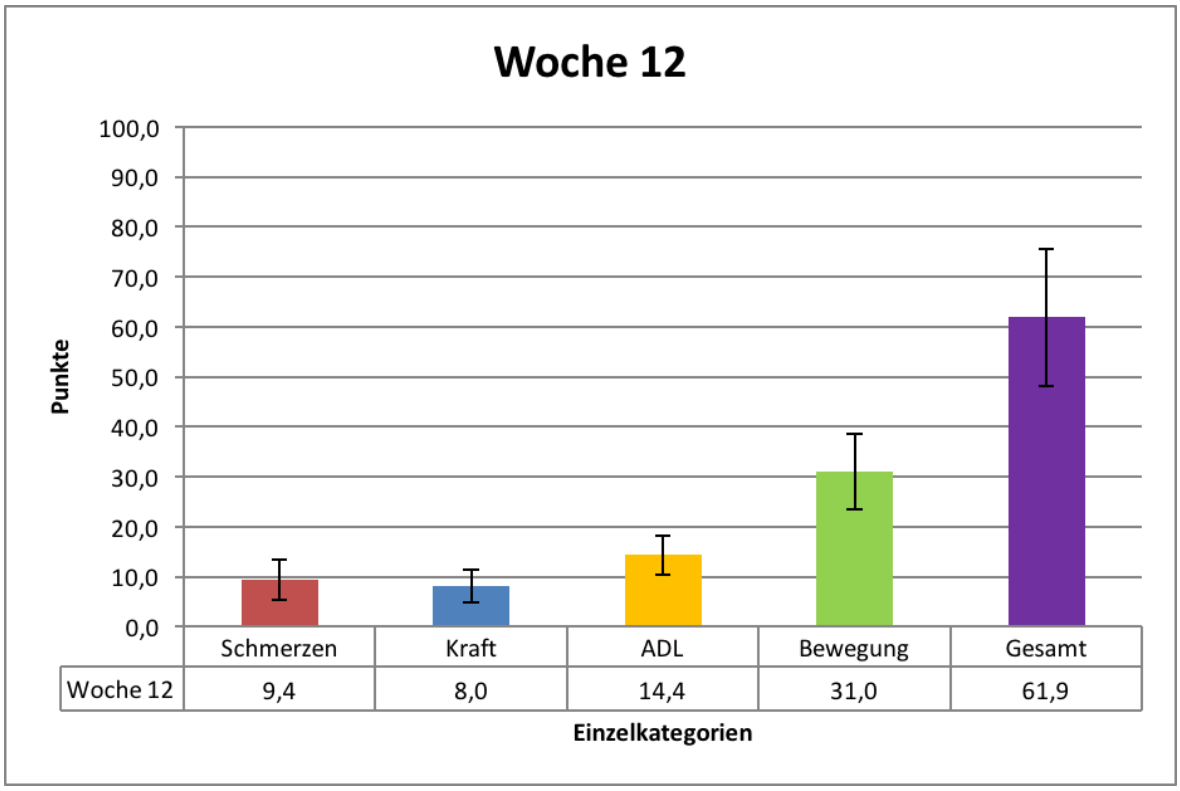

Abbildung 9: Diagramm der durchschnittlich erreichten Punktewerte des Gesamtkollektivs nach erfolgter Rotatorenmanschettenrekonstruktion im 12 Wochen postoperativ erhobenen Constant Murley Score: Auf der y-Achse die Anzahl der erreichten Punkte (maximal 100 Punkte), auf der x-Achse die jeweiligen Einzelkategorien, rot die Kategorie Schmerz, blau die Kategorie Kraft, gelb die Kategorie Aktivitäten des Alltags (ADL), grün für die Beweglichkeit und lila der durchschnittliche Gesamtpunktewert. Zudem Darstellung der Standardabweichungen. (In der Sportklinik Stuttgart 2012-2015 erhobene Daten).

3.1.5. Constant Score 26 Wochen postoperativ

In der Halbjahreskontrolle nach 26 Wochen wurden durchschnittlich insgesamt 76,5 von 100 Punkten erreicht. Dieser Wert ist sowohl signifikant höher ($p < 0,01$) als der Ausgangswert von 57,5 Punkten, als auch signifikant höher als alle bis dahin ermittelten Gesamtscores.

In den unterschiedlichen Kategorien kann einheitlich eine Punktezunahme zu den Ausgangwerten verzeichnet werden.

Die Schmerzen zeigten eine Besserung auf 11,7 Punkten, der Großteil der Patienten hatte keine bis mäßige Beschwerden. Dieser Anstieg ist zu den Voruntersuchungen nach 6 Wochen ($p = 0,106$) und 12 Wochen postoperativ mit $p = 0,124$ nicht signifikant höher, zum Ausgangswert jedoch hochsignifikant höher ($p < 0,002$).

Die Kraft nahm weiter auf 12,7 Punkte zu, im Vergleich zum Ausgangswert von 8,8 Punkten zeigt sich keine signifikante Veränderung (p= 0,115), zur Untersuchung 12 Wochen postoperativ zeigt sich jedoch eine signifikante Verbesserung (p< 0,01).
Der Alltag ist bei den meisten Patienten wieder eingekehrt, so dass der Großteil seinen Beruf uneingeschränkt ausüben und sportlichen Aktivitäten nachgehen kann. Auch die Nachtruhe schien wieder zurückgekehrt zu sein.
Die ADL zeigten mit 17,4 Punkten eine signifikante Verbesserung zur präoperativen Untersuchung. Verglichen mit dem Ausgangswert (p= 0,001) und der Kontrolle 12 Wochen postoperativ (p= 0,003) zeigten die ADL eine signifikante Besserung. Ein hochsignifikanter Punkteanstieg (p< 0,001) zeigt sich zur 6 Wochen-Kontrolle.
Der Beweglichkeitsumfang nahm auf 35,3 Punkte zu. Dieser Anstieg zum Ausgangswert (p= 0,011) und dem Wert 12 Wochen postoperativ (p< 0,01) von 31 Punkten ist nur leicht signifikant. Die Zunahme der Beweglichkeit zur 6 Wochen-Kontrolle ist dabei deutlich signifikant (p< 0,001).

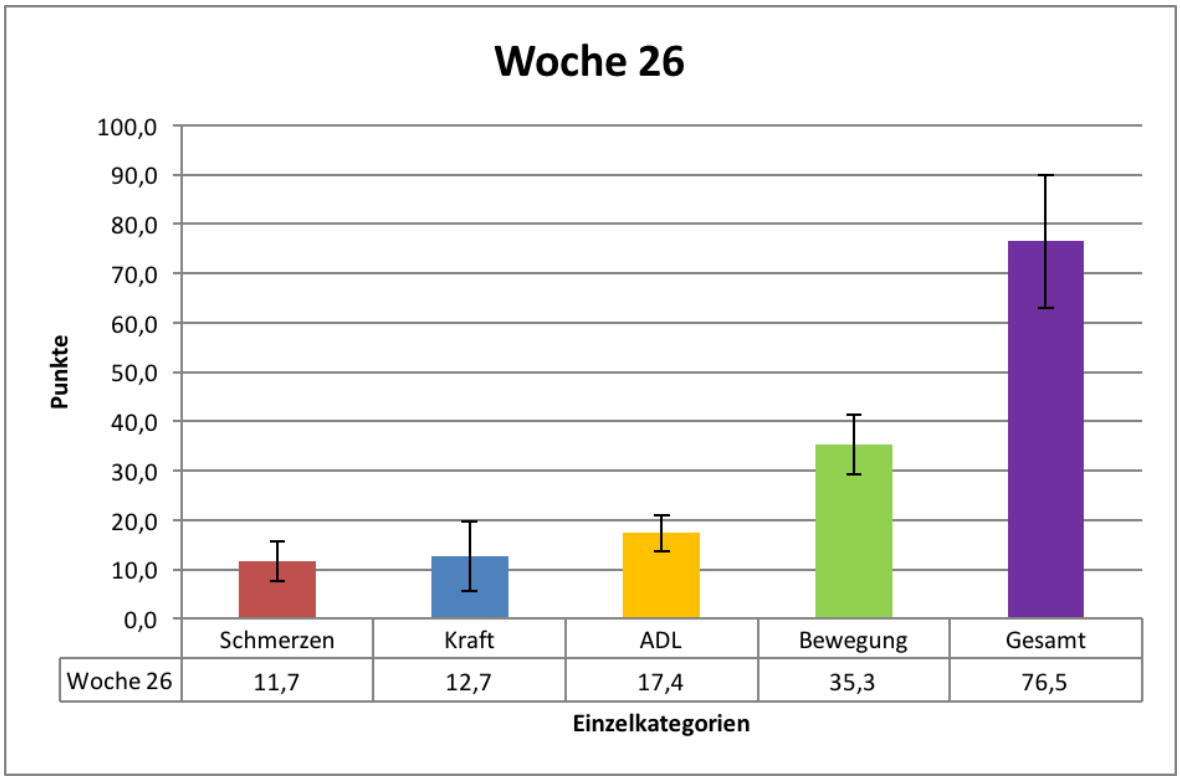

Abbildung 10: Diagramm der durchschnittlich erreichten Punktewerte des Gesamtkollektivs nach erfolgter Rotatorenmanschettenrekonstruktion im 26 Wochen postoperativ erhobenen Constant Murley Score: Auf der y-Achse die Anzahl der erreichten Punkte, auf der x-Achse die jeweiligen Einzelkategorien, rot die Kategorie Schmerz, blau die Kategorie Kraft, gelb die Kategorie Aktivitäten des Alltags (ADL), grün für die Beweglichkeit und lila der Gesamtpunktewert. Zudem Darstellung der Standardabweichungen. (In der Sportklinik Stuttgart 2012-2015 erhobene Daten).

3.1.6. Constant Score 52 Wochen postoperativ

52 Wochen postoperativ folgt schließlich die Abschlussuntersuchung der Patienten. Hier konnten die Patienten von möglichen 100 Punkten einen Gesamtpunktewert von 83,7 Punkten erreichen. Im Vergleich zum Ausgangsgesamtscore von 57,5 Punkten zeigt sich eine signifikante Verbesserung ($p< 0,001$) des Gesamtscores. In den unterschiedlichen Bereichen konnte nach diesem Zeitraum ebenso ein weiterer Anstieg erzielt werden.

Die Patienten waren nahezu schmerzfrei, hier wurden 12,5 Punkte erreicht. Es kam zur hochsignifikanten Verbesserung ($p< 0,001$) der Schmerzsituation im Vergleich zum präoperativen Punktewert von 5 Punkten. Im Vergleich zur Halbjahreskontrolle zeigte sich nur eine Zunahme um 0,8 Punkte, dieser Anstieg ist nicht signifikant ($p= 0,465$).

14,8 von möglichen 25 Punkten wurden nun mit dem Parameter Kraft erreicht. Im Vergleich zum Ausgangswert von 8,8 Punkten zeigte sich eine signifikante Zunahme ($p< 0,001$), jedoch kein signifikanter Punkteanstieg ($p= 0,088$) verglichen mit der Halbjahreskontrolle mit 12,7 Punkten.

Im Bereich des Alltags zeigte sich eine nahezu vollständige Normalisierung im Sinne einer vollen Arbeitsfähigkeit, der uneingeschränkten Freizeitgestaltung und dem ungestörten Schlaf. Die Patienten erreichten 18,8 von 20 Punkten. Gemessen am Ausgangswert von 12,8 Punkten zeigte sich eine hochsignifikante Besserung ($p< 0,001$) der damit einhergehenden Lebensqualität. Überkopfbewegungen schienen für fast alle Patienten durch eine erneute Zunahme des Bewegungsumfanges wieder möglich zu sein. 38,1 Punkte wurden durchschnittlich von den Patienten erreicht. Im Vergleich zum Ausgangswert ($p= 0,001$) und zum Wert 12 Wochen postoperativ ($p< 0,001$) von 31 Punkten ein signifikanter Anstieg.

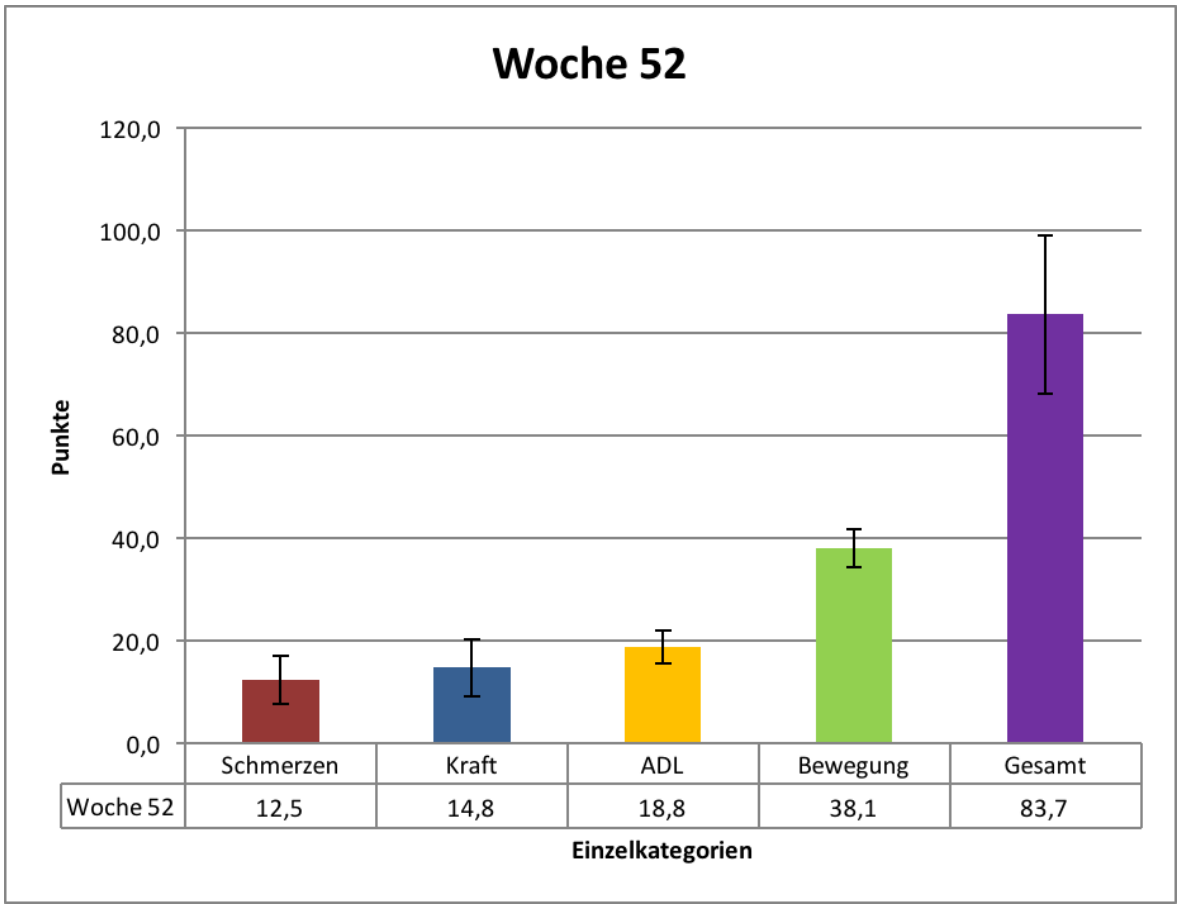

Abbildung 11: Diagramm der durchschnittlich erreichten Punktewerte des Gesamtkollektivs nach erfolgter Rotatorenmanschettenrekonstruktion im 52 Wochen postoperativ erhobenen Constant Murley Score: Auf der y-Achse die Anzahl der erreichten Punkte, auf der x-Achse die jeweiligen Einzelkategorien, rot die Kategorie Schmerz, blau die Kategorie Kraft, gelb die Kategorie Aktivitäten des Alltags (ADL), grün für die Beweglichkeit und lila der Gesamtpunktewert. Zudem Darstellung der Standardabweichungen. (In der Sportklinik Stuttgart 2012-2015 erhobene Daten).

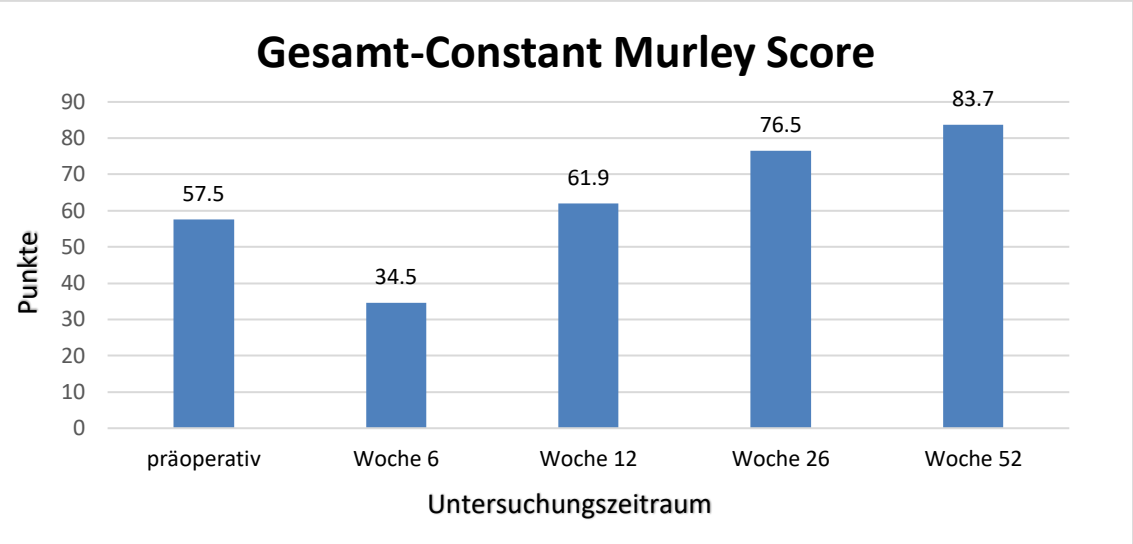

Abbildung 12: Durchschnittliche Punktewerte des Gesamt- Constant Murley Score im Untersuchungszeitraum von 52 Wochen postoperativ nach erfolgter arthroskopischer Rotatorenmanschettenrekonstruktion. Abgebildet sind die jeweiligen Durchschnittspunktewerte des Gesamtkollektivs (y-Achse) zu den erhobenen Zeitpunkten präoperativ, 6, 12, 26 und 52 Wochen postoperativ (x-Achse).
Nach 26 Wochen zeigt sich ein signifikanter Anstieg des Gesamtwertes p-Wert<0,01.
(In der Sportklinik Stuttgart 2012-2015 erhobene Daten).

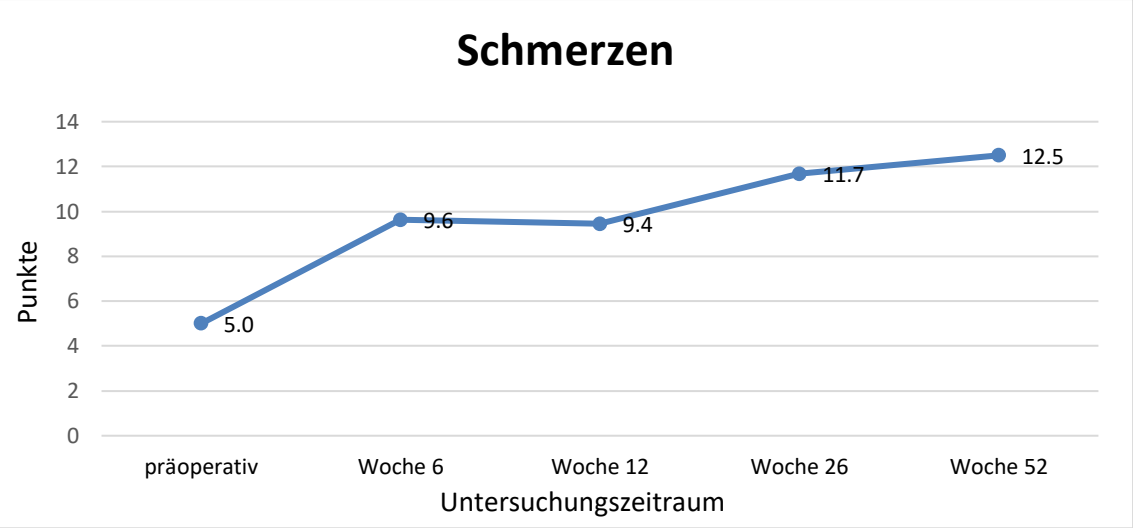

Abbildung 13: Die Schmerzentwicklung des Gesamtkollektivs im postoperativen Jahr nach erfolgter arthroskopischer Rotatorenmanschettenrekonstruktion: Abgebildet ist der Verlauf der Schmerzentwicklung anhand von Durchschnittspunktewerten im Verlauf des postoperativen Jahres. Der maximale Punktwert für diese Kategorie beträgt 15 Punkte (y-Achse). Für die Kategorie Schmerz zeigt sich im Vergleich zum präoperativen Punktewert ein signifikanter Anstieg der Punktewerte nach 6 Wochen (p-Wert=0,009). Auf der x-Achse sind die jeweiligen Kontrollzeitpunkte vermerkt. (In der Sportklinik Stuttgart 2012-2015 erhobene Daten).

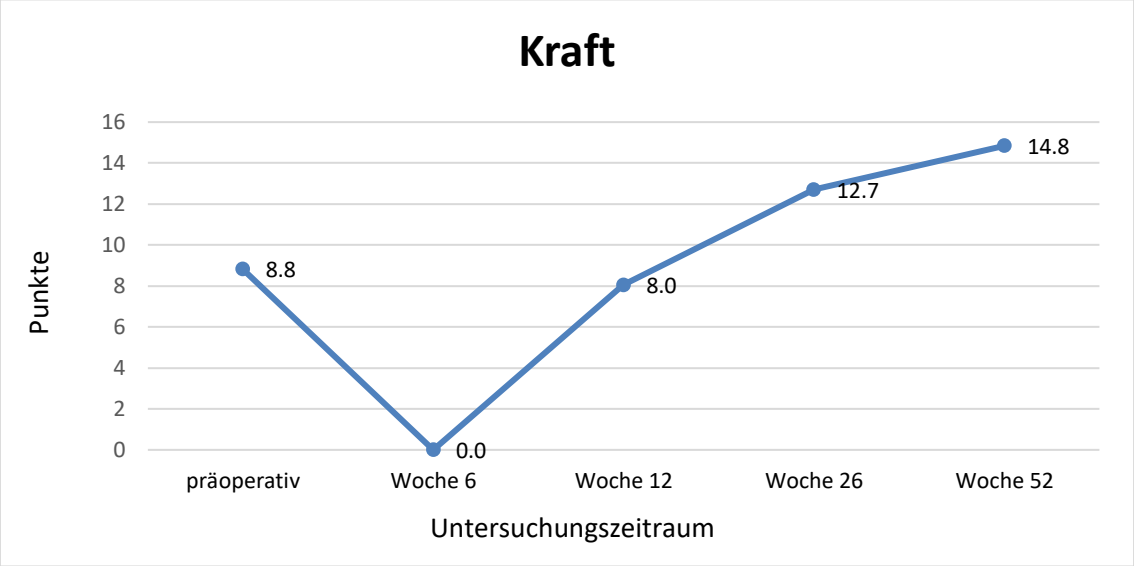

Abbildung 14: Die Kraftentwicklung des Gesamtkollektivs im postoperativen Jahr nach erfolgter arthroskopischer Rotatorenmanschettenrekonstruktion: Abgebildet ist der Verlauf der Kraftentwicklung anhand von Durchschnittspunktewerten im postoperativen Jahr (x-Achse). Der maximale Punktwert für diese Kategorie beträgt 25 Punkte (y-Achse). Für die Kategorie Kraft zeigt sich im Vergleich zum präoperativen Punktewert ein signifikanter Anstieg der Punktewerte nach 52 Wochen (p-Wert<0,001).
(In der Sportklinik Stuttgart 2012-2015 erhobene Daten).

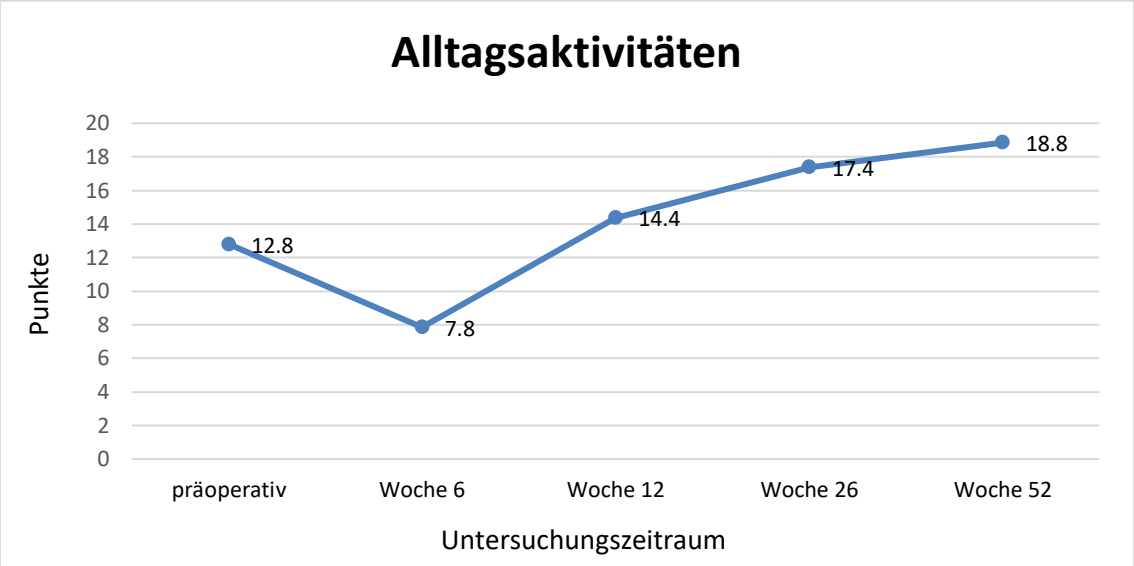

Abbildung 15: Die Entwicklung der Kategorie Alltagsaktivitäten des Gesamtkollektivs im postoperativen Jahr nach erfolgter arthroskopischer Rotatorenmanschettenrekonstruktion: Abgebildet ist der Verlauf der Entwicklung der Alltagsaktivitäten anhand von Durchschnittspunktewerten im postoperativen Jahr (x-Achse). Der maximale Punktwert beträgt 20 Punkte (y-Achse). Für die Kategorie Alltagsaktivitäten zeigt sich im Vergleich zum präoperativen Punktewert ein signifikanter Anstieg der Punktewerte nach 6 Wochen (p-Wert<0,01). (In der Sportklinik Stuttgart 2012-2015 erhobene Daten).

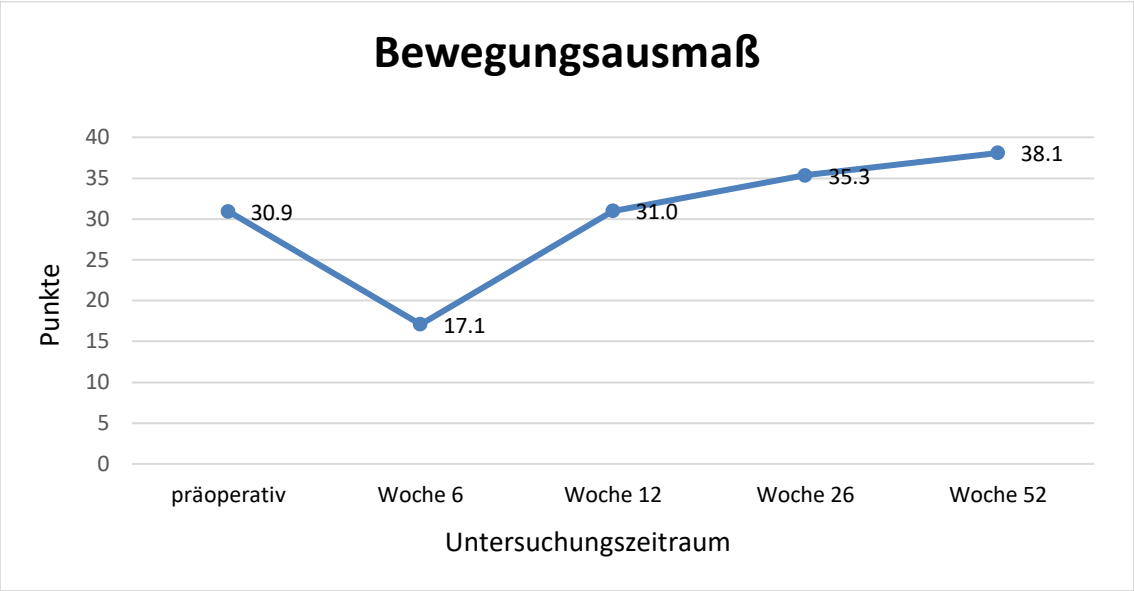

Abbildung 16: Die Entwicklung des Bewegungsausmaßes des Gesamtkollektivs im postoperativen Jahr nach erfolgter arthroskopischer Rotatorenmanschettenrekonstruktion: Abgebildet ist der Verlauf der Entwicklung des Bewegungsausmaßes anhand von Durchschnittspunktewerten im postoperativen Jahr (x-Achse). Der maximale Punktwert beträgt 40 Punkte (y-Achse). Für die Kategorie Bewegung zeigt sich im Vergleich zum präoperativen Punktwert ein signifikanter Anstieg der Punktwerte nach 26 Wochen (p-Wert=0,011). (In der Sportklinik Stuttgart 2012-2015 erhobene Daten).

Abschließend lässt sich sagen, dass im Verlauf eines Jahres nach arthroskopischer Rotatorenmanschettenrekonstruktion in modifizierter Mason-Allen Naht eine deutliche Besserung der Gesamtsituation mit einem hochsignifikanten ($p< 0,001$) Anstieg des Gesamtscores erzielt werden konnte.

Der Parameter Schmerz erreichte bereits 6 Wochen postoperativ eine deutliche Verbesserung, 26 Wochen postoperativ zeigte sich erstmalig eine hochsignifikante ($p< 0,002$) Schmerzreduktion. Die Kraft konnte zwischen der 12. und 26. postoperativen Woche signifikant ($p< 0,01$) an Stärke gewinnen. Die Aktivitäten des Alltags waren bereits nach 26 Wochen nahezu normalisiert. Die Beweglichkeit zeigte sich trotz zwischenzeitlicher Immobilisation mit signifikantem Einbruch ($p< 0,001$) schon 12 Wochen postoperativ auf Höhe des Ausganswertes ($p= 0,878$) und konnte im weiteren Verlauf noch weiter gesteigert werden.

3.2. Kernspintomografische Ergebnisse

3.2.1. Sehnensignal in der T2-Sequenz

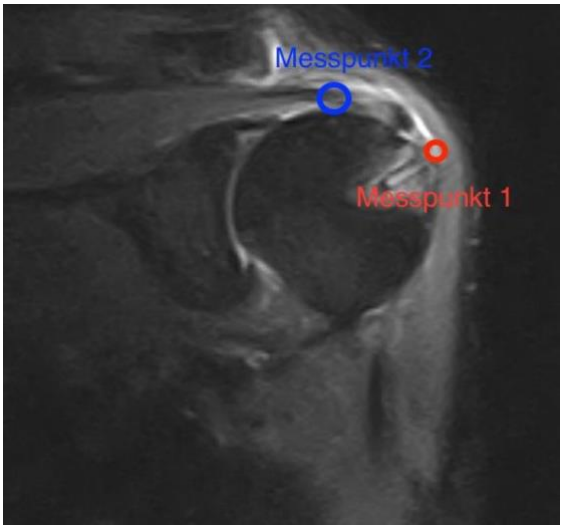

Abbildung 17: Parakoronare kernspintomografische Aufnahme eines Studienpatienten: Darstellung der Sehnensignalintensitätserhebung am Messpunkt 1 (im Bild als roter Messpunkt dargestellt) und am Messpunkt 2 (im Bild als blauer Messpunkt dargestellt) hier in GE-STIR (Gradienten-Echo Short-Tau Inversion Recovery Sequenz).
(In der Sportklinik Stuttgart 2012-2015 erstellte Aufnahmen mit eigenen Ergänzungen).

Die Sehnensignalintensität der Supraspinatussehne wurde an 2 Messpunkten in den T2-Sequenzen bestimmt. Der Messpunkt 1 wurde auf die Sehne direkt über den eingebrachten Anker gelegt, der Messpunkt 2 wurde auf die Sehne zentral über den Humeruskopf gelegt. 6 Wochen postoperativ zeigt sich an beiden Stellen ein deutliches Binnensignal beider Punkte (Durchschnittswerte mit 1145 ROI am Messpunkt 1 und 714 ROI am Messpunkt 2). Betrachtet man kernspintomografische Bilder bei einem Patientenkollektiv von 30 Personen mit gesunder Rotatorenmanschette erhält man für die genannten Messpunkte Durchschnittswerte von 495 ROI an Messpunkt 1 und 538 ROI an Messpunkt 2, somit kann in der 6 Wochen Kontrolle eine deutliche Signalalteration der Sehne verzeichnet werden.
Im weiteren Verlauf nach 12 Wochen ist die Sehnensignalintensität weiterhin deutlich erhöht, weist jedoch bereits einen signifikanten Rückgang an beiden Messpunkten auf (855 ROI an Messpunkt 1 und 528 ROI an Messpunkt 2). Am Messpunkt 1 zeigt sich hier ein Rückgang mit p= 0,0196 und am Messpunkt 2 p= 0,014. In der Halbjahreskontrolle konnte dann nur am Messpunkt 1 im Vergleich zur 6 Wochen Kontrolle ein signifikanter Rückgang des Sehnensignals p= 0,0028

festgestellt werden (717 ROI am Messpunkt 1 und 524 ROI am Messpunkt 2). Im Vergleich zur 12 Wochenkontrolle war der Rückgang nicht signifikant (p= 0,261).
In der Abschlusskontrolle nach 1 Jahr nach Operation wird dann schließlich ein hochsignifikanter Rückgang der Sehnensignalintensität im Vergleich zur 6 Wochenkontrolle an beiden Messpunkten verzeichnet mit einem p-Wert von p< 0,0001.

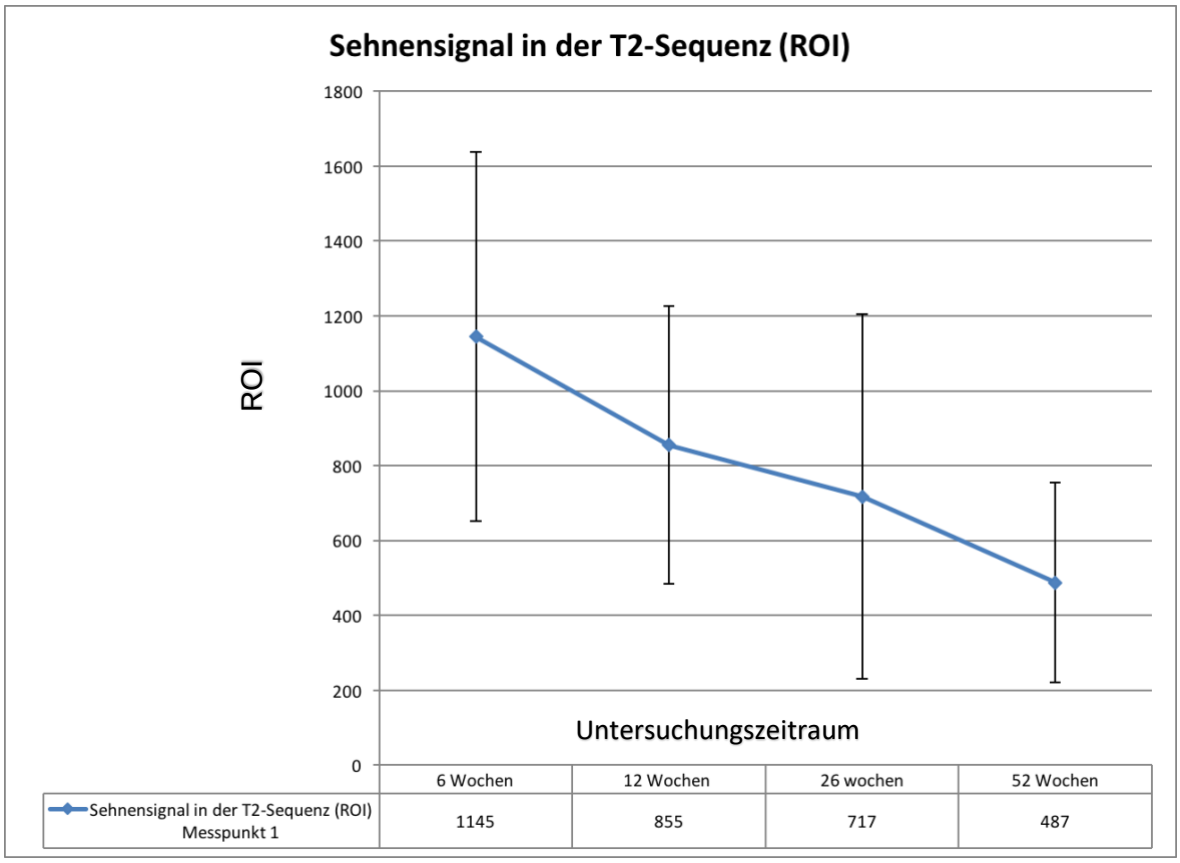

Abbildung 18: Verlauf der durchschnittlich erhobenen Sehnensignalintensitätswerte des Gesamtkollektivs in der T2-Sequenz am Messpunkt 1: Abgebildet ist der Verlauf der Sehnensignalintensität über dem Messpunkt 1 anhand von Durchschnittswerten im postoperativen Jahr nach erfolgter arthroskopischer Rotatorenmanschettenrekonstruktion. Im Verlauf des Jahres zeigt sich ein hochsignifikanter Rückgang der Intensität mit p-Wert<0,0001. Über den jeweiligen Zeitpunkten sind außerdem die Standardabweichungen eingetragen. Auf der y-Achse ist die ROI (Region of Interest) und auf der x-Achse die jeweilige Kontrollwoche angegeben. (In der Sportklinik Stuttgart 2012-2015 erhobene Daten).

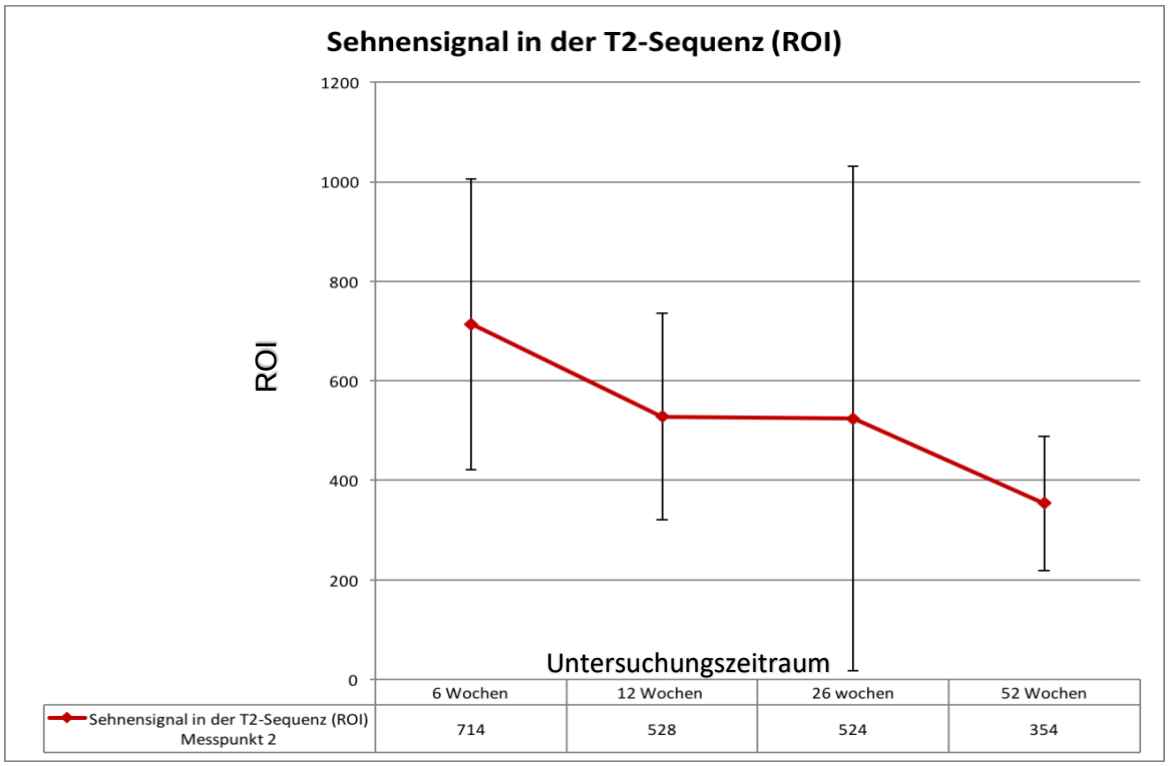

Abbildung 19: Verlauf der durchschnittlich erhobenen Sehnensignalintensitätswerte des Gesamtkollektivs in der T2-Sequenz am Messpunkt 2: Abgebildet ist der Verlauf der Sehnensignalintensität über dem Messpunkt 2 anhand von Durchschnittswerten im postoperativen Jahr nach erfolgter arthroskopischer Rotatorenmanschettenrekonstruktion. Im Verlauf des Jahres zeigt sich ein hochsignifikanter Rückgang der Intensität mit p-Wert<0,0001. Über den jeweiligen Zeitpunkten sind außerdem die Standardabweichungen eingetragen. Auf der y-Achse ist die ROI (Region of Interest) und auf der x-Achse die jeweilige Kontrollwoche angegeben. (In der Sportklinik Stuttgart 2012-2015 erhobene Daten).

Die Sehnenintegrität der Supraspinatussehne wird in der T2-Sequenz nach der Klassifikation von Sugaya beurteilt. 6 Wochen postoperativ wiesen 22 % der Patienten eine Grad 2 und 73 % eine Grad 3 Sehnenintegrität auf.

In der folgenden Kontrolle nach 12 Wochen zeigte sich bei 48 % eine Grad 2 und bei 52 % der Patienten eine Grad 3 Sehnenintegrität. Nach 6 und 12 Wochen konnte somit noch keine normale Sehne nachgewiesen werden. Nach einem halben Jahr hatten 4 % eine Grad 1, 56 % eine Grad 2, 32 % eine Grad 3 und jeweils 4 % eine Grad 4 und 5 Sehnenintegrität. Nach 26 Wochen kam es somit erstmals bei 2 Patienten zu einer Reruptur.

In der Abschlusskontrolle nach 52 Wochen hatten 20 % der Patienten eine erstgradige Sehneneinheilung, 56 % der Patienten wiesen eine zweitgradige Einheilung auf und bei 12 % war Grad 3 bestimmt worden. Bei 4 % zeigte sich Grad 4 und bei 4 % Grad 5, so dass 2 weitere Patienten im Verlauf des Jahres eine Reruptur erlitten. Während sich Grad 2 und 3 Veränderungen zwischen den

Wochen 26 und 52 weiter verbesserten, zeigte sich keine Verbesserung der Grad 4 und 5 Veränderungen im Verlauf von 26 zu 52 Wochen postoperativ.

Abschließend lässt sich sagen, dass sich die Sehnenintegration im Verlauf des Jahres kernspintomografisch deutlich gebessert hat und insgesamt eine gute Sehneneinheilung beobachtet werden konnte.

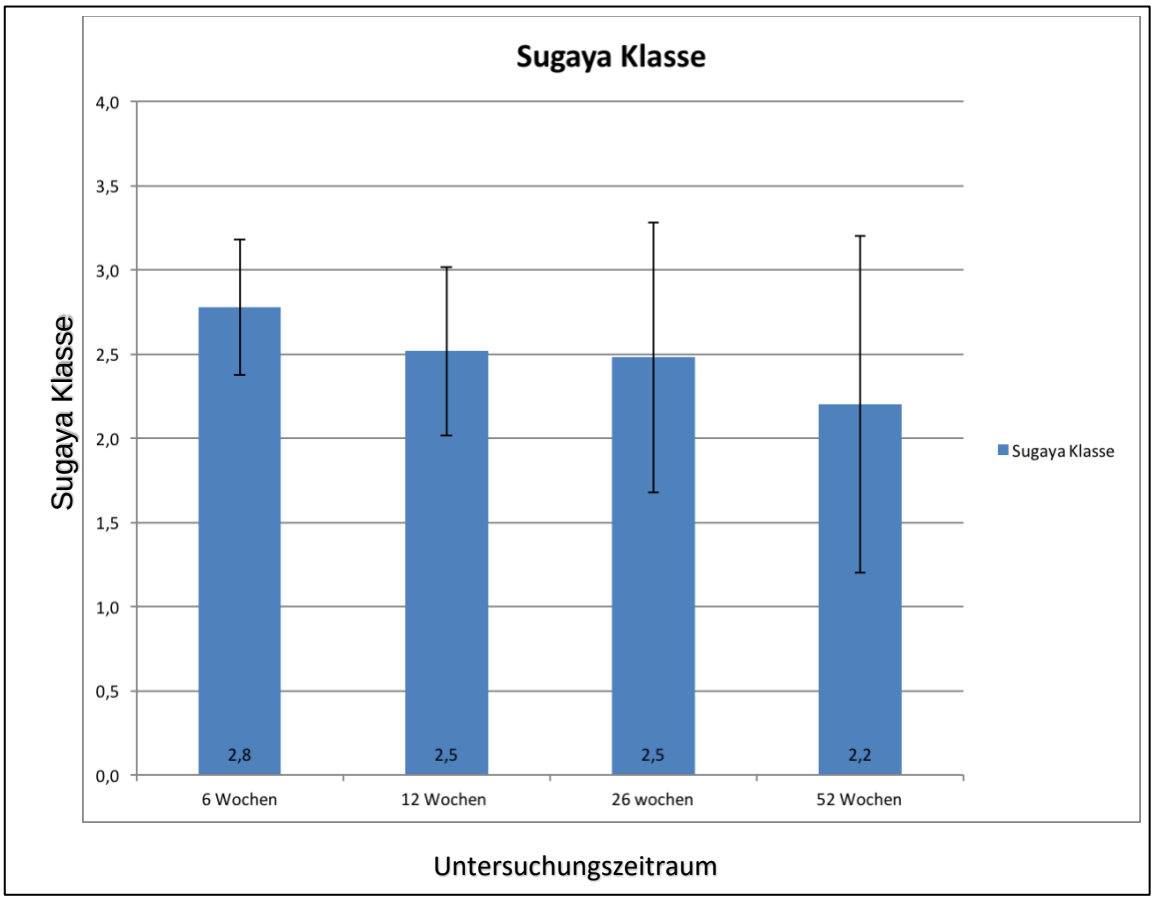

Abbildung 20: Abgebildet ist der Durchschnittswert der Sehnenintegrität des Gesamtkollektivs nach der Sugaya-Klassifikation [61] (y-Achse) im Verlauf des postoperativen Jahres (x-Achse) nach erfolgter arthroskopischer Rotatorenmanschettenrekonstruktion. Zudem sind die Standardabweichungen eingetragen. (In der Sportklinik Stuttgart 2012-2015 erhobene Daten).

3.2.2 Ödemgröße in der T2-Sequenz

In Bezug auf das postoperative Knochenmarködem wurde zum einen die Ödemgröße, zum anderen ebenfalls die Signalintensität des Ödems bestimmt.

6 Wochen postoperativ zeigte sich noch ein deutliches Knochenmarködem mit einer durchschnittlichen Fläche von 589 mm². Diese Fläche zeigte sich im weiteren Verlauf zunächst nahezu unverändert, so dass nach 12 Wochen weiterhin eine durchschnittliche Fläche von 580 mm² bestimmt wurde.

Diese Flächen sind beinahe identisch, so dass dieser Rückgang nicht signifikant (p= 0,943) ist.

Nach 26 Wochen konnte im Schnitt noch eine Fläche von 429 mm² beobachtet werden, auch hierbei zeigt sich noch keine signifikante Abnahme (p= 0,144). Zu einem signifikanten Rückgang der Knochenmarködemfläche kommt es dann erstmalig zwischen der 26. und 52. Woche nach Operation mit p= 0,022. Nach einem Jahr wurde eine durchschnittliche Fläche von 208 mm² gemessen. Diese Abnahme ist sowohl zur 6 Wochen (p= 0,0006) als auch zur 12 Wochen Kontrolle (p= 0,007) signifikant.

Zusammenfassend lässt sich sagen, dass die Ödemgröße im Laufe des Jahres signifikant rückläufig war.

Die Signalintensität des Knochenmarködems zeigt sich in den ersten 26 Wochen tendenziell leicht rückläufig. In der 6 Wochen Kontrolle kann eine durchschnittliche Intensität von 771 ROI vermerkt werden. Nach 12 Wochen zeigt sich ein Rückgang der Signalintensität auf 729 ROI (p= 0,444) und nach 26 Wochen schließlich auf 676 ROI (p= 0,115). Zu einer signifikanten Abnahme der Signalintensität kommt es jedoch zu keinem Zeitpunkt. Nach 52 Wochen zeigt sich ungewöhnlicherweise eine deutliche Zunahme der Signalintensität auf durchschnittlich 777 ROI, dieser Wert liegt über dem durchschnittlichen Ausgangswert der 6 Wochen Kontrolle von 771 ROI. Verantwortlich hierfür sind 3 erstaunlich hohe Messwerte.

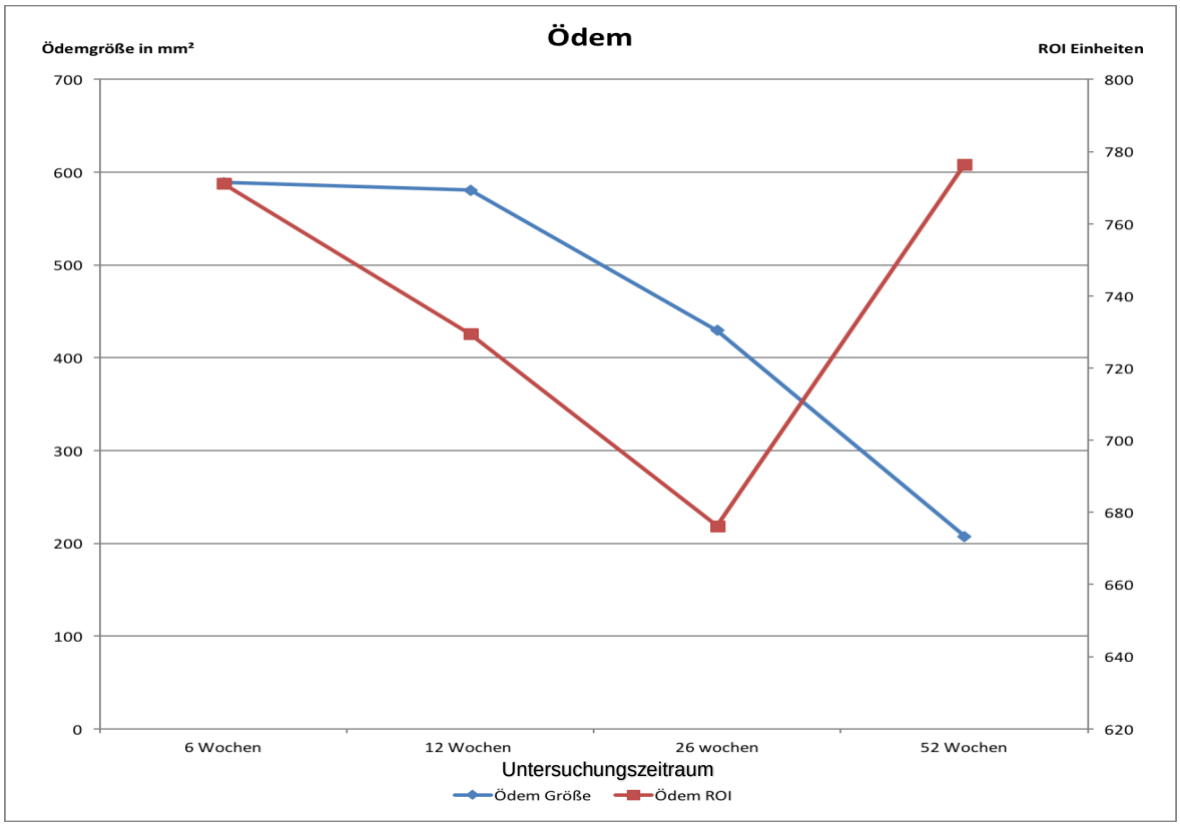

Abbildung 21: Ödemgröße und Ödemsignalintensität in der T2-Sequenz: Abgebildet ist der Verlauf der Fläche des Knochenmarködems (blau in mm^2) und der Signalintensität des Knochenmarködems (ROI- Region of Interest, rot) anhand von Durchschnittswerten des Gesamtkollektivs im postoperativen Jahr nach erfolgter arthroskopischer Rotatorenmanschettenrekonstruktion. Im Verlauf des Jahres (x-Achse) zeigt sich erstmalig ein signifikanter Rückgang der Ödemgröße zwischen der 26 und 52 Woche p-Wert=0,022. Eine signifikante Abnahme der Knochenmarködemintensität kann nicht verzeichnet werden. Aufgrund 3 hoher Messwerte steigt die ROI (Region of Interest) in der Jahreskontrolle sogar über den Ausgangswert. (In der Sportklinik Stuttgart 2012-2015 erhobene Daten).

Werden diese drei Werte eliminiert, kann ein durchschnittlicher Wert von 640 ROI erreicht werden. Dieser Wert ist somit verglichen zum 26 Wochen postoperativen Wert weiterhin leicht rückläufig. Ein signifikanter Rückgang zeigt sich dennoch im gesamten postoperativen Verlauf weiterhin nicht.

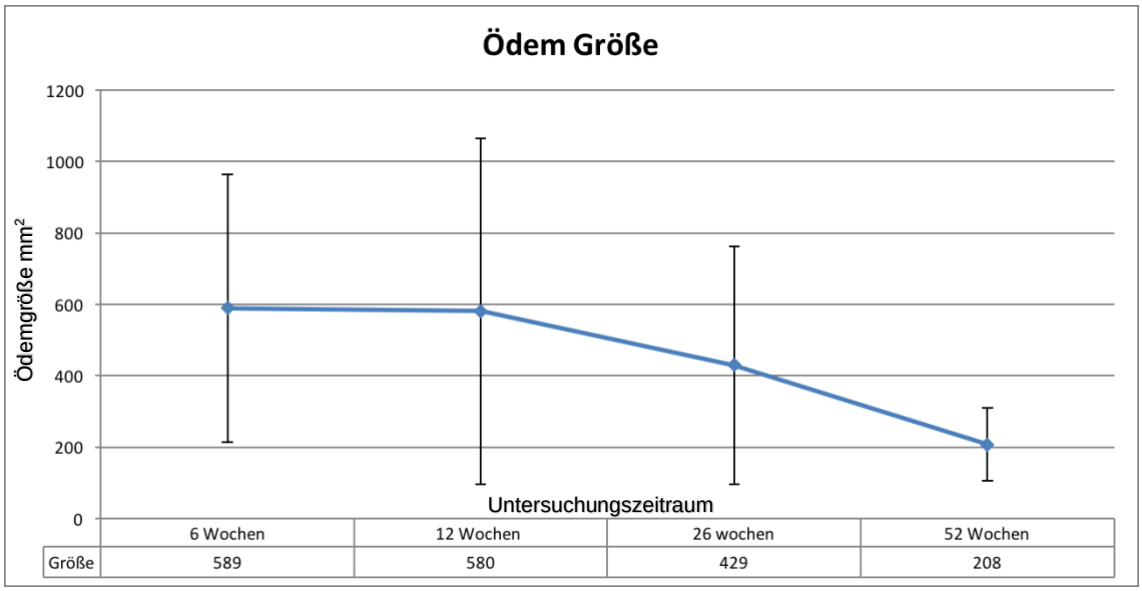

Abbildung 22: Ödemgröße in der T2-Sequenz nach Elimination der 3 Werte: Abgebildet ist der Verlauf der Fläche des Knochenmarködems in mm^2 (y-Achse) anhand von Durchschnittswerten des Gesamtkollektivs nach Elimination der 3 Werte im postoperativen Jahr (x-Achse) nach erfolgter arthroskopischer Rotatorenmanschettenrekonstruktion. Nach Elimination der 3 Werte lässt sich ein Rückgang der Fläche des Knochenmarködems, diese jedoch ohne Signifikanz feststellen. Zudem Darstellung der Standardabweichungen. (In der Sportklinik Stuttgart 2012-2015 erhobene Daten).



Abbildung 23: Ödemsignalintensität in der T2-Sequenz nach Elimination der 3 Werte: Abgebildet ist der Verlauf der Signalintensität des Knochenmarködems (ROI- Region of Interest, y-Achse) anhand von Durchschnittswerten des Gesamtkollektivs nach Elimination der 3 Werte im postoperativen Jahr (x-Achse) nach erfolgter arthroskopischer Rotatorenmanschettenrekonstruktion. Nach Elimination der 3 Werte lässt sich weiterhin kein signifikanter Rückgang der Signalintensität feststellen. Zudem Darstellung der Standardabweichungen. (In der Sportklinik Stuttgart 2012-2015 erhobene Daten).

3.2.3. Bursitiden

Postoperativ konnte vor allem subakromial eine Reizung des Schleimbeutels beobachtet werden. Nur bei 2 Patienten konnte eine Bursitis subdeltoidea festgestellt werden. Unterschieden wurde qualitativ in keine, geringe, mittelgradige und deutliche Bursitis.

6 Wochen postoperativ sahen wir bei 6 Patienten eine deutliche Bursitis, bei 11 eine mittelgradige und bei 10 eine geringe Bursitis.

Nach 12 Wochen konnte bei 4 Patienten eine deutliche, bei 8 Patienten eine mittelgradige, bei 14 Patienten eine geringe und bei 1 Patienten keine Bursitis festgestellt werden.

In den Halbjahreskontrollen nahm die Anzahl der deutlichen Bursitiden weiterhin auf 1 Patienten und die der mittelgradigen auf 6 Patienten ab, die Anzahl der geringen Bursitiden nahm auf 16 Patienten zu und 2 Patienten wiesen keine Bursitis mehr auf.

In der Jahreskontrolle zeigte weiterhin 1 Patient in der Kontrolle eine deutliche Bursitis auf, 4 Patienten wiesen eine mittelgradige, 15 Patienten eine geringe und 4 Patienten keine Bursitis mehr auf. Insgesamt zeigte sich hier eine deutliche Abnahme der Bursitis im Verlauf des postoperativen Jahres.

3.2.4. Grad der Muskelverfettung

Um den Grad der Muskelverfettung zu bestimmen wurde die Klassifikation von Goutallier zur Hand genommen. Hierbei konnte im ersten halben Jahr kein wesentlicher Rückgang der Muskelverfettung festgestellt werden. Nach 6 Wochen wiesen 15 % der Kontrollen eine Verfettung 1. Grades auf, 73 % eine Verfettung 2. Grades und 12 % eine Verfettung 3. Grades.

In den folgenden Kontrollen nach 12 Wochen konnte bei 11 % eine erstgradige Verfettung, bei 78 % eine zweitgradige Verfettung und bei 11 % eine drittgradige Verfettung festgestellt werden. In der Halbjahreskontrolle zeigten sich weiterhin nahezu identische Werte: 12 % hatten eine fettige Degeneration 1. Grades, 76 % eine fettige Degeneration 2. Grades und 12 % eine fettige Degeneration 3. Grades.

Im Zeitraum zwischen 26 und 52 Wochen postoperativ konnten wir dann eine Verbesserung der Muskelverfettung bezogen auf Goutallier verzeichnen. In 29 % der Kontrollen zeigte sich eine fettige Degeneration im Stadium 1, in 59 % eine

fettige Degeneration im Stadium 2 und in 8 % eine fettige Degeneration im Stadium 3. Ein Patient wies eine viertgradige Muskeldegeneration auf, diese korrelierte mit einer stattgehabten Reruptur. Insgesamt kann man sagen, dass der Anteil der zweitgradigen Muskelverfettungen zugunsten der erstgradigen abgenommen hat, jedoch die Summe der erstgradig und zweitgradig festgestellten Muskelverfettungen im postoperativen Jahresverlauf konstant geblieben ist.

Diese Linksverschiebung der Muskelverfettung nach Goutallier, ist vermutlich auf die zunehmende Muskelaktivität und Inanspruchnahme des Muskels nach erfolgreicher Sehnenheilung zurückzuführen.

Des Weiteren wurde in den parakoronaren T2-Sequenzen nach der Signalintensität des M. supraspinatus geschaut. Hierbei konnte keine wesentliche Veränderung festgestellt werden.

Nach 6 Wochen zeigte sich eine durchschnittliche Signalintensität von 758 ROI. Diese zeigte sich nach 12 Wochen leicht rückläufig auf 706 ROI, blieb jedoch im weiteren Verlauf nahezu konstant und erreichte nach 26 Wochen im Schnitt 700 ROI und nach einem Jahr 695 ROI. Die Werte zeigten im ersten postoperativen Jahr keine wesentliche Veränderung.

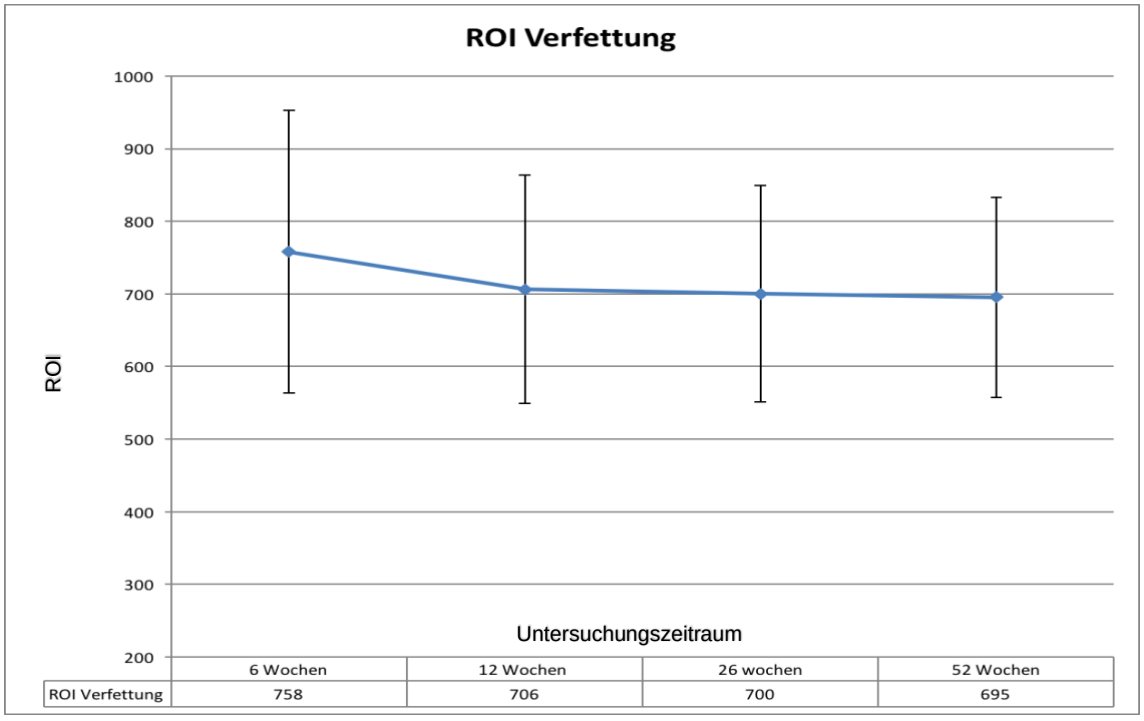

Abbildung 24: Abgebildet ist der Verlauf der ROI (Region of Interest, y-Achse) der Muskelverfettung anhand von Durchschnittswerten des Gesamtkollektivs im postoperativen Jahr (x-Achse) nach erfolgter arthroskopischer Rotatorenmanschettenrekonstruktion. Es lässt sich keine signifikante Verbesserung feststellen. Zudem Darstellung der Standardabweichungen. (In der Sportklinik Stuttgart 2012-2015 erhobene Daten).

3.2.5. Atrophiezustand des Muskels

Bei der Messung der Atrophie der Supraspinatusmuskulatur zeigte sich nach 6 Wochen in 24 % der Fälle eine erstgradige, in 64 % der Fälle eine zweitgradige und in 12% der Fälle eine drittgradige Atrophie nach der Klassifikation nach Thomazeau. In der 12 Wochen MRT-Kontrolle stieg der Anteil der erstgradigen Atrophien auf 44 %, der Anteil der zweitgradigen Atrophien fiel auf 48 % und der drittgradigen auf 8 %. Die Halbjahreskontrolle wies nahezu unveränderte Werte auf: 44 % zeigten eine erstgradige, 52 % eine zweitgradige und 4 % eine drittgradige Atrophie auf.
Die Jahreskontrolle zeigte dann jedoch erneut eine deutliche Zunahme der erstgradigen Atrophie auf 79 % und eine Abnahme der zweitgradigen Atrophie auf 30 %, eine drittgradige Atrophie wies kein Patient auf. In unserer Studie konnten wir eine Abnahme des Atrophiezustandes und somit eine Zunahme der Muskulatur feststellen.
Schaut man sich die Signalintensität des Supraspinatussehne an, nimmt auch diese im Verlauf des Jahres von 420 ROI 6 Wochen postoperativ, über 338 ROI 12 Wochen postoperativ (p= 0,101) und 265 ROI nach einem halben Jahr auf 264 ROI in der Jahreskontrolle ab. Diese Abnahme spricht ebenfalls für eine Zunahme des Muskelgewebes. Die erste signifikante Verbesserung zeigte sich nach 26 Wochen (p= 0,001).

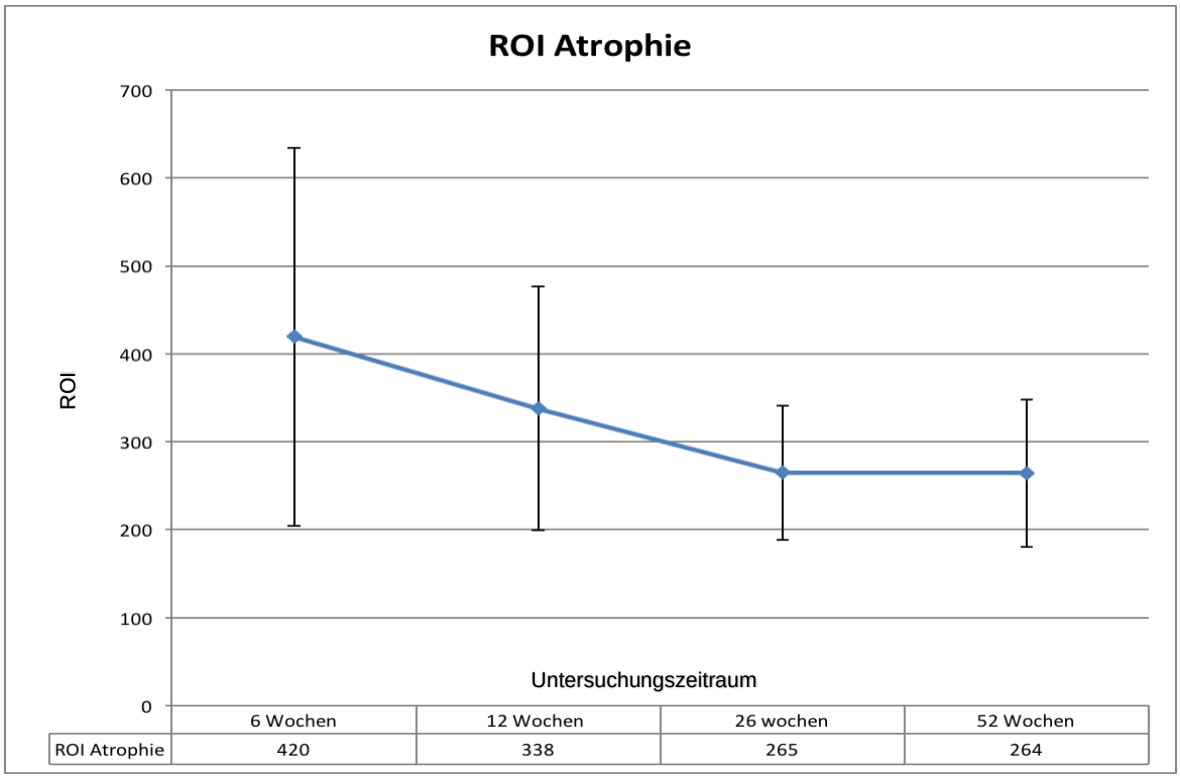

Abbildung 25: Abgebildet ist der Verlauf der ROI (Region of Interest, y-Achse) der Muskelatrophie anhand von Durchschnittswerten des Gesamtkollektivs im postoperativen Jahr (x-Achse) nach erfolgter arthroskopischer Rotatorenmanschettenrekonstruktion. Es lässt sich nach 26 Wochen eine signifikante Verbesserung von p-Wert=0,001 feststellen. Zudem Darstellung der Standardabweichungen. (In der Sportklinik Stuttgart 2012-2015 erhobene Daten).

Zusätzlich wurde das Tangentenzeichen nach Zanetti bestimmt, was ebenfalls ein Indikator des Atrophiezustandes des Muskels ist. Nach 6 Wochen zeigte sich hierbei bei 38 % ein positives und bei 62 % ein negatives Tangentenzeichen, die Werte sind nach 12 Wochen nahezu identisch, 37 % weisen ein positives und
63 % ein negatives Tangentenzeichen auf. Auch die Halbjahreskontrolle weist wenig Veränderung auf: In 35 % der Fälle liegt der Muskel unterhalb der gedachten Tangenten und in 65 % der Fälle oberhalb der Tangenten. Auch im Hinblick auf das Tangentenzeichen zeigt sich nach 52 Wochen eine deutliche Abnahme des Atrophiezustandes des Muskels, 20 % weisen ein positives Tangentenzeichen und 80 % ein negatives Tangentenzeichen auf. Dies bestätigt zusätzlich die Regenerationsfähigkeit des Muskels nach erfolgreicher Sehnenrekonstruktion.

Mit unserer Studie konnten wir zeigen, dass sich sowohl die klinisch erhobenen Parameter des CMS, als auch die kernspintomografischen Parameter im Verlauf des ersten postoperativen Jahres nach erfolgter Rekonstruktion der SSP in

modifizierter Mason-Allen Naht besserten. Im Verlauf der 52 Wochen kam es in allen Bereichen zu einer Besserung der klinischen Situation und zu einem sukzessiven Anstieg der kernspintomografischen Werte. Die Rekonstruktion der SSP in modifizierter Mason Allen Naht stellt durchaus eine Option für C2 und C3 Rupturen bei Patienten, die jünger als 60 Jahre alt sind dar.

4. DISKUSSION

Die Rotatorenmanschettenläsion stellt ein häufiges Krankheitsbild im orthopädischen und unfallchirurgischen Patientengut dar. Je nach Beschwerdebild des Patienten und Rupturgröße stehen konservative und operative Möglichkeiten zur Verfügung. Ursächlich können sowohl intrinsische als auch extrinsische Faktoren sein. Entscheidet man sich aufgrund des Leidensdruckes und der Größe der Ruptur für die operative Vorgehensweise ist heutzutage die arthroskopische Rotatorenmanschettenrekonstruktion der Goldstandard. Williams et al. sprechen sich vor allem bei jüngeren Patienten für die operative Herangehensweise aus [69]. Im Vordergrund steht hierbei das Voranschreiten der Rupturgröße und der Muskeldegeneration zu stoppen. Im Rahmen der arthroskopischen Vorgehensweise stehen die verschiedenen Single-Row und die Double-Row Techniken zur Verfügung.

Im Folgenden werden 3 Hypothesen diskutiert. Begonnen wird mit dem Vergleich der klinischen Ergebnisse dieser durchgeführten Studie (SR) mit einer bereits erfolgten Double-Row Studie (DR) von Dr. med. F. Pfalzer [51]. Zur guten Vergleichbarkeit beider Rekonstruktionstechniken und dem postoperativen Verlauf wurden beide Studien nach dem gleichen Studiendesign aufgebaut und die Patienten wurden in derselben Schultersprechstunde akquiriert. In beiden Studien wurden sowohl linke als auch rechte Schultern operiert, beide Geschlechter wurden miteingeschlossen und die Ausschlusskriterien waren dieselben. Im Durchschnitt waren die Patienten zum Zeitpunkt der Operation zufälligerweise in beiden Studien 57 Jahre alt, wobei der jüngste DR Patient 48 Jahre und der Älteste 66 Jahre alt war. In der SR Studie war der jüngste Patient ebenfalls 48 Jahre und der älteste Patient 72 Jahre alt. Die Anzahl der Probanden in der DR Studie ist mit 45 Patienten höher als in unserer Studie.

1.Hypothese:

„Wie verhalten sich die klinischen Ergebnisse im prospektiven seriellen Verlauf nach Rekonstruktion in Single Row Technik (modifizierte Mason-Allen-Naht) im Vergleich zur Double Row Technik und den Ergebnissen in der Literatur?“

Der präoperative CMS ist mit 57,5 Punkten in der SR Studie und 54 Punkten in der DR Studie nahezu identisch. Somit weisen beide Patientengüter gleiche

Ausgangsvoraussetzungen auf. Hierbei wurde ein ähnliches Schmerzniveau angegeben bei vermehrt beschriebener Krafteinbuße und sonst jedoch noch ein wenig besser erhaltener Beweglichkeit und erhaltenen Alltagsaktivitäten in der SR Gruppe.

Der CMS nach 6 Wochen ist in beiden Studien weiterhin nahezu identisch, hier kann ebenfalls erstmalig eine signifikante Besserung (SR p=0,009, DR p= 0,0006) der Schmerzsituation erzielt werden.

12 Wochen postoperativ zeigte sich in beiden Studien weiterhin kein wesentlicher Unterschied des Gesamtscores, der CMS ist nahezu identisch, wobei die Patienten in der DR Studie eine weitere Besserung der Schmerzsituation beschreiben und einen stärkeren Kraftaufbau aufweisen als in der SR Studie. Während der Punktewert für die Kategorie Schmerz in der SR Studie bei 9,4 Punkten liegt, ist er in der DR Studie bei 11 Punkten. Der Punktewert für die Kategorie Kraft liegt in der SR Studie bei 8 Punkten und in der DR Studie bei 11 Punkten. In der Kategorie ADL wurden bei uns 14,4 Punkte erreicht und in der DR Studie 12 Punkte. Der Gesamtscore beträgt in der SR Studie 61,9 und in der DR Studie 62 Punkte und ist somit weiterhin identisch.

In der Halbjahreskontrolle weist der Gesamt-CMS weiterhin vergleichbare Werte auf und ist in beiden Studien signifikant höher als der präoperative Gesamt-CMS (DR p< 0,0001, SR p<0,01). Die Patienten beider Studien zeigen nun eine identische Schmerzsituation auf (SR Studie 11,7 Punkte und DR Studie 12 Punkte) und der Punktewert in der Kategorie Kraft ist in beiden Studien angewachsen in der SR Studie auf 12,7 Punkte und DR Studie auf 15 Punkte. Der Parameter Kraft wies somit in beiden Gruppen eine Verbesserung auf, wobei sich die Werte in der SR Studie im Gegensatz zur DR Studie signifikant verbesserten (SR Studie p<0,01 und DR Studie p=0,773).

Auch nach einem Jahr kann kein wesentlicher Unterschied der klinischen Ergebnisse beider Studien im CMS verzeichnet werden. Die Gesamtpunktezahl des CMS ist weiterhin angestiegen, unsere Patienten haben in der Abschlusskontrolle insgesamt 84 von 100 Punkten und die Patienten in der DR Studie 88 von 100 Punkten erzielen können.

Die Patienten, welche mittels modifizierter DR Technik versorgt wurden, scheinen sich im Intervall zwischen 6 und 12 Wochen ein wenig schneller zu erholen. Dies zeigt sich einerseits durch einen stärkeren Kraftaufbau der Patienten, andererseits

dadurch, dass die Patienten bereits zu einem früheren Untersuchungszeitpunkt ein geringeres Schmerzniveau beklagen. Zudem weisen die Patienten der DR Studie einen Zuwachs des Gesamt-CMS im Laufe des ersten postoperativen Jahres von 34 Punkten und in unserer Studie von 26 Punkten auf.

Zusammenfassend lässt sich sagen, dass hinsichtlich des klinischen Outcomes unter Zuhilfenahme des CMS, beide Operationstechniken vergleichbare Ergebnisse liefern und keine der anderen deutlich überlegen zu sein scheint.

Tashjian et al. [62] führten eine Kohortenstudie an 47 Patienten durch. 25 wurden mittels DR Technik und 22 mittels SR Technik versorgt. 12 Monate postoperativ erfolgte eine klinische Beurteilung des Ergebnisses mittels VAS, ASES und SST und die Sehnenintegration wurde mittels MRT bewertet. Sie konnten ebenfalls feststellen, dass beide Techniken ähnliche klinische und kernspintomografische Verbesserungen bei mittelgroßen Rupturen (1-3 cm) aufzeigen.

Gerber et al. [21] führten eine prospektive Studie an 29 Patienten durch. Eingeschlossen wurden Patienten mit einer rekonstruierten RM-Massenruptur. Das FU betrug mindestens 2 Jahr. 27 Patienten waren zur Abschlusskontrolle vorstellig. Es erfolgte die klinische Evaluation mittels CMS und die Patienten wurden kernspintomografisch kontrolliert. Der CMS wurde geschlechts- und altersspezifisch ausgewertet und zeigte eine Zunahme von 49 % präoperativ auf 85 %, die schmerzfreie Beweglichkeit besserte sich für die Flexion von 82 ° auf 142 ° und für die Abduktion von durchschnittlich 82 ° auf 137 °. Der Parameter Schmerz sowie die ADL besserten sich signifikant ($p< 0,05$). Bei 17 Patienten wurde eine intakte Sehne diagnostiziert. Nach erfolgreicher Sehnenheilung zeigte sich eine reversible Muskelatrophie, jedoch eine fortschreitende Muskelverfettung. Dieses Ergebnis entspricht auch dem Ergebnis unserer Studie.

Shin et al. [59] führten eine Kohortenstudie an 84 Patienten mit symptomatischer, bursasseitiger Partialruptur der RM durch. 47 Patienten wurden in SR und 37 in DR Technik operiert. Postoperativ wurde zur klinischen Beurteilung der ASES, CMS und VAS erhoben, des Weiteren wurde nach 6 Monaten eine MRT durchgeführt und die Sehnenintegrität nach Sugaya wurde bestimmt. Das FU lag bei 32,5 Monaten. Klinisch zeigte sich in beiden Gruppen eine signifikante Steigerung aller Scores, der CMS stieg von präoperativ 67 Punkten auf 88 Punkte in der Abschlusskontrolle, $p< 0,001$. Nach 6 Monaten wurde in der SR Gruppe bei 4 Patienten (8,5%) und in der DR Gruppe bei 3 Patienten (8,1%) eine Reruptur festgestellt. Auch in unseren

Studien konnte eine signifikante Steigerung des CMS von präoperativ zu 1 Jahr postoperativ verzeichnet werden. In der SR Gruppe von präoperativ 57,5 Punkte auf 83,7 Punkte 52 Wochen postoperativ. In der DR Gruppe von 54 Punkten präoperativ auf 88 Punkte 1 Jahr postoperativ. In unserem Fall lag die Rerupturrate nach 6 Monaten bei 8 % in der SR Gruppe und 7% in der DR Gruppe, somit vergleichbar.

Carbone et al. [9] beurteilten in einer Kohortenstudie retrospektiv an 32 Patienten mit einem Durchschnittsalter von 52 Jahren die Ergebnisse nach Rekonstruktion von Rotatorenmanschettenmassenrupturen. Einschlusskriterien waren ein im präoperativ durchgeführten MRT nachgewiesenes positives Tangentenzeichen, eine Muskelverfettung Grad 3-4 nach Goutallier sowie ein Humeruskopfhochstand. Es wurden für die Rekonstruktion Titannahtanker in Single Row Technik verwendet, die Operationsdauer sowie die perioperativen Komplikationen wurden dokumentiert. Das FU betrug wie auch in unserer Studie 12 Monate. Nach 3, 6 und 12 Monaten wurde der CMS sowie das Subjective shoulder value (SSV) erhoben, des Weiteren erfolgte nach 12 Monaten zudem eine sonografische Abschlussuntersuchung. Die durchschnittliche Operationsdauer betrug 70 Minuten, der präoperative CMS lag bei 55 Punkten, der SSV bei 40 Punkten. Nach 1 Jahr lag der CMS bei 72 Punkten und der SSV bei 80 Punkten, so dass die Scores signifikant höher waren ($p< 0,001$). In der Abschlusskontrolle lag bei 20 Fällen eine intakte RM vor (62,5 %), 5 Patienten waren mit dem postoperativen Ergebnis unzufrieden und zeigten eine Reruptur auf, so dass die Versagensrate bei über 20 % lag. Dieses Ergebnis mit einer signifikanten Steigerung des CMS im ersten postoperativen Jahr ist mit unserem vergleichbar. Die Rerupturrate ist verglichen mit der Rerupturrate unseres Patientenguts deutlich höher. In der Literatur werden Rerupturraten von 5 % bis 30 % angegeben [28].

Die klinischen Ergebnisse in der Literatur weisen jedoch bis auf die erhöhte Rerupturrate nach SR Rekonstruktion keinen signifikanten Unterschied beider Techniken auf [8, 38].

In einer retrospektiven Studie an 40 Patienten konnten Tudisco et al. [64] ebenfalls beide Gruppen miteinander vergleichen, dabei wurden 20 Patienten mittels SR Technik und 20 Patienten mittels DR Technik versorgt. Das FU betrug mindestens 3 Jahre und liegt deutlich über unserem FU. Erhoben wurde hierbei die Rerupturrate mittels MR-Arthrografie, klinisch wurde der CMS und der SST

erhoben, ebenso wurden die Operationsdauer und die Implantatkosten festgehalten. Das mittlere FU in der SR Gruppe betrug 40 Monate und in der DR Gruppe 38,9 Monate. Der durchschnittliche CMS lag bei 70 Punkten in der SR Gruppe und bei 68 Punkten in der DR Gruppe. In allen Fälle zeigte sich eine Kontrastmittelleckage, wobei die Rerupturrate in der SR Gruppe mit 60 % und in der DR Gruppe mit 25 % angegeben wurde. Somit konnten sie eine signifikant niedrigere Versagensrate in der DR Gruppe feststellen, klinisch zeigte sich jedoch trotz längerer Operationszeit bei höheren Implantatkosten kein eindeutiger Vorteil der DR Technik. Die deutlich erhöhte Versagensrate, im Vergleich zu unseren Studien, führen wir zum einen auf die höhere Genauigkeit des Arthro-MRTs und der damit möglicherweise falsch positiven Ergebnisse, zum anderen auf das längere FU der Studie zurück. Die klinischen Ergebnisse zeigten, wie in unseren Studien, keinen wesentlichen Unterschied im erhobenem CMS auf.

2.Hypothese:

„Wie verläuft die Sehnenintegration im ersten postoperativen Verlauf nach Rekonstruktion in Single Row Technik (modifizierte Mason-Allen-Naht) im Vergleich zur Double Row Technik und den Ergebnissen in der Literatur?“

Des Weiteren sollte mithilfe dieser Studie geklärt werden in wie weit die modifizierte SR Nahttechnik eine verzögerte Sehnenintegration nach Sugaya aufweist und wie sich die einzelnen kernspintomografischen Parameter verändern.
In unserer Studie sehen wir, dass der Großteil, also 73 % der Patienten nach 6 Wochen eine Sehnenintegrität Grad 3 nach Sugaya aufweist, was einer Ausdünnung der Sehne um weniger als die Hälfte entspricht, die verbliebene 22 % weisen eine Grad 2 Sehnenintegration auf. Im weiteren Verlauf kommt es dann bereits im Intervall von 6 und 12 Wochen postoperativ zur Zunahme der Sehnenintegrität bei einigen Patienten. Nach 26 Wochen zeigt sich dann eine weitere Linksverschiebung der Verteilung. Nach 52 Wochen kann nur noch bei einem geringen Anteil von 12 % eine drittgradige Sehnenintegrität festgestellt werden, wobei 76 % Grad 1 und 2 Sehnenintegrationen aufweisen.
Unserer Studie zufolge kann somit nicht von einer verzögerten Sehnenintegration nach Sugaya nach modifizierter SR Nahttechnik gesprochen werden. Bereits nach

6 Monaten scheint sich hier beim Großteil der Patienten ein zufriedenstellendes kernspintomografisches Ergebnis eingestellt zu haben.

Im weiteren Schritt werden nun die kernspintomografischen Ergebnisse beider Studien miteinander verglichen, der Fokus hierbei lag, wie bereits erwähnt, auf der Sehnensignalintensität, der Sehnenintegration nach Sugaya, der postoperativen Knochenmarködemfläche sowie der damit einhergehenden Knochenmarködemsignalintensität. Des Weiteren wurde der postoperative Bursitisgrad qualitativ bestimmt, es wurde ein Blick auf die Trophik der Sehne geworfen und die Veränderung der Muskelverfettung im Verlauf des Jahres beurteilt.

In beiden Patientenkollektiven zeigte sich postoperativ ein deutliches Sehnensignal in der T2 gewichteten Sequenz, wobei hier die ROI Ausgangswerte unserer Studie höher und die Abschlusskontrollwerte tiefer als in der DR Studie liegen. In beiden Fällen kommt es zwischen der 26 Wochen und 52 Wochen Kontrolle zu einem signifikanten Abfall der Signalintensität der Sehne am Messpunkt 1. (SR Studie $p=0,043$ und DR Studie $p<0,001$).

Bestimmt man das Sehnensignal der Supraspinatussehne nach der Sugaya-Klassifikation ist in beiden Studien im Verlauf der 52 Wochen eine deutliche Linksverschiebung, was einer Zunahme der Sehnenintegration und somit einer adäquaten Sehneneinheilung entspricht, zu beobachten. In unserer Studie kommt es nach 26 Wochen erstmalig in 2 Fällen zu einer insuffizienten Sehnenintegration und nach 52 Wochen in 2 weiteren Fällen. Im Verlauf der Studie kam es somit bei insgesamt 4 Patienten zu einer Reruptur. Dies entspricht einer Rerupturrate von 15 %. Diese liegt im Bereich der in der Literatur angegebenen Rate [28].

In der DR Studie fallen nach 26 Wochen ebenfalls eine insuffiziente Sehnenintegration in 3 Fällen auf, nach 52 Wochen zeigte sich hier jedoch keine weitere Veränderung. Zusammenfassend lässt sich sagen, dass die Rate der Rerupturen bei 4 von 27 Fällen in unserer Studie mit 15 % angegeben und nach erfolgter Double Row Technik in 3 von 45 Fällen somit bei 6,7 % liegt. Dies entspricht einer deutlich höheren Rerupturrate im SR Patientenkollektiv.

Goutallier et al. [26] untersuchten 220 Schultern und beurteilten sowohl den klinischen Zustand mittels CMS als auch die Manschettenintegrität mittels Schnittbildgebung (116 MRTs und 104 CTs). Das durchschnittliche FU betrug 37

Monate. In 36 % der Schultern konnte eine fehlende Integrität im Sinne einer Reruptur festgestellt werden. Diese Rerupturen wurden vor allem in Schultern festgestellt, deren Muskeldegeneration bereits präoperativ auf mindestens zweitgradig eingeteilt wurde. Zudem konnte ein Einfluss der fettigen Degeneration des M. Infraspinatus und des M. subscapularis festgestellt werden. Der CMS war in der Rerupturgruppe signifikant niedriger. Verglichen zu unseren Studien ist sowohl das Patientenkollektiv als auch das FU deutlich höher und somit auch die Wahrscheinlichkeit eine Reruptur, also eine Verschlechterung der Sehnenintegration, zu erleiden höher. Eine Korrelation zwischen bereits präoperativ festgestellter höherer Muskeldegeneration und der Wahrscheinlichkeit eine Reruptur zu erleiden, konnten wir nicht feststellen.

Betrachtet man die Knochenmarködemfläche sowie die Knochenmarködemsignalintensität im Laufe des Jahres zeigte sich hierbei in beiden Studien ein Rückgang selbiger im Sinne einer postoperativen Normalisierung. Im Hinblick auf die Ödemfläche konnte in der DR Studie eine signifikante Abnahme bereits zwischen der 12. und 26. postoperativen Woche vermerkt werden, hier zeigte sich in der SR Studie eine nicht signifikante Abnahme (p= 0,248). In unserer Studie kam es erst in der zweiten Hälfte des Jahres im Zeitraum von 26 zu 52 Wochen postoperativ zu einem signifikanten Abfall
(p= 0,022).
Bezüglich der Signalintensität konnte in beiden Fällen kein signifikanter Abfall verzeichnet werden.
Das Bild einer postoperativen Begleitbursitis normalisierte sich. Während nach 6 Wochen 22 % unserer Patienten eine deutliche Bursitis aufwiesen, war dies in der Vergleichsstudie in 50 % der Fälle eingetreten. Nach 12 Wochen wiesen die ersten unserer Patienten bereits keine Bursitis mehr auf, dieser Zustand stellte sich in der Vergleichsstudie erst nach 26 Wochen ein. Insgesamt jedoch zeigten sich nach 52 Wochen in beiden Fällen vergleichbare Verteilungsmuster, so dass nur ein minimaler Anteil eine deutliche, der Großteil eine geringe Bursitis aufwiesen und 20 % keine Auffälligkeiten zeigte.
Beurteilt man den Atrophiezustand der Sehne nach Thomazeau ergaben sich in der Vergleichsstudie keine Auffälligkeiten. Der Anteil der Patienten mit einer erstgradigen Atrophie nahm im Laufe der 52 Wochen nicht signifikant zu und war

bereits zu Beginn großteilig vertreten, wohingegen in unserer Studie der Anteil der erstgradigen Atrophie im Verlauf deutlich zugenommen und der Anteil, der drittgradige deutlich abgenommen hatte, so dass von einer Linksverschiebung die Rede sein kann. Nach 52 Wochen wurde in der aktuellen Studie keine drittgradige Atrophie mehr verzeichnet.
In Korrelation zu diesem Umkehrmechanismus stand ebenfalls die Bestimmung der Muskelatrophie nach Zanetti. In unserer Studie zeigte sich 6 Wochen postoperativ in 38% der Fälle ein positives Tangentenzeichen, wobei dieser Anteil nach 52 Wochen auf 20% fiel, sodass nach einem Jahr 80% der Patienten einen deutlichen Rückgang der Muskelatrophie auswiesen. In der Vergleichsstudie lag der Anteil konstant bei um die 90%.
Abschließend bestand auch hier kein wesentlicher Unterschied beider Patientenkollektive.

Deniz et al. [16] konnten in ihrer prospektiven Studie an 102 Patienten, welche eine SR Rekonstruktion erhielten keine Veränderung der Muskelatrophie oder fettigen Degeneration feststellen. Erfasst wurde ebenfalls der CMS, der Atrophiegrad nach Thomazeau und der Verfettungsgrad nach Goutallier zunächst präoperativ und dann 2 Jahre postoperativ. Die FU-Rate betrug 85,2 % bei einem Durchschnittsalter von 62,5 Jahren. Die Rerupturrate lag bei 29,9 %. Trotz erfolgreicher Sehneneinheilung zeigte sich kein Rückgang der Atrophie. Es konnte entweder der präoperative Muskelstatus gehalten werden oder er verschlechterte sich sogar. Nach erneuter Ruptur zeigte sich ein signifikantes Voranschreiten der Muskelatrophie und der Muskelverfettung. Eine Rolle hierbei haben das Patientenalter, die initiale Rupturgröße und der präoperative Muskelstatus gespielt. In unserer Studie zeigte sich die Summe der erstgradigen und zweitgradigen Muskelverfettungen über das Jahr verteilt konstant.

Betrachtet man die kernspintomografischen Ergebnisse im Hinblick auf die Muskelverfettung nach Goutallier kann in den ersten 26 Wochen kein Unterschied der Studien festgestellt werden. Nach 12 Wochen wiesen in unserer Studie 11 % eine erstgradige, 78% eine zweitgradige und 3 % eine drittgradige Verfettung auf. Nach erfolgter DR Technik sah man nach 12 Wochen in 65 % der Fälle eine

erstgradige, in 23 % der Fälle eine zweitgradige und in 12 % der Fälle keine Muskelverfettung. Nach 52 Wochen wies in der Vergleichsstudie der Großteil zu 80 % eine erstgradige und 20 % eine zweitgradige Muskelverfettung auf, wohingegen bei uns 29 % eine erstgradige, 59 % eine zweitgradige, 8 % eine drittgradige und 4 % eine viertgradige Muskelverfettung nach der Einteilung von Goutallier aufwiesen.
Nach einem Jahr stieg somit der Anteil der Patienten mit einer erstgradigen Muskelverfettung, die Summe der erst- und zweitgradigen Verfettungen blieb jedoch konstant.
Bezogen auf die Signalintensität fällt der ROI von 758 nach 6 Wochen auf 695 ROI nach 52 Wochen, ein signifikanter Abfall kann hier nicht festgestellt werden ($p= 0,208$).
In der Vergleichsstudie zeigt sich ein signifikanter Abfall im Intervall von 6 zu 52 Wochen postoperativ von 544 ROI auf 427 ROI.

Auch Park et al. [48] untersuchten in einer Studie mit 77 Patienten nach rekonstruierter RM Ruptur die Muskelverfettung postoperativ. Das FU betrug 1 Jahr und entspricht unserem FU. Beurteilt wurde die Muskelverfettung nach Goutallier sowie die Sehnenintegration nach Sugaya in einem präoperativen, direkt postoperativen (3 Tage) sowie Abschluss MRT (9-12 Monate). Es konnte keine Verbesserung der Muskelverfettung festgestellt werden.

Wie bereits erwähnt, fällt jedoch beim Vergleich beider Studien miteinander auf, dass die Rerupturrate im SR Patientenkollektiv deutlich höher ist als im DR Kollektiv. Auch diese Beobachtung bestätigt sich in der aktuellen Literatur. Man ist sich einig, dass beide Techniken klinisch vergleichbare Ergebnisse liefern, die SR Technik jedoch eine höhere Rerupturrate im Verlauf, also eine schlechtere Sehnenintegration, aufweist und bei Defekten über 3 cm eine DR Naht der SR Naht aufgrund der besseren Wiederherstellung des Knochen-Sehnenkonstrukts vorzuziehen ist [5, 18, 31, 33, 41, 46, 50].
Pauly et al. [50] kamen 2010 ebenfalls zu dem Schluss, dass beide Techniken klinisch keinen wesentlichen Unterschied zeigen, jedoch die DR Technik eine bessere Wiederherstellung des Footprints erreicht. Zu diesem Ergebnis waren 2008 bereits Nelson et al. [46] gelangt. Sie sprechen sich für eine SR Naht bei kleinen

Rupturen und aufgrund des besseren Footprints für eine DR Rekonstruktion bei größeren Rupturen aus.

Hein et al. [31] waren in einem systemischen Review auch zu dem Ergebnis gelangt, dass die DR Techniken den SR Techniken im Hinblick auf die Rerupturrate 12 Monate postoperativ überlegen sind. Hierfür wurden 32 Studien betrachtet, die ebenfalls zwei OP-Techniken miteinander verglichen. Das FU betrug ebenfalls 1 Jahr und die Reruptur wurde mittels Bildgebung wie beispielsweise eines MRT, Ultraschalls oder einer Arthrografie diagnostiziert.

In diversen Kadaverstudien zur Ermittlung der biomechanischen Festigkeit zeigte sich, dass die DR Technik der SR Technik diesbezüglich überlegen ist [5].
Aufgrund der genaueren Wiederherstellung des Footprints wird vor allem bei größeren Defekten die DR Technik empfohlen [18]. Gleichzeitig ist diese jedoch mit höheren Kosten und einem größeren operativen Aufwand vergesellschaftet, so dass man diese Technik nicht grundsätzlich als Standardrekonstruktionsverfahren empfiehlt.
Die Studie von Huang et al. [33] bestätigt dies, dass die DR Methode kostspieliger ist als die SR Methode, jedoch bei größeren Defekten von über 3 cm wirtschaftlicher zu sein scheint.
Die Sehnenrekonstruktion in DR Technik ist das anspruchsvollere operative Verfahren und somit auch unter anderem von dem Erfahrungsschatz des Operateurs abhängig. Abschließend ist jedoch keine OP-Technik der Anderen insgesamt so weit überlegen, dass aktuell weiterhin beide Techniken angewandt werden.
Der Vergleich der Ergebnisse beider Techniken bleibt Gegenstand vieler Studien.

Bereits 2005 befasst sich die Gruppe um Sugaya [61] mit diesem Thema. In dieser retrospektiven Studie wurden 80 Schultern von 78 Patienten mit kompletter RM-Ruptur kontrolliert. Das FU betrug im Durchschnitt 35 Monate bei einer Zeitspanne von 24 bis 60 Monaten. 39 Patienten wurden mittels SR und 41 Patienten mittels DR Technik versorgt. Zur klinischen Beurteilung wurde der UCLA und ASES Score erhoben. Hierbei zeigte sich nach beiden Verfahren eine signifikante Steigerung der

Jeweiligen ohne Unterschied Beider im Verlauf. Auch dies entspricht unserem Ergebnis. Die durchgeführten MRT wurden vor allem auf die Sehnenintegrität nach Sugaya hin untersucht. In der postoperativen SR Gruppe wurde bei 11 Patienten eine Grad 1, bei 6 Patienten eine Grad 2, bei 12 Patienten eine Grad 3, bei 4 Patienten eine Grad 4 und bei 6 Patienten eine Grad 5 Sehnenintegration festgestellt. Im Vergleich dazu wurde in der DR Gruppe bei 22 Patienten Grad 1, bei 8 Patienten Grad 2, bei 7 Patienten eine Grad 4 und bei keinem Patienten eine Grad 5 Sehnenintegration festgestellt. In unseren Studien zeigten sich ähnliche prozentuale Verteilungen.

Sugaya et al. [61] sahen nach durchgeführter Studie, nicht zuletzt aufgrund der deutlich höheren Rate an Grad 5 Sehnenintegrationen in der SR Gruppe, zwar eine strukturelle Überlegenheit in der DR Gruppe jedoch ohne wesentlichen Unterschied im klinischen Outcome.

Die Gruppe um Carbone [9] kam in ihrer Arbeit zu dem Schluss, dass eine als bereits potenziell irreparabel geltende RM-Läsion bei Patienten unter 60 Jahren, deren Muskulatur bereits deutliche degenerative Anzeichen aufweist, durchaus gute Ergebnisse im kurzzeitigen FU nach durchgeführter SR Naht aufweisen kann.

Die Untersuchungsintervalle sind mit 3, 6 und 12 Monaten postoperativ unserer Studie sehr ähnlich. In beiden Studien zeigt sich eine signifikante CMS Verbesserung nach 12 Monaten mit einem p-Wert von $p< 0{,}001$. Unsere Versagensrate lag jedoch mit knapp 15 % unter Carbones sonografisch ermittelten Rerupturrate von 20 %. Auch wir sehen die Single Row Methode als eine durchaus anwendbare Technik an.

Hantes et al. [29] verglichen in ihrer Kohortenstudie an 66 Patienten ebenfalls die beiden Techniken miteinander. Eingeschlossen wurden Patienten unter 55 Jahren, 34 Patienten wurden mittels SR und 32 Patienten mittels DR Technik versorgt. Postoperativ wurde nach mindestens 12 Monaten eine Kernspintomografie durchgeführt, die Sehnenintegration nach Sugaya wurde bestimmt und zudem wurde nach mindestens 2 Jahren klinisch der CMS und der UCLA erhoben. Das FU betrug 46 Monate (28-50 Monate).

In der kernspintomografischen Kontrolle konnte nach DR Technik eine bessere Sehnenheilungsrate festgestellt werden (84%), wobei diese nach SR Naht bei

61 % lag, (p< 0,05). Klinisch konnte kein signifikanter Unterschied der Scores erhoben werden. Insgesamt war das klinische FU der Studie mit mindestens 24 Monaten postoperativ höher als in unserer Studie, es zeigte sich jedoch wie in unsere Studie kein wesentlicher klinischer Unterschied. Auch wir fanden in der SR Gruppe eine erhöhte Versagensrate als in der DR Gruppe. Die Versagensrate unserer Studie liegt jedoch unter der hier genannten Rate.
Hantes et al. sprechen sich aufgrund der geringeren Versagensrate nach DR Technik für die DR Technik bei jungen Patienten unter 55 Jahren aus.

Die Kohortenstudie von Gerhardt et al. [22] konnte ebenfalls vergleichbare Ergebnisse erzielen. Hierzu wurden 20 Patienten in modifizierter Mason Allen SR Technik und 20 Patienten in DR Technik versorgt. Das Durchschnittsalter lag in der SR Gruppe bei 61,5 Jahren und in der DR Gruppe bei 61,2 Jahren. Postoperativ wurden zur klinischen Beurteilung der SSV, der CMS und der WORC durchgeführt, ferner wurde eine MRT angefertigt und hiermit die Sehnenintegration, die Muskelatrophie sowie der Grad der Muskelverfettung festgestellt. Das durchschnittliche FU betrug in der SR Gruppe 16,8 Monate und in der DR Gruppe 23,4 Monate. Nach durchgeführte modifizierter Mason Allen SR Naht lag der SSV bei 91 %, der WORC bei 96,5 % und der CMS bei 82,2 Punkten. Die Vergleichsgruppe konnte 92,9 % im SSV, 90,7 % im WORC und 77 Punkte im CMS erreichen. Hinsichtlich des klinischen Outcomes konnte kein signifikanter Unterschied (p>0,05) dokumentiert werden. Das Verteilungsmuster der Sehnenintegrität nach Sugaya wurde in der SR Kohorte mit Typ 2 n= 4, Typ 3 n=9, Typ 4 und 5 jeweils n= 3 festgehalten.
In der DR Kohorte wurde für Typ 2 n=5 Mal, Typ 3 n=10, Typ 4 n= 3 und Typ 5 n=2 angegeben. Somit lag die Rerupturrate bei 31,6 % in der SR Kohorte und bei 25 % in der DR Kohorte. Bezüglich der Muskelatrophie und Verfettung wurde kein signifikanter Unterschied festgestellt.
Das Verteilungsmuster der Sehnenintegrität zeigte sich in unseren Studien vergleichbar, wobei die Rerupturraten in unseren Studien geringer waren. Auch dies führen wir auf das längere FU in der dargelegten Studie zurück.

Die Gruppe um Carbonel [10] konnte anhand des UCLA einen signifikanten klinischen Unterschied zwischen beiden Rekonstruktionsverfahren verzeichnen.

Eingeschlossen wurden 160 Patienten mit einer kompletten RM-Ruptur. Diese wurden in 2 Gruppen randomisiert und mittels einer der beiden Techniken operativ versorgt. Das FU betrug 2 Jahre und 100 % der Patienten konnten nachuntersucht werden. Präoperativ als auch 2 Jahre postoperativ wurde eine MRT angefertigt, des Weiteren wurden die klinischen Ergebnisse anhand des UCLA, mittels ASES und des CMS erhoben. Der SSI und die ROM wurden erhoben. Es kam zu einer signifikanten Besserung in allen klinischen Bereichen im Vergleich zum präoperativen Status. Der CMS wies keinen signifikanten Unterschied im Vergleich nach 2 Jahren auf. Dies entspricht unseren klinischen Ergebnissen.
Der UCLA und ASES Index zeigten jedoch signifikante Erhöhungen in der DR Gruppe, vor allem große Rupturen über 3 cm wiesen deutlich signifikante Unterschiede im UCLA und ASES auf. Der UCLA wies somit einen signifikanten Unterschied im Vergleich auf. Dies entspricht der in der Literatur beschrieben Meinung, dass größere Rupturen mittels DR Naht versorgt werden sollten.
Kernspintomografisch zeigte sich auch hier kein signifikanter Unterschied beider Techniken. Zudem konnten sie keinen wesentlichen Unterschied in der kernspintomografischen Abschlusskontrolle bezüglich der Rerupturrate feststellen.
Da in unserer Studie nur der CMS erhoben wurde, ist eine Aussage bezüglich des UCLA nicht möglich.

Burks et al. [8] befassten sich ebenfalls mit dem Vergleich beider Techniken. 40 Patienten wurden in ihre Studie eingeschlossen und randomisiert. Das FU betrug 1 Jahr. Klinisch wurde neben dem CMS, der UCLA, WORC, SANE, ASES, die ROM sowie die Kraftmessung in Außen- und Innenrotationsstellung gemessen. Kernspintomografische Aufnahmen erfolgten ebenfalls zu jedem Nachuntersuchungszeitpunkt. Die Patienten wurde präoperativ, 6 Wochen, 3 Monate und 1 Jahr postoperativ nachuntersucht, eine Halbjahreskontrolle wie in unserem Fall fand nicht statt, ansonsten entsprechen diese Zeitpunkte unseren Nachuntersuchungszeitpunkten. Weder klinisch noch kernspintomografisch wurden Unterschiede festgestellt. Nach 1 Jahr zeigten sich in beiden Gruppen jeweils 2 Rerupturen, sowie in der DR Gruppe 1 Teilruptur. Diese vergleichende Studie ist aufgrund der Untersuchungsmethoden sowie der definierten Untersuchungszeitpunkte unserer Studie am ähnlichsten und erzielt vergleichbare Ergebnisse.

Zuletzt konnten sogar Plachel et al. [52] gute Langzeitergebnisse nach erfolgter SR und DR Rekonstruktion präsentieren. Hierfür wurden Patienten nach durchschnittlich 12 Jahren postoperativ nach SR oder DR Naht klinisch und sonografisch nachkontrolliert. Insgesamt zeigte sich im Laufe der Jahre eine zunehmende Rerupturrate in beiden Gruppen. Die DR Gruppe schien sonografisch eine bessere Sehnenintegrität im Langzeitverlauf zu zeigen, klinisch konnte aber ebenfalls kein wesentlicher Unterschied im CMS festgestellt werden.

3.Hypothese:

„Korrelieren die erfassten MRT-Bildparameter im Verlauf nach 6, 12, 26 und 52 Wochen mit der klinischen Untersuchung im Constant Murley Score?“

Zuletzt soll betrachtet werden in wie weit Parameter des CMS, also Schmerz, ADL, Kraft und die Beweglichkeit mit den MRT Parametern im Verlauf nach 6, 12, 26 und 52 Wochen korrelieren. Sicher ist, dass sich diese unterschiedlichen Parameter nicht eindeutig miteinander in Korrelation stellen lassen, da es sich hierbei um subjektive als auch objektive Größen handelt und man diese miteinander vergleichen müsste. Schmerz beispielsweise ist eine subjektive Größe, während die Kraft, der Bewegungsumfang oder die kernspintomografischen Parameter objektive Größen sind. Darüber hinaus werden die unterschiedlichen Parameter in verschiedenen Skalen erhoben. Der Schmerz und die ADL des CMS werden in der Ordinalskala erfasst, wohingegen die ROM intervallskaliert erhoben wird. Die MRT-Parameter werden in der Intervallskala angegeben und nach vorgefertigten Klassifikationsgraden eingeteilt. Als Korrelationspaare sehen wir zum einen den Schmerz mit der Knochenmarködemgrösse zum anderen den Parameter Kraft mit der Sehnenintegration. Einander gegenüber gestellt werden kann zudem die ROM und die Kraftentwicklung dem Grad der Muskelverfettung.

Der Schmerz reduziert sich bereits in unserem Patientengut 6 Wochen postoperativ signifikant wohingegen die Knochenmarködemgrösse sich erstmalig im Vergleich zur 6 Wochenkontrolle nach 52 Wochen signifikant ändert

($p = 0{,}0006$), so dass diese beiden Parameter nicht in direkter Korrelation miteinander stehen.

Die Kraft steigert sich im Intervall zwischen der 12. und 26. postoperativen Woche erstmalig signifikant, die Sehnenintergration zeigt zwar eine deutliche

Linksverschiebung, die Signalintensität fällt in diesem Zeitraum jedoch nicht signifikant ab. Auch diese Parameter können nicht eindeutig miteinander in Korrelation gebracht werden. Es kommt insgesamt zu einer Besserung beider Parameter jedoch zeitverzögert.

Der Bewegungsumfang bessert sich ebenfalls 6 Wochen postoperativ bereits signifikant, wobei sich die Muskelverfettung zu keinem Zeitpunkt in Korrelation zeigt. Kernspintomografisch zeigten sich in keinem Fall eine fortgeschrittene Atrophie, auch die fettige Infiltration zeigte sich nur bei einem Patienten bei drittgradig und voranschreitend, wohingegen die Übrigen eine zweitgradige Verfettung aufwiesen.

Bereits 2005 stellte sich die Gruppe um Flurin et al. [17] in einer multizentrischen retrospektiven Studie die Frage bezüglich der Korrelation von klinischen und kernspintomografischen Größen. Eingeschlossen wurden 576 Patienten mit einer arthroskopisch versorgten kompletten Ruptur der Supraspinatus- oder Infraspinatussehne. Das durchschnittliche Alter lag bei 57,7 Jahren. Es wurde der CMS erhoben und ein Arthro-MRT angefertigt. Das FU betrug mindestens 1 Jahr. Der CMS stieg postoperativ signifikant auf durchschnittlich 82,7 Punkte an. Es konnte eine Versagensrate von 25,2 % verzeichnet werden. Postoperativ zeigte sich eine Korrelation des CMS mit der Sehnenintegrität ($p<0,001$), des Weiteren zeigte sich eine Korrelation zur Kraft ($p<0,001$), zur ROM ($p=0,01$) und zu den ADL ($p= 0,04$). Eine Korrelation von Sehnenintegrität und Schmerz konnte nicht festgestellt werden.

In unserer Studie kam es in 4 Fälle zu einer Reruptur, dies entspricht einer Rerupturrate von 15 %. Das durchschnittliche Alter der betroffenen Patienten betrug 61,5 Jahre. In 3 Fällen zeigte sich eine Korrelation zwischen klinischem und kernspintomografischen Ergebnis, zwei Patienten gaben zum Zeitpunkt der Reruptur sehr starke, ein Weiterer starke Schmerzen an. Der CMS zu diesem Zeitpunkt zeigte sich ebenfalls deutlich verschlechtert, einer der Patienten, welcher an sehr starken Schmerzen litt, wies einen Punktewert auf, der unter dem präoperativen lag, ein Weiterer einen vergleichbaren Punktewert. Der 4. Patient war trotz erlittener Reruptur beschwerdefrei und konnte einen CMS von 98 Punkten erreichen.

Insgesamt lässt sich somit sagen, dass ein schlechtes kernspintomografisches Ergebnis auch mit einem schlechten klinischen Ergebnis im Gesamt-CMS korreliert,

die einzelnen klinischen und kernspintomografischen Parameter jedoch nicht eindeutig im Zeitverlauf miteinander in direkte Korrelation gesetzt werden können.

4.1. Studienkritik

Ein Kritikpunkt der Studie ist die geringe Fallzahl mit 27 Patienten sowie das selektive Patientengut, welches ein eher geringes Durchschnittalter mit 57 Jahren hat. Zudem handelt es sich bei unseren Patienten um gesunde Patienten ohne wesentliche relevante systemische Nebenerkrankungen. Eine Kontrollgruppe mit einem differenten Nachbehandlungsschema gibt es auch nicht. Unklar ist, inwieweit die kernspintomografischen Ergebnisse geräteabhängig sind.

Eine Stärke dieser Studie ist durchaus die prospektive serielle Erfassung zu mehreren Zeitpunkten in den ersten 12 Monaten und die gute Rücklaufquote von über 80 %.

5. ZUSAMMENFASSUNG

Der Schulterschmerz gehört zu den häufigsten Symptomen orthopädischer Patienten, bei einem Großteil dieser Patienten ist dies auf eine Rotatorenmanschettenverletzung zurückzuführen. Betroffen sind sowohl junge, als auch ältere Patienten.

Zu unterscheiden sind hierbei traumatische, welche vor allem junge Menschen betreffen, von degenerativen Rotatorenmanschettenrupturen. Traumatische Verletzungen sowie Rotatorenmanschettenrupturen, die Patienten unter 50 Jahren betreffen, sollen zeitnah operativ versorgt werden. Die Läsionen können sowohl offen, als auch arthroskopisch versorgt werden. Mit dem Fortschritt der arthroskopischen Instrumente und Tools hat sich der Trend zur „Schlüsselloch“ – Chirurgie hin verlagert. Heutzutage sind sowohl die modifizierte Single Row als auch die Double Row Nahttechnik etablierte Methoden.

Unsere Studie befasste sich mit Patienten, welche in modifizierter Mason Allen Single Row Technik operativ versorgt wurden. Hierbei wurden 27 Patienten prospektiv seriell erfasst, präoperativ sowie postoperativ klinisch und kernspintomografisch nachuntersucht. Das Follow-up betrug 1 Jahr. Die Untersuchungszeitpunkte wurden auf 6, 12, 26 und 52 Wochen postoperativ festgelegt. Es wurde der Constant Murley Score erhoben und eine MRT der Schulter wurde zu jedem Zeitpunkt angefertigt. Die einzelnen kernspintomografischen Parameter wie die Sehnenintegrität nach Sugaya, die Knochenmarködemgröße sowie Knochenmarködemintensität, der Grad der Muskelverfettung nach Goutallier sowie der Atrophiegrad nach Thomazeau und Zanetti wurden bestimmt.

Der Constant Murley Score stieg im Verlauf des postoperativen Jahres signifikant an, der Schmerz besserte sich bereits 6 Wochen postoperativ signifikant, ebenso die Aktivitäten des täglichen Lebens, die Kraft und die Beweglichkeit im Verlauf.

Kernspintomografisch zeigte sich postoperativ eine gute Sehneneinheilung und ein zeitgerechter Verlauf. Wir konnten eine Rerupturrate von 15 % feststellen.

Alle Ergebnisse wurden mit den Ergebnissen einer bereits durchgeführten Double Row Studie verglichen. Hier kamen wir zu dem Schluss, dass die Ergebnisse beider Studien ähnlich sind und keine der anderen deutlich überlegen ist. Wir stellten jedoch fest, dass die Rerupturrate in der Single Row Gruppe höher war als die Rerupturrate in der Double Row Gruppe.

Die Techniken weisen vergleichbare klinische und kernspintomografische Ergebnisse bei höherer Rerupturrate in der Single Row Gruppe auf. Dies entspricht auch dem aktuellen Stand in der Literatur.
Die modifizierte Mason Allen Single Row Nahttechnik ist durchaus eine Methode um kleine bis mittlere Verletzungen der Rotatorenmanschette kosten- und zeitsparend erfolgreich zu versorgen.

6. LITERATURVERZEICHNIS

1. Arnold H, Weber J: Aussagekraft der Magnetresonanztomografie bei der präoperativen Diagnostik von Rotatorenmanschetten- und Labrumläsionen der Schulter. Obere Extremität, 4: 145-149 (2009)

2. Banke JI, Minzlaff P, Pedersen SN, Braun S, Imhoff AB: Möglichkeiten der Speedbridge-Technik. Arthroskopie, 25: 99-102 (2012)

3. Barth JR, Burkhart SS, De Beer JF: The bear-hug test: A new and sensitive test for diagnosing a subscapularis tear. Arthroscopy, 22: 1076-1084 (2006)

4. Bauer GJ, Kniesel B: Arthroskopische Rotatorenmanschettenrekonstruktion. Der Unfallchirurg, 109: 619-627 (2006)

5. Baums MH, Spahn G, Buchhorn GH, Schultz W, Hofmann L, Klinger HM: Biomechanical and magnetic resonance imaging evaluation of a single- and double-row rotator cuff repair in an in vivo sheep model. Arthroscopy, 28: 769-777 (2012)

6. Bigliani LU, Morrison DS, April EW: The morphology of the acromion and its relationship to the rotator cuff tears. Orthopaedic Transactions, 10: 228 (1986)

7. Brunner UH, Scheibel M: Klinische Untersuchung der Schulter.
In: Habermeyer P, Lichtenberg S und Magosch P (Hrsg) Schulterchirurgie, Kapitel 4, 4. Auflage, Elsevier GmbH; Urban Fischer Verlag, München, 64-97 (2010)

8. Burks RT, Crim J, Brown N, Fink B, Greis PE: A prospective randomized clinical trial comparing arthroscopic single- and double-row rotator cuff repair: Magnetic resonance imaging and early clinical evaluation. American Journal of Sports Medicine, 37: 674-682 (2009)

9. Carbone S, Razzano C, Passaretti D, Mezzoprete R: Arthroscopic single-row repair of massive potentially irreparable postero-superior cuff tear.
Musculoskeletal Surgery, 102: 13-19 (2018)

10. Carbonel I, Martinez AA, Calvo A, Ripalda J, Herrera A: Single-row versus double-row arthroscopic repair in the treatment of rotator cuff tears: A prospective randomized clinical study. International Orthopaedics, 36: 1877-1883 (2012)

11. Codman EA, Akerson IB: The pathology associated with rupture of the supraspinatus tendon. Annals of Surgery, 93: 348-359 (1931)

12. Cofield R: Current Concepts Review: Rotator Cuff Disease of the Shoulder. Journal of Bone and Joint Surgery - American Volume, 67-A: 974-979 (1985)

13. Cofield R, Parvizi J, Hoffmeyer PJ, Lanzer WL, Ilstrup DM, Rowland CM: Surgical repair of chronic rotator cuff tears. A prospective long-term study. Journal of Bone and Joint Surgery – American Volume, 83-A: 71-77 (2001)

14. Constant CR, Murley AH: A clinical method of functional assessment of the shoulder. Clinical Orthopaedics and Related Research, 214: 160-164 (1987)

15. Cotton RE, Rideout DF: Tears of the humeral rotator cuff, a radiological and pathological necropsy survey. Journal of Bone and Joint Surgery – British Volume, 46-B: 314-328 (1964)

16. Deniz G, Kose O, Tugay A, Guler F, Turan A: Fatty degeneration and atrophy of the rotator cuff muscles after arthroscopic repair: Does it improve, halt or deteriorate? Archives of Orthopaedic and Trauma Surgery, 134: 985-990 (2014)

17. Flurin PH, Landreau P, Gregory T, Boileau P, Brassart N, Courage O, Dagher E, Graveleau N, Guillo S, Kempf JF, Lafosse L, Laprelle E, Toussaint B, et la Societe Francaise d´Ártroscopie: Arthroscopic repair of full-thickness cuff tears: A multicentric retrospective study of 576 cases with anatomical assessment. Revue de chirurgie orthopedique et reparatrice de l´appareil moteur, 91: 31-42 (2005)

18. Franceschi F, Ruzzini L, Longo UG, Martina FM, Zobel BB, Maffulli N, Denaro V: Equivalent clinical results of arthroscopic single-row and double-row suture anchor repair for rotator cuff tears: A randomized controlled trial. American Journal of Sports Medicine, 35: 1254-1260 (2007)

19. Fuchs B, Weishaupt D, Zanetti M, Hodler J, Gerber C: Fatty degeneration of the muscles of the rotator cuff: Assessment by computed tomography versus magnetic resonance imaging. Journal of Shoulder and Elbow Surgery, 8: 599-605 (1999)

20. Gerber C, Krushell RJ: Isolated ruptures of the tendon of the subscapularis muscle: Clinical features in 16 cases. Journal of Bone and Joint Surgery – British Volume, 73-B: 389-394 (1991)

21. Gerber C, Fuchs B, Hodler J: The results of repair of massive tears of the rotator cuff. Journal of Bone and Joint Surgery – American Volume, 82-A: 505-515 (2000)

22. Gerhardt C, Hug K, Pauly S, Marnitz T, Scheibel M: Arthroscopic single-row modified mason-allen repair versus double-row suture bridge reconstruction for supraspinatus tendon tears: A matched-pair analysis. American Journal of Sports Medicine, 40: 2777-2785 (2012)

23. Gohlke F: Biomechanik der Schulter. Orthopäde, 29: 834-844 (2000)

24. Gohlke F, Rolf O, Böhm D: Open reconstruction of the rotator cuff. Orthopäde, 36: 834-847 (2007)

25. Goutallier D, Postel JM, Bernageau J, Lavau L, Voisin MC: Fatty muscle degeneration in cuff ruptures. Pre- and postoperative evaluation by CT scan. Clinical Orthopaedics and Related Research, 304: 78-83 (1994)

26. Goutallier D, Postel JM, Gleyze P, Leguilloux P, Van Driessche S: Influence of cuff muscle fatty degeneration on anatomic and functional outcomes after simple suture of full-thickness tears. Journal of Shoulder and Elbow Surgery, 12: 550-554 (2003)

27. Habermeyer P: Therapie der Rotatorenmanschettenruptur und der langen Bizepssehne- allgemeine Aspekte und konservative Therapie. In: Habermeyer P, Lichtenberg S und Magosch P (Hrsg) Schulterchirurgie, Kapitel 13, 4. Auflage, Elsevier GmbH; Urban und Fischer Verlag, München, 338-350 (2010)

28. Habermeyer P, Lichtenberg S: Therapie der Rotatorenmanschettenruptur – arthroskopische und offen chirurgische Techniken. In: Habermeyer P, Lichtenberg S und Magosch P (Hrsg) Schulterchirurgie, Kapitel 14, 4. Auflage, Elsevier GmbH; Urban und Fisher Verlag, München, 352-436 (2010)

29. Hantes ME, Ono Y, Raoulis VA, Doxariotis N, Venouziou A, Zibis A, Vlychou M: Arthroscopic Single Row versus Double Row Suture Bridge Technique for Rotator Cuff Tears in Patients younger than 55 years: A prospective comparative Study. American Journal of Sports Medicine, 46: 116-121 (2018)

30. Hedtmann A, Heers G: Bildgebende Verfahren bei Rotatorenmanschettendefekten an der Schulter. Orthopäde, 36: 796-809 (2007)

31. Hein J, Reilly JM, Chae J, Maerz T, Anderson K: Retear rates after arthroscopic single row, double row and suture bridge rotator cuff repair at a minimum of 1 year of imaging follow-up: A systematic review. Arthroscopy, 31: 2274-2281 (2015)

32. Hertel R, Ballmer FT, Lambert SM, Gerber C: Lag signs in the diagnosis of rotator cuff rupture. Journal of Shoulder and Elbow Surgery, 5: 307-313 (1996)

33. Huang AL, Thavorn K, van Katwyk S, MacDonald P, Lapner P: Double-Row Arthroscopic Rotator Cuff Repair is More Cost-Effective Than Single-Row Repair. Journal of Bone and Joint Surgery – American Volume, 99-A: 1730-1736 (2018)

34. Jobe FW, Moynes DR: Delineation of diagnostic criteria and a rehabilitation program for rotator cuff injuries. American Journal of Sports Medicine, 10: 336-339 (1982)

35. Kannus P, Natri A: Etiology and pathophysiology of the tendon ruptures in sports. Scandinavian Journal of Medicine and Science in Sports, 7: 107-112 (1997)

36. Kasten P, Keil C, Grieser T, Raiss P, Streich N, Loew M: Prospective randomized comparison of arthroscopic versus mini-open rotator cuff repair of the supraspinatus tendon. International Orthopaedics, 35: 1663-1670 (2011)

37. Keyes EL: Observations on Rupture of the Supraspinatus Tendon: Based upon a study of seventy-three Cadavers. Annals of Surgery, 97: 849-856 (1933)

38. Koh KH, Kang KC, Lim TK, Shon MS, Yoo JC: Prospective randomized clinical trial of single- versus double-row suture anchor repair in 2- to 4-cm rotator cuff tears: Clinical and magnetic resonance imaging results. Arthroscopy, 27: 453-462 (2011)

39. Levy O, Mullett H, Roberts S, Copeland S: The role of anterior deltoid reeducation in patients with massive irreparable degenerative rotator cuff tears. Journal of Shoulder and Elbow Surgery, 17: 863-870 (2008)

40. Löhr JF: Epidemiologie und Pathophysiologie der Rotatorenmanschettenrupturen. Orthopäde, 36: 788-795 (2007)

41. Ma HL, Chiang ER, Wu HT, Hung SC, Wang ST, Liu CL, Chen TH: Clinical outcome and imaging of arthroscopic single-row and double-row rotator cuff repair: A prospective randomized trial. Arthroscopy, 28: 16-24 (2012)

42. Mell AG, LaScalza S, Guffey P, Ray J, Maciejewski M, Carpenter JE, Hughes RE: Effect of the rotator cuff pathology on shoulder rhythm. Journal of Shoulder and Elbow Surgery, 14: 58-64 (2005)

43. Müller W: Über habituelle Schulterluxationen. Vortrag XXVII am Chirurgenkongreß zu Berlin (1898)

44. Neer CS: Anterior acromioplasty for the chronic impingement syndrome in the shoulder: A preliminary report. Journal of Bone and Joint Surgery – American Volume, 54-A: 41-50 (1972)

45. Neer CSI: Impingement lesions. Clinical Orthopaedics and Related Research, 173: 70-77 (1983)

46. Nelson CO, Sileo MJ, Grossman MG, Serra-Hsu F: Single-row modified mason-allen versus double-row arthoscopic rotator cuff repair: A biomechanical and surface area comparison. Arthroscopy, 24: 941-948 (2008)

47. Oh JH, Park MS, Rhee SM: Treatment Strategy for Irreparable Rotator Cuff Tears. Clinics in Orthopedic Surgery, 10: 119-134 (2018)

48. Park JW, Jo CH, Shin JS: Changes of fatty infiltration according to the immediate postoperative time point in magnetic resonance imaging after arthroscopic rotator cuff repair. Knee Surgery, Sports Traumatology, Arthroscopy, 26: 152-160 (2018)

49. Patte D: Classification of rotator cuff lesions. Clinical Orthopaedics and Related Research, 254: 81-86 (1990)

50. Pauly S, Gerhardt C, Chen J, Scheibel M: Single versus double-row repair of the rotator cuff: Does double-row repair with improved anatomical and biomechanical characteristics lead to better clinical outcome? Knee Surgery, Sports Traumatology, Arthroscopy, 18: 1718-1729 (2010)

51. Pfalzer F: Klinische und kernspintomografische Ergebnisse nach arthroskopischer Rotatorenmanschettenrekonstruktion in “Double-row” Technik: Eine serielle Studie. Medizinische Dissertation, Universität Ulm (2015)

52. Plachel F, Siegbert P, Rütterhoff K, Thiele K, Akgün D, Moroder P, Scheibel M, Gerhardt C: Long-term Results of Arthroscopic Rotator Cuff Repair: A Follow-up Study Comparing Single-Row Versus Double-Row Fixation Techniques. American Journal of Sports Medicine, 48: 1568-1574 (2020)

53. Radke S, Kenn W, Gohlke F: MRI of the shoulder. Degenerative changes and rotator cuff tears. Orthopäde, 30: 484-491 (2001)

54. Rathbun JB, Macnab I: The microvascular pattern of the rotator cuff. Journal of Bone and Joint Surgery – British Volume, 52-B: 540-553 (1970)

55. Reilly P, Macleod I, Macfarlane R, Windley J, Emery RJ: Dead men and radiologists don’t lie: A review of cadaveric and radiological studies of rotator cuff tear prevalence. Annals of Royal College of Surgeons, 88: 116-121 (2006)

56. Saupe N, Pfirrmann CW, Schmid MR, Jost B, Werner CM, Zanetti M: Association between rotator cuff abnormalities and reduced acromiohumeral distance. American Journal of Roentgenology, 187: 376-382 (2006)

57. Scheibel M, Habermeyer P: A modified Mason-Allen technique for rotator cuff repair using suture anchors. Arthroscopy, 19: 330-333 (2003)

58. Scheibel M, Habermeyer P: Klinische Diagnostik von Rotatorenmanschettenläsionen. Arthroskopie, 20: 6-12 (2007)

59. Shin SJ, Kook SH, Rao N, Seo MJ: Clinical Outcomes of Modified Mason-Allen Single-Row Repair for Bursal-Sided Partial-Thickness Rotator Cuff Tears: Comparison with the Double-Row Suture-Bridge Technique. American Journal of Sports Medicine, 43: 1976-1982 (2015)

60. Snyder SJ: Evaluation and treatment of the rotator cuff. Orthopedic Clinics of North America, 24: 173-192 (1993)

61. Sugaya H, Maeda K, Matsuki K, Moriishi J: Functional and structural outcome after arthroscopic full-thickness rotator cuff repair: Single-row versus dual-row fixation. Arthroscopy, 21: 1307-1316 (2005)

62. Tashjian RZ, Granger EK, Chalmers PN: Healing Rates and Functional Outcomes After Triple-Loaded Single-Row Versus Transosseous-Equivalent Double-Row Rotator Cuff Tendon Repair. Orthopaedic Journal of Sports Medicine, 6: 2325967118805365. doi: 10.1177/2325967118805365 (eCollection 2018)

63. Thomazeau H, Rolland Y, Lucas C, Duval JM, Langlais F: Atrophy of the supraspinatus belly. Assessment by MRI in 55 patients with rotator cuff pathology. Acta Orthopaedica Scandinavica, 67: 264-268 (1996)

64. Tudisco C, Bisicchia S, Savarese E, Fiori R, Bartilucci DA, Masala S, Simonetti G: Single-row vs. double-row arthroscopic rotator cuff repair: Clinical and 3 Tesla MR arthrography results. BMC Musculoskeletal Disorders, 14: 43 (2013)

65. Uhthoff H, Löhr J, Hammond I, Sarkar K: Ätiologie und Pathogenese von Rupturen der Rotatorenmanschette. Hefte zur Unfallheilkunde, 180: 3-9 (1986)

66. Valenti P: Joint-preserving treatment options for irreparable rotator cuff tears. Orthopäde, 47: 103-112 (2018)

67. Walch G, Boulahia A, Calderone S, Robinson A H N: The dropping and the hornblower´s sings in evaluation of rotator cuff tears. Journal of Bone and Joint Surgery – American Volume, 80-A: 624-629 (1998)

68. Wiedemann E, Biberthaler P, Hinterwimmer S: Anatomie und Einteilung der Rotatorenmanschettendefekte. Arthroskopie, 17: 17-26 (2004)

69. Williams GR, Rockwood CA, Bigliani LU, Iannotti JP, Stanwood W: Rotator cuff tears: Why do we repair them? Journal of Bone and Joint Surgery – American Volume, 86-A: 2764-2776 (2004)

70. Yamaguchi K, Ball CM, Galatz LM: Arthroscopic rotator cuff repair: Transition from mini-open to all-arthroscopic. Clinical Orthopaedics and Related Research, 390: 83-94 (2001)

71. Yamamoto A, Takagishi K, Osawa T, Yanagawa T, Nakajima D, Shintara H, Kobayashi T: Prevalence and risk factors of a rotator cuff tear in the general population. Journal of Shoulder and Elbow Surgery, 19: 116-120 (2010)

72. Zanetti M, Gerber C, Hodler J: Quantitative assessment of the muscles of the rotator cuff with magnetic resonance imaging. Investigative Radiology, 33: 163-170 (1998)

73. Zuckermann JD, Kummer FJ, Cuomo F, Simon J, Rosenblum S, Katz N: The Influence of the arch anatomy on Rotator Cuff Tears. Journal of Shoulder and Elbow Surgery, 1: 4-14 (1992)

7. ABBILDUNGS- UND TABELLENVERZEICHNIS

ABBILDUNGSVERZEICHNIS

Abbildung 1: Schematische Darstellung der ventralen Rotatorenmanschette……2
Abbildung 2: Arthroskopische Rekonstruktion einer SSP-Ruptur…….....14
Abbildung 3: Arthroskopisches Bild einer C2-Ruptur der SSP……..17
Abbildung 4: Parakoronare MRT-Aufnahme ……....18
Abbildung 5: Röntgenbilder in outlet view von rechten Schultern……18
Abbildung 6: Parasagittale MRT-Aufnahme mit negativen Tangentenzeichen……..20
Abbildung 7: Constant Score präoperativ……25
Abbildung 8: Constant Score der 6. Postoperativen Woche……..26
Abbildung 9: Constant Score der 12. Postoperativen Woche……28
Abbildung 10: Constant Score 26 Wochen postoperativ……29
Abbildung 11: Constant Score 52 Wochen postoperativ……31
Abbildung 12: Gesamt- Constant Murley Score im Untersuchungszeitraum von 52 Wochen postoperativ nach erfolgter arthroskopischer Rotatorenmanschettenrekonstruktion……32
Abbildung 13: Die Schmerzentwicklung im postoperativen Jahr nach erfolgter arthroskopischer Rotatorenmanschettenrekonstruktion……32
Abbildung 14: Die Kraftentwicklung im postoperativen Jahr nach erfolgter arthroskopischer Rotatorenmanschettenrekonstruktion……..33
Abbildung 15: Die Entwicklung der Alltagsaktivitäten im postoperativen Jahr nach erfolgter arthroskopischer Rotatorenmanschettenrekonstruktion……33
Abbildung 16: Die Entwicklung des Bewegungsausmaßes im postoperativen Jahr nach erfolgter arthroskopischer Rotatorenmanschettenrekonstruktion……34
Abbildung 17: Parakoronare MRT mit Messpunkten……35
Abbildung 18: Sehnensignalintensität in der T2-Sequenz am Messpunkt 1……36
Abbildung 19: Sehnensignalintensität in der T2-Sequenz am Messpunkt 2……37
Abbildung 20: Gemittelte Werte der Klassifikation nach Sugaya [61]……38
Abbildung 21: Ödemgröße und Ödemsignalintensität in der T2-Sequenz……40
Abbildung 22: Ödemgröße in der T2-Sequenz nach Elimination der 3 Werte……....41
Abbildung 23: Ödemsignalintensität in der T2-Sequenz nach Elimination der 3 Werte..41
Abbildung 24: Signalintensität ROI der Muskelverfettung……43
Abbildung 25: Signalintensität ROI der Muskelatrophie……...45

TABELLENVERZEICHNIS

Tabelle 1: Lokalisation der Ruptur nach Snyder [60]……..16
Tabelle 2: Größe der Ruptur nach Snyder [60]……16
Tabelle 3: Muskelverfettung nach Goutallier und Fuchs [19, 25]……..19
Tabelle 4: Muskelatrophie nach Thomazeau [63]……20
Tabelle 5: Sehnenintegration nach Sugaya [61]……..21

8. ANHANG

Single-Row-Studie Datenerhebungsbogen
Schulterfunktionsbeurteilung mit Constant Score

☐ **Prä-OP** ☐ **6 Wochen** ☐ **12 Wochen** ☐ **26 Wochen** ☐ **52 Wochen**

Name: _____

Vorname: _____ Geb.-Datum: _____

Geschlecht: ☐ männlich ☐ weiblich

Betroffene Seite: ☐ rechts ☐ links

I. Schmerzen (max. 15 Punkte)
- Schmerzfreiheit 15
- mäßige Beschwerden 10
- starke Beschwerden 5
- sehr starke Beschwerden 0

II. Alltagsaktivitäten (A+B = max. 20 Punkte)

A.) Aktivitätsniveau (max. 10 Punkte)

- Arbeitsfähigkeit
  - ☐ Voll 4
  - ☐ Halb 2
  - ☐ Keine 0
- Freizeit/Sport
  - ☐ Voll 4
  - ☐ Halb 2
  - ☐ Kein 0
- Schlaf
  - ☐ Nicht gestört 2
  - ☐ Aufwachen 1
  - ☐ Schlafunfähigkeit 0

B.) Reichweite der Hand (max. 10 Punkte)
- Hüfthoch 2
- Brusthoch 4
- bis Hals 6
- Kopfhoch 8
- Überkopf 10

III. Kraft (max. 25 Punkte, Kraftwert 5N = 1 Punkt)

	links	rechts
Fd (1)		
Fd (2)		
Fd (3)		

IV. Motilität (max. 40 Punkte)

Anteversion (max. 10 Punkte)
- 0-30° 0
- 31-60° 2
- 61-90° 4
- 91-120° 6
- 121-150° 8
- 151-180° 10

Abduktion (max. 10 Punkte)
- 0-30° 0
- 31-60° 2
- 61-90° 4
- 91-120° 6
- 121-150° 8
- 151-180° 10

Kombinierte ARO mit Abd. (max. 10 Punkte)
- Hand am Hinterkopf mit EB nach vorne 2
- Hand am Hinterkopf mit EB nach hinten 2
- Hand auf Scheitel mit EB nach vorne 2
- Hand auf Scheitel mit EB nach hinten 2
- Volle Elevation vom Scheitel ausgehend 2

Kombinierte IRO mit Add. (max. 10 Punkte)
- bis Taschenbeginn 2
- unter Gürtel/Gesäß 4
- Gürtellinie (LWK 3) 6
- über Gürtel 8
- Schulterblatt 10

PRÄOPERATIV

MRT- Auswertungsbogen: Single-Row Studie

Patientenname: _____

Geburtsdatum: _____

MRT-Datum: _____

Kontrolluntersuchung: _____ präop.

Rupturgröße: _____ cm

Retraktion (n. Patte):

- ☐ 1
- ☐ 2
- ☐ 3

Rupturform: _____

Rupturlage:

- ☐ ventral
- ☐ zentral
- ☐ dorsal

Atrophie: J / N

Tangentenzeichen: positiv / negativ

Verfettung (n. Goutallier):

- ☐ 1
- ☐ 2
- ☐ 3
- ☐ 4

Acromiontyp (n. Bigliani):

- ☐ 1
- ☐ 2
- ☐ 3

POSTOPERATIV

MRT- Auswertungsbogen: Single-Row Studie

Patientenname : _____

Geburtsdatum: _____

MRT-Datum: _____

Kontrolluntersuchung: _____ postop.

Reruptur: J / N

GE-STIR (paracoronar):

Sehnenintegration (n. Sugaya): I° / II° / III° / IV° / V°

Sehnensignalintensität (ROI): _____ / _____

Keine / gering / mittel / deutlich

Ankerverhalten: Ödem (Fläche): Kein / gering / mittel / deutlich

Größe: _____

ROI: _____

Lyse: J / N

Bursitis: Keine / gering / mittel / deutlich

Subacromial / subdeltoidal

SSE-T2 (paracoronar):

Sehnenintegration (n. Sugaya): I° / II° / III° / IV° / V°

Sehnensignalintensität (ROI): _____ / _____

Keine / gering / mittel / deutlich

Atrophie: ROI: _____

parasagittal: Tangentenzeichen: positiv / angehend positiv / negativ

Verfettung (n. Goutallier): _____°

ROI: _____

Mit freundlicher Abdruckgenehmigung der Sportklinik Stuttgart GmbH, Stand 2020

Nachbehandlung RM-Rekonstruktion

Chefarzt: PD Dr. med. F. Mauch

© Sportklinik Stuttgart, Abt. Physiotherapie, Taubenheimstraße 8, 70372 Stuttgart, Tel.: 0711/5535-135

Phase I ***1. –6. Woche*** (Passive Beweglichkeit)	**Phase II** **7. – 12.Woche** (Aktive Beweglichkeit)	**Phase III** **13.-16.Woche** (Kräftigung)	**Phase IV** **16.-22. Woche** (Training)
Ziele	**Ziele**	**Ziele**	**Ziele**
Mobilisation: Hubfreie , assistive , spannungsfreie Beweglichkeit **90° ABD** (Heben des Armes zur Seite) **90° FLEX** (Heben des Armes nach vorn) **30° AROT**(Drehen des Armesnach außen) **90° Innenrotation**	Mobilisation: - Erreichen der freien Beweglichkeit - aktive Beweglichkeit beginnen und stabilisieren Stabilisation **keine Streckhebung gegen Widerstand keine Schnellkraft**	Mobilisation - volle aktive Beweglichkeit Stabilisation und Koordination Graduelle Verbesserung von Kraft und Ausdauer: **keine Streckhebung mit Gewichten über 5 kg keine Schnellkraft**	Weitere Verbesserung von Kraft und Ausdauer Graduelle Erlangung der gesamten Schulterfunktion Wiedereingliederung in Sport und Beruf (Überkopfbelastungen , schwere körperliche Belastung)
Maßnahmen	**Maßnahmen**	**Maßnahmen**	**Maßnahmen**
Ortho – Soft – Kissen Tag und Nacht tragen	**Ortho – Soft – Kissen bei Bedarf tragen**		
Physiotherapie	**Physiotherapie**	**Physiotherapie**	**Physiotherapie**
Lagerung: 30° Flex. 30° Abd. -1. post – OP – Tag - Hochlagerung / Eis - Kompression - Isometrie - Prophylaxen ab d. 2. post. OP – Tag - man. Lymphdrainage - assist. Mobilis. bis max. 90°Flex. und Abd. - Mobilisation über prox. Hebel - PNF - Elektrotherapie. - Mobilisation der angrenzenden Gelenke ab der 3. Woche - Narbenbehandlung - Bewegungsbad - Zugapparat od. Theraband mit angelegtem Oberarm Ext. – Übung. Ellenbogen **Achtung Wundheilung** **kein Alkohol u. Nikotin für 2 Wochen** **keine direkte Sonnen-Einstrahlung oder Sauna für 6 Wochen**	Mobilisation - Manuelle Therapie Stufe 2 / 3 - Bindegewebstechniken - Faszientechniken **Übergang Aktivität bei schmerzfreier, assistierter, freier Mobilität** - Humeruskopfzentrierung intrascapuläres Training - Isometrie - PNF - Bewegungsbad unter Berücksichtigung des Wasserwiderstandes - Übungen mit Zugapparat od. Theraband zur Schultergelenkstabilisier. - Elektrotherapie - Wärmetherapie	*Mobilisation* - Manuelle Therapie - dem Pat. angepasst dynamisch zentrierende Übungen Trainingstherapie : z. B. - Zugapparat - Kletterwand - Bodyblade Zur Verbesserung von Kraft , Ausdauer und Koordination	- bei Bedarf Kapseldehnung - propriozeptive, neuromuskuläre Aktivität - spezielle Übungen um Patienten individuell auf Sport und Beruf vorzubereiten **alle Übungen in einem schmerzfreien Bereich**

DO-I-155
13.05.2020

9. DANKSAGUNG

Ganz herzlich danke ich Herrn Prof. Dr. med. F. Mauch für die Überlassung der Arbeit, die tatkräftige Unterstützung und die stets unkomplizierte Zusammenarbeit.

Den Kollegen Dres. med. F. Pfalzer, M. Mecner und Ch. Weller danke ich für die Unterstützung bei der Durchführung dieser Arbeit. Herrn J. Huth möchte ich für die Hilfe bei der statistischen Auswertung sowie der schriftlichen Ausführungen danken. Herrn D. Winger danke ich für die Hilfe bei der Fertigstellung dieser Arbeit**.**

Der Dank, der meinen Eltern und meiner Schwester gebührt, ist in wenigen Worten nicht zu erfassen.

10. CURRICULUM VITAE

Persönliche Daten

Name	Evelyn Halenka
Geburtsdatum	1989
Geburtsort	Krapkowice (Polen)
Staatsangehörigkeit	
Anschrift	
Telefon	
Email	
Familienstand	

Berufserfahrung

08/2018 bis dato	Assistenzärztin Sportklinik Stuttgart (Facharztweiterbildung Orthopädie/Unfallchirurgie)
08/2015 bis 07/2018	Assistenzärztin Krankenhaus Leonberg (Facharztweiterbildung Orthopädie/Unfallchirurgie) mit Rotation auf die Intensivstation

Praktische Erfahrung im Rahmen des Medizinstudiums

Praktisches Jahr

12/2014 bis 04/2015	Orthopädie, Klinikverbund Oberallgäu (Oberstdorf)
08/2014 bis 12/2014	Innere Medizin, Klinikverbund Oberallgäu (Immenstadt)
05/2014 bis 08/2014	Chirurgie, Universitätsspital Basel

Famulaturen

03/2013 bis 04/2013	Klinik für Hand-, Plastische- und Mikrochirurgie, Karl-Olga Krankenhaus Stuttgart
08/2012 bis 09/2012	Gemeinschaftspraxis für Orthopädie, Unfall- und Neurochirurgie Neu- Ulm
07/2012 bis 08/2012	Gemeinschaftspraxis für Allgemeinmedizin (Sportmedizin, (Suchtmedizin, Psychosomatik, Akupunktur) Ulm
02/2012 bis 04/2012	Universitätsklinikum Ulm: Sonografie Ambulanz
09/2011 bis 10/2011	Sportklinik Stuttgart

Hochschulausbildung

10/2008 bis 04/2015 Studium der Humanmedizin an der Universität Ulm

Schulausbildung

1999 bis 2008 Johannes-Kepler-Gymnasium Tübingen
1995 bis 1999 Französische Schule Tübingen, Grundschule

Mitgliedschaften

DVSE, VSOU

Sindelfingen, den 25.09.2020