Universitäts - Frauenklinik und Poliklinik Ulm
Direktor Prof. Dr. med. Rolf Kreienberg

Verbesserung der Diagnostik bei Adnextumoren durch Kombination von transvaginalem Ultraschall und Dopplersonographie

Dissertation zur Erlangung des Doktorgrades der Medizin
der Medizinischen Fakultät der Universität Ulm

Diana Gnann, Ulm

2006

Amtierender Dekan: Prof. Dr. Klaus-Michael Debatin

1. Berichterstatter: Prof. Dr. Dieter Grab

2. Berichterstatter: Prof. Dr. Frank Stoz

Tag der Promotion: 19. Oktober 2006

Diese Arbeit widme ich meinen lieben Eltern, welche mir mein Studium ermöglicht haben und immer für mich da sind.

Inhaltsverzeichnis

Verzeichnis der verwendeten Abkürzungen

1 Einleitung 1

1.1 Klassifikation der Adnextumoren 1
1.2 Ultraschall 11
1.3 Sonoanatomie 14
1.4 Farbdopplersonographie 22
1.5 Studienziel 27

2 Material und Methoden 29

2.1 Angaben zu den verwendeten Geräten 29
2.2 Blutflussmessungen 29
2.3 Gefäßversorgung 33
2.4 Kollektiv 34
2.5 Untersuchungsgang 36
2.6 Auswertung der einzelnen Methoden 38
2.7 Statistische Methoden 47

3 Ergebnisse 57

3.1 B-Mode und Dopplersonographie der Tumorgefäße (Kollektiv 1) 57
3.2 B-Mode und Dopplersonographie der Uteringefäße (Kollektiv 2) 71
3.3 B-Mode und Dopplersonographie ohne anschließende Operation (Kollektiv 3) 80
3.4 Kasuistiken 81

4 Diskussion 91

4.1 Sonomorphologie, B - Mode 93
4.2 Farbcodierte Dopplersonographie 103
4.3 Gepulster Doppler 106
4.4 Kombination von Sonomorphologie und Dopplersonographie 118
4.5 Schlussfolgerung 124
4.6 Kasuistiken 124

5 Zusammenfassung 128

6 Literaturverzeichnis 130

7 Danksagung 142

Verzeichnis der verwendeten Abkürzungen

beta – hCG	Beta – Untereinheit des humanen Choriongonadotropin
BRCA	Breast Cancer Gen
CASA	Cancer associated serum antigen
COX 2	cyclooxygenase Enzym 2
CT	Computertomografie
FIGO	Fédération Internationale de Gynécologie et d`Obstétrique
G	Grading
i.v.	intra venös
Kolon – KE	Kolonkontrastmitteleinlauf
n	Anzahl
PI	Pulsatility Index
PRF	Pulsrepetitionsfrequenz
RI	Resistance Index
ROC	Receiver – Operating – Characteristic
SSW	Schwangerschaftswoche
TNM – Klassifikation	Tumor – Nodus – Metastase – Klassifikation
v (max sum)	Summe der systolischen Maximalgeschwindigkeiten
v (max)	systolische Maximalgeschwindigkeit
v (mean)	mittlere Geschwindigkeit
v (min)	enddiastolische Maximalgeschwindigkeit
V. a.	Verdacht auf
v.a.	vor allem
VEGF	vascular endothelial growth factor
Z.n.	Zustand nach

1 Einleitung

1.1 Klassifikation der Adnextumoren

1.1.1 Ovarialkarzinom und andere maligne Ovarialtumoren

Das Ovarialkarzinom ist das Karzinom unter den Genitalkarzinomen, an dem jährlich die meisten Frauen sterben. Das Ovarialkarzinom hat in Deutschland eine Inzidenz von 23 auf 100 000 Frauen und eine Mortalität von 14,5 auf 100 000 Frauen (9). Die Inzidenz steigt im höheren Lebensalter deutlich an, so dass die Inzidenz in einem Alter zischen 60 und 75 Jahren bei 50,7 pro 100 000 Fällen liegt. Die 5 – Jahres - Überlebensrate hängt sehr stark von dem Tumorstadium bei Diagnosestellung ab, aber auch von der Primärtherapie in Form von Operation gefolgt von Chemotherapie und dem Alter der Patientin bei der Erstdiagnose. So beträgt die 5 - Jahres - Überlebensrate im Stadium FIGO I-II a 65-90 % , beim Ovarialkarzinom insgesamt jedoch nur 44 %.
75 % der Ovarialkarzinome werden allerdings erst in einem fortgeschrittenen Tumorstadium (FIGO III/IV) diagnostiziert (97).

Die FIGO hat eine Stadieneinteilung nach pathologisch - anatomischen Gesichtspunkten eingeführt. Dieser Einteilung wurde das allgemein übliche Klassifikationssystem nach TNM (Tumor/Nodus/Metastase) angepasst:

FIGO	TNM		Befund
I	T1		Karzinom auf die Ovarien begrenzt
Ia		T1a	nur ein Ovar, kein Aszites, Kapsel intakt
Ib		T1b	beide Ovarien, kein Aszites, Kapsel intakt
Ic		T1c	Aszites, oder Tumor auf Oberfläche des Ovars oder Kapselruptur
II	T2		Ausbreitung im kleinen Becken
IIa		T2a	Uterus oder Tuben
IIb		T2b	andere Gewebe im kleinen Becken
IIc		T2c	mit Aszites oder Kapselruptur
III	T3		Karzinom mit intraperitonealer Ausbreitung außerhalb des kleinen Beckens
	Und/oder		und / oder
	N1		regionäre Lymphknotenmetastasen oder Leberkapselmetastasen
IIIa		T3a	histologisch Peritonealkarzinose
IIIb		T3b	abdominale Metastasen ≤ 2 cm
IIIc		T3c	abdominale Metastasen > 2 cm
		Und/oder	und/oder
		N1	retroperitoneale oder inguinale Lymphknotenmetastasen
IV	M1		Fernmetastasen, Leberparenchymmetastasen, Tumorzellnachweis bei Pleuraerguß

Die Ovarialkarzinome werden weiter in seröse, muzinöse, endometroide, klarzellige und undifferenzierte Karzinome eingeteilt (44).
Der Differenzierungsgrad des Karzinoms wird durch das subjektive histologische Grading angegeben und gibt ebenfalls Auskunft über die Prognose:

G1: hochdifferenziert

G2: mittelgradig differenziert

G3: schlecht differenziert

Risikofaktoren, an einem Ovarialkarzinom zu erkranken, sind endokrine Faktoren wie z.B. eine Vielzahl ovulatorischer Zyklen, Nulliparität, primäre Sterilität und langjährige Hormonersatztherapie, genetische Faktoren wie belastete Familienanamnese und BRCA – 1 - Gen oder BRCA – 2 – Gen - Mutation sowie zunehmendes Lebensalter (93).
Als protektive Faktoren hingegen gelten die langjährige Einnahme von Ovulationshemmern, Tubenligatur oder Hysterektomie. So bringt eine 6 jährige Pilleneinnahme eine Risikoreduktion um 60 % (73).

Die malignen Ovarialtumoren machen etwa 20 % der Ovarialtumoren aus, davon treten 13 % bei der prämenopausalen und 45 % bei der postmenopausalen Frau auf. 85 - 90 % dieser malignen Ovarialtumoren sind epithelialen Ursprungs, die Ovarialkarzinome (47).
Spätsymptome des Ovarialkarzinoms sind Zunahme des Bauchumfangs aufgrund von Aszites, ein eingefallenes Gesicht, Oberbauchbeschwerden und Völlegefühl.

Borderline - Tumoren des Ovars machen etwa 9,2 - 16,3 % aller nicht - benignen epithelialen Ovarialtumoren aus. Sie zeigen histologisch zwar Malignitätskriterien wie mehrreihiges Epithel, Mitosefiguren und Kernatypien, weisen aber kein destruierendes invasives Wachstum auf (101). Sie transformieren äußerst selten zu einem invasiven Karzinom, in einem einzigen Tumor können jedoch Areale

verschiedener Malignität vorhanden sein. Dies führte zu der Begriffsbildung durch Kottmeier, 1952: „carcinoma of low malignant potential“ (98).
Im Vergleich zum Ovarialkarzinom sind von einem Borderline - Tumor des Ovars jüngere Patientinnen betroffen und die Erkrankung bleibt meist noch länger ohne Symptome.
Da der Tumor selten zu einem invasiven Karzinom transformiert, wird die Diagnose in 50 – 90 % im Stadium I gestellt, woraus deutlich höhere 5 – Jahres - Überlebensraten resultieren (80 – 95 %).
Die Mortalität liegt zwischen 1,8 und 4,8 / 100 000 Frauen pro Jahr, eine prognostische Bedeutung weisen ebenfalls das Tumorstadium, der Tumorrest nach Primäroperation und das Lebensalter auf. Bei Kinderwunsch und nur einseitigem Ovarbefall ist ein fertilitätserhaltendes operatives Vorgehen vertretbar.

Zu den Keimstrang – Stroma - Tumoren gehört der Granulosazelltumor. Dieser macht 70 % der hormonproduzierenden bzw. malignen Keimstrang – Stroma - Tumoren aus. Charakteristisch ist ein langsames Wachstum, hierbei bilden sich primär große Tumoren, welche oft zystisch, serös oder eingeblutet sind. 5 % der Tumoren treten vor der Pubertät auf, daneben sind sie über alle Altersgruppen verteilt (26).

Die Keimzelltumoren des Ovars zeigen häufig Anteile aller drei Keimblätter. Drei Prozent aller Keimzelltumoren sind maligne. Somit sind maligne Keimzelltumoren insgesamt zwar selten, machen jedoch bei Frauen im Alter unter 20 Jahren 65 – 75 % aller malignen Ovarialtumoren aus. Hierzu zählen z.B. das unreife Teratom, das Dysgerminom und das embryonale Karzinom.

Des weiteren sind maligne Tumoren der Ovarien zu nennen, bei welchen es sich um metastatische Tumoren im Ovar handelt, die in absteigender Häufigkeit von

malignen Erkrankungen der Mamma, des Magens (Krukenberg - Tumor), des Kolons, des Endometriums, des Pankreas oder anderer Organe ausgehen. Sie entsprechen histologisch ihrem Ursprungsgewebe und werden nicht selten vor Auffinden des Primärtumors diagnostiziert (78).

1.1.2 Benigne Adnextumoren

Der Begriff „Adnextumoren“ bezeichnet Tumoren sowohl des Ovars als auch der Tuba uterina. Die benignen Ovarialtumoren werden nach der „International histological classification of tumors” festgelegt von der „World Health Organization“ 1973 (79;99), hier in vereinfachter Version, wie folgt eingeteilt:

- Epitheliale Tumoren (rund 70 %)
- Keimstrang – Stroma - Tumoren (rund 15 %)
- Keimzelltumoren (rund 15 %)
- Nicht ovarspezifische Tumoren
- Sekundäre Tumoren
- Tumorähnliche Veränderungen

Die benignen Ovarialtumoren können bei großem Volumen zu einem Völle- oder Schweregefühl führen und können Schmerzen im Lumbalbereich, sowie Entleerungsstörungen der Harnblase und des Darms verursachen, sind aber im allgemeinen eher symptomarm. Unregelmäßigkeiten des Zyklus können ein Hinweis auf einen hormonbildenden Tumor sein. Komplikationen und Schmerzen treten bei Stieldrehung, Infektion oder Ruptur des Tumors auf.
Dreht sich der Tumor um seine eigene Achse, so wird dies als Stieldrehung bezeichnet. Der venöse Abfluss aus dem Tumor ist unterbrochen, es kommt zu einer Schwellung des Tumors mit Schmerzen und einer peritonitischen Reizung.

Kommt es zur Ruptur eines Ovarialtumors, drohen starke intraabdominale Blutungen und Aussaat von Tumorzellen in die freie Bauchhöhle.

Zu den Adnextumoren gehören auch die Tumoren der Tuba uterina. Echte Tumorbildungen der Tuba uterina, benigne wie maligne, sind sehr selten. Meist handelt es sich hierbei um eine Hydrosalpinx, Pyosalpinx oder Hämatosalpinx. Eine Hämatosalpinx entsteht als Folge einer Endometriose oder bei einer Tubargravidität. Eine Sactosalpinx ist eine flüssigkeitsgefüllte Tube aufgrund verklebter Fimbrientrichter z.B. bei Infektion im kleinen Becken nach Keimaszension. Ist die Tube mit Eiter gefüllt, so bezeichnet man dies als Pyosalpinx. Greift die Entzündung auf das Ovar über und es kommt zu einer Abszessbildung, so spricht man von einem Tuboovarialabszeß.
Häufig finden sich Zysten in der Serosa der Tube, am Fimbrientrichter und im umgebenden Peritoneum. Liegen sie in der Mesosalpinx oder im Mesovar, werden sie als Paraovarialzysten bezeichnet (80).
Der häufigste maligne Tumor der Tube ist das Adenokarzinom.
Dieses Karzinom ist durch eine charakteristische Symptomatik, welche bereits im Frühstadium auftritt, zu diagnostizieren:
Einseitiger Schmerz im Unterbauch, irreguläre Blutungen und wässriger, eitriger oder fleischwasserfarbener Fluor. Die Inzidenz liegt bei 0,3 pro 100 000 Frauen jährlich mit einem Altersgipfel bei 50 Jahren. Die Stadieneinteilung entspricht der des Ovarialkarzinoms, die Prognose ist jedoch schlechter als bei diesem.

1.1.3 Diagnostik der Ovarialmalignome

Um ein Ovarialmalignom zu diagnostizieren, können folgende Untersuchungen angewandt werden:
Die klinisch körperliche Untersuchung mit bimanueller Palpation, verschiedene bildgebende Verfahren und die Bestimmung von Tumormarkern, z.B. CA 125.

CA 125 ist ein Zelloberflächenglykoprotein, das zu 80 % bei epithelialen Ovarialkarzinomen nachgewiesen werden kann, allerdings ist in den prognostisch günstigen Frühstadien noch kein Anstieg von CA 125 im Blut nachweisbar. Da auch entzündliche Prozesse oder Endometriose mit deutlich erhöhten Werten des CA 125 einhergehen können, liegt die Spezifität dieses Tumormarkers bei prämenopausalen Frauen nur etwa bei 50 %.
Als weitere Tumormarker lassen sich noch z.B. beta – hCG und alpha - Fetoprotein nennen, welche bei den seltenen Tumoren wie dem Chorionkarzinom oder dem endodermalen Sinustumor im Blut erhöht nachzuweisen sind (122).

Die Hoffnung, mittels eines Antikörpertests gegen epitheliales Mucin (CASA) einen sensitiveren Marker für das Vorliegen eines Ovarialkarzinoms in der Hand zu haben (67) scheint sich zum Teil zu bestätigen: CASA wird in der Verlaufskontrolle als hilfreicher Marker beschrieben, wenn das CA 125 negativ ist (76).

Auf der Suche nach anderen Markern, welche sich im Blut nachweisen lassen und etwas über die Diagnose oder Prognose beim Ovarialkarzinom aussagen, hat die Gruppe um Ali - Fehmi eine Korrelation zwischen dem cyclooxygenase Enzym COX 2 und der Prognose beim fortgeschrittenen serösen Ovarialkarzinom nachgewiesen (5).
Als weiterer Prognosefaktor beim Ovarialkarzinom lässt sich das Zytokin Interferon - gamma nennen: Erhöhte Interferon - gamma Werte gehen mit einem besseren Outcome der Patientinnen mit Ovarialkarzinom einher (66).
Der Verdacht, dass sich der vaskuläre endotheliale Wachstumsfaktor VEGF als Tumormarker beim Ovarialkarzinom heranziehen lässt, ließ sich nicht zeigen: Zwischen den Patientinnen mit und ohne malignen Ovarialtumor ließ sich kein signifikanter Unterschied der Werte des VEGF nachweisen (1).

Es gibt eine Reihe bildgebender Verfahren zur Diagnostik bei Adnextumoren:
Die transvaginale Ultrasonographie hat unter den bildgebenden Verfahren derzeit den höchsten Stellenwert zur Diagnostik des Ovarialkarzinoms, da dies jedoch, zusammen mit der Farbdopplersonographie, Thema dieser Arbeit ist, wird auf diese Verfahren an späterer Stelle ausführlich eingegangen.
Des weiteren sind die Röntgendiagnostik einschließlich Computertomographie zu nennen.
Zur Darstellung von Adnextumoren eignet sich die konventionelle Röntgendarstellung nicht. Zum Staging des Ovarialkarzinoms werden die i.v. – Pyelographie und die Darstellung des Kolons mittels Kontrastmittel (Kolon - KE) herangezogen. Bei der Dignitätsbeurteilung ist die Computertomographie der Sonographie unterlegen, so wird z.B. die Endometriose typischerweise in der Computertomographie als Malignom eingestuft.
Das CT findet seine Anwendung jedoch im präoperativen Staging, da es die Tumorausdehnung gut feststellen kann (36).

1.1.4 Chirurgische Therapie der Adnextumoren

Nach dem Stadium der Erkrankung bei Erstdiagnose ist der postoperative Tumorrest der stärkste Prognosefaktor und dieser lässt sich effektiv beeinflussen durch die operative Tumorreduktion (8). Der Resttumor hat Einfluss auf das 5 – Jahres - Überleben, deshalb sollte dieser durch maximale Tumorreduktion postoperativ so klein wie möglich sein. Frauen mit Verdacht auf Ovarialkarzinom sollten eine Längsschnittlaparotomie erhalten. Es sollten alle makroskopisch erkennbaren Tumormanifestationen entfernt werden, eine Kapselruptur sollte vermieden werden und zur Festlegung des Stadiums sollte eine systematische chirurgische Exploration stattfinden (77).
Anhand einer Arbeit über das Überleben bei Ovarialkarzinomen in den letzten drei Jahrzehnten konnte gezeigt werde, dass der wichtigste Schritt in der

Primärtherapie die Operation darstellt (8). Hierbei kommt es darauf an, möglichst eine R0 - Resektion zu erreichen. Das heißt, es darf kein makroskopisch sichtbarer Tumorrest zurückbleiben, wofür eine gute onkologische Chirurgie nötig ist und z.B. auch Darmteilresektionen durchgeführt werden müssen (41). Kann eine R 0 - Resektion nicht erreicht werden, so sollte der verbleibende Tumorrest möglichst kleiner als 2 cm sein, da Patientinnen mit einem Tumorrest größer als 2 cm ein mittleres Überleben von nur 12 bis 16 Monaten haben, wohingegen diese mit einem Tumorrest kleiner als 2 cm eine mittlere Überlebenszeit von 40 bis 45 Monaten haben (74).

Sollte aus versehen bei einem Ovarialkarzinom eine Laparoskopie durchgeführt werden, da von einem benignen Befund ausgegangen wurde, sollte eine Laparotomie aus oben genannten Gründen angeschlossen werden, möglichst in gleicher Narkose.
Es gibt eine ältere Untersuchung, die zeigt, dass die Prognose beim Ovarialkarzinom nicht verschlechtert wird, wenn es laparoskopisch anoperiert wurde. Dies wird dadurch begründet, dass die alleinige mechanische Loslösung von Tumorzellen, wie es bei der laparoskopischen Manipulation stattfindet, für eine Metastasierung nicht ausreichend sei (100). Dies steht im Gegensatz zu der allgemeinen Annahme, dass es dadurch evtl. zur Tumorzellverschleppung und damit zur Tumorausbreitung kommen könnte.
Allerdings gibt es Zentren, welche auf laparoskopische Operationen spezialisiert sind und auch in der onkologischen Chirurgie die Laparoskopie bevorzugen, ohne hierin einen Nachteil zu sehen. Ein erhöhtes Risiko bestehe lediglich bei Patientinnen mit höherem Lebensalter oder bei voroperierten Patientinnen (16).

Trotz allem konnte das Gesamtüberleben für Patientinnen mit fortgeschrittenen Tumorstadien in den letzten Jahren nicht wesentlich gesteigert werden, um so wichtiger ist die Früherkennung des Ovarialkarzinoms, wofür es immer noch

keine effektiven Screeningmaßnahmen gibt. Dass die Validität der Bildgebung für ein allgemeines Screening nicht ausreicht, zeigen epidemiologische Überlegungen: Aufgrund der niedrigen Inzidenz der Ovarialkarzinome müsste das entsprechende Screeningverfahren in der Allgemeinbevölkerung eine Spezifität von 99,6 % aufweisen, um einen positiven Vorhersagewert von nur 10 % zu erreichen (42).

Die transvaginale Ultrasonographie hat unter den bildgebenden Verfahren derzeit den höchsten Stellenwert zur Diagnostik des Ovarialkarzinoms, jedoch sollte die Sonographie standardisiert werden, um dadurch die Diagnostik zu verbessern (113). Eine aussagekräftige präoperative Diagnostik ist von größter Bedeutung, um zum einen Malignome richtig und frühzeitig zu erkennen und damit die Patientinnen der richtigen Primärtherapie zuzuführen. Zum anderen kann bei benignen Befunden auf eine Laparotomie oder eventuell komplett auf eine Operation verzichtet werden.

Frauen mit benignen Befunden sollten möglichst laparoskopiert werden, da diese Operation mit weniger Risiken für die Frau, einer schnelleren Rekonvaleszenz und damit mit einem kürzeren Klinikaufenthalt und weniger Kosten einhergeht (39;40). Wird eine Laparoskopie durchgeführt, so besteht das Risiko einer Kontamination des Bauchraumes mit Zysteninhalt oder tumorösem Material. Da dies v.a. bei ovariellen Malignomen oder Borderline - Tumoren streng zu vermeiden gilt, sollte bei unklarer Dignität des Tumors zur Sicherheit der intakte Tumor intraabdominal in einen Bergebeutel gelegt und samt diesem entfernt werden (121). Bei prämenopausalen Frauen werden oft funktionelle Zysten oder Paraovarialzysten sonographisch festgestellt, die jedoch nicht einer operativen Intervention bedürfen. So sollten blande Zysten, deren Durchmesser unter 5 cm liegt, nicht operiert werden, sondern sonographisch kontrolliert werden. Eine Operation sollte in diesen Fällen erst nach drei Monaten stattfinden, da viele dieser Zysten bis dahin wieder verschwunden sind (2;39;40;89).

Im Vergleich dazu treten auch bei 20 % der postmenopausalen Frauen asymptomatische Zysten auf (23). Diese sollten ebenfalls bei blander Sonomorphologie bis zu einer Größe von 5 cm konservativ behandelt und kontrolliert werden, da nur ein kleines Entartungsrisiko besteht, jede Operation jedoch Risiken mit sich bringt (48;114).

1.2 Ultraschall

1.2.1 Geschichtliche Entwicklung

Mit Ultraschall bezeichnet man Schall oberhalb der menschlichen Hörschwelle mit Frequenzen zwischen 20 kHz und 1000 MHz. Eine Reihe von Tieren, darunter Hunde, Delfine und einige Insektenarten, können Ultraschall hören. Das beste Hörvermögen besitzen jedoch Fledermäuse, die Ultraschall nicht nur hören, sondern auch erzeugen und sich anhand der Echos orientieren können.
Zur Grundlage des Ultraschalls wurde die Entdeckung des piezoelektrischen Effekts durch das Ehepaar Curie im Jahre 1880.
1912 entwickelte Behm das Echolot und der Ultraschall wurde in der Metall verarbeitenden Industrie zur Materialprüfung eingesetzt.
In der Medizin wurde das Impulsechoverfahren erstmals 1949 von Ludwig und Struthers zum Nachweis von Gallensteinen eingesetzt. Im Jahre 1958 wurde der Ultraschall in die Geburtshilfe und Gynäkologie durch I. Donald eingeführt und hat seither zunehmende Bedeutung erlangt. Zu einer umwälzenden Verbesserung der Bildgebung führten die Grauertdarstellung und die Real – Time - Technik, wodurch eine Erweiterung der Diagnostik und eine breite Anwendung der Methode in der Praxis ermöglicht wurde (92).
Zunächst war in der Gynäkologie der Einsatz des transabdominalen Ultraschalls üblich, dies setzt bei der Untersuchung allerdings eine volle Harnblase voraus und die Beurteilung des inneren Genitale ist nur eingeschränkt möglich. Ein großer

Fortschritt war die Entwicklung einer Vaginalsonde und Kretztechnik brachte im Jahr 1985 eine Vaginalsonde auf den Markt, die mit einem Sektor von 240° eine übersichtliche Darstellung des inneren Genitale ermöglichte. Die Beurteilung physiologischer und pathologischer Strukturen im kleinen Becken wurde zu einer Domäne des vaginalen Ultraschalls (14).

Seit mehr als 30 Jahren wird das Dopplerprinzip zur medizinischen Diagnostik eingesetzt.
1842 vollzog Christian Doppler (1803-1853) den entscheidenden Durchbruch vor der königlichen böhmischen Gesellschaft der Wissenschaft zu Prag, als er über das farbige Licht der Doppelsterne und einiger anderer Gestirne am Himmel referierte (22). Er formulierte das nach ihm benannte Prinzip wie folgt: „Die Schwingungszahl und die Wellenlänge einer Wellenbewegung an einem Beobachtungsort ändern sich, wenn Beobachter und Wellenerreger sich relativ zueinander bewegen“ (27). So kommt es zu einer Frequenzerhöhung, wenn sich Schallerzeuger und Beobachter aufeinander zu bewegen, da die Frequenz höher wird, wenn die Wellenlänge kürzer wird.
1957 und 1960/61 berichteten Satumora und Franklin erstmals über die Anwendung des Dopplereffekts zur Messung der Blutströmungsgeschwindigkeit (103). Mit der farbcodierten Darstellung von Gefäßen konnte die Information über die Strömungsgeschwindigkeiten in das zweidimensionale Schnittbild (= B - Bild) integriert werden. Beim Farbdoppler bedeutet die blaue Darstellung eines Blutgefäßes, dass sich der Blutstrom vom Schallkopf weg bewegt, rot bedeutet Blutfluss auf den Schallkopf zu.

1.2.2 Physikalische Eigenschaften der Ultraschalldiagnostik

Je nachdem, welche Frequenz bei einer Untersuchung gewählt wird, erreicht man eine größere Eindringtiefe oder ein besseres Auflösungsvermögen. Bei hohen

Frequenzen erzielt man eine hohe Auflösung, die Eindringtiefe ist jedoch gering und man kann zum Beispiel größere Tumoren nur teilweise darstellen. Wählt man niedrige Frequenzen, so verzichtet man zugunsten der Eindringtiefe auf das Auflösungsvermögen und Einzelheiten können schlechter oder überhaupt nicht dargestellt werden. Diese physikalischen Eigenschaften erklären den Vorteil der transvaginalen Ultraschalldiagnostik, da eine geringere Eindringtiefe als beim transabdominalen Ultraschall notwendig ist und somit das Auflösungsvermögen besser ist.

1.2.3 Messprinzip bei der Dopplersonographie

Das Messprinzip basiert auf der Tatsache, dass bei der Beschallung eines sich bewegenden Objekts eine Frequenzänderung von emittiertem und reflektiertem Schall auftritt (22). Bei Annäherung einer Schallquelle wird eine höhere Frequenz emittiert, bei der Entfernung vom statischen Beobachter werden niedrigere Frequenzen beobachtet. Die so entstehende Frequenzdifferenz ist proportional der Geschwindigkeit des sich bewegenden Objekts, im hier speziell interessierenden Fall der Geschwindigkeit der korpuskulären Bestandteile in den Blutgefäßen. Weiterhin ist sie abhängig vom Einfallswinkel des Dopplerstrahles zum Gefäß entsprechend der folgenden Formel:

$$Fd = \frac{2Fo \times V \times \cos \alpha}{C}$$

Fd : Frequenzdifferenz zwischen emittiertem und reflektiertem Ultraschall (Dopplershift)

Fo : reflektierte Ultraschallfrequenz

V : Geschwindigkeit der Blutsäule

$\cos \alpha$: Winkel zwischen emittiertem Ultraschall und Blutgefäß

C : Schalllaufgeschwindigkeit im durchschallten Medium (Geschwindigkeit des Schalls im Gewebe c = 1540 m/s).

Tritt eine emittierte Welle auf den sich bewegenden Blutstrom, wird sie reflektiert und ihre Grundfrequenz (Fo) wird dabei in Abhängigkeit vom Einfallswinkel und der Geschwindigkeit der Strömung (V) in einer Frequenz (F1) verschoben (Abb. 1). Es wird eine hohe Frequenz von 2-10 MHz in Form einer elektrischen Wechselspannung über einen Oszillator an einen Keramikkristall, ein Piezokristall, gelegt (27). Ein so erzeugter Ultraschall wird teilweise reflektiert, wenn ein Strahl mit einem Winkel kleiner als 90° auf eine Grenzfläche zwischen zwei Geweben unterschiedlicher Dichte trifft.

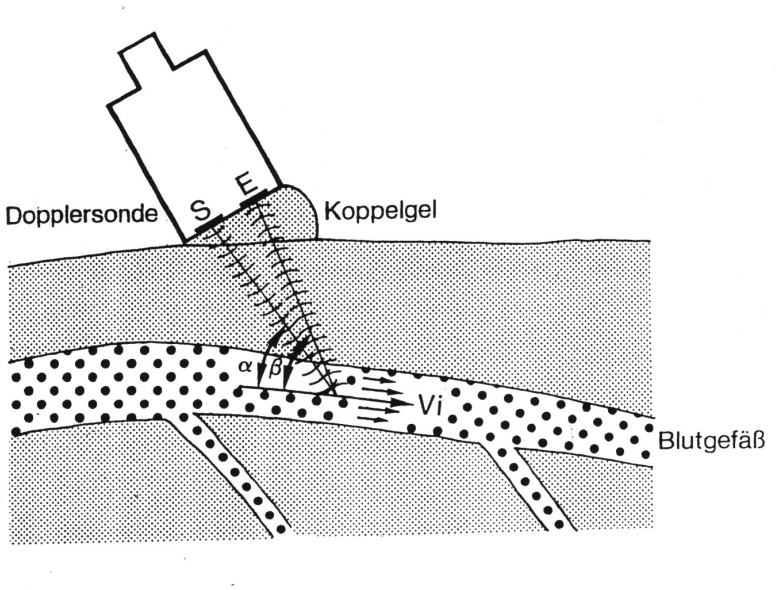

Abbildung 1: Gepulster Doppler
S = emittierter Ultraschall
E = reflektierter Ultraschall
α = Winkel zwischen emittiertem Ultraschall und Blutgefäß
β = Winkel zwischen reflektiertem Ultraschall und Blutgefäß
Vi = Geschwindigkeit der Blutsäule (27)

1.3 Sonoanatomie

Der Uterus zeigt sich sonomorphologisch echoarm mit einem echoreichen Endometrium. Die Ovarien lassen sich links und rechts des Uterus entlang der Vasa iliaca interna darstellen. Bei der prämenopausalen Frau lassen sich während des Zyklus die Ovarien als ovaläre Struktur erkennen, in denen sich während der

Follikelphase zahlreiche kleine echoleere Follikel zeigen, wovon sich einer zum dominanten Follikel entwickelt und eine Größe von 2,5 cm erreicht. Nach dem Eisprung zeigt sich freie Flüssigkeit im Douglas und es bildet sich eine Corpus luteum - Zyste, welche die Oberfläche ein wenig vorwölbt und von der Echogenität her echoreicher ist. Das Ovar - Volumen beträgt bei der fertilen Frau 4 – 7 cm^3 und wird in der Menopause kleiner. Es lässt sich jedoch kein Unterschied der Ovargröße aufgrund der Parität einer Frau nachweisen (71). Bei einer postmenopausalen Frau hat ein Ovar noch ein Volumen von 3 – 4 cm^3 und stellt sich solider und echoreicher dar. Die Ovarien lassen sich manchmal nicht darstellen, zum einen, wenn sie bereits sehr atrophisch sind, zum anderen, wenn sie von Darmschlingen überlagert werden.
Die Tuben, zwischen Uterus und Ovarien gelegen, lassen sich normalerweise sonographisch nicht darstellen. Sie werden im Ultraschall sichtbar, wenn sie pathologisch verändert sind, indem sie z.B. mit Flüssigkeit gefüllt sind oder sich ein Hämatom in der Tube gebildet hat.

1.3.1 Beurteilung der Adnexregion

Die Beurteilung der Adnexregion beginnt zunächst damit, eine auffällige Struktur zu erkennen oder eine Volumenzunahme des Ovars zu registrieren. Hierin erreicht die Transvaginalsonographie eine hohe Sensitivität. Die Lokalisation eines Tumors im kleinen Becken und der Bezug zu Nachbarorganen lässt sich ziemlich genau festlegen, auch die Größenbestimmung ist sehr treffsicher. An Malignitätskriterien kann das Vorhandensein von Aszites und die Infiltration umgebender Organe geprüft werden. Der große Vorteil des Ultraschalls gegenüber der Computertomographie besteht in der Wiedergabe von bewegten Bildern. So kann zum Beispiel während der transvaginalen Ultraschalluntersuchung von abdominal palpiert werden und gleichzeitig mit der Vaginalsonde versucht werden, den dargestellten Tumor etwas zu bewegen und

es kann beurteilt werden, ob sich dabei der Tumor und ein angrenzendes Organ gegeneinander bewegen lassen oder ob sie durch Infiltration fest miteinander verbunden sind.
Eine Differenzierung der Tumoren allein durch Ultraschall ist nicht möglich, es gibt jedoch genügend Kriterien, einen Tumor ausführlich zu beschreiben:

Tumorbeschreibung: Eine exakte Befundbeschreibung ist notwendig, um die Ergebnisse unterschiedlicher Untersucher vergleichen zu können und um möglichst wenig subjektive Beurteilungen in die Diagnosestellung mit einfließen zu lassen. Dazu sollten folgende Merkmale beschrieben werden:
Tumorgröße: Diese wird in Höhe, Breite und Länge oder als Volumen angegeben. In drei senkrecht zueinander stehenden Ebenen wird jeweils der größte Durchmesser des Tumors gemessen und in Millimetern oder Zentimetern angegeben. Zur Volumenberechnung wird die Formel: Breite x Höhe x Länge x 0,523 benutzt und in cm^3 angegeben (115).
Begrenzung / Wanddicke: Hier wird beschrieben, ob ein Tumor glatt oder unscharf begrenzt ist, ob eine Kapsel darstellbar ist, wenn ja, wird hiervon die Wanddicke gemessen.
Form: Zu dieser Beschreibung werden geometrische Figuren zur Hilfe genommen.
Echogenität: Hier ist zu unterscheiden zwischen echoleer, echoarm oder echogen
Struktur: Ein Tumor kann homogen oder inhomogen sein.
Binnenechos: Sind Binnenechos vorhanden, sollten diese näher beschrieben werden in Bezug auf Größe, Form und Lage eines Echokomplexes sowie Größe, Abstand, Verteilung und Intensität der Einzelechos.
Anzahl der Kammern: Handelt es sich um einen zystischen Tumor, wird dieser näher bezeichnet als ein- oder mehrkammrig.
Papilläre Strukturen: Zeigen sich papilläre Strukturen innerhalb des Tumors, sollten auch diese vermessen werden.

Septen / Septendicke: Enthält ein Tumor Septen, kann man zwischen dünnen, dicken und irregulären Septen unterscheiden, die Septendicke sollte wiederum gemessen werden.
Schallverhalten: Wird das Gewebe, welches – von der Sonde aus gesehen – hinter dem Tumor liegt echoreicher oder echoärmer als das umliegende Gewebe dargestellt, bezeichnet man dies als Schallverstärkung oder Schallabschwächung.
Lokalisation und Organzuordnung: Es wird beschrieben, ob ein Tumor in einem oder neben einem Organ liegt, ob er von diesem Organ getrennt ist oder ob sie verbunden zu sein scheinen und ob sie sich gegeneinander verschieben lassen.
Verformbarkeit: Die Verformbarkeit des Tumors kann durch Bewegen der Schallsonde oder durch Palpation von abdominal geprüft werden.
Die Beurteilung und Diagnosestellung sollte erst im Anschluss an die Befundbeschreibung stattfinden (69).

1.3.2 Beurteilung der erhobenen Befunde

Prömpeler et al. zeigten 1997 mit einer Analyse verschiedener sonomorphologischer Parameter, dass in der Prämenopause bei der Differenzierung zwischen benignen und malignen Ovarialtumoren folgenden Merkmalen das größte Gewicht zukommt: Vorhandensein von Aszites, Binnenstruktur des Tumors, Struktur des soliden Anteils und die Tumorgröße. Dementsprechend sind in der Postmenopause die wichtigsten Differenzierungsmerkmale: Aszites, Struktur des soliden Anteils, Septierung und die Beschaffenheit der Tumoroberfläche (82).
Alcázar et al. fanden 2003 signifikante Unterschiede in der Sonomorphologie benigner und maligner Ovarialtumoren und bezeichneten daraufhin folgende Merkmale als Malignitätshinweis:
Großes Volumen des Tumors, bilaterales Auftreten eines Tumors, dicke Kapsel, dicke Septen, dicke papilläre Strukturen, solide Anteile und solide Echogenität (3).

Ovarialkarzinome haben bereits makroskopisch ein vielfältiges Aussehen und so lassen sie sich auch sonographisch darstellen: Sämtliche Übergangsformen von rein zystisch bis rein solide kommen vor. Eine unregelmäßige Struktur mit unterschiedlicher Echogenität gilt als wichtigster Malignitätshinweis, da der größte Anteil der malignen Tumoren in der Gruppe der sonographisch gemischt zystisch - soliden Tumoren gefunden wurde. In die Beurteilung sollten außerdem klinische Faktoren wie Anamnese, Alter der Frau und Tumormarker mit einbezogen werden.

Benigne Ovarialtumoren werden eingeteilt in

I Epitheliale Tumoren

Benigne epitheliale Tumoren beinhalten einkammrige Zystadenome, sonographisch rund, glattbegrenzt mit dünner Kapsel und lassen sich nicht von einfachen Zysten unterscheiden. Bei mehrkammrigen Zystadenomen werden die einzelnen Kammern durch dünne regelmäßige Septen getrennt. Seröse Zystadenome sind echoleer, in muzinösen Zystadenomen lassen sich feine Binnenechos darstellen. Endometriosezysten haben kein typisches sonographisches Erscheinungsbild, sie treten sowohl zystisch als auch solide in Erscheinung.

II Keimstrang – Stroma - Tumoren

Als glatt begrenzter, homogener echoarmer, solide erscheinender Tumor kann das Ovarialfibrom mit anderen soliden Ovarialtumoren oder Myomen verwechselt werden.

III Keimzelltumoren

Das Dermoid hat charakteristische sonographische Eigenschaften, welche auf Knorpel oder Zähne zurückzuführen sind: stark hyperreflexive, solide Areale mit

dorsaler Schallauslöschung. Ebenfalls typisch sind die Strichmuster im flüssigen Areal. Je nach Zysteninhalt kann ein Dermoid auch solide imponieren.

IV Tumorähnliche Veränderungen

Hierzu zählen die einfachen Ovarialzysten die sich sonographisch glatt begrenzt, echoleer, einkammrig und mit dorsaler Schallverstärkung zeigen. Eine Einblutung erkennt man an feinen Binnenechos, was die Differentialdiagnose zur Endometriose erschwert.

Ist die Tuba uterina pathologisch verändert, so lässt sie sich sonographisch darstellen: Für eine Sactosalpinx ist eine längliche dünnwandige, glattbegrenzte echoleere Struktur mit zarten Septen typisch. Eine Hämatosalpinx imponiert durch feine Binnenechos. Lässt sich von diesem Befund kein Ovar abgrenzen, so kann dieser für einen Ovarialtumor gehalten werden.
Ist die Tube mit Eiter gefüllt, zeigt sich dies anhand diffuser Binnenechos. Bei einem Tuboovarialabszeß lässt sich ein eher unscharf begrenzter, dickwandiger, ein- oder mehrkammriger Tumor mit diffusen Binnenechos darstellen. Zum Teil zeigt sich im Tumor eine Spiegelbildung und es ist freie Flüssigkeit im Douglas nachweisbar.

Sonomorphologische Scores

Es wurden bereits zahlreiche sonomorphologische Scores erstellt, um möglichst den Einfluss der subjektiven Komponente gering zu halten und die sonographische Beurteilung von Ovarialtumoren zu vereinheitlichen.
Da in der vorliegenden Studie die Scores von Kawai (46) und DePriest (20) angewandt werden, werden diese im Kapitel Material und Methoden genau beschrieben.

Hier wird noch auf andere Scores eingegangen:
Der Zusammenhang zwischen makroskopischen Tumoreigenschaften und dem Risiko eines malignen Ovarialtumors wurde erstmals 1990 von Granberg et al. angenommen. Sie untersuchten 1017 Ovarialtumoren und unterschieden diese in einkammrig mit soliden Anteilen, mehrkammrig mit soliden Anteilen oder überwiegend solide. Die Häufigkeit von malignen Ovarialtumoren stieg von 0,3 % bei einkammrigen zystischen Ovarialtumoren auf 36 % bei zystisch - soliden Tumoren und 39 % bei überwiegend soliden Tumoren an (33).

1991 veröffentlichten Sassone et al. einen Score, in welchem folgende Kriterien in die Beurteilung mit einflossen: Struktur der Kapselinnenseite, Dicke der Kapsel, Vorhandensein von Septen und ihre Dicke sowie die Echogenität des Tumors. Ein Punktewert von >= 9 sprach für Malignität (87).

Lerner et al. brachten 1994 ein Score-System hervor, das mit dem Score von Sassone zu vergleichen ist, allerdings fließt hier anstelle der Wanddicke das Schallverhalten des Tumors mit ein (60).

Ferrazzi et al. verglichen 1997 in einer prospektiven Studie die Scores von Granberg, Sassone, Lerner, DePriest und den von ihnen selbst aufgestellten Multicenter Score miteinander und prüften die Treffsicherheit der einzelnen Scores bezüglich der Dignität. Je nach Scoresystem wurde eine Sensitivität von 87-96 % und eine Spezifität zwischen 40 und 67 % erreicht.
Der Multicenter Score schnitt dabei als bester Score ab, dieser beinhaltet folgende Kriterien: Beschaffenheit der Kapsel, Vorhandensein und Dicke von Septen, papilläre Strukturen und die Echogenität (28).

In den kommenden Jahren wurden weiterhin neue Scores erstellt, so 2001 von Wanapirak et al., welche wiederum Struktur und Dicke der Kapsel, die Septen

und das Echoverhalten beurteilten, damit einen Score festlegten und bei einem Punktwert von 9 den Cut – off - Wert festlegten, womit Ovarialkarzinome mit einer Sensitivität von 93,1 % und einer Spezifität von 75,6 % erfasst werden konnten.
Alcázar et al. veröffentlichten 2003 ein neues Score-System, in welches nicht nur die Sonomorphologie, sondern auch die Dopplersonographie zur Beurteilung eines Tumors mit einfloss, wobei ein niedriger RI – Wert und eine hohe Maximalgeschwindigkeit als malignes Kriterium galten. Dieser Score wurde mit den älteren Scores von DePriest, Sassone und Guerriero verglichen und schnitt besser ab als diese (3).

Screening:
Es gibt derzeit immer noch keine effektive Screeningmethode. Die Sonographie hat viele Vorteile: die hohe medizinische Aussagefähigkeit, die Untersuchung kann beliebig wiederholt werden, es handelt sich um ein nicht - invasives Verfahren, das ungefährlich und schmerzfrei ist und somit auch bei den Patientinnen eine hohe Akzeptanz findet.

Die Vaginalsonographie ist eine einfache Untersuchung, mit deren Hilfe Größen- und morphologische Veränderungen der Ovarien leicht entdeckt werden. Ist ein Ovarialtumor größer als 5 cm oder enthält er papilläre Strukturen, so gilt er als abklärungsbedürftig (23;114).
Doch die hohe Sensitivität, die durch die Sonomorphologie erreicht wird, ist für ein Screeningverfahren in der Gesamtbevölkerung noch nicht hoch genug. Außerdem ist die Spezifität der sonomorphologischen Beurteilung von Adnextumoren relativ niedrig.
Ob die Farbdopplersonographie eine zusätzliche Information zur Sonomorphologie bietet und dadurch eine höhere Spezifität erreicht werden kann, wird noch unterschiedlich beurteilt und soll in dieser Arbeit untersucht werden.

Ist aufgrund der sonomorphologischen Untersuchung noch nicht klar, ob eine blande Zyste nur kontrolliert oder doch operativ entfernt werden soll, kann hier die Doppleruntersuchung eine Entscheidungshilfe sein (48;105). Bei einem Ovarialtumor unklarer Dignität kann aufgrund einer pathologischen Blutversorgung des Tumors eher der Entschluss zur Laparotomie getroffen werden. Sicherheit über die Dignität eines Tumors kann jedoch letztlich nur die histologische Aufarbeitung des operativ entnommenen Gewebes bringen.

Das klinische Dilemma besteht in dem Konflikt ein Ovarialkarzinom so früh wie möglich zu identifizieren, gleichzeitig aber unnötige Operationen zu vermeiden. Obwohl der transvaginale Ultraschall derzeit die effektivste Methode darstellt, Adnextumoren zu diagnostizieren, ist doch der positive Vorhersagewert niedrig (19;75;115;117).
Franchi et al., Reles et al. und Szymanski et al. konnten unter anderen in ihren Arbeiten zeigen, dass durch den zusätzlichen Einsatz der Dopplersonographie die Diagnostik verbessert werden kann (32;85;105).

1.4 Farbdopplersonographie

Ein bösartiger Tumor wächst sehr schnell und braucht zu seiner Versorgung neue Blutgefäße, diese Angiogenese ist essenziell für das Tumorwachstum. Es sprießen ungeordnete Tumorgefäße in den schnell wachsenden Tumor ein, die Aufzweigung der Gefäße unterscheidet sich von der regelmäßigen Anordnung in langsam wachsenden Organen oder Tumoren. Außerdem verfügen die Tumorgefäße in einem malignen Tumor nicht wie andere Gefäße über eine Schicht von glatter Muskulatur, oder sie unterscheiden sich zumindest in der Beschaffenheit der Tunica muscularis. Daraus resultiert in der Diastole ein geringerer Gefäßwiderstand und eine geringere Pulsatilität, was sich in einer Verringerung des Resistance Index (RI) und des Pulsatility Index (PI) sowie in

einer Zunahme der Geschwindigkeit zeigt. Somit kann dieser Unterschied der Gefäße in benignen und malignen Tumoren durch Dopplersonographie untersucht werden (31;43;107).

Es gab bereits mehrere Studien mit der Fragestellung, ob Dopplerultraschall bei der Diagnosestellung des Ovarialkarzinoms einen Vorteil bringt, und hier konnten einige Autoren nachweisen, dass die niedrige Spezifität der Sonomorphologie alleine durch die Kombination mit Dopplersonographie ansteigt (10;21;32;48;85;112). Die Autoren sind sich meist einig, dass eine Dignitätsbeurteilung nur aufgrund von gepulster Dopplersonographie nicht ausreichend ist, sondern dass sie in Kombination zur Sonomorphologie eingesetzt werden sollte und damit die Vorhersage der Tumordignität erleichtert (14;32;48). Die Aussagefähigkeit wird außerdem besser, wenn nicht nur die gepulste Dopplersonographie, sondern auch der farbcodierte Doppler in die Auswertung mit einfließt (6).

Nur in einer einzelnen Studie wurde sogar erhoben, dass sich die Dopplersonographie in der präoperativen Erhebung von Ovarialkarzinomen besser eignet als z.B. das B - Mode - Verfahren (90).

Außerdem wird der Vorteil der Dopplersonographie im präoperativen Staging beschrieben, da bei einer Peritonealkarzinose z.B. mittels Doppler die Hyperämie der peritonealen Absiedlungen dargestellt werden kann (88). Auch bei Verdacht auf Stieldrehung bei einem Ovarialtumor kann der Doppler zum Einsatz kommen, da bei einer Stieldrehung zwar ein arterieller Fluss, aber kein venöser Abfluss vom Tumor mehr darstellbar ist (59).

1.4.1 Arteria uterina

Zunächst einmal wurde die Dopplersonographie bei gesunden prä- und postmenopausalen Frauen betrachtet:

Einige Autoren konnten weder bei der prämenopausalen gesunden Frau noch bei der postmenopausalen gesunden Frau Unterschiede zwischen den Dopplerwerten der rechten und linken Arteria uterina nachweisen (50;104;108). Jedoch zeigten sich Schwankungen der Dopplerindizes in den Uteringefäßen während eines Zyklus, weshalb Steer et al. einen Durchschnittswert für die Arteriae uterinae während eines Zyklus bestimmt haben, der bei PI(mean) = 2,8 lag (104).
In anderen Arbeiten wurden bei prämenopausalen Frauen unterschiedliche Werte zwischen rechter und linker Arteria uterina angegeben, wobei in der Arteria uterina, auf welcher Seite sich im Ovar der dominante Follikel entwickelte, ein höherer PI - Wert nachzuweisen war (102).
Bei postmenopausalen Frauen werden die Werte für RI in den Arteriae uterinae höher, je länger sich die Patientin in der Postmenopause befindet. Liegt die Menopause mehr als 11 Jahre zurück, so ist der Widerstand in den Uteringefäßen bereits so hoch, dass kein diastolischer Fluss mehr stattfindet und RI dem Wert 1,0 zustrebt. Findet eine Hormonersatztherapie statt, so ist der RI - Wert niedriger als bei nicht behandelten Frauen (53).

Weitere Werte für Dopplerindizes der Arteriae uterinae bei gesunden prä – und postmenopausalen Frauen werden nun aufgezählt:

Prämenopausal:	PI : 3,16-2,22 (50)
	RI(mean) : 0,88-0,84 (53) (RI(mean)= mittlerer RI – Wert)
	V(max) : rechts = 44 cm/s, links = 36 cm/s (109)
	V(max)= systolische Maximalgeschwindigkeit
Postmenopausal:	PI : 2,01
	V(max) : rechts = 33 cm/s, links = 31 cm/s (108)

1.4.2 Arteria ovarica

In Bezug auf Dopplerindizes der Arteriae ovaricae bei gesunden prä- und postmenopausalen Frauen gibt es sehr unterschiedliche Angaben in der Literatur. Einig sind sich die jeweiligen Autoren jedoch dahingehend, dass es zu Schwankungen der Indizes der Arteriae ovaricae während des Zyklus kommt und die Werte für PI in der Follikelphase höher sind als in der Lutealphase (37), außerdem sind die Werte für RI und PI in der Arteria ovarica niedriger, welche das Ovar versorgt, in welchem der dominante Follikel heranreift (95;106).
Tekay et al. haben 1995 in einem Kollektiv mit 91 Frauen herausgearbeitet, dass die Durchschnittswerte für RI und PI in normalen Ovarien bei prämenopausalen Frauen während der Follikelphase bei RI=0,45 und PI=0,71 liegen (111).

Weitere Dopplerindizes verschiedener Autoren werden nun aufgelistet:

Prämenopausal:	rechts PI= 0,80, links PI= 0,77
	rechts RI= 0,52, links RI= 0,51 (109)
	rechts V(max)= 12 cm/s, links V(max)= 11 cm/s (109)
Postmenopausal:	beidseits : RI= 1,0 (53)

Auf die Durchblutung der Ovarien nehmen nicht nur die hormonellen Schwankungen während des Zyklus Einfluss. Weitere Faktoren bewirken eine Veränderung des intraovariellen Blutflusses, so ist dieser nach Hysterektomie (auf Grund einer benignen Erkrankung) erniedrigt (15), ein gesteigerter Blutfluss lässt sich bei entzündlichen Geschehen am Ovar oder bei Endometriose nachweisen (84).

Auf Grund der Tatsache, dass der Blutfluss in der Arteria ovarica starke Schwankungen aufweist, die Arteria ovarica schwierig aufzufinden ist, deshalb eventuell des öfteren andere Gefäße gedopplert werden und fälschlicherweise als

Arteria ovarica betitelt werden (11), haben wir nur die Tumorgefäße, nicht jedoch die Arteriae ovaricae untersucht.

In der Literatur gibt es eine Reihe von Untersuchungen, bei welchen mit Hilfe der Dopplersonographie zwischen benignen und malignen Ovarialtumoren unterschieden werden soll. Leider gibt es keine einheitliche Meinung darüber, ob es einen signifikanten Unterschied der Dopplerindizes zwischen benignen und malignen Tumoren gibt und wenn ja, welche Werte als Grenzwerte festgelegt werden sollen. Es werden sogar unterschiedliche Indizes zur Beurteilung herangezogen, so dass nicht klar ist, ob nun z.B. RI(min) (= kleinster RI – Wert) oder PI(min) (= kleinster PI – Wert) oder gar die systolische Maximal-geschwindigkeit am besten zur Beurteilung eines Tumors eingesetzt werden sollte.
Tekay und Mitarbeiter sowie von Nagell und Kollegen zeigen in ihren Arbeiten eine deutliche Überlappung der Werte des gepulsten Dopplers bei benignen und malignen Ovarialtumoren, so dass diese keinen Schwellenwert für RI und PI festlegen und auch keinen Vorteil darin sehen, die Dopplersonographie bei der Beurteilung von Ovarialtumoren mit einzubeziehen (110;118).
Die Unterschiede der Dopplerindizes in den Ovargefäßen während der Follikel- und der Lutealphase konnten in den Tumorgefäßen bei benignen Tumoren nicht erkannt werden, die Durchschnittswerte lagen für benigne Tumoren bei RI=0,42 und PI= 0,66 (111).

Als Cut – off - Werte für RI und PI bei den Tumorgefäßen werden Werte zwischen 0,4 (58) und 0,6 (65) für RI angegeben, für PI Werte zwischen 0,7 (83) und 1,1 (85). Wir haben in unserer Arbeit einen eigenen Schwellenwert festgelegt, mit welchem wir in unserem Kollektiv das beste Verhältnis zwischen Sensitivität und Spezifität erreichen konnten.

1.5 Studienziel

Mit dieser Arbeit sollte die Aussagefähigkeit des Ultraschalls bei der Beurteilung von Ovarialtumoren geprüft werden.
Zum einen wurde die Sonomorphologie mit Hilfe von bereits seit längerem angewandten Score - Systemen betrachtet und zusätzlich die Tumoren nach einer sonomorphologischen Beschreibung subjektiv beurteilt. Zum anderen sollte ermittelt werden, in wie weit die Diagnostik von Ovarialtumoren unter dem Einsatz der Dopplersonographie verbessert werden kann.
Hierzu wurden zunächst die beiden Arteriae uterinae unter folgender Fragestellung betrachtet: Unterscheiden sich die Dopplerindizes der rechten und linken Arteria uterina voneinander, wenn ein einseitiger Ovarialtumor vorliegt? Des weiteren wurden die Indizes der Arteriae uterinae dahingehend verglichen, ob sich anhand des Blutflusses und der Indizes in den Uteringefäßen vorhersagen lässt, ob es sich bei dem Ovarialtumor um einen benignen oder malignen Tumor handelt.
Bei wenigen Frauen waren die Uteringefäße nicht gedopplert worden, so dass diese in eine separate Gruppe einflossen.

Bei der Darstellung und Beurteilung der Tumorgefäße sollte geprüft werden, ob mit Hilfe der Anzahl der Tumorgefäße und ihrer Lokalisation eine Aussage über die Dignität des Tumors getroffen werden kann.
Nach der Auswertung der Dopplerindizes sollte geprüft werden, welches Tumorgefäß die niedrigsten Werte für RI und PI annimmt, ob ein signifikanter Unterschied zwischen den einzelnen Werten der benignen und malignen Tumoren zu erheben ist und welcher dieser Werte die beste Aussagefähigkeit besitzt. Für diesen Index - Wert sollte ein Grenzwert ermittelt werden. Um unsere Ergebnisse besser beurteilen zu können zogen, wir Literaturvergleiche heran.

Zuletzt sollte noch überprüft werden, ob z.B. durch die gemeinsame Betrachtung von Sonomorphologie und Dopplersonographie bessere Werte für Sensitivität und Spezifität erzielt werden könnten, als durch die alleinige Dignitätseinschätzung anhand der Sonomorphologie.

Ob mit einer Untersuchungsmethode ein Tumor in seiner Dignität richtig eingeschätzt worden war, wurde anhand der postoperativen histologischen Beurteilung überprüft. Einige wenige Patientinnen wurden lediglich sonographisch kontrolliert, so dass hier keine Histologie zum Vergleich vorliegt. Diese Patientinnen wurden ebenfalls in einer separaten Gruppe erfasst.

Mit Hilfe deskriptiver Auswertung und beschreibender Statistik wurden Aussagen getroffen, wie z.B. durch Vierfeldertafeln oder ROC – Kurven, aber auch durch das Beschreiben interessanter Kasuistiken.

2 Material und Methoden

2.1 Angaben zu den verwendeten Geräten

Die Ultraschalluntersuchungen sowie die farbdopplersonographischen Untersuchungen wurden an einem Combison 530 der Firma Kretz (Kretztechnik, Zipf, Österreich) durchgeführt, die Patientinnen hatten zuvor ihre Harnblase geleert.
Für den gynäkologischen Ultraschall wurde die 5- und die 7,5 MHz - Vaginalsonde mit einem 240° Sektor verwendet. Die Vaginalsonde verfügte über B-Mode, gepulsten Doppler und farbige Darstellung der Blutströmungsrichtungen in den Blutgefäßen (= farbcodierter Doppler).
Bei großen Tumoren, welche über die Terminalebene des Beckens hinausgingen, wurde zur vollständigen Darstellung des Tumors zusätzlich transabdominal sonographiert. Hierzu wurde das Gerät GE Logiq 500 von Kranzbühler mit der 3,5 MHz – Convex – Sonde benutzt.
Die sonographische Darstellung der Tumoren wurde auf ein Videoband aufgezeichnet und dadurch einer späteren Auswertung zugänglich gemacht. Aus dem selben Grund wurden die Doppleruntersuchungen auf Festplatte gespeichert. Das Gerät verfügt über ein Auswertungsprogramm, welches nach Abgreifen der systolischen und der enddiastolischen Maximalgeschwindigkeit der Flusskurve den Resistenz- und Pulsatilitätsindex sowie die mittlere Geschwindigkeit berechnet und digital anzeigt.

2.2 Blutflussmessungen

Die Dopplerfrequenzkurven können quantitativ und qualitativ ausgewertet werden.

Griffin beschreibt die Dopplerfrequenzmuster als eine grafische Darstellung der Wellenform der Flussgeschwindigkeit (34). Die Wellenform der Flussgeschwindigkeit wird als Wechsel der zeitbezogenen Maximalgeschwindigkeit angegeben. Die arterielle Wellenform der Flussgeschwindigkeit ist typischerweise biphasisch mit einer systolischen Spitze, gefolgt von einer abfallenden Flussgeschwindigkeit zum Ende der Diastole. Der Anstieg zur Systole wird durch die kardiale Kontraktionskraft bedingt. Der enddiastolische Fluss wird generell als Indikator für den peripheren Widerstand anerkannt (68).

2.2.1 Quantitative Blutflussmessungen

Bei bekanntem Querschnitt eines Gefäßes lässt sich aus dem Produkt von Querschnitt und Geschwindigkeit das Flussvolumen pro Zeiteinheit berechnen.

$$Q= (v \times (d/2) \times 2 \pi /\cos \delta)$$

Q = Blutvolumen

v = Geschwindigkeit

d = Gefäßdurchmesser

δ = Einfallswinkel

Eine Reihe von variablen Messgrößen (Winkel, Strömungsrichtung, Gefäßverlauf) beeinflusst jedoch die Reproduzierbarkeit von quantitativen Flussmessungen ungünstig, volumetrische Messungen sind von daher mit einem großen Fehler behaftet. Bei der quantitativen Blutflussmessung tritt eine große inter- und intraobserver Variabilität von 20 – 30 % auf.
Diese Tatsache führte sehr rasch zur Suche nach anderen Interpretationsmöglichkeiten für die aufgezeichneten Flusskurven (94).

2.2.2 Qualitative Blutflussmessungen

Hierbei handelt es sich um eine rein beschreibende Messform, um eine Hüllkurvenanalyse. Die Reproduzierbarkeit ist wesentlich höher als bei der volumetrischen Doppleruntersuchung. Die intra- und interobserver - Variabilität liegt bei 5 -10 %.

Indexmessungen

Das Verhältnis von systolischer und enddiastolischer Maximalgeschwindigkeit erlaubt eine Indexbildung. Diese ist unabhängig vom Gefäßdurchmesser.
Die Flowkurve kann durch folgende drei Indizes beschrieben werden
(Abb. 2 und 3):

A/B-Ratio (Stuart 1980)

Das Verhältnis zwischen systolischem und enddiastolischem Maximum wird beschrieben.

Resistance Index (RI)

$$\frac{A-B}{A}$$ (Pourcelot 1974)

Der RI - Index berechnet sich aus der Differenz des Maximums der Systole und der Enddiastole, dividiert durch die systolische Maximalgeschwindigkeit und gibt an, um wie viel das enddiastolische Maximum gegenüber des systolischen Maximums abnimmt. Anhand des RI ist eine Aussage über den peripheren Gefäßwiderstand möglich.

Pulsatilitäts - Index (PI)

$$\frac{A - B}{v(mean)}$$ (Gosling und King 1975)

Der Pulsatilitätsindex (PI) berechnet sich aus der Differenz des Maximums der Systole und der Enddiastole, dividiert durch die mittlere Geschwindigkeit während des gesamten Herzzyklus.

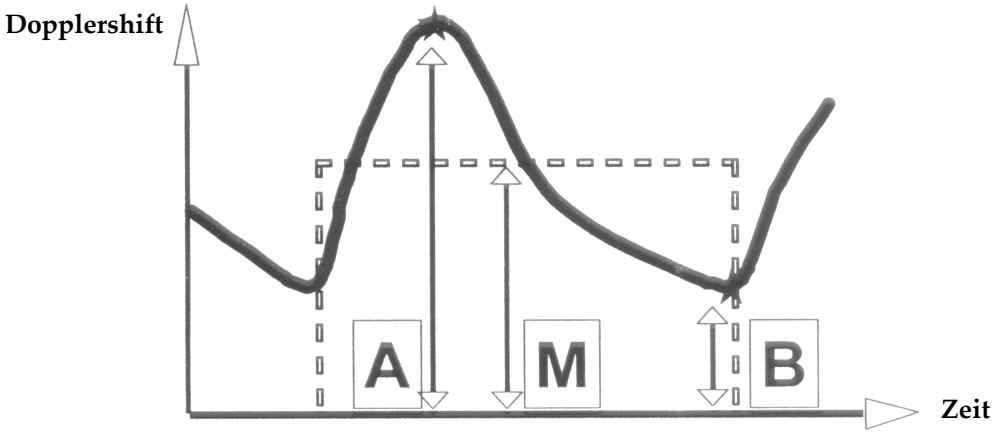

Abbildung 2: Beurteilung der Hüllkurve (A = systolische Maximalgeschwindigkeit, B = enddiastolische Maximalgeschwindigkeit, M = mittlere Geschwindigkeit = v(mean)) (91)

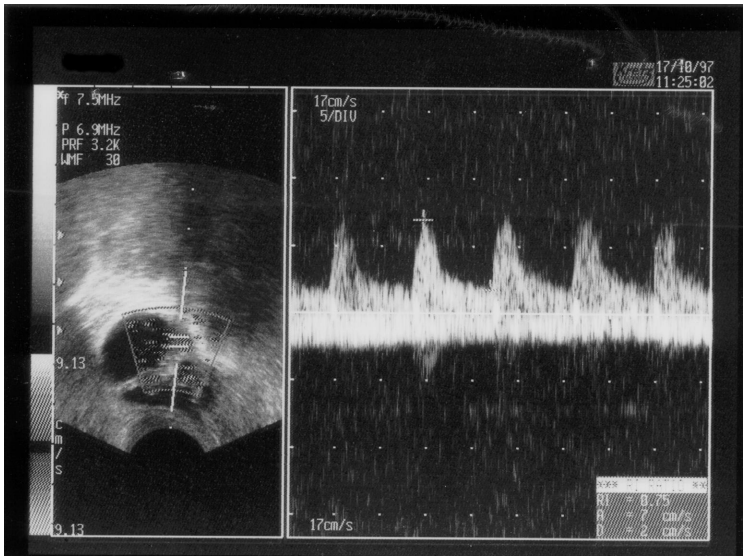

Abbildung 3: Dopplerkurve beim gepulsten Doppler eines Tumorgefäßes

Der PI beschreibt das Verhältnis des peripheren Widerstands zur Blutflussgeschwindigkeit.
Der Abfall der Doppler - Hüllkurve zwischen dem systolischen Maximum und dem diastolischen Maximum wird durch den Widerstand, der dem Gefäß nachgeschaltet ist, bestimmt (7). Eine mathematische Wiedergabe dieses Widerstandes wird von RI, PI und A/B - Ratio erfüllt. Der RI und die A/B - Ratio berücksichtigen lediglich zwei Punkte der Hüllkurve, maximale systolische und enddiastolische Geschwindigkeit, während der PI zusätzlich die mittlere Geschwindigkeit der Wellenform beschreibt. Allen Indizes ist gemeinsam, dass sie ein relatives Maß für den Widerstand distal der Messstelle darstellen. Der Indexwert wird also, umgekehrt proportional zum Flow, mit steigendem Widerstand größer.
Der RI erkennt kleine Widerstandsänderungen früher als der PI, hingegen sind bei einem Null - Fluss Flussveränderungen nur durch den PI zu erfassen.

2.3 Gefäßversorgung

Die arterielle Zufuhr des Uterus erfolgt aus der A. uterina , welche aus der A. iliaca interna hervorgeht. Sie gelangt mit dem Ligamentum cardinale in Höhe der Cervix an die Seitenwand des Uterus. Der nach oben führende Hauptast hat einen stark geschlängelten Verlauf. Er folgt der lateralen Uteruswand und verzweigt sich im Bereich des Fundus in die Arteriae arcuatae, die parallel zur Oberfläche verlaufen und mit der Gegenseite anastomosieren.
Die A. uterina hat drei Äste, einer davon ist der Ramus ovaricus, der eine Anastomose mit der A. ovarica aus der Aorta abdominalis bildet.
Das Ovar wird sehr gut mit arteriellen Gefäßen versorgt, die A. ovarica tritt durch das Lig. suspensorium ovarii an den Hilus des Ovars heran.

Die Gefäßverteilung im Tumor wird mit Hilfe der Farbdopplersonographie dargestellt. Hier kann nun beurteilt werden, ob Gefäße im Tumor nachweisbar sind, wie viele Gefäße in dem Tumor vorhanden sind und wo sie lokalisiert sind. Beurteilt wird hierbei, ob die Gefäße peripher in der Kapsel des Tumors liegen oder zentral im Tumor. Zentrale Tumorgefäße liegen in einem soliden Anteil des Tumors oder in einem Septum.
Typisch für einen malignen Tumor ist seine Neovaskularisation, diese ist in einem benignen Tumor nicht nachzuweisen (11). Die Gefäße in einem malignen Tumor sind teils stark geschlängelt und zeigen im Gegensatz zu benignen Tumoren diffus verstreute Blutgefäße.
Maligne Ovarialtumoren korrelieren mit in Septen und zentral liegenden Blutgefäßen und weisen mehr Blutgefäße auf als benigne Tumoren (56;65).

2.4 Kollektiv

Das Gesamtkollektiv besteht aus 108 Frauen im Alter zwischen 18 und 79 Jahren, welche sich bei V.a. Adnextumor von August 1997 bis Januar 1999 in der Ambulanz der Universitätsfrauenklinik Ulm zur weiteren Diagnostik vorstellten. Meistens war bereits im Vorfeld durch den niedergelassenen betreuenden Gynäkologen die Verdachtsdiagnose geäußert worden. Die Patientinnen hatten ihren Gynäkologen entweder im Rahmen der Vorsorgeuntersuchung, aufgrund einer durch ihn empfohlenen Kontrolluntersuchung bei bekanntem Adnextumor oder bei Beschwerden wie z.B. Unterbauchschmerzen aufgesucht. Bei V.a. Adnextumor schickten die Niedergelassenen ihre Patientinnen mit der Frage der Dignität und der Therapieplanung.
Bei den Patientinnen handelte es sich somit um durch den Frauenarzt herausgefilterte Patientinnen, Frauen mit unauffälligen Adnexbereichen kamen nicht zur Untersuchung. Es wurden prä- und postmenopausale Frauen, Frauen mit und ohne Hormonsubstitutionstherapie in die Studie aufgenommen.

Bei sämtlichen Patientinnen wurde eine transvaginale Ultraschalluntersuchung und anschließend eine transvaginale Doppleruntersuchung durchgeführt. Von den 108 in die Studie aufgenommenen Frauen wurden 93 Frauen operiert (Kollektiv 1), in 8 Fällen wurde ein Tumor beidseits diagnostiziert. Bei den Frauen des Kollektivs 1 wurde die Doppleruntersuchung des Tumors genauer betrachtet und anschließend mit der Histologie verglichen. Die operative Abklärung erfolgte per Laparoskopie oder Laparotomie an der Universitätsfrauenklinik Ulm.
Patientinnen, bei welchen keine Doppleruntersuchung der Arteriae uterinae durchgeführt wurde, zum einen, weil der Patientin bereits in der Vergangenheit die Gebärmutter operativ entfernt worden war oder zum anderen, weil eine Doppleruntersuchung aus technischen Gründen nicht möglich war, wurden aus dem Kollektiv 2 ausgeschlossen. In diesem Kollektiv wurden die Dopplerindizes der Uteringefäße untersucht und mit der Histologie verglichen.
Nicht operiert wurden nur diejenigen Patientinnen, bei welchen keiner der erhobenen Befunde Anlass zur operativen Abklärung gab und die Patientin beschwerdefrei war.
In diesen Fällen wurde die Patientin zu regelmäßigen Kontrolluntersuchungen einbestellt: Bei Größenprogredienz, Auftreten eines eventuell für Malignität sprechenden Befundes oder Beschwerden der Patientin wurde eine Operation durchgeführt (Kollektiv 1 und 2). War der Befund bei der Kontrolluntersuchung verschwunden oder blieb der Tumor über lange Zeit unverändert, wurde angenommen, dass es sich um einen benignen Tumor handelt bzw. handelte und die Patientin wurde keiner Operation zugeführt (Kollektiv 3). Im Kollektiv 3 befanden sich 15 Frauen, welche nicht operiert worden waren.
Bei allen operierten Frauen wurden Histologien entnommen, mit welchen die im Rahmen der Studie erhobenen Werte und Befunde verglichen wurden. Lediglich bei einer Patientin wurde auf die intraoperative Entnahme einer Histologie verzichtet, da es sich makroskopisch eindeutig um einen Tuboovarialabszeß handelte.

Die Auswertung der histologischen Befunde erfolgte im histologisch-zytologischen Labor der Universitätsfrauenklinik Ulm.
Histologisch ergaben sich 81 benigne Adnextumoren, 7 Malignome (FIGO - Stadium Ic – IV), 3 Borderline Tumoren und 2 Metastasen eines bereits zuvor diagnostizierten malignen Tumors (Metastase eines Mamma - Karzinoms und Metastase eines embryonalen Teratoms).
Aus der Studie ausgeschlossen wurde eine Patientin bei der in der 15. SSW ein Adnextumor diagnostiziert worden war. Außerdem ausgeschlossen wurden Patientinnen, die einer empfohlenen Operation nicht zustimmten, die Operation in einer anderen Klinik durchführen ließen oder zu einer empfohlenen sonographischen Kontrolluntersuchung nicht mehr erschienen waren. Einige Patientinnen konnten ebenfalls nicht in die Auswertung einfließen, da bei der Untersuchung nicht sämtliche Befunde erhoben worden waren.

2.5 Untersuchungsgang

2.5.1 Sonographie: B-Mode

Da der transvaginale Ultraschall zur routinemäßigen Untersuchung gehört, musste von den Patientinnen vor der Untersuchung keine Einverständniserklärung verlangt werden. Die Patientinnen wurden jedoch befragt, ob sie einwilligen, an einer Studie teilzunehmen und deshalb die Untersuchung etwas länger dauert, da zusätzlich im gleichen Untersuchungsgang eine Dopplersonographie durchgeführt wird. Alle Patientinnen, die in die Studie aufgenommen wurden, haben mündlich eingewilligt.
Bei der transvaginalsonographischen Untersuchung wurde zunächst der Uterus und danach die Adnexregion rechts und links dargestellt. Uterus, Ovarien und der Tumor wurden, soweit vorhanden, beschrieben und vermessen, oder als fehlend registriert. Hierbei wurde der Tumor in drei senkrecht zueinander stehenden

Ebenen dargestellt und jeweils der größte Durchmesser bestimmt, hieraus wurde das Volumen des Tumors nach der Formel Höhe x Breite x Länge x 0,523 berechnet und in cm^3 angegeben. Des weiteren wurde die Sonomorphologie des Tumors beschrieben: äußerliche Begrenzung, Echogenität, ein- oder mehrkammrige Zysten, überwiegend zystisch oder solide, Beschreibung von Septen, Ausmessen der Wanddicke und eventuell vorhandener Septen. Das Vorhandensein von freier Flüssigkeit wurde überprüft.
Aufgrund der Sonomorphologie des Tumors wurde der Tumor subjektiv eingeschätzt als benigne, suspekt oder maligne.
Anschließend wurde der Tumor anhand zweier sonomorphologischer Scores bewertet (siehe 2.6 Auswertung).
Im Anschluss daran wurde die Dopplersonographie durchgeführt.

2.5.2 Farbdopplersonographie

Die rechte und linke Arteria uterina wurden lokalisiert, indem der Isthmusbereich des Uterus dargestellt wurde und der farbcodierte Doppler aktiviert wurde. Nach Darstellung des jeweiligen Uteringefäßes wurde das Dopplerfenster an der Stelle der Arteria uterina positioniert, an welcher das Gefäß den Uterus erreicht und sich danach in seine Äste aufteilt. Die Vaginalsonde wurde in der Art auf das Gefäß ausgerichtet, dass der Winkel zwischen Schallstrahl und Gefäßverlauf weniger als 60° betrug und die Amplitude der Flusskurve den maximalen Ausschlag erreichte, das heißt die größte systolische Maximalgeschwindigkeit sollte erfasst werden. Wenn mindestens vier gleichförmige Wellen erschienen, wurde die Flusskurve der rechten und linken Arteria uterina auf Festplatte gespeichert und ausgewertet. Von der Software des Gerätes wurden, nachdem die systolische und die enddiastolische Maximalgeschwindigkeit markiert worden waren, automatisch RI, PI, und v(mean) bestimmt.

Bei der Doppleruntersuchung des Tumors wurden mit Hilfe der Farbdarstellung der Fließgeschwindigkeiten die Tumorgefäße sichtbar gemacht. Es wurde beurteilt, wie viele Gefäße in dem Tumor darzustellen sind und wo sie lokalisiert sind. Bei diesen Gefäßen wurde ebenfalls der gepulste Doppler eingesetzt und auf Festplatte gespeichert. Bei mehreren Tumorgefäßen wurde zusätzlich der kleinste RI - Wert aller Gefäße (RI min) bestimmt, sowie der kleinste PI - Wert (PI min) und die Summe der maximalen Fließgeschwindigkeiten (v max sum).

2.6 Auswertung der einzelnen Methoden

2.6.1 Ultraschall, B - Mode

2.6.1.1 Subjektive Beurteilung

Zum einen wurde bei der Ultraschalluntersuchung eine rein subjektive Beurteilung des Tumors vorgenommen, hierbei wurde die Sonomorphologie des Tumors nach folgenden Gesichtspunkten in benigne, suspekt und maligne eingeteilt: Größe des Tumors, wobei mit zunehmender Größe das Risiko eines Malignoms steigt. Bei einem Adnexbefund mit einer Größe von 5 cm im Durchmesser liegt das Risiko für Malignität bei 1,9 - 13,9 %, bei einem Durchmesser von über 10 cm bei 12,5 -71,8 % (62). Beschaffenheit der Kapsel: maligne Tumoren haben dickere und unregelmäßigere Wände, dies ist jedoch nicht immer ein Zeichen von Malignität (60). Beurteilt wurde die Abgrenzung zu umliegendem Gewebe, ob es sich um einen uni- oder multilokulären zystischen Adnexbefund oder ob es sich um überwiegend zystisch oder solide Befunde handelte. Bei einem unilokulären zystischen Adnexbefund liegt das Malignitätsrisiko bei 0-6,1 %, bei einem multilokulären Befund bei 18 - 37 % (13;33;62). Aufgrund der Echogenität kann unterschieden werden, ob ein zystischer Adnexbefund nur Flüssigkeit oder auch solide Strukturen beinhaltet. Ein seröser, zystischer Adnexbefund ist echofrei, ein muzinöser Inhalt hat einen gräulichen Aspekt.

Demgegenüber erscheinen solide Strukturen hyperechogen und können einen Schallschatten haben. Sind Septen vorhanden, sprechen dicke Septen mit einer Dicke von >=3 mm für Malignität (60). Vorhandensein von freier Flüssigkeit spricht eher für Malignität und sicher spielt bei der subjektiven Einschätzung auch das Erscheinungsbild der Patientin eine Rolle, so dass bei einer kachektischen Frau mit vergrößertem Bauchumfang ein Tumor eher als maligne eingestuft wird als der sonomorphologisch gleich aussehende Tumor bei einer gesund erscheinenden Frau.

Zum anderen wurden zur Beurteilung zwei sonomorphologische Scores hinzugezogen:

2.6.1.2 Sonographische Klassifikation von Adnextumoren (modifiziert nach Kawai 1992)

Kawai et al. (46) bezogen sich auf die von Vera et al. 1986 (119) veröffentlichte Klassifikation. Nach der sonographischen Untersuchung von 182 Patientinnen mit Adnextumoren erstellten diese eine morphologische Klassifikation mit 6 Kategorien. Jede Kategorie ist jeweils noch in zwei bis drei Unterkategorien unterteilt. Berücksichtigt wird allein das Aussehen der Tumoren ohne Größenangabe oder Dopplermessung. Wichtige Malignitätskriterien sind solide Anteile, Septen und heterogenes Erscheinungsbild (119).
Die Adnextumoren werden von Kawai et al. (46) analog dazu in 12 verschiedene Kategorien eingeteilt (Abb. 4) und mit 1 bis 12 Punkten bewertet.
Die Punktzahlen 1 - 8 werden als benigne Muster eingestuft, die Punktzahlen 9 - 12 als maligne Muster.

Im Einzelnen handelt es sich um folgende Kategorien und Punktzahlen:

1	Punkt:	einkammrige Zyste ohne Binnenechos
2	Punkte:	einkammrige Zyste mit diffusen Binnenechos
3	Punkte:	polyzystische Muster
4	Punkte:	randständige Echos mit glatter oder polypoider Grenzstruktur
5	Punkte:	zentrale, echoreiche, runde Echos (Dermoid!)
6	Punkte:	multiple lineare Echos unterschiedlicher Dicke
7	Punkte:	multiple lineare Echos unterschiedlicher Dicke mit echoreichen Anteilen
8	Punkte:	polyzystische Muster mit verdickten Septen
9	Punkte:	randständige Echos mit gezackter oder papillärer Grenzstruktur
10	Punkte:	polyzystische Muster mit irregulären verdickten Septen und soliden Anteilen
11	Punkte:	solide Muster (>50 %) mit irregulären zystischen Anteilen
12	Punkte:	homogene solide Muster

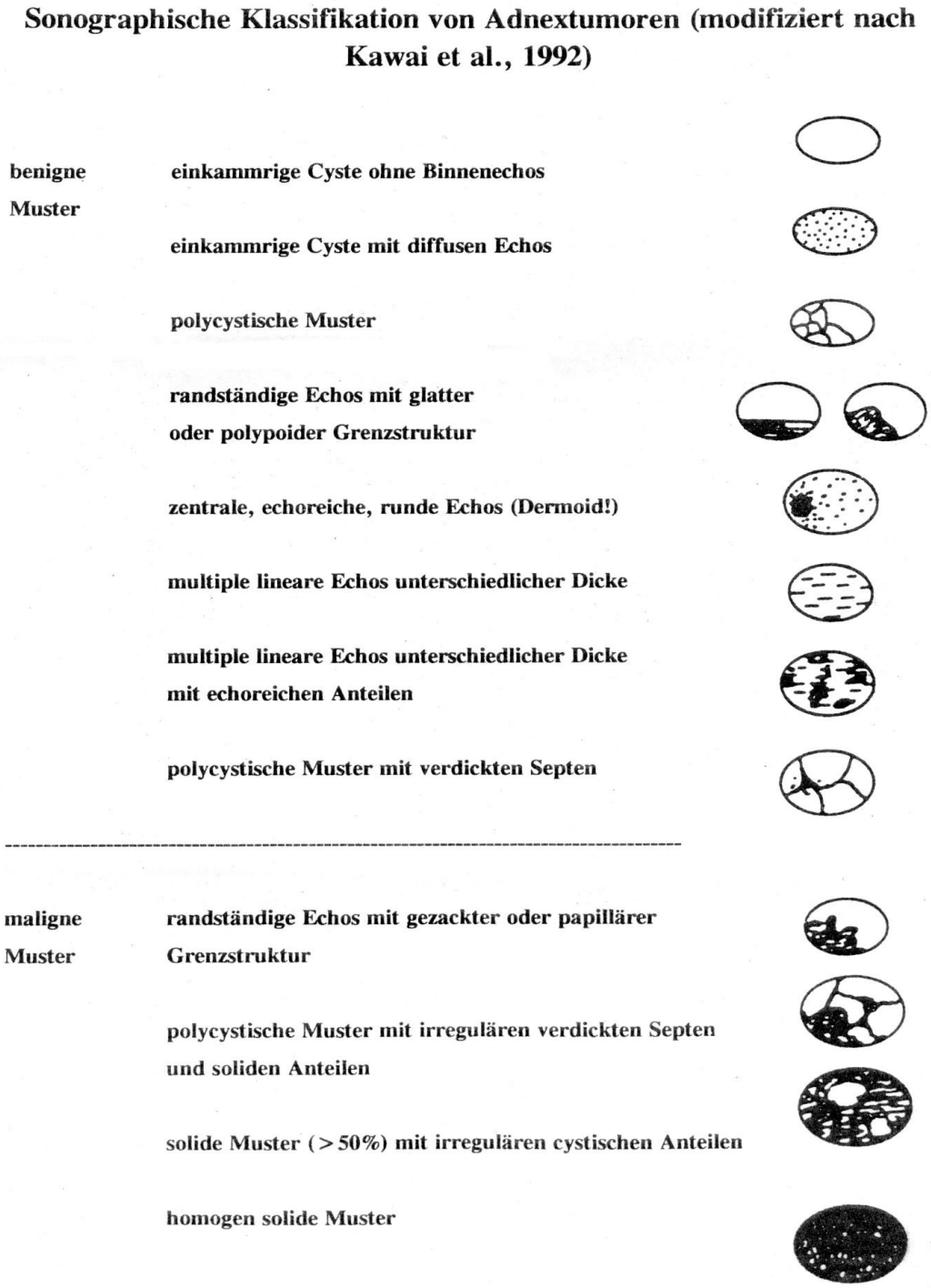

Abbildung 4: sonographische Klassifikation von Adnextumoren (modifiziert nach Kawai 1992) (46)

2.6.1.3 Morphologischer Index nach DePriest 1993

Dieser Index wurde an 121 Untersuchungen evaluiert, die ohne Kenntnis der Histologie ausgewertet worden waren. Bei einem Index von <5 waren alle Tumoren benigne, weshalb dieser Wert auch als Grenzwert befürwortet wurde. Von dieser Gruppe wurde im Jahr 1997 eine Studie zum Screening von Ovarialkarzinomen veröffentlicht. Es wurden 6470 Patientinnen (entweder >50 oder >30 und positive Familienanamnese) untersucht und dabei 6 Karzinome gefunden. Der oben genannte Score war in einem Fall negativ gewesen (17).

Der Index setzt sich aus folgenden Bestandteilen zusammen (Abb. 5):
In drei Kategorien werden von 0 bis 4 Punktwerte vergeben und am Schluss addiert:

- Kategorie 1: Volumen

  (berechnet nach der Formel Breite x Höhe x Dicke x 0,532 (116)).

  0 Punkte: Volumen < 10 cm^3

  1 Punkt: Volumen 10 - 50 cm^3

  2 Punkte: Volumen > 50 - 200 cm^3

  3 Punkte: Volumen > 200 - 500 cm^3

  4 Punkte: Volumen > 500 cm^3

- Kategorie 2: Wandstruktur

  0 Punkte: glatt, < 3 mm Dicke

  1 Punkt: glatt, ≥ 3 mm Dicke

  2 Punkte: papilläre Struktur, < 3 mm

  3 Punkte: papilläre Struktur, ≥3 mm

  4 Punkte: überwiegend solide

- Kategorie 3: Septierung

  0 Punkte: keine Septen

  1 Punkt: dünne Septen, < 3 mm

  2 Punkte: dicke Septen, 3 mm – 1 cm

  3 Punkte: solider Anteil >= 1 cm

  4 Punkte: überwiegend solide



Abbildung 5 : Schematische Darstellung des DePriest - Index: Bei der sonographischen Klassifikation von Adnextumoren werden das Volumen, die Wandstruktur und die Septierung beurteilt (DePriest1993) (18)

Ist die Summe aller drei Kategorien ≥5, gilt der Score als malignomverdächtig.

2.6.2 Farbcodierte Doppleruntersuchung

J. L. Alcázar und Mitarbeiter veröffentlichten 1996 eine Studie, in der 79 Ovarialtumoren unter anderem mit Farbdoppler untersucht wurden (4). Eine gleichartige Studie war bereits 1995 von der Gruppe um Z. Maly veröffentlicht worden, in welcher 102 Ovarialtumoren unter anderem mit Farbdoppler untersucht worden waren (65). Anlehnend an diese Gruppen wurde nun in dieser Arbeit erhoben, wie viele Gefäße in einem Tumor nachweisbar sind (0, 1, 2 oder 3 und mehr Gefäße) und es wurde die Gefäßlokalisation beschrieben. Als benignes Kriterium wurde das Fehlen eines Tumorgefäßes oder nur in der Kapsel nachweisbare Gefäße gewertet. Ein oder mehrere Gefäße zentral im Tumor gelegen, also im Septum oder in einem soliden Anteil, wurde als Malignitätshinweis gewertet. Waren Gefäße sowohl in der Kapsel, also peripher, als auch zentral nachweisbar, wurde dies ebenfalls als Malignitätshinweis betrachtet.

2.6.3 Gepulste Doppleruntersuchung

Es wurden sämtliche Doppler - Indizes bestimmt und zur späteren Verarbeitung gespeichert.
Für die Arteria uterina rechts und links wurden der RI, PI, v(max) und v(mean) bestimmt. In vorausgegangenen Studien konnten keine Grenzwerte für die Uteringefäße gefunden werden.So galt es erst herauszufinden, ob sich ein signifikanter Unterschied der Dopplerindizes der Arteriae uterinae bei benignen und malignen Ovarialtumoren nachweisen lässt und ob sich ein Schwellenwert festlegen lässt, oder ob dies auf Grund von großen Überlappungen nicht möglich ist.

Anschließend wurden die Dopplerindizes im Ovarialtumor erhoben. Wurden mehr als drei Tumorgefäße gefunden, fielen die Gefäße mit der niedrigsten Durchblutung und dem größten Widerstand aus der Beurteilung heraus bis nur noch drei Gefäße übrig blieben, welche somit am ehesten für einen malignen Tumor sprachen. Bis zu drei Gefäßen gingen folglich unabhängig voneinander in die Beurteilung ein, zusätzlich wurde der Tumor auch noch nach dem kleinsten RI und dem kleinsten PI sowie der Summe der Maximalgeschwindigkeiten beurteilt.
Für RI(min) und PI(min) wurden anhand von Vier - Felder - Tafeln
(RI(min) ≤ 0,55, ≤ 0,5 und ≤ 0,45 und PI(min) ≤ 1,0, ≤ 0,9 und ≤ 0,8) und
ROC - Kurven Schwellenwerte festgelegt, mit denen das beste Verhältnis zwischen Sensitivität und Spezifität erreicht wurden. Diese Schwellenwerte lagen bei:

$$RI(min) = 0,5$$

$$PI(min) = 0,8$$

Das heißt, nimmt ein Wert RI oder PI im Tumor diesen Grenzwert an oder ist gar kleiner als dieser, so spricht dies für Malignität.
Für die restlichen Indizes wurden keine Vier - Felder - Tafeln und ROC - Kurven angelegt, da die Unterschiede der Medianwerte zwischen benignen und malignen Tumoren nicht signifikant waren.

Zunächst wurde jede Untersuchungsmethode allein auf ihre Validität
(= Gültigkeit, ausgedrückt durch Sensitivität und Spezifität) geprüft, sowie auf positiven und negativen Vorhersagewert und die Treffsicherheit.
Anschließend wurden unterschiedliche Untersuchungsmethoden miteinander kombiniert. Diese Kombinationen wurden dahingehend überprüft, ob durch eine zusätzliche Untersuchung die Spezifität einer einzelnen Untersuchungsmethode

verbessert werden kann, ohne dass darunter die Sensitivität leidet. Hierfür wurden verschiedene Bedingungen aufgestellt:

Im Kollektiv 1:

1. B - Mode alleine
2. Kawai - Score alleine
3. DePriest - Score alleine
4. Vaskularisation alleine
5. Gefäßlokalisation alleine
6. RI(min) alleine
7. PI(min) alleine
8. Kombination 1: Kawai - Score und DePriest - Score:
   beide Methoden müssen den Tumor als maligne beurteilen
9. Kombination 2: Kawai - Score, Gefäßlokalisation und PI(min):
   mindestens ein Wert muss maligne sein um den Tumor als maligne einzustufen
10. Kombination 3: Kawai - Score, Gefäßlokalisation und PI(min):
    mindesten zwei Werte müssen maligne sein
11. Kombination 4: Gefäßlokalisation, PI(min) und RI(min):
    mindestens zwei Werte müssen maligne sein

Im Kollektiv 2:

1. B-Mode alleine
2. Kawai - Score alleine
3. DePriest - Score alleine
4. RI im kontralateralen Uteringefäß alleine bei einseitigen Tumoren
5. Kombination I: einseitiger Tumor, Kawai - Score und RI (kontralaterales Uteringefäß) : mindestens ein Wert muss maligne sein

6. Kombination II: einseitiger Tumor, Kawai - Score, RI (kontralaterales Uteringefäß), Gefäßlokalisation: mindestens zwei Werte müssen maligne sein

2.7 Statistische Methoden

Für sämtliche Indizes wurden die Mittelwerte +/- Standardabweichung berechnet, außerdem wurde der Medianwert, das 1. Quartil und das 2. Quartil berechnet sowie Minimum und Maximum bestimmt. Da keine Normalverteilung bei den Dopplerindizes vorliegt, wurden für die weitere Auswertung die Medianwerte herangezogen.
Um zu berechnen, ob es sich um signifikante Unterschiede handelte, wurde der Mann Whitney Test eingesetzt. Ein Unterschied galt als signifikant, wenn $p < 0,05$ war. Für sämtliche Testergebnisse gilt jedoch aufgrund unserer geringen Fallzahl, dass sie nur orientierend zur Hilfe genommen werden aber nicht als Beweis gelten.
Das Augenmerk wird v.a. auf die Deskription gelegt.

2.7.1 Die Vier - Felder - Tafel

Den Wert eines diagnostischen Tests kann man mit der Vier - Felder - Tafel bestimmen. Bei einem Test interessiert vor allem die Validität, das heißt ob der Test auch tatsächlich das misst, was er zu messen vorgibt. Die präoperativen Aussagen der Sonomorphologie und der Dopplersonographie können der postoperativen Wirklichkeit, der Histologie, gegenübergestellt werden. Durch die Ausprägung der Testmerkmale und durch die Definition der Erkrankungsmerkmale können zwei mögliche Ergebnisse festgehalten werden.

Für den diagnostischen Test: „Befund maligne“ (positiv) und „Befund benigne“ (negativ) und für die Wirklichkeit „Histologie maligne“ und „Histologie benigne“.

2.7.1.1 Struktur einer Vier – Felder – Tafel

Aus der Vier - Felder - Tafel können vier mögliche Kombinationen abgeleitet werden (Tab. 1).

Tabelle 1: Struktur einer 4 – Felder - Tafel

		maligne	benigne	Summe
Ergebnis des diagnostischen Verfahrens	positiv ("maligne")	(a) richtig positiv	(b) falsch positiv	(a+b) alle Testpositiven
	negativ ("benigne")	(c) falsch negativ	(d) richtig negativ	(c+d) alle Testnegativen
	Summe	(a+c) alle malignen Tumoren	(b+d)alle benignen Tumoren	(a+b+c+d) alle Untersuchten

Aus den vier möglichen Testresultaten ergeben sich unterschiedliche Konsequenzen:

Das richtig positive Testergebnis (a) zeigt das Vorliegen eines bösartigen Ovarialtumors auf. Weitere Diagnostik und eine baldige Längsschnittlaparotomie schließen sich an, eine frühzeitige und an geeigneten Zentren durchgeführte Operation sind für den weiteren Verlauf entscheidend.

Liegt das richtig negative Testergebnis (d) vor, wird ein maligner Ovarialtumor ausgeschlossen. Die Patientin kann beruhigt werden und entweder in die ambulante Kontrolle entlassen werden oder zur laparoskopischen Operation einbestellt werden.

Bei Vorliegen des falsch positiven Testergebnisses (b) wird fälschlich ein Malignom angenommen: Arzt und Patientin sind beunruhigt und der Patientin wird eine zu große Operation zugemutet, mit höheren Risiken für die Patientin und höheren Kosten für die Klinik.

Das falsch negative Testergebnis (c) täuscht eine benigne Histologie vor, Arzt und Patientin sind erleichtert, eine Operation wird nicht oder erst verzögert durchgeführt und es wird primär der falsche Zugangsweg gewählt. Dadurch verschlechtert sich die Prognose für die Frau.

2.7.1.2 Statistische Begriffe aus der Vier - Felder - Tafel

Sensitivität: a / (a+c)

Die Sensitivität gibt an mit welcher Wahrscheinlichkeit der Test bei Vorliegen eines malignen Ovarialtumors auch wirklich anspricht. Sie entspricht in unserem Fall dem Anteil der richtig erkannten Malignome dividiert durch die Anzahl aller Malignome im untersuchten Kollektiv.

Spezifität: d / (b+d)

Die Spezifität gibt an, wie sicher der Test das tatsächliche Vorliegen des Malignoms anzeigt und nicht etwa falsch positiv ist. Das Maß dafür ist gleich dem Anteil der richtig erkannten benignen Tumoren dividiert durch die Gesamtzahl aller benignen Ovarialtumoren.

Positiver Vorhersagewert: a / (a+b)

Der positive Vorhersagewert gibt an, welcher Anteil der als maligne diagnostizierten Tumoren tatsächlich maligne ist. Dies entspricht der Wahrscheinlichkeit, erkrankt zu sein, wenn in der Sonographie der Befund maligne eingeschätzt wird.

Negativer Vorhersagewert: d / (c+d)

Der negative Vorhersagewert gibt an, welcher Anteil der als benigne befundeten Ovarialtumoren tatsächlich benigne ist und errechnet sich aus der Anzahl der richtig benigne eingestuften Tumoren dividiert durch alle benigne eingestuften Tumoren.

Treffsicherheit: (a+d) / (a+b+c+d)

Die Treffsicherheit bezeichnet das Verhältnis aller in ihrer Dignität richtig erkannten Tumoren zu allen untersuchten Tumoren.

Für Screening - Untersuchungen muss ein Test mit hoher Sensitivität und hohem negativen Vorhersagewert gefordert werden. Um einer gezielten Fragestellung nachzugehen ist es sinnvoll, einen Test mit hoher Spezifität und einem hohen positiven Vorhersagewert zu fordern (86).

Da die berechneten Maßzahlen für Sensitivität und Spezifität um so aussagekräftiger sind, je größer die Fallzahl der Tests ist, für welche diese Werte angegeben werden, werden Vertrauensgrenzen (= Konfidenzbereiche) angegeben. Dieser Konfidenzbereich gibt an, wie aussagekräftig ein Wert ist. Wird z.B. bei einer Fallzahl von 80 eine Sensitivität von 80 % errechnet, so liegt der 95 % Konfidenzbereich bei 69,56 - 88,11 %, das heißt, in diesem Bereich liegt die wahre Sensitivität. Hat das Kollektiv jedoch nur ein Fallzahl von 5 und die in dieser

Stichprobe errechnete Sensitivität liegt ebenfalls bei 80 %, so liegt die wahre Sensitivität allerdings irgendwo zwischen 28,36 und 99,49 %.

2.7.1.3 Vier - Felder - Tafeln für Sonomorphologie und Doppleruntersuchungen

Um die Frage zu klären, wie sich Sensitivität, Spezifität, negativer und positiver Vorhersagewert der bekannten Scores nach Kawai und DePriest in unserem Kollektiv verhalten, wurden hierfür mit den festgelegten Grenzwerten Vier - Felder - Tafeln angelegt.
Für die Sonomorphologie allein untergliedert in benigne, suspekt und maligne wurde ebenfalls eine Vier - Felder - Tafel angelegt, wobei „suspekt“ ebenfalls als Malignitätshinweis gewertet wurde.

Des weiteren wurden für die Anzahl der Tumorgefäße und die Gefäßlokalisation Vier - Felder - Tafeln erstellt. Hier galt das Vorhandensein von zwei oder mehr Tumorgefäßen als maligne. Als benignes Kriterium bei der Gefäßlokalisation galten nur peripher gelegene Gefäße oder wenn kein Gefäß nachzuweisen war. Zentrale Tumorgefäße galten als Malignitätskriterium.

Um zu prüfen, welche Indizes der Doppleruntersuchung am zuverlässigsten zur Dignitätsbeurteilung eingesetzt werden können, wurden RI, RI(min), PI, PI(min), v(max), v(mean) und v(max sum) getrennt voneinander untersucht.
Für Indizes für welche ein signifikanter Unterschied zwischen benignen und malignen Tumoren nachgewiesen werden konnte, wurden verschiedene Vier - Felder - Tafeln angelegt, wobei die Wirklichkeit immer das histologische Ergebnis, unterteilt in benigne und maligne, darstellte.
Als Schwellenwerte für die Unterscheidung zwischen benigne und maligne wurden beim RI - Wert 0,45; 0,5 und 0,55 gewählt, beim PI-Wert 0,8; 0,9 und 1,0.

2.7.2 ROC - Kurven

Der Begriff der ROC - Kurve stammt aus der Nachrichtentechnik und wird dort für die Differenzierung zwischen Signal und Rauschen verwendet. Es werden lediglich die positiven Ergebnisse registriert. Die Rate der richtig positiven (Sensitivität) wird auf der Ordinate, die Rate der falsch positiven (100-Spezifität) auf der Abszisse aufgetragen.
Die diagnostische Nulllinie (Linie der Zufallswahrscheinlichkeit) ist die in einem Winkel von 45° verlaufende Diagonale. Der senkrechte Abstand der Kurven zur Diagonalen (Nulllinie) ist ein Maß für die Validität des Testes. Je größer der Abstand, um so sicherer wird das Merkmal durch den Test erfasst. Die ROC - Kurven können herangezogen werden, um mehrere Testmethoden miteinander zu vergleichen, da die Messskalen der verschiedenen Untersuchungen wegfallen. Je mehr sich die ROC - Kurven dem oberen linken Rand nähern, um so besser ist die Methode für die Diagnostik geeignet. Hier finden sich gleichzeitig hohe Werte für die Sensitivität und die Spezifität. Der Idealpunkt von 100 % richtig positiv und 100 % richtig negativ ist anzustreben, kann aber in der Regel bei medizinischen diagnostischen Tests nicht erreicht werden.
Steigt die ROC - Kurve in einem Winkel größer als 45°, so wächst die Sensitivität stärker als der Verlust bei der Spezifität. Steigt die Kurve mit einem Winkel kleiner als 45°, so erhält man weniger Zuwachs in der Sensitivität, als man an Spezifität verliert.
Die ROC - Kurven werden meist aus Stichproben erstellt und sind deshalb mit einer gewissen Ungenauigkeit behaftet, die beim Vergleich verschiedener Kurven beachtet werden müssen (38).

2.7.3 Darstellung der Methoden

2.7.3.1 Sonographie: B-Mode

Die Grundlage des Ultraschalls ist der piezoelektrische Effekt: bei der Deformation eines Kristalls entsteht zwischen den gegenüberliegenden Flächen eine elektrische Spannung. Dieser Effekt ist auch umkehrbar, so dass durch Anlegen einer elektrischen Spannung die Deformation eines Kristalls mit Aussendung von Schallwellen bewirkt werden kann. Außerdem können durch die Umkehrung des Effekts auch die von dem zu untersuchenden Gewebe reflektierten Schallwellen gemessen werden. Von der Grenzfläche zwischen zwei Geweben hängt es ab, wie viel reflektiert wird. In einem homogenen Gewebe gibt es unabhängig von der Schallausbreitung in dem Gewebe wenig Reflexionen. Eine starke Reflexion gibt es allerdings, wenn sich zwei Gewebe sehr in ihrer Dichte unterscheiden.
Artefakte entstehen, wenn Schallwellen an irgendeiner Stelle gebrochen werden und es zur falschen Lokalisation des Reflexpunktes kommt. Eine weitere Störung der Abbildung kann durch Streuung der Schallwellen zustande kommen.
Da das Gerät Tiefenausgleiche durchführt, kommt es distal einer Zyste zu einer Schallverstärkung, das heißt das distal der Zyste liegende Gewebe erscheint heller. Als „Shadowing“ bezeichnet man das Phänomen, welches durch starke Reflexion an einem Gewebe wie z.B. Knochen oder Luft entsteht: das distal diesem Gewebe liegende Gebiet kann kaum mehr oder nicht mehr dargestellt werden, weil die Reflexion dieser Strukturen beim Durchtritt durch den stark reflektierenden Bereich zu sehr abgeschwächt werden (61).
Die Untersuchungsmethode in unserer Studie war bis auf wenige Ausnahmen die transvaginale Sonographie. Bei der Erfassung von sehr großen Tumoren ist sie der transabdominalen Sonographie unterlegen, da der Tumor nicht vollständig dargestellt werden kann, hier wurde zusätzlich von abdominal geschallt. Bei weit

kranial gelegenen Tumoren kann es sogar vorkommen, dass sie sich der Darstellung von vaginal entziehen und ein Tumor unter Umständen nicht entdeckt wird.
Die Untersuchungsbedingungen können bei einer sehr adipösen Patientin beeinträchtigt sein, jedoch ist die klinische Diagnosestellung in Form von Palpation in diesem Fall mehr eingeschränkt und auch der transabdominale Schall kann hier die Strukturen schlechter darstellen. Durch luftgefüllte Darmschlingen und Darmüberlagerungen wird die Beurteilbarkeit ebenfalls vermindert, jedoch leidet hierunter die transabdominale Sonographie mehr als die transvaginale.

Ein weiterer Vorteil der transvaginalen Sonographie liegt in der räumlichen Nähe der Sonde zu dem untersuchenden Tumor, wodurch eine bessere Bildauflösung erreicht wird (70).
Auf die beim Transabdominalschall wichtige und zum Teil zeitaufwendige Harnblasenfüllung kann verzichtet werden, jedoch kann bei einigen wenigen Patientinnen kein Vaginalschall durchgeführt werden, so z.B. bei sehr jungen Mädchen, Frauen vor dem ersten Geschlechtsverkehr (virgo intacta) oder bei Frauen nach einer Kolpokleisis (einer scheidenverschließenden Operation).

In der Auswertung des Ultraschalls werden die beiden Scores von Kawai und DePriest verwendet. In diese Scores geht lediglich die Morphologie des Tumors ein. Da anhand der Morphologie jedoch nicht direkt auf seine Histologie geschlossenen werden kann, kann auch die Dignität nicht bestimmt sondern nur abgeschätzt werden.

2.7.3.2 Dopplersonographie

Die bewegten korpuskulären Blutbestandteile bewirken eine Streuung des Ultraschallstrahls, dadurch lässt sich der Dopplereffekt erklären. Proportional zur

Geschwindigkeit der Teilchen ändert sich die Frequenz des reflektierten Ultraschallstrahls. Aus der Höhe der Frequenzverschiebung lässt sich die Blutflussgeschwindigkeit berechnen. Der Einstrahlwinkel fließt ebenfalls in die Berechnung ein und kann somit das Ergebnis der Dopplerunterschung beeinflussen. Um bei jedem untersuchten Gefäß eine optimale Darstellung zu erhalten, sind mehrere technische Einstellungen nötig (25): Die Pulsrepetitionsfrequenz (PRF= Häufigkeit, mit der die Ultraschallwellen in den Körper geschickt werden) muss angepasst werden. Das Dopplerfenster darf nicht zu klein gewählt werden, ansonsten kann ein fehlender diastolischer Fluss vorgetäuscht werden, dasselbe geschieht, wenn der Wallmotion - Filter zu hoch eingestellt ist.

Eben diese technischen Einstellungen können, wenn sie nicht korrigiert oder angepasst werden, oft der Grund für falsch erhobene Daten sein und zu Fehlinterpretationen führen.

Bei der Untersuchung mit Farbdoppler wird zunächst das interessierende Areal mit Hilfe des Color mode festgelegt. Hier zeigt sich die Vascularisation des zu untersuchenden Tumors, anschließend wird der Dopplerstrahl auf das zu untersuchende Gefäß eingestellt. Es erfolgt eine Winkelkorrektur bis die Amplitude der Kurve ihren höchsten Ausschlag erreicht, der Winkel muss auf jeden Fall weniger als 60° betragen.

Die Strömungsprofile ändern sich bei der prämenopausalen Frau z.B. während des Zyklus oder bei der postmenopausalen Frau durch eine Hormonsubstitutionstherapie (37;53).

Da eine hohe Fehlerquelle darin liegt, bei der Dopplerunterschung der Arteria ovarica überhaupt das richtige Gefäß zu identifizieren und mehrfach andere Gefäße an Stelle der Arteria ovarica untersucht wurden, verzichteten wir auf eine Dopplerunterschung der Ovarialgefäße und beschränkten uns auf die Untersuchung der Tumorgefäße (12).

Mit Hilfe der farbcodierten Dopplersonographie kann die Vaskularisation eines Organs oder in unserem Fall eines Tumors dargestellt werden.
Die Fehlerquellen liegen hier in der Tatsache, dass sehr kleine Gefäße nicht dargestellt werden können (54). Des weiteren besteht die Möglichkeit, dass in einem malignen Tumor keine Neovaskularisation mehr nachweisbar ist, da der Tumor bereits nekrotisch ist und somit auf Grund der fehlenden Neovaskularisation fälschlich ein benigner Tumor angenommen wird (32).

3 Ergebnisse

3.1 B-Mode und Dopplersonographie der Tumorgefäße (Kollektiv 1)

3.1.1 Kollektivbeschreibung

In diesem Kollektiv sind alle 93 Patientinnen enthalten, die auf Grund eines Adnextumors operiert wurden und zuvor transvaginalsonographisch untersucht worden waren. Das Alter der Patientinnen lag zwischen 18 und 79 Jahren.
Bei 81 Frauen (87 %) wurde ein benigner Tumor nachgewiesen, bei 12 Frauen (13 %) wurde ein maligner Ovarialtumor diagnostiziert. Das durchschnittliche Alter betrug bei den Patientinnen mit einem benignen Ovarialtumor 43,5 Jahre und bei den Patientinnen mit einem Malignom 51,7 Jahre.
Unter den 12 Malignomen waren 3 Borderline - Tumoren und 7 primäre Ovarialkarzinome. Im FIGO - Stadium Ic wurde ein Ovarialkarzinom diagnostiziert, ein Karzinom im Stadium FIGO IIa, 4 im Stadium FIGO IIIc und ein Karzinom im Stadium FIGO IV.
Zwei weitere maligne Ovarialtumoren stellten sich als Metastasen eines bereits bekannten und therapierten malignen Tumors heraus: eine Metastase eines Mamma - Karzinoms und eine Metastase eines embryonalen Teratoms.
Die 81 benignen Adnextumoren verteilten sich auf 21 Endometriosezysten, 9 Dermoide, 12 Zystadenome, 16 einfache seröse Zysten, 7 Ovarialfibrome, 5 Corpus luteum Zysten, 2 reife Teratome, einen Tuboovarialabszeß, ein Corpus albicans, ein Pseudomuzinkystom und 6 nichtovarielle Tumoren (Tab. 2).

Tabelle 2: Verteilung der benignen und malignen Histologien im Kollektiv 1 (= alle operierten Frauen, B – Mode – Ultraschall und dopplersonographische Beurteilung der Adnextumoren)

Histologie	Anzahl	%
benigne		
Endometriosezyste	21	22,6
Dermoid	9	9,7
Zystadenom	12	12,9
einfache seröse Zyste	16	17,2
Ovarialfibrom	7	7,5
Corpus luteum	5	5,4
Corpus albicans	1	1,1
reifes Teratom	2	2,2
Pseudomuzinkystom	1	1,1
Ovarialabszeß	1	1,1
Paraovarialzyste	2	2,2
Saktosalpinx	3	3,2
Salpingitis	1	1,1
maligne		
Borderline Tumor	3	3,2
Adenokarzinom des Ovars FIGO Ic	1	1,1
Adenokarzinom des Ovars FIGO IIa	1	1,1
Adenokarzinom des Ovars FIGO IIIc	4	4,3
Adenokarzinom beider Ovarien FIGO IV	1	1,1
Metastase eines embryonalen Teratoms	1	1,1
Metastase eines Mamma-Karzinoms	1	1,1
Gesamt	**93**	**100**

Das Durchschnittsalter der Patientinnen, die an einem benignen Tumor erkrankt waren lag bei 43,5 Jahre, die jüngste Patientin mit 18 Jahren, die älteste mit 79 Jahren. Bei den malignen Ovarialtumoren lag das Durchschnittsalter der Patientinnen bei 51,7 Jahre, die jüngste Patientin im Alter von 32 Jahren, die älteste mit 74 Jahren (Tab. 3).

Tabelle 3: Verteilung der Histologien auf das Alter der Patientinnen im Kollektiv 1(= alle operierten Frauen, B – Mode – Ultraschall und dopplersonographische Beurteilung der Adnextumoren)

	benigne	%	maligne	%
Patientinnen < 50 Jahre	58	72	4	33
Patientinnen >= 50 Jahre	23	28	8	67
gesamt	**81**	**100**	**12**	**100**
Alter Ø	43,5		51,7	
Alter Min.-Max	18-79		32-74	

3.1.2 Sonomorphologie

Die sonomorphologische Ultraschallauswertung erfolgte durch die reine Deskription der Morphologie und Einteilung des Tumors anhand dessen in benigne, suspekt oder maligne imponierend (B - Mode).
Des weiteren wurde der Tumor durch die beiden Scores von Kawai und DePriest beurteilt.

Im Kollektiv 1 wurden durch die vom jeweiligen Untersucher als benigne, suspekt oder maligne bezeichneten Tumoren 62 der 81 benignen Ovarialtumoren (77 %) richtig erkannt. Als suspekt bezeichnet wurden 8 maligne Tumoren (67 %) und 18 benigne Tumoren (22 %). Wurde ein Tumor als „suspekt“ bezeichnet, so wurde er damit als maligne gewertet.
11 der 12 Malignome wurden richtig als maligne erkannt (Tab. 4). Sensitivität und Spezifität liegen somit bei 92 % und 77 %.
Bei dem fälschlich als benigne eingeschätzten Tumor handelte es sich um einen papillär gebauten, zystisch serösen Borderline - Tumor. Die beiden anderen Borderline - Tumoren waren als suspekt beurteilt worden.

Tabelle 4: Vier – Felder – Tafel zur Dignitätsbeurteilung der Adnextumoren anhand der Sonomorphologie im Vergleich zur Histologie im Kollektiv 1(= alle operierten Frauen, B – Mode – Ultraschall und dopplersonographische Beurteilung der Adnextumoren)

		Histologie		
		maligne	benigne	
B-Mode	maligne	11	19	30
	benigne	1	62	63
		12	81	93

Betrachtet man den Score von Kawai, so wurde mit diesem bei unserem Kollektiv 1 eine Sensitivität von 92 % und eine Spezifität von 78 % erreicht. Das heißt 11 der 12 Malignome wurden richtig mit einem Score >=9 bewertet und 63 der 81 benignen Tumoren wurden korrekt als benigne bewertet (Tab. 5).

Tabelle 5: Vier – Felder – Tafel zur Dignitätsbeurteilung der Adnextumoren nach dem Kawai – Score (>= 9 Punkte sprechen für Malignität, <9 Punkte sprechen für einen benignen Befund) im Vergleich zur Histologie im Kollektiv 1(= alle operierten Frauen, B – Mode – Ultraschall und dopplersonographische Beurteilung der Adnextumoren)

		Histologie		
		maligne	benigne	
Kawai	>=9	11	18	29
	<9	1	63	64
		12	81	93

Im Durchschnitt erhielten die benignen Tumoren einen Punktwert von 6 (die Bandbreite lag bei einem Punktewert zwischen 1 und 12) und der durchschnittliche Punktwert bei den malignen Tumoren lag bei 10 (Bandbreite 3 bis 12) (Abb. 6).

Bei dem nicht erkannten malignen Tumor handelte es sich um ein hochdifferenziertes muzinös zystisches Adenokarzinom Im FIGO - Stadium Ic, dies war mit einem Punktwert 3 als benigne eingestuft worden.

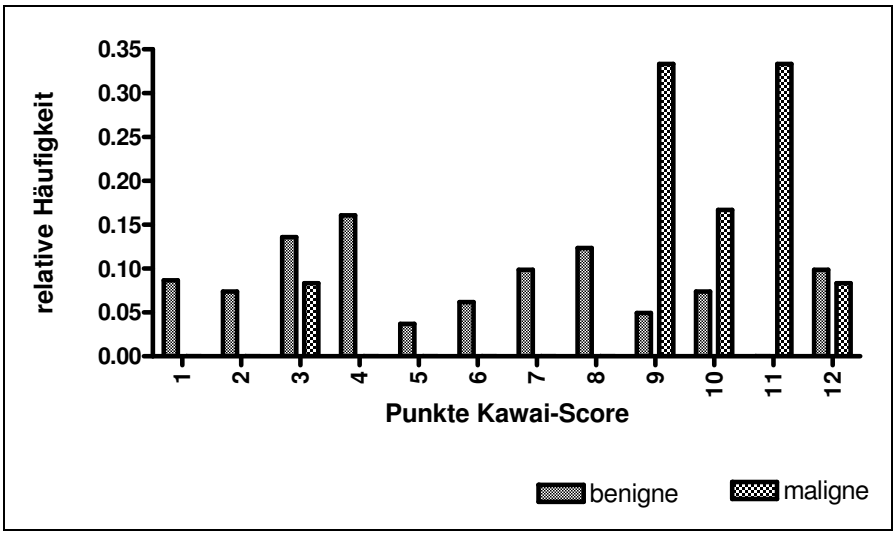

Abbildung 6: Verteilung der vergebenen Punkte beim Kawai – Score bei benignen und malignen Adnextumoren, ein Punktwert von 9 oder größer spricht für Malignität

Durch den Score nach DePriest waren 42 Tumoren als maligne beurteilt worden, was in 10 Fällen histologisch bestätigt wurde. Somit waren 32 Tumoren als maligne eingestuft worden, obwohl es sich histologisch um gutartige Befunde handelte. Ein Großteil dieser falsch positiv bewerteten Tumoren waren mit einem Punktwert von 5 bedacht worden, also eben an der Grenze zur Benignität (Abb. 7).

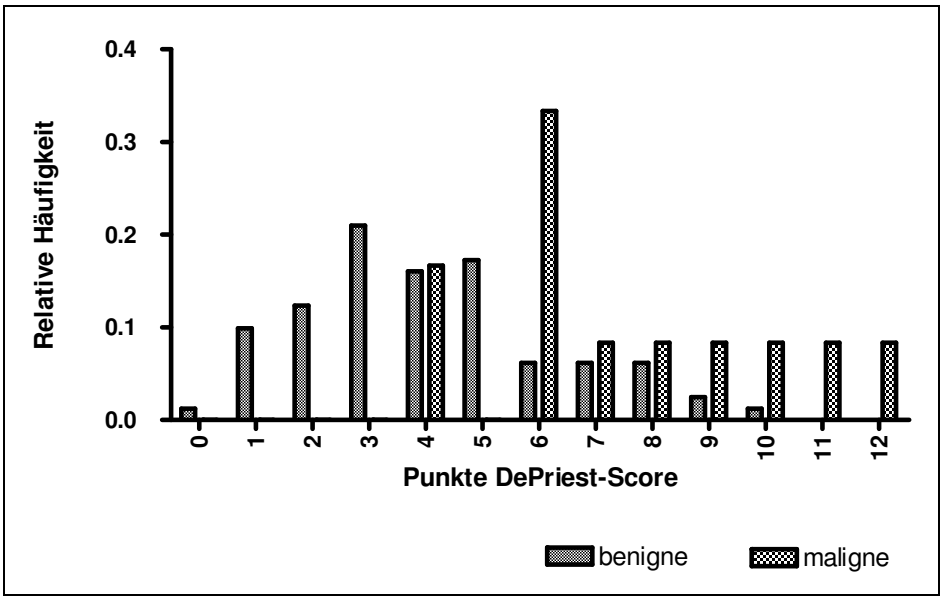

Abbildung 7: DePriest - Score: Verteilung der vergebenen Punkte bei benignen und malignen Adnextumoren, ein Punktwert von größer oder gleich 5 spricht für Malignität

Hingegen waren 2 maligne Tumoren mit einem Punktwert von 4 falsch negativ beurteilt worden, was eine Sensitivität von 83 % und einen negativen Vorhersagewert von 96 % ergibt (Tab. 6). Bei den nicht erkannten malignen Tumoren handelte es sich einmal um einen Borderline - Tumor, zum anderen entging auch diesem Score das hochdifferenzierte Adenokarzinom im Stadium Ic.

Tabelle 6: Vier – Felder - Tafel zur Dignitätsbeurteilung der Adnextumoren nach dem DePriest – Score (>= 5 Punkte sprechen für Malignität, <5 Punkte sprechen für einen benignen Befund) im Vergleich zur Histologie im Kollektiv 1 (= alle operierten Frauen, B – Mode – Ultraschall und dopplersonographische Beurteilung der Adnextumoren)

		Histologie		
		maligne	benigne	
DePriest	>=5	10	32	42
	<5	2	49	51
		12	81	93

Ein Vergleich der beiden sonomorphologischen Scores bezüglich ihrer Dignitätseinschätzung ist in Tabelle 7 dargestellt.

Tabelle 7: Vergleich der beiden sonomorphologischen Scores nach Kawai und DePriest dahingehend, wie die benignen und malignen Adnextumoren mit dem jeweiligen Score beurteilt werden (Min.= Minimum, Max.= Maximum, n= Anzahl)

	benigne Tumoren n=81			maligne Tumoren n=12		
Score	Mittelwert	Min. - Max.	richtig beurteilt	Mittelwert	Min. - Max.	richtig beurteilt
Kawai	5,9	1-12	63	9,6	3-12	11
DePriest	4,1	0-10	49	7,4	4-12	10

3.1.3 Dopplersonographie Vaskularisation

Zunächst wurde die Anzahl der Tumorgefäße betrachtet: hier stellte man fest, dass in 94 % der benignen Ovarialtumoren ein oder mehrere Gefäße nachzuweisen waren und in 92 % der malignen Ovarialtumoren (Abb. 8). Bei dem malignen

Ovarialtumor, bei welchem kein Tumorgefäß nachzuweisen war, handelte es sich um ein fortgeschrittenes papilläres Ovarialkarzinom im Stadium IIIc.
60 der 81 benignen Tumoren hatten entweder kein oder lediglich ein Tumorgefäß, von den 12 malignen Tumoren waren in 7 mehr als ein Gefäß nachzuweisen.
Die Anzahl der nachgewiesenen Tumorgefäße verteilte sich auf benigne und maligne Tumoren wie folgt:

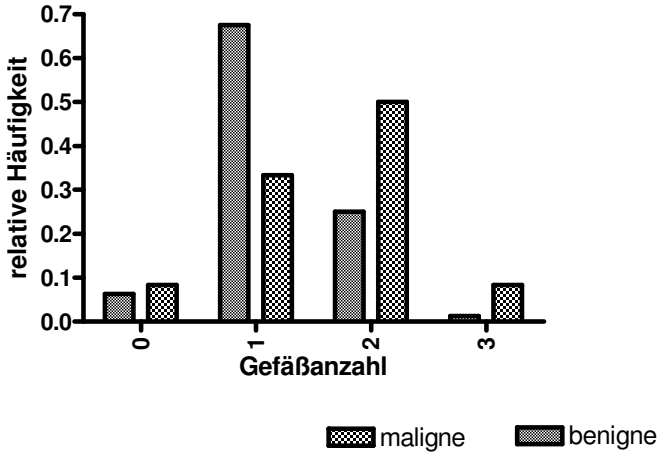

Abbildung 8: Anzahl der Tumorgefäße in benignen und malignen Adnextumoren

Dieses Merkmal wurde als maligne bezeichnet, wenn zwei oder mehr Tumorgefäße nachzuweisen waren, damit entgingen uns bei der Dignitätsbeurteilung zwar 5 der 12 Malignome und es ergab sich eine Sensitivität von nur 58 %, dafür war das Verhältnis der richtig benignen Befunde zu allen benignen Histologien gut mit 60/81 (Tab. 8).

Tabelle 8: : Vier – Felder- Tafel zur Dignitätsbeurteilung der Tumoren nach der Gefäßanzahl im Tumor (>= 2 Gefäße sprechen für Malignität, <2 Gefäße sprechen für einen benignen Befund) im Vergleich zur Histologie im Kollektiv 1 (= alle operierten Frauen, B – Mode – Ultraschall und dopplersonographische Beurteilung der Adnextumoren)

		Histologie		
		maligne	benigne	
Gefäße	>= 2	7	21	28
	< 2	5	60	65
		12	81	93

Wurde ein Tumor auf Grund der Gefäßlokalisation als benigne oder maligne beurteilt, so wurde 32 mal die Diagnose maligne vermutet, was in 10 Fällen durch die Histologie bestätigt wurde, 59 der 81 benignen Tumoren wurden richtig benigne eingeschätzt (Tab. 9).
In 10 der 12 malignen Tumoren liegen die Tumorgefäße zentral (Abb. 9). Bei einem Ovarialkarzinom im Stadium IIIc konnte kein Tumorgefäß nachgewiesen werden, ein Borderline - Tumor hatte nur peripher liegende Gefäße darzustellen.

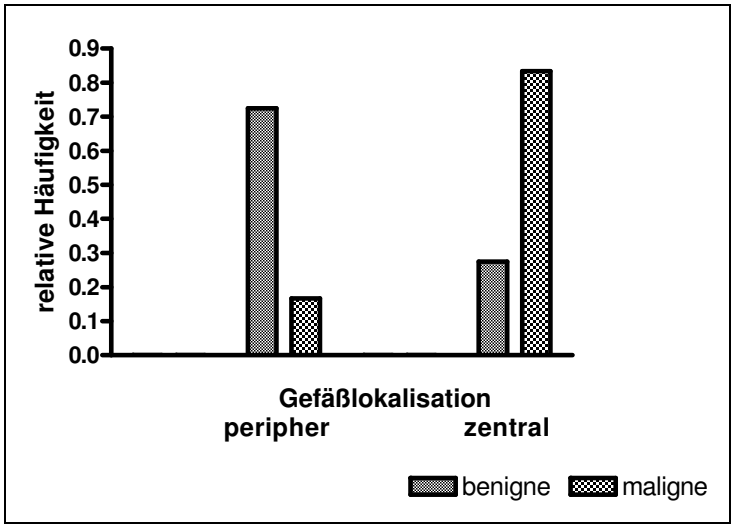

Abbildung 9: Gefäßlokalisation in benignen und malignen Adnextumoren

Die Sensitivität liegt bei diesem Test bei 83 %, die Spezifität bei 73 % und die Treffsicherheit bei 74 %.
Dass es sich bei dem als maligne eingestuften Tumor tatsächlich um ein Malignom handelt, trifft zu 31 % zu und auf den Befund eines benignen Tumors kann man sich zu 63 % verlassen.

Tabelle 9: Vier – Felder - Tafel zur Dignitätsbeurteilung der Adnextumoren nach der Gefäßlokalisation im Tumor (zentrale Gefäße sprechen für Malignität, periphere Gefäße sprechen für einen benignen Befund) im Vergleich zur Histologie im Kollektiv 1(= alle operierten Frauen, B – Mode – Ultraschall und dopplersonographische Beurteilung der Adnextumoren)

		Histologie		
		maligne	benigne	
Gefäßlokalisation	zentral	10	22	32
	peripher	2	59	61
		12	81	93

3.1.4 Gepulste Dopplersonographie

Bei den Tumorgefäßen wurden zunächst für jedes einzelne Gefäß (in Kapsel, Septum oder solidem Anteil) die Mittelwerte (+/- Standardabweichung) und der Median (mit Minimum und Maximum) für sämtliche Dopplerindizes (RI, PI, v(max) und v(mean)) ermittelt, getrennt nach benigner und maligner Histologie. Anschließend wurden Mittelwerte und Median auch für den kleinsten RI (RI min) und den kleinsten PI (PI min) aller Tumorgefäße und der Summe der Maximalgeschwindigkeiten (v(max sum)) aller Tumorgefäße berechnet.
Diese Werte wurden dahingehend verglichen, ob sich eine Tendenz bei benignen bzw. malignen Tumoren erkennen lässt und ob ein Index besser als die anderen geeignet ist, die Dignität eines Tumors festzulegen. Da jedoch keine Normalverteilung vorliegt, wurden für die weitere Auswertung nur die Medianwerte verwendet (Tab. 10).

Tabelle 10: Medianwerte mit Minimum (Min.) und Maximum (Max.) für sämtliche Dopplerindizes, welche in den Tumorgefäßen erhoben wurden, in benignen und malignen Adnextumoren; p < 0,05 zeigt einen signifikanten Unterschied an

	benigne Tumoren		maligne Tumoren		
	Median	Min.+Max.	Median	Min.+Max	p
Tumorgefäße gesamt	**n=76**		**n=11**		
RI(min)	0,68	0,34-0,96	0,46	0,29-0,76	0,0009
PI(min)	1,23	0,43-3,37	0,67	0,36-1,53	0,0007
v(max sum)	30	5 -147	35	4 -141	0,8832
Kapsel	**n=74**		**n=7**		
RI	0,72	0,34-0,96	0,5	0,29-0,81	0,0249
PI	1,34	0,43-3,37	0,75	0,36-2,01	0,0387
v(max)	24	5 - 106	14	4 - 98	0,1734
v(mean)	13,5	2 - 77	10	4 - 39	0,5907
Septum	**n=12**		**n=5**		
RI	0,67	0,51-0,83	0,54	0,31-0,56	0,0350
PI	1,16	0,67-1,95	0,74	0,40-0,83	0,0114
v(max)	11	4 - 40	17	8 - 58	0,2058
v(mean)	5,5	3 - 18	12	7 - 39	0,0821
solider Anteil	**n=12**		**n=7**		
RI	0,7	0,43-0,92	0,6	0,42-0,76	0,3980
PI	1,34	0,55-2,55	0,94	0,56-1,61	0,4726
v(max)	18,5	8 - 81	29	10 - 46	0,7673
v(mean)	11	4 - 33	17	8 - 31	0,5538

Der Median bei benignen Tumoren lag bei RI(min)= 0,68 und bei malignen Tumoren bei RI(min)= 0,46. Bei den benignen Tumoren nimmt RI(min) Werte zwischen 0,34 und 0,96 an. Bei den malignen Tumoren finden sich Werte zwischen RI(min)= 0,29 und 0,76 (Abb. 10).

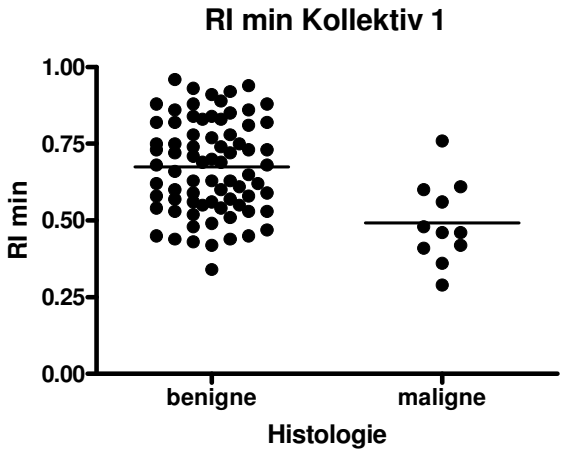

Abbildung 10: Verteilung der niedrigsten RI - Werte (RI(min)) bei benignen und malignen Adnextumoren im Kollektiv 1 (= alle operierten Frauen, B – Mode – Ultraschall und dopplersonographische Beurteilung der Adnextumoren)

Bezüglich RI(min) und PI(min) wurden für unterschiedliche Schwellenwerte Vier - Felder - Tafeln angelegt. Sensitivität und Spezifität wurden für RI(min)= 0,45; 0,5 und 0,55 sowie für PI(min)= 0,8; 0,9 und 1,0 berechnet. Um einen geeigneten Schwellenwert herauszufinden, wurden die Ergebnisse von Sensitivität und Spezifität in ROC – Kurven übertragen (Abb. 12).

Wird für RI(min) der Schwellenwert bei 0,45 gewählt, so werden 4 von 11 malignen Tumoren richtig erkannt, das heißt 7 von 11 Tumoren werden falsch negativ beurteilt und die Sensitivität ist schlecht mit 36 %. Dafür lässt sich mit diesem Schwellenwert eine hohe Spezifität von 91 % erreichen, allerdings auf Kosten der nicht erkannten bösartigen Tumoren.
Wird der Schwellenwert höher festgelegt bei 0,5, so werden mehr maligne Tumoren auch als solche erkannt. Die Sensitivität steigt auf 64 % und die Spezifität bleibt im tolerablen Bereich von 87 %.
Wird der Schwellenwert noch höher gewählt mit 0,55, werden in unserem Fall nicht mehr maligne Tumoren als solche erkannt, die Zahl der falsch positiven Befunde steigt jedoch an. Man erhält also eine schlechtere Spezifität ohne die Sensitivität zu verbessern.

Deshalb legten wir für RI(min) den Schwellenwert bei 0,5 fest.

Für PI(min) erhielten wir für die benignen Tumoren einen Medianwert von 1,23 und für maligne Tumoren von 0,67 (Abb. 11).

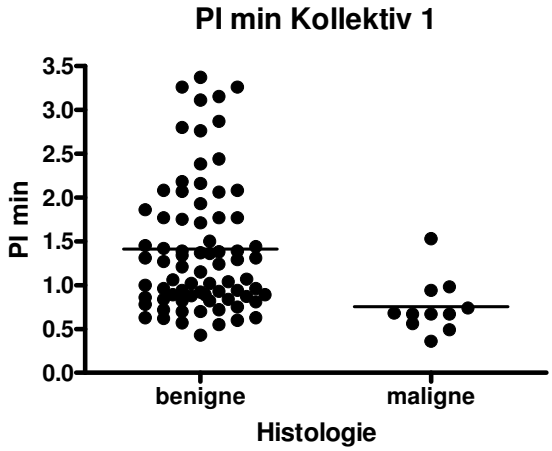

Abbildung 11: Verteilung der niedrigsten PI – Werte (PI(min)) bei benignen und malignen Adnextumoren im Kollektiv 1 (= alle operierten Frauen, B – Mode – Ultraschall und dopplersonographische Beurteilung der Adnextumoren)

Zunächst wurden die Maßzahlen für einen fiktiven Schwellenwert bei 1,0 bestimmt. Mit diesem Grenzwert wird zwar nur ein Tumor falsch negativ bewertet, was sich in einer hohen Sensitivität von 91 % äußert, allerdings wird bei 31 der 76 benignen Tumoren fälschlich ein Malignom angenommen, was der niedrige positive Vorhersagewert von 24 % zeigt.
Bei einem Grenzwert von 0,9 werden zwar nur noch 8 der 11 Malignome richtig diagnostiziert, dafür sinkt der Anteil der falsch positiven Befunde.
Der Schwellenwert kann ohne Einbußen bei Sensitivität und negativem Vorhersagewert auf 0,8 gesenkt werden, so dass die Zahl der richtig erkannten benignen Tumoren ansteigt und damit Spezifität und positiver Vorhersagewert ansteigen, welche dann bei 83 % und 38 % liegen. Alle richtig eingeschätzten Fälle führen zu einer Treffsicherheit von 82 %.

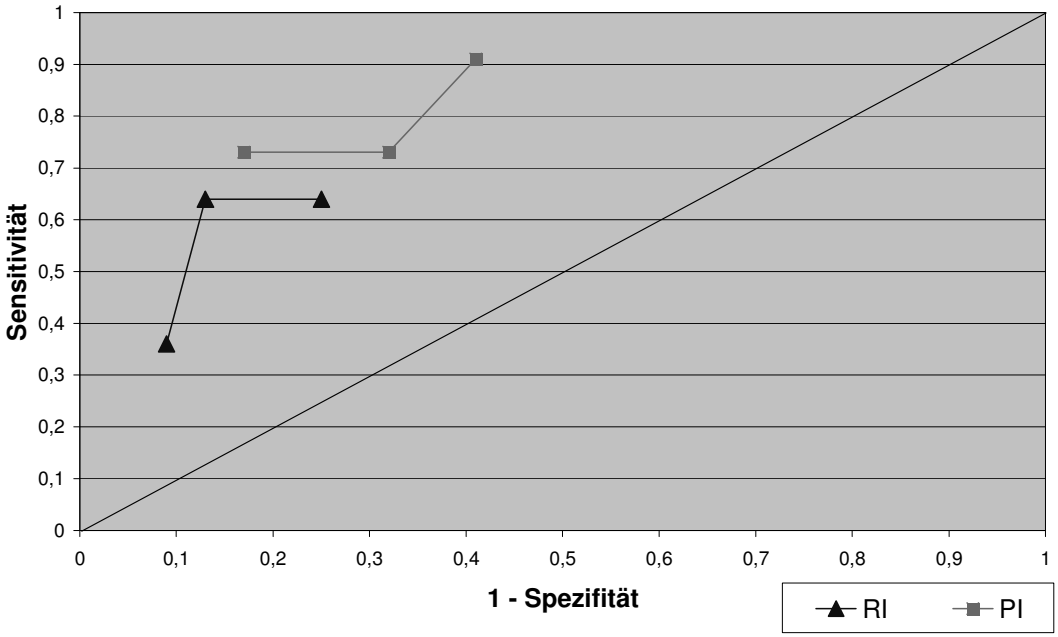

Abbildung 12: Receiver operating characteristic – Kurven (ROC – Kurven) für Grenzwerte für RI(min)= 0,45; 0,5 und 0,55 und für PI(min)= 0,8; 0,9 und 1,0. Anhand der geeignetsten Grenzwerte der Dopplerindizes RI(min) und PI(min) soll zwischen benignen und malignen Adnextumoren differenziert werden.

Für v(max sum) sowie für v(max) und v(mean) ergab sich kein signifikanter Unterschied zwischen benignen und malignen Tumoren, so dass diese Merkmale nicht weiter betrachtet werden.

Die Maßzahlen der einzelnen Untersuchungsmethoden sind in Tabelle 11 zusammengestellt.

Tabelle 11: Maßzahlen zur Dignitätsaussage durch die sonomorphologische Beurteilung der Adnextumoren ohne Score (= B – Mode), den Kawai – Score, den Score nach DePriest, die Gefäßanzahl, die Gefäßlokalisation sowie die Dopplerindizes RI(min) und PI(min). (pos./neg. VSW = positiver/negativer Vorhersagewert). Anhand der Grenzwerte wird der beurteilte Tumor von der jeweiligen Methode als benigne oder maligne eingestuft.

Methode	Grenzwert	Sensitivität	Spezifität	pos. VSW	neg. VSW	Treff-sicherheit
B-Mode		92%	77%	37%	98%	78%
Kawai	9	92%	78%	38%	98%	80%
DePriest	5	83%	60%	24%	96%	63%
G.-Anzahl	2	58%	74%	25%	92%	72%
G.-Lokalisation		83%	73%	31%	97%	74%
RI(min)	0,5	64%	87%	41%	94%	84%
PI(min)	0,8	73%	83%	38%	95%	82%

3.1.5 Kombinierte Beurteilung von B-Mode und Dopplersonographie im Kollektiv 1

Es wurden mehrere Untersuchungsmethoden miteinander kombiniert und die Maßzahlen für Sensitivität, Spezifität, positiver Vorhersagewert, negativer Vorhersagewert und Treffsicherheit bestimmt.

Die Ergebnisse sind in der folgenden Tabelle zusammengefasst.

Tabelle 12: Maßzahlen für die Dignitätsaussagen der Kombinationen unterschiedlicher Methoden im Kollektiv 1(= alle operierten Frauen, B – Mode – Ultraschall und dopplersonographische Beurteilung der Adnextumoren)

Kombination 1: Kawai – Score und DePriest – Score: beide müssen den Tumor als maligne einstufen, damit die Malignität des Tumors angenommen wird
Kombination 2: Kawai – Score, PI(min) und Gefäßlokalisation: mindestens eine Methode muss den Tumor als maligne einstufen, damit die Malignität des Tumors angenommen wird
Kombination 3: Kawai – Score, PI(min) und Gefäßlokalisation: mindestens zwei Methoden müssen den Tumor als maligne einstufen, damit seine Malignität angenommen wird
Kombination 4: RI(min), PI(min) und Gefäßlokalisation: mindestens zwei Methoden müssen den Tumor als maligne einstufen, damit seine Malignität angenommen wird(pos./neg. VSW= positiver/negativer Vorhersagewert)

Kombination	Sensitivität	Spezifität	pos. VSW	neg. VSW	Treffsicherheit
Kombination 1	67%	90%	50%	95%	87%
Kombination 2	100%	51%	23%	100%	57%
Kombination 3	92%	86%	50%	99%	87%
Kombination 4	67%	86%	42%	95%	84%

3.2 B-Mode und Dopplersonographie der Uteringefäße (Kollektiv 2)

3.2.1 Kollektivbeschreibung

In diesem Kollektiv sind nun nur diejenigen Patientinnen enthalten, von denen Dopplerwerte der Arteriae uterinae vorliegen, das heißt, im Vergleich zum Kollektiv 1 ist die Zahl der Patientinnen nun minimiert um die Anzahl derer, die keine Gebärmutter mehr haben und diejenigen, bei welchen aus technischen Gründen keine Daten der Uteringefäße vorliegen.
Somit wurden 68 Frauen im Alter zwischen 18 und 79 untersucht und anschließend operiert. Bei 6 der 68 Tumoren handelte es sich um einen malignen Ovarialtumor, davon 4 Ovarialkarzinome (FIGO - Stadium Ic (n=1), IIIc (n=2), IV (n=1)) und zwei Metastasen im Ovar.
Unter den 62 benignen Ovarialtumoren waren 19 Endometriosezysten, 9 Dermoide, 5 Zystadenome, 13 einfache seröse Zysten, 5 Ovarialfibrome und 11 Adnextumoren unterschiedlicher Histologie (Tab. 13).

Tabelle 13: Verteilung der benignen und malignen Histologien im Kollektiv 2 (= alle operierten Patientinnen, bei welchen zusätzlich die Dopplersonographie der Uteringefäße durchgeführt wurde)

Histologie	Anzahl	%
benigne		
Endometriosezyste	19	27,9
Dermoid	9	13,2
Zystadenom	5	7,4
einfache seröse Zyste	13	19,1
Ovarialfibrom	5	7,4
Corpus luteum	4	5,9
Corpus albicans	1	1,5
reifes Teratom	2	2,9
Pseudomuzinkystom	1	1,5
Ovarialabszeß	1	1,5
Saktosalpinx	1	1,5
Salpingitis	1	1,5
maligne		
Adenokarzinom des Ovars FIGO Ic	1	1,5
Adenokarzinom des Ovars FIGO IIIc	2	2,9
Adenokarzinom beider Ovarien FIGO IV	1	1,5
Metastase eines embryonalen Teratoms	1	1,5
Metastase eines Mamma-Karzinoms	1	1,5
Gesamt	**68**	**100**

Die Patientinnen mit einem malignen Ovarialtumor waren durchschnittlich 50 Jahre alt, die Patientinnen mit einem benignen Tumor waren im Durchschnitt 41 Jahre alt (Tab. 14).

Tabelle 14: Verteilung der Histologien auf das Alter der Patientinnen im Kollektiv 2 (= alle operierten Patientinnen, bei welchen zusätzlich die Dopplersonographie der Uteringefäße durchgeführt wurde)

	benigne	%	maligne	%
Patientinnen < 50 Jahre	50	81	3	50
Patientinnen >= 50 Jahre	12	19	3	50
gesamt	**62**	**100**	**6**	**100**
Alter - Ø	41		50	
Alter - Min-Max	18 - 79		32 - 74	

3.2.2 Sonomorphologie

Legte sich der Untersucher allein auf Grund der Morphologie eines Tumors auf eine Dignität fest, ohne einen Score anzuwenden, wurde in diesem Kollektiv jeder maligne Tumor als solcher erkannt, was eine Sensitivität von 100 % ergibt. Von 62 benignen Tumoren wurden 11 falsch positiv bewertet, dies ergibt eine Spezifität von 82 % (Tab. 15).

Tabelle 15: Vier – Felder - Tafel zur Dignitätsbeurteilung der Adnextumoren nach der Sonomorphologie des Tumors im Vergleich zur Histologie im Kollektiv 2 (= alle operierten Patientinnen, bei welchen zusätzlich die Dopplersonographie der Uteringefäße durchgeführt wurde)

		Histologie		
		maligne	benigne	
B-Mode	maligne	6	11	17
	benigne	0	51	51
		6	62	68

Mit dem Score nach Kawai führte ein für Malignität sprechender Punktwert in 5 von 6 Fällen zur richtigen Diagnose (Tab.16). Bei dem nicht erkannten Malignom handelte es sich um ein hochdifferenziertes muzinöses Zystadeno - Karzinom im Stadium FIGO Ic.

Unter den 5 richtig erkannten malignen Tumoren wurde drei mal der Punktewert 11 vergeben. Insgesamt konnten 81 % der Tumoren in ihrer Dignität richtig eingestuft werden.

Tabelle 16: Vier – Felder- Tafel zur Dignitätsbeurteilung der Adnextumoren nach dem Kawai – Score (>=9 Punkte sprechen für einen malignen Befund, <9 Punkte sprechen für Benignität) im Kollektiv 2 (= alle operierten Patientinnen, bei welchen zusätzlich die Dopplersonographie der Uteringefäße durchgeführt wurde)

		Histologie		
		maligne	benigne	
Kawai	>=9	5	12	17
	<9	1	50	51
		6	62	68

Auch mit dem Score nach DePriest konnte eine Sensitivität von 83 % erreicht werden und 5 der 6 malignen Tumoren richtig eingeschätzt werden (Tab. 17). Allerdings wurden mit diesem Score 21 der 62 benignen Tumoren falsch maligne eingeschätzt, dies zeigt sich in einem positiven Vorhersagewert von 19 %.
Wurde ein Punktwert von kleiner als 5 vergeben, so handelte es sich mit einer Sicherheit von 98 % um einen benignen Tumor.

Tabelle 17: : Vier – Felder - Tafel zur Dignitätsbeurteilung der Adnextumoren nach dem DePriest – Score (>=5 Punkte sprechen für einen malignen Befund, <5 Punkte sprechen für die Benignität des Tumors) im Kollektiv 2 (= alle operierten Patientinnen, bei welchen zusätzlich die Dopplersonographie der Uteringefäße durchgeführt wurde)

		Histologie		
		maligne	benigne	
DePriest	>=5	5	21	26
	<5	1	41	42
		6	62	68

3.2.3 Gepulste Dopplersonographie

Bei der Doppleruntersuchung der Uteringefäße wurde das Kollektiv nochmals in drei Untergruppen unterteilt (Tumor nur rechts im, Tumor nur links (II) und Tumor beidseits (III)) um Arteria uterina links und rechts jeweils getrennt nach Seitenlokalisation des Tumors beurteilen zu können.
Für die erhobenen Dopplerindizes ergaben sich folgende Medianwerte, mit Minimum und Maximum (Tab. 18):

Tabelle 18: Medianwerte, Minima und Maxima für sämtliche Dopplerindizes in dem linken und rechten Uteringefäß, unterteilt in Seitenlokalisation des Adnextumors

(L= links, R= rechts, A. ut.= Arteria uterina, bds.= beidseits, Min.= Minimum, Max.= Maximum, n= Anzahl)

	benigne Tumoren		maligne Tumoren	
	Median	Min.+Max.	Median	Min.+Max
Tumor links	**n=28**		**n=2**	
RI A.ut. L	0,85	0,52 - 0,98	0,84	0,79 - 0,89
RI A.ut. R	0,85	0,51 - 0,99	0,72	0,68 - 0,76
PI A.ut. L	2,18	0,82 - 3,79	2,14	2,02 - 2,26
PI A.ut. R	2,24	0,51 - 3,49	1,38	1,33 - 1,43
v(max) A.ut. L	39	10 - 117	45	38 - 52
v(max) A.ut. R	37,5	8 - 102	42	34 - 50
v(mean) A.ut. L	14	3 - 55	18,5	16 - 21
v(mean) A.ut. R	15	4 - 47	22,5	18 - 27
Tumor rechts	**n=27**		**n=3**	
RI A.ut. L	0,88	0,68 - 0,99	0,81	0,72 - 0,85
RI A.ut. R	0,86	0,63 - 0,98	0,88	0,75 - 0,94
PI A.ut. L	2,41	1,12 - 4,01	2,08	1,43 - 2,18
PI A.ut. R	2,17	0,93 - 3,8	2,13	1,72 - 2,82
v(max) A.ut. L	26	9 - 126	32	21 - 65
v(max) A.ut. R	34	9 - 99	33	19 - 56
v(mean) A.ut. L	10	4 - 37	14	9 - 33
v(mean) A.ut. R	15	3 - 42	15	6 - 22
Tumor bds.	**n=7**		**n=1**	
RI A.ut. L	0,86	0,72 - 0,95	0,74	0,74
RI A.ut. R	0,81	0,8 - 0,95	0,74	0,74
PI A.ut. L	2,14	1,43 - 3,29	1,39	1,39
PI A.ut. R	2	1,77 - 4,52	1,39	1,39
v(max) A.ut. L	37	17 - 64	32	32
v(max) A.ut. R	27	16 - 66	32	32
v(mean) A.ut. L	14	7 - 23	16	16
v(mean) A.ut. R	10	3 - 30	16	16

Bei benignen Tumoren war kein Unterschied zwischen den Dopplerindizes der Arteria uterina links und der Arteria uterina rechts festzustellen, unabhängig von der Lokalisation des Tumors.
Handelte es sich um einen malignen Tumor, so waren RI und PI im kontralateralen (d.h. im linken Uteringefäß bei rechtsseitigem Tumor und im rechten Uteringefäß bei linksseitigem Tumor) Uteringefäß erniedrigt, sowohl im Vergleich zum Gefäß auf der Tumorseite als auch im Vergleich zum kontralateralen Gefäß bei benignen Tumoren (Abb. 13, 14 und 15).
V(mean) änderte sich ebenfalls im kontralateralen Gefäß, es kam hier zu einer Zunahme von v(mean).
Bezüglich v(max) war keine Tendenz der Dopplerindizes zu erkennen.

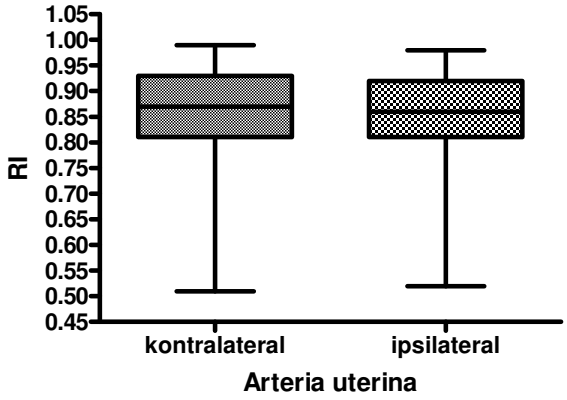

Abbildung 13: Verteilung der RI – Werte im kontralateralen und ipsilateralen Uteringefäß bei benignen Adnextumoren

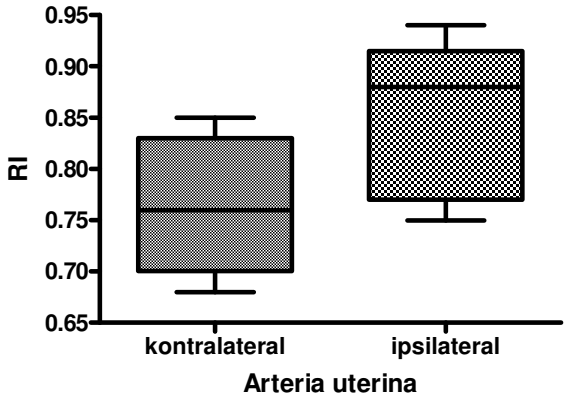

Abbildung 14: Verteilung der RI – Werte im kontralateralen und ipsilateralen Uteringefäß bei malignen Adnextumoren

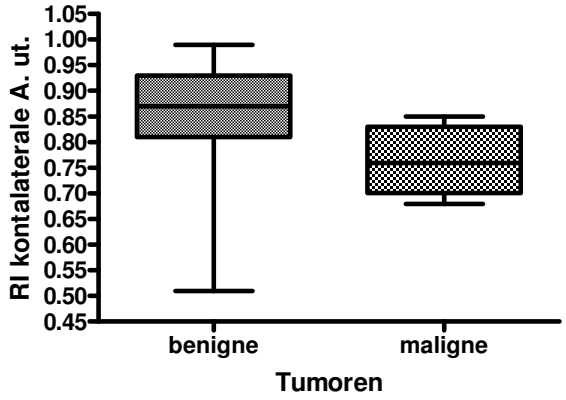

Abbildung 15: Verteilung der RI – Werte bei benignen und malignen Adnextumoren im kontralateralen Uteringefäß

Waren Tumoren links und rechts nachzuweisen, so unterschieden sich die linke und die rechte Arteria uterina bezüglich der untersuchten Merkmale nicht voneinander, unabhängig davon, ob es sich um benigne oder maligne Tumoren handelte (Tab. 18). Es zeigten sich jedoch in beiden Uteringefäßen niedrigere Werte für RI und PI, wenn es sich um ein Malignom handelte, als bei RI und PI der Uteringefäße bei benignen Tumoren.
Bei beidseitigen Tumoren konnte für v(max) und v(mean) keine Tendenz festgestellt werden.

Wurden nun die erhobenen Werte zusammengefasst zu Dopplerindizes in ipsilateralen und kontralateralen Uteringefäßen, ergaben sich die in Tabelle 19 dargestellten Werte.

Tabelle 19: Medianwerte, Minima und Maxima für sämtliche Dopplerindizes in dem ipsilateralen und kontralateralen Uteringefäß bei einseitigen Adnextumoren (n= Anzahl, Min.= Minimum, Max.= Maximum, A. ut. = Arteria uterina; p< 0,05 spricht für einen signifikanten Unterschied)

	benigne Tumoren n=62		maligne Tumoren n=6		
	Median	Min.+Max.	Median	Min.+Max	p
Tumor einseitig					
RI A.ut. Ipsilateral	0,86	0,52 - 0,98	0,88	0,75 - 0,94	0,7994
RI A.ut. Kontralateral	0,87	0,51 - 0,99	0,76	0,68 - 0,85	0,023
PI A.ut. Ipsilateral	2,17	0,82 - 4,42	2,13	1,72 - 2,82	0,9254
PI A.ut. Kontralateral	2,27	0,51 - 4,01	1,43	1,33 - 2,18	0,0509
v(max) A.ut. Ipsilateral	38	9 - 117	38	19 - 56	0,7994
v(max) A.ut. Kontralateral	33	8 - 126	34	21 - 65	0,5927
v(mean) A.ut. Ipsilateral	15	3 - 55	16	6 - 22	0,6785
v(mean) A.ut. Kontralateral	12	4 - 47	18	9 - 33	0,2237

Der Unterschied der RI – Werte im kontralateralen Uteringefäß zwischen benignen und malignen Tumoren ist mit p = 0,023 signifikant.
Mit einem Schwellenwert RI<= 0,77 (bei einseitigen Tumoren bezogen auf das kontralaterale Gefäß) ergibt sich in der Gruppe mit einseitigem Tumor eine Sensitivität von 60 %, zwei der 5 malignen Tumoren werden nicht als maligne erkannt. Bei den benignen Tumoren werden 45 der 55 richtig erkannt und die Trefferquote liegt damit bei 80 % (Tab 20).
In der Gruppe mit beidseitigem Tumor werden mit diesem Schwellenwert alle 8 Tumoren richtig in ihrer Dignität eingeschätzt, der Unterschied zwischen benigne und maligne ist jedoch nicht signifikant.

Für PI verwendeten wir PI<= 1,66 als Schwellenwert und erreichten damit einen negativen Vorhersagewert von 96 %, allerdings wurden nur drei der 5 malignen Tumoren entdeckt in der Gruppe mit einseitigem Tumor.
Bei beidseitigem Tumor werden mit diesem Schwellenwert sämtliche Tumoren richtig diagnostiziert. Allerdings ist der Unterschied für PI zwischen benigne und maligne mit p= 0,0509 nicht signifikant.

Tabelle 20: Vier – Felder- Tafel zur Dignitätsbeurteilung der Adnextumoren nach dem RI – Wert im kontralateralen Uteringefäß im Kollektiv 2(= alle operierten Patientinnen, bei welchen zusätzlich die Dopplersonographie der Uteringefäße durchgeführt wurde) mit unterschiedlichen Schwellenwerten (RI<= 0,77 oder RI<= 0,80 oder RI<= 0,84 spricht für einen malignen Befund)

		Histologie		
		maligne	benigne	
RI kontralat.	<=0,77	3	10	13
	<=0,80	3	13	26
	<=0,84	4	20	24
RI kontralat.	>0,77	2	45	47
	>0,80	2	42	44
	>0,84	1	35	36
		5	55	60

3.2.4 Kombinierte Beurteilung von B-Mode und Dopplersonographie

Werden nun der sonomorphologische Score nach Kawai und RI im kontralateralen Uteringefäß miteinander kombiniert, ergeben sich für Sensitivität, Spezifität, positiver Vorhersagewert, negativer Vorhersagewert und Treffsicherheit folgende Maßzahlen (Tab. 21):

- Kombination I: einseitiger Tumor, Kawai und RI (kontralaterales Uteringefäß) : mindestens ein Wert muss maligne sein
- Kombination II: einseitiger Tumor, Kawai, RI (kontralaterales Uteringefäß), Gefäßlokalisation: mindestens zwei Werte müssen maligne sein

Wie brauchbar und zuverlässig die diagnostischen Verfahren sind, wenn sie miteinander kombiniert werden, zeigt die folgende Tabelle.

Tabelle 21: Maßzahlen zur Dignitätsaussage bei Adnextumoren durch B – Mode, den Kawai – Score, den Score nach DePriest, RI im kontralateralen Uteringefäß und der Kombination unterschiedlicher Methoden.

Kombination I: Kawai – Score und RI im kontralateralen Uteringefäß: mindestens eine Methode muss den Tumor als maligne einstufen, damit seine Malignität angenommen wird.

Kombination II: Kawai – Score, RI im kontralateralen Uteringefäß und Gefäßlokalisation im Tumor: mindestens zwei Methoden müssen den Tumor als maligne einstufen, damit seine Malignität angenommen wird.

(pos./neg. VSW = positiver/negativer Vorhersagewert, TSH= Treffsicherheit)

Kombination	Schwellenwert	Sensitivität	Spezifität	pos. VSW	neg. VSW	TSH
B-Mode		100 %	82 %	35 %	100 %	84 %
Kawai	**9**	80 %	82 %	29 %	98 %	82 %
DePriest	**5**	83 %	66 %	19 %	98 %	68 %
RI kontralaterales Uteringefäß	**0,77**	60 %	82 %	23 %	96 %	80 %
Kombination I		80 %	69 %	19 %	97 %	70 %
Kombination II		80 %	85 %	33 %	98 %	85 %

3.3 B-Mode und Dopplersonographie ohne anschließende Operation (Kollektiv 3)

3.3.1 Kollektivbeschreibung

Im Kollektiv 3 sind diejenigen Patientinnen zusammengefasst, bei welchen auf Grund sämtlicher Untersuchungsergebnisse keine Indikation zu einer Operation bestand und lediglich der Befund ultrasonographisch kontrolliert wurde.
In diesem Kollektiv sind 15 Frauen enthalten, sonographisch handelte es sich um blande Zysten ohne Malignitätshinweise. In die Auswertung konnten diese

Patientinnen nicht mit einbezogen werden, da die Dignität nur histologisch gesichert werden kann, sie sind hier nur der Vollständigkeit wegen erwähnt.
Die Kontrolluntersuchungen finden in der Universitätsfrauenklinik Ulm oder bei den betreuenden Gynäkologen statt, bis eine Zyste verschwindet oder auf Grund von Veränderungen operiert wird.

3.4 Kasuistiken

Fall 1:

Die 56 jährige Patientin B.,I. (Z.n. Sectio caesarea und Sterilisation) wurde von ihrem betreuenden Gynäkologen ambulant vorgestellt mit einer seit einem Jahr bekannten Ovarialzyste.
Sonographisch zeigte sich eine Ovarialzyste im rechten Ovar mit einer Größe von 31 x 28 x 30 mm mit feinen dispersen Binnenechos und einer randständigen papillären Struktur (6x5 mm). Nach dem Kawai - Score erhielt der Tumor den Punktwert 4 und wurde damit benigne eingestuft, ebenfalls als benigne eingeschätzt wurde der Tumor mit dem Score nach DePriest mit 3 Punkten. Ohne die Zuhilfenahme eines Scores wurde der Tumor aufgrund der papillären Struktur als suspekt beurteilt und wurde durch eine Laparoskopie abgeklärt. Im Tumor konnten mittels Farbdoppler zwei Gefäße dargestellt werden, hiervon ein Gefäß im soliden Anteil, was als Malignitätsrisiko galt. Die Ergebnisse des gepulsten Dopplers sprachen für die Benignität des Tumors mit einem RI(min)= 0,57 und PI(min)= 1,38 und RI= 0,89 in der rechten Arteria uterina und RI= 0,86 in der linken Arteria uterina (Abb. 16).
Intraoperativ zeigte sich das rechte Ovar unauffällig mit einer großen glatten Paraovarialzyste. Es wurde eine Adnexektomie und Bergung im Endobag durchgeführt und histologisch war das rechte Ovar unverdächtig

altersentsprechend und die gering papilläre seröse Zyste war unverdächtig ohne Anhalt für Malignität.

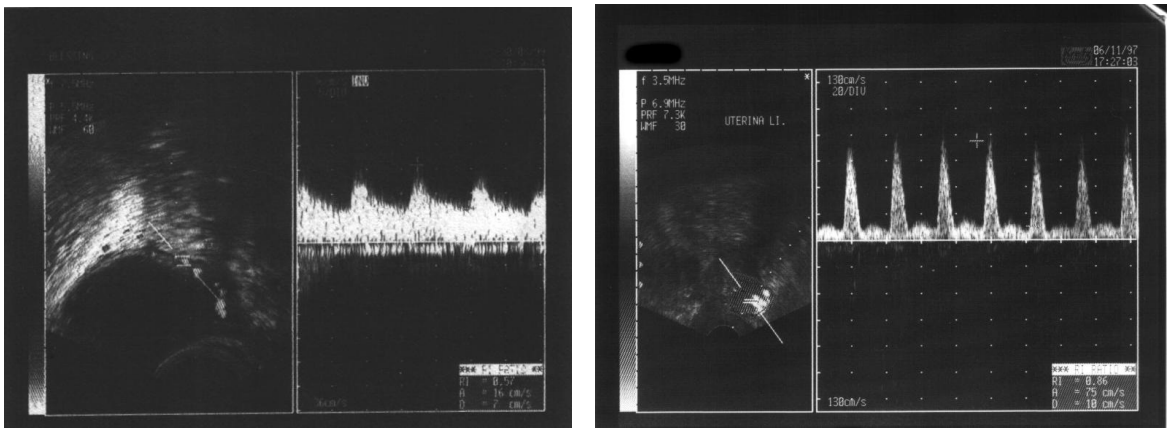

Abbildung 16: Gepulster Doppler
Linke Seite: Kapselgefäß der gering papillären serösen Zyste
Rechte Seite: Arteria uterina links

Fall 2:

Die 37 jährige Patientin I.,K. kam zur Beurteilung eines Adnextumors und mit Sterilisationswunsch in die Ambulanz der Universitätsfrauenklinik Ulm. Sonographisch imponierte das linke Ovar mit einer großen (8,4 x 8,1 cm) glatt begrenzten Raumforderung mit dispersen Binnenechos und einer echoreichen Wandstruktur, V.a. Dermoid links (Abb. 17). Nebenbefundlich war ein mehrknolliger Uterus myomatosus darstellbar. Beide Scores beurteilten den Tumor benigne mit Kawai= 2 Punkte und DePriest= 3 Punkte. In dem Tumor war lediglich ein peripheres Gefäß vorhanden, was gemeinsam mit den Dopplerindizes RI(min)= 0,75 und PI(min)= 1,44 sowie den Uteringefäßen mit RI=0,81 beidseits für seine Benignität sprach. Bei der Laparoskopie zeigte sich ein großer (6 bis 8 cm) Tumor vom linken Ovar ausgehend mit derber Oberfläche. Es kam zur Perforation des Tumors und es entleerte sich schokoladenartige

Flüssigkeit, so dass es sich um eine Endometriosezyste handelte, was histologisch bestätigt wurde.

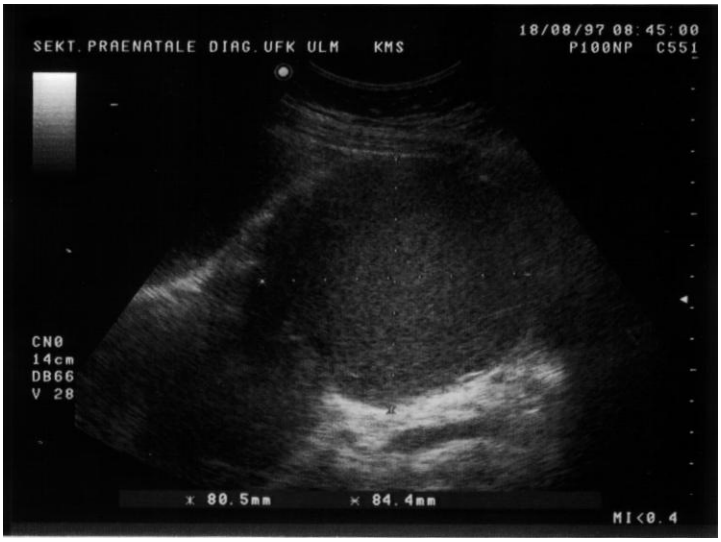

Abbildung 17: B – Mode – Bild einer Endometriosezyste

Fall 3:

Die 43 jährige Patientin R.,G. wurde überwiesen zur Kontrolle bei V.a. Ovarialzyste. In der transvaginalen Sonographie zeigten sich beidseits zystische Tumoren mit verdickten Septen und einer kleinen papillären Struktur im linken Tumor (Abb. 18). Sonomorphologisch wurden Sactosalpingen für möglich gehalten, aufgrund der nicht ganz typischen Morphologie wurden die Tumoren jedoch als suspekt eingeschätzt. Mit dem Score nach DePriest wurden die Tumoren mit 5 Punkten als maligne eingestuft, nicht hingegen durch den Score nach Kawai mit 8 Punkten. Ebenfalls für einen benignen Tumor sprachen das Vorhandensein von nur einem peripheren Tumorgefäß mit einem RI=0,86 und PI= 1,77. Hingegen war der RI im linken Uteringefäß erniedrigt mit 0,72, im rechten Uteringefäß war RI= 0,82.

Bei der operativen Laparoskopie zeigten sich beidseits Sactosalpingen und tuboovarielle Verwachsungen. Nach Adhaesiolyse wurden beide Tuben entfernt. Histologisch ergab sich eine chronische Salpingitis beidseits.

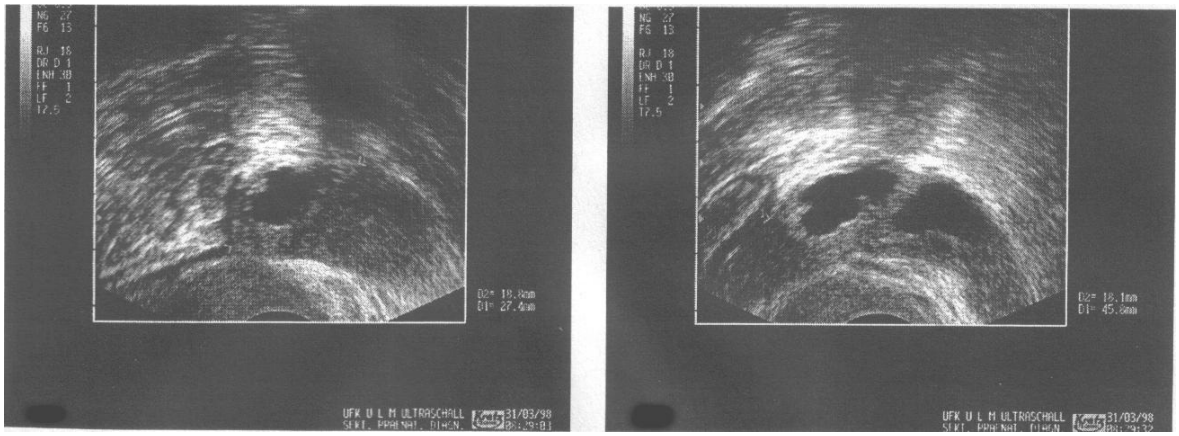

Abbildung 18: B – Mode bei chronischer Salpingitis

Fall 4:

Die 32 jährige Patientin R.,S. kam mit V.a. Endometriosezysten beidseits. Sonomorphologisch wurde das linke Ovar als zystisch verändert mit teils relativ echogenen Zysten und mit einer Größe von insgesamt 5,5 x 5 x 3,5 cm beschrieben. Im rechten Ovar zeigten sich bei einer Größe von 4 x 4 x 3,5 cm ebenfalls zwei Zysten. Die Verdachtsdiagnose lautete damit Endometriosezysten beidseits. Mit dem Score nach Kawai wurden die Tumoren mit 12 Punkten als maligne eingestuft, des weiteren sprachen für Malignität ein im soliden Anteil darzustellendes Tumorgefäß bei insgesamt zwei Tumorgefäßen und ein RI(min)= 0,42 und PI(min)= 0,63 (Abb. 19). Als benigne wurde der Tumor eingeschätzt durch den DePriest - Score mit 3 Punkten und den RI - Werten von 0,78 und 0,92 in der rechten und linken Arteria uterina (Abb. 19).

Intraoperativ bestand ebenfalls der Verdacht auf Endometriosezysten beidseits und die Zysten wurden organerhaltend ausgeschält, histologisch wurde die sonographische und intraoperative Verdachtsdiagnose bestätigt.

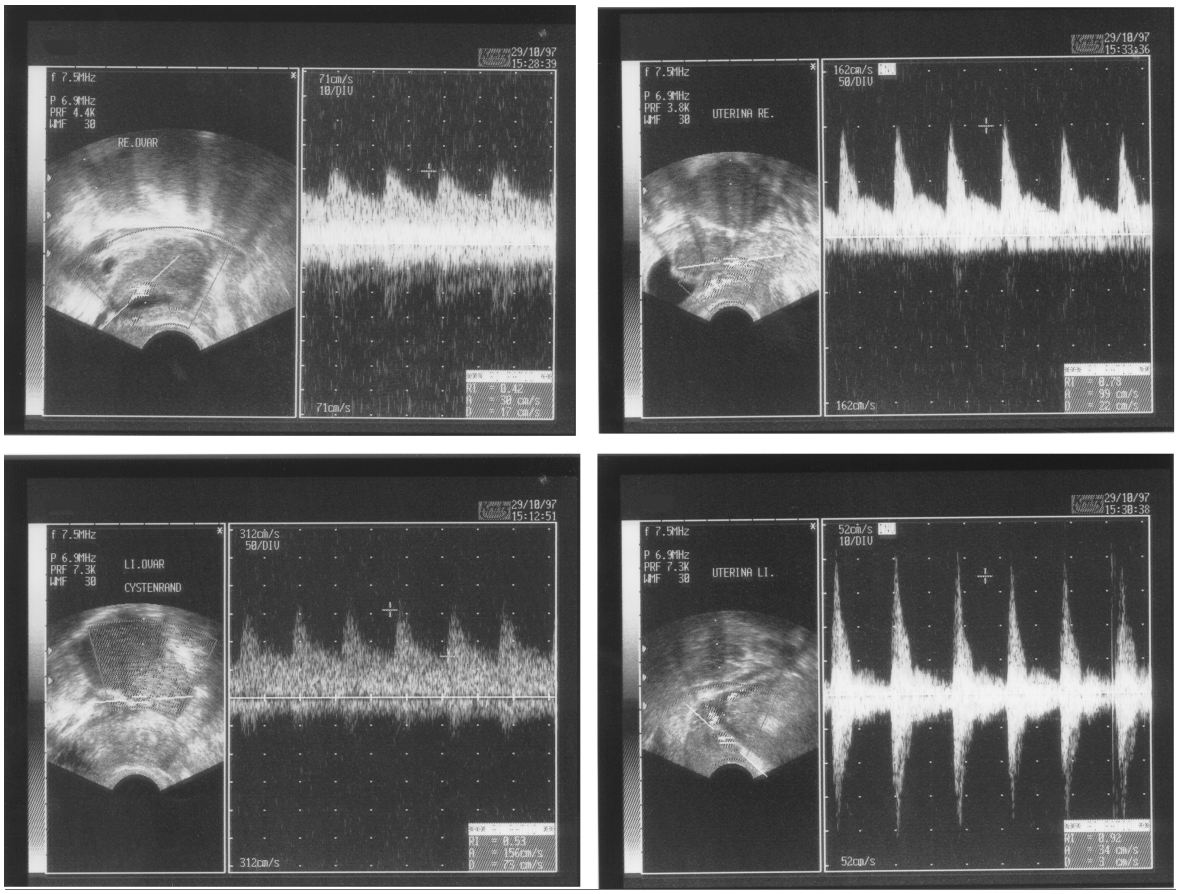

Abbildung 19: Dopplersonographie bei Endometriosezysten beidseits (oben links: Ovarialtumor rechts (RI= 0,42), unten links: Ovarialtumor links (RI= 0,53), oben rechts: rechte Arteria uterina (RI= 0,78), unten rechts: linke Arteria uterina (RI= 0,92))

Fall 5:

Die 18 jährige Patientin S.,S. wurde eingewiesen mit V.a. Tuboovarialabszeß, anamnestisch lang bekanntem Morbus Crohn und Z.n. Ileocoecalresektion. Vaginalsonographisch imponierte der Tumor links mit einer Größe von 6,5 x 6,3 x 4,6 cm als zweikammrige Zyste mit echogenen Binnenechos (Abb. 20). Es bestand die Verdachtsdiagnose eines Tuboovarialabszesses und sämtliche Untersuchungsmethoden schätzten den Tumor als benigne ein mit Kawai 4,

DePriest 3, einem peripheren Gefäß mit RI= 0,55 und PI= 0,89 und RI Arteria uterina rechts= 0,82 und links= 0,83.
Aufgrund der Vorgeschichte wurde eine Laparotomie durchgeführt, intraoperativ bestätigte sich der Verdacht eines Tuboovarialabszesses, Adhaesionen wurden gelöst und der Abszeß wurde eröffnet. Bei klinisch eindeutigem Befund wurde keine Histologie entnommen.

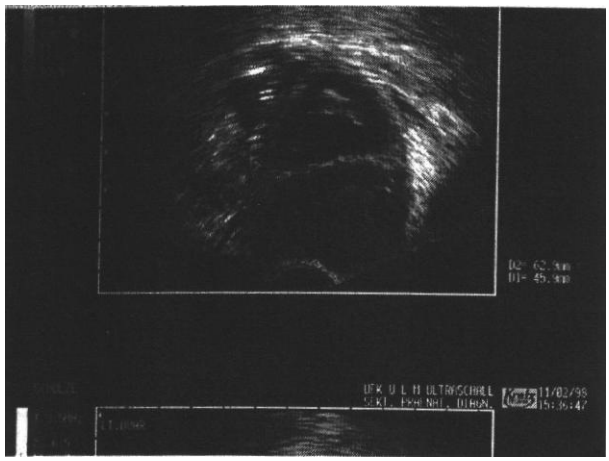

Abbildung 20: B – Mode – Bild eines Tuboovarialabszesses

Fall 6:

Bei V.a. Ovarialkarzinom wurde bei der 50 jährigen Patientin S.,H. ein transvaginaler Ultraschall durchgeführt. Im rechten Adnexbereich zeigte sich ein zystisch solider Befund mit einer Größe von 4,3 x 3,9 x 3 cm (Abb. 21). Sonomorphologisch wurde die zystisch solide Raumforderung im rechten Adnexbereich als suspekt beschrieben, mit den Scores nach Kawai und DePriest wurde der Tumor maligne eingestuft mit 11 und 7 Punkten. Die Dopplersonographie sprach für einen benignen Befund, da kein Tumorgefäß darzustellen war.

Es wurde eine primäre Längsschnittlaparotomie durchgeführt und es zeigte sich ein fortgeschrittenes Ovarialkarzinom. Histologisch handelte es sich um ein papilläres Ovarialkarzinom beidseits pT3pN1 G2.

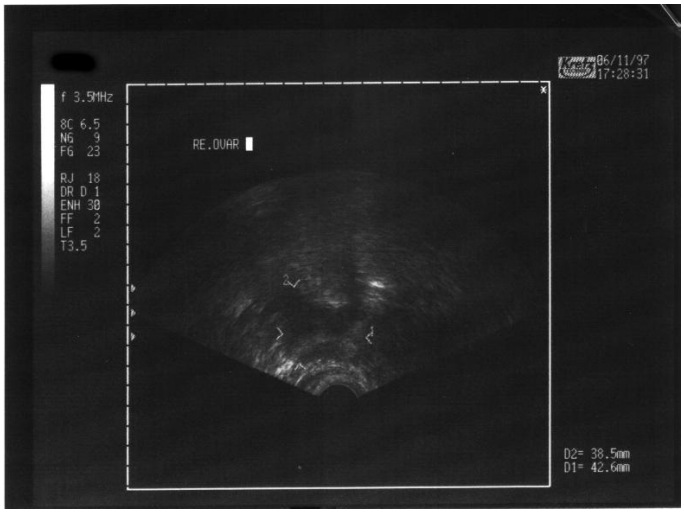

Abbildung 21: B – Mode – Bild: Ovarialkarzinom FIGO IIIc

Fall 7:

Die 36 jährige Patientin S.,C. wurde überwiesen mit Verdacht auf Ovarialkystom. Sonographisch zeigten sich beide Ovarien verändert: rechtes Ovar mit einer 1,5 cm großen, echoreichen, inhomogenen, schallschattengebender Struktur. Das linke Ovar mit einer großen glattbegrenzten zystischen, teils septierten Struktur 9,4 x 8,7 x 6 cm mit dispersen Binnenechos, mit V.a. Dermoid beidseits links größer als rechts (Abb. 22).
Mit Hilfe beider Scores wurden die Tumoren maligne eingeschätzt, ebenso mit Hilfe der Dopplersonographie des Tumors: Kawai 10, DePriest 7, zwei Tumorgefäße, hiervon eins im Septum liegend mit RI(min)= 0,44 und PI(min) = 0,63. Lediglich die Dopplerindizes der Uteringefäße sprachen für einen benignen Tumor mit RI= 0,81 in der rechten Arteria uterina und RI= 0,83 im linken Uteringefäß. Es wurde laparoskopisch eine Adnexektomie links und eine

Zystenausschälung rechts durchgeführt und histologisch ergab sich links eine Dermoidzyste und rechts ein reifes Teratom.

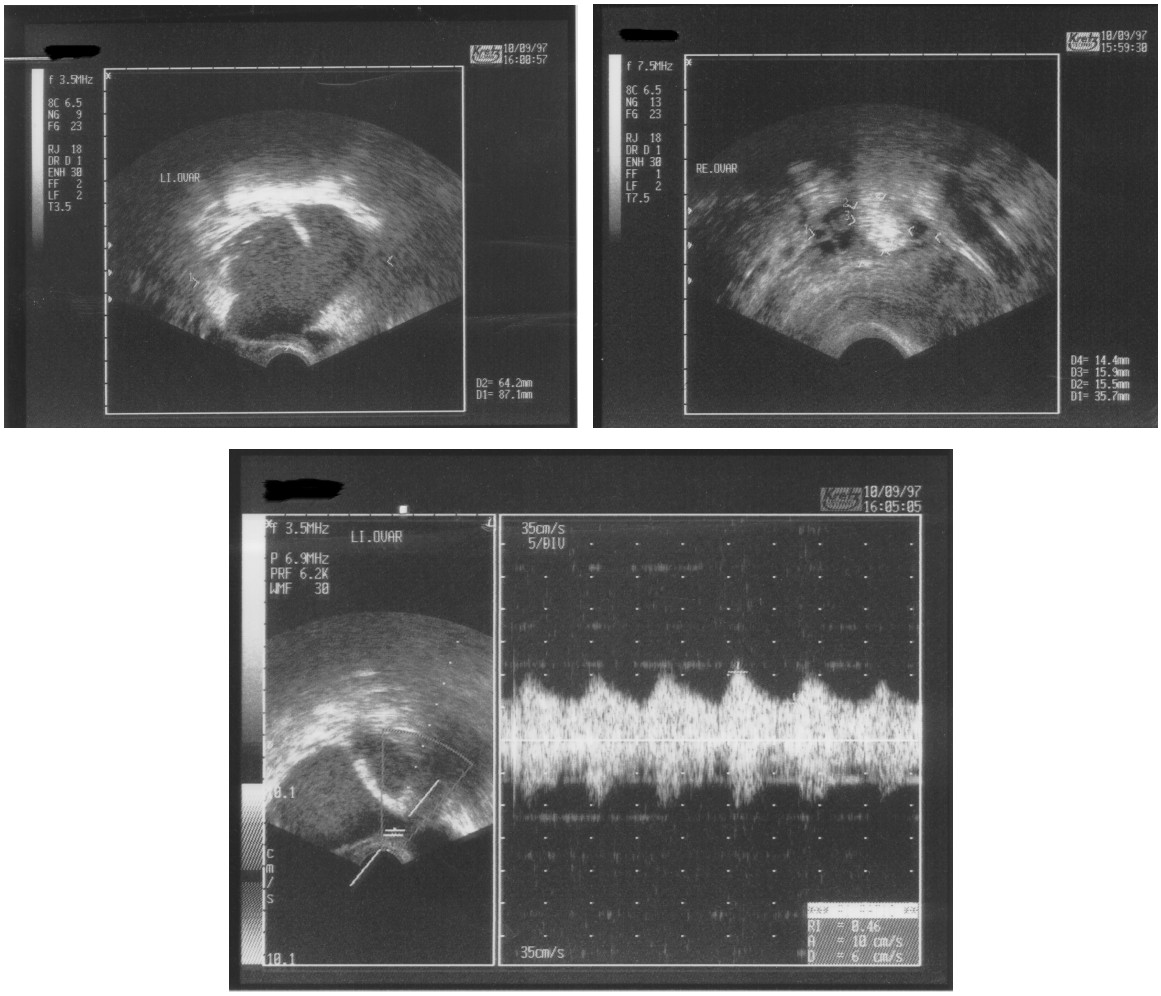

Abbildung 22: B – Mode: oben links: Tumor links= Dermoidzyste; oben rechts: Tumor rechts= reifes Teratom; unten: gepulster Doppler eines Kapselgefäßes im linksseitigen Tumor, RI= 0,46

Fall 8:

Die 60 jährige Patientin W.,H. kommt zur Beurteilung einer zystischen Adnexe. Im transvaginalen Ultraschall zeigt sich bei Z.n. Hysterektomie und Adnexektomie rechts ein suspekter zystisch septierter Adnextumor links mit einer Größe von 8,9 x 8,6 x 7,6 cm mit verdickten Septen (Abb. 23). Mit dem Score nach Kawai wird der Tumor mit 8 Punkten als benigne eingeschätzt, mit dem Score

nach DePriest mit 7 Punkten als maligne. Für die Benignität des Tumors spricht, dass nur ein Kapselgefäß im Tumor nachweisbar ist und RI= 0,6 und PI= 0,96 nicht erniedrigt sind.
Es erfolgt eine primäre Laparotomie mit Adnexektomie links. In der histologischen Untersuchung stellt sich der sonographisch suspekte Tumor als muzinöses Zystadenom des linken Ovars heraus.

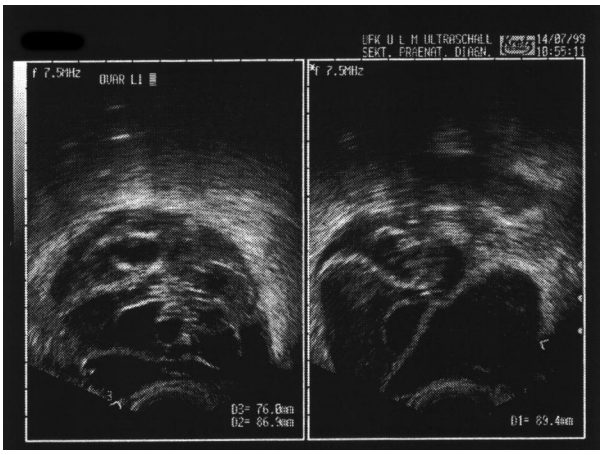

Abbildung 23: B – Mode: muzinöses Zystadenom des linken Ovars

Fall 9:

Bei der 45 jährigen Patientin L.,L. wurde sonographisch ein suspekter Adnextumor festgestellt, Z.n. Hysterektomie. Mit einer Größe von 6,2 x 5 x 5 cm und irregulären randständigen soliden Anteilen wurde er mit Kawai 9 und DePriest 6 als maligne beurteilt (Abb. 24). Ebenfalls für Malignität sprachen die erniedrigten Werte von RI= 0,36 und PI= 0,49. Für einen benignen Befund sprach das Vorhandensein von nur einem Kapselgefäß.
Es wurde eine Laparoskopie durchgeführt und bei makroskopisch großem aber nicht suspekten Ovarialtumor wurde der Tumor per Adnexektomie rechts und Endobagbergung entfernt. Histologisch ergab sich ein seröses, papilläres Zystadenom vom Borderline - Typ des rechten Ovars und es wurde eine

Längsschnittlaparotomie mit Adnexektomie links, Omentektomie und Appendektomie angeschlossen.

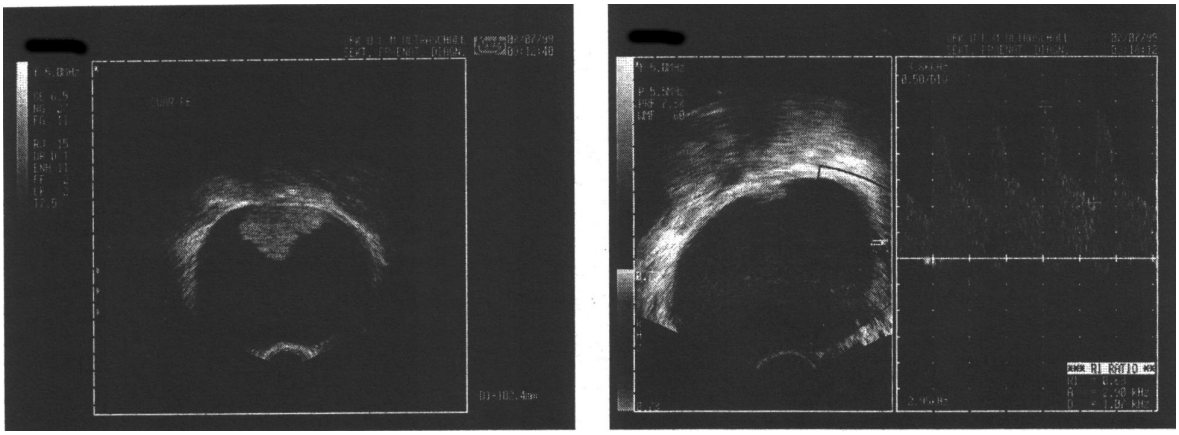

Abbildung 24: B – Mode und gepulster Doppler bei einem serösen, papillären Zystadenom vom Borderline - Typ

4 Diskussion

Die Fragestellung der vorliegenden Dissertation war, ob die Diagnostik bei Adnextumoren verbessert werden kann. Das primäre Ziel einer Untersuchung ist in diesem Fall die Unterscheidung zwischen gutartigem und bösartigem Adnexbefund.

Zum einen geht es vor allem darum, Malignome und prämaligne Veränderungen frühzeitig zu erkennen, da das Stadium des Ovarialkarzinoms bei Diagnosestellung den wichtigsten Prognosefaktor darstellt. So bestehen in den Frühstadien FIGO I und IIa bei adäquater Therapie gute Aussichten auf dauerhafte Heilung und die 5 – Jahres - Überlebensrate liegt zwischen 65 und 90 % (93). Wird ein Karzinom erst in einem fortgeschrittenen Stadium entdeckt und therapiert, ist die Prognose wesentlich schlechter. Könnten durch geeignete Untersuchungsmethoden nur 10 % der im Stadium III diagnostizierten Ovarialkarzinom bereits im Stadium I diagnostiziert werden, würde dies das Gesamtüberleben mehr steigern, als dies durch die Einführung der Chemotherapie mit Cisplatin oder Taxol der Fall war (45).

Auf der anderen Seite sollen aber die Rate von unnützen Operationen bei funktionellen Zysten und Retentionszysten gesenkt werden (49;82) und nicht unnötig große und radikale Operationen bei benignen Tumoren durchgeführt werden.

Die Sonographie ist die apparative Abklärungsmethode der Wahl. Sie erlaubt, die Größe, die Morphologie und den uni- oder multilokulären Charakter des Adnexbefundes sowie das Vorhandensein von Aszites zu bestimmen. Trotz allem müsste die Sonographie eine noch höhere Sensitivität haben, damit sich diese Untersuchung als Screeningmethode in der Bevölkerung eignet. Bei der Entscheidung, wie ein Adnextumor operativ angegangen werden soll, spielt auch das Alter der Patientin eine entscheidende Rolle: Die Inzidenz des Ovarialkarzinoms steigt mit zunehmendem Alter der Frauen an und bei benignen

Befunden wird bei postmenopausalen Frauen eine Adnexektomie empfohlen, wohingegen bei prämenopausalen Frauen eine organerhaltende Tumorausschälung stattfindet. Allerdings sollte bei einem möglicherweise malignen Adnexbefund auf jeden Fall eine Adnexektomie erfolgen, da bei Organerhaltung durch Ausschälen des Tumors die Gefahr der Zellverschleppung in die Bauchhöhle, und damit die Verschlechterung der Prognose, besteht (24).
In unserer Studie kamen 93 Patientinnen in die Auswertung, das Alter der Patientinnen lag zwischen 18 und 79 Jahren, hiervon waren 62 der Frauen unter 50 Jahre und 31 Frauen 50 Jahre oder älter.
Bei den jungen und jüngeren Patientinnen, in unserem Fall waren 67 % der operierten Frauen jünger als 50 Jahre, ist die Organerhaltung ein wichtiges Ziel, vor allem bei Frauen mit bestehendem Kinderwunsch. Bei abgeschlossener Familienplanung sollte auf Grund des Hormonhaushalts zumindest ein Ovar erhalten bleiben, um durch eine zu eingreifende Operation nicht die Lebensqualität der Patientin negativ zu beeinflussen. Im Vordergrund steht jedoch ganz klar die Karzinomfrüherkennung, ein chirurgisches Staging und das Vermeiden einer Tumorzellverschleppung durch Tumorruptur, denn davon hängt die Prognose der Patientin ab.
Nur bei gesichertem Stadium FIGO Ia mit Grading 1 ist ein fertilitätserhaltendes operatives Vorgehen möglich, ansonsten ist die Rezidivgefahr zu hoch (93), bei dringendem Kinderwunsch muss dies ausführlich mit der Patientin besprochen werden, da sie bei einer empfohlenen radikalen Operation natürlich mit dem Vorgehen einverstanden sein muss.
Unabhängig vom Alter der Patientin wird der Operationszugang gewählt: Bei dringendem Verdacht auf ein Malignom sollte eine primäre Längsschnittlaparotomie erfolgen, ansonsten kann der Befund laparoskopisch angegangen werden. Bei unklarem Befund sollte die Adnexektomie und Entfernung im Bergebeutel erfolgen.

Die Laparoskopie ist mit weniger Risiken und Komplikationen für die Patientin verbunden, die Patientin erholt sich postoperativ schneller, was vor allem bei älteren Damen hinsichtlich der Mobilisation wichtig ist und letztendlich bedeutet dies für die Klinik niedrigere Kosten.

4.1 Sonomorphologie, B - Mode

4.1.1 Kollektiv 1: B-Mode und Dopplersonographie der Tumorgefäße

In der Diskussion wird zunächst jedes Kollektiv im Hinblick auf die einzelnen Untersuchungsmethoden diskutiert.
Dann wird die Kombination unterschiedlicher Untersuchungsmethoden fokussiert.

Mit der transvaginalen Sonographie kann die Morphologie, die Tumorgröße, der uni- oder multilokuläre Charakter des Befundes sowie das Vorhandensein von Aszites beurteilt werden.
In dieser Arbeit wurden die Tumoren zunächst sonographisch ohne die Zuhilfenahme von Scores, in benigne, suspekte und maligne eingeteilt.
Hiermit wurde eine hohe Sensitivität von 92 % erreicht, lediglich ein Tumor wurde nicht als maligne erkannt und 77 % der benignen Befunde wurden auch als benigne eingeschätzt.
Bei dem als falsch benigne eingeschätzten Tumor handelte es sich um einen papillär gebauten, zystisch soliden Borderline - Tumor, der sonographisch als zwei Zysten im Ovar beschrieben wurde.
Ein Dermoid wurde fälschlich als Malignom eingestuft, sonographisch imponierte der Befund zystisch - solide. Bei 82 % der Dermoide findet man das Phänomen des Schallschattens, allerdings auch zu 28 % bei den Borderline Tumoren und malignen Tumoren, außerdem können beim Dermoid genau wie bei einem

Malignom die Wände verdickt sein, so dass hier eine Differenzierung schwer fallen kann (60).
Viele benigne Tumoren waren vom Untersucher als suspekt bezeichnet worden und gingen damit in der Auswertung als maligne mit ein. Auch hier wurden wieder mehrfach Dermoide nicht als solche erkannt, außerdem bereiteten Endometriome sowie Sactosalpingen und Zysten mit papillären Anteilen Probleme.
Bei Endometriosezysten kann wie bei Dermoiden die Wand verdickt sein, was zu einem falsch malignen Befund verleiten kann (60). In mehreren Studien wurde jedoch schon gezeigt, dass die Diagnose einer Endometriose mittels Ultraschall mit einer Sensitivität von 82 - 84 % und einer Spezifität von 90 - 97,7 % gestellt werden kann (64;120). Kupfer et al. fanden in einer Arbeit über Endometriosezysten in 82 % typische sonographische Merkmale, die sie wie folgt beschrieben: „zystische Beckentumoren mit homogenen echoarmen kleinen Echos“ (51). Die Sactosalpingen wurden eventuell als suspekt eingestuft, da das Ovar nicht von dem Befund abgrenzbar war und somit die aufgetriebene flüssigkeitsgefüllte Tube als Ovarialtumor verkannt wurde. Sind dann zusätzlich bei einer Salpingitis die Wände verdickt, kann dies mit einem polyzystischen Ovarialtumor mit verdickten Septen verwechselt werden und somit als malignitätsverdächtig eingestuft werden. Dass die serösen Zysten mit papillären Anteilen nicht als benigne eingeschätzt wurden, ergibt sich aus der Tatsache, dass papilläre Auflagerungen mit einem Malignitätsrisiko von 40,5 - 83,7 % behaftet sind und deshalb ein solcher Befund als suspekt beschrieben werden muss und einer operativen Abklärung zugeführt werden muss, um kein Karzinom zu übersehen (24).

In dieser Arbeit führte die subjektive Einteilung in benigne und maligne zu einem guten Testergebnis, allerdings hängt dieses Ergebnis vom jeweiligen Untersucher

ab. In unserem Fall wurden die Untersuchungen von drei erfahrenen Ultraschalluntersuchern durchgeführt.
Fasst man einige Studien zusammen, die Ovarialtumoren mithilfe der transvaginalen Ultraschalluntersuchung in gut- oder bösartig einteilen, so hat die transvaginale Ultraschalluntersuchung eine Sensitivität bezüglich Malignomen von 69 - 98 %, eine Spezifität von 52 - 91,2 %, einen positiven Vorhersagewert von 37 - 60 % und einen negativen Vorhersagewert von 92,6 - 100 % (24).
Diese Tatsache, dass ein und der selbe Tumor durch die sonographische Beurteilung unterschiedlicher Untersucher in der Dignität des öfteren unterschiedlich eingeschätzt wird und die Erfahrung des jeweiligen Untersuchers hierbei eine entscheidende Rolle spielt, führte dazu, dass eine Reihe von morphologischen Scores ausgearbeitet worden waren.
Zur standardisierten Beurteilung unserer Fälle wurden zwei dieser Scores benutzt und ihre Validität an unserem Patientengut überprüft.

Mit dem Score nach Kawai (46) wird ein Tumor allein aufgrund seiner Morphologie den unterschiedlichen Punkten zugeordnet. Die Größe des Tumors oder das Vorhandensein von Aszites gehen in die Beurteilung nicht mit ein. Der Score ist einfach in der Anwendung, da die unterschiedlichen sonographischen Befunde, welche einem bestimmten Punktwert zugeordnet werden sollen, nicht nur beschrieben werden, sondern zusätzlich durch schematisierte Zeichnungen veranschaulicht werden. Damit kann auch ein eher unerfahrener Untersucher seine Befunde mit den Skizzen vergleichen und zuordnen. Trotzdem fällt die Zuordnung nicht immer leicht und auch erfahrene Untersucher hatten ihre Schwierigkeiten, denn so gibt es z.B. drei polyzystische Muster, die sich lediglich in der Dicke ihrer Septen unterscheiden, jedoch nicht angegeben wird, ab welcher Septendicke der höhere Punktwert vergeben werden soll. Damit bleibt es dem jeweiligen Untersucher überlassen, ob er ein Septum ab 3 oder erst ab 4 mm als dick bezeichnet und er dem Befund den Punktwert 3 oder 8 gibt. Das dritte

polyzystische Muster wird dem Punktwert 10 zugeordnet und befundet den Tumor damit als maligne, die Septen werden hier allerdings als irregulär beschrieben und der Tumor sollte solide Anteile aufweisen. Nicht berücksichtigt werden außerdem die Wanddicke und die Schallveränderung distal des Tumors. Im Kollektiv 1 werden 11 der 12 malignen Tumoren richtig erkannt und 18 der 81 benignen Tumoren werden falsch maligne eingeschätzt.

Bei dem malignen Tumor, der dem Kawai - Score entging, handelte es sich um ein hochdifferenziertes muzinöses Zystadenokarzinom im Stadium Ic, welches sich im Ultraschall als multizystischen Adnextumor darstellen ließ und somit einen benignen Punktwert von 3 erhielt.

Bei den meisten als falsch maligne eingestuften benignen Tumoren handelte es sich um Endometriosezysten, Dermoide und Ovarialfibrome. Die Endometriosezysten erhielten oft einen Punktwert von 12, der homogene solide Muster erfassen soll. In diesen Fällen wurde wohl die Echogenität falsch beurteilt. Auch Ovarialfibrome wurden durch einen Punktwert von 12 den Malignomen zugeordnet, dies scheint daran zu liegen, dass es für einen soliden oder echogenen Tumor keine entsprechende Beschreibung im Kawai - Score für benigne Punktwerte gibt.

Dermoide wurden sicher auch aufgrund ihrer Echogenität mehrfach als maligne eingestuft. Von den richtig als benigne erkannten Dermoiden war jedoch keines mit dem Punktwert 5 bedacht worden, obwohl dieser zentrale, echoreiche, runde Echos beinhaltet und damit speziell die Dermoidzysten erfassen möchte. Dermoide wurden statt dessen meistens der Gruppe der Tumoren mit randständigen Echos mit glatter oder polypoider Grenzstruktur zugeordnet. Dies entspricht einem Punktwert 4, der insgesamt bei den benignen Tumoren am häufigsten vergeben wurde. Einfache seröse Zysten und Paraovarialzysten waren leicht einzuteilen in die Gruppe 1, welche die einkammrigen Zysten ohne Binnenechos beinhaltet.

Die richtig erkannten Ovarialkarzinome wurden im Stadium IIa mit dem malignen Punktwert 9 beurteilt, im Stadium IIIc wurden die Punkte 9 - 12 vergeben und im Stadium IV 11 Punkte.

In unserem Kollektiv war somit eine Sensitivität von 92 %, eine Spezifität von 78 %, ein positiver Vorhersagewert von 38 % und ein negativer Vorhersagewert von 98 % erreicht worden und die Treffsicherheit lag bei 80 %. Damit wurden in unserem Kollektiv mit dem Score nach Kawai mehr Tumoren richtig beurteilt als Kawai et al. in ihrer eignen Arbeit mit dem von ihnen festgelegten Score als richtig maligne und richtig benigne einschätzen, in ihrer Arbeit lag die Treffsicherheit bei 75 % (46).

Vergleicht man unsere Ergebnisse mit den Ergebnissen anderer Scores, so entsprechen sich diese in Bezug auf die Sensitivität, die bei Granberg et al. in deren Kollektiv bei 180 Patientinnen mit 91 % (33) und bei Lerner (60) und seiner Gruppe mit 90 % angegeben wird.
Unsere Spezifität mit 78 % liegt deutlich über der von Granberg et al. mit 52 % und Lerner et al. mit 49 %, kommt jedoch nahe an das Ergebnis bei Sassone et al. heran, als sie in einem Kollektiv mit 143 Patientinnen eine Spezifität von 83 % mit ihrem eigenen Score erzielten (87). Dies zeigt, dass mit dem Score nach Kawai maligne Tumoren genauso gut wie mit anderen Scores erkannt werden, der Vorteil bei diesem Score und dem Score nach Sassone (87) gegenüber den anderen beiden liegt jedoch eindeutig darin, dass weniger benigne Tumoren fälschlich als maligne beurteilt werden und dadurch die betroffenen Frauen nicht zu radikal operiert werden.

Der Score nach DePriest (18) ist sehr übersichtlich gegliedert: die drei Merkmale Volumen des Tumors, Wandbeschaffenheit und Septierung werden beurteilt, wobei genau angegeben ist, ab welcher Tumorgröße oder ab welcher Septendicke

der nächsthöhere Punktwert zu wählen ist und damit der Tumor eher als maligne einzustufen gilt. Für die drei Merkmale können jeweils 0 bis 4 Punkte vergeben werden, welche am Schluss addiert werden und ab einer Punktzahl von 5 gilt der Tumor als maligne. Skizzierte Tumoren veranschaulichen den Score, so dass auch unerfahrenere Untersucher gut mit dem Score zurechtkommen. Ein Vorteil dieses Scores gegenüber dem Score nach Kawai dürfte sein, dass in die Beurteilung die Tumorgröße mit einfließt, die bei der Dignitätsbeurteilung eine entscheidende Rolle spielt. Nicht berücksichtigt wird im Vergleich zum Kawai - Score die Echogenität: Dies stellt den Untersucher vor Probleme bei der Beurteilung von Dermoiden und Endometriosezysten.

Mit dem Score nach DePriest entgingen uns zwei maligne Tumoren und es konnten nur 49 der insgesamt 81 benignen Tumoren richtig eingestuft werden. Sensitivität und Spezifität liegen bei 83 % und 60 % und damit deutlich unter den Werten wie sie mit Hilfe des Scores nach Kawai erreicht wurden. Vergleicht man unsere Werte mit Angaben in der Literatur für den Score nach DePriest, so erzielten DePriest et al. 1993, als sie den Score an 121 Frauen entwickelten, einen negativen Vorhersagewert von 100 %, da sie mit einem Punktwert von >= 5 sämtliche Malignome erfassten. Der positive Vorhersagewert lag bei 32 %, Sensitivität und Spezifität lagen bei 100 % und 74 % (18). In unserer Arbeit lagen diese Werte bei 96 % und 24 % für den negativen und positiven Vorhersagewert und wir erreichten in unserem Kollektiv eine Sensitivität von 83 % und eine Spezifität von 60 %. Ferrazzi et al. erzielten mit diesem Score und dem vorgegebenen Schwellenwert für den negativen und positiven Vorhersagewert 93 % und 28 %, eine Sensitivität von 88 % und eine Spezifität von 40 %. Mit ihrem eigenen Score (= Multicenter Score) erzielten sie in einem Kollektiv von 330 Frauen bessere Werte für Spezifität und positiven Vorhersagewert mit 67 % und 41 % (28). Die guten Ergebnisse, wie sie DePriest et al. mit ihrem eigenen Score veröffentlicht haben, konnten wir nicht bestätigen. Unser Kollektiv war mit 93 Fällen zwar etwas

kleiner als das von DePriest et al., dafür waren in unserem Kollektiv anteilig mehr maligne Fälle vertreten (eigenes Kollektiv: 12 maligne Fälle von insgesamt 93 Fällen, Kollektiv von DePriest: 13 maligne Fälle von insgesamt 121 Fällen). In einem ungefähr dreimal so großen Kollektiv konnten auch Ferrazzi et al. die guten Ergebnisse von DePriest et al. nicht bestätigen, so dass davon ausgegangen werden muss, dass die Unterscheidung zwischen benigne und maligne anhand des Scores nach DePriest doch nicht mit einer solchen Treffsicherheit möglich ist, wie dies von DePriest et al. angenommen wurde.
1999 wurden von Weber et al. anhand 195 postmenopausaler Frauen ein neuer Score erstellt (= Mainz - Score), um die Unterscheidung zwischen gut- und bösartigem Tumor zu erleichtern und erzielten ausgesprochen gute Werte für Sensitivität, Spezifität, positiven und negativen Vorhersagewert mit 97 %, 91 %, 91 % und 97 %. Mit dem Score werden 10 Merkmale wie Wandbeschaffenheit, Echoverhalten, Septierung und allgemeine Tumorstruktur, aber auch das Phänomen der Schallverstärkung bzw. Schallauslöschung, Vorhandensein von Aszites sowie Vorhandensein von Leber- oder Peritonealmetastasen beurteilt, jedes Merkmal kann mit 0 bis 2 Punkten bewertet werden und ab einer Gesamtpunktzahl von 10 oder mehr gilt der Tumor als maligne (123). Dieser Score wurde an 314 prämenopausalen Frauen überprüft, wobei für Sensitivität und negativen Vorhersagewert fast identische Ergebnisse dokumentiert wurden, allerdings wurden nun mehr benigne Tumoren als maligne eingeschätzt, worunter die Spezifität und der positive Vorhersagewert litten und nur noch 81 % und 47 % versus 91 %und 91 % ergaben (72).

Die Malignome, welche in unserem Kollektiv 1 mit dem Score nach DePriest nicht erfasst wurden, waren ein hochdifferenziertes muzinöses Zystadenokarzinom Stadium Ic und ein papillär gebauter, zystisch seröser Borderline Tumor und waren jeweils mit 4 Punkten bewertet worden. Sonographisch zeigten sich bei dem Borderline Tumor zwei Zysten im rechten Ovar und das frühe

Ovarialkarzinom imponierte als multizystischer Adnextumor rechts. Richtig erkannt wurden alle Ovarialkarzinome ab Stadium FIGO IIa mit den Punktzahlen 6 im Stadium IIa, 8 – 11 im Stadium IIIc und 12 Punkten im Stadium FIGO IV.
Von den 81 benignen Tumoren waren 32 mit 5 oder mehr Punkten bewertet und damit als maligne eingestuft worden. Dabei handelte es sich häufig um Endometriosezysten, welche aufgrund ihres Echoverhaltens als überwiegend solide eingestuft wurden, da es keine entsprechende Beschreibung für diese Art von Echogenität in diesem Score gibt. Damit erhielten diese Tumoren für das Merkmal Wandbeschaffenheit bereits 4 Punkte und unter Berücksichtigung des Volumens wurden somit leicht 5 Punkte und mehr erreicht.
Bis auf zwei Fälle waren einfache seröse Zysten mit einem niedrigen Punktwert und damit richtig benigne eingestuft worden, bei den beiden falsch bewerteten Fällen handelte es sich um sehr große Zysten, so dass allein das Tumorvolumen für die Zuordnung zur Malignität verantwortlich war, ohne dass papilläre Strukturen oder Septen vorhanden waren und die Zyste ohne DePriest - Score benigne eingeschätzt worden war.

Stellen wir nun am eigenen Kollektiv die beiden Scores von Kawai und DePriest gegenüber, so konnten wir mit Hilfe des Scores nach Kawai die Dignität der Tumoren besser einschätzen, es wurden mehr maligne und auch mehr benigne Tumoren richtig erkannt.

Wird nun ein Tumor mithilfe beider Scores beurteilt (Kombination 1) und erst als maligne eingestuft, wenn beide Scores den Tumor als maligne einschätzen, so wurde in unserem Kollektiv die Sensitivität schlechter. Durch die kombinierte Beurteilung wurden weniger maligne Tumoren erkannt als durch die Beurteilung mit nur einem Score. Durch die Kombination wurden 4 der 12 malignen Fälle nicht erkannt, da nicht nur durch den Score von DePriest weniger Malignome als solche eingeschätzt wurden, sondern zusätzlich von den beiden Scores nicht

dieselben Malignome als falsch benigne eingestuft wurden. Dafür wurden weniger benigne Tumoren als falsch maligne eingestuft und die Spezifität steigt, insgesamt wurden mehr Tumoren richtig in ihrer Dignität eingeschätzt. Trotzdem wird man auf das Verfahren mit der höheren Sensitivität zurückgreifen, da man möglichst wenige maligne Ovarialtumoren übersehen möchte. Die kombinierte Beurteilung eines Ovarialtumors durch diese beiden Scores erscheint nicht sinnvoll.
Auf der anderen Seite sollten Frauen auch nicht unnötig (radikal) operiert werden, so dass auch eine hohe Spezifität zu wünschen ist. So wäre eine Kombination an Untersuchungsmethoden sinnvoll, wodurch die Spezifität einer einzelnen Untersuchung verbessert wird, ohne dass die Sensitivität sehr darunter leidet. Dies ist an unserem Kollektiv mit der geringen Anzahl an malignen Fällen schwierig zu überprüfen, da sich eben bereits ein einzelner maligner Fall sehr stark in der Sensitivität auswirkt. So liegt bei uns die Sensitivität im Falle von 11 richtig erkannten Malignomen (von insgesamt 12 Malignomen) bei 92 %, wird nun mit einer anderen Untersuchungsmethode nur ein maligner Tumor nicht erkannt, so liegt die Sensitivität nur noch bei 83 %.

Wurde der Score nach DePriest der sonomorphologischen Beurteilung ohne Zuhilfenahme von Scores gegenübergestellt, so kam man zu den gleichen Ergebnissen wie bei der Gegenüberstellung von Kawai - Score und dem DePriest - Score. Die entscheidende Rolle spielt hierbei, dass blande Zysten ohne die Zuhilfenahme eines Scores als benigne eingeschätzt werden und nicht allein aufgrund ihrer Größe als maligne eingeschätzt werden, wie dies mitunter bei dem DePriest - Score der Fall ist. Dermoide werden von einem etwas erfahrenen Ultraschalluntersucher aufgrund ihrer Sonomorphologie erkannt. Sie werden jedoch mit dem DePriest – Score aufgrund solider Anteile oftmals als maligne eingestuft. Für unerfahrenere Untersucher fällt die sonographische Beurteilung eines Tumors mit Hilfe eines Scores oft leichter.

Deshalb verwendeten wir bei der Kombination von sonomorphologischen und dopplersonografischen Untersuchungsmethoden den Score nach Kawai.

4.1.2 Kollektiv 2: B - Mode und Dopplersonographie der Uteringefäße

Das Kollektiv 2 entspricht dem Kollektiv 1 im wesentlichen. Das Kollektiv 2 ist lediglich um diejenigen Fälle des Kollektivs 1 reduziert, bei welchen keine Werte der Arteriae uterinae vorliegen. Somit gewinnt man in Hinblick auf die Sonomorphologie aus dieser Gruppe keine neue Erkenntnis.
Beim B - Mode –Verfahren ohne Einsetzen eines Scores wurden in dieser Gruppe alle Malignome richtig erkannt, was lediglich bedeutet, dass die Patientin, bei welcher der Tumor falsch negativ beurteilt worden war, in dieser Gruppe nicht mehr enthalten war, da sie keine Gebärmutter mehr hatte. Somit verändern sich die Maßzahlen für Sensitivität und Spezifität nicht, da in dieser Gruppe Tumoren in ihrer Dignität besser unterschieden wurden, sondern da zum Teil falsch beurteilte Patientinnen aufgrund des Fehlens ihrer Gebärmutter aus dieser Gruppe herausfallen und dadurch bessere Ergebnisse zustande kommen.
Das Gegenteilige wird in Bezug auf die Unterscheidung der Tumoren mit Hilfe des Scores nach Kawai deutlich: In diesem Fall scheint die Unterscheidung der Tumoren in benigne und maligne weniger treffsicher zu sein, da die Werte für Sensitivität und positiven Vorhersagewert schlechter ausfallen als im Kollektiv 1. Dies wird dadurch vorgetäuscht, dass Patientinnen, welche im Kollektiv 1 sonographisch richtig maligne oder benigne beurteilt wurden, im Kollektiv 2 zum Teil nicht enthalten sind. Somit steigt der Anteil der falsch maligne und falsch benigne beurteilten Patientinnen an.
Dies zeigt anschaulich, wie sehr bei niedrigen Fallzahlen Sensitivität und Spezifität beeinflusst werden, wenn nur ein maligner Tumor als benigne eingeschätzt wird. Zum Beispiel würde bei einem Kollektiv von 500 Frauen und hiervon 200 Malignome die Spezifität bedeutend weniger beeinflusst werden,

wenn ein richtig maligne eingestufter Tumor aus der Bewertung herausfällt, als es bei uns der Fall ist.

4.2 Farbcodierte Dopplersonographie

4.2.1 Kollektiv 1: B-Mode und Dopplersonographie der Tumorgefäße

Mit der Farbdopplersonographie suchten wir sämtliche Gefäße in den Tumoren auf.
In 94 % der benignen Tumoren war mindestens ein Gefäß nachzuweisen, bei den 12 malignen Tumoren war in einem Tumor kein Gefäß nachzuweisen, das heißt in 92 % der Malignome war mindestens ein Gefäß darstellbar.
Frühere Studien zeigten, dass in einem benignen Tumor meist keine Tumorvaskularisation vorhanden ist. In immer jüngeren Studien stieg die Tumorvaskularisation in benignen Tumoren dann stetig an und erreichte sogar bis 100 % (52;81). Dies lässt sich dadurch erklären, dass die Geräte ständig verbessert werden und dadurch kleinere Gefäße nachweisbar sind. Zusätzlich werden auch Gefäße, in denen das Blut mit langsameren Geschwindigkeiten fließt, erfasst. Des weiteren werden die Untersucher zunehmend erfahrener und entdecken mehr Gefäße.
Prömpeler et al. fanden 1994 in einer Arbeit mit 83 postmenopausalen Frauen in 85 % der benignen Tumoren und in 98 % der malignen Tumoren Gefäße (83). Dass auch in Malignomen mitunter kein Tumorgefäß darstellbar ist, könnte zum einen dadurch erklärt werden, dass das Lumen von Gefäßen karzinombedingt von Thrombosen verschlossen wird oder aufgrund von Nekrosen kein Gefäß mehr nachweisbar ist (32).
Da in einigen Studien keine Unterscheidung der Tumoren möglich war nach dem Gesichtspunkt, ob eine Neovaskularisation vorhanden war oder nicht, wurde zusätzlich die Anzahl der Gefäße berücksichtigt.

Alcázar et al. legten in ihrer Studie 1996 mit 73 Frauen und 79 Tumoren den Schwellenwert für Tumorgefäße bei drei Gefäßen fest und somit galt das Merkmal als maligne, wenn 3 oder mehr Tumorgefäße nachweisbar waren. Damit ergab sich eine Sensitivität von 95 % und eine falsch positive Rate von 25 % (4). Diesen Schwellenwert konnten wir in unserem Kollektiv nicht benutzen, da lediglich in einem der 12 malignen Tumoren 3 (oder mehr) Gefäße nachzuweisen waren, was auch in einem benignen Tumor der Fall war. In 55 der 81 benignen Tumoren (=68 %) war ein Gefäß darstellbar, kein Gefäß oder zwei Gefäße konnten in 6 % und 25 % nachgewiesen werden. In der Mehrzahl der malignen Tumoren waren zwei Gefäße darstellbar, so dass in unserem Fall ein Schwellenwert von zwei Tumorgefäßen festgelegt werden müsste, damit benigne von malignen Tumoren unterschieden werden könnten. Das stellte allerdings auch kein befriedigendes Ergebnis dar, da damit 5 der 12 Malignome falsch benigne und 21 der 81 benignen Tumoren falsch maligne eingestuft würden. Der Schwellenwert kann auch nicht zugunsten der Sensitivität auf ein Gefäß erniedrigt werden, da damit fast alle benignen Tumoren als maligne eingestuft werden würden.

Jedoch kann daraus nicht abgeleitet werden, dass eine Differenzierung in benigne und maligne anhand der Gefäßanzahl im Tumor nicht möglich ist, sondern es muss vielmehr angenommen werden, dass in unserer Studie nicht alle Gefäße, v.a. in Malignomen, detektiert worden waren, denn Alcázar et al. fanden in den malignen Tumoren im Durchschnitt 8,3 Gefäße (4). Dies könnte dadurch zustande kommen, dass entweder unser Gerät nicht in der Lage war, die Gefäße darzustellen (was nicht anzunehmen ist) oder dass unsere Untersucher in der Darstellung von auch kleinen Gefäßen noch nicht so geübt waren oder dass es zum Teil auch an der Geduld eines Untersuchers gescheitert sein könnte, sämtliche Gefäße zu entdecken.

Wird anstatt der Gefäßanzahl die Lokalisation der Gefäße im Tumor zur Unterscheidung zwischen malignem und benignem Tumor herangezogen, so konnten auch wir in unserem Kollektiv die Tumoren anhand dessen relativ gut unterscheiden. Anlehnend an die Gruppen von Alcázar und Maly galt bei unseren Untersuchungen der Nachweis eines zentralen Gefäßes als Malignitätshinweis, periphere Vaskularisation galt als Hinweis für Benignität. Verfügte ein Tumor jedoch sowohl über periphere als auch über zentrale Tumorgefäße, so galt auch dies als Malignitätshinweis (4;65). Bei den benignen Tumoren verfügten 90 % über ein Kapselgefäß, und jeweils 15 % über ein Septumgefäß und / oder ein Gefäß im soliden Anteil. Bei den Malignomen hingegen fand man nur in 58 % ein Kapselgefäß, dafür zeigte sich eine Vaskularisation im Septum zu 42 % und in soliden Anteilen sogar in 58 %.

Es wurden 10 der 12 malignen Tumoren richtig erkannt, zwei entgingen der richtigen Beurteilung, da in dem Ovarialkarzinom im Stadium IIIc kein Tumorgefäß nachzuweisen war und in einem Borderline Tumor nur ein Kapselgefäß darzustellen war. Bei den benignen Tumoren, in welchen auch ein zentrales Gefäß nachzuweisen war, handelte es sich in den meisten Fällen um Endometriosezysten und Ovarialfibrome. Auch bei dem benignen Tumor, in welchem mehr als 3 Gefäße nachzuweisen waren, war eine zentrale Vaskularisation vorhanden und es handelte sich hierbei ebenfalls um ein Ovarialfibrom.

Trotz dieser falsch positiven Fälle sind wir der Meinung, dass es sich bei der Bestimmung der Gefäßlokalisation um eine hilfreiche Zusatzinformation handelt und verwenden dieses Kriterium auch bei der kombinierten Beurteilung der Tumoren in unserem Kollektiv.

4.3 Gepulster Doppler

4.3.1 Kollektiv 1: B - Mode und Dopplersonographie der Tumorgefäße

Zunächst wurden für alle Tumorgefäße die darzustellen waren RI und PI bestimmt. Da nicht mehr als drei Tumorgefäße in die Auswertung einbezogen wurden, wurden die Gefäße mit den höhere Werten für RI und PI nicht weiter berücksichtigt, so dass nur diejenigen Gefäße mit den niedrigeren RI- und PI-Werten und damit die am meisten für Malignität sprechenden Gefäße ausgewertet wurden. Waren mehrere Kapselgefäße und auch zentrale Gefäße vorhanden, so wurden wiederum die eher auf ein Malignom hinweisenden Gefäße und somit die zentralen Gefäße für die Auswertung verwendet.

Die Auswertung der gepulsten Dopplersonographie der Tumorgefäße begann damit, dass für die Kapselgefäße, die Gefäße in den Septen und die Gefäße in den soliden Anteilen getrennt voneinander Mittelwert +/- Standardabweichung sowie der Median mit Minimum und Maximum berechnet wurden.
Anhand dieser Medianwerte lässt sich bestätigen, was man durch ältere Studien bereits weiß: in malignen Tumoren sind die Werte für RI und PI niedriger als in benignen Tumoren, unabhängig von der Gefäßlokalisation. Es wird sogar beschrieben, dass die niedrigsten RI - Werte in den Gefäßen in den Septen zu finden sind (57). Dies konnte in unserer Arbeit nicht bestätigt werden, denn der Medianwert für RI in den malignen Tumoren lag bei den Kapselgefäßen bei 0,5, in den Gefäßen im soliden Anteil bei 0,6 und in den Septumgefäßen bei 0,54.
Die Tatsache, dass zwar in nahezu allen Tumoren ein Tumorgefäß nachzuweisen war, diese sich jedoch auf die unterschiedlichen Lokalisationen verteilten und somit eine getrennte Untersuchung der Dopplerindizes nach Gefäßlokalisation wenig sinnvoll erschien, weil in diesem Fall Medianwerte aus sehr wenigen Daten berechnet werden, veranlasste uns dazu, sämtliche Tumorgefäße innerhalb eines Tumors zusammenzufassen. Es wurden je Tumor alle erhobenen Werte für RI und

PI betrachtet und jeweils der kleinste Wert, unabhängig davon, ob dieser nun im Kapselgefäß oder im Septumgefäß erhoben worden war, wurde als RI(min) und PI(min) bezeichnet und ging in die weitere Auswertung mit ein.
Betrachtet man die Medianwerte der Geschwindigkeiten, ist die Tendenz feststellbar, dass die maximale systolische und die mittlere Geschwindigkeit in malignen Tumoren höher ist als in benignen, wie dies auch bei Alcázar et al. (4) und Kurjak et al. (56) beschrieben wird. Doch in unserem Kollektiv kann dies im Kapselgefäß nicht bestätigt werden.
Aus diesem Grund halten wir an dieser Stelle fest, dass die Unterscheidung zwischen benignem und malignem Tumor anhand unserer Datenlage besser mit Hilfe von RI und PI möglich ist, als mit v(max) oder v(mean).
Bei getrennter Auswertung der Indizes unterteilt nach Tumorlokalisation, liegen sehr wenige Werte vor. Um dieses Problem zu umgehen, fassten wir für jeden Tumor die systolischen Maximalgeschwindigkeiten der einzelnen Gefäße zusammen. Wir addierten die Werte, bezeichneten diese Summe der systolischen Maximalgeschwindigkeiten als v(max sum) und berechneten wiederum den Mittelwert +/- Standardabweichung und den Medianwert mit Minimum und Maximum.

Für jeden Tumor betrachteten wir letztendlich nur noch drei Werte genauer, dies sind RI(min), PI(min) und v(max sum).
Für alle drei Wert gilt, dass sich die zuvor sichtbaren Tendenzen stabilisiert haben und nun eindrucksvoller die Unterschiede zwischen benignen und malignen Tumoren zu sehen sind.
Der Medianwert des minimalen RI liegt bei benignen Tumoren bei 0,68, bei malignen Tumoren hingegen bei einem minimalen RI von 0,46. Für den minimalen PI liegen die Medianwerte bei 1,23 für benigne und bei 0,67 für maligne Tumoren. Diese Unterschiede sind signifikant mit p= 0,0009 für RI(min) und p= 0,0007 für PI(min).

In der Literatur werden sehr unterschiedliche Werte für RI und PI angegeben, ab welchem Wert und kleiner ein RI- bzw. PI-Wert als Malignitätsrisiko gilt.
Für RI erscheinen in der Literatur folgende Schwellenwerte, um nur einige zu nennen: RI= 0,6 (14;65), RI= 0,56 (124), RI(min)= 0,5 (83), RI(min)= 0,45 (4), RI= 0,42 (55), RI= 0,41 (96), RI= 0,4 (12;58).
Für PI wurden unter anderem folgende Schwellenwerte festgelegt: PI= 1,25 (46), PI= 1,1 (85), PI= 1,0 (14;84), PI(min)= 0,9 (4), PI(min)= 0,7 (65;83).

In der Literatur liegen verwirrend viele Schwellenwerte für RI und PI vor. Deswegen wurde nicht einfach ein Schwellenwert von früheren Arbeiten übernommen, um unsere Tumoren anhand dessen in benigne und maligne einzuteilen. Es wurden mehrere RI(min)- und PI(min)-Werte als fiktiver Schwellenwert betrachtet und nach dem Erstellen von Vier – Felder - Tafeln und Berechnen der Sensitivität, Spezifität, von positivem und negativem Vorhersagewert mit Hilfe von ROC - Kurven der Wert als Schwellenwert bestimmt, mit welchem das beste Verhältnis zwischen Sensitivität und Spezifität erreicht werden konnte. Dies traf für RI(min)= 0,5 und PI(min)= 0,8 zu und in unserer Arbeit galt ein RI(min) < oder = 0,5 als Malignitätsrisiko und ein PI(min) < oder = 0,8.
Obwohl 93 Patientinnen im Kollektiv 1 sind, werden nun nur 87 Fälle betrachtet. Es entfallen diejenigen Fälle, bei welchen keine Tumorvaskularisation nachweisbar war, diese wurden aufgrund der fehlenden Vaskularisation bereits als benigne eingestuft.

Richtig als benigne erkannt wurden 66 der insgesamt 76 benignen Tumoren mit einem minimalen RI von größer als 0,5, was eine Spezifität von 87 % (mit einem 95 % Konfidenzbereich von 77,13 - 93,51) und einen negativen Vorhersagewert von 94 % ergab. Das bedeutet, dass bei einem minimalen RI - Wert der

Tumorgefäße von > 0,5 es sich mit einer Wahrscheinlichkeit von 94 % um einen benignen Tumor handelt.
Die Sensitivität liegt nicht sehr hoch mit 64 % (95 % Vertrauensbereich: 30,79 - 89,07). Würde man jedoch den Schwellenwert auf 0,55 erhöhen, damit eventuell mehr Malignome erfasst werden, so ändert sich die Sensitivität bei unserem Kollektiv noch nicht, es werden jedoch bereits mehr benigne Tumoren als maligne eingestuft und die Spezifität wird schlechter. Man müsste demnach den Schwellenwert noch höher wählen, damit sich die Sensitivität verbessert, z.B. RI = 0,6 wie bei Carter et al. und Maly et al. (14;65). Dies würde allerdings auf Kosten der Spezifität und des negativen Vorhersagewertes geschehen und es würden zu viele benigne Tumoren als maligne eingeschätzt werden.
Bei den malignen Tumoren entgingen mit dem Schwellenwert von RI(min)= 0,5 der richtigen Dignitätseinschätzung ein Borderline - Tumor, zwei Ovarialkarzinome im Stadium IIIc und die Metastase des Mammakarzinoms. Es ist also keine Tendenz feststellbar, in welchen malignen Tumoren der Widerstand größer und damit RI größer ist. Die Ovarialkarzinome im Stadium IIIc hatten RI - Werte von 0,42; 0,60; 0,61 und in einem dieser Karzinome war kein Tumorgefäß darstellbar. Der kleinste RI - Wert war mit 0,29 in einem Borderline - Tumor zu messen, hingegen lag der RI bei der Metastase des Mammakarzinoms sehr hoch mit 0,76.
Die minimalen RI - Werte der benignen Tumoren hatten ihr Minimum bei 0,34 und ihr Maximum bei 0,96. Hier sieht man bereits, dass zwar der Unterschied der Medianwerte von benignen und malignen Tumoren signifikant ist, im klinischen Alltag dieser Wert jedoch aufgrund der großen Überlappungen nicht allein zur Festlegung einer Dignität führen darf. In dem Bereich zwischen RI(min)= 0,34 – 0,76 liegen Werte von benignen und malignen Tumoren, und es wird deutlich, dass mit einem Schwellenwert von RI(min)= 0,5 somit benigne Tumoren als maligne eingestuft werden und maligne Tumoren als benigne eingestuft werden.

Unter den benignen Tumoren waren mehrfach Endometriose- und Dermoidzysten mit einem RI(min) < oder = 0,5 vorzufinden.
Prömpeler et al. haben 1994 in einer Arbeit, in welcher sie Dopplerуntersuchungen an 42 benignen und 41 malignen Ovarialtumoren durchgeführt haben, den Grenzwert für RI(min) bei 0,5 festgelegt (83).
Damit erreichten sie eine Sensitivität von 85 % und eine Spezifität von 77 % und erzielten mit diesem Schwellenwert bessere Ergebnisse als wir, ein Grund hierfür könnte die Fallzahl sein: Das Kollektiv bei Prömpeler et al. war zwar mit 83 Frauen etwas kleiner als unser Kollektiv, der Vorteil liegt jedoch eindeutig darin, dass bei ihnen der Anteil der Malignome mit 41 viel größer ist als bei uns. Außerdem unterscheiden sich unsere Kollektive dahingehend, dass Prömpeler et al. nur postmenopausale Frauen in ihre Arbeit aufgenommen haben. Allerdings zeigen sich auch in der Arbeit von Prömpeler et al. deutliche Überlappungen, so liegen die Werte für RI(min) der benignen Tumoren zwischen 0,26 und 1,00 und bei den malignen Tumoren zwischen 0,22 und 0,66 (83).

Fleischer et al. und Tekay et al. konnten ebenfalls einen signifikanten Unterschied zwischen den Dopplerindizes der benignen und malignen Tumoren feststellen, legten aber aufgrund der Überlappungen keinen Schwellenwert fest (30;109).

Auch der Unterschied bei PI(min) zwischen benignen und malignen Tumoren ist signifikant nach dem Mann Whitney Test mit p = 0,0007. Der Medianwert für PI(min) lag bei benignen Tumoren bei 1,23 und bei malignen Tumoren bei 0,67. Doch genau wie bei den RI - Werten zeigen die Werte eine deutliche Überlappung. Das Maximum liegt bei den benignen Tumoren zwar bei PI(min)= 3,37 und bei den malignen Tumoren deutlich niedriger bei 1,53, allerdings zeigt sich bei den Werten für PI(min) keine Normalverteilung. Die Werte der benignen Tumoren kumulieren in einem niedrigen Bereich unter PI(min)= 1,5 (Minimum benigne

Tumoren: 0,43, Minimum maligne Tumoren:0,36) und weniger Werte verteilen sich zwischen PI(min)= 1,5 und 3,37.
Wir haben den Schwellenwert bei PI(min)= 0,8 festgelegt, das heißt, sobald der kleinste PI - Wert sämtlicher Tumorgefäße den Wert 0,8 oder kleiner annimmt, gilt der Tumor als maligne. In unserem Kollektiv hatten 8 der 11 malignen Tumoren einen PI < oder = 0,8 und waren folglich richtig erkannt worden. Aus der Gruppe der 76 benignen Tumoren zeigten 13 einen minimalen PI ≤ 0,8 und wurden damit falsch maligne eingestuft. In unserer Stichprobe lag die Sensitivität damit bei 73 % (95 % Konfidenzbereich: 39 - 94 %) und die Spezifität bei 83 % (95 % Konfidenz-bereich: 73 - 91 %).
Mit diesem Merkmal entgingen 4 Malignome der richtigen Beurteilung, hierbei handelt es sich um die gleichen Fälle, die bereits der Beurteilung durch RI(min) entgingen, allerdings konnte nun mit Hilfe von PI(min) der Borderline Tumor richtig maligne eingestuft werden, was mit RI(min) nicht gelungen war. Die zwei nicht richtig erkannten Ovarialkarzinome im Stadium IIIc hatten PI(min) - Werte von 0,94 und 0,98. Unter den falsch maligne eingeschätzten Tumoren waren wiederum mehrfach Endometriose- und Dermoidzysten mit PI(min) zwischen 0,72 und 0,55.

Prömpeler et al. legten den Schwellenwert für PI(min) bei 0,7 fest und erzielten damit in ihrem Kollektiv eine Sensitivität von 82,5 % und eine Spezifität von 77,2 % (83). Damit erkennen sie zwar etwas mehr Malignome, stufen dafür aber mehr benigne Tumoren als maligne ein, im Vergleich zu unserem Schwellenwert auf unser Kollektiv angewandt. Wählten wir hingegen den Schwellenwert bei PI(min)= 0,7, so würden wir zwar weniger benigne Tumoren als maligne einschätzten, dafür würden wir aber auch zusätzlich zu den jetzt falsch benigne eingeschätzten Tumoren einen weiteren malignen Tumor nicht erkennen und unsere Sensitivität würde sich weiter verschlechtern.

Zusammenfassend kann gesagt werden, dass in unserem Fall mit folgenden Werten für den Median (Minimum und Maximum) für benigne Tumoren PI(min)= 1,23 (0,43 und 3,37), RI(min)= 0,68 (0,34 und 0,96) und maligne Tumoren PI(min)= 0,67 (0,36 und 1,53), RI(min)= 0,46 (0,29 und 0,76) zwar der Unterschied signifikant ist, aber die Überlappung groß ist. So schließen wir uns der Meinung derer an, welche aufgrund der Überlappung die Dignität nicht aufgrund der Dopplerindizes PI(min) oder RI(min) festlegen würden, und den gepulsten Doppler nur als Zusatzinformation zum B - Mode sehen (14;35).
So könnten bei einem Tumor, der sonomorphologisch nicht suspekt erscheint, RI(min) und PI(min) bestimmt werden und man könnte den sonomorphologischen Verdacht eines benignen Tumors bestätigt sehen, wenn RI größer als 0,6 und PI größer als 1,0 sind (105). Hierbei sind allerdings zwei Probleme anzumerken: zum einen müssten sich die Autoren zunächst einmal auf einen Schwellenwert einigen und zum anderen wiegt man sich dann mit einem RI von größer 0,60 in Sicherheit, obwohl die Maximalwerte maligner Tumoren für RI in unserem Kollektiv und in der Literatur zum Teil höher liegen. Bourne et al. fanden z.B. in frühinvasiven Ovarialkarzinome für RI einen Medianwert von 0,46, wobei das Minimum und Maximum bei 0,33 und 0,78 lagen, für PI berechneten sie 0,61 (Minimum 0,40, Maximum 0,96) (12), Prömpeler et al. fanden wiederum Werte für PI(min) bis 1,22 in Malignomen (83).

Wird das Merkmal v (max sum) betrachtet, so fällt sofort auf, dass die Werte für benigne und maligne Tumoren im gleichen Bereich liegen (Maximum benigne = 147 cm/s, maligne = 141 cm/s und Minimum benigne = 5 cm/s, maligne = 4 cm/s), obwohl die berechneten Medianwerte von v (max sum) benigne = 30 cm/s und v(max sum) maligne = 35 cm/s zunächst einen Unterschied der summierten systolischen Maximalgeschwindigkeiten in benignen und malignen Tumoren vortäuschen könnten.

Die Werte von v(max) und v(mean) in den Gefäßen der Septen und der soliden Anteile wurden nicht ausgewertet, da die Fallzahl zu niedrig ist, lediglich für das Kapselgefäß liegen ausreichend Daten vor. Diese zeigten bei v (mean) keine Unterschiede zwischen benignen und malignen Tumoren und v (max) war sogar in den malignen Tumoren niedriger als in den benignen. Deshalb muss davon ausgegangen werden, dass die systolische Maximalgeschwindigkeit nicht immer korrekt gemessen wurde, denn die quantitative Dopplersonographie unterliegt den Einflüssen mehrerer variabler Messgrößen, weshalb diese Messungen mit einem großen Fehler behaftet sind (siehe Kapitel Material und Methoden). Sehr wichtig ist hier vor allem der Winkel, das Gefäß sollte mit einem Winkel von 0° getroffen werden, was meist bei der transvaginalen Dopplersonographie nicht erreicht werden kann, da der Winkel des Schallstrahls durch Manipulation der Vaginalsonde nicht beliebig verändert werden kann, bei einer engen Scheide ist eine Winkelkorrektur durch Richtungsänderung der Vaginalsonde überhaupt nicht möglich.
Somit gehen wir bei der Dignitätsbeurteilung der Tumoren nicht weiter auf die Merkmale v(max), v(mean) und v(max sum) ein.

Die Fließgeschwindigkeiten wurden von weit weniger Autoren im Hinblick auf die Unterscheidung zwischen benignen und malignen Tumoren betrachtet als dies mit den Indizes RI und PI der Fall war. Der Grund hierfür könnte sein, dass aufgrund der Fehlermöglichkeiten und der hohen inter- und intraobserver Variabilität auf den Einsatz des quantitativen Dopplers verzichtet wird, um falsche Ergebnisse, v.a. durch unerfahrenere Untersucher, zu vermeiden.
Von Alcázar et al. wurden für v(max) der Grenzwert bei 25 cm/s festgelegt. Bei 20 malignen von insgesamt 79 Ovarialtumoren erzielte er mit diesem Grenzwert das beste Verhältnis zwischen Sensitivität (= 85 %) und Spezifität = 43 % (4).
In einer anderen Arbeit wurde der Schwellenwert für v(max) bei 30 cm/s festgelegt und damit eine Treffsicherheit von 80 % bei einer Sensitivität von 77,5 %

erreicht. Der Schwellenwert 15 cm/s für v(mean) ergab eine Treffsicherheit von 82,7 % und wurden die Tumoren mit Hilfe der summierten systolischen Maximalgeschwindigkeiten bei einem Schwellenwert von 75 cm/s in benigne und maligne unterschieden, so wurden in 88 % der Fälle die Dignität der Tumoren richtig eingeschätzt (83).

4.3.2 Kollektiv 2: B - Mode und Dopplersonographie der Uteringefäße

Neben den Arbeiten von Rehn et al. (84) und Tekay et al. (110) ist in der Literatur wenig bezüglich der Widerstandsverhältnisse in den Uteringefäßen bei benignen und malignen Tumoren zu finden. Deshalb haben wir die Widerstandsverhältnisse in den Uteringefäßen untersucht.
Es wurden immer die linke und die rechte Arteria uterina mit gepulstem Doppler untersucht, egal ob der Tumor zum linken oder zum rechten Ovar zuzuordnen war, oder ob beidseits ein Tumor darzustellen war.
Es wurde festgestellt, dass sich bei benignen Tumoren die Dopplerindizes der rechten und der linken Arteria uterina kaum unterschieden. War ein Tumor maligne, so konnte in der Arteria uterina, welche auf der gleichen Seite wie der Tumor war, kein anderer Wert für RI und PI festgestellt werden, als sie bei benignen Tumoren zu messen waren. Betrachtete man jedoch das kontralaterale Uteringefäß (das heißt das linke Uteringefäß, wenn der Tumor vom rechten Adnex ausging und entsprechend das rechte Uteringefäß, wenn der Tumor von links ausging), so stellte man niedrigere Werte für RI fest, und zwar im Vergleich zum ipsilateralen Uteringefäß beim gleichen Tumor und im Vergleich zu den Uteringefäßen bei den benignen Tumoren.
Kurjak und Mitarbeiter geben in ihrer Arbeit den Normwert für RI in den Uteringefäßen an mit RI(mean)= 0,84 – 0,88 bei prämenopausalen Frauen. In der Postmenopause steigt der RI langsam an, dies geschieht in den Uteringefäßen

jedoch langsamer als in den Ovargefäßen (53). Diesen Werten entsprechen unsere RI - Werte bei benignen Tumoren.
Der Median lag bei den benignen Tumoren im ipsilateralen Uteringefäß bei RI= 0,86 (Min. 0,52, Max. 0,98) und im kontralateralen Uteringefäß bei RI= 0,87 (Min. 0,51 und Max. 0,99). Bei den malignen Tumoren betrug der Medianwert für RI im ipsilateralen Uteringefäß RI= 0,88 (Min. 0,75 und Max. 0,94), RI war im kontralateralen Uteringefäß bei den malignen Tumoren niedriger mit RI= 0,76 (Minimum 0,68 und Maximum 0,85).
Dieser Unterschied zwischen den kontralateralen Gefäßen bei benignen und malignen Gefäßen ist signifikant mit p= 0,023, der Unterschied zwischen dem ipsilateralen und dem kontralateralen Uteringefäß bei malignen Tumoren ist jedoch nicht signifikant mit p= 0,151.

Für PI wurde dasselbe Ergebnis erwartet und die Betrachtung der Medianwerte ließ auch vermuten, dass dieser Unterschied zwischen benignem und malignem Tumor im kontralateralen Tumorgefäß vorliegt, ebenso wie der Unterschied zwischen ipsilateralem und kontralateralem Uteringefäß bei einem malignen Tumor, doch die Unterschiede waren nicht signifikant.
In unserem Kollektiv war der Medianwert für PI bei den benignen Tumoren PI= 2,27 im kontralateralen Uteringefäß und PI= 2,17 im ipsilateralen Uteringefäß. Handelte es sich um maligne Tumoren, so betrug der Medianwert für PI im kontralateralen Uteringefäß 1,43 und im ipsilateralen Gefäß 2,13.
Bei gesunden postmenopausalen Frauen liegen die PI-Werte der Arteriae uterinae im Durchschnitt bei 2,01 (108). Sladkevicius et al. (102) und Steer et al. (104) haben bei gesunden prämenopausalen Frauen Schwankungen der Widerstandsverhältnisse in den Arteriae uterinae während des Zyklus festgestellt. Steer und Kollegen gaben in ihrer Arbeit deshalb einen Durchschnittswert von PI(mean)= 2,8 an (Minimum 0,5 und Maximum 5,6) (104).

In die vorliegende Arbeit wurden die Patientinnen aufgrund auffälliger Adnexbefunde entsprechend der Ein- oder Überweisungsdiagnose aufgenommen. Der Prä- / Postmenopausenstatus ging somit genauso wenig in die Diagnostik ein wie der Menstruationszyklus. Verschiedene Autoren fanden in Abhängigkeit davon unterschiedliche Widerstandsverhältnisse in den Uterin- und Ovarialgefäßen. Da in der vorliegenden Arbeit auch ohne diese Berücksichtigung Korrelationen der Dignität gefunden wurden, müssen die Zusammenhänge von Menopausen- und Zyklusstatus offen bleiben.

Da in der Literatur keine Schwellenwerte für Dopplerindizes der Uteringefäße zu finden waren, wollten wir für unterschiedliche RI - Werte (denn hier hatten wir einen signifikanten Unterschied entdeckt) Sensitivität, Spezifität sowie positiven und negativen Vorhersagewert berechnen, um diese miteinander zu vergleichen. Der Wert, für den sich das beste Verhältnis der Ergebnisse ergab, sollte als Schwellenwert in unserer Arbeit festgelegt werden und anschließend sollte betrachtet werden, wie aussagefähig dieser Test ist. Es sollte lediglich das kontralaterale Uterusgefäß betrachtet werden, da sich nur in diesem Gefäß der Unterscheid zeigte.
Wir mussten jedoch erkennen, dass unsere Fallzahl mit 5 malignen Tumoren (nur 6 Patientinnen, bei welchen die Uteringefäße zu messen waren und unter diesen 6 Fällen ist einmal ein Tumor beidseits aufgetreten und kann hier nicht mit ausgewertet werden) zu klein ist, um einen Schwellenwert festzulegen.

Mit einem Grenzwert von RI= 0,77 wären zwar nur 10 der 55 benignen Tumoren unter diesem Grenzwert gelegen, was einen guten negativen Vorhersagewert ergibt, allerdings war nur in 3 der 5 malignen Fälle der RI gleich oder kleiner 0,77 und damit die Sensitivität schlecht.

Bei einem Grenzwert von RI= 0,84 würden immerhin 4 der 5 malignen Tumoren richtig erkannt werden, dafür aber 20 Frauen von 55 mit einem benignen Tumor verunsichert werden.
Bei der glücklicherweise niedrigen Prävalenz von Ovarialmalignomen könnte nur eine Multizenterstudie das Dilemma lösen, dass wenige Fälle die Statistik beeinflussen.
Zu berücksichtigen ist außerdem, dass der Unterschied zwischen benignen und malignen Tumoren im kontralateralen Uteringefäß zwar signifikant ist, aber sich auch hier nicht nur eine Überlappung zeigt, sondern die RI - Werte der malignen Tumoren sogar innerhalb des Minimums und Maximums der RI - Werte der benignen Tumoren liegen, so dass mit diesen Werten keine Aussage bezüglich der Dignität von Adnextumoren möglich ist.
Dies könnte erklären, warum von Sladkevicius et al. (102), Scholtes et al. (95) und Luzi et al. (63) Arbeiten über die Durchblutung der Uteringefäße bei gesunden Frauen mit Augenmerk auf die Änderungen während des Menstruationszyklus vorliegen, jedoch bei Arbeiten zur Unterscheidung zwischen benignen und malignen Tumoren immer die Tumorgefäße beschrieben werden, wie z.B. von Prömpeler et al. (83) und Bourne et al. (12).

Bei v(mean) war die Tendenz zu erkennen, dass sich die Werte von ipsilateralem und kontralateralem Uteringefäß bei malignen Tumoren unterscheiden, dieser Unterschied war jedoch nicht signifikant.
Für v(max) war keine Tendenz feststellbar, dies könnte aber auch den Grund haben, dass die Ergebnisse fehlerhaft sind, da für korrekte Messergebnisse die Winkelkorrektur sehr wichtig ist und der Winkel zwischen Schallstrahl und Uteringefäß wahrscheinlich nicht optimal eingestellt war, da dies technisch von vaginal meist nicht möglich ist.

Waren Tumoren beidseits zu diagnostizieren, wurden ebenfalls beide Arteriae uterina gemessen, hier kann jedoch keine Auswertung erfolgen, da die Fallzahl mit 7 benignen Tumoren und nur einem Malignom viel zu gering ist.
Man kann lediglich feststellen, dass sich die Werte für RI und PI der linken und rechten Uteringefäße nicht unterscheiden, unabhängig von der Dignität des Tumors, und dass die Medianwerte von RI und PI der Uteringefäße bei benignen Tumoren höher sind als bei dem Ovarialkarzinom in unserem Kollektiv. Bei dem Ovarialkarzinom, bei welchem bereits sonographisch beide Ovarien auffällig verändert waren und als maligne beurteilt worden waren, handelte es sich um ein weit fortgeschrittenes Ovarialkarzinom im Stadium FIGO IV.
Bei den einseitigen Tumoren war für die Uteringefäße ein RI von 0,77 als Schwellenwert festgelegt worden, so dass dieser beidseitige Tumor auch eine auf Malignität hinweisende Durchblutung der Arteriae uterinae aufweist mit RI= 0,74. Und in sämtlichen Uteringefäßen bei den benignen Tumoren ist der RI größer als 0,77 und der Medianwert liegt bei RI= 0,81 in den rechten Uteringefäßen und RI= 0,86 in den linken Arteriae uterinae.

4.4 Kombination von Sonomorphologie und Dopplersonographie

Da zunehmend Scores entwickelt wurden, welche die Dignität eines Tumors nicht allein aufgrund seiner Sonomorphologie einschätzen sondern eine Diagnostikverbesserung dank Dopplersonographie zeigten, überprüften auch wir, ob an unserem Kollektiv eine Verbesserung der Diagnostik festzustellen ist und werden dies mit den veröffentlichten Scores vergleichen.
Mit dem Score nach Kawai (46) werden die malignen Tumoren gut erkannt, was bei einem Screeningverfahren sehr wichtig ist. Allerdings werden zusätzlich aus dem Kollektiv viele Frauen mit benignen Tumoren als maligne herausgefiltert. Deshalb ist es wichtig, geeignete Untersuchungsmethoden zu kombinieren, um diese Zahl zu senken, sprich die Spezifität zu erhöhen.

Nachdem die Kombination der Scores von Kawai und DePriest (18) (= Kombination 1) keinen Vorteil erkennen ließ, kombinierten wir den Kawai - Score mit der Dopplersonographie.

Kombination 2: Wurde ein Tumor bezüglich seiner Dignität mit dem Score nach Kawai eingeschätzt, zusätzlich die Lokalisation der Tumorgefäße bestimmt und der kleinste PI - Wert der Tumorgefäße für die endgültige Dignitätseinschätzung herangezogen und der Tumor als maligne beurteilt, sobald eine der Methoden den Tumor als maligne einschätzte, so wurden alle 12 Malignome richtig erkannt. Der Nachteil bei dieser Kombination liegt jedoch eindeutig darin, dass fast die Hälfte der benignen Tumoren (40 von 81) somit als maligne eingestuft werden. Das heißt, es werden viele Frauen operiert, bei welchen eventuell eine sonographische Kontrolle des Befundes zunächst ausgereicht hätte oder die Frauen werden aus Angst vor einem Malignom unnötig radikal und eingreifend operiert.
Da jedoch mit dieser Kombination eine Sensitivität von 100 % erreicht worden war, schien die Kombination von Kawai - Score, Gefäßlokalisation und PI(min) trotzdem vielversprechend. Um die Zahl der falsch malignen jedoch zu senken, wurde die Bedingung anders formuliert: der Tumor galt nicht bereits als maligne, sobald nur eine Methode den Tumor als maligne einschätzte, sondern um den Tumor als maligne einzustufen, mussten mindestens zwei der drei Methoden den Tumor als maligne einschätzen (Kombination 3).
Mit dieser Bedingung wurden immerhin 11 der 12 malignen Tumoren richtig erkannt, und die Zahl der falsch maligne eingeschätzten benignen Tumoren ging deutlich zurück, so dass nun eine Spezifität von 86 % (95 % Konfidenzbereich 77 – 93 %) erzielt wurde, anstelle einer Spezifität von zuvor nur 51 %.
Wird in unserem Kollektiv mit diesem Verfahren bei einer Frau ein Tumor als benigne beurteilt, so ist er mit einer Wahrscheinlichkeit von 99 % benigne (aufgrund der geringen Fallzahl liegt diese Sicherheit irgendwo zwischen 92 % und 100 %, 95 % Konfidenzbereich), wird ein Tumor jedoch als ein Malignom

beurteilt, so ist dieser Tumor mit einer Wahrscheinlichkeit von 50 % tatsächlich maligne, so dass in diesem Fall eine eingreifendere Operation gerechtfertigt scheint.

Mit der Kombination 4 im Kollektiv 1 sollte nun überprüft werden, ob die Dignitätseinschätzung ohne sonomorphologische Beurteilung allein durch Dopplersonographie zu vergleichbaren oder besseren Ergebnissen führt. Hierzu wurden zur Tumorbeurteilung die Merkmale Gefäßlokalisation, kleinster PI und kleinster RI herangezogen. Ein Tumor galt als maligne, wenn mindestens zwei der drei Merkmale für Malignität sprachen.
Wurde nur die Dopplersonographie zur Einschätzung der Dignität eines Adnextumors eingesetzt, so wurden damit zwar 86 % der benignen Tumoren richtig benigne eingestuft und damit genauso viel wie mit der Kombination 3 und es wurden sogar mehr benigne Tumoren richtig eingestuft als wenn ein Tumor allein nach dem Score von Kawai beurteilt wird. Allerdings werden nur 8 der 12 malignen Tumoren als maligne erkannt und damit ist die Sensitivität bei der Dopplersonographie alleine schlechter als wenn sie gemeinsam mit der Morphologie eines Tumors in die Dignitätsbeurteilung eingeht oder der Tumor nur aufgrund seiner Morphologie in benigne und maligne eingeteilt wird.

Das Ergebnis dieser Arbeit ist, dass die Dignität eines Tumors am genauesten eingeschätzt werden kann, wenn zur sonomorphologischen Beurteilung die Dopplersonographie hinzugezogen wird. Mit der Dopplersonographie sollte die Gefäßlokalisation beurteilt werden, wobei kein Tumorgefäß oder nur periphere Tumorgefäße als benigne gelten und der Nachweis zentraler Tumorgefäße als Malignitätshinweis gedeutet wird. Bei der gepulsten Dopplersonographie gilt als Malignitätsrisiko, wenn der kleinste PI - Wert aller Tumorgefäße den Wert 0,8 oder kleiner annimmt.

Der Nachteil bei dieser Kombination ist lediglich, dass ein Tumor ohne Tumorgefäße allein dadurch nicht mehr als maligne erkannt werden kann, wenn die Bedingung gilt, dass ein Tumor erst als maligne zu betrachten ist, wenn mindestens zwei der Merkmale für Malignität sprechen, denn ohne Tumorgefäß kann kein PI erhoben werden und es kann nur noch ein Merkmal, in diesem Fall der Score nach Kawai, den Tumor als maligne einschätzen.

Mit den folgenden zwei Kombinationen im Kollektiv 2 sollte geprüft werden, ob sich die Diagnostik verbessern lässt, wenn zur Beurteilung der Tumordignität die Dopplersonographie der Uteringefäße miteinbezogen wird.
Mit der Kombination I, Beurteilung eines Tumors mit Hilfe des Scores nach Kawai und RI im kontralateralen Uteringefäß, werden gleich viele maligne Tumoren erkannt wie mit dem Score nach Kawai alleine, die Spezifität wird jedoch schlechter.

Wird zur Beurteilung als drittes Merkmal die Gefäßlokalisation im Tumor berücksichtigt (= Kombination II), so ist die Sensitivität genauso gut wie bei der Beurteilung der Tumoren allein anhand des Scores nach Kawai und es werden sogar mehr benigne Tumoren als benigne erkannt.
Trotz allem kommt man zu besseren Ergebnissen, wenn die Widerstandsverhältnisse in den Uteringefäßen nicht zusätzlich berücksichtigt werden, sondern lediglich zur Sonomorphologie die dopplersonographische Beurteilung der Tumorgefäße hinzugefügt wird.

Ob die Dopplersonographie bei der Diagnostik von Adnextumoren Verbesserungen bringt, wird in der aktuellen Literatur nicht einheitlich und befriedigend beantwortet. Alcázar und Mitarbeiter (3), Guerriero und Kollegen (35) und van Nagell et al. (115) setzen zusätzlich zur Sonomorphologie die

Dopplersonographie zur Diagnostik ein, kommen damit allerdings zu unterschiedlichen Ergebnissen.

So haben Alcázar et al. 2003 einen neuen Score veröffentlicht, der die Adnextumoren basierend auf sonomorphologischer und dopplersonographischer Untersuchung in benigne und maligne Tumoren unterteilte. Sie kamen zu dem Ergebnis, dass die Diagnostik von Adnextumoren durch den Einsatz der Dopplersonographie im Tumor verbessert wird. Hierzu wurden 665 Frauen mit 705 Adnextumoren (darunter 141 Malignome) untersucht, anhand derer der neue Score entwickelt wurde und im Anschluss daran an einem Kollektiv von 86 Patientinnen überprüft wurde. Mit Hilfe des Scores werden folgende 4 Merkmale beurteilt: das Vorhandensein dicker papillärer Strukturen, solide Anteile, Gefäßlokalisation im Tumor und der Widerstand / die Fließgeschwindigkeit im Tumor. Für zwei Merkmale (papilläre Strukturen und Fließgeschwindigkeit) können 0 oder 2 Punkte und für die anderen beiden Merkmale (solide Anteile und Gefäßlokalisation), welche die Dignität genauer vorhersagen können, können 0 oder 4 Punkte vergeben werden. Maximal können 12 Punkte vergeben werden und der Cut – off - Wert liegt bei 6. Das heißt, alle Tumoren mit einer Punktzahl ≥ 6 gelten als maligne. Damit ergaben sich eine Sensitivität von 100 %, eine Spezifität von 95 %, ein positiver Vorhersagewert von 91 % und ein negativer Vorhersagewert von 100 % (3).
Alcázar et al. messen also der Gefäßlokalisation ebenfalls eine große Bedeutung zu bei der Unterscheidung zwischen benignen und malignen Tumoren, mehr als der Fließgeschwindigkeit im Tumor.

Guerriero et al. zeigten ebenfalls im Jahr 2005 an einem Kollektiv von 453 Patientinnen mit Adnextumoren, dass die sonomorphologische Diagnostik bei Adnextumoren durch den Einsatz von Farbdoppler verbessert wird. Adnextumoren, welche sonomorphologisch benigne imponierten, wurden

laparoskopisch operiert. Große Adnextumoren, welche über den Bauchnabel hinausreichten, wurden als sehr malignitätsverdächtig eingestuft und deshalb einer primären Laparotomie zugeführt. Alle anderen Tumoren wurden zusätzlich mit Farbdoppler untersucht: zeigte ein Tumor zentrale Tumorvaskularisation zählte er zu den sehr malignitätsverdächtigen Tumoren, lagen die Tumorgefäße peripher oder konnte keine Tumorvaskularisation nachgewiesen werden, so wurde dieser als wenig malignitätsverdächtig eingestuft. Durch die zusätzliche farbdopplersonographische Beurteilung der Adnextumoren, konnte die Spezifität von 82 % auf 91 % erhöht werden, das heißt, es wurden weniger benigne Tumoren als falsch maligne eingeschätzt (35).

In einer Übersichtsarbeit fassten van Nagell et al. 2005 allerdings zusammen, dass die sonomorphologische Beurteilung von Adnextumoren unter Zuhilfenahme von Morphologie - Scores eine relativ genaue und kosteneffektive Methode darstellt, um das Risiko eines malignen Ovarialtumors vorherzusagen. Dass es jedoch schwierig ist, zwischen benignen und malignen Ovarialtumoren allein aufgrund des gepulsten Dopplers zu unterscheiden, da es bei den Dopplerindizes zu Überlappungen zwischen benignen und malignen Ovarialtumoren kommt. So dass diese Arbeitsgruppe empfiehlt, bei postmenopausalen Frauen zur Diagnostik die Sonomorphologie und den Tumormarker CA 125 heranzuziehen. Als neue Methode wird auch der Power - Doppler mit Kontrastmittel erwähnt, was allerdings sehr zeitaufwendig ist und das Vorhandensein von sehr guten Ultraschallgeräten und erfahrene Untersucher voraussetzt. Diese Methode ist derzeit Gegenstand von diversen Studien (115).

In einer weiteren Übersichtsarbeit von 2005 hoffen Fleischer et al., dass mit neueren Methoden wie Power - Doppler mit Kontrastmittel oder 3D - Ultraschall mehr über die Dignität von Adnextumoren vorhergesagt werden kann, da mit

diesen Methoden die Gefäßarchitektur in Tumoren und Organen besser beurteilt werden kann (29).

4.5 Schlussfolgerung

In unserem Kollektiv führt die Kombination von sonomorphologischer und farbdopplersonographischer Beurteilung bei Adnextumoren zu einer verbesserten Diagnostik. Bei der Farbdopplersonographie spricht eine periphere Tumorvaskularisation für Benignität, zentrale Tumorgefäße sprechen für ein hohes Malignitätsrisiko.
Die gepulste Dopplersonographie der Tumorgefäße hilft bei der Differenzierung zwischen benignen und malignen Tumoren, sollte jedoch aufgrund der Überlappungen der Dopplerindizes nicht überbewertet werden.

Von der Mehrzahl der Autoren wird betont, dass die Dopplersonographie nur zusätzlich zum B-Mode Verfahren angewandt werden darf um die Unterscheidung zwischen benigne und maligne zu erleichtern. Aufgrund der Überlappungen bei den Werten der Dopplerindizes RI und PI sollte die Dopplersonographie die Entscheidung zwischen benigne und maligne nicht zu sehr beeinflussen und auf keinen Fall sollte die Dopplersonographie alleine zur Diagnostik eingesetzt werden.

4.6 Kasuistiken

Die trotz aller moderner Untersuchungsmethoden nach wie vor bestehenden Probleme der Dignitätseinschätzung von Adnextumoren spiegeln sich in Kasuistiken eindrucksvoller wider als im Kollektiv der Befunde. Sie sollen deshalb in einem gesonderten Kapitel aufgezeigt werden.

Fall 1:

Diese gering papilläre seröse Zyste wurde von beiden morphologischen Scores richtig benigne eingeschätzt. Ohne Zuhilfenahme eines Scores schätzte der Untersucher den Tumor aufgrund der papillären Struktur als suspekt ein, diese Verdachtsdiagnose wurde noch erhärtet durch ein Tumorgefäß in der papillären Struktur. Jedoch zeigte sich in den Tumorgefäßen keine pathologische Durchblutung. Papilläre Strukturen in Zysten sind Malignitätshinweise, es sollte allerdings auch die Größe der papillären Strukturen berücksichtigt werden.

Fall 2:

Hierbei handelt es sich um ein typisches sonographisches Bild einer Endometriosezyste und sonomorphologisch gibt es keinen Hinweis auf Malignität. Dieser Tumor wurde mit jeder Untersuchungsmethode als benigne eingestuft, was natürlich den Idealfall darstellt und die Festlegung des weiteren Procedere erleichtert.

Fall 3:

Bei der sonomorphologischen Beurteilung der chronischen Salpingitis wurden zwar Sactosalpingen in Erwägung gezogen, aufgrund der verdickten Septen und einer kleinen papillären Struktur wurde der Tumor jedoch als suspekt eingestuft, dies führte auch zu einem malignen Punktwert bei dem Score nach Kawai.

Fall 4:

Endometriosezysten wurden durch den Score nach Kawai mehrfach falsch maligne eingestuft, da das echogene Verhalten des Tumors schwer einem Punktewert zugeordnet werden konnte. Diese Tumoren erhielten mitunter den Punktwert 12, welcher eigentlich an homogene solide Muster vergeben werden sollte. Bei Endometriosezysten bringt aber die Dopplersonographie keine

Verbesserung in der Diagnostik, da auch zentrale Gefäße nachweisbar sind und diese teils pathologische Flussmuster zeigen.

Fall 5:
Dieser Tuboovarialabszeß wurde von sämtlichen Untersuchungsmethoden als benigne erkannt, obwohl gerade bei entzündlichen Prozessen die Durchblutung erhöht und der Widerstand erniedrigt ist, was dann ein Malignitätsrisiko vortäuschen kann.

Fall 6:
Bei diesem papillären Ovarialkarzinom war die sonographische Beurteilung schwierig bei schlechten Schallbedingungen. Der Tumor war kaum abgrenzbar, es war kein Aszites nachweisbar und der Tumor hatte keine pathologische Durchblutung. Doch aufgrund des zystisch soliden Erscheinungsbildes wurde der Tumor sonomorphologisch richtig als maligne eingeschätzt.

Fall 7:
Dieses Dermoid und reife Teratom wurden anhand der morphologischen Scores und der Durchblutung als maligne eingestuft, lediglich das subjektive Beurteilen der Sonomorphologie des Tumors führte zu der Diagnose eines beidseitigen Dermoids und damit Benignität. Dies zeigt, dass manchmal ein erfahrener Untersucher anhand typischer sonographischer Merkmale die richtige Diagnose stellt, und sämtliche Scores und Dopplerbefunde die Dignität nicht richtig vorhersagen können.

Fall 8:
Allerdings verleitet dieser benigne Tumor bei der Beurteilung ohne Scores und Dopplersonographie zur Diagnose eines Malignoms. Aufgrund der Größe und der Septen wird dieser Tumor auch durch den Score nach DePriest maligne bewertet.

Mit Hilfe des Kawai - Scores und der Dopplersonographie wird dieser zystisch septierte Adnextumor jedoch richtig benigne eingestuft.

Fall 9:
Dieser Borderline - Tumor wurde anhand der Sonomorphologie richtig maligne beurteilt, die papilläre Wandstruktur ist relativ groß und unregelmäßig. Auch der gepulste Doppler spricht für Malignität. Lediglich die Gefäßlokalisation im Tumor ließ auf einen benignen Tumor schließen, da nur ein Kapselgefäß nachweisbar war und keine Durchblutung der papillären Struktur.

Anhand dieser Fallbeispiele soll gezeigt werden, dass oft erst die Kombination mehrerer Untersuchungsmethoden zur richtigen Dignität führt. Auf der anderen Seite zeigen manche Beispiele, dass das Hinzuziehen anderer Untersuchungsmethoden zu Verwirrungen führen kann. So spricht manchmal die Dopplersonographie für einen benignen Befund, obwohl die Sonomorphologie für ein Malignom spricht. Dies bestätigt die Empfehlung einiger Autoren, dass man die Dopplersonographie zusätzlich zur Sonomorphologie einsetzten kann, man aber die Diagnose nicht allein aufgrund der Dopplersonographie stellen sollte.

5 Zusammenfassung

Das Ziel dieser Arbeit war, die diagnostische Genauigkeit von B – Mode Ultraschall und Dopplersonographie bei der Dignitätsbeurteilung von Adnextumoren zu vergleichen. Es sollte herausgefunden werden, welches Untersuchungsmerkmal der Dopplersonographie hierbei am geeignetsten ist, und ob die Diagnostik verbessert werden kann, wenn zur Beurteilung B – Mode – Verfahren und Dopplersonographie kombiniert eingesetzt werden.

Dreiundneunzig Patientinnen wurden aufgrund eines Adnextumors transvaginal sonographiert und im Verlauf operiert, so dass histologische Ergebnisse vorliegen. Die Tumoren wurden sonomorphologisch beurteilt, zur Dignitätseinschätzung wurden zusätzlich die Scores nach Kawai und DePriest herangezogen. Mit dem Farbdoppler wurde die Anzahl der Gefäße im Tumor und deren Lokalisation beurteilt. Mit dem gepulsten Doppler wurden für sämtliche Tumorgefäße sowie für die beiden Arteriae uterinae Resistance Index (RI), Pulsatility Index (PI), systolische Maximalgeschwindigkeit (v(max)) und mittlere Geschwindigkeit (v(mean)) bestimmt. Zusätzlich wurde jeweils der kleinste RI – Wert (RImin) und der kleinste PI – Wert (PImin), sowie die Summe der Maximalgeschwindigkeiten (v(max sum)) im Tumor bestimmt.
Als Malignitätshinweis galten zentrale Tumorgefäße, RI(min) kleiner oder gleich 0,5 und PI(min) kleiner oder gleich 0,8.
Anhand der histologischen Ergebnisse wurde zunächst für jede einzelne Untersuchungs- und Beurteilungsmethode die Validität geprüft, anschließend auch für die Kombination mehrerer Methoden.

Allein durch die sonomorphologische Beurteilung der Tumoren wurden Sensitivitäten von 83 – 93 % erreicht. Die Spezifitäten lagen zwischen 60 und 78 %. Unterteilte man die Adnextumoren aufgrund der Gefäßlokalisation in benigne und maligne so ergab dies eine Sensitivität von 83 % und eine Spezifität von 73 %.

Wurde der Tumor mit gepulstem Doppler untersucht, so konnte ein signifikanter Unterschied für RI(min) und PI(min) zwischen benignen und malignen Tumoren nachgewiesen werden, die Schwellenwerte wurden bei RI(min)= 0,5 und PI(min)= 0,8 festgelegt. Damit wurden Sensitivitäten von 64 % und 73 % und Spezifitäten von 87 % und 83 % erzielt. Es zeigen sich jedoch deutliche Überlappungen der RI – und PI – Werte zwischen benignen und maligne Tumoren.
Für v(max), v(mean) und v(max sum) konnte kein signifikanter Unterschied zwischen benignen und malignen Tumoren nachgewiesen werden.
Bei der Betrachtung der Uteringefäße zeigte sich kein Unterschied der rechten und linken Arteria uterina bei benignen Tumoren, bei malignen Tumoren allerdings sind die RI – Werte des kontralateralen Gefäßes erniedrigt im Vergleich zum ipsilateralen Gefäß. Ein signifikanter Unterschied lässt sich zwischen den kontralateralen Uteringefäßen bei benignen und malignen Adnextumoren nachweisen. Hier zeigt sich eine Tendenz, welche die Grundlage für weitere Studien sein könnte.
Mit der kombinierten Beurteilung durch den Kawai – Score, die Gefäßlokalisation und PI(min) wurde ein Tumor am besten eingeschätzt, es konnte die gleiche Sensitivität wie mit Hilfe des Kawai – Scores erreicht werden (= 92 %), zusätzlich konnte jedoch die Spezifität auf 86 % verbessert werden.

Durch den zusätzlichen Einsatz der Dopplersonographie zum B – Mode Ultraschall kann die Diagnostik hinsichtlich der Spezifität verbessert werden. Die beste dopplersonographische Unterscheidung zwischen benignem und malignem Tumor gelingt durch die Beurteilung der Gefäßlokalisation im Tumor und PI(min) kleiner oder gleich 0,8.

Es darf jedoch nicht außer Acht gelassen werden, dass es deutliche Überlappungen bei den Dopplerindizes gibt und ein PI(min) größer 0,8 kein Malignom ausschließt.

6 Literaturverzeichnis

1. Ajossa S, Guerriero S, Orrù M, Piras S, Paoletti AM, Minerba L et al. Comparison of serum vascular endothelial groth factor values determination with power doppler imaging in the diagnosis of ovarian cancer. Ultrasound Obstet.Gynecol. 24: 344 (2004).

2. Alcazar JL, Castillo G, Jurado M, Garcia GL. Is expectant management of sonographically benign adnexal cysts an option in selected asymptomatic premenopausal women? Hum.Reprod. 20: 3231-3234 (2005).

3. Alcazar JL, Merce LT, Laparte C, Jurado M, Lopez-Garcia G. A new scoring system to differentiate benign from malignant adnexal masses. Am.J.Obstet.Gynecol. 188: 685-692 (2003).

4. Alcazar JL, Ruiz-Perez ML, Errasti T. Transvaginal color Doppler sonography in adnexal masses: which parameter performs best? Ultrasound Obstet.Gynecol. 8: 114-119 (1996).

5. Ali-Fehmi R, Morris RT, Bandyopadhyay S, Che M, Schimp V, Malone JM, Jr. et al. Expression of cyclooxygenase-2 in advanced stage ovarian serous carcinoma: correlation with tumor cell proliferation, apoptosis, angiogenesis, and survival. Am.J.Obstet.Gynecol. 192: 819-825 (2005).

6. Anandakumar C, Chew S, Wong YC, Chia D, Ratnam SS. Role of transvaginal ultrasound color flow imaging and Doppler waveform analysis in differentiating between benign and malignant ovarian tumors. Ultrasound Obstet.Gynecol. 7: 280-284 (1996).

7. Arabin B, Bergmann PL, Saling E. [Pathophysiologic and clinical aspects of measuring blood flow in utero-placental vessels, the umbilical artery, the fetal aorta and the fetal common carotid artery]. Geburtshilfe Frauenheilkd. 47: 587-593 (1987).

8. Barnholtz-Sloan JS, Schwartz AG, Qureshi F, Jacques S, Malone J, Munkarah AR. Ovarian cancer: changes in patterns at diagnosis and relative survival over the last three decades. Am.J.Obstet.Gynecol. 189: 1120-1127 (2003).

9. Beckmann MW, Link M, Lux MP, Fasching PA, Ackermann S. Krebsfrüherkennung bei Frauen. Frauenarzt 46: 870-878 (2005).

10. Benjapibal M, Sunsaneevitayakul P, Boriboonhirunsarn D, Sutanthavibul A, Chakorngowit M. Color Doppler ultrasonography for prediction of malignant ovarian tumors. J.Med.Assoc.Thai. 85: 709-715 (2002).

11. Bourne T, Campbell S, Steer C, Whitehead MI, Collins WP. Transvaginal colour flow imaging: a possible new screening technique for ovarian cancer. Br.Med.J. 299: 1367-1370 (1989).

12. Bourne TH. Transvaginal color Doppler in gynecology. Ultrasound Obstet.Gynecol. 1: 359-373 (1991).

13. Bourne TH, Campbell S, Reynolds KM, Whitehead MI, Hampson J, Royston P et al. Screening for early familial ovarian cancer with transvaginal ultrasonography and colour blood flow imaging. Br.Med.J. 306: 1025-1029 (1993).

14. Carter JR, Lau M, Fowler JM, Carlson JW, Carson LF, Twiggs LB. Blood flow characteristics of ovarian tumors: implications for ovarian cancer screening. Am.J.Obstet.Gynecol. 172: 901-907 (1995).

15. Chan CCW, Ng EHY, Ho PC. Reduced ovarian stromal blood flow and elevated serum FSH level after abdominal hysterectomy for benign conditions. Ultrasound Obstet.Gynecol. 24: 256 (2004).

16. Chi DS, bu-Rustum NR, Sonoda Y, Awtrey C, Hummer A, Venkatraman ES et al. Ten-year experience with laparoscopy on a gynecologic oncology service: analysis of risk factors for complications and conversion to laparotomy. Am.J.Obstet.Gynecol. 191: 1138-1145 (2004).

17. DePriest PD, Gallion HH, Pavlik EJ, Kryscio RJ, van NJ, Jr. Transvaginal sonography as a screening method for the detection of early ovarian cancer. Gynecol.Oncol. 65: 408-414 (1997).

18. DePriest PD, Shenson D, Fried A, Hunter JE, Andrews SJ, Gallion HH et al. A morphology index based on sonographic findings in ovarian cancer. Gynecol.Oncol. 51: 7-11 (1993).

19. DePriest PD, van NJ, Jr., Gallion HH, Shenson D, Hunter JE, Andrews SJ et al. Ovarian cancer screening in asymptomatic postmenopausal women. Gynecol.Oncol. 51: 205-209 (1993).

20. DePriest PD, Varner E, Powell J, Fried A, Puls L, Higgins R et al. The efficacy of a sonographic morphology index in identifying ovarian cancer: a multi-institutional investigation. Gynecol.Oncol. 55: 174-178 (1994).

21. deZiegler D, Bessis R, Caetano J, Frydman R. [Value in gynecology of transvaginal pulsed and color Doppler. Study of ovarian vascularization]. Contracept.Fertil.Sex 21: 63-70 (1993).

22. Doppler C. Über das farbige Licht der Doppelsterne und einiger anderer Gestirne des Himmels. Abh. königlichen böhmischen Gesellschaft der Wissenschaft, 467-482 (1842).

23. Dorum A, Blom GP, Ekerhovd E, Granberg S. Prevalence and histologic diagnosis of adnexal cysts in postmenopausal women: an autopsy study. Am.J.Obstet.Gynecol. 192: 48-54 (2005).

24. Dreher E, Eberhard M, Fehr M, Köchli OR, Torhorst J. Der Adnexbefund, Leitlinien. Schweizerische Ärztezeitung 9: 458-468 (2004).

25. Dudwiesus H, Krieg R, Schmidt KJ. Physikalische Grundlagen und Technik. In: Sohn C, Stolz W, Bastert G. Dopplersonographie in der Gynäkologie und Geburtshilfe. Stuttgart, New York: Georg Thieme; 1-4. (1993).

26. Emons G, Fink D, and Kommoss F. Keimstrang-Stroma-Tumoren. Ovarialkarzinom - State of the Art 2005. Stuttgart . (2005).

27. Fendel H, Sohn C. Dopplersonographie in der Geburtshilfe. Springer Verlag, 15-17 (1989).

28. Ferrazzi E, Zanetta G, Dordoni D, Berlanda N, Mezzopane R, Lissoni AA. Transvaginal ultrasonographic characterization of ovarian masses: comparison of five scoring systems in a multicenter study. Ultrasound Obstet.Gynecol. 10: 192-197 (1997).

29. Fleischer AC. Recent advances in the sonographic assessment of vascularity and blood flow in gynecologic conditions. Am.J.Obstet.Gynecol. 193: 294-301 (2005).

30. Fleischer AC, Cullinan JA, Peery CV, Jones HW, III. Early detection of ovarian carcinoma with transvaginal color Doppler ultrasonography. Am.J.Obstet.Gynecol. 174: 101-106 (1996).

31. Folkman J. How is blood vessel growth regulated in normal and neoplastic tissue? G.H.A. Clowes memorial Award lecture. Cancer Res. 46: 467-473 (1986).

32. Franchi M, Beretta P, Ghezzi F, Zanaboni F, Goddi A, Salvatore S. Diagnosis of pelvic masses with transabdominal color Doppler, CA 125 and ultrasonography. Acta Obstet.Gynecol.Scand. 74: 734-739 (1995).

33. Granberg S, Wikland M, Jansson I. Macroscopic characterization of ovarian tumors and the relation to the histological diagnosis: criteria to be used for ultrasound evaluation. Gynecol.Oncol. 35: 139-144 (1989).

34. Griffin D, Cohen-Overbeek T, Campbell S. Fetal and utero-placental blood flow. Clin.Obstet.Gynaecol. 10: 565-602 (1983).

35. Guerriero S, Ajossa S, Garau N, Piras B, Paoletti AM, Melis GB. Ultrasonography and color Doppler-based triage for adnexal masses to provide the most appropriate surgical approach. Am.J.Obstet.Gynecol. 192: 401-406 (2005).

36. Guerriero S, Mallarini G, Ajossa S, Risalvato A, Satta R, Mais V et al. Transvaginal ultrasound and computed tomography combined with clinical parameters and CA-125 determinations in the differential diagnosis of persistent ovarian cysts in premenopausal women. Ultrasound Obstet.Gynecol. 9: 339-343 (1997).

37. Hata K, Hata T, Senoh D, Makihara K, Aoki S, Takamiya O et al. Change in ovarian arterial compliance during the human menstrual cycle assessed by Doppler ultrasound. Br.J.Obstet.Gynaecol. 97: 163-166 (1990).

38. Herrmann F, Neuerburg-Heusler D, Nissen P. Statistische Grundbegriffe für die Validierung diagnostischer Verfahren. Ein Beitrag zur Qualitätssicherung am Beispiel der Dopplersonographie. Ultraschall 7: 59-69 (1986).

39. Hesseling M, de Wilde RL. A preoperative diagnostic concept for determining the extent of laparoscopic surgery of the adnexa. Gynakol.Geburtshilfliche Rundsch. 37: 5-13 (1997).

40. Hesseling M, de Wilde RL. Safety and effectiveness of endosurgical management of benign adnexal tumors in the premenopausal period: a prospective study. Geburtshilfe Frauenheilkd. 54: 437-439 (1994).

41. Hoffman MS, Griffin D, Tebes S, Cardosi RJ, Martino MA, Fiorica JV et al. Sites of bowel resected to achieve optimal ovarian cancer cytoreduction: implications regarding surgical management. Am.J.Obstet.Gynecol. 193: 582-586 (2005).

42. Jacobs I. Genetic, biochemical, and multimodal approaches to screening for ovarian cancer. Gynecol.Oncol. 55: 22-27 (1994).

43. Jain KA. Prospective evaluation of adnexal masses with endovaginal gray-scale and duplex and color Doppler US: correlation with pathologic findings. Radiology 191: 63-67 (1994).

44. Kaku T, Ogawa S, Kawano Y, Ohishi Y, Kobayashi H, Hirakawa T et al. Histological classification of ovarian cancer. Med.Electron Microsc. 36: 9-17 (2003).

45. Karlan BY, Raffel LJ, Crvenkovic G, Smrt C, Chen MD, Lopez E et al. A multidisciplinary approach to the early detection of ovarian carcinoma: rationale, protocol design, and early results. Am.J.Obstet.Gynecol. 169: 494-501 (1993).

46. Kawai M, Kano T, Kikkawa F, Maeda O, Oguchi H, Tomoda Y. Transvaginal Doppler ultrasound with color flow imaging in the diagnosis of ovarian cancer. Obstet.Gynecol. 79: 163-167 (1992).

47. Koonings PP, Campbell K, Mishell DR, Jr., Grimes DA. Relative frequency of primary ovarian neoplasms: a 10-year review. Obstet.Gynecol. 74: 921-926 (1989).

48. Kroon E, Andolf E. Diagnosis and follow-up of simple ovarian cysts detected by ultrasound in postmenopausal women. Obstet.Gynecol. 85: 211-214 (1995).

49. Kuhn W, Ohmers R. Frühdiagnostik und Management von Ovarientumoren. In: Künzel W, Kischbaum M. Fortbildungskongress für Ärzte der Frauenheilkunde und Geburtshilfe. Heidelberg: Springer; 271-276. (1993).

50. Kupesic S, Kurjak A. Uterine and ovarian perfusion during the periovulatory period assessed by transvaginal color Doppler. Fertil.Steril. 60: 439-443 (1993).

51. Kupfer MC, Schwimer SR, Lebovic J. Transvaginal sonographic appearance of endometriomata: spectrum of findings. J.Ultrasound Med. 11: 129-133 (1992).

52. Kurjak A, Jurkovic D, Alfirevic Z, Zalud I. Transvaginal color Doppler imaging. J.Clin.Ultrasound 18: 227-234 (1990).

53. Kurjak A, Kupesic S. Ovarian senescence and its significance on uterine and ovarian perfusion. Fertil.Steril. 64: 532-537 (1995).

54. Kurjak A, Kupesic S, Breyer B, Sparac V, Jukic S. The assessment of ovarian tumor angiogenesis: what does three-dimensional power Doppler add? Ultrasound Obstet.Gynecol. 12: 136-146 (1998).

55. Kurjak A, Kupesic S, Sparac V, Kosuta D. Three-dimensional ultrasonographic and power Doppler characterization of ovarian lesions. Ultrasound Obstet.Gynecol. 16: 365-371 (2000).

56. Kurjak A, Predanic M, Kupesic-Urek S, Jukic S. Transvaginal color and pulsed Doppler assessment of adnexal tumor vascularity. Gynecol.Oncol. 50: 3-9 (1993).

57. Kurjak A, Schulman H, Sosic A, Zalud I, Shalan H. Transvaginal ultrasound, color flow, and Doppler waveform of the postmenopausal adnexal mass. Obstet.Gynecol. 80: 917-921 (1992).

58. Kurjak A, Zalud I, Alfirevic Z. Evaluation of adnexal masses with transvaginal color ultrasound. J.Ultrasound Med. 10: 295-297 (1991).

59. Lanzani C, Leone FPG. Coservativa sonographic-based management of bilateral asynchronous adnexal torsion with laparoscopic detorsion and sparing of twisted ischemic adnexa: a case report. Ultrasound Obstet.Gynecol. 24: 347 (2004).

60. Lerner JP, Timor-Tritsch IE, Federman A, Abramovich G. Transvaginal ultrasonographic characterization of ovarian masses with an improved, weighted scoring system. Am.J.Obstet.Gynecol. 170: 81-85 (1994).

61. Lorenz A. Physikalische Grundlagen, technische Grundlagen und Artefakte. In: Merz E. Sonographische Diagnostik in Gynäkologie und Geburtshilfe. Stuttgart, New York: Georg Thieme; 3-24. (1997).

62. Luxman D, Bergman A, Sagi J, David MP. The postmenopausal adnexal mass: correlation between ultrasonic and pathologic findings. Obstet.Gynecol. 77: 726-728 (1991).

63. Luzi G, Coata G, Cucchia GC, Cosmi EV, Di Renzo GC. Doppler studies of uterine arteries in spontaneous and artificially induced menopausal women. Ultrasound Obstet.Gynecol. 3: 354-356 (1993).

64. Mais V, Guerriero S, Ajossa S, Angiolucci M, Paoletti AM, Melis GB. The efficiency of transvaginal ultrasonography in the diagnosis of endometrioma. Fertil.Steril. 60: 776-780 (1993).

65. Maly Z, Riss P, Deutinger J. Localization of blood vessels and qualitative assessment of blood flow in ovarian tumors. Obstet.Gynecol. 85: 33-36 (1995).

66. Marth C, Fiegl H, Zeimet AG, Muller-Holzner E, Deibl M, Doppler W et al. Interferon-gamma expression is an independent prognostic factor in ovarian cancer. Am.J.Obstet.Gynecol. 191: 1598-1605 (2004).

67. McGuckin MA, DeVine PI. The mucin marker, CASA, in ovarian cancer. Tumordiagn.u.Ther. 16: 1-6 (1995).

68. McParland P, Pearce JM. Doppler blood flow in pregnancy. Placenta 9: 427-450 (1988).

69. Merz E. Beschreibung auffälliger sonographischer Befunde. In: Merz E. Bücherei des Frauenarztes, Vaginosonographie. Stuttgart: Ferdinand Enke; 20-24. (1992).

70. Merz E. Entwicklung und Stellenwert der transvaginalen Sonographie. In: Merz E. Sonographische Diagnostik in Gynäkologie und Geburtshilfe. Stuttgart, New York: Georg Thieme; 115-118. (1997).

71. Merz E, Miric-Tesanic D, Bahlmann F, Weber G, Wellek S. Sonographic size of uterus and ovaries in pre- and postmenopausal women. Ultrasound Obstet.Gynecol. 7: 38-42 (1996).

72. Merz E, Weber G, Bahlmann F, Kiesslich R. A new sonomorphologic scoring system (Mainz Score) for the assessment of ovarian tumors using transvaginal ultrasonography. Part I: A comparison between the scoring-system and the assessment by an experienced sonographer. Ultraschall Med. 19: 99-107 (1998).

73. Modugno F, Ness RB, Allen GO, Schildkraut JM, Davis FG, Goodman MT. Oral contraceptive use, reproductive history, and risk of epithelial ovarian cancer in women with and without endometriosis. Am.J.Obstet.Gynecol. 191: 733-740 (2004).

74. Mutch DG. Surgical management of ovarian cancer. Semin.Oncol. 29: 3-8 (2002).

75. Muto MG, Cramer DW, Brown DL, Welch WR, Harlow BL, Xu H et al. Screening for ovarian cancer: the preliminary experience of a familial ovarian cancer center. Gynecol.Oncol. 51: 12-20 (1993).

76. Oehler MK, Sutterlin M, Caffier H. CASA and Ca 125 in diagnosis and follow-up of advanced ovarian cancer. Anticancer Res. 19: 2513-2518 (1999).

77. Osmers RGW. Zystische Adnexbefunde: Diagnostik und Therapiemanagement. Frauenarzt 39: 929-937 (1998).

78. Petru E, Köchli OR, Sevin B-U. Metastatische Tumoren des Ovars. In: Köchli OR, Sevin B-U, Benz J, Petru E, Haller U. Gynäkologische Onkologie. Berlin, Heidelberg, New York: Springer; 305-307. (1998).

79. Pfleiderer A. Ovar. In: Pfleiderer A, Breckwoldt M, Martius G.Vol: 3 Gynäkologie und Geburtshilfe. Stuttgart New York: Georg Thieme; 171-181. (2000).

80. Pfleiderer A. Tube. In: Pfleiderer A, Breckwoldt M, Martius G.Vol: 3 Gynäkologie und Geburtshilfe. Stuttgart New York: Georg Thieme; 169-171. (2000).

81. Prömpeler HJ, Madjar H, Sauerbrei W, Lattermann U, du BA, Breckwoldt M et al. Transvaginal color-coded Doppler ultrasound in ovarian tumors. Geburtshilfe Frauenheilkd. 54: 216-221 (1994).

82. Prömpeler HJ, Madjar H, Sauerbrei W, Lattermann U, Pfleiderer A. Diagnostic formula for the differentiation of adnexal tumors by transvaginal sonography. Obstet.Gynecol. 89: 428-433 (1997).

83. Prömpeler HJ, Madjar H, Sauerbrei W, Lattermann U, Pfleiderer A. Quantitative flow measurements for classification of ovarian tumors by transvaginal color Doppler sonography in postmenopausal patients. Ultrasound Obstet.Gynecol. 4: 406-413 (1994).

84. Rehn M, Lohmann K, Rempen A. Transvaginal ultrasonography of pelvic masses: evaluation of B-mode technique and Doppler ultrasonography. Am.J.Obstet.Gynecol. 175: 97-104 (1996).

85. Reles A, Wein U, Lichtenegger W. Transvaginal color Doppler sonography and conventional sonography in the preoperative assessment of adnexal masses. J.Clin.Ultrasound 25: 217-225 (1997).

86. Renner D, Exner H. Diagnostische Verfahren. Medizinische Biometrie. London, Glasgow, Weinheim, New York: Chapman&Hall; 74-75. (1996).

87. Sassone AM, Timor-Tritsch IE, Artner A, Westhoff C, Warren WB. Transvaginal sonographic characterization of ovarian disease: evaluation of a new scoring system to predict ovarian malignancy. Obstet.Gynecol. 78: 70-76 (1991).

88. Savelli L, Sansovini M, Ceccaroni M, Ghi T, Ceccarini M, Rosati F et al. Sonographic features of peritoneal carcinomatosis. Ultrasound Obstet.Gynecol. 24: 266 (2004).

89. Savelli L, Sansovini M, Ceccaroni M, Ghi T, Ceccarini M, Rosati F et al. Paraovarian Cysts: Diagnostic Criteria at transvaginal sonography and sonographic - pathologic correlation. Ultrasound Obstet.Gynecol. 24: 256 (2005).

90. Sawicki W, Spiewankiewicz B, Cendrowski K, Stelmachow J. Transvaginal Doppler ultrasound with colour flow imaging in benign and malignant ovarian lesions. Clin.Exp.Obstet.Gynecol. 22: 137-142 (1995).

91. Schelling M. Erste Schritte für die praktische Umsetzung der Dopplersonographie. Dopplersonographie Grundkurs, Prof. Dr. KTM Schneider , 1. (2005).

92. Schillinger H. Ultraschall in der Geburtshilfe und Gynäkologie. In: Schillinger H. Atlas der Ultraschalldiagnostik in der Schwangerschaft. Stuttgart; New York: Schattauer. (1984).

93. Schmalfeldt B, Pfisterer J, and Lück H-J. Frühes Ovarialkarzinom FIGO I - IIa: Prognose, Operation und adjuvante Therapie. Ovarialkarzinom - State of the Art 2005 . (2005).

94. Schneider KT, Loos W. 10 Jahre geburtshilfliche Dopplersonographie - Entwicklung und Perspektiven. Geburtshilfe Frauenheilkd. 49: 407-415 (1989).

95. Scholtes MC, Wladimiroff JW, van Rijen HJ, Hop WC. Uterine and ovarian flow velocity waveforms in the normal menstrual cycle: a transvaginal Doppler study. Fertil.Steril. 52: 981-985 (1989).

96. Schulman H, Conway C, Zalud I, Farmakides G, Haley J, Cassata M. Prevalence in a volunteer population of pelvic cancer detected with transvaginal ultrasound and color flow Doppler. Ultrasound Obstet.Gynecol. 4: 414-420 (1994).

97. Sehouli J, Nugent A, Camara O, and Lichtenegger W: Neue Daten zum Ovarialkarzinom. Kongress der American Society of Clinical Oncology (ASCO 2001): (10. 10. 2001) unter http://www.tzb.de/artikel/2001/10/10/asco2001#einleitung, Stand 10. 11. 2005

98. Sehouli J, Schmalfeldt B, and Kommoss F. Borderline - Tumoren des Ovars. Ovarialkarzinom - State of the Art 2005 . (2005).

99. Serov SF, Scully RE, and Sobin LH. Histological typing of ovarian tumors. Geneva . (1973).

100. Sevelda P, Roch G, Huber J. Laparoscopic operations of neoplastic changes of the ovary. Gynakol.Geburtshilfliche Rundsch. 32: 234-237 (1992).

101. Silverberg SG, Bell DA, Kurman RJ, Seidman JD, Prat J, Ronnett BM et al. Borderline ovarian tumors: key points and workshop summary. Hum.Pathol. 35: 910-917 (2004).

102. Sladkevicius P, Valentin L, Marsal K. Blood flow velocity in the uterine and ovarian arteries during menstruation. Ultrasound Obstet.Gynecol. 4: 421-427 (1994).

103. Sohn C, Bastert G. Physikalische Grundlagen der 3D-Ultraschalldarstellung. In: Sohn C, Bastert G. Die dreidimensionale Ultraschalldiagnostik. Berlin; Heidelberg; New York: Springer; 1-6. (1994).

104. Steer CV, Campbell S, Pampiglione JS, Kingsland CR, Mason BA, Collins WP. Transvaginal colour flow imaging of the uterine arteries during the ovarian and menstrual cycles. Hum.Reprod. 5: 391-395 (1990).

105. Szymanski M, Sarap J, Szymanski W, Grabiec M. Evaluation of ovarian tumor vascularization by means of intravaginal ultrasonography with color Doppler. Ginekol.Pol. 69: 298-302 (1998).

106. Taylor KJ, Burns PN, Wells PN, Conway DI, Hull MG. Ultrasound Doppler flow studies of the ovarian and uterine arteries. Br.J.Obstet.Gynaecol. 92: 240-246 (1985).

107. Taylor KJ, Ramos I, Carter D, Morse SS, Snower D, Fortune K. Correlation of Doppler US tumor signals with neovascular morphologic features. Radiology 166: 57-62 (1988).

108. Tekay A, Jarvela I, Jouppila P. Reproducibility of transvaginal Doppler velocimetry measurements in the uterine arteries of postmenopausal women. Ultrasound Obstet.Gynecol. 10: 198-204 (1997).

109. Tekay A, Jouppila P. Intraobserver reproducibility of transvaginal Doppler measurements in uterine and intraovarian arteries in regularly menstruating women. Ultrasound Obstet.Gynecol. 7: 129-134 (1996).

110. Tekay A, Jouppila P. Validity of pulsatility and resistance indices in classification of adnexal tumors with transvaginal color Doppler ultrasound. Ultrasound Obstet.Gynecol. 2: 338-344 (1992).

111. Tekay A, Jouppila P. Blood flow in benign ovarian tumors and normal ovaries during the follicular phase. Obstet.Gynecol. 86: 55-59 (1995).

112. Timmerman D, Bourne TH, Tailor A, Collins WP, Verrelst H, Vandenberghe K et al. A comparison of methods for preoperative discrimination between malignant and benign adnexal masses: the development of a new logistic regression model. Am.J.Obstet.Gynecol. 181: 57-65 (1999).

113. Timmerman D, Valentin L, Testa AC, Ferrazzi E, Ameye L, Jurkovic D et al. Classifying ovarian masses and lessons from the IOTA trial. Ultrasound Obstet.Gynecol. 24: 261 (2004).

114. Valentin L, Skoog L, Epstein E. Frequency and type of adnexal lesions in autopsy material from postmenopausal women: ultrasound study with histological correlation. Ultrasound Obstet.Gynecol. 22: 284-289 (2003).

115. vanNagell JR, Jr., DePriest PD. Management of adnexal masses in postmenopausal women. Am.J.Obstet.Gynecol. 193: 30-35 (2005).

116. vanNagell JR, Jr., DePriest PD, Puls LE, Donaldson ES, Gallion HH, Pavlik EJ et al. Ovarian cancer screening in asymptomatic postmenopausal women by transvaginal sonography. Cancer 68: 458-462 (1991).

117. vanNagell JR, Jr., DePriest PD, Reedy MB, Gallion HH, Ueland FR, Pavlik EJ et al. The efficacy of transvaginal sonographic screening in asymptomatic women at risk for ovarian cancer. Gynecol.Oncol. 77: 350-356 (2000).

118. vanNagell JR, Jr., Ueland FR. Ultrasound evaluation of pelvic masses: predictors of malignancy for the general gynecologist. Curr.Opin.Obstet.Gynecol. 11: 45-49 (1999).

119. Vera MT, Okai T, Mukubo M, Kozuma S, Maeda T, Mizuno M. Ultrasonic evaluation and classification of ovarian tumors. Asia Oceania J.Obstet.Gynaecol. 12: 89-97 (1986).

120. Volpi E, De GT, Zuccaro G, La VA, Sismondi P. Role of transvaginal sonography in the detection of endometriomata. J.Clin.Ultrasound 23: 163-167 (1995).

121. Volz J, Koster S, Potempa D, Volz E, Wischnik A, Melchert F. Pelviskopische Ovarchirurgie: Eine neue Methode zur gefahrlosen Organbergung. Geburtshilfe Frauenheilkd. 53: 132-134 (1993).

122. Wachter I. Adnextumoren im Kindes- und Jugendalter Diagnostik und Therapie. Der Gynäkologe 31: 518-533 (1998).

123. Weber G, Merz E, Bahlmann F, Leber AM. A new sonomorphologic scoring-system (Mainz score) for the assessment of ovarian tumors using transvaginal ultrasonography. Part II: A comparison between the scoring-system and the assessment by an experienced sonographer in postmenopausal women. Ultraschall Med. 20: 2-8 (1999).

124. Zanetta G, Vergani P, Lissoni A. Color Doppler ultrasound in the preoperative assessment of adnexal masses. Acta Obstet.Gynecol.Scand. 73: 637-641 (1994).

7 Danksagung

Ich bedanke mich bei Herrn Prof. Dr. med. Grab für die langjährige Betreuung dieser Arbeit und Unterstützung v.a. während der Zeit der Datenerhebung.

Bei Herrn Dr. med. Flock bedanke ich mich für die freundschaftliche Unterstützung bei den Untersuchungen der Patientinnen.

Ein besonderer Dank gilt meinem Chefarzt Herrn Prof. Dr. med. Stoz für sein Anspornen, seine Anregungen und die klaren Zielvorgaben.

Ganz herzlich bedanke ich mich bei meinem Freund Andreas, welcher es so gut wie niemand anders verstand, mich immer wieder aufs Neue zu motivieren. Er hatte immer ein offenes Ohr und wurde es nicht leid, mir bei meinen unzähligen PC Problemen behilflich zu sein.