UNIVERSITÄT ULM
INSTITUT FÜR PATHOLOGIE
DIREKTOR: PROF. PETER MÖLLER

Multimodale Analyse der alveolären Echinokokkose im Menschen

Dissertation zur Erlangung des Doktorgrades der Medizin der Medizinischen Fakultät der Universität Ulm

Johannes Grimm

geboren in Ulm

2022

Amtierender Dekan: Prof. Dr. Thomas Wirth
1. Berichterstatter: Prof. Dr. Thomas Barth
2. Berichterstatter: Prof. Dr. Wolfgang Kratzer
Tag der Promotion: 12.04.2024

Für meine Familie

Teile dieser Dissertation sind erschienen in:

- **Grimm J**, Beck A, Nell J, Schmidberger J, Hillenbrand A, Beer A J, Dezsenyi B, Shi R, Beer M, Kern P, Henne-Bruns D, Kratzer W, Moller P, Barth T F, Gruener B, Graeter T: *Combining Computed Tomography and Histology Leads to an Evolutionary Concept of Hepatic Alveolar Echinococcosis*. Pathogens, 9: 10.3390/pathogens9080634 (2020) © CC-BY 4.0 (https://creativecommons.org/licenses/by/4.0)

- **Grimm J**, Nell J, Hillenbrand A, Henne-Bruns D, Schmidberger J, Kratzer W, Gruener B, Graeter T, Reinehr M, Weber A, Deplazes P, Moller P, Beck A, Barth T F E: *Immunohistological detection of small particles of Echinococcus multilocularis and Echinococcus granulosus in lymph nodes is associated with enlarged lymph nodes in alveolar and cystic echinococcosis*. PLoS Negl Trop.Dis., 14: e0008921 (2020) © CC-BY 4.0 (https://creativecommons.org/licenses/by/4.0)

- **Grimm J**[1], Krickl J[1], Beck A, Nell J, Bergmann M, Tappe D, Gruner B, Barth T F, Brehm K: *Establishing and evaluation of a polymerase chain reaction for the detection of Echinococcus multilocularis in human tissue*. PLoS Negl Trop.Dis., 15: e0009155 (2021) © CC-BY 4.0 (https://creativecommons.org/licenses/by/4.0)

[1] Diese Autoren haben einen gleichwertigen Beitrag zu dieser Arbeit geleistet.

Inhaltsverzeichnis

Abkürzungsverzeichnis **VII**

1 Einleitung **1**

1.1 Definition . . . 1
1.2 Epidemiologie . . . 2
1.3 Lebenszyklen . . . 4
1.4 Klinik . . . 6
1.5 Diagnostik . . . 7
1.5.1 Bildgebende Verfahren . . . 7
1.5.2 Gewebsuntersuchungen . . . 9
1.5.3 Serologie . . . 14
1.5.4 Diagnosestellung und Differentialdiagnosen . . . 14
1.6 Therapie und Prognose . . . 15
1.7 Wirt-Parasiten-Interaktion . . . 16
1.8 Zielsetzung der Arbeit . . . 17

2 Material und Methoden **18**

2.1 Material . . . 18
2.2 Methoden . . . 28
2.2.1 Konventionelle histologische Färbungen . . . 28
2.2.2 Immunhistochemie . . . 28
2.2.3 Serologie . . . 30
2.2.4 Erstellen eines Cytospin . . . 30
2.2.5 CellProfiler . . . 30
2.2.6 Generierung von artifiziellen *spems* . . . 31
2.2.7 PCR-Analyse von humanen Läsionen des *Echinococcus multilocularis* . . . 33
2.2.8 Inkubation vom PBMC mit *spems* . . . 36
2.2.9 Histologische Analyse von Lymphknoten bei alveolärer Echinokokkose . . . 44
2.2.10 Histologische Analyse von nach EMUC-CT klassifizierten Läsionen 46

2.2.11 Statistische Auswertungen 51
2.2.12 Ethik 52

3 Ergebnisse **53**
3.1 PCR-Analyse von humanen Läsionen des *Echinococcus multilocularis* . . 53
3.1.1 Austestung der Methode 53
3.1.2 Ergebnisse der PCR-Analyse 53
3.2 Auswirkungen der alveolären Echinokokkose auf Lymphknoten 58
3.2.1 Histologische Auswertung 58
3.3 Stimulation von PBMC mit generierten *Small particles of Echinococcus multilocularis* 62
3.3.1 Etablierung von Kontrollen 62
3.3.2 Inkubation von *spems* mit PBMC 68
3.4 Histologischer Vergleich von verschiedenen computertomographischen Morphologien bei alveolärer Echinokokkose 73
3.4.1 Histologische Auswertung 73
3.5 Zusammenfassung 81

4 Diskussion **82**
4.1 Bedeutung der *Small particles of Echinococcus multilocularis* in der alveolären Echinokokkose 82
4.2 Möglicher Zeitverlauf der alveolären Echinokokkose auf Grundlage histologischer und computertomographischer Befunde 86
4.3 Diagnostik der alveolären Echinokokkose 90
4.4 Schlussfolgerungen 91

5 Zusammenfassung **92**

Anhang **107**

Danksagung **115**

Lebenslauf **116**

Abkürzungsverzeichnis

ACK Ammoniumchlorid-Kalium

AE alveoläre Echinokokkose

AEUC *Alveolar Echinococcosis Ulm Classification*

CD cluster of differentiation

CE zystische Echinokokkose

CT Computertomographie

DALYs verlorene gesunde Lebensjahre (englisch: Disability-adjusted life years)

DNA Desoxyribonukleinsäure

E. granulosus *Echinococcus granulosus*

E. multilocularis *Echinococcus multilocularis*

E. oligarthra *Echinococcus oligarthra*

E. vogeli *Echinococcus vogeli*

E/S Exkretosrisch / Sekretoprisch

EDTA Ethylendiamintetraessigsäure

ELISA Enzyme-linked Immunosorbent Assay

EMUC-CT *Echinococcus multilocularis Ulm Classification - Computed Tomography*

EMUC-US *Echinococcus multilocularis Ulm Classification - Ultrasound*

FCS Fetales Kälberserum

FDC follikuläre dendritische Zelle

FFPE Formalin-fixiertes Paraffin-eingebettetes

FITC Fluorescein isothiocyanate

FSC *Forward Scatter*

G Gewichtskraft

HE Hämatoxylin-Eosin

IFN Interferon

Ig Immunglobulin

IHC Immunhistochemie

IL Interleukin

KCR Kupffer-Zell-Rezeptor

km Kilometer

LPS Lipopolysaccharide

mAb Em2G11 monoklonale Antikörper Em2G11

mAb EmG3 monoklonale Antikörper EmG3

MACS *Magnetic Cell Separation*

MFI *median fluorescence intensity*

mi Meile

min Minuten

ml Milliliter

mm Millimeter

MRT Magnetresonanztomographie

NE neotropische Echinokokkose

NK-Zelle Natürliche Killerzelle

ODN 2006 Oligodeoxyribonucleotid 2006

PAS periodic acid–Schiff

PBMC *Peripheral Blood Mononuclear Cell*

PBS Phosphate Buffered Saline

PCR Polymerasekettenreaktion

PE Phycoerythrin

PE-Cy5 Phycoerythrin-Cyanin 5

PET Positronen-Emissions-Tomographie

pH potentia Hydrogenii

PI Propidium-Iodid

PMA Phorbol-12-myristate-13-acetat

PS Phosphatdylserin

RPMI *Roswell Park Memorial Institute*

RT Raumtemperatur

SKT Schnellkochtopf

spegs *Small particles of Echinococcus granulosus*

spems *Small particles of Echinococcus multilocularis*

spp. Spezies

SSC *Side Scatter*

TH T-Helferzellen

TNF Tumornekrosefaktor

VE-Wasser demineralisiertes Wasser

WHO *World Health Organisation*

WHO-IWGE *World Health Organisation - Informal Working Group on Echinococcosis*

$\bar{x}$ Mittelwert

$\tilde{x}$ Median

µ**g** Mikrogramm

µ**l** Mikroliter

µ**m** Mikrometer

1 Einleitung

1.1 Definition

Humane Echinokokkosen werden durch Bandwürmer (Cestoden) der *Echinococcus* Spezies (*spp.*) verursacht. Das larvale Stadium der Cestoden kann den humanen Organismus befallen. Die wichtigsten beiden Vertreter sind der *Echinococcus granulosus* (*E. granulosus*) und der *Echinococcus multilocularis* (*E. multilocularis*). Ihre Larven rufen im humanen Gewebe die zystische Echinokokkose (CE) bzw. die alveoläre Echinokokkose (AE) hervor. Daneben ist eine weitere Form, die neotropische Echinokokkose (NE), bekannt. Diese ist deutlich seltener und wird insbesondere durch den *Echinococcus vogeli* (*E. vogeli*) bzw. den *Echinococcus oligarthra* (*E. oligarthra*) hervorgerufen [102].

Die vorliegende Arbeit beschäftigt sich primär mit der AE. Teilweise wird zum besseren Verständnis und zur Abgrenzung auch auf die häufigste Form, die CE, eingegangen.

Taxonomie der Gattung *Echinococcus spp.* Die Gattung *Echinokokkus spp.* lässt sich in verschiedenen Spezies und Stämme unterscheiden. Die Einteilung wurde über die Zeit, u. a. auch durch neue Erkenntnisse mittels gentechnischer Analysen, mehrfach überarbeitet. Im Folgenden wird die aktuellste Einteilung nach Nakao et al. verwendet [55, 61]. Diese beinhaltet neun verschiedene Spezies. Die früher zusammengefassten Genotypen (G1-G10) des *E. granulosus sensu lato* werden in eigene Spezies unterteilt. Im engeren Sinne werden nur noch die Stämme G1, G2 und G3 als *E. granulosus sensu stricto* gesehen. Andere Stämme sind nun u. a. als *E. equines* oder *E. canadensis* definiert. Da jedoch die Krankheitsbilder aller Genotypen, die unter dem Begriff des *E. granulosus senus lato* zusammengefasst werden, einer CE entsprechen und die Genotypen in der vorliegenden Arbeit nicht definiert werden, wird im Folgenden *E. granulosus* als Synonym für *E. granulosus sensu lato* verwendet.

Alveoläre Echinokokkose Ursächlich für eine AE ist die Infektion mit dem Larvenstadium des *E. multilocularis* (Fuchsbandwurm) [96, 97]. Es bildet sich eine multivesikuläre, infiltrierende Läsion, die primär fast ausschließlich in der Leber lokalisiert ist (95 % der Fälle) [45, 88, 98]. Darüber hinaus kann es von der Primärlokalisation ausgehend

zum Befall von benachbarten Organen oder Lymphknoten sowie zur Metastasierung in entfernte Körperregionen kommen [15, 45]. Die AE wird von der *World Health Organisation* (WHO) als „neglected zoonotic disease“ geführt [104].

Erstmalig diagnostiziert wurde die AE 1852 von Ludwig Buhl (1816-1880). Er beschrieb die hepatische Läsion mit dem Begriff „alveolarcolloid“ [13]. Auch Rudolf Ludwig Virchow (1821-1902) beschäftigte sich zu dieser Zeit mit der schon damals den Echinokokkosen zugeordneten Erkrankung [95]. Jedoch brauchte es weitere 100 Jahre bis die Unterscheidung in *E. multilocularis* und *E. granulosus* durch Johannes Vogel (1900-1980) endgültig geklärt wurde [96, 97].

Zystische Echinokokkose Die CE ist die weltweit häufigste Form der Echinokokkose und wird durch das larvale Stadium des *E. granulosus* verursacht [89]. Die Läsion im humanen Gewebe ist gekennzeichnet durch eine mit Flüssigkeit gefüllte, unilokulare, sphärische Zyste, die auch als „Hydatide“ bezeichnet wird [57]. Diese tritt primär am häufigsten in der Leber auf, kann sich jedoch auch in anderen Organsystem, wie der Lunge, manifestieren [45].

Erste Erwähnungen von „Hydatiden“ lassen sich bis in die Antike zurückverfolgen. Hippokrates ($\sim$ 460-377 v. Chr) schrieb schon von „wassergefüllten “ Strukturen in der Leber, die bei Ausschüttung in das Abdomen zum Tode führen [62]. Die Entdeckung und Beschreibung der parasitären Ursache erfolgte erst in der Moderne. Der ursächliche Bandwurm wurde von Carl Asmund Rudolphi (1771-1832) im Jahre 1801 als *Echinococcus* benannt [26].

1.2 Epidemiologie

Echinokokkosen sind weltweit vorkommende parasitäre Erkrankungen. Die Ausbreitung der verschiedenen Spezies, insbesondere von *E. multilocularis* und *E. granulosus* unterscheidet sich jedoch erheblich.

Alveoläre Echinokokkose Die Zahlen der registrierten AE-Fälle stiegen in den letzten Jahren weltweit an, insbesondere in Teilen Europas sowie Zentralasiens [8]. Zudem wurden vermehrt Fälle aus bisher nicht betroffenen Gegenden gemeldet [8]. Gründe für den Anstieg der Zahl an berichteten Fällen von AE werden in einer fallenden Dunkelziffer, einer Verbesserung der diagnostischen Möglichkeiten sowie einer steigenden Fuchspopulation in den endemischen Gebieten gesehen [40, 69, 78, 80]. Weiterhin bleibt jedoch die AE eine Erkrankung der nördlichen Hemisphäre (siehe Abb. 1 „Weltweite Verteilung der AE“).

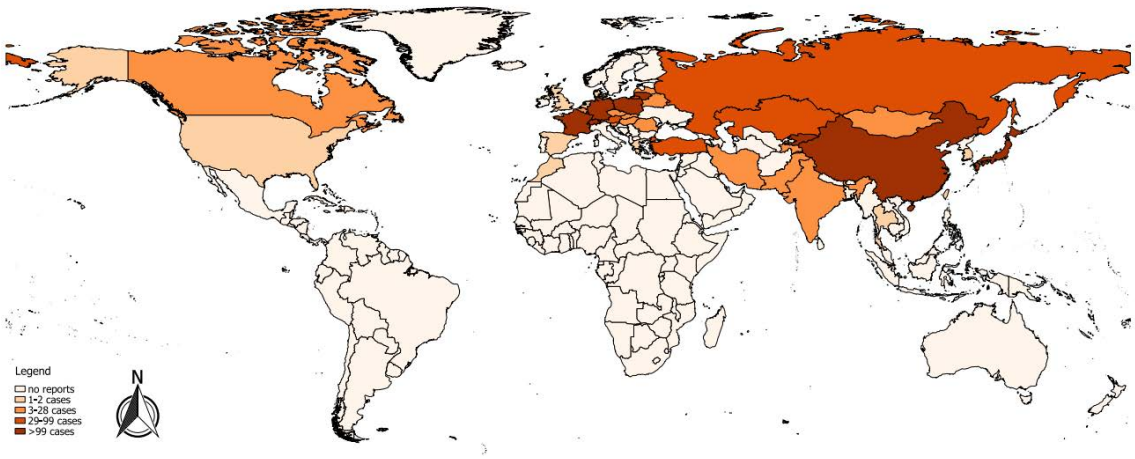

Abbildung 1 – Weltweite Verteilung an AE-Fälle, die in der Literatur von 2001-2018 veröffentlicht wurden. Die Farbkodierung basiert jeweils auf der Publikation mit der höchsten Anzahl an berichteten Fällen pro Land.
aus: Baumann et al., 2019, Seite 716, © CC-BY 4.0 (https://creativecommons.org/licenses/by/4.0) [8]

Asien Endemische Areale in Asien sind vor allem in Russland, Westchina und Zentralasien zu finden [21]. Der weitaus größte Teil, mit über 90 % der weltweiten AE-Erkrankungen, wird aus China berichtet. Die Inzidenz wird hier nach Torgerson et al. mit über 16.000 Neuerkrankungen pro Jahr angegeben [91]. Die Prävalenzen unterscheiden sich dabei deutlich zwischen verschiedenen Regionen. In der Provinz Sichuan wird sie nach Zahlen aus der 2010 veröffentlichten Publikation von Togerson et al. auf 3,6 % geschätzt. Dagegen wird sie für die Mongolei mit 0,02 % angegeben [91].

Europa Historisch wurden Fälle der AE in Europa hauptsächlich aus den Gebieten von Frankreich, Deutschland, Österreich und der Schweiz gemeldet [101]. In den letzten 20 Jahren gibt es dagegen Berichte von der humanen AE aus 20 verschiedenen europäischen Ländern [8]. Besonders mehren sich auch die Fälle der AE in osteuropäischen Gebieten [8].

In Deutschland wurden im Jahr 2018 in der Nationalen Echinokokkusdatenbank 62 Fälle der AE registriert [76]. Dies entspricht einer Inzidenz von 0,07 pro 100.000 Einwohner. Im Zeitraum von 1992-2016 betrug die Prävalenz 0,64 Fälle pro 100.000 Einwohner [77]. In den Hauptendemiegebieten Bayern und Baden-Württemberg war diese mit 1,48 pro 100.000 und 2,18 pro 100.000 deutlich höher (siehe Abb. 2 „Verteilung der AE in Deutschland“) [77].

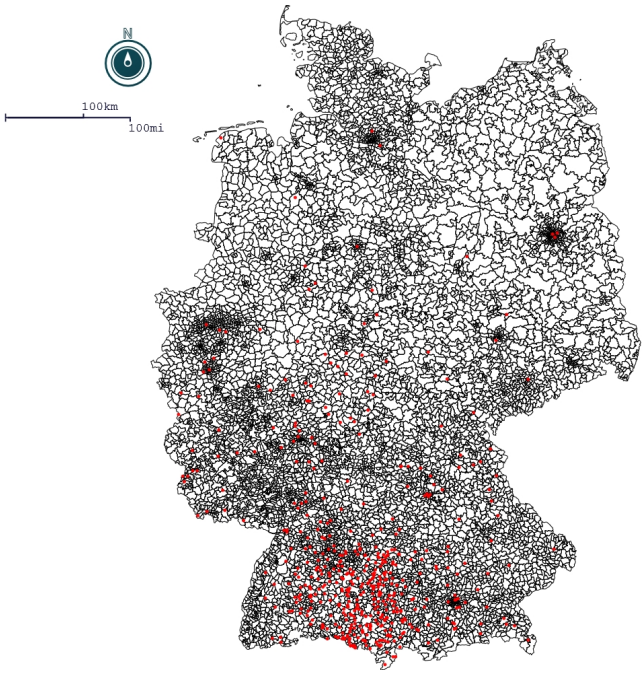

Abbildung 2 – **Verteilung der AE in Deutschland.** Die Karte zeigt 523 Fälle der alveolären Echinokokkose aus der Nationalen Datenbank mit einem Erhebungszeitraum von 1992 bis 2016. Jeder roter Punkt steht für einen gemeldeten Fall der AE. *Abkürzungen: Kilometer (km), Meile (mi).*
aus: Schmidberger et al., 2018, Seite 201, mit freundlicher Genehmigung von Springer Nature [77]

Zystische Echinokokkose Die CE ist weltweit deutlich verbreiteter als die AE. Als endemische Regionen der CE können insbesondere Teile Südamerikas, der Mittelmeerraum sowie Zentralasien, Westchina und Ostafrika angesehen werden [1]. In Peru wurde in einer Ultraschallstudie aus dem Jahr 2005 die Prävalenz mit 5 % angegeben [58]. In diesen Regionen ist die CE somit eine enorme Belastung für das Gesundheitssystem. Schätzungen unter Einbezug der Dunkelziffer belaufen sich weltweit auf 1 Millionen verlorene gesunde Lebensjahre (englisch: Disability-adjusted life years) (DALYs) durch die Erkrankung [12].

1.3 Lebenszyklen

Der Lebenszyklus der *Echinococcus spp.* umfasst einen Wirtswechsel. Es werden der Haupt- und der Zwischenwirt unterschieden. Im adulten Stadium ist der Bandwurm ein Hermaphrodit. Zur asexuellen Vermehrung kommt es im larvalen Stadium. Der adulte Wurm besteht aus mehreren Segmenten, den Proglottiden, und ist nur wenige Millimeter lang [89]. Im Folgenden wird auf die Lebenszyklen von *E. multilocularis* und *E. granulosus* eingegangen.

Echinokokkus multilocularis Der adulte *E. multilocularis* lebt im Dünndarm des Hauptwirts [25]. Der weitest verbreitete Hauptwirt ist der Rotfuchs. Teilweise können jedoch auch Haushunde als Hauptwirte fungieren [71]. Die adulte Form produziert Eier, die entweder frei oder in Proglottiden aus dem Gastrointestinaltrakt des Hauptwirtes an die Umwelt abgegeben werden. In den Eiern sind die infektiösen Onkosphären enthalten. Diese können nach oraler Aufnahme in Zwischenwirten die Darmschleimhaut durchdringen und das larvale Stadium, die sogenannte Metazestode, ausbilden [25]. Dabei handelt es sich um eine multizystische Läsion, in der Kopfanlagen, auch Protoscolices genannt, gebildet werden. Diese können sich nach oraler Aufnahme, z. B. durch Fressen des Zwischenwirts durch einen passenden Hauptwirt, zu adulten Bandwürmern entwickeln [25, 89]. Im Falle des *E. multilocularis* dienen als Zwischenwirte meistens Nagetiere, insbesondere Wühlmäuse (*Arvicolinae*) [71].

In sogenannten Fehlzwischenwirten kann die Onkosphäre ebenfalls zur Ausbildung einer multizystischen Läsion führen. Aufgrund der nicht ausreichenden Ausbildung von Protoscolces oder der fehlenden Möglichkeit der Aufnahme von Kopfanlagen durch den Hauptwirt kommt es jedoch zur Unterbrechung des Lebenszyklus des *E. multilocularis*. Beispiele hierfür sind der Mensch, Schweine oder Zootiere [71].

Der Zyklus ist in Abbildung 3 „Lebenszyklus des *Echinokokkus multilocularis*“ grafisch dargestellt.

Echinokokkus granulosus Der grundlegende Lebenszyklus des *E. granulosus* entspricht dem des *E. multilocularis* (siehe Abschnitt 1.3 „Echinokokkus multilocularis“). Jedoch kommt es zu Unterschieden bei den Haupt- und Zwischenwirten. Der häufigste Hauptwirt des *E. granulosus* ist der Hund. Als Zwischenwirt fungieren vor allem Huftiere, wie Schafe oder Ziegen. Der Mensch dagegen ist wiederum ein Fehlzwischenwirt [25, 71]. Im Gegensatz zu der multizystischen Läsion des *E. multilocularis* ruft der *E. granulosus* eine unilokuläre, subspherische und flüssigkeitsgefüllte Struktur im Zwischenwirt hervor [57].

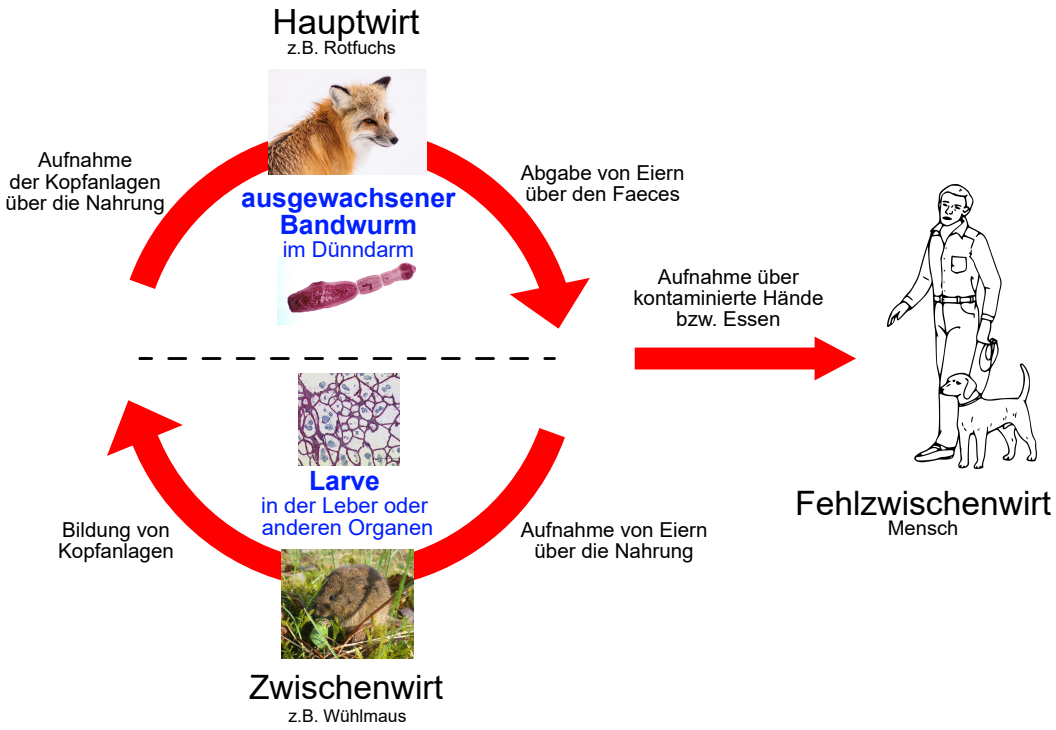

Abbildung 3 – **Lebenszyklus des *Echinokokkus multilocularis*.** Der Hauptwirt gibt über den Faeces Eier an die Umwelt ab. Diese können von Zwischenwirten aufgenommen werden. Dort bildet sich infolgedessen das larvale Stadium des *Echinokokkus multilocularis* als zystische Läsion aus. In dieser bilden sich Kopfanlagen des Parasiten aus. Durch Aufnahme über die Nahrung können sich die Kopfanlagen wiederum zum adulten Bandwurm entwickeln. Bei akzidenteller Aufnahme der Eier durch den Menschen kann es zur Ausbildung einer alveolären Echinokokkose kommen.
eigene Abbildung mit Grafiken unter Pixabay License

1.4 Klinik

Es kommt meistens zu einer fünf- bis fünfzehnjährigen asymptomatischen Phase der Infektion mit *E. multilocularis* [3] und die ersten Symptome treten im Alter von 50-60 Jahren auf [45, 65]. Diese äußern sich häufig in Abdominalschmerzen oder einer Cholestase aufgrund des meist primären Befalls der Leber. Bei einem großen Teil der Patienten wird die Erkrankung bei der Abklärung von unspezifischen Symptomen (z. B. Müdigkeit, Hepatomegalie) oder auffälligen Laborwerten festgestellt. Durch das infiltrative und verdrängende Wachstum der larvalen Läsion kann es im Verlauf zur Kompression von Gefäßen und Gallengängen, portaler Hypertension sowie einer sekundären Leberzirrhose kommen. Die Symptome einer hepatischen Manifestation der AE können daher mit malignen Lebererkrankungen, einer wichtigen Differentialdiagnose, vergleichbar

sein. Aufgrund zentraler Nekrosen der Läsionen sind sekundäre bakterielle Infektionen ernst zu nehmende Komplikationen [45]. Bei einem Drittel der Patienten kommt es im Verlauf zur Infiltration von Nachbarorganen (u.a. Diaphragma, Nieren, Lunge, regionale Lymphknoten) oder zu einer Fernmetastasierung (u.a. Lunge, Gehirn, Milz) [15, 44]. Eine primär extrahepatischen Manifestation ist sehr selten (2-4 % der Fälle) und führt im Verlauf zu entsprechenden organspezifischen Symptomen [44, 65].

1.5 Diagnostik

1.5.1 Bildgebende Verfahren

Zur Diagnostik einer Echinokokkose sind verschiedene bildgebende Verfahren von hoher Wichtigkeit. Hierzu gehören die Sonographie, die Computertomographie (CT) und die Magnetresonanztomographie (MRT). Diese Verfahren haben jeweils unterschiedliche Vor- und Nachteile. In westlichen Ländern kommt es häufig zum zufälligen Nachweis einer Echinokokkose bei Durchführung eines der Verfahren.

1.5.1.1 Sonographie

Die Sonographie stellt eine wichtige Untersuchungstechnik in der Diagnostik von Echinokokkosen dar. Häufig handelt es sich um einen Zufallsbefund einer zystischen Läsion der Leber bzw. eines unklaren Leberherdes. Diese können neben dem Korrelat einer malignen Erkrankung auch der Ausdruck einer Echinokokkose sein. Insbesondere die schnelle Durchführbarkeit, die geringen Kosten sowie das Fehlen einer Strahlenbelastung sind Vorteile der Ultraschalltechnik. Jedoch ist die Methode untersucher- und erfahrungsabhängig.

Für die AE wurde 2015 von Kratzer et al. eine Ultraschallklassifikation der parasitären Leberherden aufgestellt. Die *Echinococcus multilocularis Ulm Classification - Ultrasound* (EMUC-US) unterscheidet fünf unterschiedliche Muster: das „Sturm- und Hagelmuster“, das „hämangiomartige Muster“, das „pseudozystische Muster“ sowie das „Verknöcherungsmuster “ und das „metastasenartige Muster“ [50].

1.5.1.2 Computertomographie

Bei unklaren Leberherden oder dem Verdacht des Befalls anderer Organe kann zur weiterführenden Abklärung ggf. eine CT-Diagnostik durchgeführt werden. Speziell Verkalkungen können in der CT gut detektiert werden [86]. Nachteilig ist die Strahlenbelastung der Untersuchungsmethode.

Bei der AE kann die CT-Morphologie mittels einer Klassifikation, der *Echinococcus multilocularis Ulm Classification - Computed Tomography* (EMUC-CT), beschrieben werden. Dieses Einteilungssystem baut auf zwei Säulen auf: der Primärmorphologie und dem Kalzifikationsmuster. Es werden fünf verschiedene Primärmorphologien unterschieden: Typ I (diffus infiltrierend), Typ II (primär umschrieben tumorartig), Typ IIIa (intermediär primär zystoid), Typ IIIb (großflächig primär zystoid), Typ IV (kleinzystoid / metastatisch), Typ V (überwiegend verkalkt). Diese fünf Typen können in der Klassifikation frei mit den verschiedenen Kalzifikationsmustern kombiniert werden. Davon ausgenommen ist Typ V. Dieser kann nicht durch ein Kalzifikationsmuster näher beschrieben werden. Weiterhin kann das Muster der zentralen Kalzifikation nur mit Typ IV kombiniert werden. Die Nummerierung der verschiedenen Typen ergab sich durch die abnehmende Häufigkeit von Typ I zu V innerhalb des damaligen Kollektivs (n = 228) [28].

Eine Übersicht über die Klassifikation ist in Abbildung 4 „Übersicht über die Definition der EMUC-CT“ schematisch dargestellt. Diese Arbeit bezieht sich ausschließlich auf die verschiedenen Primärmorphologien der EMUC-CT.

1.5.1.3 Magnetresonanztomographie

Ein weiteres bildgebendes Verfahren zur Darstellung von Echinokokkus-Läsionen stellt die MRT, meistens in der T2-Gewichtung, dar. Diese Methode zeigt ihre Stärken insbesondere bei der Beurteilung von Gallenwegs- bzw. Gefäßinfiltrationen oder bei der Darstellung der Zystenmebranen [45]. Darüber hinaus kommt es bei der Untersuchung zu keiner Strahlenbelastung. Für die AE wurde 2003 durch Kodama et al. ein Klassifizierungssystem mit fünf Untergruppen vorgeschlagen [48].

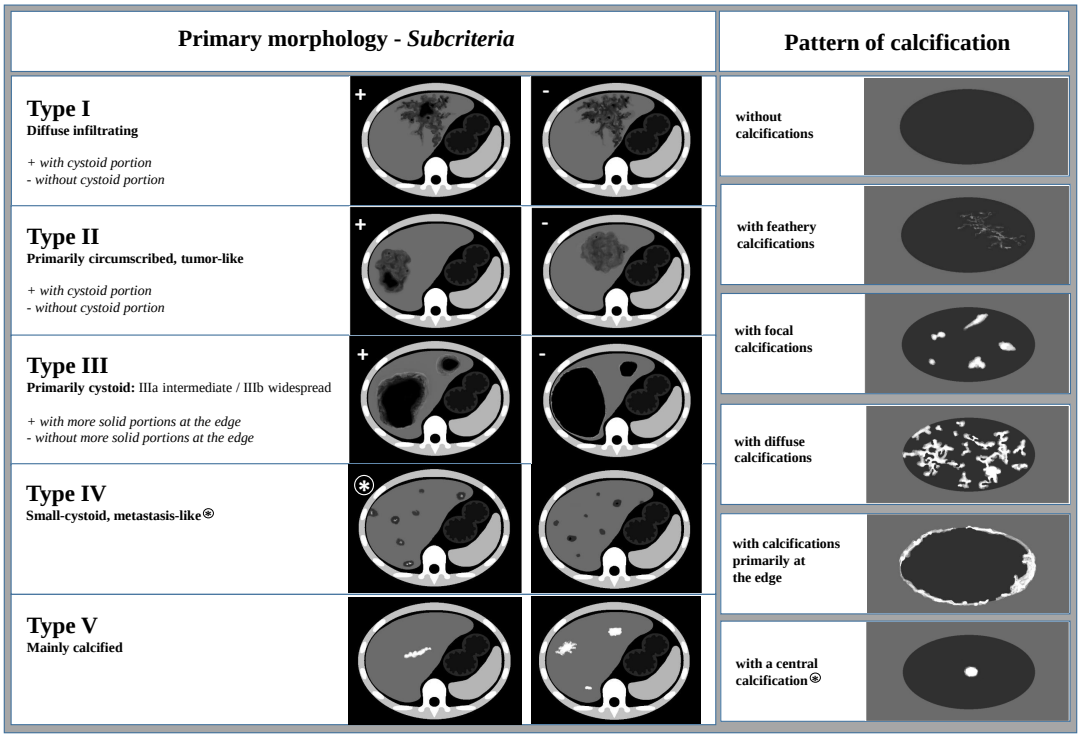

Abbildung 4 – Übersicht über die Definition der EMUC-CT. Basierend auf Graeter et al. [28]. *(links)* Primärmorphologie der EMUC-CT Typen I-V und deren Unterkriterien (zutreffend für Typ I, II und III). *(rechts)* Kalzifikationsmuster. Die beiden Säulen der Klassifikation (Morphologie und Kalzifikation) werden primär separat betrachtet und danach kombiniert. *Abkürzungen: Echinococcus multilocularis Ulm Classification - Computed Tomography (EMUC-CT). aus: Grimm et al., 2020, Anhang, © CC-BY 4.0 (https://creativecommons.org/licenses/by/4.0) [33]*

1.5.2 Gewebsuntersuchungen

1.5.2.1 Makroskopie

Das larvale Stadium des *E. multilocularis*, die Metazestode, zeigt makroskopisch im Menschen ein verdrängendes und infiltrierendes Wachstum. Die Tumormasse weist meistens mehrere vesikuläre Strukturen auf. Der Anschnitt der Läsion hat Ähnlichkeiten zur Schnittfläche eines Brotes (siehe Abb. 5 „Anschnitt einer alveolären Echinokokkose in der Leber“) [88].

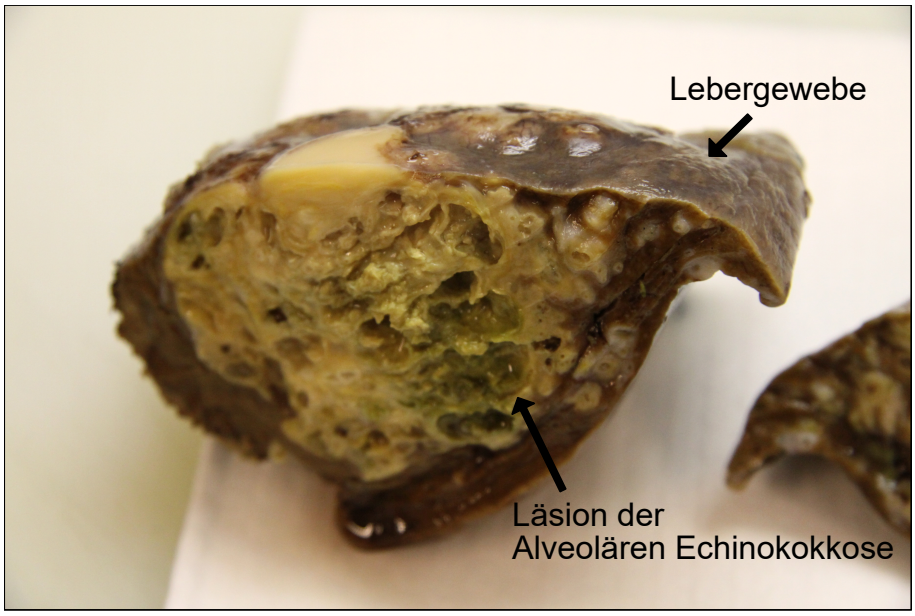

Abbildung 5 – **Anschnitt einer alveolären Echinokokkose in der Leber.**
Quelle: eigene Abbildung

1.5.2.2 Mikroskopie

Konventionelle Histologie Wegweisend in der histologischen Begutachtung ist die Darstellung der äußeren, die Zysten umschließende Laminarschicht [89]. Diese mucinreiche Schicht bildet eine physikalische und chemische Barriere zum Wirt und ist spezifisch für die *Echinococcus spp.* [22, 24]. Sie wird von der inneren zellulären Germinalschicht synthetisiert [89]. Von dieser werden in das Zysteninnere sogenannte Brutkapseln ausgebildet. In diesen reifen die Kopfanlagen des *E. multilocularis*, die Protoscolces [89]. Im Gegensatz zur Infektion in Zwischenwirten, wie der Maus, können diese jedoch nur selten beim Menschen, einem Fehlzwischenwirt, nachgewiesen werden [69].

Die Läsion ruft im Wirtsgewebe meistens eine Nekrosereaktion hervor [99]. Der Übergang der Nekrose zum humanen hepatischen Gewebe wird in aller Regel durch eine dreischichtige Randzone gebildet. Dabei kann eine innere Schicht mit epitheloiden Zellen sowie Granulozyten von einer äußeren Schicht mit Lymphozyten unterschieden werden. Getrennt werden beide von einer mehr oder weniger ausgeprägten Fibrosezone (siehe Abb. 6 „Schematische Abbildung einer larvalen Läsion des *E. multilocularis*“) [33, 70].

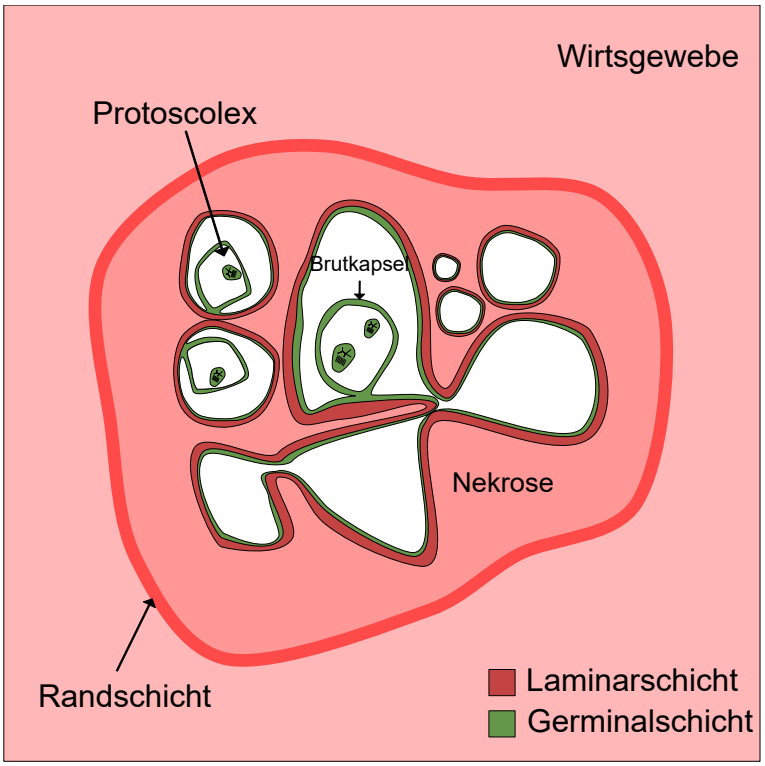

Abbildung 6 – Schematische Abbildung einer larvalen Läsion des *E. multilocularis*. Es zeigt sich ein Geflecht von Zystenanschnitten. Diese sind mit der Germinalschicht ausgekleidet. Von dieser bilden sich Brutkapseln, die Protoscoleces enthalten, in das Innere der Zysten. Nach Außen schließt sich die Laminarschicht an. Umgeben wird die Läsion meist von einer Nekrose, die von einer Randzone mit Übergang ins das vitale Wirtsgewebe umschlossen ist.
Quelle: eigene Abbildung

Neben der klassischen Hämatoxylin-Eosin (HE)-Färbung wird bei der Diagnostik der AE häufig eine periodic acid–Schiff (PAS)-Färbung angefertigt, da sich in dieser die Laminarschicht PAS-positiv darstellt (siehe Abb. 7 „Konventionelle Färbungen einer alveolären Echinokokkose der Leber“) [47].

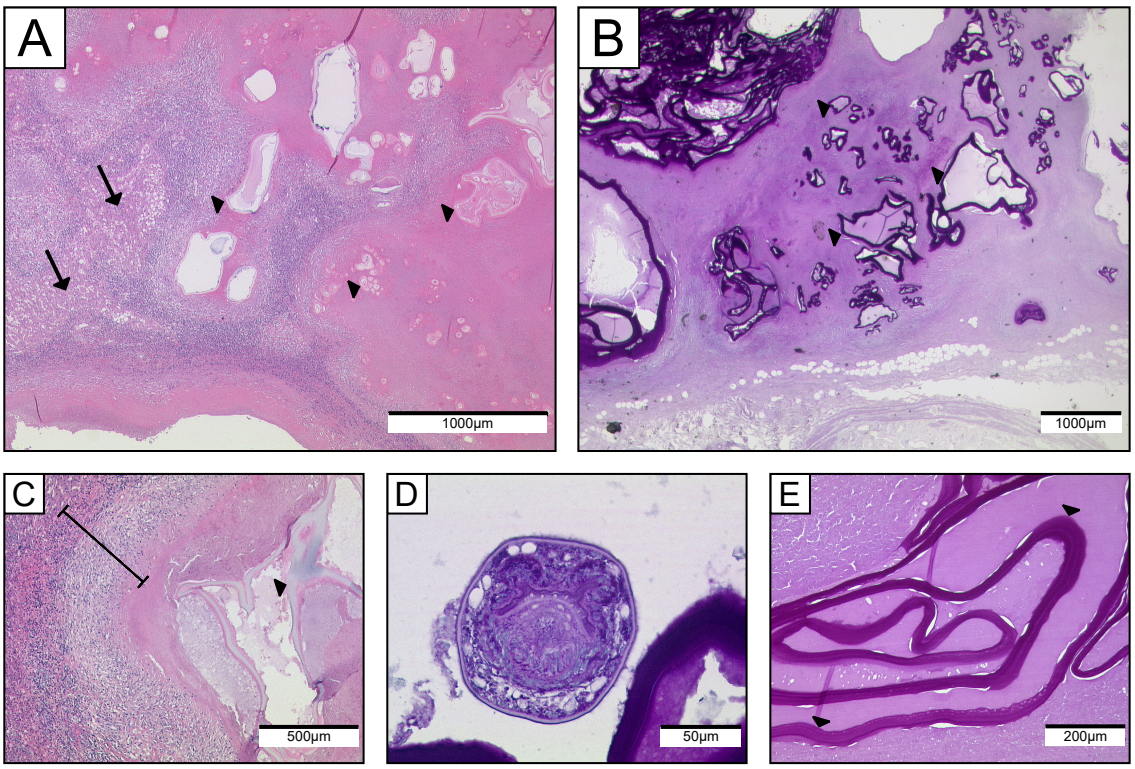

Abbildung 7 – Konventionelle Färbungen einer alveolären Echinokokkose der Leber. *(A)* HE-Färbung eine hepatischen AE. *(Pfeilspitze)* Zysten mit Laminarschicht. *Pfeile* Regelrechtes Lebergewebe. *(B)* PAS-Färbung einer hepatischen AE. *(Pfeilspitze)* Zysten mit Laminarschicht. *(C)* Randbereich einer Läsion der AE in HE-Färbung. *(Pfeilspitze)* Laminarschicht. Die Randzone ist gekennzeichnet. *(D)* Protoscolex in PAS-Färbung. *(E)* Laminarschicht in PAS-Färbung. *Abkürzungen: alveoläre Echinokokkose (AE), Hämatoxylin-Eosin (HE), periodic acid–Schiff (PAS).*
Quelle: eigene Abbildung

Immunhistologie Neben konventionellen Färbungen hat die Immunhistochemie (IHC) in der Diagnostik der Echinokokkosen einen immer höheren Stellenwert gewonnen. Speziell die Unterscheidung zwischen AE und CE ist eine Stärke der IHC [69].

Der monoklonale Antikörper Em2G11 (mAb Em2G11) bindet spezifisch an das Em2-Glykoprotein des *E. multilocularis* und ist ein Immunglobulin (Ig) G_1-Antikörper [7, 20]. Mit einer immunhistochemischen Färbung unter Verwendung dieses Antikörpers kann die Laminarschicht und eine äußere Schicht der Protoscolces des *E. multilocularis* angefärbt werden [7, 69]. Daneben ist der monoklonale Antikörper EmG3 (mAb EmG3) beschrieben. Dieser gehört zu den Immunglobulinen des Typ M. Das genaue Antigen, an welches mAb EmG3 bindet, ist bisher nicht bekannt, jedoch konnten Austestungen eine Spezifität für *Echinococcus spp.* feststellen. Der Antikörper reagiert mit Metazestodenbestandteilen des *E. multilocularis*, *E. granulosus* (G1, G4, G5, G7) sowie des *E. vogeli*

(siehe Abb. 8 „Immunhistochemische Anfärbung einer Echinokokkose“) [35, 69]. Beide monoklonalen Antikörper entstammen der Maus.

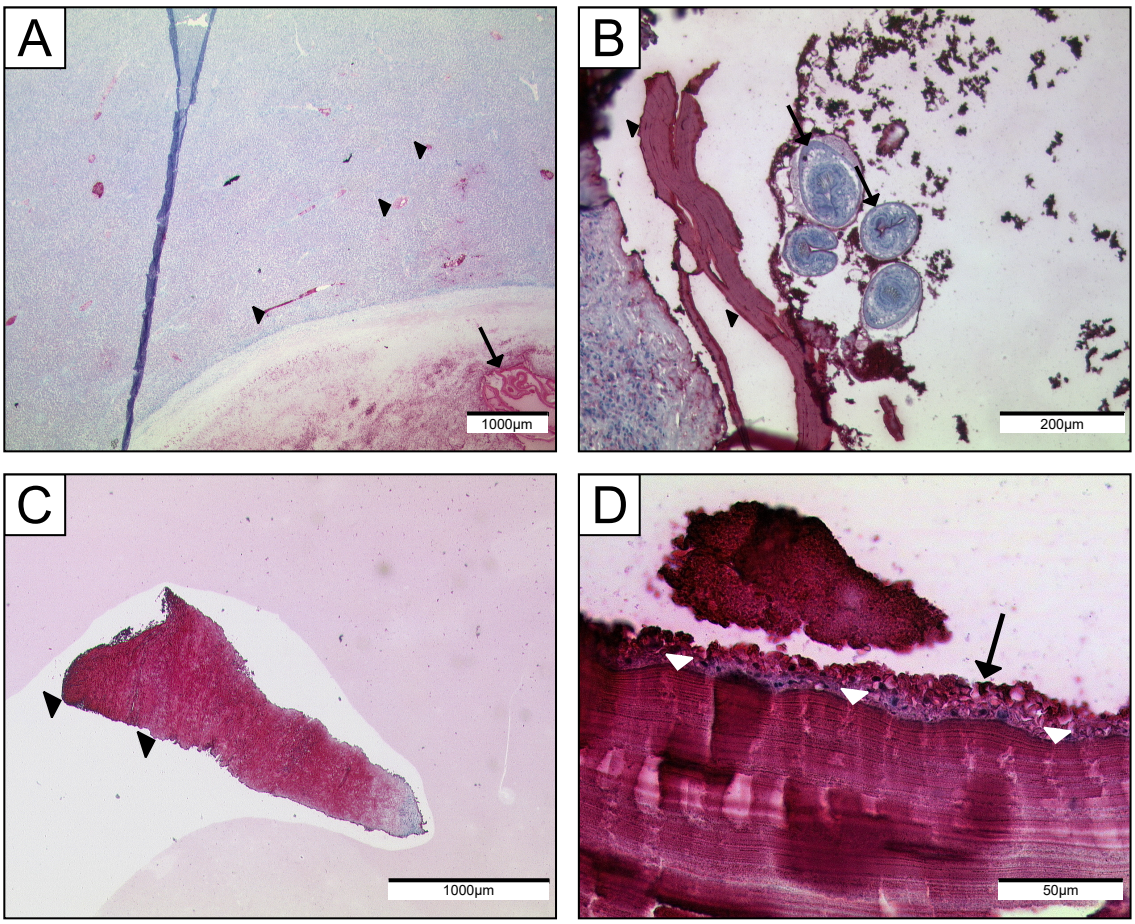

Abbildung 8 – Immunhistochemische Anfärbung einer Echinokokkose. *(A)* IHC mit mAb Em2G11. *(Pfeil)* Angefärbte Laminarschicht umgeben von nekrotischem Gewebe. *(Pfeilspitzen) spems* im angrenzenden Lebergewebe. *(B)* IHC mit mAb Em2G11. Zu sehen sind Protoscoleces *(Pfeile)* sowie angefärbte Laminarschicht *(Pfeilspitzen)* des *Echinococcus multilocularis*. *(C)* IHC mit mAb EmG3 einer Leberstanze. Deutlich sichtbare Anfärbung *(Pfeilspitzen)* der Leberstanze im Sinne von *spems*. *(D)* IHC mit mAb EmG3 einer Laminar- *(weiße Pfeilspitzen)* und Germinalschicht *(schwerzer Pfeil)* des Echinococcus granulosus. In der Germinalschicht sind einzelne Zellkerne zu sehen. *Abkürzungen: Immunhistochemie (IHC), monokolnaler Antikörper (mAb), Small particles of Echinococcus multilocularis (spems).*
Quelle: eigene Abbildung

Durch immunhistochemische Färbungen konnten auch die sogenannten *Small particles of Echinococcus multilocularis* (*spems*) in der AE und *Small particles of Echinococcus granulosus* (*spegs*) in der CE aufgezeigt werden [7, 69]. Dabei handelt es sich

um kleine Partikel, die höchstwahrscheinlich beim Wachstum der Metazestode von der Laminarschicht abgesondert werden. Sie sind in der direkten Umgebung sowie auch in regionalen Lymphknoten zu finden [35, 38]. Es konnte nachgewiesen werden, dass die Behandlung bei humaner AE mit Albendazol zu einem vermehrten Nachweis von *spems* führt [70]. Die endgültige biologische Bedeutung ist bisher nicht bekannt (siehe Abschnitt 1.7 „Wirt-Parasiten-Interaktion“).

1.5.2.3 Polymerasekettenreaktion

An Gewebematerial kann neben der histologischen Begutachtung ebenfalls der Nachweis parasitärer Desoxyribonukleinsäure (DNA) mittels Polymerasekettenreaktion (PCR) versucht werden [69]. Eine Stärke der Technik besteht insbesondere in der Möglichkeit der anschließenden DNA-Sequenzierung zur Unterscheidung der verschiedenen Spezies [32].

Es wurden in der Vergangenheit verschiedene PCR-Protokolle zur Amplifikation von Echinokokkus-DNA publiziert [79, 84, 85]. Jedoch wurde bisher keines nach den allgemein akzeptierten Standards für die Validierung von DNA-Amplifikationstests in der Diagnostik ausgetestet [74]. 2021 veröffentlichte die Arbeitsgruppe von Prof. Brehm (Institut für Hygiene und Mikrobiologie, Universität Würzburg) ein nach diesen Standards evaluiertes Protokoll [34]. Diesem liegt mit leichten Abwandlungen das Vorgehen von Myjak et al. zugrunde und zielt auf Spezies-spezifische mitochondriale 12S rDNA [60].

1.5.3 Serologie

Die Serologie stellt eine weitere Säule der Diagnostik der AE dar. Dabei werden verschiedene Testverfahren wie Enzyme-linked Immunosorbent Assay (ELISA) oder Western Blots eingesetzt. Insbesondere der Nachweis von Antikörpern gegen Em2 ist von Bedeutung [83]. Die Spezifität und Sensitivität gilt im Allgemeinen als hoch [81]. Jedoch sinkt die Sensitivität insbesondere in frühen Stadien oder bei kleinen Läsionen deutlich [9]. Auch die serologische Unterscheidung zwischen AE und CE kann aufgrund der hohen genetischen Übereinstimmung fehlerbehaftet sein [93].

1.5.4 Diagnosestellung und Differentialdiagnosen

Die Diagnosestellung einer Echinokokkose kann schwierig sein. Es handelt sich um eine seltene Krankheit, an die häufig nicht gedacht wird. Neben der Abgrenzung zu anderen tumorösen Erkrankungen kann auch die Differentialdiagnose zwischen den beiden verbreiteten Echinokokkosen (AE und CE) anspruchsvoll sein. Reinehr et al. hat hierfür

einen Diagnostikalgorithmus unter Einbeziehung verschiedener Verfahren (Makroskopie, Serologie, Histologie, IHC, PCR) aufgestellt [69].

Nach der *World Health Organisation - Informal Working Group on Echinococcosis* (WHO-IWGE) wurden drei verschiedenen Falldefinitionen zur Abgrenzung der unterschiedlichen diagnostischen Wertigkeiten aufgestellt [11]:

- mögliche AE (*„possible“*): Typische Klinik bzw. Epidemiologie mit passender Bildgebung oder positiver Serologie für die AE.
- wahrscheinliche AE (*„probable“*): Typische Klinik bzw. Epidemiologie mit passender Bildgebung und positiver Serologie mit zwei Tests.
- bestätigte AE (*„confirmed“*): Zusätzlich zu den vorherigen Kriterien entweder eine passende Histopathologie oder der Nachweis von *E. multilocularis*-DNA oder beides.

Darüber hinaus wurde zur Einteilung der hepatischen AE die PNM-Klassifikation (P0-4: Lokalisation des Parasiten, N0-1 = Befall der Nachbarorgane, M0-1 = Nachweis von Metastasen) entwickelt. Da das Wachstumsmuster der Metacestode des *E. multilocularis* einer malignen Erkrankung ähnelt entspricht diese in ihrem Aufbau der TNM Klassifikation (T = Tumor, N = nodaler Befall, M = Metastasen) von malignen Tumoren. Aus dieser PNM-Einteilung folgt die WHO-Einteilung der hepatischen AE in vier Stadien [46].

1.6 Therapie und Prognose

Die Empfehlung für die primäre Therapie einer AE umfasst die radikale chirurgische Resektion des parasitären Herdes mit einer darauffolgenden zweijährigen Benzimidazoltherapie [36, 45]. Sollte nur eine partielle Resektion möglich sein, ist die alleinige Langzeittherapie mit Benzimidazolen anzustreben [14, 41, 65]. Bisher konnte jedoch bei dieser medikamentösen Therapie nur eine parasitostatische Wirkung nachgewiesen werden [36, 75]. Neben dem früher alleinig erhältlichen Mebendazol wird inzwischen meistens das besser bioverfügbare Albendazol in der Therapie verwendet [45].

Die 10-Jahresüberlebensrate konnte infolge der Einführung der Benzimidazoltherpie 1975 von 10-20 % auf über 80 % gesteigert werden [11, 36]. Studien aus der Schweiz und Frankreich zeigen inzwischen für AE-Patienten eine nahezu identische Lebenserwartung wie bei der Normalbevölkerung [65, 92]. In anderen Endemiegebieten außerhalb Europas verläuft die Erkrankung weiterhin häufig tödlich, wie u.a. in einer chinesischen Erhebung gezeigt wurde [5].

1.7 Wirt-Parasiten-Interaktion

Für Bandwürmer ist die Wirt-Parasiten-Interaktion von enormer Wichtigkeit. Dabei konnten schon für verschiedene Parasiten immunmodulatorische Effekte auf das Wirtsimmunsystem gezeigt werden [42, 43]. Dies ist auch bei *Echinococcus spp.* der Fall [99]. Für sogenannte Exkretosrisch / Sekretoprisch (E/S)-Produkte des *E. multilocularis* konnte eine immunsuppressive Wirkung nachgewiesen werden [64]. Daneben nimmt das Interesse für die Bedeutung der Laminarschicht als direkte Barriere zwischen Wirt und Parasit in diesem Zusammenhang zu [23]. Untersuchungen zeigten eine spezifische Bindung des Maus-Kupffer-Zell-Rezeptors (KCRs) an die Laminarschicht des *E. granulosus* sowie des *E. multilocularis* [23, 39]. Dabei ist bekannt, dass Kupffer-Zellen zur Immuntoleranz beitragen können [90]. Die Bestandteile der Laminarschicht, insbesondere der Kohlenhydratanteil, sind damit bei der Entwicklung einer immunologischen Toleranz des Wirts gegenüber den Parasiten nicht zu unterschätzen [23, 99]. Umso interessanter sind damit die Auswirkungen der *spems*, die höchstwahrscheinlich von der Laminarschicht ausgehen [23, 34]. Durch ihre Ausbreitung im Wirtsgewebe und insbesondere der Einschwemmung in regionalen Lymphknoten haben sie eine breite Interaktionsfläche mit dem Wirtsorganismus [35, 38]. Casaravilla et al. konnten in diesem Zusammenhang für Partikel der Laminarschicht des *E. granulosus* (*spegs*) einen Effekt auf die Reifung von dendritischen Zellen zeigen [16]. Die dendritischen Zellen verfielen in ein Zwischenstadium zwischen unreif und gereift, welches als *semi-mature* bezeichnet wird. Diesem Phänotyp wird ein höheres tolerogenes Potential zugeschrieben [54].

Neben diesen Effekten, die eine Immuntoleranz des Wirts gegenüber dem Parasiten begünstigen, kann jedoch auch eine effektive Immunabwehr beobachtet werden. In Mäusen konnte bei Schwächung der zellulären Immunabwehr eine deutlich höhere Anfälligkeit gegenüber der Infektion mit *E. multilocularis* gezeigt werden [6]. Gleiches konnte bei Menschen beobachtet werden [10]. Insgesamt scheint die Immunabwehr des Menschen als Fehlzwischenwirt gegenüber des *E. multilocularis* deutlich effektiver als z. B. bei Mäusen [99].

In Zusammenschau kann bisher ein komplexes Zusammenspiel von unterschiedlichen immunmodulatorischen Mechanismen bei der AE beobachtet werden. Vorgänge, die eine Toleranzentwicklung gegenüber dem *E. multilocularis* begünstigen, könnten hierbei mögliche therapeutische Angriffspunkte darstellen.

1.8 Zielsetzung der Arbeit

Diese Arbeit betrachtet verschiedene Aspekte der humanen AE, um daraus Schlüsse zur Biologie, Entwicklung und Diagnostik der Erkrankung zu ziehen.

Ein Teilaspekt besteht in der Evaluierung einer durch die Arbeitsgruppe von Prof. Brehm im Institut für Hygiene und Mikrobiologie neu etablierten PCR zum Nachweis von Cestoden-DNA. Dabei war insbesondere die Frage nach den Möglichkeiten der PCR in der Diagnostik der AE an Formalin-fixiertes Paraffin-eingebettetes (FFPE)-Gewebe im Vergleich zu immunhistochemischen Methoden von Bedeutung.

Nachdem Barth et al. 2012 erstmalig *spems* bei humaner AE beschrieben haben und in weiteren Studien diese in Lymphknoten nachgewiesen werden konnten [7, 38], stellte sich weiterhin die Frage nach der biologischen Bedeutung dieser Partikel. Bei Läsionen des *E. granulosus* kann ein immunologischer Einfluss von Partikeln der Laminarschicht vermutet werden [16]. Daher war Ziel dieser Arbeit einerseits Gewebe mit *spems* auf das Vorhandensein von parasitärer DNA und damit verbundenem vitalem Zellmaterial des *E. multilocularis* zu untersuchen. Andererseits sollten die Auswirkungen von *spems* auf *Peripheral Blood Mononuclear Cell* (PBMC) evaluiert werden. Hierfür wurden mittels Durchflusszytometrie mögliche Reaktionen der PBMCs auf *spems* gemessen. Außerdem sollten die Auswirkungen der AE, insbesondere das Vorhandensein von *spems*, auf regionale Lymphknoten untersucht werden.

Darüber hinaus werden in dieser Arbeit mögliche histomorphologische Korrelate der unterschiedlichen EMUC-CT Primärmorphologien analysiert, um hieraus Schlüsse auf einen denkbaren zeitlichen Ablauf der verschiedenen Läsionsarten im CT zu ziehen.

2 Material und Methoden

2.1 Material

Reagenzien

Tabelle 1 – Reagenzien

Reagenz	Hersteller	Ort
Aceton	VWR International GmbH	Darmstadt, Deutschland
Amoniumchlorid NH_4Cl	Sigma-Aldrich	St. Louis, USA
Ampuwa®	Fresenius Kabi	Bad Homburg, Deutschland
Antibody Diluent	Zytomed Systems	Berlin, Deutschland
Aquatex (Eindeckmedium)	Merck	Darmstadt, Deutschland
Bicoll Trennlösung	Biochrom GmbH (Merck)	Berlin, Deutschland
Brefeldin A	BioLegend	San Diego, USA
Cell Activation Cocktail ohne Brefeldin A	BioLegend	San Diego, USA
Dako REAL Detection System (Alkaline phosphatase/RED; Rabbit/Mouse)	Dako	Hamburg, Deutschland
Dako REAL Hematoxylin	Dako	Hamburg, Deutschland
Dinatrium-Ethylendianmintetraacetat Na_2EDTA	AppliChem GmbH	Darmstadt, Deutschland
***E. multilocularis*-ELISA Em2plus, Nr. 9300**	Bordier Affinity	Crissier, Schweiz

Tabelle 1 – Fortsetzung von Reagenzien

Reagenz	Hersteller	Ort
Ethanol	Sigma-Aldrich	St. Luis, USA
FcR Blocking Reagent	Miltenyi Biotec	Bergisch Gladbach, Deutschland
Fetales Kälberserum	Biochrom GmbH (Merck)	Berlin, Deutschland
Formaldehyd methanolfrei 30 %	Carl Roth GmbH & Co. KG	Karlsruhe, Deutschland
Hämalaun	Merck	Darmstadt, Deutschland
HEPES N-2-Hydroxyethylpiperazin-N'-2-ethansulfonsäure	Carl Roth GmbH & Co. KG	Karlsruhe, Deutschland
HIER Tris-EDTA Buffer pH 9,0 (10 X)	Zytomed Systems	Berlin, Deutschland
Humanalbumin	DRK Blutspendedienst Baden-Württemberg - Hessen	Ulm, Deutschland
Human IL-12 Recombinant Protein	Thermo Fisher Scientific	Waltham, USA
Isotone Kochsalzlösung 0,9 %	B. Braun Melsungen AG	Melsungen, Deutschland
Kalium-Hydrogencarbonat $KHCO_3$	Sigma-Aldrich	St. Luis, USA
Lipopolysaccharides	Sigma-Aldrich	St. Luis, USA
Natriumhydroxid NaOH	Sigma-Aldrich	St. Luis, USA
ODN 2006	Miltenyi Biotec	Bergisch Gladbach, Deutschland
Penecillin-Streptomycin (10000 U/ml)	Thermo Fisher Scientific	Waltham, USA
Perm/Wash™	Becton Dickinson	Heidelberg, Deutschland
Phosphate-Buffered Saline (PBS)	Lonza Group AG	Basel, Schweiz

Tabelle 1 – Fortsetzung von Reagenzien

Reagenz	Hersteller	Ort
Propidiumiodid	Carl Roth GmbH & Co. KG	Karlsruhe, Deutschland
Proteinase K	Carl Roth GmbH & Co. KG	Karlsruhe, Deutschland
Qubit dsDNA HS Assay Kit	Thermo Fisher Scientific	Waltham, USA
RNase-Free DNase Set	Qiagen	Venlo, Niederlande
SERION ELISA classic *Echinococcus* IgG	virion/serion	Würzburg, Deutschland
Sterofundin®	B. Braun Melsungen AG	Melsungen, Deutschland
Trypanblau	Biochrom GmbH (Merck)	Berlin, Deutschland
Zellkulturmedium RPMI 1640 ohne L-Glutamine	Lonza Group AG	Basel, Schweiz
Xylol	Merck	Darmstadt, Deutschland

Angesetzte Puffer und Lösungen

Tabelle 2 – **Angesetzte Puffer und Lösungen** *Abkürzungen: Ammoniumchlorid-Kalium-Hydrogencarbonat (ACK), Ethylendiamintetraessigsäure (EDTA), 2-(4-(2-Hydroxyethyl)-1-piperazinyl)-ethansulfonsäure (HEPES), Magnetic Cell Separation (MACS), Phosphate Buffered Saline (PBS), Trisaminomethan (TRIS), demineralisiertes Wasser (VE-Wasser)*

Puffer	Reagenzien	Menge
ACK-Lyse-Puffer pH 7,4	NH_4Cl $KHCO_3$ Na_2EDTA Ampuwa	0,15 M 10 mM 0,1 mM 1 l
Annexin-Puffer	HEPES Sterofundin	1 M 500 ml
Citratpuffer pH 6	Citrat VE-Wasser	10 mM
Fixierlösung	PBS Formaldehyd (30 %, methanolfrei)	86,7 ml 13,3 ml
MACS-Puffer pH 7,4	PBS EDTA Disodium Salt 2-hydrate Humanes Serumalbumin 20 %	1 l 2,5 mM 5 ml
PBS (10x) pH 7,4	Na_2HPO_4 * 2 H_2O KCl KH_2PO_4 NaCl H_2O	2,3 g 0,4 g 0,4 g 16 g ad 2,0 l
PBS (1x) pH 7,4	PBS (10x) VE-Wasser	1 Teil 9 Teile
TEN-Puffer	TRIS EDTA NaCl	50 mM 5 mM 50 mM

Geräte

Tabelle 3 – Geräte

Gerät	Hersteller	Ort
Absaugpumpe N010 KN.18	KNF Neuberger GmbH	Freiburg, Deutschland
Cytozentrifuge Cytospin 3	Shandon Diagnostics Ltd	Cambridge, Großbritannien
Durchflusszytometer FACScan	Becton Dickinson	Heidelberg, Deutschland
Elektrische Pipette Pipetus® reddot	Hirschmann Laborgeräte GmbH	Co. KG & Eberstadt, Deutschland
Feinwaage PJ3000	Mettler-Toledo	Columbus, USA
Fluorometer Qubit 3.0	Invitrogen	Waltham, USA
Fotomikroskop	Axiophot	Oberkochen, Deutschland
Fotomikroskopkamera KY-F75U	JVC	Yokohama, Japan
Gefrierschrank (-80°C)	Heraeus	Osterode, Deutschland
Heiz-Thermomixer HTM2	HTA BioTec	Bovenden, Deutschland
Ice Flaker	Scotsman	Suffolk, Großbritannien
Inkubator HERAcell 240i	Thermo Fisher Scientific	Waltham, USA
Kryostat Leica CM3050 S	Leica Biosystems	Wetzlar, Deutschland
Kühlschrank (+4°C)	Liebherr	Biberach, Deutschland
Lichtmikroskop Axiovert 40CFL	Carl Zeiss Microscopy GmbH	Jena, Deutschland
Magnetrührer mit Heizplatte	VWR International GmbH	Darmstadt, Deutschland
Pipettierhelfer accu-jet®	Brand GmbH & Co. KG	Wertheim, Deutschland
Plattenschüttler MTS 4	IKA Labortechnik	Staufen, Deutschland

Tabelle 3 – Fortsetzung von Geräte

Gerät	Hersteller	Ort
Rotilabo-Mini Zentrifuge „Unifuge“	Carl Roth	Karlsruhe, Deutschland
Schnellkochtopf	Silit	Riedlingen, Deutschland
Standzentrifuge Rotixa 50RS	Andreas Hettich GmbH & Co. KG	Tuttlingen, Deutschland
Steamer VitaCuisine compact	Tefal	Rumilly, Frankreich
Sterilbank HERAsafe	Thermo Fisher Scientific	Waltham, USA
Ultraschall-Homogenisator Sonoplus HD 2070	Bandelin	Berlin, Deutschland
Universalzentrifuge Heraeus Megafuge 40	Thermo Fisher Scientific	Waltham, USA
Vortex-Schüttler	VWR International	Darmstadt, Deutschland
Waage	Sartorius	Göttingenm, Deutschland
Zentrifuge 5417C und 5430	Eppendorf	Hamburg, Deutschland

Software

Tabelle 4 – Software

Software	Hersteller	Ort
Affinity Designer 1.10	Serif Europe Ltd	Nottingham, Großbritanien
DATAtab	Datatab e.U.	Seiersberg, Österreich
DC Pathos	dc-systeme Informatik	Heiligenhausen, Deutschland
FlowJo 10.8.1	Tree Star	Ashland, USA
Office 365 (Word, Excel, Powerpoint)	Microsoft	Redmond, USA
TeX Live 2021	TeX Users Group	Portland, USA
TeXstudio 4.1.1	Benito van der Zander	
Diskus 5.5	Hilgers Technisches Büro	Königswinter, Deutschland
SAS Version 9.4	SAS Institute Inc.	Cary, USA
CellProfiler 4.1.3	Broad Institute of Havard and MIT	Cambridge, USA

Labormaterial

Tabelle 5 – Labormaterial

Material	Hersteller	Ort
Becherglas	VWR International	Darmstadt, Deutschland
Cellstar™-Tubes (15 ml, 50 ml)	Greiner Bio-One	Kremsmünster, Österreich
Dako Pen	Agilent	Santa Clara, USA
Deckgläser	Gerhard Menzel B.V.&Co.KG	Braunschweig, Deutschland
Edelstahlclip für Cytospin	Tharmac	Wiesbaden, Deutschland
Einmalspritze (1ml, 5ml, 10ml)	B. Braun Melsungen AG	Melsungen, Deutschland
Entsorgungsbeutel	Carl Roth GmbH & Co. KG	Karlsruhe, Deutschland
FALCON® Polystyrene Round Bottom Tube (5ml)	Corning Inc.	Corning, USA

Tabelle 5 – Fortsetzung von Labormaterial

Material	Hersteller	Ort
FALCON® Serologische Pipetten (5 ml, 10 ml, 25 ml)	Corning Inc.	Corning, USA
Filterkarten für TPX-Funnel	Tharmac	Wiesbaden, Deutschland
Handschuhe	diverse Hersteller	
Injektionskanüle Sterican®	B. Braun Melsungen AG	Melsungen, Deutschland
Multipipette M4	Eppendorf	Hamburg, Deutschland
Multiwell Kulturplatten (96-well, Rundboden)	Thermo Fisher Scientific	Waltham, USA
Objektträger Superfrost Plus	Gerhard Menzel B.V.&Co.KG	Braunschweig, Deutschland
Pipetten Research plus	Eppendorf	Hamburg, Deutschland
Pipettenspitzen epT.I.P.S.® (50 - 1000 Mikroliter (µl))	Eppendorf	Hamburg, Deutschland
Pipettenspitzen (10-100 µl)	nerbe plus	Winsen/Luhe, Deutschland
Pipettenspitzen SafeSeal Tips Premium (0,1-10 µl, 2,5 µl)	Biozym Scientific GmbH	Wien, Österreich
Pre-seperation Filter (20 Mikrometer (µm))	Miltenyi Biotec	Bergisch Gladbach, Deutschland
Qubit Assay Tubes	Thermo Fisher Scientific	Waltham, USA
Safety-Multifly®-Kanüle	Sarstedt AG & Co. KG	Nümbrecht, Deutschland
Standardreaktionsgefäß (1,5 ml, 5 ml)	Eppendorf	Hamburg, Deutschland
Skalpellklingen	Braun	Tuttlingen, Deutschland
TPX-Funnel für Cytospin	Tharmac	Wiesbaden, Deutschland
Vacutainer® Multiple Sample Luer Adapter	Becton Dickinson	Heidelberg, Deutschland
Vacutainer® Röhrchen Sodium-Heparin	Becton-Dickinson	Heidelberg, Deutschland
Zählkammer	LO LaborOptik Ltd	Lancing, Großbritannien
Zellkulturflaschen	Thermo Fisher Scientific	Waltham, USA

Antikörper

Immunhistochemie-Antikörper

Es wurden zwei Echinokokkus-spezifische Antikörper für die IHC verwendet. Diese wurden von Prof. Deplazes vom Institut für Parasitologie der Universität Zürich zu Verfügung gestellt. Dabei handelte es sich um den mAb Em2G11 [7, 20] und den mAb EmG3 [35, 69].

Tabelle 6 – Immunhistochemie-Antikörper

Antikörper	Isotyp	Hersteller	Ort
Em2G11	Mouse IgG_1	Prof. Deplazes, Institut für Parasitologie	Zürich
EmG3	Mouse IgM	Prof. Deplazes, Institut für Parasitologie	Zürich

Durchflusszytometrie-Antikörper

Tabelle 7 – Durchflusszytometrie-Antikörper

Antikörper	Hersteller	Ort
FITC **Annexin V**	BD Bioscience	Franklin Lakes, USA
PE-Cy5 Mouse Anti-Human **CD3**	BioLegend	San Diego, USA
PE-Cy5 Mouse Anti-Human **CD14**	BioLegend	San Diego, USA
PE-Cy5 Mouse Anti-Human **CD16**	BD Bioscience	Franklin Lakes, USA
PE-Cy5 Mouse Anti-Human **CD19**	BD Bioscience	Franklin Lakes, USA
FITC, PE, PE-Cy5 Mouse Anti-Human **CD45**	BD Bioscience	Franklin Lakes, USA
PE Mouse Anti-Human **CD69**	BD Bioscience	Franklin Lakes, USA
PE Mouse Anti-Human **CD86**	BD Bioscience	Franklin Lakes, USA
FITC Mouse Anti-Human **IFN-γ**	BD Bioscience	Franklin Lakes, USA
FITC Mouse Anti-Human **TNF-α**	BD Bioscience	Franklin Lakes, USA

Primer

Tabelle 8 – Primer

Name	**Sequenz (5' → 3')**	Produkt (bp)
12S-60F	TTA AGA TAT ATG TGG TAC AGG ATT AGA TAC CC	374
12S-375R	AAC CGA GGG TGA CGG GCG GTG TGT ACC	374

2.2 Methoden

2.2.1 Konventionelle histologische Färbungen

HE-, PAS- und Azan-Färbungen wurden nach den entsprechenden Standardprotokollen durchgeführt [27, 49, 56]. Die PAS-Reaktion führt zur Anfärbung von Kohlenhydraten und somit bei der AE im Speziellen zur Kennzeichnung der Laminarschicht. Bei der Azan-Färbung können insbesondere Kollagen- sowie retikuläre Fasern an ihrer dunkelblauen Färbung identifiziert werden.

2.2.2 Immunhistochemie

Die Immunhistochemie (IHC) ist ein Färbeverfahren in der Histologie und beruht auf der spezifischen Bindung eines Primärantikörpers an einem bestimmten Antigen. Durch eine Nachweisreaktion kann hierdurch das Antigen sichtbar gemacht und unter einem Mikroskop begutachtet werden.

Zur Durchführung wurden in dieser Arbeit Schnitte aus FFPE-Gewebe und Objektträger mit Cytospins gefärbt und begutachtet. Die dafür verwendeten Schnitte wurden mit Hilfe eines Mikrotoms von einem FFPE-Block geschnitten und hatten eine Dicke von 2-4 µm. Die Herstellung eines Cytospins ist im Abschnitt 2.2.4 „Erstellen eines Cytospin“ erläutert.

2.2.2.1 Entparaffinierung

Gewebeschnitte, welche noch in Paraffin eingebettet sind, mussten zunächst entparaffiniert werden. Hierfür wurden sie zu Beginn drei Mal jeweils fünf Minuten in Xylol inkubiert. Danach folgte ein kurzer Waschgang in 100 % Ethanol. Im Anschluss kam eine absteigende Alkoholreihe (100 %, 90 %, 70 % Ethanol) zum Einsatz. In jeder Konzentration wurden die Schnitte wiederum jeweils fünf Minuten inkubiert. Zum Abschluss wurden die Schnitte in VE-Wasser mehrmals gespült.

2.2.2.2 Vorbehandlung

Um die Antigene offenzulegen und für den Primärantikörper erreichbar zumachen, wurden unterschiedliche Vorbehandlungen der Schnitte verwendet.

Welche der beschriebenen Methoden verwendet wurde, richtete sich nach der Austestung des Antikörpers. Hierbei wurden Schnitte mit den verschiedenen Methoden behandelt und danach mit dem auszutestenden Antikörper inkubiert. Die Vorbehandlung,

die zum besten Färbeergebniss führte, wurde im Folgenden als Standard verwendet. Bei Cytospins ist eine Vorbehandlung nicht nötig.

Schnellkochtopf Die Schnitte wurden in kochendem Citratpuffer, mit einem potentia Hydrogenii (pH) von sechs, in einem handelsüblichen Schnellkochtopf (SKT) zwanzig Minuten inkubiert. Nach dem Öffnen des Kochtopfs kühlten die Schnitte weitere zwanzig Minuten im Citratpuffer ab. Anschließend wurden die Schnitte in VE-Wasser gespült.

Diese Vorbehandlung wurde bei Verwendung des mAb Em2G11 eingesetzt.

Steamer Bei dieser Vorbehandlung kam als Puffer EDTA mit einem pH von neun zum Einsatz. Die Schnitte wurden 25 Minuten in Küvetten mit dem vorgeheizten Puffer im Steamer erhitzt. Danach kühlten die Küvetten in Eiswasser zehn Minuten ab. Zum Abschluss wurden die Schnitte ebenfalls in VE-Wasser gespült.

Bei Färbungen mit dem mAb EmG3 wurde diese Vorbehandlung verwendet.

2.2.2.3 Primärantikörper

Nach der entsprechenden Vorbehandlung wurden 100 µl des Primärantikörpers in der jeweiligen Verdünnung (mit *Antibody Diluent*) auf den Schnitt gegeben (mAb Em2G11: 1:100, mAb EmG3: 1:2000). Beide Antikörper wurden von Prof. Deplazes (Institut für Parasitologie, Universität Zürich) zur Verfügung gestellt. Die Inkubationszeit bei FFPE-Schnitten betrug 30 Minuten. Handelte es sich um Cytospins, wurde die Inkubationszeit auf 60 Minuten verlängert. Danach wurden die Schnitte in PBS gespült.

2.2.2.4 Nachweisreaktion

Der Nachweis der gebundenen Primärantikörper wurde mit Hilfe des *Dako REAL Detection System* durchgeführt. Dieses besteht aus einem biotiniertem Sekundärantiköper, Streptavidin konjugiert mit alkaliner Phosphatase und dem entsprechenden roten Chromogen.

Mit der *ready-to-use* Lösung des Sekundärantikörpers und der Streptavidinlösung wurden die Schnitte vollständig benetzt und jeweils 30 Minuten inkubiert. Dazwischen folgten Waschschritte mit PBS. Zum Schluss wurde das rote Chromogen nach Herstellerangabe zusammengemischt und die Schritte damit 16 Minuten inkubiert. Hierauf folgte ein Waschschritt mit VE-Wasser.

2.2.2.5 Gegenfärbung und Eindecken

Zuletzt wurde mit Hematoxylin eine Gegenfärbung durchgeführt. Die Inkubationszeit betrug hierbei 5 Minuten. Darauf folgte das „Bläuen“ in Leitungswasser.

Die fertig gefärbten Schnitte wurden mit Aquatex eingedeckt und unter dem Mikroskop ausgewertet.

2.2.3 Serologie

Der serologische Status der Patienten wurden von der Klinik für Innere Medizin III des Universitästklinikums Ulm zur Verfügung gestellt. Die Daten wurden mittels ELISA nach den Herstellerangaben ermittelt und evaluiert. Dabei fanden zwei verschiedene Kits Anwendung: *E. multilocularis*-ELISA Em2plus, Nr. 9300, Bordier Affinity, Crissier, Schweiz oder SERION ELISA classic *Echinococcus* IgG, virion/serion, Würzburg, Deutschland.

2.2.4 Erstellen eines Cytospin

Mit Hilfe einer Cytozentrifuge kann zelluläres oder anderes biologisches Material, welches sich in Suspension befindet, auf einen Objektträger übertragen werden. Dies ermöglicht anschließend eine Untersuchung mit histologischen Standardverfahren.

Zum Erstellen eines Cytospins wurden 10 µl bzw. 5 µl der zu untersuchenden Suspension mit 90 µl bzw. 95 µl PBS gemischt. Ein Objektträger wurde mit einem Lochfilterpapier in eine Cytospinhalterung eingespannt und in die Cytozentrifuge eingehängt. In den dafür vorgesehenen Trichter (*TPX-Funnel*) wurden nun die 100 µl Suspension pipettiert. Es folgte die Zentrifugation mit 650 Umdrehungen pro Minute für drei Minuten. Abschließend wurde der Objektträger bei Raumluft getrocknet und für zehn Minuten mit Aceton fixiert.

Wurde der Cytospin anschließend immunhistochemisch gefärbt, erfolgte dies mit methodenbedingten Abweichungen von dem vorgestellten Standardprotokoll der IHC (siehe Abschnitt 2.2.2 „Immunhistochemie“). Eine Entparaffinierung sowie die Antigendemaskierung mittels spezifischer Vorbehandlungen waren nicht nötig. Die Inkubation mit dem Primärantikörper dauerte 60 Minuten.

2.2.5 CellProfiler

CellProfiler ist eine Software zur automatisierten Analyse von digitalen Bilddateien und ist insbesondere zur Auswertung von histologischen Färbungen entwickelt worden [51].

Es handelt sich um eine freie Software, die durch das *Broad Institute* des *Massachusetts Institute of Technology* und der *University of Havard* bereitgestellt wird. Mögliche Anwendungsfelder sind u. a. die Zellzählung oder die Intensitätsmessung einer Färbung.

Die Bildanalysen werden anhand sogenannter *Pipelines* durchgeführt. In diesen sind die verschiedenen Schritte zur Analyse nach der jeweiligen Fragestellung definiert. Die erhobenen Daten können danach exportiert werden.

Die Einstellungen der in dieser Arbeit verwendeten Pipelines sind im Anhang unter dem Abschnitt „Pipelines für *CellProfiler*“ auf Seite 107 aufgeführt. Die erhobenen Daten wurden nach dem Export mit Excel 365 aufgearbeitet.

2.2.6 Generierung von artifiziellen *spems*

Als Ausgangsmaterial zur Generierung von artifiziellen *spems* wurde in der Zellkultur gezüchtete Laminarschicht von *E. multilocularis*-Zysten verwendet. Diese wurde von Prof. Brehm (Institut für Hygiene und Mikrobiologie, Universität Würzburg) zur Verfügung gestellt [64]. Das Material wurde in Gefäßen mit einem Fassungsvermögen von 50 Milliliter (ml) in PBS bei -80 °C gelagert.

Der erste Schritt der Aufbereitung bestand im zweimaligen Waschen des Ausgangsmaterial mit PBS und anschließender Zentrifugation (2000 Gewichtskraft (G), 10 Minuten (min)). Der Überstand wurde jeweils verworfen. Es folgte die Zerkleinerung des Materials mittels Ultraschall (4 min, Puls/Ruhe 1:1, 60 % Leistung). Um größere Partikel herauszufiltern, wurde das Gemisch aus Flüssigkeit und zerkleinertem Material durch einen 20 µm-Filter geleitet und anschließend in 1,5 ml Standardgefäße überführt. Es folgte die Abzentrifugation zu einem Pellet (5000 G, 6 min). Um mögliche Rückstände von DNA zu eliminieren, wurde das Pellet in einem DNase-Puffer-Gemisch (1:5; *RNase-Free DNase Set, Qiagen*) gelöst und für 20 Minuten bei 37 °C inkubiert. Es folgte das Waschen mit PBS, anschließender Zentrifugation (5000 G, 10 min) und die Resuspendierung des entstandenen Pellets in PBS mit Penicillin-Streptomycin. Zur Kontrolle wurde eine DNA-Messung mit dem *Qubit dsDNA HS Assay Kit* nach Herstellerprotokoll durchgeführt. Es wurden nur Proben verwendet, bei denen kein Nachweis von DNA mehr möglich war. Die Proben wurden bei -20 °C bis zur Weiterverwendung eingelagert.

Um die Konzentration der generierten *spems* zu quantifizieren, wurde ein Cytospin in Abhängigkeit der vermuteten Konzentration mit 5 µl bzw. 10 µl erstellt (siehe Abschnitt 2.2.4 „Erstellen eines Cytospin“). Es folgte eine IHC mit mAb Em2G11 und die anschließende Bestimmung der Anzahl an artifiziellen-*spems* pro Sichtfeld (100x Vergrößerung) an fünf Positionen mittels der Software *CellProfiler* (Pipeline 2, siehe Abschnitt 2.2.5 „CellProfiler“). Dies wurde mindestens an jeweils drei verschiedenen Cytosopins durchgeführt und anschließend auf eine Konzentration pro µl umgerechnet. Die

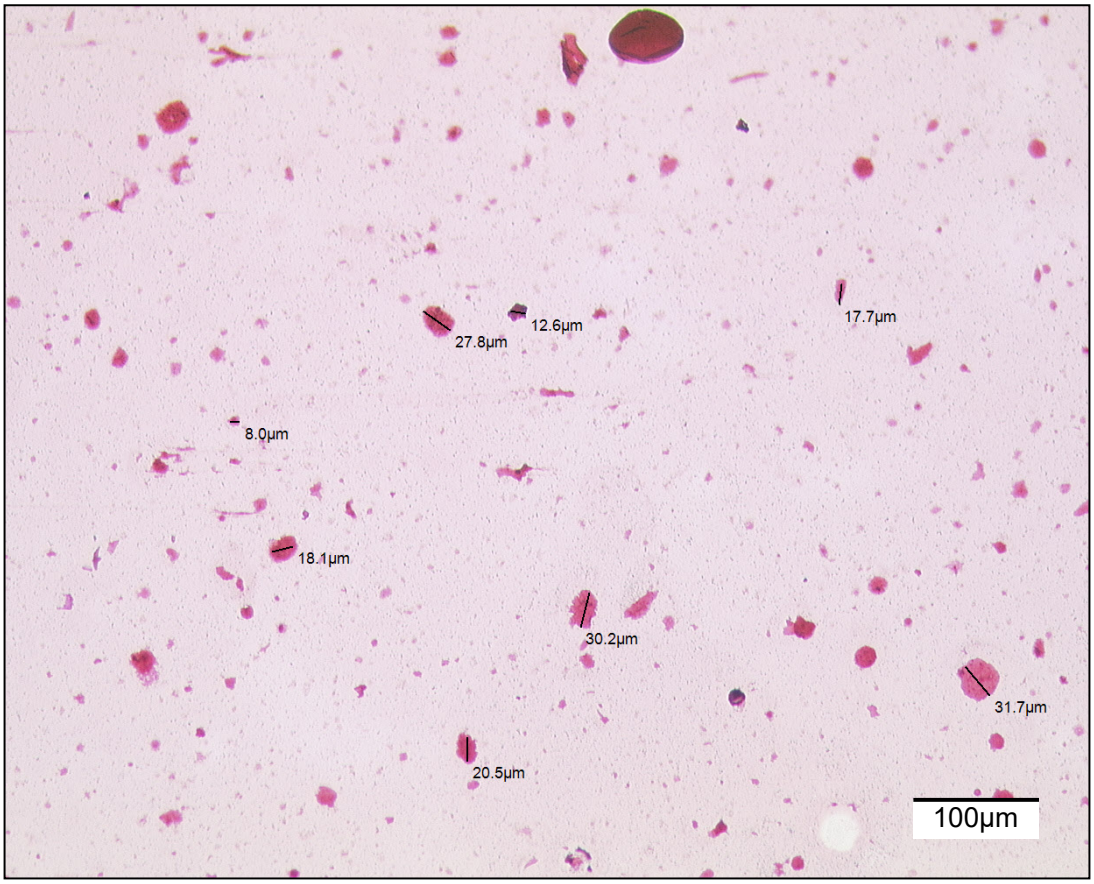

Abbildung 9 – Cytospin von artifiziellen *spems*. Immunhistochemie mit dem monoklonalen Antikörper Em2G11. Der Durchmesser einzelner Partikel wurde gemessen (maximal: 31.7 µm).
Quelle: eigene Abbildung

durchschnittliche Standardabweichung zwischen den errechneten Konzentrationen der Cytospins einer Probe lag bei 20 %. In Abbildung 9 „Cytospin von artifiziellen *spems*“ ist beispielhaft ein Ausschnitt eines Cytospins mit artifziellen *spems* gezeigt.

Berechnungsformel für die Konzentration von *spems*

$$c_{spems} = \frac{n * \frac{A_{Cytospin}}{A_{Sichtfeld}}}{V}$$

Fläche des Cytospin $A_{Cytospin}$ = 30,19 mm^2

Fläche des Sichtfelds (Fotomikroskop, Vergrößerung 100x) $A_{Sichtfeld}$ = 0,66211 mm^2

Volumen der Probe V = 10 µl

Anzahl der *spems* (Mittelwert von fünf Zählungen mit CellProfiler) n

Konzentration an *spems* pro µl c_{spems}

2.2.7 PCR-Analyse von humanen Läsionen des *Echinococcus multilocularis*

2.2.7.1 Zusammenstellung des Probenkollektivs

Die Auswahl der Proben erfolgte auf Grundlage des FFPE-Gewebearchivs des pathologischen Instituts des Universitätsklinikums Ulm. Bei der Zusammenstellung wurde auf unterschiedliches Konservierungsalter und ausreichend Material geachtet. Ebenso musste immunhistochemisch mittels mAb Em2G11 der Nachweis einer AE durch einen erfahrenen Pathologen erbracht worden sein. Dies entspricht der WHO-Fallklassifikation „bestätigte AE“ [11]. Daneben wurden zur Kontrolle Proben mit nachgewiesener CE, Gewebe von nicht infizierten Patienten sowie reine Pufferlösung in das Kollektiv eingeschlossen.

Das Kollektiv bestand somit insgesamt aus 51 Proben von 22 Patienten. 18 Patienten des Kollektivs hatten eine histologisch bestätigte AE. Dabei handelte es sich um neun weibliche und acht männliche Patienten. Bei einer Person war das Geschlecht unbekannt. Das Durchschnittsalter dieser Kohorte war 44,8 ± 19 Jahre. Bei 13 dieser AE-Fälle konnte die Serologie ermittelt werden. Das Kollektiv umfasste 29 Proben, die der Leber entstammten. Daneben hatten die Proben ihren Ursprung im Gehirn (n = 2), im Herzen (n = 1), im Brustgewebe (n = 1), im Bindegewebe (n = 3), in Lymphknoten (n = 6) sowie in zytologischen Aspiraten (n = 3). 20 Proben wurden fünf Jahre oder kürzer in Paraffin konserviert. Eine Konservierungszeit von über fünf Jahren hatten 25 Proben. Die älteste Material wurde vor 68 Jahre gewonnen.

2.2.7.2 Materialvorbereitung

Austestung der Methode Um die Methode der DNA-Isolation und Probenvorbereitung für die Cestoden-PCR zu validieren, wurde ein Testlauf mit einem einzelnen Fall durchgeführt. Hierbei wurde ebenfalls ausgetestet, welche Menge an FFPE-Material für das erfolgreiche Durchführen der Methode nötig ist.

Zu Beginn wurden Areale aus der Läsion des *E. multilocularis* mit Laminarschicht und *spems* ausgewählt. Diese unterschieden sich jeweils in ihrem Durchmesser (1 Millimeter (mm), 2 mm, 5 mm, 10 mm). Ebenso wurde eine Negativprobe eingeschlossen. Das weitere Vorgehen entsprach dem beschriebenen Verfahren zur Materialgewinnung und Durchführung der Cestoden-PCR im folgenden Abschnitt.

Auf Grundlage dieser Voruntersuchung wurde als kleinstes mögliches Areal ein Durchmesser von mindestens 2 mm festgelegt. Die Dicke der Schnitte wurde auf 5 µm bestimmt.

Tabelle 9 – Gruppen der Cestoden-PCR. *Abkürzungen: zystische Echinokokkose (CE), Echinococcus multilocularis (E. multilocularis), Polymerasekettenreaktion (PCR), Small particles of Echinococcus multilocularis (spems)*

Gruppe	Beschreibung	Probenanzahl n
1	parasitäre Läsion mit Laminar- und Germinalschicht	15
2	Gewebe mit *spems*	15
3	Gewebe ohne histologisch nachweisbares *E. multilocularis*-Material	9
4	Lymphknoten mit *spems*	6
CE-Läsion	Gewebe aus bestätigter CE-Läsion	2
Kontrollgewebe	Lymphknotengewebe von nicht infizierten Patienten	2
Negativkontrolle	TEN-Puffer	2

Vorbereitung der Proben Von jeder Probe wurden Leerschnitte aus FFPE-Material erstellt. An einer immunhistochemischen Färbung mit dem *E. multilocularis*-spezifischen mAb Em2G11 wurden am Mikroskop Areale mit den entsprechenden Bedingungen herausgesucht und markiert (siehe Tab. 9 „Gruppen der Cestoden-PCR“). Die Areale wurden mit einem Fotomikroskop dokumentiert und auf die Leerschnitte übertragen. Die entsprechenden Areale der unterschiedlichen Gruppen 1 - 4 sind in Abbildung 10 „Präparation und Lokalisierung des Probenmaterials für die Cestoden-PCR“ exemplarisch dargestellt.

Zur DNA-Extraktion fand das Standardprotokoll des Labors Anwendung. Begonnen wurde mit der Entparafinierung der Leerschnitte (Dicke = 5 µm) mit Hilfe einer Xylol- und Alkoholreihe. Auf die angezeichneten Areale wurde eine Mischung aus TEN-Puffer und Proteinase K gegeben (pro 100 µl TEN-Puffer 10 µl Proteinase K) und das Gewebe mit einem Skalpell entfernt. Die Mischung aus TEN-Puffer, Proteinase K und Gewebe wurde in ein Reaktionsgefäß überführt und inkubierte bei 62 °C über Nacht in einem Thermomixer. Am nächsten Morgen wurde die Probe bei 95 °C fünf Minuten denaturiert. Die Proben wurden anschließend bei -20 °C eingefroren und bis zum Versenden gelagert.

2.2.7.3 Durchführung der Cestoden-PCR

Die Proben wurden mit Hilfe eines Zahlencodes verblindet und gekühlt in das Institut für Hygiene und Mikrobiologie der Universität Würzburg versandt. Dort wurde mittels PCR auf *Echinococcus spp.*-DNA getestet [34]. Dabei kam das Primerpaar 12S-60F und 12S-375R zum Einsatz, welches 1999 in der Arbeit von Nickisch-Rosenegk et al. zu phylogenetischen Analysen bei Cestoden beschrieben wurde [63]. Das verwende-

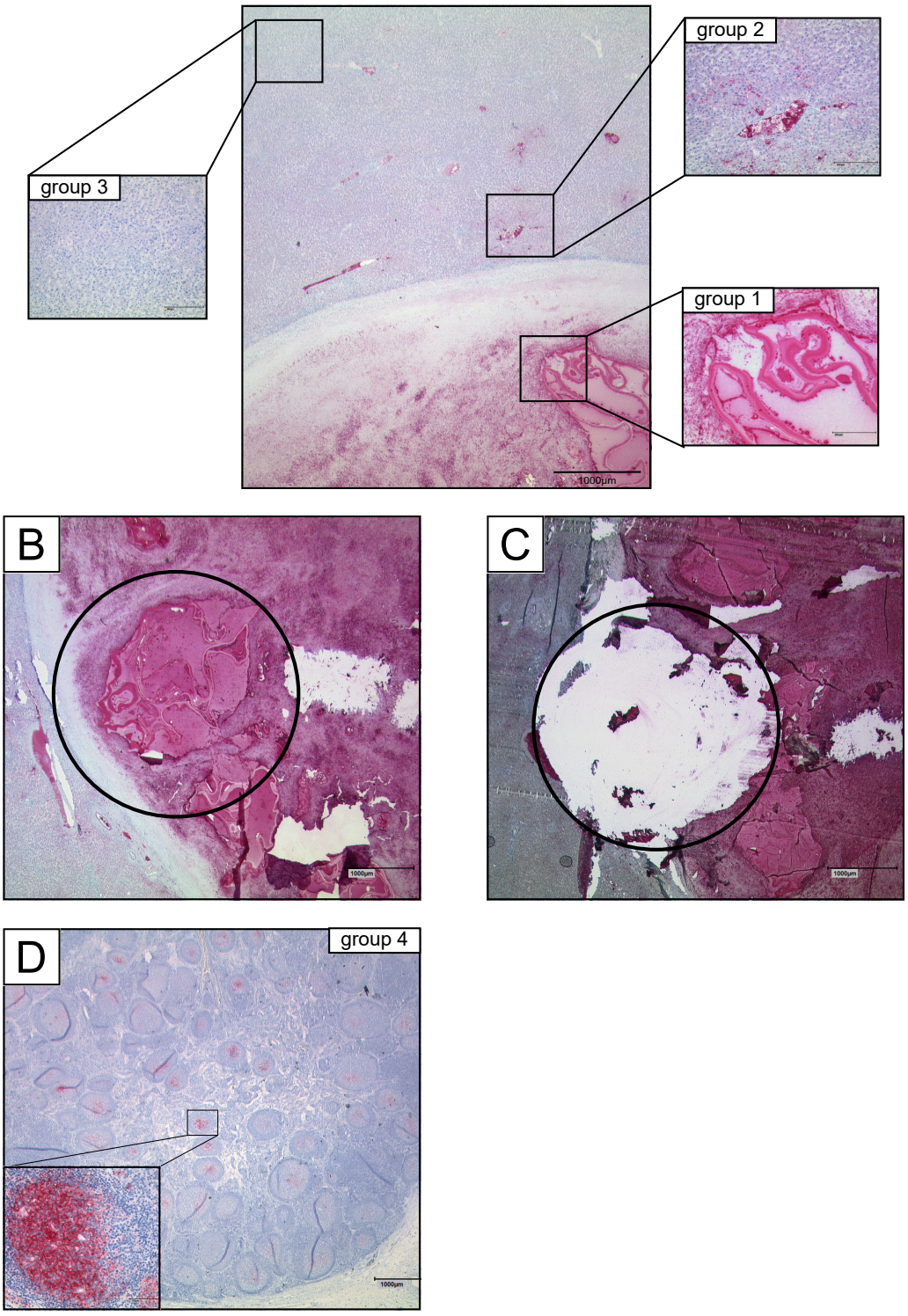

Abbildung 10 – Präparation und Lokalisierung des Probenmaterials für die Cestoden-PCR. *(A)* mAb Em2G11-IHC: Beispielhafte Darstellung der unterschiedlichen Gewebelokalisationen innerhalb einer AE-Leberläsion (Gruppe 1: parasitäre Läsion mit Laminar- und Germinalschicht; Gruppe 2: Gewebe mit *spems*; Gruppe 3: Gewebe ohne histologisch nachweisbares *E. multilocularis*-Material); mAb Em2G11-IHC vor *(B)* und nach *(C)* Mikrodissektion; *(D)* mAb Em2G11-IHC: Lymphknoten mit *spems* (Gruppe 4) mit Vegrößerung eines Keimzentrum mit *spems*.
Quelle: Grimm et al., 2021, Seite 14, © CC-BY 4.0 (https://creativecommons.org/licenses/by/4.0) [34]

te PCR-Protokoll baute auf der veröffentlichten Vorgehensweise von Myjak et al. zum Nachweis von Echinokokkus-DNA in Biopsien auf [60]. Das vollständige Protokoll ist der Arbeit von Grimm et al. zu entnehmen [34].

2.2.8 Inkubation vom PBMC mit *spems*

2.2.8.1 Probengewinnung

Zur Gewinnung der PBMCs für die Inkubation mit *spems* wurden Vollblutspenden von drei verschiedenen gesunden Probanden mit einem durchschnittlichen Alter von 49 Jahren verwendet. Darunter waren zwei männliche und eine weibliche Person. Zur Gewinnung des Probenmaterials wurde mittels peripherer Venenpunktion eines gesunden Probanden mindestens 25 ml Vollblut in Heparin-Monovetten entnommen und im Anschluss direkt weiterverarbeitet.

2.2.8.2 Isolierung von PBMCs

Für die vorliegende Arbeit war die Population der PBMCs, die sich aus Lymphozyten (T-Zellen, B-Zellen, Natürliche Killerzellen (NK-Zellen)) und Monozyten zusammensetzt, von Interesse. Um diese von anderen Bestandteilen des Blutes zu trennen, wurde eine Dichtegradientenzentrifugation durchgeführt. Die verschiedenen Blutbestandteile wurden mithilfe einer Trennlösung nach ihrer Dichte getrennt. Hierzu wurde das Vollblut im gleichen Verhältnis mit PBS verdünnt. Im nächsten Schritt wurde ein Falcon (50 ml) mit 15 ml Bicoll (Trennlösung) befüllt. Auf dieses wurden vorsichtig 25 ml des Blut-PBS-Gemisch pipettiert. Anschließend folgte die Zentrifugation mit 400 G für 15 Minuten bei Raumtemperatur (RT). Beendet wurde diese ohne Verwendung einer Bremse durch Auslaufen des Rotors. Daraufhin konnte eine Schichtung der Probe festgestellt und der entstandene Ring mit PBMCs in ein frisches Falcon überführt werden (siehe Abb. 11 „Schematische Darstellung der Dichtegradientenzentrifugation von Vollblut“). Es folgte ein Waschen der PBMCs mit PBS (400 G, 10 min, RT).

Trotz Dichtegradientenzentrifugation verblieben einzelne Erythrozyten bei den isolierten PBMCs. Diese wurden mittels Ammoniumchlorid-Kalium (ACK)-Lysepuffer lysiert. Hierzu wurde das Zellpellet in 5 ml ACK-Puffer gelöst und fünf Minuten bei RT inkubiert. Nach einem Waschgang (400 G, 5 min, 4 °C) wurden die PBMCs in 50 ml PBS resuspendiert.

Die Zellzahl wurde nach Tryptanblaufärbung in einer Neubauer-Zählkammer ermittelt. Nach einmaligem Waschen (400 G, 5 min, 4 °C) wurden die PBMCs mit einer Konzentration von $1x10^6$ Zellen/ml im Zellkulturmedium *Roswell Park Memorial Institute* (RPMI) 1640 mit 10 % Fetales Kälberserum (FCS) aufgenommen.

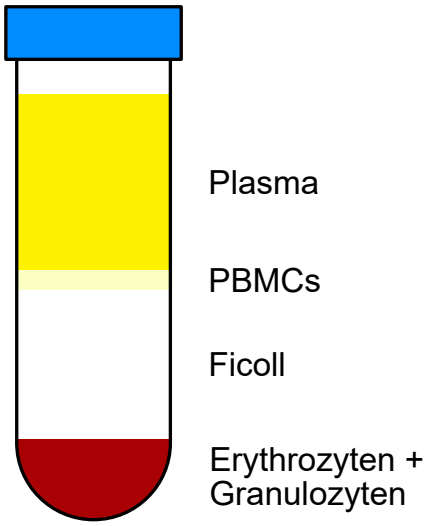

Abbildung 11 – Schematische Darstellung der Dichtegradientenzentrifugation von Vollblut. Zur Darstellung kommen die verschiedenen Fraktionen (nach Zentrifugation), entsprechend ihrer unterschiedlichen Dichte. Der PBMC-Ring wird in ein neues Falcon überführt. *Abkürzungen: Peripheral Blood Mononuclear Cell (PBMC).*
Quelle: eigene Abbildung

2.2.8.3 Inkubation von PBMCs

Im folgenden Schritt wurde die Gesamtheit der isolierten PBMCs mit unterschiedlichen Stimulanzien sowie *spems* in 96-Well-Platten inkubiert. Eine Aufschlüsselung der verschiedenen Zelltypen fand erst über Antikörpermarkierungen bei der Durchflusszytometrie statt (siehe Abschnitt 2.2.8.4 „Durchflusszytometrie“). Die verwendeten Stimulanzien wurden nach Literaturrecherche und Austestung in Vorversuchen ausgewählt. Um eine Stimulation von T-Zellen zu erreichen, wurde der kommerziell erhältliche *cell activation cocktail* (*Biolegend*) bestehend aus Phorbol-12-myristate-13-acetat (PMA) und Ionomycin eingesetzt [17]. Die bekannten Stimulanzien Oligodeoxyribonucleotid 2006 (ODN 2006) und Lipopolysaccharide (LPS) kamen für B-Zellen und Monozyten zum Einsatz [37, 72]. Um eine Aktivierung von cluster of differentiation (CD)16+-NK-Zellen zu erreichen, wurde das Zytokin Interleukin (IL)-12 verwendet [18]. Bei den Inkubationszeiten wurden jeweils sechs, 24 und 48 Stunden getestet.

Jeweils 185 µl der PBMC-Zellsuspension mit einer Konzentration von $1x10^6$ Zellen/ml wurden in ein Well pipettiert. Die zu den Zellen in den jeweiligen Wells gegebenen Reagenzien sind in der Tabelle 10 „Reagenzienzugabe zur PBMC-Inkubation“ aufgeführt. Die verwendeten *spems* wurden aus in der Zellkultur gezüchteten Laminarschichten nach der beschriebenen Vorgehensweise generiert (siehe Abschnitt 2.2.6 „Generierung von artifiziellen *spems*“). Eine Kontrolle mit DNase-Zugabe wurde aufgrund der DNase-

Behandlung der artifiziellen *spems* bei deren Generierung durchgeführt. Alle Wells wurden anschließend mit PBS auf 200 µl Gesamtflüssigkeit aufgefüllt. In einem Brutschrank konnten die PBMCs für die Zeit von sechs bzw. 24 Stunden inkubieren. Das Brefeldin A wurde bei Zellen mit einer Inkubationszeit von sechs Stunden zu Beginn der Inkubation den Zellen hinzugefügt. Bei einer Inkubationszeit von 24 Stunden geschah dies erst vier Stunden vor Ende der Inkubation. Brefeldin A unterbindet Transportprozesse innerhalb der Zelle und führt dadurch zur intrazellulären Akkumulation von Zytokinen. Diese Botenstoffe sowie unterschiedliche Oberflächenproteine konnten nach Ende der Inkubationszeit mittels Antikörpermarkierung in der Durchflusszytometrie analysiert werden.

Tabelle 10 – Reagenzienzugabe zur PBMC-Inkubation *Abkürzungen: Interleukin (IL), Lipopolysaccharide (LPS), Oligodeoxyribonucleotid 2006 (ODN 2006), Peripheral Blood Mononuclear Cell (PBMC), Phosphate Buffered Saline (PBS), Small particles of Echinococcus multilocularis (spems).*

Zellgruppe	**Probe**	**Stimulation**	**Intrazellulärfärbung**	**Inkubationszeit** (in Stunden)
T-Zellen	Negativkontrolle	15 µl PBS	10 µl Brefeldin A	6
	Positivkontrolle	1 µl/ml cell activation cocktail		
	spems	90 *spems*/ml; 30 *spems*/ml; 10 *spems*/ml; 3 *spems*/ml		
	spems + Stimulanz	(90 *spems*/ml; 30 *spems*/ml; 10 *spems*/ml; 3 *spems*/ml) + 1 µl/ml cell activation cocktail		
	DNase Kontrolle	DNase (1:10) -/+ 1 µl/ml cell activation cocktail		
B-Zellen	Negativkontrolle	15 µl PBS	keine Intrazellulärfärbung	24
	Positivkontrolle	1 µm/ml ODN 2006		
	spems	90 *spems*/ml; 30 *spems*/ml; 10 *spems*/ml; 3 *spems*/ml		
	spems + Stimulanz	(90 *spems*/ml; 30 *spems*/ml; 10 *spems*/ml; 3 *spems*/ml) + 1 µm/ml ODN 2006		
	DNase Kontrolle	DNase (1:10) -/+ 1 µm/ml ODN 2006		
Monozyten	Negativkontrolle	15 µl PBS	10 µl Brefeldin A	6
	Positivkontrolle	100 ng/ml LPS		
	spems	90 *spems*/ml; 30 *spems*/ml; 10 *spems*/ml; 3 *spems*/ml		
	spems + Stimulanz	(90 *spems*/ml; 30 *spems*/ml; 10 *spems*/ml; 3 *spems*/ml) + 100 ng/ml LPS		
	DNase Kontrolle	DNase (1:10) -/+ 100 ng/ml LPS		
CD16+-Zellen	Negativkontrolle	15 µl PBS	10 µl Brefeldin A nach 20 Stunden	24
	Positivkontrolle	100 ng/ml IL-12		
	spems	90 *spems*/ml; 30 *spems*/ml; 10 *spems*/ml; 3 *spems*/ml		
	spems + Stimulanz	(90 *spems*/ml; 30 *spems*/ml; 10 *spems*/ml; 3 *spems*/ml) + 100 ng/ml IL-12		
	DNase Kontrolle	DNase (1:10) -/+ 100 ng/ml IL-12		

2.2.8.4 Durchflusszytometrie

Mit Hilfe der Durchflusszytometrie können Zellen genauer charakterisiert und differenziert werden. Dabei kann mittels *Forward Scatter* (FSC) und *Side Scatter* (SSC) das Volumen und die Granularität der Zellen bestimmt werden. Für weitere Analysen können die Zellen mittels Flourochrom-konjugierten Antikörper markiert werden. Die Antikörper können gegen Oberflächenantigene sowie auch gegen intrazelluläre Antigene gerichtet sein. Diese Auswahl der Farbstoffe hängt von der Laser- sowie Detektorausstattung des verwendeten Geräts ab. In der Arbeit wurde ein Durchflusszytometriegerät des Typs *FACScan* von *Becton Dickinson*, welches die Farbstoffe Fluorescein isothiocyanate (FITC), Phycoerythrin (PE) und Phycoerythrin-Cyanin 5 (PE-Cy5) messen kann.

Aktivitätsfärbung Nach der Inkubation in den Well-Platten wurden die Zellen vorsichtig in für durchflusszytometrische Messungen geeignete Röhrchen überführt. Es folgte ein Waschschritt mit MACS-Puffer (400 G, 5 min, 4 °C). Nach dem Absaugen wurden 2 µl der jeweiligen Oberflächenantikörper hinzugefügt und für 15 Minuten bei RT inkubiert. Es folgte wiederum ein Waschschritt mit MACS-Puffer (400 G, 5 min, 4 °C).

Um eine intrazelluläre Färbung durchzuführen, wurden alle Zellen in 100 µl vier-prozentiger Formaldehydlösung für 15 Minuten bei RT und Dunkelheit fixiert. Nach einem weiteren Waschgang mit MACS-Puffer (400 G, 5 min, 4 °C) folgte die Permeabilisierung der Zellen mittels *PERM*-Reagenz. Hierzu wurden die Zellen zuerst mit 1 ml *PERM* gewaschen (400 G, 5 min, 4 °C). Nun wurden 2 µl *FcR Block Reagent* sowie 500 µl *PERM* pro Röhrchen hinzugegeben und für 15 Minuten bei 4 °C in Dunkelheit inkubiert. Nach dem Abzentrifugieren (400 G, 5 min, 4 °C) und Absaugen wurden die Zellen nach Hinzugabe von 2 µl des jeweiligen Antikörpers für die Intrazellularfärbung inkubiert (15 Minuten, RT). An das abschließende Waschen mit MACS-Puffer (400 G, 5 Minuten, 4 °C) schloss sich die eigentliche durchflusszytometrische Messung an.

Zur Identifikation von T-Zellen wurden der bekannte Oberflächenmarker CD3 eingesetzt. Eine weitere Unterscheidung in CD4+ - oder CD8+ - T-Zellen erfolgte nicht. B-Zellen wurden mittels CD19 identifiziert. Für Monozyten wurde der Marker CD14 angewendet. Weiterhin wurden Zellen mit dem Fcγ-Rezeptor IIIa (CD16) identifiziert. Dieser kommt insbesondere auf NK-Zellen sowie Monozyten vor und vermittelt Phagozytose und antikörperabhängige zellvermittelte Zytotoxizität. In Vorversuchen konnten nach Inkubation mit verschiedenen Stimulanzien unterschiedliche Marker identifiziert werden, die eine Reaktion auf die jeweiligen Stimulanzien anzeigten. Eine Übersicht aller verwendeten Antikörper ist in Tabelle 11 „Färbemethodik zur durchflusszytometrischen Zellanalyse“ zu finden.

Tabelle 11 – Färbemethodik zur durchflusszytometrischen Zellanalyse. *Abkürzungen: cluster of differentiation (CD), Fluorescein isothiocyanate (FITC), Interferon (IFN), Phycoerythrin (PE), Tumornekrosefaktor (TNF).*

Färbetyp	Antikörper	Flourochrom	Färbelokalisation
T-Zellen	Anti-IFN-γ	FITC	Intrazellulär
	Anti-CD3	PE	Oberfläche
		PE-Cy5	
B-Zellen	Anti-CD86	FITC	Oberfläche
		PE	
	Anti-CD19	PE-Cy5	Oberfläche
Monozyten	Anti-TNF-α	FITC	Intrazellulär
	Anti-CD14	PE	Oberfläche
		PE-Cy5	
CD16+-Zellen	Anti-IFN-γ	FITC	Intrazellulär
	Anti-CD69	PE	Oberfläche
	Anti-CD16	PE-Cy5	Oberfläche
Kompensation	Anti-CD45	FITC	Oberfläche
	Anti-CD45	PE	Oberfläche
	Anti-CD45	PE-Cy5	Oberfläche

Viabilitätsfärbung Die Viabilität von Zellen kann mit Hilfe der Zugabe von FITC-konjugiertem Annexin V und dem Farbstoff Propidium-Iodid (PI) gemessen werden. Annexin V bindet an Phosphatdylserin (PS), welches in der frühen Phase der Apoptose von der inneren auf die äußere Zellmembran transloziert. Über die durchlässige Membran bei nekrotischen Zellen kann Annexin V jedoch bei nekrotischen Zellen das intrazelluläre PS binden. Um diese apoptotische und nekrotische Zellen zu unterscheiden, wird der Farbstoff PI verwendet. Dieser kann nur in nekrotische Zellen eindringen [19].

Die Durchführung der Viabilitätsfärbung ähnelte dem Protokoll der reinen Oberflächenfärbung. Anstatt mit MACS-Puffer erfolgten die Waschschritte mit Annexin-Puffer und die Zellen wurden mit jeweils 2 µl Annexin V, PI und dem entsprechenden Zellmarker inkubiert. Die genauen Reagenzien zur Färbung sind der Tabelle 12 „Färbemethodik der Viabilitätsfärbung“ zu entnehmen.

Messung und Kompensation Neben FSC und SSC wurden die Spektren von FITC, PE und PE-Cy5 gemessen. Zur Kalibration wurde vor jeder Messung eine Kompensation mit ungefärbten sowie mit CD45 (FITC, PE, PE-Cy5) gefärbten Zellen durchgeführt. Mithilfe dieser Kompensation kann ein rechnerischer Ausgleich von Streuungen der jeweiligen Farbstoffe in andere Spektren erreicht werden.

Tabelle 12 – Färbemethodik der Viabilitätsfärbung. *Abkürzungen: cluster of differentiation (CD), Fluorescein isothiocyanate (FITC), Phycoerythrin (PE), Propidium-Iodid (PI).*

Färbetyp	Antikörper	Flourochrom
T-Zellen	Annexin V	FITC
	Anti-CD3	PE
	PI	PE-Cy5
B-Zellen	Annexin V	FITC
	Anti-CD19	PE
	PI	PE-Cy5
Monozyten	Annexin V	FITC
	Anti-CD14	PE
	PI	PE-Cy5
CD16+-Zellen	Annexin V	FITC
	Anti-CD16	PE
	PI	PE-Cy5
Kompensation	Annexin V	FITC
	Anti-CD45	PE
	PI	PE-Cy5

Auswertung Die Auswertung der gemessenen Daten wurden mit der Software *FlowJo* durchgeführt. Jedes gemessene Ereignis wird als Punkt in einem X-Y-Diagramm aufgetragen (siehe Abb. 12 „Auswertung der durchflusszytometrischen Ergebnisse“). Nach dem morphologischen Ausschluss von toten Zellen sowie Zellfragmenten konnten über den jeweiligen Oberflächenmarker einzelne Zellpopulationen abgegrenzt werden (Abb. 12 A und B). Im folgenden Schritt wurde die Ausprägung der Aktivitätsmarker der jeweiligen Zellgruppe bestimmt. Konnte eine eigene Population mit dem Aktivitätsmarker abgegrenzt werden, so wurde die Prozentzahl der positiven Zellen als Endwert für die Aktivierung der Population verwendet (Abb. 12 D). War dies nicht möglich, da sich im Zellbild eine Verschiebung der gesamten Population zeigte, wurde der *median fluorescence intensity* (MFI) als Beschreibung des Markers genutzt (Abb. 12 C).

Für die Auswertung der Viabilitätsfärbung wurde nach Identifikation der gewünschten Population über den entsprechenden Oberflächenmarker Annexin V gegen PI in einem *Dot-Plot*-Diagramm aufgetragen (siehe Abb. 13 „Auswertung der durchflusszytometrischen Viabilitätsfärbung“). In diesem wurden drei Gruppen unterschieden: viable Zellen (Annexin V und PI negativ), apoptotische Zellen (Annexin V positiv und PI negativ) und nekrotische Zellen (Annexin V und PI positiv).

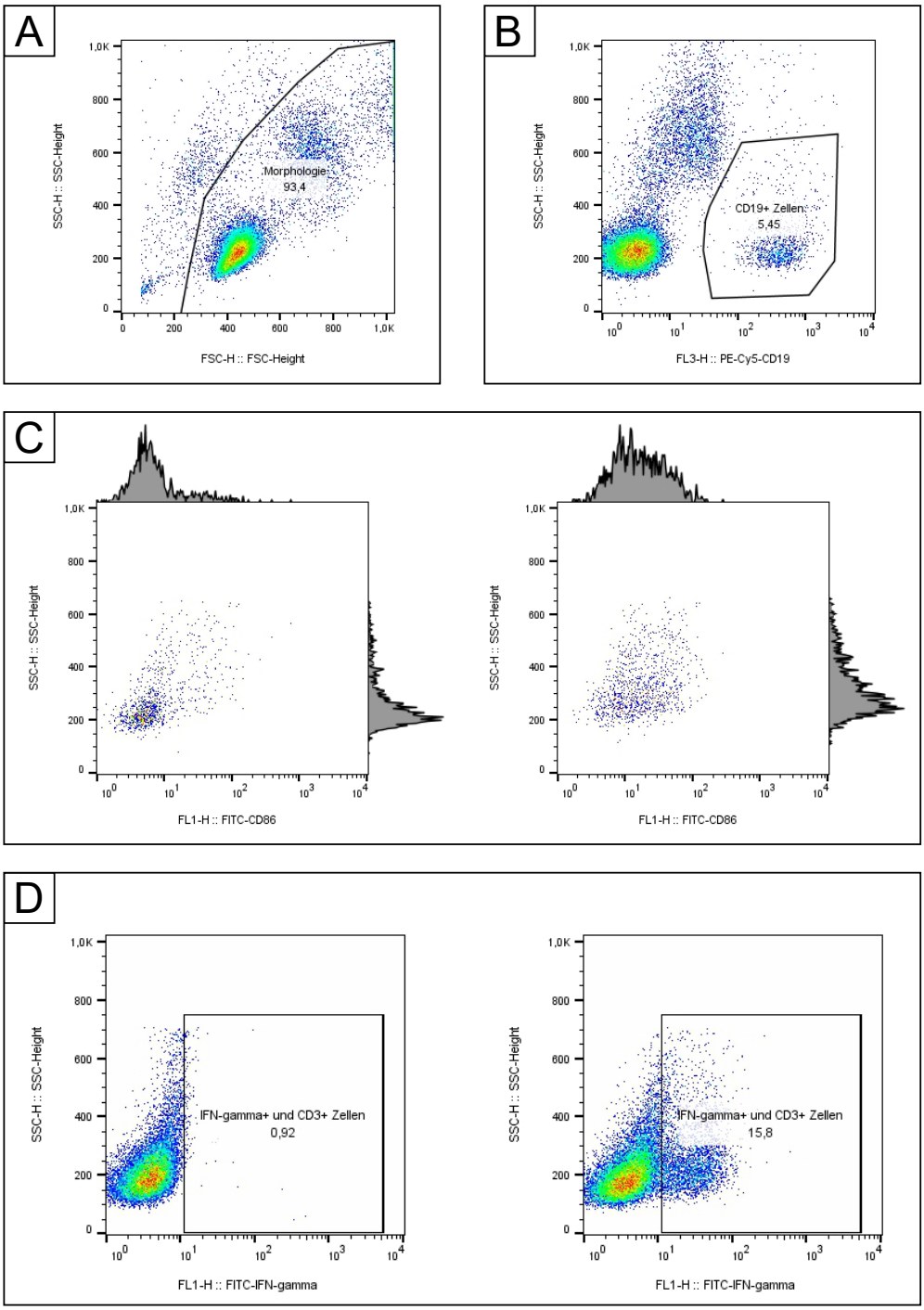

Abbildung 12 – **Auswertung der durchflusszytometrischen Ergebnisse.** *(A) Gating* zur morphologischen Viabilitätsbestimmung (93,4 %) an PBMCs. *(B) Subgating* von CD19+ Zellen anhand der Antikörpermarkierung. *(C)* Bestimmung der Aktivität von CD19+-B-Zellen anhand des MFI von CD86. *(links)* Kein Stimulanz. *(rechts)* Unter Zugabe des Stimulanzstoffes. Eine Verschiebung des Histogramms nach rechts ist zu erkennen. *(D)* Bestimmung der Aktivität von CD3+-T-Zellen anhand der IFN-γ-+ Population. *(links)* Kein Stimulanz. *(rechts)* Unter Zugabe des Stimulanzstoffes. Eine Zunahme der IFN-γ-+ Zellen ist zu beobachten. *Abkürzungen: cluster of differentiation (CD), Forward Scatter (FSC), Interferon (IFN), median fluorescence intensity (MFI), Side Scatter (SSC).*
Quelle: eigene Abbildung

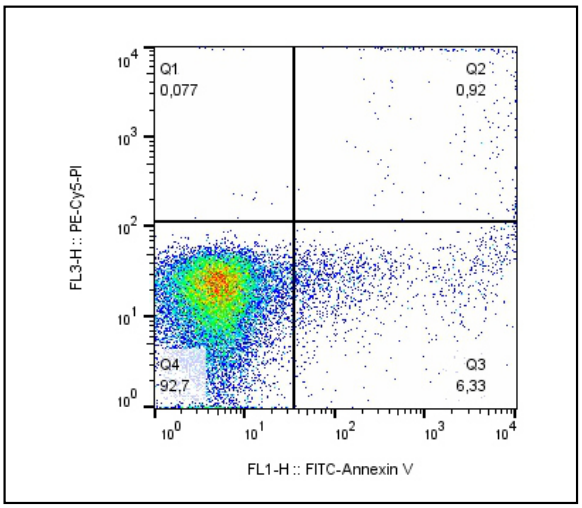

Abbildung 13 – Auswertung der durchflusszytometrischen Viabilitätsfärbung. *Dot-Plot*-Diagramm einer Annexin V und PI Messung von PBMCs. Drei Gruppen werden unterschieden: viable Zellen (Annexin V und PI negativ), apototische Zellen (Annexin V positiv und PI negativ) und nekrotische Zellen (Annexin V und PI positiv). *Abkürzungen: Fluorescein isothiocyanate (FITC), Peripheral Blood Mononuclear Cell (PBMC), Phycoerythrin-Cyanin 5 (PE-Cy5), Propidium-Iodid (PI).*
Quelle: eigene Abbildung

2.2.9 Histologische Analyse von Lymphknoten bei alveolärer Echinokokkose

2.2.9.1 Zusammenstellung des Probenkollektiv

Um die Auswirkungen von *spems* auf Lymphknoten zu analysieren, wurde eine Kohorte von 95 abdominellen Lymphknoten von 25 Patienten mit immunhistologisch bestätigter AE (typische Morphologie und positive IHC mit mAb Em2G11) zusammengestellt [69]. Dies entspricht der WHO-Falldefinition „bestätigt“ [11]. Es handelte sich um acht männliche und 17 weibliche Personen mit einem Durchschnittsalter von 37,7 ± 15,5 Jahren. Dabei entstammten die Gewebeproben von regionalen Lymphknoten aus den Drainagegebieten der Leber (n = 61), der Gallenblase (n = 22) sowie weiteren abdominellen Lokalisationen (n = 12). Als Kontrollgruppe wurden 31 Lymphknoten von fünf Patienten ohne bekannte Echinokokkose verwendet. Diese wurden im Rahmen von abdominellen Routineoperationen (Kolonkarzinom (n=1), Rektumkarzinom (n=1), Cholzystitis (n=3)) entnommen und aufbereitet. Bei allen Kontrolllymphknoten konnten keine Hinweise auf eine vorliegende Echinokokkose, auf Granulome oder Metastasen festgestellt werden. Bei den Patienten mit AE wurde die Serologie bestimmt (siehe Abschnitt 2.2.3 „Serologie“)

Tabelle 13 – Patientencharakteristika der Lymphknotenkohorte. *Abkürzungen: alveoläre Echinokokkose (AE)*

		AE-Patientengruppe	Kontrollgruppe
Anzahl	Patienten	25	5
	Lymphknoten	95	31
Geschlecht	männlich	8	2
	weiblich	17	3
Alter	Mittelwert	37,7 Jahre	45,2 Jahre
	Median	36 Jahre	39 Jahre
	Standardabweichung	15,2 Jahre	11,6 Jahre
	Minimum	18 Jahre	37 Jahre
	Maximum	64 Jahre	64 Jahre

Tabelle 14 – Herkunft der analysierten Lymphknoten. [a] Teilweise wurden Lymphknoten unterschiedlicher Lokalisation desselben Patienten in die Untersuchung eingeschlossen.

Herkunft	Lymphknotenzahl / Patientenzahl [a]
alveoläre Echinokokkose	95 / 25
Leber	61 / 14
Gallenblase	22 / 12
Magen	5 / 1
Vena cava	3 / 2
Zwerchfell	2 / 1
Pankreas	1 / 1
Milz	1 / 1
Kontrollgruppe	31 / 5
Darm	28 / 2
Gallenblase	3 / 3

2.2.9.2 Analyse der Lymphknoten

Alle Lymphknoten lagen als FFPE-Gewebe vor und wurden mittels konventioneller Färbetechnik (HE, PAS, siehe Abschnitt 2.2.1 „Konventionelle histologische Färbungen“) aufgearbeitet. In einem weiteren Schritt wurden immunhistochemische Färbungen mit den Primärantikörpern mAb Em2G11 und mAb EmG3 durchgeführt (siehe Abschnitt 2.2.2 „Immunhistochemie“).

An den mit dem mAb EmG3 gefärbten Schnitten wurde jeder Lymphknoten separat auf seine Größe, das Vorhandensein von *spems*, das Färbemuster sowie die Färbeintensität ausgewertet. Zur Größenbestimmung wurde die Fläche eines Rechtecks, welches den Lymphknoten umschließt, erhoben. Weiterhin wurde die Verteilung der *spems*

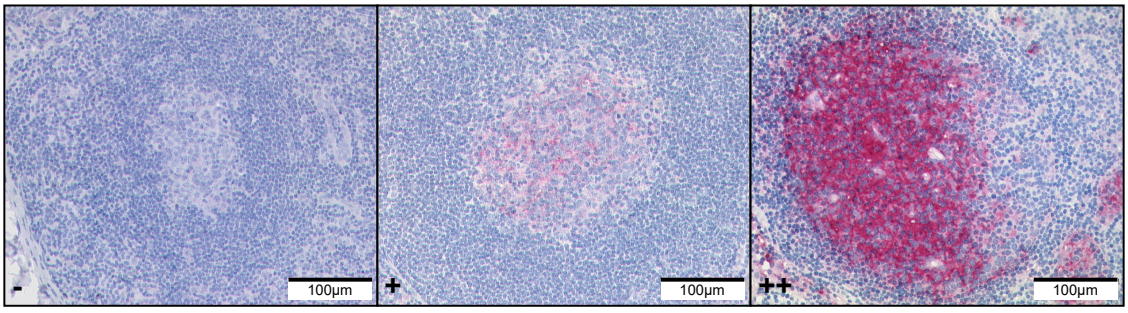

Abbildung 14 – Beispielhafte Darstellung der unterschiedlichen Färbeintensitäten von *spems* in Lymphknoten. Keimzentren von Lymphknoten bei bestätigter alveolären Echinokokkose immunhistochemisch mit dem monoklonalen Antikörper EmG3 gefärbt. *(links)* keine Anfärbung von *spems* (-); *(Mitte)* leichte Anfärbung von *spems* (+); *(rechts)* starke Anfärbung von *spems* (++). *Abkürzungen: small particles of Echinococcus multilocularis (spems).*
Quelle: eigene Abbildung

auf die Keimzentren sowie Sinus ausgewertet. Zur Erhebung der Färbeintensität wurde zwischen „keine *spems* vorhanden (-)“, „leichte (+)“ und „starke (++) positive Anfärbung von *spems*“ unterschieden (siehe Abb. 14 „Beispielhafte Darstellung der Unterscheidung der Färbeintensität von *spems* in Lymphknoten“).

2.2.10 Histologische Analyse von nach EMUC-CT klassifizierten Läsionen

2.2.10.1 Zusammenstellung der Kohorte

Die Zusammenstellung der Kohorte für den histologischen Vergleich von unterschiedlichen EMUC-CT-Primärmorphologietypen erfolgte auf Grundlage der Eingruppierung von 68 humanen AE-Läsionen von 63 unterschiedlichen Patienten nach den Kriterien EMUC-CT durch die Klinik für Diagnostische und Interventionelle Radiologie des Universitätsklinikums Ulm. Dabei erfolgte die Einteilung aufgrund der Morphologie ohne Berücksichtigung der Kalzifikation. Im Folgenden wurde das zugehörige Gewebematerial histologisch gesichtet. 19 Patienten mussten aufgrund der schlechten histologischen Qualität des FFPE-Materials aus der Kohorte ausgeschlossen werden. Die endgültige Kohorte umschloss 44 Patienten mit einem Durchschnittsalter von 43,9 ± 15,1 Jahre. Die Altersstruktur der verschiedenen EMUC-CT Typen zeigte über alle vier Typen keinen signifikanten Unterschied (Kruskal-Wallis Test: $p = 0{,}0555$). Jedoch wich der Altersaufbau zwischen den Typen III (35,4 ± 10,0 Jahre) und IV (52,3 ± 14,7 Jahre) signifikant voneinander ab (Wilcoxon-Rangsummentest: $p = 0{,}0151$). Innerhalb der gesamten Per-

Tabelle 15 – Aufteilung der Proben (n = 45) auf die verschiedenen EMUC-CT Typen. *Abkürzungen: Echinococcus multilocularis Ulmer Classification - Computed Tomography (EMUC-CT)*

	Proben (% aller Proben)	**einzelner histologischer Schnitt (% des EMUC-CT Typs)**	**zwei histologische Schnitte (% des EMUC-CT Typs)**
EMUC-CT Typ I	11 (24 %)	0 (0 %)	11 (100 %)
EMUC-CT Typ II	11 (24 %)	0 (0 %)	11 (100 %)
EMUC-CT Typ III	10 (22 %)	1 (10 %)	9 (90 %)
EMUC-CT Typ IIIa	4 (9 %)	0 (0 %)	4 (100 %)
EMUC-CT Typ IIIb	6 (13 %)	1 (17 %)	5 (83 %)
EMUC-CT Typ IV	11 (24 %)	9 (82 %)	2 (18 %)
EMUC-CT Typ V	2 (4 %)	0 (0 %)	2 (100 %)
Gesamtkohorte	45 (100 %)	10 (22%)	35 (78 %)

sonengruppe befanden sich zwölf (27 %) männliche und 32 (73 %) weibliche Patienten. Von einem Patienten wurde Gewebematerial von zwei verschiedenen Läsionen analysiert. Daher umfasst das Kollektiv 45 Läsionen mit insgesamt 80 FFPE-Proben (siehe Anhang Tab. 24 auf Seite 108).

Für jeden EMUC-CT Typ, außer EMUC-CT Typ V, wurden mindestens zehn Läsionen in die Studie aufgenommen. Typ V konnte aufgrund der geringen Häufigkeit dieses Typs nur anhand zweier Läsionen analysiert werden und wurde daher in der statistischen Auswertung nicht berücksichtigt. Die Untertypen IIIa und IIIb wurden als Typ III zusammengefasst. Im Falle eines Patienten wurden zwei unterschiedlich klassifizierte Läsionen evaluiert. Diese fanden als einzelne Läsionen Aufnahme in die Studie. In den meisten Fällen konnten aus einer Läsion jeweils zwei unterschiedliche FFPE-Proben untersucht werden. Nur bei EMUC-CT Typ IV konnte aufgrund der geringen Größe der Läsion zum Großteil nur ein Schnitt analysiert werden. Insgesamt wurden 80 pseudonymisierten FFPE-Proben nach den im Folgenden beschriebenen Kriterien histologisch analysiert (siehe Tab. 15 „Aufteilung der Proben auf die verschiedenen EMUC-CT Typen“).

2.2.10.2 Histologische Parameter

Zur Analyse der unterschiedlichen AE-Läsionen in der humanen Leber wurde eine charakteristische Zonengliederung der Läsion definiert. Diese umfasste fünf konzentrische Zonen, die von zentral ausgehend in die Peripherie definiert wurden (siehe Abb. 15 „Beispielhafte Darstellung der quantitativen histologischen Auswertungen von Leberläsionen bei alveolärer Echinokokkose“):

- **Zone 1** - zentrale Nekrose mit unterschiedlichem Durchmesser sowie ggf. Laminar-

und Germinalschicht

- **Zone 2** - an die nekrotische Zone anschließende Schicht von Epitheloidzellen und neutrophilen Granulozyten
- **Zone 3** - Fibrose unterschiedlicher Dicke
- **Zone 4** - Schicht von Lymphozyten am Übergang zum Lebergewebe
- **Zone 5** - an die Läsion angrenzendes Lebergewebe

Der im Folgenden verwendete Begriff der Randzone umschließt die Zonen 2-4. Die histologischen Schnitte wurden nach HE, Azan und PAS gefärbt (siehe Abschnitt 2.2.1 „Konventionelle histologische Färbungen“). Für immunhistologische Analysen wurde der mAb Em2G11 verwendet (siehe Abschnitt 2.2.2 „Immunhistochemie“). Die Auswertung und die metrischen Messungen fanden an einem Fotomikroskop mit der Software *Diskus* statt.

Nekrose Die Analyse der Nekrose erfolgte nach dem dichotomen Merkmal der Ausbreitung auf den analysierten Schnitten. Dabei wurde zwischen einer „solitären Nekrose“ und „multiplen nekrotischen Arealen“ innerhalb eines histologischen Schnittes unterschieden.

Laminarschicht An zehn Positionen wurden auf einem PAS-gefärbten Schnitt die Breite der Laminarschicht bestimmt. Weiterhin wurde an fünf Positionen der Abstand von Laminarschicht zur Randzone gemessen. Dies entspricht der Zone 1 (siehe Abb. 15 „Beispielhafte Darstellung der quantitativen histologischen Auswertungen von Leberläsionen bei alveolärer Echinokokkose“).

Neben den metrischen Messungen wurde die Unterscheidung zwischen einer zentralisierten Laminarschicht mit alveolarem Charakter ($\leq$ 10 Laminarschichtalveolen, 12,5x Vergrößerung) und Laminarschichtfragmenten, die über das gesamte nekrotische Areal verteilt waren ($\geq$ 10 Laminarschichtalveolen 12,5x Vergrößerung), getroffen (siehe Abb. 16 „Beispielhafte Darstellung der semi-quantitativen und dichotomen histologischen Auswertungen von Leberläsion bei alveolärer Echinokokkose“).

Randzone Die Randzone umfasst die Zonen 2 - 4 und ist somit die Barriere zwischen Wirt und Parasit. In HE-gefärbten Schnitten wurde die Breite aller drei Zonen bestimmt. Zur Überprüfung der Methode (Zone 3) wurden die Messungen an neun Azan-Färbungen, die sich durch die dunkelblaue Anfärbung von Kollagenfasern auszeichnet,

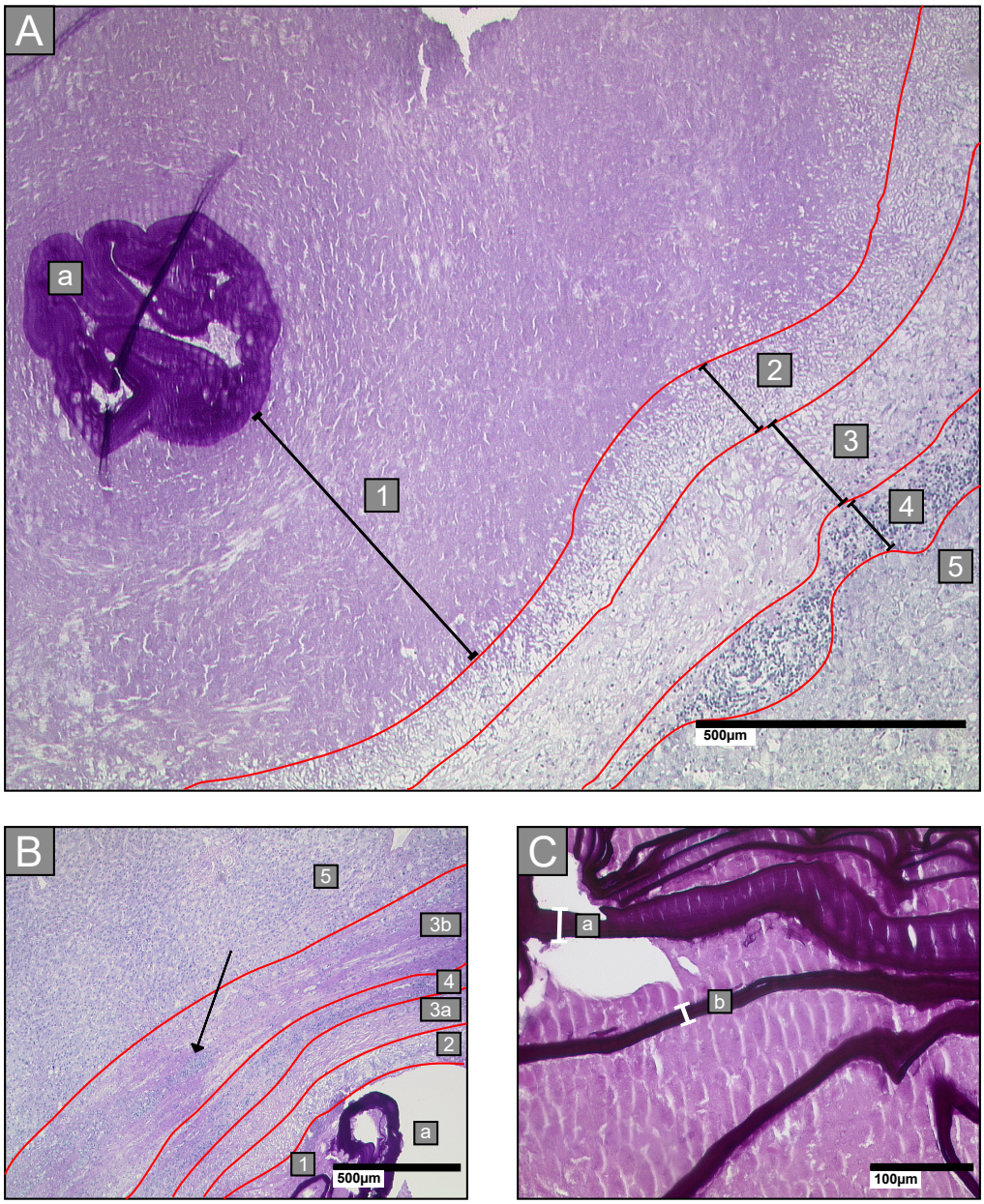

Abbildung 15 – Beispielhafte Darstellung der quantitativen histologischen Auswertung von Leberläsionen bei alveolärer Echinokokkose. Alle Abbildungen gefärbt in Periodic-acid-Schiff. *(A)* Läsionen der Infektion mit dem Larvalen Stadium des *Echinococcus multilocularis* sind durch fünf Zonen definiert: Zone 1: nekrotisches Areal, welches die Laminar- und Germinalschicht *(a)* umgibt; Zone 2: innere Schicht von epitheloiden Zellen und Granulozyten; Zone 3: Fibrose; Zone 4: äußere Schicht von Lymphozyten; Zone 5: angrenzendes Lebergewebe. *(B)* Beispiel einer Zone 3b (zusätzliche äußere Fibrose) zwischen Zone 4 und 5. Teilweise Infiltrationen von Lymphozyten *(Pfeil)* (a: Laminarschicht; 1: Nekrose; 2-4: Randzone; 5: Lebergewebe; 3b: äußere Fibrosezone) *(C)* Beispielhaft dargestellte Messung der Breite der Laminarschicht (a = 26,7 µm und b = 14,1 µm)
Quelle: Grimm et al., 2020, Seite 4, © CC-BY 4.0 (https://creativecommons.org/licenses/by/4.0) [33]

wiederholt. Dies ermöglicht eine bessere Differenzierung der fibrotischen Zone. In der Stichprobe zeigten sich keine Abweichungen zwischen den Messungen.

Ein weiteres Kriterium der histologischen Analyse ergab sich durch eine teilweise vorhandene zweite fibrotische Schicht (Zone 3b), die zwischen dem Wirtsgewebe und der äußeren Lymphozyten-reichen Zone vorkam (siehe Abb. 16 „Beispielhafte Darstellung der semi-quantitativen und dichotomen histologischen Auswertungen von Leberläsion bei alveolärer Echinokokkose“).

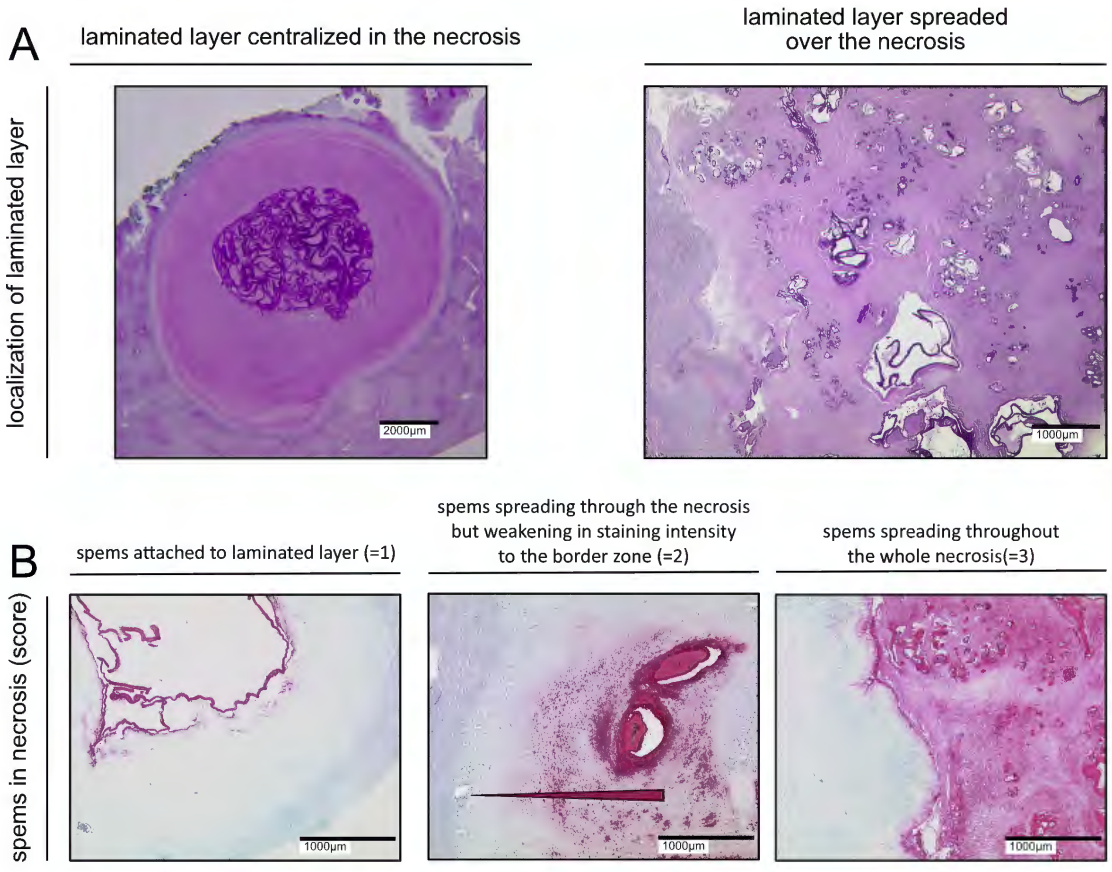

Abbildung 16 – Beispielhafte Darstellung der semi-quantitativen und dichotomen histologischen Auswertungen von Leberläsion bei alveolärer Echinokokkose. *(A)* Demonstration des dichotomen Merkmals der Verteilung der Laminarschicht innerhalb der Nekrose. Periodic-acid-Schiff gefärbte Schnitten zeigen den zentralisierten *(links)* sowie den verteilten *(rechts)* Typ. *(B)* Score zur Beschreibung des Verteilungsmuster von *spems* in der Nekrose anhand von immunhistochemischen Färbungen mit dem mAb Em2G11. *Abkürzungen: Small particles of Echinococcus multilocularis (spems).*
Quelle: Grimm et al., 2020, Anhang, © CC-BY 4.0 (https://creativecommons.org/licenses/by/4.0) [33]

spems Um die Unterschiede in der Verteilung von *spems* innerhalb der Nekrose zu beschreiben, verwendeten wir einen Score. Dieser ist in Abbildung 16 „Beispielhafte Darstellung der semi-quantitativen und dichotomen histologischen Auswertungen von Leberläsion bei alveolärer Echinokokkose“ beschrieben und umfasst drei verschiedene Ausprägungen:

- **Score 1** - *spems* nur in der unmittelbaren Nähe der Laminarschicht
- **Score 2** - *spems* über die gesamte Nekrose verteilt, jedoch mit abnehmender Intensität zur Peripherie
- **Score 3** - *spems* in gleichmäßiger Intensität über das gesamte nekrotische Areal

Daneben wurde zwischen dem Vorhandensein und der Abwesenheit von *spems* im an die Läsion angrenzenden hepatischen Wirtsgewebe unterschieden. Bestimmt wurden diese Merkmale an immunhistologisch mit mAb Em2G11 gefärbten Schnitten (siehe Abschnitt 2.2.2 „Immunhistochemie“).

Zur genaueren Einschätzung und Objektivierung der *spems* innerhalb der Nekrose wurden Bildanalysen mit der Software *CellProfiler* (Pipeline 1, siehe Abschnitt 2.2.5 „CellProfiler“) durchgeführt. Hierzu wurden fünf Beobachtungsfelder pro Schnitt bei einer Vergrößerung von 100x analysiert.

2.2.11 Statistische Auswertungen

In der vorliegenden Arbeit wurden p-Werte < 0,05 als statistisch signifikant interpretiert. Wenn nicht anders im Folgenden dargestellt, wurden die statistische Auswertung sowie die Erstellung von Diagrammen mit *Excel 365* durchgeführt.

Auswertung der histologischen Daten von Lymphknoten Es wurden für die Patientencharakteristika sowie die metrischen Messungen jeweils der Mittelwert mit Standardabweichung sowie der Median und die Minimal- und Maximalwerte bestimmt. Da die Daten teilweise keine Normalverteilung aufwiesen, wurden Gruppenvergleiche mit dem nicht-parametrischen Mann-Whitney u-Test für unabhängige Stichproben durchgeführt. Daneben wurden die Daten ebenfalls mittels zweiseitigem nicht gepaartem t-Test mit ungleicher Varianz ausgewertet. In der Literatur gilt der t-Test auch bei nicht vorliegender Normalverteilung bei ausreichender Anzahl an Messwerten als robust [67]. Die Analysen wurden mit der Statistiksoftware der Onlineplattform *DATAtab* durchgeführt.

Auswertung der histologischen Merkmale der EMUC-CT Studie Die statistischen Analysen innerhalb dieser Studie wurden mit *SAS* durchgeführt. Zunächst wurden an den Daten jeweils der Mittelwert, die Standardabweichung, der Median, das Minimum und das Maximum bestimmt. Die Altersstruktur der unterschiedlichen Teilgruppen wurde mit dem Kruskal-Wallis- und dem Wilcoxon-Ransummentest analysiert. Im Weiteren wurde zur Überprüfung einer Normalverteilung der Shapiro-Wilk-Test verwendet. Bei dichotomen Merkmalen wurde mittels des Chi-Quadrat-Tests nach Pearson ein Vergleich aller vier Teilgruppen durchgeführt. Bei jeweiligen direkten Gruppenvergleichen wurden mit dem exakten Fisher-Test Unterschiede in der Häufigkeit bewertet. Zur Bewertung der Unterschiede über alle Typen bei metrischen Messungen kam der Kruskal-Wallis-Test zum Einsatz. Der direkte Vergleich zweier Gruppen wurde mit dem Post-hoc-Tukey-Test bewertet. Die Analysen wurden durch Dr. Julian Schmidberger (Klinik für Innere Medizin I, Universitätsklinik Ulm) durchgeführt.

Auswertung der Durchflusszytometriemessungen Von allen Versuchen wurden mindestens Triplekate erstellt und hiervon der Mittelwert mit Standardabweichung gebildet. Zum Vergleich der Mittelwerte wurden bei der Etablierung von Kontrollen ein zweiseitiger ungepaarter t-Test durchgeführt, da teilweise unterschiedliche Anzahlen der Proben vorlagen. Bei der Analyse der Ergebnisse der Inkubation mit *spems* lagen dagegen jeweils Resultate von PBMCs eines Probanden mit unterschiedlicher Stimulation vor. Daher wurde hier ein zweiseitiger gepaarter t-Test verwendet.

2.2.12 Ethik

Die vorliegende Arbeit wurde durch Voten der Ethikkommission der Universität Ulm abgedeckt (Aktenzeichen: 265/15 und 369/17) und steht mit der Deklaration von Helsiniki in Einklang [105]. Die Auswertung aller Patientendaten fand pseudonymisiert statt.

3 Ergebnisse

Die vorliegende Arbeit umfasst verschiedene Teilaspekte der Analyse von humanen Läsionen der AE. Im Folgenden sind die Ergebnisse der unterschiedlichen Analysen aufgeführt.

3.1 PCR-Analyse von humanen Läsionen des *Echinococcus multilocularis*

Im Rahmen der Evaluation einer neu etablierten PCR zum Nachweis von *Echinokokkus spp.* wurden humane FFPE-Gewebeproben von AE-Läsionen analysiert und ausgewertet. Die vorliegenden Ergebnisse wurden in *PLOS Neglected Tropical Diseases* 2021 erstveröffentlicht [34].

3.1.1 Austestung der Methode

Um die Mindestmenge an benötigten FFPE-Gewebe zum Nachweis von *E. multilocularis*-DNA mittels der Cestoden-PCR zu bestimmen, wurde eine Testreihe mit unterschiedlicher Gewebemenge und immunhistologisch nachgewiesener Laminarschicht durchgeführt. Dabei konnte festgestellt werden, dass alle Gewebeproben mit einem Durchmesser größer als einem Millimeter durch PCR-Diagnostik positiv getestet wurden (siehe Tab. 16 „Austestung der Cestoden-PCR“). Alle weiteren PCR-Analysen erfolgten daher an mikrodisektiertem FFPE-Gewebe mit einem Mindestdurchmesser von zwei Millimeter, welches von Schnitten mit mindestens einer Dicke von 5 µm entstammte.

3.1.2 Ergebnisse der PCR-Analyse

In den Negativkontrollen mit Pufferlösung sowie Gewebematerial von nicht-infizierten Patienten konnte keine Echinokokkus-DNA nachgewiesen werden. Bei einer von zwei CE-Gewebeproben wurde mittels PCR Bandwurm-DNA detektiert.

Alle Proben mit Ursprung im Umfeld der Läsion des *E. multilocularis* (Gruppe 1, 2 und 3) zusammengenommen, zeigten eine Nachweisrate in der PCR von 38 % (15 /

Tabelle 16 – Austestung der Cestoden-PCR. *Abkürzungen: Polymerasekettenreaktion (PCR).*

Probe	Durchmesser (mm)	PCR-Ergebnis
1	1	negativ
2	1	positiv
3	2	positiv
4	5	positiv
5	10	positiv
6	Negativkontrolle	negativ

39). Dabei offenbarten sich jedoch deutliche Unterschiede zwischen den Untergruppen sowie eine starke Abhängigkeit von der Konservierungszeit des FFPE-Materials.

In der Gruppe 1 (parasitäre Läsion mit Laminar- und teilweise Germinalschicht) konnte bei 60 % (9 / 15) der Proben DNA nachgewiesen werden. Bei Gewebematerial, welches fünf Jahre oder kürzer konserviert war, ergab die PCR in allen Fällen (6 / 6) ein positives Ergebnis. Bei längerer Konservierung sank die Sensitivität deutlich (33 %, 3 / 9, siehe Abb. 17 „Ergebnisse der Cestoden-PCR an FFPE-Gewebe von Patienten mit AE“). Dieser Zusammenhang konnte ebenfalls innerhalb den Gruppen 2 (Gewebe mit *spems*) und 3 (Gewebe ohne histologisch nachweisbares *E. multilocularis*-Material) nachgewiesen werden. In beiden Gruppen konnte im Material, welches länger als fünf Jahre konserviert wurde, keine DNA detektiert werden. In frischerem Material konnte jeweils mit einer Sensitivität von 50 % mittels PCR der Befall mit *E. multilocularis* festgestellt werden (Gruppe 2: 4 / 8, Gruppe 3: 2 / 4).

In der Gruppe 4 (Lymphknoten mit *spems*) konnte in keiner der sechs Proben trotz immunhistologisch deutlich erkennbaren *spems* DNA des *E. multilocularis* nachgewiesen werden (siehe Abb. 17 „Ergebnisse der Cestoden-PCR an FFPE-Gewebe von Patienten mit AE“).

Korrelation der PCR und *E. multilocularis* Serologie Im Weiteren wurden die PCR-Ergebnisse mit der Serologie auf *E. multilocularis* in Korrelation gebracht. Die untersuchten Proben beschränkten sich auf die Gruppe 1 (parasitäre Läsion mit Laminar- und Germinalschicht), da diese am repräsentativsten für die Gesamtläsion ist. Die Kohorte umfasste somit neun Patienten mit bekannter Serologie und Proben der Gruppe 1.

In vier Fällen mit positivem Ergebnis in der PCR zeigte sich ebenfalls ein serologischer Nachweis der AE. Drei Patienten hatten eine positive Serologie, jedoch konnte in ihren Proben keine DNA nachgewiesen werden. In diesen Fällen betrug die Konservierungsdauer der Probe allerdings über fünf Jahre. In den vorherigen Analysen konnte festgestellt werden, dass eine längere Konservierung zu einer verringerten Sensitivität

der Cestoden-PCR führte. Bei Patienten mit negativer Serologie konnte in zwei Fällen ein Nachweis der *E. multilocularis*-DNA erbracht werden. Alle serologischen Daten sind in Tabelle 17 „Kollektiv und Ergebnisse der Cestoden-PCR bei Patienten mit AE“ aufgeführt.

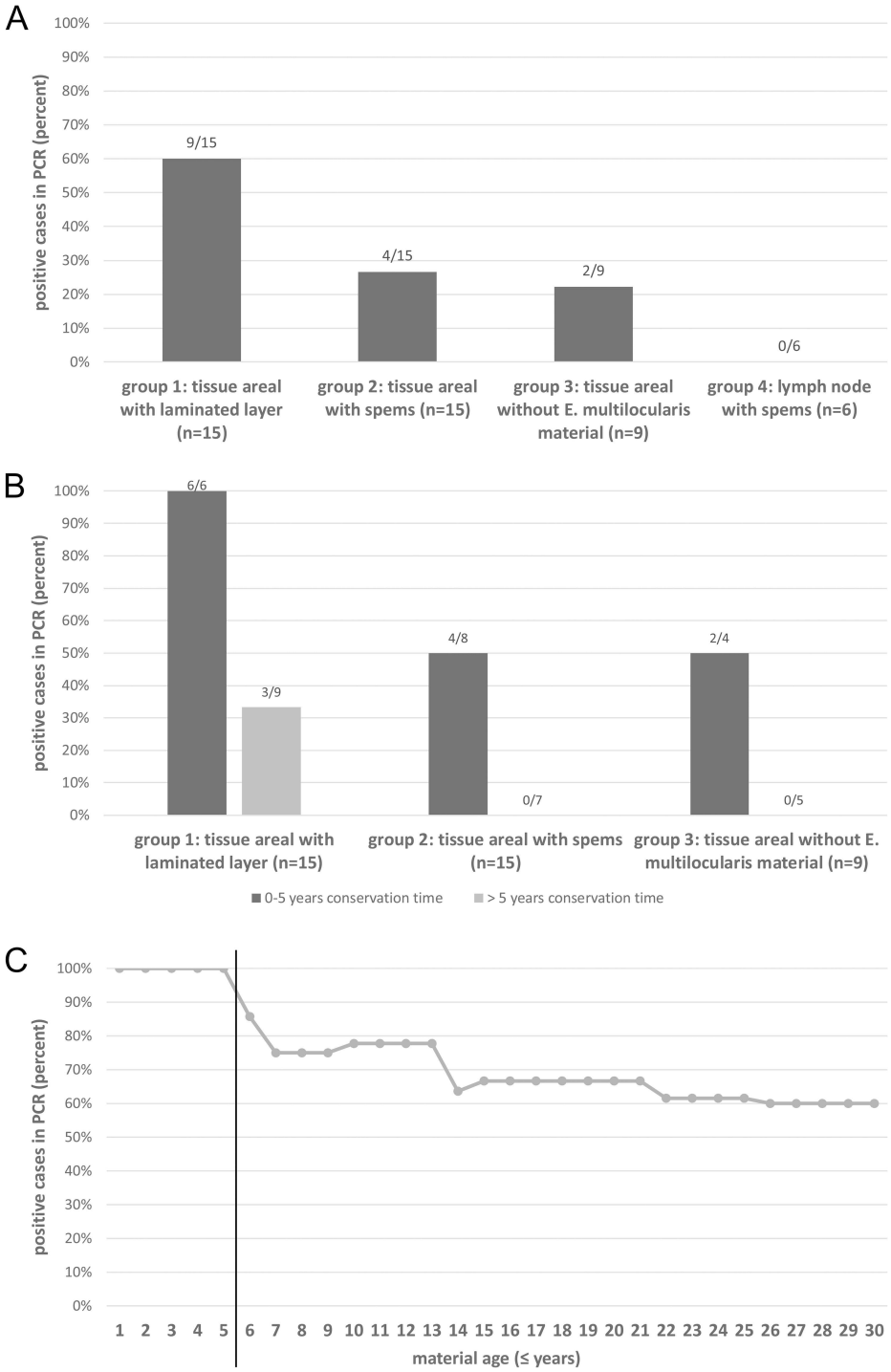

Abbildung 17 – Ergebnisse der Cestoden-PCR an FFPE-Gewebe von Patienten mit AE. *(A)* PCR-Ergebnisse für alle Proben der Kohorte unterteilt nach den unterschiedlichen Gruppen. *(B)* Einfluss der Konservierungszeit auf die PCR-Ergebnisse in den Gruppen 1, 2 und 3. *(C)* Abhängigkeit des positiven PCR-Ergebnis von dem Konservierungsalter in Gruppe 1. *(vertikaler Strich)* Teilung bei fünf Jahre Konservierungszeit. *Abkürzungen: alveoläre Echinokokkose (AE), Formalin-fixiertes Paraffin-eingebettetes (FFPE), Polymerasekettenreaktion (PCR), small particles of Echinococcus multilocularis (spems).*
Quelle: Grimm et al., 2021, Seite 16, © CC-BY 4.0 (https://creativecommons.org/licenses/by/4.0) [34]

Tabelle 17 – Kollektiv und Ergebnisse der Cestoden-PCR bei Patienten mit AE. *Abkürzungen: alveoläre Echinokokkose (AE), Bindegewebe (BG), Jahre (J), Lymphknoten (LK), nicht verfügbar (n/a), Polymerasekettenreaktion (PCR).*

Patient	Alter (J)	Geschlecht	Material-alter (J)	Proben-gruppe	Gewebe-herkunft	PCR-Ergebnis	Serologie
1	70	weiblich	14	1	Brust	negativ	positiv
				1	Herz	negativ	
2	41	weiblich	15	4	LK	negativ	negativ
				1	Leber	positiv	
				2	Leber	negativ	
				3	Leber	negativ	
3	n/a	n/a	4	1	Leber	positiv	n/a
				2	Leber	positiv	
				3	Leber	negativ	
4	67	männlich	26	1	BG	positiv	positiv
				2	BG	negativ	
				3	BG	negativ	
5	29	weiblich	10	4	LK	negativ	negativ
				1	Leber	positiv	
				2	Leber	negativ	
				3	Leber	negativ	
				2	Leber	negativ	
6	35	männlich	5	1	Leber	positiv	positiv
				2	Leber	negativ	
				3	Leber	negativ	
7	25	weiblich	5	4	LK	negativ	positiv
8	39	weiblich	4	4	LK	negativ	positiv
				1	Leber	positiv	
				2	Leber	positiv	
				3	Leber	positiv	
9	24	männlich	2	4	LK	negativ	positiv
				1	Leber	positiv	
				2	Leber	positiv	
				3	Leber	positiv	
10	44	weiblich	22	1	Leber	negativ	positiv
				2	Leber	negativ	
				3	Leber	negativ	
11	21	weiblich	6	4	LK	negativ	positiv
				1	Leber	negativ	
				2	Leber	negativ	
12	66	weiblich	14	2	Leber	negativ	n/a
				3	Leber	negativ	
13	56	weiblich	1	2	Zytologie	positiv	n/a
				3	Zytologie	positiv	
14	28	männlich	68	1	Gehirn	negativ	n/a
				3	Gehirn	negativ	
15	35	männlich	1	2	Zytologie	negativ	positiv
16	78	männlich	1	2	Leber	negativ	n/a
17	71	männlich	1	1	Leber	positiv	negativ
18	33	männlich	1	2	Leber	negativ	negativ

3.2 Auswirkungen der alveolären Echinokokkose auf Lymphknoten

Mögliche Auswirkungen der AE auf humane Lymphknoten wurden anhand der Auswertungen von FFPE-Gewebeschnitte mit immunhistochemischer Anfärbung evaluiert. Die Daten wurden 2021 in *PLOS Neglected Tropical Diseases* erstveröffentlicht [35].

3.2.1 Histologische Auswertung

Nachweis von *spems* In 63 von 95 Lymphknoten (66,3 %), die von Patienten mit bestätigter AE entstammten, konnten *spems* in der immunhistochemischen Färbung mit mAb EmG3 nachgewiesen werden. Bei acht Lymphknoten ließen sich weiterhin histologisch Fragmente der Laminarschicht erkennen. Protoscoleces wurden in keiner Gewebeprobe gefunden. Dabei hatten 21 von 25 Patienten mindestens einen Lymphknoten, der positiv auf *spems* getestet werden konnte.

Verteilungsmuster und Färbeintensität von *spems* In Lymphknoten zeigten sich *spems* im Keimzentrum und bzw. oder in den Sinus. Dabei konnten in 35 (56 %) der mit *spems* infiltrierten Lymphknoten diese im Keimzentrum sowie den Sinus dargestellt werden. Bei weiteren 27 (43 %) Lymphknoten zeigten sich *spems* ausschließlich im Keimzentrum. Im Gegensatz hierzu war in einem Fall (2 %) nur die Sinus betroffen. Bei den Lymphknoten mit *spems* konnten diese somit in der großen Mehrheit der Fälle (98 %) im Keimzentrum dargestellt werden. In vielen Fällen ließ sich beobachtet, dass die *spems* auf einer Seite des Keimzentrums stärker akkumulieren (siehe Abb. 18 „Verteilungsmuster von *spems* in Lymphknoten“).

Neben dem Verteilungsmuster wurde die Intensität der immunhistochemischen Färbung untersucht. Hierbei wiesen 24 (38,1 %) der Lymphknoten mit *spems* eine hohe Intensität (++) auf. Weitere 39 (61,9 %) Lymphknoten konnten in die Gruppe mit schwacher Positivität (+) klassifiziert werden (siehe Abb. 14 „Beispielhafte Darstellung der Unterscheidung der Färbeintensität von *spems* in Lymphknoten“).

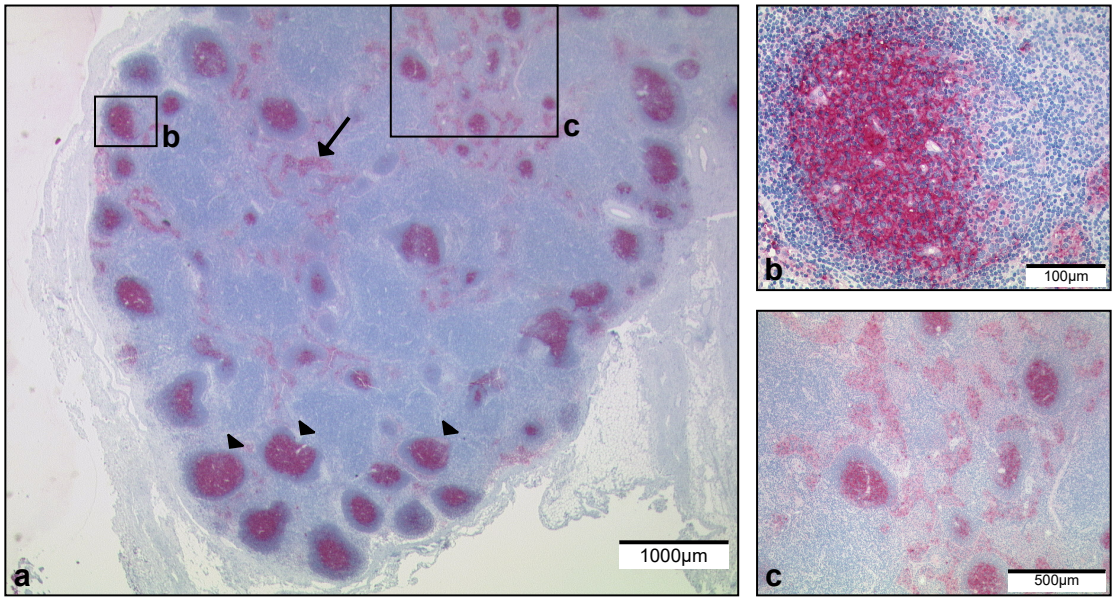

Abbildung 18 – Verteilungsmuster von *spems* in Lymphknoten. Abbildung eines Lymphknoten immunhistochemisch gefärbt mit dem monoklonalen Antikörper EmG3 bei alveolärer Echinokokkose. *a* Positive Anfärbung von *spems* in Keimzentren *(Pfeilkopf)* und Sinus *(Pfeil)*. *(b)* Vergrößerung eines Keimzentrum mit in der linken Hälfte Darstellung angefärbter *spems*. *(c)* Vergrößerung der Sinus mit *spems* sowie einigen Keimzentren. *Abkürzungen: small particles of Echinococcus multilocularis (spems).*
Quelle: eigene Abbildung

Größe der Lymphknoten in Abhängigkeit von *spems* Die folgenden statistischen Angaben beziehen sich auf den Mann-Whitney u-Test. Die Ergebnisse des ebenfalls durchgeführten t-Test sind in Tabelle 18 „Ergebnisse der immunhistologischen Auswertung von Lymphknoten bei alveolärer Echinokokkose“ aufgeführt.

Generell war die Größe der Lymphknoten von Patienten mit AE (Mittelwert ($\bar{x}$) = 67,67 ± 81,82 mm^2, Median ($\tilde{x}$) = 36 mm^2) gegenüber der Kontrollgruppe ($\bar{x}$ = 18,23 ± 13,77 mm^2, $\tilde{x}$ = 15 mm^2) signifikant erhöht (p = <0,001). In der genaueren Auswertung der Ergebnisse erwiesen die Lymphknoten von Patienten mit AE, bei denen *spems* nachgewiesen werden konnten, die größten Abmessungen ($\bar{x}$ = 81,75 ± 91,43 mm^2, $\tilde{x}$ = 50 mm^2). Dagegen waren Lymphknoten ohne *spems* signifikant kleiner ($\bar{x}$ = 39,95 ± 48,83 mm^2; $\tilde{x}$ = 18 mm^2, p = 0,071). Bei der Gruppe der Lymphknoten mit Nachweis von *spems* konnte ebenfalls ein signifikanter Unterschied gegenüber der Kontrollgruppe nachgewiesen werden (p = <0,001). Dies war im Falle der Lymphknoten ohne *spems* nicht möglich (p = 0,071).

In einem weiteren Schritt wurden die Daten zu Färbemuster und -intensität mit den gemessenen Größen der AE-Lymphknoten mit *spems* korreliert. Dabei konnte festgestellt

werden, dass das Verteilungsmuster eine Auswirkung auf die Größe der Lymphknoten hat. Lymphknoten mit *spems* im Keimzentrum sowie in den Sinus ($\bar{x}$ = 106,61 ± 99,15 mm^2, $\tilde{x}$ = 80 mm^2) waren signifikant größer als Lymphknoten mit *spems* ausschließlich in den Keimzentren ($\bar{x}$ = 52,39 ± 71,53 mm^2, $\tilde{x}$ = 35 mm^2, p = 0,008). Der einzelne Lymphknoten mit *spems* nur in den Sinus war deutlich kleiner (4 mm^2). Jedoch hat dieser Wert statistisch aufgrund der einzelnen Erhebung keine Aussagekraft.

Auch die Intensität der mAb EmG3-Färbung konnte in Korrelation zur Größe der Lymphknoten mit *spems* gebracht werden. Die Lymphknoten mit höherer Färbeintensität waren im Mittel größer ($\bar{x}$ = 128,17 ± 105,48 mm^2, $\tilde{x}$ = 86 mm^2), als Lymphknoten mit in geringerer Intensität gefärbten *spems* ($\bar{x}$ = 53,18 ± 68,59 mm^2, $\tilde{x}$ = 33 mm^2, p = <0,001).

Alle Daten sind der Tabelle 18 „Ergebnisse der immunhistologischen Auswertung von Lymphknoten bei alveolärer Echinokokkose“ zu entnehmen. Die Messwerte für jeden einzelnen Lymphknoten sind im Anhang in Tabelle 25 und 26 auf Seite 111 und 114 zu finden.

Tabelle 18 – Ergebnisse der immunhistologischen Auswertung von Lymphknoten bei alveolärer Echinokokkose. [1] Vergleich gegenüber Kontrollgruppe. [2] Vergleich gegenüber AE ohne *spems*. *Abkürzungen: alveoläre Echinokokkose (AE), Small particles of Echinococcus multilocularis (spems).*

Lymphknotengruppe	**Anzahl**	**Fläche (mm^2)** Durchmesser	Median	min	max	**Gruppenvergleich** **p-Wert** (u-Test)	**p-Wert** (t-Test)
alveoläre Echinokokkose	95	67,67 ± 81,82	36	1	378	<0,001[1]	<0,001[1]
AE mit *spems*	63	81,75 ± 91,43	50	1	378	<0,001[1] 0,009[2]	<0,001[1] 0,005[2]
Färbeintensität							
++ (stark positiv)	24	128,17 ± 105,48	86	12	378	<0,001	0,004
+ (schwach positiv)	39	53,18 ± 68,59	33	1	360		
Lokalisation							
Keimzentrum und Sinus	35	106,61 ± 99,15	80	6,25	378	0,008	0,015
nur Keimzentrum	27	52,39 ± 71,53	35	1	360		
nur Sinus	1	4	4	4	4		
AE ohne *spems*	32	39,95 ± 48,83	18	1	208	0,071[1]	0,021[1]
Kontrollgruppe	31	18,23 ± 13,77	15	0,5	48		

3.3 Stimulation von PBMC mit generierten *Small particles of Echinococcus multilocularis*

3.3.1 Etablierung von Kontrollen

Eine Übersicht der etablierten Kontrollen, die nach den Vorversuchen für die Inkubationsversuche von PBMCs mit *spems* verwendet wurden, ist in Tabelle 19 „Übersicht der Positivkontrollen“ zusammengestellt. Im Folgenden werden die Ergebnisse für die einzelnen Zellpopulationen erläutert.

Tabelle 19 – Übersicht der Positivkontrollen. *Abkürzungen: cluster of differentiation (CD), Interferon (IFN), Lipopolysaccharide (LPS), Oligodeoxyribonucleotid 2006 (ODN 2006), Tumornekrosefaktor (TNF)*

	T-Zellen	**B-Zellen**	**Monozyten**	**CD16+-Zellen**
Zellmarker	CD3	CD19	CD14	CD16
Aktivationsmarker	IFN-γ	CD86	TNF-α	IFN-γ + CD69
Stimulation	1 µl/ml cell activation cocktail	1 Mikrogramm (µg)/ml ODN 2006	100 ng/ml LPS	100 ng/ml IL-12
Inkubationsdauer	6 h	24 h	6h	24 h

3.3.1.1 T-Zellen

Bei der Population der T-Zellen (CD3+) konnte eine Steigerung der IFN-γ-Produktion unter der Zugabe von *cell activation cocktail* bei einer Inkubationszeit von sechs Stunden beobachtet werden. In der Analyse des *Dot-Plot*-Diagramms ließ sich eine eigene Zellpopulation, die IFN-γ intrazellulär anreicherte, abgrenzen. Bei dreifacher Wiederholung war der Unterschied des prozentualen Anteils dieser IFN-γ+ - T-Zellen zwischen stimulierten (1 µl/ml *cell activation cocktails*) und nicht-stimulierten Zellen signifikant ($p = 0{,}0039$). Bei höheren Konzentrationen stieg der Anteil der IFN-γ+ - T-Zellen nur noch geringfügig an, jedoch steigerte sich der Anteil der nekrotischen Zellen (siehe Abb. 19 „Stimulation von T-Zellen“).

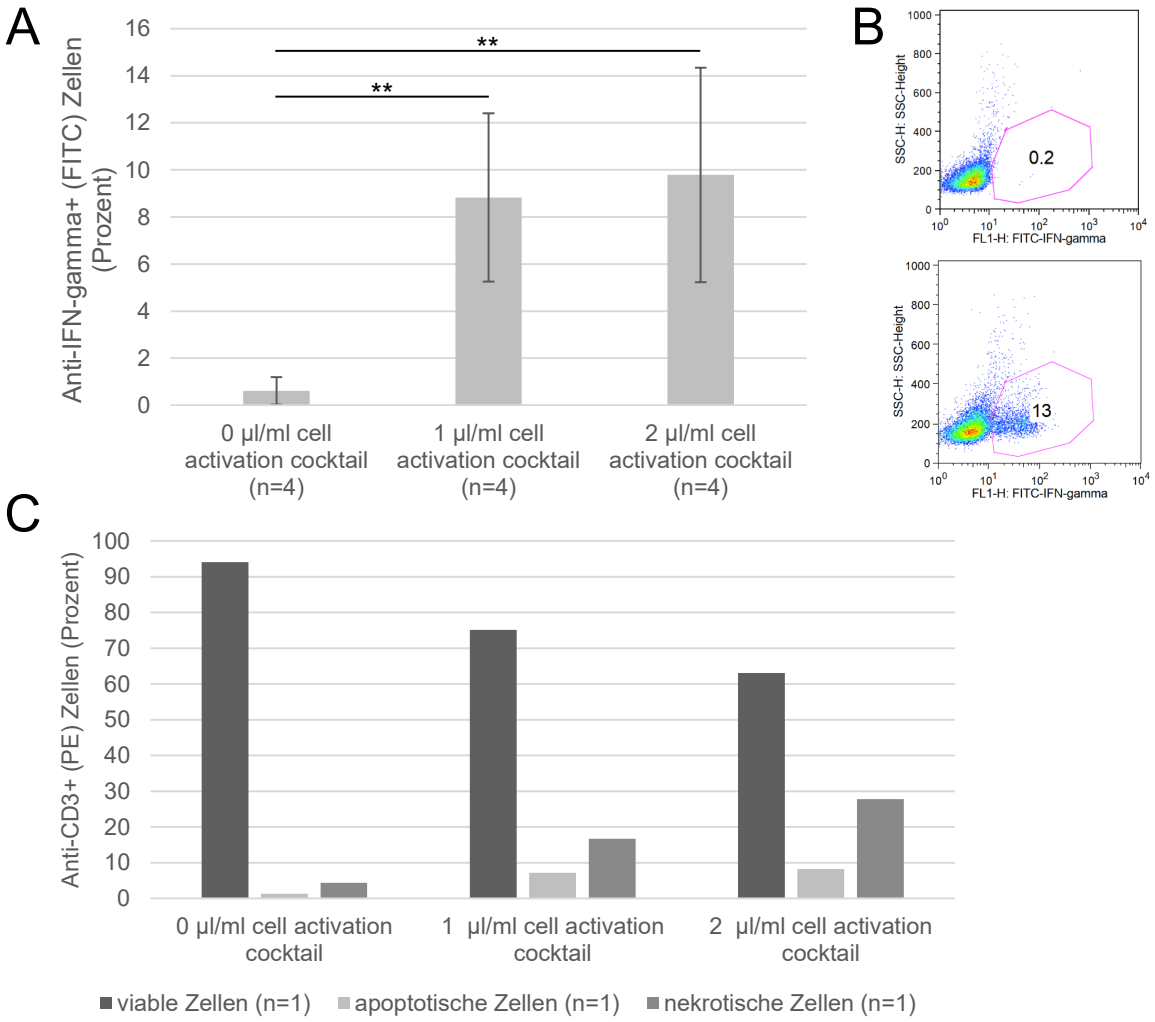

Abbildung 19 – Stimulation von T-Zellen (CD3+) mit *cell activation cocktail* nach sechs Stunden. *(A)* Säulendiagramm der IFN-γ-+ T-Zellen (CD3+) ohne und unter Zugabe von *cell activation cocktail*. Fehlerbalken entsprechen der Standardabweichung. Signifikanzniveaus: * $p < 0{,}05$; ** $p < 0{,}01$; *** $p < 0{,}001$. *(B) Dot-Plot*-Diagramm der T-Zellen (CD3+) ohne *(oben)* und unter *(unten)* Zugabe von *cell activation cocktail*. *(C)* Viabilitätsfärbung der T-Zellen (CD3+) ohne und unter Zugabe von *cell activation cocktail*. *Abkürzungen: cluster of differentiation (CD),Fluorescein isothiocyanate (FITC), Interferon (IFN), Side Scatter (SSC).*
Quelle: eigene Abbildung

3.3.1.2 B-Zellen

Als Marker für B-Zellen wurden Antikörper gegen das Oberflächenantigen CD19 eingesetzt. Eine messbare Stimulation konnte mit dem Reagenz ODN 2006 bei einer Inkubationszeit von 24 Stunden erzielt werden. Dabei konnten signifikante Unterschiede zwischen den nicht-stimulierten und den stimulierten Proben unter Messung des MFI

von CD86 festgestellt werden (0 vs. 1 µg/ml ODN 2006: p = 0,0021; 0 vs. 2,5 µg/ml ODN 2006: p = 0,0014; 0 vs. 5 µg/ml ODN 2006: p = 0,0005). Gleichzeitig ergab sich bei Zugabe von ODN 2006 keine Abnahme der Viabilität (siehe Abb. 20 „Stimulation von B-Zellen“).

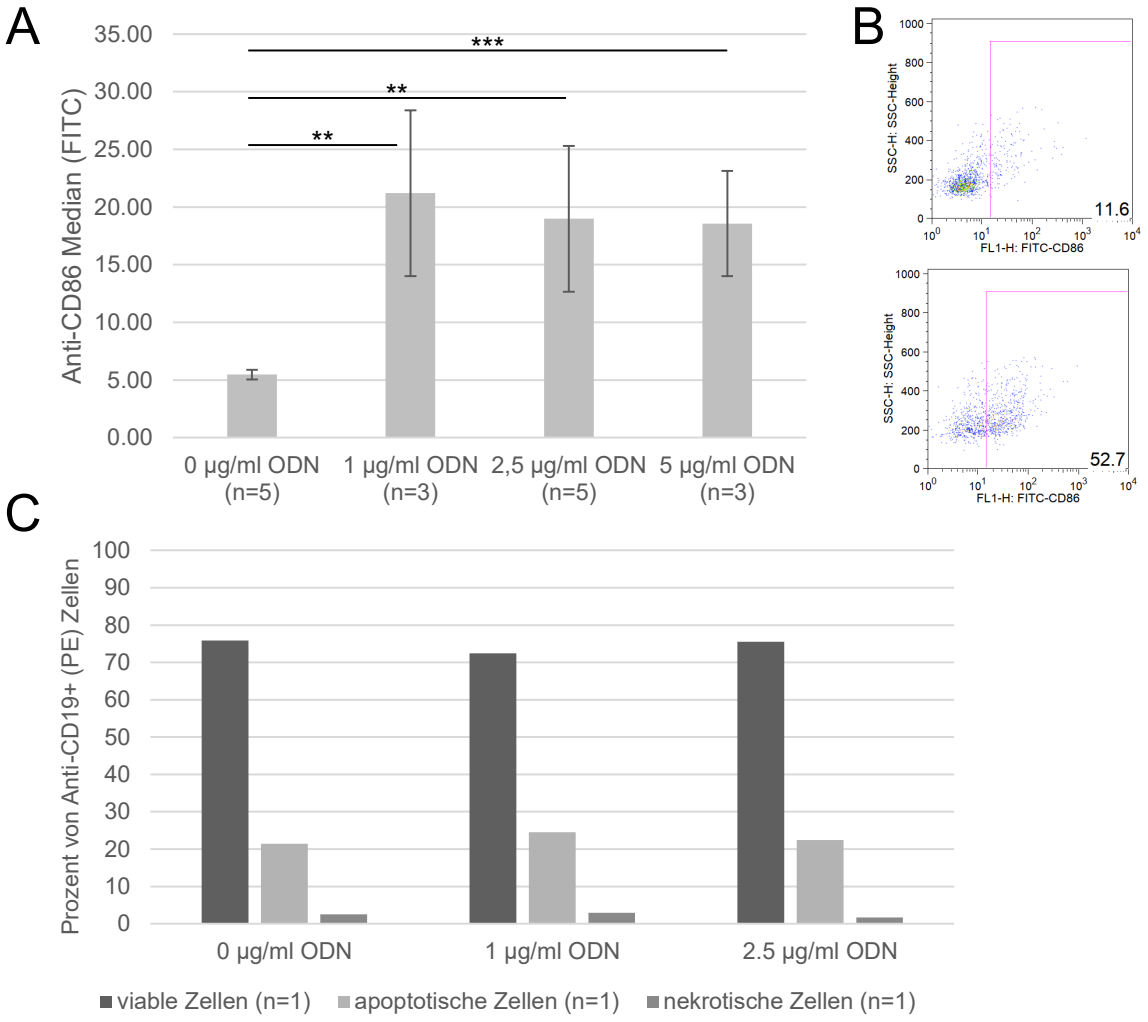

Abbildung 20 – Stimulation von B-Zellen (CD19+) mit ODN 2006 nach 24 Stunden. *(A)* Säulendiagramm des CD86-MFI der B-Zellen (CD19+) ohne und unter Zugabe von ODN 2006. Fehlerbalken entsprechen der Standardabweichung. Signifikanzniveaus: * p < 0,05; ** p < 0,01; *** p < 0,001. *(B) Dot-Plot*-Diagramm der B-Zellen (CD19+) ohne *(oben)* und unter *(unten)* Zugabe von ODN 2006. *(C)* Viabilitätsfärbung der B-Zellen (CD19+) ohne und unter Zugabe von ODN 2006. *Abkürzungen: cluster of differentiation (CD), Fluorescein isothiocyanate (FITC), Oligodeoxyribonucleotid 2006 (ODN 2006), Phycoerythrin (PE), Side Scatter (SSC).*
Quelle: eigene Abbildung

3.3.1.3 Monozyten

Monozyten wurden mit dem Marker CD14 identifiziert. Sie zeigten unter Hinzugabe von LPS eine vermehrte Produktion von TNF-α. Dabei konnte bei Inkubation mit 10 bzw. 100 ng/ml LPS nach sechs Stunden ein signifikanter Unterschied im TNF-α-MFI im Vergleich zu nicht-stimulierten Zellen gemessen werden ($p = 0{,}0340$; $p = 0{,}0202$). Die Viabilität nach sechs Stunden Inkubation war jedoch bei der Negativkontrolle sowie bei der Zugabe von LPS nur bei ca. 20 - 25 % der Monozyten. Der größte Anteil der Monozyten zeigte sich durch eine Anfärbung mit Annexin V als apoptotisch (siehe Abb. 21 „Stimulation von Monozyten“).

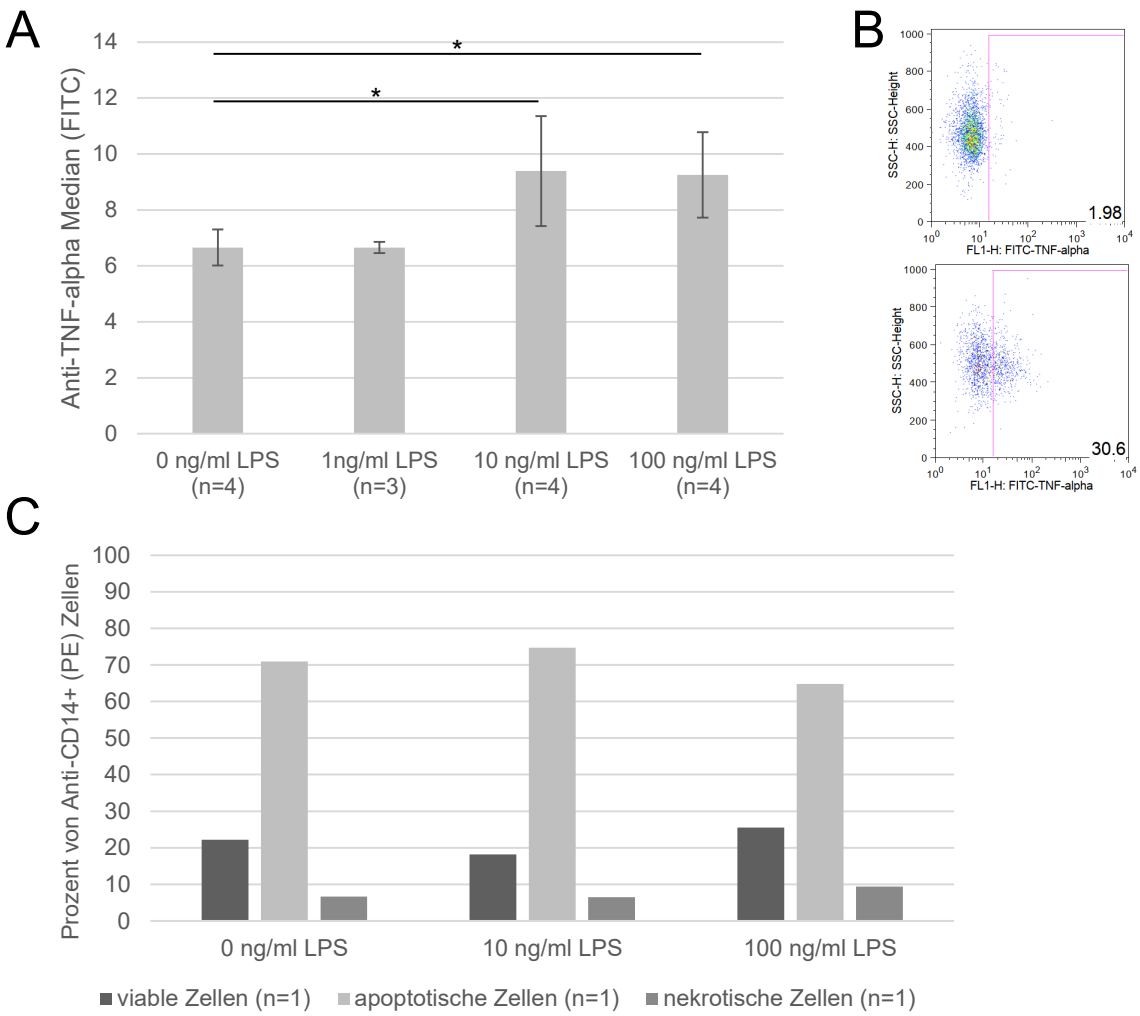

Abbildung 21 – Stimulation von Monozyten (CD14+) mit LPS nach sechs Stunden. *(A)* Säulendiagramm des TNF-α-MFI der Monozyten (CD14+) ohne und unter Zugabe von LPS. Fehlerbalken entsprechen der Standardabweichung. Signifikanzniveaus: * $p < 0{,}05$; ** $p < 0{,}01$; *** $p < 0{,}001$. *(B) Dot-Plot*-Diagramm der Monozyten (CD14+) ohne *(oben)* und unter *(unten)* Zugabe von LPS. *(C)* Viabilitätsfärbung der Monozyten (CD14+) ohne und unter Zugabe von LPS. *Abkürzungen: cluster of differentiation (CD), Fluorescein isothiocyanate (FITC), Lipopolysaccharide (LPS), Phycoerythrin (PE), Side Scatter (SSC).*
Quelle: eigene Abbildung

3.3.1.4 CD16+-Zellen

Eine weitere Unterpopulation der PBMCs waren Monozyten und NK-Zellen mit Ausprägung des Fcγ-Rezeptor IIIa (CD16). Es konnte ein Anstieg des CD69-MFI sowie der IFN-γ+ Zellen unter Stimulation mit IL-12 für 24 Stunden festgestellt werden. Dabei war der Unterschied bei Zugabe von 100 ng/ml IL-12 im Falle des prozentualen Anteils der

IFN-γ+ - Zellen signifikant (p = 0,0109). Beim CD69-MFI konnte dagegen keine Signifikanz nachgewiesen werden (p = 0,0820). Die Viabilität nach 24 Stunden Inkubation war ohne und mit Gabe der Stimulanz mit über 90 % sehr hoch (siehe Abb. 22 „Stimulation von CD16+-Zellen“).

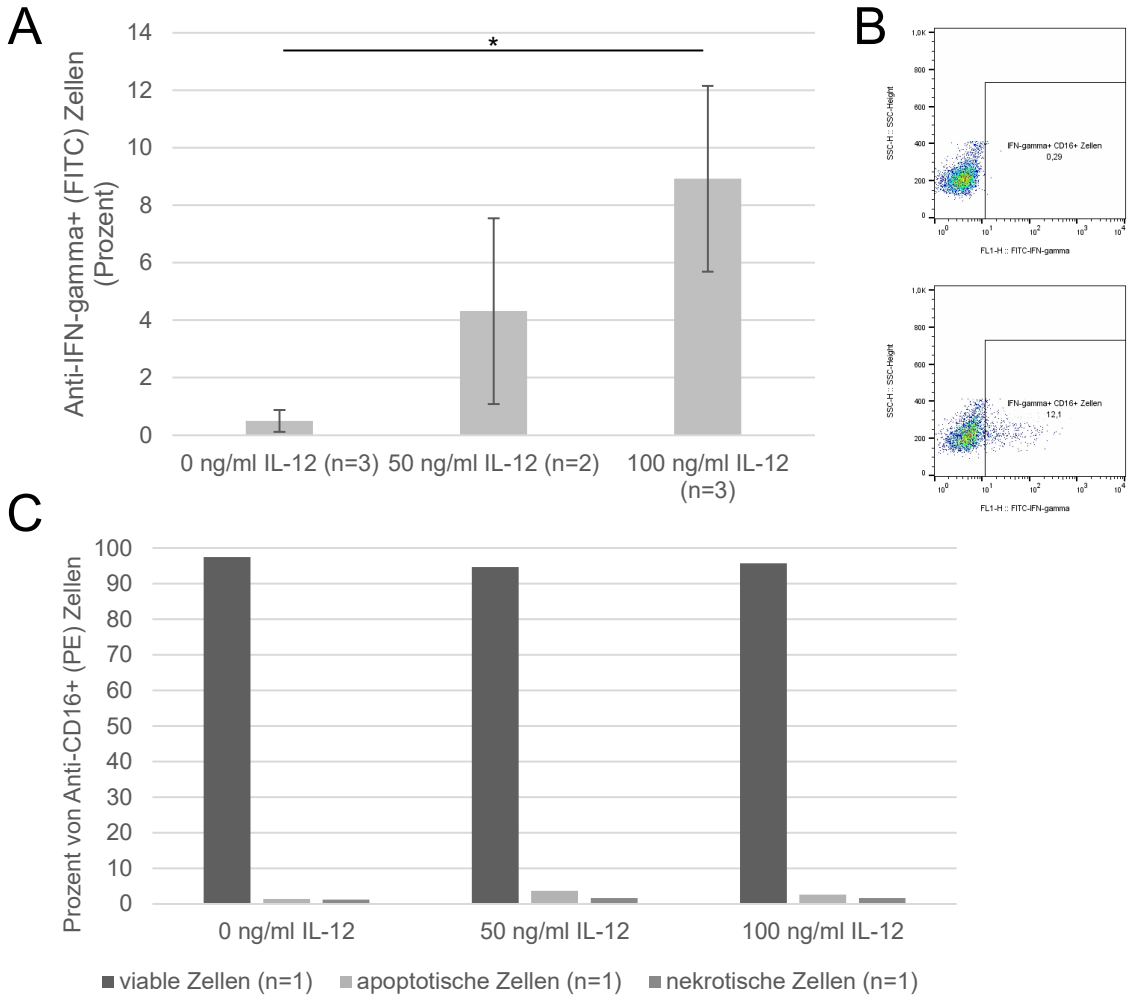

Abbildung 22 – Stimulation von CD16+-Zellen mit IL-12 nach 24 Stunden. *(A)* Säulendiagramm der IFN-γ-+ CD16+-Zellen ohne und unter Zugabe von IL-12. Fehlerbalken entsprechen der Standardabweichung. Signifikanzniveaus: * p < 0,05; ** p < 0,01; *** p < 0,001. *(B) Dot-Plot*-Diagramm der CD16+-Zellen ohne *(oben)* und unter *(unten)* Zugabe von IL-12. *(C)* Viabilitätsfärbung der CD16+-Zellen ohne und unter Zugabe von IL-12. *Abkürzungen: cluster of differentiation (CD),Fluorescein isothiocyanate (FITC), Interferon (IFN), Side Scatter (SSC).*
Quelle: eigene Abbildung

3.3.2 Inkubation von *spems* mit PBMC

3.3.2.1 T-Zellen

Die Positivkontrolle zeigte im Vergleich zu nicht-stimulierten Zellen eine Zunahme an IFN-γ produzierenden Zellen an der Gesamtheit der CD3+ - T-Zellen (Negativkontrolle: 0,36 ± 0,12 %; Positivkontrolle: 6,14 ± 3,42 %). Im Gegensatz zur alleinigen Zugabe von *cell activation cocktail* konnte bei Teilen der anderen Proben mit zusätzlicher Zugabe von *cell activation cocktail* ein signifikanter Unterschied zur Negativkontrolle festgestellt werden (siehe Abb. 23 „Inkubation von T-Zellen mit *spems*“). Kontrollen, die die Auswirkungen der Zugabe von DNase untersuchten, ergaben keinen Hinweis auf einen Einfluss derer auf die Aktivierung der T-Zellen (DNase-Kontrolle: 0,59 ± 0,69 %).

T-Zellen zeigten im Weiteren keinen Unterschied bei der IFN-γ Produktion bei der alleinigen Zugabe von *spems* im Vergleich zur Negativkontrolle. Bei 90 *spems*/µl ergaben sich 0,48 ± 0,26 % IFN-γ+ - T-Zellen. Auch bei der Stimulation mit *spems* und gleichzeitiger Zugabe von *cell activation cocktail* konnten keine signifikanten Unterschiede zur alleinigen Stimulation mit dem *cell activation cocktail* festgestellt werden. Einzig bei 30 bzw. 10 *spems*/µl + *cell activation cocktail* konnte ein geringerer Anteil an IFN-γ+ - T-Zellen gezeigt werden (4,32 ± 1,08 %; 4,48 ± 1,58 %). Diese Unterschiede wiesen jedoch keine Signifikanz auf.

Die Ergebnisse sind in Abbildung 23 „Inkubation von T-Zellen mit *spems*“ dargestellt.

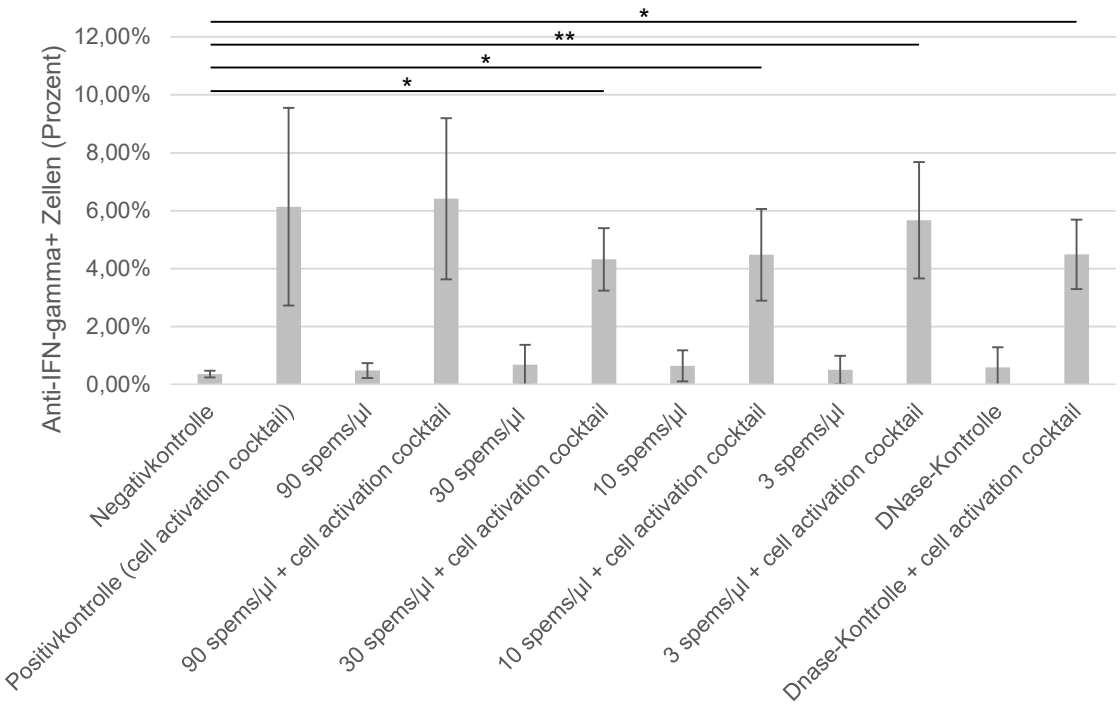

Abbildung 23 – **Inkubation von T-Zellen mit *spems* nach sechs Stunden.** Gemessen wurde der Anteil der IFN-γ+ Zellen an der Gesamtheit der CD3+ T-Zellen. Fehlerbalken entsprechen der Standardabweichung. Signifikanzniveaus: * $p < 0,05$; ** $p < 0,01$; *** $p < 0,001$. *Abkürzungen: cluster of differentiation (CD), Interferon (IFN), Small particles of Echinococcus multilocularis (spems).*
Quelle: eigene Abbildung

3.3.2.2 B-Zellen

Durch Stimulation mit ODN 2006 konnte bei den CD19+ - B-Zellen eine Steigerung der MFI für CD86 gemessen werden (Negativkontrolle: 6,41 ± 0,88 MFI; Positivkontrolle: 23,3 ± 13,43 MFI). Im Gegensatz zu den Vorversuchen konnte jedoch keine Signifikanz festgestellt werden ($p = 0,1451$). Eine Auswirkung der DNase auf die Aktivierung der B-Zellen zeigte sich nicht.

Wie bei den T-Zellen ergaben sich auch bei den B-Zellen keine Unterschiede zur Negativkontrolle bei der alleinigen Zugabe von *spems*. Der CD86-MFI war bei den kostimmulierten (*spems* + ODN 2006) B-Zellen gegenüber der alleinigen Stimulation mit ODN 2006 signifikant erhöht (90 *spems*/µl + ODN 2006: 29, 07 ± 13,42 MFI; $p = 0,0049$; 30 *spems*/µl + ODN 2006: 29,3 ± 15,42 MFI; $p = 0,0348$). In niedrigerer Dosierung zeigte sich dagegen keine zusätzliche stimulierende Wirkung der *spems*.

Eine graphische Darstellung der Resultate ist in Abbildung 24 „Inkubation von B-Zellen

mit *spems*“ zu finden.

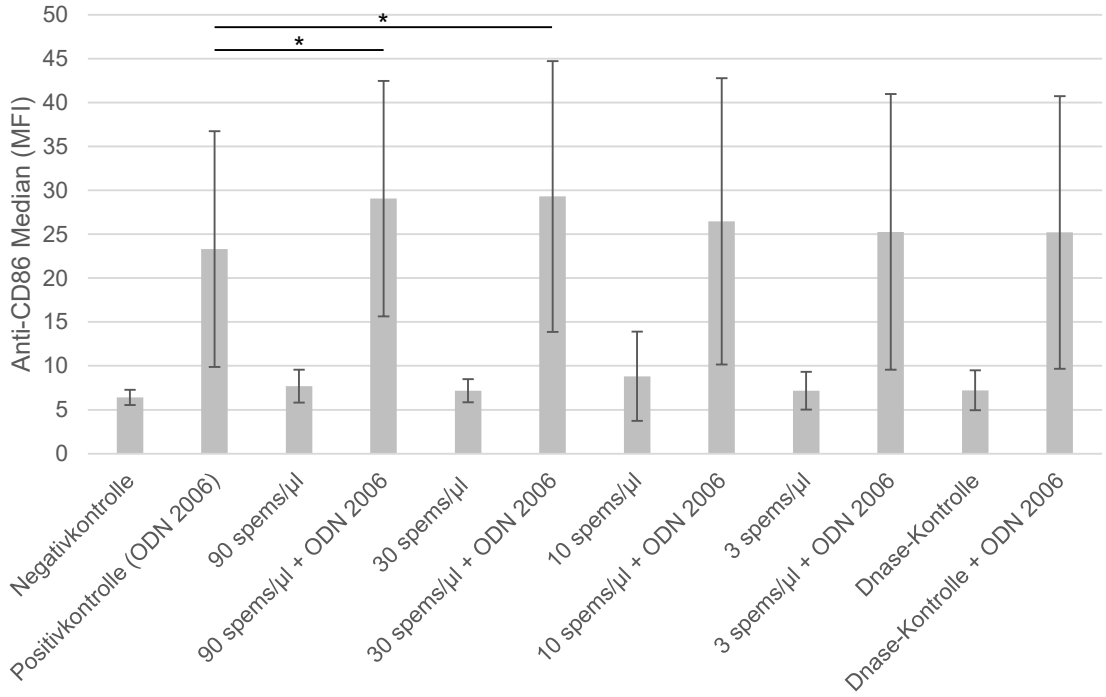

Abbildung 24 – **Inkubation von B-Zellen mit *spems* nach 24 Stunden.** Gemessen wurde der CD86-MFI der CD19+ B-Zellen. Fehlerbalken entsprechen der Standardabweichung. Signifikanzniveaus: * $p < 0,05$; ** $p < 0,01$; *** $p < 0,001$. *Abkürzungen: cluster of differentiation (CD), median fluorescence intensity (MFI), Small particles of Echinococcus multilocularis (spems).*
Quelle: eigene Abbildung

3.3.2.3 Monozyten

Bei den mit CD14 markierten Monozyten konnte eine signifikante Steigerung des TNF-α-MFI von 6,15 ± 1,24 zu 7,71 ± 0,98 bei Hinzugabe von LPS gesehen werden ($p = 0,0113$). Dabei konnten keine Auswirkungen der Zugabe von DNase festgestellt werden.

Bei der Inkubation mit 90 *spems*/µl zeigte sich eine Steigerung des TNF-α-MFI auf 7,65 ± 2,86 gegenüber der Negativkontrolle. Diese war jedoch nicht signifikant ($p = 0,3027$). Dieser Effekt nahm mit fallender Konzentration der *spems* ab. Bei Hinzugabe von 90 *spems*/µl + LPS kam es wiederum zu einer weiteren Steigerung des TNF-α auf einen MFI von 9,62 ± 3,81. Jedoch zeigte sich diese nicht als signifikante Änderung gegenüber der Positivkontrolle ($p = 0,3794$).

Die Ergebnisse sind in Abbildung 25 „Inkubation von Monozyten mit *spems*“ aufgeführt.

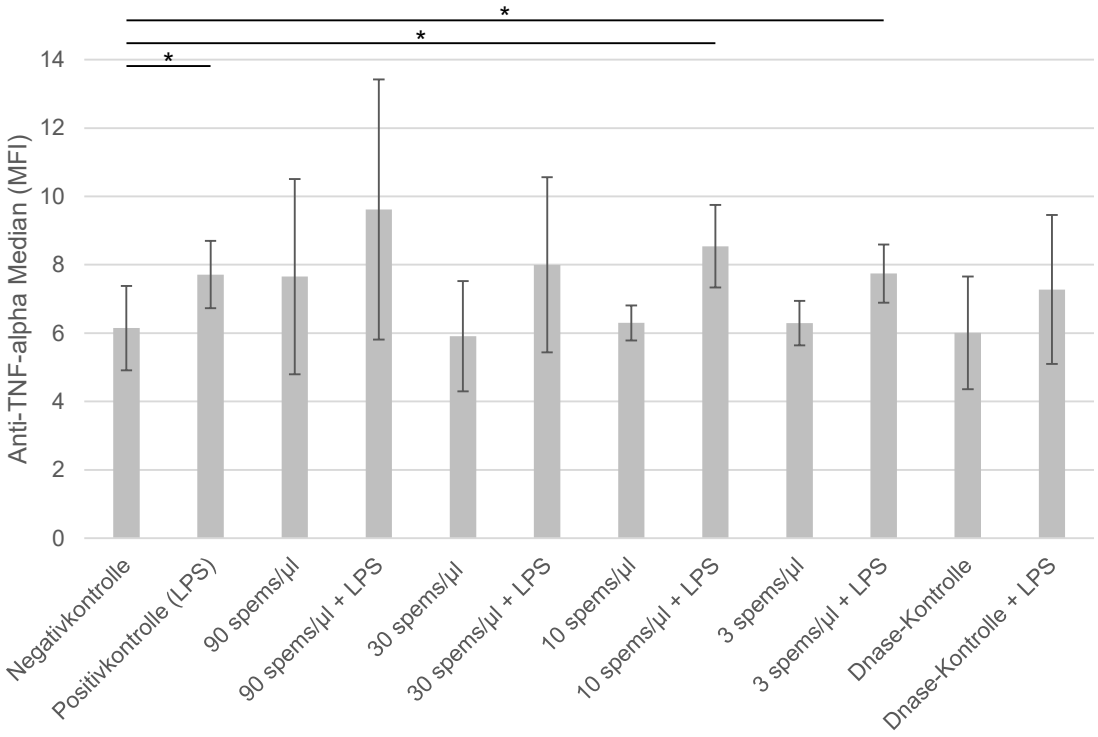

Abbildung 25 – **Inkubation von Monozyten mit *spems* nach sechs Stunden.** Gemessen wurde der TNF-α-MFI der CD14+ Monozyten. Fehlerbalken entsprechen der Standardabweichung. Signifikanzniveaus: * p < 0,05; ** p < 0,01; *** p < 0,001. *Abkürzungen: cluster of differentiation (CD), median fluorescence intensity (MFI), Small particles of Echinococcus multilocularis (spems), Tumornekrosefaktor (TNF).*
Quelle: eigene Abbildung

3.3.2.4 CD16+-Zellen

Es konnte eine geringe Zunahme der IFN-γ+ - CD16+ - Zellen bei Inkubation mit IL-12 gegenüber der Negativkontrolle gezeigt werden. Der scheinbare Effekt der DNase bei IL-12 Stimulation zeigt sich als nicht signifikant und geht auf einen Ausreißer zurück (Durchführung 2).

Bei der alleinigen Hinzugabe von *spems* konnte bei allen Konzentrationen eine Steigerung des Anteils an IFN-γ+ - Zellen festgestellt werden. Dabei war der Anstieg bei 90 *spems*/µl am deutlichsten (16,68 ± 15,41 %). Doch schwankten die Ergebnisse deutlich und ergaben somit keinen signifikanten Unterschied gegenüber der Negativkontrolle. Weiterhin kam es im Vergleich zur alleinigen Stimulation mit *spems* bei den Konzentration 90, 30 und 10 *spems*/µl bei Kostimmulation mit IL-12 zu einer weiteren Zunahme der IFN-γ+ - Zellen. Bei der niedrigsten Konzentration mit 3 *spems*/µl konnte dagegen im Mittel eine geringe Abnahme der IFN-γ+ - Zellen festgestellt werden. Jedoch ergab

sich bei allen Ergebnissen der CD16+ - Zellen eine sehr hohe Standardabweichung.

Die Ergebnisse sind in Abbildung 26 „Inkubation von CD16+ Zellen mit *spems*“ gezeigt.

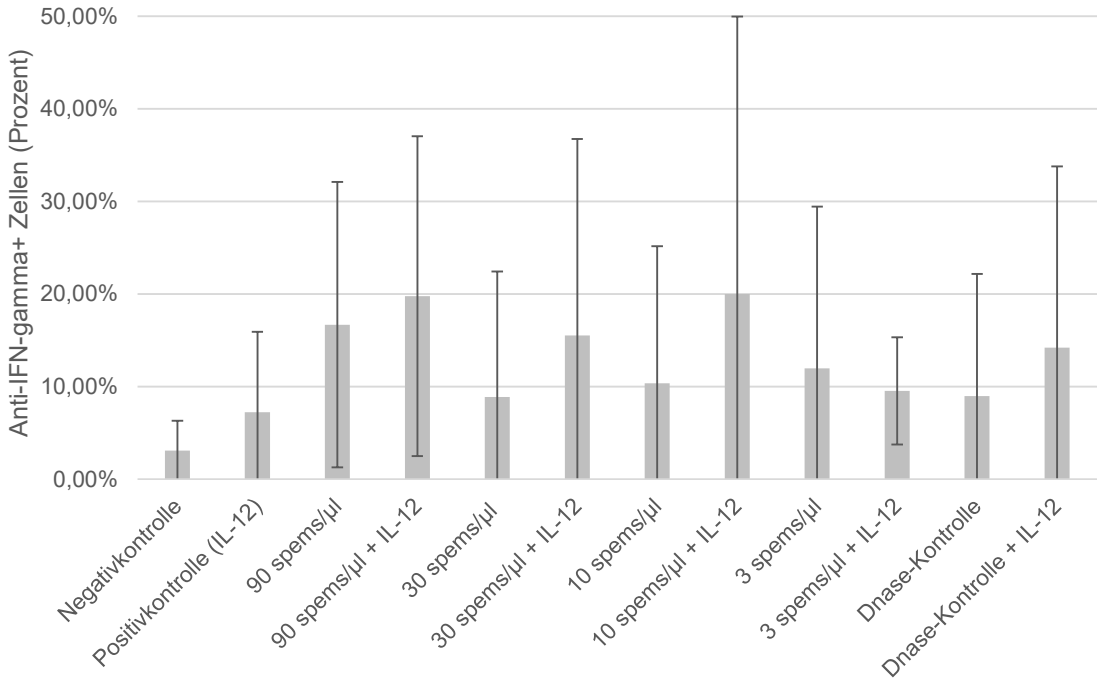

Abbildung 26 – Inkubation von CD16+ Zellen mit *spems* nach 24 Stunden. Gemessen wurde der Anteil der IFN-γ+ Zellen an der Gesamtheit der CD16+ Zellen. Fehlerbalken entsprechen der Standardabweichung. Signifikanzniveaus: * $p < 0,05$; ** $p < 0,01$; *** $p < 0,001$. *Abkürzungen: cluster of differentiation (CD), Interferon (IFN), Small particles of Echinococcus multilocularis (spems).*
Quelle: eigene Abbildung

3.4 Histologischer Vergleich von verschiedenen computertomographischen Morphologien bei alveolärer Echinokokkose

Auf Grundlage der unterschiedlichen primärmorphologischen Typen der EMUC-CT wurden histologische Auswertungen an FFPE-Gewebematerial durchgeführt. Die Daten wurden 2020 in *Pathogens* erstveröffentlicht [33].

3.4.1 Histologische Auswertung

Eine farbliche Übersichtsdarstellung der signifikanten Ergebnisse der histologischen Auswertungen sind in Abbildung 28 „Heatmap der signifikanten Ergebnisse des histologischen Vergleichs der EMUC-CT Typen“ zu finden.

3.4.1.1 Laminarschicht

Zur Beschreibung der Laminarschicht wurden zwei verschiedene metrische Parameter erhoben. Dabei zeigte sich bei der Breite der Laminarschicht über die verschiedenen EMUC-CT Typen kein signifikanter Unterschied ($p = 0{,}9000$).

Jedoch konnten signifikante Unterschiede ($p = 0{,}0003$) beim minimalen Abstand der Laminarschicht zur Randzone festgestellt werden. Dieser war bei Typ IV Läsionen mit 2037,75 ± 968,43 µm deutlich am größten. Der Unterschied zu den anderen Typen war hier signifikant (Typ IV vs. Typ I: $p < 0{,}0001$; Typ IV vs. Typ II: $p = 0{,}0002$; Typ IV vs. Typ III: $p = 0{,}0069$). In histologischen Schnitten der EMUC-CT Typen I und II erwies sich die Entfernung der Laminarschicht zur Randzone am kleinsten (Typ I: 318,16 ± 266,48 µm; Typ II: 464,26 ± 502.04 µm). Ein Wert zwischen den anderen Morphologietypen ergab sich bei Typ III Läsionen (Typ III: 756,60 ± 969,42 µm). Im direkten Vergleich zwischen den Typen I, II und III stellten sich die Unterschiede nicht als signifikant dar (siehe Abb. 27 „Ergebnisse der metrischen histologischen Messungen nach EMUC-CT Typen“).

Neben den metrischen Messungen wurden die Läsionen auf das Verteilungsmuster der Laminarschicht untersucht. Es wurde zwischen einer zentralisierten und einer über die Nekrose verteilten Laminarschicht unterschieden (siehe Abb. 16 „Beispielhafte Darstellung der semi-quantitativen und dichotomen histologischen Auswertungen von Leberläsion bei alveolärer Echinokokkose“). Beim Auftreten der unterschiedlichen Verteilungsmuster innerhalb der verschiedenen EMUC-CT Typen ergab sich ein signifikanter Unterschied ($X^2 = 33{,}4494$; $p < 0{,}0001$). Die Läsionen der Typen I, II und III wiesen alle eine auf die Nekrose verteilte Laminarschicht auf. Hingegen konnte in zehn von elf Typ

IV Läsionen eine zentralisierte in einzelnen alveolenartigen Strukturen organisierte Laminarschicht festgestellt werden (10/11, 91 %; Typ I vs. Typ IV: $p < 0{,}0001$; Typ II vs. Typ IV: $p < 0{,}0001$; Typ III vs. Typ IV: $p = 0{,}0003$).

3.4.1.2 Randzone

Die Breite der gesamten Randzone zeigte über die verschiedenen EMUC-CT Typen keine signifikanten Unterschiede. Die geringste Ausdehnung der Randzone wiesen Läsionen des Typs IV auf (334,27 ± 103,34 µm). Der Mittelwert der Randzonenbreite der EMUC-CT Typ III Läsionen war am höchsten (454,07 ± 127,49 µm).

Bei der Analyse der drei verschiedenen Zonen des Randareals konnten jedoch signifikante Unterschiede zwischen den EMUC-CT Typen festgestellt werden. Die Zone, welche die Lymphozyten umfasst (Zone 4), war bei Typ IV Läsionen am schmälsten (83,65 ± 33,71 µm). Läsionen des Typs III wiesen die breiteste Lymphozytenzone auf (125,78 ± 32,36 µm). Dieser Unterschied war signifikant ($p = 0{,}0297$). Typ I und II lagen bei den gemessenen Werten zwischen Typ IV und Typ III (Typ I: 109,36 ± 29,91 µm; Typ II: 116,55 ± 55,23 µm; siehe Abb. 27C „Ergebnisse der metrischen histologischen Messungen nach EMUC-CT Typen“ auf Seite 75).

Neben der Breite der Lymphozytenzone zeigten sich auch bei der Stärke der Fibrose (Zone 3) signifikante Unterschiede ($p = 0{,}0089$). Am stärksten ausgeprägt war diese Zone in Typ III Fällen (212,92 ± 113,66 µm). Wie bei der Zone 4 lagen die erhobenen Werte für Typ I und II Läsionen dicht beieinander und waren kleiner als bei Typ III Läsionen (Typ I: 147,61 ± 35,27 µm; Typ II: 147,52 ± 54,46 µm). Wiederum wiesen die EMUC-CT Typ IV Läsionen die geringste Breite auf (102,74 ± 37,06 µm). Die Ausprägung der Fibrose war signifikant geringer als in Typ III Läsionen ($p = 0{,}0066$; siehe Abb. 27B „Ergebnisse der metrischen histologischen Messungen nach EMUC-CT Typen“ auf Seite 75).

Keine signifikanten Unterschiede konnten bei der Analyse der Zone 2 (epitheloide Zellen und neutrophile Granulozyten) festgestellt werden ($p = 0{,}5965$). Am ausgeprägtesten war diese Zone 2 in Typ IV Läsionen (147,88 ± 77,78). Danach folgten Läsionen von Typ II (127,76 ± 32,73 µm) und Typ I (120,84 ± 26,24 µm). Im Gegensatz zu Zone 3 und 4 war diese Zone in Typ III Läsionen am schmälsten (120,84 ± 26,24 µm).

Zusammenfassend ist festzustellen, dass die Randzone der EMUC-CT Typen I, II und III von der Zone 3, der Fibrose, bestimmt werden. Dagegen konnte bei Typ IV Läsionen als ausgeprägtestes Areal die Zone 2 (epitheloide Zellen und neutrophile Granulozyten) bestimmt werden.

Diese Dominanz der Fibrose in Typ III Läsionen zeigte sich auch bei einer teilweise festgestellten zusätzlichen Fibrosezone zwischen den Lymphozyten und dem regelrecht strukturierten hepatischen Wirtsgewebe. Diese Zone wurde als Zone 3b definiert (siehe

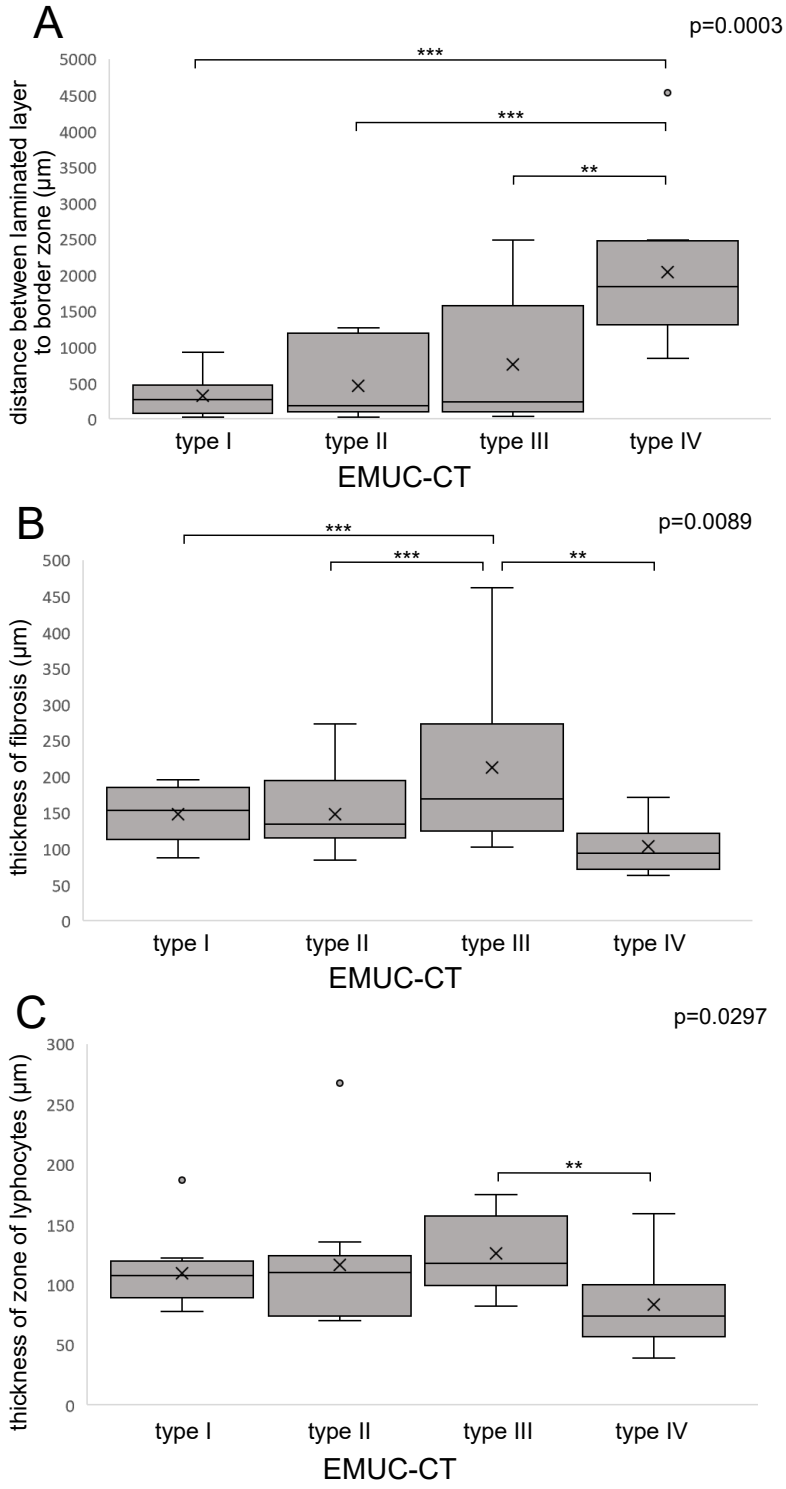

Abbildung 27 – **Ergebnisse der metrischen histologischen Messungen nach EMUC-CT Typen.** Boxplot-Diagramme: Median: mittlere Linie; Mittelwert: Kreuz; 2. und 3. Quartil: Box; Minimum/Maximum: Whisker; Ausreißer: Punkte. *(A)* Abstand zwischen Laminarschicht und Randzone (Zone 1). *(B)* Breite der Fibrose (Zone 3). *(C)* Breite der Lymphozytenzone (Zone 4). Signifikanzniveaus: * $p < 0,05$; ** $p < 0,01$; *** $p < 0,001$. *Abkürzungen: Echinococcus multilocularis Ulm Classification - Computed Tomography (EMUC-CT) modifiziert nach Grimm et al., 2020, Seite 5, © CC-BY 4.0 (https://creativecommons.org/licenses/by/4.0) [33]*

Abb. 15 „Beispielhafte Darstellung der quantitativen histologischen Auswertungen von Leberläsionen bei alveolärer Echinokokkose“). Bei der Analyse dieses Parameters zeigten sich wiederum signifikante Unterschiede über die vier EMUC-CT Typen (X^2 = 19,32; p = 0,0002). Mit sieben von zehn Läsionen (70 %) stellten wir diese zusätzliche Fibrose in Typ III Läsionen fest. In den anderen Typen konnte sie dagegen nur selten bis gar nicht histologisch nachgewiesen werden (Typ I: 1/11, 9 %; Typ II: 1/11, 9 %; Typ IV: 0/11, 0 %). Daraus ergab sich wiederum ein signifikanter Unterschied zwischen Typ III und den anderen Läsionstypen (Typ III vs. Typ I: p = 0,0075; Typ III vs. Typ II: p = 0,0075; Typ III vs. Typ IV: p = 0,0010).

Alle Daten die Randzone betreffend sind in den Tabellen 20 „Ergebnisse der quantitativen histologischen Messungen nach EMUC-CT Typen“ und 21 „Ergebnisse der semi-quantitativen histologischen Messungen nach EMUC-CT Typen“ aufgeführt.

3.4.1.3 Nekrose

Das nekrotische Areal einer *E. multilocularis*-Läsion ist von der Randzone umgeben und beinhaltet das eigentliche parasitäre Gewebe mit Laminarschicht und Germinalschicht. Um die Läsionen genauer zu charakterisieren und Unterschiede offenzulegen, wurden die Läsionen nach der Anzahl von angeschnittenen nekrotischen Arealen innerhalb eines Schnittes untersucht. Es wurde zwischen einer einzelnen zusammenhängenden Nekrose und multiplen durch Wirtsgewebe unterbrochenen nekrotischen Arealen differenziert.

Hierbei offenbarten sich signifikante Unterschiede über die vier Typen hinweg (X^2 = 16,2882; p = 0,0010). Typ IV Läsionen zeichneten sich besonders durch einzelne Nekrosen aus. Nur bei einem Fall konnten multiple nekrotische Areale nachgewiesen werden (1/11; 9 %). In EMUC-CT Typ II Läsionen zeigte sich ein ausgeglichenes Bild zwischen dem Auftreten einzelner (5/11; 45 %) und multipler (6/11; 55 %) Nekrosen. In den Typen I und III lagen dagegen in der Mehrheit der Läsionen multiple nekrotische Areale vor (Typ I: 10/11, 92 %; Typ III: 7/10, 70 %). Der Unterschied zwischen Typ IV und Typ I (p = 0,0030) sowie Typ III (p = 0,0075) Läsionen war signifikant. Die Daten sind in Tabelle 21 „Ergebnisse der semi-quantitativen histologischen Messungen nach EMUC-CT Typen“ aufgeführt.

3.4.1.4 *spems*

Neben den Erhebungen an konventionellen histologischen Schnitten wurde in einem weiteren Schritt IHC-Färbungen mit mAb Em2G11 auf das Verteilungsmuster von *spems* untersucht. Die Fokussierung lag einerseits auf dem nekrotischen Areal und andererseits

auf dem angrenzenden Wirtsgewebe (Zone 5).

Das Auftreten von *spems* in der Nekrose wurde mit Hilfe eines dreistufigen Scores klassifiziert (siehe Abschnitt 2.2.10.2 „*spems*“). Dabei ergaben sich bei Typ IV Läsionen eine höhere Anzahl an Fällen mit nur begrenzt vorhandenen *spems* bzw. in ihrer Intensität abgeschwächten *spems*. Dies entspricht den Scores 1 und 2 (8/11, 73 %). Bei den anderen Typen traten diese Scores in geringerer Häufigkeit auf (siehe Tab. 21 „Ergebnisse der semi-quantitativen histologischen Messungen nach EMUC-CT Typen“). Neben der Klassifikation mittels des Scores wurden Analysen an Bildmaterial des nekrotischen Areals durch die Software *CellProfiler* durchgeführt. Dabei wurde die relative Fläche mit mAb Em2G11-positiven Material in einzelnen Blickfeldern bestimmt. Dabei konnte der kleinste Wert (32 ± 20 %) bei Typ IV Läsionen festgestellt werden. Jedoch waren die Unterschiede zu Typ II und III nur gering (Typ II: 34 ± 24 %; Typ III: 38 ± 25 %). Typ I Läsionen wiesen die größte angefärbte relative Fläche auf (51 ± 19 %). Diese Unterschiede zeigten jedoch keine Signifikanz (p = 0,2621).

Signifikante Unterschiede konnten beim Auftreten von *spems* im angrenzenden Wirtsgewebe aufgezeigt werden (X_2 = 8,6214; p = 0,0348). Nur bei wenigen Typ IV Läsionen konnten in der IHC *spems* im angrenzenden Lebergewebe (Zone 5) angefärbt werden (4/11, 36 %). Dagegen wiesen Typ III-Läsionen in 90 % der Fälle (9/10) *spems* in der Zone 5 auf. Hier konnte ein signifikanter Unterschied nachgewiesen werden (p = 0,0237). Die Typen I und II ergaben in der Auswertung Werte dazwischen (siehe Tab. 21 „Ergebnisse der semi-quantitativen histologischen Messungen nach EMUC-CT Typen“).

3.4.1.5 Histologische Auswertung des EMUC-CT Typ V

Das Auftreten von EMUC-CT Typ V Läsionen ist selten. Daher konnten nur zwei Fälle in die untersuchte Kohorte aufgenommen werden. In Folge dessen wurde dieser Typ bei den statistischen Auswertungen nicht eingeschlossen. Die erhobenen Daten sind in den Tabellen 20 „Ergebnisse der quantitativen histologischen Messungen nach EMUC-CT Typen“ und 21 „Ergebnisse der semi-quantitativen histologischen Messungen nach EMUC-CT Typen“ aufgeführt. Histologisch sind beide Läsionen durch eine ausgeprägte Kalzifikation charakterisiert, die ebenso in der zugrundeliegenden CT-Klassifikation das Hauptmerkmal bildet.

Tabelle 20 – **Ergebnisse der quantitativen histologischen Messungen nach EMUC-CT Typen**. Signifikanzniveaus: * $p < 0,05$; ** $p < 0,01$; *** $p < 0,001$; [a] Typ V wurde aufgrund der geringen Anzahl von den statistischen Analysen ausgeschlossen. [b] Der angegebene p-Wert wurde für die Typen I - IV errechnet. *Abkürzungen: Standardabweichung (SD), Small particles of Echinococcus multilocularis (spems)*

Histologischer Parameter	**Parametermessung (Mittelwert ± SD) Median Minimum - Maximum**					**p-Wert [b]**
	Typ I	**Typ II**	**Typ III**	**Typ IV**	**Typ V [a]**	
Breite der gesamten Randzone (Zone 2-4; µm)	377,80 ± 64,53 375,99 302,87 - 487,18	391,83 ± 109,36 361,37 271,41 - 584,91	454,07 ± 127,49 416,34 286,74 - 672,44	334,27 ± 103,34 291,47 224,80 - 573,34	388,54	0,0621
Zone 2 (Epitheloidzellen und neutrophile Granulozyten; µm)	120,84 ± 26,24 128,02 70,01 - 165,28	127,76 ± 32,73 116,51 79,74 - 188,09	115,37 ± 21,98 110,23 90,67 - 154,85	147,88 ± 77,78 126,20 47,22 - 340,68	106,33	0,5965
Zone 3 (Fibrose; µm)	147,61 ± 35,27 153,27 87,71 - 195,12	147,52 ± 54,46 133,59 84,35 - 272,71	212,92 ± 113,66 169,03 101,90 - 461,28	102,74 ± 37,06 94,14 62,97 - 171,22	184,09	0,0089 **
Zone 4 (Lymphozyten; µm)	109,36 ± 29,91 107,62 77,37 - 186,93	116,55 ± 55,23 109,73 69,88 - 267,44	125,78 ± 32,36 117,76 82,10 - 174,93	83,65 ± 33,71 74,12 38,96 - 159,10	98,13	0,0297 *
Breite der Laminarschichtfragmenten (µm)	24,67 ± 7,36 23,89 12,64 - 37,41	22,85 ± 9,36 24,07 8,86 - 41,86	46,68 ± 57,17 22,64 15,68 - 193,32	27,14 ± 12,06 27,95 11,83 - 46,95	22,72	0,9000
Abstand zwischen Laminarschicht und Randzone (µm)	318,16 ± 266,48 264,80 28,00 - 926,92	464,26 ± 502,04 180,30 30,10 - 1266,50	756,60 ± 969,42 238,04 38,40 - 2479,60	2037,75 ± 968,43 1842,40 842,80 - 4533,80	120,62	0,0003 ***
spems in der Nekrose (relative Fläche, die mit mAb Em2G11-positiv gefärbten *spems* in einem Observierungsfeld bedeckt ist; Vergrößerung 100x)	0,51 ± 0,19 0,54 0,17 - 0,81	0,34 ± 0,24 0,23 0,07 - 0,68	0,38 ± 0,25 0,43 0,04 - 0,80	0,32 ± 0,20 0,31 0,01 - 0,66	-	0,2621

Tabelle 21 – **Ergebnisse der quantitativen histologischen Messungen nach EMUC-CT Typen** Signifikanzniveaus: * $p < 0,05$; ** $p < 0,01$; *** $p < 0,001$; [a] Typ V wurde aufgrund der geringen Anzahl von den statistischen Analysen ausgeschlossen. [b] Der angegebene p-Wert wurde für die Typen I - IV errechnet. *Abkürzungen: Small particles of Echinococcus multilocularis (spems)*

Histologischer Parameter		**Anzahl an Läsion (Prozent für jeweiligen Typ)**					**p-Wert** [b]
		Typ I	**Typ II**	**Typ III**	**Typ IV**	**Typ V** [a]	
Lokalisation von Laminarschicht-fragmenten	Verteilt auf die Nekrose	11 (100,00)	11 (100,00)	10 (100,00)	1 (9,09)	2 (100,00)	< 0,0001 ***
	Zentralisierte alveolenartige Struktur	0 (0,00)	0 (0,00)	0 (0,00)	10 (90,91)	0 (0,00)	
Anzahl an nekrotischen Arealen pro Schnitt	Multiple nekrotische Areale	10 (90,91)	5 (45,45)	7 (70,00)	1 (9,09)	1 (50,00)	0,0010 **
	Einzelnes nekrotisches Areal	1 (9,09)	6 (54,55)	3 (30,00)	10 (90,91)	1 (50,00)	
Äußerer fibrotischer Rand (Zone 3b)	Keine Fibrose	10 (90,91)	10 (90,91)	3 (30,00)	11 (100,00)	1 (50,00)	0,0002 ***
	Fibrose vorhanden	1 (9,09)	1 (9,09)	7 (70,00)	0 (0,00)	1 (50,00)	
spems in der Nekrose	Score 1: (*spems* nur in unmittelbarer Nähe zur Laminarschicht)	0 (0,00)	0 (0,00)	2 (20,00)	2 (18,18)	0 (0,00)	kein p-Wert errechnet
	Score 2: (*spems*, mit abnehmender Intensität zur Randzone, in der gesamten Nekrose)	6 (54,55)	7 (63,64)	3 (30,00)	6 (54,55)	0 (0,00)	
	Score 3: (*spems* in der gesamten Nekrose)	5 (45,45)	4 (36,36)	5 (50,00)	3 (27,27)	2 (100,00)	
spems in nicht-nekrotischem angrenzendem Lebergewebe	keine *spems*	2 (18,18)	5 (45,45)	1 (10,00)	7 (63,64)	0 (0,00)	0,0348 *
	spems vorhanden	9 (81,82)	6 (54,55)	9 (90,00)	4 (36,36)	2 (100,00)	

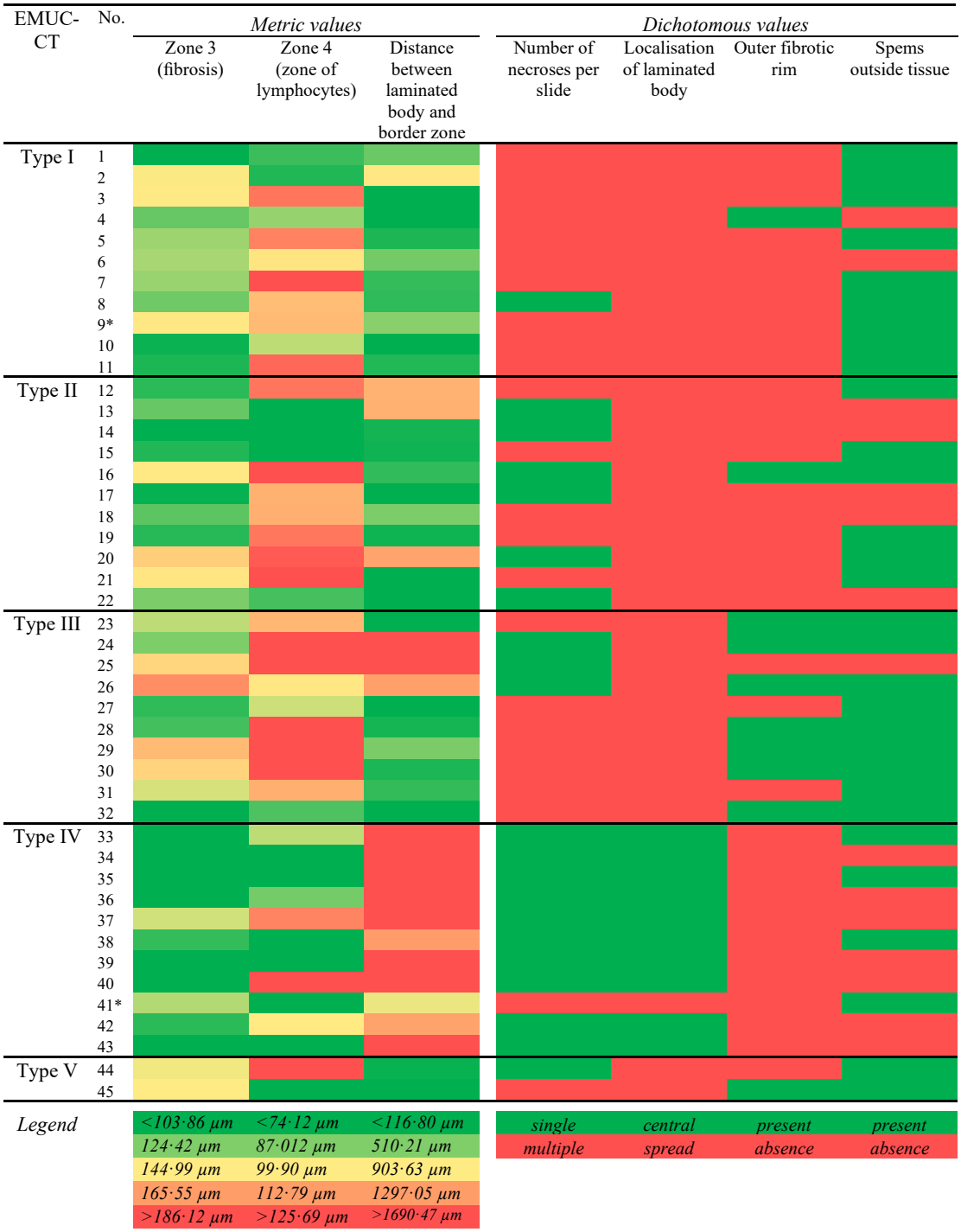

* lesions from the same patient

Abbildung 28 – Heatmap der signifikanten Ergebnisse (p < 0,05) des histologischen Vergleichs der EMUC-CT Typen. *(Links)* Darstellung Werte der metrischen Messungen anhand einer Farbskala. *(Rechts)* Dichotome Messungen dargestellt mit rot und grün. *(Unten)* Legende der Farbkodierung. *Quelle: Grimm et al., 2020, Seite 9, © CC-BY 4.0 (https://creativecommons.org/licenses/by/4.0) [33]*

3.5 Zusammenfassung

Die Ergebnisse zeigten eine hohe Nachweisrate von *E. multilocularis*-DNA mithilfe der Cestoden-PCR bei frischen FFPE-Proben. Darüber hinaus konnte in Lymphknoten mit *spems* keine DNA des Parasiten detektiert werden. In histologischen Analysen konnte festgestellt werden, dass mit *spems* in Lymphknoten eine Volumenzunahme der immunologischen Wächter einhergeht. Die Ergebnisse der Inkubationsversuche von PBMCs mit *spems* zeigten insbesondere bei Monozyten und B-Zellen eine Tendenz zur Steigerung der Aktivierung dieser Zellpopulation bei Hinzugabe von *spems*. In der umfangreichen Analyse verschiedener CT-Morphologien der hepatischen AE konnten klare Unterschiede in verschiedenen histologischen Parametern erzielt und spezifische Morphologietypen herausgearbeitet werden.

4 Diskussion

Die vorliegende Arbeit beschäftigt sich mit verschiedenen Aspekten der humanen AE. Dabei liegen den Ergebnissen verschiedene Studien zugrunde, die teilweise bereits in Fachzeitschriften veröffentlicht wurden [33–35]. Im Folgenden werden die Teilergebnisse miteinander in Bezug gebracht und auf deren Relevanz im Hinblick auf verschiedene Aspekte der AE diskutiert.

4.1 Bedeutung der *Small particles of Echinococcus multilocularis* in der alveolären Echinokokkose

Small particles of Echinococcus multilocularis (*spems*) wurden 2012 das erste Mal von Barth et al. immunhistochemisch unter Verwendung des mAb Em2G11 in der direkten Nachbarschaft der parasitären Läsion nachgewiesen [7]. Inzwischen konnten *spems* auch in regionalen Lymphknoten detektiert werden [38]. In einer Erhebung ergab sich für 80 % der untersuchten Lymphknoten bei AE eine Einschwemmung von *spems* [35]. Dabei ist die biologische Bedeutung der *spems* nicht vollständig geklärt. Es wird angenommen, dass *spems* beim Wachstum der alveolären Strukturen aus der Laminarschicht abgesprengt werden [7, 23]. Ob hierbei vitale Zellen des *E. multilocularis* in den Organismus treten, wurde bisher nicht untersucht. Darauf aufbauend beschäftigte sich die vorliegenden Arbeit mit der Testung auf das Vorhandensein von *E. multilocularis*-DNA in sechs Lymphknoten, bei denen immunhistochemisch *spems* nachgewiesen werden konnten. In keinem Fall ergab sich eine Amplifikation bei der Durchführung der Cestoden-PCR. Unter Hinzunahme des Ergebnisses, dass *spems* in der Umgebung der Leberläsion keine Auswirkung auf die Nachweisrate der PCR haben, sind *spems* nicht mit vitalem Parasitenzellen vergesellschaftet. Einschränkend sollte jedoch erwähnt werden, dass die Hälfte der untersuchten Lymphknoten ein Konservierungsalter von über fünf Jahren auswiesen. Wie im Abschnitt 4.3 „Diagnostik der alveolären Echinokokkose“ noch weiter erläutert wird, hat das Konservierungsalter von FFPE-Material einen Einfluss auf die Aussagekraft der PCR.

Es stellte sich weiterhin die Frage nach möglichen Effekten der Akkumulation von *spems* in den regionalen Lymphknoten. Immunhistochemische Färbungen zeigten, dass

die Partikel insbesondere im Keimzentrum und Sinus zu finden sind. Die Anhäufung in den Keimzentren könnte für eine Rolle der *spems* bei der Aktivierung von B-Zellen sprechen [94]. In weitergehenden Untersuchungen an Lymphknoten bei CE, die mit *spegs* angereichert waren, zeigte sich eine enge räumliche Interaktion von follikulären dendritischen Zellen (FDCs) und *spegs* [35]. In Lymphfollikeln bilden FDCs mit ihren Ausläufern ein Gerüst für andere Zellen [2]. Dabei sind sie in Sekundärfollikeln insbesondere für die Präsentation von Antigenen an B-Zellen in der hellen Zone des Keimzentrums zuständig [2]. Die dargestellten Ergebnisse für *spegs* dürften auch für *spems* gelten und eine Erklärung für die teilweise beobachtete Akkumulation der Partikel in nur einem Teil des Keimzentrums liefern. Das Areal mit *spems* entspräche somit der hellen Region in Keimzentren. Eine dortige Präsentation der *spems* als Antigene für die Differenzierung der B-Zellen und eine damit verbundene wichtige Rolle in der zellulären Immunabwehr darf angenommen werden [106]. Die Größenzunahme von Lymphknoten mit immunhistochemisch nachgewiesenen *spems* stellt nach diesen Ergebnissen eine mögliche morphologische Korrelation dieser Vorgänge dar. Die Lymphknoten mit *spems* erwiesen sich als signifikant größer als Lymphknoten ohne *spems*. Dabei war die Größenzunahme auch von der Stärke der Akkumulation der Partikel abhängig. Kam es zum Nachweis einer verstärkten Aggregation von *spems*, waren die Lymphknoten signifikant größer. Eine Vergrößerung der Lymphknoten ist bei anderen entzündlichen Lebererkrankungen häufig mit einer höheren Krankheitsaktivität verbunden [59, 103]. Daher spricht vieles dafür, dass eine vermehrte Ausbreitung von *spems* ebenfalls mit einer hohen Aktivität der AE einhergeht.

Die Erkenntnis, dass *spems* in Lymphknoten eng mit B-Zellen interagieren, sowie die histologische Beobachtung einer Lymphozytenzone im Randbereich der Läsion, führten zu der Fragestellung, welchen Einfluss *spems* auf die zelluläre Immunabwehr haben. Für *spegs* konnte in früheren Studien gezeigt werden, dass sie eine immunmodulatorische Wirkung besitzen [16, 82]. Um mögliche Angriffspunkte der *spems* einzugrenzen, wurde die Gesamtheit von PBMCs eines humanen Spenders mit *spems* inkubiert und mögliche Effekte auf die einzelnen Zellpopulationen in der Durchflusszytometrie ermittelt. Hierfür wurden in Vorversuchen Oberflächenmarker sowie Zytokine, die eine Aktivierung der Zelle anzeigen können, ausgetestet. Um additive oder inhibierende Effekte der *spems* auf aktivierte Zellen erkennen zu können, wurden Kostimulationen mit Stimulanzien und *spems* durchgeführt.

Zur Durchführung dieser Experimente waren reine *spems* notwendig. Versuche der magnetischen Isolation mittels Antikörpermarkierung (mAb EmG3) aus humanen FFPE-Gewebe konnten keine zufriedenstellenden Ergebnisse erzielen. Die Menge an isolierten *spems* war nur sehr gering. Da *spems* aus der Laminarschicht beim Wachstum der

Metazestode höchstwahrscheinlich abgesprengt werden [23, 34], wurden die für die Inkubation benötigten Partikel durch ultraschallgestützte Zerkleinerung von in der Zellkultur gezüchteter Laminarschicht erzeugt [64]. Wenngleich bisher keine Hinweise dafür bestehen, sollte bei der Interpretation der Ergebnisse beachtet werden, dass *in vivo spems* weitere biologisch wirksame Bestandteile umfassen könnten. Die generierten *spems* sind somit nur eine Annäherung an die natürlichen biologischen Verhältnisse. Ein weiteres Problem stellte die Quantifizierung der erzeugten Partikel dar. Die photometrische Proteinkonzentrationsmessung konnte kein Ergebnis erzielen. Eine mögliche Ursache hierfür lässt sich in einer Beeinflussung der Nachweisreaktion durch den hohen Anteil von Kohlenhydraten in der Laminarschicht des *E. multilocularis* vermuten. In Untersuchungen, die mit Partikeln des *E. granulosus* arbeiteten, wurde eine Gefriertrocknung und anschließende Massenbestimmung für die Quantifizierung verwendet [16, 82]. Leider standen diese Techniken zum Zeitpunkt dieser Arbeit nicht zu Verfügung. Aus diesem Grund wurde eine alternative Methode mit computergestützter Auszählung von immunhistochemisch gefärbter *spems* entwickelt. Diese erlaubt eine Abschätzung der Anzahl an Partikel pro Mikroliter. Bei hohen Konzentrationen zeigt sich jedoch in den immunhistochemischen Färbungen eine Überlagerung der einzelnen Partikel. Ebenso ergab sich bei dieser Methode eine hohe Streuung der Messwerte der enthaltenen Partikel. In Ermangelung einer besseren Alternative wurde sie für die vorliegende Versuchsreihe dennoch verwendet.

Zur Unterscheidung verschiedener Zellpopulationen unter den PBMCs wurden diese mit Oberflächenantikörpern markiert. Bei der Auswahl der Oberflächenmarker wurde jedoch zuerst fälschlicherweise CD16 als Marker für NK-Zellen angesehen. Da der Fcγ-Rezeptor IIIa jedoch insbesondere auch auf Monozyten bzw. Makrophagen auftritt, war dies eine Fehlinterpretation. Jedoch ist der Rezeptor neben der antikörperabhängigen zellvermittelten Zytotoxizität auch in die IgG-vermittelte Phagozytose eingebunden [1]. Da vorhergehende immunhistochemische Färbungen in einem Makrophagen intrazelluläre *spems* aufgezeigt haben [35], könnte der Fcγ-Rezeptor IIIa auch in der zelluläre Interaktion mit *spems* eine Rolle spielen. Zur effektiven Phagozytose über den Fcγ-Rezeptor IIIa wäre jedoch die Markierung der *spems* mit Immunglobulinen notwendig. Ein Marker für NK-Zelle ist dagegen CD56.

In den Vorversuchen konnten für die vier untersuchten Zellpopulationen jeweils ein Stimulator sowie ein Zytokin bzw. Oberflächenantigen, welches die zelluläre Antwort auf stimulierende Reize anzeigt, etabliert werden. Im Falle der Monozyten zeigte sich in der Viabilitätsfärbung ein sehr hoher Prozentsatz an apoptotischen Zellen. Da dies unabhängig von der Zugabe von LPS gesehen wurde, kann die Ursache nicht in einer zu hohen Konzentration von LPS gelegen haben. In der Literatur wird berichtet, dass sich Mono-

zyten in der Zellkultur in den ersten 24 Stunden in zwei Subpopulationen teilen. Dabei weist eine der beiden eine hohe Apoptoserate auf [53]. Einschränkend muss erwähnt werden, dass die Viabilitätsfärbung nur einmalig durchgeführt wurde.

Die Resultate der Inkubation von PBMCs mit *spems* zeigen mögliche zelluläre Veränderungen, die durch *spems* hervorgerufen werden, auf. Bei B-Zellen konnte durch die Zugabe von *spems* ein additiver Effekt auf die Ausprägung von CD86 unter Einfluss von ODN 2006 erzielt werden. Ein ähnlicher Effekt ist möglicherweise bei Monozyten für die Ausschüttung von TNF-α unter LPS-Zugabe sichtbar. Bei T-Zellen sind Effekte der *spems* eher in einer Abnahme der IFN-γ-Produktion unter der Zugabe des *cell activation cocktail* zu erkennen. Diese sind jedoch nur bei den mittleren Konzentrationen der *spems* sichtbar und somit eher nicht aussagekräftig. Im Falle der CD16+-Zellen kann unter *spems* eine Zunahme der IFN-γ-Produktion festgestellt werden. Bei sehr hohen Standardabweichungen lässt sich eine Relevanz dieser Ergebnisse jedoch nicht belegen.

Zusammenfassend können nur geringe Effekte der *spems* gesehen werden. Die Relevanz dieser Ergebnisse sollte jedoch in zukünftigen Untersuchungen weiter ermittelt werden. Belastungsfähigere Resultate lassen sich durch eine höhere Anzahl an Wiederholungen der Inkubationsversuche erzielen. Im Speziellen muss zukünftig die Population der NK-Zelle durch die Markierung mit CD56 als eigener Zelltyp in die Versuche eingeschlossen werden. Dabei wäre es empfehlenswert, die Möglichkeit der Quantifizierung des *spems*, z. B. mittels Gefriertrocknung und anschließender Massenmessung, zu evaluieren. Ebenso sollten zur genaueren Analyse der Effekte von *spems* Inkubationsversuche an isolierten Zellpopulationen, wie Monozyten oder B-Zellen, durchgeführt werden. Hierdurch kann eine Minimierung der Wechselwirkungen zwischen den Zellpopulationen erreicht werden und somit die spezifischen Effekte auf einzelne Zelltypen evaluiert werden. Eine weitere wichtige Zellpopulation neben den PBMCs stellen die Granulozyten dar. Insbesondere eosinophile Granulozyten gelten für die Immunabwehr von Parasiten als wichtig. Daher sollten die Auswirkungen von *spems* auf diese Zellgruppe ebenso weiter verfolgt werden. Erste Versuche zeigten jedoch einige Schwierigkeiten bei der Inkubation und Analyse der Population der Granulozyten (Daten nicht gezeigt). Neben gesunden Vollblutspendern muss zukünftig ebenso die Gruppe mit positiver *E. multilocularis*-Serologie berücksichtigt werden, um mögliche Effekte eines Immunprimings zu sehen.

4.2 Möglicher Zeitverlauf der alveolären Echinokokkose auf Grundlage histologischer und computertomographischer Befunde

Es wurde im Zuge dieser Arbeit der Fragestellung nachgegangen, ob die unterschiedlichen Morphologietypen der EMUC-CT ein histologisches Korrelat aufweisen. Hierbei sollte weiterhin evaluiert werden, ob histologische Merkmale eventuell Hinweise auf einen möglichen zeitlichen Verlauf der Läsionen geben können. In Mäusen ist ein solcher zeitlicher Ablauf von einem unilokularem zu einem multilokularem Stadium in den ersten Wochen einer *E. multilocularis* Infektion beschrieben [68, 73]. Jedoch zeigt sich die Erkrankung bei Mäusen, dem eigentlichen Zwischenwirt, deutlich aggressiver und schneller fortschreitend als bei Menschen, einem Fehlzwischenwirt [68]. Bei der humanen AE kommt es dagegen zu einem deutlich langsameren Krankheitsverlauf u. a. mit einer Inkubationszeit von fünf bis fünfzehn Jahren [45]. Höchstwahrscheinlich liegt die Ursache hierfür in einer besseren Kontrolle des Parasits durch das humane Immunsystem. Daher kann man davon ausgehen, dass es zwar Ähnlichkeiten im zeitlichen Verlauf der Läsion bei Mäusen und Menschen gibt, aber ebenso deutliche Unterschiede vorliegen.

Die histologischen Ergebnisse dieser Arbeit konnten klare Unterschiede zwischen den verschiedenen EMUC-CT Typen aufzeigen. Basierend auf diesen Daten sowie weiteren Erkenntnissen aus Studien zur Bildgebung der AE konnte eine mögliche zeitliche Abfolge der verschiedenen Läsionen entwickelt werden. Die histologischen Daten und der darauf aufbauende Vorschlag eines Evolutionsmodells wurde 2020 in *Pathogens* erstveröffentlicht [33].

Basierend auf den histologischen Auswertungen und den bildgebenden Daten scheinen Läsionen des EMUC-CT Typ IV einem frühen Stadium der Erkrankung zu entsprechen. Dieses Initialstadium (*Initial Stage*) ist durch kleine, klar umschriebene Läsionen mit einer zentralen Ansammlung von Laminarschicht sowie wenigen *spems*, begrenzter Fibrose und einer geringeren Anzahl von ummantelnden Entzündungszellen geprägt. Die vorliegenden Daten lassen vermuten, dass das beschriebene Initialstadium weiter fortschreiten kann und sich durch Ausbreitung der Laminarschicht in das Progressionsstadium (*Progressive Stage*) entwickelt. Dieses entspricht den EMUC-CT Typen I und II. Das fortgeschrittene Stadium (*Advanced Stage*), das dem EMUC-CT Typ III gleichkommt, schließt sich bei fortschreitender Erkrankung an. Dabei zeigt sich in diesem Entwicklungsstand eine deutlich verstärkte Fibrose mit ausgedehnten Nekrosen sowie einer hohen Anzahl an *spems*. Daneben entsprechen Läsionen des EMUC-CT Typen V einem Regressionsstadium (*Regressive Stage*). Dabei könnten insbesondere Läsionen

des Initialstadiums statt fortzuschreiten kalzifizieren bzw. komplett nekrotisieren und so in dieses Stadium übergehen (siehe Abb. 29 „Mögliches Evolutionsmodell der alveolären Echinokokkose in der Leber“).

Die Germinalschicht umfasst vitale Zellen der larvalen *E. multilocularis* Läsion [57, 89]. Histologisch nachweisbar ist jedoch meistens nur die von den Zellen der Germinalschicht gebildete mucinreiche Laminarschicht [24]. Diese ist die äußere protektive Schicht und steht damit auch immunologisch im Kontakt zum Wirtsgewebe [22, 99]. In den Untersuchungen zeigten sich bei verschiedenen die Laminarschicht betreffenden Parametern signifikante Unterschiede zwischen den unterschiedlichen Läsionstypen. Der Abstand zwischen der Laminarschicht und der Randzone der Läsion war bei Initialstadien (EMUC-CT Typ IV) größer als bei Läsionen der fortgeschritteneren Stadien (EMUC-CT Typ I, II und III). Dies ist gleichbedeutend mit einer verbreiterten die Laminarschicht isolierenden nekrotischen Zone bei Initialstadien. Darüber hinaus konnte festgestellt werden, dass das Initialstadium von einer zentralisierten Laminarschicht geprägt ist. Bei anderen Stadien ist diese deutlich stärker über das nekrotische Areal verteilt. Diese zentralisierte Laminarschicht gleicht dem beschriebenen unilokularen Anfangsstadium in Mäusen [68, 73]. Die anderen Stadien könnten dagegen eher dem multilokularen Stadium und damit einem fortgeschrittenen Krankheitsverlauf bei Mäusen entsprechen [68, 73]. Dieses würde mit dem beschriebenen tubulären Wachstum bei AE korrespondieren [88].

Das nekrotische Areal (Zone 1) bei der AE wird durch eine meist dreischichtige Randzone aus einer inneren Schicht mit epitheloiden Zellen und Granulozyten (Zone 2), einer mittleren Zone der Fibrose (Zone 3) und einer äußeren Zone (Zone 4), die Lymphozyten enthält, umschlossen [70]. Die histologischen Auswertungen ergaben bei Initialläsionen (EMUC-CT Typ IV) ein Vorherrschen der inneren Zone 2. Jedoch war der Unterschied zu den anderen Läsionsstadien nicht signifikant. Dagegen zeigte sich eine signifikant breitere Fibrose in den weiter entwickelten Stadien (EMUC-CT Typ I, II und III). Insbesondere konnte beim fortgeschrittenen Stadium (EMUC-CT Typ III) eine zusätzliche äußere Fibrosezone (Zone 3b) gehäuft festgestellt werden. Dabei war die äußere Lymphozytenzone im Intialstadium signifikant schmäler als in anderen Stadien.

Eine fibrotische Reaktion insbesondere bei alten alveolären Läsionen innerhalb einer mit *E. multilocularis* befallenen Leber ist bekannt [100]. Fibrotische Umwandlungen sind eine mit chronischen Entzündungen häufig einhergehende Reaktion des Körpers. Dabei zeigt diese meistens eine Abhängigkeit von der Dauer einer Entzündung, wie z. B. bei der Leberzirrhose verursacht durch eine Hepatitis [66]. Die erhobenen Daten zur Fibrose unterstützen somit die Vermutung, dass die EMUC-CT Typen I, II und besonders Typ III späteren Entwicklungsstadien der AE entsprechen.

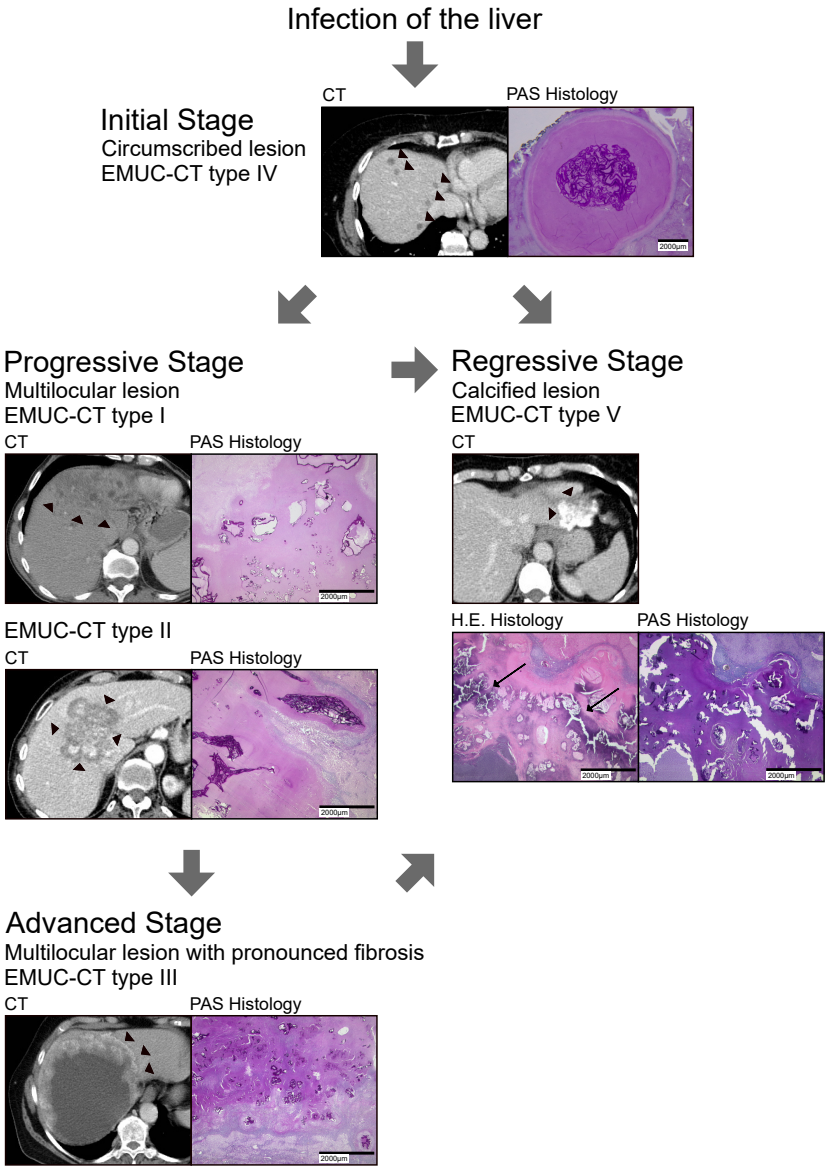

Abbildung 29 – Mögliches Evolutionsmodell der alveolären Echinokokkose in der Leber. *Erste Zeile* Das Initialstadium (*Initial Stage*, EMUC-CT Typ IV) ist durch eine kleine, klar umschriebene Läsion (*links*, Pfeilspitzen zeigen auf mehrere kleine Läsionen) mit zentraler Laminarschicht (*rechts*, starke zentrale PAS-Anfärbung) charakterisiert. *Zweite Zeile* Eine Läsion im Initialstadium kann in zweierlei Weise fortschreiten: *links* Sie kann sich in das Progressionsstadium (*Progressive Stage*, EMUC-CT Typ I und II) mit dem Ausbreiten der Laminarschicht (*Pfeilköpfe* zeigen die Grenzen der Läsion an) fortentwickeln. Alternativ *rechts* kann sich das initiale Stadium kalzifizieren (*Pfeile in HE-Histologie*) und zurückbilden (*Regressive Stage*, EMUC-CT Typ V). *Dritte Zeile* Das Progressionstadium kann sich wiederum in das fortgeschrittene Stadium entwickeln (*Advanced Stage*, EMUC-CT Typ III, *Pfeilspitzen* markieren die Grenzen der Läsion). *Abkürzungen: Echinococcus multilocularis Ulmer Classification - Computed Tomography (EMUC-CT), Periodic-acid-Schiff (PAS), Hämatoxylin-Eosin (HE).*
aus: Grimm et al., 2020, Seite 10, © CC-BY 4.0 (https://creativecommons.org/licenses/by/4.0) [33]

Frühere Studien zeigten eine Veränderung der Immunantwort bei AE von einer T-Helferzellen (TH)-1-dominierenden akuten Entzündung zu einer TH-2 dominierten Inflammation im Verlauf der Infektion [87, 99]. Die erhobenen Daten ergeben eine Zunahme der Lymphozyten vom Initialstadium über das progressive zum fortgeschrittenen Stadium. Dies könnte das Korrelat einer veränderten Immunantwort darstellen. Künftige Untersuchungen sollten die Art der vorliegenden Lymphozyten bei den verschiedenen Stadien weiter differenzieren.

Die Anzahl der angeschnittenen nekrotischen Areale innerhalb eines Schnittes geben Hinweise auf die Komplexität einer AE-Läsion. Dabei zeichnen sich Läsionen des Initialstadiums (EMUC-CT Typ IV) histologisch durch einzelne Nekrosen aus. In der CT-Bildgebung werden sie als kleine sphärische Läsionen beschrieben [28]. All dies spricht für eine geringe Komplexität der Läsion. Die weiter entwickelten Stadien zeichnen sich dagegen durch multiple Anschnitte nekrotischer Areale aus. Diese sind Korrelat des tubulären Wachstums der larvalen Infektion des *E. multilocularis*, wie es in dreidimensionalen Rekonstruktion von AE-Läsionen beschriebenen wurde [88]. Höhere Komplexität geht meistens mit längeren Entwicklungszeiten einher und untermauert daher das vorgeschlagene Evolutionsmodell der AE-Läsionen.

Immunhistochemisch nachgewiesene *spems* konnten im benachbarten Lebergewebe sowie in der Nekrose in höherem Maße bei Läsionen der späteren Stadien des vorgeschlagenen Evolutionsmodell nachgewiesen werden. *Spems* entstehen höchstwahrscheinlich beim Wachstum der larvalen Läsion des *E. multilocularis* durch Absonderungen der Laminarschicht [7, 23]. Daher geht aller Voraussicht nach eine längere Krankheitsdauer mit einer höheren Belastung an *spems* einher.

Ebenso wie diese histologischen Daten deutet das Fehlen einer Positronen-Emissions-Tomographie (PET)-Aktivität bei Initialläsionen (EMUC-CT Typ IV) auf ein frühes Stadium der AE bei diesen Läsionen hin. Bei fortgeschritteneren Läsionen konnte dagegen eine verstärkte Entzündungsaktivität in der PET im Randbereich festgestellt werden [30]. Auch epidemiologische Vergleichserhebungen aus Europa und China deuten auf das vorgestellte Evolutionsmodell hin. Im Vergleich zu Europa kommt in China der EMUC-CT Typ III häufiger vor [29]. Die spätere Diagnosestellung aufgrund fehlender Vorsorgeuntersuchungen in China könnte hierfür ursächlich sein.

Aufgrund dieser unterschiedlichen Studienergebnisse wurde die EMUC-CT überarbeitet und als stadienorientierte *Alveolar Echinococcosis Ulm Classification* (AEUC) neu veröffentlicht [31]. In dieser findet das vorgeschlagene zeitliche Modell der AE Berücksichtigung.

4.3 Diagnostik der alveolären Echinokokkose

Die Diagnostik der AE beruht auf verschiedenen Säulen, wie der Serologie, der Bildgebung und der Histologie. Zusätzlich werden molekularbiologische Methoden wie der DNA-Nachweis mittels PCR zur Diagnostik herangezogen. In der vorliegenden Arbeit wurde eine durch die Arbeitsgruppe von Prof. Brehm am Institut für Mikrobiologie und Hygiene der Universität Würzburg neu etablierte PCR auf Cestoden-DNA an FFPE-Gewebe getestet [34].

Neben der Evaluierung der Möglichkeiten der PCR im Hinblick auf die Diagnostik der AE an FFPE-Gewebe war insbesondere die Analyse von Gewebeproben aus unterschiedlichen Positionen der Läsion von Interesse. Dabei konnte gezeigt werden, dass die PCR zuverlässig die Infektion an FFPE-Material aus dem Zentrum der Läsion mit histologisch sichtbarer Laminarschicht (Gruppe 1) und einem Konservierungsalter von unter fünf Jahren nachweisen kann. Jedoch nahm die Sensitivität bei länger gelagertem Material (> 5 Jahre) deutlich ab. Hier konnte *E. multilocularis*-DNA nur in drei von neun analysierten Proben nachgewiesen werden. Ein möglicher Grund der Probleme der PCR bei älterem Material könnte in einem Verlust der DNA-Stabilität bei länger konserviertem FFPE-Gewebe liegen, die schon früher beschrieben wurde [52]. Daher wurde von der Arbeitsgruppe von Prof. Brehm fünfzehn der FFPE-Gewebeproben mit einem Alter zwischen vier und 22 Jahren nochmals unter der Verwendung eines neu designten Primers, welcher ein kürzeres Fragment amplifiziert, analysiert. Leider konnte bei den vorliegenden Fällen dabei keine Verbesserung der Resultate erzielt werden [34]. Jedoch könnte die Verwendung von noch kürzeren Amplicons, anderen Methoden der DNA-Aufbereitung aus FFPE-Material, wie z. B. die Verwendung des *QIAamp DNA FFPE Tissue Kit*, oder der Einsatz alternativer Primer die Nachweisrate bei länger konserviertem Material erhöhen. Die immunhistochemische Aufbereitung unter Verwendung des mAb Em2G11 erwies sich auch bei über 60 Jahre konserviertem Material als aussagekräftig. Insbesondere unter Hinzunahme der IHC mit dem mAb EmG3 kann eine hohe Sensitivität und Spezifität in der Diagnostik der AE und CE erreicht werden [7, 69].

Durch die Analyse von Material aus verschiedenen Positionen einer Leberläsion bei AE konnte festgestellt werden, dass in der Umgebung (10 mm) der eigentlichen parasitären Läsion DNA des *E. multilocularis* detektiert werden kann. Dabei machte es keinen Unterschied, ob *spems* im Gewebe vorhanden waren oder nicht. Vermutlich ist dies Ausdruck eines Austreten von parasitärer DNA aus intakten Alveolen des *E. multilocularis*, beispielsweise durch extrazelluläre *Echinococcus* Vesikel [4], oder Ausdruck einer Schädigung der parasitären Läsion. Bei diagnostischen Fragestellungen kann somit auch anliegendes Gewebe von Interesse sein. Im Gegensatz hierzu stehen die Schlussfolgerungen aus den histologischen und computertomographischen Merkmalen von frühen

Stadien der AE. Das Initialstadium bzw. EMUC-CT Typ IV-Läsionen sind gekennzeichnet durch kleine Läsionen mit zentraler Ansammlung von Laminarschicht, welche durch ein nekrotisches Areal abgekapselt sind. Zur Unterscheidung zwischen einer parasitären Läsion und einer malignen Raumforderung kann es von entscheidender Bedeutung sein, dass eine mögliche Biopsie aus dem Zentrum der Läsion entnommen wird. Dort befindet sich bei initialen Läsionen die Laminarschicht, die u. a. durch IHC nachgewiesen werden kann (siehe Abb. 29 „Mögliches Evolutionsmodell der alveolären Echinokokkose in der Leber“) [33, 69]. In der Zusammenschau dieser Ergebnisse sollte bei dem Verdacht auf ein frühes Stadium der AE auf eine zentrale Gewebeentnahme geachtet werden. Bei späteren Stadien ist die Nachweismöglichkeit parasitären Materials in höherem Maße auch in der Peripherie der Läsion gegeben.

4.4 Schlussfolgerungen

Die Resultate der Arbeit ergeben, dass mit *spems* keine vitalen Zellen des Parasiten einhergehen. Eine mögliche Infektiösität der Partikel ist somit unwahrscheinlich. Es konnte gezeigt werden, dass regionale Lymphknoten, in denen sich *spems* akkumulieren, eine signifikante Größenzunahme erleben und somit *spems* einen Effekt auf diese Station der Immunabwehr haben. Für weiterführende Inkubationsversuche konnte eine Möglichkeit der artifiziellen Generierung von *spems* entwickelt werden. Die Effekte der *spems* auf T-Zellen, B-Zellen, Monozyten und CD16+-Zellen waren aufgrund hoher Streuung schwierig zu interpretieren. Jedoch ergaben sich einige Tendenzen, die Grundlage für weitere Untersuchungen zu immunologischen Effekten von *spems* sein sollten.

Die histologischen Daten zu den verschiedenen EMUC-CT Typen ergeben klare Hinweise zu einem Zeitverlauf der unterschiedlichen Läsionen. In Zusammenschau mit weiteren Erkenntnissen zur AE ergibt sich daraus ein Vorschlag für ein Evolutionsmodell. Insbesondere das dargelegte Initialstadium könnte u. a. in der Diagnostik und Therapie der AE von Relevanz werden. Weitere Studien sollten das Fortschreiten bzw. das mögliche Absterben solcher Läsionen untersuchen, um daraus auf angepasste Therapieregime schließen zu können.

Die Cestoden-PCR, welche in Grimm et al. [34] veröffentlicht wurde, ist eine gute Möglichkeit in der Diagnostik der AE. Die verwendeten Proben sollten jedoch keine längeren Konservierungszeiten aufweisen. Dies stellt jedoch in der Routinearbeit kein Problem dar. Bei dem Verdacht einer Initialläsion des larvalen Stadiums des *E. multilocularis* ist eine Biopsieentnahme aus dem Zentrum der Läsion empfehlenswert. Hier ist die Chance am größten, parasitäres Material nachweisen zu können.

5 Zusammenfassung

Die alveoläre Echinokokkose ist eine unbehandelt lebensbedrohliche Erkrankung, die durch das Larvenstadium des *Echinococcus multilocularis* hervorgerufen wird. Sie ruft im Menschen meistens eine tumorös-zystische hepatische Läsion mit der Möglichkeit einer Metastasierung hervor.

Small particles of Echinococcus multilocularis (*spems*) befinden sich in der direkten Nachbarschaft zu den Läsionen im Wirtsgewebe sowie in regionalen Lymphknoten. In den Lymphknoten mit *spems* konnte unter Verwendung der neu ausgetesteten Cestoden-Polymerasekettenreaktion (PCR) keine Desoxyribonukleinsäure (DNA) des Parasiten festgestellt werden. Dies unterstreicht die Annahme, dass es sich bei *spems* um abgesprengtes Material der Laminarschicht handelt und sie somit kein vitales parasitäres Gewebe darstellen. Bei der histologischen Analyse von Lymphknoten, die eine Akkumulation von *spems* aufwiesen, ergab sich im Vergleich zu Lymphknoten von nicht-infizierten Individuen eine Größenzunahme. *Spems* haben somit einen Effekt auf diese Station der Immunabwehr. Bei der Inkubation von *Peripheral Blood Mononuclear Cell*s (PBMCs) mit artifiziellen *spems* zeigten diese jedoch nur geringe stimulierende Effekte auf B-Zellen und Monozyten. Diese können Grundlage weiterer Untersuchungen sein.

Der Vergleich verschiedener computertomographischer Läsionsmorphologien konnte charakteristische histologische Merkmale der unterschiedlichen Typen herausarbeiten. Dabei wurden neben metrischen Messungen der Ausbreitung unterschiedlicher Zonen auch dichotome Merkmale in Bezug auf Nekrose, *spems* sowie Laminarschicht ausgewertet. Diese Resultate und Schlussfolgerungen aus bildgebenden Studien waren Grundlage für die Aufstellung eines Evolutionsmodells der hepatischen alveolären Echinokokkose. Das Initialstadium zeichnet sich durch eine kleine sphärische Läsion mit einer zentralen Ansammlung an Laminarschicht und einer geringen Fibrosereaktion aus. Über ein Zwischenstadium kann sich die hepatische alveoläre Echinokokkose in das fortgeschrittene Stadium mit deutlicher Fibrosereaktion, verteilter Laminarschicht und einem tubulären Wachstum entwickeln. In dem aufgestellten Modell kann es neben dem Fortschreiten der Erkrankung auch zum Absterben mit einhergehender Verkalkung der Läsion kommen.

Neben der histologischen Begutachtung der alveolären Echinokokkose wurde eine neu etablierte PCR-Methodik an FFPE-Material getestet. Diese erwies sich bei einer kurzen Konservierungsdauer von maximal 5 Jahren zum Nachweis von Echinokokkus-DNA als sehr effektiv. Bei längerer Konservierung nahm die Sensitivität im Vergleich zur immunhistochemischen Aufbereitung der Proben stark ab. Insbesondere in Bezug auf die diagnostische Vorgehensweise bei initialen Läsionen der alveolären Echinokokkose ergab sich aus den histologischen Betrachtungen die Empfehlung, eine Biopsie im Zentrum der Läsion durchzuführen. Dort ist die höchste Wahrscheinlichkeit, parasitäres Material zu entnehmen.

Literatur

[1] N. I. Agudelo Higuita, E. Brunetti und C. McCloskey: “Cystic Echinococcosis.,” *Journal of clinical microbiology*, Jg. 54, S. 518–23, 3 März 2016.

[2] C. D. Allen und J. G. Cyster: “Follicular dendritic cell networks of primary follicles and germinal centers: phenotype and function,” *Seminars in immunology*, Jg. 20, S. 14–25, Feb. 2008. DOI: 10.1016/j.smim.2007.12.001[doi].

[3] R. W. Ammann und J. Eckert: “Cestodes. Echinococcus,” *Gastroenterology clinics of North America*, Jg. 25, S. 655–689, Sep. 1996. DOI: S0889-8553(05)70268-5[pii].

[4] M. E. Ancarola, A. Marcilla, M. Herz, N. Macchiaroli, M. Pérez, S. Asurmendi, K. Brehm, C. Poncini, M. Rosenzvit und M. Cucher: “Cestode parasites release extracellular vesicles with microRNAs and immunodiagnostic protein cargo.,” *International journal for parasitology*, Jg. 47, S. 675–686, 10-11 Sep. 2017.

[5] A. Ayifuhan, A. Tuerganaili, C. Jun, S. Ying-Mei, L. Xiang-Wei und W. Hao: “Surgical treatment for hepatic alveolar echinococcosis: report of 50 cases.,” *Hepato-gastroenterology*, Jg. 59, S. 790–3, 115 Mai 2012.

[6] R. W. Baron und C. E. Tanner: “The effect of immunosuppression on secondary Echinococcus multilocularis infections in mice.,” *International journal for parasitology*, Jg. 6, S. 37–42, 1 Feb. 1976.

[7] T. F. Barth, T. S. Herrmann, D. Tappe, L. Stark, B. Gruner, K. Buttenschoen, A. Hillenbrand, M. Juchems, D. Henne-Bruns, P. Kern, H. M. Seitz, P. Moller, R. L. Rausch, P. Kern und P. Deplazes: “Sensitive and specific immunohistochemical diagnosis of human alveolar echinococcosis with the monoclonal antibody Em2G11,” *PLoS neglected tropical diseases*, Jg. 6, e1877, 2012. DOI: 10.1371/journal.pntd.0001877[doi].

[8] S. Baumann, R. Shi, W. Liu, H. Bao, J. Schmidberger, W. Kratzer, W. Li, T. F. E. Barth, S. Baumann, J. Bloehdorn, I. Fischer, T. Graeter, N. Graf, B. Gruener, D. Henne-Bruns, A. Hillenbrand, T. Kaltenbach, P. Kern, P. Kern, K. Klein, W. Kratzer, N. Ehteshami, P. Schlingeloff, J. Schmidberger, R. Shi, Y. Staehelin, F. Theis, D. Verbitskiy, G. Zarour und G. U. the interdisciplinary Echinococcosis Working:

"Worldwide literature on epidemiology of human alveolar echinococcosis: a systematic review of research published in the twenty-first century," *Infection*, Jg. 47, S. 703–727, 2019. DOI: 10.1007/s15010-019-01325-2. Adresse: https://doi.org/10.1007/s15010-019-01325-2.

[9] B. Bebezov, N. Mamashev, T. Umetaliev, I. Ziadinov, P. S. Craig, D. E. Joekel, P. Deplazes, F. Grimm und P. R. Torgerson: "Intense Focus of Alveolar Echinococcosis, South Kyrgyzstan.," *Emerging infectious diseases*, Jg. 24, S. 1119–1122, 6 Juni 2018.

[10] S. Bresson-Hadni, S. Koch, I. Beurton, D. A. Vuitton, B. Bartholomot, S. Hrusovsky, B. Heyd, D. Lenys, A. Minello, M. C. Becker, C. Vanlemmens, G. A. Mantion und J. P. Miguet: "Primary disease recurrence after liver transplantation for alveolar echinococcosis: long-term evaluation in 15 patients.," *Hepatology (Baltimore, Md.)*, Jg. 30, S. 857–64, 4 Okt. 1999.

[11] E. Brunetti, P. Kern, D. A. Vuitton und W.-I. Writing Panel for the: "Expert consensus for the diagnosis and treatment of cystic and alveolar echinococcosis in humans," *Acta Tropica*, Jg. 114, S. 1–16, Apr. 2010. DOI: 10.1016/j.actatropica.2009.11.001[doi]. Adresse: https://www.sciencedirect.com/science/article/pii/S0001706X09003581.

[12] C. M. Budke, P. Deplazes und P. R. Torgerson: "Global socioeconomic impact of cystic echinococcosis.," *Emerging infectious diseases*, Jg. 12, S. 296–303, 2 Feb. 2006.

[13] L. Buhl: "Ueber die zusammengesetzte Echinokokkengeschwulst der Leber," *Brieflliche Mitteilungen, Verhandlungen der physikalisch-medizinischen Gesellschaft zu Würzburg*, Jg. 6, S. 428–429, 1855.

[14] K. Buttenschoen, D. C. Buttenschoen, B. Gruener, P. Kern, H. G. Beger, D. Henne-Bruns und S. Reuter: "Long-term experience on surgical treatment of alveolar echinococcosis," *Langenbeck's archives of surgery*, Jg. 394, S. 689–698, Juli 2009. DOI: 10.1007/s00423-008-0392-5[doi].

[15] K. Buttenschoen, P. Kern, S. Reuter und T. F. Barth: "Hepatic infestation of Echinococcus multilocularis with extension to regional lymph nodes," *Langenbeck's archives of surgery*, Jg. 394, S. 699–704, Juli 2009. DOI: 10.1007/s00423-009-0481-0[doi].

[16] C. Casaravilla, A. Pittini, D. Rueckerl, P. I. Seoane, S. J. Jenkins, A. S. MacDonald, A. M. Ferreira, J. E. Allen und A. Diaz: "Unconventional maturation of dendritic cells induced by particles from the laminated layer of larval Echinococcus granulosus," *Infection and Immunity*, Jg. 82, S. 3164–3176, Aug. 2014. DOI:

10.1128/IAI.01959-14. Adresse: https://www.ncbi.nlm.nih.gov/pubmed/24842926.

[17] T. Chatila, L. Silverman, R. Miller und R. Geha: "Mechanisms of T cell activation by the calcium ionophore ionomycin.," *Journal of immunology (Baltimore, Md. : 1950)*, Jg. 143, S. 1283–9, 4 Aug. 1989.

[18] M. A. Cooper, J. M. Elliott, P. A. Keyel, L. Yang, J. A. Carrero und W. M. Yokoyama: "Cytokine-induced memory-like natural killer cells.," *Proceedings of the National Academy of Sciences of the United States of America*, Jg. 106, S. 1915–9, 6 Feb. 2009.

[19] L. C. Crowley, B. J. Marfell, A. P. Scott und N. J. Waterhouse: "Quantitation of Apoptosis and Necrosis by Annexin V Binding, Propidium Iodide Uptake, and Flow Cytometry.," *Cold Spring Harbor protocols*, Jg. 2016, 11 Nov. 2016.

[20] P. Deplazes und B. Gottstein: "A monoclonal antibody against Echinococcus multilocularis Em2 antigen," *Parasitology*, Jg. 103, S. 41–49, Aug. 1991. DOI: 10.1017/S0031182000059278. Adresse: http://journals.cambridge.org/abstract_S0031182000059278.

[21] P. Deplazes, L. Rinaldi, C. A. A. Rojas, P. R. Torgerson, M. F. Harandi, T. Romig, D. Antolova, J. M. Schurer, S. Lahmar, G. Cringoli, J. Magambo, R. C. Thompson und E. J. Jenkins: "Global Distribution of Alveolar and Cystic Echinococcosis," *Advances in Parasitology*, Jg. 95, S. 315–493, 2017. DOI: S0065-308X(16)30104-X[pii].

[22] A. Diaz, C. Casaravilla, J. E. Allen, R. B. Sim und A. M. Ferreira: "Understanding the laminated layer of larval Echinococcus II: immunology," *Trends in parasitology*, Jg. 27, S. 264–273, Juni 2011. DOI: 10.1016/j.pt.2011.01.008[doi].

[23] A. Diaz, C. Fernandez, A. Pittini, P. I. Seoane, J. E. Allen und C. Casaravilla: "The laminated layer: Recent advances and insights into Echinococcus biology and evolution," *Experimental parasitology*, Jg. 158, S. 23–30, Nov. 2015. DOI: 10.1016/j.exppara.2015.03.019[doi].

[24] A. Díaz, C. Casaravilla, F. Irigoín, G. Lin, J. O. Previato und F. Ferreira: "Understanding the laminated layer of larval Echinococcus I: structure," *Trends in Parasitology*, Jg. 27, S. 204–213, 2011. DOI: 10.1016/j.pt.2010.12.012. Adresse: https://www.clinicalkey.es/playcontent/1-s2.0-S1471492211000031.

[25] J. Eckert und P. Deplazes: "Biological, epidemiological, and clinical aspects of echinococcosis, a zoonosis of increasing concern," *Clinical microbiology reviews*, Jg. 17, S. 107–135, Jan. 2004. DOI: 10.1128/cmr.17.1.107-135.2004[doi].

[26] J. Eckert und R. C. Thompson: “Historical Aspects of Echinococcosis,” *Advances in Parasitology*, Jg. 95, S. 1–64, 2017. DOI: S0065-308X(16)30075-6[pii].

[27] A. H. Fischer, K. A. Jacobson, J. Rose und R. Zeller: “Hematoxylin and eosin staining of tissue and cell sections,” *CSH protocols*, Jg. 2008, pdb.prot4986, Mai 2008. DOI: 10.1101/pdb.prot4986[doi].

[28] T. Graeter, W. Kratzer, S. Oeztuerk, M. M. Haenle, R. A. Mason, A. Hillenbrand, T. Kull, T. F. Barth, P. Kern und B. Gruener: “Proposal of a computed tomography classification for hepatic alveolar echinococcosis,” *World journal of gastroenterology*, Jg. 22, S. 3621–3631, Apr. 2016. DOI: 10.3748/wjg.v22.i13.3621[doi].

[29] T. Graeter, H. Bao, E. Delabrousse, E. Brumpt, R. Shi, W. Li, Y. Jiang, J. Schmidberger, W. Kratzer und W. Liu: “Hepatic alveolar echinococcosis: Comparative computed tomography study between two Chinese and two European centres.,” *Food and waterborne parasitology*, Jg. 19, e00082, Juni 2020.

[30] T. Graeter, N. Eberhardt, R. Shi, J. Schmidberger, A. J. Beer, M. Beer, D. Henne-Bruns, A. Hillenbrand, T. F. E. Barth, J. Grimm, W. Kratzer und B. Gruener: “Hepatic alveolar echinococcosis: correlation between computed tomography morphology and inflammatory activity in positron emission tomography.,” *Scientific reports*, Jg. 10, S. 11 808, 1 Juli 2020.

[31] T. Graeter und J. Schmidberger: “Stage-Oriented CT Classification and Intermodal Evolution Model in Hepatic Alveolar Echinococcosis,” *Rofo*, 2022, ISSN: 1438-9029 DOI - 10.1055/a-1710-3669.

[32] F. Grenouillet, B. Frider, J. Alvarez Rodriguez, M. Amante, M. L. Pestalardo, A. Cazorla, S. Bresson-Hadni und L. Millon: “Molecular diagnosis of polycystic echinococcosis due to Echinococcus vogeli in a Paraguayan immigrant in Argentina.,” *Journal of clinical microbiology*, Jg. 51, S. 3151–3, 9 Sep. 2013.

[33] J. Grimm, A. Beck, J. Nell, J. Schmidberger, A. Hillenbrand, A. J. Beer, B. Dezsényi, R. Shi, M. Beer, P. Kern, D. Henne-Bruns, W. Kratzer, P. Moller, T. F. Barth, B. Gruener und T. Graeter: “Combining Computed Tomography and Histology Leads to an Evolutionary Concept of Hepatic Alveolar Echinococcosis,” *Pathogens*, Jg. 9, 2020, ISSN: 2076-0817. DOI: 10.3390/pathogens9080634. Adresse: https://www.mdpi.com/2076-0817/9/8/634.

[34] J. Grimm, J. Krickl, A. Beck, J. Nell, M. Bergmann, D. Tappe, B. Grüner, T. F. Barth und K. Brehm: “Establishing and evaluation of a polymerase chain reaction for the detection of Echinococcus multilocularis in human tissue.,” *PLoS neglected tropical diseases*, Jg. 15, e0009155, 2 Feb. 2021.

[35] J. Grimm, J. Nell, A. Hillenbrand, D. Henne-Bruns, J. Schmidberger, W. Kratzer, B. Gruener, T. Graeter, M. Reinehr, A. Weber, P. Deplazes, P. Möller, A. Beck und T. F. E. Barth: "Immunohistological detection of small particles of Echinococcus multilocularis and Echinococcus granulosus in lymph nodes is associated with enlarged lymph nodes in alveolar and cystic echinococcosis," *PLOS Neglected Tropical Diseases*, Jg. 14, S. 1–16, Dez. 2021. DOI: 10.1371/journal.pntd.0008921. Adresse: https://doi.org/10.1371/journal.pntd.0008921.

[36] "Guidelines for treatment of cystic and alveolar echinococcosis in humans. WHO Informal Working Group on Echinococcosis.," *Bulletin of the World Health Organization*, Jg. 74, S. 231–42, 3 1996.

[37] H. Hemmi, O. Takeuchi, T. Kawai, T. Kaisho, S. Sato, H. Sanjo, M. Matsumoto, K. Hoshino, H. Wagner, K. Takeda und S. Akira: "A Toll-like receptor recognizes bacterial DNA.," *Nature*, Jg. 408, S. 740–5, 6813 Dez. 2000.

[38] A. Hillenbrand, A. Beck, W. Kratzer, T. Graeter, T. F. E. Barth, J. Schmidberger, P. Moller, D. Henne-Bruns und B. Gruener: "Impact of affected lymph nodes on long-term outcome after surgical therapy of alveolar echinococcosis," *Langenbeck's archives of surgery*, Jg. 403, S. 655–662, Aug. 2018. DOI: 10.1007/s00423-018-1687-9[doi].

[39] T.-L. Hsu, G. Lin, A. Koizumi, K. Brehm, N. Hada, P.-K. Chuang, C.-H. Wong, S.-L. Hsieh und A. Díaz: "The surface carbohydrates of the Echinococcus granulosus larva interact selectively with the rodent Kupffer cell receptor.," *Molecular and biochemical parasitology*, Jg. 192, S. 55–9, 1-2 Nov. 2013.

[40] P. Jorgensen, M. an der Heiden, P. Kern, I. Schoneberg, G. Krause und K. Alpers: "Underreporting of human alveolar echinococcosis, Germany," *Emerging infectious diseases*, Jg. 14, S. 935–937, Juni 2008. DOI: 10.3201/eid1406.071173[doi].

[41] Z. Kadry, E. C. Renner, L. M. Bachmann, N. Attigah, E. L. Renner, R. W. Ammann und P.-A. Clavien: "Evaluation of treatment and long-term follow-up in patients with hepatic alveolar echinococcosis.," *The British journal of surgery*, Jg. 92, S. 1110–6, 9 Sep. 2005.

[42] C. M. Kane, L. Cervi, J. Sun, A. S. McKee, K. S. Masek, S. Shapira, C. A. Hunter und E. J. Pearce: "Helminth antigens modulate TLR-initiated dendritic cell activation," *Journal of immunology (Baltimore, Md.: 1950)*, Jg. 173, S. 7454–7461, Dez. 2004. DOI: 173/12/7454[pii].

[43] C. M. Kane, E. Jung und E. J. Pearce: “Schistosoma mansoni egg antigen-mediated modulation of Toll-like receptor (TLR)-induced activation occurs independently of TLR2, TLR4, and MyD88,” *Infection and immunity*, Jg. 76, S. 5754–5759, Dez. 2008. DOI: 10.1128/IAI.00497-08[doi].

[44] P. Kern, K. Bardonnet, E. Renner, H. Auer, Z. Pawlowski, R. W. Ammann, D. A. Vuitton, P. Kern und E. E. Registry: “European echinococcosis registry: human alveolar echinococcosis, Europe, 1982-2000,” *Emerging infectious diseases*, Jg. 9, S. 343–349, März 2003. DOI: 10.3201/eid0903.020341[doi].

[45] P. Kern, A. M. da Silva, O. Akhan, B. Mullhaupt, K. A. Vizcaychipi, C. Budke und D. A. Vuitton: “The Echinococcoses: Diagnosis, Clinical Management and Burden of Disease,” *Advances in Parasitology*, Jg. 96, S. 259–369, 2017. DOI: S0065-308X(16)30089-6[pii].

[46] P. Kern, H. Wen, N. Sato, D. A. Vuitton, B. Gruener, Y. Shao, E. Delabrousse, W. Kratzer und S. Bresson-Hadni: “WHO classification of alveolar echinococcosis: principles and application,” *Parasitology international*, Jg. 55 Suppl, S. 283, 2006. DOI: S1383-5769(05)00149-2[pii].

[47] A. KILEJIAN, L. A. SCHINAZI und C. W. SCHWABE: “Host-parasite relationships in echinococcosis. V. Histochemical observations on Echinococcus granulosus.,” *The Journal of parasitology*, Jg. 47, S. 181–8, Apr. 1961.

[48] Y. Kodama, N. Fujita, T. Shimizu, H. Endo, T. Nambu, N. Sato, S. Todo und K. Miyasaka: “Alveolar echinococcosis: MR findings in the liver,” *Radiology*, Jg. 228, S. 172–177, Juli 2003. DOI: 10.1148/radiol.2281020323[doi].

[49] A. A. Koneff: “Adaptation of the Mallory-Azan Staining Method to the Anterior Pituitary of the Rat,” *Biotechnic And Histochemistry*, Jg. 13, S. 49–52, 1938. DOI: 10.3109/10520293809111367.

[50] W. Kratzer, B. Gruener, T. E. Kaltenbach, S. Ansari-Bitzenberger, P. Kern, M. Fuchs, R. A. Mason, T. F. Barth, M. M. Haenle, A. Hillenbrand, S. Oeztuerk und T. Graeter: “Proposal of an ultrasonographic classification for hepatic alveolar echinococcosis: Echinococcosis multilocularis Ulm classification-ultrasound,” *World journal of gastroenterology*, Jg. 21, S. 12 392–12 402, Nov. 2015. DOI: 10.3748/wjg.v21.i43.12392[doi].

[51] M. R. Lamprecht, D. M. Sabatini und A. E. Carpenter: “CellProfiler™: free, versatile software for automated biological image analysis,” *BioTechniques*, Jg. 42, S. 71–75, Jan. 2007. DOI: 10.2144/000112257. Adresse: http://dx.doi.org/10.2144/000112257.

[52] N. Ludyga, B. Grunwald, O. Azimzadeh, S. Englert, H. Hofler, S. Tapio und M. Aubele: “Nucleic acids from long-term preserved FFPE tissues are suitable for downstream analyses,” *Virchows Archiv : an international journal of pathology*, Jg. 460, S. 131–140, Feb. 2012. DOI: 10.1007/s00428-011-1184-9[doi].

[53] P. K. Lund, Å.-B. Westvik, G. B. Joø, R. Øvstebø, K. B. Haug und P. Kierulf: “Flow cytometric evaluation of apoptosis, necrosis and recovery when culturing monocytes,” *Journal of Immunological Methods*, Jg. 252, S. 45–55, 2001, ISSN: 0022-1759. DOI: https://doi.org/10.1016/S0022-1759(01)00330-1. Adresse: https://www.sciencedirect.com/science/article/pii/S0022175901003301.

[54] M. B. Lutz: “Therapeutic potential of semi-mature dendritic cells for tolerance induction,” *Frontiers in immunology*, Jg. 3, S. 123, Mai 2012. DOI: 10.3389/fimmu.2012.00123[doi].

[55] A. J. Lymbery: “Phylogenetic Pattern, Evolutionary Processes and Species Delimitation in the Genus Echinococcus,” *Advances in Parasitology*, Jg. 95, S. 111–145, 2017. DOI: S0065-308X(16)30074-4[pii].

[56] J. F. McManus: “Histological and histochemical uses of periodic acid,” *Stain technology*, Jg. 23, S. 99–108, Juli 1948.

[57] P. Moro und P. M. Schantz: “Echinococcosis: a review,” *International journal of infectious diseases : IJID : official publication of the International Society for Infectious Diseases*, Jg. 13, S. 125–133, März 2009. DOI: 10.1016/j.ijid.2008.03.037[doi].

[58] P. L. Moro, H. H. Garcia, A. E. Gonzales, J. J. Bonilla, M. Verastegui und R. H. Gilman: “Screening for cystic echinococcosis in an endemic region of Peru using portable ultrasonography and the enzyme-linked immunoelectrotransfer blot (EITB) assay.,” *Parasitology research*, Jg. 96, S. 242–6, 4 Juni 2005.

[59] P. Muller, C. Renou, A. Harafa, E. Jouve, G. Kaplanski, E. Ville, J.-J. Bertrand, C. Masson, T. Benderitter und P. Halfon: “Lymph node enlargement within the hepatoduodenal ligament in patients with chronic hepatitis C reflects the immunological cellular response of the host.,” *Journal of hepatology*, Jg. 39, S. 807–13, 5 Nov. 2003.

[60] P. Myjak, W. Nahorski, H. Pietkiewicz, M. von Nickisch-Rosenegk, J. Stolarczyk, E. Kacprzak, I. Felczak-Korzybska, B. Szostakowska und R. Lucius: “Molecular confirmation of human alveolar echinococcosis in Poland.,” *Clinical infectious diseases : an official publication of the Infectious Diseases Society of America*, Jg. 37, e121–5, 8 Okt. 2003.

[61] M. Nakao, A. Lavikainen, T. Yanagida und A. Ito: “Phylogenetic systematics of the genus Echinococcus (Cestoda: Taeniidae),” *International journal for parasitology*, Jg. 43, S. 1017–1029, Nov. 2013. DOI: 10.1016/j.ijpara.2013.06.002[doi].

[62] A. Neisser: *Die Echinococcen-Krankheit*. August Hirschwald, Berlin, 1877.

[63] M. von Nickisch-Rosenegk, R. Lucius und B. Loos-Frank: “Contributions to the phylogeny of the Cyclophyllidea (Cestoda) inferred from mitochondrial 12S rDNA.,” *Journal of molecular evolution*, Jg. 48, S. 586–96, 5 Mai 1999.

[64] J. K. Nono, K. Pletinckx, M. B. Lutz und K. Brehm: “Excretory/secretory-products of Echinococcus multilocularis larvae induce apoptosis and tolerogenic properties in dendritic cells in vitro,” *PLoS neglected tropical diseases*, Jg. 6, e1516, 2012. DOI: 10.1371/journal.pntd.0001516[doi].

[65] M. Piarroux, R. Piarroux, R. Giorgi, J. Knapp, K. Bardonnet, B. Sudre, J. Watelet, J. Dumortier, A. Gerard, J. Beytout, A. Abergel, G. Mantion, D. A. Vuitton und S. Bresson-Hadni: “Clinical features and evolution of alveolar echinococcosis in France from 1982 to 2007: results of a survey in 387 patients,” *Journal of hepatology*, Jg. 55, S. 1025–1033, Nov. 2011. DOI: 10.1016/j.jhep.2011.02.018[doi].

[66] M. Pinzani, R. G. Romanelli und S. Magli: “Progression of fibrosis in chronic liver diseases: time to tally the score,” *Journal of Hepatology*, Jg. 34, S. 764–767, 2001. DOI: 10.1016/S0168-8278(01)00055-1. Adresse: https://www.sciencedirect.com/science/article/pii/S0168827801000551.

[67] D. Rasch und V. Guiard: “The Robustness of Parametric Statistical Methods,” *Psychology Science*, Jg. 46, S. 175–208, 2004.

[68] R. Rausch: “Studies on the helminth fauna of Alaska. XX. The histogenesis of the alveolar larva of Echinococcus species,” *The Journal of infectious diseases*, Jg. 94, S. 178–186, Apr. 1954.

[69] M. Reinehr, C. Micheloud, F. Grimm, P. A. Kronenberg, J. Grimm, A. Beck, J. Nell, C. M. Z. Schwabedissen, E. Furrer, B. Mullhaupt, T. F. E. Barth, P. Deplazes und A. Weber: “Pathology of Echinococcosis: A Morphologic and Immunohistochemical Study on 138 Specimens With Focus on the Differential Diagnosis Between Cystic and Alveolar Echinococcosis,” *The American Journal of Surgical Pathology*, Sep. 2019. DOI: 10.1097/PAS.0000000000001374[doi].

[70] F. J. Ricken, J. Nell, B. Grüner, J. Schmidberger, T. Kaltenbach, W. Kratzer, A. Hillenbrand, D. Henne-Bruns, P. Deplazes, P. Moller, P. Kern und T. F. E. Barth: "Albendazole increases the inflammatory response and the amount of Em2-positive small particles of Echinococcus multilocularis (spems) in human hepatic alveolar echinococcosis lesions," *PLoS Neglected Tropical Diseases*, Jg. 11, e0005636, Mai 2017. DOI: 10.1371/journal.pntd.0005636. Adresse: https://search.proquest.com/docview/1910461692.

[71] T. Romig, P. Deplazes, D. Jenkins, P. Giraudoux, A. Massolo, P. S. Craig, M. Wassermann, K. Takahashi und M. de la Rue: "Ecology and Life Cycle Patterns of Echinococcus Species," *Advances in Parasitology*, Jg. 95, S. 213–314, 2017. DOI: S0065-308X(16)30105-1[pii].

[72] M. Rossol, H. Heine, U. Meusch, D. Quandt, C. Klein, M. J. Sweet und S. Hauschildt: "LPS-induced cytokine production in human monocytes and macrophages.," *Critical reviews in immunology*, Jg. 31, S. 379–446, 5 2011.

[73] T. Sakamoto und M. Sugimura: "Studies on echinococcosis. 23. Electron microscopical observations on histogenesis of larval Echinococcus multilocularis," *The Japanese journal of veterinary research*, Jg. 18, S. 131–144, Sep. 1970.

[74] N. Saunders, M. Zambon, I. Sharp, R. Siddiqui, A. Bermingham, J. Ellis, B. Vipond, A. Sails, J. Moran-Gilad, P. Marsh, M. Guiver und H. M. S. Division: "Guidance on the development and validation of diagnostic tests that depend on nucleic acid amplification and detection.," *Journal of clinical virology : the official publication of the Pan American Society for Clinical Virology*, Jg. 56, S. 260–70, 3 März 2013.

[75] P. M. Schantz, H. V. den Bossche und J. Eckert: "Chemotherapy for larval echinococcosis in animals and humans: report of a workshop," *Zeitschrift fur Parasitenkunde (Berlin, Germany)*, Jg. 67, S. 5–26, 1982.

[76] J. Schmidberger, S. Baumann, W. Kratzer, P. Schlingeloff, R. Lachmann, K. Stark, L. Peters, B. Gruener, M. Ramharter, P. J. Hoepffner, J. Strohaker, A. Blum, B. Mullhaupt und H. Lagler: "An Update on the Epidemiological Situation of Alveolar Echinococcosis: Recording and Reporting Structures in Austria, Switzerland and Germany," *Gesundheitswesen (Bundesverband der Arzte des Offentlichen Gesundheitsdienstes (Germany))*, Juni 2020. DOI: 10.1055/a-1138-0692[doi].

[77] J. Schmidberger, W. Kratzer, K. Stark, B. Gruner und E. W. Group: "Alveolar echinococcosis in Germany, 1992-2016. An update based on the newly established national AE database," *Infection*, Jg. 46, S. 197–206, Apr. 2018. DOI: 10.1007/s15010-017-1094-0[doi].

[78] R. Schneider, H. Aspock und H. Auer: “Unexpected increase of alveolar echinococcosis, Austria, 2011,” *Emerging infectious diseases*, Jg. 19, S. 475–477, März 2013. DOI: 10.3201/eid1903.120595[doi].

[79] R. Schneider, B. Gollackner, B. Edel, K. Schmid, F. Wrba, G. Tucek, J. Walochnik und H. Auer: “Development of a new PCR protocol for the detection of species and genotypes (strains) of Echinococcus in formalin-fixed, paraffin-embedded tissues.,” *International journal for parasitology*, Jg. 38, S. 1065–71, 8-9 Juli 2008.

[80] A. Schweiger, R. W. Ammann, D. Candinas, P. A. Clavien, J. Eckert, B. Gottstein, N. Halkic, B. Muellhaupt, B. M. Prinz, J. Reichen, P. E. Tarr, P. R. Torgerson und P. Deplazes: “Human alveolar echinococcosis after fox population increase, Switzerland,” *Emerging infectious diseases*, Jg. 13, S. 878–882, Juni 2007. DOI: 10.3201/eid1306.061074[doi].

[81] A. Schweiger, F. Grimm, I. Tanner, B. Müllhaupt, K. Bertogg, N. Müller und P. Deplazes: “Serological diagnosis of echinococcosis: the diagnostic potential of native antigens.,” *Infection*, Jg. 40, S. 139–52, 2 Apr. 2012.

[82] P. I. Seoane, D. Rückerl, C. Casaravilla, A. A. Barrios, Á. Pittini, A. S. MacDonald, J. E. Allen und A. Díaz: “Particles from the Echinococcus granulosus laminated layer inhibit IL-4 and growth factor-driven Akt phosphorylation and proliferative responses in macrophages,” *Scientific reports*, Jg. 6, S. 39 204, Dez. 2016. DOI: 10.1038/srep39204. Adresse: https://www.ncbi.nlm.nih.gov/pubmed/27966637.

[83] M. Siles-Lucas, A. Casulli, F. J. Conraths und N. Müller: “Laboratory Diagnosis of Echinococcus spp. in Human Patients and Infected Animals.,” *Advances in parasitology*, Jg. 96, S. 159–257, 2017.

[84] S. Simsek, M. Kaplan und I. H. Ozercan: “A comprehensive molecular survey of Echinococcus granulosus in formalin-fixed paraffin-embedded tissues in human isolates in Turkey.,” *Parasitology research*, Jg. 109, S. 411–6, 2 Aug. 2011.

[85] C. Stieger, D. Hegglin, G. Schwarzenbach, A. Mathis und P. Deplazes: “Spatial and temporal aspects of urban transmission of Echinococcus multilocularis.,” *Parasitology*, Jg. 124, S. 631–40, Pt 6 Juni 2002.

[86] M. Stojkovic, K. Rosenberger, H.-U. Kauczor, T. Junghanss und W. Hosch: “Diagnosing and staging of cystic echinococcosis: how do CT and MRI perform in comparison to ultrasound?” *PLoS neglected tropical diseases*, Jg. 6, e1880, 10 2012.

[87] D. Sturm, J. Menzel, B. Gottstein und P. Kern: “Interleukin-5 is the predominant cytokine produced by peripheral blood mononuclear cells in alveolar echinococcosis,” *Infection and immunity*, Jg. 63, S. 1688–1697, Mai 1995.

[88] D. Tappe, S. Zidowitz, P. Demmer, P. Kern, T. F. Barth und M. Frosch: “Three-dimensional reconstruction of Echinococcus multilocularis larval growth in human hepatic tissue reveals complex growth patterns,” *The American Journal of Tropical Medicine and Hygiene*, Jg. 82, S. 126–127, Jan. 2010. DOI: 10.4269/ajtmh.2010.09-0462[doi].

[89] R. C. Thompson: “Biology and Systematics of Echinococcus,” *Advances in Parasitology*, Jg. 95, S. 65–109, 2017. DOI: S0065-308X(16)30073-2[pii].

[90] A. W. Thomson und P. A. Knolle: “Antigen-presenting cell function in the tolerogenic liver environment.,” *Nature reviews. Immunology*, Jg. 10, S. 753–66, 11 Nov. 2010.

[91] P. R. Torgerson, K. Keller, M. Magnotta und N. Ragland: “The global burden of alveolar echinococcosis,” *PLoS neglected tropical diseases*, Jg. 4, e722, Juni 2010. DOI: 10.1371/journal.pntd.0000722[doi].

[92] P. R. Torgerson, A. Schweiger, P. Deplazes, M. Pohar, J. Reichen, R. W. Ammann, P. E. Tarr, N. Halkic und B. Müllhaupt: “Alveolar echinococcosis: from a deadly disease to a well-controlled infection. Relative survival and economic analysis in Switzerland over the last 35 years.,” *Journal of hepatology*, Jg. 49, S. 72–7, 1 Juli 2008.

[93] I. J. Tsai, M. Zarowiecki, N. Holroyd, A. Garciarrubio, A. Sánchez-Flores, K. L. Brooks, A. Tracey, R. J. Bobes, G. Fragoso, E. Sciutto, M. Aslett, H. Beasley, H. M. Bennett, X. Cai, F. Camicia, R. Clark, M. Cucher, N. De Silva, T. A. Day, P. Deplazes, K. Estrada, C. Fernández, P. W. H. Holland, J. Hou, S. Hu, T. Huckvale, S. S. Hung, L. Kamenetzky, J. A. Keane, F. Kiss, U. Koziol, O. Lambert, K. Liu, X. Luo, Y. Luo, N. Macchiaroli, S. Nichol, J. Paps, J. Parkinson, N. Pouchkina-Stantcheva, N. Riddiford, M. Rosenzvit, G. Salinas, J. D. Wasmuth, M. Zamanian, Y. Zheng, J. Cai, X. Soberón, P. D. Olson, J. P. Laclette, K. Brehm und M. Berriman: “The genomes of four tapeworm species reveal adaptations to parasitism.,” *Nature*, Jg. 496, S. 57–63, 7443 Apr. 2013.

[94] P. van der Valk und C. J. Meijer: “The histology of reactive lymph nodes,” *The American Journal of Surgical Pathology*, Jg. 11, S. 866–882, Nov. 1987. DOI: 10.1097/00000478-198711000-00005[doi].

[95] R. L. Virchow: “Die multiloculäre, ulcerirende Echinokokkengeschwulst der Leber,” *Verhandlungen der physikalisch-medizinischen Gesellschaft zu Würzburg*, Jg. 6, S. 84–95, 1856.

[96] H. Vogel: “Echinococcus multiocularis in South Germany. I. The tapeworm stage of strains from humans and animals.,” *Zeitschrift fur Tropenmedizin und Parasitologie*, Jg. 8, S. 404–54, 3 Sep. 1957.

[97] H. Vogel: “Ueber den Entwicklungszyklus und die Artzugehoerigkeit des europäischen Alveolarechinococcus,” *Deutsche medizinische Wochenschrift*, Jg. 80, S. 931–932, Juni 1955. DOI: 10.1055/s-0028-1116546[doi].

[98] H. Vogel: “Wie waechst der Alveolarechinokokkus?” *Tropenmedizin und Parasitologie*, Jg. 29, S. 1–11, 1 März 1978.

[99] D. A. Vuitton und B. Gottstein: “Echinococcus multilocularis and its intermediate host: a model of parasite-host interplay,” *Journal of biomedicine and biotechnology*, Jg. 2010, S. 923 193, 2010. DOI: 10.1155/2010/923193[doi].

[100] D. A. Vuitton, S. Guerret-Stocker, J. P. Carbillet, G. Mantion, J. P. Miguet und J. A. Grimaud: “Collagen immunotyping of the hepatic fibrosis in human alveolar echinococcosis,” *Zeitschrift fur Parasitenkunde (Berlin, Germany)*, Jg. 72, S. 97–104, 1986.

[101] D. A. Vuitton, Q. Wang, H. X. Zhou, F. Raoul, J. Knapp, S. Bresson-Hadni, H. Wen und P. Giraudoux: “A historical view of alveolar echinococcosis, 160 years after the discovery of the first case in humans: part 1. What have we learnt on the distribution of the disease and on its parasitic agent?” *Chinese medical journal*, Jg. 124, S. 2943–2953, Sep. 2011.

[102] D. A. Vuitton, D. P. McManus, M. T. Rogan, T. Romig, B. Gottstein, A. Naidich, T. Tuxun, H. Wen und A. Menezes da Silva: “International consensus on terminology to be used in the field of echinococcoses.,” *Parasite (Paris, France)*, Jg. 27, S. 41, 2020.

[103] Y. Wang, X. Xu, M. Ran, X. Guo, L. Zhou, X. Wang, B. Wang und J. Zhang: “The Enlargement of Abdominal Lymph Nodes Is a Characteristic of Autoimmune Liver Disease.,” *Mediators of inflammation*, Jg. 2020, S. 3 631 625, 2020.

[104] WHO: *WHONeglected Zoonotic Diseases*, Adresse: https://www.who.int/neglected_diseases/zoonoses/infections_more/en/, Feb. 2020.

[105] “World Medical Association Declaration of Helsinki: ethical principles for medical research involving human subjects.,” *JAMA*, Jg. 310, S. 2191–4, 20 Nov. 2013.

[106] Y. Zhang, L. Garcia-Ibanez und K. M. Toellner: “Regulation of germinal center B-cell differentiation,” *Immunological reviews*, Jg. 270, S. 8–19, März 2016. DOI: 10.1111/imr.12396[doi].

Lizenzen

- Creative Commons Attribution License (CC-BY 4.0) (www.creativecommons.org/licenses/by/4.0/)
- Pixabay License (www.pixabay.com/service/license/)
- Springer Nature License für „Figure 2“ aus „Alveolar echinococcosis in Germany, 1992–2016. An update based on the newly established national AE database“ [77] (07.08.2022)

Anhang

Pipelines für *CellProfiler*

Pipeline 1

Verwendung Analyse von *spems* in der Nekrose von Leberläsionen der AE

Tabelle 22 – Pipeline 1.

Modul	Einstellungen
Images	Standard
Metadata	keine Extrahierung der Matadaten
NamesAndTypes	
Groups	keine Gruppierung der Bilder
UnmixColoros	2 Kanäle: „Hematoxylin“ und „Fast red“
MeasureImageIntensity	Messung für „Fast red“-Kanal
Threshold	Anwendung auf „Fast red“-Kanal Threshold strategy: Global Threshold method: Minimum Cross-Entropy Threshold smoothing scal: 0.0 Threshold correction factor: 1.0 Lower and upper bounds: 0.3 / 1.0
MeasureImageAreaOccupied	Anwendung auf den mit „Threshold“ bearbeiteten „Fast red“-Kanal
SaveImages	Speichern des „Fast red“-Kanals
ExportToSpreadsheet	Export aller Daten in Textdatei

Pipeline 2

Verwendung Quantifizierung von generierten *spems*

Tabelle 23 – **Pipeline 2.**

Modul	**Einstellungen**
Images	Standard
Metadata	keine Extrahierung der Matadaten
NamesAndTypes	
Groups	keine Gruppierung der Bilder
UnmixColoros	2 Kanäle: „Hematoxylin“ und „Fast red“ Anwendung auf „Fast red“-Kanal
IdentifyPrimaryObjects	Diameter: 8-60 Discard objects outside diameter Discard objects touching border Threshold strategy: Global Threshold method: Manual Threshold: 0.325 Threshold smothing factor: 1.3488 Method to distinguish clumped objects: Intensity Method to draw dividing lines: Intensity Size of smoothing filter for declumping: 15
ExportToSpreadsheet	Export aller Daten in Textdatei

Zusätzliche Daten

Tabelle 24 – Kohorte EMUC-CT
Abkürzungen: ausgeschlossen (ausg.), nicht verfügbar (n/a)

Patienten-nummer	**Proben-nummer**	**Ge-schlecht**	**Alter**	**PNM**	**Sero-logie**	**EMUC-CT Typ** (in Studie eingeschlossen)	**EMUC-CT Typ** (im Patienten vorhanden)
1	30	W	49	P2N0M0	+	Typ IIIa	Typ IIIa
2		W	21	n/a	+	ausg.	Typ II
3	18	W	64	P3N0M0	+	Typ II	Typ II
4	8	M	42	P3N0M0	+	Typ I	Typ I
5		W	30	P3N0M0	+	ausg.	Typ II; Typ IV
6	9; 41	W	29	P2N0M0	-	Typ I; Typ IV	Typ I; Typ IV
7	33	W	63	P3N0M0	-	Typ IV	Typ IV
8		W	17	P1N0M0	-	ausg.	Typ II
9		M	56	P3NXMX	+	ausg.	Typ II

Tabelle 24 – Fortsetzung von Kohorte EMUC-CT

Patienten-nummer	**Proben-nummer**	**Ge-schlecht**	**Alter**	**PNM**	**Sero-logie**	**EMUC-CT Typ** (in Studie eingeschlossen)	**EMUC-CT Typ** (im Patienten vorhanden)
10	11	M	64	P2N0M0	-	Typ I	Typ I
11	7	M	70	P1N0M0	+	Typ I	Typ I
12	38	W	48	n/a	-	Typ IV	Typ IV
13	21	W	61	P4N0M0	+	Typ II	Typ II
14		M	58	P4N1M0	+	ausg.	Typ IIIb
15	13	W	20	n/a	+	Typ II	Typ II
16		M	24	P2N0M0	+	ausg.	Typ II; Typ IV
17	23	M	35	P4NXMX	+	Typ IIIb	Typ IIIb
18	45	W	49	P3N0M0	-	Typ V	Typ V
19		M	41	P2NXM0	+	ausg.	Typ II
20	25	W	23	P2N0M0	-	Typ IIIa	Typ IIIa
21	1	M	54	P2N1M0	+	Typ I	Typ I
22	16	W	21	P3N1M0	+	Typ II	Typ II
23	37	W	68	P2N0M0	-	Typ IV	Typ IV
24		W	79	P2NXMX	+	ausg.	Typ I
25		M	70	P4N0M0	+	ausg.	Typ IIIb
26	22	W	46	P2N0M0	-	Typ II	Typ II
27		M	23	P2N0M0	+	ausg.	Typ II
28		W	71	P2N0M0	+	ausg.	Typ IIIa
29		M	17	P2N1MX	+	ausg.	Typ I
30	28	W	25	P2N0M0	+	Typ IIIb	Typ IIIb
31	44	W	63	P3N0M0	+	Typ V	Typ V
32	24	M	28	P2N0M0	+	Typ IIIb	Typ IIIb
33		W	48	P2N0M0	+	ausg.	Typ IIIa
34	27	W	39	P4NXMX	+	Typ IIIb	Typ IIIb
35	17	W	20	P2N1M0	+	Typ II	Typ II
36		W	57	P2N0M0	+	ausg.	Typ I
37	20	M	54	P2N0M0	+	Typ II	Typ II
38	14	W	37	n/a	-	Typ II	Typ II
39	26	W	36	P3N0M0	+	Typ IIIa	Typ IIIa
40		W	44	P3N0M0	+	ausg.	Typ I
41	10	W	36	P2N0M0	+	Typ I	Typ I
42	32	W	35	P2N0M0	+	Typ IIIb	Typ IIIb

Tabelle 24 – Fortsetzung von Kohorte EMUC-CT

Patienten-nummer	**Proben-nummer**	**Ge-schlecht**	**Alter**	**PNM**	**Sero-logie**	**EMUC-CT Typ** (in Studie eingeschlossen)	**EMUC-CT Typ** (im Patienten vorhanden)
43	6	W	47	P4N0M0	+	Typ I	Typ I
44	19	W	53	P2N0M0	+	Typ II	Typ II
45	2	M	22	P2N0M0	+	Typ I	Typ I
46	34	M	50	n/a	-	Typ IV	Typ IV
47	4	M	46	P4N1M0	+	Typ I	Typ I
48	36	M	21	P1N0M0	-	Typ IV	Typ IV
49	29	W	54	P2N1M0	+	Typ IIIb	Typ IIIb
50		M	24	P4N1M0	+	ausg.	Typ II
51	42	W	60	P2N0M0	-	Typ IV	Typ IV
52	40	W	59	P2-3N0MX	n/a	Typ IV	Typ IV
53	3	W	42	P4N0M0	+	Typ I	Typ I
54		W	55	P3N0M0	+	ausg.	Typ I; Typ IV
55	35	W	56	P3N1M0	+	Typ IV	Typ IIIa; Typ IV
56		M	60	P2N0M0	+	ausg.	Typ I
57	5	W	58	P2N1M1	+	Typ I	Typ I
58	43	W	58	n/a	-	Typ IV	Typ IV
59	39	W	31	P1N0M0	-	Typ IV	Typ IV
60	31	W	30	n/a	+	Typ IIIa	Typ IIIa
61	15	M	45	P2N0M0	+	Typ II	Typ II
62	3	M	59	n/a	+	ausg.	Typ I
63	12	W	28	P2NXM0	+	Typ II	Typ II

Tabelle 25 – Daten aller Lymphknoten bei alveolärer Echinokokkose
Abkürzungen: Lymphknoten (LK), nicht verfügbar (n/a).

LK	mAb EmG3	Keim-zentrum	Sinus	Fläche (mm²)	Lokalisation	Serologie	PNM
LK 1 (Patient 1; Schnitt 1)	positiv	positiv	positiv	276	Pankreas	negativ	P2N0M0
2 (2; 1)	positiv	positiv	negativ	45	Leber	positiv	n/a
3 (2; 1)	negativ	negativ	negativ	80	Leber	positiv	n/a
4 (2; 2)	positiv	positiv	negativ	56	Gallenblase	positiv	n/a
5 (2; 2)	positiv	positiv	negativ	82.5	Gallenblase	positiv	n/a
6 (2; 2)	positiv	positiv	negativ	4	Gallenblase	positiv	n/a
7 (3; 1)	positiv	positiv	negativ	14	Gallenblase	negativ	n/a
8 (3; 1)	positiv	positiv	positiv	26.25	Gallenblase	negativ	n/a
9 (4; 1)	positiv	positiv	positiv	150	Gallenblase	positiv	P2N0M0
10 (4; 1)	positiv	positiv	positiv	12	Gallenblase	positiv	P2N0M0
11 (4; 1)	positiv	positiv	positiv	7	Gallenblase	positiv	P2N0M0
12 (5; 1)	positiv	positiv	positiv	140	Gallenblase	positiv	n/a
13 (5; 1)	positiv	positiv	positiv	50	Gallenblase	positiv	n/a
14 (5; 1)	positiv	positiv	positiv	210	Gallenblase	positiv	n/a
15 (6; 1)	positiv	positiv	positiv	160	Leber	positiv	n/a
16 (6; 1)	positiv	positiv	negativ	40	Leber	positiv	n/a
17 (6; 1)	negativ	negativ	negativ	128	Leber	positiv	n/a
18 (7; 1)	positiv	positiv	positiv	84	Leber	positiv	P3N0M0
19 (7; 1)	positiv	negativ	positiv	4	Leber	positiv	P3N0M0
20 (7; 1)	negativ	negativ	negativ	2	Leber	positiv	P3N0M0
21 (7; 2)	positiv	positiv	positiv	84	Leber	positiv	P3N0M0
22 (7; 2)	negativ	negativ	negativ	1	Leber	positiv	P3N0M0
23 (8; 1)	negativ	negativ	negativ	72	Leber	positiv	P3N0M0
24 (8; 1)	negativ	negativ	negativ	208	Leber	positiv	P3N0M0
25 (8; 2)	positiv	positiv	negativ	91	Leber	positiv	P3N0M0
26 (8; 2)	negativ	negativ	negativ	14	Leber	positiv	P3N0M0
27 (8; 2)	negativ	negativ	negativ	18	Leber	positiv	P3N0M0
28 (8; 2)	negativ	negativ	negativ	15	Leber	positiv	P3N0M0
29 (8; 2)	negativ	negativ	negativ	38.5	Leber	positiv	P3N0M0
30 (8; 2)	negativ	negativ	negativ	36	Leber	positiv	P3N0M0
31 (8; 2)	negativ	negativ	negativ	4	Leber	positiv	P3N0M0

Tabelle 25 – Fortsetzung: Daten aller Lymphknoten bei alveolärer Echinokokkose

LK	mAb EmG3	Keim-zentrum	Sinus	Fläche (mm²)	Lokalisation	Serologie	PNM
32 (9; 1)	positiv	positiv	positiv	168	Leber	negativ	P2N0M0
33 (9; 1)	negativ	negativ	negativ	65	Leber	negativ	P2N0M0
34 (9; 1)	negativ	negativ	negativ	15	Leber	negativ	P2N0M0
35 (9; 2)	positiv	positiv	positiv	24.5	Leber	negativ	P2N0M0
36 (9; 2)	positiv	positiv	positiv	88	Leber	negativ	P2N0M0
37 (9; 2)	positiv	positiv	positiv	200	Leber	negativ	P2N0M0
38 (9; 3)	negativ	negativ	negativ	12	Leber	negativ	P2N0M0
39 (9; 3)	negativ	negativ	negativ	50	Leber	negativ	P2N0M0
40 (9; 3)	negativ	negativ	negativ	12	Leber	negativ	P2N0M0
41 (9; 3)	negativ	negativ	negativ	12	Leber	negativ	P2N0M0
42 (10; 1)	positiv	positiv	positiv	40	Leber	positiv	p2N0M0
43 (11; 1)	negativ	negativ	negativ	28	Gallenblase	positiv	n/a
44 (11; 2)	negativ	negativ	negativ	49	Diaphragma	positiv	n/a
45 (11; 2)	negativ	negativ	negativ	6	Diaphragma	positiv	n/a
46 (12; 1)	negativ	negativ	negativ	18	Gallenblase	positiv	P2N0M0
47 (13; 1)	positiv	positiv	negativ	24	Gallenblase	positiv	P3N1M0
48 (13; 1)	positiv	positiv	negativ	64	Gallenblase	positiv	P3N1M0
49 (14; 1)	positiv	positiv	negativ	3	Vena cava	positiv	P2N0M0
50 (14; 1)	positiv	positiv	negativ	3	Vena cava	positiv	P2N0M0
51 (14; 2)	positiv	positiv	negativ	12	Gallenblase	positiv	P2N0M0
52 (14; 3)	positiv	positiv	negativ	45	Leber	positiv	P2N0M0
53 (15; 1)	positiv	positiv	positiv	32.5	Magen	positiv	P2N0M0
54 (15; 1)	positiv	positiv	positiv	6.25	Magen	positiv	P2N0M0
55 (15; 1)	negativ	negativ	negativ	12	Magen	positiv	P2N0M0
56 (15; 2)	positiv	positiv	negativ	35	Magen	positiv	P2N0M0
57 (15; 2)	negativ	negativ	negativ	4.5	Magen	positiv	P2N0M0
58 (16; 1)	positiv	positiv	positiv	15	Leber	positiv	P4NxMx
59 (16; 1)	positiv	positiv	positiv	88	Leber	positiv	P4NxMx
60 (16; 1)	positiv	positiv	negativ	160	Leber	positiv	P4NxMx
61 (16; 1)	positiv	positiv	positiv	52	Leber	positiv	P4NxMx
62 (16; 2)	positiv	positiv	negativ	88	Leber	positiv	P4NxMx
63 (16; 2)	positiv	positiv	negativ	4	Leber	positiv	P4NxMx
64 (16; 3)	positiv	positiv	negativ	16	Leber	positiv	P4NxMx
65 (16; 3)	positiv	positiv	negativ	56	Leber	positiv	P4NxMx
66 (16; 3)	positiv	positiv	negativ	35	Leber	positiv	P4NxMx
67 (16; 4)	positiv	positiv	positiv	32	Leber	positiv	P4NxMx

Tabelle 25 – Fortsetzung: Daten aller Lymphknoten bei alveolärer Echinokokkose

LK	mAb EmG3	Keim-zentrum	Sinus	Fläche (mm²)	Lokalisation	Serologie	PNM
68 (16; 4)	positiv	positiv	positiv	63	Leber	positiv	P4NxMx
69 (16; 4)	positiv	positiv	negativ	12	Leber	positiv	P4NxMx
70 (16; 4)	positiv	positiv	positiv	50	Leber	positiv	P4NxMx
71 (17; 1)	positiv	positiv	negativ	27	Leber	positiv	P2N1M0
72 (17; 2)	positiv	positiv	positiv	84	Leber	positiv	P2N1M0
73 (18; 1)	negativ	negativ	negativ	12	Leber	positiv	P2N0M0
74 (18; 2)	negativ	negativ	negativ	165	Gallenblase	positiv	P2N0M0
75 (18; 2)	negativ	negativ	negativ	91	Gallenblase	positiv	P2N0M0
76 (19; 1)	positiv	positiv	negativ	1	Leber	positiv	n/a
77 (19; 2)	positiv	positiv	positiv	40	Leber	positiv	n/a
78 (20; 1)	positiv	positiv	positiv	240	Leber	positiv	P2N0M0
79 (20; 2)	positiv	positiv	positiv	238	Leber	positiv	P2N0M0
80 (20; 3)	positiv	positiv	positiv	150	Leber	positiv	P2N0M0
81 (20; 3)	positiv	positiv	negativ	20	Leber	positiv	P2N0M0
82 (21; 1)	positiv	positiv	negativ	360	Leber	positiv	P4N0M0
83 (21; 2)	negativ	negativ	negativ	30	Leber	positiv	P4N0M0
84 (21; 2)	positiv	positiv	negativ	33	Leber	positiv	P4N0M0
85 (21; 2)	negativ	negativ	negativ	35	Leber	positiv	P4N0M0
86 (21; 2)	negativ	negativ	negativ	8	Leber	positiv	P4N0M0
87 (22; 1)	negativ	negativ	negativ	36	Vena cava	positiv	P2N0M0
88 (23; 1)	positiv	positiv	positiv	80	Gallenblase	positiv	P4N1M0
89 (23; 1)	positiv	positiv	positiv	24	Gallenblase	positiv	P4N1M0
90 (23; 2)	positiv	positiv	negativ	84	Leber	positiv	P4N1M0
91 (23; 3)	positiv	positiv	positiv	378	Leber	positiv	P4N1M0
92 (23; 4)	positiv	positiv	positiv	360	Leber	positiv	P4N1M0
93 (24; 1)	positiv	positiv	positiv	15	Gallenblase	positiv	P4N1M0
94 (25; 1)	negativ	negativ	negativ	1.5	Gallenblase	positiv	P2N1M1
95 (25; 2)	positiv	positiv	positiv	64	Milz	positiv	P2N1M1

Tabelle 26 – Daten aller Lymphknoten der Kontrollgruppe.
Abkürzungen: Lymphknoten (LK).

LK	Fläche (mm²)	Lokalisation
LK 1 (Patient 1; Schnitt 1)	30	Gallenblase
2 (2; 1)	24	Gallenblase
3 (3; 1)	35	Gallenblase
4 (4; 1)	8	Kolon
5 (4; 1)	7.5	Kolon
6 (4; 1)	1	Kolon
7 (4; 1)	28	Kolon
8 (4; 1)	12	Kolon
9 (4; 2)	9	Kolon
10 (4; 2)	20	Kolon
11 (4; 2)	30	Kolon
12 (4; 2)	35	Kolon
13 (4; 2)	1	Kolon
14 (4; 3)	35	Kolon
15 (4; 3)	15	Kolon
16 (4; 3)	12	Kolon
17 (4; 3)	0.5	Kolon
18 (4; 3)	10	Kolon
19 (4; 3)	7.5	Kolon
20 (4; 4)	28	Kolon
21 (4; 4)	45	Kolon
22 (4; 5)	4	Kolon
23 (5; 1)	30	Rektum
24 (5; 1)	25	Rektum
25 (5; 1)	7	Rektum
26 (5; 2)	48	Rektum
27 (5; 2)	25	Rektum
28 (5; 2)	5	Rektum
29 (5; 3)	22.5	Rektum
30 (5; 4)	4	Rektum
31 (5; 5)	1	Rektum

Danksagung

Die Danksagung wurde aus Gründen des Datenschutz entfernt.

Lebenslauf

Johannes Grimm
geboren 1995 in Ulm, Baden-Württemberg, Deutschland

Anstellungen

2022 bis heute	Arzt in Weiterbildung an der Klinik für Kinder- und Jugendmedizin des Klinikums Heidenheim (Heidenheim, BW)
WS 2016/17 und 2017/18	Tutor im Kursus der makroskopischen Anatomie der Universität Ulm (Ulm, BW)
SS 2016 und 2017	Tutor im Kursus der mikroskopischen Anatomie der Universität Ulm (Ulm, BW)

Ausbildung

2017 bis heute	Beginn der Promotion im Institut für Pathologie des Universitätsklinikums Ulm (Ulm, BW)
2021	Approbation als Arzt
2014 - 2021	Studium der Humanmedizin an der Universität Ulm (Ulm, BW)

Auszeichnungen

2016	„Bester Tutor 2016“ im Rahmen des Kursus der Mikroskopischen Anatomie
2015	„besten 3 % des Jahrgangs“ im Kursus der mikroskopischen Anatomie an der Universität Ulm
2013	„Ferry-Porsche-Preis“ für Mathematik und Physik

Stipendien

2017 - 2018	Förderung durch das Promotionsprogramm „Experimentelle Medizin“ der Universität Ulm (Ulm, BW)

Publikationen

Veröffentlichungen

- Armacki M, Trugenberger A K, Ellwanger A K, Eiseler T, Schwerdt C, Bettac L, Langgartner D, Azoitei N, Halbgebauer R, Gross R, Barth T, Lechel A, Walter B M, Kraus J M, Wiegreffe C, **Grimm J**, Scheffold A, Schneider M R, Peuker K, Zeissig S, Britsch S, Rose-John S, Vettorazzi S, Wolf E, Tannapfel A, Steinestel K, Reber S O, Walther P, Kestler H A, Radermacher P, Barth T F, Huber-Lang M, Kleger A, Seufferlein T: *Thirty-eight-negative kinase 1 mediates trauma-induced intestinal injury and multi-organ failure*. J.Clin.Invest., 128: 5056-5072 (2018)

- Engler A, Shi R, Beer M, Schmidberger J, Kratzer W, Barth T F E, **Grimm J**, Hillenbrand A, Henne-Bruns D, Gruener B, Beer A J, Graeter T: *Simple liver cysts and cystoid lesions in hepatic alveolar echinococcosis: a retrospective cohort study with Hounsfield analysis*. Parasite, 26: 54 (2019)

- Reinehr M, Micheloud C, Grimm F, Kronenberg P A, **Grimm J**, Beck A, Nell J, Meyer Zu Schwabedissen C, Furrer E, Mullhaupt B, Barth T F E, Deplazes P, Weber A: *Pathology of Echinococcosis: A Morphologic and Immunohistochemical Study on 138 Specimens With Focus on the Differential Diagnosis Between Cystic and Alveolar Echinococcosis*. Am.J.Surg.Pathol., (2019)

- Graeter T, Eberhardt N, Shi R, Schmidberger J, Beer AJ, Beer M, Henne-Bruns D, Hillenbrand A, Barth TFE, **Grimm J**, Kratzer W, Gruener B: *Hepatic alveolar echinococcosis: correlation between computed tomography morphology and inflammatory activity in positron emission tomography*. Sci Rep. 2020 Jul 16;10(1):11808. doi: 10.1038/s41598-020-68624-9. PMID: 32678174; PMCID: PMC7366930.

- **Grimm J**, Beck A, Nell J, Schmidberger J, Hillenbrand A, Beer A J, Dezsenyi B, Shi R, Beer M, Kern P, Henne-Bruns D, Kratzer W, Moller P, Barth T F, Gruener B, Graeter T: *Combining Computed Tomography and Histology Leads to an Evolutionary Concept of Hepatic Alveolar Echinococcosis*. Pathogens, 9: 10.3390/pathogens9080634 (2020)

- **Grimm J**, Nell J, Hillenbrand A, Henne-Bruns D, Schmidberger J, Kratzer W, Gruener B, Graeter T, Reinehr M, Weber A, Deplazes P, Moller P, Beck A, Barth T F E: *Immunohistological detection of small particles of Echinococcus multilocularis and Echinococcus granulosus in lymph nodes is associated with enlarged lymph nodes in alveolar and cystic echinococcosis*. PLoS Negl Trop.Dis., 14: e0008921 (2020)

- **Grimm J**[1], Krickl J[1], Beck A, Nell J, Bergmann M, Tappe D, Gruner B, Barth T F, Brehm K: *Establishing and evaluation of a polymerase chain reaction for the detection of Echinococcus multilocularis in human tissue*. PLoS Negl Trop.Dis., 15: e0009155 (2021)

Präsentationen

- **103. Jahrestagung der Deutschen Gesellschaft für Pathologie (Frankfurt, 2019)** Johannes Grimm, Annika Beck, Juliane Nell, Andreas Hillenbrand, Doris Henne-Bruns, Julian Schmidberger, Wolfgang Kratzer, Beate Grüner, Tilmann Gräter, Michael Reinehr, Achim Weber, Peter Deplazes, Peter Möller, Thomas FE Barth: *The monoclonal antibodies Em2G11 and EmG3 differentiate between alveolar and cystic echinococcosis*

- **104. Jahrestagung der Deutschen Gesellschaft für Pathologie (online, 2020)** Johannes Grimm, Julian Krickl, Juliane Nell, Beate Grüner, Peter Möller, Thomas FE Barth, Klaus Brehm, Annika Beck: *Establishing and Evaluation of a Polymerase Chain Reaction for the Detection of Echinococcus multilocularis in Human Tissue*

- **104. Jahrestagung der Deutschen Gesellschaft für Pathologie (online, 2020)** Johannes Grimm, Annika Beck, Juliane Nell, Julian Schmidberger, Andreas Hillenbrand, Ambros J Beer, Balázs Dezsényi, Rong Shi, Meinrad Beer, Peter Kern, Doris Henne-Bruns, Wolfgang Kratzer, Peter Möller, Thomas FE Barth, Beate Grüner, Tilmann Gräter: *Combined Analysis of Computed Tomography and Histology Leads to an Evolutionary Concept of Echinococcus multilocularis Infections in Humans*

[1] Diese Autoren haben einen gleichwertigen Beitrag zu dieser Arbeit beigetragen.