Universitätsklinikum Ulm
Klinik Mund-, Kiefer- und Gesichtschirurgie
Ärztlicher Direktor (komm.):
Professor Dr. Dr. Stephan Haase

Digitale Volumentomographie: Artefakte bei der Verwendung von Wurzelstiftsystemen in der Endodontie

Dissertation
zur Erlangung des Doktorgrades der Zahnmedizin
der Medizinischen Fakultät der Universität Ulm

von
Alexander Walter

Aus Stuttgart

2014

Amtierender Dekan:	Prof. Dr. Thomas Wirth
1. Berichterstatter:	Prof. Dr. Margrit-Ann Geibel
2. Berichterstatter:	Prof. Dr. Volker Rasche
Tag der Promotion:	23.04.2015

Diese Dissertation widme ich
meiner Großmutter Clothilde Ossipian geb. Schneider

Inhaltsverzeichnis

Abkürzungsverzeichnis III
1 Einleitung 1
1.1 Wurzelstifte 1
1.2 Digitale Volumentomografie und Artefakte 7
1.2.1 Digitale Volumentomografie 7
1.2.2 Artefakte 9
1.2.3 Artefaktunterdrückung/ -korrektur 15
1.3 Fragestellung 17
2 Material und Methoden 19
2.1 Die zu untersuchenden Zähne 19
2.1.1 Auswahl und Dokumentation 19
2.1.2 Vorbereitung 21
2.2 Wurzelkanalstifte bzw. -füllung 23
2.3 DVT-Geräte und Software 30
2.4 Statistik 41
3 Ergebnisse 43
3.1 Vorbereitungen 43
3.2 Befundungsmethodik 44
3.3 Befundungsbogen allgemeiner Teil 45
3.4 Befundungsbogen spezifischer Teil (Artefakte) 52
4 Diskussion 73
4.1 Methodenkritik 73
4.2 Besprechung und Gegenüberstellung der Ergebnisse 74
4.2.1 Allgemeiner Teil 74
4.2.2 Spezifischer Teil 76
4.3 Schlussfolgerung 80

5 Zusammenfassung....83

6 Literaturverzeichnis....85

Anhang....96

Danksagung....98

Lebenslauf....99

Abkürzungsverzeichnis

2D	zweidimensional
3D	dreidimensional
Abb.	Abbildung
ALARA	engl. As Low As Reasonably Achievable (so niedrig wie vernünftigerweise erreichbar)
BMI	Body Mass Index
Bzw.	beziehungsweise
ca.	circa
CBCT	Cone-Beam Computed Tomography
cm	Zentimeter
CMOS	engl. Complementary Metal Oxid Semiconductor für komplementärer Metall-Oxid-Halbleiter
CT	Computertomographie, Computertomogramm
DGZMK	Deutsche Gesellschaft für Zahn-, Mund- und Kieferheilkunde
DIN	Deutsches Institut für Normung
DVT	digitale Volumentomographie, digitales Volumentomogramm
EEGE	Exponential Edge-gradient Effekte
engl.	englisch
FPD	Flat-Panel Detector
FOV	Field Of View (Bildausschnitt, Feldgröße)
FRS	Fernröntgenseiten (-aufnahme)
ggf.	gegebenenfalls
IRCP	International Commission on Radiological Protection (Internationale Kommission für Strahlenschutz)
ISO	International Organisation for Standardization (Internationale Organisation für Normierung
KaVo	KaVo Dental GmbH, Bismarckring 39, 88400 Biberach/Riß
KV	Kilovolt
Kg	Kilogramm
mA	Milliampere
m	Meter
MAR	Metallartefaktreduktion
mm	Millimeter

MPR	Multiplanare Rekonstruktion
MRT	Magnet-Resonanz-Tomographie
n	Fallzahl
OPG	Orthopantomogramm; Orthopantomographie
OPT	siehe OPG
OPTG	siehe OPG
PC	Personal Computer
PSA	Panoramaschichtaufnahme (s. OPG/OPT/OPTG)
ROI	Region Of Interest (Region von Interesse)
RöV	Röntgenverordnung
s	Sekunden
s.	siehe
StrSchV	Strahlenschutzverordnung
sog.	so gennant
s.u.	siehe unten
TFT	Thin Film Transistor (Display-Technik in Flachbildschirmen)
u.a.	unter anderem
U/min	Drehzahl, gemessen in Umdrehungen pro Minute
μSv	Mikrosievert
vgl.	vergleiche
z.B.	zum Beispiel

1 Einleitung

1.1 Wurzelstifte

Bei Zahnhartsubstanzverlust, sei es durch Karies oder ein Trauma, muss zur Wiederherstellung von Ästhetik, Funktion, Phonetik und Schmerzfreiheit, die verlorene Substanz ersetzt werden. Dies erfolgt bei marktoten Zähnen nach vollständiger Entfernung der Karies und einer suffizienten Wurzelkanalbehandlung. In diesem Fall hat der Zahnarzt die Möglichkeiten von einem einfachen, plastischen Aufbau bis hin zu Stiftkernaufbauten. Da, entgegen früherer Meinungen, ein Wurzelstift den endodontisch behandelten Zahn zusätzlich schwächt (Lang und Raab 2005) und außerdem noch das Risiko einer iathrogenen Wurzelperforation besteht (Strub et al. 2011), muss, gemäß der wissenschaftlichen Stellungnahme der DGZMK, genau geprüft werden, welchen Destruktionsgrad der zu behandelnde Zahn aufweist (Edelhoff et al. 2003). Bei kleineren bis mittleren Zahnhartsubstanzdefekten (3-4 erhaltene Zahnhartsubstanz-Wände) wird ein so genannter „gepinnter Kompositaufbau“, ein in die Wurzelkanaleingänge erweiterter Kompositaufbau, empfohlen; bei größeren Defekten (1-2 erhaltene Wände) sind halbkonfektionierte Stiftaufbauten (s.u.) mit einem vorgefertigten Stift und Kompositaufbau indiziert; wenn der Destruktionsgrad sehr ausgeprägt ist (0-1 Wand) sollte der Stiftkernaufbau das Mittel der Wahl sein (Edelhoff et al. 2003; Strub et al. 2011). Die Annahme, eine Wurzelkanalbehandlung würde zu einer Versprödung des Dentins führen, konnte widerlegt werden (Sedgley und Messer 1992). Deshalb und aus oben genannten Gründen, werden Wurzelkanalstifte nicht zur Stabilisierung des Zahnes bzw. der Zahnwurzel, sondern zur Verankerung der koronalen Restauration eingesetzt (Laufersweiler 2009; Strub et al. 2011).

Wenn dieser Indikationsbereich gegeben ist, stehen dem Behandler eine Vielzahl an Stiftarten, -materialien und Befestigungsmöglichkeiten zur Verfügung, die im Folgenden näher erläutert werden sollen:

Bei den Stiftsystemen gibt es aktuell zwei empfohlene Arten, halbkonfektionierte und individuell hergestellte. Bei ersteren wird ein industriell gefertigter, parallelwandiger oder konischer Stift in ein mit systemspezifischen Bohrern und Feilen konditioniertes Kanallumen inseriert. Zylindrische (=parallelwandige) Stifte weisen eine bessere Retention auf (Standlee und

Caputo 1993; Lehmann und Hellwig 2005), bringen allerdings auch die Gefahr mit sich, aufgrund der anatomischen Wurzelverjüngung nach apikal, die Wurzel mit den passenden parallelwandigen Bohrern zu perforieren (Yoldas et al. 2004). Dieses Risiko ist bei konischen Stiften zwar geringer, aber leider auch ihre Retention zum Wurzeldentin (Lehmann und Hellwig 2005). Eine Zwischenform ist der zylindrisch-konische Stift und zuletzt zu erwähnen ist das obsolete Schraubsystem, das beim Einbringen einen zu großen Stress auf die Zahnwurzel ausübt (Schmitter et al. 2007; Strub et al. 2011), jedoch laut einer Umfrage unter deutschen Zahnärzten mit einem Anteil von 50%, das am häufigsten verwendete, konfektionierte, metallische Stiftsystem ist (Naumann und Lange 2003). Nach Abwägen von Vor- und Nachteilen und in Hinsicht auf die Überlebensrate (Schmitter et al. 2007) werden konische Stifte empfohlen (Strub et al. 2011).

Der koronale Aufbau kann einerseits direkt im Mund des Patienten, mit plastischen Materialien erfolgen; hierzu besitzen einige Stifte mechanische oder chemische Retentionsvorrichtungen/ -eigenschaften an ihrem freien Ende. Diese Technik hat den Vorteil des sofortigen, bakteriendichten Verschlusses des Kanallumen in der gleichen Sitzung. Hierzu können Komposite, Adhäsivzemente aber auch –mit geringerer Frakturbeständigkeit (Coltak et al. 2007)- Glasionomer-Zemente verwandt werden (Marxkors et al. 2008); Amalgam ist kontraindiziert (Marxkors et al. 2008). Andererseits kann an den präfabrizierten Stift, vom Zahntechniker, ein indirekter Aufbau gefertigt werden. Dies erfolgt zum einen durch einen angussfähigen (Metall) oder anpressfähigen (Keramik) Stift, dessen Schmelzintervall über der Legierung des Aufbaus liegen muss, damit es nicht zu einem Aufschmelzen des Stiftes kommt und zum anderen durch ausbrennbare Abformstifte, wenn Stift und Aufbau aus dem gleichen Material sein sollen. Bei der keramischen Anpresstechnik haben Studien gezeigt, dass sie schlechtere Stabilitätswerte liefert, als ein geteilter Stiftaufbau mit getrenntem vollkeramischen Aufbau (Jeong et al. 2002; Strub et al. 2011). Stift und Aufbau müssen aus extrem korrosionsfesten Werkstoffen bestehen, z.B. hochgoldhaltige Edelmetall-, Chrom-Kobalt- oder Titan-Legierungen, da sie im Mundmilieu der besonders aggressiven direkten Korrosion, bzw. Spaltkorrosion unterliegen (Marxkors et al. 2008). Ein Nachteil der indirekten Methode ist, dass das eröffnete Kanallumen nicht sofort und in der gleichen Sitzung bakteriendicht verschlossen werden kann.

Allenfalls erwähnenswert ist die Technik der individuell hergestellten Aufbauten, da sie heute weitestgehend obsolet sind und nur in Einzelfällen, bei extrem weitlumigen Wurzelkanälen, angewandt wird. Hierzu wird ein Abdruck des Wurzelkanals oder ein intraoral modellierter, ausbrennfähiger Kunststoff zum Zahntechniker geschickt, der dann einen Stift und Aufbau in einem gießen kann (Strub et al. 2011).

Abschließend ist zu allen Techniken zu sagen, dass immer eine vertikale Umfassung des Wurzelzementes durch den Aufbau von mindestens 1,5 mm, besser 2 mm, gegeben sein muss (sog. „Ferrule-Design“ oder „Fassreifeneffekt“) (Libman und Nicholls 1995; Strub et al. 2011). Dies beeinflusst die Langzeit-Überlebensrate der Restauration maßgeblich (Fokkinga et al. 2007; Strub et al. 2011).

Bei der Auswahl der Materialien sind viele Kriterien von Wichtigkeit; zum Einen muss das Material biokompatibel, antiallergen, korrosionsbeständig, geruchs-/ geschmacksneutral, ästhetisch, desinfizierbar und wirtschaftlich sein und zum Anderen müssen die mechanischen Eigenschaften den Anforderungen entsprechen; also eine ausreichende Festigkeit, entsprechende Härte, leichte Verarbeitung/ Reparatur und geeignete Dichte aufweisen.

In puncto Korrosionsbeständigkeit fallen einige Metallstifte durch das Raster (Silness et al. 1979), wohingegen Keramik- und Komposit-Stifte absolut korrosionsbeständig sind. Bei den mechanischen Eigenschaften sollte das E-Modul des Stiftes, dem menschlichen Dentins nahe kommen. Das E-Modul beschreibt eine Materialkonstante die den linearen Zusammenhang zwischen einwirkender Spannung und der durch sie verursachten, reversiblen Verformung eines Körpers wiedergibt. Bei zu hohen E-Modul-Diskrepanzen zwischen Stiftmaterial und Wurzeldentin steigt die Gefahr einer Wurzelfraktur (Asmussen et al. 1999; Laufersweiler 2009). Unter der Biegefestigkeit, die bei zahnmedizinischen Werkstoffen meist mit dem 3-Punkt-Biegetest gemessen wird, versteht man die Fähigkeit eines Werkstoffes einer biegenden Spannung entgegenzuwirken. Somit sollten Wurzelsifte aufgrund der hohen Kaukräfte, die auf sie wirken, eine entsprechende Biegefestigkeit haben; gleichzeitig sollten sie als eine Art „Sollbruchstelle“ auf zu hohe Kaukräfte reagieren, um eine Wurzelfraktur zu vermeiden (Martinez-Insua 1998).

Metallstifte haben ihre Berechtigung aufgrund jahrelanger Erfahrungen der Zahnärzte und Zahntechniker mit dem Material (Kovács und Fabián 1966; Michnick und Raskin 1978 Huysmans und Van der Varst 1992; Gegauff 2000; Balkenhol et al. 2007). Jedoch muss im ästhetischen Bereich, z.B. bei Frontzähnen, von ihrer Verwendung abgesehen werden und zu zahnfarbenen Materialien wie Keramik oder Komposit (s.u.) gegriffen werden (Strub et al. 2011), da die Legierungen durch die Restauration oder die Wurzel und somit auch durch das Zahnfleisch, durchschimmern können. Es können ebenso Korrosionsprodukte einiger Legierungen zu Zahnfleisch-/ Zahnverfärbungen führen (Silness et al., 1979; Wirz et al. 1980; Luu und Walker 1992). Somit wäre auch ein weiterer Nachteil genannt: die Korrosion und teilweise mangelnde Biokompatibilität einiger Legierungen. Hinzu kommt ein dem Dentin relativ ungleiches, E-Modul, was häufig als Ursache für Wurzelfrakturen genannt wird (Monticelli et al. 2003). Deshalb tendieren aktuelle Empfehlungen in Richtung direkter Aufbauten an vorgefertigten Titanstiften (Jung et al. 2007; Theodosopoulou und Chochlidakis 2009; Pitigoi-Aron 2012), da sich die Titanlegierungen als äußerst bioinert und antiallergen erwiesen haben (Meyenberg et al. 1995), wie sich auch bei Implantaten im Kopf-Hals-Bereich, oder künstlichen Hüft- und Knie-Gelenken gezeigt hat. Zudem sind sie frakturbeständiger als gegossene Stift-Stumpf-Aufbauten (Massa et al. 2010). Ein indirektes System ist auch mit einem angussfähigen Stift aus einer Titanlegierung möglich, die Nachteile gegenüber den direkten Systemen wurden oben schon erwähnt. Ebenfalls schon erwähnte Schraubsysteme sind der Vollständigkeit wegen auch noch zu nennen, da sie meistens aus Metall-Legierungen gefertigt sind. Die meisten, dieser sog. Wurzelanker sind aus Kobalt-Nickel-Chrom-, Edelmetall- oder Titan-Legierungen /Reintitan gefertigt (Strub et al. 2011).

Keramische Stifte aus Zirkoniumdioxid sind die Superlative was Ästhetik und Biokompatibilität angeht, da sie zahnfarben sind und keinerlei Korrosion aufweisen. Was das E-Modul angeht, unterscheidet sich dieses leider sehr stark vom E-Modul des Dentins. Wie auch die Metallstifte führen sie daher zu einer erhöhten Wurzelfrakturanfälligkeit (Asmussen et al. 1999; Hu et al. 2003; Laufersweiler 2009) und ähnliche (Zhang et al. 2006; Nissan et al. 2007) bis schlechtere (Quing et al. 2007, Toman et al. 2010) Bruchfestigkeitswerte.

Was Mikrorisse nach dynamischer Belastung angeht, sind sie besser als metallische Systeme (Jung et al. 2007).

Faserverstärkte Kompositstifte bestehen aus einer Kompositmatrix verstärkt mit integrierten Fasern aus Karbon, Quarz oder Glas. Das E-Modul und die Ästhetik kommen natürlichen Zähnen am nächsten. Sie sind korrosionsbeständig und können im direkten Verfahren (s.o.) mit einem Aufbau versehen werden. Ihre Dentinhaftung –wenn mit Adhäsivzement (s.u.) zementiert wird- ist ähnlich wie die von Titanstiften, aber besser als die von Keramikstiften (Alharbi und Nathanson 2003; Khatter et al. 2011) und kann durch Oberflächenbehandlung durch Luftstrahlabrasion mit Aluminiumoxid verbessert werden (Kelsey et al. 2008). Ihre Kronenverankerungswerte sind stärker als die von Titanstiften mit Kompositaufbau und gegossenen Stift-Stumpf-Aufbauten aus hochgoldhaltiger Legierung (Goto et al. 2005). Je nach Faserverlauf – längs, quer oder verdrillt- spleißen sie beim Abtrennen auf und können sich mit Speichel vollsaugen und aufquellen. Die beste Faserverstärkung stellen Glasfasern dar (Theodosopoulou und Chochlidakis 2009), jedoch variieren die Bruchfestigkeitswerte zwischen den Herstellern stark und sollten beachtet werden (Seefeld et al. 2007).
Alle genannten Stifte können durch Siliziumüberzug einen höheren Frakturwiderstand als ohne erreichen (Toman et al. 2010).

Wurzelkanalstifte können konventionell, also entweder mit Zink-Oxid-Phosphat-Zement oder Glasionomer-Zement, nach einer ablaufenden Säure-Basen-Reaktion, befestigt werden. Sie haften dann über mechanische Retention am Wurzeldentin. Zudem steht die adhäsive Befestigung, also ein vorwiegend chemischer Verbund, zur Verfügung. Hier lassen sich rein lichthärtende von rein chemisch härtenden oder dualhärtenden (sowohl licht- als auch chemisch härtenden) Komposite bzw. Adhäsivzemente unterscheiden. Mittel der Wahl ist der dualhärtende Befestigungszement, da er einen besseren Haftverbund zur Wurzelkanalwand eingeht als der chemisch härtende (Zhang et al. 2008). Zudem kann die Polymerisation durch Lichtzufuhr gesteuert und initiiert werden und in Arealen in denen wenig Licht ankommt, wie dem apikalen Bereich der Wurzel, trotzdem eine chemische Härtung stattfinden. Die Haftung kann einerseits durch Stiftkonditionierung (Kelsey et

al. 2008), oder durch Kanalkonditionierung, verbessert werden. Hierzu ist die Vorbehandlung mit einem diamantierten, systemspezifischen Werkzeug am erfolgreichsten (Sahafi und Peutzfeldt 2009).

Grundsätzlich muss das Längen- und Durchmesserverhältnis von Stift zu Zahn eingehalten werden; so wird für gegossene Stift-Stumpf-Aufbauten ein Stift-zu-Wurzel-Verhältnis von 1:4 empfohlen (Mou et al. 2009) und bei konventioneller Zementierung sollte der Stift zwei Drittel der Wurzellänge haben, mindestens aber so lang sein wie die klinische Krone (Lehmann und Hellwig 2005) und es sollten zirkulär um den Stift mindestens 2 mm Wurzel-Dentin und –Zement stehen bleiben (Kivanc et al. 2009). Bei Keramik- oder faserverstärkten Stiften kann bei adhäsiver Befestigung die Stiftlänge individuell, gemäß der Präparationsform des Wurzelkanals, kürzer gewählt werden (Lehmann und Hellwig 2005).

Abschließend ist festzustellen dass jedes Stift- und Befestigungssystem/-material seine Vor- und Nachteile hat und seine Eignung extrem von der individuellen Situation abhängt. Da aktuell noch alle Arten, Materialien und Kombinationen bei Patienten in situ zu finden sind, wurden in dieser Studie sowohl Keramik und Metall, als auch Glasfaserstifte und thermoplastisches Wurzelkanalfüllungsmaterial mit Kunststoffkern untersucht und die dabei erhaltenen Daten genau auf Artefakte, durch die Stifte hervorgerufen, geprüft.

Im DVT verursachen Strukturen hoher Elektronendichte im gescannten Objekt, z.B. Titan-/ Keramikimplantate, Gold-/ Keramikkronen, aber auch Wurzelkanalstifte oder gar –füllungen (Decurcio et al. 2012; Patel et al. 2013) und der dafür benutzte Sealer (Decurcio et al. 2012; Brito-Júnior et al. 2013), Artefakte im rekonstruierten Volumendatensatz (Klaffke 2012). Diese führen unter Umständen zu Fehldiagnosen, d.h. Pathologien werden übersehen oder fälschlicherweise als solche interpretiert (Schulze et al. 2010; Geibel 2011; Parirokh et al. 2012). Jedoch können nicht nur die Artefakte per se zu Fehldiagnosen führen, sondern auch die Bildbearbeitungsprogramme (Brettle und Carmichael 2011) und die Artefakt-Unterdrückungsprogramme selbst. Im folgenden Kapitel werden die Grundlagen der DVT-Technik und eine Übersicht zu den Artefakten erläutert und kurz Ihre Ursachen erklärt.

1.2 Digitale Volumentomografie und Artefakte

1.2.1 Digitale Volumentomografie

Die zuletzt veröffentlichten Daten des Bundesamtes für Strahlenschutz zeigen es deutlich: jede dritte, medizinische Röntgenaufnahme ist zahnmedizinischen Ursprungs, jedoch liegt gleichzeitig der Anteil der zahnmedizinischen Aufnahmen an der Gesamtdosis aller Röntgenaufnahmen bei nur 0,3 % (Bundesamt für Strahlenschutz 2010; s. Anhang Abb. 48 und 49).

Die digitale Volumentomographie (engl. Cone-Beam Computed Tomography, kurz: CBCT) ist ein dreidimensionales Computertomographie-Verfahren, das mit einem Kegel- bzw. Konus- (engl. cone) (Röntgen)-strahl (engl. beam) arbeitet und maßgeblich zur Reduktion der Strahlendosis in der Zahnmedizin beiträgt, da sich die Anzahl der CT- Aufnahmen seit 1996 verdoppelt haben (Bundesamt für Strahlenschutz) und die DVT im Vergleich zur CT eine erheblich geringere Strahlendosis hat (Pasler 2008; Kau et al. 2009; Keeve 2013) und bei immer mehr medizinischen Fragestellungen im Kopf-Hals-Bereich eine CT ersetzen kann. Bei einem medizinischen CT des Kopfes beträgt die Dosis ca. 900 μSv und bei einem DVT zwischen 40 bis 150 μSv (Geibel 2011). Im Gegensatz zur CT, bei der einzeln aufgenommene Schnittbilder -getrennt voneinander oder als errechnetes Volumen- betrachtet werden können, nimmt man bei der DVT direkt ein Volumen auf, das später, falls gewünscht, als einzelne Schnittbilder oder als Volumen betrachtet werden kann. Im Vergleich zu zweidimensionalen Verfahren zur Röntgendiagnostik, hat die DVT als dreidimensionales Verfahren enorme Vorteile, die vor allem in der Betrachtung anatomischer Strukturen in allen 3 Raumebenen und in allen Schichten liegt (Tyndall und Kohltfarber 2012). Als Vorteil für den Behandler sind geringere Anschaffungskosten (im Vergleich zu einem CT), kleinere Stellfläche (als ein CT) (Kau et al. 2009; Miracle und Mukherji 2009; Klaffke 2012) und die für Zahnärzte mögliche DVT-Fachkunde zum Betreiben von DVT-Geräten (ein CT darf ausschließlich von Fachärzten für Radiologie betrieben werden), zu nennen.

Als Limitation der DVT ist die Weichgewebsdarstellung anzusehen (De Vos et al. 2009; Miracle und Mukherji 2009); zur Diagnostik von Pathologien der Weichgewebe muss dann z.B. ein CT mit Weichgewebsdarstellung (Kontrastmittel) oder eines der vielen anderen Verfahren (z.B. MRT) herangezo-

gen werden. Also ist der indizierte Anwendungsbereich der DVT in der Zahnmedizin auf Hochkontraststrukturen wie Knochen und Zahnhartsubstanz begrenzt (Hashimoto et al. 2003; Geibel 2011). Des weiteren kann man nur einen begrenzten Bildausschnitt scannen und nicht wie beim CT, falls notwendig, den ganzen menschlichen Körper.

Die DVT findet Anwendung in allen Fachbereichen der Zahnmedizin:

Implantologie (Prothetik/Oralchirurgie): für die 3D-gestützte Navigation und Implantatplanung (u.a. Messung des Knochenangebotes) (Kau et al. 2009; Miracle und Mukherji 2009; Schramm und Gellrich 2010; Creminini et al. 2011).

Mund-Kiefer-Gesichtschirurgie: Hauptsächlich für die Traumatologie (Scarfe und Farman 2008; Kau et al. 2009; Schramm und Gellrich 2010) und 3D-navigierte Rekonstruktionen (z.B. nach Tumorentfernung) mit Hilfe verschiedener Implantate (Schramm und Gellrich 2010).

Oralchirurgie: meist für die Lagebestimmung von Weisheitszähnen und der sie umgebenden Strukturen (Kieferhöhle, Unterkiefernerv = nervus alveolaris inferior etc.).

Endodontie: Um Wurzelkanäle (auch Seitenkanäle), -frakturen, -resorptionen, –perforationen und Instrumentenbrüche darzustellen oder Wurzelkanalfüllungen/ Wurzelstifte zu beurteilen, bei endodontischer Chirurgie und komplexer Wurzelanatomie und Morphologie (Tyndall und Rathore 2008; Bernardes et al. 2009; DGZMK 2009; Hassan et al. 2009; Kau et al. 2009; Miracle und Mukherji 2009; Melo et al. 2010; Bueno et al. 2011; Costa et al. 2011; D'Addazio et al. 2011; Wang et al. 2011; Xiaoying et al. 2011; Kajan und Taromsari 2012; Tyndall und Kohltfarber 2012; Avsever et al. 2013; Da Silveira et al. 2013; DGZMK 2013; Ferreira et al. 2013; Miyagaki et al. 2013)

Parodontologie: Für Informationen über die knöcherne Parodontalsituation (horizontaler/ vertikaler Knochenabbau) (Tyndall und Rathore 2008).

Prothetik: Neben den oben beschriebenen Implantologie-Aspekten, kommen noch die Beurteilung der Pfeilerwertigkeit von Zähnen und des Knochenangebotes hinzu (DGZMK 2009).

Kieferorthopädie: In der Regel zur Evaluation der räumlichen (3D-) Lage verlagerter, retinierter Zähne (oft Eck- und Weißheitszähne), des Knochenangebotes (also Platzangebotes) für KFO-Maßnahmen und –Planung. Darüber hinaus auch noch zur Darstellung von Resorptionen an Zähnen oder ankylo-

sierter Zähne (Holberg et al. 2005; Kau et al. 2009) und zur knöchernen Kiefergelenksdiagnostik (Geräte mit großem Bildausschnitt= Field of view, kurz FOV, z.B. das DVT KaVo 3D eXam); bei der funktionellen Kiefergelenksdiagnostik mit Verdacht auf Diskusverlagerung muss auf das MRT ausgewichen werden (Geibel 2011). In der KFO-Chirurgie für Dysgnahtie-OP's (Schramm und Gellrich 2010).

1.2.2 Artefakte

Definition nach DIN 2011: Ein Bildartefakt wird als eine im Bild sichtbare Struktur definiert, die keine Struktur im (untersuchten) Objekt darstellt.
Artefakte stellen sich im Bild als Bereiche dunklerer oder hellerer Grauwerte dar und schränken die Aussagekraft und die Qualität des Röntgenbildes stark ein, da sie nur im rekonstruierten Volumendatensatz vorhanden sind und kein Analogon im durchstrahlten Objekt haben. Um die Entstehung von Artefakten zu verstehen muss kurz auf die Technik der DVT eingegangen werden (Klaffke 2012).
Unterschiede zwischen den verschiedenen Herstellern und Modellen moderner DVT-Geräte beschränken sich hauptsächlich auf den Bildausschnitt (FOV), die effektive Dosis (gemessen in μSv), die Voxelgröße (in mm oder μm), die Art der Detektoren (Flatpanel- oder Bildverstärker-Detektoren), die Scan- und Rekonstruktionszeit, die zur Rekonstruktion verwandten Algorithmen, die Filteralgorithmen und natürlich den Kaufpreis und die Größe der Stellfläche (Klaffke 2012). Beim Scan-Vorgang rotiert die Röntgenquelle mit kegelförmig ausgestrahlten Röntgenstrahlen und die gegenüberliegende Detektoreinheit (meist ein flatpanel Detektor, kurz FPD) um den Patienten. Hierbei variiert die Umlaufdauer zwischen ca. 4 und 40 Sekunden und die effektive Dosis zwischen ca. 5 und 590 μSv (Geibel 2011). Während der Umlaufdauer nimmt der Sensor eine Vielzahl an 2D-Projektionen, Frames genannt, verschiedener Positionen auf. Je nach Gerät werden 150 bis über 600 dieser Projektionsaufnahmen registriert. Aus dieser Serie von Frames wird später das 3D-Volumen rekonstruiert. Auf dem Weg von der Quelle zum Detektor erfahren die Röntgenstrahlen, beim Durchdringen von Materie, eine Abschwächung, die die Detektorzellen des FPD als Strahlungsintensität (als Summe der Abschwächungen, die der Röntgenstrahl erfahren hat) registrie-

ren. Bei der Rekonstruktion des Volumens wird diese Abschwächung für möglichst viele, kleine Volumeneinheiten errechnet (Schulze et al. 2011; Klaffke 2012). Diese Volumeneinheiten werden als oben erwähnte Voxel bezeichnet. Das Ausmaß der Abschwächung in den einzelnen Voxeln wird als Grauwert, eingeteilt in Stufen nach den Hounsfield-Einheiten, dargestellt. Je mehr Frames registriert werden, desto näher kommt man bei der gemessenen Abschwächung der Realen. Die Bildrekonstruktion erfolgt bei den meisten Geräten durch einen modifizierten Rekonstruktionsalgorithmus, auf Grundlage des 1984 von Feldkamp eingeführten, approximativen „cone-beam“-Algorithmus (Feldkamp 1984; De Vos et al. 2009, Miracle und Mukherji 2009; Klaffke 2012; Keeve 2013). Zum eben erwähnten Rekonstruktionsalgorithmus kommen noch eine Vielzahl weiterer Filter (Software, meist Algorithmen, oder Hardware z.B. Kupfer-Filter) und Funktionalitäten zur Verbesserung der Bildqualität und Reduktion von Artefakten.

Artefakte können nach Schulze et al. (2011) folgendermaßen eingeteilt werden:
Auslöschungs-, Aufhärtungs-, Bewegungs-, Ring-, Alias-Artefakte, Partielle Volumen- und „exponential edge-gradient“ –effekte. Hinzu kommen generelle Faktoren, die Artefakte bedingen oder die Bildqualität verschlechtern können, wie Rauschen, Streuung und lokale Tomografie (Klaffke 2012); diese werden nicht näher erläutert, da diese Studie hauptsächlich Metall-Artefakte untersucht.
Als Metallartefakte werden Artefakte bezeichnet, die durch Metalle hervorgerufen werden können; hierzu zählen alle oben genannten Artefakte, außer Bewegungsartefakte (De Man et al. 1999; Meyer et al. 2010; Klaffke 2012).
Bei Aufhärtungsartefakten werden, wie der Name schon sagt, die langwelligen, energiearmen Anteile des polychromatischen Röntgenspektrums, durch röntgendichte Strukturen, wie z.B. Goldkronen, Titanimplantate, Keramik-Wurzelstifte, etc, absorbiert und die Strahlung wird „aufgehärtet“ (Kalender 2006), d.h. am Sensor/ Detektor kommen mehr kurzwellige und härtere Strahlen an, da diese allein die oben erwähnten Strukturen durchdringen können. Somit registrieren die Detektoren im Bereich solcher Strukturen eine, im Vergleich zur Umgebung, zu hohe Intensität, die sich im rekonstruierten Volumen als fehlerhafte, dunkle Grauwerte darstellt (Klaffke 2012). Es

bilden sich Aufhärtungsartefakte, als dunkle Streifen in Richtung der stärksten Abschwächung, die eine der wichtigsten Ursachen für Metallartefakte darstellen (De Man et al. 1999). Durch Erhöhung der Spannung und Energie treten geringere Aufhärtungsartefakte auf (Scarfe et al. 2007; Schulze et al. 2010; Chindasombatjaroen et al. 2011); Durch Aufhärtungsartefakte können Regionen nahe eines Titanimplantats oder an der Verbindungslinie zwischen mehreren Titankörpern nicht zuverlässig wiedergegeben werden (Schulze et al. 2010). Bei anderen dentalen Materialien bzw. Materialkombinationen, wie Edelmetall-Legierungen, NEM-Legierungen, Kompositen, faserverstärkten Kompositen, Keramiken, Guttapercha und anderen hoch absorbierenden, in der Zahnmedizin verwandten Materialien ist ebenfalls eine durch Strahlenaufhärtung bedingte Artefaktbildung möglich.

Auslöschungsartefakte entstehen wenn die Röntgenstrahlen bei der Passage durch das Gewebe des Patientenkopfs auf Materie treffen, die sie so stark absorbiert, dass der Detektor kein, bis kaum ein Signal registriert. Aufgrund dieses Signal- bzw. Datenmangels kann kein Abschwächungswert berechnet werden und bei der Rekonstruktion des Volumens entstehen Artefakte. Materie dieser Art ist z.B. Gold; so werden 90 – 97 % der Durchschnittsenergie, beim Durchgang der Röntgenstrahlung durch eine 2 – 3 mm starke Goldschicht, absorbiert (Schulze et al. 2011; Klaffke 2012). Die 2 – 3 mm stellen die Schicht dar, die Röntgenstrahlen auf dem Weg durch eine Goldkrone durchdringen müssen. Wie bei den Aufhärtungsartefakten, sind Auslöschungsartefakte auch bei anderen dentalen Materialien bzw. Materialkombinationen wahrscheinlich.



Abbildung 1: Metallertefakte, ausgelöst durch verschiedene Prüfkörper (Fräse, Palodent-Ring, Matrize). Erkennbar sind Auslöschungs-, Aufhärtungsartefakte und Kanten-Effekte. Quelle: dentalvolumen.de

Ringartefakte stellen sich im Axialschnitt als konzentrische Kreise oder Teile eines Kreises dar, die vor allem in homogenen Bereichen des Bildes auftreten. Sie liegen zentral zur Rotationsachse des FOV (Schulze et al. 2011). Als Ursache für Ringartefakte werden in der Literatur hauptsächlich defekte oder schlecht, bzw. gar nicht kalibrierte Detektorelemente genannt (Barret und Keat 2004; Sijbers und Postnov 2004; Chen et al. 2009; Nelms et al. 2009; Schulze et al. 2011; Klaffke 2012). Bei Geräten mit kleinem Detektor (Kostengrund) kommt es zu Ringartefakten weil die Rotationsachse nicht mehr zentral auf der Achse zwischen Röntgenquelle und Detektor liegt und somit äußere Bereiche des Untersuchungsobjekts nicht mehr die kompletten 360° gescannt wird; dies trifft nur für einen zentralen, zylindrischen Bereich des FOV's um das Rotationszentrum herum zu. Dieser Bereich wird kontinuierlich über 360° gescannt und am Übergang dieser beiden Regionen, können auch Ringartefakte auftreten (Schulze et al. 2011; Klaffke 2012). Der ringförmige Charakter der Artefakte kommt durch die Rotation von Röntgenquelle und Detektor um das Untersuchungsobjekt zustande. Somit kommt es in jeder Winkelposition des Detektors zur Fehldetektionen und deshalb auch im rekonstruierten Volumen. Also sind Ringartefakte in der Axialansicht des DVT's zu erkennen.



Abbildung 2: links: deutlich sichtbare Ringartefakte um einen Titanprüfkörper; ProMax 3D (digitaler Volumentomograph). Quelle: Klaffke 2012 rechts: Ringartefakte in der Peripherie, Aufhärtungs-, Auslöschungsartefakte und Kanten-Effekte sind von den Zähnen ausgehend erkennbar. Gruppe 3&6 im KaVo 3D eXam (digitaler Volumentomograph) bei einer Auflösung von 0,2 Voxel.

Bewegungsartefakte spielen in in-vitro-Untersuchungen nur eine vernachlässigbare Rolle, da sie durch Bewegungen des Untersuchungsobjekts, während des Scan-Vorgangs entstehen und sich die in dieser Studie untersuchten Objekte nicht bewegten. Sie stellen sich als unscharfe Bereiche, Doppelkonturen und Schatten (Keeve 2013) dar. Die sicherste Patientenpositionierung ist die liegende, am ungünstigsten für Bewegungsartefakte ist die stehende, einen guten Kompromiss bietet die sitzende (Geibel 2011). Je länger der Scanvorgang und je kleiner die Voxelgröße gewählt werden, desto mehr steigt die Gefahr eines Bewegungsartefaktes (Geibel 2011; Schulze et al. 2011; Dreiseidler et al. 2013; Keeve 2013), so reicht bei der Höchstauflösung der aktuellen Geräte (0,08 Voxel) eine Bewegung von 0,08 mm des Patienten, was schon eine Atembewegung oder der Herzschlag bewirkt, aus, um Bewegungsartefakte auszulösen (Hanzelka et al. 2010; Zhang et al. 2010). Wohingegen bei einer Auflösung von 0,3 Voxel und einer Umlaufdauer von 9 s unter Patientenfixierung mit Stirnband keine Bewegungsartefakte zu verzeichnen waren (Geibel 2011). Wenn der Patient nach einer Bewegung während des Scanvorgangs wieder in die Ausgangsposition zurückkehrt, also sich seine Grundposition nicht dauerhaft verändert und somit Anfangs- und

Endbild im errechneten Volumen übereinstimmen, zeigen sich keine klinisch relevanten, visuellen und metrischen Bildqualitätseinflüsse (Neller 2012).

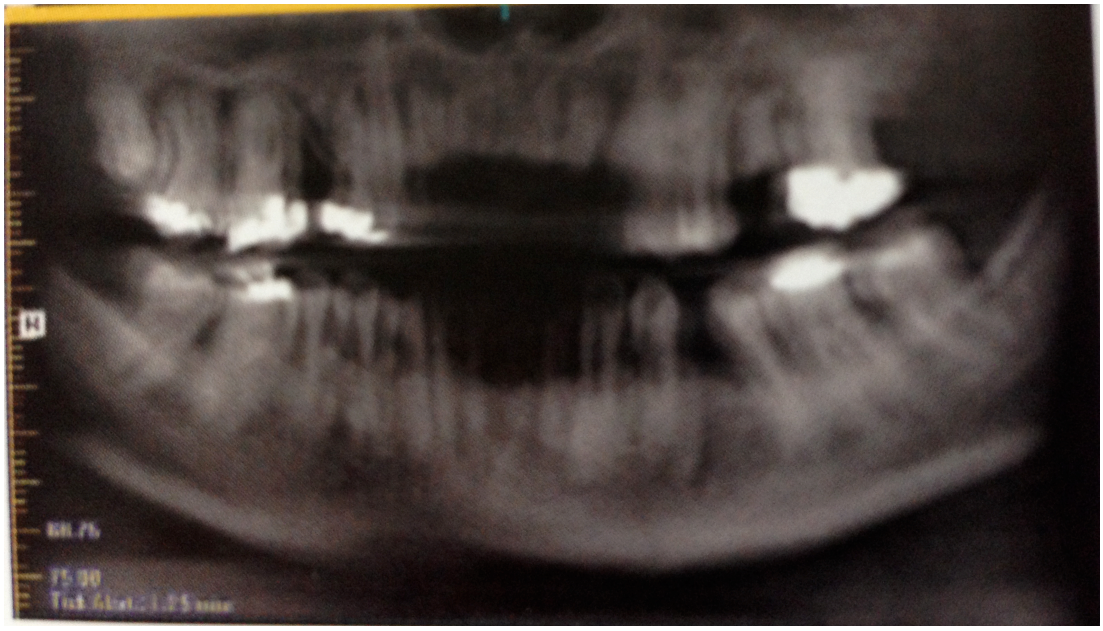

Abbildung 3: Bewegungsartefakt in der Panorama-Ansicht des KaVo 3D eXam (digitaler Volumentomograph). Quelle: Geibel 2011

Alias Artefakte entstehen, wenn das Abtasttheorem von Nyquist-Shannon nicht eingehalten wird. Es besagt, dass man Signale mit einer mindestens doppelt so hohen Frequenz wie ihre Maximalfrequenz abtasten muss, damit man dieses Signal ohne Informationsverlust kontinuierlich übertragen kann (Klaffke 2012). Ein Beispiel hierfür ist der Moiré-Effekt mit dem typischen Moiré-Muster, das entsteht wenn bei der Überlagerung verschiedener Rastermuster, neue Muster oder Linien entstehen, die sich im Bild wiederholen (Klaffke 2012). Weitere Ursachen von Alias-Artefakten können die beschränkte Abtastfrequenz eines DVT-Detektors sog. "under-sampling“, das durch Erhöhung der Anzahl der Projektionsaufnahmen vermieden werden kann (Scarfe et al. 2008) und der Konusstrahleffekt sein. Beim Konusstrahl-Effekt werden, geschuldet durch den divergierenden Konus-Röntgenstrahl, röntgenquellennahe Strukturen von mehr Röntgenstrahlen durchdrungen als röntgenquellenferne (Scarfe et al. 2008; Schulze et al. 2011); dies kann durch genaue Einstellung des FOV, Positionierung der Untersuchungsregion in der Horizontalebene und Rekonstruktionsalgorithmen, die die Konusstrahl-Geometrie berücksichtigen, verringert werden (Scarfe et al. 2008; Klaffke 2012).



Abbildung 4: Aliasing- Effekte in einer digitalen Volumentomographie-Aufnahme; das Moiré-Muster ist deutlich erkennbar, vorallem rechts in der Vergrößerung des linken Bildausschnittes. Hier wurden die Artefakte durch verschiedene Prüfkörper (Fräse, Palodent-Ring, Matrize) ausgelöst. Quelle: dentalvolumen.de

Die durch partielle Volumeneffekte, auch Teilvolumenartefakte genannt, verursachten Artefakte stellen sich im Bild als helle oder dunkle Streifen dar (Kalender 2006). Sie können sich durch Vergrößerung der Auflösung, also Verkleinerung der Voxelgröße, reduzieren lassen (Kalender 2006; Scarfe 2008).
„Exponential Edge-gradient“ Effekte (EEGE) zeigen sich an scharfen, eckigen Grenzflächen mit starkem Abschwächungsgefälle zu Ihrer Umgebung und bedingen streifenförmige Artefakte (Klaffke 2012) und verlaufen tangential zu langen, geraden Kanten (De Man 1999). Diese Art von Artefakten ist in dentalen DVT’s oft zu sehen, da lange Kanten bei zahnmedizinischen Restaurationen oft Vorkommen (Klaffke 2012).
Außerdem beeinflussen das Alter der Patienten und die Anzahl der Restaurationen und Implantate (aus oben beschriebenen Gründen), nicht jedoch Geschlecht und BMI, die Bildqualität von DVT-Aufnahmen (Ritter et al. 2009). Zudem gibt es Unterschiede der gleichen Artefakte, je nach Gerät und Software (Schulze et al. 2011; Esmaeili et al. 2012; Dreiseidler et al. 2013). Um dies für Artefakte, ausgelöst durch Wurzelkanalstifte zu verifizieren, untersucht die vorliegende Studie zwei verschiedene Geräte und Softwares (siehe Material und Methoden).

1.2.3 Artefaktunterdrückung/ -korrektur

Zur Unterdrückung von Artefakten gibt es verschiedene Mechanismen, die im nachfolgenden Text erklärt werden sollen.

Die meisten der eben erwähnten Mechanismen beschäftigen sich mit der Reduktion bzw. Unterdrückung von Metall- und Auslöschungsartefakten (Spies et al. 2001; Zhang et al. 2007; Schulze et al. 2010; Brunner et al. 2011; Chindasombatjaroen et al. 2011; Cremini et al. 2011; Meilinger et al. 2011; Bechara et al. 2012; Bechara et al. 2012 (2); Hunter und McDavid 2012; Bechara et al. 2013; Benic et al. 2013).

Hierbei spielen zwei grundlegende Mechanismen eine Rolle: Die Hardware-basierte Artefaktunterdrückung und die Software-basierte Artefaktunterdrückung.

Bei der Hardware-basierten spielen hauptsächlich Aluminium- und Kupferfilter, die oft in DVT-Geräte an der Röntgenquelle eingebaut werden, eine Rolle. Sie filtern die niedrig-energetische Röntgenstrahlung heraus und vermindern dadurch Aufhärtungsartefakte. Der zweite Ansatzpunkt ist die Bündelung des Konusröntgenstrahls um Streuungsartefakte zu verhindern. Hier kommen sog. „bow-tie“-Filter, nahe der Röntgenquelle (Miracle et al. 2009; Ruhrnschopf und Klingenbeck 2011) und Anti-Streuungsgitter aus Blei am Detektor (Ruhrnschopf und Klingenbeck 2011) zum Einsatz. Reicht dies nicht aus, gibt es viele Möglichkeiten der software-basierten Methoden. Die meisten dieser Methoden kommen aus dem Fachbereich der CT und sind Korrekturalgorithmen, die immer schneller werden und zunehmend klinische Anwendung finden (Spies et al 2001; Rinkel et al. 2007; Poludniowski et al. 2009; Jin et al. 2010; Hunter et al. 2012; Klaffke 2012). Durch diese Korrekturalgorithmen können die Streuung und „Cupping“-Artefakte signifikant reduziert, die Grauwertstufen im gesamten Bild homogenisiert und der Kontrast verstärkt werden (Meilinger et al. 2011; Bechara et al. 2012; Hunter und McDavid 2012; Klaffke 2012). Zhang (2007) teilt die Verfahren in 2 Gruppen ein: Methoden zur Modifizierung von Projektionen und iterative Methoden (Zhang et al. 2007). Hier lassen sich die meisten Verfahren zuordnen.

Abschließend ist zur Artefaktunterdrückung festzustellen, dass eine vollständige Eliminierung von Metallartefakten physikalisch unmöglich ist, da die Überlagerungszone, 1-2 mm um das elektronendichte Untersuchungsobjekt herum, nicht weiter reduziert werden kann (Dreiseidler et al. 2013). Bewegungsartefakte können durch eine gute Patientenfixierung und –positionierung und größere Voxelgrößen vermindert werden (Geibel 2011); am besten hat sich die sitzende Position mit Fixierung per Kinnauflage und

Stirnband bewährt, wenn man von der –schlecht umsetzbaren- liegenden Positionierung (wie beim CT) absieht (Geibel 2011).

1.3 Fragestellung

Dentale Restaurationen lösen oft Artefakte im DVT aus. Dies ist für nahezu alle Fachbereiche der Zahnmedizin, in der auch die DVT zur Anwendung kommt, gültig. Um nur einige Beispiele zu nennen:

In der Prothetik können, durch Gold-, Keramik oder NEM-Restaurationen verursachte Artefakte den Zahn selbst oder einen Nachbarzahn schwer beurteilbar machen oder gar dazu führen, dass fälschlicherweise Karies diagnostiziert wird (Schulze 2010; Geibel 2011).

In der Implantologie verursachen Titanimplantate, im rekonstruierten DVT-Volumen Artefakte, die nicht nur die periimplantäre Region schwer beurteilbar machen, sondern auch Auswirkungen auf benachbarte Regionen haben können (Schulze et al. 2010). Gleiches gilt für die Keramik-/ Metallbrackets in der Kieferorthopädie (Sanders et al. 2007), Schrauben/ Osteosynthesematerial/ Implantate in der Mund-Kiefer-Gesichts- oder Oral-Chirurgie und große Füllungen/ Inlays in der konservierenden Zahnheilkunde.

Auf einen Bereich der Zahnheilkunde, die Endodontologie, möchte ich genauer eingehen.

In der aktuellen Literatur findet man immer wieder Fallstudien, bei denen Zähne aufgrund endodontischen Misserfolgs gezogen wurden. Nach Extraktion des vermeindlich nicht-erhaltungswürdigen Zahnes, stellt sich heraus, dass die Wurzelkanalfüllung oder der Wurzelkanalstift ohne pathologischen Befund sind (Parirokh et al. 2012). Wenn zur weiteren Diagnostik, zusätzlich zum Zahnfilm, ein DVT verwendet wurde und trotzdem eine Fehldiagnose gemacht wurde, ist dies vermeidbar. Somit ist es die Pflicht der Anwender eines DVT's die Datensätze exakt, unter Ausschluss der hier beschriebenen Artefakte und im Zweifelsfall unter Zuhilfenahme weiterreichender Diagnostik zu betrachten und dadurch vermeidbare, negative Folgen für den Patienten zu verhindern.

Ziel der vorgelegten Studie ist es Artefakte in der DVT im Fachbereich der Endodontologie genauer zu untersuchen. Beurteilt wurden hierbei Artefakte, ausgelöst durch verschiedene Formen und Materialien von Wurzelkanalstiften, bei diversen Einstellungsparametern zweier DVT-Geräte mit und ohne

Artefaktunterdrückungsprogramm. Hierbei werden Auswirkungen der Artefakte auf den mit Wurzelkanalstift behandelten Zahn selbst, wie auch auf Nachbarzähne im Zahnbogen untersucht und für die verschiedenen Geräte/ Einstellungen, vergleichend dargestellt.

Zentrale Fragestellungen hierfür sind:

- Welches Stift-Material/ Stiftform ruft Artefakte im DVT hervor?
- Welche Art an Artefakten treten auf?
- Führt das Artefakt zur Diagnose einer nicht vorhandenen Pathologie?
- Maskiert das Artefakt eine vorhandene Pathologie?
- Treten diese Artefakte bei beiden Geräten (ähnlich/nicht) auf?
- Lassen sich durch Einstellungsparameter/ Artefaktunterdrückungsprogramm oder auf andere Weise Artefakte vermeiden/ reduzieren?
- Wo sind die Artefakte zu finden?
- Welcher Nutzen ergibt sich aus den Ergebnissen dieser Studie für den Einsatz der DVT, bei endodontischen Fragestellungen, im zahnärztlichen Alltag?

2 Material und Methoden

2.1 Die zu untersuchenden Zähne

2.1.1 Auswahl und Dokumentation

Die in dieser Studie verwandten, extrahierten Zähne wurden grundsätzlich in 3 Gruppen nach folgenden, äußeren Kriterien für die Vorbereitung eingeteilt und ausgewählt:

1. Die Testzähne durften keine pathologischen Veränderungen der Zahnhartsubstanz oder anderer Natur im Bereich von 2 mm koronal der Schmelz-Zement-Grenze, bis zum Apex hin aufweisen.
2. Die Zähne für die Kontrollgruppe sollten eine physiologische Zahnanatomie, ohne klinisch-pathologische Auffälligkeiten, im Bereich des gesamten Zahnes haben.
3. Für die festen Nachbarzähne galten gleiche Auswahlkriterien wie für die unter 2. beschriebene Kontrollgruppe.

Alle Zähne sind Oberkieferzähne; um eine möglichst realistische Situation zu simulieren.

Die Zähne die diesen Kriterien entsprachen wurden mechanisch mit einer Kürette (Gracey Kürette SG 5/6, HuFriedy, Mfg. Co., LLC. Zweigniederlassung Deutschland: Ziegeleiweg 1, 78532 Tuttlingen-Möhringen) und chemisch mit 1%iger Chloramin-Lösung (nach Herstellerangaben hergestellt) gereinigt.

Nach der rein optischen Vorselektion in besagte Gruppen, erfolgte die radiologische Voruntersuchung nach der nachstehend beschriebenen Methode. Von den Zähnen wurde jeweils ein orthoradialer Mund- bzw. Zahnfilm mithilfe eines großen, digitalen Sensors (Gendex Visualix eHD large area senso 3x4 von Gendex, ein Unternehmen der KaVo Gruppe: KaVo Dental GmbH, Bismarckring 39, 88400 Biberach/Riß) und den Einstellungen 60 kV, 7 mA und zwischen 0,100 s für Frontzähne, 0,200 s für Prämolaren und 0,250 s für Molaren, angefertigt. Die Röntgenröhre ist das Modell „Tube HV Generator Type: Focus (Instrumentarium Dental, Nahkelantie 160, 04300 Tuusula, Finnland) und die zur Auswertung benutzte Software ist die VixWin Plantinum von KaVo (KaVo Dental GmbH, Bismarckring 39, 88400 Biberach/Riß).

Röntgenologische Kriterien für die Testgruppe, bestehend aus Oberkiefer 1ern (Frontzähne), 3ern (Eckzähne) und 5ern (Prämolaren), waren ein brei-

ter, gerader Wurzelkanal und keine röntgenologisch-pathologischen Auffälligkeiten von 2 mm koronal der Schmelz-Zement-Grenze, bis zum Apex. Für die Kontrollgruppe, bestehend aus den gleichen Zahnarten wie die Testgruppe und die festen Nachbarzähne, bestehend aus Oberkiefer 2ern (Frontzähne), 4ern (Prämolaren) und 6ern (Molaren) war röntgenologische Unauffälligkeit, d.h. keine Frakturen/ Risse/ Karies oder sonstige Aufhellungen/Verschattungen im Röntgenbild, Vorraussetzung.

Danach wurden die Testzähne zufällig in die Testgruppen aufgeteilt und die klinisch und röntgenologisch unauffälligsten Zähne der Kontrollgruppe zugeordnet. Danach ergaben sich folgende Gruppen:

Gruppe 1: Titanstift passiv (Komet ER Titan-Kopfstift)

Gruppe 2: Titanstift aktiv (CM Dental Rotex Titanschrauben)

Gruppe 3: Keramikstift (Komet ER CeraPost)

Gruppe 4: Glasfaserstift konisch (Coltène ParaPost Taper Lux)

Gruppe 5: Glasfaserstift zylindrisch (Coltène ParaPost Fibre Lux)

Gruppe 6: Thermalfil (Dentsply/ Maillefer Thermafil)

Gruppe K: Kontrollgruppe

Die einzelnen Gruppen werden nachstehend noch genau erläutert und die Zähne wurden mit einem wasserfesten Stift (Staedtler Lumocolor grün: STAEDTLER Mars GmbH & Co. KG Moosäckerstraße 3 90427 Nürnberg) folgendermaßen gekennzeichnet:

K für die Kontrollzähne, also Oberkiefer 1er, 3er und 5er

F für die festen Nachbarzähne, also Oberkiefer 2er, 4er und 6er

Und für die Testzähne die erste Ziffer (1-6) für die Gruppenzugehörigkeit und die zweite Ziffer (1,3,5) hochgestellt für die Zahnart, z.B. 3^5 für den Prämolaren (5er) aus der 3. Gruppe (Keramikstift).

Hierauf wurden Röntgenaufnahmen der einzelnen Gruppen, mit oben beschriebenen Einstellungen und 0,100 s und mit orthoradialem Strahlengang, einmal in vestibulo-oraler Richtung und einmal in mesio-distaler Richtung, angefertigt. Diese Aufnahmen stellen die Ausgangsröntgenaufnahmen dar. Als klinische Ausgangsaufnahme dienten Aufnahmen mit einem Leica M320 OP-Mikroskop (Leica Microsystems GmbH Ernst-Leitz-Strasse 17-37, 35578 Wetzlar Germany). Diese wurden mit maximaler Beleuchtung und 10-facher Vergrößerung, von allen 4 Seiten der Zahnlängsachse (mesial, distal, oral, vestibulär) fotografiert und das Auftreten von Rissen, Frakturen oder sonsti-

gen äußerlichen Auffälligkeiten dokumentiert. Alle Zähne wurden immer zwischen den einzelnen Schritten in destilliertem Wasser gelagert und vor den finalen Untersuchungen in Aggarose-Gel eingebettet um ein Austrocknen und damit verbundene Porositäten oder Frakturen/ Mikrorisse zu vermeiden.

2.1.2 Vorbereitung

Die Zahnkronen der Testzähne der verschiedenen Testgruppen wurden mit einem Doppelscheiben-Modelltrimmer (Dentaurum GmbH & Co. KG, Turnstraße 31, 75228 Ispringen) mit diamantierter Trennscheibe 2 mm koronal der Schmelz-Zement-Grenze abgetrimmt um eine komplizierte Schmelz-Dentin-Fraktur (Kronenfraktur) zu simulieren um eine notwendige Indikation für einen Wurzelkanalstift zu schaffen. Alle dekapitierten Zähne wurden zusätzlich zu oben erwähnter Kennzeichnung nochmals auf der Wurzeloberfläche mit dem wasserfesten Stift und nach obigem Schema markiert.



Abbildung 5: Die 6 Gruppen; Zustand nach Dekapitation und Markierung.

Danach wurden die Zähne der Testgruppe mit dem roten Schnellläufer (KaVo 24C: KaVo Dental GmbH, Bismarckring 39, 88400 Biberach/Riß) und einer diamantierten Flamme (Komet 010 mm: Gebr. Brasseler GmbH & Co KG, Trophagener Weg 25, 32657 Lemgo) bei 40 000 U/min und maximaler Wasserkühlung trepaniert. Die Zähne der Gruppe 6 wurden mit einem grauen C-Pilot ISO 8 (VDW GmbH, Bayerwaldstr. 15, 81737 München, Germany) katheterisiert und die Arbeitslänge mit dem Endo-Messblock (Dentsply Mail-

lefer, Chemin du Verger 3, 1338 Ballaigues, Schweiz) bestimmt. Dabei ergaben sich folgende Längen: 1er = 18 mm; 3er = 20 mm; 5er = 14 mm. Danach auf diese Arbeitslänge maschinell mit dem ProFile-System (Dentsply Maillefer, Chemin du Verger 3, 1338 Ballaigues, Schweiz) , nach Herstellerangaben (Step-Down-Methode) und folgendem Schema/ Protokoll, bis ISO 30 aufbereitet:

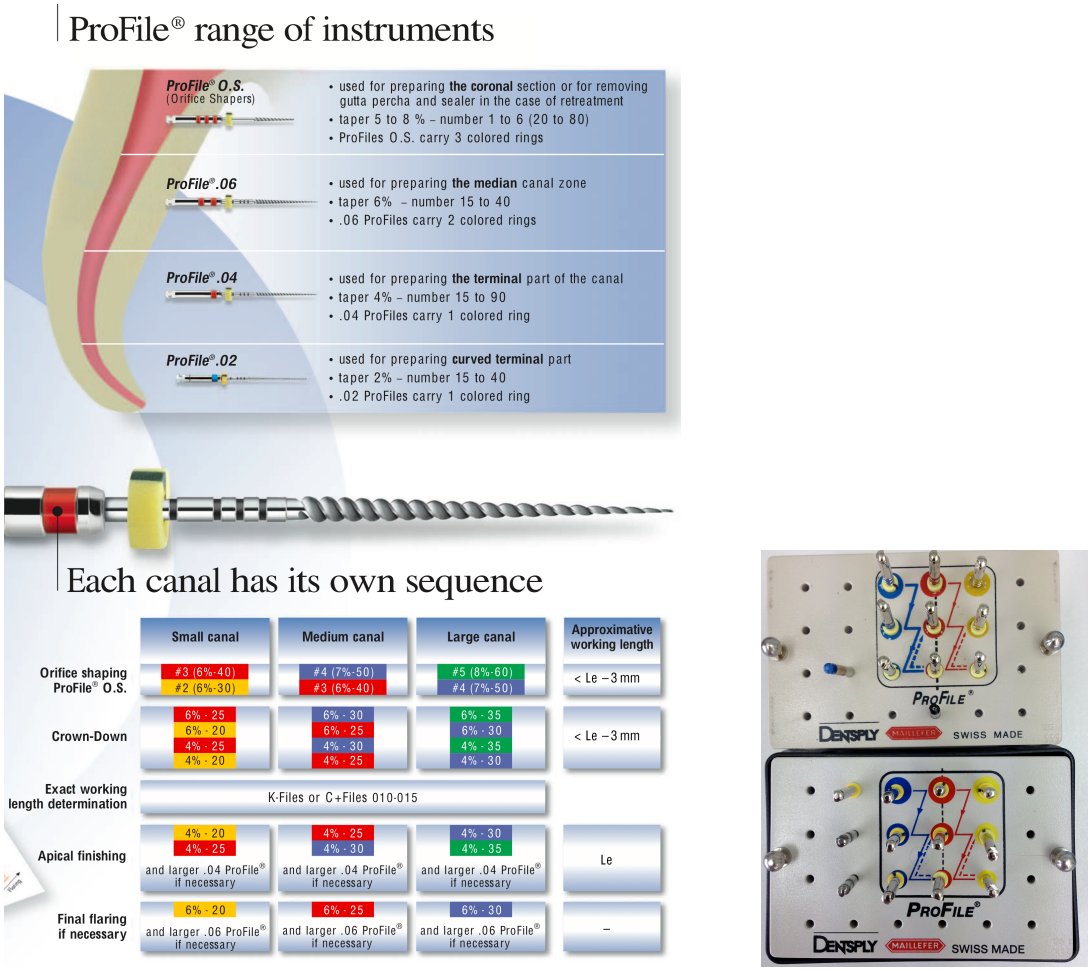

Abbildung 6: links: Herstellerdatenblatt mit Aufbereitungsvorgaben. Quelle: www.dentsply.co.uk rechts: Box mit genutzten ProFile-Feilen (zur Wurzelkanalaufbereitung).

Bei Feilenwechsel und final mit destilliertem Wasser gespült und die Kanäle mit Papierspitzen ISO 30 (VDW GmbH, Bayerwaldstr. 15, 81737 München, Germany) getrocknet.

Die Zähne der Gruppen 1 bis 5 wurden der Reihe nach mit C-Piloten rosa, grau, lila also ISO 6,8,10 (alle von VDW GmbH, Bayerwaldstr. 15, 81737 München, Germany) katheterisiert und mit K-Feilen ISO 10,15,20,25,30,35,40 (alle von VDW GmbH, Bayerwaldstr. 15, 81737 Mün-

chen, Germany) der Reihe nach (von klein nach groß) aufbereitet, dabei die apikale Konstriktion durchstoßen und nach der Einstift-Methode, auch Zentralstiftmethode genannt, die Guttaperchaspitzen ISO 40 (roeko; Coltène/Whaledent GmbH + Co. KG, Raiffeisenstraße 30, 89129 Langenau/Germany) mit dem Sealer AH Plus (AH Plus Dentsply DeTray GmbH 78467 Konstanz Germany) inseriert und mit einer zahnärztlichen Pinzette (DA243R: Aesculap AG, Am Aesculap-Platz, 78532 Tuttlingen) von apikal die Guttaperchaspitzen transapikal bis zur Klemmpassung gezogen. Nach 2 Stunden Abbindezeit des Sealers wurden die apikal überstehenden Teile der Guttaperchaspitzen mit einem Einmalscalpell (Aesculap AG, Am Aesculap-Platz, 78532 Tuttlingen), bündig mit dem Apex abgetrennt. Mit einem heißen Plugger (Maillefer rot ½; Dentsply Maillefer, Chemin du Verger 3, 1338 Ballaigues, Schweiz) wurden die Guttapercha-Wurzelkanalfüllungen bis 5 mm vor dem Apex entfernt und mit Gates-Erweiterern (Nr. 1,2,3; VDW GmbH, Bayerwaldstr. 15, 81737 München, Germany) bei 800-1200 U/min mit dem grünen Winkelstück (KaVo 0767 LHC; KaVo Dental GmbH Bismarckring 39, 88400 Biberach/Riß) ohne Wasserkühlung, Reste von Guttapercha und Sealer entfernt um eine reale Ausgangssituation für die spätere Stift-Insertion zu schaffen.

2.2 Wurzelkanalstifte bzw. -füllung

Gruppe 6 wurde nach der maschinellen Aufbereitung mit ProFile (Dentsply Maillefer, Chemin du Verger 3, 1338 Ballaigues, Schweiz) mit Thermafil (Dentsply Maillefer, Chemin du Verger 3, 1338 Ballaigues, Schweiz), einem thermoplastischen Wurzelfüllungsmaterial bestehend aus Kunstoffkern und Guttapercha-Ummantelung, nach Herstellerangaben gefüllt. Der hierbei verwandte Sealer war, wie bei den Wurzelfüllungen der anderen Gruppen, AH Plus (Dentsply DeTray GmbH 78467 Konstanz Germany). Die thermoplastische Abfüllung erfolgte mit einem ISO 30 Stift und jeweils bis zur Arbeitslänge.

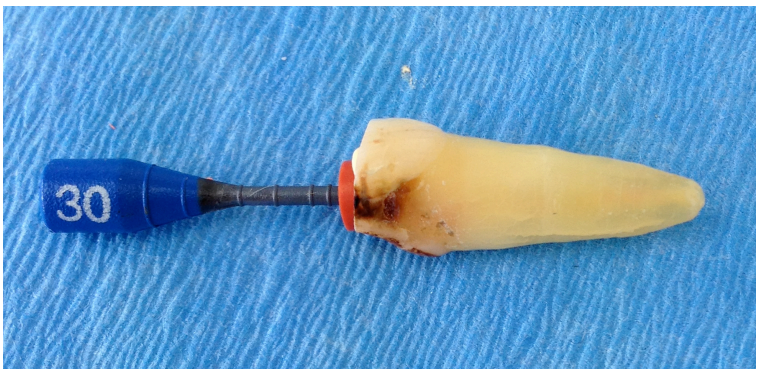

Abbildung 7: Zahn der Gruppe 6 mit Thermafil-Stift (Wurzelfüllstift) der ISO-Größe 30, der Haltekopf wurde noch nicht entfernt.

Nach 2-stündiger Abbindezeit des Sealers wurden die Halteköpfe des Thermafil-Stiftes mit dem blauen Handstück (EXPERTmatic E10C) und einer diamantierten Trennscheibe (beides von KaVo Dental GmbH Bismarckring 39, 88400 Biberach/Riß), bei 20 000 U/min und ohne Wasserkühlung abgetrennt. Von dem noch übrigen Kunststoff-Kern wurden ca. 4 mm nach koronal stehen gelassen (Grund siehe Diskussion). Mit einem Matrizenband und passendem Matrizenhalter (beides von Hawe Tofflemire; KerrHawe SA, Via Strecce 4, 6934 Bioggio, Schweiz) wurde eine circumferente Bandage um die Zähne gelegt und mit dem ParaCore-System (Coltène/Whaledent GmbH + Co. KG, Raiffeisenstraße 30, 89129 Langenau/Germany), nach Herstellerangaben, ein ca. 4 mm hoher, direkter Aufbau hergestellt.

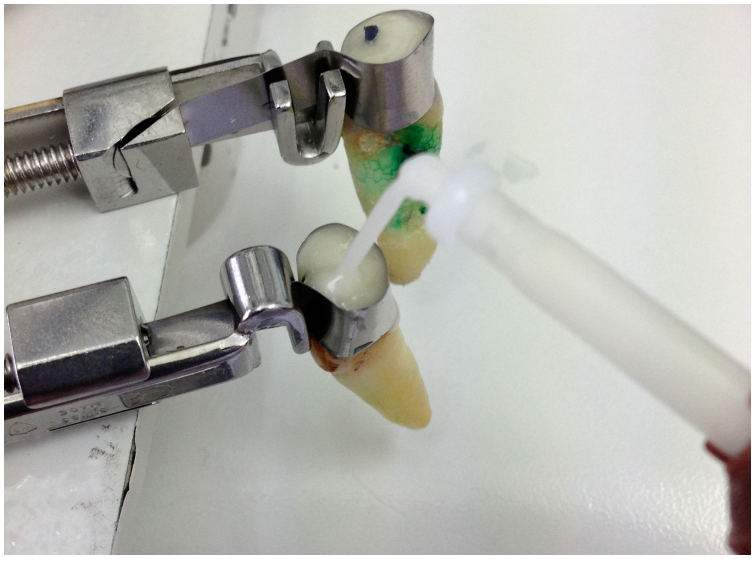

Abbildung 8: Zähne der Gruppe 6 mit Matrizen-Bandage. Das Aufbau-Material wird gerade per Spritz-Kanüle appliziert.

Nach initialer Lichthärtung mit dem LED-Lichthärtgerät (40s höchste Stufe: Bluephase 20i LED-Lichthärtegerät: Ivoclar Vivadent GmbH, Dr. Adolf-Schneider-Str. 2, 73479 Ellwangen) und 30-minütiger Abbindezeit (chemisch) wurden mit dem OP-Mikroskop (Leica M320: Leica Microsystems GmbH Ernst-Leitz-Strasse 17-37, 35578 Wetzlar Germany) Bilder von den thermoplastisch gefüllten und direkt aufgebauten Zähnen gemacht, um eventuell neu entstandene Frakturen zu erkennen und optisch zu dokumentieren.

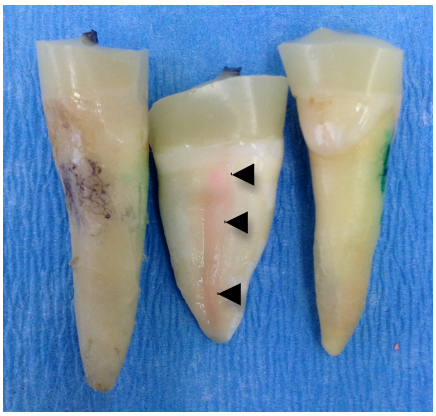

Abbildung 9: Gruppe 6 mit direktem Aufbau. Beim mittleren Zahn schimmert der Thermafil Stift (Wurzelfüllstift) durch die Wurzel durch (schwarze Pfeilspitzen).

Alle Zähne der Gruppen 1-5, ob ein oder mehrere Wurzeln/ Kanäle wurden jeweils nur mit einem Stift versehen um reale Bedingungen zu schaffen. Die Zähne der Gruppe 1 wurden folgendermaßen mit dem ER-Titan-Kopfstift-System der Firma Komet (ER Titan-Kopfstift, Komet: Gebr. Brasseler GmbH & Co KG, Trophagener Weg 25, 32657 Lemgo) versorgt:

Die Kanäle der endodontisch vorbehandelten Zähne der Gruppe 1 wurden mit dem systemkongruenten Vorbohrer Größe 90 (Komet: Gebr. Brasseler GmbH & Co KG, Trophagener Weg 25, 32657 Lemgo) in Verbindung mit dem grünen Winkelstück (KaVo 0767 LHC; KaVo Dental GmbH Bismarckring 39, 88400 Biberach/Riß) bei minimaler Drehzahl, nach Herstellerangaben (ca. 1000 U/min, ohne Wasserkühlung) vorgebohrt und chemisch konditioniert mit dem ParaCore Conditioner (Coltène/Whaledent GmbH + Co. KG, Raiffeisenstraße 30, 89129 Langenau/Germany). Die Stifte wurden mit Ethanol (96%ig) vorbehandelt. Auf die vom Hersteller empfohlene mechanische Kanalkonditionierung mittels diamantierter Handfeile wurde bewusst verzichtet, da die anderen Stiftsysteme dies nicht vorsehen und äquivalente Aus-

gangsbedingungen geschaffen werden sollten. Dann wurde der Stift final mit dem dualhärtenden, glasverstärkten, röntgenopaken Kompositsystem Para-Core im Kanal befestigt und initial lichtgehärtet (40s höchste Stufe: Bluephase 20i LED-Lichthärtegerät: Ivoclar Vivadent GmbH, Dr. Adolf-Schneider-Str. 2, 73479 Ellwangen).



Abbildung 10: Gruppe 1, Zähne 3, 1, 5 (von links nach rechts). Erkennbar sind die koronalen Retentionsköpfe der Titanstifte des ER-Systems (Markenname) von Komet (Hersteller).

Die analog zu allen anderen Gruppen vorbehandelten Zähne der Gruppe 2 wurden, wie folgt, mit dem Rotex Schraubensystem (CM Dental Rotex Titanschrauben; Cendres+Métaux SA, Rue de Boujean 122, CH-2501 Biel/Bienne) versehen:

Mit systemspezifischen Vorbohrer Größe 3 und danach mit dem Finalbohrer (beides von Cendres+Métaux SA, Rue de Boujean 122, CH-2501 Biel/Bienne) den Kanal präpariert und die vorher mit Ethanol (96%ig) behandelten Schraubstifte mit dem systemeigenen Handaufsatz in die Kanäle eingedreht wie vom Hersteller empfohlen.

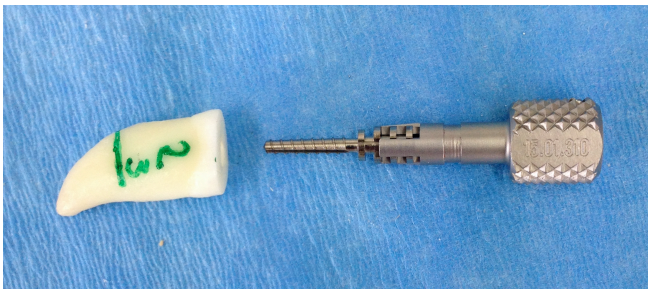

Abbildung 11: Zahn 3 aus Gruppe 2. Rotex Schraube (aktives Titansystem) mit Hand-Dreher



Abbildung 12: Gruppe 2 mit eingedrehten Rotex-Schrauben. Der Kopf mit Retentions-Elementen ist koronal erkennbar. Zahn 5 frakturierte und die apikale Wurzelfüllung ist erkennbar (mittlerer Zahn- Guttapercha-Stift am Apex).

Hierbei frakturierte Zahn 5 aus dieser Gruppe in der Zahnlängsachse:

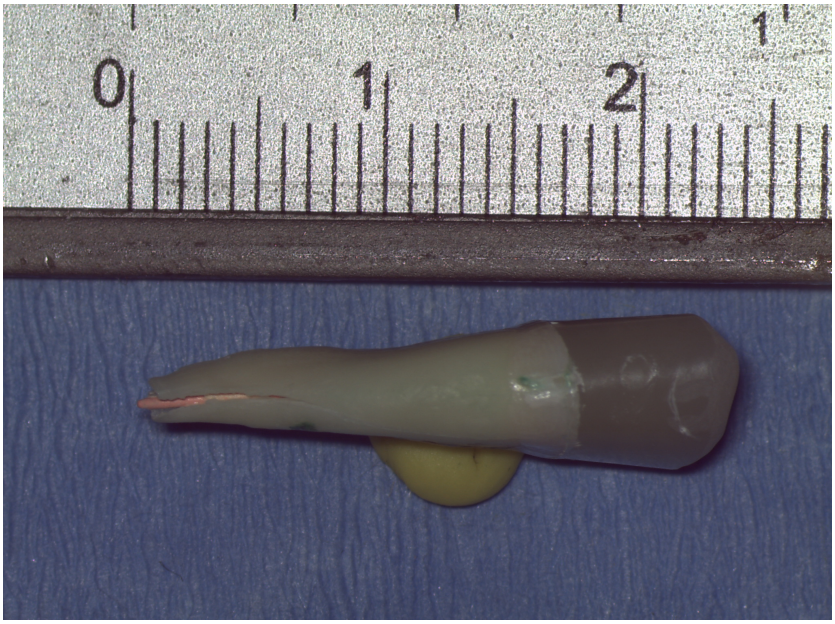

Abbildung 13: Gruppe 2, Zahn 5 mit koronalem Aufbau von vestibulär. Wurzellängsfraktur und Guttapercha-Stift sind zu sehen. 10-fache Vergrößerung.

Die Testzähne der Gruppe 3 wurden mit einem CeraPost-Keramikstift, des aus Gruppe 1 bekannten ER Systems von Komet (ER CeraPost, Komet: Gebr. Brasseler GmbH & Co KG, Trophagener Weg 25, 32657 Lemgo) versehen. Er besteht aus einer Zirkoniumdioxidkeramik und es wurde, wie auch bei den anderen Systemen mit dem systemeigenen Vorbohrer Größe 90 vorbereitet, danach mit dem Erweiterungsbohrer (beide von Komet: Gebr. Brasseler GmbH & Co KG, Trophagener Weg 25, 32657 Lemgo) das Stiftbett präpariert. Auch dieses Mal wurde auf die mechanische Kanalkonditionierung mit dem diamantierten Handinstrument verzichtet, der Kanal mit ParaCore chemisch konditioniert und der Stift, nach Vorbehandlung mit Ethanol (96%ig), adhäsiv mit ParaCore befestigt.



Abbildung 14: Zahn 1, 3, 5 der Gruppe 3, erkennbar ist das koronale Ende der Keramik-Stifte.

Alle 3 Zähne der Gruppe 4 wurden mit einem konischen, glasfaserverstärkten Kompositstift (ParaPost Taper Lux; Coltène/Whaledent GmbH + Co. KG, Raiffeisenstraße 30, 89129 Langenau) versorgt. Dazu erfolgte wieder analog eine systemspezifische, alternierende Vorbohrung, die chemische Kanalkonditionierung und die adhäsive Befestigung, der mit Ethanol (96%ig) gesäuberten Stifte mit dem ParaCore-System. Die gleiche Vorgehensweise wurde auch bei Gruppe 5 mit den zylindrischen, glasfaserverstärkten Kompositstiften (ParaPost Fibre Lux; Coltène/Whaledent GmbH + Co. KG, Raiffeisenstraße 30, 89129 Langenau) angewandt.

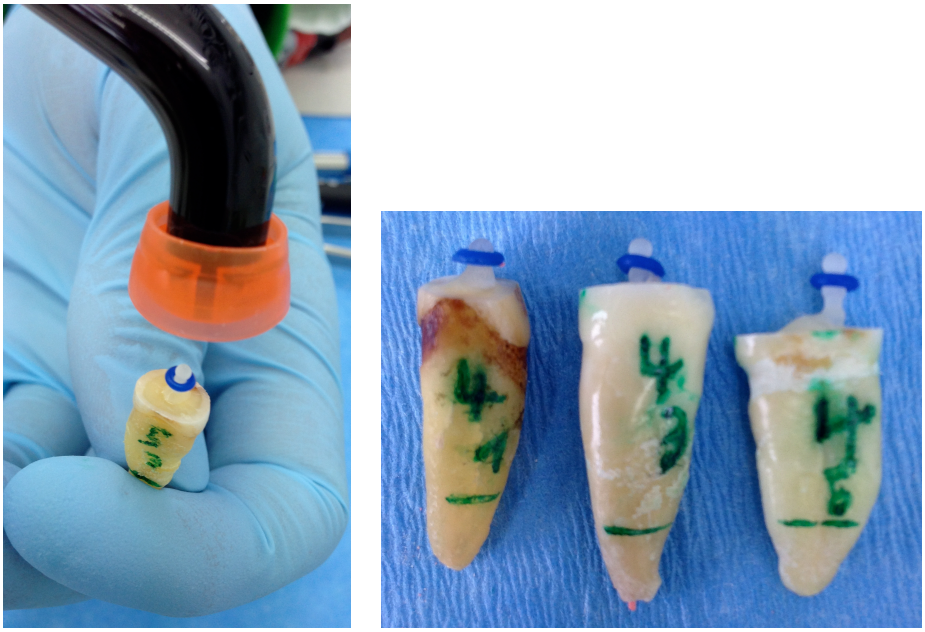

Abbildung 15: links: Gruppe 5, Zahn 3: Lichthärtung des Adhäsivzements, zur Stiftbefestigung. Rechts: Zahn 1, 3, 5 aus Gruppe 4: Erkennbar sind die koronalen Retentionsköpfe der glasfaserverstärkten Stife.

Bei allen Gruppen wurden die Vorbohrer mit einer Längenmarkierung versehen, damit bei allen Zähnen ca. 5 mm Guttapercha der Wurzelkanalfüllung apikal verbleiben; dies war auch die Längenvorgabe für die Stifte. Gruppen 1 bis 5 wurden koronal mit einem direkten ParaCore Kompositaufbau versehen. Dies geschah unter Zuhilfenahme von Tofflemire-Matrizen-Bändern und den Matrizenhaltern (beide von Hawe Tofflemire; KerrHawe SA, Via Strecce 4, 6934 Bioggio, Schweiz), wie auch schon bei Gruppe 6 (oben beschrieben). Nach initialer Lichthärtung (40s höchste Stufe: Bluephase 20i LED-Lichthärtegerät: Ivoclar Vivadent GmbH, Dr. Adolf-Schneider-Str. 2, 73479 Ellwangen) und ausreichender Abbindezeit (chemisch; 30 Minuten) wurden die Kanten des Aufbaus gleichermaßen für alle Zähne mit einer rotberingten, diamantierten Flamme 010 und rotem Schnellläufer KaVo 24C (Komet; Gebr. Brasseler GmbH & Co KG, Trophagener Weg 25, 32657 Lemgo/ KaVo Dental GmbH, Bismarckring 39, 88400 Biberach/Riß) mit maximaler Drehzahl und Wasserkühlung geglättet. Somit wurden ähnliche Formen für die koronalen Aufbauten geschaffen.

Danach wurden, wie schon die Ausgangsaufnahmen (also gleiche Einstellungen und Parameter in den gleichen Gruppen) Röntgenbilder (s. Anhang Abb. 50 und 51) und Bilder mit dem OP-Mikroskop gemacht. Diese wurden mit den Ausgangsaufnahmen verglichen, um durch die Stiftsetzung verursachte, neue Risse oder Auffälligkeiten zu dokumentieren. Danach wurden alle Testzähne und die Kontrollzähne von Doktorand Andreas Euchner in Aggarose-Gel (3%ig mit Desinfektionsmittel angesetzt) eingebettet. Er nutzte die Testzähne für die Untersuchungen in seiner Dissertation in Vorbereitung („Qualitativer Vergleich der Darstellung endodontisch behandelter Zähne in unterschiedlichen bildgebenden Verfahren“).

Für die Vorbereitung des Modell das den Zahnkranz simuliert und die Zähne während der Scan-Vorgänge in der gleichen Position hält, wurde ein Frasaco A-RD Modell (Frasaco GmbH, Oberhoferstraße 18, 88069 Tettnang) folgendermaßen modifiziert: Die Metallschraube wurde entfernt um hierdurch ausgelöste Metallartefakte zu vermeiden und die festen Nachbarzähne wurden mit Klebewachs (Supradent-Wachs, Chemisches Dental-Labor Oppermann-Schwedler, 53225 Bonn) und Trennwänden aus zugeschnittenen Teilen von Holzspateln im Modell eingebettet und fixiert. Von diesem vorbereiteten Modell wurden verschiedenen DVT-Scans (0,125 Voxel und 26,9 s Umlaufzeit;

0,2 Voxel und 14,7 s; 0,4 Voxel und 4,8 s) gemacht um eine, vom Versuchsaufbau ausgehende, Artefaktbildung frühzeitig zu erkennen und zu vermeiden und um die festen Nachbarzähne zu befunden und auszuschließen dass sie Pathologien aufweisen die mit Artefakten verwechselt werden können oder gar selbst Artefakte erzeugen (siehe Ergebnisse).

Für die Test- und Kontrollzähne wurden Sockel in Form der Lücken zwischen den festen Nachbarzähnen angefertigt; hierzu wurden Silaplast-Abdrücke (Silaplast Futur, Detax GmbH und Co KG, Carl-Zeiss-Straße 4, 76276 Ettlingen) der Lücken genommen und aus diesen, Formen aus Kunststoff hergestellt um die Klebewachs-Sockel für die Test- und Kontrollzähne zu gießen und die Zähne somit apikal zu sockeln. Durch diese Passgenauigkeit der Sockel in den Modell-Lücken. ergibt sich immer die gleiche Position des Zahnes im Zahnbogen.



Abbildung 16: Frasaco Modell mit gesockelten Testzähnen in Aggarose und fest-eingebetteten Nachbarzähnen im Pan eXam Plus (digitaler Volumentomograph). Ansicht von distal/posterior

2.3 DVT-Geräte und Software

Das 3D eXam von KaVo: Das Gerät hat die Abmessungen B/H/T: 1,22 m/ 1,16 m/ 1,83 m und wiegt ca. 200 kg. Der Patient wird sitzend positioniert und durch eine Nackenstütze, eine Kinnstütze und ein Stirnhalteband fixiert, während die Erstellung des Datensatzes aus Gründen des Strahlenschutzes räumlich vom Gerät abgetrennt und ferngesteuert eingeleitet wird. Der digitale Volumentomograph KaVo 3D eXam arbeitet mit einer Röntgenquelle mit 90 kV - 120 kV Röhrenspannung, 3 mA – 8 mA Röhrenstrom, einem Focus

von 0,5 mm nach IEC und erlaubt je nach Field of View eine Auflösung mit Voxelgrößen von 0,4 mm, 0,3 mm, 0,25 mm, 0,2 mm bis zu 0,125 mm (KaVo). Das Field of View wird durch optische Einblendung des Strahlengangs per Laserraster (Kollimation) eingestellt und hat wählbare vorgegebene Größen von 23 cm x 17 cm im Modus Portrait, 16 cm x 13 cm / 11 cm / 10 cm / 8 cm / 4 cm im Modus Landscape, 16 cm x 6 cm in den Modi Landscape maxilla bzw. Landscape mandible sowie 8 cm x 8 cm im Modus Landscape Dia. Es kann jedoch auch manuell auf jeden horizontalen Wert zwischen 2 cm und 13 cm bei einem Durchmesser von 16 cm eingestellt werden. Mit einer 2D Scoutaufnahme wird das FOV minimiert und auf die Region of Interest gelegt. Dadurch wird eine Reduktion der Strahlendosis, eine kürzere Scan- und Rekonstruktionszeit erreicht, es stehen kleinere Auflösungen zur Verfügung und die Befundung wird auf die Indikation reduziert. Deshalb wurden mit dieser individuellen Einstellung die Aufnahmen dieser Studie gemacht. Je nach Größe des FOV und der Auflösung ergeben sich Umlaufzeiten der Röntgen-Detektor-Einheit um den Patienten von 4,8 s, 8,9 s, 14,7 s bis 26,9 s. Die effektive Belichtungszeit beträgt hierbei entsprechend ca. 2 s, ca. 4 s und ca. 8 s. „Es kann zwischen einem Fastscan mit 162 Bildern und einem Umlauf von 180 ° bei einer Auflösung von 0,4 mm bzw. 0,3 mm Voxel, einem Standardscan mit 303 Bildern und einem Umlauf von 360 ° bei einer Auflösung von 0,4 mm bzw. 0,3 mm Voxel bzw. 324 Bildern und einem Umlauf von 180 ° bei einer Auflösung von 0,25 mm bzw. 0,2 mm Voxel und einem hochauflösenden Scan mit 605 Bildern und einem Umlauf von 360 ° bei einer Auflösung von 0,25 mm bzw. 0,2 mm und 0,125 mm Voxel gewählt werden.
Der Detektor hat eine Größe von 20 cm x 25 cm. Er besteht aus amorphem Silizium und ermöglicht durch das eckige Detektorfeld einen pyramidenförmigen Strahlengang und ein zylindrisches Rekonstruktionsvolumen. Je nach gewähltem Field of View wird der Detektor motorisch horizontal oder vertikal eingestellt. “ (Neller 2012; S. 17-18).
Neben dem eigentlichen DVT-Gerät besteht das System aus drei weiteren Komponenten: Dem Rekonstruktions-PC zur Datenakquisition, einem Server zur Datenspeicherung und einer Workstation zur Datenbearbeitung (auf diese Komponenten wird später noch eingegangen).

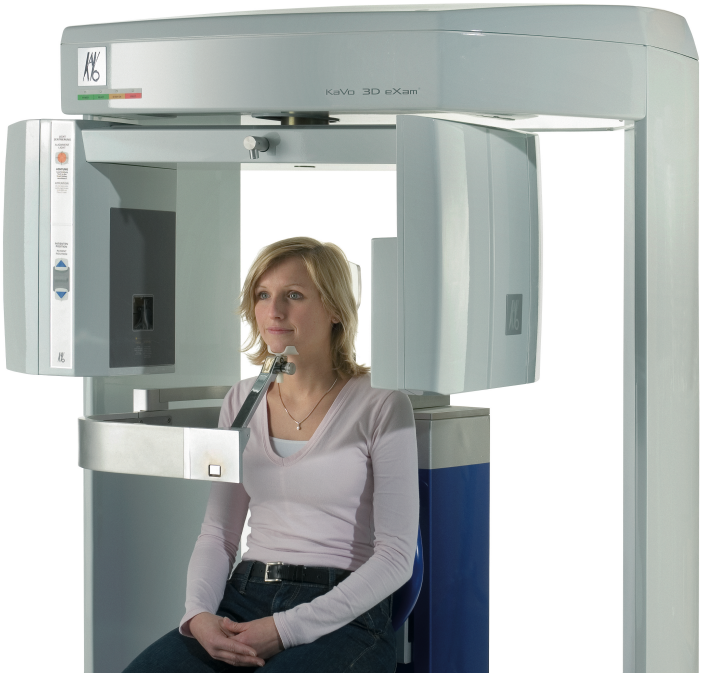

Abbildung 17: KaVo 3D eXam (digitaler Volumentomograph) Quelle: KaVo (Hersteller)

Das 3D Pan eXam Plus: Das Gerät ist ein Allround-DVT, mit dem auch PSA-/OPG- und optional auch FRS-Aufnahmen gemacht werden können. Es wiegt zwischen 200 ohne und 250 kg mit Fernröntgenseiten-Option (z.B. für kieferorthopädische Diagnostik) und benötigt eine Raumhöhe zwischen 2050 und 2450 mm. Der Patient wird stehend im Gerät positioniert und durch Kopf- und Kinnstützen und Aufbissblock soll die Patientenfixierung gewährleistet werden, wie es auch bei anderen Panoramaschicht-Geräten geschieht. Die Röntgenquelle hat eine Röhrenspannung von 63-81 kV und einen Röhrenstrom von 6-12 mA. Der Fokus beträgt, wie auch beim 3D eXam, 0,5 mm nach IEC 336. Je nach FOV, es gibt 2 unterschiedliche, nämlich 6x4 cm (61x41 mm) und 6x8 cm (61x78 mm), ergeben sich folgende Auflösungen:
Bei 6x4: 0,085 mm; 0,133 mm und 0,200 mm Voxelgröße
Bei 6x8: 0,200 mm und 0,300 mm Voxelgröße
Das kleinere FOV ist für Einzelzahnfragestellungen wie Einzelzahnimplantate und Weisheitszahn-Extraktionen gedacht und in der Höchstauflösung sogar für endodontische Fragestellungen geeignet. Das größere FOV 6x8 ist bei Fragestellungen, die den ganzen Kiefer betreffen, wie mehrfach Implantation (z.B. mit Bohrschablone) indiziert. Das FOV kann am Display über ein dargestelltes Kiefermodell oder per 2-dimensionaler Scout-Aufnahme des Patienten, eingestellt und auf die Region of Interest gelegt werden.



Abbildung 18: Display des KaVo Pan eXam Plus (digitaler Volumentomograph). Man sieht auf dem Display den virtuellen Unterkiefer zur Einstellung des field of view und die Einstellungsparameter. Quelle: KaVo (Hersteller)

Die Scan- Zeit beträgt zwischen 10 s und 20 s und die Expositionszeit zwischen 2,34 s und 12,5 s. Bei dem Detektor handelt es sich um einen CMOS-Detektor mit einem 2,6 mm Aluminiumfilter, bzw. 3,2 mm Al Mindestgesamtfilterung (KaVo).



Abbildung 19: KaVo Pan eXam Plus (digitaler Volumentomograph-hier ohne Fernröntgen-Seiten-Modul) Quelle: KaVo (Hersteller)

Mit dem Zahnkranz-Modell wurden die Gruppen 1&2, 3&6 und 4&5 zusammen und jeweils mit den Nachbarzähnen im 3D eXam mit folgenden Einstellungen gescannt: 0,125 Voxel und 26,9 s Umlaufzeit; 0,2 Voxel und 14,7 s Umlaufzeit; 0,4 Voxel und 4,8 s Umlaufzeit. Dies geschah in allen Fällen mit maximal 120 kV und mit benutzerdefiniertem FOV, nach 2-dimensionaler Scoutaufnahme. Um einen Vergleich zu dem KaVo Pan eXam Plus zu schaffen, das nur mit maximal 90 kV Röhrenspannung arbeitet, wurden die Gruppen 3 und 6 mit dem KaVo 3D eXam mit einer 10 mm starken Aluminiumplatte vor der Röntgenstrahlungsöffnung wiederholt gescannt. Laut KaVo-DVT-Techniker hat die Aluminiumplatte ein ähnliches Absorptionsvermögen wie ein OK-Molar und dadurch soll die harte Strahlung des Gerätes reduziert werden um auf ähnliche Werte zwischen den Geräten zu kommen. Da vor allem bei der Gruppe 3 sehr starke Artefakte im 3D eXam entstanden, wurde dies zuerst an dieser Gruppe angewandt und nicht für die anderen Gruppen fortgesetzt, da (siehe Ergebnisse) keine Verbesserung durch die Aluminiumplatte auftrat.
Außerdem wurde ein kleines, zylindrisches Gefäß, gefüllt mit Bariumsulfat-Suspension (Micropaque flüssig, Guerbert GmbH, 65843 Sulzbach), das im Kern der Thermafil-Stifte unter anderem enthalten ist, mit den oben genannten Einstellungen gescannt; Bariumsulfat wird in der Radiologie als Röntgenkotrastmittel, z.B. in CT-Aufnahmen oder bei der DVT-gestützten Implantatplanung mittels Bohrschablone mit Bariumsulfat-Zähnen, benutzt und soll in den Thermafil-Stiften zur Röntgenopazität beitragen. Hier soll Untersucht werden ob dieses Material im DVT Artefakte auslöst (siehe Ergebnis- und Diskussions-Teil).

Mit dem KaVo Pan eXam Plus war der Versuchsaufbau gleich, die Einstellungen aber gerätebedingt nur ähnlich, wie beim KaVo 3D eXam: nach den Scoutaufnahmen wurden die Testgruppen in oben genannten Paarungen mit den festen Nachbarzähnen zusammen, mit folgenden Einstellungen gescannt:
Im 6x8 cm Bildausschnitt mit 0,200 mm Voxelgröße und 13 s effektiver Strahlendauer; 0,300 mm Voxelgröße und 4,9 s und im Bildausschnitt 6x4 mm mit 0,085 mm Voxelgröße und 6,1 s.

Alle Aufnahmen wurden jeweils mit Metallartefaktreduktion (MAR) gemacht, was keine neue Aufnahme benötigt, sondern mit einem Algorithmus bei der Rekonstruktion berechnet wird. Einmal wird dieser Algorithmus zugeschaltet (MAR) und einmal nicht (keine MAR).

Die Aquisitions-Software zur Erfassung des Volumenscans ist beim 3D eXam eine eigens für dieses Gerät entwickelte Software namens eXam Vision (KaVo Dental GmbH, Bismarckring 39, 88400 Biberach/Riß). Im Aufnahme-Fenster können Notizen zur Aufnahme eingefügt werden und die Größe des rekonstruierten Volumens sowie die Auflösung eingestellt werden. Ebenso kann die Volumenmitte verschoben werden. Hierzu kann der Detektor maschinell um bis zu 3,5 cm nach hinten bzw. nach vorne verschoben werden. Die Verschiebung ist über einen skalierten Schieberegler in 0,7 cm Schritten einzustellen. Desweiteren kann ein 2-dimensionaler Vorschau-Scan (Scout-Aufnahme) angefertigt, ein Testlauf des KaVo 3D eXam ohne Strahlenemission gestartet oder ein Scan direkt erzeugt werden. Nach Einstellung der gewünschten Parameter wird, per Fernauslöser, der Scan gestartet (Neller 2012).
Die eXam Vision Software dient später auch als Bearbeitungssoftware. Hierbei handelt es sich um ein Programm zur Darstellung und Bearbeitung des 3D-Röntgenvolumens. Die Basisoberfläche ist in sieben Fenster aufgeteilt, die eine Vorschau in die Patientenliste der Datenbank, die Patientenbilder, die Daten des gewählten Patienten und der gewählten Arbeitsgruppe, die orthoradiale (Panorama-) Ansicht, die sagittale Ansicht, die koronale Ansicht und die axiale Ansicht ermöglichen. Durch Doppelklick auf die Panoramaansicht baut sich der Bildschirm Implantatplanung auf. Hier werden verschiedene transversale Schichten, eine axiale Schicht zur Navigation und eine Panoramaansicht angezeigt (Neller 2012). In dieser Ansicht wurden, in den jeweiligen Schichtstärken der Aufnahmeauflösungen (z.B. bei 0,2 mm Voxelgröße in 0,2 mm Schichten), die Datensätze betrachtet. Um einen besseren Vergleich zur OnDemand Software (s. nachfolgend) zu schaffen, wurde in der Multiplanaren Ansicht befundet.

Das Pan eXam Plus arbeitet mit der Aquisitions-Software CliniView (Instrumentarium Dental, Nahkelantie 160, 04300 Tuusula, Finnland). Es ist eine

Bildgebungssoftware mit Software-Werkzeugen zum Erfassen, Anzeigen, Drucken und Speichern von Bildern, einschließlich einer umfassenden Palette an Bildoptimierungstools. Die CliniView-Software unterstützt alle Bildgebungsprodukte von Instrumentarium Dental. Außerdem können Bilder aus zahlreichen anderen Quellen importiert oder gescannt werden. Die modernen Vorverarbeitungsalgorithmen optimieren Graustufenbilder automatisch und sorgen für gute Bildqualität bei jeder Betriebsart ohne zeitraubende manuelle Anpassungen. Nach der Erfassung können Bilder an jeden erforderlichen Ort gesendet bzw. dort angezeigt werden. CliniView kann in andere Softwareanwendungen integriert werden, z. B. Software zur 3D-Visualisierung und Planung, Praxisverwaltungssysteme und Fernröntgenanalysesoftware (InstrumentariumDental).

Als Bildbearbeitungs-Software wurde OnDemand 3D benutzt. Es ist ein Programm von Cybermed (504, SJ Technoville 60-19 Gasan-dong, Geumcheon-gu, Seoul, Korea (153-769)) „zur Darstellung, Befundung, Präsentation und Dokumentation von 3D Volumendaten. OnDemand 3D ist eine modular aufgebaute Software, die in verschiedenen Modulen Funktionalitäten für unterschiedliche Bedürfnisse vereint“ (KaVo). In der MPR-Ansicht gibt es 4 Fenster mit sagittaler, axialer und koronaler Ansicht, sowie einer 3D Darstellung (gerandert). Es stehen verschiedene Werkzeuge zur Betrachtung und Bearbeitung zur Verfügung und mit dem Maus-Zeiger können die verschiedenen Achsen bewegt und die unterschiedlichen Schichten betrachtet werden.

Vor der Befundung und Auswertung der Daten fand im Juli 2013 eine statistische Erstberatung im Institut für Epidemiologie und Medizinische Biometrie der Universität Ulm statt. Um eine Reproduzierbarkeit der Ergebnisse sicherzustellen, wurde beschlossen die Befundung der Aufnahmen nach vorhergehender Normierung und Festlegung der Bewertungskriterien nach dem Vier-Augen-Prinzip vorzunehmen. In der MPR-Darstellung wurden die Bilder betrachtet, bzw. befundet. Dies geschah, wie auch beim 3D eXam, in einem Raum mit gleichbleibenden Lichtverhältnissen, auf einem zertifizierten Befundungsmonitor (Eizo FlexScan S2000 – EIZO Europe GmbH, Helmut-Grashoff-Straße 18, 41179 Mönchengladbach) mit einem PC (gleiche Grafik-Karte/ Einstellungen für beide Softwares) um einen einheitlichen Befundungsstandard zu schaffen. Zusammen mit Zahnarzt Andreas Euchner (DVT-Fachkunde) wurden, nach dem schon erwähnten Vier-Augen-Prinzip,

sämtliche Aufnahmen in 3 Durchgängen befundet. Durchgang 1 diente der Konditionierung der Augen und ging nicht in die Auswertung mit ein und Durchgänge 2 und 3 wurden ausgewertet (siehe Ergebnisse). Bei Unstimmigkeiten wurde nach kurzer Diskussion ein Konsens gefunden. Die Ergebnisse wurden zuerst, unter Zuhilfenahme folgender Befundungsbögen, bzw. –schemata, die nach der statistischen Beratung und zusammen mit der Endodontologin Frau Dr. Blickle und Frau Prof. Geibel erstellt wurden, festgehalten und später in Tabellen eingetragen (siehe Ergbebnisse):

Probe / Zahn: _____

Datensatz / Dateiname: _____

Bildgebendes Verfahren: _____

Befunder: _____

Aufbereitungsart: _____

Fülltechnik / Stift: _____

Sonstiges / Notizen: _____

Zustand nach Extraktion und Trepanation:

	Ja	nein
Extraktionskerben		
Überhänge im Kavum		
Freitext:		

Anatomie:

	Anzahl Kanäle	**1**	**2**		**3**			**4**			
	Kanalbezeichnung										
Kanalmorphologie	gerade										
	gekrümmt										
Seitenkanäle	koronales Drittel										
	mittleres Drittel										
	apikales Drittel										
Instrumentenabbruch	koronales Drittel										
	mittleres Drittel										
	apikales Drittel										
Risse quer	koronales Drittel										
	mittleres Drittel										
	apikales Drittel										
Risse längs	koronales Drittel										
	mittleres Drittel										
	apikales Drittel										
Freitext:											

Wurzelkanalfüllung (Wertung 1 – 2 - 3):

Länge	koronales Drittel	-	-	-	-	-	-	-	-	-	-
	mittleres Drittel	-	-	-	-	-	-	-	-	-	-
	apikales Drittel										
Freitext:											
Wandständigkeit	koronales Drittel	-	-	-	-	-	-	-	-	-	-
	mittleres Drittel	-	-	-	-	-	-	-	-		-
	apikales Drittel										
Freitext:											
Homogenität	koronales Drittel	-	-	-	-	-	-	-	-	-	-
	mittleres Drittel	-	-	-	-	-	-	-	-	-	-
	apikales Drittel										
Freitext:											

Abbildung 20: Befundungsbogen Seite 1 (genaueres siehe Ergebnis-Teil)

Wurzelkanalstift (Wertung 1 – 2 - 3):

Wandständigkeit	koronales Drittel		-	-	-
	mittleres Drittel		-	-	-
	apikales Drittel		-	-	-
Homogenität Adhäsivzement	koronales Drittel		-	-	-
	mittleres Drittel		-	-	-
	apikales Drittel		-	-	-
Freitext:					

Artefakte:

		im Testzahn	im Nachbarzahn mesial	im Nachbarzahn distal
WF-Material	koronales Drittel			
	mittleres Drittel			
	apikales Drittel			
Freitext:				
Wurzelstift	koronales Drittel			
	mittleres Drittel			
	apikales Drittel			
Freitext:				
Frakturierte Instrumente	koronales Drittel			
	mittleres Drittel			
	apikales Drittel			
Freitext:				
Seitenkanäle	koronales Drittel			
	mittleres Drittel			
	apikales Drittel			
Freitext:				
Risse (quer/längs)	koronales Drittel			
	mittleres Drittel			
	apikales Drittel			
Freitext:				
Aufbaumaterial/Stiftkopf	koronales Drittel			
	mittleres Drittel			
	apikales Drittel			
Freitext:				

Abbildung 21: Befundungsbogen Seite 2 (genaueres siehe Ergebnis-Teil)

Da das Hauptaugenmerk auf den Artefakten lag, konnte man Besonderheiten als Freitext eintragen.

Eine tiefgehende, statistische Auswertung der Daten zeigte sich wegen ihrer Komplexität und schlechten Vergleichbarkeit als nicht sehr sinnvoll. Aus genannten Gründen wurde beschlossen eine deskriptive Statistik vorzunehmen. Das heißt, die Ergebnisse wurden in den Befundungsbögen festgehalten, in Excel-Tabellen übertragen und mittels Diagrammen und Tabellen einander gegenübergestellt und miteinander verglichen (siehe Ergebnis- und Diskussionsteil).

Die unten genannten, untersuchten Gruppen wurden wie in nachstehender Tabelle gescannt:

Gruppe 1: Titanstift passiv (Komet ER Titan-Kopfstift)

Gruppe 2: Titanstift aktiv (CM Dental Rotex Titanschrauben)

Gruppe 3: Keramikstift (Komet ER CeraPost)

Gruppe 4: Glasfaserstift konisch (Coltène ParaPost Taper Lux)

Gruppe 5: Glasfaserstift zylindrisch (Coltène ParaPost Fibre Lux)

Gruppe 6: Thermalfil (Dentsply/ Maillefer Thermafil)

Gruppe K: Kontrollgruppe

Tabelle 1: die Tabelle zeigt die zur Untersuchung verwendeten Geräte, Einstellungen und Scan-Objekte.

Gerät	Einstellungen	Scan-Objekt
KaVo 3D eXam (120 kV)	0,125 mm Voxel/ 26,9 s	Kontrollgruppe
		Gruppe 1 + 2
		Gruppe 3 + 6
		Gruppe 4 + 5
		Zylinder Bariumsulfat
	0,2 mm Voxel/ 14,7 s	Kontrollgruppe
		Gruppe 1 + 2
		Gruppe 3 + 6
		Gruppe 4 + 5
		Zylinder Bariumsulfat
	0,4 mm Voxel/ 4,8 s	Kontrollgruppe
		Gruppe 1 + 2
		Gruppe 3 + 6
		Gruppe 4 + 5
		Zylinder Bariumsulfat
KaVo 3D eXam (mit 10 mm dicker Aluminiumplatte vor der Röntgenstrahlungsöffnung, um die kV-Zahl zu verringern)	0,125 mm Voxel/ 26,9 s	Kontrollgruppe
		Gruppe 3 + 6
	0,2 mm Voxel/ 14,7 s	Kontrollgruppe
		Gruppe 3 + 6
	0,4 mm Voxel/ 4,8 s	Kontrollgruppe
		Gruppe 3 + 6

KaVo Pan eXam Plus (90 kV) Ohne MAR	6x4 cm; 0,085 mm Voxel/ 6,1 s	Kontrollgruppe
		Gruppe 1 + 2
		Gruppe 3 + 6
		Gruppe 4 + 5
	6x8 cm; 0,2 mm Voxel/ 13 s	Kontrollgruppe
		Gruppe 1 + 2
		Gruppe 3 + 6
		Gruppe 4 + 5
	6x8 cm; 0,3 mm Voxel/ 4,9 s	Kontrollgruppe
		Gruppe 1 + 2
		Gruppe 3 + 6
		Gruppe 4 + 5

KaVo Pan eXam Plus (90 kV) Mit MAR	6x4 cm; 0,085 mm Voxel/ 6,1 s	Kontrollgruppe
		Gruppe 1 + 2
		Gruppe 3 + 6
		Gruppe 4 + 5
	6x8 cm; 0,2 mm Voxel/ 13 s	Kontrollgruppe
		Gruppe 1 + 2
		Gruppe 3 + 6
		Gruppe 4 + 5
	6x8 cm; 0,3 mm Voxel/ 4,9 s	Kontrollgruppe
		Gruppe 1 + 2
		Gruppe 3 + 6
		Gruppe 4 + 5

2.4 Statistik

Zuerst wurden, nachdem die Befundung nach oben genanntem Schema erfolgte, sowohl im spezifischen, wie auch im allgemeinen Teil, die absoluten Häufigkeiten ausgezählt und Tabellen eingetragen (s. Tabellen 4 und 5).

Danach wurden die Artefakte im spezifischen Teil in fünf Ausprägungsgrade (s. Ergebnisse) eingeteilt. Durch diese Einteilung unterlagen die Befun-

dungsdurchgänge gewissen Schwankungen und es wurde die Reproduzierbarkeit für die beiden Geräte geprüft und in Kontingenztafeln dargestellt (s. Tabelle 6 und 7). Abschließend wurden die so ermittelten Ergebnisse in Diagrammen (Abb. 33-37) vergleichend dargestellt und anschließend diskutiert (s. Diskussion).

3 Ergebnisse

3.1 Vorbereitungen

Zuerst wurde der Versuchsaufbau per se, also das vorbereitete Modell, das den humanen Oberkieferzahnkranz simuliert mit den Einstellungsparametern und den beiden Geräten, wie auch später die Testgruppen, gescannt um Artefakte, ausgehend vom Versuchsaufbau, auszuschließen (Abb. 22). Der Endo-Sockel (Frasaco A-RD: Frasaco GmbH, Oberhoferstraße 18, 88069 Tettnang) besteht aus Plexi-Glas, welches in der Radiologie als Prüfkörper verwandt wird und bekanntermaßen keine Artefakte verursacht und ist für Röntgenaufnahmen konzipert und zugelassen. Danach wurde das Modell mit der Testgruppe gescannt (siehe Abb. 23). Dabei waren keine Auffälligkeiten und keine Artefakte in sämtlichen Betrachtungsachsen festzustellen, wie Abbildung 22 und 23 zeigen:



Abbildung 22: Das vorbereitete Zahnkranzmodell mit vorbereiteten Steckplätzen für die Nachbarzähne (nicht eingebaut) in der rekonstruierten, axialen Volumenansicht der eXam-Vison-Software, des KaVo 3D eXam (digitaler Volumentomograph), hier mit 0,2 Voxel Auflösung. Man erkennt keine vom Versuchsaufbau ausgehenden Artefakte. Hier ist erst ein Quadrant vorbereitet.

Danach wurden die Aufnahmen mit der Kontrollgruppe und den festen Nachbarzähnen im Zahnkranzmodell durchgeführt (siehe Abb. 23).

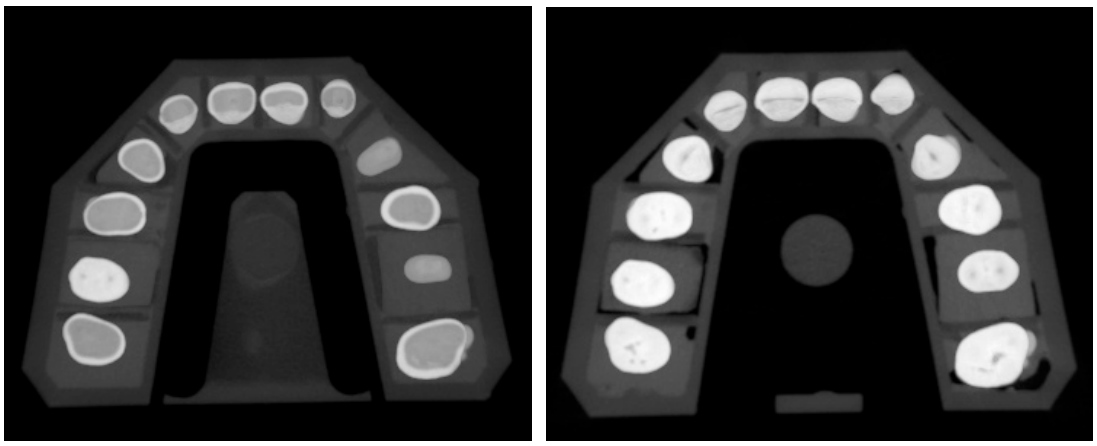

Abbildung 23: Das vorbereitete Zahnkranzmodell mit den festen Nachbarzähnen und Kontrollgruppen-Zähnen, in der rekonstruierten, axialen Volumenansicht der eXam-Vison-Software, des KaVo 3D eXam (digitaler Volumentomograph) hier mit 0,125 Voxel Auflösung. Man erkennt keine vom Versuchsaufbau oder den Nachbarzähnen ausgehenden, Artefakte.

3.2 Befundungsmethodik

Es wurden drei unabhängige Befundungsdurchläufe von zwei Befundern durchgeführt; der Erste diente der Konditionierung der Augen und ging nicht in die Auswertung mit ein. Falls zwei Meinungen verschieden waren, wurde nach kurzer Diskussion ein gemeinsamer Konsens getroffen. Durchgang 2 und 3 waren Bestandteil der Auswertung und wurden mathematisch gemittelt, falls sie nicht zu 100 % übereinstimmten. Die Durchläufe fanden mindestens im Abstand von 2 Tagen statt, um die Erinnerung als beeinflussenden Faktor auszuschalten. Die Einstellungen des Kontrast und der Grauwert-Bereiche wurde in Abstimmung mit Frau Prof. Geibel anhand der festen Nachbarzähne, im Bezug auf Schmelz, Dentin und das Agarose-Gel (simuliert Weichgewebe), geeicht und bei jeder Gruppe individuell nach diesem Prinzip (die festen Nachbarzähne waren immer die gleichen) eingestellt. Die Volumina wurden randomisiert gewählt und die Schichtdicke der Frames wurde bei jedem Volumen kleinstmöglich eingestellt. Bei beiden Softwares wurde in der MPR-Ansicht gearbeitet (beim KaVo 3D eXam zusätzlich noch in der Implantat-Ansicht) und die Zähne koronal, sagittal und axial betrachtet. Sie wurden in gedachte Wurzeldrittel eingeteilt, unabhängig voneinander bewertet und in den Befundungsbogen (s. nachstehend) eingetragen. Es wurde immer am gleichen Befundungsmonitor (s. Material & Methoden), am gleichen Acquisitions-PC (gleiche Grafikeinstellungen) unter gleichbleibenden

Lichtverhältnissen im gleichen Raum zu vergleichbaren Tageszeiten befundet. Somit ließ sich ein gewisser Befundungs-Standard erreichen.

3.3 Befundungsbogen allgemeiner Teil

Auf der ersten Seite des Befundungsbogen wurden die Probe/ der Zahn, Dateiname, bildgebendes Verfahren, Befunder, Aufbereitungsart, Fülltechnik/ Stift und sonstiges/ Notizen eingetragen um eine exakte Dokumentation zu gewährleisten. Zudem wurden alle Auffälligkeiten, in Bezug auf Anatomie und Zustand nach Extraktion und Trepanation, an den Test- und Kontrollzähnen festgehalten um eine eventuelle Verwechslung mit Artefakten in den späteren Scans auszuschließen. Dies wurde in die Tabelle 2 eingetragen und später ausgewertet und diskutiert.

Probe / Zahn: _____

Datensatz / Dateiname: _____

Bildgebendes Verfahren: _____

Befunder: _____

Aufbereitungsart: _____

Fülltechnik / Stift: _____

Sonstiges / Notizen: _____

Zustand nach Extraktion und Trepanation:

	Ja	nein
Extraktionskerben		
Überhänge im Kavum		
Freitext:		

Anatomie:

	Anzahl Kanäle	**1**	**2**		**3**			**4**			
	Kanalbezeichnung										
Kanalmorphologie	gerade										
	gekrümmt										
Seitenkanäle	koronales Drittel										
	mittleres Drittel										
	apikales Drittel										
Instrumentenabbruch	koronales Drittel										
	mittleres Drittel										
	apikales Drittel										
Risse quer	koronales Drittel										
	mittleres Drittel										
	apikales Drittel										
Risse längs	koronales Drittel										
	mittleres Drittel										
	apikales Drittel										
Freitext:											

Abbildung 24: Befundungsbogen Seite 1; Beschriftung. Zustand nach Extraktion und Trepanation. Anatomie und Auffälligkeiten der Test- und Kontrollzähne um die Verwechslung mit Artefakten auszuschließen.

Tabelle 2 stellt die absoluten Häufigkeiten im Bezug auf Extraktionskerben, Überhänge im Kavum, gerade Kanäle, gekrümmte Kanäle, Seitenkanäle, Instrumentenfraktur, Risse quer, Risse längs, bei den Geräten und den jeweils drei verschiedenen, verwendeten Geräte-Einstellungen, dar. Wurde eines dieser Kriterien festgestellt wurde eine „1“ vergeben, wenn nicht wurde es mit „0“ bewertet. Aufnahmen des KaVo Pan eXam Plus mit und ohne MAR und des KaVo 3D eXam mit und ohne Aluminiumplatte wurden wie zwei verschiedene Geräte gewertet. Mit Aluminiumplatte wurden nur die

Gruppen 3 und 6 gescannt, da diese zusammen im Zahnkranz positioniert wurden und die Gruppe 3 die stärksten Artefakte beim KaVo 3D eXam machte; daher die geringeren Absolutwerte:

Tabelle 2: absolute Häufigkeiten für die drei Geräte, die drei Einstellungen im Bezug auf Extraktionskerben, Überhänge im Kavum, Kanäle gerade, Kanäle gekrümmt, Seitenkanäle, Instrumentenfraktur, Risse quer und Risse längs die hier als „Besonderheiten" zusammengefasst werden. Arabische Ziffern stehen für die Absolutzahlen.

a entspricht den Einstellungen 0,125 mm Voxel/ 26,9 s; b entspricht 0,2 mm Voxel/ 14,7 s; c entspricht 0,4 mm Voxel/ 4,8 s alle bei 120 kV und dem KaVo 3D eXam (digitaler Volumentomograph) 1. Ohne Aluminiumplatte 2. mit Aluminiumplatte.

d entspricht 6x4 cm; 0,085 mm Voxel/ 6,1 s; e entspricht 6x8 cm; 0,2 mm Voxel/ 13 s; f entspricht 6x8 cm; 0,3 mm Voxel/ 4,9 s alle bei 90 kV und dem KaVo Pan eXam Plus (digitaler Volumentomograph) 3. Ohne Metallartefakt-Reduktion 4. mit Metallartefakt-Reduktion.

Besonderheiten Testzähne	1. KaVo 3D eXam			2. KaVo 3D eXam mit Alu			3. KaVo Pan eXam Plus ohne MAR			4. KaVo Pan eXam Plus mit MAR		
	a	b	c	a	b	c	d	e	f	d	e	f
Extraktionskerben	0	0	0	0	0	0	0	0	0	0	0	0
Überhänge Kavum	0	0	0	0	0	0	0	0	0	0	0	0
Kanäle gekrümmt	5	5	5	1	1	1	4	4	4	4	4	4
Kanäle gerade	15	15	15	5	5	5	16	16	16	16	16	16
Seitenkanäle	0	0	0	0	0	0	0	0	0	0	0	0
Instrumentenfraktur	0	0	0	0	0	0	0	0	0	0	0	0
Risse längs	0	0	0	0	0	0	0	0	0	0	0	0
Risse quer	0	0	0	0	0	0	0	0	0	0	0	0

Die Auswertung der Befundungsdurchläufe 2 und 3 der „Besonderheiten" stimmte zu 100% überein, so dass die Tabelle beide repräsentiert und reproduzierbar ist. Ihr ist zu entnehmen, dass in den DVT-Aufnahmen keine Extraktionskerben, Überhänge im Kavum, Seitenkanäle, Instrumentenfrakturen oder Risse an den Zähnen ersichtlich waren. Dies spiegelt zum einen die vortreffliche Auswahl der Testzähne (siehe Material und Methoden), zum anderen Folgendes wieder:

Diese Arbeit ist Teil einer größeren Studie und der Doktorand Andreas Euchner vergleicht in seiner Dissertation in Vorbereitung („Qualitativer Vergleich der Darstellung endodontisch behandelter Zähne in unterschiedlichen bildgebenden Verfahren") verschiedenen bildgebende Verfahren, unter anderem in Bezug auf die Aussagekraft in der Endodontie. Hier kam er zu dem Ergeb-

nis, dass „im DVT ... bei keinem der Oberkiefermolaren die zweiten beziehungsweise die dritten mesio-bukkalen Kanäle zu erkennen“ waren, „obwohl diese im Mikro-CT klar zu erkennen waren.“ ... „Genauso wenig war es möglich ein frakturiertes Wurzelkanalinstrument von einer Wurzelkanalfüllung zu unterscheiden...“ und „Im Mikro-CT imponierten diverse Seitenkanäle. Auch diese waren im DVT nicht eindeutig als solche zu erkennen.“ (Euchner Publikation in Vorbereitung). Dies erklärt, warum in den DVT-Aufnahmen keine Extraktionskerben, Überhänge im Kavum, Seitenkanäle, Instrumentenfrakturen oder Risse an den Zähnen im rekonstruierten Volumen ersichtlich waren. Die Daten für Extraktionskerben aus dem DVT deckten sich zudem mit den Daten der zweidimensionalen Ausgangsröntgenaufnahmen. Was die Risse angeht, zeigt Abbildung 25, wie ein Artefakt einen Längsriss maskiert, d.h. eine Pathologie verdeckt oder ein Artefakt fälschlicherweise für eine Pathologie gehalten werden kann (siehe Abb. 25); hierauf wird im speziellen Teil der Ergebnisse noch genauer eingegangen.



Abbildung 25: Links: In der Mitte Testzahn 2^5 mit den beiden festen Nachbarzähnen rechts und links. Aufnahme des KaVo Pan eXam Plus (digitaler Volumentomograph) mit 0,2 Voxel Auflösung ohne Metallartefakt-Reduktion. Zu erkennen sind im koronalen Wurzeldrittel die Schraubenwindungen des aktiven Titan-Stift und ein Metallartefakt (v.a. Aufhärtung; weiße Pfeile) und im apikalen Wurzeldrittel die Wurzelkanalfüllung mit einem vermeintlichen Aufhärtungsartefakt, was aber ein Längsriss ist (siehe Abbildung 13).

Rechts: Zahn 2^3 aus der gleichen Gruppe, mit dem gleichen digitalen Volumentomographen und der gleichen Auflösung ohne Metallartefakt-Reduktion und sein fester Nachbarzahn. Zu sehen ist der aktive Titanstift im koronalen und mittleren Wurzeldrittel und apikal die Wurzelkanalfüllung. Erkennbar ist ein Metallartefakt (v.a. Aufhärtung und Auslöschung; schwarze Pfeile) entlang des Stiftes und ein Aufhärtungsartefakt entlang der Füllung (schwarzer Pfeile), was apikal mit einem Längsriss verwechselt werden könnte (vgl. linkes Bild). Es wirkt wie ein durchgängiges Artefakt (schwarze Pfeile).

Lediglich die gekrümmten und geraden Kanäle variieren beim KaVo Pan eXam Plus und dem KaVo 3D eXam um die Absolutzahl 1 (Tabelle 2). Das liegt an der Entscheidungsfindung bei unterschiedlichen Betrachtungswinkeln der Aufnahmen, die bei beiden Geräten mit unterschiedlichen Softwares befundet wurden (siehe Diskussion). Wie schon erwähnt wurde ein Konsens zwischen den beiden Befundern, für „gerade“ oder „gekrümmt“, getroffen.
Weiterhin wurde im allgemeinen Teil der Befundung die, bis auf 5 apikale mm (d.h. nur das apikale Drittel) revidierte Wurzelkanalfüllung in Bezug auf Länge, Wandständigkeit und Homogenität bewertet:

Wurzelkanalfüllung (Wertung 1 – 2 - 3):

Länge	koronales Drittel	-	-	-	-	-	-	-	-	-	-
	mittleres Drittel	-	-	-	-	-	-	-	-	-	-
	apikales Drittel										
Freitext:											
Wandständigkeit	koronales Drittel	-	-	-	-	-	-	-	-	-	-
	mittleres Drittel	-	-	-	-	-	-	-	-		-
	apikales Drittel										
Freitext:											
Homogenität	koronales Drittel	-	-	-	-	-	-	-	-	-	-
	mittleres Drittel	-	-	-	-	-	-	-	-	-	-
	apikales Drittel										
Freitext:											

Abbildung 26: Befundbogen Seite 1; qualitative Bewertung der verbliebenen, apikalen Wurzelkanalfüllung im Bezug auf Länge, Wandständigkeit und Homogenität mit gut=1; mittel=2; schlecht/nicht eindeutig beurteilbar=3.

Die Thermafil-Gruppe fällt hier weg, da hier keine extra Wurzelkanalfüllung vor der Obturation mit Thermafil gemacht wurde und Thermafil als Stift bewertet wurde (s. nachstehend).
Die Ergebnisse für die Wandständigkeit und die Homogenität der Wurzelkanalfüllung und des Adhäsivzements der Wurzelkanalstifte sind in Tabelle 3 dargestellt. Da sowohl die Stifte, als auch Thermafil bei Zähnen mit mehreren Wurzeln/ Kanälen, in nur einen Kanal gesetzt wurden, sind im Befundungsbogen die Felder für weitere Kanäle mit „-“ belegt.

Wurzelkanalstift (Wertung 1 – 2 - 3):

Wandständigkeit	koronales Drittel		-	-	-
	mittleres Drittel		-	-	-
	apikales Drittel		-	-	-
Homogenität Adhäsivzement	koronales Drittel		-	-	-
	mittleres Drittel		-	-	-
	apikales Drittel		-	-	-
Freitext:					

Abbildung 27: Seite 2 des Befundbogen; qualitative Bewertung der einzelnen Wurzelkanaldrittel in Bezug auf Wandständigkeit des Wurzelkanalstiftes und Homogenität des Adhäsivzements mit gut=1; mittel=2; schlecht/ nicht eindeutig beurteilbar =3.

„Im DVT war es in den meisten Fällen nur schwer möglich eine eindeutige Beurteilung für die Homogenität und die Wandständigkeit der Wurzelkanalfüllung abzugeben. Daher wurde häufig die Note „3“ für „nicht eindeutig beurteilbar“ vergeben. Auch war eine klare Trennung zwischen Wurzelkanalfüllmaterial und Wurzelstift nur schwer bis gar nicht möglich. ... Ebenso war es mitunter schwierig die Länge der Wurzelkanalfüllung sauber zu beurteilen...“ (Euchner Publikation in Vorbereitung). Da durch die Fülltechnik (siehe Material und Methoden) eine einheitliche Länge geschaffen wurde (am Apex mit Scalpel die Guttapercha-Stifte abgetrennt), diese aber nicht der Länge entspricht, die in der Endodontie als perfekt bzw. gut angesehen wird und aufgrund der oben beschriebenen Problematik, wurde der Kompromiss getroffen, die Länge nicht zu bewerten.

Die Thermafil-Gruppe wird hier als Wurzelstift gewertet und in allen Dritteln befundet, in der Tabelle aber nur mit koronalem und mittlerem Drittel eingetragen um einen Vergleich zu den Stiften zu gewährleisten. Wenn es zu Artefakten kam, war in den meisten Fällen eine Befundung der apikalen Wurzelkanalfüllung und des Wurzelkanalstiftes nicht möglich und wurde mit „3“=nicht eindeutig beurteilbar, bewertet. Bei der Thermafil-Gruppe wird für den Adhäsivzement stellvertretend der Sealer gewertet. Da die Stifte nicht, bzw. nur minimal bis in den apikalen Wurzelbereich platziert wurden, findet hier keine Bewertung statt.

Tabelle 3: absolute Häufigkeiten für die 3 Geräte, die 3 Einstellungen im Bezug auf (Länge), Wandständigkeit und Homogenität der Wurzelkanalfüllungen im apikalen Bereich und auf Wandständigkeit und Homogenität des Adhäsivzement der Wurzelstifte im koronalen und mittleren Wurzel-Drittel, mit den Wertungen gut=1; mittel=2; schlecht/ nicht eindeutig beurteilbar =3. Römische Ziffern stehen für die Absolutzahlen. Für die Länge wurde aus schon beschriebenen Gründen immer „-“ eingesetzt.

a entspricht den Einstellungen 0,125 mm Voxel/ 26,9 s; b entspricht 0,2 mm Voxel/ 14,7 s; c entspricht 0,4 mm Voxel/ 4,8 s alle bei 120 kV und dem KaVo 3D eXam (digitaler Volumentomograph) 1. Ohne Aluminiumplatte 2. mit Aluminiumplatte.

d entspricht 6x4 cm; 0,085 mm Voxel/ 6,1 s; e entspricht 6x8 cm; 0,2 mm Voxel/ 13 s; f entspricht 6x8 cm; 0,3 mm Voxel/ 4,9 s alle bei 90 kV und dem KaVo Pan eXam Plus (digitaler Volumentomograph) 3. Ohne Metallartefakt-Reduktion 4. mit Metallartefakt-Reduktion.

Wurzelkanalfüllung apikal	1. KaVo 3D eXam			2. KaVo 3D eXam mit Alu			3. KaVo Pan eXam Plus ohne MAR			4. KaVo Pan eXam Plus mit MAR		
	a	b	c	a	b	c	d	e	f	d	e	f
Länge 1+2+3	-	-	-	-	-	-	-	-	-	-	-	-
Wandständigkeit 1	VII	IX	VII	-	-	-	-	I	-	-	-	-
Wandständigkeit 2	II	III	II	-	-	-	XI	IX	X	XI	XI	XI
Wandständigkeit 3	VI	III	VI	III	III	III	IV	V	V	IV	IV	IV
Homogenität 1	XII	XI	X	-	-	-	VII	X	IX	VII	IX	X
Homogenität 2	I	II	-	-	-	-	III	II	II	IV	II	II
Homogenität 3	II	II	V	III	III	III	V	III	IV	IV	IV	III
Wurzelkanalstift koronal & Mitte	1. KaVo 3D eXam			2. KaVo 3D eXam mit Alu			3. KaVo Pan eXam Plus ohne MAR			4. KaVo Pan eXam Plus mit MAR		
	a	b	c	a	b	c	d	e	f	d	e	f
Wandständ. koronal 1	VI	VI	IV	-	-	-	III	III	IV	IV	IV	IV
Wandständ. Mitte 1	V	V	V	-	-	-	III	V	IV	III	III	III
Wandständ. koronal 2	VI	V	V	-	-	-	V	III	IV	IV	III	III
Wandständ. Mitte 2	VI	V	V	-	-	-	IV	III	V	V	V	III
Wandständ. koronal 3	VI	VII	IX	VI	VI	VI	X	XII	X	X	XI	XI
Wandständ. Mitte 3	VII	IIX	IIX	VI	VI	VI	XI	X	IX	X	X	XII
Hom. Adh.zem. kor 1	IV	IV	IV	-	-	-	III	IV	II	I	I	II
Hom. Adh.zem. Mitte 1	V	III	III	-	-	-	III	III	III	II	II	II
Hom. Adh.zem. kor 2	V	IV	IV	-	-	-	IV	V	V	V	VI	VI
Hom. Adh.zem. Mitte 2	V	VI	V	-	-	-	V	V	V	VI	V	VI
Hom. Adh.zem. kor 3	IX	X	X	VI	VI	VI	XI	IX	XI	XII	XI	X
Hom. Adh.zem. Mitte 3	IIX	IX	X	VI	VI	VI	X	X	X	X	XI	X

Zu erkennen ist, dass sich für die „3“-er Wertung hohe Absolutzahlen ergeben. Dies kommt zustande, da aufgrund der vielen Artefakte oft keine Bewertung der Wurzelkanalfüllung und des Wurzelstiftes möglich war und es als „nicht eindeutig beurteilbar“ befundet wurde. Vorallem die Gruppe 3 & 6 war, aufgrund der starken Artefakte, kaum zu befunden (s. folgend Artefakte). Jedoch wurde bei der Wurzelfüllung die Gruppe 6 nicht gewertet, sonst wären hier die Absolutzahlen für „3er“-Wertungen auch höher als „1er“- und „2er“-Wertungen. Es gibt geräteinterne Unterschiede für die jeweiligen Einstellungen, d.h. zwischen den Volumina und beim KaVo 3D eXam zusätzlich noch die Einstellung mit oder ohne MAR, die zwischen 1 und 3 Absolutwerten ausmachten, jedoch nie mehr. Kein Wert war ungewöhnlich ausgefallen. Da mit der Aluminiumplatte nur Gruppe 3 & 6 gescannt wurden, ergaben sich hier nur diese Absolutwerte und man sieht, das in jedem Fall mit „3“ bewertet wurde, da die Artefakte in der Gruppe, selbst mit „Aluminium-Filter“, eine Bewertung unmöglich machten. Im Bezug auf die Bewertung der Wurzelkanalfüllungen und der Wurzelkanalstifte, ergab sich kein Mehrwert bei den Aufnahmen mit Aluminium-Platte.

3.4 Befundungsbogen spezifischer Teil (Artefakte)

Da sich für alle Testgruppen in beiden DVT-Geräten, mit allen untersuchten Einstellungen in der Axialansicht Artefakte ergaben, wurde das Hauptaugenmerk bei der Befundung der Artefakte auf die Längsschnitte (koronal und sagittal) gelegt. Dies erscheint sinnvoll, da sich sogar bei der Kontroll-Gruppe, bei einer Einstellung, in der Axialansicht, -nicht jedoch in der koronalen und sagittalen Ansicht- durch die Zahnhartsubstanz eo ipso Artefakte ergaben, wie Abbildung 28 zeigt.

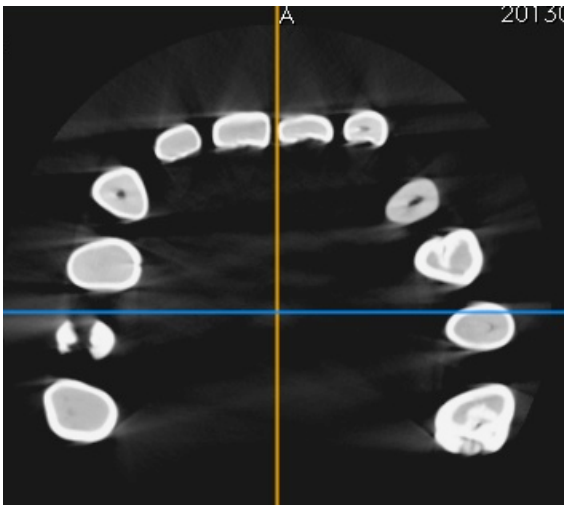

Abbildung 28: Axialansicht der festen Nachbar- und Kontrollzähne im koronalen Bereich. 0,2 Voxel Auflösung, KaVo Pan eXam Plus (digitaler Volumentomograph) ohne Metallartefakt-Reduktion. Es ist eine deutliche Artefaktbildung, erkennbar an hyper- und hypodensen Streifenbildungen, zu sehen.

In den Sagittal- und Koronalschnitten wurde die jeweilige Wurzel der Testzähne zur Befundung, wie schon erwähnt, in drei gleiche, gedachte Teilabschnitte unterteilt; in apikales, mittleres und koronales Wurzeldrittel. Zur Auswertung diente folgender Abschnitt des Befundungsbogen auf Seite 2; hier wurde eingetragen wodurch ein Artefakt ausgelöst wurde und wo dieses Artefakt überall sichtbar ist, d.h. obwohl z.B. das Aufbaumaterial nur koronal am Zahn zu finden ist, kann es ein Artefakt auslösen, welches nach apikal ausstrahlt, deshalb auch an dieser Stelle die Unterteilung in alle Drittel:

Wurzelkanalstift (Wertung 1 – 2 - 3):

Wandständigkeit	koronales Drittel		-	-	-
	mittleres Drittel		-	-	-
	apikales Drittel		-	-	-
Homogenität Adhäsivzement	koronales Drittel		-	-	-
	mittleres Drittel		-	-	-
	apikales Drittel		-	-	-
Freitext:					

Artefakte:

		im Testzahn	im Nachbarzahn mesial	im Nachbarzahn distal
WF-Material	koronales Drittel			
	mittleres Drittel			
	apikales Drittel			
Freitext:				
Wurzelstift	koronales Drittel			
	mittleres Drittel			
	apikales Drittel			
Freitext:				
Frakturierte Instrumente	koronales Drittel			
	mittleres Drittel			
	apikales Drittel			
Freitext:				
Seitenkanäle	koronales Drittel			
	mittleres Drittel			
	apikales Drittel			
Freitext:				
Risse (quer/längs)	koronales Drittel			
	mittleres Drittel			
	apikales Drittel			
Freitext:				
Aufbaumaterial/Stiftkopf	koronales Drittel			
	mittleres Drittel			
	apikales Drittel			
Freitext:				

Abbildung 29: Seite 2 des Befundungsbogens. Hier wurden die Artefakte beschrieben, d.h. von was sie ausgelöst wurden, in welchem Wurzelabschnitt und ob sie auf den Testzahn begrenzt waren oder auf den mesialen und/oder distalen Nachbarzahn ausstrahlten.

Hierzu wurden zuerst, wie auch bei den „Besonderheiten“ in der vorausgehenden Tabelle 2, die absoluten Häufigkeiten ausgezählt und Tabelle 4 und 5 erstellt:

Tabelle 4: absolute Häufigkeiten für die 3 Geräte, die 3 Einstellungen im Bezug auf Artefakte, bedingt durch das Wurzelfüll-Material, den Wurzelstift, ein frakturiertes Instrument, Seitenkanäle, das Aufbaumaterial oder Risse (quer/längs), die hier als „Artefakte“ zusammengefasst werden. Arabische Ziffern stehen für die Absolutzahlen. Thermafil (Füllmaterial) wird hier als Wurzelstift gewertet, obwohl es thermoplastischem Wurzelfüll-Material entspricht. Befundungsdurchgang 2 in blau; 3 in rot

a entspricht den Einstellungen 0,125 mm Voxel/ 26,9 s; b entspricht 0,2 mm Voxel/ 14,7 s; c entspricht 0,4 mm Voxel/ 4,8 s alle bei 120 kV und dem KaVo 3D eXam (digitaler Volumentomograph) 1. Ohne Aluminiumplatte 2. mit Aluminiumplatte.

d entspricht 6x4 cm; 0,085 mm Voxel/ 6,1 s; e entspricht 6x8 cm; 0,2 mm Voxel/ 13 s; f entspricht 6x8 cm; 0,3 mm Voxel/ 4,9 s alle bei 90 kV und dem KaVo Pan eXam Plus (digitaler Volumentomograph) 3. Ohne Metallartefakt-Reduktion 4. mit Metallartefakt-Reduktion.

Artefakte **Durchgang 2** **Durchgang 3**	1. KaVo 3D eXam			2. KaVo 3D eXam mit Alu			3. KaVo Pan eXam Plus ohne MAR			4. KaVo Pan eXam Plus mit MAR		
	a	b	c	a	b	c	d	e	f	d	e	f
WF-Material	6/4	8/6	6/4	0	0	0	15/14	11/13	12/15	14/14	14/15	12/15
Wurzelstift	12/11	12/8	12/10	6/6	6/6	6/6	17/15	17/17	17/18	15/15	17/17	17/18
Frakt. Instr.	0	0	0	0	0	0	0	0	0	0	0	0
Seitenkanäle	0	0	0	0	0	0	0	0	0	0	0	0
Aufbaumaterial	13/14	18/18	16/15	0	0	0	15/13	16/18	16/18	13/13	17/18	17/18
Riss(quer/längs)	0	0	0	0	0	0	0	0	0	0	0	0

Bei der Auszählung der absoluten Häufigkeiten für die Artefakte stimmten Durchläufe 2 und 3 nicht zu 100% überein, so dass hier die Absolutzahlen für Befundungsdurchlauf 2 und 3 dargestellt sind. Der Übersicht wegen wurde in nachstehender Tabelle das arythmetische Mittel errechnet.

Tabelle 5: absolute Häufigkeiten für die 3 Geräte, die 3 Einstellungen im Bezug auf Artefakte, bedingt durch das Wurzelfüllmaterial, den Wurzelstift, ein frakturiertes Instrument, Seitenkanäle, das Aufbaumaterial oder Risse (quer/längs), die hier als „Artefakte“ zusammengefasst werden. Arabische Ziffern stehen für die Absolutzahlen. Thermafil (Füllmaterial) wird hier als Wurzelstift gewertet, obwohl es thermoplasitschem Wurzelfüllmaterial entspricht. Befundungsdurchgang 2 und 3 sind hier gemittelt dargestellt.

a entspricht den Einstellungen 0,125 mm Voxel/ 26,9 s; b entspricht 0,2 mm Voxel/ 14,7 s; c entspricht 0,4 mm Voxel/ 4,8 s alle bei 120 kV und dem KaVo 3D eXam (digitaler Volumentomograph) 1. Ohne Aluminiumplatte 2. mit Aluminiumplatte.

d entspricht 6x4 cm; 0,085 mm Voxel/ 6,1 s; e entspricht 6x8 cm; 0,2 mm Voxel/ 13 s; f entspricht 6x8 cm; 0,3 mm Voxel/ 4,9 s alle bei 90 kV und dem KaVo Pan eXam Plus (digitaler Volumentomograph) 3. Ohne Metallartefakt-Reduktion 4. mit Metallartefakt-Reduktion.

Artefakte gemittelt	1. KaVo 3D eXam			2. KaVo 3D eXam mit Alu			3. KaVo Pan eXam Plus ohne MAR			4. KaVo Pan eXam Plus mit MAR		
	a	b	c	a	b	c	d	e	f	d	e	f
WF-Material	5	7	5	0	0	0	14,5	12	13,5	14	14,5	13,5
Wurzelstift	11,5	10	11	6	6	6	16	17	17,5	15	17	17,5
Frakt. Instr.	0	0	0	0	0	0	0	0	0	0	0	0
Seitenkanäle	0	0	0	0	0	0	0	0	0	0	0	0
Aufbaumaterial	13,5	18	15,5	0	0	0	14	17	17	13	17,5	17,5
Riss(quer/längs)	0	0	0	0	0	0	0	0	0	0	0	0

Thermafil wurde hier als Wurzelstift gewertet, obwohl es thermoplastischem WF-Material entspricht. Man kann der Tabelle entnehmen, dass nur das Aufbau-, Wurzelfüllmaterial und die Wurzelstifte Artefakte machen. Das Aufbaumaterial hatte teilweise Blasen (s. Abbildung 47), diese bedingten jedoch keine Artefakte. Des weiteren kann man, außer bei den Gruppen, deren Wurzelstiftmaterial keine Artefakte macht, nicht sagen ob die Artefakte vom Aufbau oder vom Stiftkopf, der vom Aufbaumaterial umgeben ist, ausgelöst werden; hierauf wird in der Diskussion noch genauer eingegangen. An dieser Stelle soll es nur erwähnt werden, da in der weiteren Auswertung das Aufbaumaterial nicht berücksichtigt wird. Ein anschauliches Beispiel eines Artefaktes, was mit einer Pathologie verwechselt werden kann soll Abbildung 30 liefern:



Abbildung 30: Aufnahme der Testzähne 1^3 (links) und 1^5 (rechts), in der Mitte der feste Nachbarzahn (Oberkiefer 4er) mit dem KaVo 3D eXam (digitaler Volumentomograph), 0,2 Voxel Auflösung ohne Aluminumplatte. Zu erkennen ist koronal am 4er unter der Schmelzschicht eine dunklere Zone (=Aufhärtungsartefakt; schwarze Pfeile), die von den Aufbauten der Testzähne, bzw. der Retentionsköpfe ihrer Stifte kommt und mit einer Karies verwechselt werden kann.

Auf Artefakte, bedingt durch Wurzelfüllmaterial, wird im Diskussions-Teil genauer eingegangen, Bezug nehmend auf die Dissertation in Vorbereitung von Doktorand Walker.

Somit wurde bei der weiteren Auswertung der Fokus auf die Artefakte, bedingt durch Wurzelkanalstifte (auch Thermafil) bei beiden Geräten in den drei verschiedenen Einstellungen, gerichtet und die Reproduzierbarkeit der einzelnen DVT ausgerechnet um die Aussagekraft der Messungen zu bewerten. Hierfür wurden Kontingenztafeln erstellt und die Befundungsdurchläufe 2 und 3 in Tabelle 6 und 7 gegenübergestellt. Dabei wurden die Artefakte in fünf Ausprägungsgrade unterteilt, die nachfolgend erklärt sind:

++ bedeutet im Testzahn selbst und in beiden Nachbarzähnen ist ein Artefakt ausgelöst vom Stift desselben Testzahns zu erkennen.
+ ein Artefakt im Testzahn und in nur einem der beiden Nachbarzähne.
0 ein Artefakt im Testzahn in allen Drittel
- ein Artefakt im Testzahn in nur einem oder zwei Dritteln
-- kein erkennbares Artefakt im Testzahn oder den beiden Nachbarzähnen:

Tabelle 6: Gegenüberstellung aller gemessenen Ausprägungsgrade des zweiten und dritten Auswertungsdurchlaufs des KaVo 3D eXam (digitaler Volumentomograph). Rot= alle Messungen die übereinstimmen, grün= alle Messungen die um einen Ausprägungsgrad abweichen.

3D eXam	3. Auswertungsdurchl.					
2.Auswertungsdurchl.	--	-	0	+	++	Gesamtergebnis
--	18					18
-		1				1
0			29	1		30
+				12	4	16
++				2	5	7
Gesamtergebnis	18	1	29	15	9	72

Tabelle 7: Gegenüberstellung aller gemessenen Ausprägungsgrade des zweiten und dritten Auswertungsdurchlaufs des KaVo Pan eXam Plus (digitaler Volumentomograph). Rot= alle Messungen die übereinstimmen, grün= alle Messungen die um einen Ausprägungsgrad abweichen, blau= alle Messungen, die um 2 Ausprägungsgrade abweichen.

3D Pan eXam Plus	3. Auswertungsdurchl.					
2.Auswertungszyklus	--	-	0	+	++	Gesamtergebnis
--	6		1			7
-		1	1			2
0	1	2	59			62
+				4	1	5
++					32	32
Gesamtergebnis	7	3	61	4	33	108

Tabelle 6 zeigt, dass es bei der Auswertung in den beiden Befundungsdurchläufen 2 und 3 des KaVo 3D eXam genau 65 Übereinstimmungen und 7 Abweichungen um einen Ausprägungsgrad gibt.

Tabelle 7 zeigt, dass es bei der Auswertung in den beiden Befundungsdurchläufen 2 und 3 des KaVo Pan eXam Plus genau 102 Übereinstimmungen, 4 Abweichungen um einen und 2 Abweichungen um zwei Ausprägungsgrade gibt.

Bei der weiteren Auswertung der Ergebnisse wurde untersucht, ob die Aluminium-Platte und der Metallartefakt-Reduktions-Algorithmus einen Unterschied beim Auftreten von Artefakten machte, im Vergleich zu den Aufnahmen ohne diese Techniken.

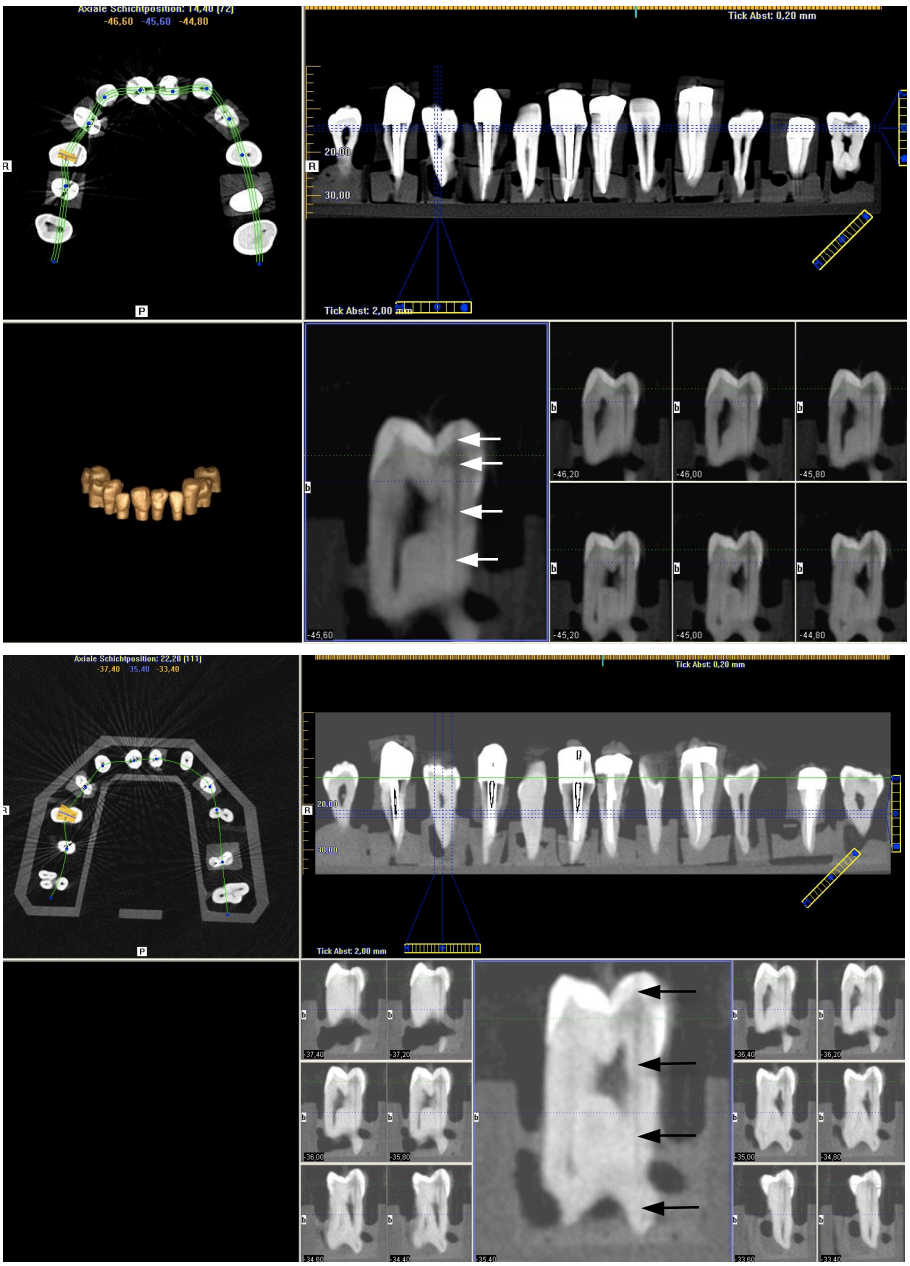

Abbildung 31: obere Abbildung: Implantatansicht des KaVo 3D eXam (digitaler Volumentomograph), 0,2 Voxel Auflösung ohne Aluminiumplatte; in der Detailansicht ist vergrößert der feste Nachbarzahn (Oberkiefer 4er) zu erkennen in den sich der Keramik-Stift des Testzahnes 3^3 und/oder 3^5 als Artefakt hineinprojiziert (Aufhärtungsartefakt; weiße Pfeile).

Unteres Bild: gleiches Gerät und Einstellungen wie oben mit Aluminiumplatte; wieder ist die Projektion des Keramikstifts (Artefakt) erkennbar (schwarze Pfeile). Grauwerte weichen leicht ab in den beiden Abbildungen.

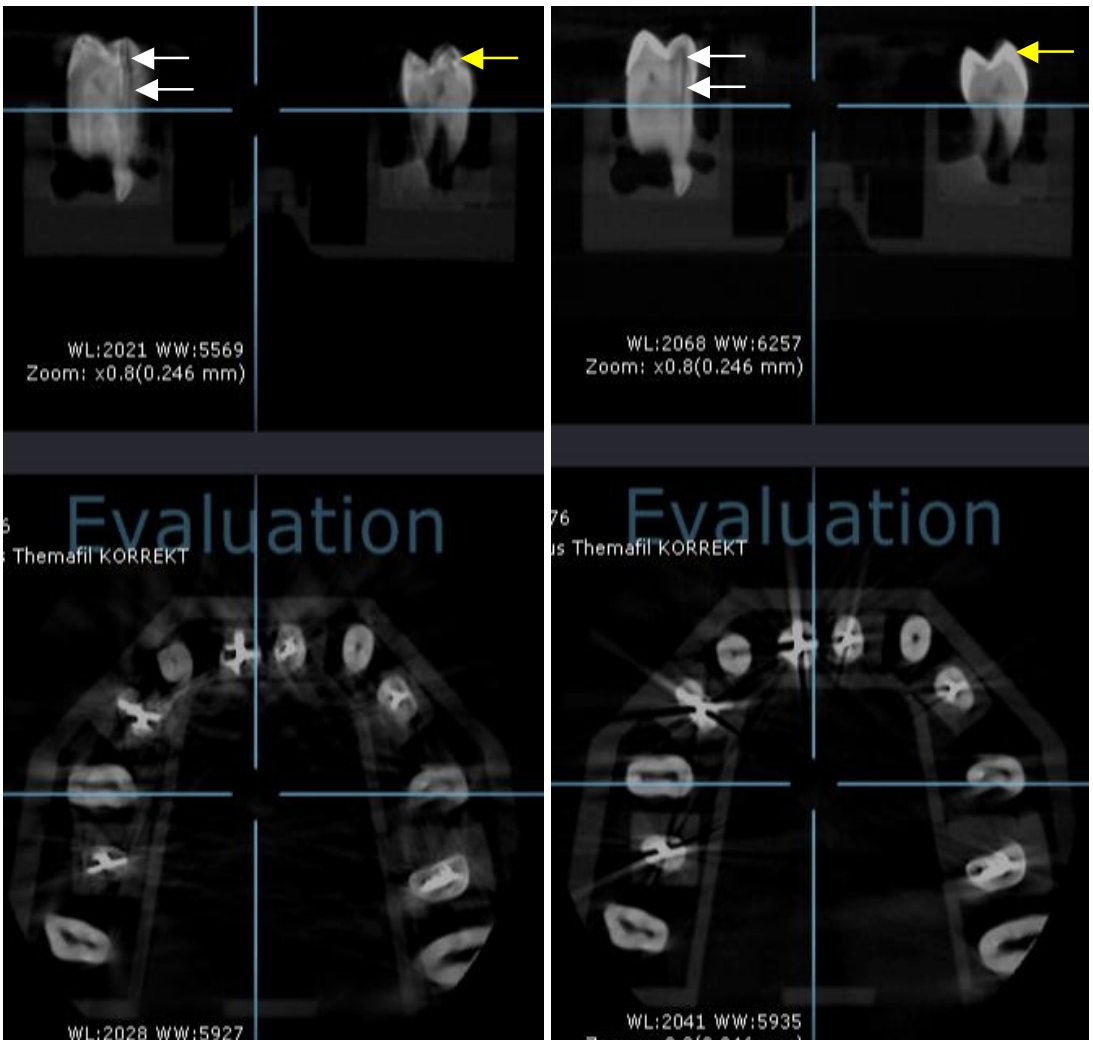

Abbildung 32: Links: Aufnahme des KaVo 3D eXam Plus (digitaler Volumentomograph) , 0,2 Voxel Auflösung mit Metallartefakt-Reduktion der Gruppen 3 und 6 in der Multiplanaren Ansicht (Ausschnitt). Unten die axiale Ansicht des Zahnbogens, oben der Nachbarzahn der Testzähne 3^3 und 3^6, wie in Abbildung 30, mit der Projektion des Keramikstiftes (Aufhärtung; weiße Pfeile). Die Aufnahme des Zahnes wirkt im Sagittalschnitt unschärfer und verwaschen im Vergleich zu der Rechten ohne Metallartefakt-Reduktion (vergleiche gelbe Pfeile).

Rechts: Gleiches Gerät, gleiche Einstellungen aber ohne Metallartefakt-Reduktion. Im Nachbarzahn sind wieder Projektionen des Keramikstiftes (=Artefakt; weiße Pfeile) ersichtlich.

Da man den Absolutdaten aus Tabelle 5 und der Abbildung 31 und 32 dieser Studie entnehmen kann, dass die Aluminiumplatte beim KaVo 3D eXam keinen eindeutigen Mehrwert bei der Artefaktunterdrückung brachte, ebenso wenig wie die Metallartefaktreduktion beim KaVo Pan eXam Plus, wurden die beiden Optionen in der weiteren Auswertung nicht berücksichtigt. Da die Auswertung der Artefakte rein quantitativ ist und nicht die Qualität der Artefakte untersucht wurde, muss hier darauf hingewiesen werden, dass die MAR und die Aluminiumplatte in einzelnen Fällen, subjektiv betrachtet, eine Abschwächung zur Folge hatten (vor allem in der Axialansicht siehe Abbildung 32), aber in keinem Fall ein Artefakt komplett unterdrückt wurde. Zu-

dem wurde festgestellt, dass, wie in Abbildung 32 (gelbe Pfeile) ersichtlich, die Bilder unschärfer, verschwommener und verwaschener als die ohne MAR aussehen.

Die im August 2013 veröffentlichte s2k-Leitlinie der DGZMK für die dentale digitale Volumentomografie, besagt dass die DVT in der Endodontie zur Beurteilung zu Rat gezogen werden darf. Es wird postuliert, dass dann die kleinste Voxelgröße notwendig und ratsam ist. Dies soll in den nachfolgenden Ergebnissen und in der Diskussion, kritisch betrachtet und bewertet werden. Dazu werden die Artefakte bei schon bekannten Einstellungen miteinander verglichen und gegenübergestellt.

Nachdem in Tabelle 6 und 7 die allgemeine Reproduzierbarkeit dargestellt wurde, wurde weiter auf die Artefakte bei den einzelnen Voxelgrößen in den beiden DVT eingegangen und diese vergleichend in Diagrammen dargestellt. Hierbei gab es in den einzelnen Test-Gruppen für die jeweilige Artefaktausprägung den Maximalwert 3 (3 Test-Zähne, pro Zahn maximal 1) und jeder Befundungsdurchgang erhielt den Punktewert 0,5 pro Zahn, da die Reproduzierbarkeit nachgewiesen wurde, aber dennoch leichte Schwankungen zwischen den Befundungsdurchläufen 2 und 3 vorkamen. Die Diagramme in den Abbildungen 33, 34 ,35 ,36 und 37 werden in der Diskussion besprochen.

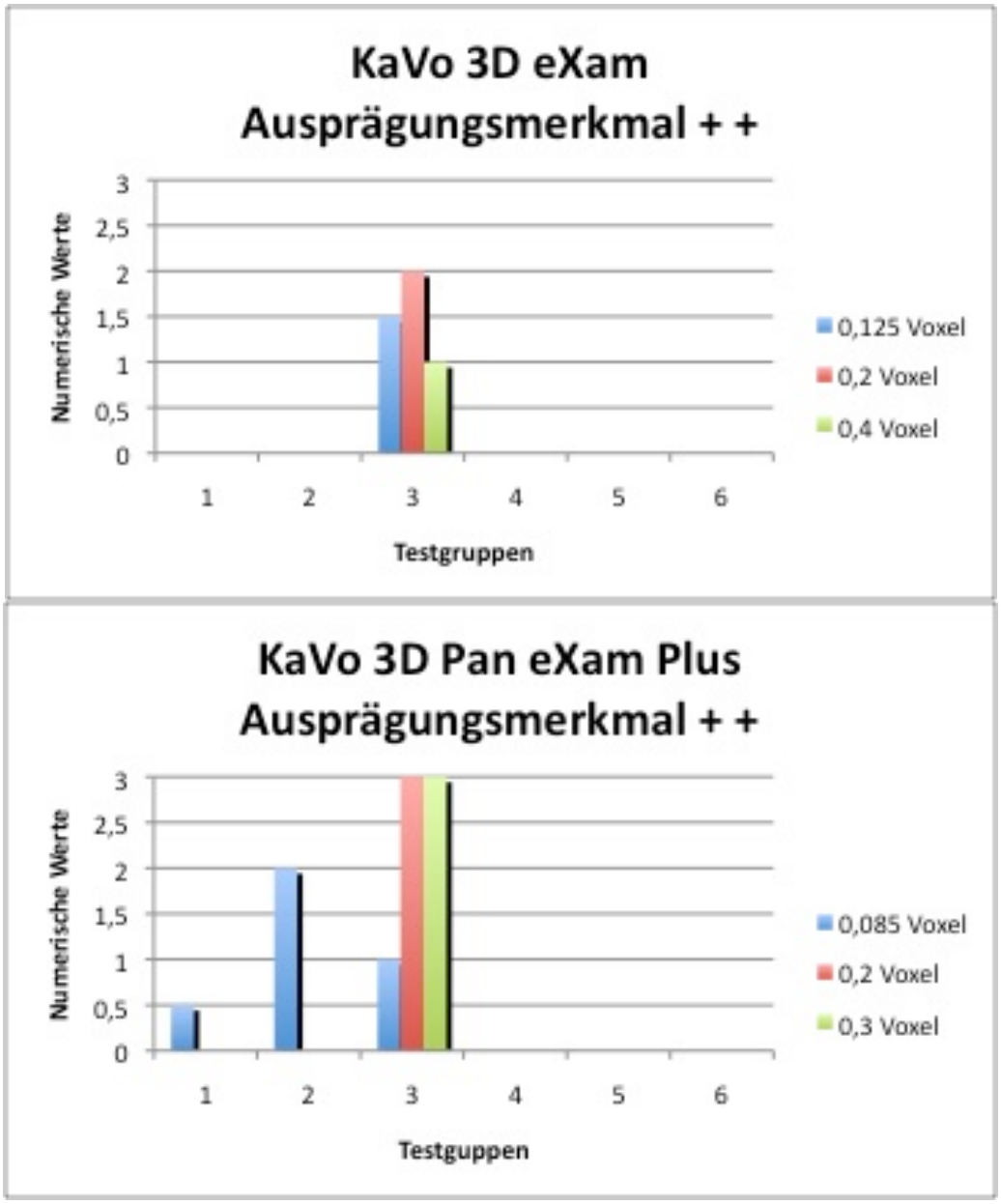

Abbildung 33: Anzahl des Vorkommens des Ausprägunsmerkmal ++ in den 6 Testgruppen bei den beiden digitalen Volumentomographen (KaVo 3D eXam und Pan eXam Plus) und den 3 verschiedenen Voxelgrößen (Auflösungen).

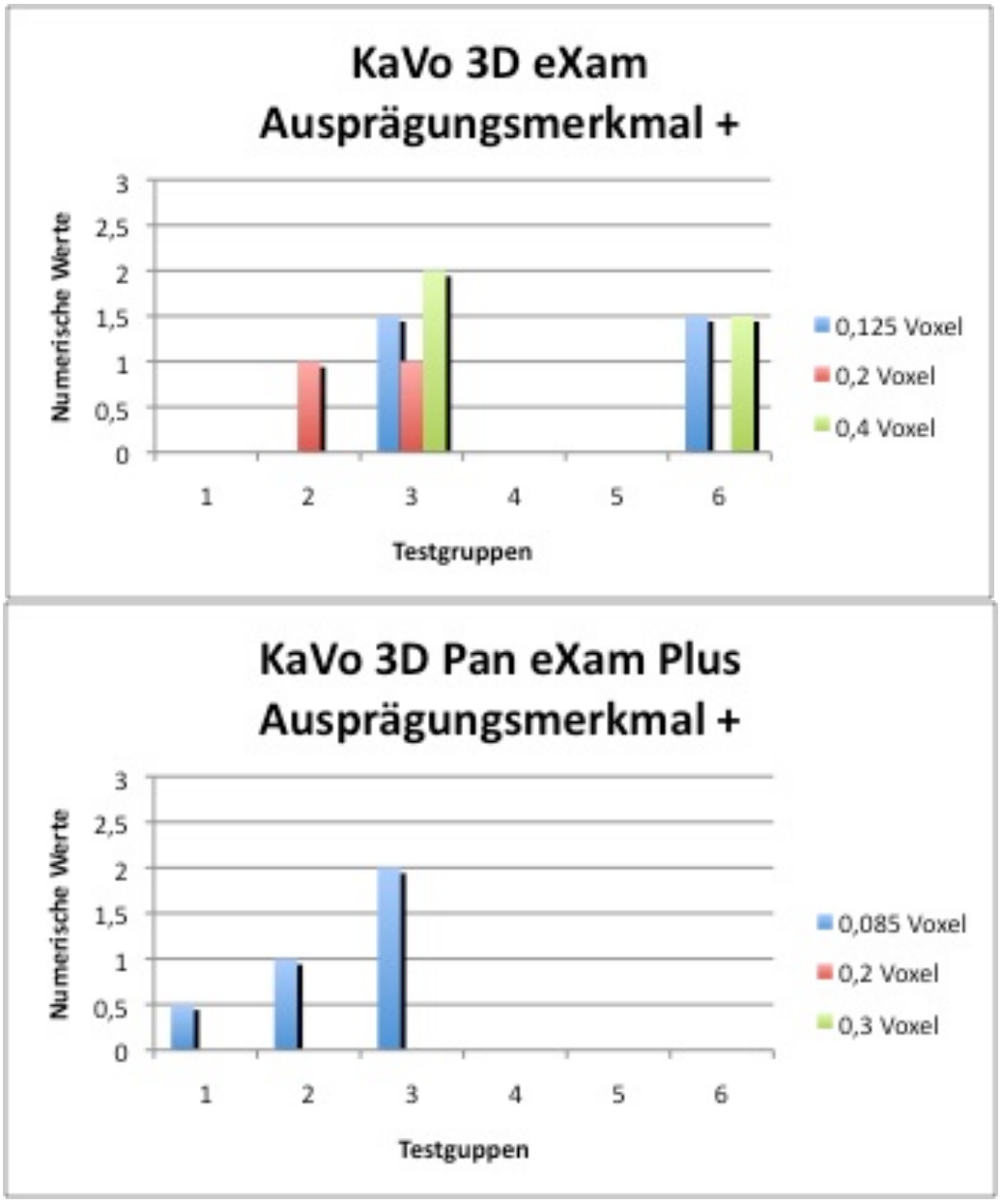

Abbildung 34: Anzahl des Vorkommens des Ausprägunsmerkmal + in den 6 Testgruppen bei den beiden digitalen Volumentomographen (KaVo 3D eXam und Pan eXam Plus) und den 3 verschiedenen Voxelgrößen (Auflösungen).

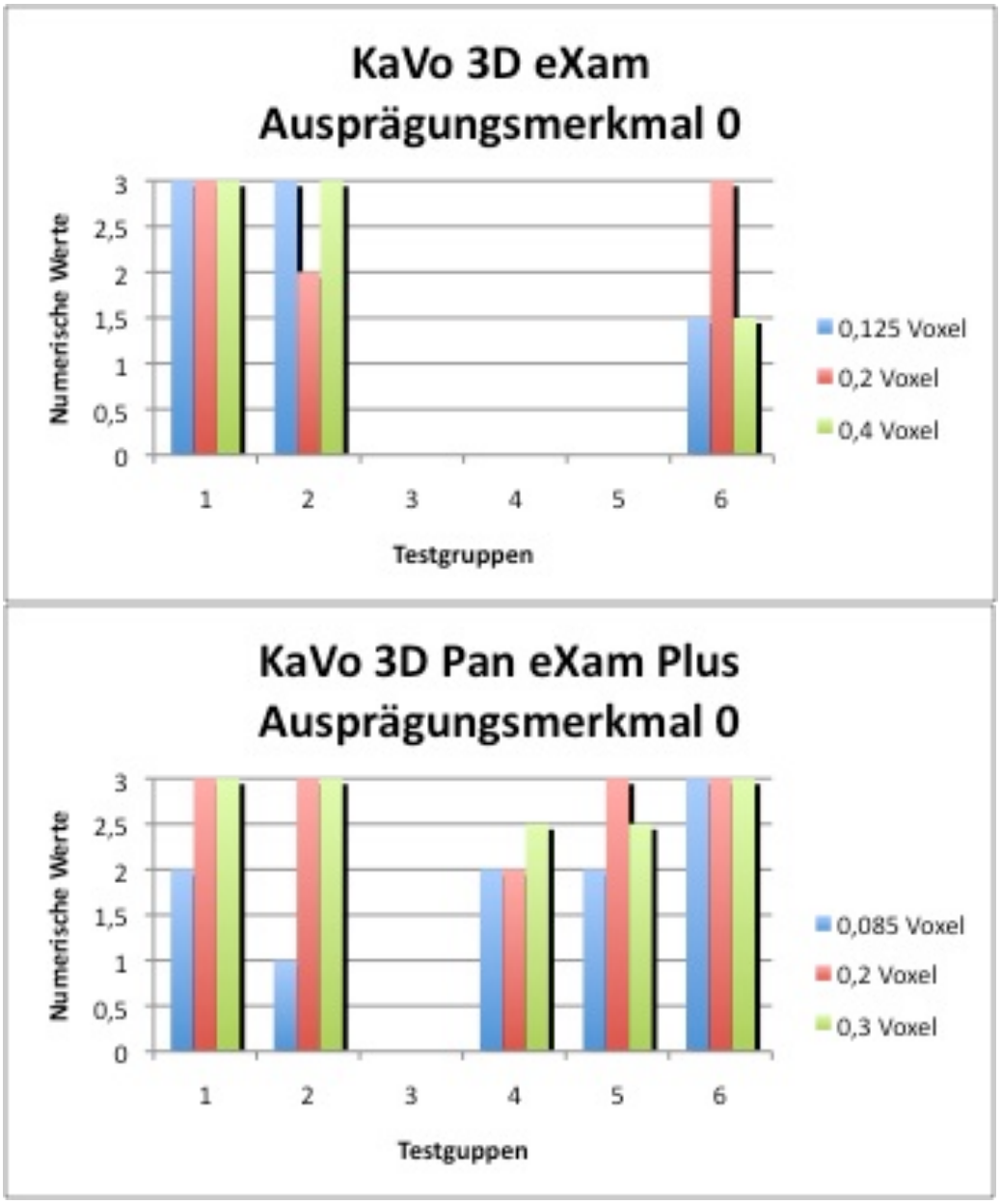

Abbildung 35: Anzahl des Vorkommens des Ausprägunsmerkmal 0 in den 6 Testgruppen bei den beiden digitalen Volumentomographen (KaVo 3D eXam und Pan eXam Plus) und den 3 verschiedenen Voxelgrößen (Auflösungen).

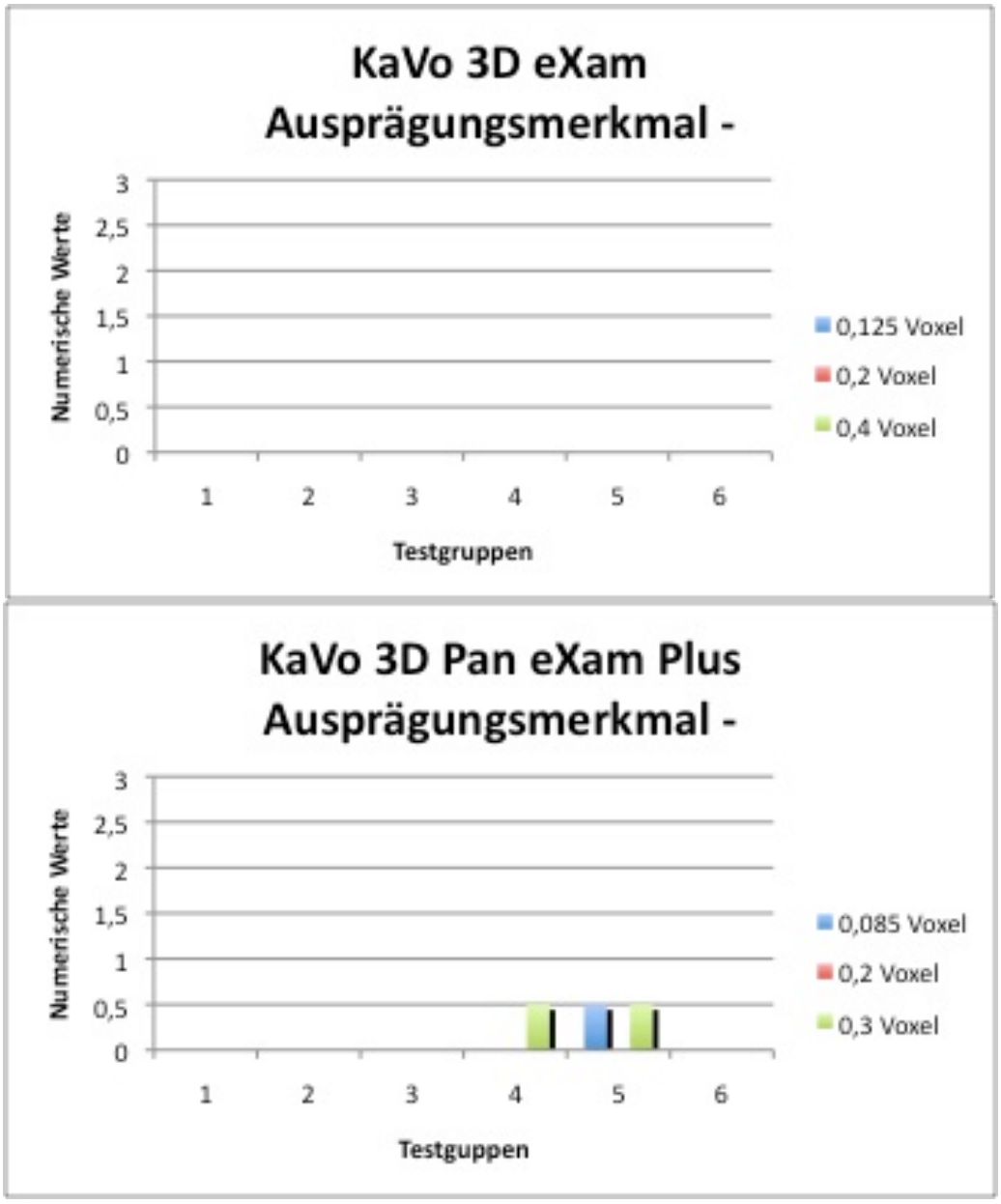

Abbildung 36: Anzahl des Vorkommens des Ausprägunsmerkmal - in den 6 Testgruppen bei den beiden digitalen Volumentomographen (KaVo 3D eXam und Pan eXam Plus) und den 3 verschiedenen Voxelgrößen (Auflösungen).

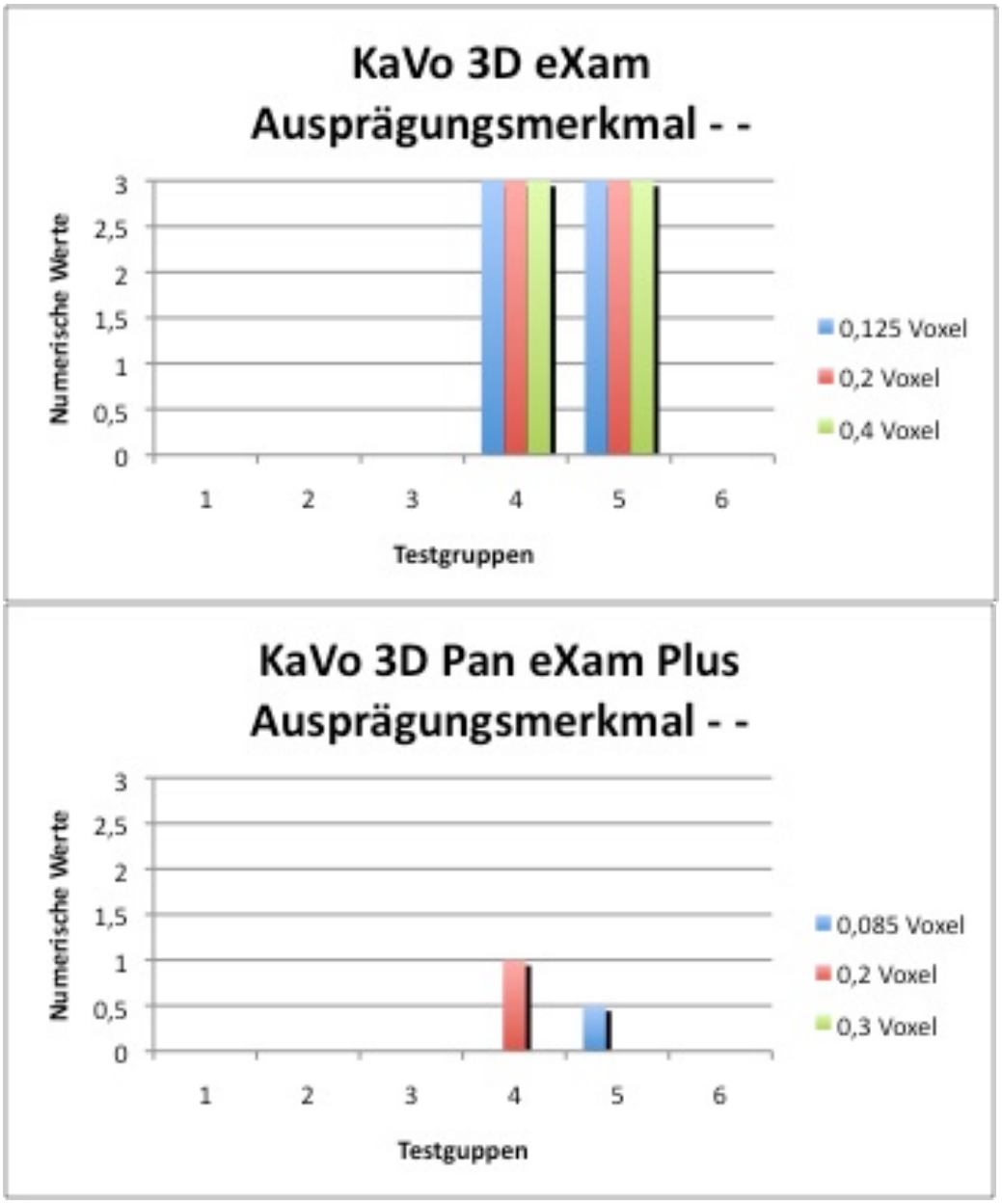

Abbildung 37: Anzahl des Vorkommens des Ausprägunsmerkmal - - in den 6 Testgruppen bei den beiden digitalen Volumentomographen (KaVo 3D eXam und Pan eXam Plus) und den 3 verschiedenen Voxelgrößen (Auflösungen).

Doktorand Walker untersuchte in seiner Dissertation „ Vergleichende Analyse diverser Wurzelfüllmaterialien in digitalen Volumentomogrammen.“ Diverse Wurzelfüllmaterialien auf Artefakte in verschiedenen DVT und erklärt die Artefaktbildung folgendermaßen: „Um Materialien eine höhere Radioopazität und damit eine differenziertere Darstellung in der Röntgenaufnahme zu verleihen werden oft anorganische Füllstoffe zugesetzt. Es sind dann Elemente mit höheren Ordnungszahlen zugesetzt, die dadurch vermehrt Röntgenstrahlung am Durchgang hemmt und somit als stärkere Verschattung detektiert wird. Diese Stoffe können Elemente wie Barium (Ba), Strontium (Sr) Zirkonium (Zr), Bismut (Bi) oder Titan (Ti) sein. ... Inhaltsstoffe von Wurzelfüllmaterialen sind unter anderem Zirkoniumoxid, Bariumsulfat oder Bismutderivate.“ (Walker Publikation in Vorbereitung). Dies erklärt die Artefaktbildung, bei den im allgemeinen Teil beschriebenen apikalen Guttaperchastiften und bei den Thermafil-Wurzelfüllungen. Gewollter Röntgenkontrast für die Kontrolle, mittels 2D-Zahnfilm, nach erfolgter endodontischer Behandlung, führt bei dreidimensionalen Techniken häufig zu Artefakten. Um dies genauer zu Untersuchen wurde ein Bestandteil der Thermafil-Stifte im DVT untersucht. Hauptsächlich bestehen die Thermafil-Stifte aus natürlicher Guttapercha als Ummantelung des Stiftkerns, der im Wesentlichen Wolfram, Polysulfone, Zink-Oxide, Farbpigmente und Barium-Sulfat enthält. Letztgenanntes wird in der Radiologie als Röntgenkontrastmittel benutzt. Deshalb wurde hierauf der Hauptaugenmerk gelegt und ein zylindrisches Gefäß aus Kunststoff, das keine Artefakte im DVT verursacht, damit befüllt und mit den drei bekannten Einstellungen im KaVo 3D eXam gescannt. Hierbei ergaben sich nur im axialen Schnitt leichte Artefakte, nicht mit denen des Thermalfil-Stiftes zu vergleichen. Die weiteren Bestandteile/ die Zusammensetzungen müssen noch weiter auf Artefakte untersucht werden. Auch oben genanntes Zirkoniumoxid, das zur Röntgen-Opazität beiträgt und bei Wurzelfüllmaterialien zur guten, röntgenologischen, zweidimensionalen Darstellung gewollt ist, verursacht starke Artefakte bei Gruppe 3, da die Stifte aus dieser Gruppe aus Zirkoniumdioxid-Keramik bestehen (siehe Abbildungen 39, 40, 41 und 42 links/ Diskussion).



Abbildung 38: Probendose mit Bariumsulfat-Suspension (Micropaque flüssig, Guerbert GmbH, 65843 Sulzbach) im KaVo 3D eXam (digitaler Volumentomograph) positioniert.

Um näher auf den Aspekt der Artefaktbildung unter realeren Bedingungen, d.h. mit natürlichem, humanen Hart- und Weichgewebe, einzugehen, wurden Aufnahmen des Doktoranden Werner (Werner Publikation in Vorbereitung) betrachtet und im Folgenden kurz beschrieben und mit den Ergebnissen dieser Studie vergleichend dargestellt und diskutiert. Gleiches geschah mit einer Patientenaufnahme.



Abbildung 39: Implantat-Ansicht der eXam-Vision Software, des KaVo 3D eXam (digitaler Volumentomograph; 0,125 Voxel Auflösung) eines humanen Unterkieferknochen mit Zähnen und verschiedenen Implantaten. Oben links der Axialschnitt, rechts daneben die Panorama-Ansicht und darunter die Sagittalschnitte. Im großen und in den kleinen Fenstern: Keramik-Implantat, von dem starke Artefakte ausgehen (schwarze und weiße Pfeile); interne Implantat-Artefakte ähnlich wie die der Testgruppe 3 und der Keramik-Krone (siehe Abbildung 40 und 41), die Artefakte um das Implantat sind Metallartefakte (gelbe Pfeile). Quelle: Mit freundlicher Genehmigung von Doktorand Werner

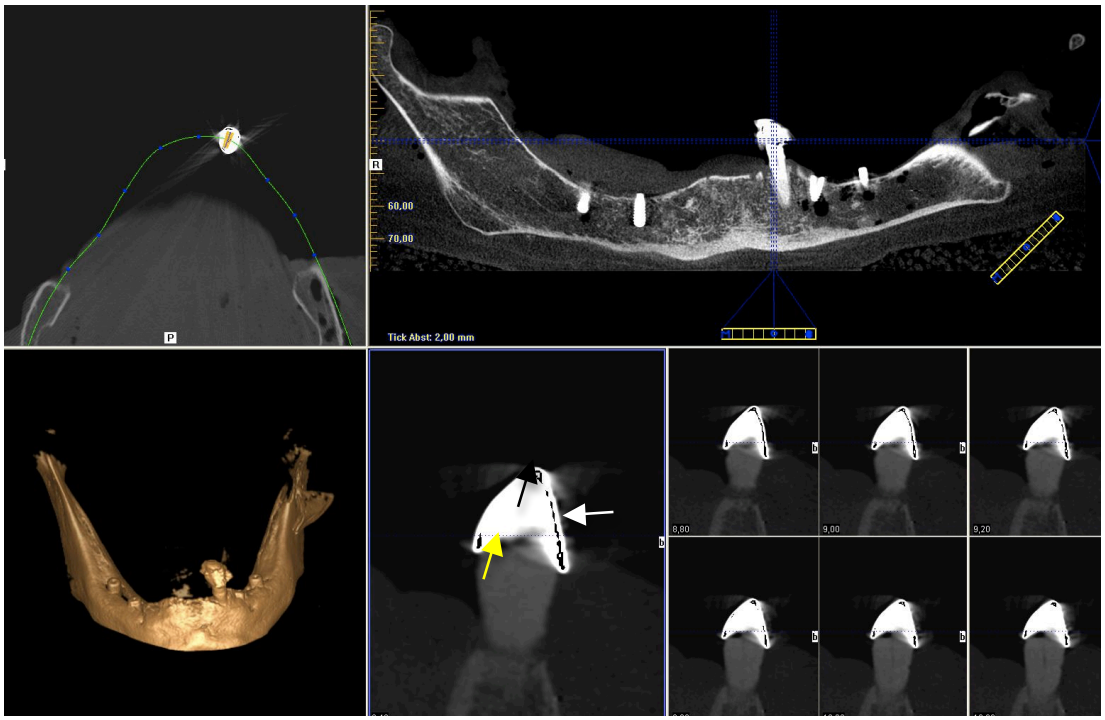

Abbildung 40: Implantat-Ansicht der eXam-Vision Software, des KaVo 3D eXam (digitaler Volumentomograph; 0,2 Voxel Auflösung) eines humanen Unterkieferknochen mit Zähnen und verschiedenen Implantaten. Oben links der Axialschnitt, rechts daneben die Panorama-Ansicht und darunter die Sagittalschnitte. Im großen und in den kleinen Fenstern ist ein Zahn mit Keramik-Krone zu sehen, von der starke Artefakte ausgehen (schwarzer und weißer Pfeil), interne Kronenartefakte ähnlich wie die der Testgruppe 3 und des Keramik-Implantat (siehe Abb 39 und 41), das Artefakt um den zervikalen Anteil der Krone ist ein Auslöschungsartefakt (gelber Pfeil). Quelle: Mit freundlicher Genehmigung von Doktorand Werner

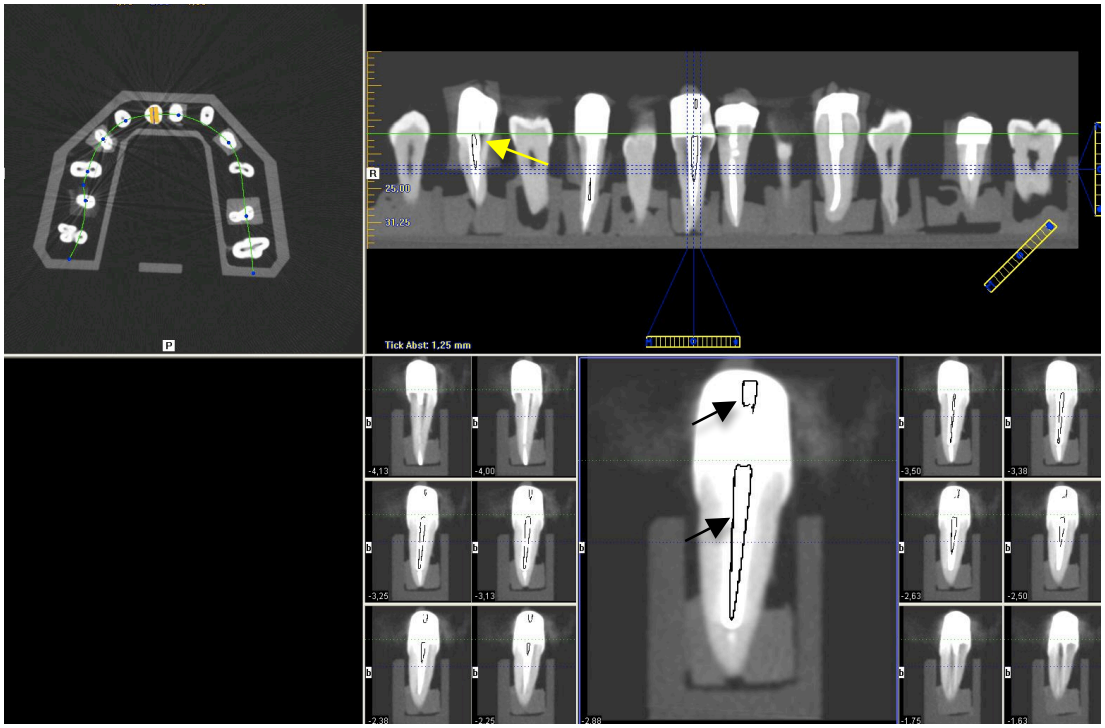

Abbildung 41: Implantat-Ansicht der eXam-Vision Software, des KaVo 3D eXam (digitaler Volumentomograph; 0,125 Voxel Auflösung) der Gruppen 3 und 6 im Endo-Modell. Oben links der Axialschnitt, rechts daneben die Panorama-Ansicht und darunter die Sagittalschnit-

te. Im großen und in den kleinen Fenstern ist der Zahn 3^1 zu sehen, von dem starke Artefakte ausgehen (schwarze Pfeile); die Artefakte im Stift des Zahn selbst sind sehr ähnlich wie die des Keramik-Implantat und der Keramik-Krone (siehe Abbildung 39 und 40). Das Artefakt zwischen Stift und Aufbau des Test-Zahn 3^5 ist ein Aufhärtungsartefakt (gelber Pfeil).



Abbildung 42: Axialansicht der eXam Vison Software des KaVo 3D eXam (digitaler Volumentomograph; 0,4 Voxel Auflösung). Links sind starke Artefakte (hypo- und hyperdense Streifen), ausgehend von zwei Keramik-Kronen zu sehen, die in die Peripherie streuen. Um die Kronen erkennt man Auslöschungsartefakte (weiße Pfeile).

Rechts: Gleiche Region weiter kaudal. Hier ist im Zahn 25 ein aktiver Titan-Stift zu erkennen, wie auch bei der Gruppe 2 dieser Studie. Vom Stift gehen Artefakte aus, u.a. Auslöschungsartefakte (weiße Pfeile). Quelle: Mit freundlicher Genehmigung von Prof. Geibel

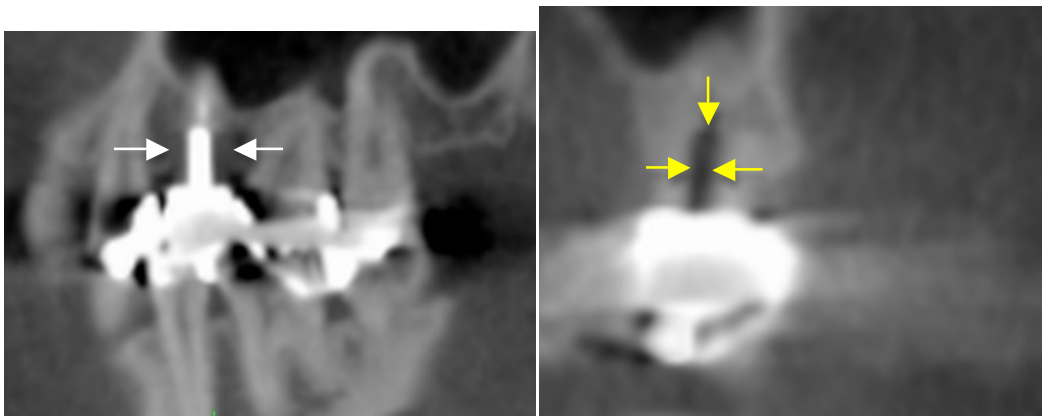

Abbildung 43: Gleiche Parameter wie in Abbildung 42 in der Koronal- (links) und Sagittal-Ansicht (rechts). Erkennbar sind links um den Titan-Stift Aufhärtungsartefakte (weiße Pfeile) und rechts, ausgehend vom Stift ein Auslöschungsartefakt (gelbe Pfeile). Quelle: Mit freundlicher Genehmigung von Prof. Geibel



Abbildung 44: Links: Aufnahme des Zahnes 2^3 in der Koronal-Ansicht der eXam-Vision Software, des KaVo 3D eXam (digitaler Volumentomograph; 0,4 Voxel Auflösung) mit festem Nachbarzahn. Erkennbar ist ein Metallartefakt (weißer Pfeil). Dieses ist denen aus Abbildung 43 ähnlich.

Rechts: Axial-Ansicht der Gruppen 1 und 2 im Endo-Modell aus der gleichen Aufnahme wie links. Erkennbar sind Metallartefakte um die aktiven Titan-Stifte (weiße Pfeile). Diese sind ähnlich wie die aus Abbildung 42 rechts.

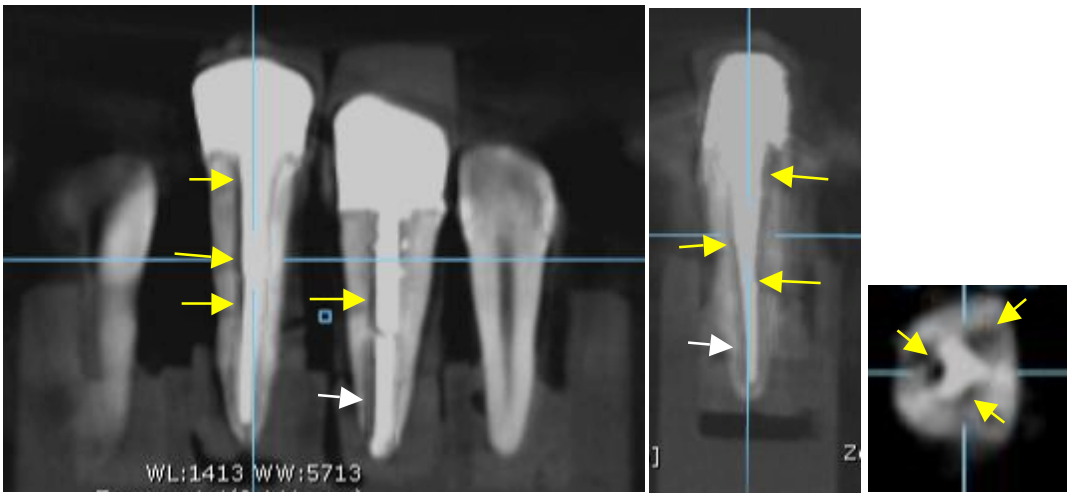

Abbildung 45: Multiplanare Ansicht der OnDemand Software des KaVo Pan eXam Plus (digitaler Volumentomograph; 0,2 Voxel Auflösung). Von links nach rechts: Koronal-, Sagittal und Axialansicht des Testzahnes 1^1 (Raster) und im linken Bild zusätzlich noch Testzahn 2^1 und zwei feste Nachbarzähne. Zu erkennen sind Auslöschungsartefakte um die passiven und aktiven Titanstifte (gelbe Pfeile) wie in den Abbildungen 43 und 44 auch und Auslöschungsartefakte um die apikale Wurzelkanalfüllung (weiße Pfeile).

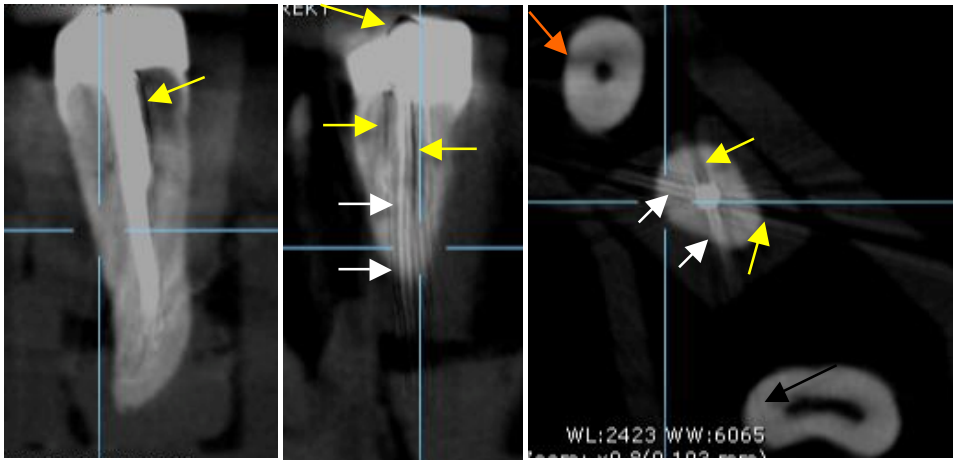

Abbildung 46: Multiplanare Ansicht der OnDemand Software des KaVo Pan eXam Plus (digitaler Volumentomograph; 0,085 Voxel Auflösung). Von links nach rechts: Koronal-, Sagittal und Axialansicht des Testzahnes 6^3 (Raster) und im rechten Bild zusätzlich noch zwei feste Nachbarzähne. Zu erkennen sind Aufhärtungs- (weiße Pfeile) und Auslöschungsartefakte (gelbe Pfeile) um den Thermafilstift, die teilweise auch in den mesialen Nachbarzahn einstrahlen (oranger Pfeil, ausgehend von Zahn 6^1 – nicht im Ausschnitt) und in den distalen (schwarzer Pfeil).

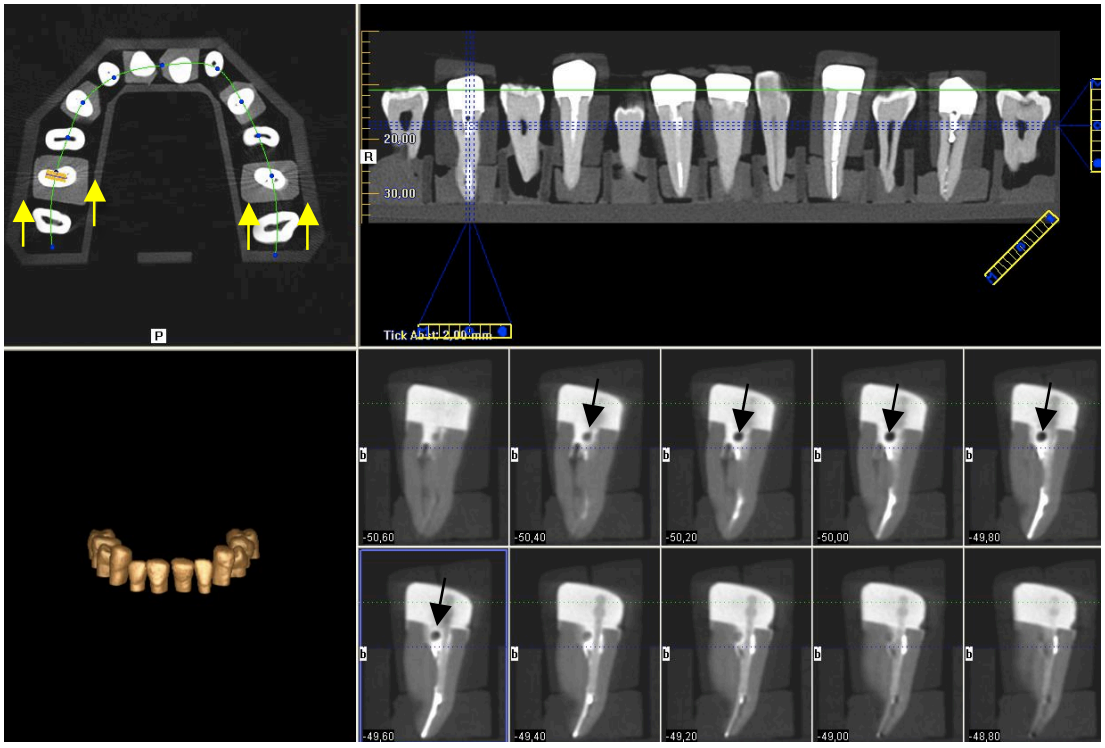

Abbildung 47: Implantat-Ansicht der eXam-Vision Software, des KaVo 3D eXam (digitaler Volumentomograph; 0,2 Voxel Auflösung) der Gruppen 4 und 5 im Endo-Modell. Oben links der Axialschnitt, rechts daneben die Panorama-Ansicht und darunter die Sagittalschnitte. In den kleinen Fenstern ist der Zahn 4^5 zu sehen, von dem keine Artefakte ausgehen, aber eine Blase im Adhäsivzement sichtbar ist (schwarze Pfeile); es sind lediglich leichte Artefakte in der Axialansicht sichtbar (gelbe Pfeile).

Die Abbildungen 39 bis 47 werden in der Diskussion ausführlich besprochen.

4 Diskussion

4.1 Methodenkritik

Bei der vorgelegten Studie handelt es sich um eine ex-vivo Studie an extrahierten, menschlichen Zähnen, die DVT-Scans ohne das sie normalerweise natürlich umgebende Hart- und Weichgewebe, unterzogen wurden. Um Weichgewebe zu simulieren wurden die Zähne in Aggarose Gel, welches einen ähnlich hohen Wasseranteil wie menschliches Weichgewebe aufweist, eingebettet. Zudem simuliert das Plexiglas-Röntgenmodell (s. Material und Methoden) auch in gewissem Umfang Weichgewebe (Sogur et al. 2007). Eine Mögliche Beeinflussung auf die Bildgebung wurde in dieser Studie nicht, bzw. nur durch einen Versuch mit einer Aluminiumplatte, die in etwa das Absorptionsverhalten eines OK-Molaren aufweißt, untersucht. Einige Materialien der Stifte wurden jedoch in einer anderen Studie mit Hart- und Weichgewebe im DVT KaVo 3D eXam untersucht; diese Ergebnisse und die einer Patientenaufnahme werden nachfolgend noch diskutiert (siehe Ergebnisse Abbildungen 39, 40, 42 und 43).

Des weiteren stimmen die untersuchten Volumina der beiden Geräte nicht zu 100% überein, da es in dieser Studie hauptsächlich um den Vergleich eines Großgerätes (KaVo 3D eXam) mit einem All-in-one-Gerät (KaVo Pan eXam Plus) geht und sowohl die Höchstauflösung, als auch die Röhrenspannung und das FOV jeweils unterschiedlich sind.

Zudem muss darauf hingewiesen werden, dass beim Vergleich der beiden DVT-Geräte mit Hilfe von Abbildungen immer nur vergleichbare Bildausschnitte und Einstellungen (z.B. Kontrast, Grauwert, etc.) gewählt werden konnten und nie die exakt gleichen, da es zwar Software-intern Standard-Einstellungen gibt, aber nicht bei beiden Softwares die gleichen. Ein Standard, der z.B. bei der Keramikgruppe gute Ergebnisse lieferte, war aber nicht auf die anderen Gruppen anwendbar, da die Darstellung dann ungenau wurde. Es wurden 2 verschiedene Softwares benutzt, da lediglich die herstellerspezifische Software offiziell (vom Hersteller) zur Befundung freigegeben wurde und in diesem Fall (gleicher Hersteller), verschiedene Softwares für die Geräte empfohlen, bzw. zugelassen wurden. Eine bessere Vergleichbarkeit der Ergebnisse hätte eventuell erzielt werden können, wenn eine einheitliche Software zur Befundung der DVT-Aufnahmen angewandt worden wäre,

da der subjektive Eindruck der Bildqualität stark von der Software abhängt (Keeve 2013). Außerdem wurden nur Aufnahmen mit zwei Geräten eines einzelnen Herstellers gemacht. Es können also nur Aussagen zur Artefaktbildung wurzelbehandelter Zähne mit Wurzelkanalstift im DVT bei Aufnahmen dieses Herstellers und dieser zwei Geräte gemacht werden.
Am Versuchsaufbau ist einerseits das oben erwähnte Fehlen der natürlichen, die Zähne umgebenden Gewebe und andererseits die fehlenden Approximalkontakte im Zahnkranz-Modell zu bemängeln. Um eine realistischere Situation zu simulieren hätte man ebenfalls eine Okklusionsebene schaffen müssen. Diese beiden Punkte wurden vernachlässig um eine immer gleiche Position der Nachbarzähne zu gewährleisten und damit reproduzierbarere Ergebnisse zu erhalten, wohl wissend, dass dies der realen Situation bei einem jugendlichen Normgebiss weniger entspricht. Realistischer wird die Situation jedoch bei konservierend und prothetisch versorgten Lückengebissen, wie es beim Vorhandensein von Wurzelkanalstiften oft der Fall ist. Hier wurde also ein Kompromiss eingegangen und somit fallen die Ergebnisse im Bezug auf die Artefakte in Nachbarzähnen etwas besser aus, da ein größerer Abstand zwischen den Testzähnen und den festen Nachbarzähnen besteht, als das in der realen Situation meistens der Fall ist (jugendliches Normgebiss).

4.2 Besprechung und Gegenüberstellung der Ergebnisse

4.2.1 Allgemeiner Teil

Trotz oben erwähnter Unterschiede in den Einstellungen, Geräteparametern und den Softwares lassen die Ergebnisse des allgemeinen Teils den Schluss zu, dass beide Geräte die „Besonderheiten“ immer gleich erkannt haben, da Befundungsdurchgang 2 und 3 zu 100% übereinstimmten. Lediglich eine Entscheidung ob ein gerader oder krummer Kanal vorliegt fiel geringfügig anders aus zwischen den Geräten (Begründung s. Ergebnisse allgemein), war aber bei den beiden Befundungsdurchläufen, pro Gerät selbst, gleich. Die Reproduzierbarkeit lag somit bei 100%, was auf eine valide Aussage schließen lässt. Dies deckt sich mit den Ergebnisse der Studie von Walker, in der das KaVo 3D eXam beim Erkennen allgemeiner Merkmale am besten

und das KaVo Pan eXam Plus am zweitbesten abschnitten im Vergleich mit 5 anderen DVT-Geräten (Walker Publikation in Vorbereitung). Trotzdem muss erwähnt werden, dass die Entscheidungsfindung schwierig war, denn eine dichotome Entscheidung lässt eigentlich eine klare Trennlinie vermuten, die allerdings bei der Befundung der DVT-Scans nicht gegeben war. Zudem lag die finale Entscheidungsfindung bei zwei Personen, fiel deshalb subjektiv aus und wurde nicht nur durch physikalische, sondern auch durch die bereits erwähnten systembedingten Faktoren und durch psycho-soziale, sowie umweltbedingte Unterschiede beeinflusst. Zudem muss erwähnt werden, wie in den Ergebnissen schon angeführt, dass die DVT im Vergleich zur Mikro-CT, oder auch den 2D-Zahnfilmen für die Ausgangsaufnahmen (s. Anhang Abb. 50 und 51), im Erkennen von Seitenkanälen, Instrumentenfrakturen oder Rissen (Abb. 25) weit unterlegen ist; dies belegen auch die Ergebnisse der Studie von Euchner (Euchner Publikation in Vorbereitung). Bei der Befundung der apikalen Wurzelkanalfüllungen zeigen die Ergebnisse, dass in vielen Fällen keine eindeutige Beurteilung der Wurzelfüllung möglich war, da diese selbst, oder die Stifte, starke Artefakte machten (s. Tabelle 3). Diese Ergebnisse decken sich mit den Ergebnissen der Studien von Euchner und Walker (Euchner Publikation in Vorbereitung; Walker Publikation in Vorbereitung) und sollen nachstehend näher erläutert werden. Wie bereits beschrieben enthalten die Guttapercha-Stifte bestimmte Inhaltsstoffe um die Röntgenopazität zu gewährleisten/ erhöhen. Dieser gewollte Effekt begründet sich damit, dass normalerweise die Kontrolle einer Wurzelkanalfüllung mittels zweidimensionalem Zahnfilm erfolgt (s. Anhang Abb. 50 und 51). Dies ist schon lange der Standard in der Endodontie; jedoch wird in der im August 2013 veröffentlichten s2k Leitlinie (DGZMK 2013) postuliert, dass die „Beurteilung der Qualität von eingebrachten Wurzelfüllungen“ (DGZMK 2013) eine rechtfertigende Indikation für eine DVT-Aufnahme darstelle. Die Ergebnisse der vorliegenden Studie, der Studie von Euchner (Euchner Publikation in Vorbereitung) und der Studie von Walker (Walker Publikation in Vorbereitung) zeigen jedoch, dass dies sehr kritisch zu sehen ist. In einer DVT-Aufnahme erzeugen die oben erwähnten Inhaltsstoffe zur Erhöhung der Opazität starke Artefakte, die in vielen Fällen eine qualitative Beurteilung einer Wurzelkanalfüllung unmöglich machen. Vorallem das KaVo Pan eXam Plus schneidet in der Beurteilung der Qualität von Wurzelkanalfüllungen

schlecht ab und weißt die höchste Anzahl an abweichenden Messungen der sieben untersuchten DVT-Geräte auf (Walker Publikation in Vorbereitung). In einer Studie von Sogur aus dem Jahr 2007 wurde das Fazit gezogen, dass die untersuchten 2D Röntgenverfahren der DVT im Bezug auf Beurteilung der Länge und Homogenität von Wurzelkanalfüllungen überlegen ist (Sogur et al. 2007).

Bei der Bewertung der Wandständigkeit und Homogenität des Adhäsivzements der Wurzelkanalstifte ergaben sich analoge Ergebnisse (s. Tabelle 3). Auch hier waren die Artefakte teilweise so stark, dass sie eine präzise Beurteilung unmöglich machten. Selbst mit Aluminiumplatte bei den Aufnahmen des KaVo 3D eXam ergaben sich keine gravierenden Unterschiede und die Artefakte waren immer noch so stark, dass alle Wertungen der Gruppe 3 und 6 in Bezug auf Wandständigkeit und Homogenität der apikalen Wurzelkanalfüllung mit „3“ bewertet wurden; gleiches galt für die Bewertungen der Wandständigkeit und Homogenität des Adhäsivzements. Dazu muss gesagt werden, dass das Anbringen einer 10 mm starken Aluminiumplatte vor der Röntgenstrahlen-Öffnung, ein Experiment zur Verminderung der harten Röntgenstrahlen war, um einen besseren Vergleich zwischen den Geräten zu schaffen. Dies lässt den Schluss zu, dass der Unterschied der Artefaktausprägung zwischen den Geräten nicht mit dem Unterschied der Röhrenspannung allein zu begründen ist.

Die zugeschaltete MAR brachte im Bezug auf die Wandständigkeit des Adhäsivzements Verbesserungen der Beurteilung, bei der Bewertung der Homogenität des Adhäsivzements jedoch nicht so eindeutig.

4.2.2 Spezifischer Teil

Bei der Auswertung der Artefakte im spezifischen Teil wurden die Gruppen in Sagittal- und Koronalschnitten, unterteilt in drei Wurzeldrittel, befundet. Zuerst wurden hier, wie auch im allgemeinen Teil, die absoluten Häufigkeiten ausgezählt und in Tabellen eingetragen (s. Tabellen 4 und 5). Die gemittelten Werte aus Tabelle 5 zeigen, dass, wie oben schon diskutiert, viele Artefakte von der Wurzelkanalfüllung ausgelöst werden. Dabei ergaben sich beim KaVo Pan eXam Plus mehr Artefakte durch die Wurzelkanalfüllung als beim KaVo 3D eXam (s. Tabelle 5). Diese Ergebnisse stimmen mit den Erkennt-

nissen der Studie von Walker überein (Walker Publikation in Vorbereitung) und sind auch hier mit den Inhaltsstoffen der Wurzelkanalfüllmaterialien, die beim Durchgang der Röntgenstrahlen Artefakte auslösen, zu begründen, da es sich bei ihnen um elektronendichte Materialien handelt (s. Einleitung Artefakte).

Die Ergebnisse zu Artefakten, bedingt durch das Aufbaumaterial, müssen kritisch bewertet werden, da nicht sicher ist, ob die koronalen Artefakte durch das Aufbaumaterial oder durch die Stiftköpfe, die als Retention für selbiges dienen, verursacht werden. Es kann nur spekuliert werden, dass die meisten Artefakte vom Aufbaumaterial kommen, da in Gruppe 4 und 5 allgemein wenig Artefakte durch die Stifte ausgelöst wurden, koronal am Aufbau jedoch stärkere Artefakte erkennbar waren. Jedoch sind die koronalen Artefakte der anderen Gruppen zum einen stärker und zum anderen löste der Adhäsivzement (gleiches Material wie das Aufbaumaterial, s. Material und Methoden) im Wurzelkanal auch keine Artefakte aus. Dies spricht für eine Kombination aus Stiftkopf und Aufbaumaterial bei der Artefaktausbildung. Um einen einheitlichen Vergleich diesbezüglich zu schaffen wurde koronal bei Gruppe 6 ein Teil des Kerns des Thermafil-Stifts belassen, um einen Retentionskopf innerhalb des Aufbaus, wie bei den Gruppen 1-5, zu simulieren; auf diese Vorgehensweise könnte auch in der alltäglichen Praxis zurückgegriffen werden. Abbildung 30 zeigt Artefakte, ausgelöst durch die benachbarten, koronalen Aufbauten bzw. Stiftköpfe der Testgruppe 1, die mit einer okklusalen Dentin-Karies verwechselt werden könnten. Ebenso könnte das Auslöschungs-Artefakt, ausgelöst durch den Stift der Testgruppe 2, mit einem Längsriss verwechselt werden (s. Abb. 25).

Die Artefakte wurden in fünf Ausprägungsgrade (s. Ergebnisse) eingeteilt. Durch diese Einteilung unterlagen die Befundungsdurchgänge gewissen Schwankungen und es wurde die Reproduzierbarkeit für die beiden Geräte geprüft und in Kontingenztafeln dargestellt (s. Tabelle 6 und 7). Die Auswertung der Kontingenztafeln hinsichtlich der Reproduzierbarkeit zeigt Unterschiede zwischen den beiden DVT-Geräten. Dennoch muss die Kontingenz kritisch betrachtet werden, da ein gut reproduzierbares Ergebnis gleichzeitig mit einem maximalen Vorkommen von Artefakten im klinischen Gebrauch schlechter bewertet werden sollte als ein Ergebnis, welches zwar keine gute Reproduzierbarkeit aufweist, allerdings detailreichere Darstellungen zulässt

(Walker Publikation in Vorbereitung). Vernachlässigt man diesen Gesichtspunkt und schaut sich die Reproduzierbarkeit an, schneidet das KaVo 3D eXam mit 65 Übereinstimmungen und 7 Abweichungen um einen Ausprägungsgrad besser ab als das KaVo Pan eXam Plus mit 102 Übereinstimmungen und 4 Abweichungen um einen und 2 Abweichungen um 2 Ausprägungsgrade. Eine Abweichung um einen Ausprägungsgrad ist hinsichtlich einer validen Aussage einer Abweichung um zwei Ausprägungsgrade überlegen. Eine Abweichung um mehr als 2 Ausprägungsgrade kam nicht vor. Berücksichtigt man den oben erwähnten Aspekt, schneidet das KaVo Pan eXam Plus entweder besser ab, da mit ihm mehr Artefakte erkannt wurden oder schlechter, da nicht sichergestellt wurde, ob diese nicht durch Einstellungen und Parameter des Geräts selbst ausgelöst wurden.

Da sich, wie in Tabelle 5 und Abbildungen 31 und 32 ersichtlich ist, bei den Artefakten, ausgelöst durch die Wurzelkanalstifte, kein Mehrwert durch die Aluminiumplatte und die MAR ergab (s. Ergebnisse), wurden diese Optionen in der weiteren Auswertung nicht berücksichtigt. Zusätzlich wurde festgestellt, dass in den rekonstruierten Bilder des KaVo Pan eXam Plus mit MAR-Algorhitmus die festen Nachbarzähne und die Testzähne unsauber dargestellt wurden und somit Artefakte verursacht wurden und eine Befundung teilweise schwer war (s. Abb. 32 gelbe Pfeile). Da die s2k-Leitlinie der DGZMK (DGZMK 2013) empfiehlt, bei der Beurteilung von Wurzelkanalfüllungen mittels DVT, das kleinstmögliche Volumen zu wählen, wurde diese Empfehlung auf Wurzelstifte übertragen und untersucht. Dabei kam die Studie zu dem Ergebnis, dass es Unterschiede zwischen den Voxelgrößen in Bezug auf Artefaktausprägung gibt:

Beim KaVo 3D eXam kam es zu keinen Artefakten im Testzahn selbst und in keinem der Nachbarzähne bei Gruppe 4 und 5, bei allen untersuchten Volumina 0,125 Voxel, 0,2 Voxel und 0,4 Voxel (s. Abb. 37). Wie oben erwähnt ist dies beim artefaktträchtigeren KaVo Pan eXam Plus anders. Hier gibt es nur bei einem Zahn der Testgruppe 4 und nur bei 0,2 Voxeln keine Artefakte (s. Abb. 37). Bei Gruppe 5 sogar nur in einem Befundungsdurchlauf bei einem Zahn bei 0,085 Voxeln (s. Abb. 37).

Artefakte in nur einem oder zwei von allen drei Dritteln, kamen bei KaVo 3D eXam nicht vor (s. Abb. 36). Beim KaVo Pan eXam Plus nur in einem Befun-

dungsdurchlauf bei einem Zahn der Gruppe 4 mit 0,3 Voxel und Gruppe 5 zusätzlich noch bei 0,085 Voxel (vgl. Abb. 36).

Die Stifte der Gruppe 1 verursachen ausschließlich Artefakte allein im Testzahn in allen Dritteln im KaVo 3D eXam bei allen untersuchten Volumina. Gleiches gilt für Gruppe 2, außer bei 0,2 Voxel; hier sind es nur zwei von drei Zähnen. Gruppe 6 wiederum bei 0,2 Voxel alle und bei 0,125 und 0,4 Voxeln nur einige Zähne (vgl. Abb. 35). Im KaVo Pan eXam Plus traf dies nur für Gruppe 6 in allen Volumina zu; Gruppe 5 bei 0,2 Voxeln und Gruppe 2 und 1 bei 0,2 und 0,4 Voxeln. Bei den anderen Volumina sind es nur einige Testzähne die das Artefakt, auf sich begrenzt, in allen Dritteln zeigen (s. Abb. 35). Artefakte im Testzahn und in nur einem Nachbarzahn kamen in Gruppe 2 bei einem Zahn mit 0,2 Voxeln, in Gruppe 3 bei einigen Zähnen in allen untersuchten Volumina und in Gruppe 6 bei einigen Zähnen mit 0,125 und 0,4 Voxel, im KaVo 3D eXam vor (vgl. Abb. 34). Beim KaVo Pan eXam Plus nur bei einigen Zähnen der Gruppen 1, 2 und 3 und nur bei 0,085 Voxeln.

Auf beide Nachbarzähne ausstrahlende Artefakte gingen im KaVo 3D eXam nur von einigen Zähnen der Gruppe 3 in allen untersuchten Volumina aus. Beim KaVo Pan eXam Plus bei allen Zähnen der Gruppe 3 mit 0,2 und 0,3 Voxel und bei 0,085 Voxel bei einigen Zähnen der Gruppen 1, 2 und 3 (s. Abb. 33).

Somit lassen sich die stärksten Artefaktausprägungen bei Gruppe 3 feststellen. Die Zirkoniumdioxid-Keramik löst also sehr starke Artefakte aus, mitunter stäkere als Metalle (Dreiseidler 2013); sie wird u.a. auch bei Keramik-Kronen und Keramik-Implantaten verwandt (s. Abb. 39-42) und kommt zur Verstärkung der Röntgenopazität in Form von Zirkoniumdioxid in einigen Wurzelfüllmaterialien vor (vgl. Ergebnisse). Der schon besprochene, gewünschte Effekt in 2D Bildern, verursacht auch an dieser Stelle wieder starke Artefakte im 3D Bild.

Was eine Artefaktbildung im Bezug auf das verwandte Volumen angeht, zeigen die Messungen dieser Studie verschiedene, uneindeutige Ergebnisse und lassen somit keinen Eindeutigen Schluss zu; also wird an dieser Stelle nicht genauer auf die Aussage der s2k-Leitlinie der DGZMK (DGZMK 2013) eingegangen.

4.3 Schlussfolgerung

Abschließend lässt sich aus den Messungen und Ergebnissen dieser Studie nachstehendes schlussfolgern.

Die Ergebnisse zeigen, dass Gruppe 3 (Zirkoniumdioxid-Keramik) die stärksten Artefakte, welche sogar Einfluss auf die beiden Nachbarzähne und die weitere Peripherie haben, auslöst. Diese Ergebnisse für das Material decken sich mit den Ergebnissen der Studie von Klaffke, die verschiedene, in der Zahnmedizin verwendete Materialien auf ihre Artefaktausbildung im DVT untersuchte (Klaffke 2012). Im KaVo Pan eXam Plus ist dies sogar noch deutlicher und ausgeprägter. Ebenso kommen im KaVo Pan eXam Plus Artefakte bei Gruppe 4 und 5 vor, die sich zwar auf den Zahn beschränken, aber beim KaVo 3D eXam nicht feststellbar waren; hier waren bei den Gruppen 4 und 5, außer in der Axialansicht, keinerlei Artefakte im Zahn oder einem der Nachbarzähne zu diagnostizieren (s. Abb. 37). Gruppe 6 verursacht die zweithöchste Artefaktausprägung, vorallem auf den Zahn selbst, im KaVo Pan eXam Plus; im KaVo 3D eXam teilweise sogar auf Nachbarzähne. Bei der Gruppe 4 und 5 ergibt sich durch die Form des Stiftes, konisch oder zylindrisch, keinerlei Unterschied der Artefaktausprägung. Bei den Gruppen 1 und 2 ist dies auch der Fall, außer beim KaVo Pan eXam Plus mit 0,085 Voxeln. Es muss jedoch erwähnt werden, dass die aktiven Titanstifte ein größeres Volumen (vor allem der Retentionskopf), als die passiven Titanstifte haben (vgl. Abb. 10 und 12). Somit zeigen die Ergebnisse der vorgelegten Studie, dass die Stiftform eine geringe bis keine Auswirkung auf die Artefaktausprägung hat, eher jedoch die Dimensionen des Stiftes, also das Stiftvolumen, vor allem aber das Material.

Es traten hauptsächlich Auslöschungs- und Aufhärtungsartefakte und Aliasing-Effekte (z.B. das Moiré-Muster) auf, da Bewegungsartefakte, bedingt durch den Versuchsaufbau, nicht möglich waren (s. Abb. 25, 28, 30, 31, 32, 39- 47). Ringartefakte traten nur an einer Stelle und nicht sehr ausgeprägt auf (s. Abb. 2).

Artefakte ließen an mehreren Stellen den Schluss einer Fehldiagnose zu. In Abbildung 30 lies ein Artefakt den Schluss auf eine Dentinkaries, im Sinne einer „hidden-caries“ und in Abbildung 25 sogar auf einen Längsriss zu.

Im Umkehrschluss maskiert in Abbildung 25 ein Artefakt eine Zahnlängsfraktur. Da koronal ein Auslöschungsartefakt erkennbar ist, wird man schnell fehlgeleitet und es wirkt als ob sich das Artefakt bis an den Apex weiterleitet. In Wirklichkeit besteht aber ein Längsriss der Wurzel (s. Abb. 13).
Es finden sich nicht nur zwischen den beiden Geräten erhebliche Unterschiede im Bezug auf die Artefaktausprägung, sondern auch zwischen den untersuchten Volumina, bzw. Auflösungen (s. Abb. 33-37); diese Unterschiede lassen jedoch keinen eindeutigen Schluss auf ein Schema zu, welches eine Aussage auf eine vermehrte Artefaktausprägung bei einem bestimmten Volumen/ einer bestimmten Auflösung macht. Wie schon besprochen ist anhand der Ergebnisse dieser Studie nicht festzustellen, ob das KaVo Pan eXam Plus sensitiver als das KaVo 3D eXam ist, oder ob es durch Einstellungs- und Geräteparameter zu einer vermehrten Artefaktbildung in diesem Gerät kommt.
In dieser Untersuchung konnten die Artefakte weder durch MAR noch durch verschiedene Einstellungen oder das Anbringen einer Aluminiumplatte zur Strahlenfilterung, unterdrückt werden. Jedoch kam es teilweise durch die MAR zu einer leichten Abschwächung in der Axialansicht, jedoch ging diese mit einem Verlust der Detailschärfe einher (s. Abb. 32). Somit könnte das Anwenden der MAR einen Fehlschluss auf eine nicht vorhandene Pathologie, wie oben beschrieben, zulassen.

Im Gegensatz zur Stellungnahme der DGZMK zur DVT in der Endodontie (DGZMK 2013), konnten die Ergebnisse dieser Arbeit nicht belegen, dass sich die DVT zur sicheren Identifikation von Wurzelfrakturen, besser als gängige 2D-Verfahren eignet. Was die Diagnose einer Stiftperforation angeht, wird in der s2k Leitlinie die DVT als Mittel der ersten Wahl beschrieben und auf die Artefakte metallischer Stifte hingewiesen. Aus den Untersuchungen dieser Studie lässt sich ableiten, dass nicht nur metallische Stifte starke Artefakte machen, sondern bei allen geprüften Stiften überprüft werden muss ob ein Artefakt vorliegt und inwieweit dann eine Perforation beurteilt werden kann. Da Perforationen jedoch nicht untersucht wurden, lassen sich mit vorliegenden Ergebnissen nur eingeschränkt Aussagen darüber machen.
Die DVT eignet sich also, basierend auf den Ergebnissen dieser Studie, zur Zeit nicht als standardisiertes Verfahren zur sicheren Qualitätsbeurteilung

von Wurzelkanalstiften. Bei einer deutlich höheren Strahlenbelastung eines DVT-Scans verglichen mit einem digitalen Zahnfilm (s. Anhang Abb. 50 und 51) ist die Ortsauflösung beim DVT zudem bedeutend geringer. Somit sollte im Sinne des ALARA-Prinzip der ICRP genau abgewogen werden ob ein DVT wirklich nötig ist. Dabei soll vorgelegte Studie Anhaltspunkte zur Hilfestellung in der Entscheidungsfindung geben.

5 Zusammenfassung

Ziel der vorliegenden in-vitro Studie war es verschiedene Wurzelkanalstiftsysteme in zwei digitalen Volumentomografen auf die Artefaktausbildung hin zu überprüfen. Auswirkungen des Materials, der Form, der Geräteeinstellungen/ Artefaktunterdrückungsprogramme und der Geräte selbst, auf die Artefaktausbildung, -morphologie, -stärke und den Einfluss auf die umgebenden Strukturen wurden vergleichend untersucht und ausgewertet. Bei den Geräten handelte es sich, stellvertretend für ein “All-in-one”-Gerät um das Pan eXam Plus und stellvertretend für ein “Großgerät” um das 3D exam, beide vom Hersteller KaVo (Kaltenbach und Voigt). Als Stiftmaterialien wurden Zirkoniumdioxidkeramik, Titan, glasfaserverstärktes Komposit und Guttapercha mit Kunststoffkern geprüft. In Bezug auf die Form wurde bei einer Gruppe zylindrisch und konisch und in der anderen zylindrisch von konisch-schraubenförmig unterschieden. Hierzu wurden 18 extrahierte Zähne ausgewählt, randomisiert in die Testgruppen eingeteilt, wurzelkanalbehandelt und mit den bereits erwähnten Stiften versorgt. Danach wurden sie in einen weichgewebeähnlichen Sockel eingebettet und in ein Zahnkranz-Röntgenmodell mit festen Nachbarzähnen inseriert und den digitalen Volumentomographie-Scans mit verschiedenen Einstellungen/ Parametern unterzogen. Danach wurden die Scans mit den 6 Zähnen der Kontrollgruppe im Zahnkranz-Modell mit den gleichen festen Nachbarzähnen wiederholt. Anschließend wurden die Bilder anhand eines eigens entwickelten Befundungsbogen in zwei Durchläufen ausgewertet und die Ergebnisse vergleichend dargestellt.

Die Studie kam zu folgenden Ergebnissen:

Die untersuchten Unterschiede in der Form der Stifte hatten keinen Einfluss auf die Artefaktausbildung in jeder Hinsicht.

Die Zirkoniumdioxidkeramik machte die stärksten Artefakte, die sogar starken Einfluss auf Nachbarzähne hatten und somit zu Fehldiagnosen führen könnten. Dazu zählt die Maskierung einer vorhandenen Pathologie durch das Artefakt und die Verwechslung des Artefaktes selbst mit einer Pathologie.

Die Untersuchungen der Morphologie der Artefakte zeigten das Vorhandensein mehrerer, verschiedener Artefakte, meist Auslöschungs-, Aufhärtungs-

Artefakte und Aliasing-Effekte in den jeweiligen Aufnahmen. Ein bestimmtes Artefakt trat nie isoliert auf, sondern wurde immer von einem der oben erwähnten begleitet.

Der Artefaktunterdrückungs-Algorithmus verminderte die Artefaktausbildung nicht wesentlich, verursachte aber unscharfe Darstellungen der festen Nachbarzähne.

Der Unterschied zwischen den verschiedenen, untersuchten Volumina ist sehr komplex und lässt keinen Schluss auf ein Schema zu, das eine Aussage über eine Verbesserung/ Verschlechterung der Artefaktausbildung bei einem gewissen Volumen macht. Was die Geräte selbst angeht, waren Aufnahmen mit dem digitalen Volumentomographen Pan eXam Plus vom Hersteller KaVo (Kaltenbach und Voigt) artefaktreicher, jedoch auch detailreicher.

Die Ergebnisse dieser Studie zeigen in welchem Ausmaß Artefakte in der Digitalen Volumentomografie die Befundung und Qualitätsbeurteilung in der Endodontie beeinflussen und zu Informationsverlusten und diagnostischen Fehlinterpretationen führen. Diese Ergebnisse zeigen die Notwendigkeit weiterer Untersuchungen und Weiterentwicklungen von Seiten der Hersteller digitaler Volumentomografen, um die Bildqualität nachhaltig zu verbessern und die Strahlenbelastung für die Patienten möglichst gering zu halten.

In Anbetracht dessen, dass die Digitale Volumentomografie in der Überprüfung endodontischer Eingriffe ihre rechtfertigende Indikation hat und im Sinne des Strahlenschutzes, soll diese Arbeit eine Hilfestellung bei der Entscheidungsfindung ob eine digitale Volumentomografie-Aufnahme im individuellen Fall das Mittel der ersten Wahl darstellt, geben.

6 Literaturverzeichnis

1. Al-harbi F, Nathanson D: In vitro assessment of retention of four esthetic dowels to resin core foundation and teeth. J Prosthet Dent 90: 547-555 (2003)
2. Asmussen E, Peutzfeldt A, Heitmann T: Stiffness, elastic limit and strength of newer types of endodontic posts. J Dent 27: 275-278 (1999)
3. Avsever H, Gunduz K, Orhan K, Uzun İ, Ozmen B, Egrioglu E, Midilli M: Comparison of intraoral radiography and cone-beam computed tomography for the detection of horizontal root fractures: an in vitro study. Clin Oral Investig 18: 285-292 (2013)
4. Balkenhol M, Wöstmann B, Rein C, Ferger P: Survival time of cast post and cores: a ten year retrospective study. J Dent 35: 50-58 (2007)
5. Barrett J F, Keat N: Artifacts in CT: recognition and avoidance. Radiographics 24: 1679-1691 (2004)
6. Bechara B, Moore W S, McMahan C A, Noujeim M: Evaluation of a cbct artifact reduction algorithm. Dentomaxillofac Radiol 41: 422-428 (2012)
7. Bechara B B, McMahan C A, Geha H, Noujeim M: Metal artifact reduction with cbct: an in vitro study. Dentomaxillofac Radiol 41: 248-253 (2012)
8. Bechara B, McMahan C A, Moore W S, Noujeim M, Teixeira F B, Geha H: Cone beam CT scans with and without artefact reduction in root fracture detection of endodontically treated teeth. Dentomaxillofac Radiol 42: 2012-2045 (2013)
9. Benic G I, Sancho-Puchades M, Jung R E, Deyhle H, Hämmerle C H F: In vitro assessment of artifacts induced by titanium dental implants in cone beam computed tomography. Clin Oral Implants Res 24: 378–383 (2013)
10. Bernardes A R, de Moraes I G, Húngaro Duarte M A, Azevedo B C und Bramante C M: Use of cone-beam volumetric tomography in the diagnosis of root fractures. Oral Surg Oral Med Oral Pathol Oral Radiol Endod 108: 270-277 (2009)

11. Brettle D, Carmichael F: The Impact of digital image processing artefacts mimicking pathological features associated with restorations. Br Dent J 211: 167-170 (2011)
12. Brito-Júnior M, Santos L A N, Faria-e-Silva A L, Pereira R D, Sousa-Neto M D: Ex vivo evaluation of artifacts mimicking fracture lines on cone-beam computed tomography produced by different root canal sealers. Int Endod J 47: 26-31 (2014)
13. Bueno M R, Estrela C, De Figueiredo J A, Azevedo B C: Map-reading strategy to diagnose root perforations near metallic intracanal posts by using cbct. J Endod 37: 85-90 (2011)
14. Bundesamt für Strahlenschutz. Röntgendiagnostik: Häufigkeit und Strahlenexposition. http://www.bfs.de/de/ion/medizin/diagnostik/roentgen/haeufigkeit_strahlenexposition.html (01.10.2013)
15. Brunner S, Nett B E, Tolakanahalli R, Chen G H: Prior image constrained scatter correction in cone-beam computed tomography image-guided radiation therapy. Phys Med Biol 56: 1015-1030 (2011)
16. Chen Y-W, Duan G, Fujita A, Hirooka K, Ueno, Y: Ring Artifacts Reduction in Cone-Beam CT Images based on Independent Component Analysis. I2MTC 2009 - International Instrumentation and Measurement tecnology Conference ’09 IEEE: 1734-1737 (2009)
17. Chindasombatjaroen J, Kakimoto N, Murakami S, Maeda Y, Furukawa S: Quantitative analysis of metallic artifacts caused by dental metals: Comparison of cbct and multidetector row ct scanners. Oral Radiol 27: 114-120 (2011)
18. Coltak K M, Yanikoglu N D, Bayindir F: A comparison of the fracture resistance of core materials using different types of posts. Quintessence Int 38: 511-516 (2007)
19. Costa F F, Gaia B F, Umetsubo O S, Cavalcanti M G: Detection of horizontal root fracture with small volume cbct in the presence and absence of metallic post. J Endod 37: 1456-1459 (2011)
20. Creminini C C, Dumas M, Pannuti C M, Neto J B, Cavalcanti M G, Lima L A: Assessment of linear measurements of bone for implant sites in the presence of metallic artefacts using cbct and multislice computed tomography. Int J Oral Maxillofac Surg 40: 845-850 (2011)

21. D'Addazio P S, Campos C N, Ozcan M, Teixeira H G, Passoni R M, Carvalho A C: A comparative study between cbct and periapical radiographs in the diagnosis of simulated endodontic complications. Int Endod J 44: 218-224 (2011)
22. Da Silveira P F, Vizzotto M B, Liedtke G S, da Silveira H L, Montagner F, da Silveira H E: Detection of vertical root fractures by conventional radiographic examination and cone beam computed tomography-an in vitro analysis. Dent Traumatol 29: 41-46 (2013)
23. Decurcio D A, Bueno M R, de Alencar A H, Porto O C, Azevedo B C, Estrela C: Effect of root canal filling materials on dimension of cbct images. J Appl Oral Sci 20: 260-267 (2012)
24. De Man B, Nuyts J, Dupont P, Marchal G, Suetens P: Metal Streak Artifacts in X-ray Computed Tomography: A Simulation Study. Ieee Transactions on Nuclear Science 46: 691-696 (1998)
25. Dentalvolumen.de: http://www.dentalvolumen.de/befundlexikon/artefakte/ (14.11.2013)
26. Dentsply: https://www.dentsply.co.uk/Products/Endodontics/Endodontic-Files/Rotary-Files/ProFile.aspx (21.02.2013)
27. De Vos W, Casselman J, Swennen G R: Cone-beam computerized tomography (CBCT) imaging of the oral and maxillofacial region: a systematic review of the literature. Int J Oral Maxillofac Surg 38: 609-625 (2009)
28. DGZMK: Leitlinie: Dentale Volumentomographie, Deutsche Gesellschaft für Zahn-, Mund- und Kieferheilkunde (2009)
29. DGZMK: s2k-Leitlinie: Dentale Digitale Volumentomografie Version 9 vom 5. August 2013: http://www.dgzmk.de/uploads/tx_szdgzmkdocuments/083-005l_S2k_Dentale_Volumentomographie_2013-10.pdf (05.01.2014)
30. DIN - Sicherung der Bildqualität in röntgendiagnostischen Betrieben - Teil 161: Abnahmeprüfung nach RöV an zahnmedizinischen Röntgeneinrichtungen zur digitalen Volumentomographie. (2003)
31. Dreiseidler T, Ritter L, Neugebauer J: Bildqualität. In: Zöller J E, Neugebauer J (Hrsg) Digitale Volumentomografie in der Zahn-, Mund- und Kieferheilkunde. Grundlagen, Diagnostik und Behand-

lungsplanung. Quintessenz, Berlin, Chicago, Tokio. 2. Auflage, S. 20-21 (2013)

32. Edelhoff D, Heidemann D, Kern M, Weigl P: Aufbau endodontisch behandelter Zähne. Gemeinsame Stellungnahme der DGZMK, DGZPW und DGZ. Dtsch Zahnärztl Z 58: 109-201 (2003)
33. Esmaeili F, Johari M, Haddadi P, Vatankhah M: Beam hardening artifacts: Comparison between two cone beam computed tomography scanners. J Dent Res Dent Clin Dent Prospects 6: 49-53 (2012)
34. Euchner A: Qualitativer Vergleich der Darstellung endodontisch behandelter Zähne in unterschiedlichen bildgebenden Verfahren. Zahnmedizinische Dissertation, Universität Ulm (Publikation in Vorbereitung)
35. Feldkamp L A, Davis L C, Kress J W: Practical cone-beam algorithm. J Opt Soc Am A Opt Image Sci Vis 1: 612-619 (1984)
36. Ferreira R I, Bahrami G, Isidor F, Wenzel A, Haiter-Neto F, Groppo F C: Detection of vertical root fractures by cone-beam computerized tomography in endodontically treated teeth with fiber-resin and titanium posts: an in vitro study. Oral Surg Oral Med Oral Pathol Oral Radiol 115: 49-57 (2013)
37. Fokkinga W A, Kreulen C M, Bronkhorst E M, Creugers N H: Up to 17-year controlled clinical study on post-and-cores and covering crowns. J Dent 35: 778-786 (2007)
38. Gegauff A G: Effect of crown lengthening and ferrule placement on static load failure of cemented cast post-cores and crowns. J Prosthet Dent 84: 169-179 (2000)
39. Geibel M-A: Einleitung, Technik, Aufnahmetechnik und Strahlenexposition. In: Geibel M A (Hrsg) DVT-Kompendium. Allgäuer Zeitungsverlag, Kempten, S. 5-24 (2011)
40. Goto Y, Nicholls J I, Phillips K M, Junge T: Fatigue resistance of endodontically treated teeth restored with three dowel-and-core systems. J Prosthet Dent: 45-50 (2005)
41. Hanzelka T, Foltan R, Horka E, Sedy J: Reduction of the negative influence of patient motion on quality of CBCT scan. Med Hypotheses 75: 610- 612 (2010)

42. Hashimoto K, Arai Y, Iwai K, Araki M, Kawashima S und Terakado M: A comparison of a new limited cone beam computed tomography machine for dental use with a multidetector row helical CT machine. Oral Surg Oral Med Oral Pathol Oral Radiol Endod 95: 371-377 (2003)
43. Hassan B, Metsaka M E, Ozok A R, van der Stelt P, Wesselink P R: Detection of vertical root fractures in endodontically treated teeth by a cbct scan. J Endod 35: 719-722 (2009)
44. Holberg C, Steinhauser S, Geis P und Rudzki-Janson I: Cone-beam computed tomography in orthodontics: benefits and limitations. J Orofac Orthop 66: 434-444 (2005)
45. Hu Y H, Pang L C, Hsu C C, Lau Y H: Fracture resistance of endodontically treated teeth with four post-and-core systems. Quintessence Int 34: 349-353 (2003)
46. Hunter A K, McDavid W D: Characterization and correction of cupping effect artefacts in cone beam CT. Dentomaxillofac Radiol 41: 217-223 (2012)
47. Huysmans M C, Van der Varst P G: Mechanical longevity estimation model for post-and-core restorations. Dent Mater 11: 252-257 (1995)
48. InstrumentariumDental: http://www.instrumentariumdental.com/deutschland/produkte/software/cliniview.aspx (28.10.2012)
49. Jeong S-M, Ludwig K, Kern M: Investigation of the fracture resistance of three types of zirkonia posts in all-ceramic post-and-core restorations. Int J Prosthodont 15: 154-158 (2002)
50. Jin J Y, Ren L, Liu Q, Kim J, Wen N, Guan H, Movsas B, Chetty I J: Combining scatter reduction and correction to improve image quality in cone-beam computed tomography (CBCT). Med Phys 37: 5634-5644 (2010)
51. Jung R E, Kalkstein O, Sailer I, Roos M, Hammerle C H F: A comparison of composite post buildups and cast gold post-and-core buildups fort he restoration of nonvital teeth after 5 to 10 years. Int J Prosthodont 20: 63-69 (2007)
52. Jung S-H, Min K-S, Chang H-S, Park S-D, Kwon S-N, Bae J-M: Mikroleakage and fracture patterns of teeth restored with different posts under dynamic loading. J Prothet Dent 98: 270-276 (2007)

53. Kajan Z D, Taromsari M: Value of cbct in detection of root canal fractures. Dentomaxillofac Radiol 41: 3-10 (2012)

54. KaVo: http://www.kavo.de/Produkte/Dental-Imaging/Röntgen-Software/OnDemand3D™.aspx (28.10.2012)

55. Kau C H, Bozic M, English J, Lee R, Bussa H und Ellis R K: Cone-beam computed tomography of the maxillofacial region--an update. Int J Med Robot 5: 366-380 (2009)

56. Keeve E: Grundlagen der DVT-Technologie. In: Zöller J E, Neugebauer J (Hrsg) Digitale Volumentomografie in der Zahn-, Mund- und Kieferheilkunde. Grundlagen, Diagnostik und Behandlungsplanung. Quintessenz, Berlin, Chicago, Tokio. 2. Auflage, S. 3-16 (2013)

57. Kelsey III W P, Latta M A, Kelsey M R: A comparison of three endodontic dowel systems following differrent surface treatments. J Prosthodont 17: 269-273 (2008)

58. Khatter R, Singh R D, Sroa R: Rigidity, retention and resistance of titanium versus double taper light root canal posts: an in vitro evaluation. Indian J Dent Res 22: 879 (2011)

59. Kivanc B H, Alacam T, Ulusoy O I A, Genc O, Gorgul: Fracture resistance of thin-walled roots with different post systems. Int Endod J 42: 997-1003 (2009)

60. Klaffke U: Deskriptive Beschreibung von Artefakten diverser dentaler Werkstoffe in der digitalen Volumentomographie. Zahnmedizinische Dissertation, Albert-Ludwigs-Universität Freiburg i.Br. (2012)

61. Kovács D G, Fabián T: The use of residual roots for anchoring post crowns. Fogorv Sz 57: 353-357 (1966)

62. Lang H, Raab W H M: Auswirkungen endodontisch-präparativer Maßnahmen auf die Stabilität von Frontzähnen. Dtsch Zahnärztl Z 60: 26-31 (2005)

63. Laufersweiler A I: Postendodontische Versorgung stark zerstörter Zähne mit metallfreien direkten Stiftsystemen unter Berücksichtigung zweier Befestigungsmethoden und Präparationsformen - eine In- vitro-Studie. Zahnmedizinische Dissertation, Universität des Saarlandes (2009)

64. Lehmann K M, Hellwig E: Restauration von wurzelkanalbehandelten Zähnen. In: Lehmann K M, Hellwig E (Hrsg) Zahnärztliche Propädeutik. Urban & Fischer München, 10. Auflage, S. 200-205 (2005)
65. Libman W J, Nicholls J I: Loaded fatigue of teeth restored with cast posts and cores and complete crowns. Int J Prosthodont 8: 155-161 (1995)
66. Luu K Q, Walker R T: Corrosion of a nonprecious metal post: a case report. Quintessence Int 23: 389-392 (1992)
67. Martinez-Insua A, Da Silva L, Rilo B, Santana U: Comparison of the fracture resistance of pulpless teeth restored with cast post and core or carbon-fibre post with a composite core. J Prothet Dent 80: 523-527 (1998)
68. Marxkors R, Meiners H, Geis-Gerstorfer J: Der gegossene Stiftaufbau. In: Marxkors R, Meiners H, Geis-Gerstorfer J (Hrsg) Taschenbuch der zahnärztlichen Werkstoffkunde – Vom Defekt zur Restauration. Deutscher Zahnärzte Verlag, Köln, 6. Überarbeitete Auflage S.69 (2008)
69. Massa F, Dias C, Blos C E: Resistance to fracture of mandibular premolars restored using post-and-core systems. Quintessence Int 41: 49-57 (2010)
70. Meilinger M, Schmidgunst C, Schutz, Lang E W: Metal artifact reduction in cone beam computed tomography using forward projected reconstruction information. Z Med Phys 21: 174-182 (2011)
71. Melo S L, Bortoluzzi E A, Abreu M Jr., Correa M: Diagnostic ability of a cbct scan to asses longitudinal root fractures in prosthetically treated teeth. J Endod 36: 1879-1882 (2010)
72. Meyenberg K H, Lüthy H, Schärer P: Zirconia posts. A new all-ceramic concept for nonvital abutment teeth. J Esthet Dent 7: 73-80 (1995)
73. Meyer E, Raupach R, Lell M, Schmidt B, Kachelriess M: Normalized metal artifact reduction (NMAR) in computed tomography. Med Phys 37: 5482-5493 (2010)
74. Michnick B T, Raskin R B: A multiple post-core technique. J Prosthet Dent 39: 622–626 (1978)
75. Miyagaki D C,Marion J, Ferraz C C R: Diagnosis of Vertical Root Fracture with Cone-Beam Computerized Tomography in Endodontically Treated Teeth: Three Case Reports. Iran Endod J 8: 75-79 (2013)

76. Miracle A C und Mukherji, S K: Conebeam CT of the head and neck, part 1: physical principles. AJNR Am J Neuroradiol 30: 1088-1095 (2009)

77. Miracle A C, Mukherji, S K: Conebeam CT of the head and neck, part 1: physical principles. AJNR Am J Neuroradiol 30: 1285-1292 (2009)

78. Naumann M, Lange K P: Ansichten und Techniken zur Rekonstruktion endodontisch behandelter Zähne- eine Umfrage unter Zahnärzten im Bundesgebiet. Dtsch Zahnärztl Z: 280-285 (2003)

79. Neller H: Vergleich verschiedener Volumentomogramme eines humanen Kopfpräparates zur Analyse der Bildqualität mit dem 3D eXam (KaVo). Zahnmedizinische Dissertation, Universität Ulm (2012)

80. Nelms D W, Shukla H I, Nixon E, Bayouth J E, Flynn R T: Assessment of three dead detector correction methods for cone-beam computed tomography. Med Phys 36: 4569-4576 (2009)

81. Nissan J, Parson A, Barnea E, Shifman A, Assif D: Resistance to fracture of crowned endodontically treated premolars restored with ceramic and metal post systems. Quintessence Int 38: 120-123 (2007)

82. Parirokh M, Ardjomand K, Manochehrifar H:Artifacts in Cone-Beam Computed Tomography of a Post and Core Restoration: A Case Report. Iran Endod J 7: 98-101 (2012)

83. Pasler A F: Digitale Volumentomographie (DVT) oder Cone Beam Computed Tomographie (cbct), Schädelaufnahmen. In: Pasler A F (Hrsg) Zahnärztliche Radiologie. Georg Thieme, Stuttgart, New York 5., aktualisierte Auflage S. 255- 257 (2008)

84. Patel S, Brady E, Wilson R, Brown J, Mannocci F: The detection of vertical root fractures in root filled teeth with periapical radiographs and CBCT scans. Int Endod J 10: 1111-1210 (2013)

85. Pitigoi-Aron G, Streacker A B, Schulze K A, Geissberger M: Accurancy of cast post and cores using a new investigative method. Gen Dent 60: 153-157 (2012)

86. Poludniowski G, Evans P M, Hansen V N, Webb S: An efficient Monte Carlo-based algorithm for scatter correction in keV cone-beam CT. Phys Med Biol 54: 3847-3864 (2009)

87. Quing H, Zhu Z, Chao Y, Zhang W: In vitro evaluation of the fracture resistance of anterior endodontically treated teeth restored with glass fiber and zircon posts. J Prosthet Dent 97: 93-98 (2007)

88. Rinkel J, Gerfault L, Esteve F, Dinten J M: A new method for x-ray scatter correction: first assessment on a cone-beam CT experimental setup. Phys Med Biol 52: 4633-4652 (2007)

89. Ritter L, Mischkowski R A, Neugebauer J, Dreiseidler T, Scheer M, Keeve E, Zoller J E: The influence of body mass index, age, implants, and restorations on image quality of cbct. Oral Surg Oral Med Oral Pathol Oral Radiol Endod 108: 108-116 (2009)

90. Ruhrnschopf E P, Klingenbeck K: A general framework and review of scatter correction methods in x-ray cone-beam computerized tomography. Part 1: Scatter compensation approaches. Med Phys 38: 4296-4311 (2011)

91. Sahafi A, Peutzfeldt A: Retention of adhesivly bonded posts: effect of pretreatment of the root canal. J Adhes Dent 11 (4), S. 319-23 (2009)

92. Scarfe W C und Farman A G: What is cone-beam CT and how does it work? Dent Clin North Am 52: 707-730 (2008)

93. Schmitter M, Rammelsberg P, Gabbert O, Ohlmann B: Influence of clinical baseline findings on the survival of 2 post systems: a randomized clinical trial. Int J Prosthodont 20: 173-178 (2007)

94. Schramm A, Gellrich N-C: Intraoperative Navigation und computerassistierte Chirurgie. In: Schwenzer N, Ehrenfeld M (Hrsg) Mund-Kiefer-Gesichtschirurgie. Georg Thieme, Stuttgart, New York, 4., vollständig überarbeitete und erweiterte Auflage S. 478-499 (2010)

95. Schulze R K, Berndt D, d'Hoedt B: On cone-beam computed tomography artifacts induced by titanium implants. Clin Oral Implants Res 21: 100-107 (2010)

96. Schulze R, Heil U, Gross D, Bruellmann D D, Dranischnikow E, Schwanecke U, Schoemer E: Artefacts in CBCT: a review. Dentomaxillofac Radiol 40: 265-273 (2011)

97. Sedgley C M, Messer H H: Are endodontically treated teeth more brittle? J Endod 18: 332-335 (1992)

98. Seefeld F, Wenz H J, Ludwig K, Kern M: Resistance to fracture and structural characteristics of different fiber reinforced post systems. Dent Mater 23: 265-271 (2007)

99. Sijbers J, Postnov A: Reduction of ring artefacts in high resolution micro-CT reconstructions. Phys Med Biol 49: 247-253 (2004)

100. Silness J, Gustavsen F, Hunsbeth J: Distribution of corrosion products in teeth restored with metal crown retained by stainless steel posts. Acta Odontol Scand 37: 317-321 (1979)

101. Sogur E, Baksi B G, Gröndahl H-G: Imaging of root canal fillings: a comparison of subjective image quality between limited cone-beam CT, storage phosphor and film radiography. Int Endod J 40: 179-185 (2007)

102. Spies L, Ebert M, Groh B A, Hesse B M, Bortfeld T: Correction of scatter in megavoltage cone-beam CT. Phys Med Biol 46: 821-833 (2001)

103. Standlee J P, Caputo A A: Effect of surface design on retention of dowels cemented with a resin. J Proth Dent 70: 403-404 (1993)

104. Strub J R, Kern M, Türp J C, Witkowski S, Heydecke G, Wolfart S: Präprothetische Vorbehandlung, Phase 1. In: Strub J R, Kern M, Türp J C, Witkowski S, Heydecke G, Wolfart S (Hrsg) Curriculum Prothetik – Band I. Quintessenz, Berlin, Barcelona, Beijing. 4. Überarbeitete und erweiterte Auflage, S. 220-234 (2011)

105. Theodosopoulou J N, Chochlidakis K M: A systematic review of dowel (post) and core materials and systems. J Prosthodont 18: 464-472 (2009)

106. Toman M, Toksavul S, Sarikanat M, Nergiz I, Schmage P: Fracture Resistance of endodontically treated teeth: effect of tooth coloured post material and surface conditioning. Eur J Prosthodont Restor Dent 18: 23-30 (2010)

107. Tyndall D A und Rathore S: Cone-beam CT diagnostic applications: caries, periodontal bone assessment, and endodontic applications. Dent Clin North Am 52: 825-841 (2008).

108. Tyndall D A, Kohltfarber H: Application of cone beam volumetric tomography in endodontics (Review). Aust Dent J 57, S. 72-81 (2012)

109. Walker S: Vergleichende Analyse diverser Wurzelfüllmaterialien in digitalen Volumentomogrammen. Zahnmedizinische Dissertation, Universität Ulm (Publikation in Vorbereitung)
110. Wang P, He W, Sun H, Lu Q, Ni L: Evaluation of horizontal/oblique root fractures in the palatal roots of maxillary first molars using cbct: a report of three cases. Dent Traumatol 27: 464-467 (2011)
111. Werner P: Messgenauigkeit von Implantaten und anatomischen Strukturen im Zahnfilm, Panoramaschichtaufnahme und Digitaler Volumentomographie Zahnmedizinische Dissertation, Universität Ulm (Publikation in Vorbereitung)
112. Wirz J, Johner M, Pohler O: Corrosion behaviour of different screws and posts in the root canal. SSO Schweiz Monatsschr Zahnheilkd 90: 217-242 (1980)
113. Xiaoying Z, Denggao L, Lin Y, Minkai W: The ability of cbct to detect vertical root fractures in endodontically treated and nonendodontically treated teeth: A report of 3 cases. Oral Surg Oral Med Oral Pathol Oral Radiol Endod 111: 797-801 (2011)
114. Yoldas O, Oztunc H, Tinaz A C, Alparslan N: Perforation risk associated with the use of Masserann endodontic kit drills in mandibuar molars. Oral Surg Oral Med Oral Pathol Oral Radiol Endod 97: 513-517 (2004)
115. Zhang L, Magni E, Radovic I, Whang Y J, Chen J H, Ferrari M: Effect of curing modes of dual-curing luting systems and root regions on retention of translucent fiber posts in root canals. J Adhes Dent 10: 219-226 (2008)
116. Zhang Q H, Hu Y C, Liu F H, Goodman K, Rosenzweig K E, Mageras G S: Correction of motion artifacts in cone-beam CT using a patient-specific respiratory motion model. Medical Physics 37: 2901-2909 (2010)
117. Zhang Y-X, Zhang W-H, Lu Z-Y, Wang K-L: Fracture strength of custom-fabricated Celay all-ceramic post and core restored endodontically treated teeth. Chin Med J 119: 1815-1820 (2006)
118. Zhang Y, Zhang L, Zhu X R, Lee A K, Chambers M, Dong L: Reducing metal artifacts in cone-beam CT images by preprocessing projection data. Int J Radiat Oncol Biol Phys 67: 924-932 (2007)

Anhang

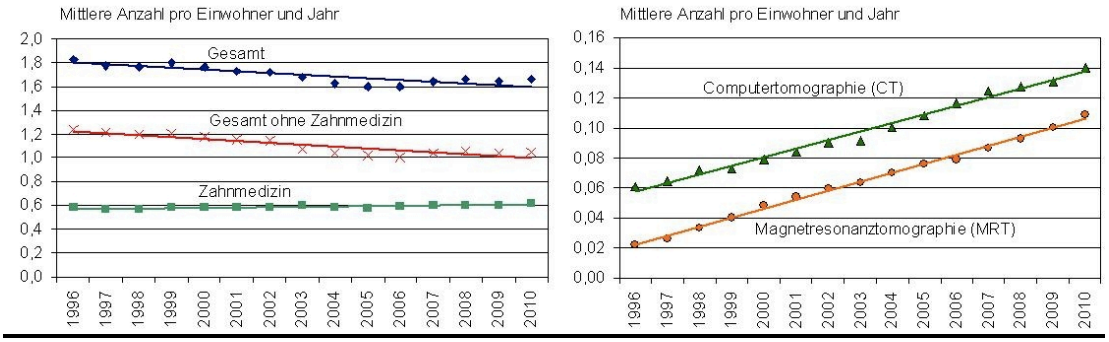

Abbildung 48: Mittlere Anzahl von Röntgenaufnahmen pro Einwohner und Jahr. Quelle: Bundesamt für Strahlenschutz

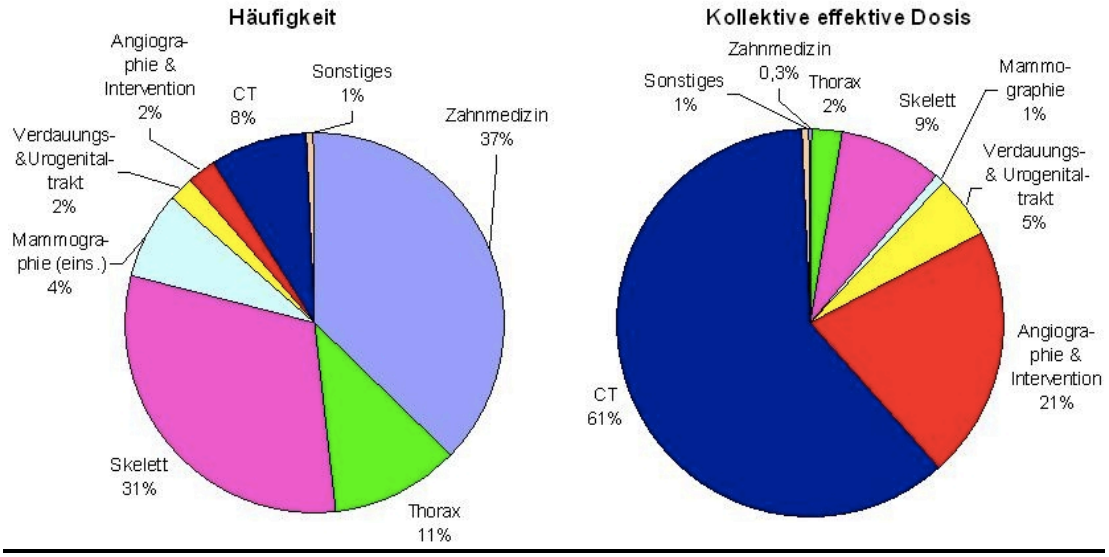

Abbildung 49: Häufigkeit und kollektive Dosis von Röntgenaufnahmen. Farben siehe Beschriftung. Quelle: Bundesamt für Strahlenschutz.

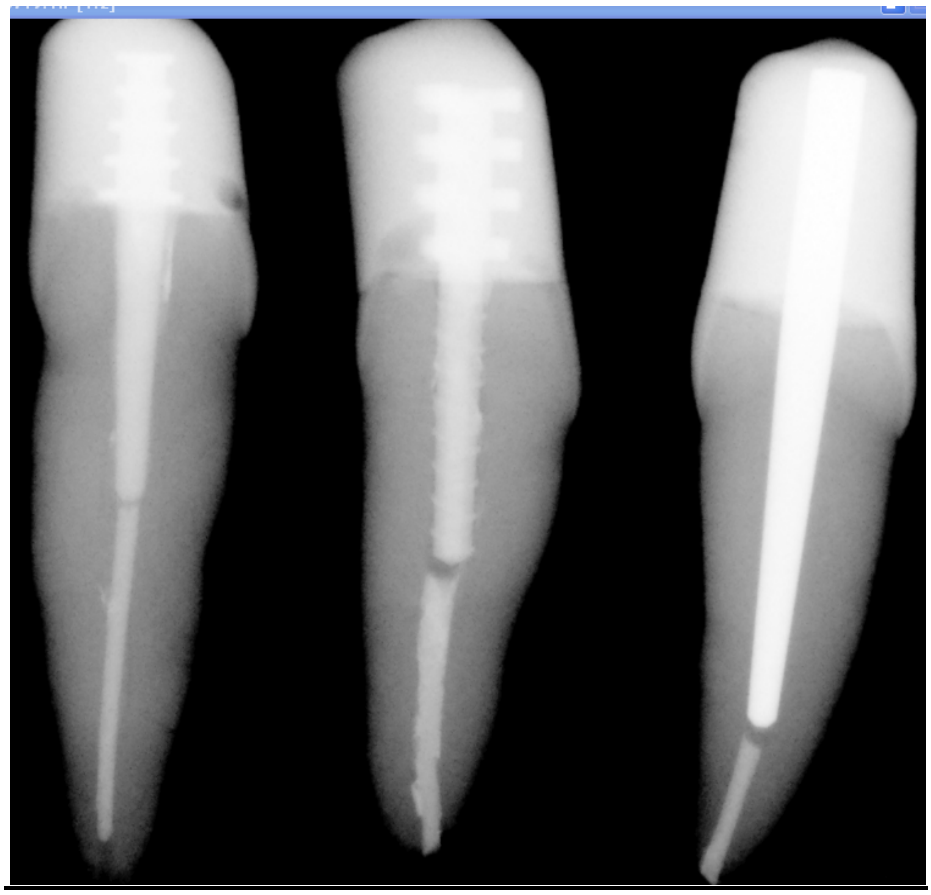

Abbildung 50: Testgruppe OK 1er; von links nach rechts Gruppe 1, 2, 3. mesio-distaler Strahlengang

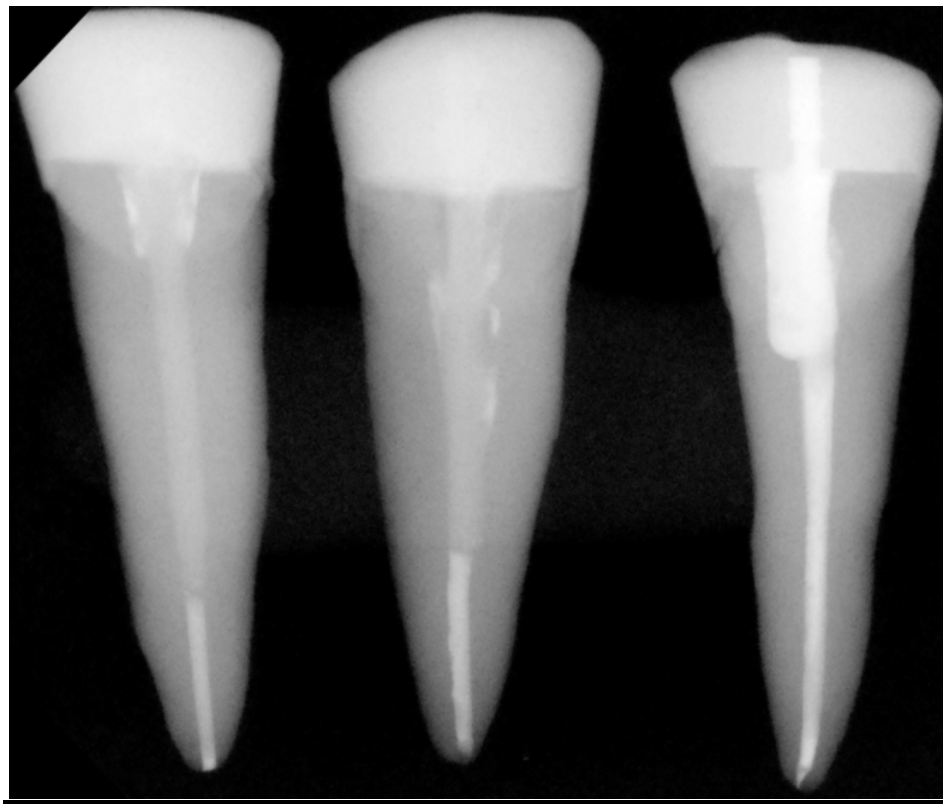

Abbildung 51: Testgruppe OK 1er; von links nach rechts Gruppe 4, 5, 6. Oro-vestibulärer Strahlengang.

Danksagung

Mein besonderer Dank gilt Frau Prof. Dr. Margit-Ann Geibel , Oberärztin Leitung dento-maxillo-faciale Radiologie, Klinik für Mund-Kiefer-Gesichtschirurgie, Universitätsklinikum Ulm, für die Auswahl und das Bereitstellen dieses interessanten Promotionsthemas und die Chance unter ihrer kompetenten Leitung zu dissertieren. Sie unterstützte mich stets engagiert mit wissenschaftlichem Rat, Beistand und vielen, hilfreichen Ideen und Tipps.

Mein weiterer Dank gebührt Frau Dr. Friederike Blickle für ihre professionelle Unterstützung und Hilfe bei Fragen im Bereich der Endodontie und Hilfestellung beim wissenschaftlichen Arbeiten.

Danke für die Unterstützung in Form von Materialien zu dieser Studie von der Firma Komet, Gebr. Brasseler GmbH & Co KG, Trophagener Weg 25, 32657 Lemgo und der Firma Coltène/Whaledent GmbH + Co. KG, Raiffeisenstraße 30, 89129 Langenau/Germany.

Außerdem möchte ich Herrn Steffen Klein, Mitarbeiter der Firma KaVo danken für die geduldige und fachkundige Hilfe beim Umgang mit dem DVT-Gerät KaVo Pan eXam Plus.

Zudem gilt mein Dank Herrn Prof. Dr. Joachim Warschat für die wissenschaftlichen Ratschläge und Tipps und Herrn Dr. Ulrich Rodrian und Frau Stefanie Rodrian für die Hilfe im Umgang mit den Textverarbeitungsprogrammen.

Bei meinen Eltern und Geschwistern möchte ich mich herzlich für ihre tatkräftige Unterstützung, den Beistand und die Geduld bedanken.

Lebenslauf

Der Lebenslauf ist aus Datenschutzgründen in der elektronischen Version nicht enthalten.