Universitätsklinikum Ulm

Klinik für Neurologie

Ärztlicher Direktor: Prof. Dr. Albert C. Ludolph

Ätiologie von subarachnoidalen Hyperintensitäten

in der zerebralen FLAIR-gewichteten MRT-Bildgebung

Dissertation

zur Erlangung des Doktorgrades der Medizin

der Medizinischen Fakultät der Universität Ulm

Martin Kasel

geboren in Bruchsal

2022

Amtierender Dekan: Prof. Dr. Thomas Wirth
1. Berichterstatter: Prof. Dr. Jan Kassubek
2. Berichterstatter: Prof. Dr. Stefan Schmidt
Tag der Promotion: 04.05.2023

Meiner Familie

Teile dieser Arbeit sind erschienen in:

Althaus K, Kasel M, Ludolph A C, Kassubek J, Kassubek R: HARM revisited: Etiology of subarachnoid hyperintensities in brain FLAIR MRI. International Journal of Stroke, DOI: 10.1177/17474930211064754 (2022)

Ergebnisse dieser Arbeit wurden bereits auf dem 93. Kongress der Deutschen Gesellschaft für Neurologie 2020 veröffentlicht:

Kasel M, Kassubek J, Ludolph A C, Althaus K: 466 - Subarachnoidale Hyperintensitäten in der FLAIR-gewichteten MRT: ist eine Ausweitung des HARM-Begriffs notwendig? (Abstract)

Inhaltsverzeichnis

Abkürzungsverzeichnis III

1 Einleitung 1

1.1 Die FLAIR-Sequenz (fluid attenuated inversion recovery) in der Magnetresonanztomographie (MRT) 1

1.2 Subarachnoidale Hyperintensitäten in der zerebralen FLAIR 4

1.3 Fragestellung und Zielsetzung 9

2 Material und Methoden 11

2.1 Ethikgenehmigung 11

2.2 Patienten 11

2.3 MRT-Bildgebungen 13

2.4 Referenzwerte des Liquor cerebrospinalis 14

2.5 Statistik 15

3 Ergebnisse 17

3.1 Patientencharakteristika 17

3.2 Hauptdiagnosen 17

3.3 Kontrastmittelabhängigkeit der Hyperintensitäten 20

3.4 Lagebeziehung der Hyperintensitäten 22

3.5 Mikroangiopathische Läsionen 25

3.6 Liquorparameter 30

3.7 Nierenretentionsparameter 35

4 Diskussion 37

4.1 Patientencharakteristika 38

4.2 Mögliche Ursachen der subarachnoidalen Hyperintensitäten 39

4.3 Limitationen 50

4.4 Schlussfolgerung 52

5 Zusammenfassung 56

6 Literaturverzeichnis 58

7 Abbildungsverzeichnis 70

8 Tabellenverzeichnis 74

9 Danksagung 75

10 Lebenslauf 76

Abkürzungsverzeichnis

CKD-EPI ..... Chronic Kidney Disease Epidemiology Collaboration

CSF ..... Cerebrospinale Flüssigkeit

CT ..... Computertomographie

DWI ..... diffusion weighted imaging

DWM ..... deep white matter

EEG ..... Elektroenzephalographie

FLAIR ..... fluid attenuated inversion recovery

FLASH ..... FLAIR subarachnoid hyperintensity

Gd-DTPA ..... Gadopentetat-Dimeglumin

GFR ..... Glomeruläre Filtrationsrate

GRE ..... gradient recalled echo

HARM ..... hyperintense acute reperfusion marker

KM ..... Kontrastmittel

MRT ..... Magnetresonanztomographie

NIHSS ..... National Institutes of Health Stroke Scale

PVWM ..... periventricular white matter

rtPA ..... recombinant tissue plasminogen activator

SAB ..... Subarachnoidalblutung

STRIVE ..... STandards for ReportIng Vascular changes on nEuroimaging

SWI ..... susceptibility weighted imaging

TE ..... time to echo

TIA..... Transitorische ischämische Attacke

ZNS .....Zentrales Nervensystem

1 Einleitung

1.1 Die FLAIR-Sequenz (fluid attenuated inversion recovery) in der Magnetresonanztomographie (MRT)

In der klinischen Arbeit einer neurologischen Klinik spielt die Interpretation und Befundung von bildgebenden Verfahren, insbesondere von MRT und in zweiter Linie auch CT (Computertomographie) eine zentrale Rolle. Um Auffälligkeiten in der Bildgebung korrekt einordnen zu können, spielen zahlreiche Komponenten zusammen, die u.a. die Klinik des Patienten und die Expertise der befundenden Person einschließen.

Die medizinische MRT-Bildgebung bietet zahlreiche Kontrastierungsmöglichkeiten, um verschiedene Gewebearten und Gewebeauffälligkeiten bzw. -veränderungen darzustellen. Eine etablierte Sequenz ist die FLAIR-Sequenz [21]. Hierbei werden Flüssigkeitssignale im Vergleich zu Gewebe hypointenser dargestellt, d.h. speziell beim MRT des Neurocraniums wird das MR-Signal des Liquors unterdrückt, wodurch sich dieses hypointens darstellt. Die Anwendung der FLAIR-Sequenz ist mannigfaltig und umfasst u.a. folgende Krankheitsbilder: ischämischer Schlaganfall; demyelinisierende Erkrankungen, wie z.B. die Multiple Sklerose; Schädel-Hirn-Trauma; zystische und solide Hirnläsionen; vaskuläre Malformationen; Subarachnoidalblutung [1, 21]. Dabei spielt die FLAIR-Wichtung auch eine zentrale Rolle in der Detektion von Läsionen der weißen Substanz („white matter hyperintensities of presumed vascular origin“), welche zu häufig beobachteten Veränderungen des Gehirns bei älteren Patienten zählen und mit zahlreichen Krankheiten in Verbindung stehen. Trotz dieser Vielzahl an Einsatzmöglichkeiten bestehen für die FLAIR-Sequenz jedoch auch Einschränkungen in ihrer Anwendung und Auswertung, die bei unzureichender Berücksichtigung zu Missinterpretationen führen können. So konnten z.B. in circa 40 - 80 % der Fast-FLAIR-Aufnahmen artifizielle, hyperintense Signale in den Basalzisternen nachgewiesen werden, die durch den Einstrom nicht-invertierter cerebrospinaler Flüssigkeit (CSF) hervorgerufen wurden [78]. Im Subarachnoidalraum über den Konvexitäten ist das Auftreten dieses Artefaktes hingegen aufgrund der geringeren Flussgeschwindigkeit der CSF weniger häufig

anzutreffen [67]. Eine weitere Fehlerquelle kann (wie bei allen MRT-Verfahren) in der Erzeugung hyperintenser Signale durch ferromagnetische Gegenstände gefunden werden [1].

1.1.1 White matter hyperintensities of presumed vascular origin

Im Rahmen von MRT-Untersuchungen lassen sich v.a. bei älteren Menschen Läsionen der weißen Substanz identifizieren [15, 62]. In der Vergangenheit wurden jene durch unterschiedliche Begriffe benannt (z.B. Leukoaraiose, white matter lesions, white matter hyperintensities, Leukenzephalopathie oder white matter disease). Im Rahmen der STRIVE (STandards for ReportIng Vascular changes on nEuroimaging)- Initiative soll hier eine einheitliche Nomenklatur mit dem Begriff „white matter hyperintensities of presumed vascular origin“ erfolgen [76]. Die Läsionen stehen in Verbindung mit unterschiedlichen Krankheiten wie z.B. zerebrovaskulären [35] und kardiovaskulären [12] Erkrankungen, Demenz [58] oder auch psychiatrischen Krankheiten [7, 73]. Sie gehen dabei mit einer Dysfunktion der Blut-Hirn-Schranke einher [62, 69]. Um das Ausmaß dieser Läsionen besser und einheitlich anhand der MRT-Bildgebungen klassifizieren zu können, wurden unterschiedliche Scores entwickelt. Ein einfaches Scoring-System stellt dabei eine 1987 von Fazekas et al. publizierte Klassifikation dar, welche auch für diese Studie herangezogen werden soll. Die Läsionen werden hier in „periventricular white matter hyperintensities“ (PVWM-Score) und „deep white matter hyperintensities“ (DWM-Score) unterteilt [15]. Die Läsionslast wird dabei in Werte zwischen 0 und 3 eingeteilt (s. Tabelle 1). Abbildung 1 zeigt beispielhaft das Ausmaß der mikroangiopathischen Läsionen bei einer 86-jährigen Patientin (PVWM-Score = 3; DWM-Score = 1), welche in die vorliegende Studie eingeschlossen wurde. Mit zunehmendem Ausmaß der Läsionen ist eine verstärkte Störung der Blut-Hirn-Schranke nicht nur im Bereich der Läsionen und normal erscheinender weißer Substanz [75], sondern auch des gesamten Gehirns verbunden [18].

Tabelle 1: Erläuterung des Fazekas-Scores (eigene Darstellung; angelehnt an [15])

Fazekas-Score	**PVWM-Score (periventricular white matter hyperintensities)**	**DWM-Score (deep white matter hyperintensities)**
Score = 0	Nicht vorhanden	Nicht vorhanden
Score = 1	„Kappen“ oder hauchdünne Linien	Punktförmige Läsionen
Score = 2	Glatter „Halo“	Beginnend konfluierende Läsionen
Score = 3	Irreguläre periventrikuläre Hyperintensitäten mit Ausdehnung in die tiefe weiße Substanz	Große konfluierende Areale

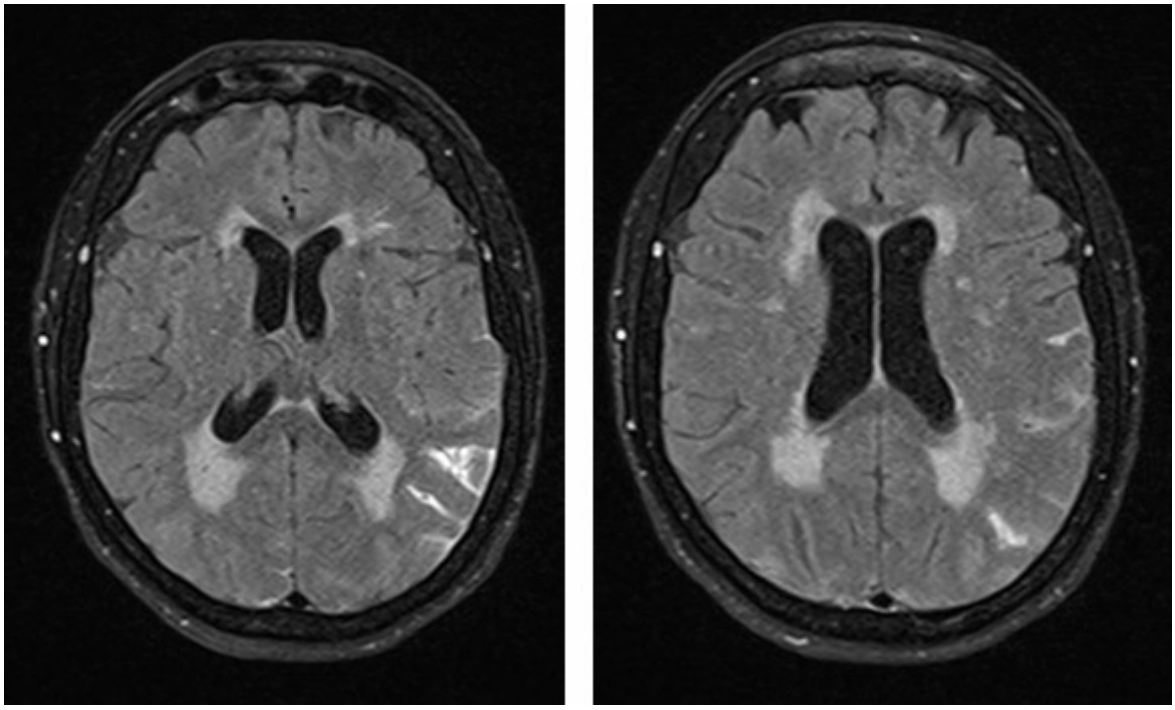

Abbildung 1: Mikroangiopathische Läsionen (PVWM-Score [periventricular white matter hyperintensities] = 3; DWM-Score [deep white matter hyperintensities] = 1) in der transversalen FLAIR-Sequenz (fluid attenuated inversion recovery) einer 86-jährigen Patientin aus dem in diese Studie eingeschlossenen Patientenkollektiv des Universitätsklinikums Ulm; zudem Darstellung von subarachnoidalen Hyperintensitäten links parietookzipital und weniger auch rechts okzipital

1.2 Subarachnoidale Hyperintensitäten in der zerebralen FLAIR

Durch unterschiedliche Pathomechanismen kann es zu veränderten physikalischen Eigenschaften der CSF kommen, wodurch das Signal des Liquors nicht vollständig unterdrückt wird. Dies führt zu einer Hyperintensität der CSF bzw. des Subarachnoidalraums bei der Akquisition der FLAIR-Sequenz [64]. Mögliche, in der Literatur bereits beschriebene Erkrankungen, bei denen Hyperintensitäten auftreten können, sind:

- HARM (hyperintense acute reperfusion marker) nach Gabe von gadoliniumhaltigem Kontrastmittel (KM):
    - Bei akuten und subakuten Infarkten [10, 14, 20, 23, 25, 33, 37, 38, 41, 53, 54, 56, 61, 74]
    - Bei transitorisch ischämischen Attacken (TIA) [17, 28]
    - Bei epileptischen Anfällen [28]
    - Bei reversiblem zerebralem Vasokonstriktionssyndrom [28]
    - Bei posteriorem reversiblem Enzephalopathie-Syndrom [28]
    - Bei primären Hirnblutungen [31]
    - Im Rahmen eines Reperfusionssyndroms nach endovaskulärer Behandlung von Stenosen der Arteria carotis interna [19, 51, 77]
    - Nach endovaskulärer Therapie intrakranieller Aneurysmata [40, 65]
    - Im Anschluss an herzchirurgische Eingriffe (Koronararterienbypass, Aorten-, Mitralklappenersatz) [47]
    - Kasuistisch bei einer Patientin mit nicht-ketotischer Hyperglyzinämie [32]
- Hyperintense Gefäße bei zerebrovaskulären Erkrankungen [11, 43, 66]
    - Im Rahmen der Moyamoya Erkrankung [42]
- Arteriovenöse Malformationen und Fisteln [66]
- Entzündliche Erkrankungen des ZNS (Zentrales Nervensystem) [43]
- Familiäre Amyloid-Polyneuropathie bei Transthyretin-Amyloidose [24]
- Idiopathische intrakranielle Hypertension [45, 80]
- Intrakranielle Raumforderungen [9, 66]
- Melanosis neurocutanea [22]

- Metastasen der Leptomeningen [43, 70]
- Migräne mit Aura [13, 29]
- Nach Kontrastmittelgabe bei gestörter Nierenfunktion [52, 55, 59]
- Sturge-Weber-Syndrom [37]
- Subarachnoidale Blutungen (SAB) [50]
- Transiente kortikale Blindheit [60, 81]
- Zerebrale Sinus- oder Venenthrombosen [8, 66].

In den oben genannten Fällen erfolgte keine einheitliche Beschreibung des Befundes. Folgende Ausdrücke fanden Verwendung: „hyperintensity (with)in the subarachnoid space“ [43, 64, 81]; “subarachnoid FLAIR hyperintensities” [60]; “increased signal intensity in the subarachnoid space” [55, 59]; “enhancement in/of the subarachnoid space” [10, 17]; ”high signal in cerebrospinal fluid“ [14, 52]; “enhancement in/of the cerebrospinal fluid (CSF) space” [4, 23, 31, 32, 47, 48, 51, 56, 61, 74]; “sulcal hyperintensity” [13, 29, 33, 45, 65, 66, 70, 80]; “leptomeningeal enhancement” [37, 40, 42, 77]; “leptomeningeal hyperintensity” [22]; “CSF enhancement” [24, 54]; “CSF signal changes” [9]; “high-signal-intensity CSF” [8]; “hyperintensities in the CSF filled spaces” [25, 53].

Als zugrunde liegende Ursachen der Hyperintensitäten wurden je nach Krankheitsbild eine erhöhte Proteinkonzentration in der CSF, das Auftreten von Methämoglobin im Liquor, ein reduzierter arterieller Blutfluss, Gadolinium in der CSF oder auch eine Reduktion des relativen Volumenverhältnisses von CSF zu Blut angesehen. Neben den hier genannten pathologischen Verhältnissen gibt es auch zahlreiche, aufnahmetechnisch bedingte Artefakte, die ein hyperintenses Signal der CSF erzeugen können [67]. Ebenso konnten hyperintense Signale bei Kindern beschrieben werden, die zur Durchführung der Bildgebung eine Sedierung mit Propofol bekommen hatten [16]. Ein gesteigertes Signal kann auch bei Erwachsenen gesehen werden, die zum Zeitpunkt der Bildgebung 100 % Sauerstoff verabreicht bekommen hatten [3].

Im Folgenden soll auf den Begriff „HARM“ dezidiert eingegangen werden.

1.2.1 HARM (hyperintense acute reperfusion marker)

Der Begriff „HARM“ wurde erstmals 2004 von Warach und Latour bei Patienten mit ischämischen Schlaganfällen beschrieben [74]. Die Einführung des Begriffs erfolgte, nachdem die Arbeitsgruppe im Rahmen einer anderen Studie unerwartet bei zwei Patienten, welche eine intraarterielle Lysetherapie erhalten hatten, eine Signalsteigerung der CSF in der FLAIR nach Gabe von gadoliniumhaltigem KM beobachtet hatten. Sie postulierten, dass die Hyperintensitäten infolge einer verzögerten Anreicherung von Gadopentetat-Dimeglumin (Gd-DTPA) in der CSF aufgetreten seien [74]. Ein Nachweis für den Übertritt von gadoliniumhaltigem KM (Gadobutrol) vom Blut in den Liquor im Rahmen einer Schädigung der Blut-Hirn-Schranke konnte kasuistisch sowohl bei einem Patienten mit Hyperperfusionssyndrom nach Stenting einer Stenose der Arteria carotis interna als auch bei einem Patienten mit Reperfusionssyndrom nach Rekanalisation eines embolischen Verschlusses der Arteria cerebri media erbracht werden [34]. Als pathophysiologische Grundlage wird ein Anstieg der Plasma- bzw. Gewebespiegel von Metalloproteinase-2 und -9 angesehen [4, 5]. Des Weiteren ist in Fallberichten die Monozytenzahl bei HARM-positiven Schlaganfallpatienten höher [48]. Das Auftreten der Hyperintensitäten ist dabei mit einer höheren verabreichten Gadobutroldosis assoziiert [53]. Bei 8 HARM-positiven Patienten wurde in der FLAIR-Sequenz eine höhere relative Signalintensität der in der DWI (diffusion weighted imaging) sichtbaren Läsionen als bei HARM-negativen Patienten beschrieben, was auf eine mögliche Kontrastmittelanreicherung des Parenchyms an dieser Stelle hindeuten könnte [54]. Hyperintense Signale unter diesen Bedingungen stehen dabei weder im Zusammenhang mit Hypointensitäten in T2*-gewichteten Gradienten-Echo-Sequenzen noch mit Hyperdensitäten in der CT, was eine Beteiligung einer Blutung an der Entstehung der Signale wahrscheinlich gemacht hätte [14, 74]. Subarachnoidale Blutungen lassen sich zwar auch als hyperintense Signale im Subarachnoidalraum in der FLAIR-Sequenz darstellen [50], jedoch im Gegensatz zu anderen Ätiologien hyperintenser Signale auch – mit geringerer Sensitivität als durch Kombination einer FLAIR- und SWI-Sequenz (susceptibility weighted imaging) der MRT [72] – als hyperdense Signale in der CT identifizieren. In einer Studie war die Inzidenz des HARM-Phänomens bei

Patienten mit ischämischen Schlaganfällen makroangiopathischer Genese signifikant höher als bei Patienten mit ischämischen Schlaganfällen anderer Genese [10]. Beschrieben ist, dass das HARM-Phänomen sowohl bei Patienten mit erfolgreicher Gewebsreperfusion als auch bei Patienten mit hämorrhagischer Transformation im Anschluss an das Schlaganfallereignis auftritt [74]. Studien, die eine Assoziation des HARM-Phänomens mit einer hämorrhagischen Transformation bei lysierten Patienten untersuchten, waren bisher widersprüchlich. Dabei konnte in der Studie von Warach und Latour eine hämorrhagische Transformation sowie eine mögliche Schädigung der Blut-Hirn-Schranke im Sinne eines HARM häufiger bei Patienten gesehen werden, welche mit rtPA therapiert wurden, als bei solchen, welche diese Behandlung nicht erhielten [74]. Bei älteren Patienten über 80 Jahre konnte keine Assoziation zwischen dem HARM-Phänomen und einer frühzeitigen hämorrhagischen Transformation festgestellt werden. Ein signifikanter Zusammenhang zwischen HARM und einer Reperfusion konnte hier ebenfalls nicht gezeigt werden [61]. HARM-positive Patienten (19/47) waren in der Studie von Rozanski et al. [61] signifikant älter als HARM-negative, was Ostwaldt et al. 2015 in einem Kollektiv von 529 Patienten (97 HARM-positiv) bestätigen konnten [53]. Patroclo et al. publizierten den Fall eines HARM-positiven Patienten mit kleinen punktförmigen Ischämien ohne Nachweis eines Gefäßverschlusses, der aufgrund einer transienten Symptomatik keine rekanalisierende Therapie erhalten hatte [56]. Auch bei Patienten mit TIA waren jene mit HARM signifikant älter als solche ohne HARM [38]. In anderen Studien konnte dargelegt werden, dass HARM nicht mit einer hämorrhagischen Transformation bei lysierten Patienten assoziiert ist [25, 53, 61]. Eine weitere in der Vergangenheit diskutierte, mögliche Ursache des HARM-Phänomens stellt eine Erhöhung der Proteinkonzentration in der CSF dar, welche als eine Folge der gestörten Blut-Hirn-Schranke gesehen wurde [14]. Ein schlechteres klinisches Outcome anhand des NIHSS (National Institutes of Health Stroke Scale) konnte bei Patienten mit HARM nachgewiesen werden [74]. Konträr dazu konnte in zwei weiteren Studien jedoch kein Unterschied zwischen HARM-positiven und -negativen Patienten im Hinblick auf die Prognose beobachtet werden [53, 54]. In der Studie von Gupta et al. konnte bei 18 von 35

Schlaganfallpatienten, bei denen eine Thrombektomie durchgeführt wurde, im Anschluss ein HARM gesehen werden. Dort stand HARM im Zusammenhang mit einem schlechteren neurologischen Status 24 Stunden nach durchgeführter Thrombektomie [20], was von Luby et al. 2019 bestätigt wurde. Sie konnten außerdem zeigen, dass Patienten mit multiplen Eröffnungsvorgängen des Gefäßes 24 Stunden nach erfolgtem Eingriff eine stärkere Ausprägung des HARM hatten als Patienten, bei denen lediglich ein Versuch zur Rekanalisation benötigt wurde [41]. HARM ist dabei jedoch nicht für ischämische Schlaganfälle spezifisch. Der Begriff wurde im Verlauf ausgeweitet: HARM im Sinne subarachnoidaler Hyperintensitäten in FLAIR-Sequenzen nach KM-Gabe konnte bei circa 85 % der Patienten mit primärer Hirnblutung (n = 46) nachgewiesen werden [31]. In der Studie von Kidwell et al. zeigten 23 Patienten mit primärer Hirnblutung (50 %) nicht nur punktförmige hyperintense Signale, sondern gar fokale bzw. auch bilaterale und diffuse Verteilungsmuster. Unterschiede in den grundlegenden Charakteristika ergaben sich in den Gruppen mit unterschiedlichen HARM-Verteilungsmustern nicht [31]. Eine Tendenz zu einer milderen HARM-Ausprägung ergab sich durch ein kleineres Hämatomvolumen sowie einen längeren Zeitabstand zwischen Symptombeginn und MRT-Bildgebung. Im Gegensatz dazu führte eine höhere Gadolinium-Dosis in dieser Untersuchung zu einer stärkeren Ausprägung des HARM [31]. Patienten mit Nachweis subarachnoidaler Blutungsanteile wurden aus der Studie ausgeschlossen [31]. HARM ist sowohl bei Patienten mit Reperfusionssyndrom nach endovaskulärer Behandlung von Stenosen der Arteria carotis interna [19, 51] als auch nach endovaskulärer Therapie intrakranieller Aneurysmata beschrieben [40, 65]. Außerdem konnte HARM bei einem Kollektiv von 19 Patienten gesehen werden, welche im Anschluss an einen herzchirurgischen Eingriff (Koronararterienbypass, Aorten-, Mitralklappenersatz) ein zerebrales MRT nach Gadolinium-Gabe erhalten hatten. Dabei zeigten die Patienten keinerlei neurologische Auffälligkeiten [47]. Kang et al. untersuchten das Auftreten von HARM retrospektiv bei Patienten mit vorübergehenden neurologischen Symptomen (n = 174) und konnten HARM-positiven Patienten folgende Diagnosegruppen zuordnen: TIA (n = 11); epileptische Anfälle (n = 2); posteriores reversibles Enzephalopathie-Syndrom

(n = 2); reversibles zerebrales Vasokonstriktionssyndrom (n = 1); nicht klassifizierte Enzephalopathie (n = 2) [28].

In den oben genannten Studien wurden unterschiedliche gadoliniumhaltige Kontrastmittel eingesetzt. Hierbei wurden sowohl lineare als auch makrozyklische Varianten verwendet. Neben Magnevist (Gd-DTPA) wurde Gadovist (Gadobutrol) eingesetzt. Bei einem Teil der Arbeiten wurde das Kontrastmittel nicht näher beschrieben [25, 31].

1.3 Fragestellung und Zielsetzung

Subarachnoidale Hyperintensitäten in der FLAIR-gewichteten MRT-Bildgebung ohne Korrelat in anderen Sequenzen (wie DWI, SWI oder T2*) stellen Befunde dar, welche in der Vergangenheit primär bei Patienten mit ischämischen Schlaganfällen nach Rekanalisation beschrieben wurden. Das Phänomen wurde zumeist als HARM beschrieben und als Folge einer vorangegangenen KM-Gabe diskutiert. Daneben finden sich multiple Fallberichte von Patienten mit anderen Erkrankungen, die dasselbe Phänomen beschreiben. Der Ansatz des HARM-Phänomens kommt nur bei einem Teil der Patienten mit Hyperintensitäten als erklärende Ursache in Frage.

Ziel dieser Arbeit ist es, zu analysieren, welche Ursachen den subarachnoidalen Hyperintensitäten in einem breiten neurologischen Patientenkollektiv zugrunde liegen, und spezifisch, ob die Hyperintensitäten hierbei im Rahmen eines HARM-Phänomens im ursprünglichen Sinne zu erklären sind. Dabei soll auch geprüft werden, ob die in der Literatur beschriebenen Mechanismen, wie z.B. eine Assoziation mit einer vorangegangenen KM-Gabe oder ein Auftreten der hyperintensen Signale bei Niereninsuffizienz, in dem aktuellen Kollektiv verifiziert werden können. Dafür wurden die Patienten retrospektiv im Hinblick auf die dem Krankenhausaufenthalt zugrunde liegende Diagnose, auf den Bildgebungen vorangegangene KM-Gabe, auf die Ausprägung von mikroangiopathischen Läsionen sowie eine lokale Beziehung der Hyperintensitäten zu einer zerebralen Läsion analysiert. Zudem wurden die Patienten auf Auffälligkeiten der Liquor- sowie Nierenretentionsparameter untersucht. Die Ergebnisse sollen dabei helfen,

die Frage zu beantworten, ob aus dem radiologischen Phänomen eine klinische bzw. diagnostische Konsequenz gezogen werden muss.

2 Material und Methoden

2.1 Ethikgenehmigung

Der Ethikantrag mit der Nummer 384/17 wurde von der Ethikkommission der Universität Ulm bewilligt.

2.2 Patienten

2.2.1 Patientenkollektiv

Über das klinische Dokumentationssystem der Universitäts- und Rehabilitationskliniken Ulm (MCC der Meierhofer AG, München, Deutschland) wurden retrospektiv alle MRT-Bildgebungen von Patienten identifiziert, die zwischen dem 01.11.2011 und dem 31.10.2016 an der Klinik für Neurologie der Universitäts- und Rehabilitationskliniken Ulm behandelt und bei denen in mindestens einem MRT-Befund der Terminus „Exsudat“, der hausintern zur Beschreibung subarachnoidaler Hyperintensitäten in der FLAIR verwendet wurde, beschrieben wurde. Anschließend wurden darunter diejenigen Patienten identifiziert, die aufgrund einer SAB als Haupt- bzw. Entlassdiagnose in der Universitätsklinik für Neurologie in den Universitäts- und Rehabilitationskliniken Ulm behandelt wurden. Subarachnoidale Blutungen lassen sich zwar auch als hyperintense Signale im Subarachnoidalraum in der FLAIR darstellen, haben jedoch auch ein Korrelat in der T2*-Wichtung und sind somit nicht als isolierte Hyperintensität in der FLAIR zu werten und wurden daher nicht in das Patientenkollektiv aufgenommen.

Die Datenbankanalyse ergab für den oben genannten Zeitraum insgesamt 23948 durchgeführte zerebrale MRT-Untersuchungen. In 194 Befundtexten der Bildgebungen konnte der Begriff „Exsudat“ gefunden werden. Nach Ausschluss der Patienten mit einer SAB als Haupt- oder Entlassdiagnose und von Bildgebungen, bei denen sich keine Exsudate nachweisen ließen, die aber über Querverweise aufgelistet wurden, da bei demselben Patienten im Rahmen desselben oder eines anderen, zeitlich unabhängigen Aufenthaltes in der Universitätsklinik für Neurologie Ulm ein Exsudat in einer MRT-Bildgebung festgestellt werden konnte, kamen insgesamt noch 84 Bildgebungen mit

tatsächlichem Exsudatnachweis für die Studie in Frage. Sie teilten sich auf insgesamt 61 verschiedene Patientenfälle auf (s. Abbildung 2).

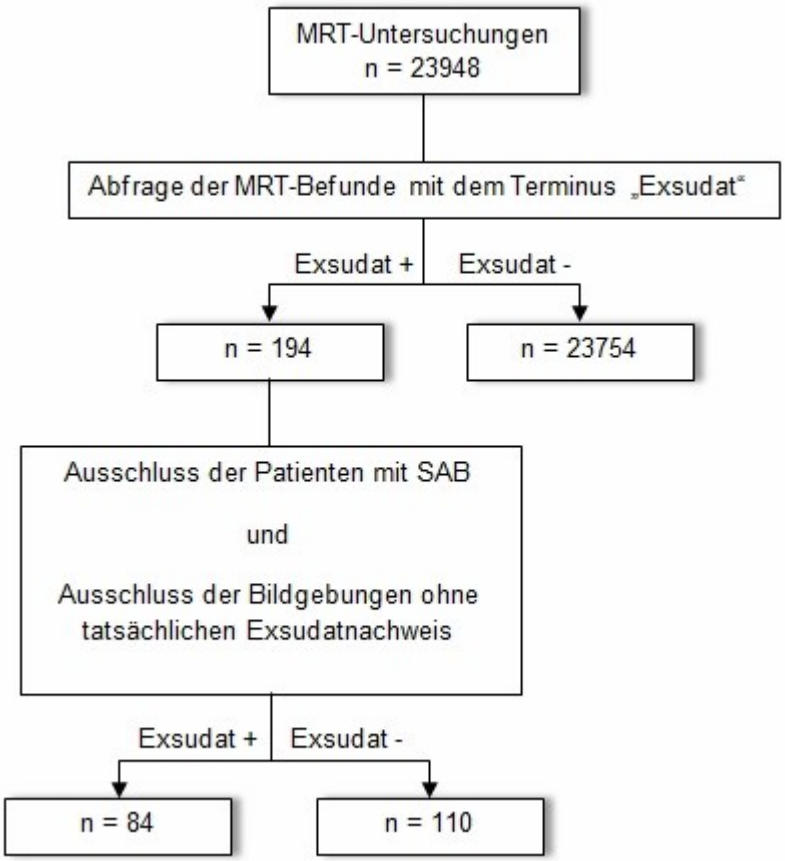

Abbildung 2: Schematische Darstellung der Auswahl der MRT-Bildgebungen (MRT = Magnetresonanztomographie; SAB = Subarachnoidalblutung)

Es wurden sowohl die Entlassdiagnosen als auch folgende Baseline-Charakteristika und Untersuchungsergebnisse aus der Patientenakte bzw. dem Entlassbericht untersucht:

- Demographische Daten: Alter, Geschlecht
- Zeitpunkt und Befund der MRT-Untersuchungen, MRT-Protokoll, KM-Gabe und Art des Kontrastmittels; Ausmaß der mikroangiopathischen Läsionen anhand des Fazekas-Scores
- Zeitpunkt und Befund der CT-Bildgebungen, KM-Gabe

- Vorerkrankungen bzw. Nebendiagnosen: chronische Niereninsuffizienz, akutes Nierenversagen
- Rekanalisierende Maßnahmen: Lysetherapie (Dosis, Zeitfenster), mechanische Thrombektomie
- Aufnahmelabor: Kreatinin, Harnstoff, GFR (Glomeruläre Filtrationsrate; berechnet mit CKD-EPI-Formel [Chronic Kidney Disease Epidemiology Collaboration])
- Liquorlabor: Zellzahl, Lactat, Gesamtprotein, Glukose, Albuminquotient, Erythrozyten, oligoklonale Banden
- EEG-Befunde (Elektroenzephalographie)

2.2.2 Subgruppen

Das Gesamtkollektiv wurde anschließend unter dem Gesichtspunkt der dem Krankenhausaufenthalt zugrunde liegenden Erkrankung in Untergruppen unterteilt. Die Untergruppen wurden hinsichtlich des Alters und Geschlechts sowie laborchemischer Parameter, bildmorphologischer Auffälligkeiten und einer möglichen Lysetherapie untersucht.

Eine weitere Einteilung erfolgte durch die Trennung des Kollektivs in Patienten, die vor Auftreten der subarachnoidalen Hyperintensitäten KM bekommen hatten, und in solche, welche Hyperintensitäten ohne vorherige KM-Gabe präsentierten. Auch diese Gruppen wurden im Hinblick auf Alter und Geschlecht sowie laborchemische Parameter, bildmorphologische Auffälligkeiten und eine durchgeführte Lysetherapie untersucht.

2.3 MRT-Bildgebungen

Die MRT-Bildgebungen aller Patienten wurden mit einem klinischen MR-Tomographen (1,5 T MR-Tomograph, Magnetom TIM Symphony, Siemens, Erlangen, Deutschland) durchgeführt, welcher mit einer 12-Kanal-Kopfspule ausgestattet ist. Das Protokoll beinhaltete folgende Sequenzen: transversale DWI-

Sequenzen mit diffusion-sensitizing gradients in mindestens drei orthogonalen Richtungen und b-Werten von 0 und 1000 s/mm^2 zusammen mit transversalen GRE-Sequenzen (gradient recalled echo), T2-/T1-gewichteten Sequenzen und coronaren FLAIR-Sequenzen (effektive TE [time to echo] zwischen 82 und 112 ms).

Als Kontrastmittel wurden während des Untersuchungszeitraums 3 verschiedene Präparate eingesetzt: Gadoteridol (ProHance, Bracco Imaging, Konstanz, Deutschland; makrozyklisch), Gadopentetsäure (Magnevist, Bayer Vital, Leverkusen, Deutschland; Gd-DTPA; linear) und Gadobutrol (Gadovist, Bayer Vital, Leverkusen, Deutschland; makrozyklisch).

Die Befundung der MRT-Bildgebungen erfolgte im Rahmen der klinischen Routine mithilfe des hauseigenen PACS-Systems (Centricity PACS-IW, Version 3.7.3.9078, General Electric Healthcare, Milwaukee, USA).

2.3.1 Fazekas-Score

Das Ausmaß der mikroangiopathischen Läsionen wurde anhand der ersten MRT-Bildgebung des jeweiligen Patienten mithilfe des Fazekas-Scores [15] beschrieben. Den Patienten wurde sowohl ein Wert für die periventrikulär gelegenen Läsionen innerhalb der weißen Substanz (PVWM-Score) als auch für die Läsionen in der Tiefe der weißen Substanz (DWM-Score) zugeteilt. Dies wurde unabhängig von der Befundung der MRT-Bilder im Rahmen des stationären Aufenthaltes des jeweiligen Patienten durch einen MRT-erfahrenen Facharzt für Neurologie retrospektiv verblindet durchgeführt.

2.4 Referenzwerte des Liquor cerebrospinalis

Die Referenzwerte des Liquor cerebrospinalis bei Gesunden und pathologische Veränderungen relevanter Liquorparameter bei Meningitiden unterschiedlicher Ätiologie, welche für die Studie herangezogen wurden, sind in Tabelle 2 dargestellt.

Tabelle 2: Referenzwerte bei Gesunden sowie pathologische Veränderungen der Liquorparameter bei Verdacht auf Meningitis (eigene Darstellung; pathologische Werte [57, 71], erweitert um Referenzwerte [Labor für Liquordiagnostik und klinische Neurochemie der Klinik für Neurologie der Universitäts- und Rehabilitationskliniken Ulm])

Liquorparameter	**Referenzwert bei Gesunden**	**Bakteriell**	**Viral**	**Tuberkulös**
Zellzahl /µl	< 5	> 1000	< 1000	> 1000
Zytologie	-	Granulozytär	Lymphozytär	Gemischtzellig
Lactat (mmol/l)	< 2,1	> 3,5	< 3,5	> 3,5
Gesamteiweiß (mg/l)	< 500	> 1000	< 1000	> 1000
Albuminquotient (*10^{-3})	4 + Alter/15 (Obergrenze)	> 20	< 20	> 20
Blut-Liquor-Schranke	-	Schwer gestört	Normal bis leicht gestört	Schwer gestört

2.5 Statistik

Die Daten wurden mithilfe des Programms Microsoft Excel 2010 (Microsoft Corporation, Redmond, USA) tabellarisch gesammelt und zunächst deskriptiv mithilfe von Microsoft Excel 2010 sowie IBM SPSS Statistics Version 25 (International Business Machines Corporation, Armonk, USA) statistisch ausgewertet.

An metrischen Daten wurden dafür die Kenngrößen Mittelwert, Median und Standardabweichungen erhoben. Mittelwertunterschiede der einzelnen Untergruppen wurden mittels t-Test bzw. Mann-Whitney-U-Test untersucht. Um Unterschiede in der Verteilung von Häufigkeiten aufzuzeigen, wurde der Chi-Quadrat-Test bzw. der exakte Test nach Fisher bei kleineren Stichprobengrößen angewandt. Das Signifikanzniveau wurde auf 5 % ($p < 0,05$) festgelegt.

Die graphische Aufarbeitung einzelner Ergebnisse erfolgte ebenfalls durch Microsoft Excel 2010 sowie IBM SPSS Statistics Version 25.

3 Ergebnisse

3.1 Patientencharakteristika

Insgesamt wurden im Zeitraum vom 01.11.2011 bis zum 31.10.2016 in 84 von 23948 (0,35 %) durchgeführten zerebralen MRT-Untersuchungen eine als „Exsudat“ bezeichnete isolierte subarachnoidale Hyperintensität in der FLAIR beschrieben. Die Bildgebungen teilten sich auf 61 Patientenfälle auf. Das mittlere Alter der Patienten betrug 73,6 Jahre (19 - 96 Jahre). Dabei bestand die Gruppe aus 42 Frauen und 19 Männern.

3.2 Hauptdiagnosen

Die den Aufenthalten zugrunde liegenden Hauptdiagnosen konnten in 3 größere Gruppen unterteilt werden: es wurden 35 Patientenfälle mit zerebrovaskulären Erkrankungen, 14 mit epileptischen Anfällen und 12 mit entzündlichen ZNS-Erkrankungen als Hauptdiagnose identifiziert (s. Abbildung 3).

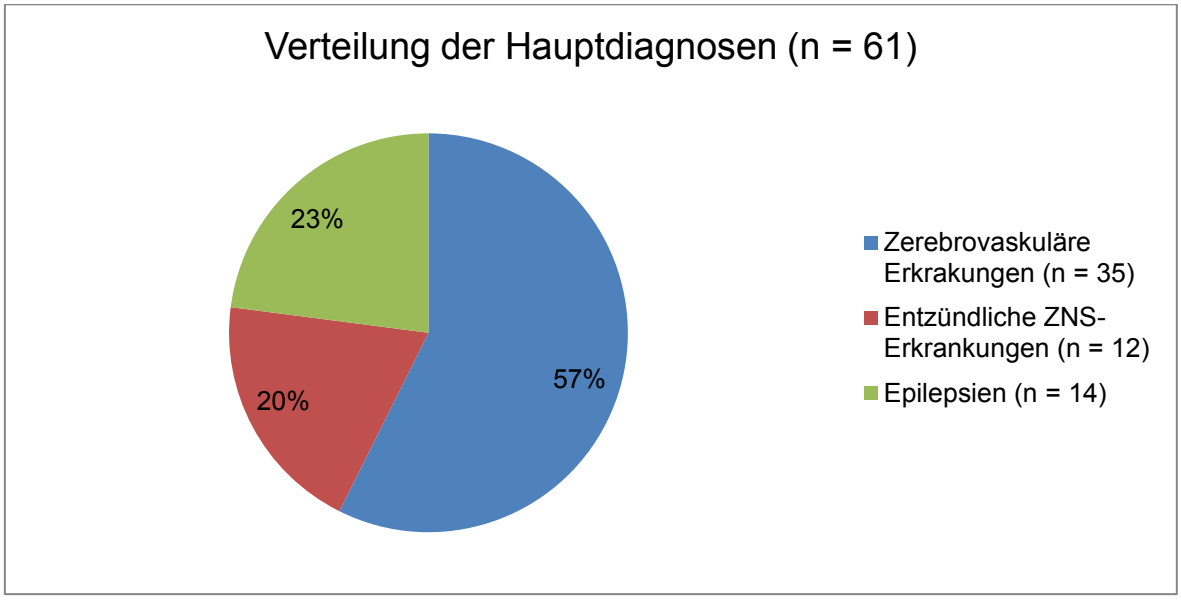

Abbildung 3: Verteilung der Hauptdiagnosen (n = 61; ZNS = Zentrales Nervensystem) der Patienten mit Befund eines „Exsudats“ am Universitätsklinikum Ulm zwischen dem 01.11.2011 und dem 31.10.2016

Die Gruppe der 35 Patientenfälle mit zerebrovaskulären Erkrankungen setzte sich aus 31 Fällen mit ischämischen Schlaganfällen, 3 Patienten mit zerebralen Sinus-

oder Venenthrombosen sowie einem Patienten mit einer primären Hirnblutung (Thalamus links) zusammen (s. Abbildung 4). Sie bestand aus 10 Männern und 25 Frauen. Der Altersmedian lag bei 84 Jahren (30 - 93 Jahre).

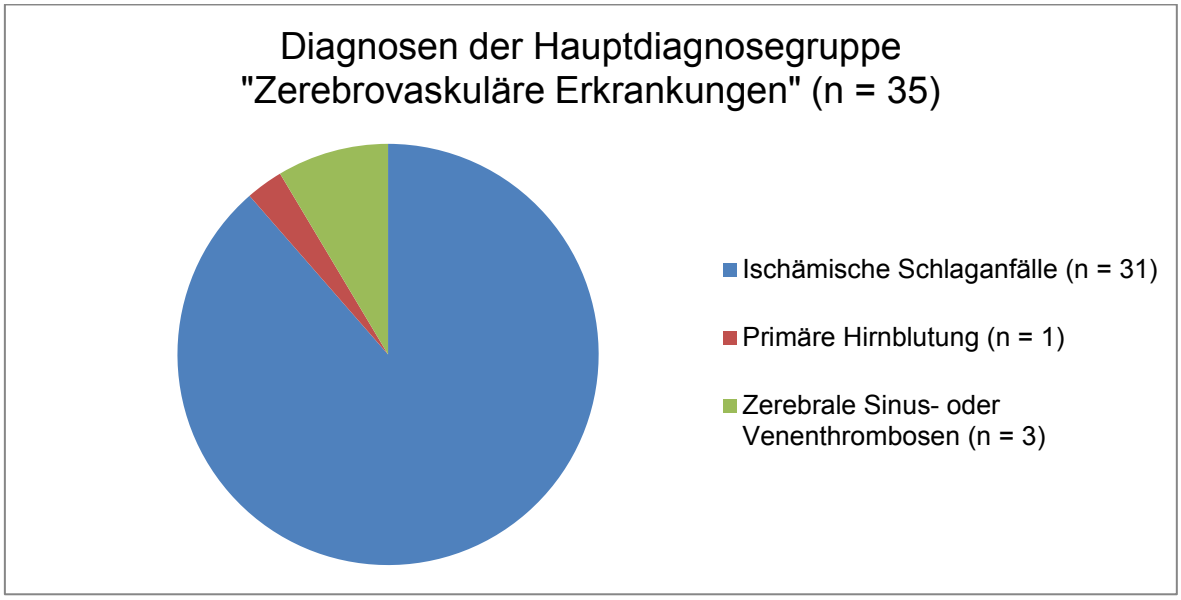

Abbildung 4: Diagnosen der Hauptdiagnosegruppe „Zerebrovaskuläre Erkrankungen“ (n = 35) innerhalb des Kollektivs der Patienten mit Befund eines „Exsudats“ am Universitätsklinikum Ulm zwischen dem 01.11.2011 und dem 31.10.2016

Die Gruppe der Patienten mit Epilepsien setzte sich aus 5 Männern und 9 Frauen zusammen. Der Altersmedian dieser Gruppe lag bei 71,5 Jahren (60 - 96 Jahre).

Von den Patienten, die unter der Hauptdiagnose der entzündlichen ZNS-Erkrankungen zusammengefasst wurden, wurde je ein Patient wegen einer Enzephalitis, einer Cerebritis sowie einer Neuromyelitis optica behandelt. 4 Patienten hatten eine Meningoenzephalitis, 5 Patienten eine Meningitis (s. Abbildung 5). Die Gruppe bestand aus 4 Männern und 8 Frauen. Der Altersmedian lag bei 54 Jahren (19 - 87 Jahre).

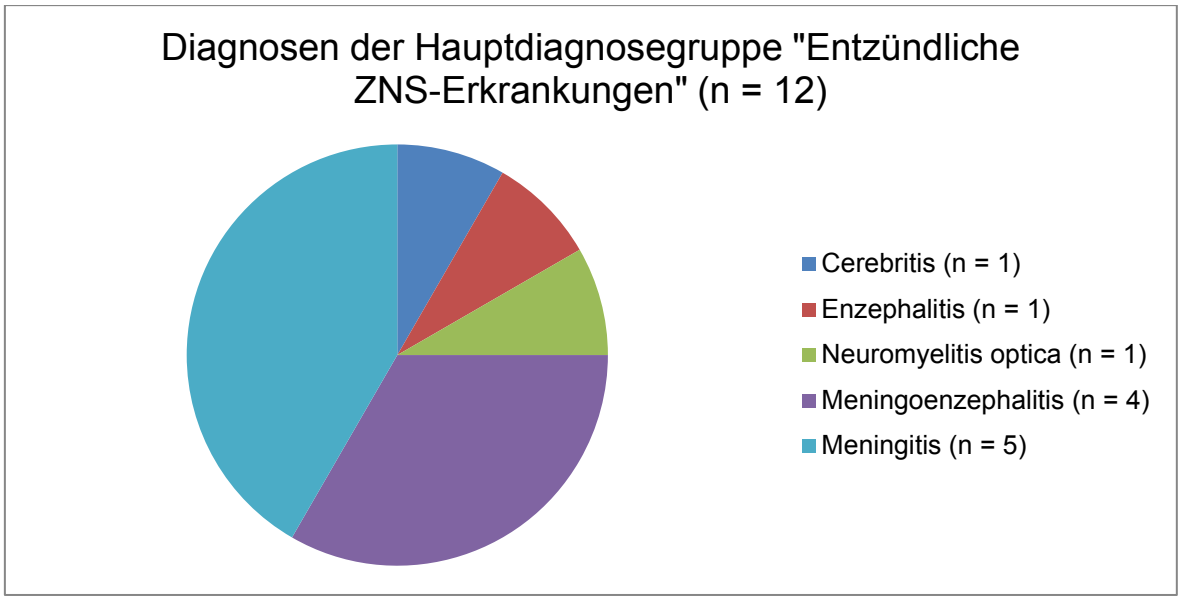

Abbildung 5: Diagnosen der Hauptdiagnosegruppe „Entzündliche ZNS-Erkrankungen“ (n = 12; ZNS = Zentrales Nervensystem) innerhalb des Kollektivs der Patienten mit Befund eines „Exsudats“ am Universitätsklinikum Ulm zwischen dem 01.11.2011 und dem 31.10.2016

Dabei zeigten viele Patienten Überschneidungen mit anderen Hauptdiagnosen. So konnten bei den Patienten mit zerebrovaskulären Erkrankungen 9 Patienten (26 %) identifiziert werden, bei denen während des stationären Aufenthaltes die Nebendiagnose einer Epilepsie gestellt wurde. Dabei hatten 6 Patienten einen epileptischen Anfall vor der MRT-Bildgebung mit Nachweis der hyperintensen Signale, 3 Patienten hingegen erst, nachdem bei ihnen Hyperintensitäten nachgewiesen wurden. Bei den Patienten mit entzündlichen ZNS-Erkrankungen wurden unter diesem Aspekt 4 Patienten (33 %) mit zusätzlichem Krampfleiden erkannt, welches in allen 4 Fällen vor dem Nachweis der Hyperintensitäten auftrat.

Aus der Patientengruppe mit Epilepsien hatte ein Patient (7 %) eine zerebrale Ischämie, aus der Patientengruppe mit entzündlichen ZNS-Erkrankungen 5 Patienten (42 %; Tabelle 3).

Tabelle 3: Überschneidungen der Diagnosen (ZNS = Zentrales Nervensystem) der Patienten mit Befund eines „Exsudats“ am Universitätsklinikum Ulm zwischen dem 01.11.2011 und dem 31.10.2016

Hauptdiagnose	**Nebendiagnose einer Epilepsie**	**Nebendiagnose einer zerebralen Ischämie**
Zerebrovaskuläre Erkrankungen (n = 35)	9 (26 %)	/
Epilepsien (n = 14)	/	1 (7 %)
Entzündliche ZNS-Erkrankungen (n = 12)	4 (33 %)	5 (42 %)

3.2.1 Rekanalisierende Maßnahmen

Für die Untersuchung der rekanalisierenden Maßnahmen wurden die 31 Patienten mit ischämischen Schlaganfällen innerhalb der Fälle mit zerebrovaskulären Erkrankungen (n = 35) als zu untersuchende Gruppe ausgewählt. 18 Patienten (58 %) erhielten eine intravenöse und ein Patient eine intraarterielle Lysetherapie (3 %). In den restlichen 12 Fällen (39 %) wurde keine Lysetherapie durchgeführt. In 3 der 18 Fälle (17 %) mit intravenöser Lysetherapie wurde zusätzlich eine mechanische Revaskularisierung durchgeführt.

3.3 Kontrastmittelabhängigkeit der Hyperintensitäten

Im Rahmen der ersten FLAIR-gewichteten MRT-Bildgebung konnten bei insgesamt 21 Patienten ohne vorherige KM-Gabe subarachnoidale Hyperintensitäten nachgewiesen werden. Bei einem weiteren Patienten erfolgte der Nachweis hyperintenser Signale ohne vorherige KM-Gabe in der zweiten MRT-Bildgebung. Somit ergaben sich insgesamt 22 Patientenfälle (36 %), bei denen ohne vorherige KM-Gabe subarachnoidale Hyperintensitäten nachgewiesen werden konnten.

Bei den 39 Patienten (64 %) mit subarachnoidalen Hyperintensitäten nach vorheriger KM-Gabe traten diese im Rahmen der Folgebildgebungen auf. Bei

einem Patienten traten sie erst in einer dritten MRT-Bildgebung auf, bei zwei weiteren Patienten erst in der vierten MRT-Bildgebung im Verlauf (s. Abbildung 6).

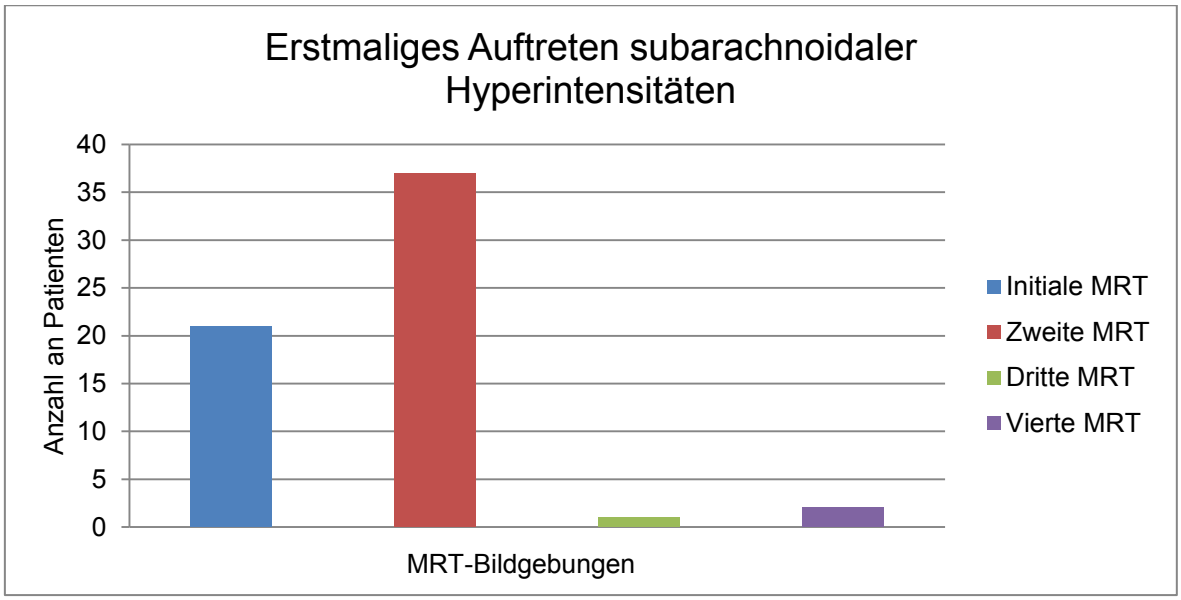

Abbildung 6: Erstmaliges Auftreten subarachnoidaler Hyperintensitäten in Bezug auf die Anzahl durchgeführter MRT-Bildgebungen (MRT = Magnetresonanztomographie) bei den Patienten mit Befund eines „Exsudats“ am Universitätsklinikum Ulm zwischen dem 01.11.2011 und dem 31.10.2016

Bei den 39 Patientenfällen, welche subarachnoidale Hyperintensitäten erst nach KM-Gabe aufwiesen, wurden insgesamt 3 verschiedene gadoliniumhaltige Produkte appliziert (ProHance, Magnevist und Gadovist).

In 32 Fällen wurde ProHance (Gadoteridol; makrozyklisch) verabreicht. Das mittlere Volumen aller Gaben betrug 19 ml (13 - 20 ml). Bei einem Patienten wurde Magnevist (Gadopentetsäure, Gd-DTPA; linear) und bei 6 Patienten Gadovist (Gadobutrol; makrozyklisch) benutzt. Das mittlere Volumen der Gadovist-Gaben betrug 12,8 ml (9 - 20 ml).

Patienten mit subarachnoidalen Hyperintensitäten ohne vorherige KM-Gabe waren im Median 70 Jahre alt (19 - 87 Jahre). Bei Patienten mit Nachweis von Hyperintensitäten nach vorheriger KM-Gabe lag das mediane Alter bei 83 Jahren (30 - 96 Jahre; s. Abbildung 7), womit diese im Vergleich beider Gruppen signifikant älter waren (U = 187,50; Z = -3,630; p = 0,001).

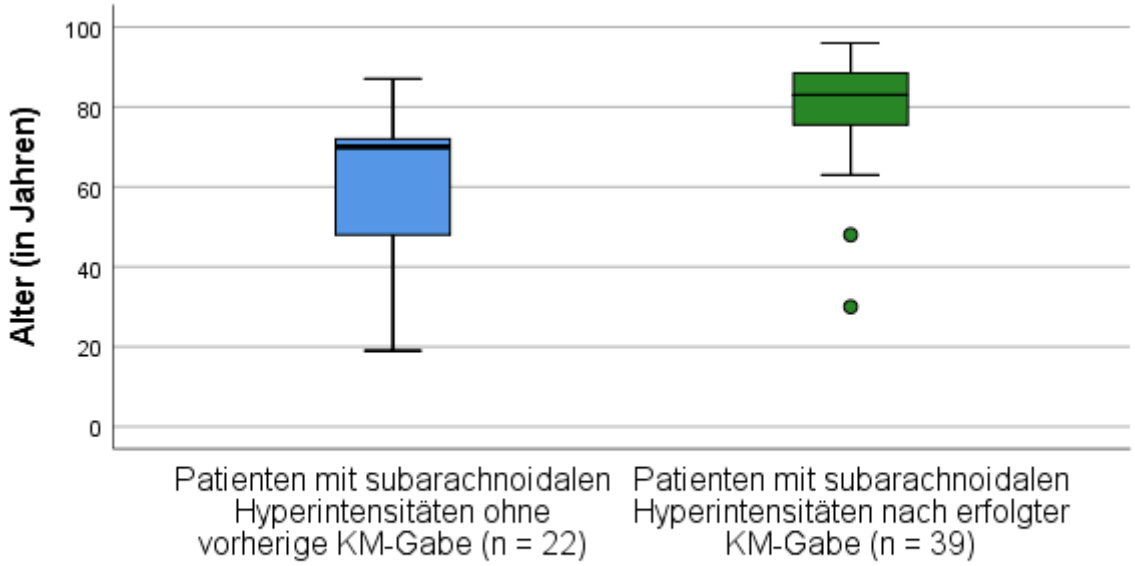

Abbildung 7: Boxplot-Darstellung der Altersverteilung bei Unterteilung der Patienten mit Befund eines „Exsudats“ am Universitätsklinikum Ulm zwischen dem 01.11.2011 und dem 31.10.2016 in Patienten mit Auftreten subarachnoidaler Hyperintensitäten ohne vorherige KM-Gabe (n = 22) und solche mit Nachweis subarachnoidaler Hyperintensitäten nach erfolgter KM-Gabe (n = 39; KM = Kontrastmittel)

3.4 Lagebeziehung der Hyperintensitäten

In der Untersuchung nach einem möglichen Zusammenhang zwischen der Lage einer zerebralen Läsion und der Lage der subarachnoidalen Hyperintensitäten konnte eine akute Läsion insgesamt in 50 MRT-Bildgebungen nachgewiesen werden. Diese lag in 43 Bildgebungen kortikal, in 7 Fällen subkortikal. Bei 11 Patienten wurde keine akute Läsion gesehen.

In 45 Fällen (74 %) bestand eine regionale Nähe der subarachnoidalen Hyperintensitäten zur zerebralen Läsion, in 16 Fällen (26 %) konnte keine räumliche Nähe ausgemacht werden.

Das Ausmaß der Ausprägung der Hyperintensitäten wurde in 3 Kategorien eingeteilt: fokales Auftreten, multifokales Auftreten ohne direkte Verbindung der Anteile und bihemisphärisch/ubiquitär sichtbare Hyperintensitäten. Unter diesem Gesichtspunkt lagen bei 28 Patientenfällen fokale und bei 15 Fällen multifokale

Hyperintensitäten vor. 18 Bildgebungen wiesen bihemisphärische/ubiquitär sichtbare Hyperintensitäten auf (Abbildung 8; Bildbeispiele s. Abbildung 9, Abbildung 10).

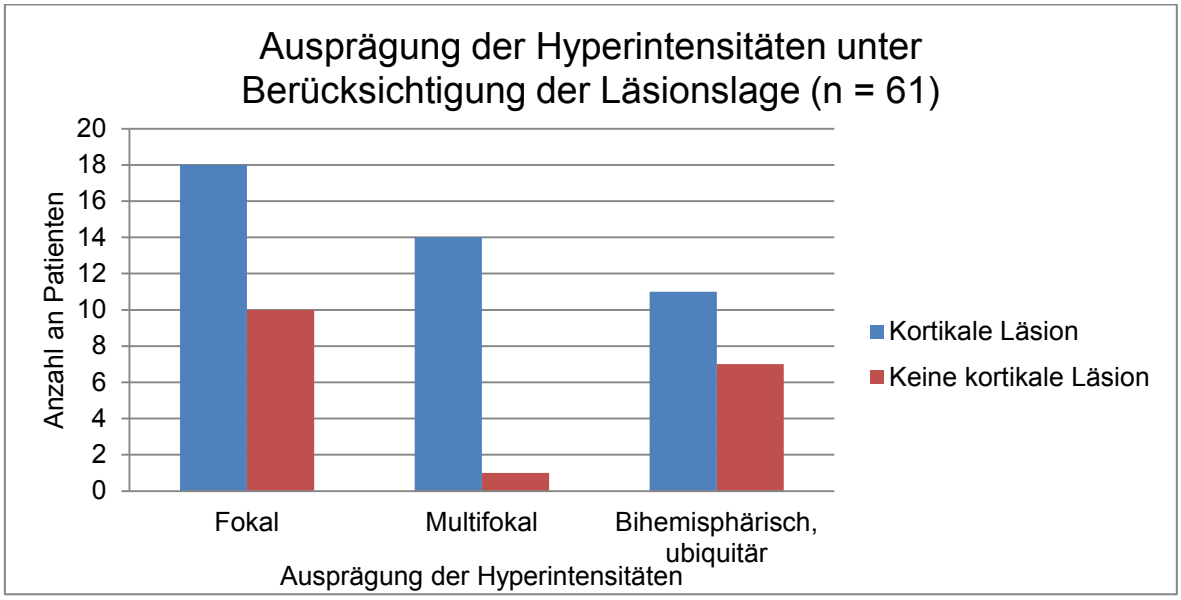

Abbildung 8: Ausprägung der subarachnoidalen Hyperintensitäten bei den Patienten mit Befund eines „Exsudats“ am Universitätsklinikum Ulm zwischen dem 01.11.2011 und dem 31.10.2016 unter Berücksichtigung der Läsionslage (n = 61)

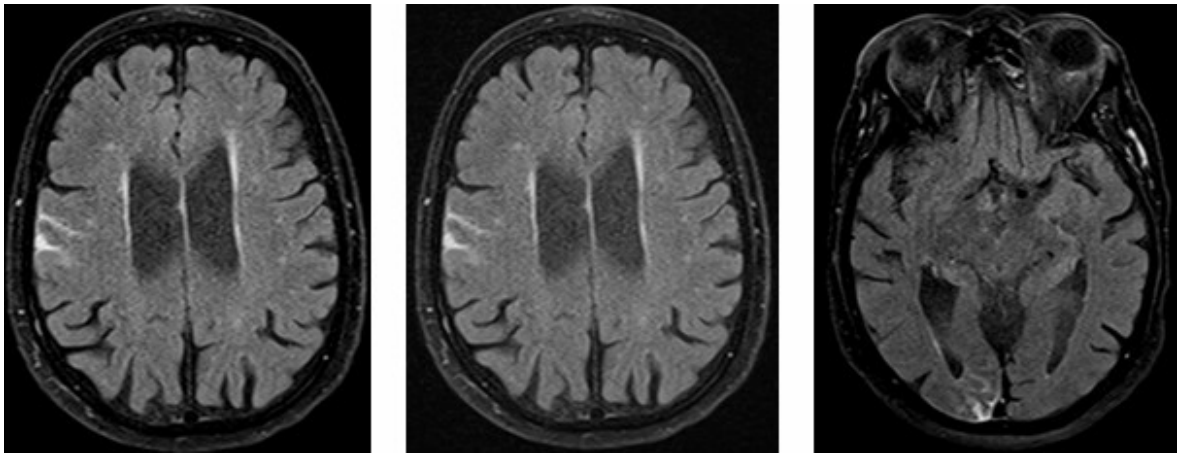

Abbildung 9: Alle 3 Bilder: Transversale FLAIR (unterschiedliche Schnittebenen) mit Nachweis multifokaler Hyperintensitäten innerhalb des Subarachnoidalraums rechts occipital und parietal ohne Verbindung der Hyperintensitäten bei einer 91-jährigen Patientin aus dem in diese Studie eingeschlossenen Patientenkollektiv des Universitätsklinikums Ulm mit multiplen Ischämien im vertebrobasilären Stromgebiet auf Boden eines thrombotischen Basilarisverschlusses (FLAIR = fluid attenuated inversion recovery; Linkes und rechtes Bild veröffentlicht in: [2], Copyright © 2022, © SAGE Publications)

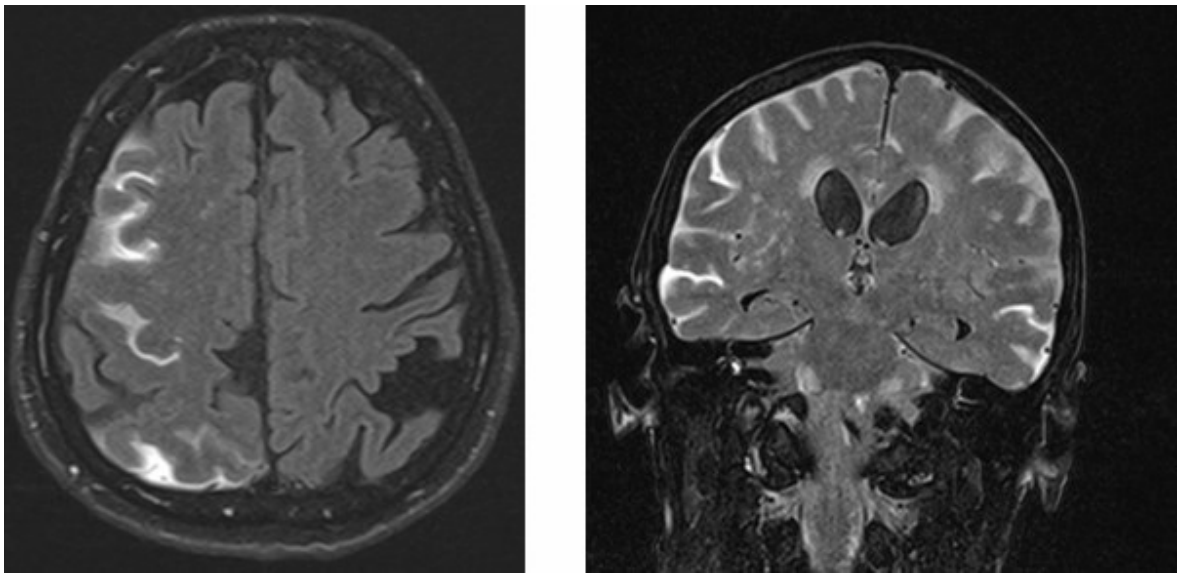

Abbildung 10: Linkes Bild: Transversale FLAIR mit Nachweis fokaler Hyperintensitäten innerhalb des Subarachnoidalraums der rechten Hemisphäre bei einer 75-jährigen Patientin aus dem in diese Studie eingeschlossenen Patientenkollektiv des Universitätsklinikums Ulm mit mehrzeitigen Ischämien im Media- und Posteriorstromgebiet rechts sowie epileptischen Frühanfällen; Rechtes Bild: Coronare FLAIR mit Nachweis ubiquitärer Hyperintensitäten innerhalb des Subarachnoidalraums bei einer 86-jährigen Patientin aus dem in diese Studie eingeschlossenen Patientenkollektiv des Universitätsklinikums Ulm mit ischämischem Schlaganfall im Mediastromgebiet rechts (FLAIR = fluid attenuated inversion recovery; Quelle der Abbildung: [2], Copyright © 2022, © SAGE Publications)

Die Überprüfung, ob die Ausprägung der Hyperintensitäten mit einer vorangegangenen KM-Gabe in Zusammenhang steht, ergab bei 18 der 39 Patienten (46 %), die zuvor KM erhalten hatten, fokale Hyperintensitäten, bei 11 (28 %) multifokale und bei 10 (26 %) ubiquitäre Hyperintensitäten. Bei den 22 Patienten ohne vorherige KM-Gabe hatten 10 (45 %) fokale, 4 (18 %) multifokale und 8 (36 %) ubiquitäre Hyperintensitäten, womit sich kein signifikanter Gruppenunterschied ergab (χ^2 (2, n = 61) = 1,12, p = 0,623).

3.5 Mikroangiopathische Läsionen

In der Auswertung des PVWM-Scores (periventricular white matter) konnten bei 14 Patienten keine Läsionen festgestellt werden (Score = 0). Bei 20 Patienten lag eine milde Ausprägung (Score = 1), bei 13 Patienten eine stärkere Ausprägung (Score = 2) vor. 14 Patienten wiesen Läsionen mit Ausläufern in die tiefe weiße Substanz auf (Score = 3) auf (s. Abbildung 11).

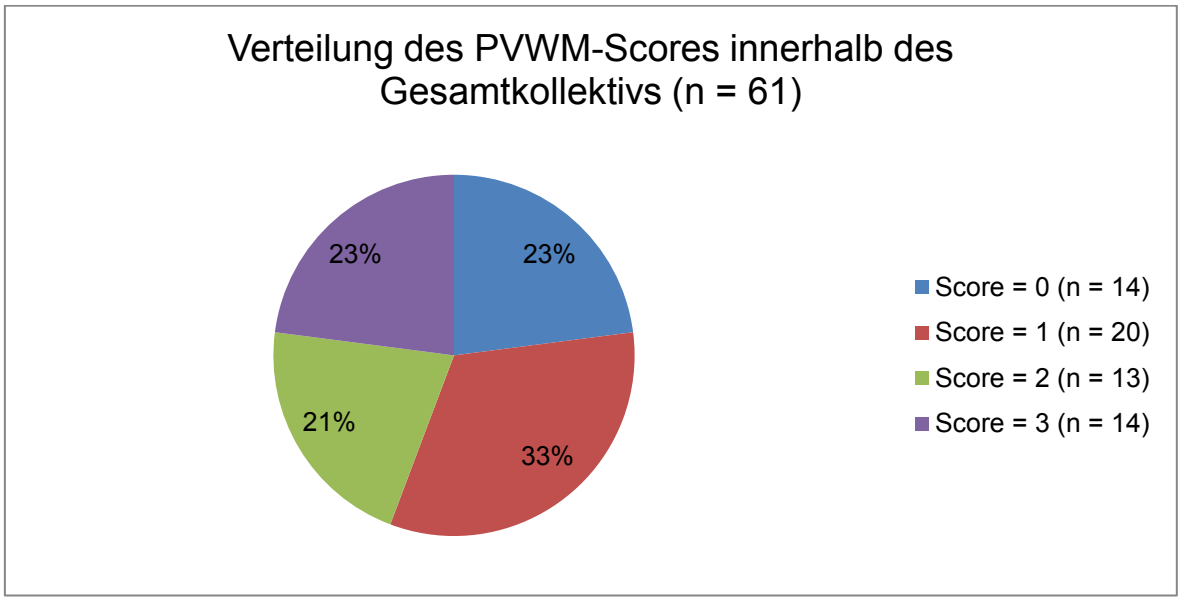

Abbildung 11: Verteilung des PVWM-Scores (periventricular white matter) innerhalb des Gesamtkollektivs (n = 61) der Patienten mit Befund eines „Exsudats“ am Universitätsklinikum Ulm zwischen dem 01.11.2011 und dem 31.10.2016

Bei 11 Patienten konnten keine Läsionen der DWM (deep white matter) nachgewiesen werden. 28 Patienten hatten punktförmige Läsionen (Score = 1), 15 Patienten beginnend konfluierende Läsionen (Score = 2). 7 Patienten hatten konfluierende Läsionen (Score = 3; s. Abbildung 12).

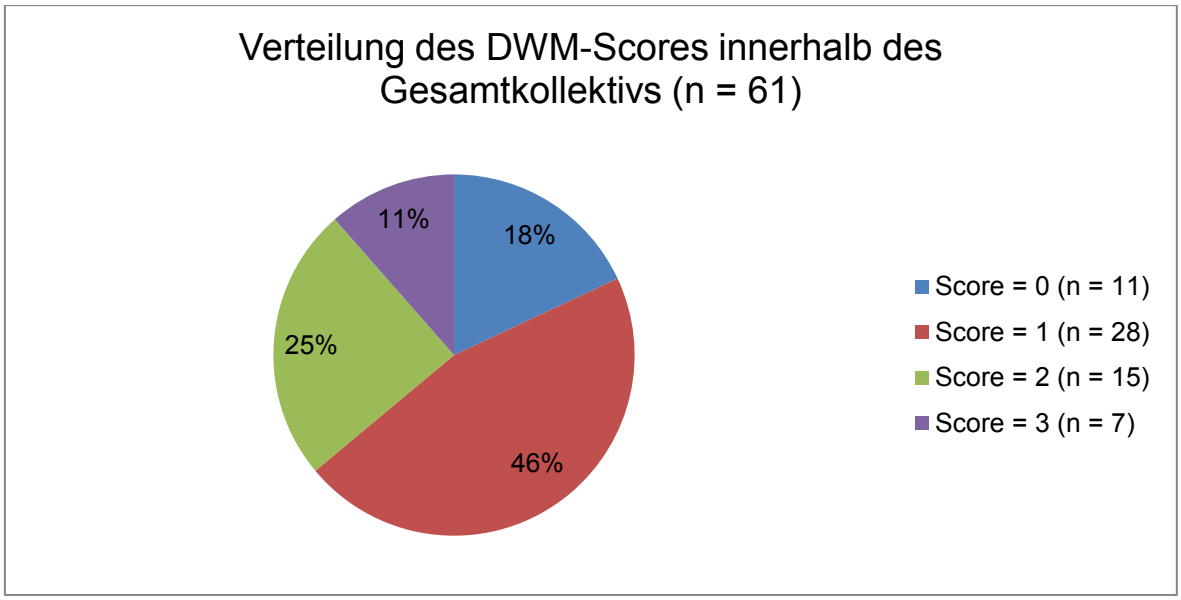

Abbildung 12: Verteilung des DWM-Scores (deep white matter) innerhalb des Gesamtkollektivs (n = 61) der Patienten mit Befund eines „Exsudats“ am Universitätsklinikum Ulm zwischen dem 01.11.2011 und dem 31.10.2016

Wurde die Häufigkeitsverteilung der Fazekas-Scores im Gesamtkollektiv mit dem Augenmerk auf die mögliche Kontrastmittelabhängigkeit der subarachnoidalen Hyperintensitäten untersucht, so hatten 5 der 39 Patienten mit Hyperintensitäten nach erfolgter KM-Gabe keine PVWM-Läsionen (Score = 0), 9 Patienten eine milde (Score = 1) und 12 Patienten eine stärkere Ausprägung (Score = 2). Bei 13 Patienten wurden Läsionen mit Ausläufern in die tiefe weiße Substanz festgestellt (Score = 3). Bei den 22 Patienten mit Hyperintensitäten ohne vorherige KM-Gabe hatten 9 Patienten keine Läsionen der PVWM, 11 Patienten hatten einen PVWM-Score von 1, bei je einem Patienten wurden Läsionen in Form eines Halo bzw. Läsionen mit Ausläufern in die tiefe weiße Substanz (Score = 2 bzw. = 3) gesehen. Es bestand ein statistisch signifikanter Unterschied zwischen den beiden Gruppen hinsichtlich der Verteilung des PVWM-Scores (exakter Test nach Fisher: $p < 0{,}001$; s. Abbildung 13).

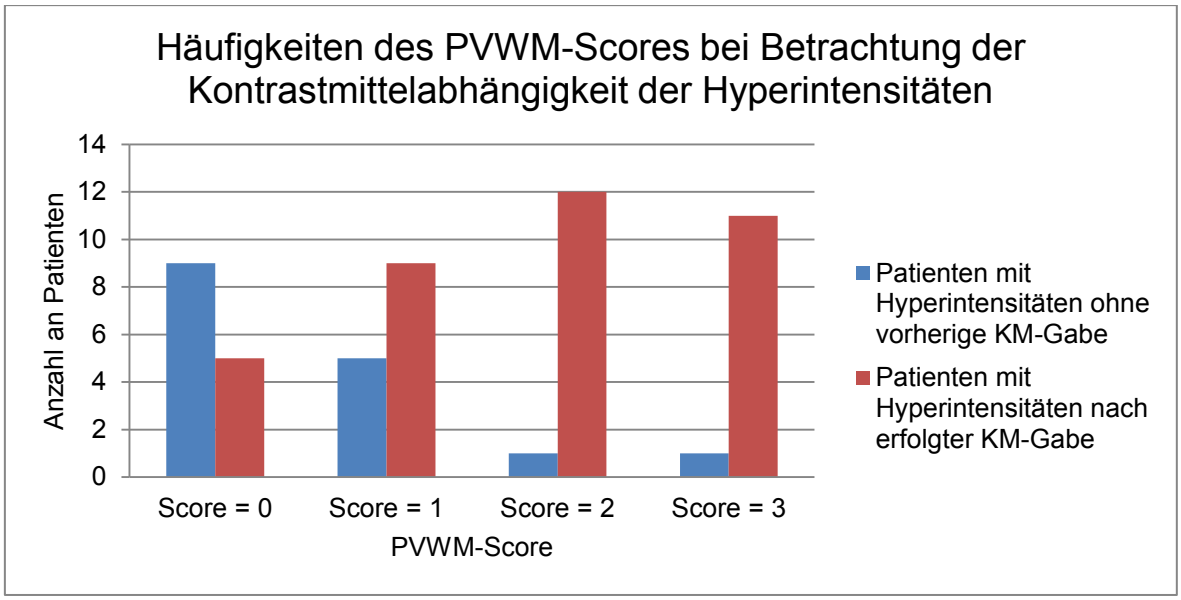

Abbildung 13: Vergleich der Häufigkeiten des PVWM-Scores (periventricular white matter) bei Betrachtung einer möglichen Kontrastmittelabhängigkeit der subarachnoidalen Hyperintensitäten ($p < 0,05$; KM = Kontrastmittel) bei den Patienten mit Befund eines „Exsudats“ am Universitätsklinikum Ulm zwischen dem 01.11.2011 und dem 31.10.2016

Von den 22 Patienten mit kontrastmittelunabhängigen Hyperintensitäten hatten 7 Patienten keine Läsion der DWM, 12 Patienten hatten punktförmige (Score = 1) und 3 Patienten beginnend konfluierende Läsionen (Score = 2). Unter den Patienten mit Hyperintensitäten nach vorangegangener KM-Gabe (n = 39) hatten 4 Patienten keine DWM-Läsionen, einen Score von 1 hatten 16 Patienten, 12 Patienten einen Score von 2. 7 Patienten hatten konfluierende Läsionen (Score = 3; s. Abbildung 14). Die Gruppe der Patienten mit Nachweis von Hyperintensitäten nach KM-Gabe hatte einen signifikant höheren DWM-Score als die Gruppe der Patienten mit Nachweis von Hyperintensitäten ohne vorherige KM-Gabe (exakter Test nach Fisher: $p = 0,018$).

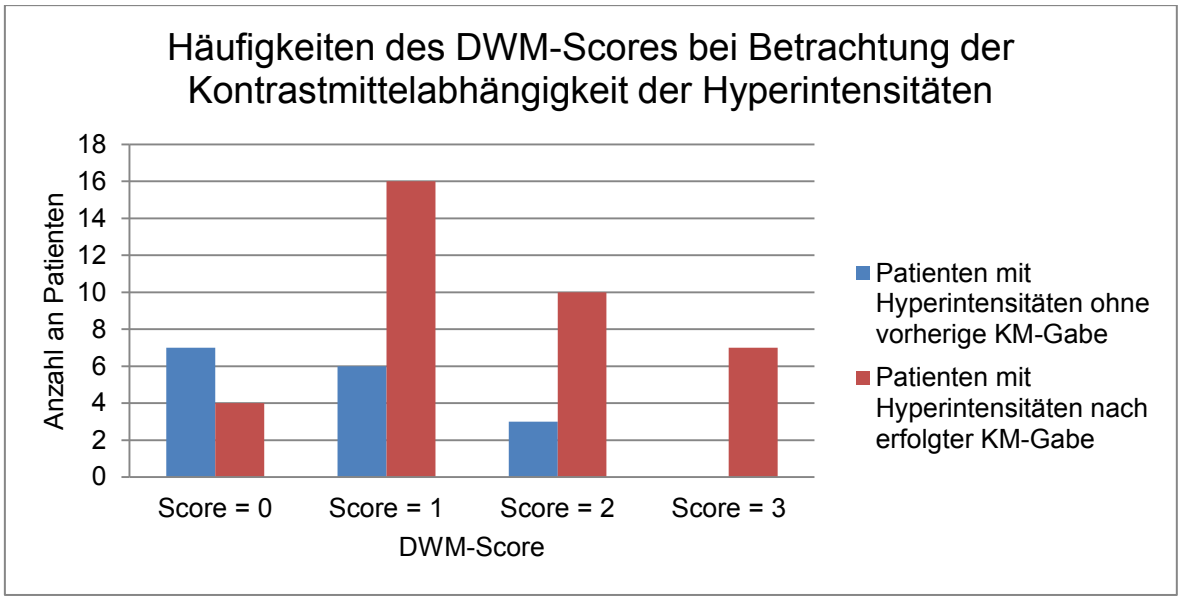

Abbildung 14: Vergleich der Häufigkeiten des DWM-Scores (deep white matter) bei Betrachtung einer möglichen Kontrastmittelabhängigkeit der subarachnoidalen Hyperintensitäten ($p < 0,05$; KM = Kontrastmittel) bei den Patienten mit Befund eines „Exsudats“ am Universitätsklinikum Ulm zwischen dem 01.11.2011 und dem 31.10.2016

Unter der Berücksichtigung der Hauptdiagnosen der Patienten ergeben sich folgende Konstellationen für die Untergruppen:

3.5.1 Patienten mit zerebrovaskulären Erkrankungen

3 der 35 Patienten mit zerebrovaskulären Erkrankungen (9 %) hatten keine PVWM-Läsionen, 9 Patienten (26 %) eine milde (Score = 1) und 11 Patienten (31 %) eine stärkere Ausprägung der Läsionen (Score = 2). Bei 12 Patienten (34 %) konnten Läsionen mit Ausläufern in die tiefe weiße Substanz festgestellt werden (Score = 3).

3 Patienten (9 %) wiesen keine Läsionen der DWM auf, 12 Patienten (34 %) punktförmige Läsionen (Score = 1) und 14 Patienten (40 %) beginnend konfluierende Läsionen (Score = 2). Bei 6 Patienten (17 %) wurden konfluierende Läsionen nachgewiesen (Score = 3; s. Abbildung 15).

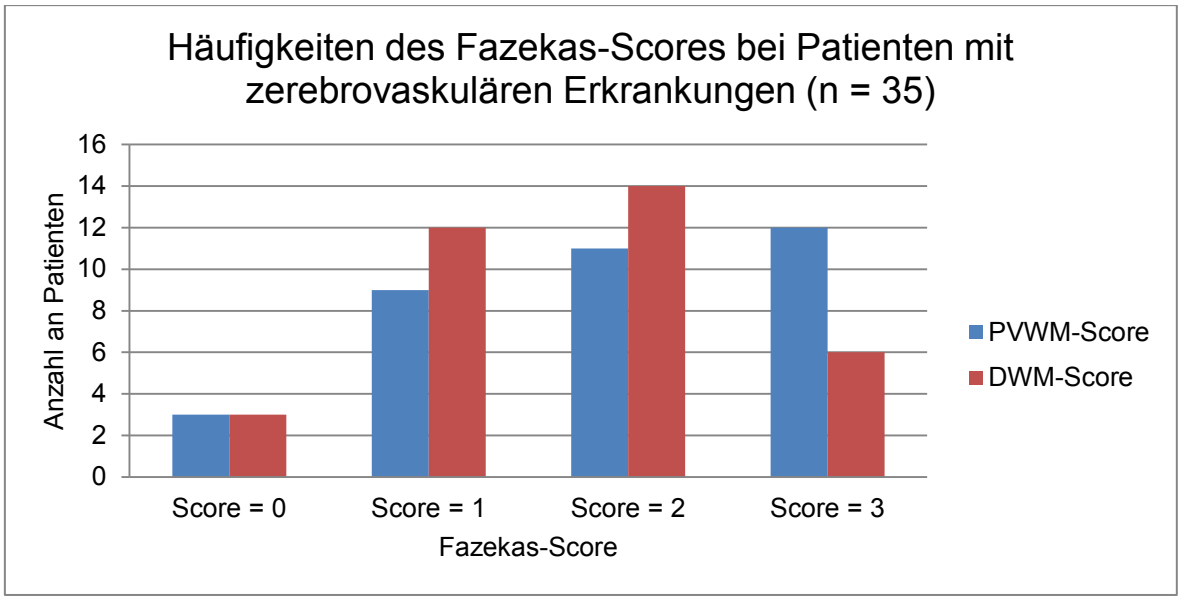

Abbildung 15: Fazekas-Score bei Patienten mit zerebrovaskulären Erkrankungen (n = 35; DWM = deep white matter; PVWM = periventricular white matter) innerhalb des Kollektivs der Patienten mit Befund eines „Exsudats“ am Universitätsklinikum Ulm zwischen dem 01.11.2011 und dem 31.10.2016

3.5.2 Patienten mit Epilepsien

Bei den 14 Patienten mit der Hauptdiagnose einer Epilepsie hatte ein Patient keine PVWM-Hyperintensitäten, 9 Patienten (64 %) hatten eine milde Ausprägung (Score = 1) und je 2 Patienten (je 14 %) einen Score von 2 bzw. 3. Im Hinblick auf den DWM-Score konnten bei 12 Patienten (86 %) punktförmige (Score = 1) und bei je einem Patienten beginnend konfluierende (Score = 2) bzw. konfluierende Läsionen (Score = 3) nachgewiesen werden.

3.5.3 Patienten mit entzündlichen ZNS-Erkrankungen

10 der 12 Patienten (83 %) mit entzündlichen ZNS-Erkrankungen hatten keine Läsionen der PVWM (Score = 0), 2 Patienten (17 %) eine milde Ausprägung (Score = 1). 8 Patienten (67 %) hatten keine DWM-Läsionen (Score = 0), 4 Patienten (33 %) punktförmige Läsionen (Score = 1).

3.6 Liquorparameter

Für die Auswertung der Liquorparameter wurden die Ergebnisse von Liquorpunktionen herangezogen, welche in einer zeitlichen Nähe zu den FLAIR-Bildgebungen mit erstmaligem Nachweis von subarachnoidalen Hyperintensitäten (2 Tage davor bis 2 Tage danach) durchgeführt wurden. Es konnten so Ergebnisse von 26 der 61 Patienten (43 %) in die Studie eingeschlossen werden. Sie teilten sich auf 9 Patienten mit zerebrovaskulären Erkrankungen, 6 Patienten mit Epilepsien und 11 Patienten mit der Hauptdiagnose einer entzündlichen ZNS-Erkrankung auf.

Insgesamt 4 der 26 Punktionen (15 %) wiesen einen unauffälligen Liquorbefund mit durchgehend normwertigen Befunden auf.

In 12 Punktionen (46 %) konnte eine Erhöhung der Leukozytenzahl > 4 /µl (5 - 3226 /µl) festgestellt werden, 14 Punktionen (54 %) erbrachten eine normwertige Leukozytenzahl. Zwischen Patienten mit Hyperintensitäten nach vorheriger KM-Gabe und solchen mit Hyperintensitäten ohne vorherige KM-Gabe bestand kein signifikanter Unterschied (χ^2 (1, n = 26) = 0,181, p = 0,671; s. Tabelle 4).

Bei der Auswertung der Lactatwerte wiesen 11 Punktionen (42 %) Werte im Normbereich auf, 15 (58 %) erhöhte Werte. Auch hier bestand zwischen Patienten mit Hyperintensitäten nach vorheriger KM-Gabe und solchen ohne vorherige KM-Gabe kein signifikanter Unterschied (χ^2 (1, n = 26) = 0,004, p = 0,951).

Tabelle 4: Ergebnisse der Liquorpunktionen und p-Werte der statistischen Auswertung der Liquorparameter der Patienten mit Befund eines „Exsudats“ am Universitätsklinikum Ulm zwischen dem 01.11.2011 und dem 31.10.2016 unter Berücksichtigung einer möglichen KM-Abhängigkeit der subarachnoidalen Hyperintensitäten ([1] exakter Test nach Fisher; [2] Chi-Quadrat-Test; ↑ = erhöhte Werte; KM = Kontrastmittel)

Liquorparameter		**Patienten mit Hyperintensitäten nach KM-Gabe (n = 12)**	**Patienten mit Hyperintensitäten ohne KM-Gabe (n = 14)**	**p-Wert**
Leukozyten	Norm	7	7	0,671[2]
	↑	5	7	
Lactat	Norm	5	6	0,951[2]
	↑	7	8	
Albuminquotient	Norm	6	3	0,400[1]
	↑	6	9	
	Fehlend	0	2	
Gesamtprotein	Norm	2	4	0,652[1]
	↑	10	10	

Bei der Auswertung des Albuminquotienten (n = 24) als Hinweis auf eine vorliegende Störung der Blut-Liquor-Schranke wiesen 9 Fälle (38 %) Werte im Normbereich auf, 15 Fälle (63 %) verglichen mit dem individuellen, altersabhängigen oberen Grenzwert erhöhte Werte. Bei 2 Patienten lag der Albuminquotient nicht vor. Zwischen Patienten, welche vor Auftreten der Hyperintensitäten KM erhielten, und Patienten mit Nachweis von Hyperintensitäten ohne vorherige KM-Gabe konnte kein signifikanter Unterschied gefunden werden (exakter Test nach Fisher: p = 0,400).

Bei der Auswertung des in der CSF gemessenen Gesamtproteins wiesen 6 Fälle (23 %) Werte im Normbereich auf, 20 Fälle (77 %) erhöhte Werte. Es bestand kein signifikanter Unterschied zwischen Patienten mit Hyperintensitäten nach KM-Gabe und solchen ohne vorherige KM-Gabe (exakter Test nach Fisher: p = 0,652).

In der Subgruppe der Patienten mit zerebrovaskulären Erkrankungen teilten sich die 9 Punktionen auf 5 Patienten mit ischämischen Schlaganfällen, 3 Patienten mit zerebralen Sinus- oder Venenthrombosen und einen Patienten mit primärer Hirnblutung auf (s. Tabelle 5).

Tabelle 5: Verteilung der Liquorparameter bei Patienten mit zerebrovaskulären Erkrankungen (n = 9; ↑ = erhöhte Werte) innerhalb des Kollektivs der Patienten mit Befund eines „Exsudats“ am Universitätsklinikum Ulm zwischen dem 01.11.2011 und dem 31.10.2016

Liquorparameter		**Diagnosen**		
		Ischämien (n = 5)	Zerebrale Sinus- oder Venenthrombosen (n = 3)	Primäre Hirnblutung (n = 1)
Leukozyten	Norm	4	2	0
	↑	1	1	1
Lactat	Norm	2	1	0
	↑	3	2	1
Albuminquotient	Norm	2	1	1
	↑	3	2	0
Gesamtprotein	Norm	1	1	1
	↑	4	2	0

Eine Übersicht über die erhöhten, absoluten Gesamtproteinwerte der Patienten mit zerebrovaskulären Erkrankungen gibt Abbildung 16.

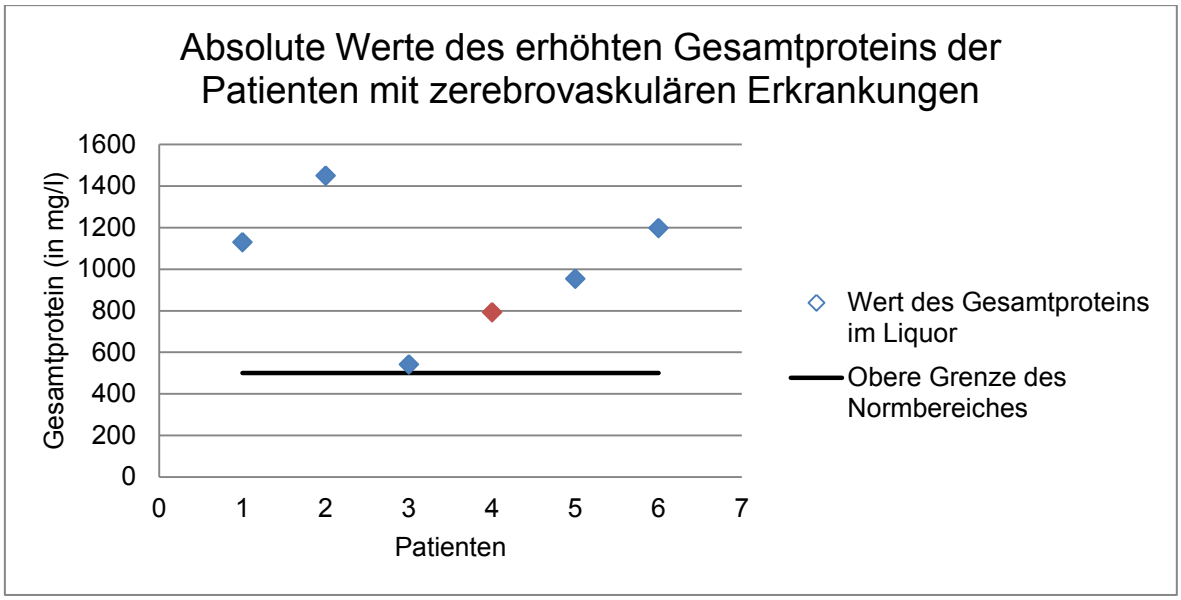

Abbildung 16: Absolute Werte des erhöhten Gesamtproteins der Patienten mit zerebrovaskulären Erkrankungen innerhalb des Kollektivs der Patienten mit Befund eines „Exsudats“ am Universitätsklinikum Ulm zwischen dem 01.11.2011 und dem 31.10.2016; Blaue Füllung = absolute TE (time to echo) 82 ms, rote Füllung = absolute TE 112 ms; Patienten 1 - 4: ischämischer Schlaganfall; Patient 5 + 6: zerebrale Sinus- oder Venenthrombosen

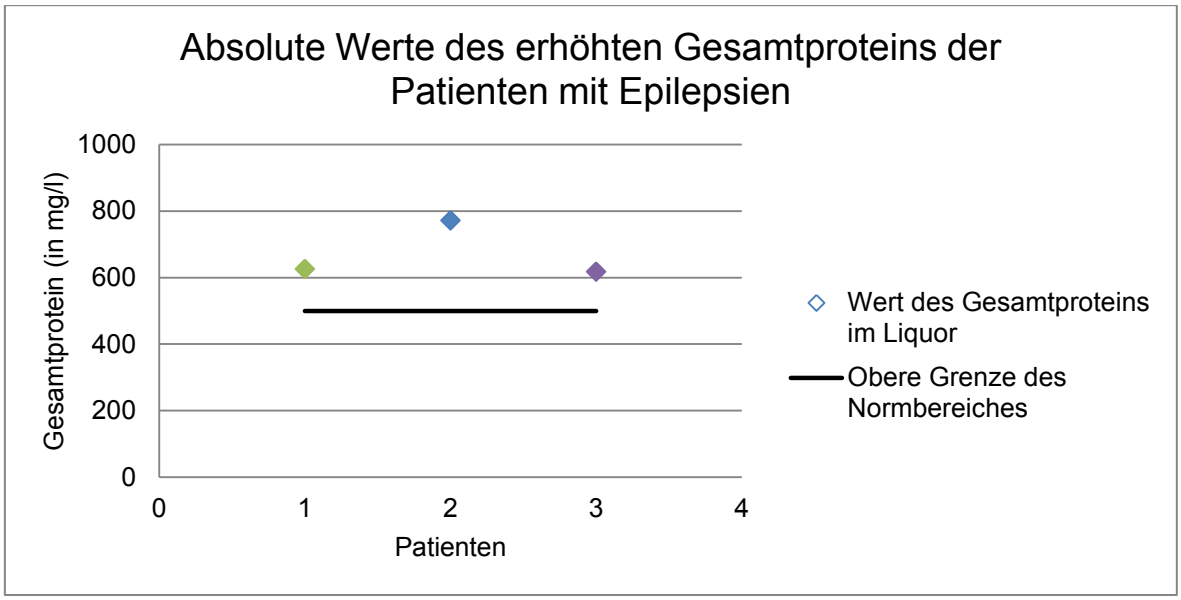

Abbildung 17: Absolute Werte des erhöhten Gesamtproteins der Patienten mit Epilepsien innerhalb des Kollektivs der Patienten mit Befund eines „Exsudats“ am Universitätsklinikum Ulm zwischen dem 01.11.2011 und dem 31.10.2016; Blaue Füllung = absolute TE (time to echo) 82 ms, grüne Füllung = absolute TE 85 ms, lila Füllung = absolute TE 104 ms

Bei den Patienten mit Epilepsien konnte anhand der 6 untersuchten Punktionsergebnisse in 5 Befunden eine unauffällige Leukozytenzahl festgestellt werden. Das Lactat war in keinem Fall erhöht. In 3 Fällen war das Gesamtprotein (s. Abbildung 17) und in 2 Fällen der Albuminquotient erhöht. Bei einem Patienten wurde kein Albuminquotient bestimmt.

In 8 der insgesamt 11 Liquorproben bei Patienten mit entzündlichen ZNS-Erkrankungen wurde eine Leukozytose festgestellt, in 9 Proben ein erhöhter Lactatspiegel. Das Gesamtprotein war in allen 11 Fällen erhöht. In 8 Fällen war ein erhöhter Albuminquotient auffällig. In einem Fall wurde kein Albuminquotient bestimmt.

Eine Übersicht über die erhöhten, absoluten Gesamtproteinwerte der Patienten mit entzündlichen ZNS-Erkrankungen gibt Abbildung 18.

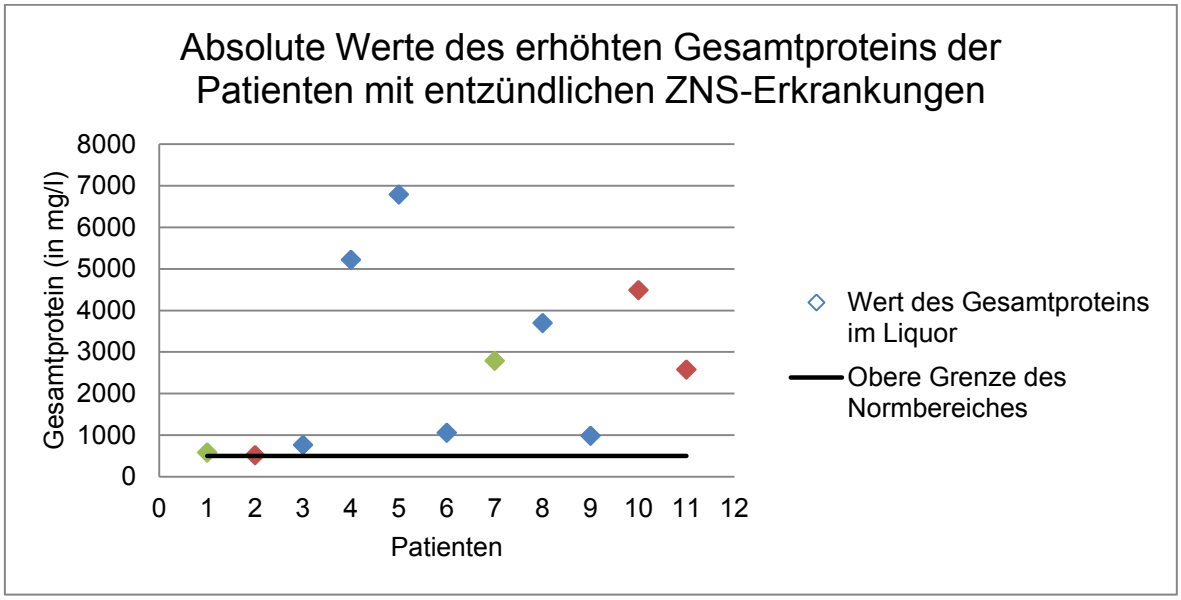

Abbildung 18: Absolute Werte des erhöhten Gesamtproteins der Patienten mit entzündlichen ZNS-Erkrankungen innerhalb des Kollektivs der Patienten mit Befund eines „Exsudats“ am Universitätsklinikum Ulm zwischen dem 01.11.2011 und dem 31.10.2016 (ZNS = Zentrales Nervensystem); Blaue Füllung = absolute TE (time to echo) 82 ms, grüne Füllung = absolute TE 85 ms, rote Füllung = absolute TE 112 ms

3.7 Nierenretentionsparameter

Die Auswertung der Retentionsparameter anhand des Serumkreatinins ergab bei 9 Patienten (15 %) eine normale Nierenfunktion (GFR > 89 ml/min), 47 Patienten (77 %) hatten eine milde bis moderate Einschränkung der Nierenfunktion (GFR > 30 ml/min), 5 Patienten (8 %) hatten eine schwere Funktionsstörung mit einer GFR ≤ 30 ml/min.

Unter den 35 Patienten mit zerebrovaskulären Erkrankungen wiesen 2 Patienten eine normale Nierenfunktion auf, 29 Patienten hatten eine eingeschränkte Nierenfunktion, 4 Patienten hatten eine starke Einschränkung. Die mediane GFR lag in dieser Gruppe bei 55,4 ml/min (8,2 - 97,1 ml/min).

In der Gruppe der Patienten mit Epilepsien hatten 13 Patienten eine moderate und ein Patient eine starke Einschränkung der Nierenfunktion. Der Median der GFR lag bei 61,0 ml/min (27,9 - 86,2 ml/min).

Tabelle 6: Übersicht der Nierenfunktion (GFR = Glomeruläre Filtrationsrate) der Patienten mit Befund eines „Exsudats“ am Universitätsklinikum Ulm zwischen dem 01.11.2011 und dem 31.10.2016 unterteilt in Hauptdiagnosegruppen (ZNS = Zentrales Nervensystem)

Hauptdiagnosegruppe	**Normale Nierenfunktion (GFR > 89 ml/min)**	**Milde bis moderate Einschränkung der Nierenfunktion (89 ≥ GFR > 30 ml/min)**	**Starke Einschränkung der Nierenfunktion (GFR ≤ 30 ml/min)**
Zerebrovaskuläre Erkrankungen (n = 35)	2	29	4
Epilepsie (n = 14)	0	13	1
Entzündliche ZNS-Erkrankungen (n = 12)	7	5	0

Bei den Patienten mit entzündlichen ZNS-Erkrankungen gab es keine starke Einschränkung der Nierenfunktion, was sich auch in einer medianen GFR von 98,6 ml/min (39,2 - 126,6 ml/min) zeigte. 7 Patienten hatten eine normale

Nierenfunktion, die restlichen 5 Patienten wiesen eine milde bis moderate Einschränkung auf (s. Tabelle 6).

4 Diskussion

Subarachnoidale Hyperintensitäten in der zerebralen FLAIR-gewichteten MRT-Bildgebung wurden 2004 bei Patienten mit ischämischen Schlaganfällen nach Gabe von gadoliniumhaltigem KM erstmals als „hyperintense acute reperfusion marker“ (HARM) bezeichnet [74]. In den folgenden Jahren wurden dieselben Auffälligkeiten der MRT-Bildgebung mit unterschiedlichen namentlichen Bezeichnungen auch bei anderen Entitäten v.a. im Rahmen von Fallberichten beschrieben [13, 17, 19, 29, 31, 32, 40, 45, 47, 51, 52, 55, 56, 60, 65, 80, 81]. Letztlich bleibt es aber ein Phänomen mit bisher nicht abschließend geklärter pathophysiologischer Ursache.

Diese Untersuchung schloss fast 24000 MRT-Bildgebungen von Patienten mit unterschiedlichen neurologischen Krankheitsbildern ein und prüfte die in der Literatur postulierten Faktoren für die Entstehung subarachnoidaler Hyperintensitäten. Eine Besonderheit stellt hier die Planung der Studie auf Boden der MRT-Befunde mit Nachweis subarachnoidaler Hyperintensitäten in der FLAIR-Sequenz dar, anhand derer die Patienten rekrutiert wurden. Im Gegensatz hierzu basieren ein Großteil der schon durchgeführten Studien lediglich auf der Untersuchung von Patienten mit definierten Krankheitsbildern [8, 13, 14, 17, 22, 27, 31, 36, 39, 42, 50, 60, 70, 80] oder von Therapien bestimmter Krankheiten [25, 40, 41, 47, 51, 65, 77, 81]. Andere Studien wiederum behandeln das Thema durch die Durchführung von Untersuchungen an gesunden Personen [3], von in-vitro Studien [34, 46] oder Tierversuchen [5, 44, 79]. Auswertungen der CSF wurden in einer Vielzahl der Studien nicht vorgenommen [9, 13, 17, 25, 31, 39, 47, 51, 53, 55, 61, 74]. Die aktuelle Studie untersuchte, welche Mechanismen in der vorliegenden Population zu dem bildmorphologischen Phänomen der subarachnoidalen Hyperintensitäten in der FLAIR-gewichteten MRT-Bildgebung führten. Die Untersuchung sollte mögliche Krankheitsbilder, Risikofaktoren und Parameter reflektieren, welche bei der Bewertung solcher Auffälligkeiten beachtet werden müssen.

4.1 Patientencharakteristika

In die aktuelle Studie wurden insgesamt 61 verschiedene Patientenfälle eingeschlossen, bei denen in einer FLAIR-gewichteten zerebralen MRT eine subarachnoidale Hyperintensität zur Darstellung kam. Dies stellt im Vergleich zu den bereits publizierten Studien eine hohe Anzahl an Personen dar. So konnten Warach und Latour 2004 in einer der ersten richtungsweisenden Studien zum Thema HARM insgesamt zwar 144 Patienten einschließen, von denen jedoch nur 33 % (27 Frauen; 20 Männer) subarachnoidale Hyperintensitäten aufwiesen [36, 74]. Andere Studien aus dem deutschsprachigen Raum untersuchten das Phänomen als Substudie der sog. 1000+ Studie, wobei auch hier die Anzahl der eingeschlossenen Personen jeweils weniger als 100 betrug [53, 54, 61]. In der von Kang et al. 2019 publizierten Studie konnten 174 Patienten mit transienten neurologischen Symptomen (18 Patienten HARM-positiv [10 %]; zehn Frauen, acht Männer) eingeschlossen werden [28]. Choi et al. schlossen in ihre Studie 264 Patienten mit akutem ischämischen Schlaganfall ein, von denen insgesamt 67 (25 %; darunter 25 Frauen) HARM-positiv waren [10]. In der retrospektiven Studie von Kidwell et al. aus dem Jahr 2011 waren 39 von 46 Patienten mit primärer intrazerebraler Blutung HARM-positiv [31]. Andere Publikationen stellen lediglich Fallberichte dar [8, 13, 22, 32, 56, 59, 80, 81].

Das mittlere Alter des in der aktuellen Studie untersuchten Kollektivs betrug 73,6 Jahre (19 - 96 Jahre). Das Kollektiv setzte sich aus 19 Männern und 42 Frauen zusammen. Ein direkter Vergleich der o.g. früheren Studien mit dem aktuellen Patientenkollektiv im Hinblick auf die Inzidenz des HARM-Phänomens, welche in der aktuellen Studie im gewählten Untersuchungszeitraum von fünf Jahren bei 0,35 % (84/23948 MRT-Bildgebungen) lag, ist bei heterogenem Vorgehen des Patienteneinschlusses nicht aussagekräftig. Dementsprechend ist ein Vergleich der Geschlechterverteilung oder der Altersstruktur des Kollektivs nicht sinnvoll.

4.2 Mögliche Ursachen der subarachnoidalen Hyperintensitäten

4.2.1 Patienten mit ischämischen Schlaganfällen

In der hier präsentierten Studie konnten insgesamt 31 Patientenfälle mit ischämischen Schlaganfällen identifiziert werden, welche im untersuchten Zeitraum hyperintense Signale im Subarachnoidalraum aufwiesen. Bei 27 Patienten traten die Hyperintensitäten nach erfolgter KM-Gabe auf, vier Patienten zeigten diese ohne vorherige KM-Gabe. Dabei traten die Hyperintensitäten auch bei Patienten mit rekanalisierenden Therapien (intravenöse Lysetherapie, mechanische Thrombektomie) auf. Warach und Latour beschrieben, dass bei Patienten nach Lysetherapie subarachnoidale Hyperintensitäten im Sinne eines HARM-Phänomens häufiger als bei Patienten ohne Therapie zu sehen seien [74]. In der aktuellen Studie konnte bestätigt werden, dass sowohl bei therapierten als auch bei konservativ behandelten Patienten subarachnoidale Hyperintensitäten nachgewiesen werden können. Dabei wurden subarachnoidale Hyperintensitäten bei Patienten nach Lysetherapie jeweils erst nach KM-Gabe gesehen. Ob die hyperintensen Signale jedoch im Vergleich zu konservativ behandelten verstärkt bei Patienten mit Lysetherapie auftreten, kann anhand der aktuellen Untersuchung nicht gezeigt werden, da Patienten ohne Nachweis subarachnoidaler Hyperintensitäten – im Gegensatz zur Studie von Warach und Latour [74] – kein Bestandteil der Untersuchung waren.

Bei zwei der 27 Patienten mit subarachnoidalen Hyperintensitäten nach KM-Gabe erfolgte eine Auswertung von Liquorbefunden, wobei lediglich bei einem Patienten eine erhöhte Proteinkonzentration (1130 mg/l) gemessen wurde. Die Konzentrationen lagen unterhalb der von Melhem et al. beschriebenen Grenzwerte, ab welchen hyperintense Signale innerhalb des Subarachnoidalraums zu erwarten sind [46]. Deshalb erscheint dieser Erklärungsansatz zumindest für jene Patienten unwahrscheinlich. Einer dieser Patienten wies einen erhöhten Albuminquotienten als Hinweis für eine Schrankenstörung auf. Köhrmann et al. konnten bei zwei Patienten mit zerebrovaskulären Erkrankungen und HARM als bildmorphologisches Zeichen einer gestörten Blut-Hirn-Schranke Gadolinium in Liquorproben nachweisen und

schlussfolgerten daraus, dass das HARM-Phänomen durch Gadolinium erzeugt wird [34]. Andere liquorchemische Parameter zum Nachweis einer gestörten Blut-Hirn-Schranke wurden in jener Studie nicht beschrieben. Andere Studien konnten zeigen, dass bei Patienten mit vermeintlich intakter Blut-Hirn-Schranke und nicht wesentlich eingeschränkter Nierenfunktion Gadolinium nach Kontrastmittel-verstärkter MRT-Bildgebung in der CSF nachzuweisen ist [6, 49]. An den von uns erhobenen Parametern konnte zumindest bei einem Patienten anhand eines normwertigen Albuminquotienten und Gesamtproteins im Liquor festgestellt werden, dass hyperintense Signale im Subarachnoidalraum nach Gadolinium-Gabe auch bei wahrscheinlich intakter Blut-Hirn-Schranke auftreten können. Um eine bessere Aussage über die Auswirkung einer gestörten Blut-Hirn-Schranke auf das Auftreten von subarachnoidalen Hyperintensitäten nach Gadolinium-Gabe bei Patienten mit ischämischen Schlaganfällen treffen zu können, müssen die Liquorproben größerer Kohorten einheitlich auf das Vorliegen einer Schrankendysfunktion untersucht werden (z.B. Albuminquotient). Eine Erhebung der Gadolinium-Konzentration innerhalb der CSF ist notwendig, um diese dann mit experimentell an Phantomen bestimmten Konzentrationen, ab denen gadoliniumhaltige Lösungen hyperintense Signale in FLAIR-Wichtungen erzeugen, vergleichen und somit die Auswirkung des Kontrastmittels auf die Entstehung der Auffälligkeiten einschätzen zu können.

Andererseits konnten wir vier Patientenfälle nachvollziehen, bei denen subarachnoidale Hyperintensitäten ohne vorherige Gadolinium-Gabe nachgewiesen wurden. Dabei wurden bei zwei Patienten fokale Hyperintensitäten gesehen, bei je einem Patienten multifokale bzw. ubiquitäre subarachnoidale Hyperintensitäten. Bei drei der vier Patienten lagen Liquorbefunde vor, die alle ein erhöhtes Gesamtprotein aufwiesen. In zwei der drei Fälle wurde anhand eines erhöhten Albuminquotienten eine Schrankendysfunktion aufgezeigt. Auch bei diesen Patienten lagen die Proteinkonzentrationen unterhalb der von Melhem et al. beschriebenen Schwelle [46]. Bei den zwei Patienten mit fokalen Hyperintensitäten scheint zumindest eine relevante lokale Erhöhung der Proteinkonzentration bei fokal gestörter Blut-Hirn-Schranke, welche jedoch keine Auswirkung auf das Gesamtprotein im Liquor hat, eine mögliche Erklärung der

subarachnoidalen Hyperintensitäten zu sein. Bei den anderen zwei Patienten kommt dieser Ansatz bei stärker ausgeprägten Hyperintensitäten nicht in Frage. Auffällig war dabei, dass drei der vier Patienten vor oder im Laufe des stationären Aufenthaltes symptomatische epileptische Anfälle (komplex-fokal, Status epilepticus) boten.

Bei drei der vier Patienten mit stark eingeschränkter Nierenfunktion (GFR < 30 ml/min) konnten subarachnoidale Hyperintensitäten nach erfolgter Gadolinium-Gabe nachgewiesen werden. In mehreren Fallberichten ist beschrieben, dass bei Patienten mit stark eingeschränkter Nierenfunktion unabhängig von einer zerebralen Grunderkrankung eine längere Verweildauer von Gadolinium im Blutkreislauf den Übertritt über die Blut-Hirn-Schranke begünstigt [52, 55, 59]. Die Halbwertszeit von Gadobutrol beträgt bei Gesunden ca. 1,5 Stunden [63], kann abhängig von der Nierenfunktion aufgrund der renalen Elimination des Kontrastmittels aber je nach gewähltem Gadolinium-Chelat auf mehrere Stunden bis zu knapp 35 Stunden ansteigen [26, 68], was sich begünstigend auf einen Übertritt von Gadolinium entlang eines Konzentrationsgefälles über die Blut-Hirn-Schranke auswirken kann.

Zusammengefasst kann man die Hyperintensitäten nur bei einem Teil der Patienten mit ischämischem Schlaganfall (n = 27) im Rahmen eines Übertritts von Gadolinium über eine gestörte Blut-Hirn-Schranke erklären. Eine Störung der Blut-Liquor-Schranke als zugrunde liegende Pathologie konnte in dieser Untersuchung nicht gesichert werden, da nur einer von 31 Patienten einen erhöhten Albuminquotienten und kein Patient eine relevante Erhöhung der CSF-Proteinkonzentration aufwies [2]. Dabei lagen lediglich bei fünf der 31 Patienten (16 %) mit ischämischen Schlaganfällen Ergebnisse einer Liquorpunktion vor. In vier Fällen (13 %) kommt der Erklärungsansatz des HARM-Phänomens aufgrund einer fehlenden Gadolinium-Gabe nicht in Betracht [30]. Zwischen der Patientengruppe mit Nachweis hyperintenser Signale nach erfolgter KM-Gabe (n = 27) und der mit subarachnoidalen Hyperintensitäten ohne vorherige KM-Gabe (n = 4) existierte kein signifikanter Unterschied im Ausmaß der Läsionen der

weißen Substanz (PVWM-Score p = 0,257; DWM-Score p = 0,072) als mögliches Zeichen einer verstärkten Permeabilität der Blut-Hirn-Schranke.

4.2.2 Patienten mit primären Hirnblutungen

Kidwell et al. konnten subarachnoidale Hyperintensitäten in FLAIR-gewichteten MRT-Bildgebungen nach Gadolinium-Gabe bei 39 von 46 Patienten (85 %) mit primärer intrazerebraler Blutung nachweisen [31]. Zieht man die in jener Studie gesehene Häufigkeit heran, so hätte in dem von uns untersuchten Zeitraum mit einer höheren Rate an Patienten mit solchen Auffälligkeiten gerechnet werden müssen. Weitere veröffentlichte Untersuchungen des Phänomens bei Patienten mit Parenchymblutungen ohne Ventrikeleinbruch liegen nicht vor.

Der in der aktuellen Studie untersuchte Patient mit primärer Thalamusblutung ohne Ventrikeleinbruch wies nach KM-Gabe ubiquitäre subarachnoidale Hyperintensitäten auf. Kidwell et al. konnten in ihrem Kollektiv (n = 46) bei 28 % ein generalisiertes HARM-Phänomen feststellen, konnten jedoch keine signifikanten Unterschiede zwischen Patienten mit fehlendem oder mildem HARM und Patienten mit stark ausgeprägtem HARM herausfinden. Als Ursache der Hyperintensitäten sah die Arbeitsgruppe die vorangegangene KM-Gabe an. Subarachnoidale Blutungen wurden von Kidwell et al. mittels GRE-Sequenzen ausgeschlossen. Bei dem in dieser Arbeit vorgestellten Patienten konnte eine SAB als möglicher Störfaktor in einer Lumbalpunktion ausgeschlossen werden. Die Möglichkeit eines proteinreichen Exsudats [46] als Ursache der subarachnoidalen Hyperintensitäten wurde von Kidwell et al. nicht berücksichtigt. Das Gesamtprotein im Liquor lag bei dem hier berichteten Fall im Normbereich. Eine wesentlich gestörte Funktion der Blut-Liquor-Schranke konnte bei normwertigem Albuminquotienten nicht festgestellt werden. Ein Übertritt von Gadolinium über jene scheint damit als erklärende Ursache sehr unwahrscheinlich.

4.2.3 Patienten mit zerebralen Sinus- oder Venenthrombosen

Auch bei Patienten mit zerebralen Sinus- oder Venenthrombosen wurden subarachnoidale Hyperintensitäten im Rahmen von Einzelfällen beschrieben. Bozzao et al. veröffentlichten bereits im Jahr 1997 einen Fallbericht einer 34-jährigen Patientin mit epileptischen Anfällen infolge einer zerebralen Venenthrombose, welche in einer MRT-Verlaufsbildgebung in den supra- und infratentoriellen Zisternen Hyperintensitäten aufwies. Im Liquor konnte eine Blutung ausgeschlossen werden, das Gesamtprotein lag bei 620 mg/dl [8]. Sie schlussfolgerten, dass der hohe Proteingehalt in der CSF infolge des verminderten Blutflusses die hyperintensen Signale erzeugte.

Taoka et al. beschrieben 2001 bei einer 74-jährigen Patientin, die zuvor kein KM bekommen hatte, sulcale, bihemisphärische Hyperintensitäten. Die Autoren diskutierten zum einen ein lokales Leck der Blut-Hirn-Schranke mit lokaler Proteinerhöhung als Ursache einer lokalen Hyperintensität als auch ein verändertes Verhältnis des sich in den Blutgefäßen befindlichen Blutes innerhalb des Subarachnoidalraums zu der dort befindlichen CSF. Die aus dem gesteigerten Blutvolumen resultierende, erhöhte Konzentration an Desoxyhämoglobin führt zu einer Verkürzung der T2-Relaxationszeit und damit zu einer fehlenden Unterdrückung des Signals [66].

Die in der aktuellen Studie eingeschlossenen drei Patienten mit Diagnose einer zerebralen Sinus- oder Venenthrombose wiesen in zwei Fällen multifokale und in einem Fall ubiquitäre subarachnoidale Hyperintensitäten auf. Bei zwei der drei Patienten war das Gesamtprotein im Liquor erhöht (954 mg/l, 1198 mg/l; TE der Referenz-FLAIR: 82 ms). Zwar wurden in der Literatur Schwellenwerte beschrieben, ab welchen – abhängig von der effektiven TE – erhöhte Proteinkonzentrationen im Liquor Hyperintensitäten erzeugen können, die kürzeste untersuchte TE beträgt aber 110 ms, wobei der Schwellenwert bei 2500 mg/l liegt [46]. Melhem et al. zeigten, dass mit abnehmender Proteinkonzentration eine längere TE notwendig ist, um hyperintense Signale in der FLAIR-Wichtung zu erzeugen [46]. Somit kann ein proteinreiches Exsudat bei

den Patienten mit zerebralen Sinus- oder Venenthrombosen nicht erklärende Ursache der hyperintensen, subarachnoidalen Signale sein.

Bei jenen zwei Patienten mit erhöhtem Gesamtprotein im Liquor konnte anhand eines erhöhten Albuminquotienten im Liquor eine Schrankenstörung nachgewiesen werden. Bei diesen Patienten traten die subarachnoidalen Hyperintensitäten erst in einer Folgebildgebung einen Tag nach initialer MRT mit KM-Gabe (jeweils ProHance) auf. Dabei scheint als mögliche Ursache hier auch ein Übertritt des gadoliniumhaltigen Kontrastmittels in den Subarachnoidalraum in Frage zu kommen.

Bei einer Patientin schließlich traten multifokale subarachnoidale Hyperintensitäten ohne auffällige Ergebnisse der CSF auf. Dabei wurde vor dem Nachweis der subarachnoidalen Hyperintensitäten kein KM verabreicht. Ein Erklärungsversuch für das Auftreten der Hyperintensitäten bei jener Patientin kann – wie bereits von Taoka et al. [66] postuliert – ein im Verhältnis zur CSF erhöhtes Blutvolumen innerhalb der im Subarachnoidalraum verlaufenden venösen Blutleiter sein.

Zusammenfassend ergab sich anhand der Liquorbefunde kein Hinweis auf eine Beteiligung eines proteinreichen Exsudats in der Entstehung der subarachnoidalen Hyperintensitäten bei den von uns präsentierten Patienten mit zerebralen Sinus- oder Venenthrombosen. Als mögliche Erklärung kommt nur bei zwei der drei Patienten ein Übertritt von gadoliniumhaltigem KM über eine gestörte Blut-Hirn-Schranke in Betracht. Eine weitere Möglichkeit stellt bei allen vorgestellten Patienten die verminderte Suppression des subarachnoidalen Signals durch einen erhöhten Gehalt an Desoxyhämoglobin innerhalb der im Subarachnoidalraum befindlichen gestauten venösen Blutgefäße dar.

4.2.4 Patienten mit epileptischen Anfällen

In dem uns vorliegenden Kollektiv konnten bei insgesamt 14 Patienten mit symptomatischen epileptischen Anfällen hyperintense Signale im Subarachnoidalraum nachgewiesen werden. Davon konnten die Auffälligkeiten in zehn Fällen auch ohne vorherige KM-Gabe gesehen werden. In der Studie von Kang et al. wurden zwar zwei Patienten mit passagerer neurologischer Symptomatik im Rahmen epileptischer Anfälle und HARM-Nachweis eingeschlossen, eine separate Betrachtung der Patienten erfolgte in der Studie jedoch nicht [28]. Subarachnoidale Hyperintensitäten in der FLAIR wurden auch von Kim et al. kasuistisch bei einer Patientin mit nicht-ketotischer Hyperglyzinämie beschrieben, die vor der MRT-Bildgebung einen generalisierten tonisch-klonischen Krampfanfall hatte. Die Autoren postulierten, dass es sich bei dieser Patientin um eine Hyperglykämie-assoziierte Schädigung der Blut-Hirn-Schranke handelte [32]. Studien mit weiterführenden Untersuchungen über das Auftreten von subarachnoidalen Hyperintensitäten in der FLAIR-Bildgebung bei Patienten mit epileptischen Anfällen liegen zum jetzigen Zeitpunkt nicht vor. Bei zwei der vier Patienten mit Nachweis von Hyperintensitäten nach vorangegangener KM-Gabe wurde eine Lumbalpunktion durchgeführt, in welcher jeweils eine leicht erhöhte Gesamtproteinkonzentration festgestellt werden konnte. Die Hyperintensitäten traten dabei in einem Fall multifokal auf, in den restlichen drei Fällen nur fokal. Anhand des Albuminquotienten konnte zumindest bei zwei Patienten keine relevante Schrankenstörung festgestellt werden. Eine lokale Störung der Blut-Hirn-Schranke mit einer angrenzenden Anreicherung von proteinreicher CSF oder Gadolinium innerhalb der CSF scheint bei den drei Patienten mit fokalen Hyperintensitäten als ein möglicher Faktor in Frage zu kommen. Dabei wurde bei einem Patienten eine stark eingeschränkte Nierenfunktion mit GFR < 30 ml/min gemessen, was als begünstigender Effekt auf die Beteiligung des Kontrastmittels an dem Auftreten der subarachnoidalen Hyperintensität gesehen werden kann [59].

Bei den übrigen zehn Patientenfällen kommt ein Übertritt von KM in den Subarachnoidalraum als erklärende Ursache nicht in Frage. Die Hyperintensitäten waren bei fünf Fällen fokal, in zwei Fällen multifokal und in drei Fällen ubiquitär

vorhanden. Bei fünf der zehn Patienten lagen Liquorbefunde vor, welche in engem zeitlichem Zusammenhang mit dem Auftreten der Hyperintensitäten erhoben wurden. Hinweise auf ein entzündliches Liquorsyndrom lagen nicht vor. Eine gestörte Funktion der Blut-Liquor-Schranke konnte bei drei Patienten mit einem erhöhten Albuminquotienten nachgewiesen werden, wobei die Gesamtproteinkonzentration im Liquor in vier Fällen normwertig und in einem Fall nur leicht erhöht war.

Die Ursache der subarachnoidalen Hyperintensitäten bei Patienten mit multifokalem bzw. ubiquitärem Vorkommen der hyperintensen Signale bleibt abschließend weiter unklar. Eine lokale Störung der Blut-Hirn-Schranke mit einer angrenzenden Anreicherung von proteinreicher CSF oder Gadolinium innerhalb der CSF scheint zumindest bei drei Patienten mit fokalen Hyperintensitäten als eine mögliche Ursache in Frage zu kommen.

4.2.5 Patienten mit entzündlichen ZNS-Erkrankungen

Es konnten für diese Studie insgesamt zwölf Patienten mit entzündlichen ZNS-Erkrankungen als Hauptdiagnose identifiziert werden, bei denen subarachnoidale Hyperintensitäten während des Aufenthaltes nachzuweisen waren. Dabei schloss die Gruppe sowohl autoimmunentzündliche als auch erregerbedingte Krankheitsbilder ein. FLAIR-Hyperintensitäten im Subarachnoidalraum sind häufig gesehene Phänomene bei Patienten mit Meningitiden [27, 46, 64]. Berichte über das Auftreten im Rahmen autoimmunentzündlicher Erkrankungen (wie bei dem Patienten mit Neuromyelitis optica) liegen uns zum jetzigen Zeitpunkt jedoch nicht vor. Es wird davon ausgegangen, dass die Hyperintensitäten bei Patienten mit Hirnhautentzündungen mit einer Erhöhung der Proteinkonzentration innerhalb der CSF verbunden sind [27], welche eine Verkürzung der T1-Relaxationszeit zur Folge hat [46]. In dieser Studie wurden retrospektiv bei elf der zwölf Patienten Befunde einer zur Bildgebung im zeitlichen Zusammenhang stehenden Liquorpunktion zur Auswertung herangezogen. In acht Fällen konnte eine Pleozytose festgestellt werden. Eine relevante Schrankenstörung wurde in acht Befunden anhand eines erhöhten Albuminquotienten festgestellt, bei zwei Patienten war dieser normwertig. Bei allen Patienten lag eine Erhöhung der Gesamtproteinkonzentration der CSF vor. Leider war ein direkter Vergleich mit den von Melhem et al. [46] beschriebenen Schwellenwerten, ab denen erhöhte Proteinkonzentrationen subarachnoidale FLAIR-Hyperintensitäten erzeugen können, nur in drei Fällen (mit TE = 112 ms) möglich, für FLAIR Bildgebungen mit TE unter 110 ms wurden von Melhem et al. keine Untersuchungen vorgenommen. In der vorliegenden Studie lag der Wert bei zwei Patienten oberhalb der in der Literatur beschriebenen Schwelle von 250 mg/dl, bei einem Patienten darunter. Eine genauere Einordnung der Werte der übrigen Patienten (mit TE < 110 ms) ist aufgrund der oben beschriebenen Tatsache spekulativ. Bei fünf der sechs Patienten mit Proteinkonzentrationen größer 250 mg/dl traten die Hyperintensitäten ohne vorherige KM-Gabe auf, so dass bei jenen eine Beteiligung von gadoliniumhaltigem KM an der Entstehung der hyperintensen Signale ausscheidet. Bei vier der fünf Patienten, bei denen die Hyperintensitäten nach KM-Gabe nachgewiesen wurden, lag eine Proteinkonzentration von ca.

100 mg/dl oder niedriger vor, so dass eine entscheidende Rolle des Gadoliniums an der Entstehung der Hyperintensitäten bei diesen Patienten möglich ist.

Die Nierenfunktion der Patienten mit entzündlichen ZNS-Erkrankungen lag im gesamten Kollektiv oberhalb einer GFR von 30 ml/min, weshalb eine Auswirkung jener auf den Verbleib des Kontrastmittels im Körper und einen dadurch begünstigten Übertritt von Gadolinium über die Blut-Hirn/Liquor-Schranke vernachlässigbar ist.

Zusammengefasst stellt bei insgesamt zwei der zwölf Patienten eine relevante Erhöhung der Gesamtproteinkonzentration in der CSF eine mögliche erklärende Ursache der hyperintensen Signale dar. Bei einem Teil der Patienten ohne relevante Proteinerhöhung kann in Anlehnung an den Ansatz des HARM der Übertritt von Gadolinium eine entscheidende Rolle an der Entstehung der subarachnoidalen Hyperintensitäten spielen. Bei einer Patientin wurde das Phänomen ohne vorherige KM-Gabe gesehen, sie zeigte auch keine relevante Proteinerhöhung in der CSF.

4.3 Limitationen

Die aktuelle Studie birgt aufgrund des retrospektiven Aufbaus relevante Einschränkungen für die Aus- und Bewertung der Daten. Als Einschlusskriterium wurde für die Studie der Terminus „Exsudat“ zugrunde gelegt. Dieser wurde in der Klinik für Neurologie der Universitäts- und Rehabilitationskliniken Ulm in den hier berichteten Fällen einheitlich als Schlagwort für das Vorliegen von subarachnoidalen Hyperintensitäten in der FLAIR-Wichtung ohne Korrelat in einer anderen Sequenz benutzt. Die Befundung der MRT-Bildgebungen erfolgte in der Klinik über den beobachteten Zeitraum durch verschiedene ärztliche Mitarbeiter. Einzelne fehlende Fälle können nicht ausgeschlossen werden. Durch das seltene Auftreten des Phänomens (84/23948 Bildgebungen) und die Unterteilung in Subgruppen entstanden kleine Fallzahlen, wodurch das Erheben signifikanter Ergebnisse nicht zu erwarten war.

Die MRT-Bildgebungen erfolgten mit einem MR-Tomographen mit einer Feldstärke von 1,5 T. Es kann spekuliert werden, dass mit einer höheren Feldstärke des Geräts auch eine erhöhte Detektionsrate der hyperintensen Signale verbunden sein kann.

Im klinischen Dokumentationssystem wurden Krankenhausaufenthalte im Zeitraum von sieben Tagen vor dem für diese Studie relevanten Aufenthalt nicht beschrieben. Eine Beteiligung von gadoliniumhaltigem KM aus extern durchgeführten Untersuchungen an der Entstehung der Signale kann somit praktisch ausgeschlossen werden. Ein direkter Nachweis von Gadolinium innerhalb der CSF erfolgte wegen des retrospektiven Aufbaus der Studie nicht.

Eine weitere Limitation ist der fehlende Vergleich mit einem gematchten Patientenkollektiv ohne Nachweis subarachnoidaler Hyperintensitäten. Schlüsse, wie es zur Entstehung der Auffälligkeiten kommt, welche Parameter hierfür prädisponieren und was die Gruppen voneinander unterscheidet, konnten somit nicht gezogen werden.

Wegen des retrospektiven Designs konnte nicht in allen Untersuchungspunkten ein vollständiger Datensatz ausgewertet werden. So konnten nur bei einem Teil

der Patienten (27/61) Liquorbefunde zur Auswertung herangezogen werden. Eine Aussage hinsichtlich der Auswirkung der Proteinkonzentration der CSF konnte somit nur für einen Teil der Patienten erfolgen.

4.4 Schlussfolgerung

Subarachnoidale Hyperintensitäten in der FLAIR-gewichteten MRT-Bildgebung wurden in der Vergangenheit überwiegend bei Schlaganfallpatienten nach KM-Gabe und rekanalisierenden Maßnahmen, aber auch im Rahmen von Fallberichten bei anderen Krankheitsbildern beschrieben. In der vorliegenden Studie konnten derartige Auffälligkeiten bei 84 von ca. 24000 MRT-Bildgebungen gefunden werden. Sie teilten sich auf insgesamt 61 verschiedene Patienten auf, die drei größeren Diagnosegruppen zugeordnet wurden. Hierbei konnte das Auftreten subarachnoidaler Hyperintensitäten bei Patienten mit zerebrovaskulären Erkrankungen (ischämischer Schlaganfall, primäre Hirnblutung, zerebrale Sinus- oder Venenthrombosen), bei Patienten mit symptomatischen epileptischen Anfällen und entzündlichen ZNS-Erkrankungen (Enzephalitiden, Meningitiden, autoimmunentzündliche ZNS-Erkrankungen) festgestellt werden. Hier konnten auch bisher nicht beschriebene zugrunde liegende Krankheitsbilder herausgefunden werden. Trotz bestehender Limitationen der Arbeit konnte gezeigt werden, dass hyperintense Signale auch unabhängig von einer vorausgehenden gadoliniumhaltigen KM-Gabe auftreten können [2, 30]. Eine regionale Beziehung der Signalsteigerung zu einer akuten zerebralen Läsion war kein notwendiges Kriterium für das Auftreten [2]. Ebenso stellten mikroangiopathische Marklagerläsionen mit der Annahme einer chronischen Schädigung der Blut-Hirn-Schranke kein wegweisendes Kriterium für die Entstehung subarachnoidaler Hyperintensitäten dar [2]. Patienten, welche subarachnoidale Hyperintensitäten nach gadoliniumhaltiger KM-Gabe aufwiesen, hatten sowohl einen signifikant höheren PVWM-Score ($p < 0{,}001$) als auch einen höheren DWM-Score ($p = 0{,}018$) als Patienten mit Hyperintensitäten ohne vorherige KM-Gabe. Ein Erklärungsansatz für dieses Ergebnis ist, dass die Patientengruppe mit Nachweis subarachnoidaler Hyperintensitäten nach KM-Gabe signifikant älter war als die Patienten ohne vorherige KM-Gabe ($p = 0{,}001$) und mit zunehmendem Alter der Patienten auch das Ausmaß der mikroangiopathischen Läsionen zunimmt. Zur Auswirkung einer eingeschränkten Nierenfunktion auf das Auftreten der Signalsteigerungen kann aufgrund der sehr kleinen Fallzahl ($n = 5$) an Patienten mit stark eingeschränkter Nierenfunktion (GFR < 30 ml/min) keine abschließende

Aussage getroffen werden. Allerdings scheint dieser Mechanismus keine relevante Rolle zu spielen, da es in der Kohorte auch Patienten mit normwertigen Nierenretentionsparametern (n = 9) gab. Anhand der Liquorbefunde konnte dargelegt werden, dass bei einem Teil der Patienten eine erhöhte Proteinkonzentration in der CSF im Rahmen einer Schrankendysfunktion als Ursache der subarachnoidalen Hyperintensität herangezogen werden kann. Dabei gab es jedoch auch Patienten (n = 10), welche ohne vorherige KM-Gabe und ohne relevante Pathologien im Liquor Hyperintensitäten im Subarachnoidalraum in der FLAIR-Wichtung aufwiesen. Der Begriff „Exsudat“, auf dem diese Studie basiert, beschreibt per definitionem einen meist durch Entzündung bedingten Austritt von protein- und zellhaltiger Flüssigkeit aus den Blut- und Lymphgefäßen. Dabei lässt sich ein Exsudat anhand des Proteingehalts von einem Transsudat abgrenzen, welches im Gegensatz zu einem Exsudat einen nicht entzündlichen Erguss beschreibt, der aufgrund einer allgemeinen oder lokalen Stauung infolge abnormer Kapillarpermeabilität oder pathologischer Zusammensetzung des Blutes und der Körperkolloide entsteht.

Aufgrund des fehlenden Kontrollkollektivs bleibt offen, welche Besonderheiten der von uns beschriebenen Patienten für die Entstehung der subarachnoidalen Hyperintensitäten prädisponieren. Konträr zu den oben erfolgten Erläuterungen können in der klinischen Routine bei Patienten mit den von uns beschriebenen Krankheitsbildern auch regelrechte FLAIR-Signale gesehen werden, und dies trotz vorangegangener KM-Gabe. Ebenso gibt es Patienten mit erhöhter Proteinkonzentration im Liquor cerebrospinalis, bei denen sich keine Signalanhebung im Subarachnoidalraum nachweisen lässt.

Als klinische Konsequenz lassen sich mehrere Punkte ableiten. Subarachnoidale Hyperintensitäten wurden in dem in dieser Studie untersuchten Zeitraum von 5 Jahren in 0,35 % (84/23948) der durchgeführten MRT-Untersuchungen beschrieben und stellen somit ein seltenes Bildgebungsphänomen dar. Behandelnde Neurologen und befundende Radiologen müssen damit rechnen, dass hyperintense Signale bei einem großen Patientenspektrum auftreten können. Dabei sind diese nicht nur auf Patienten mit zerebrovaskulären Erkrankungen

beschränkt, sondern können bei multiplen anderen Erkrankungen auftreten [30]. Als grundlegende Voraussetzung für eine richtige Bewertung ist eine einheitliche Nomenklatur der subarachnoidalen Hyperintensitäten hervorzuheben. Nur so kann versucht werden, eine weitere Einordung der zugrunde liegenden Pathologien vorzunehmen. Eine Befundung der Aufnahmen sollte deshalb ohne Wertung und rein beschreibend als „subarachnoidale Hyperintensitäten in der FLAIR-Wichtung“ erfolgen, wofür wir den Begriff „FLASH-Phänomen“ („FLAir Subarachnoid Hyperintensity“) vorschlagen [2]. Erst in Zusammenschau der klinischen und apparativen Befunde sollte dann eine weitere Einordnung des MRT-Befundes erfolgen. Sollte das Signal lediglich in der FLAIR-Wichtung gesteigert sein, ist eine Liquorpunktion abhängig von den klinischen Beschwerden des Patienten und im Rahmen der Abklärung der bestehenden Verdachtsdiagnose empfohlen und nicht aufgrund des reinen MRT-Befundes.

Zur weiteren Untersuchung des Phänomens der subarachnoidalen Hyperintensitäten in FLAIR-gewichteten MRT-Bildgebungen bedarf es weiterer Studien. Ein prospektives Vorgehen ist dabei aufgrund einer geringen Inzidenz der Hyperintensitäten und durch ein großes Patientenspektrum, bei dem diese nachgewiesen werden können, nur schwer zu verwirklichen. Basis eines retrospektiven Vorgehens ist eine einheitliche Nomenklatur der subarachnoidalen Hyperintensitäten. Anhand der MRT-Befunde sollten dann im Vergleich mit einem gematchten Kontrollkollektiv weitere Untersuchungen klinischer Parameter durchgeführt werden. Ein Hauptaugenmerk sollte dabei auf der Analyse der CSF liegen. Hier sollten zum einen Parameter berücksichtigt werden, welche Schlüsse auf das Vorliegen und die Ausprägung einer geschädigten Blut-Hirn-Schranke zulassen. Zum anderen sollte untersucht werden, ob im Vergleich mit existierenden Schwellenwerten [46] eine ausreichende Erhöhung des Gesamtproteins vorliegt, um Signalsteigerungen innerhalb des Subarachnoidalraums zu erzeugen. Zur besseren Einordnung sind weitere in-vitro Studien notwendig, welche das Ziel haben müssen, entsprechende Schwellenwerte für die Entstehung hyperintenser Signale auch bei FLAIR-Bildgebungen mit kürzerer TE festzulegen. Eine nachträgliche quantitative Bestimmung von Gadolinium in der CSF sowohl in der Gruppe der Patienten mit

Nachweis hyperintenser Signale im Subarachnoidalraum als auch bei denen ohne einen solchen Nachweis könnte zeigen, ob ein signifikanter Unterschied in der Dosis an Gadolinium zwischen beiden Gruppen vorliegt. Somit könnten weitere Rückschlüsse auf die Beteiligung von KM an der Entstehung der Signale gezogen werden. Dabei sollten in beiden Gruppen sowohl Patienten aufgenommen werden, die vor der untersuchten FLAIR-Bildgebung gadoliniumhaltiges KM erhalten hatten, als auch solche, welche keines bekommen hatten.

5 Zusammenfassung

Subarachnoidale Hyperintensitäten in der fluid attenuated inversion recovery (FLAIR)- Sequenz stellen neuroradiologische Befunde dar, die als „hyperintense acute reperfusion marker“ (HARM = Hyperintensitäten infolge einer verzögerten Anreicherung von Gadolinium im Liquor, die auf einem Zusammenbruch der Blut-Hirn-Schranke bei akutem Schlaganfall und Reperfusion beruhen) beschrieben sind. Die in vergangenen Studien berichteten Prävalenzen sind sehr heterogen und hängen vom jeweils untersuchten Kollektiv und den Einschlusskriterien der Analysen ab. Viele pathologische und nicht-pathologische Umstände, welche zu einer unzureichenden Unterdrückung des Liquorsignals und damit zu subarachnoidalen Hyperintensitäten führen, wurden bereits im Rahmen von Einzelfallberichten publiziert. Ziel dieser Arbeit war es, zu analysieren, welche Ursachen den subarachnoidalen Hyperintensitäten in einem breiten neurologischen Patientenkollektiv zugrunde liegen, und spezifisch, ob die Hyperintensitäten hierbei im Rahmen eines HARM-Phänomens im ursprünglichen Sinne zu erklären sind. Dabei sollte auch geprüft werden, ob die in der Literatur beschriebenen Mechanismen, wie z.B. eine Kontrastmittelabhängigkeit oder ein Auftreten der hyperintensen Signale bei Niereninsuffizienz, im aktuellen Kollektiv verifiziert werden können.

Es wurden 61 Patienten (42 Frauen, 19 Männer; mittleres Alter 73,6 Jahre [19 – 96 Jahre]) identifiziert, die derartige Hyperintensitäten aufwiesen. Patienten mit Subarachnoidalblutung wurden aus der Studie ausgeschlossen. Die den Aufenthalten zugrunde liegenden Hauptdiagnosen konnten in drei größere Gruppen unterteilt werden. Es wurden 35 Patienten mit zerebrovaskulären Erkrankungen (Ischämie; primäre Hirnblutung; zerebrale Sinus- oder Venenthrombose), 14 mit epileptischen Anfällen und 12 mit entzündlichen Liquorsyndromen (Meningitis; Enzephalitis; Cerebritis; Neuromyelitis optica) als Hauptdiagnose identifiziert. Es wurden sowohl Patienten mit (n = 19) als auch ohne (n = 12) rekanalisierende Therapien ischämischer Schlaganfälle eingeschlossen. Bei insgesamt 22 Patienten (36 %) wurden subarachnoidale Hyperintensitäten ohne vorherige Kontrastmittelgabe nachgewiesen. Im Hinblick

auf die Entstehung der Hyperintensitäten gab es zwischen den gewählten gadoliniumhaltigen Produkten (ProHance, Magnevist und Gadovist) keine relevanten Unterschiede. Anhand der Nierenretentionsparameter wurde bei fünf Patienten eine stark eingeschränkte Nierenfunktion festgestellt, welche eine unterstützende Rolle an der Entstehung der Hyperintensitäten gespielt haben könnte. Die Hyperintensitäten waren bei 28 Patienten fokal, bei 15 multifokal und bei 18 Patienten bihemisphärisch/ubiquitär ausgeprägt. Ein signifikanter Unterschied in der Ausprägung konnte zwischen Patienten mit kortexnahen bzw. -fernen Läsionen nicht gefunden werden ($p = 0,071$). Die Auswertung der Liquorbefunde ($n = 26$) ergab in 15 Fällen einen erhöhten Albuminquotienten, 20 Fälle wiesen erhöhte Proteinwerte auf. Statistisch signifikante Unterschiede in diesen oder anderen erhobenen Parametern zwischen Patienten mit oder ohne vorherige Kontrastmittelgabe lagen nicht vor (Leukozyten $p = 0,671$; Lactat $p = 0,951$; Albuminquotient $p = 0,400$; Gesamtprotein $p = 0,652$).

Anhand der aktuellen Studie konnte gezeigt werden, dass subarachnoidale Hyperintensitäten in einem breiten neurologischen Patientenkollektiv ein seltenes Bildgebungsphänomen darstellen. Sie sind nicht auf Patienten mit ischämischen Schlaganfällen beschränkt und im Speziellen auch nicht auf solche mit rekanalisierenden Therapien. Eine vorherige Gadolinium-Gabe ist kein notwendiges Kriterium für deren Auftreten. Ein Zusammenhang mit einer räumlichen Nähe zu einer zerebralen Läsion konnte nicht bestätigt werden und die Liquorbefunde konnten keinen wegweisenden Aspekt liefern, so dass die Hypothese einer gestörten Blut-Hirn-Schranke durch diese Studie nicht bestätigt werden konnte. Für eine rein deskriptive Befundung schlagen wir deshalb den Ausdruck „FLAir Subarachnoid Hyperintensity“ bzw. FLASH-Phänomen vor.

Für die weitere Einordnung der Hyperintensitäten werden Fall-Kontroll-Studien mit größeren Fallzahlen benötigt, in denen Untersuchungen hinsichtlich einer möglichen Schrankendysfunktion und Liquorpathologien erfolgen. Eine quantitative Bestimmung von Gadolinium im Liquor könnte weitere Rückschlüsse auf die Beteiligung von Kontrastmittel an der Entstehung der Signale ermöglichen.

6 Literaturverzeichnis

1. Adams J G, Melhem E R: Clinical usefulness of T2-weighted fluid-attenuated inversion recovery MR imaging of the CNS. American Journal of Roentgenology, 172: 529-536(1999)

2. Althaus K, Kasel M, Ludolph A C, Kassubek J, Kassubek R: HARM revisited: Etiology of subarachnoid hyperintensities in brain FLAIR MRI. International Journal of Stroke, DOI: 10.1177/17474930211064754(2022)

3. Anzai Y, Ishikawa M, Shaw D W W, Artru A, Yarnykh V, Maravilla K R: Paramagnetic Effect of Supplemental Oxygen on CSF Hyperintensity on Fluid-Attenuated Inversion Recovery MR Images. American Journal of Neuroradiology, 25: 274-279(2004)

4. Barr T L, Latour L L, Lee K, Schaewe T J, Luby M, Chang G S, El-Zammar Z, Alam S, Hallenbeck J M, Kidwell C S, Warach S: Blood–Brain Barrier Disruption in Humans Is Independently Associated With Increased Matrix Metalloproteinase-9. Stroke, 41: 123-128(2010)

5. Batra A, Latour L L, Ruetzler C A, Hallenbeck J M, Spatz M, Warach S, Henning E C: Increased plasma and tissue MMP levels are associated with BCSFB and BBB disruption evident on post-contrast FLAIR after experimental stroke. Journal of Cerebral Blood Flow & Metabolism, 30: 1188-1199(2010)

6. Berger F, Kubik-Huch R A, Niemann T, Schmid H R, Poetzsch M, Froehlich J M, Beer J H, Thali M J, Kraemer T: Gadolinium Distribution in Cerebrospinal Fluid after Administration of a Gadolinium-based MR Contrast Agent in Humans. Radiology, 288: 703-709(2018)

7. Beyer J L, Young R, Kuchibhatla M, Krishnan K R R: Hyperintense MRI lesions in bipolar disorder: A meta-analysis and review. International Review of Psychiatry, 21: 394-409(2009)

8. Bozzao A, Bastianello S, Bozzao L: Superior sagittal sinus thrombosis with high-signal-intensity CSF mimicking subarachnoid hemorrhage on MR FLAIR images. American Journal of Roentgenology, 169: 1183-1184(1997)

9. Bozzao A, Floris R, Fasoli F, Fantozzi L, Colonnese C, Simonetti G: Cerebrospinal fluid changes after intravenous injection of gadolinium chelate: assessment by FLAIR MR imaging. European Radiology, 13: 592-597(2003)

10. Choi H Y, Lee K M, Kim H, Kim E J, Choi W S, Kim B J, Heo S H, Chang D: Role of Hyperintense Acute Reperfusion Marker for Classifying the Stroke Etiology. Frontiers in Neurology, 8: 630(2017)

11. Dakay K, Jayaraman M, McTaggart R, Yaghi S, Jindal G, Cutting S: E-055 FLAIR hyperintensities on MRI in M2 occlusion. Journal of NeuroInterventional Surgery, 11: A77-A78(2019)

12. de Leeuw F E, de Groot J C, Bots M L, Witteman J C, Oudkerk M, Hofman A, van Gijn J, Breteler M M: Carotid atherosclerosis and cerebral white matter lesions in a population based magnetic resonance imaging study. Journal of Neurology, 247: 291-296(2000)

13. de Oliveira E P, Tsehmaister-Abitbul V, Kontolemos M, Glikstein R, Torres C: Reversible sulcal FLAIR hyperintensity on MRI in a migraine patient with aura. Radiology Case Reports, 15: 174-176(2020)

14. Dechambre S D, Duprez T, Grandin C B, Lecouvet F E, Peeters A, Cosnard G: High signal in cerebrospinal fluid mimicking subarachnoid haemorrhage on FLAIR following acute stroke and intravenous contrast medium. Neuroradiology, 42: 608-611(2000)

15. Fazekas F, Chawluk J B, Alavi A, Hurtig H I, Zimmerman R A: MR signal abnormalities at 1.5 T in Alzheimer's dementia and normal aging. American Journal of Roentgenology, 149: 351-356(1987)

16. Filippi C G, Ulug A M, Lin D, Heier L A, Zimmerman R D: Hyperintense Signal Abnormality in Subarachnoid Spaces and Basal Cisterns on MR Images of Children Anesthetized with Propofol: New Fluid-attenuated Inversion Recovery Finding. American Journal of Neuroradiology, 22: 394-399(2001)

17. Förster A, Wenz H, Groden C: Hyperintense Acute Reperfusion Marker on FLAIR in a Patient with Transient Ischemic Attack. Case reports in radiology, 2016: DOI: 10.1155/2016/9829823(2016)

18. Freeze W M, Jacobs H I L, de Jong J J, Verheggen I C M, Gronenschild E H B M, Palm W M, Hoff E I, Wardlaw J M, Jansen J F A, Verhey F R, Backes W H: White matter hyperintensities mediate the association between blood-brain barrier leakage and information processing speed. Neurobiology of Aging, 85: 113-122(2020)

19. Grunwald I Q, Politi M, Reith W, Krick C, Karp K, Zimmer A, Struffert T, Roth C, Kühn A L, Haass A, Papanagiotou P: Hyperperfusion syndrome after carotid stent angioplasty. Neuroradiology, 51: 169-174(2009)

20. Gupta R, Sun C J, Rochestie D, Owada K, Khaldi A, Johnson A K, Horn C M: Presence of the hyperintense acute reperfusion marker on MRI after mechanical thrombectomy for large vessel occlusion is associated with worse early neurological recovery. Journal of NeuroInterventional Surgery, 9: 641-643(2016)

21. Hajnal J V, Bryant D J, Kasuboski L, Pattany P M, de Coene B, Lewis P D, Pennock J M, Oatridge A, Young I R, Byddder G M: Use of Fluid Attenuated Inversion Recovery (FLAIR) Pulse Sequences in MRI of the Brain. Journal of Computer Assisted Tomography, 16: 841-844(1992)

22. Hayashi M, Maeda M, Maji T, Matsubara T, Tsukahara H, Takeda K: Diffuse Leptomeningeal Hyperintensity on Fluid- Attenuated Inversion Recovery MR Images in Neurocutaneous Melanosis. American Journal of Neuroradiology, 25: 138-141(2004)

23. Henning E C, Latour L L, Warach S: Verification of enhancement of the CSF space, not parenchyma, in acute stroke patients with early blood-brain barrier disruption. Journal of Cerebral Blood Flow & Metabolism, 28: 882-886(2008)

24. Hirai T, Ando Y, Yamura M, Kitajima M, Hayashida Y, Korogi Y, Yamashita T, Yamashita Y: Transthyretin-Related Familial Amyloid Polyneuropathy: Evaluation of CSF Enhancement on Serial T1-Weighted and Fluid- Attenuated Inversion Recovery Images following Intravenous Contrast Administration. American Journal of Neuroradiology, 26: 2043-2048(2005)

25. Hjort N, Wu O, Ashkanian M, Solling C, Mouridsen K, Christensen S, Gyldensted C, Andersen G, Ostergaard L: MRI Detection of Early Blood-Brain Barrier Disruption: Parenchymal Enhancement Predicts Focal Hemorrhagic Transformation After Thrombolysis. Stroke, 39: 1025-1028(2008)

26. Joffe P, Thomsen H S, Meusel M: Pharmacokinetics of gadodiamide injection in patients with severe renal insufficiency and patients undergoing hemodialysis or continuous ambulatory peritoneal dialysis. Academic Radiology, 5: 491-502(1998)

27. Kamran S, Bener A B, Alper D, Bakshi R: Role of fluid-attenuated inversion recovery in the diagnosis of meningitis: comparison with contrast-enhanced magnetic resonance imaging. Journal of Computer Assisted Tomography, 28: 68-72(2004)

28. Kang J, Kwon H, Jung C K, Bae H, Han M, Kim B J, Jo Y H: Usefulness of hyperintense acute reperfusion marker sign in patients with transient neurologic symptom. Medicine, 98: e15494(2019)

29. Kang K, Kim J, Chang J, Choi W, Lim D, Bang D, Choi Y J: Transient Sulcal Hyperintensities on Fluid-Attenuated Inversion Recovery in Migraine With Aura. Headache: The Journal of Head and Face Pain, 52: 1430-1433(2012)

30. Kasel M, Kassubek J, Ludolph A C, Althaus K: 466 Subarachnoidale Hyperintensitäten in der FLAIR-gewichteten MRT: ist eine Ausweitung des HARM-Begriffs notwendig? 2020-last update. Available:

https://www.dgnvirtualmeeting.org/#!resources/subarachnoidale-hyperintensitaten-in-der-flair-gewichteten-mrt-ist-eine-ausweitung-des-harm-begriffs-notwendig-2e355621-910c-4f7e-9adc-9b12e3a4481d [July 23, 2021]

31. Kidwell C S, Burgess R, Menon R, Warach S, Latour L L: Hyperacute injury marker (HARM) in primary hemorrhage: a distinct form of CNS barrier disruption. Neurology, 77: 1725-1728(2011)

32. Kim D W, Moon Y, Gee Noh H, Choi J W, Oh J: Blood-brain Barrier Disruption is Involved in Seizure and Hemianopsia in Nonketotic Hyperglycemia. The Neurologist, 17: 164-166(2011)

33. Kim E Y, Kim S S, Na D G, Roh H G, Ryoo J W, Kim H K: Sulcal hyperintensity on fluid-attenuated inversion recovery imaging in acute ischemic stroke patients treated with intra-arterial thrombolysis: iodinated contrast media as its possible cause and the association with hemorrhagic transformation. Journal of Computer Assisted Tomography, 29: 264-269(2005)

34. Köhrmann M, Struffert T, Frenzel T, Schwab S, Doerfler A: The Hyperintense Acute Reperfusion Marker on Fluid-Attenuated Inversion Recovery Magnetic Resonance Imaging Is Caused by Gadolinium in the Cerebrospinal Fluid. Stroke, 43: 259-261(2012)

35. Kuller L H, Longstreth Jr W T, Arnold A M, Bernick C, Bryan R N, Beauchamp Jr N J, Cardiovascular Health Study Collaborative Research Group: White Matter Hyperintensity on Cranial Magnetic Resonance Imaging: A Predictor of Stroke. Stroke, 35: 1821-1825(2004)

36. Latour L L, Kang D, Ezzeddine M A, Chalela J A, Warach S: Early blood-brain barrier disruption in human focal brain ischemia. Annals of Neurology, 56: 468-477(2004)

37. Lee E K, Lee E J, Kim S, Lee Y S: Importance of Contrast-Enhanced Fluid-Attenuated Inversion Recovery Magnetic Resonance Imaging in Various

Intracranial Pathologic Conditions. Korean Journal of Radiology, 17: 127-141(2016)

38. Lee H, Kim E, Lee K M, Kim J H, Bae Y J, Choi B S, Jung C: Clinical Implications of Sulcal Enhancement on Postcontrast Fluid Attenuated Inversion Recovery Images in Patients with Acute Stroke Symptoms. Korean Journal of Radiology, 16: 906-913(2015)

39. Lee K M, Kim J H, Kim E, Choi B S, Bae Y J, Bae H: Early Stage of Hyperintense Acute Reperfusion Marker on Contrast-Enhanced FLAIR Images in Patients With Acute Stroke. American Journal of Roentgenology, 206: 1272-1275(2016)

40. Li Y, Funk C, Simpson D, Ahmed A, Yu J P J: Midazolam Administration Reduces Leptomeningeal Enhancement in Patients Treated with Flow Diverting Stents. Journal of Neurology and Neurobiology, 5: DOI10.16966/2379-7150.155(2019)

41. Luby M, Hsia A, Nadareishvili Z, Cullison K, Pednekar N, Adil M, Latour L: Frequency of Blood-Brain Barrier Disruption Post-Endovascular Therapy and Multiple Thrombectomy Passes in Acute Ischemic Stroke Patients. Stroke, 50: 2241-2244(2019)

42. Maeda M, Tsuchida C: "Ivy Sign" on Fluid-Attenuated Inversion-Recovery Images in Childhood Moyamoya Disease. American Journal of Neuroradiology, 20: 1836-1838(1999)

43. Maeda M, Yagishita A, Yamamoto T, Sakuma H, Takeda K: Abnormal hyperintensity within the subarachnoid space evaluated by fluid-attenuated inversion-recovery MR imaging: a spectrum of central nervous system diseases. European Radiology, 13: 192-201(2003)

44. Mamourian A C, Hoopes P J, Lewis L D: Visualization of Intravenously Administered Contrast Material in the CSF on Fluid-Attenuated Inversion-

Recovery MR Images: An In Vitro and Animal-Model Investigation. American Journal of Neuroradiology, 21: 105–111(2000)

45. Matias-Guiu J A, Barahona R, Jorquera Moya M, Porta-Etessam J: Sulcal hyperintensity on FLAIR-MRI in a case of idiopathic intracranial hypertension. Neurología (English Edition), 27: 313(2012)

46. Melhem E R, Jara H, Eustace S: Fluid-attenuated inversion recovery MR imaging: identification of protein concentration thresholds for CSF hyperintensity. American Journal of Roentgenology, 169: 859-862(1997)

47. Merino J G, Latour L L, Tso A, Lee K Y, Kang D W, Davis L A, Lazar R M, Horvath K A, Corso P J, Warach S: Blood-brain barrier disruption after cardiac surgery. American Journal of Neuroradiology, 34: 518-523(2013)

48. Nadareishvili Z, Luby M, Leigh R, Shah J, Lynch J K, Hsia A W, Benson R T, Latour L L: An MRI Hyperintense Acute Reperfusion Marker Is Related to Elevated Peripheral Monocyte Count in Acute Ischemic Stroke. Journal of Neuroimaging, 28: 57-60(2018)

49. Nehra A K, McDonald R J, Bluhm A M, Gunderson T M, Murray D L, Jannetto P J, Kallmes D F, Eckel L J, McDonald J S: Accumulation of Gadolinium in Human Cerebrospinal Fluid after Gadobutrol-enhanced MR Imaging: A Prospective Observational Cohort Study. Radiology, 288: 416-423(2018)

50. Noguchi K, Ogawa T, Seto H, Inugami A, Hadeishi H, Fujita H, Hatazawa J, Shimosegawa E, Okudera T, Uemura K: Subacute and chronic subarachnoid hemorrhage: diagnosis with fluid-attenuated inversion-recovery MR imaging. Radiology, 203: 257-262(1997)

51. Ogami R, Nakahara T, Hamasaki O, Araki H, Kurisu K: Cerebrospinal fluid enhancement on fluid attenuated inversion recovery images after carotid artery stenting with neuroprotective balloon occlusions: hemodynamic instability and blood-brain barrier disruption. Cardiovascular and Interventional Radiology, 34: 936-941(2011)

52. Ong E M W, Yeh I B: High signal in the cerebrospinal fluid following prior gadolinium administration in a patient with renal impairment. Singapore Medical Journal, 48: e296(2007)

53. Ostwaldt A C, Rozanski M, Schaefer T, Ebinger M, Jungehülsing G J, Villringer K, Fiebach J B: Hyperintense acute reperfusion marker is associated with higher contrast agent dosage in acute ischaemic stroke. European Radiology, 25: 3161-3166(2015)

54. Ostwaldt A C, Rozanski M, Schmidt W U, Nolte C H, Hotter B, Jungehuelsing G J, Villringer K, Fiebach J B: Early time course of FLAIR signal intensity differs between acute ischemic stroke patients with and without hyperintense acute reperfusion marker. Cerebrovascular Diseases, 37: 141-146(2014)

55. Park K S, Heo Y J, Jeong H W, Baek J W, Choo H J, Jung C S: Retention of Gadolinium in Cerebrospinal Fluid and Decreased Renal Function: A Case Report. Journal of the Korean Society of Radiology, 77: 348-351(2017)

56. Patroclo C B, Picanço M R, Bandeira A C N, Carvalho V S d, Bezerra D d C: Teaching NeuroImages: Hyperintense acute reperfusion marker in ischemic stroke with transient symptoms. Neurology, 86: 19(2016)

57. Pfister H: Ambulant erworbene bakterielle (eitrige) Meningoenzephalitis im Erwachsenenalter - Leitlinien für Diagnostik und Therapie in der Neurologie. 2015-last update. Available: https://www.dgn.org/leitlinien/3230-030-089-ambulant-erworbene-bakterielle-eitrige-meningoenzephalitis-im-erwachsenenalter-2015 [Dez 02, 2017]

58. Prins N D, van Dijk E J, den Heijer T, Vermeer S E, Koudstaal P J, Oudkerk M, Hofman A, Breteler M M B: Cerebral White Matter Lesions and the Risk of Dementia. Archives of Neurology, 61: 1531-1534(2004)

59. Rai A T, Hogg J P: Persistence of Gadolinium in CSF: A Diagnostic Pitfall in Patients with End-stage Renal Disease. American Journal of Neuroradiology, 22: 1357-1361(2001)

60. Renard D, Chevalier C, Wacongne A: Subarachnoid gadolinium following angiography-induced cortical blindness. Practical Neurology, 18: 240-241(2018)

61. Rozanski M, Ebinger M, Schmidt W U, Hotter B, Pittl S, Heuschmann P U, Jungehuelsing J G, Fiebach J B: Hyperintense acute reperfusion marker on FLAIR is not associated with early haemorrhagic transformation in the elderly. European Radiology, 20: 2990-2996(2010)

62. Simpson J E, Fernando M S, Clark L, Ince P G, Matthews F, Forster G, O'Brien J T, Barber R, Kalaria R N, Brayne C, Shaw P J, Lewis C E, Wharton S B: White matter lesions in an unselected cohort of the elderly: astrocytic, microglial and oligodendrocyte precursor cell responses. Neuropathology and Applied Neurobiology, 33: 410-419(2007)

63. Staks T, Schuhmann-Giampieri G, Frenzel T, Weinmann H J, Lange L, Platzek J: Pharmacokinetics, dose proportionality, and tolerability of gadobutrol after single intravenous injection in healthy volunteers. Investigative Radiology, 29: 709-715(1994)

64. Stuckey S L, Goh T D, Heffernan T, Rowan D: Hyperintensity in the subarachnoid space on FLAIR MRI. American Journal of Roentgenology, 189: 913-921(2007)

65. Suthiphosuwan S, Hsu C C, Bharatha A: HARMless: Transient Cortical and Sulcal Hyperintensity on Gadolinium-Enhanced FLAIR after Elective Endovascular Coiling of Intracranial Aneurysms. American Journal of Neuroradiology, 39: 720-726(2018)

66. Taoka T, Yuh W T C, White M L, Quets J P, Maley J E, Ueda T: Sulcal Hyperintensity on Fluid-Attenuated Inversion Recovery MR Images in Patients Without Apparent Cerebrospinal Fluid Abnormality. American Journal of Roentgenology, 176: 519-524(2001)

67. Tha K K, Terae S, Kudo K, Miyasaka K: Differential diagnosis of hyperintense cerebrospinal fluid on fluid-attenuated inversion recovery images of the brain. Part

II: non-pathological conditions Non-pathological conditions associated with hyperintense cerebrospinal fluid. The British Journal of Radiology, 82: 610-614(2009)

68. Tombach B, Bremer C, Reimer P, Schaefer R M, Ebert W, Geens V, Heindel W: Pharmacokinetics of 1M Gadobutrol in Patients with Chronic Renal Failure. Investigative Radiology, 35: 35(2000)

69. Tomimoto H, Akiguchi I, Suenaga T, Nishimura M, Wakita H, Nakamura S, Kimura J: Alterations of the blood-brain barrier and glial cells in white-matter lesions in cerebrovascular and Alzheimer's disease patients. Stroke, 27: 2069-2074(1996)

70. Tsuchiya K, Katase S, Yoshino A, Hachiya J: FLAIR MR Imaging for Diagnosing Intracranial Meningeal Carcinomatosis. American Journal of Roentgenology, 176: 1585-1588(2001)

71. Tumani H, Petereit H: Lumbalpunktion und Liquordiagnostik, S1-Leitlinie, 2019, in: Deutsche Gesellschaft für Neurologie (Hrsg.), Leitlinien für Diagnostik und Therapie in der Neurologie. 2019-last update. Available: https://www.dgn.org/leitlinien/3807-ll-030-141-lumbalpunktion-und-liquordiagnostik-2019 [June 17, 2020]

72. Verma R K, Kottke R, Andereggen L, Weisstanner C, Zubler C, Gralla J, Kiefer C, Slotboom J, Wiest R, Schroth G, Ozdoba C, El-Koussy M: Detecting subarachnoid hemorrhage: Comparison of combined FLAIR/SWI versus CT. European Journal of Radiology, 82: 1539-1545(2013)

73. Wang L, Leonards C O, Sterzer P, Ebinger M: White matter lesions and depression: A systematic review and meta-analysis. Journal of Psychiatric Research, 56: 56-64(2014)

74. Warach S, Latour L L: Evidence of reperfusion injury, exacerbated by thrombolytic therapy, in human focal brain ischemia using a novel imaging marker of early blood-brain barrier disruption. Stroke, 35: 2659-2661(2004)

75. Wardlaw J M, Makin S J, Valdés Hernández M C, Armitage P A, Heye A K, Chappell F M, Muñoz-Maniega S, Sakka E, Shuler K, Dennis M S, Thrippleton M J: Blood-brain barrier failure as a core mechanism in cerebral small vessel disease and dementia: evidence from a cohort study. Alzheimer's & Dementia: The Journal of the Alzheimer's Association, 13: 634-643(2017)

76. Wardlaw J M, Smith E E, Biessels G J, Cordonnier C, Fazekas F, Frayne R, Lindley R I, O'Brien J T, Barkhof F, Benavente O R, Black S E, Brayne C, Breteler M, Chabriat H, DeCarli C, de Leeuw F, Doubal F, Duering M, Fox N C, Greenberg S, Hachinski V, Kilimann I, Mok V, van Oostenbrugge R, Pantoni L, Speck O, Stephan B C M, Teipel S, Viswanathan A, Werring D, Chen C, Smith C, van Buchem M, Norrving B, Gorelick P B, Dichgans M: Neuroimaging standards for research into small vessel disease and its contribution to ageing and neurodegeneration. The Lancet Neurology, 12: 822-838(2013)

77. Wilkinson I D, Griffiths P D, Hoggard N, Cleveland T J, Gaines P A, Venables G S: Unilateral Leptomeningeal Enhancement After Carotid Stent Insertion Detected by Magnetic Resonance Imaging. Stroke, 31: 848-851(2000)

78. Wu H, Yousem D M, Chung H, Guo W, Chang C, Chen C: Influence of Imaging Parameters on High-Intensity Cerebrospinal Fluid Artifacts in Fast-FLAIR MR Imaging. American Journal of Neuroradiology, 23: 393–399(2002)

79. Xu X, Wu C, Zu Q, Lu S, Liu X, Gao Q, Liu S, Shi H: Temporal evolution of the signal intensity of hyper-acute ischemic lesions in a canine stroke model: influence of hyperintense acute reperfusion marker. Japanese Journal of Radiology, 35: 161-167(2017)

80. Yazdani M, Stalcup S T, Chatterjee A R, Matheus M G: Sulcal FLAIR hyperintensity after CSF removal in two patients with intracranial hypertension. European Journal of Radiology Open, 6: 33-35(2019)

81. Zand R, Male S, Lynch J K: Diffuse Fluid-Attenuated Inversion Recovery Hyperintensity in Subarachnoid Space Following Cerebral Angiography and

Intravenous Thrombolysis. Journal of Stroke and Cerebrovascular Diseases, 24: 1(2015)

7 Abbildungsverzeichnis

Abbildung 1: Mikroangiopathische Läsionen (PVWM-Score [periventricular white matter hyperintensities] = 3; DWM-Score [deep white matter hyperintensities] = 1) in der transversalen FLAIR-Sequenz (fluid attenuated inversion recovery) einer 86-jährigen Patientin aus dem in diese Studie eingeschlossenen Patientenkollektiv des Universitätsklinikums Ulm; zudem Darstellung von subarachnoidalen Hyperintensitäten links parietookzipital und weniger auch rechts okzipital 3

Abbildung 2: Schematische Darstellung der Auswahl der MRT-Bildgebungen (MRT = Magnetresonanztomographie; SAB = Subarachnoidalblutung) 12

Abbildung 3: Verteilung der Hauptdiagnosen (n = 61; ZNS = Zentrales Nervensystem) der Patienten mit Befund eines „Exsudats“ am Universitätsklinikum Ulm zwischen dem 01.11.2011 und dem 31.10.2016 17

Abbildung 4: Diagnosen der Hauptdiagnosegruppe „Zerebrovaskuläre Erkrankungen“ (n = 35) innerhalb des Kollektivs der Patienten mit Befund eines „Exsudats“ am Universitätsklinikum Ulm zwischen dem 01.11.2011 und dem 31.10.2016 18

Abbildung 5: Diagnosen der Hauptdiagnosegruppe „Entzündliche ZNS-Erkrankungen“ (n = 12; ZNS = Zentrales Nervensystem) innerhalb des Kollektivs der Patienten mit Befund eines „Exsudats“ am Universitätsklinikum Ulm zwischen dem 01.11.2011 und dem 31.10.2016 19

Abbildung 6: Erstmaliges Auftreten subarachnoidaler Hyperintensitäten in Bezug auf die Anzahl durchgeführter MRT-Bildgebungen (MRT = Magnetresonanztomographie) bei den Patienten mit Befund eines „Exsudats“ am Universitätsklinikum Ulm zwischen dem 01.11.2011 und dem 31.10.2016 21

Abbildung 7: Boxplot-Darstellung der Altersverteilung bei Unterteilung der Patienten mit Befund eines „Exsudats“ am Universitätsklinikum Ulm zwischen dem 01.11.2011 und dem 31.10.2016 in Patienten mit Auftreten subarachnoidaler

Hyperintensitäten ohne vorherige KM-Gabe (n = 22) und solche mit Nachweis subarachnoidaler Hyperintensitäten nach erfolgter KM-Gabe (n = 39; KM = Kontrastmittel) 22

Abbildung 8: Ausprägung der subarachnoidalen Hyperintensitäten bei den Patienten mit Befund eines „Exsudats“ am Universitätsklinikum Ulm zwischen dem 01.11.2011 und dem 31.10.2016 unter Berücksichtigung der Läsionslage (n = 61) 23

Abbildung 9: Alle 3 Bilder: Transversale FLAIR (unterschiedliche Schnittebenen) mit Nachweis multifokaler Hyperintensitäten innerhalb des Subarachnoidalraums rechts occipital und parietal ohne Verbindung der Hyperintensitäten bei einer 91-jährigen Patientin aus dem in diese Studie eingeschlossenen Patientenkollektiv des Universitätsklinikums Ulm mit multiplen Ischämien im vertebrobasilären Stromgebiet auf Boden eines thrombotischen Basilarisverschlusses (FLAIR = fluid attenuated inversion recovery; Linkes und rechtes Bild veröffentlicht in: [2], Copyright © 2022, © SAGE Publications) 23

Abbildung 10: Linkes Bild: Transversale FLAIR mit Nachweis fokaler Hyperintensitäten innerhalb des Subarachnoidalraums der rechten Hemisphäre bei einer 75-jährigen Patientin aus dem in diese Studie eingeschlossenen Patientenkollektiv des Universitätsklinikums Ulm mit mehrzeitigen Ischämien im Media- und Posteriorstromgebiet rechts sowie epileptischen Frühanfällen; Rechtes Bild: Coronare FLAIR mit Nachweis ubiquitärer Hyperintensitäten innerhalb des Subarachnoidalraums bei einer 86-jährigen Patientin aus dem in diese Studie eingeschlossenen Patientenkollektiv des Universitätsklinikums Ulm mit ischämischem Schlaganfall im Mediastromgebiet rechts (FLAIR = fluid attenuated inversion recovery; Quelle der Abbildung: [2], Copyright © 2022, © SAGE Publications)..... 24

Abbildung 11: Verteilung des PVWM-Scores (periventricular white matter) innerhalb des Gesamtkollektivs (n = 61) der Patienten mit Befund eines „Exsudats“ am Universitätsklinikum Ulm zwischen dem 01.11.2011 und dem 31.10.2016 25

Abbildung 12: Verteilung des DWM-Scores (deep white matter) innerhalb des Gesamtkollektivs (n = 61) der Patienten mit Befund eines „Exsudats“ am Universitätsklinikum Ulm zwischen dem 01.11.2011 und dem 31.10.2016 26

Abbildung 13: Vergleich der Häufigkeiten des PVWM-Scores (periventricular white matter) bei Betrachtung einer möglichen Kontrastmittelabhängigkeit der subarachnoidalen Hyperintensitäten (p < 0,05; KM = Kontrastmittel) bei den Patienten mit Befund eines „Exsudats“ am Universitätsklinikum Ulm zwischen dem 01.11.2011 und dem 31.10.2016..... 27

Abbildung 14: Vergleich der Häufigkeiten des DWM-Scores (deep white matter) bei Betrachtung einer möglichen Kontrastmittelabhängigkeit der subarachnoidalen Hyperintensitäten (p < 0,05; KM = Kontrastmittel) bei den Patienten mit Befund eines „Exsudats“ am Universitätsklinikum Ulm zwischen dem 01.11.2011 und dem 31.10.2016 28

Abbildung 15: Fazekas-Score bei Patienten mit zerebrovaskulären Erkrankungen (n = 35; DWM = deep white matter; PVWM = periventricular white matter) innerhalb des Kollektivs der Patienten mit Befund eines „Exsudats“ am Universitätsklinikum Ulm zwischen dem 01.11.2011 und dem 31.10.2016 29

Abbildung 16: Absolute Werte des erhöhten Gesamtproteins der Patienten mit zerebrovaskulären Erkrankungen innerhalb des Kollektivs der Patienten mit Befund eines „Exsudats“ am Universitätsklinikum Ulm zwischen dem 01.11.2011 und dem 31.10.2016; Blaue Füllung = absolute TE (time to echo) 82 ms, rote Füllung = absolute TE 112 ms; Patienten 1 - 4: ischämischer Schlaganfall; Patient 5 + 6: zerebrale Sinus- oder Venenthrombosen 33

Abbildung 17: Absolute Werte des erhöhten Gesamtproteins der Patienten mit Epilepsien innerhalb des Kollektivs der Patienten mit Befund eines „Exsudats“ am Universitätsklinikum Ulm zwischen dem 01.11.2011 und dem 31.10.2016; Blaue Füllung = absolute TE (time to echo) 82 ms, grüne Füllung = absolute TE 85 ms, lila Füllung = absolute TE 104 ms..... 33

Abbildung 18: Absolute Werte des erhöhten Gesamtproteins der Patienten mit entzündlichen ZNS-Erkrankungen innerhalb des Kollektivs der Patienten mit

Befund eines „Exsudats“ am Universitätsklinikum Ulm zwischen dem 01.11.2011 und dem 31.10.2016 (ZNS = Zentrales Nervensystem); Blaue Füllung = absolute TE (time to echo) 82 ms, grüne Füllung = absolute TE 85 ms, rote Füllung = absolute TE 112 ms..... 34

8 Tabellenverzeichnis

Tabelle 1: Erläuterung des Fazekas-Scores (eigene Darstellung; angelehnt an [15]) 3

Tabelle 2: Referenzwerte bei Gesunden sowie pathologische Veränderungen der Liquorparameter bei Verdacht auf Meningitis (eigene Darstellung; pathologische Werte [56, 70], erweitert um Referenzwerte [Labor für Liquordiagnostik und klinische Neurochemie der Klinik für Neurologie der Universitäts- und Rehabilitationskliniken Ulm]) 15

Tabelle 3: Überschneidungen der Diagnosen (ZNS = Zentrales Nervensystem) der Patienten mit Befund eines „Exsudats“ am Universitätsklinikum Ulm zwischen dem 01.11.2011 und dem 31.10.2016..... 20

Tabelle 4: Ergebnisse der Liquorpunktionen und p-Werte der statistischen Auswertung der Liquorparameter der Patienten mit Befund eines „Exsudats“ am Universitätsklinikum Ulm zwischen dem 01.11.2011 und dem 31.10.2016 unter Berücksichtigung einer möglichen KM-Abhängigkeit der subarachnoidalen Hyperintensitäten ([1] exakter Test nach Fisher; [2] Chi-Quadrat-Test; ↑ = erhöhte Werte; KM = Kontrastmittel) 31

Tabelle 5: Verteilung der Liquorparameter bei Patienten mit zerebrovaskulären Erkrankungen (n = 9; ↑ = erhöhte Werte) innerhalb des Kollektivs der Patienten mit Befund eines „Exsudats“ am Universitätsklinikum Ulm zwischen dem 01.11.2011 und dem 31.10.2016 32

Tabelle 6: Übersicht der Nierenfunktion (GFR = Glomeruläre Filtrationsrate) der Patienten mit Befund eines „Exsudats“ am Universitätsklinikum Ulm zwischen dem 01.11.2011 und dem 31.10.2016 unterteilt in Hauptdiagnosegruppen (ZNS = Zentrales Nervensystem) 35

9 Danksagung

Herzlich bedanken möchte ich mich bei meinem Doktorvater Herrn Prof. Dr. med. Jan Kassubek und bei meiner Betreuerin Frau Dr. med. Katharina Althaus für die Bereitstellung des Themas sowie die fachliche Beratung und Unterstützung bei der Ausarbeitung dieser Dissertation. Vielen Dank, Katharina, für die zahlreichen Treffen und Telefonate sowie die unkomplizierte, schnelle Erreichbarkeit bei Fragen und Problemen während der Entstehung der Arbeit. Besonderen Dank beiden auch für die Ermöglichung eines Kongress-Stipendiums für den DGN-Kongress! Dies war eine schöne und bereichernde Zeit für mich.

Mein Dank gilt zudem auch Herrn Prof. Dr. med. Elmar Pinkhardt als Ideengeber zu Beginn der Arbeit sowie Herrn Prof. Dr. med. Hayrettin Tumani für die fachliche Beratung in Hinsicht auf das Thema der Blut-Hirn-Schranke und Liquorparameter.

Bedanken möchte ich mich bei meiner Familie für die jahrelange Unterstützung und Geduld während des Studiums und der Erstellung der Dissertation. Besonderer Dank gebührt meinen Eltern, ohne deren mentalen und fürsorglichen Rückhalt diese Arbeit nicht hätte entstehen können. Abschließend danke ich dir, Dani, für die zahlreichen gemeinsamen Tage des Schaffens und vor allem dafür, dass du immer für mich da warst und bist.

10 Lebenslauf

Der Lebenslauf wurde aus datenschutzrechtlichen Gründen entfernt.