Universität Ulm
Medizinische Fakultät

Einfluss der präoperativen Aneurysmamorphologie, der Veränderung der Aneurysmamorphologie sowie der Stentgraftmigration auf die Entstehung von methodenspezifischen Komplikationen nach erfolgreicher EVAR-Implantation - Eine retrospektive Langzeitstudie

Dissertation zur Erlangung des Doktorgrades der Medizin

der Medizinischen Fakultät der Universität Ulm

Verfasser: Martha Glöckler
Geboren in Oppeln
München 2020

Amtierender Dekan: Prof. Dr. T. Wirth
1. Berichterstatter: Prof. Dr. A. Rieber-Brambs
2. Berichterstatter: Prof. Dr. B. Mühling
Tag der Promotion: 22.04.2022

Inhaltsverzeichnis

1. Einleitung **1**

2. Material und Methoden **3**

2.1 Art der Studie 3
2.2 Patientenerfassung 3
2.3 Bildgebende Verfahren 3
2.4 Endovaskuläre Implantation einer Stentprothese 5
2.5 Präoperative Gefäßmorphologie 5
2.6 Sonstige erhobene Daten 11
2.7 Stentprothese 11
2.8 Postoperativer Kurzzeitverlauf 11
2.9 Postoperativer Langzeitverlauf 14
2.10 Statistische Methodik 18

3. Ergebnisse **21**

3.1 Patientengut 22
3.2 Präoperative Gefäßmorphologie 23
3.3 Stentprothese 29
3.4 Postoperativer Kurzzeitverlauf 30
3.4.1 Frühendoleak 30
3.4.2 Frühkomplikationen 34
3.5 Postoperativer Langzeitverlauf 36
3.5.1 Gemessene Parameter 36
3.5.1.1 Veränderung der Gefäßmorphologie 37
3.5.1.2 Lokalisation der Prothese 43
3.5.2 Spätendoleak 46
3.5.3 Spätkomplikationen 54
3.6 Zusammenfassung 58

4. Diskussion **60**

4.1. Patientengut 60

4.2 Präoperative Gefäßmorphologie 60

4.3 Stentprothese 64

4.4 Postoperativer Kurzzeitverlauf 64

4.4.1 Frühendoleak 65

4.4.2 Frühkomplikationen 70

4.5 Postoperativer Langzeitverlauf 72

4.5.1 Gemessene Parameter 72

4.5.1.1Veränderung der Gefäßmorphologie 73

4.5.1.2 Lokalisation der Prothese 77

4.5.2 Spätendoleak 79

4.5.3 Spätkomplikationen 87

4.6 Schlussfolgerung 90

5. Zusammenfassung **94**

6. Literaturverzeichnis **96**

Danksagung **108**

Lebenslauf **109**

Abkürzungsverzeichnis

- Abb. – Abbildung
- AIC – Arteria iliaca communis
- AIE – Arteria iliaca externa
- CT – Computertomographie
- DGG - Deutsche Gesellschaft für Gefäßchirurgie
- ΔAICli – Veränderung des Diameters der linken Arteria iliaca communis in mm
- ΔAICre – Veränderung des Diameters der rechten Arteria iliaca communis in mm
- ΔAS – Veränderung des Aneurysmasackdiameters in mm
- ΔNA – Veränderung des Aneurysmahalsdiameters auf Höhe der Nierenarterien in mm
- DPACli – Veränderung des Abstandes der linken Beinchenprothese zur Iliakalbifurkation in mm
- ΔPACre – Veränderung des Abstandes der rechten Beinchenprothese zur Iliakalbifurkation in mm
- ΔPNA – Veränderung des Abstandes der Hauptkörperprothese zu den Nierenarien in mm
- DSA – Digitale Subtraktionsangiographie
- EVAR –Endovascular Aortic Repair, Endovaskuläre Aortenreparatur
- FET1 – Frühendoleak Typ 1
- FET2 – Frühendoleak Typ 2
- KE – Korrelationskoeffizient
- KM – Kontrastmittel
- MIP – Maximum Intensity Projection, Maximumsintensitätsprojektion, Verfahren zur Bildbearbeitung.
- NA – Nierenarterien
- NSTEMI – Non-ST-Elevation Myocardial Infarction), Nicht ST-Hebungsmyokardinfarkt
- OR – Odds Ratio
- p – Signifikanzwert
- R.O.I – Region of Interest
- SET1 – Spätendoleak Typ 1

- SET2 – Spätendoleak Typ 2
- STEMI – ST-Elevation Myocardial Infarction, ST-Hebungsmyokardinfarkt
- Tab. – Tabelle

1. Einleitung

Das abdominelle Aneurysma wird als eine Dilatation der Bauchaorta auf mindestens 30 mm bzw. das 1,5-fache des ursprünglichen Diameters definiert (Debus et al. 2018). Die Inzidenz der Bevölkerung in der Altersgruppe über 50 Jahren liegt zwischen 1% und 7% (Debus et al. 2018). Unbehandelt stellt das abdominelle Aneurysma aufgrund eines mit der Zeit steigenden Rupturrisikos eine lebensbedrohliche Erkrankung dar (Powell et al. 2011). Als Goldstandard der Aneurysmadiagnostik gilt die Computertomographie, die gleichzeitig eine Planung der weiteren Therapie ermöglicht (Corriere et al. 2014).

Ein Bauchaortenaneurysma kann sowohl konservativ mit primär beobachtender Haltung, als auch offen operativ oder endovaskulär therapiert werden. Die Indikation zur Therapie der Wahl wird anhand einer Vielzahl von Faktoren gestellt, wobei die Aneurysmasackgröße, die Aneurysmamorphologie sowie Komorbiditäten und Alter des Patienten eine entscheidende Rolle spielen (Debus et al. 2018).

Seit Parodi et al 1991 zum ersten Mal eine Stentprothese endovaskulär zur Therapie eines abdominellen Aneurysma implantierte, hat sich diese Methode zunehmend etabliert und zählt heutzutage als gleichwertige Therapiealternative zur offenen Aneurysmaversorgung (Stather et al. 2013). Seit Jahren beschäftigen sich zahlreiche Studien mit den Kurzzeit- und Langzeitergebnissen der endovaskulären Aneurysmareparatur (EVAR), wobei sich im Laufe der Zeit die Probleme der endovaskulären Versorgung immer deutlicher herauskristallisierten: Während die periprozedurale Mortalität der EVAR unter der der offenen Aneurysmareparatur liegt, gleichen sich die Mortalität und aneurysmaassoziierte Morbidität im Verlauf an. Allerdings entwickeln Patienten nach EVAR vermehrt stentspezifische Komplikationen, die eine erhöhte Reinterventionsrate und damit verbundene Hospitalisationszeit nach sich ziehen (Stather et al 2013, Paravastu et al. 2014). Dabei wird zwischen frühen Komplikationen (innerhalb der ersten 30 Tage nach Implantation) und Langzeitkomplikationen unterschieden.

Zu den typischen methodenspezifischen Komplikationen zählen, neben Verletzungen der Zugangswege und Wundheilungsstörungen als direkte Operationsfolge im Kurzzeitverlauf, das Endoleak sowie Stentstenosen und Stentverschlüsse. Das Endoleak wird als persistierender Blutfluss zwischen Aneurysmawand und Stentgraft beschrieben (Veith et al. 2002) und kann unbehandelt zu einer Progression des Aneurysmasackes mit konsekutiver

Ruptur des Aneurysmas führen (Baum et al. 2001, Harris et al. 2000). Darüber hinaus wird eine Migration der Stentprothese im Langzeitverlauf bis hin zur kompletten Dislokation bei ca. 3% aller Patienten beobachtet (Carpenter et al. 2004), was ebenfalls zu Endoleaks und Aneurysmaruptur führen kann (Daye and Walker 2018).

Die EVAR-spezifischen Komplikationen können zu jedem Zeitpunkt nach Implantation auftreten, was eine engmaschige Nachsorge der Patienten nötig macht. In der Nachsorge kommen bildgebende Verfahren zum Einsatz, wobei die Computertomographie insbesondere bei der Detektion von Endoleaks und Stentverschlüssen/Stenosen sowie zur Lokalisation der Stentprothese sonstigen bildgebenden Verfahren überlegen ist (Shah und Stavropoulos 2009, Armerding et al 2000).

In der vorliegenden retrospektiven Studie wurden die Daten aller Patienten ausgewertet, die zwischen 2007 und 2013 einer endovaskulären Aneurysmaausschaltung in der München Klinik Neuperlach unterzogen wurden. Dabei stand die Auswertung der computertomographischen Bilddiagnostik im Vordergrund

Folgende drei Hauptthemen wurden analysiert:

1. Welchen Einfluss hat die präoperative Aneurysmamorphologie auf die Entstehung von stentspezifischen Früh- und Spätkomplikationen?
2. Wie verändert sich die Aneurysmamorphologie nach Stentimplantation im Langzeitverlauf und wie wirken sich diese Veränderungen auf die Entstehung von stentspezifischen Spätkomplikationen aus?
3. Wie verändert sich die Prothesenlokalisation im Langzeitverlauf und welchen Einfluss hat eine Migration der Prothese auf die Entstehung von stentspezifischen Spätkomplikationen?

Anschließend wurden die Ergebnisse der Studie im internationalen wissenschaftlichen Kontext diskutiert.

2. Material und Methoden

2.1 Art der Studie

Die durchgeführte Studie ist eine monozentrische retrospektive Langzeitstudie. Computertomographisches Bildmaterial wurde retrospektiv bezüglich vorher definierter Parameter nachbefundet sowie neu vermessen. Darüber hinaus wurden klinische Daten retrospektiv basierend auf ärztlichen Entlassbriefen, diagnostischen Befunden und Operationsbefunden ausgewertet. Alle erhobenen Parameter wurden standardisiert in einer Tabelle dokumentiert (Excel, Microsoft Office).

2.2 Patientenerfassung

Erfasst wurden Patienten, die im Zeitraum zwischen dem 1. Januar 2007 und dem 31. Dezember 2013 in der München Klinik Neuperlach bei therapiebedürftigem Bauchaortenaneurysma einer endovaskulären Aneurysmaausschaltung unterzogen wurden. Identifiziert wurden die Patienten mit Hilfe einer Dokumentationsliste der Gefäßchirurgie der München Klinik Neuperlach sowie durch das klinikinterne Dokumentationssystem (ERP Netweaver, SAP). Aus der Studie ausgeschlossen wurden Patienten, die weder präoperativ noch postoperativ eine radiologische Schnittbildgebung im Klinikumsverbund München erhalten haben. Laut Ethikkomitee der Klinik München Neuperlach bestanden keine ethischen Bedenken gegenüber der Dissertation (Stellungsname vom 08.10.2021).

2.3 Bildgebende Verfahren

2.3.1 Computertomographie

Die in der Studie ausgewerteten Computertomographien wurden retrospektiv nachbefundet, wobei sowohl extern eingelesene Computertomographien als auch in der München Klinik Neuperlach durchgeführte Computertomographien ausgewertet wurden. In der München Klinik Neuperlach wurden die CT-Untersuchungen in der Abteilung für Radiologie im Zeitraum vom 1. Januar 2007 bis 31. Dezember 2014 mit einem Computertomographen der Firma Philips vom Typ Brilliance 16 P folgendermaßen durchgeführt: Nach mündlicher Aufklärung des Patienten über die Risiken der Untersuchung und schriftlicher

Einverständniserklärung wurde präoperativ ein 1-Phasen-Computertomogramm (arterielle Kontrastierung von den supraaortalen Äste bis zu den Leisten) und postoperativ ein 3-Phasen-Computertomogramm (nativer Scan, arterielle und venöse Kontrastierung vom Zwerchfell bis zu den Leisten) durchgeführt. Ein nativer Spiralscan erfolgte ohne intravenöse Kontrastmittelgabe. Kontrastmittelverstärkte Spiralscans wurden folgendermaßen durchgeführt: 90-120 ml eines jodhaltigen Röntgenkontrastmittels (KM) (Imeron 400, Wirkstoff Iomeprol) wurde als Bolus intravenös über eine liegende Venenverweilkanüle appliziert, wobei die Kontrastmittelflussgeschwindigkeit mindestens 3 ml/s betrug. Der Scan wurde über ein „Bolus Tracking“ mit Region of Interest (R.O.I) in der Aorta abdominalis automatisch gestartet vom Zwerchfell bis zu den Leisten und anschließend in der portalvenösen Phase nach 80 Sekunden erneut durchgeführt. Die Kollimation bei Akquisition betrug 16 x 0,6 mm, Schichtdicke 0,9 mm mit 120 kV Aufnahmespannung. Die Rekonstruktionen erfolgten mit 1 mm Schichtdicke axial sowie multiplanar mit 3 mm Schichtdicke. Die Befundung erfolgte durch einen radiologischen Facharzt oder einen radiologischen Arzt in Weiterbildung unter der Aufsicht eines Radiologischen Facharztes.

2.3.2 Digitale Subtraktionsangiographie (DSA)

Für die retrospektive Studie wurden Befunde der in der München Klinik Neuperlach durchgeführten interventionellen Angiographien von den in die Studie aufgenommenen Patienten herangezogen. Die Befunde wurden über das klinikinterne Befundungssystem (Centricity RIS i.4.2.Plus, General Electric Healthcare) aufgefunden. Eine Angiographie wurde im betrachteten Zeitraum wie folgt durchgeführt: Eine schriftliche Einverständniserklärung des Patienten lag vor. Nach Lokalanästhesie unter sterilen Kautelen wurde die Arteria femoralis communis punktiert und eine 5-French Gefäßschleuse eingelegt. In Sendlinger Technik wurde ein Pigtailkatheter in die Aorta abdominalis vorgeschoben. Über diesen erfolgte eine maschinelle Injektion eines jodhaltigen Kontrastmittels (Imeron 300) und die arteriellen Gefäße wurden mittels einer digitalen Subtraktionsangiographie (Artis Zee, Siemens) dargestellt. Die applizierte Kontrasmittelgesamtmenge sowie Strahlenexposition variierte dabei stark je nach Befund.

2.3.3 Sonographie

Für die retrospektive Studie wurden Befunde der im Klinikum durchgeführten Duplex- sowie kontrastmittelverstärkten Sonographien ausgewertet. Postoperativ durchgeführte Duplex- und Kontrastmittel-Sonographien (5000 HD, Philips) wurden durch einen gefäßchirurgischen Facharzt oder einem Assistenzarzt in Weiterbildung durchgeführt. Die Befunde wurden über das klinikinterne Dokumentationssystem aufgefunden.

2.4 Endovaskuläre Implantation einer Stentprothese

Die endovaskuläre Implantation eines Aortenstentgrafts wurde gefäßchirurgisch, bei Problemfällen interdisziplinär in Kooperation mit der Radiologie vorgenommen. Die Patienten wurden in Rückenlagerung und Intubationsnarkose steril abgewaschen und abgedeckt, beide Leisten präpariert und die Femoralisgabel mit anschließender Punktion der Arteria femoralis communis beidseitig und jeweils Einbringen einer 22-French-Gefäßschleuse meistens rechts bzw. 16-French-Gefäßschleuse auf der kontralateralen Seite dargestellt. Zunächst wurde eine Übersichts-DSA durchgeführt und die Abgänge der Nierenarterien markiert. Über die meist rechte Schleuse wurde über einen Führungskatheter der Prothesenhauptkörper eingebracht, unter Durchleuchtung mit dem gecoverten Anteil, der durch röntgendichte Marker identifiziert wird, unterhalb der Nierenarterienabgänge platziert und vorsichtig mittels Ballondilatation entfaltet. Anschließend wurde die kontralaterale Andockstelle aufgefädelt und das kontralaterale Prothesenbeinchen über die linke Schleuse (bei normaler Prothesenstellung) eingeführt und unter Durchleuchtung entfaltet. Falls nötig wurden Verlängerungsbeinchen mit der gleichen Technik eingebracht. Nach Andilatation aller Prothesenteile erfolgte eine Abschluss-DSA. Hierdurch wurden der richtige Sitz und die Dichtigkeit des Stentgrafts sowie die Durchgängigkeit der Nierenarterien überprüft. Nach der Entfernung der Drähte und Schleusen erfolgte ein schichtweiser Wundverschluss.

2.5 Präoperative Gefäßmorphologie

Die präoperative Gefäßmorphologie wurde nur bei Patienten bestimmt, die vor Implantation der endovaskulären Bauchaortenprothese eine Computertomographie im Klinikumsverbund

München erhalten hatten oder für die ein externes CT in das klinikinterne Bildbefundungssystem (PACS, General Electric Healthcare) eingelesen wurde. Die präoperativen CTs der in der Studie eingeschlossenen Patienten wurden aus dem Langzeitarchiv auf eine speziell für die Bemessungen von computertomographisch generiertem Bildmaterial ausgerichtete Workstation (Intellispace TM Portal, Philips) geladen. Mit dieser wurden folgende Parameter bestimmt:

2.5.1 Aneurysmahals

2.5.1.1 Halsdiameter und Halsformen

Gemessen wurde der Aneurysmahalsdiameter in achskorrigierter transversaler Schnittführung. Der erste Wert wurde direkt unterhalb des Abganges der distalen Nierenarterie (NA) gemessen, die weiteren Werte in Abständen von 5 mm in Längsrichtung der Aorta bis 2,5 cm unterhalb der distalen Nierenarterie (Abb. 1).

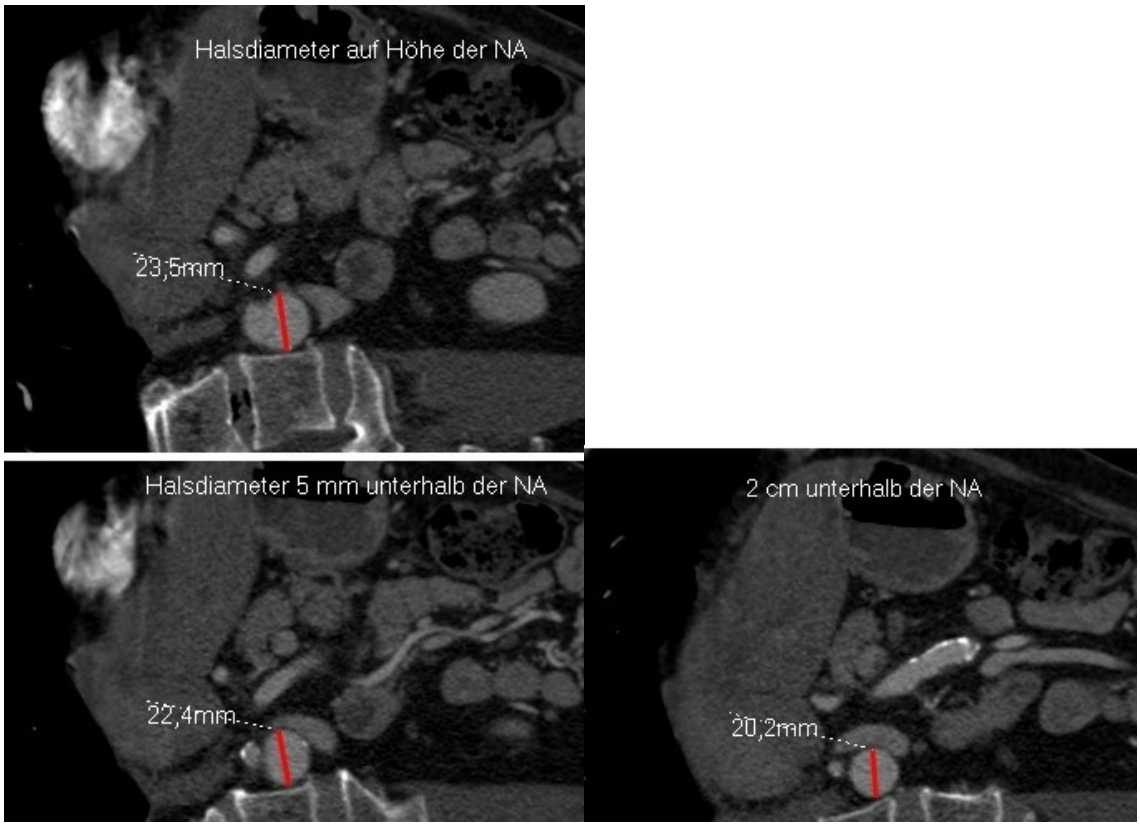

Abbildung 1: Exemplarische Darstellung der Halsdiametervermessung in achskorrigierter transversaler Schnittführung im Spiral-Computertomogramm in der arteriellen Kontrastmittel-Phase, Schnittbild direkt unterhalb der Nierenarterienabgänge (NA), 0,5 cm unterhalb der Nierenarterien sowie 2 cm unterhalb der Nierenarterien.

Aus diesen Messwerten konnte die Aneurysmahalsform mittels Linearer Regression eruiert werden, die eine Gerade durch die gemessenen Werte für den Aneurysmahalsdiameter legt und die Steigung dieser Geraden berechnet. Die Steigung der Geraden gibt näherungsweise Auskunft über die Form des Halses.

Die Lineare Regression wurde mit der Funktion „RGP“ des Tabellenkalkulationsprogrammes Excel (Microsoft) durchgeführt. Diese Funktion berechnet nach der Methode der kleinsten Quadrate eine an die Datenpunkte angepasste Gerade. Dabei wird die Steigung m der mit Hilfe folgender Formel berechnet:

$$m = \frac{\sum (x-\bar{x})(y-\bar{y})}{\sum (x-\bar{x})^2}$$

wobei die x-Werte die Abstände in Längsrichtung vom Abgang der distalen Nierenarterie und die y-Werte die zugeordneten Diameter bezeichnen. Die überstrichenen Größen x und y stellen die Mittelwerte der entsprechenden Größe dar.

Aus der Steigung m * 2,5 (Länge des gemessenen Aneurysmahalses) ergibt sich ein Wert, der anhand seiner Größe die Form des Aneurysmahalses bestimmt.

Je nach Steigung wurden die Halsformen in 4 Grade eingeteilt:

Bei m*2,5<-2=trichterförmig, m*2,5>-2und<2=gerade, m*2,5>2und<15=konisch, m*2,5>15: stark konisch (Abb. 2).

2.5.1.2 Proximaler Halswinkel

Der proximale Halswinkel wird definiert als der größte Abweichungswinkel, den die suprarenale Aorta in unmittelbarer Nähe der Nierenarterien beschreibt. Hierfür wurde der Gefäßverlauf rekonstruiert und die größte Abweichung, die die Aorta in maximal 1 cm Abstand zu den Nierenarterien in ihrem Verlauf beschreibt, wurde bestimmt und dokumentiert (Abb. 2).

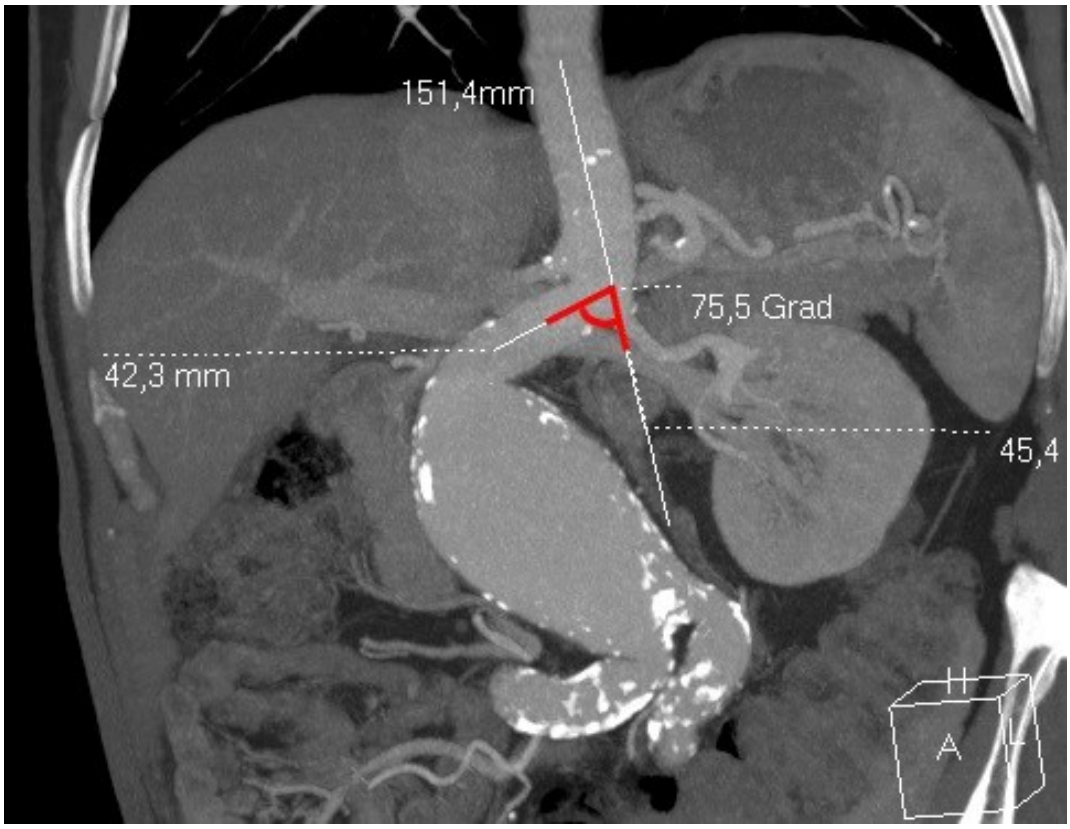

Abbildung 2: Vermessung des proximalen Halswinkels in Rekonstruktionsebenen parallel zum Gefäßverlauf der Aorta im Spiral-Computertomogramm in der arteriellen Kontrastmittel-Phase.

2.5.1.3 Aneurysmahalslänge

Der Aneurysmahals ist definiert als der Abschnitt der Aorta, der sich zwischen den Abgängen der Nierenarterien und dem Beginn des Aneurysmas befindet (Abb. 3). Die Halslänge beschreibt die Länge des Abschnittes zwischen den Nierenarterien und dem Beginn des Aneurysmas. Gemessen wurde in koronaler achskorrigierter Schnittführung. Achskorrigiert wurde parallel zum Längsverlauf der Aorta. Bei uneindeutiger Hals-Aneurysma-Konfiguration wurde der Beginn des Aneurysmas subjektiv bestimmt.

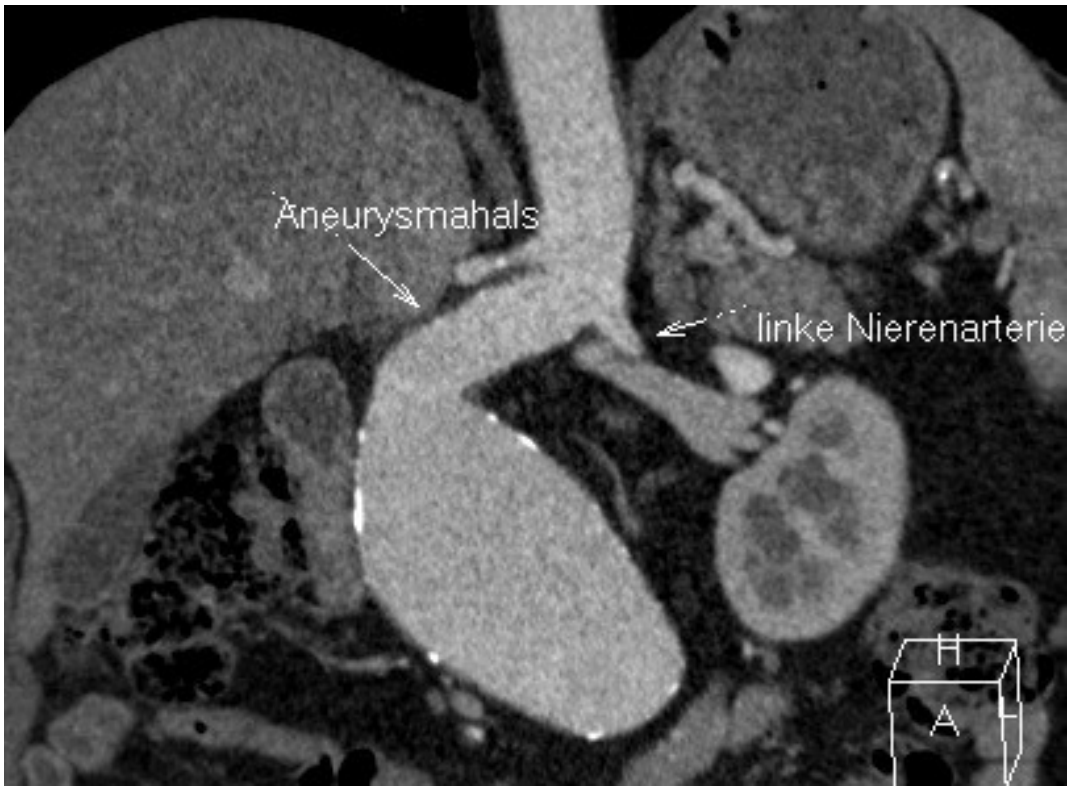

Abbildung 3: Parallel zum Längsverlauf der Aorta rekonstruierte Darstellung des Aneurysmahalses im Spiral-Computertomogramm in der arteriellen Kontrastmittel-Phase.

2.5.1.4 Aneurysmawinkel

Der Aneurysmawinkel wird definiert als der größte Abweichungswinkel, den die Aorta distal des proximalen Halswinkels auf Höhe des Aneurysmas beschreibt. Hierfür wurde analog dem proximalen Halswinkel rekonstruiert und der Aneurysmawinkel gemessen.

2.5.2 Aneurysmasackdiameter

Es wurde der maximale Diameter des Aortenaneurysma in transversalen Schichten achskorrigiert (90° zum Längsverlauf des Gefäßes) gemessen und dokumentiert (Abb. 4). Bei inflammatorischen Aneurysmen beinhaltet der Diameter ebenfalls die Wanddicke.

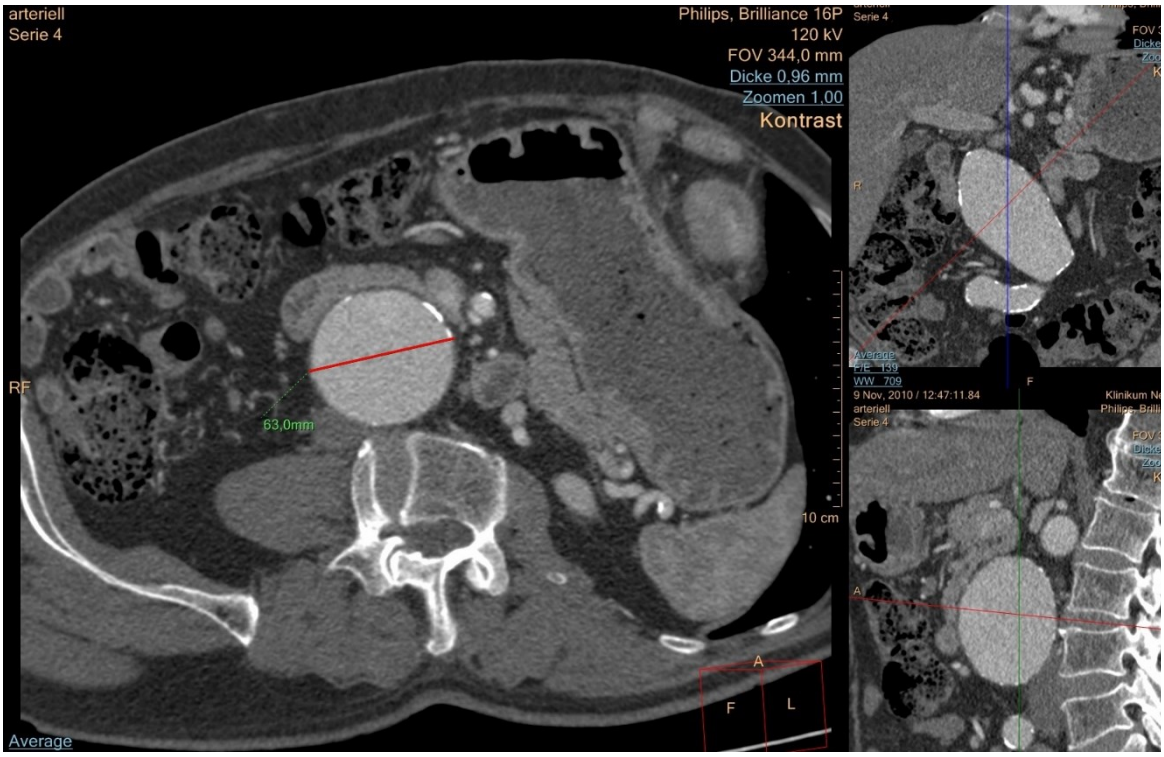

Abbildung 4: Darstellung der achskorrigierten Vermessung des Aneurysmasackes in transversaler Schnittführung im Spiral-Computertomogramm in der arteriellen Kontrastmittel-Phase.

2.5.3 Mindestdiameter Bifurkation

Gemessen wurde der kleinste Diameter der Aorta auf Höhe der Aortenbifurkation in achskorrigierter transversaler Schnittführung.

2.5.4 Beckengefäße

2.5.4.1 Iliakales Kinking

Zur Kategorisierung des iliakalen Kinkings wurde der größte iliakale Abweichungswinkel, den die Arteria iliaka communis (AIC) gegenüber der Aorta beschreibt, gemessen und in drei Grade eingeteilt (Tab. 1).

Tabelle 1: Kategorisierung des iliakalen Kinkings

Grad 0	Kein Kinking
Grad 1	Kinking < 90°
Grad 2	Kinking > 90°

2.5.4.2 AIC-Diameter

Es wurde jeweils der größte Diameter der Arteria iliaca communis (AIC) rechts und links in achskorrigierten transversalen Schichten gemessen. Achskorrigiert wurde 90° zum Längsverlauf der AIC.

2.6 Sonstige erhobene Daten

Darüber hinaus wurde dokumentiert, ob es sich um ein rupturiertes, gedeckt rupturiertes oder nicht rupturiertes Aneurysma handelt. Anatomische Besonderheiten wurden ebenfalls vermerkt.

2.7 Stentprothese

Je nach Aneurysmamorphologie wurden für die endovaskuläre Aneurysmaausschaltung unterschiedliche Stentprothesen eingesetzt. Die Auswahl der Prothese erfolgte durch den Operateur. Im Rahmen der Studie wurde der eingesetzte Prothesentyp und Hersteller aus den Operationsberichten ermittelt, darüber hinaus das erste postoperativ durchgeführte CT bezüglich der implantierten Prothese nachbefundet.

2.8 Postoperativer Kurzzeitverlauf

2.8.1 Früh-Endoleak

Ein Endoleak wurde diagnostiziert, wenn nach der Implantation einer Stentprothese in einem bildgebenden Verfahren (DSA, CT, Duplexsonographie, kontrastmittelverstärkte Sonographie) ein Blutfluss innerhalb des thrombosierten Aneurysmasackes nachgewiesen wurde. In kontrastmittelverstärkten bildgebenden Verfahren kann außerdem der Endoleak-Typ bestimmt werden, wobei dynamische Verfahren (DSA, Kontrastmittel-Sonographie) in der Regel statischen Verfahren (CT) bezüglich der Typbestimmung überlegen sind.

Die einzelnen Endoleaktypen sind in Tabelle 2 aufgelistet.

Tabelle 2: Endoleaktypen nach Veith et al. 2002 und der DGG (Debus et al. 2018):

Endoleak Typ 1	Insuffiziente Verankerung der Prothese an der Gefäßwand
Endoleak Typ 2	Retrograde Perfusion des Aneurysma über arterielle Seitäste
Endoleak Typ 3	Stentgraftdefekt
Endoleak Typ 4	Erhöhte Stengraftporosität

Bei der Studie wurde das Auftreten eines Endoleaks innerhalb von 30 Tagen nach Implantation der Stentprothese detektiert. Dazu wurden sowohl der Operationsbericht (dokumentiertes Endoleak in der Abschluss-DSA), ärztliche Entlassbriefe (bezüglich Reinterventionen), postoperative CT-Untersuchungen als auch postoperativ durchgeführte Duplex- und kontrastmittelverstärkte Sonographien berücksichtigt. Das Auftreten eines Endoleaks, der korrespondierte Endoleaktyp sowie, falls erfolgt, eine Reintervention wurden dokumentiert und dabei zwischen interventionell (radiologisches Verfahren) und operativer (gefäßchirurgisches Verfahren) Reintervention unterschieden. Operationsberichte sowie ärztliche Entlassbriefe wurden aus dem klinikinternen Dokumentationssystem für jeden Patienten herausgesucht und gelesen. Für die Studie wurden die Befunde der postoperativen Duplex- und Kontrastmittel-Sonographien aus dem Dokumentationssystem herausgesucht. Falls innerhalb der 30 postoperativen Tage ein weiteres, gezielteres bildgebendes Verfahren zur Detektion eines Endoleaks durchgeführt wurde (CT, DSA), wurde dieses anstatt der Sonographie vermerkt.

Für den postoperativen Zeitraum von 30 Tagen wurden, ebenfalls gezielt alle stattgehabten Computertomographien aus dem Langzeitarchiv auf die Workstation zur erneuten Befundung geladen. CT-graphisch ist das Auftreten eines Endoleaks definiert als das Vorhandensein von Kontrastmittel im Aneurysmasack außerhalb der Stentprothese (Abb. 5).

Jedes erfasste CT wurde erneut bezüglich eines Endoleaks durchgesehen und der Endoleaktyp, falls erkennbar, dokumentiert. Falls ein gezielteres bildgebendes Verfahren zur Einteilung eines Endoleaks (DSA) in diesem Zeitraum durchgeführt wurde, wurde dieses anstatt des CTs vermerkt.

Die einzelnen detektierten Endoleaktypen wurden mit ausgewählten Parametern korreliert.

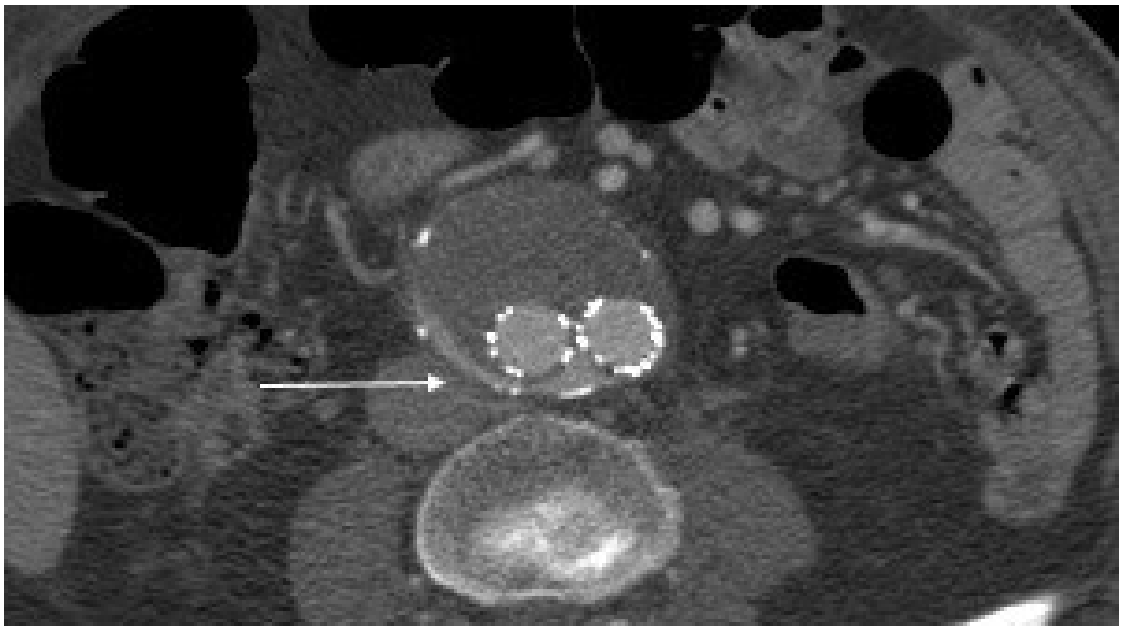

Abbildung 5: Darstellung eines Typ 2 Endoleaks (Pfeil) über Lumbalarterien im Spiral-Computertomogramm in der arteriellen Kontrastmittelphase in axialer Schnittführung .

2.8.2 Frühkomplikationen

Frühkomplikationen wurden definiert als Komplikationen, die innerhalb der ersten 30 Tage nach Implantation der Stentprothese auftraten. Dafür wurden die stationären Entlassbriefe, im Rahmen des stationären Aufenthaltes durchgeführte diagnostische Verfahren sowie Operationsberichte (wenn vorhanden) aus dem klinikinternen Dokumentationssystem und dem Befundungssystem RIS/PACS für jeden Patienten herausgesucht und studiert.

Die darin aufgezeigten Komplikationen wurden in folgende Gruppen zusammengefasst und mit Datum und möglicher, aus ihnen resultierender Therapie, dokumentiert:

2.8.2.1 Aneurysmaruptur als Aneurysma-verursachte Komplikation

Es wurde festgehalten, ob eine Aneurysmaruptur trotz Aneurysmaausschaltung auftrat und eine konsekutive Operation durchgeführte wurde.

2.8.2.2 Graft-verursachte Komplikationen

In dieser Gruppe wurden Komplikationen dokumentiert und zusammengefasst, die direkt durch die Stentprothese verursacht wurden. Es wurde dokumentiert, ob ein Prothesenverschluss, eine Stentstenose oder eine Stentdislokation auftraten und die

konsekutive Behandlungsfolge, wobei zwischen interventioneller und operativer Reintervention unterschieden wurde.

2.8.2.3 Graft-assoziierte Komplikationen

In dieser Gruppe wurden Komplikationen und ihre Behandlungsfolge aufgezeichnet, die durch die Stentimplantation direkt verursacht wurden und eine Verletzung des arteriellen Zugangsweges verursachten wie Dissektion, Ruptur, Blutung und arterielle Embolie. Separat wurden auch Wundheilungsstörungen als direkte operationsfolge aufgezeichnet.

2.8.2.4 Weitere Komplikationen

Dieser Gruppe wurden Komplikationen zugeordnet, die mit der Stentimplantation in direkter zeitlicher Abhängigkeit standen, aber nicht unmittelbar durch sie hervorgerufen wurden. Hierzu gehören: Pneumonie, kardiovaskuläre Komplikationen (STEMI, NSTEMI, Apoplex) und Tod. Darüber hinaus wurden sonstige Komplikationen beschrieben, die nicht in eine der Kategorien passten.

2.9 Postoperativer Langzeitverlauf

2.9.1 Gemessene Parameter

Der postoperative Langzeitverlauf bezüglich gemessener Parameter konnte nur bei Patienten bestimmt werden, die nach Implantation der endovaskulären Bauchaortenprothese im Rahmen der Nachsorge mindestens eine Computertomographie im Klinikverbund München erhalten haben oder für die ein externes CT in das klinikinterne Bildbefundungssystem eingelesen wurde. Für diese Auswertung wurden alle Computertomographie-Untersuchungen herangezogen, die jeder in der Studie eingeschlossene Patient im Rahmen des Follow-Ups als Nachsorgeuntersuchung erhalten hatte. Dafür wurden alle vorhandenen CTs im Zeitraum vom 1. Januar 2007 bis zum 31. Dezember 2014 mithilfe des Befundungssystems detektiert und aus dem Langzeitarchiv auf eine speziell für die Bemessungen von computertomographisch generiertem Bildmaterial ausgerichtete Workstation geladen. Alle Parameter wurden zunächst mit Datum dokumentiert. Da es sich bei der Studie um eine retrospektive und nicht um eine prospektive Studie handelt, waren

die Abstände der Kontrolluntersuchungen nicht eindeutig definiert. Das hatte zur Folge, dass die Zeiträume, in denen die Patienten ihre Nachsorgeuntersuchungen erhielten, stark variierten. Daher wurden nach Erhebung aller Daten die Untersuchungen zeitlich angelehnt an die Leitlinienempfehlungen sortiert.

Folgende Parameter wurden erhoben:

2.9.1.1 Aneurysmahals

Analog der präoperativen Messung wurde der Aneurysmahals transversal achskorrigiert beginnend auf Höhe der Nierenarterien in Abständen von 5 mm gemessen (siehe 2.5.2). Anschließend wurde daraus analog zu 2.6.1.1 ebenfalls die Halsform bestimmt.

Darüber hinaus wurde, um eine Veränderung des Gefäßdiameters festzustellen, der Diameter auf Höhe der Nierenarterien in jeder Verlaufsuntersuchung vom präoperativen Wert subtrahiert und das Ergebnis festgehalten.

2.9.1.2 Aneurysmasackdiameter

Analog der präoperativen Auswertung wurde der größte Durchmesser des Aneurysmasackes in transversaler, achskorrigierter (90° zum Längsverlauf der Aorta) Schnittführung gemessen (Abb. 6). Anschließend wurde von diesem Wert der präoperative Wert subtrahiert und das Ergebnis als Differenz zum präoperativen Status ebenfalls vermerkt.

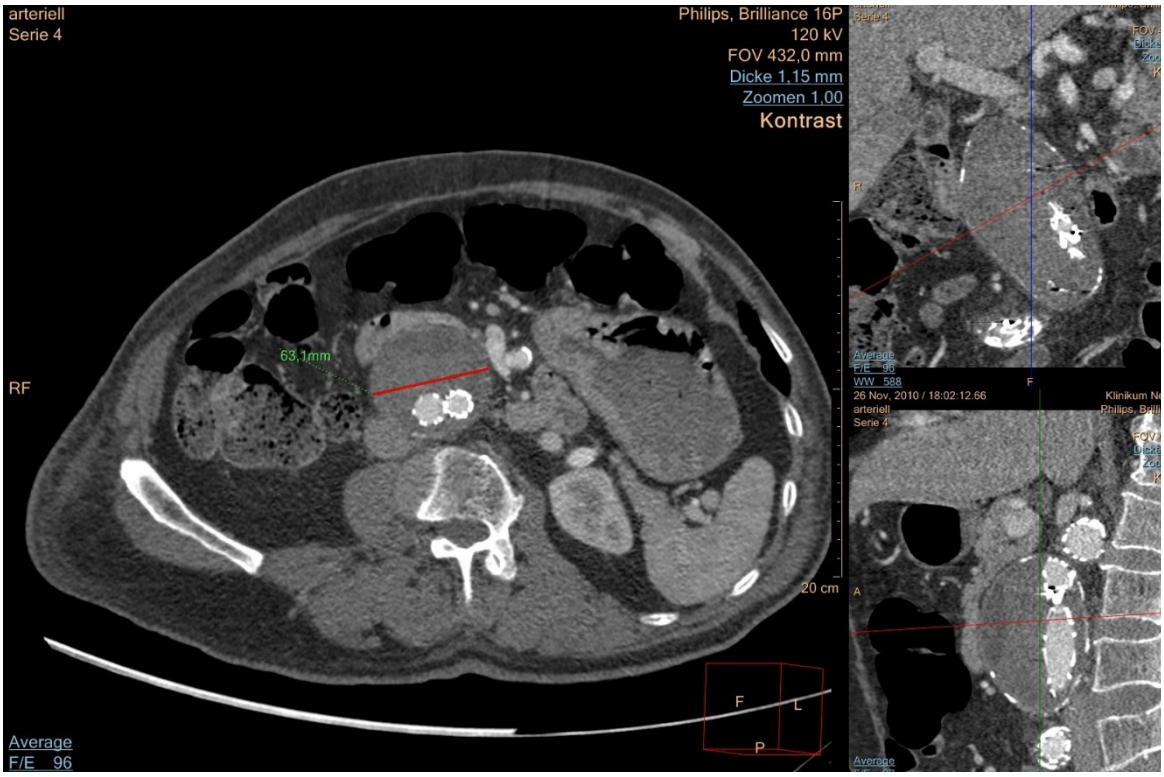

Abbildung 6: Darstellung der achskorrigierten Vermessung des Aneurysmasackes in transversaler Schnittführung im Spiral-Computertomogramm in der arteriellen Kontrastmittel-Phase.

2.9.1.3 AIC-Diameter

Der größte Durchmesser der AIC beidseits wurde gemäß den präoperativen Werten in achskorrigierten transversalen Schichten (90° zum Längsverlauf der AIC) gemessen. Auch hier erfolgten Subtraktionen der präoperativen Werte.

2.9.2 Lokalisation der Prothese

Um eine Veränderung der Prothesenlokalisation im Sinne einer Prothesenmigration zu detektieren, wurde der Abstand vom Beginn des gecoverten Stentanteils, identifiziert durch röntgendichte Marker, zu den Nierenarterien gemessen. Hierfür wurde in coronaler Schnittführung die Aorta im Längsverlauf rekonstruiert (Abb. 7). Darüber hinaus wurde ebenfalls das Ende des gecoverten Anteils der Prothesenschenkel detektiert und der Abstand zu der Iliakalbifurkation gemessen. Hierfür wurde in Rekonstruktionen der Längsverlauf der AIC herausgearbeitet und der Abstand gemessen. Bei starkem Kinking der Gefäße war diese Messung erschwert und entspricht einem Näherungswert.

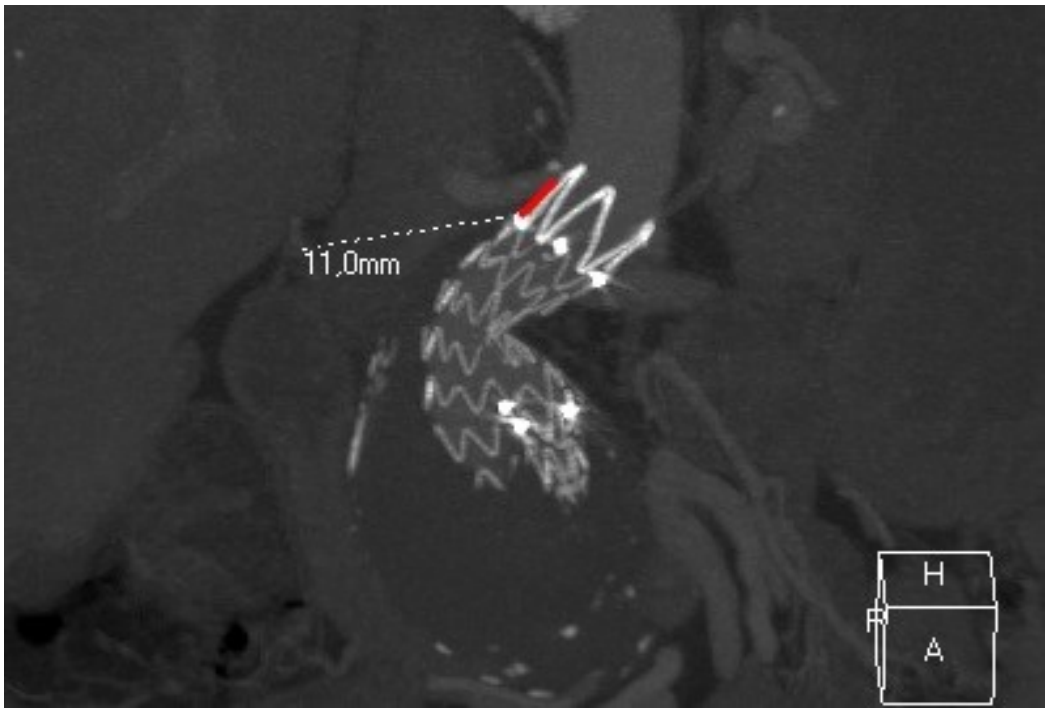

Abbildung 7: Vermessung des Abstandes des gecoverten Anteils der Hauptkörperprothese, identifiziert durch röntgendichte Marker, zum Abgang der rechten Nierenarterie. Zum Aortenverlauf parallele Schnittführung im Spiral-Computertomogramm in der arteriellen Kontrastmittelphase.

2.9.3 Spät-Endoleak

Spät-Endoleaks traten frühestens 30 Tage nach Implantation der Stentprothese auf und konnten nur für Patienten detektiert werden, die im Rahmen des Follow-Ups zu Nachsorgeuntersuchungen im Klinikum Neuperlach vorstellig wurden, oder die aus sonstigen Gründen in der München Klinik Neuperlach stationär aufgenommen wurden und eine zielführende Bildgebung erhielten. Für den Follow-Up bezüglich des Auftretens eines Endoleaks im Langzeitverlauf wurden retrospektiv bei allen obengenannten Patienten sowohl die postoperativ durchgeführten CTs, als auch die Duplex- und kontrasmittelverstärkten Sonographien ausgewertet, die mehr als 30 Tage nach Implantation der Stentprothese durchgeführt wurden. Alle dokumentierten Spät-Endoleaks wurden zusammengetragen und es wurde der Endoleak-Typ, das detektierende diagnostische Verfahren, das Datum sowie die Therapiefolge dokumentiert. Alle postoperativ durchgeführten Computertomographien wurden separat bezüglich Endoleaks nachbefundet. Die sonographisch beschriebenen Endoleaks wurden den gefäßchirurgisch erstellten

Befunden entnommen. Im Weiteren wurde das Auftreten eines Spätendoleaks mit ausgewählten Parametern verglichen.

2.9.4 Spätkomplikationen

Die dokumentierten Spätkomplikationen, die frühestens nach 30 Tagen nach Implantation auftraten, konnten nur für die Patienten ermittelt werden, die im Rahmen des Follow-Ups zu Nachsorgeuntersuchungen im Klinikum Neuperlach vorstellig wurden, oder die aus sonstigen Gründen im Klinikum Neuperlach stationär aufgenommen wurden. Alle stationären Entlassbriefe, Computertomographien und Operationsbefunde im Zeitraum vom 1. Januar 2007 bis 31. Dezember 2014 wurden im Hinblick auf bestimmte Komplikationen eingehend studiert. Die Komplikationen wurden mit Datum und Behandlungsfolge dokumentiert. Es wurden Graft-verursachte Spätkomplikationen untersucht: Stentverschluss, Stentstenose und Stentdislokation. Auch wurde untersucht ob Aneurysma-verursachte Komplikationen wie Rupturen und Spätkonversionen auftraten.

2.10 Statistische Methodik

Zur statistischen Auswertung wurden die Daten sowohl mit dem Datenaufbereitungsprogramm Excel (Microsoft) als auch mit dem Statistikprogramm GraphPad Instat bearbeitet.

Zwei dichotome Variablen wurden bei ungleichen Randsummenverteilungen mittels Odds Ratio verglichen:

$$OR = \frac{a \cdot d}{b \cdot c}$$

Die Signifikanzprüfung erfolgte mit dem χ^2- Test nach Pearson, Mantel und Haenszel:

$$\chi^2_{PMH} = \frac{(N-1) \cdot (a \cdot d - b \cdot c)^2}{(a+b) \cdot (c+d) \cdot (a+c) \cdot (b+d)}$$

Wobei a = Merkmal A und Merkmal B, b = Merkmal A und Merkmal Nicht-B, c = Merkmal B und Merkmal Nicht-A, c = Merkmal Nicht-B und Merkmal Nicht-A.

Der Korrelationskoeffizient wurde mittels Yules-Normierung ermittelt:

$$\text{Yules Y} = \frac{\sqrt{OR}-1}{\sqrt{OR}+1}$$

Intervallskalierte Variablen wurden mit nominalskalierten natürlich dichotonen Variablen mittels punktbiserialer Korrelation verglichen:

$$r_{pbis} = \frac{\bar{y}_2 - \bar{y}_1}{s_{ges}} \cdot \sqrt{\frac{n_1}{N} \cdot \frac{n_2}{N}}$$

$\bar{y}_2, \bar{y}_1$: Mittelwerte der intervallsalierten Variablen innerhalb beider Gruppen

s_{ges}: Streuung der intervallskalierten Variablen in der Gesamtstichprobe

$n_{1,} n_2$: Anzahl der Personen i der Gruppe 1 und 2, N: Stichprobenumfang

Anschließend wurde der Signifikanztest mittels t-Test durchgeführt:

$$t = \frac{r_{pbis}}{\sqrt{\frac{1 - r_{pbis}^2}{N-2}}}$$

Anzahl der Freiheitsgrade df = N-2

Bei ordinalskalierten Variablen, die mit nominalskalierten natürlich dichotonen Variablen verglichen wurden, wurde die biseriale Rangkorrelation verwendet:

$$r_{s(bis)} = \frac{\frac{1}{12} \cdot (N^3 - N + 3 \cdot n_1 \cdot n_2 \cdot N - C) - \sum_{i=1}^{N} d_i^2}{\sqrt{\frac{1}{12} \cdot n_1 \cdot n_2 \cdot N \cdot (N^3 - N - C)}}$$

Mit $C = \sum_{j=1}^{b} (t_j^3 - t_j)$

N: Stichprobengröße, n_1, n_2: Gruppengröße, d_i : Differenz der Ränge, b: Anzahl verschiedener Rangplätze, t_j: Anzahl der Personen mit Rangplatz j

mit anschließender Signifikanzprüfung mittels Mann-Whitney-U-Test:

$$U_1 = \mathrm{n}_1 \cdot \mathrm{n}_2 + \frac{\mathrm{n}_1 \cdot (\mathrm{n}_1 + 1)}{2} - T_1$$

$$U_2 = \mathrm{n}_1 \cdot \mathrm{n}_2 + \frac{\mathrm{n}_2 \cdot (\mathrm{n}_2 + 1)}{2} - T_2$$

$\mathrm{n}_1, \mathrm{n}_2$: Anzahl der Elemente in der ersten bzw. zweiten Gruppe

$\mathrm{T}_1, \mathrm{T}_2$: Summe der Ränge in der ersten bzw. zweiten Gruppe

Bei zwei normalverteilten intervallskalierten Variablen wurde die Standartkorrelation verwendet:

$$r_{xy} = \frac{\sum_{i=1}^{N}(x_i - \bar{x}) \cdot (y_i - \bar{y})}{(N-1) \cdot (s_x \cdot s_y)}$$

Wobei

$\bar{y}, \bar{x}$: Mittelwerte der intervallsalierten Variablen innerhalb beider Gruppen

s: Streuung der intervallskalierten Variablen, N: Stichprobenumfang

Die Signifikanzprüfung erfolgte wieder mit dem t-Test.

Für die Bestimmung der Signifikanz wurde für alle oben beschriebenen Signifikanztests der p-Wert ermittelt, wobei ein Wert von $p<0,05$ als signifikant angenommen wurde.

3. Ergebnisse

3.1 Patientengut

Die vorliegende Studie untersucht retrospektiv eine Auswahl von Patienten einer Gruppe von 168 Patienten, die sich im Zeitraum zwischen dem 1. Januar 2007 und 31. Dezember 2013 in der München Klinik Neuperlach bei therapiebedürftigem Bauchaortenaneurysma einer endovaskulären Aneurysmaausschaltung unterzogen. Von der Studie ausgeschlossen wurden 45 Patienten, bei denen zwar laut Unterlagen eine Implantation einer Prothese stattfand, zu denen aber keine weiteren Daten auffindbar waren, weder Bildgebung noch stationäre Entlassbriefe oder ausführliche Operationsberichte. Davon sind 13 weiblichen und 155 männlichen Geschlechts. Das Durchschnittsalter und die Streuung der aller Patienten bei Implantation lag bei 73 +/- 8 Jahren, bei männlichen Patienten bei 73 +/- 8 Jahren, bei weiblichen bei 73 +/- 7 Jahren. Patienten, bei denen ein Altersunterschied unter 5 Jahren bei Implantation bestand, wurden in einer Alterskategorie zusammengefasst. Die Verteilung der Alterskategorien aller Patienten bei Implantation ist in Abbildung 8 veranschaulicht.

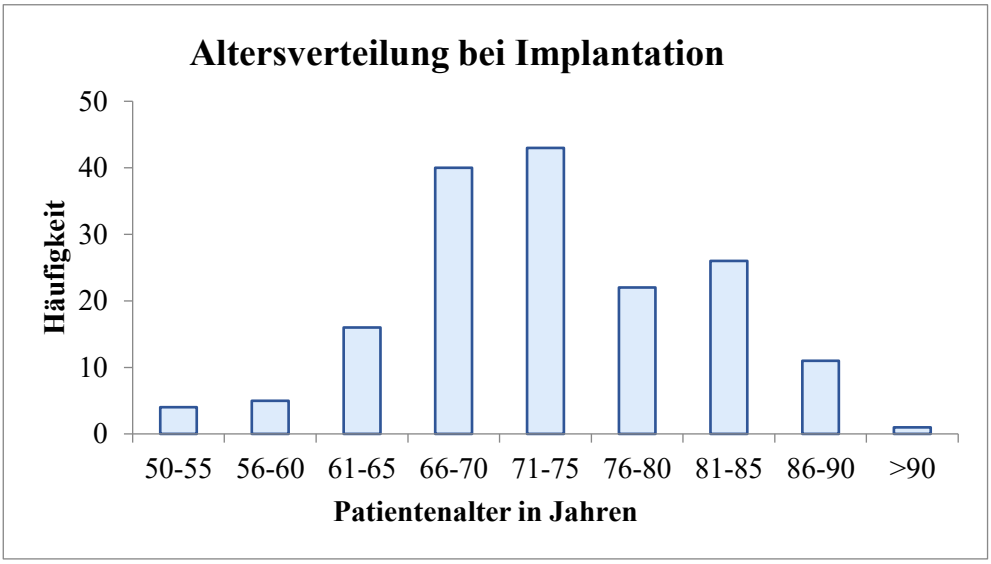

Abbildung 8: Patienten, bei denen ein Altersunterschied unter 5 Jahren bei Implantation bestand, wurden in einer Alterskategorie zusammengefasst. Diese Abbildung zeigt die Häufigkeit der Patientenalterkategorie bei Zeitpunkt der endovaskulären Implantation.

Bei 10 Patienten erfolgte die Prothesenimplantation als Notfall ohne weitere Vorbereitung bei gedeckter oder offener Perforation des Aortenaneurysma. Bei 158 der ausgewerteten Patienten erfolgte die Implantation elektiv.

Die zeitliche Verteilung der Prothesenimplantationen pro Jahr im betrachteten Zeitraum 2007 bis 2013 ist in Abbildung 9 aufgetragen.

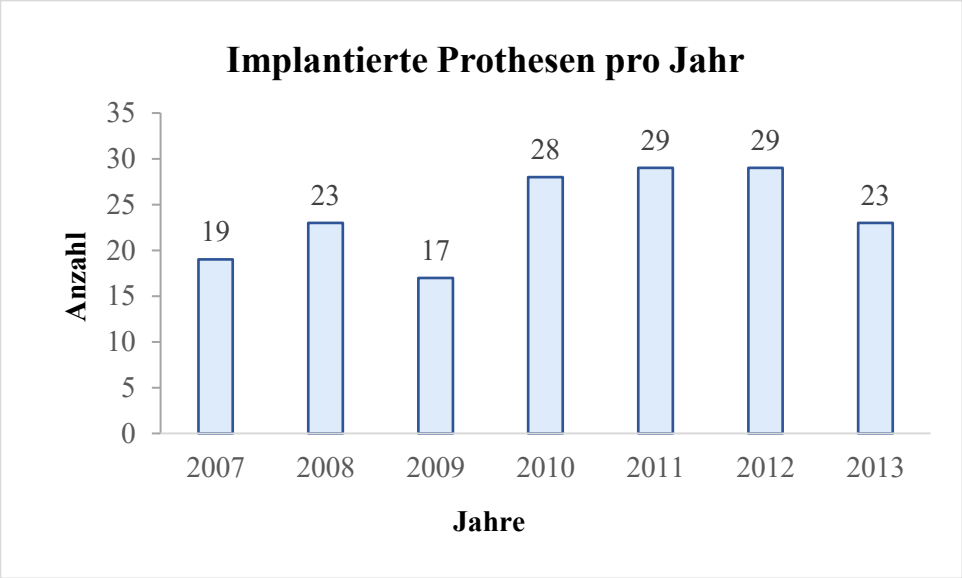

Abbildung 9: Anzahl der Implantierten endovaskulären Aortenprothesen in den Jahren 2007 bis 2013.

Von den 168 untersuchten Patienten wurde bei 27 Patienten keine postoperative Schnittbildgebung durchgeführt. Diese Patienten wurden mittels Duplex-Sonographie oder Kontrastmittel-Sonographie in der Nachsorge untersucht. Um statistische Fehler zu vermeiden wurden Patienten, die keine Schnittbildgebung erhalten haben, nicht in die Auswertung bezüglich der Aneurysmamorphologie und des Langzeitverlaufes einbezogen. Somit wurde von insgesamt 141 Patienten, die sowohl präoperativ als auch postoperativ durchgeführten Schnittbilder ausgewertet im postoperativen Frühverlauf sowie 88 im Langzeitverlauf. Allerdings wurden zur Berechnung der Komplikationsrate und Endoleakrate auch die Patienten hinzugezogen, die im Follow-Up ausschließlich sonographisch untersucht wurden.

3.2 Präoperative Gefäßmorphologie

3.2.1 Aneurysmahals

3.2.1.1 Halsformen

Mittels Linearer Regression wurde aus den Messungen der Aneurysmahalsdiameter über eine Strecke von 2,5 cm für alle Patienten präoperativ die Aneurysmahalsform ermittelt.

Die häufigste Halsform war konisch bei 53% der Patienten. Bei 32% der Patienten wurde präoperativ ein gerader Aneurysmahals ermittelt. Stark konische Aneurysmahälse wurden bei 6% der Patienten ermittelt und 9% zeigten präoperativ einen trichterförmigen Aneurysmahals. Die Häufigkeitsverteilung der Aneurysmahalsformen präoperativ ist in Abbildung 10 dargestellt.

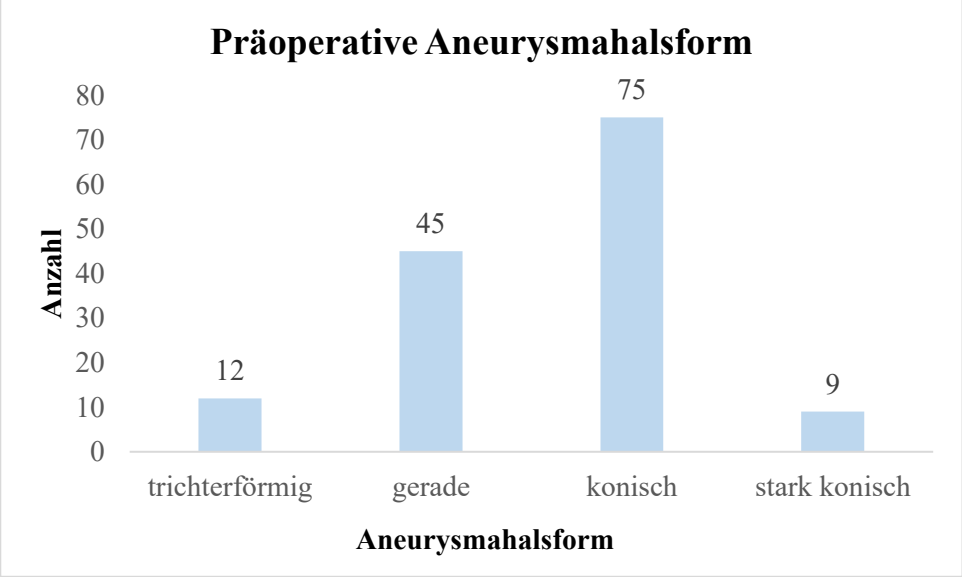

Abbildung 10: Anzahl der Aneurysmahalsformen (trichterförmig, gerade, konisch und stark konisch) bei Patienten vor Implantation der Aortenstentprothese, ermittelt im präoperativen Computertomogramm.

3.2.1.2 Halsdiameter auf Höhe der Nierenarterien

Der Diameter des Aneurysmahalses auf Höhe der Nierenarterien zeigte Werte zwischen 17 mm und 51 mm, der Mittelwert lag bei 23,7mm +/-4 mm.

3.2.1.3 Proximaler Halswinkel

Der proximale Aneurysmahalswinkel konnte bei 138 von 141 Patienten bestimmt werden, bei drei Patienten war er aufgrund einer komplexen Aneurysmamorphologie nicht zu bestimmen. Dabei wurden Werte zwischen 0° und 97° gemessen mit einem Mittelwert von 28° +/-19°. Patienten mit Winkelunterschieden unter 10° wurden zu einer Gruppe zusammengefasst. In Abb. 11 ist die Häufigkeitsverteilung der Aneurysmahalswinkelgruppen dargestellt. Kleinere Winkel unter 39° wurden bei insgesamt 79% der Patienten gemessen.

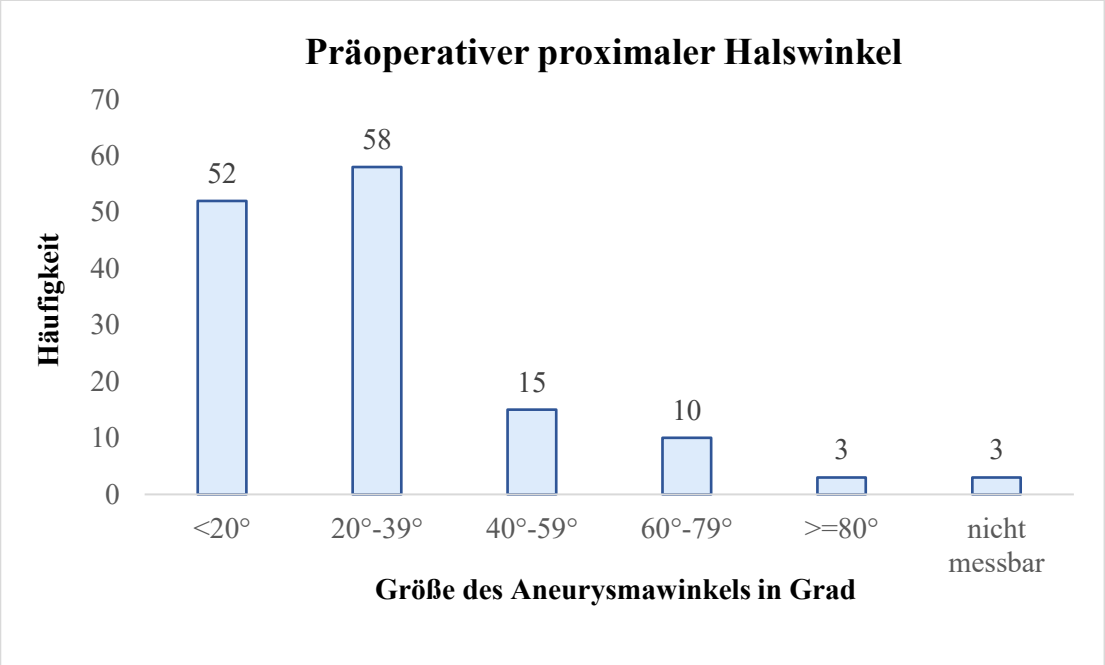

Abbildung 11: Häufigkeit der proximalen Halswinkel gruppiert nach Größe, gemessen in der präoperativen Computertomographie. Patienten mit gemessenen Winkelunterschieden unter 10° wurden dabei jeweils in einer Gruppe zusammengefasst.

3.2.1.4 Aneurysmahalslänge

Analog zum Aneurysmahalswinkel wurde die Aneurysmahalslänge bestimmt. Die Messungen waren aufgrund der komplexen Morphologie der Aneurysmen schwierig und sind häufig subjektiv, da in vielen Fällen der genaue Beginn des Aneurysmas nicht eindeutig festzustellen war. Insbesondere bei konischen und stark konischen Aneurysmahälsen entspricht die Messung einem Näherungswert.

In Abbildung 12 ist die Häufigkeitsverteilung der Aneurysmahalslängen angelehnt an die Leitlinien der DGG gruppiert aufgezeigt. Patienten mit Längeunterschieden unter 5 mm

wurden zu einer Gruppe zusammengefasst. Bei sechs Patienten war aufgrund einer komplexen Aneurysmamorphologie eine Bestimmung der Halslänge nicht möglich.

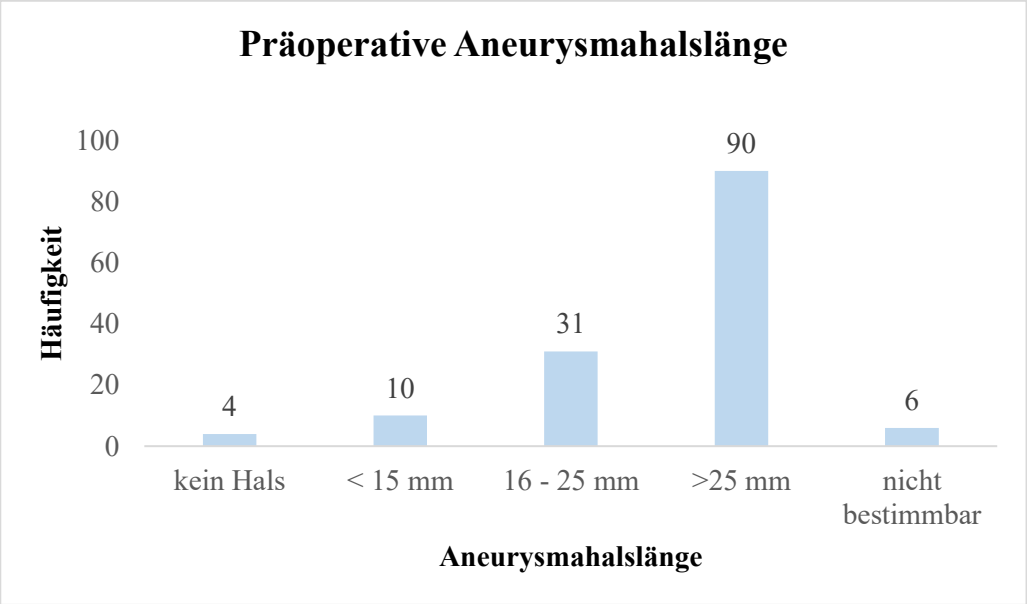

Abbildung 12: Häufigkeit der präoperativ bestimmten Aneurysmahalslängen gruppiert nach Größe, gemessen in der präoperativen Computertomographie. Patienten mit gemessenen Längeunterschieden unter 5 mm wurden dabei jeweils in einer Gruppe zusammengefasst.

9% der Patienten zeigten eine Halslänge von weniger als 15 mm. Bei 21% der Patienten konnte eine Halslänge zwischen 16 und 25 mm gemessen werden. 63% aller Patienten konnten in die Gruppe mit Halslängen über 25 mm eingeordnet werden. Der Mittelwert und die Streuung der Halslängen lagen bei 31mm + / - 13 mm mit Werten zwischen 0 mm und 70 mm.

3.2.1.5 Aneurysmawinkel

Analog dem proximalen Halswinkel wurde der Aneurysmawinkel bei insgesamt 138 Patienten bestimmt, bei drei Patienten war der Winkel aufgrund der Komplexität des Aneurysmas nicht messbar. Insgesamt wurden Werte zwischen 12° und 105° ermittelt mit einem Mittelwert von 45° +/- 20°. In Abbildung 13 ist die Häufigkeitsverteilung der Aneurysmawinkel graphisch dargestellt. Patienten mit Winkelunterschieden unter 10° wurden zu einer Gruppe zusammengefasst. Am häufigsten konnten Winkel zwischen 10°

und 40° bei 37% der Patienten gemessen werden, am zweithäufigsten Winkel zwischen 40° und 59° bei 33% der Patienten.

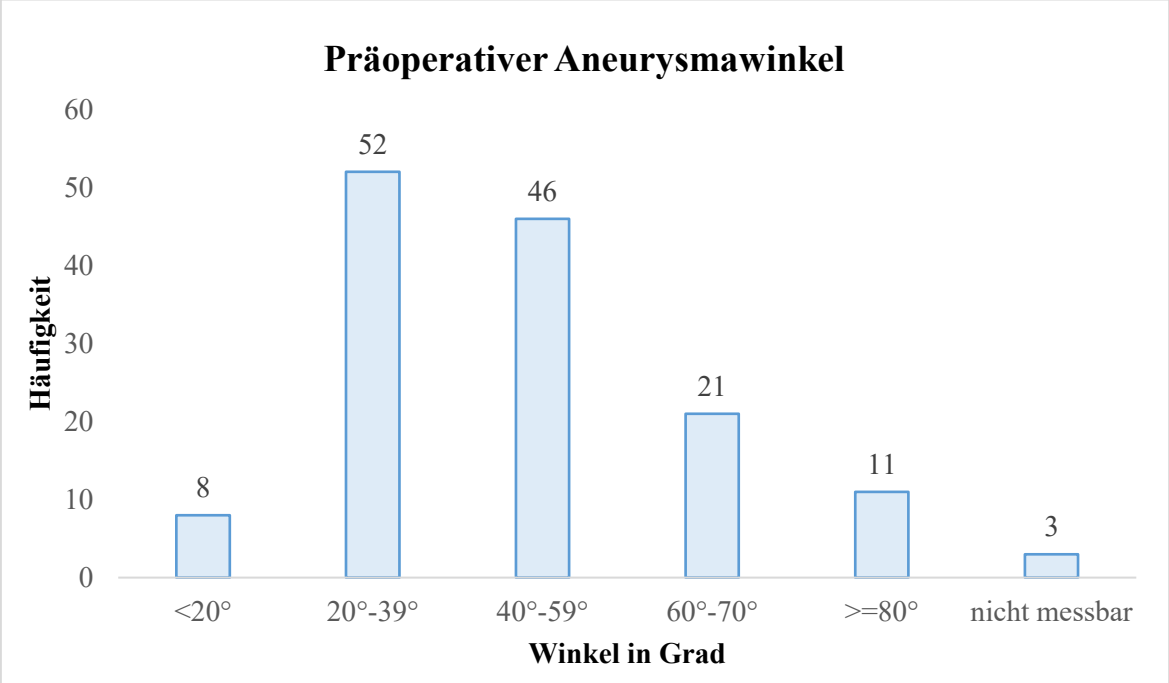

Abbildung 13: Häufigkeit der Aneurysmawinkel gruppiert nach Größe, gemessen in der präoperativen Computertomographie. Patienten mit gemessenen Winkelunterschieden unter 10° wurden dabei jeweils in einer Gruppe zusammengefasst.

3.2.2 Aneurysmasackdiameter

Der präoperative Aneurysmasackdiameter ist neben anderen Kriterien für die Therapienotwendigkeit eines Bauchaortenaneurysma ausschlaggebend. Es wurden Aneurysmasackdiameter zwischen 39 mm und 114 mm gemessen mit einem Mittelwert von 59 mm +/- 12 mm. Die Diameter wurden in vier Gruppen zusammengefasst, siehe Abbildung 14. Der häufigste Diameter zwischen 50 mm und 60 mm lag bei 47% der Patienten in der Gruppe 2 vor.

Gedeckte Rupturen und somit eine Notfallindikation zur Versorgung lagen bei insgesamt zehn Patienten vor, bei einem Patienten der Gruppe unter 50mm, drei in der Gruppe zwischen 50 und 60 mm, einem in der Gruppe zwischen 60 und 70 mm und fünf bei den sehr großen Diametern über 70mm.

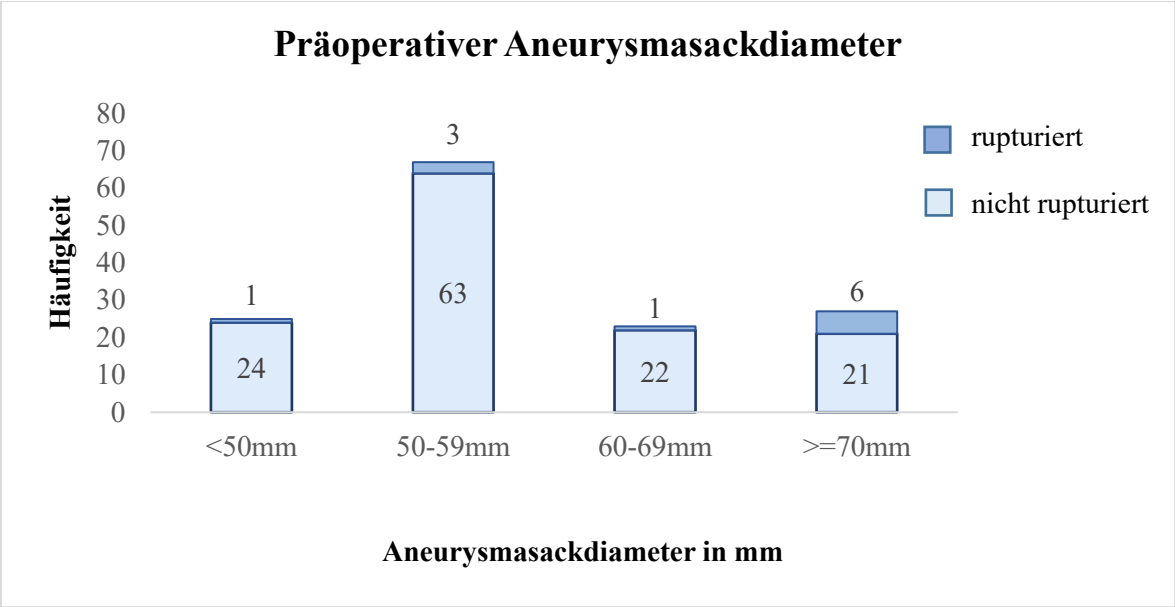

Abbildung 14: Häufigkeit der präoperativ bestimmten Aneurysmasackdiameter gruppiert nach Größe, gemessen in der präoperativen Computertomographie. Patienten mit gemessenen Diameterunterschieden unter 10 mm wurden dabei jeweils in einer Gruppe zusammengefasst. Die dunkelblauen Balkenanteile zeigt die Anzahl der Patienten der zugehörigen Diametergruppen, die bei Durchführung der Diagnostik ein gedeckt rupturiertes/rupturiertes Aneurysma aufwiesen.

Bei 6 der 141 Patienten lag eine Inflammation des Aneurysmasackes vor, ein sogenanntes inflammatorisches Aneurysma. Die Wanddicke betrug zwischen 8 mm und 16 mm mit einem Durchschnitt und einer Streuung von 11 mm +/- 2,6 mm. Fünf dieser sechs Patienten hatten einen Aneurysmasackdiameter präoperativ zwischen 50 mm und 60 mm, einer davon war gedeckt rupturiert. Ein Patient mit inflammatorischem Aneurysma hatte einen Aneurysmasackdiameter unter 50 mm.

3.2.3 Mindestdiameter Bifurkation

Der minimale Diameter der Aortenbifurkation wurde bei allen 141 Patienten präoperativ bestimmt und zeigte Werte zwischen 12 mm und 80 mm, wobei der Mittelwert und die Streuung bei 29 mm +/- 11mm lag.

3.2.4 Beckenachse

3.2.4.1 Iliakales Kinking

Das iliakale Kinking wurde für jede Seite separat in drei Gruppen eingeteilt. In Abbildung 15 ist die Häufigkeitsverteilung der einzelnen Kinkinggrade aufgezeigt. Je nach Ausmaß des Kinkings wurden Patienten einer der drei Gruppen zugewiesen mit Kinkinggraden von 0 bis 2. Bei drei Patienten konnte der Kinkinggrad nicht bestimmt werden, da die Beckenachse im Bildmaterial nicht miterfasst war.

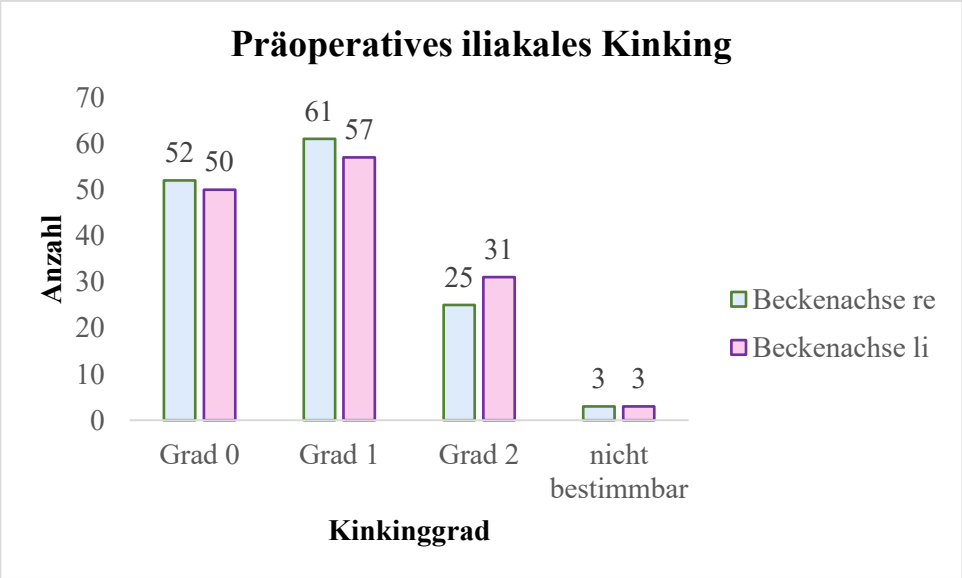

Abbildung 15: Anzahl der Kinkinggrade (Grad 0, Grad 1, Grad 2 und nicht bestimmbar) bei Patienten vor Implantation der Aortenstentprothese, ermittelt im präoperativen Computertomogramm, für jeweils die rechte und linke Beckenachse.

Die erste Gruppe ohne Kinking Grad 0 konnte bei 36% der Patienten für rechts und 35% für links bestimmt werden. Grad 1 Kinking unter 90° trat bei 43% der Patienten rechts und 40% der Patienten links auf und war somit die am Häufigsten beobachtete Kinkingstärke. Grad 2 mit Kinking über 90° wurde bei 17% der Patienten rechts und 22% der Patienten links beobachtet.

3.2.4.2 AIC-Diameter

Bei allen Patienten wurde der maximale AIC Diameter beidseits gemessen. Der Mittelwert und die Streuung des AIC-Diameters rechts lag bei 19 mm +/- 8 mm, links bei 17 mm +/- 5

mm, wobei Werte rechts zwischen 9 mm und 54 mm und links zwischen 10 mm und 44 mm gemessen wurden. Dabei wurden bei insgesamt 47 Patienten (33%) ein Diameter mindestens einer AIC über 20 mm gemessen (34 rechts, 23 links), bei 11 Patienten waren beide AIC dilatiert, bei 20 Patienten war die AIC rechts über 25 mm, bei 6 Patienten die linke AIC über 25 mm weit.

3.2.5 Sonstige erhobene Daten

Während der Auswertung der präoperativen CT wurden weitere morphologische Auffälligkeiten, die nicht in eine der bereits genannten Kategorien passte, notiert. Bei insgesamt neun Patienten fiel auf, dass kein oder kaum Thrombussaum im Aneurysmasack vorhanden war. Bei zwei Patienten fiel ein schmaler Thrombussaum im Aneurysmahals auf. Bei drei Patienten bestand ein retroperitoneales Hämatom und ein Patient hatte ein Knickstenose am Abgang der AIC links.

3.3 Stentprothese

In Abbildung 16 sind alle Prothesentypen und die Häufigkeit ihrer Verwendung aufgetragen. Die am häufigsten eingesetzte Prothese bei 42% aller Patienten war vom Typ Medtronic Endurant.

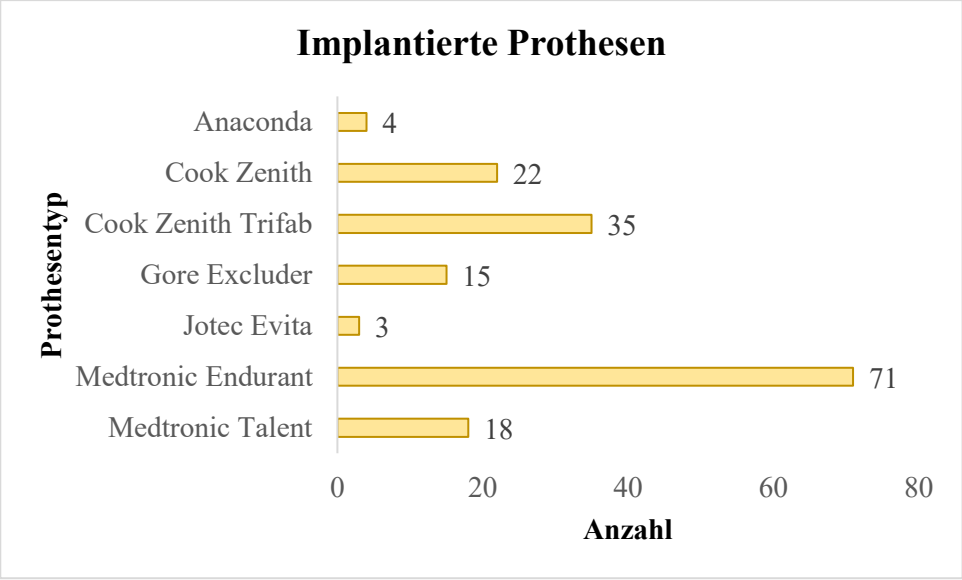

Abbildung 16: Gesamtanzahl der implantierten Prothesentypen in der Klinik München Neuperlach in den Jahren 2007 bis 2014.

3.4 Postoperativer Kurzzeitverlauf

3.4.1 Frühendoleak

Ein Frühendoleak lag vor, wenn innerhalb der ersten 30 Tage nach Intervention ein Endoleak dokumentiert wurde.

Es zeigten insgesamt 15 Patienten ein Frühendoleak Typ 1 (FET1), wobei 3 ausschließlich intraoperativ beschrieben waren. Bei insgesamt 31 Patienten wurde ein Endoleak Typ 2 (FET2) gesichtet, davon 7 ausschließlich intraoperativ. Ein Patient entwickelte ein Frühendoleak Typ 4. Die ausschließlich intraoperativ beschriebenen Endoleaks wurden vor Entlassung in keiner Bildgebung bestätigt. Die vor Entlassung durchgeführte CT wurde nach etwa 1 Woche postimplantationem durchgeführt. In Abbildung 17 sind alle beobachteten Frühendoleaktypen nach ihrer Auftretungshäufigkeit bildlich dargestellt.

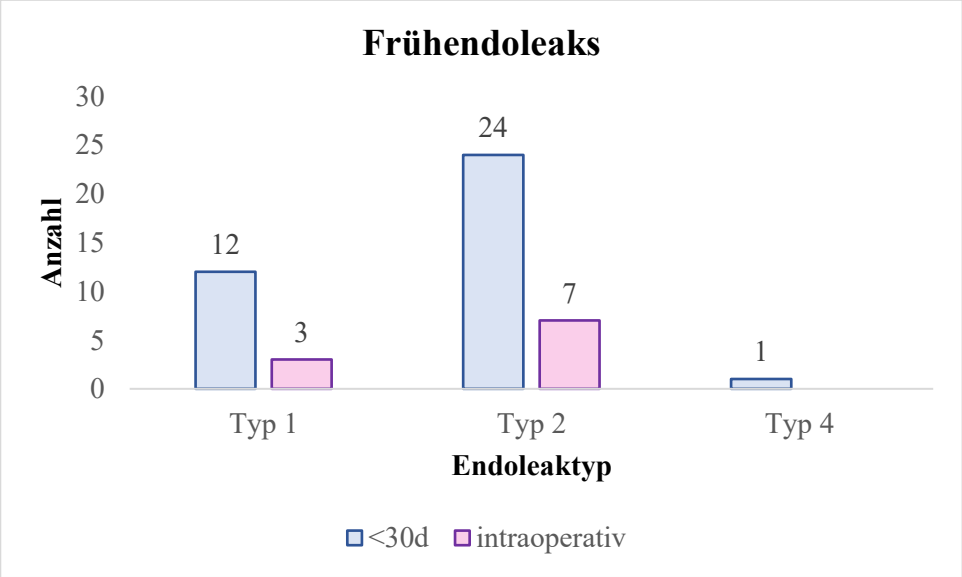

Abbildung 17: Anzahl der dokumentierten Frühendoleaks in den ersten 30 Tagen nach Intervention. Die blauen Balken zeigen die Anzahl der durch ein bildgebendes Verfahren diagnostizierten Endoleaks. Die rosa Balken zeigen ausschließlich intraoperativ in der Abschluss-Angiographie beschriebene Endoleaks.

In Abbildung 18 ist die Häufigkeit einer notwendigen Therapie des FET1 dargestellt. Insgesamt bedurften 75% der FET1 einer Therapie, interventionell oder operativ. Keines der Typ 2 oder Typ 4 Frühendoleaks wurden therapiert.

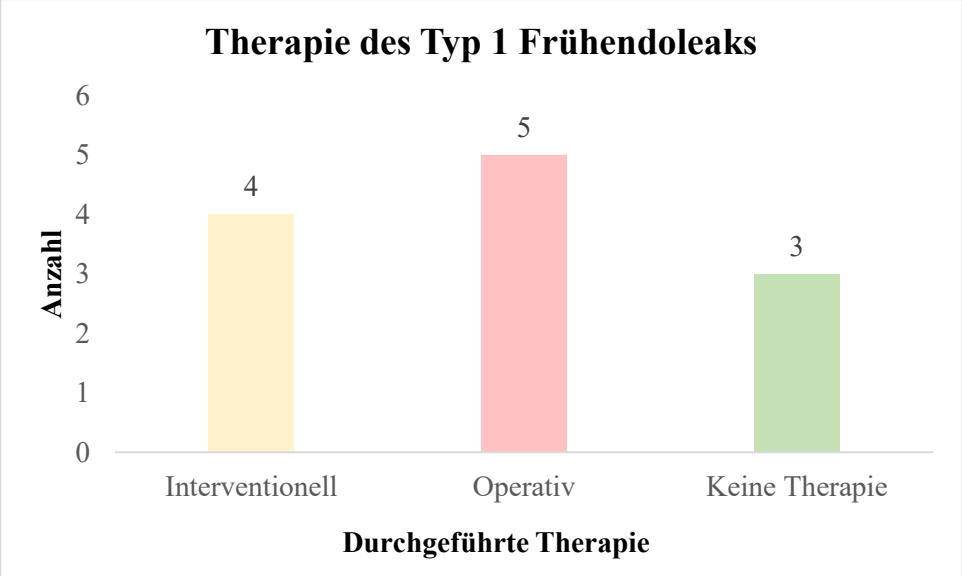

Abbildung 18: Anzahl notwendiger Therapien der in der Studie eingeschlossenen Patienten bei denen ein Typ 1 Frühendoleak diagnostiziert wurde.

3.4.1.1 Frühendoleak Typ 1

Im Folgenden wurden die Zusammenhänge zwischen Frühendoleak Typ 1 mit ausgesuchten morphologischen Parametern der Gefäße untersucht. Die Daten von 141 Patienten wurden hierbei ausgewertet.

3.4.1.1.1 FET1 und Aneurysmahalsmorphologie

3.4.1.1.1.1 Aneurysmahalsform

In Abhängigkeit der präoperativen Aneurysmahalsform konnte Folgendes beobachtet werden: Die Patienten mit einer präoperativ trichterförmigen Halsform entwickelten zwei FET1 (entsprechend 16% der Patienten dieser Patientengruppe). Patienten mit geraden Aneurysmahälsen entwickelten fünf FET1 (entsprechend 11% der Patienten dieser Patientengruppe). Bei konischen Aneurysmahälsen wurden fünf FET1 beobachtet, was einer Rate von 6% entspricht. Schließlich wurde bei stark konischen Aneurysmahälsen ein FET1 beobachtet (also bei 11% der Patienten dieser Patientengruppe). Es ergibt sich keine signifikante Erhöhung der Rate der FET1 für eine bestimmte Aneurysmahalsform. Auch ein Zusammenhang einer konischen oder stark konischen Halsform und dem Auftreten von FET1 konnte keine Signifikanz zeigen (p=0,5).

3.4.1.1.1.2 Aneurysmahalsdiameter auf Höhe der Nierenarterien

Eine statistische Korrelationsrechnung ergab, dass zwischen der Größe des Aneurysmahalsdiameters auf Höhe der Nierenarterien und dem Auftreten eines FET1 eine schwache positive Korrelation von KE=0,17 mit einer noch ausreichenden Signifikanz von p=0,04 vorliegt. Ein größerer Aneurysmahalsdiameter ist somit schwach mit einem Auftreten eines Frühendoleaks vom Typ 1 korreliert.

3.4.1.1.1.3 Proximaler Halswinkel

Ein statistisch signifikanter schwacher Zusammenhang zwischen dem Auftreten eines FET1 und der Größe des proximalen Halswinkels konnte festgestellt werden. Die Größe des Winkels korreliert mit dem Auftreten eines FET1 mit einem Korrelationskoeffizienten von 0,17 mit einer ausreichenden Signifikanz von p =0,04.

3.4.1.1.1.4 Aneurysmahalslänge

Bezüglich der Aneurysmahalslänge zeigte die Gruppe 1 mit einer Aneurysmahalslänge unter 15mm zwei FET1mit einer Endoleakrate von 14%. Die zweite Gruppe mit Aneurysmahalslängen zwischen 16 mm und 25 mm zeigte 3 FET1 mit einer Rate von 6%. Die Gruppe 3 mit Aneurysmahalslängen über 25 mm zeigte insgesamt 10 FET1 mit einer Rate von 8%. Somit zeigt sich in der ersten Gruppe mit kurzem Aneurysmahals eine im Vergleich zu den anderen Gruppen leicht erhöhten Endoleakrate für FET1.

Die Korrelationsrechnung ergab eine sehr schwache negative Korrelation mit hoher Signifikanz (KE= -0,09, p=0,0002).

3.4.1.1.1.5 Aneurysmawinkel

Auch der Aneurysmawinkel wurde statistisch mit dem Vorkommen von FET1 geprüft, dabei zeigte sich ebenfalls eine schwache Korrelation der Größe des Winkels mit dem Auftreten von FET1 (mit einem Korrelationskoeffizienten von KE=0,18) und ausreichender Signifikanz (p=0,04).

3.4.1.1.2 FET1 und Aneurysmasackdiameter

Die Größe des präoperativen Aneurysmasackes wurde bezüglich einer Korrelation mit FET1 geprüft. Dabei zeigte sich eine schwach positive Korrelation (Korrelationskoeffizient von KE=0,2) mit hoher Signifikanz (p=0,014).

Im Vergleich mit den in Kapitel 3.3.2.1 eingeteilten Gruppen konnte folgendes beobachtet werden: In der ersten Gruppe mit Aneurysmasackdiametern unter 50 mm traten 2 FET1 mit einer Rate von 8% auf. Analog in der zweiten größten Gruppe bei 5 FET1 mit einer Rate von 7%. In Gruppe 3 trat nur 1 Frühendoleak Typ 1 auf entsprechend 4%. In der vierten Gruppe traten 6 FET1 mit einer Rate von 22% auf. Das deutet auf ein gehäuftes Auftreten von FET1 bei sehr großen Aneurysmasackdiametern >70 mm hin.

3.4.1.1.3 FET1 und Morphologie der Beckenachse

3.4.1.1.3.1 Iliakales Kinking

Für die Bestimmung der Endoleakrate in Abhängigkeit des Kinkings der Iliakalgefäße wurden die korrespondierenden Gruppengrößen beider Seiten zusammengefasst.

In der Gruppe Grad 0 traten insgesamt 7 FET1 mit einer Rate von 6% auf. In der Gruppe Grad 1 wurden 10 FET1 mit einer Rate 8% beobachtet. In der Grad 2 Gruppe wurden 11 FET1 mit einer Rate von 19% dokumentiert. Somit zeit sich eine erhöhte FET1 Rate in der Gruppe mit Kinking über 90°.

3.4.1.1.3.2 AIC-Diameter

Für die Berechnung einer Korrelationsbeziehung zwischen dem Diameter der AIC und dem Auftreten eines FET1 wurden beide Seiten zusammengefasst. Dabei zeigte sich eine schwache Korrelation des AIC-Diameters mit dem Auftreten von FET1 (mit einem Koeffizienten von KE=0,21) mit guter Signifikanz (p=0,014). Allerdings bestand kein wesentlicher Unterschied der Endoleakrate bei Patienten mit einer aneurysmatischen AIC (Diameter mindestens 20 mm) und ohne AIC-Aneurysma.

3.4.1.2 Frühendoleak Typ 2

Das Auftreten eines FET2 wurde statistisch mit der Größe des präoperativen Aneurysmasackes korreliert. Eine minimale Korrelation der beiden Parameter zeigte statistisch keine Signifikanz (p=0,4).

3.4.2 Frühkomplikationen

Innerhalb der ersten 30 Tage nach Implantation wurden bei insgesamt 42 Patienten 47 Komplikationen beobachtet, wobei bei fünf Patienten 2 Frühkomplikationen simultan auftraten. Somit traten bei insgesamt 25% aller Patienten Komplikationen auf. Bei 32 Patienten traten Komplikationen auf, die direkt oder indirekt durch die Implantation der Prothese verursacht wurden, dazu gehören Graft-verursachte Komplikationen, Graft-assoziierte Komplikationen und Wundheilungsstörungen als postoperative Komplikation. Dies entspricht einer Komplikationsrate von 19%. Sonstige Komplikationen, die bei 7% der Patienten auftraten, sind Ereignisse, die im zeitlichen Zusammenhang mit der Implantation standen, aber nicht von ihr verursacht wurden.

Frühkomplikationen, die in den ersten 30 Tagen nach Implantation auftraten, sind in Abbildung 19 veranschaulicht.

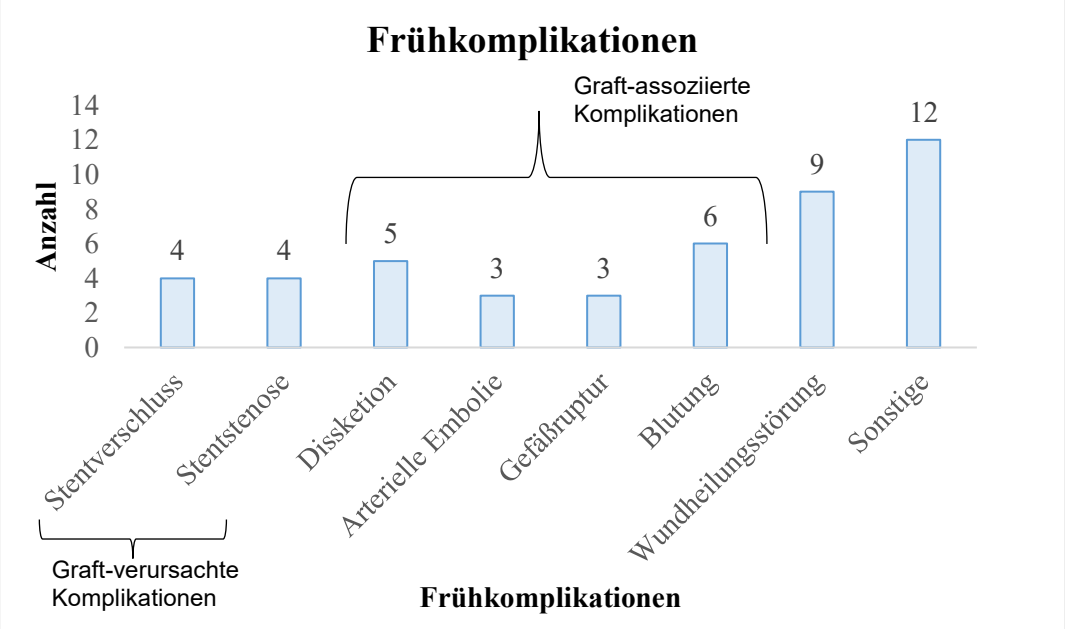

Abbildung 19: Anzahl und Art der dokumentierten Frühkomplikationen in den ersten 30 Tagen nach Implantation bei allen in der Studie eingeschlossenen Patienten.

Graft-verursachte Komplikationen wurden in Stentstenose und Stentverschluss aufgeschlüsselt, Graft-assoziierte Komplikationen wurden ebenfalls in ihren Untergruppen Dissektion, Arterielle Embolie, Gefäßruptur und Blutung dargestellt. Sonstige Komplikationen, die im zeitlichen Zusammenhang mit der Implantation standen, waren: dreimal eine Darmischämie, ein Apoplex, dreimal ein Nicht-ST-Hebungsinfarkt, zweimal eine akute Kreislaufinsuffizienz, zweimal akutes Nierenversagen und einmal der Tod nach ST-Hebungsinfarkt.

3.4.2.1 Aneurysmaruptur als Aneurysma-verursachte Komplikation

Bei keinem der Patienten trat 30 Tage nach Implantation eine Aneurysmaruptur auf.

3.4.2.2.Graft-verursachte Komplikationen

Insgesamt trat achtmal ein Stentverschluss oder eine Stentstenose auf. Im Folgenden werden diese mit ausgewählten morphologischen Parametern korreliert.

3.4.2.2.1 Mindestdiameter der Aortenbifurkation

Ein möglicher Zusammenhang von Stentverschlüssen/-Stenosen und dem Mindestdiameter der Aortenbifurkation wurde statistisch geprüft. Eine sehr schwache negative Korrelation (KE=-0,02) zeigte statistisch keine Signifikanz (p=0,4).

3.4.2.2.2 Iliakales Kinking

Darüber hinaus konnte folgendes in Zusammenhang mit dem Kinking der Beckengefäße beobachtet werden: In Gruppe Grad 0 zeigte sich eine Frühstenose des linken Beinchens, entsprechend 2%. In Gruppe Grad 1 trat rechtsseitig ein Stentverschluss und eine Stentstenose auf mit einer Rate von jeweils 2% auf, links zwei Frühverschlüsse mit einer Rate von 3% und eine Stenose mit einer Rate von 2%.

In der Grad 2 Gruppe konnte rechtsseitig ein Stentverschluss dokumentiert werden mit jeweils einer Rate von 5%, links zwei Frühstenosen mit einer Rate von 6%. Somit zeigt die Gruppe mit Kinking über 90° ein leicht erhöhtes Vorkommen von Stentverschlüssen und Stenosen von insgesamt 11% bezogen auf die Summe der AIC.

3.4.2.2.3 AIC-Diameter

Der Diameter der AIC wurde bezüglich des Auftretens von Stentverschlüssen und Stentstenosen statistisch überprüft, wobei die jeweilige Seite der Komplikation und des Diameters beachtet wurde. Dabei zeigte sich keine Korrelation. Zwar zeigten die Diameter bei Patienten mit Komplikationen einen etwas kleinen Diameter von 17 mm +/- 2,5 mm im Vergleich zur Negativgruppe (18,3 mm +/- 6,6mm) allerdings ohne Signifikanz ($p>0,05$). Auch bei aneurysmatischen AIC mit Diametern von mindestens 20 mm konnte kein erhöhtes Auftreten von Stentverschlüssen oder Stenosen beobachtet werden.

3.4.2.3 Graft-assoziierte Komplikationen

Bei 10% aller Patienten wurde eine Verletzung der arteriellen Zugangswege beobachtet (wie Gefäßdissektion oder Blutung), bei 2% der Patienten trat eine arterielle Embolie auf. 6% der Patienten zeigten eine Wundheilungsstörung nach Operation.

3.5 Postoperativer Langzeitverlauf

3.5.1 Gemessene Parameter

Aufgrund des retrospektiven Charakters der Studie erfolgten die Nachsorgeuntersuchungen in stark unterschiedlichen Zeitabständen über einen Gesamtzeitraum von sieben Jahren zwischen 2007 und 2014. Allerdings wurde nur bei drei Patienten die letzte Untersuchung nach sieben Jahren durchgeführt, bei sieben Patienten wurde eine Untersuchung nach sechs Jahren durchgeführt, bei neun Patienten wurde eine Untersuchung nach fünf Jahren durchgeführt und bei zehn Patienten wurde eine Follow-Up CT nach vier Jahren durchgeführt.

Bei 20 Patienten wurde eine Untersuchung nach drei Jahren durchgeführt, bei 33 Patienten eine Untersuchung nach zwei Jahren und bei 51 Patienten eine Untersuchung nach einem Jahr. Das erste Jahr nach Implantation wurde eingeteilt in eine Woche nach Implantation (in diesem Zeitraum wurden 83 Patienten untersucht), drei Monate nach Implantation (in diesem Zeitraum wurden 48 Patienten untersucht) und sechs Monate nach Implantation (mit 38 Patienten).

Für den Verlauf wurden die Kontrollen ab drei Monaten postoperativ berücksichtigt. Dies erfolgte insgesamt bei 88 Patienten. Die mittlere Follow-Up Zeit betrug 28,8 + / - 24 Monate.

3.5.1.1 Veränderung der Gefäßmorphologie

3.5.1.1.1 Veränderung der Aneurysmahalsform

Die Form des Aneurysmahalses wurde in den Follow-Up-Untersuchungen bestimmt und mit dem präoperativen Status verglichen.

Dabei wurden wie bereits erwähnt die Daten von insgesamt 88 Patienten, die sowohl eine präoperative als auch postoperative CT-Untersuchung nach mindestens drei Monaten erhalten haben, berücksichtigt.

Die Häufigkeitsverteilung der Aneurysmahalsformen der im Follow-Up ausgewerteten Patienten zeigt präoperativ bei 9% (acht Patienten) einen trichterförmigen Aneurysmahals, bei 34% (29 Patienten) einen geraden Aneurysmahals, bei 53% (47 Patienten) einen konischen Aneurysmahals und bei 4% (4 Patienten) einen stark konischen Aneurysmahals.

Dabei konnte beobachtet werden, dass von den acht ursprünglich trichterförmigen Aneurysmahälsen sich die Halsform in den Kontrolluntersuchungen bei drei Patienten in gerade und zwei weiteren Patienten in konisch umgewandelt hatte. Von ursprünglich 29 geraden Aneurysmahälsen zeigten 19 eine Dynamik und wurden konisch, was einer Rate von 65% entspricht. Zwei Aneurysmahälse wurden im Verlauf trichterförmig. Von den 47 präoperativ als konisch eingestuften Aneurysmahälsen wurden sechs im Verlauf gerade (12%) und einer stark konisch. Bei den ursprünglich stark konischen Aneurysmahälsen konnte keine Dynamik bezüglich der Form beobachtet werden.

Abbildung 20 zeigt die Anzahl der statischen und dynamischen Aneurysmahalsformen.

Vergleicht man die Patienten, die eine Dynamik in der Aneurysmahalsform aufzeigten mit dem Gesamtkollektiv, so zeigten insgesamt 37% der Patienten eine Veränderung der Aneurysmahalsform im Langzeitverlauf.

Von diesen 33 Patienten zeigten insgesamt 27 (82%) ein positives ΔNA im Sinne einer ebenfalls bestehenden Zunahme des Gefäßdiameters um im Mittel 3 mm +/- 3 mm.

Von den restlichen 55 Patienten, die keine Dynamik in der Aneurysmahalsform aufzeigten, wurde bei 44 Patienten ebenfalls ein positives ΔNA bestimmt (entsprechend 80% der Patienten) mit einer Größenzunahme im Schnitt um 2,2 mm +/- 0,5.

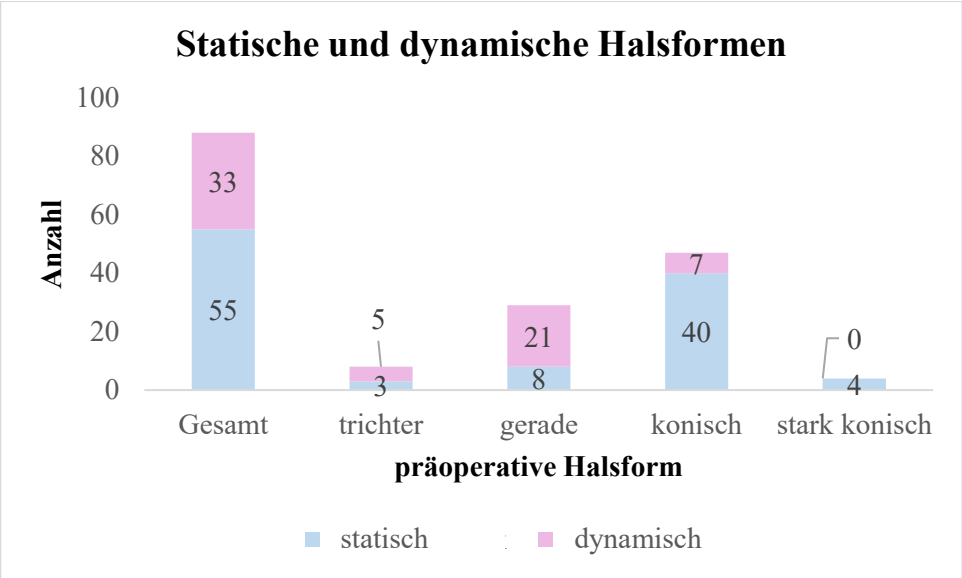

Abbildung 20: Der erste Balken zeigt die Gesamtanzahl der Halsformen, die im Langzeitverlauf ihre Form veränderten (dynamisch) sowie der Halsformen, die im Langzeitverlauf ihre Form beibehielten (statisch). Die weiteren Balken zeigen die Anzahl der dynamischen und statischen Halsformen aufgeschlüsselt nach ihrer präoperativen Form.

Drei Viertel der dynamischen Aneurysmahalsformen zeigten eine Tendenz zur Veränderung ihrer Form in konisch (oder gerade bei ehemals trichterförmigen Hälsen). In Abbildung 21 ist die Anzahl der Halsformen präoperativ und Anzahl der Halsformen in der Enduntersuchung dargestellt. Es zeigt sich eine Verschiebung der Häufigkeit der Halsformen zugunsten konischer (und stark konischer Halsformen) im Langzeitverlauf.

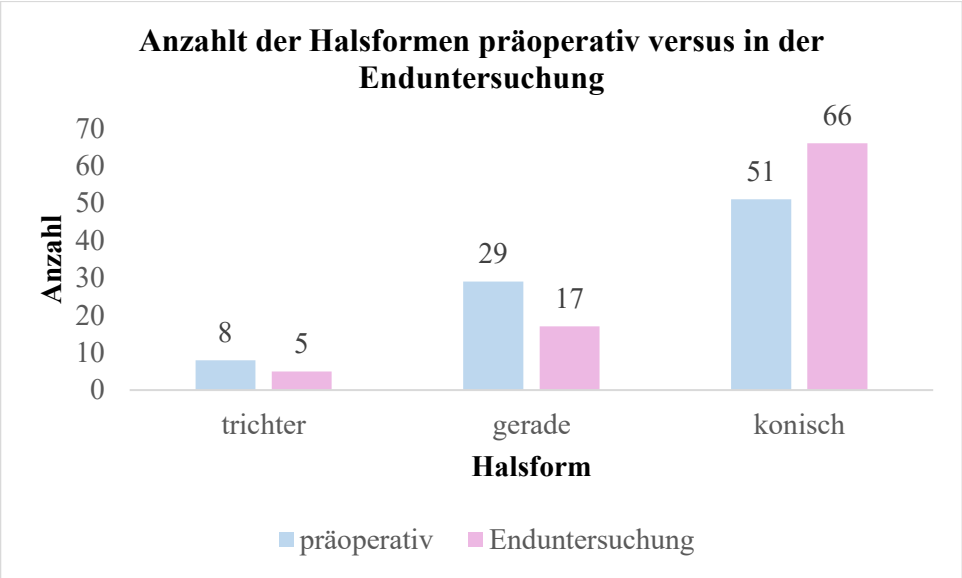

Abbildung 21: Anzahl der unterschiedlichen Halsformen detektiert im präoperativen Computertomogramm (blaue Balken) sowie Anzahl der unterschiedlichen Halsformen detektiert im letzten verfügbaren Computertomogramm in der Enduntersuchung (rosa Balken).

3.5.1.1.2 Veränderung des Halsdiameters auf Höhe der Nierenarterien

Der Halsdiameter auf Höhe der Nierenarterien wurde bei allen Verlaufsuntersuchungen ausgemessen. Anschließend wurde die Differenz zum präoperativen Diameter ausgerechnet und als ΔNA dokumentiert. Ein negativer ΔNA bedeutete eine Größenregression des Diameters im Verlauf, ein ΔNA= 0 eine Größenkonstanz und ein positiver ΔNA entspricht einer Zunahme des Diameters im Vergleich zum voroperativen Status.

Dabei zeigten 17 Patienten (19% der Patienten) eine Konstanz oder Größenabnahme des Diameters im Verlauf (davon zwölf Patienten mit einer Größenkonstanz und fünf Patienten mit einer Größenregression). Die Größenregression betrug allerdings maximal 0,5 mm was, im Rahmen einer Messungenauigkeit auch als Größenkonstanz gewertet werden könnte.

Bei 71 Patienten (81% der Patienten) konnte ein positives ΔNA verzeichnet werden, d.h. der Gefäßdiameter auf Höhe der Nierenarterien verzeichnete im Verlauf eine Größenzunahme. Dabei zeigte sich eine durchschnittliche Größenzunahme von 1 mm +/- 1 mm pro Jahr, wobei der maximale Größenzuwachs 3 mm und der minimale Größenzuwachs 0 mm pro Jahr war. Insgesamt zeigte sich im Gesamtverlauf ein mittlerer Diameterzuwachs von 2,8 mm +/- 1,7 mm.

Eine statistisch schwache Korrelation (KE=0,1) zwischen der Größe des Diameterzuwachses und dem präoperativ gemessenen Diameter zeigte keine Signifikanz

(p=0,27). Statistisch besteht keine signifikante Korrelation zwischen der Veränderung der Aneurysmahalsform und einem positiven ΔNA (p=0,5).

3.5.1.1.3 Veränderung der AIC-Diameter

Bei der Anzahl der Patienten, bei denen der maximale AIC-Diameter im Zeitverlauf ausgemessen wurde, ergab sich eine Seitendifferenz, da nur die Seite ausgemessen wurde, die ein Prothesenbeinchen enthielt. Bei monoiliakalen Prothesen wurde also nur die Prothesenseite ausgemessen. Die Werte wurden anschließend vom präoperativ ausgemessenen Maximaldiameter der AIC subtrahiert und als ΔAICre beziehungsweise ΔAICli notiert.

Dabei konnte beobachtet werden, dass rechtsseitig ein positives ΔAICre bei 55 Patienten (64%) in der letzten erfassten Untersuchung festgestellt wurde. Bei 15% der Patienten (13 Patienten) ergab sich ein ΔAICre=0, also keine Änderung des Diameters im Verlauf. Bei 17 Patienten (29%) ergab sich ein negatives ΔAICre mit einem größenrückläufigen Diameter.

Linksseitig zeigten 57 Patienten (74%) eine Größenzunahme des AIC-Diameters im Langzeitverlauf mit positivem ΔAICli, 13% der Patienten (10 Patienten) zeigten eine Größenkonstanz und 13% der Patienten eine Größenreduktion bei negativen ΔAICli.

Insgesamt wurde bei 37 Patienten eine Größenprogredienz der Diameter der AIC beidseits beobachtet. Bei insgesamt 41 Patienten bestand eine einseitige Größenprogredienz der AIC, bei 21 Patienten der AIC rechts, wobei vier dieser Patienten eine monoiliakale Prothese rechts implantiert bekamen. 20 dieser Patienten zeigten einen Größenprogredienten AIC-Diameter links inklusive eines Patienten mit monoiliakaler Prothese links. Bei zehn Patienten wurde keine Größenprogredienz der AIC-Diameter beidseits beobachtet.

Der mittlere Größenprogress der positiven ΔAIC in der Enduntersuchung war 2,9 mm +/- 1,7 mm links und 3,1 mm +/- 2,5 mm rechts, wobei jährlich ein ungefährer Größenzuwachs von 1,5 mm +/- 2 mm verzeichnet wurde. Die präoperativen Diameter der Patienten mit positivem ΔAIC war im Mittel 16,7 mm +/- 3,5 mm rechts und 16,3 mm + /- 3,7 mm links.

Das negative ΔAIC war im Mittel -2,8 mm + / - 2,5 mm rechts und -3,2 mm +/- 3,7 mm links. Der mittlere präoperative AIC Diameter war 24,1 mm +/- 9,6 mm rechts und 23 mm +/- 9,7 mm links bei Patienten mit negativem ΔAIC.

Es zeigte sich eine negative Korrelation zwischen dem präoperativ gemessenen AIC-Diameter und dem ΔAIC in der Enduntersuchung (Korrelationskoeffizient KE=-0,4) mit sehr hoher Signifikanz (p<0,0001).

3.5.1.1.4 Dilatative Arteriopathie

Bei insgesamt 32% der Patienten wurde im Langzeitverlauf sowohl eine Größenprogredienz des Aneurysmahalsdiameters auf Höhe der Nierenarterien als auch der AIC beidseits beobachtet. Insgesamt 41% der Patienten zeigten eine zunehmende Dilatation des Aneurysmahalses und eine einseitige zunehmende Dilatation der AIC. Bei 9% der Patienten wurde eine isolierte Dilatation des Aneurysmahalses beobachtet und bei 17% der Patienten eine Dilatation einer oder beider AIC ohne Veränderung des Aneurysmahalses. Nur bei drei Patienten wurde keine Zunahme der Dilatativen Arteriopathie im Aneurysmahals und der AIC beobachtet. Abbildung 22 stellt die Anzahl der Patienten mit einer Zunahme der Gefäßdiameter dar.

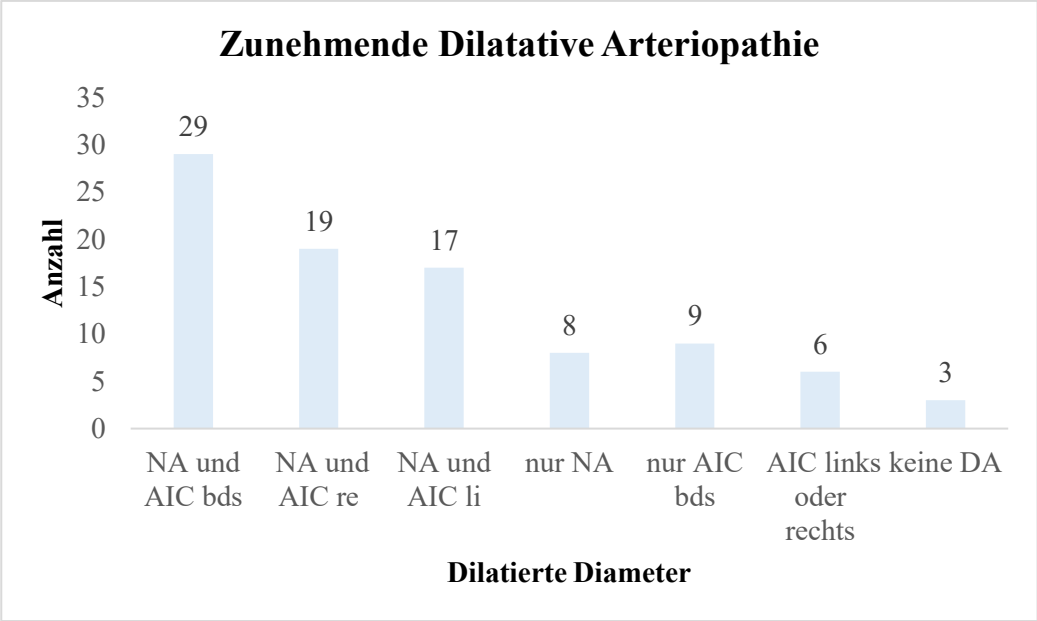

Abbildung 22: Anzahl der Patienten, bei denen im Langzeitverlauf eines oder mehrere Gefäße eine zunehmende Dilatation im Sinne einer zunehmenden Dilatativen Arteriopathie (DA) aufwiesen. Aufgeschlüsselt wurde hierbei auf die einzelnen Gefäße: NA=Halsdiameter auf Höhe der Nierenarterien, AIC bds =Diameter der Arteria iliaca communis beidseits, AIC re= Diameter der Arteria iliaca communis rechts, AIC li= Diameter der Arteria iliaca communis links

3.5.1.1.5 Veränderung des Aneurysmasackdiameters

Die Differenz zum präoperativen Diameter wurde bei allen Verlaufsuntersuchungen ermittelt und als ΔAS dokumentiert. Dabei zeigten 66 Patienten (entsprechend 75%) eine Konstanz oder Größenabnahme der Aneurysmasackgröße im Verlauf, davon 54 Patienten eine Größenabnahme und 12 Patienten eine Größenkonstanz des Aneurysmasackes.

Bei 22 Patienten (entsprechend 25%) konnte ein positives ΔAS verzeichnet werden, d.h. der Aneurysmasackdiameter erfuhr im Verlauf eine Größenzunahme. Dabei zeigte sich eine durchschnittliche Größenzunahme von 2,8 mm +/- 1,3 mm pro Jahr, wobei der maximale Größenzuwachs 4,3 mm und der minimale Größenzuwachs 1,25 mm pro Jahr war. Der Gesamtzuwachs in der Enduntersuchung betrug im Mittel 6,6 mm + / - 6,8 mm, wobei der maximale Größenzuwachs 33 mm und der minimale Größenzuwachs 2 mm betrug. Bei 11 Patienten betrug der Zuwachs mindestens 5 mm.

In Abbildung 23 ist die Verteilung der zunehmenden, konstanten und abnehmenden Aneurysmasäcke dargestellt.

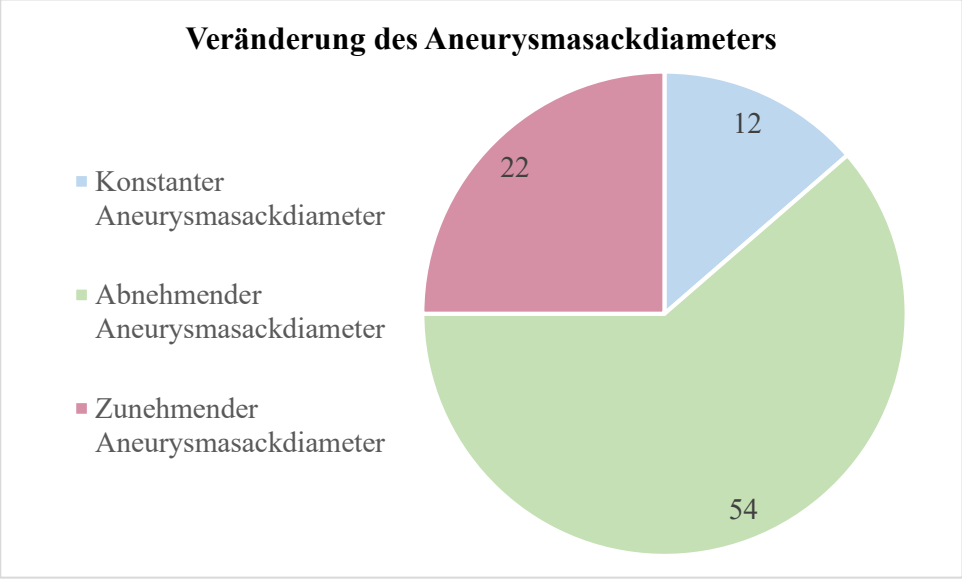

Abbildung 23: Anzahl der Patienten, die im Langzeitverlauf einen konstanten, abnehmenden und zunehmenden Aneurysmasackdiameter aufwiesen.

Ein Zusammenhang zwischen einem progredientem Aneurysmasack im Verlauf und dem präoperativ gemessenen Maximaldiameter des Aneurysmasackes bestand nicht. Der mittlere Maximaldiameter lag in der Positivgruppe bei 57 mm, bei der Null- und Negativgruppe bei

56 mm. Es besteht ebenfalls keine Korrelation zwischen der Zunahme der Dilatativen Arteriopathie und einer Zunahme des Aneurysmasackes im Langzeitverlauf.

3.5.1.2 Lokalisation der Prothese

Um eine mögliche Prothesenmigration im Zeitverlauf zu untersuchen, wurden drei Parameter bestimmt: der Abstand der Prothesenmarkierung des Hauptkörpers zu den Nierenarterien sowie der Abstand der Prothesenmarkierung der Prothesenbeinchen zur Iliakalbifurkation beidseits. Die Abstände wurden bei jeder Verlaufsuntersuchung achskorrigiert in coronaler Schnittführung bestimmt. Wie auch die Parameter davor wurden insgesamt 88 Patienten bezüglich des Abstandes ausgewertet, wobei die erste Untersuchung bei allen Patienten eine Woche nach Implantation erfolgte und als Baseline definiert wurde. Dabei zeigten zwei Patienten eine komplette Dislokation der Prothesenbeinchen mit konsekutiv operativer Prothesenbeinchenverlängerung. Diese zwei Patienten wurden nicht in die Messungen einbezogen und wurden innerhalb der Spätkomplikationen separat behandelt. Somit wurden die Daten von insgesamt 86 Patienten ausgewertet.

3.5.1.2.1 Abstand der Prothesenmarkierung zu den Nierenarterien

Im Verlauf wurden die ausgemessen Abstände zwischen der Markierung des Hauptkörpers und der Nierenarterien für jeden Patienten notiert und anschließend von der Baseline subtrahiert. Die Differenz wurde als ΔPNA dokumentiert. Positive ΔPNA Werte zeigen eine Migration der Prothese nach kaudal, so dass sich der Abstand der Prothese zu den Nierenarterien vergrößert. Bei einem Patienten wurden negative ΔPNA-Werte festgestellt, was daran lag, dass nach Frühendoleak vom Typ 1 mit sehr kurzem Aneurysmahals eine Prothesenverlängerung bis oberhalb der Nierenarterien erfolgen musste. 52 Patienten (59%) zeigten ein ΔPNA=0, das bedeutet keine Änderung der Prothesenposition des Hauptkörpers. 35 Patienten (41%) zeigten ein positives ΔPNA, der Mittelwert der positiven ΔPNA in der letzten verfügbaren Untersuchung lag bei 4,3 mm +/- 3 mm mit einem Maximalwert von 15 mm und dem Mindestwert von 1 mm, der durchschnittliche Größenzuwachs pro Jahr lag bei 1,1 mm +/- 0,6 mm, wobei der größte Zuwachs 5 mm und der kleinste 1 mm pro Jahr betrug. Bei insgesamt 7 Patienten wurde eine Migration von mehr als 5 mm in der Enduntersuchung verzeichnet.

Die Größe der maximalen Migration in der Enduntersuchung zeigte keine signifikante Korrelation mit der Größe des präoperativen Aneurysmahalsdiameters.

Es zeigte sich eine schwache positive Korrelation (Korrelationskoeffizient KE=0,3) der Größe der maximalen Migration in der Enduntersuchung mit der Größe der maximalen Zunahme des Aneurysmahalsdiameters im Langzeitverlauf mit hoher Signifikanz (p=0,015).

3.5.1.2.2 Abstand der Prothesenmarkierung zur Iliakalbifurkation

Bei sechs Patienten wurde eine monoiliakale Prothese eingebaut, davon vier mit rechtsiliakalem und zwei mit linksiliakalem Prothesenbeinchen. Dadurch ergibt sich eine leichte Seitendifferenz in der Gesamtmenge der Patienten bei der Bestimmung der Abstände.

Die Abstände der Beinchenmarkierung zur Iliakalbifurkation wurden zunächst ausgemessen und dann von der Baseline subtrahiert und als ΔPACre bzw. ΔPACli notiert.

Dabei wurden in der Enduntersuchung bei 28 Patienten (32%) ein ΔPACre=0 berechnet, also keine Migration der Prothese, bei 19 Patienten (24%) zeigte sich ein negatives ΔPACre, was bedeutet, dass das Prothesenbeinchen in Richtung Iliakalbifurkation gewandert ist. 37 Patienten (44%) zeigten ein positives ΔPACre, was bedeutet, dass das Prothesenbeinchen nach cranial Richtung Hauptkörper wanderte.

Linksseitig zeigte sich bei 24 Patienten (30%) ein ΔPACli=0, bei 18 Patienten (24%) ein negatives ΔPACli und bei 36 (46%) ein positives PACli.

Dabei ergab sich eine Gesamtmigration in der Enduntersuchung von 4 mm +/- 3 mm in Richtung Hauptkörper (positive ΔPAC) und 4,8 mm +/- 4mm nach distal (negative ΔPAC), wobei die durchschnittliche Jahresmigration bei 1 mm +/- 3 mm lag.

Die Gesamtmigration unabhängig von der Richtung betrug 4,1 mm + / - 3,4 mm rechts und 4,2 mm + / - 4,4 mm links. Dabei zeigten 20 Patienten (23%) eine Migration von mindestens 5 mm rechts und 15 Patienten (19%) eine Migration von mindestens 5 mm links, 5 Patienten (6%) zeigten eine Migration von mindestens 10 mm rechts und 7 Patienten (9%) links.

Zwischen der maximalen Migration der Beinchenprothese und dem maximalen AIC Diameter präoperativ bestand keine Korrelation. Zwischen der maximalen Migration der Beinchenprothese und dem maximalen Diameterzuwachs der AIC im Langzeitverlauf zeigte eine schwache Korrelation die knapp keine Signifikanz erreichen konnte (Korrelationskoeffizient KE=0,14, p=0,06).

3.5.1.2.3 Gesamtmigration

Von den untersuchten Patienten zeigten 19 Patienten (22%) weder eine Migration des Hauptkörpers noch eine Migration der Prothesenbeinchen im Langzeitverlauf. In Abbildung 24 ist die Häufigkeitsverteilung der Migration versus fehlender Migration der einzelnen Prothesenanteile bildlich dargestellt.

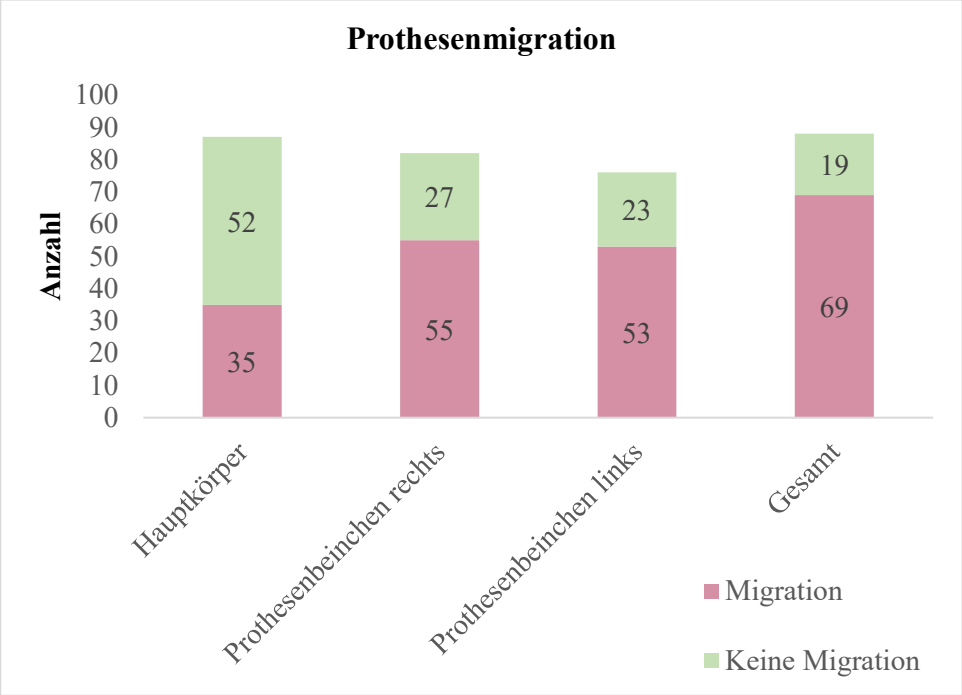

Abbildung 24: Anzahl der Patienten, bei denen im Langzeitverlauf eine Migration (rosa Balken) und keine Migration (grüner Balken) nur eines Teiles oder der gesamtem Prothese auftraten.

Bei insgesamt 31 Patienten (36%) konnte eine Veränderung der Lokalisation sowohl des Hauptkörpers als auch der Prothesenbeinchen verzeichnet werden, wobei bei 24 Patienten (28%) die gesamte Prothese (beide Prothesenbeinchen bei biiliakaler Prothese plus Hauptkörper, oder ein Beinchen bei monoiliakaler Prothese plus Hauptkörper) ihre Lokalisation veränderten. Bei sieben Patienten (8%) wurde eine einseitige Migration eines Prothesenbeinchens und des Hauptkörpers beobachtet. Drei Patienten zeigten eine isolierte Migration des Prothesenhauptkörpers. 33 Patienten (38%) zeigten eine Migration der Prothesenbeinchen ohne Veränderung der Lage des Hauptkörpers, wobei bei 23 Patienten (26%) mit einer biiliakalen Prothese beide Beinchen eine Migration aufwiesen und bei

sieben Patienten mit einer biiliakalen Prothese nur ein Prothesenbeinchen seine Lokalisation im Verlauf veränderte.

3.5.2 Spät-Endoleak

Alle anfangs in die Studie eingeschlossenen 168 Patienten wurden bezüglich des Auftretens von Spätendoleaks ausgewertet, wobei sowohl die Follow-Up-CT-Untersuchungen erneut ausgewertet wurden (durchgeführt bei 88 Patienten), als auch die in der Nachsorge durchgeführten Duplex- und Kontrastmittelsonographien. Von den ursprünglich 168 Patienten wurden 45 Patienten nach 30 Tagen nicht wieder vorstellig, diese gelten als lost-to Follow-Up. Daraus ergibt sich ein neues Kollektiv von 123 Patienten, die im Langzeitverlauf später als 30 Tage nach Implantation vorstellig wurden.

Ein Spätendoleak lag vor, wenn später als 30 Tage nach Intervention das Auftreten eines Endoleaks dokumentiert wurde. Das früheste Spätendoleak wurde nach 3 Monaten detektiert. In Abbildung 25 sind alle beobachteten Spätendoleaks mit ihrer Auftretungshäufigkeit nach Typ geordnet dargestellt. Bei insgesamt 25 Patienten wurde im Langzeitverlauf ein Endoleak diagnostiziert, wobei bei 7 Patienten ein Spätendoleak vom Typ 1 (SET1) und bei 18 der Patienten ein Spätendoleak vom Typ 2 (SET2) beobachtet wurde. Ein Endoleak vom Typ 3 und vom Typ 4 wurden nicht gefunden. Alle Typ-1 Endoleaks wurden im CT diagnostiziert oder bestätigt. Von den 18 gefundenen Typ 2 Spätendoleaks, wurden 8 ausschließlich sonographisch diagnostiziert und verfolgt, bei 10 der Patienten wurde eine weitergehende CT-Diagnostik durchgeführt.

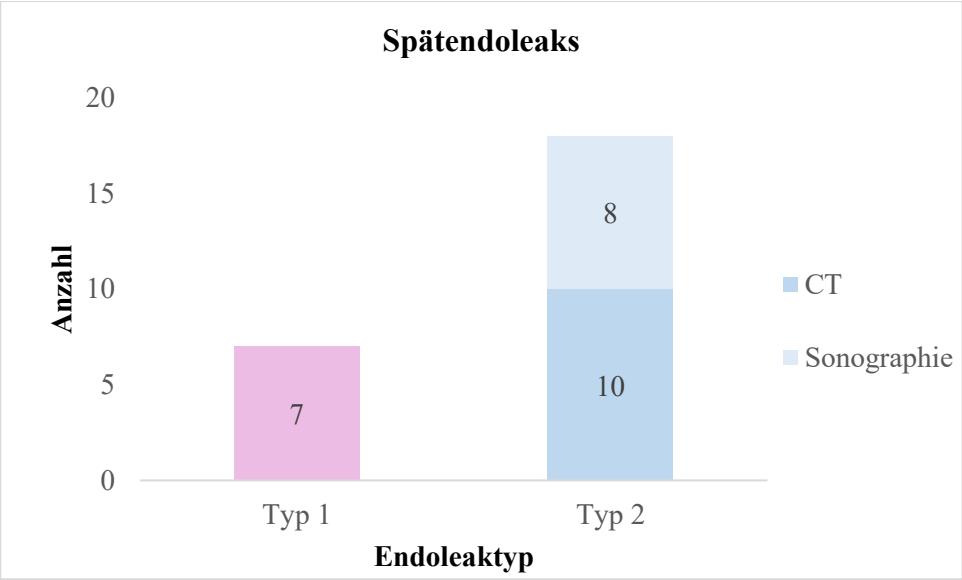

Abbildung 25: Anzahl dokumentierter Spätendoleaks nach Implantation (>30 Tage) aufgeschlüsselt nach Endoleaktyp. Die Häufigkeit des Typ 2 Endoleaks wurde zusätzlich unterteilt in im Computertomogramm (CT) beobachteten Endoleaks (dunkelblau) und sonographisch detektierten Endoleaks (hellblau). Alle Typ 1 Endoleaks wurden im Computertomogramm detektiert.

In Abbildung 26 ist die Häufigkeit einer notwendigen Therapie des Spätendoleaks bildlich dargestellt. Insgesamt bedurften alle der SET1 (100%) einer Therapie, interventionell oder operativ. 27% der SET2 bedurften einer interventionellen oder operativen Versorgung.

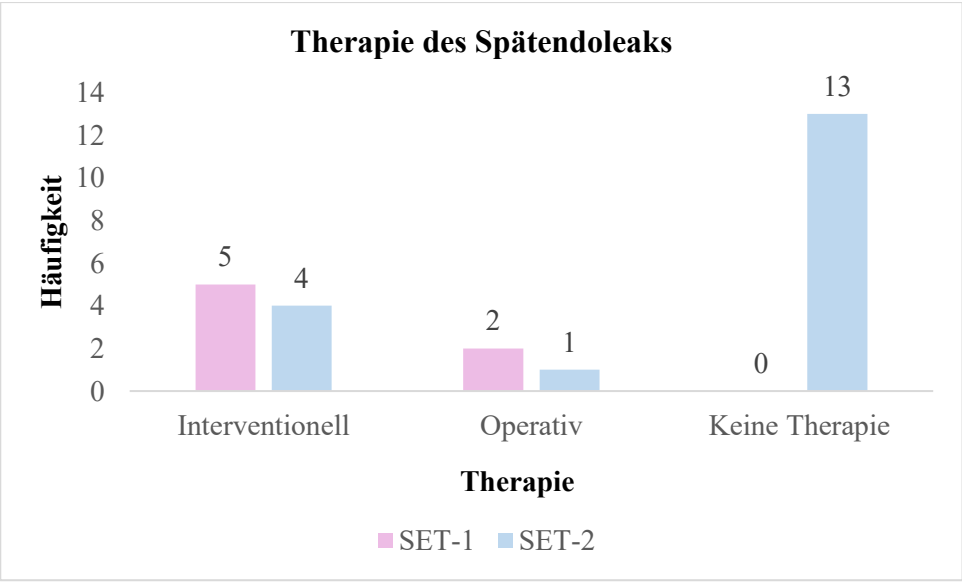

Abbildung 26: Anzahl und Art der notwendigen Therapien bei Patienten bei denen ein Typ 1 Spätendoleak (SET-1) oder ein Typ 2 Spätendoleak (SET-2) diagnostiziert wurde.

3.5.2.1 SET1 und präoperative Gefäßmorphologie

Im Folgenden werden die Zusammenhänge zwischen dem Auftreten eines SET1 und ausgewählten präoperativ bestimmten Parametern des Aneurysmas untersucht. Hierfür wurden die Daten der 88 Patienten ausgewertet, die ein CT im Follow-Up erhielten.

3.5.2.1.1 SET1 und Aneurysmahals

3.5.2.1.1.1 Aneurysmahalsform

Die präoperative Halsform wurde auf ein vermehrtes Auftreten eines SET1 überprüft. In der Gruppe der geraden Aneurysmahälse wurden drei SET1 dokumentiert (10%), in der Gruppe der konischen Aneurysmahälse und stark konischen wurden 4 SET1 dokumentiert (8%) (drei SET1 bei konisch, ein SET1 bei stark konisch). In der Gruppe der trichterförmigen Aneurysmahälse wurde kein SET1 gefunden. Es konnte kein signifikant erhöhtes Auftreten eines SET1 bei einer bestimmten präoperativen Halsform beobachtet werden. Auch konnte eine Untersuchung bezüglich einer konischen oder stark konischen Halsform und dem Auftreten von SET1 keine Signifikanz zeigen (p=0,3).

3.5.2.1.1.2 Aneurysmahalsdiameter auf Höhe der Nierenarterien

Das Auftreten eines SET1 wurde mit dem präoperativen Halsdiameter auf Höhe der Nierenarterien korreliert. Dabei zeigte sich keine Korrelation (KE=0,001).

3.5.2.1.1.3 Proximaler Halswinkel

Die Größe des Aneurysmahalswinkels wurden ebenfalls mit dem Auftreten von SET1 verglichen, dabei zeigte sich eine schwache Korrelation mit einem Korrelationskoeffizienten von KE=0,14 mit guter Signifikanz von p=0,02.

3.5.2.1.1.4 Aneurysmahalslänge

Ein statistisch signifikanter Zusammenhang zwischen der Aneurysmahalslänge und dem Auftreten eines SET1 wurde nicht aufgezeigt (KE=0,04, p=0,6).

3.5.2.1.1.5 Aneurysmawinkel

Die Größe des Aneurysmawinkels wurden ebenfalls mit dem Auftreten von SET1 verglichen, dabei zeigte sich eine schwache Korrelation mit einem Korrelationskoeffizienten von KE=0,2 und hoher Signifikanz (p=0,006).

3.5.2.1.2 SET1 und Aneurysmasackdiameter

Ein Zusammenhang zwischen dem Auftreten eines SET1 und dem präoperativ gemessenen Maximaldiameter des Aneurysmasackes wurde geprüft, dabei zeigte sich keine signifikante Korrelation (KE=0,08, p=0,2). Auch zeigte die Gruppe mit sehr großen Diametern kein signifikant erhöhtes Vorkommen von SET1. In der Gruppe der Aneurysmasackdiameter >70 mm betrug die SET1-Rate 7% (der anderen Gruppen 5%).

3.5.2.1.3 SET1 und Beckenachse

3.5.2.1.3.1. Iliakales Kinking

Für die Untersuchung eines Zusammenhangs zwischen dem iliakalen Kinkinggrad und dem Auftreten eines SET1 wurden beide Seiten in korrespondierenden Gruppen zusammengefasst. Dabei zeigte die Gruppe mit Grad 0 insgesamt fünf SET1 mit einer Rate von 5%, die Gruppe mit Grad 1 zeigte vier SET1 (eine Rate von 3%) und in der Gruppe mit Grad 2 wurden insgesamt vier SET1 (7%) dokumentiert. Somit war die Rate der Endoleaks in der Gruppe Grad 2 minimal, aber nicht signifikant erhöht.

3.5.2.1.3.2 AIC-Diameter

Für die Korrelationsrechnung zwischen dem Auftreten eines SET1 und dem maximalen AIC-Diameter wurden beide Seiten zusammengefasst. Es zeigte sich keine Korrelation mit dem Auftreten eines SET1 (KE=0,003). Auch die Patientengruppe, die einen

aneurysmatischen AIC-Diameter von mindestens 20 mm aufwiesen, zeigte kein erhöhtes Auftreten von SET1.

3.5.2.2 SET1 und Veränderung der Gefäßmorphologie

Im Folgenden wurde geprüft, ob eine Veränderung des Gefäßmorphologie im Langzeitverlauf eine signifikante Korrelationsbeziehung mit dem Entstehen eines SET1 aufzeigt.

3.5.2.2.1 SET1 und Veränderung der Aneurysmahalsform

In der Gruppe der statischen Aneurysmahälse wurden 4 Set1 (7%) beobachtet, in der Gruppe der dynamischen Aneurysmahälse zeigten sich 3 Set1 (9%). Es zeigte sich keine signifikante Korrelation zwischen einer generellen Veränderung der Halsform und dem Auftreten eines SET1. Allerdings wurde bei 5 von den 7 SET1 bei Entstehung des Endoleaks ein konischer oder stark konischer Aneurysmahals beobachtet. Bei einem bestand ein trichterförmiger Hals, bei einem ein gerader Hals. Dennoch ergibt sich kein signifikanter Zusammenhang zwischen dem Entstehen eines SET1 und einem konischen Hals bei Entstehung (p=0,5).

3.5.2.2.2 SET1 und Zunahme der dilatativen Arteriopathie

Im Folgenden wurde geprüft, ob das Auftreten eines SET1 und eine zunehmende Dilatative Arteriopathie eine statistisch signifikante Korrelation aufweisen.

Es wurde ausgewertet, ob ein Zusammenhang zwischen der Zunahme des Aneurysmahalsdiameters im Langzeitverlauf und dem Auftreten von SET1 bestand. Von den 71 Patienten, bei denen sich im Verlauf eine Zunahme des Aneurysmahalsdiameters zeigte, trat bei sechs Patienten ein SET1 auf. In der Gruppe der negativen ΔNA und ΔNA=0 trat kein SET1 auf. Bei der sehr kleinen Gruppe der statischen Aneurysmahalsdiameter konnte eine Korrelationsrechnung keine ausreichende Signifikanz zeigen (p=0,6). Zum Zeitpunkt der Diagnose des SET1 zeigten die Patienten ein positives ΔNA von im Durchschnitt 1,5 mm + / - 0,8 mm, somit kein vermehrtes Wachstum des Halsdiameters im Vergleich zur Gruppe ohne Endoleak in der letzten verfügbaren Untersuchung (2,8 mm +/- 1,7 mm).

Zusätzlich wurde statistisch geprüft ob eine positive Korrelation zwischen dem Auftreten eines SET1 und einer Zunahme des AIC-Diameters im Verlauf bestand. Die Patienten die ein SET1 im Verlauf entwickelten zeigten im Vergleich zur Negativgruppe eine diskret höhere Größenzunahme des Diameters von 3,6 mm + / - 1,3 mm, die Gruppe ohne Endoleak 2,7 mm + / - 1,7 mm. Eine signifikante Korrelation konnte allerdings nicht gezeigt werden (p=0,4).

Bei insgesamt 29 von 88 Patienten konnte eine generell zunehmende dilatative Arteriopathie beobachtet werden mit im Verlauf zunehmenden Diametern des Aneurysmahalses und der AIC beidseits. Bei diesen Patienten traten insgesamt drei SET1 auf mit einer Rate von 10% auf. Statistisch zeigten Patienten, die eine Dilatation aller gemessenen Gefäße aufwiesen, keinen Unterschied zu Patienten, bei denen nur eines oder zwei der Gefäße im Verlauf an Durchmesser zunahmen.

3.5.2.2.3 SET1 und Aneurysmasackprogredienz

Ebenfalls wurde geprüft, ob ein Zusammenhang zwischen der Zunahme des Aneurysmasackes im Langzeitverlauf und dem Auftreten von Spätendoleaks vom Typ 1 bestand. Bei vier der 22 Patienten mit zunehmenden Aneurysmasackdiameter im Verlauf wurde ein Endoleak vom Typ 1 diagnostiziert, entsprechend 18%, in der Gruppe der Patienten mit konstanten oder größenregredienten Aneurysmasack wurden 3 SET1 beobachtet, entsprechend 5%. Die Berechnung der Korrelation ergibt eine positive ausreichend signifikante Korrelation zwischen dem Vorkommen von SET1 und einer Aneurysmasackzunahme (Korrelationskoeffizient 0,4; OR= 4,6; p=0,04).

Bezüglich der Größe des positiven ΔAS zeigte von den 22 Patienten mit Aneurysmasackzunahme die Gruppe mit SET1 eine mittlere Größenzunahme des Aneurysmasackes um 10 mm + / - 7 mm, die Gruppe ohne Endoleak 6 mm + / - 7 mm, somit zeigte die Gruppe mit Endoleak ein größeres Wachstum.

3.5.2.3 SET1 und Migration der Prothese

Um einen möglichen Zusammenhang zwischen dem Auftreten von SET1 und der Prothesenmigration besteht zu prüfen, wurden zwei Prüfungen durchgeführt:

Zunächst wurde geprüft ob zwischen der Migration des Hauptkörpers ein Zusammenhang mit dem Entstehen eines SET1 besteht. In der Gruppe der Patienten mit Migration entstanden 4 SET1 mit einer Rate von 11%, in der Negativgruppe bestanden 3 SET1 mit einer Rate von 5%. Die Berechnung der Korrelation ergab eine leichte positive Korrelation (Korrelationskoeffizient: 0,2, OR=2,1) des Entstehens eines SET1 und Migration des Hauptkörpers ohne Signifikanz (p= 0,37). Eine Korrelation bezüglich der Größe der Migration und dem Entstehen eines SET1 konnte ebenfalls nicht gezeigt werden (KE=0,001). Bei den Patienten, die eine Migration des Prothesenhauptkörpers mehr als 5 mm in der Enduntersuchung zeigten, wurde kein SET1 verzeichnet.

Weiterhin wurde untersucht ob die Migration der Prothesenbeinchen mit dem Entstehen eines SET1 zusammenhängt: In der Gruppe ohne Migration der Prothesenbeinchen entstand kein SET1. In der Gruppe, die eine Migration zumindest eines Beinchens zeigte, traten alle 7 SET1 auf entsprechend einer Rate von 13%. Eine Odds Ratio konnte aufgrund der Null-Division nicht ausgerechnet werden, ein Näherungswert ergab eine positive Korrelation (Korrelationskoeffizient: 0,4) allerdings mit knapp keiner ausreichenden Signifikanz (p=0,075). Eine signifikante Korrelation bezüglich der Größe der Migration und dem Entstehen eines SET1 konnte nicht gezeigt werden. Von den 7 SET1 wurden 2 in der Gruppe der Patienten gefunden, die eine Migration um mindestens 5 mm aufzeigten, entsprechend 9% (Negativgruppe 4%). Auch hier ergab eine Korrelationsberechnung keine Signifikanz (p=0,6).

Eine Gesamtmigration der Prothese (Mindestens ein Prothesenbeinchen und Hauptkörper) zeigten 4 Patienten ein SET1 entsprechend 10%, bei Patienten mit nur einem migrierten Prothesenteil dagegen 6%. Die Berechnung der Odds Ration zeigte keine Signifikanz (p=0,25, OR=1,9).

3.5.2.2 SET2 und Aneurysmasack

Von den 18 Patienten, die im Langzeitverlauf ein SET2 entwickelten, konnten nur die Patienten bezüglich der Aneurysmamorphologie statistisch ausgewertet werden, bei denen ein CT durchgeführt wurde.

Es konnte keine Korrelation des präoperativen Aneurysmasackdiameters mit dem Auftreten eines SET2 gezeigt werden (KE=-0,03). Auch die Betrachtung der Aneurysmasack-Gruppen

zeigte kein erhöhtes Vorkommen von SET2 bei sehr großen Diametern. Die größte Endoleakrate von 19% lag bei den Diametern zwischen 50 mm und 60 mm.

Von den 22 Patienten, bei denen im Verlauf eine Zunahme des Aneurysmasackes auftrat, zeigten neun Patienten ein persistierendes Endoleak vom Typ 2, ohne weitere Komplikationen zu entwickeln. Nur 1 der CT-graphisch detektierten SET2 war in der Gruppe der Größenkonstanten Aneurysmasäcke zu finden. Die weiteren 8 sonographisch detektierten SET2 zeigten laut Untersuchungsbefund keine signifikante Größenzunahme des Aneurysmasackes, dieser konnte allerdings im Rahmen der retrospektiven Studie nicht verifiziert werden. Eine Berechnung des ΔAS machte aufgrund der unterschiedlichen Modalität wenig Sinn. Trotzdem wurden auch die sonographischen Endoleaks zur Ermittlung eines Zusammenhangs zwischen einer Vergrößerung des Aneurysmasackes im Verlauf und dem Auftreten eines SET2 berücksichtigt, diese wurden in der Gruppe der größenkonstanten/regredienten Aneurysmasackdiameter gezählt. Es zeigte sich ein signifikanter Zusammenhang zwischen dem Auftreten eines SET2 und einer Zunahme des Aneurysmasackdiameters (Korrelationskoeffizient: 0,4; OR=5, p=0,003).

Bezüglich der Größe der Aneurysmasackzunahme zeigte die Gruppe mit SET2 keinen signifikanten Unterschied zum Restkollektiv.

3.5.2.3 Endoleaks gesamt und Aneurysmasackprogredienz

Von allen 123 Patienten, die im Follow-Up Zeitraum vorstellig wurden, entwickelten 25 ein Spätendoleak. 12 dieser Endoleaks wurden bei Patienten dokumentiert, die einen gesicherten Zuwachs des Aneurysmasackdiameters aufzeigten, 13 der Endoleaks traten bei Patienten auf, die einen konstanten oder größenregredienten Aneurysmasack zeigten (davon allerdings 35 nur sonographisch kontrolliert). Somit entwickelten 54% der Patienten mit Aneurysmasackvergrößerung ein Endoleak versus 12% der Patienten ohne Aneurysmasackprogression.

Die Berechnung der Odds Ratio zeigte ebenfalls einen deutlichen Zusammenhang zwischen Aneurysmasackvergrößerung und Endoleak (OR=8,1, p<0,00001, Korrelationskoeffizient KE=0,5). Der Aneurysmasackdiameter bei Patienten mit Endoleak vergrößerte sich im Mittel um 8,5 mm +/- 8,5 mm, bei Patienten ohne Endoleak um 4,2 mm +/- 2,5 mm.

3.5.3 Spätkomplikationen

Als Spätkomplikationen wurden jene Komplikationen gewertet, die frühestens nach 30 Tagen postimplantationem aufgetreten sind. Um diese zu detektieren wurden sowohl ärztliche Entlassbriefe, Operationsberichte als auch durchgeführte CT-Diagnostik durchgesehen. Analog dem Spätendoleak wurden 45 Patienten nach 30 Tagen nicht wieder vorstellig, diese gelten als lost-to Follow-Up. Daraus ergibt sich ein neues Kollektiv von 123 Patienten, die im Langzeitverlauf später als 30 Tage nach Implantation vorstellig wurden.

Insgesamt entwickelten 11 Patienten eine oder mehrere Spätkomplikationen im Langzeitverlauf, daraus ergibt sich eine Komplikationsrate von 9% bezogen auf das in der Nachsorge vorstellige Patientenkollektiv.

Insgesamt wurden im Langzeitverlauf fünf Prothesenbeinchenverschlüsse beobachtet die in einem Zeitraum von 1,8 Monaten und 4,8 Jahren nach Implantation auftraten, vier wurden operativ versorgt, eine mittels interventioneller Thrombektomie. Darüber hinaus wurden zwei Stentstenosen nach 1 und 1,2 Jahren dokumentiert, die beide interventionell versorgt werden konnten. Ebenfalls wurden zwei Prothesendislokationen notiert, nach 1,5 und 3,8 Jahren. Ein kompletter Prothesenverschluss wurde nach 4,7 Jahren beobachtet. Es wurde keine Aneurysmaruptur dokumentiert. Eine Spätkonversion wurde nach 4,8 Jahren beobachtet.

Sonstige, nicht mehrfach auftretende, Graft-assoziierte Spätkomplikationen waren: ein Cross-Over-Bypass-Verschluss nach vier Jahren der mittels Intervention beseitigt wurde, ein Verschluss der Arteria mesenterica interna nach drei Monaten der operativ versorgt wurde, ein Verschluss der linken Nierenarterie nach zwei Jahren ohne Therapie, eine arterielle Embolie links nach 1,4 Jahren die interventionell versorgt wurde und eine Aortitis nach fünf Jahren.

In Abbildung 27 ist das Auftreten der Graft-bedingten Spätkomplikationen dargestellt.

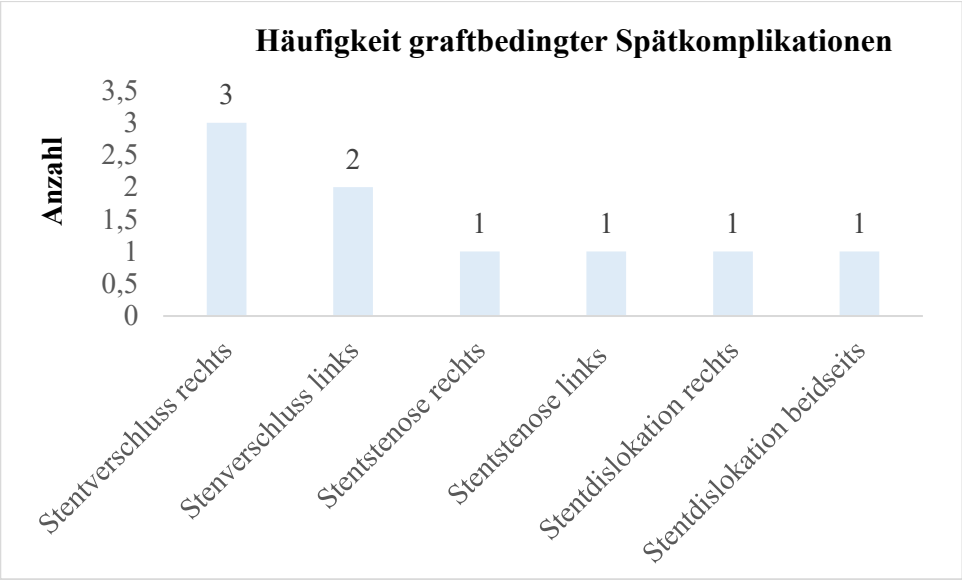

Abbildung 27: Anzahl und Art der dokumentierten Graft-bedingten Spätkomplikationen bei Patienten im Langzeitverlauf.

Bei einem Patienten traten mehrere Komplikationen nacheinander auf, zunächst ein Prothesenbeinchenverschluss rechts nach 3,5 Jahren postimplantationem, der interventionell beseitigt wurde, anschließend ein halbes Jahr später ein Cross-Over-Bypass-Verschluss, ebenfalls interventionell therapiert, 4,7 Jahre nach Implantation entwickelte der Patient erneut einen Verschluss des linken Prothesenbeinchens mit konsekutiver Thrombektomie, zwei Wochen später dann erneuter Verschluss des kompletten Hauptkörpers, der Beinchen und des Cross-Over-Bypasses was schließlich zu einer Conversion führte.

Alle anderen Komplikationen traten pro Patienten auf. Keine der genannten Spätkomplikationen führte zum Tod.

3.5.3.1 Stentverschluss und Stentstenose als Graft-bedingte Spätkomplikation

Insgesamt traten 7 Graft-verursachte Komplikationen wie Stentstenose und Stentverschluss bei sechs Patienten auf. Diese wurden im Folgenden mit ausgewählten Parametern korreliert.

3.5.3.1.1 Mindestdiameter der Aortenbifurkation

Ein möglicher Zusammenhang von Stentverschlüssen und Stentstenosen und dem Mindestdiameter der Aortenbifurkation wurde statistisch geprüft und zeigte keine relevante negative Korrelation (KE=-0,004).

3.5.3.1.2 Iliakales Kinking

Darüber hinaus konnte folgendes in Zusammenhang mit dem Kinking der Beckengefäße beobachtet werden: In Gruppe mit Grad 0 zeigten sich zwei Komplikationen (entsprechend 2%). In Gruppe mit Grad 1 traten fünf Komplikationen auf (entsprechend 4%) und in Gruppe mit Grad 2 wurden zwei Stentverschlüsse-/Stenosen beobachtet (entsprechend 4%). Ein relevant erhöhtes Vorkommen konnte nicht gezeigt werden.

3.5.3.1.3 AIC-Diameter

Der Mindestdiameter der AIC wurde bezüglich des Auftretens von Stentverschlüssen und Stentstenosen statistisch überprüft, wobei die jeweilige Seite der Komplikation und des Diameters beachtet wurde. Dabei zeigte sich kein signifikanter Zusammenhang (KE=0,006).

Auch wurde untersucht, ob Patienten mit aneurysmatisch erweiterter AIC von mindestens 20 mm ein erhöhtes Auftreten von Stentverschlüssen oder Stenosen zeigten. Dies wurde nicht bestätigt.

3.5.3.2 Stentdislokation als Graft-bedingte Langzeitkomplikation

Aufgrund der kleinen Anzahl der Stentdislokationen bei nur zwei Patienten machte eine statistische Korrelationsberechnung keinen Sinn. Daher wird im Folgenden deskriptiv auf den Langzeitverlauf der einzelnen Patienten eingegangen.

Bei Patient 1 wurde 3,8 Jahre nach Implantation eine Dislokation beider Prothesenschenkel nach kranial mit konsekutivem SET1 detektiert. Leider wurden vorher keine Kontrolluntersuchungen durchgeführt. Im Verlauf konnte eine Zunahme des AIC-Diameters rechts von 1 mm maximal beobachtet werden. Der Aneurysmasack zeigte im Langzeitverlauf nach sechs Jahren allerdings einen Größenzuwachs von 30 mm. Präoperativ zeigte Patient 1 ein Kinking von Grad 0 beidseits. Der maximale AIC Diameter war rechts 20 mm und links 18 mm, somit im aneurysmatisch rechts.

Bei Patient 2 wurde zwei Jahre nach Implantation eine Dislokation des rechten Beinchens nach kranial detektiert mit konsekutivem SET1. Es erfolgte eine operative Beinchenverlängerung. Eine erneute Dislokation des rechten Beinchens trat sechs Jahre nach Implantation auf. Bereits in der ersten Nachsorgeuntersuchung, die etwa sechs Monate nach Implantation erfolgte, konnte man eine Migration des rechten Beinchen nach kranial um 14

mm beobachten. Nach erfolgter Beinchenverlängerung wurde die nächste Follow-Up Untersuchung nach drei Jahren postimplantationem durchgeführt. Diese wird als neue Baseline festgesetzt. Nach vier Jahren postimplantationem zeigte sich eine erneute Retraktion des rechten Beinchens nach kranial um erneute 16 mm. Ein Jahr später betrug die Retraktion bereits 29 mm zur neuen Baseline, also eine Zunahme der Retraktion um 13 mm im Vergleich zur Voruntersuchung. Sechs Jahre nach Implantation zeigte sich eine komplette Dislokation des Beinchens in den Aneurysmasack mit erneutem SET1 und einer operativen Versorgung. Bereits vor Auftreten der Dislokation konnte also eine Migration der Prothese um 14 mm +/- 1,5mm pro Jahr beobachtet werden, was einen signifikanten Unterschied zu der durchschnittlichen Migrationstendenz der Prothesen von 1 +/- 3mm bei Patienten ohne Dislokation ergibt.

Patient 2 zeigte in den ersten zwei Jahren nach Implantation keine Zunahme des Gefäßdiameters der AIC rechts. Erst nach vier Jahren wurde ein Größenprogress des Diameters um 7 mm zum präoperativen Status verzeichnet. In den weiteren Jahren wuchs der Diameter der AIC rechts um 3 mm jährlich auf maximal 16 mm Größenzuwachs im Vergleich zum präoperativen Wert. Im Vergleich dazu betrug der mittlere Größenzuwachs der AIC bei allen Patienten maximal 1,5 mm jährlich. Der AIC-Diameter präoperativ des Patienten war 25 mm rechts und 20 mm links, somit aneurysmatisch. Bei dem Patienten wurde präoperativ ein Kinking beidseits des Grades 1 notiert.

Bei beiden Patienten wurden keine Frühkomplikationen oder Frühendoleaks beobachtet.

3.6 Zusammenfassung

Aufgrund der vorliegenden Ergebnisse lassen sich folgende Thesen formulieren:

3.6.1. Präoperative Aneurysmamorphologie

- Je größer der Aneurysmahalsdiameter, je kürzer des Aneurysmahals (insbesondere unter 15 mm) sowie je größer der proximale Halswinkel und der Aneurysmawinkel, desto wahrscheinlicher ist das Auftreten eines FET1 (schwache, aber signifikante Korrelationen).
- Auf das Entstehen eines SET1 hat bezüglich der Halsmorphologie nur die Größe des proximalen Halswinkels sowie des Aneurysmawinkels einen Einfluss (schwache signifikante Korrelationen).
- Die Halsform scheint keinen Einfluss auf das Entstehen von Endoleaks zu haben, insbesondere besteht kein Zusammenhang mit konischen Aneurysmahalsformen.
- Die Größe des Aneurysmasackdiameters scheint das Auftreten von FET1 zu begünstigen (schwache signifikante Korrelation). Auf das Entstehen von SET1 oder Endoleak Typ 2 hat es vermutlich keinen Einfluss.
- Je größer das iliakale Kinking und je größer der AIC-Diameter, desto größer die Wahrscheinlichkeit ein FET1 zu entwickeln.
- Frühe thrombembolische Stentkomplikationen scheinen ausschließlich durch das iliakale Kinking leicht begünstigt zu werden.
- Späte thrombembolische Komplikationen sowie SET1 werden nicht wesentlich durch die präoperative Morphologie der Beckenachse oder der Aortenbifurkation beeinflusst.

3.6.2. Veränderung der Aneurysmamorphologie

- 37% der Patienten zeigten eine Veränderung der Aneurysmahalsform mit Tendenz zur Umwandlung in konisch. Mit dem Entstehen von SET1 besteht kein Zusammenhang.
- 81% der Aneurysmahalsdiameter und 69% der AIC-Diameter zeigten im Langzeitverlauf eine zunehmende Dilatation unabhängig vom präoperativen Diameter.
- Eine zunehmende Dilatation der Gefäßdiameter scheint keinen Einfluss auf das Entstehen von SET1 zu haben.

- Bei 16% der Iliakalgefäße wurde eine signifikante Größenreduktion der überwiegend aneurysmatischen Diameter beobachtet.
- 25% der Patienten zeigten eine Größenprogredienz des Aneurysmasackes unabhängig von der Größe des präoperativen Aneurysmadiameters oder dem Vorliegen einer dilatativen Arteriopathie.
- Es liegt eine positive Korrelation zwischen einer Zunahme des Aneurysmasackdiameters und dem Auftreten von Spätendoleaks vor mit einer signifikant größeren Aneurysmasackzunahme bei Vorliegen von Endoleaks insbesondere Typ 1.

3.6.3. Lokalisation der Prothese

- 41% der Prothesenhauptkörper zeigten eine Migration nach distal um mindestens 1 mm pro Jahr, 68% der Prothesenbeinchen zeigten eine Migration um mindestens 1 mm pro Jahr, davon 34% nach distal und 66% nach proximal. Die präoperativen Diameter spielten dabei keine Rolle.
- Die Migration scheint mit einer zunehmenden Dilatation der Diameter zusammenzuhängen (schwache Korrelation), wobei die AIC-Diameter dabei knapp keine Signifikanz aufwiesen.
- Patienten mit Migration des Hauptkörpers zeigten zwar ein erhöhtes Auftreten von SET1, allerdings ohne Signifikanz.
- Alle SET1 traten in der Gruppe der Patienten mit Migration zumindest eines Prothesenbeinchens auf. Eine deutlich positive Korrelation mit dem Auftreten von SET1 zeigte knapp keine ausreichende Signifikanz.
- 78% aller Patienten zeigten eine Prothesenmigration, entweder des Hauptkörpers oder mindestens eines Beinchens, bei 24% zeigten alle Prothesenteile eine Migration.

4. Diskussion

4.1 Patientengut

Die untersuchten Patienten waren zu 7% weiblichen und zu 93% männlichen Geschlechts. Einen solchen weit überproportionalen Anteil an Männern im Patientengut haben auch eine Vielzahl weiterer Studien festgestellt: So waren zum Beispiel in der EVAR 1 Studie von 1252 Patienten 91% männlich, die DREAM Studie mit 173 Patienten hatte einen Männeranteil von 91,7% und in der ACE-Studie unter 299 Patienten 99% Männer. (Patel et al. 2016, De Bruin et al. 2010, Becquemin et al. 2011). Betrachtet man die Pathogenese für das Entstehen eines Bauchaortenaneurysma, so ist der Männerüberschuss der Patientenkohorten nicht verwunderlich, da das männliche Geschlecht unter anderem einer der Hauptrisikofaktoren darstellt (Kent et al. 2010, Nordon et al. 2011) mit einer Inzidenz von 8% für Männer älter als 65 Jahre (Nordon et al. 2011).

Das Durchschnittsalter der Patienten dieser Studie lag bei 73 +/- 8 Jahren. Auch dies entspricht dem durchschnittlichen Alter der Patienten in anderen Studien. So lag das mittlere Patientenalter der EVAR 1 Studie bei 74 +/- 6,1 Jahren. In der DREAM Studie betrug das Durchschnittsalter 70 Jahre. Ebenfalls das Alter wird von Kent et al. 2010 als einer der Risikofaktoren für das Entstehen eines Bauchaortenaneurysmas beschrieben.

4.2 Präoperative Gefäßmorphologie

Bei allen in die Studie eingeschlossenen Patienten konnte die präoperative Gefäßmorphologie anhand präoperativ durchgeführter Computertomographien bestimmt werden. Hierzu wurden alle Parameter der präoperativ durchgeführten Computertomographien erneut von einer Person ausgemessen. Eine potentielle Fehlerquelle beruhend auf unterschiedlichen Messtechniken kann in der Erhebung dieser Daten daher ausgeschlossen werden. Sollte in den durchgeführten Messungen ein Messfehler vorliegen, handelte es sich folglich um einen systematischen Fehler, der das Endergebnis nicht signifikant beeinflussen würde.

4.2.1. Aneurysmahals

Die häufigste ermittelte **Halsform** in dieser Studie war konisch bei 53% der Patienten (sowie stark konisch bei zusätzlichen 6% der Patienten). Bei 32% der Patienten wurde präoperativ ein gerader Aneurysmahals ermittelt, 9% zeigten präoperativ einen trichterförmigen Aneurysmahals. In der aktuellen Literatur, die sich mit der Form des Aneurysmahalses auseinandersetzt, zeigt sich demgegenüber eine deutlich niedrigere Rate an konischen Halsformen. So beschreibt zum Beispiel Schanzer et al., dass von den untersuchten 10228 Patienten nur 32,4% eine konische Halsform aufwiesen. Auch kleinere Studien zeigten deutlich geringere Raten an konischen Aneurysmahälsen von um die 20% bis 30% in den untersuchten Patientenkohorten (Ali et al. 2010, O'Donnell et al. 2018, Pitoulias et al. 2017). In der Literatur gibt es bisher keine einheitliche Bestimmung oder Einteilung von Aneurysmahalsformen, so dass jede Studie die Aneurysmahalsform anhand eigener Kriterien bestimmt (Lee and Park 2017). In dieser Studie wurde die Form anhand einer linearen Regressionsgeraden durch die gemessenen Diameter ermittelt, indem die Steigung die Halsform definiert. Diese Methode wurde bisher in der Literatur nicht angewandt. In dieser Studie wurden nur die Aneurysmahälse als gerade bezeichnet, bei denen die Steigung der Regressionsgeraden zwischen -2 und 2 lag, das bedeutet dass der distalste Diameter nur um maximal 4 mm von dem Diameter auf Höhe der Nierenarterien abweichen durfte, um noch als gerade klassifiziert zu werden. In der Literatur wurden Aneurysmahälse mit deutlich größeren Diameterunterschieden von bis zu 10 mm Unterschied zwischen dem proximalen und distalen Diameter noch zu geraden Aneurysmahälsen gezählt (Lee and Park 2017). Durch diesen Unterschied bei der Einteilung der Halsformen erklärt sich die Abweichung der Verteilungshäufigkeit der einzelnen Aneurysmahalsformen in dieser Studie im Vergleich zu denen in der Literatur.

Für den **Diameter des Aneurysmahalses** auf Höhe der Nierenarterien wurden Werte zwischen 17 mm und 51 mm mit einem Mittelwert von 23,7 mm +/- 4 mm ermittelt. Dies entspricht den durchschnittlichen Diamatern des Aneurysmahalses in der Literatur. So fand zum Beispiel Schanzer et al. 2011 bei 10228 untersuchten Patienten einen Mittelwert von 23,1 mm +/- 3,9 mm. Abbruzzese et al. 2008, der die Anatomie von 585 Patienten vor einer EVAR-Implantation untersucht hat, kam auf einen Mittelwert von 23,4 mm +/- 11,9 mm.

Der **proximale Halswinkel** zeigte Werte zwischen 0° und 97° mit einem Mittelwert von 28° +/- 19°, wobei 9% der Winkel über 60° lagen. Abbruzzese et al. 2008 beschreibt vergleichbare Werte zwischen 0° und 88° mit einem Mittelwert von 22,7° +/- 20,8°. Deutlich

kleinere Winkel ermittelte O'Donnell et al. 2018 mit einem Durchschnitt von 10° und Werten zwischen 5° und 20° bei einer deutlich kleineren Patientenkohorte von 122. Somit liegen die proximalen Halswinkel dieser Studie verglichen mit Abbruzzese at al ungefähr im Durchschnitt. Die Abweichung zu O'Donnell et al. könnte in unterschiedlichen Messtechniken der Winkel liegen oder in unterschiedlichen Einschlusskriterien der Patienten.

Der Mittelwert der **Halslängen** in dieser Studie lag bei 31mm +/- 13 mm, wobei Werte zwischen 0 mm und 70 mm gemessen wurden. Im Vergleich mit Schanzer et al. 2011 mit 10228 Patienten unterscheiden sich diese Werte deutlich. So lag dort die durchschnittliche Länge des Aneurysmahalses hier bei 20,7 mm +/- 12,7 mm. Auch Abbruzzese et al. 2008 beschreibt eine kürzere durchschnittliche Halslänge von 24,6 mm +/- 11,9 mm. In dieser Studie zeigten überproportional viele Patienten Halslängen deutlich über 25 mm mit insgesamt 63%. Halslängen unter 15 mm dagegen wurden nur bei 9% beobachtet. Bei Schanzer et al. zeigten 24,4% der Patienten Aneurysmahalslängen unter 15 mm. Laut Leitlinien der DGG werden Aneurysmahalslängen unter 15 mm als problematisch angesehen und stellen oft ein Ausschlusskriterium für die Implantation einer Endovaskulären Prothese dar (Debus et al. 2018). Viele Prothesenhersteller empfehlen ebenfalls eine Mindesthalslänge von 10 mm bzw. 15 mm. Dennoch werden in größeren gefäßchirurgischen Zentren auch Patienten mit Bauchaortenaneurysma mittels EVAR behandelt, die eine ungünstige Aneurysmamorphologie aufweisen, wie die von Schanzer et al. untersuchten Patienten aufzeigen. Offenbar wurden in der München Klinik Neuperlach zwischen 2007 und 2013 deutlich weniger Patienten mittels endovaskulärer Endoprothese behandelt, die einen besonders kurzen Aneurysmahals aufwiesen als in anderen Zentren, was zu dem Unterschied der ermittelten Werte im Vergleich zu anderen Studien führt.

Die ermittelten Werte des **Aneurysmawinkels** lagen zwischen 12° und 105° mit einem Mittelwert von 45° +/- 20°. Bei insgesamt 22% der Patienten wurden Winkel größer als 60° gemessen. Abbruzzese et al. 2008 beschreibt einen durchschnittlichen Aneurysmawinkel von 39,9° +/- 20,8°, Albertini et al. 2000 hat Werte von 41° +/- 19° gemessen. Somit liegen die Werte dieser Studie in einem vergleichbaren Bereich mit anderen Studien.

4.2.2 Aneurysmasackdiameter

Es wurden Aneurysmasackdiameter zwischen 39 mm und 114 mm gemessen mit einem Mittelwert von 59 mm +/- 12 mm. Eine ähnliche Verteilung beschreibt auch Abbruzzese et al. 2008 mit Werten zwischen 40 mm und 112 mm sowie einem Durchschnittwert von 56,1 mm +/- 11,3 mm. Schanzer et al. fand einen durchschnittlichen Aneurysmasackdiameter von 54,8 mm +/- 10,1 mm, was ebenfalls in etwa dieser Studie entspricht. Bei insgesamt 19% der Patienten lagen besonders große Aneurysmasackdiameter von über 70 mm vor. In dieser Patientengruppe wurden präoperativ mit 22% die meisten Aneurysmarupturen beobachtet, was nicht verwunderlich ist, da das Rupturrisiko der Aortenaneurysmen mit steigendem Aneurysmasackdiameter signifikant steigt (Debus et al. 2018).

4.2.3 Mindestdiameter Bifurkation

Für den kleinsten Diameter auf Höhe der Aortenbifurkation ergaben sich Werte zwischen 12 mm und 80 mm, wobei der Mittelwert bei 29 mm +/- 11 mm lag. Andere retrospektive Studien, die den Diameter auf Höhe der Bifurkation bestimmt haben, zeigen dagegen eher kleinere Werte. So gibt zum Beispiel Inaba et al. mit 227 Patienten einen durchschnittlichen Wert für die Bifurkation mit 22,1 mm +/- 6,1 mm an.

4.2.4 Beckenachse

Bezüglich des **iliakalen Kinkings** wurde beobachtet: Zur Gruppe ohne Kinking Grad 0 konnten 36% der Iliakalgefäße zugeordnet werden. Grad 1 Kinking unter 90° trat bei 44% auf und war somit die am häufigsten beobachtete Kinkingstärke. Grad 2 mit Kinking über 90° wurde bei 20% beobachtet. Weale et al. 2020 beschreibt in einer Studie mit 267 Patienten den Prozentsatz an Patienten mit Kinking über 90° mit 12%. Laut Lezzi und Cotroneo 2006 ist das Vorliegen von iliakalem Kinking über 90° eine relative Kontraindikation für die Implantation einer EVAR. In dieser Studie zeigten etwas mehr Patienten ein Kinking über 90° als in der Literatur. Allerdings ist die Messung der Kinkingstärke in der Literatur nicht vereinheitlicht, somit ist die Vergleichbarkeit mit anderen Studien fraglich.

Der Mittelwert des **AIC-Diameters** rechts lag bei 19 mm +/- 8 mm und der Mittelwert links bei 17 mm +/- 5 mm. Schanzer et al. 2011 mit 10228 Patienten beschreibt Werte von 14,8

mm +/- 5,1 mm für die AIC rechts und 14,2 mm +/- 4,5 mm für die AIC links, wobei bei nur 11,9 % der Patienten mindestens eine AIC über 20 mmm dilatiert war. Bei 3,1% der Patienten waren beide AIC aneurysmatisch. In dieser Studie wurde bei insgesamt 33% der Patienten ein Diameter mindestens einer AIC über 20 mm gemessen. Bei 7% der Patienten waren beide AIC über 20 mm dilatiert. Somit wurden in der München Klinik Neuperlach signifikant mehr Patienten mit einem zusätzlichen Aneurysma mindestens einer AIC mittels EVAR therapiert, was die Abweichung der Werte zu Schanzer et al. 2011 erklärt. Der höhere Anteil der AIC-Aneurysmen dieser Studie entspricht laut Lobato und Camacho-Lobato 2013 eher der sonstigen Literatur. So wird darin ausgeführt, dass AIC Aneurysmen bei 20-30% der Patienten vorliegen, die einer EVAR unterzogen wurden.

4.3 Stentprothese

Insgesamt wurden zwischen den Jahren 2007 und 2013 in der München Klinik Neuperlach sieben verschiedene Stentprothesen implantiert, wobei die am häufigsten eingesetzte Prothese vom Typ Medtronic Endurant bei 45% aller Patienten war, gefolgt von Cook Zenith Trifab bei 21% der Patienten. Die Entscheidung, welche Prothese zum Einsatz kam, wurde vom behandelnden Gefäßchirurgen gefällt. Die Kriterien waren die präoperative Aneurysmamorphologie, elektive versus Notfallindikation sowie die Präferenz des behandelnden Chirurgen. Der Typ der Stentprothese wurde in dieser Studie zwar notiert, allerdings wurde nicht untersucht, welchen Einfluss die Stentprothese auf die untersuchten Parameter oder Komplikationen hat. Dadurch sind die Ergebnisse, insbesondere in Bezug auf die Vergleichbarkeit mit anderen Studien, vorsichtig zu betrachten, da unklar ist, inwieweit auch der Typ der Stentprothese die Ergebnisse beeinflusst.

4.4 Postoperativer Kurzzeitverlauf

Bei 168 primär in der Studie eingeschlossenen Patienten wurde der postoperative Kurzzeitverlauf bestimmt. Leider wurde bei 27 Patienten keine Schnittbildgebung postoperativ durchgeführt. Diese Patienten wurden ausschließlich sonographisch kontrolliert. Für die Bestimmung der Komplikationsrate (Endoleaks und Frühkomplikationen) wurden alle 168 Patienten hinzugezogen, also auch die, die ausschließlich sonographisch untersucht wurden. Für die Korrelationsberechnungen für das Merkmal Komplikationen mit ausgewählten morphologischen Parametern konnten nur die

Patienten herangezogen werden, bei denen auch eine Schnittbildgebung durchgeführt wurde (141 Patienten). Hierfür wurde, um die Statistik nicht zu verfälschen, auch nur die Komplikationen verglichen, die bei Patienten mit durchgeführter Schnittbildgebung aufgetreten sind.

4.4.1 Frühendoleak

Bei 22% der Patienten wurde innerhalb der ersten 30 Tage nach Implantation der Stentprothese ein Endoleak mittels Computertomographie detektiert. Zusätzlich wurde bei zehn Patienten ausschließlich intraoperativ ein Endoleak beschrieben, welches in der Kontroll-CT nach einer Woche nicht mehr nachweisbar war. Generell werden Frühendoleakraten zwischen 15% und 30% in der Literatur beschrieben (Rutherford 2004, Daye und Walker 2018), was auch der Endoleakrate dieser Studie entspricht. In dieser Studie entwickelten 7% der Patienten ein Frühendoleak Typ 1 (FET1), bei 14% der Patienten wurde ein Frühendoleak Typ 2 beobachtet (FET2) und ein Patient entwickelte ein Frühendoleak Typ 4. Demgegenüber entwickelten laut Marrewijk et al. 2002 von 2463 Patienten aus 87 europäischen Zentren 4% ein Typ 1 oder 3 Endoleak. Auch Wilt et al. 2006 beschreibt, dass die Rate für Endoleak Typ 1 innerhalb der ersten 30 Tage nach Implantation bei 4,2% liegt. Damit zeigte sich in der München Klinik Neuperlach im Vergleich zu diesen Studien eine leicht erhöhte Frühendoleakrate für Typ 1 Endoleak.

Die zehn ausschließlich intraoperativ beschriebenen Endoleaks konnten in der CT vor Entlassung nicht bestätigt werden. Das legt nahe, dass diese sich in diesem Zeitraum spontan verschlossen haben. Dies passt zu der Annahme, dass ein Drittel bis die Hälfte aller Frühendoleaks spontan sistieren würden (Brewster et al. 2003, Gorham et al. 2004). Auch O'Donnell et al. 2018 hat bei 122 Patienten beobachtet, dass viele Typ 1 Endoleaks, die am Ende der Implantationsprozedur noch nachweisbar waren, sich spontan verschlossen. Dennoch besteht in der Literatur der Konsens, dass Typ 1 und 3 Endoleaks grundsätzlich behandlungsbedürftig sind (Torsello et al. 2003, Krupski 2004), da das Risiko einer Aneurysmaruptur insbesondere bei Typ 1 und 3 Endoleaks signifikant erhöht sei (Harris et al. 2000). In dieser Studie bedurften 75% der Typ 1 Frühendoleaks einer operativen oder interventionellen Therapie. Die restlichen drei sehr kleinen FET1 wurden engmaschig kontrolliert und sistierten spontan innerhalb eines Monats bis drei Monaten nach Implantation.

Keines der Typ 2 oder 4 Frühendoleaks wurde therapiert. Laut Marrewijk et al. 2004, der 3595 Patienten mit Typ 2 Endoleak untersucht hat, war die Rate für Aneurysmarupturen bei persistierenden Typ 2 Endoleaks nicht signifikant erhöht, was eine primär abwartende Haltung bei Typ 2 Frühendoleaks rechtfertigt.

4.4.1.1 Frühendoleak Typ 1

4.4.1.1.1 FET1 und Aneurysmahalsmorphologie

In dieser Studie ergab sich keine signifikante Erhöhung der Rate der FET1 für eine bestimmte präoperative **Aneurysmahalsform**. Auch Mohan et al. 2001 konnte in einer multizentrischen Studie mit 2146 Patienten keine Korrelation zwischen dem Auftreten von Endoleaks mit einer bestimmten Aneurysmahalsform feststellen.

Der **konische Aneurysmahals** gilt bei den meisten Stentherstellern als ungünstiger Faktor für eine EVAR-Implantation (Lee und Park 2017). In dieser Studie konnte allerdings kein Zusammenhang zwischen dem Auftreten von FET1 und einer konischen Aneurysmahalsform gezeigt werden. Albertini et al. 2000 konnte bei einer Studie mit 184 Patienten ebenfalls kein signifikant erhöhtes Aufkommen von Frühendoleak Typ 1 (proximales Endoleak) in der Patientengruppe mit konischem Aneurysmahals feststellen. Demgegenüber steht die Beobachtung von AbuRahma et al. 2011 und Lee und Park 2017, dass ein konischer Aneurysmahals ein signifikanter Prädiktor für das Auftreten eines FET1 ist. Grundsätzlich findet man in der Literatur die vorherrschende Meinung, dass konische Aneurysmahälse zur sogenannten „Hostile Neck Anatomy“ zählen (Zhou et al. 2019) und häufiger mit Komplikationen (Endoleaks und damit verbunden sekundären Interventionen) vergesellschaftet sind. Wie bereits in Kapitel **4.3.1.2** beschrieben, liegt die Diskrepanz der Häufigkeitsverteilung der präoperativen Aneurysmahalsformen in der unterschiedlichen Methodik der Einteilung begründet. Dadurch ergibt sich im Vergleich zu anderen Studien ein viel größeres Kollektiv an konischen Aneurysmahälsen in dieser Studie mit konsekutiv niedrigeren Endoleakraten für konische Aneurysmahälse bei ansonsten vergleichbaren Endoleakraten bezogen auf das Gesamtkollektiv der Patienten. Eine Reevaluation der Kriterien für das Vorliegen eines konischen Halses dieser Studie könnte erwogen werden, um eine bessere Vergleichbarkeit mit der Literatur zu erzielen.

In der vorliegenden Studie zeigte sich, dass ein größerer **Aneurysmahalsdiameter** schwach mit dem Auftreten eines FET1 korreliert. Auch Kovelos et al. 2019 beschreibt in einer

Metaanalyse, dass bei großen Aneurysmahalsdiametern ein erhöhtes Vorkommen von FET1 zu finden war. Demgegenüber konnte Howard et al. 2018 in der GREAT-Studie mit 3166 Patienten keine Assoziation zwischen großen Aneurysmahalsdiametern und dem Auftreten von FET1 feststellen. Wiederholt wird in der Literatur ein großer Diameter des Aneurysmahalses als Risikofaktor für das Entstehen von FET1 diskutiert. Eine mögliche Ursache ist, dass das normalerweise praktizierte Oversizing des Hauptkörpers zur Vermeidung einer Undichtigkeit bei sehr großen Diametern erschwert wird, so dass die Prothese mit weniger Druck an der Gefäßwand haftet. In dieser Studie wurde der Aspekt des Oversizing nicht untersucht. Andere Autoren gehen davon aus, dass ein sehr großer Aneurysmahalsdiameter mit anderen ungünstigen anatomischen Kriterien wie kurzem Aneurysmahals, großem Halswinkel, konischer Aneurysmahalsform etc. assoziiert ist und somit zur „Hostile Neck Anatomy“ zählt, die mit vermehrten Komplikationen vergesellschaftet ist (Zhou et al. 2019).

Diese Studie konnte zeigen, dass die Größe des **proximalen Halswinkels** schwach, aber signifikant mit dem Auftreten eines FET1 korreliert. Ähnliches konnte auch Hobo et al. 2007 in seiner Studie mit 5183 Patienten beobachten. So zeigte sich, dass Patienten mit einem Halswinkel über 60° ein deutlich höheres Risiko hatten, ein FET1 zu entwickeln. Dahingegen fand Choke et al. 2006 keine signifikante Korrelation eines größeren Halswinkels über 60° mit dem Auftreten von FET1 (allerdings mit einer deutlich kleineren Patientenanzahl von 147). Große Halswinkel zählen wie der konische Aneurysmahals zur „Hostile Neck Anatomy“ und werden als ungünstig für die Implantation einer EVAR betrachtet (Zhou et al. 2019). Die Gründe dafür sind vielfältig. So wird einerseits diskutiert dass durch die Steifheit des Stents bei größeren Winkeln eine gute Adaptation des Stentgrafts im Aneurysmahals verhindert wird, andererseits dass durch große Winkel ungünstige hämodynamische Verhältnisse im Aneurysmahals herrschen, die die Balance der Interaktion zwischen Stentgraft und Aortenwand stören (Lawrence-Brown et al. 1998, Albertini et al. 2000). Warum es auch Studien gibt, die keine erhöhte Komplikationsrate bei großen Halswinkeln aufzeigen, ist unklar, könnte aber auch in einer unterschiedlichen Messtechnik der Winkel und auch in unterschiedlichen Einschlusskriterien für eine EVAR-Implantation mit generell kleineren Winkeln liegen. Außerdem könnte auch die Steifheit der Stentprothese eine Rolle spielen, die hier nicht untersucht wurde.

Eine sehr schwache negative Korrelation zwischen der **Aneurysmahalslänge** und dem Auftreten von FET1 zeigte eine hohe Signifikanz. In der Patientengruppe mit

Aneurysmahalslängen unter 15 mm war die Endoleakrate mit 14% leicht höher war als in den anderen Patientengruppen mit längeren Aneurysmahälsen (6%-8%). Größere Studien und Metaanalysen der Eurostar-Gruppe (Leurs et al. 2007, Leurs et al. 2006) zeigten, dass bei Patienten mit kurzen Halslängen unter 15 mm ein signifikant höheres Auftreten von FET1 verzeichnet werden konnten und kurze Halslängen ein Risikofaktor für das Auftreten von FET1 sind. In dieser Studie wurden allerdings nur bei 9% der Patienten ein Aneurysmahals unter 15 mm gemessen (bei insgesamt überproportional vielen Aneurysmahälsen über 25 mm). Damit ist die Vergleichbarkeit mit anderen Studien schwierig, bei denen sich die Verteilung der Aneurysmahalslängen stark von dieser unterscheidet.

In dieser Studie konnte eine schwache positive Korrelation zwischen dem Auftreten eines FET1 und der Größe des **Aneurysmawinkels** beobachtet werden. Auch Hobo et al. 2007 und Albertini et al. 2000 konnten ein signifikant erhöhtes Auftreten von FET1 bei größeren Aneurysmawinkeln über 60° feststellen. Diese Beobachtung konnte O'Donnell et al. 2018 nicht bestätigen, in der Studie mit 122 Patienten wurde keine Korrelation zwischen FET1 und der Größe des Aneurysmawinkels gefunden. Wie auch schon bei der Messung des Aneurysmahalswinkels besteht die Diskrepanz von O'Donnell unter Umständen in einem kleineren und dadurch nicht repräsentativen Patientenkollektiv mit durchschnittlich kleineren Winkeln. Die hämodynamische Erklärung, warum große Winkel zu einem FET1 führen können, dürfte eine ähnliche sein wie beim Halswinkel, wobei hier insbesondere Prothesen betroffen sein könnten, die infrarenal verankert wurden. In dieser Studie wurde dieser Aspekt nicht auf weitere Auswirkungen hin untersucht.

4.4.1.1.2 FET1 und Aneurysmasackdiameter

Eine schwache Korrelation zwischen dem Auftreten von FET1 und dem präoperativen Aneurysmasackdiameter konnte in dieser Studie gezeigt werden. Insbesondere in der Patientengruppe mit sehr großen Diametern über 70 mm wurde die größte Endoleakrate für FET1 von 22% beobachtet (versus 4%-8% der anderen Gruppen). Ähnliches konnte auch Mohan et al. 2001 und Goncalves et al. 2015 beobachten: In einer multizentrischen Studie mit 2146 Patienten sowie einer Studie mit 1263 Patienten der ENGAGE Registry konnte eine Korrelation zwischen großen Aneurysmasackdiametern (> 60 mm bzw. > 65mm) und dem Auftreten von FET1 beobachtet werden. Matthew et al. 2004 konnte dagegen keinen

relevanten Zusammenhang zwischen dem Auftreten von Frühendoleaks und dem präoperativen Aneurysmasackdiameter zeigen.

Grundsätzlich könnte eine Korrelation mit Typ 1 Endoleaks und sehr großen Aneurysmadiametern damit erklärt werden, dass bei sehr großen Aneurysmen auch der Aneurysmahalsdiameter größer ist. Ein großer Diameter des Aneurysmahalses wird in einigen Studien (Kovelos et al. 2019, Mohan et al. 2001) als Risikofaktor für die Entstehung eines Endoleak Typ 1 diskutiert. Auch in dieser Studie konnte ein Zusammenhang zwischen der Größe des Halsdiameters und dem Entstehen von FET1 gezeigt werden. Die Patienten, mit einem sehr großen Aneurysmasackdiameter über 70mm zeigten im Durchschnitt ebenfalls einen etwas größeren Halsdiameter auf Höhe der Nierenarterien (26,2 mm versus 24,1 mm der kleineren Aneurysmasackdiameter), was die oben genannte Theorie stützen würde. Hierzu wären aber noch weitere Untersuchungen mit einer größeren Patientenkohorte notwendig. Außerdem könnte ein sehr großer Aneurysmasackdiameter die Stabilität der Prothese gefährden und so die Entstehung eines frühen Endoleaks begünstigen.

4.4.1.1.3 FET1 und Morphologie der Beckenachse

Es konnte festgestellt werden, dass mit steigendem **iliakalen Kinkinggrad** auch die Endoleakrate in den Kinkinggruppen anstieg. Die Patientengruppe mit Kinking über 90° zeigte die größte Endoleakrate von 19% (versus 6%-8% in den anderen Gruppen). Eine Studie von Wyss et al. 2011 mit 2017 Patienten beschreibt, dass die Stärke des iliakalen Kinkings ein signifikanter Risikofaktor für das Auftreten von Frühkomplikationen, unter anderem von FET1 ist. Demgegenüber steht die Aussage von Wolf et al. 2001 (mit allerdings nur 75 Patienten), dass keine Korrelation zwischen dem Kinking der Iliakalgefäße und dem Auftreten für FET1 besteht. Eine starke Verwinkelung der distalen Landezone kann eine Abdichtung der Prothese erschweren, insbesondere bei kurzen Prothesenbeinchen (Heikkinen et al. 2004). Dadurch kann es zu Undichtigkeiten mit konsekutivem Endoleak Typ 1b kommen. Die Länge der Beinchenprothese wurde in dieser Studie allerdings nicht untersucht. So könnte, analog zum Halswinkel, auch die Steifheit der Prothese eine Rolle spielen.

In dieser Studie konnte eine schwache positive Korrelation zwischen dem Auftreten eines FET1 und dem **AIC-Diameter** gezeigt werden. Bereits Heikkinen et al. 2004 beschreibt, dass frühe Typ 1b Endoleaks häufiger bei Patienten auftreten, die einen AIC-Diameter von

mindestens 18 mm haben. Große Diameter der distalen Landezone könnten zu einer verminderten Spannung der Prothese an der Gefäßwand führen, insbesondere falls das praktizierte Oversizing der Prothese nicht genügt, um eine ausreichende Spannung zu erzeugen. Auch die Länge des Prothesenbeinchens spielt laut Heikkinen et al. eine Rolle. Dieser Aspekt wurde in dieser Studie allerdings nicht untersucht.

4.4.1.2 Frühendoleak Typ 2

Eine signifikante Korrelation zwischen der Größe des präoperativen Aneurysmasackdiameters und dem Auftreten von Frühendoleak Typ 2 konnte nicht gezeigt werden. So wird in der Literatur nicht von einem Zusammenhang zwischen dem Auftreten von FET2 und dem präoperativen Diameter des Aneurysma ausgegangen (Ward et al. 2014, Sidlof et al. 2014, Nolz et al. 2012, Peppelenbosch et al. 2004). Als Risikofaktoren für die Entstehung eines FET2 werden die Diametergrößen und Flussraten der Arteria mesenterica interna und die Anzahl der Lumbalarterien diskutiert (Ward et al. 2014). Diese Gefäße wurden in dieser Studie allerdings nicht berücksichtigt.

4.4.2 Frühkomplikationen

In dieser retrospektiven Studie wurde eine Gesamtrate von 25% für das Auftreten von Frühkomplikationen innerhalb 30 Tage postimplantationem gefunden. Dabei lag die Rate der direkt oder indirekt durch die Prothese verursachten Frühkomplikationen (wie Stentstenose, Stentverschluss, Dissektion, arterielle Embolie, Gefäßruptur und Blutung) bei 19 %. Bei 6% der Patienten wurden Wundheilungsstörungen beobachtet. Dies entspricht ungefähr den Ergebnissen für Frühkomplikationsraten anderer Studien (Dowson et al. 2014).

4.4.2.1 Aneurysmaruptur als Aneurysma-verursachte Komplikation

Bei keinem der Patienten trat innerhalb 30 Tage nach Implantation eine Aneurysmaruptur auf. In der Literatur geht man von Rupturraten von etwa 1% aus, wobei das Risiko jährlich konstant bleibt (Groots et al. 2018).

4.4.2.2.Graft-verursachte Komplikationen

Graft-verursachte Komplikationen wie Stentverschluss und Stentstenose traten bei 5% der Patienten innerhalb 30 Tagen nach Implantation auf. Kim et al. 2019 beschreiben in ihrem Review Stentverschlussraten zwischen 0,4% und 11,9% in der aktuellen Literatur. Auch bei Carroccio et al. 2002 wurde bei 4% von 351 Patienten Stentverschlüsse innerhalb der ersten 30 Tage nach Implantation beobachtet. Somit ist die Graft-verursachte Komplikationsrate in der München Klinik Neuperlach durchschnittlich.

Ein möglicher Zusammenhang von Stentverschlüssen/-Stenosen und dem **Mindestdiameter der Aortenbifurkation** wurde statistisch geprüft und zeigte keine Signifikanz. Laut Chuter 2009 ist eine enge distale Aorta ein Risikofaktor für das Auftreten von Stentverschlüssen. Auch Inaba et al. 2019 beschreibt bei Patienten, die einen Stentverschluss zeigten, signifikant kleinere Diameter der Bifurkation von unter 20mm. In dieser Studie lag der Durchschnitt der Diameter über dem in der Literatur, somit besteht hier auch eine kleinere Kohorte an Patienten mit kleinen Diametern unter 20mm, was möglicherweise zu einer fehlenden Signifikanz der schwach negativen Korrelation geführt hat. Zwar zeigten die Patienten mit Stentverschluss einen diskret kleineren Diameter (28,4 mm versus 29,1 mm), das aber ebenfalls ohne Signifikanz. Der Anteil der Patienten mit Diametern unter 20 mm lag bei dieser Studie bei 17%. In dieser Gruppe wurde nur ein Stentverschluss beobachtet.

Die Patientengruppe mit **iliakalem Kinking** über 90° zeigte ein dezent erhöhtes Auftreten von Stentverschlüssen oder -Stenosen von insgesamt 11% (versus 2% bis 8%). Mehrere Studien (Taundorf et al. 2014, Dowson et al. 2014, Mantas et al. 2015 und Wang et al. 2017) konnten zeigen, dass ein höheres Kinking der AIC mit erhöhtem Auftreten von Stentverschlüssen assoziiert ist. Catanese et al. 2020 konnten allerdings keinen Zusammenhang zwischen iliakalem Kinking und frühen Stentverschlüssen feststellen. Die Theorie besagt, dass ein starkes Kinking zu einer Abknickung der Prothese führen kann, mit Veränderung der Hämodynamik und konsekutiver Thrombosierung innerhalb des Stents. Allerdings spielen auch andere Faktoren hier eine Rolle, wie zum Beispiel die Länge der Prothese, der Durchmesser der Beinchenprothese und ein Einmünden in der AIE (Arteria iliaca externa), was eine Diskrepanz bei den Ergebnissen der einzelnen Studien erklären würde.

In dieser Studie wurde keine signifikante Korrelation zwischen dem Auftreten von Stentverschlüssen oder -Stenosen mit dem **Diameter der AIC** beobachtet. Wang et al. 2017 beschreibt einen kleinen AIC-Diameter als Risikofaktor für das Auftreten von

Stentverschlüssen, andere Studien, dass ein kleiner Diameter der Beinchenprothese ein Risikofaktor für das Entstehen eines Stentverschlusses darstellt (Mantas et al. 2015, Catanese et al. 2020). Daoudal et al. 2016 hat keinen Zusammenhang zwischen der Anatomie der Iliakalgefäße und dem Auftreten von Stentverschlüssen beschrieben. Letztlich ist das Entstehen von thrombotischen Verschlüssen ein komplexer Vorgang, der von mehreren Faktoren abhängt. So beschreibt zum Beispiel Inaba et al. 2019, dass nicht nur der Diameter des Prothesenbeinchens mit dem Entstehen von Stentverschlüssen assoziiert ist, sondern dass ein signifikanter Unterschied zwischen dem rechten und linken Diameter ursächlich dafür ist. Dieser Aspekt wurde in der vorliegenden Studie allerdings nicht untersucht. Auch das Vorhandensein von Aneurysmen der AIC war nicht mit einem erhöhten Auftreten von Stentverschlüssen assoziiert. Hobo et al. 2008 verglichen 6286 Patienten ohne AIC-Aneurysmen mit 1268 Patienten mit Aneurysmen und konnten eine signifikant erhöhte Rate für Stentverschlüsse bei Patienten mit AIC-Aneurysmen finden. Diese Beobachtung widerspricht den Ergebnissen aus den oben genannten Studien, die einen Zusammenhang zwischen kleinen Diametern und Stentverschlüssen darstellen. In dieser Studie wurden beide Beobachtungen nicht bestätigt.

4.5 Postoperativer Langzeitverlauf

4.5.1 Gemessene Parameter

Aufgrund des retrospektiven Charakters dieser Studie waren die Zeitintervalle der Follow-Up Untersuchungen unterschiedlich. Daher ergab sich auch eine stark variierende Anzahl an Nachsorgeuntersuchungen pro Zeitintervall, was ein statistisches Auswerten der Daten erschwerte und potentielle Fehlerquellen ermöglichte. Aus dem präoperativ ausgewerteten Patientenkollektiv waren 53 Patienten lost to Follow-Up. Die früheste Untersuchung der weiteren 88 Patienten fand drei Monate nach Implantation statt. Die mittlere Follow-Up Zeit betrug 28,8 +/- 24 Monate, mit einer Zeitspanne von 1 Monat bis 7 Jahren. Bei Schanzer et al. 2011, einer der größten retrospektiven Studien mit 10228 Patienten, betrug die mittlere Follow-Up Zeit 31 +/- 18 Monate, war also in etwa vergleichbar. Somit ermöglicht diese Studie eine ausreichende Aussage üben den Langzeitverlauf. Zusätzlich wurden, anders als in vielen anderen retrospektiven Studien, die Computertomographischen Untersuchungen dieser Studie komplett neu ausgewertet, also keine Werte aus den ursprünglichen Befunden entnommen, die von unterschiedlichen Radiologen mit stark variabler Erfahrung erstellt

wurden. Dadurch sind die erhobenen Daten, die alle von derselben Person eruiert wurden, gut miteinander vergleichbar, ohne Fehlerquellen durch unterschiedliche Messtechniken zu beinhalten.

4.5.1.1 Veränderung der Gefäßmorphologie

Bezüglich der präoperativ bestimmten **Aneurysmahalsform** konnte beobachtet werden, dass bei insgesamt 37% der Patienten in der Enduntersuchung eine veränderte Halsform vorlag. Dabei wiesen die ursprünglich geraden Halsformen mit 65% am häufigsten eine Dynamik auf. Zusätzlich zeigte sich, dass die Tendenz der Dynamik dahingehend ging, dass die Diameter in Nähe des Aneurysma mehr an Größe zunahmen, als die Diameter in Nähe der Nierenarterien, was sich in der veränderten Form der Aneurysmahälse zeigte: 75% der dynamischen Aneurysmahalsformen hatten eine Tendenz zur Veränderung ihrer Form in konisch (oder gerade bei ehemals trichterförmigen Hälsen). So wurde präoperativ bei 57% der Patienten ein konischer Aneurysmahals beobachtet, in der Enduntersuchung bei 75% der Patienten. Auch Schanzer et al. 2011 hat dieses Phänomen beobachtet. In seiner Studie wurden im Langzeitverlauf signifikant mehr Patienten mit einer konischen Halsform als präoperativ beobachtet. Kaladji et al. 2012 hat bei 179 Patienten den Halsdiameter an drei definierten Stellen über einen Follow-Up-Zeitraum von zwei Jahren untersucht und festgestellt, dass die Diameter im Verlauf zunehmen und dass der aneurysmanahe Diameter am stärksten an Größe zunahm. Das passt zu den Beobachtungen dieser Studie. Dieser Effekt könnte auf der fortschreitenden dilatativen Arteriopathie beruhen, die bekanntermaßen eine systemische Erkrankung darstellt und durch die Implantation einer Stentprothese nicht geheilt wird. Es könnte sein, dass trotz Stentgraft eine langsame Progression des Aneurysmas stattfindet, mit zunehmender longitudinaler Ausbreitung nach proximal. Dazu passt auch die Untersuchung von Diehm et al. 2008, der im Bereich des Aneurysmahalses dieselben biochemischen Veränderungen feststellen konnte, die sich in der Aneurysmawand abspielen. Kaladij et al. stellte fest, dass auch Patienten mit einer Größenregression des Aneurysmas eine zunehmende Dilatation des Aneurysmahalses insbesondere der aneurysmanahen Bereiches aufwiesen. Auch in dieser Studie wurde keine Korrelation zwischen einer fortschreitenden dilatativen Arteriopathie und einem zunehmenden Aneurysmasack festgestellt (siehe Kapitel **4.6.1.1.5**). Die Autoren der oben genannten Studien schlussfolgerten, dass durch die Prothese zwar der mechanische Aspekt des Aneurysmas behandelt wird, aber nicht der biologische. Allerdings ist bisher ungeklärt, ob

dieser Effekt nach offener Aortenaneurysmaversorgung mittels Patchplastik ebenfalls auftritt, oder ob die endovaskuläre Prothese diesen Effekt begünstigt. Gegenwärtig liegen keine vergleichenden Studien vor.

In dieser Studie zeigten 81% der Patienten im Langzeitverlauf eine zunehmende Dilatation des **Aneurysmahalsdiameters auf Höhe der Nierenarterien** um durchschnittlich 1 mm +/- 1 mm pro Jahr. Bezogen auf die letzte erfasste Nachsorgeuntersuchung wurde ein mittlerer Zuwachs von 2,8 mm +/- 1,7 mm im Gesamtverlauf gemessen. Auch Marrewijk et al. 2002 hat bei 2463 ausgewerteten Patientendaten einen Größenzuwachs des Halsdiameters um im Durchschnitt 2 mm nach zwei Jahren beobachtet, was den in dieser Studie gemessenen Werten entspricht. Auch Schanzer et al. 2011, mit 10228 ausgewerteten Patientendaten, konnte zeigen, dass der durchschnittliche Halsdiameter im Langzeitverlauf signifikant an Größe zunahm. Bei Kret 2017 zeigten 86% der untersuchten Patienten eine Zunahme des Halsdiameters um 3,3 +/- 0,6 in der Enduntersuchung. In der oben genannten Literatur wird davon ausgegangen, dass die selbstexpansiblen Stentgrafts durch den kontinuierlichen Druck auf die Gefäßwand zu einer zunehmenden Dilatation des Gefäßes führen können. Allerdings gibt es auch bei Patienten nach offener Aortenaneurysmaversorgung mittels Patchplastik die Beobachtung, dass der infrarenale Aneurysmahals im Verlauf zunehmend dilatiert. So zeigt Sonnessen et al. 1998 eine Zunahme des Diameters auf Höhe der Nierenarterien von 0,46 mm pro Jahr, bei allerdings nur sehr kleiner Kohorte von 19 untersuchten Patienten. Liapis et al. 2000 untersuchte 76 Patienten nach konventionellem Aortenersatz bei Aneurysma und fand bei 68% der Patienten eine Zunahme des infrarenalen Diameters um 0,57 mm +/- 0,87 mm jährlich. Lipski und Ernst 1998 untersuchten insgesamt 272 Patienten nach Patchplastik und konnten bei 35% der Patienten eine Zunahme des infrarenalen Aneurysmahalsdiameters um 1 mm +/- 3 mm in der Enduntersuchung beobachten (mittlere Beobachtungsdauer 3,5 Jahre). Verglichen mit diesen Studien, zeigen die Patienten nach EVAR eine vermehrte Dilatation des Aneurysmahalsdiameters sowie auch prozentuell mehr Patienten eine zunehmende Dilatation als nach OR (Open Repair). Eine direkte vergleichende Studie zwischen OR und EVAR bezüglich einer zunehmenden Dilatation des Aneurysmahalses liegt zu diesem Zeitpunkt nicht vor. Somit ist letztlich unklar, ob die Stentgraftprothese zu einer schneller fortschreitenden Dilatation des Aneurysmahalses führt, was die Ergebnisse der Studien suggerieren, oder ob die generell fortschreitende dilatative Arteriopathie Ursache für die zunehmende Dilatation ist.

Insgesamt wurden 162 **AIC-Diameter** bei 88 Patienten ausgemessen (nur die Seite mit einliegender Prothese). Davon zeigten 69% der AIC-Diameter eine Größenprogredienz des präoperativen Diameters, 14% der AIC keine Dynamik und 16% eine Größenregredienz. Bezogen auf die Patienten wurde bei 88% der Patienten eine Zunahme mindestens eines AIC-Diameters dokumentiert (davon bei 42% beider AIC). Nur bei 5 % der Patienten wurde keine Dynamik in der Diametergröße der AIC verzeichnet. Dabei zeigte sich eine Zunahme der Diameter um 1,5 mm +/- 2 mm pro Jahr, in der letzten erfassten Untersuchung eine Größenzunahme 2,9 mm +/-1,5 mm links und 3,1 mm +/-1 mm rechts. Auch Goncalves et al. 2016 machten die Beobachtung, dass bei insgesamt 597 untersuchten AIC nach EVAR-Implantation ca. 50% eine Größenzunahme der Diameter um 3-4 mm aufzeigten und der Rest eine Dilatation zwischen 2 und 3 mm in der Enduntersuchung zeigte. Kaladij et al. 2012 studierte die Entwicklung von AIC-Diametern bei 179 Patienten über eine mittlere Follow-Up-Zeit von zwei Jahren. Dabei zeigten 100% der Patienten eine maximale Zunahme des AIC-Diameters um im Mittel 3 mm +/- 0,7 mm in der Enduntersuchung. Diese Studie bestätigt die Ergebnisse der Literatur, dass der Großteil der AIC-Diameter nach EVAR-Implantation zunehmen, auch wenn in der vorliegenden Studie nicht 100% der Diameter eine Größenprogredienz aufwiesen. Die präoperativen Diameter der Patienten mit Größenprogression der AIC Diameter waren 16,7 mm +/- 3,5 mm rechts und 16,3 mm + /- 3,7 mm links, ohne Korrelation zur Dilatation. Dies entspricht den Ergebnissen der Literatur. Ob die Dilatation ursächlich auf die Prothese zurückzuführen ist, oder ob ein Fortschreiten der dilatativen Arteriopathie zu diesem Effekt führt, ist nicht geklärt.

Insgesamt zeigten in dieser Studie allerdings, anders als in den oben genannten Studien, 16% der AIC-Diameter eine Größenregression, bei 7% der Patienten der AIC Diameter beidseits. Dabei betrug die maximale Regredienz in der Enduntersuchung -2,8 mm +/- 2,5 mm rechts und -3,2 mm +/- 3,7 mm links. Die präoperativen Diameter der Patienten mit Größenregredienz der AIC-Diameter waren im Mittel aneurysmatisch (über 20 mm). Passend dazu konnte eine negative Korrelation zeigen, dass die AIC-Aneurysmen im Langzeitverlauf signifikant größenrückläufig waren. Diese Beobachtung machten die oben genannten Studien allerdings nicht, denn auch die aneurysmatischen AIC-Diameter nahmen dort anscheinend an Größe zu. Allerdings haben die Autoren bei den präoperativen Diametern nicht zwischen aneurysmatisch und nicht aneurysmatisch unterschieden. Wie vergleichbar die Studien diesbezüglich mit dieser Studie sind, kann daher nicht mit letzter Konsequenz geklärt werden. Zweifelsfrei ist, dass durch die Implantation der Stentprothese

in der München Klinik Neuperlach auch die AIC-Aneurysmen erfolgreich ausgeschaltet wurden und daher im Verlauf größenregredient waren. Womöglich wurden in der München Klinik Neuperlach im Gegensatz zur Literatur bei vorliegenden AIC-Aneurysmen längere Prothesenbeinchen benutzt, um eine Ausschaltung der AIC-Aneurysmen zu gewährleisten. Die Länge der Prothesenbeinchen wurde weder in dieser Studie noch von Kaladij et al. 2012 und Goncalves et al. 2016 untersucht.

Bei 97% der Patienten fand im Langzeitverlauf eine Zunahme zumindest eines der gemessenen **Gefäßdiameter** statt (Aneurysmahals, AIC rechts oder AIC links), bei 32% eine Zunahme aller untersuchten Diameter. Dies passt zu den Ergebnissen von Kaladij et al. 2012, der sowohl die AIC-Diameter als auch die Halsdiameter diesbezüglich untersucht hat.

Eine erfolgreiche Behandlung mittels EVAR verhindert die Progression des **Aneurysmasackdiameters** und somit die Aneurysmaruptur (Gorham et al. 2004). Bei 75% der Patienten konnte im Langzeitverlauf eine Größenreduktion oder Größenkonstanz des Aneurysmasackes verzeichnet werden.

25% der Patienten zeigten allerdings eine Größenzunahme des Aneurysmasackes, dabei wurde eine durchschnittliche Größenzunahme von 2,8 mm +/- 1,3 mm pro Jahr, und eine Gesamtzunahme von 6,6 mm +/- 6,7 mm in der Enduntersuchung festgestellt. Bei 50% dieser Patienten betrug der Größenzuwachs mindestens 5 mm. Schanzer et al. 2011 beschreibt, dass bei 17% aller Patienten nach drei Jahren eine Vergrößerung des Aneurysmasackes beobachtet wurde, bei 41% nach fünf Jahren. Ein Zusammenhang zwischen einer Größenzunahme des Aneurysmasackes im Verlauf und dem präoperativ gemessenen Maximaldiameter des Aneurysmasackes bestand nicht. Auch Schanzer et al. 2011 konnte keinen Zusammenhang mit einer Größenprogression des Aneurysmasackdiameters und dem präoperativ gemessenen Aneurysmasackdiameter feststellen. Allerdings beschreibt Ivakoshi et al. 2014, dass der präoperative Aneurysmasackdiameter in Kombination mit einem stark angewinkeltem und kurzem Aneurysmahals ein Risikofaktor für eine Aneurysmasackzunahme darstellt. Ein stark angewinkelter und kurzer Aneurysmahals wird aber als ein prognostisch ungünstiger Faktor für das Auftreten von Komplikationen nach EVAR angesehen (Zhou et al. 2019), so dass in diesem Fall eher die Halsmorphologie ausschlaggebend gewesen sein mag, als der Aneurysmasackdiameter. Laut Schanzer at al 2011 liegt eine signifikante Korrelation zwischen einem großen Aneurysmahalswinkel und einer Größenprogression des Aneurysmasackdiameters vor. Dieser Aspekt wurde in dieser Studie nicht überprüft.

In dieser Studie wurde überprüft, ob eine fortschreitende dilatative Arteriopathie einen Einfluss auf die Aneurysmasackvergrößerung darstellt. Es konnte keine signifikante Korrelation zwischen der Zunahme der Diameter des Aneurysmahalses oder der AIC und einer Zunahme des Aneurysmasackes im Langzeitverlauf festgestellt werden. Auch Kret et al. 2017 konnte keinen Zusammenhang zwischen der Zunahme des Aneurysmahalses und der Zunahme des Aneurysmasackes feststellen. Somit erscheint die progrediente dilatative Arteriopathie kein Risikofaktor für eine Progression des Aneurysmasackes darzustellen. Obwohl die systemische Erkrankung durch die Implantation der Prothese nicht geheilt wird, so wird doch das Risiko einer Aneurysmaruptur bei der Mehrheit der Patienten mit größenregredienten Aneurysmasack deutlich gesenkt.

4.5.1.2 Lokalisation der Prothese

In dieser Studie wurde die Lokalisation der Prothese in jeder Follow-Up Untersuchung dokumentiert und mit der ersten, nach Implantation durchgeführten Computertomographie verglichen. Dadurch wurden schon sehr kleine Veränderungen der Prothesenlokalisation erfasst. In dieser Studie wird eine Migration bereits bei Abweichungen von 1 mm von der ursprünglichen Lokalisation beschrieben. Der Begriff „Migration“ wird allerdings in der meisten aktuellen Literatur als eine Abweichung der ursprünglichen Prothesenlokalisation um 5-10 mm definiert (Daye und Walker 2018).

Bei 41% aller Patienten konnte eine **Migration des Prothesenhauptkörpers** Richtung Aneurysma beobachtet werden. Dabei wurde eine jährliche Migration von 1,1 mm +/- 0,6 mm verzeichnet. Die Migration zum Zeitpunkt der letzten Untersuchung betrug im Mittel 4,3 mm +/- 3 mm. Conners et al. 2002 beschreibt eine Migration bei 20,4% der Patienten nach zwei Jahren, Tonnessen et al. 2002 bei 12% von 205 Patienten, wobei Migration als Abweichung um mindestens 5 mm definiert war. Bei Cao et al. 2002 zeigten 15% von 148 Patienten eine Migration in der Enduntersuchung, wobei Prothesenmigration als eine Abweichung um mindestens 10 mm vom Ursprungsort definiert war. Verglichen damit, war die Migrationsrate der Patienten der München Klinik Neuperlach geringer, bei 9% aller Patienten wurde eine Migration von mindestens 5 mm in der Enduntersuchung, bei nur 3% der Patienten eine Migration von mehr als 10mm verzeichnet. Die Größe der maximalen Migration korrelierte in dieser Studie nicht mit dem präoperativen Halsdiameter. Auch Tonnessen et al. 2005 konnte keinen Zusammenhang zwischen dem präoperativen Halsdiameter und einer Migration bestätigen. Dagegen beschreibt Cao et al. 2002, dass

besonders Patienten mit einem Halsdiameter von mindestens 25 mm ein erhöhtes Risiko für eine Prothesenmigration aufwiesen. Diese Aussage kann in dieser Studie nicht bestätigt werden, vielmehr konnte eine schwache Korrelation zwischen der Größe der maximalen Migration und der Größe der maximalen Zunahme des Halsdiameters gezeigt werden. Auch andere Autoren (Cao et al. 2002, Conners et al. 2002, Wever et al. 2004, Gorham et al. 2004) haben beobachtet, dass eine Zunahme des Aneurysmahalsdiameters im Follow-Up Risikofaktoren für das Auftreten von Migration sind. Als Grund wird angegeben, dass die Prothese aufgrund von abnehmender radialer Pressspannung abrutscht. Sampaio et al. 2006 bestätigte diese Annahme nicht, allerdings wurden hier nur Patienten mit zwei Prothesentypen (AneuRX und Ancure) untersucht, somit ist diese Studie nicht für alle Prothesentypen repräsentativ.

Insgesamt wurden 162 AIC bei 88 Patienten bezüglich der **Lokalisation der Prothesenbeinchen** ausgewertet. Dabei zeigten 45% der Beinchen eine Migration in Richtung Aneurysma, 23% der Prothesenbeinchen eine Migration nach distal und 32% der Beinchen keine Migration. Bei 68% der Patienten wurde eine Migration des rechten Beinchens und bei71% der Patienten eine Migration des linken Beinchens gefunden. 29% der Patienten zeigten keine Veränderung der Prothese. Die Gesamtmigration der Prothesenbeinchen in der Enduntersuchung betrug im Mittel 4,1 mm + / - 3,4 mm, wobei die durchschnittliche Jahresmigration bei 1 mm +/- 3 mm lag. Es war kein signifikanter Unterschied in der Größe der Migration zwischen den Migrationsrichtungen zu verzeichnen. Bei 25% der Prothesenbeinchen betrug die Gesamtmigration mindestens 5 mm, 19% in Richtung Aneurysma und 6% nach kaudal. Goncalves et al. 2016, der insgesamt 597 AIC nach EVAR untersuchte, stellte eine Retraktion der Prothese über 5 mm in 9% aller Fälle fest. Aus seiner Studie geht allerdings nicht hervor, in welche Richtung die Prothese verschoben wurde. Möglicherweise wurden nur die Prothesen gezählt, die eine Migration Richtung Aneurysma aufzeigten, was den Begriff Retraktion und auch die niedrigere Prozentzahl erklären würde. Dennoch zeigten in der München Klinik Neuperlach prozentual mehr Prothesenbeinchen eine Migration als in der Literatur. Zwischen der maximalen Migration der Beinchenprothese und dem maximalen AIC Diameter präoperativ zeigte sich keine signifikante Korrelation. Zwischen der maximalen Migration der Beinchenprothese und dem maximalen Diameterzuwachs der AIC im Langzeitverlauf verfehlte eine schwache Korrelation nur knapp eine Signifikanz. Dies deckt sich mit den Ergebnissen von Goncalves et al. 2016, der eine Korrelation zwischen der Dilatation der AIC und der Migration

beschreibt. Iahara et al. 2016 geht davon aus, dass eine Migration der Prothesenbeinchen mit der Länge der distalen Verankerungszone zusammenhängt, so dass bei Prothesenbeinchen unter 10 mm eine signifikante Migration auftreten kann. Die Länge der distalen Landezone wurde in dieser Studie nicht ausgemessen, wäre aber eine mögliche Erklärung.

Laut Chuter 2009 handelt es sich bei der Migration meist um eine Bewegung der proximalen Stentprothese mit Verschiebung des Hauptkörpers in Richtung Aneurysma. Eine Bewegung der distalen Prothesenanteile soll viel seltener vorkommen, mutmaßlich weil die Verankerungsflächen (AIC) länger sind und die hämodynamischen Kräfte, die auf die Stentprothese wirken, hier schwächer sind als in der Aorta (Chuter 2009). Auch von Goncalves et al. 2016 wurde eine deutlich niedrigere Anzahl an iliakaler Migrationen beobachtet als in dieser Studie, die bei 71% der Patienten eine Migration mindestens eines Prothesenbeinchens und bei 41% der Patienten eine Migration des Hauptkörpers zeigte. Der Anteil an Patienten mit einer Migration von mindestens 5 mm war bei der Migration der Prothesenbeinchen ebenfalls deutlich höher als bei Patienten mit Migration der proximalen Prothese. Die Diskrepanz der Ergebnisse mag in der unzureichenden Studienlage zur Migration der Prothesenbeinchen begründet liegen.

4.5.2 Spätendoleak

Im Langzeitverlauf wurde bei insgesamt 21 % der Patienten ein neuaufgetretenes Spätendoleak später als 30 Tage nach Implantation detektiert. 6 % der Patienten zeigten ein Spätendoleak vom Typ 1, die alle einer Therapie benötigten. Zudem wurde bei 15 % der Patienten ein Spätendoleak vom Typ 2 beobachtet, von denen 4 % der Patienten einer Therapie bedurften. Die Sammelstatistik von Gorham et al. 2004 beschreibt Spätendoleakraten für Typ 1 von 8,2% bis 18% und für Typ von 2 7,8% bis 23,4 %. Somit sind die Raten für Typ 1 und Typ 2 Spätendoleak in der München Klinik Neuperlach mit den Raten der Literatur vergleichbar und vergleichsweise niedrig.

Auch die Tatsache, dass alle Typ 1 Endoleaks therapiebedürftig waren, entspricht den Empfehlungen der Literatur (Harris et al. 2000). Persistierende Typ 2 Spätendoleaks werden in der Literatur allerdings kontrovers diskutiert. So konnte Marrewijk et al. 2002 mit 3595 Patienten der Eurostar Database keine signifikante Erhöhung von Aneurysmarupturen oder Konversionen bei Patienten mit Endoleak Typ 2 beobachten. Auch Resch et al. 1998 beschreibt Typ 2 Spätendoleaks als benigne, solange sie mit einem konstanten oder

größenregredienten Aneurysmasack assoziiert sind. Auch Jones et al. 2007 empfiehlt, Typ 2 Endoleaks nur dann zu therapieren, falls der Aneurysmasack an Größe zunimmt. Die in der München Klinik Neuperlach therapierten Typ 2 Spätendoleaks zeigten eine Zunahme des Aneurysmasackes um 5 mm +/- 4 mm, 10 der 13 nicht therapierten Patienten zeigten einen konstanten oder größenregredienten Aneurysmasack und 3 der Patienten eine leichte Größenprogression um 2 mm, 3 mm und 5 mm. Warum bei diesen Patienten primär abwartend gehandelt wurde, lies sich leider retrospektiv nicht mehr nachvollziehen. Keines der Typ 2 Endoleaks führte allerdings zu einer Aneurysmaruptur oder Konversion im Follow-Up Zeitraum, soweit das dokumentiert ist.

4.5.2.1 SET1 und präoperative Gefäßmorphologie

4.5.2.1.1 SET1 und Aneurysmahals

In dieser Studie konnte kein signifikant erhöhtes Auftreten eines SET1 bei einer bestimmten präoperativen **Halsform** beobachtet werden. Auch die Untersuchung bezüglich einer konischen oder stark konischen Halsform und dem Auftreten von SET1 konnte keinen signifikanten Zusammenhang finden. Das deckt sich mit O'Donnell et al. 2018 und Mohan et al. 2001, die ebenfalls keine signifikante Korrelation zwischen dem Auftreten von Spätendoleak Typ 1 und einer konischen Halsform beschreiben. Demgegenüber steht die Studie von Pitoulias et al. 2017 mit 156 Patienten. Hier war ein konischer Aneurysmahals der stärkste Prädiktor für das Auftreten von späten Typ 1 Endoleaks, was die generell herrschende Meinung der aktuellen Literatur widerspiegelt (Lee und Park 2017, Zhou et al.2019). Wie bereits in Kapitel **4.3.1.2.** ausgeführt, liegt die Diskrepanz der Ergebnisse in der Methodik der Einteilung der Aneurysmahalsformen.

Eine statistisch signifikante Korrelation des präoperativen **Aneurysmahalsdiameters** auf Höhe der Nierenarterien und dem Auftreten eines SET1 wurde in dieser Studie nicht gefunden. Auch AbuRahma et al. 2009 mit 235 Patienten konnte keine Korrelation zwischen dem präoperativen Aneurysmahalsdiameter und dem Auftreten von Spätendoleak Typ 1 finden. Demgegenüber beschreibt Stather et al. 2012 mit 552 Patienten ein signifikant erhöhtes Auftreten von späten Typ 1 Endoleaks bei Patienten mit großen Halsdiametern. Allerdings handelte es sich in dieser Studie hauptsächlich um Endoleaks des Typs 1b. Das bedeutet, dass die Undichtigkeit der Prothese im Bereich der Prothesenbeine lag und nicht an der Hauptverankerungsstelle am Aneurysmahals. Somit ist der Zusammenhang mit dem

Aneurysmahalsdiameter kritisch zu hinterfragen. In dieser Studie wurde nicht zwischen Typ 1a und Typ 1b Endoleaks unterschieden, was eine weitere Untersuchung diesbezüglich sinnvoll erscheinen lässt.

In dieser Studie konnte eine schwache positive Korrelation zwischen dem Auftreten von SET1 und der Größe des **Aneurysmahalswinkels** gezeigt werden. Auch Hobo et al. 2007 konnte ein signifikant erhöhtes Auftreten von Spätendoleaks Typ 1 bei Patienten mit Aneurysmahalswinkeln über 60° beobachten. O'Donnell et al. 2018 (mit kleinerer Patientenkohorte und durchschnittlich deutlich kleineren Winkeln) konnte allerdings keine Korrelation diesbezüglich feststellen. Wie bereits in Kapitel 4.5.1.1.3. diskutiert, zählen große Aneurysmahalswinkel zur „Hostile Neck Anatomy" und sind mit einem vermehrten Auftreten von Komplikationen, insbesondere Typ 1a Endoleaks vergesellschaftet (Zhou et al. 2019). Da der Aneurysmahalswinkel im Verlauf der Zeit nicht kleiner zu werden scheint und zusätzlich dazu eine langsam zunehmende Halsdilatation und Verkürzung stattfindet, steigt auch das Risiko für das Entstehen später Typ 1 Endoleaks (Kaladji et al. 2012, Monahan et al. 2010).

In dieser Studie zeigte die **Aneurysmahalslänge** keine signifikante Korrelation mit dem Entstehen von SET1. Grundsätzlich wird ein kurzer Aneurysmahals als signifikanter Risikofaktor und Prädiktor für das Auftreten von späten Typ 1 Endoleaks beschreiben (AbuRahma et al. 2009, Leurs et al. 2006 und 2007). Wie bereits erwähnt, war der Anteil der Patienten mit einem Aneurysmahals unter 15 mm in dieser Studie verglichen mit anderen Studien mit nur 9% deutlich kleiner, was ein Grund für eine fehlende Signifikanz der Korrelation sein könnte. Darüber hinaus war der Anteil der Patienten mit Aneurysmahalslängen über 25 mm überproportional groß, was eine Vergleichbarkeit mit der Literatur erschwert.

Es konnte eine schwache Korrelation zwischen dem Auftreten eines SET1 und der Größe des **Aneurysmawinkels** festgestellt werden. Auch Sampaio et al. 2004 sowie andere größere Studien (Hobo et al. 2007, Albertini et al. 200) konnten einen Zusammenhang zwischen dem Entstehen von Typ 1 Endoleaks, sowohl früh als auch spät, und dem Aneurysmawinkel feststellen. Ebenso liegt in dieser Studie eine Korrelation zwischen der Größe des Aneurysmawinkels und Endoleak Typ 1 früh und spät vor. Das legt nahe, dass der Winkel sich im Langzeitverlauf nicht wesentlich verkleinert, so dass das Risiko, auch später ein Endoleak zu entwickeln, nicht mit der Zeit abnimmt. O'Donnell et al. 2018 konnte in seiner Studie zwar keine Korrelation feststellen, aber in dessen Studie lag auch keine Korrelation

mit dem Auftreten von Frühendoleaks vor, bei insgesamt deutlich kleineren durchschnittlichen Winkeln.

4.5.2.1.2 SET 1 Aneurysmasackdiameter

In dieser Studie bestand keine signifikante Korrelation zwischen dem Auftreten eines SET1 und dem präoperativ gemessenen Aneurysmasackdiameter. Darüber hinaus zeigte die Gruppe mit sehr großen Diametern im Gegensatz zum Frühendoleak kein signifikant erhöhtes Vorkommen von SET1. So fand O'Donnell ebenfalls keine Korrelation zwischen Spätendoleak Typ 1 und dem präoperativen Aneurysmasack. Peppenlenbosch et al. 2004, der 4392 Patienten ausgewertet hat, beschreibt allerdings eine erhöhte Inzidenz an Endoleaks Typ 1 im Langzeitverlauf bei Patienten mit präoperativen Aneurysmasackdiametern von mindestens 65 mm. Da die Größe des Aneurysmasackes auch oft mit anderen ungünstigen anatomischen Kriterien einhergeht, die zu Komplikationen führen können (Ivakoshi et al. 2014), sollte die alleinige Größe des präoperativen Aneurysmasackes nicht eindeutig als Risikofaktor für das Auftreten von Typ 1 Endoleaks betrachtet werden. Außerdem spielt die Veränderung des Aneurysmasackes in diesem Zusammenhang eine erhebliche Rolle (siehe Kapitel 4.6.2.2.2).

4.5.2.1.3 SET1 und Beckenachse

In dieser Studie zeigte sich ein minimal erhöhtes Auftreten von SET1 in der Patientengruppe mit **iliakalem Kinking** über 90° ohne Signifikanz. Goncalves et al. 2016 mit 230 Patientendaten beschreibt iliakales Kinking als Risikofaktor für das Auftreten von Spätkomplikationen wie Endoleak Typ 1. Demgegenüber konnte Wolf et al. 2001 in einer kleinen Studie mit 75 Patientenkeinen Zusammenhang zwischen iliakalem Kinking und Spätendoleaks feststellen. Da ein großes Kinking bereits ein Risikofaktor für das Entstehen von Frühendoleaks darstellt, stellt sich die Frage, ob sich die Gefäßmorphologie im Langzeitverlauf verändert, also ob das Kinking durch die Prothese günstig beeinflusst wird. Hierzu bedarf es aber weiterer Studien.

Es zeigte sich keine signifikante Korrelation der Größe des **AIC Diameters** mit dem Auftreten eines SET1. Auch Stather et al. 2012 konnte keine Assoziation zwischen späten Typ 1 Endoleaks und einem großen AIC Diameter feststellen. Allerdings beschreibt Hobo et al. 2008, dass die Gruppe mit AIC-Aneurysmen eine höhere Inzidenz hatte, nach fünf

Jahren ein spätes Typ 1b Endoleak zu entwickeln als kleinere Diameter. In dieser Studie konnte dies nicht beobachtet werden, nur 3% der Patienten mit einem AIC-Diameter von mindestens 20 mm entwickelten ein SET1. In der Negativgruppe traten bei 6% ein SET1 auf. Darüber hinaus zeigten die großen Diameter in dieser Studie im Langzeitverlauf eine Tendenz zur Größenregredienz. Laut Heikkinen et al. 2004 spielt neben dem Diameter der AIC auch die Länge des Prothesenbeinchens eine entscheidende Rolle. Dieser Aspekt wurde in dieser Studie nicht untersucht.

4.5.2.2 SET1 und Veränderung der Gefäßmorphologie

In dieser Studie konnte bei Patienten, die eine generelle **Veränderung der Aneurysmahalsform** aufwiesen, kein erhöhtes Auftreten von Spätendoleaks Typ 1 beobachtet werden. Ergänzend wurde auch der Zusammenhang mit einem konischen Aneurysmahals geprüft. Bei fünf von den sieben Patienten, die ein SET1 entwickelten, wurde bei Entstehung des Endoleaks ein konischer oder stark konischer Aneurysmahals beobachtet. Dennoch konnte statistisch kein signifikanter Zusammenhang zwischen dem Entstehen eines SET1 und einem konischen Hals bei Entstehung bewiesen werden. Mutmaßlich liegt das an der überproportional großen Gruppe der konischen Aneurysmahälse (75% aller Aneurysmahalsformen waren zum Zeitpunkt des Endoleaks oder zum Endzeitpunkt konisch). Dies wiederrum liegt an der Methodik der Einteilung der Halsformen, wie schon erläutert. Bisher gibt es keine Studie, die auf den Zusammenhang zwischen einer Veränderung der Aneurysmahalsform und dem Auftreten von Endoleaks untersucht. Zwar beschreibt Schanzer et al. 2011, dass der Anteil an konischen Aneurysmahälsen im Verlauf zunimmt und dass der konische Aneurysmahals mit einer Zunahme des Aneurysmasackes korreliert, der wiederrum mit dem Auftreten von Endoleaks korreliert. Er geht aber nicht weiter auf eine Veränderung der Halsform ein. Dieser Aspekt bedürfte weiterer Untersuchungen.

Eine signifikante Korrelation zwischen dem Auftreten von SET1 und einer **Zunahme der Gefäßdiameter**, sei es des Aneurysmahalses oder der AIC, wurde in dieser Studie nicht gefunden. Zwar wurden alle SET1 bei der Patientengruppe mit zunehmenden Halsdiametern gefunden, da dies aber auf 81% aller Patienten zutrifft, konnte keine Signifikanz erreicht werden. Zum Zeitpunkt der Diagnose des SET1 zeigten die Patienten mit Endoleak keinen signifikant größeren Diameterzuwachs auf Höhe der Nierenarterien als Patienten ohne Endoleak in der letzten verfügbaren Untersuchung. Die Patienten mit Endoleak zeigten im

Vergleich zur Negativgruppe eine diskret höhere Größenzunahme des AIC-Diameters um 1 mm im Vergleich zur Negativgruppe, allerdings ohne Signifikanz. Sampaio et al. 2006 und Monahan et al. 2010 konnten keinen Zusammenhang zwischen dem Diameterzuwachs des Aneurysmahalses und dem Auftreten von späten Typ 1 Endoleaks beobachten. Goncalves et al. 2016 und Albertini et al. 2010 beobachteten keinen Zusammenhang zwischen einer Dilatation der AIC und dem Auftreten von Endoleaks. Demgegenüber beschreibt Kret et al. 2017 und Cao et al. 2003 einen Zusammenhang zwischen der Größe der Diameterzunahme des Aneurysmahalses und dem Auftreten vom späten Typ 1 Endoleaks, Zandvoort et al. 2014 beobachtete ähnliches in Bezug auf einen zunehmenden AIC-Diameter. Letztlich erscheint es logisch, dass eine signifikante Zunahme des Diameters die Pressspannung der Prothese verringert und somit zu einer Undichtigkeit im Langzeitverlauf führen kann. Selbstexpansible und flexible Stents könnten diesen Effekt allerdings ausgleichen, solange der Gefäßdiameter nicht die maximale Größe des Stents überschreitet. Ein Oversizing könnte somit zwar einerseits für eine Zunahme des Diameters mitverantwortlich sein, gleichzeitig aber auch vor dem Entstehen eines Endoleaks Typ1 schützen. Da in dieser Studie überproportional viele Patienten einen sehr langen Aneurysmahals aufwiesen, könnte das die fehlende Korrelation mit dem Auftreten von SET1 ebenfalls erklären. Auch die Tatsache, dass die AIC-Aneurysmen in dieser Studie größenregredient waren und somit in der München Klinik Neuperlach offenbar eine längere distale Landezone gewählt wurde, könnte diesen Effekt erklären.

In dieser Studie wurde bei 25% der Patienten eine **Größenprogression des Aneurysmasackdiameters** beobachtet. Bei 18% dieser Patienten wurde ein Endoleak vom Typ 1 diagnostiziert, in der Gruppe der Patienten mit konstanten oder größenregredienten Aneurysmasack wurde bei 5% der Patienten ein Spätendoleak Typ 1 diagnostiziert. Passend dazu konnte eine signifikante Korrelation zwischen dem Auftreten von SET1 und einem größenprogredienten Aneurysmasack gezeigt werden. Darüber hinaus konnte bei Patienten mit Endoleak ein größeres Wachstum des Aneurysmasackes beobachtet werden als bei Patienten ohne Endoleak (im Mittel 10 mm zum Zeitpunkt des Endoleaks versus 6 mm in der Enduntersuchung). Die meisten größeren Studien konnten diese Beobachtung ebenfalls bestätigen (Lal et al. 2015 der OVER-Studie, Schanzer et al. 2011, Marrewijk et al. 2000, Corriere et al. 2004 und weitere). Demgegenüber steht die kleinere Studie von O'Donnell et al. 2018, der keine Assoziation von Typ 1 Endoleaks und einer Aneurysmasackvergrößerung beobachten konnte. Typ 1 Endoleaks erhöhen bekanntermaßen den Druck im

Aneurysmasack und sind mit einem erhöhten Risiko für Aneurysmaruptur assoziiert (Harris et al. 2000, Baum et al. 2001). Somit ist es nicht überraschend, dass durch den erhöhten intraaneurysmatischen Druck der Diameter des Aneurysmasackes an Größe zunimmt. Natürlich gibt es auch kleine Typ 1 Endoleaks, die spontan sistieren können (Brewster et al. 2003, Gorham et al. 2004). Insbesondere O'Donnell et al. hat in seiner Studie beobachtet, dass viele der Typ 1 Endoleaks sich spontan verschlossen. Dies könnte die diskrepanten Ergebnisse erklären.

4.5.2.4 SET1 und Migration der Prothese

Diese Studie konnte keine Korrelation zwischen einer Migration des Hauptkörpers der Prothese und dem Entstehen von SET1 aufzeigen.

Dagegen traten alle SET1 in der Gruppe der Patienten auf, die eine Migration mindestens eines Prothesenbeinchens aufzeigten. Eine deutliche positive Korrelation verfehlte allerdings knapp eine Signifikanz. Dies könnte damit zusammenhängen, dass bei 71% der Patienten eine Migration der Beinchen stattfand, so dass eine zufällige Verteilung aufgrund der kleinen Negativgruppe bei einem Signifikanzniveau von 5% der Nullhypothese möglich wäre. Das bedeutet aber nicht, dass keine Korrelation der beiden Ereignisse vorliegt. In dieser Studie wird Migration schon als eine Abweichung von mindestens 1 mm vom ursprünglichen Ort der Prothese definiert. Die Prothesenbeinchen, die eine Migration von mindestens 5 mm aufwiesen, zeigten eine Endoleakrate von 11 % versus 7% der Negativgruppe, also diskret erhöht.

Eine distale Migration der Hauptprothese wird in der Literatur als Risikofaktor für das Auftreten von Spätendoleaks Typ 1 gehandelt (Daye und Walker 2018). Auch Goncalves et al. 2016 zeigte eine signifikante Korrelation zwischen Endoleaks Typ 1 und einer Migration der Prothesenbeinchen. Sehr viel mehr Studien beschäftigen sich mit der Migration des Hauptkörpers, nur wenige Studien auch mit der Migration der Prothesenbeinchen (Chuter 2009, Goncalves et al. 2016). Dabei könnte diese Studie darauf hindeuten, dass eine Migration der Prothesenbeinchen einen stärkeren Effekt auf das Entstehen von Spätendoleak Typ 1 darstellt, als eine Migration des Hauptkörpers, auch wenn hier keine ausreichende Signifikanz der Ergebnisse gefunden werden konnte. Eine Auswertung einer größeren Patientenkohorte wäre aufschlussreich.

4.5.2.5 SET2 und Endoleak gesamt

Eine Korrelation zwischen dem Auftreten eines SET2 und der Größe des präoperativen Aneurysmasackes konnte in dieser Studie nicht gezeigt werden. Auch andere Studien konnten keine Korrelation zwischen dem präoperativen Aneurysmasackdiameter und dem Auftreten von Spätendoleak Typ 2 aufzeigen (Peppelenbosch et al. 2004, Jones et al. 2007, Nolz et al. 2012). Allerdings zeigte diese Studie einen signifikanten Zusammenhang zwischen dem Auftreten eines SET2 und dem Vorhandensein einer Aneurysmasackprogression. Dieser Zusammenhang wird auch in der überwiegenden Literatur und großen Studien beschrieben (Lal et al. 2015, Jones et al. 2007, Kim et al. 2016, Schanzer et al. 2011, Nolz et al. 2012). Nur Resch et al. 1998 konnte keinen signifikanten Anstieg des Aneurysmasackdiameters bei Patienten mit Endoleak Typ 2 feststellen bei allerdings einer deutlich kleineren und somit nicht repräsentativen Patientenkohorte (74 Patienten, davon 18 mit SET2).

Zwischen einer Zunahme des Aneurysmasackes im Langzeitverlauf und dem Auftreten eines Endoleaks unabhängig vom Typ zeigte sich eine deutliche Korrelation. Zusätzlich war die Aneurysmasackzunahme bei Patienten mit zusätzlichem Endoleak doppelt so groß wie bei Patienten mit Aneurysmasackprogression ohne Endoleak (8 mm versus 4 mm). Diese Beobachtung entspricht auch dem Konsens in der Literatur (Marrewijk et al. 2000, Corriere et al. 2004, Schanzer et al. 2011 und weiteren).

Insgesamt zeigten 11% der Patienten eine Größenprogression des Aneurysmasackes ohne nachweisbares Endoleak. Eine Progression des Aneurysmasackes ohne Nachweis eines ersichtlichen Endoleaks in der Bildgebung nennt man Endotension (Veith et al. 2002, Mennander et al. 2005). Der präoperative Aneurysmasack bei Patienten mit Endotension war mit 58mm diskret größer als bei Patienten mit Endoleak mit 56 mm (ohne Signifikanz). Keiner der Patienten entwickelte im Verlauf eine Aneurysmaruptur oder eine sonstige Graft- oder Aneurysma-assoziierte Komplikation. Endotension führt generell sehr selten zu Komplikationen wie eine Aneurysmaruptur (Toya et al. 2008), so dass eine primär abwartende therapeutische Haltung, insbesondere bei nur geringem Zuwachs des Aneurysmasackdiameters wie in der München Klinik Neuperlach beobachtet, gerechtfertigt ist.

4.5.3 Spätkomplikationen

Insgesamt entwickelten elf Patienten eine oder mehrere Spätkomplikationen im Langzeitverlauf, daraus ergibt sich eine Komplikationsrate von 9% bezogen auf das in der Nachsorge vorstellige Patientenkollektiv. Keine der Komplikationen führte nach den Unterlagen zum dokumentierten Tod. Dowson et al. 2014 beschreibt eine Spätkomplikationsrate von 20% von 150 Patienten, damit war die Komplikationsrate in der München Klinik Neuperlach deutlich niedriger. Allerding wurden nicht alle Patienten im Follow-Up-Zeitraum wieder vorstellig, so dass es eine große Gruppe an Patienten gab, die Lost-To Follow-Up waren. Ob diese Patienten Komplikationen entwickelten, lies sich retrospektiv nicht mehr feststellen, so dass die reelle Komplikationsrate in der München Klinik Neuperlach möglicherweise auch höher war, als hier dokumentiert.

4.5.3.1 Stentverschluss und Stentstenose als Graft-bedingte Spätkomplikation

Graft-verursachte Komplikationen wie Stentstenose und Stentverschluss traten bei 5% der Patienten auf. Laut Daye und Walker 2018 liegt die durchschnittliche Rate für Stentverschlüsse und Stentstenosen bei 2% bis 4%, entspricht also in etwa der Rate in der München Klinik Neuperlach.

Ein möglicher Zusammenhang von Stentverschlüssen/-Stenosen und dem **Mindestdiameter der Aortenbifurkation** wurde statistisch geprüft und zeigte keine signifikante Korrelation. Auch Taudorf et al. 2014 konnte in der Studie mit 504 Patienten keinen signifikanten Zusammenhang feststellen. Dagegen beschreibt Briggs et al. 2018 und Chuter 2009, dass eine enge distale Aorta eine der wichtigsten Risikofaktoren für Stentverschlüsse nach EVAR-Implantation darstellt. Der Anteil an Patienten mit sehr kleinen Diametern der distalen Aorta unter 20 mm sowie die Anzahl an Stentverschlüssen und Stenosen waren in dieser Studie vergleichsweise klein, somit konnte eine statistische Auswertung keine ausreichende Signifikanz zeigen.

Zwischen dem Auftreten von Stentverschlüssen oder -Stenosen und dem **iliakalen Kinking** konnte keine signifikante Korrelation verzeichnet werden. Auch Dowson et al. 2014 hat eine ähnliche Beobachtung gemacht, dass Kinking der Iliakalgefäße nicht mit späten Graft-bedingten Komplikationen zusammenhängt. Allerdings beschreibt Coulston et al. 2014 und Taudorf et al. 2014, dass Kinking der Iliakalgefäße, insbesondere über 90°, ein erhöhtes Risiko für das Auftreten von Stentverschlüssen darstellt. Hier wurde allerdings nicht

zwischen frühen und späten Komplikationen unterscheiden. In dieser Studie konnte ein schwacher Zusammenhang zwischen frühen Stentverschlüssen und dem Kinkinggrad gezeigt werden. Wie in Kapitel 4.6.2.1.3.2. bereits diskutiert, könnte sich der Kinking-Grad im Laufe der Jahre durch die Prothese verändern, was eine Korrelation mit Frühkomplikationen, aber nicht mit Spätkomplikationen erklären würde. Dies müsste weiter untersucht werden.

Der **Diameter der AIC** wurde bezüglich des Auftretens von Stentverschlüssen und Stentstenosen überprüft, dabei zeigte sich kein signifikanter Zusammenhang. Studien beschreiben, dass Stentverschlüsse häufig mit kleinen AIC-Diamatern oder kleinen Diamatern der Prothesen, die abhängig vom AIC-Diameter sind, assoziiert sind (Wang et al. 2017. Mantas et al. 2015, Catanese et al. 2020). In dieser Studie ist bereits keine Korrelation zwischen frühen thrombocclusiven Ereignissen der Beinchenprothesen und den Diametern aufgefallen (wie diskutiert). Analog ist das Entstehen von späten Komplikationen ein multifaktorielles Geschehen. Nicht alle Aspekte wurden in dieser Studie untersucht.

Auch traten in der Patientengruppe mit AIC-Aneurysmen nicht vermehrt Stentverschlüsse oder Stenosen auf (1% versus 3% der Negativgruppe). Demgegenüber beschreibt Hobo et al. 2008 und Chuter 2009, dass AIC-Aneurysmen mit Stentverschlüssen assoziiert sind. In dieser Studie wurden die AIC-Aneurysmen offenbar durch die ausreichende Länge der Stentprothese gut ausgeschaltet, was die Größenregredienz im Langzeitverlauf zeigt. Somit wurde die Hämodynamik durch einen persistierenden großen Diameter im Langzeitverlauf nicht gestört und eine Thrombenbildung nicht begünstigt.

4.5.3.2 Stentdislokation als Graft-bedingte Langzeitkomplikation

Insgesamt wurden drei Stentdislokationen beobachtet, dabei zwei bei einem Patienten im Abstand von 4 Jahren. Beide Patienten entwickelten durch die Dislokation der Prothese ein konsekutives Typ 1 Spätendoleak. Der Diameter der AIC war bei beiden Patienten präoperativ bereits aneurysmatisch. Goncalves et al. 2016 beschreibt eine Korrelation zwischen der Migration der Prothese und der Größe des präoperativen AIC-Diameters. In dieser Studie wurde solch eine Beobachtung, bis auf diese zwei Patienten zwar nicht bestätigt, aber die Tatsache, dass eine Bewegung der Prothese von bereits 1 mm als Migration bewertet wurde, bei Goncalves et al. erst ab 5 mm, spielt in diesem Zusammenhang sicherlich eine Rolle.

Patient 1 zeigte keine wesentliche Dilatation der Iliakalgefäße. Interessanterweise zeigte der AIC-Diameter von Patient 2 in den ersten zwei Jahren keine Dilatationstendenz, erst nach vier Jahren zeigte sich eine signifikante Zunahme des Diameters mit jährlich doppelt so großem Wachstum im Vergleich zum Restkollektiv. Dies widerspricht der Studie von Kaladji et al. 2012, die bereits nach einem Monat eine signifikante Zunahme der AIC-Diameter beobachten konnten mit homogener jährlicher Zunahme. Diesen Zusammenhang stellt Goncalves et al. 2016 ebenfalls her, so dass eine zunehmende Dilatation des Gefäßes ein Risikofaktor für eine Migration ist. In dieser Studie korrelierte die Migration mit einer Zunahme des AIC-Diameters nicht signifikant, dazu passt der Befund dieser Patienten.

Patient 2 zeigte bereits Jahre vor Auftreten der beiden Dislokationen, zuerst sechs Monate nach Implantation sowie ein Jahr nach erfolgter Beinchenverlängerung, eine signifikante Migration der Beinchenprothese in Richtung Aneurysma um mehr als 10 mm jährlich. Retrospektiv hätte bereits sechs Monate nach Implantation durch eine Verlängerung der distalen Landezone die Dislokation der Prothese eventuell verhindert werden können. Auch hätte ein Ausmessen der Abstände der Prothese zur Iliakalbifurkation nach erfolgter Beinchenverlängerung aufgezeigt, dass die Prothese weiterhin eine signifikante Migrationstendenz aufzeigte. Eine dezidierte Beurteilung der Prothesenlage durch standardisierte Messvorgaben gehört momentan nicht zur Befundung in der Nachsorge. Zwar soll die Lage der Prothese beurteilt werden (Devus et al. 2018), es gibt allerdings keine standardisierte Anleitung, anhand derer die Lage der Prothese beurteilt wird, so dass die Befundung stark von der Erfahrung und Genauigkeit des befundenen Radiologen abhängt. Eine standardisierte Vorgabe zur Lokalisationsbestimmung der Prothese, wie zum Beispiel in dieser Studie ausgeführt, könnte bereits kleine Migrationen detektieren und spätere Komplikationen verhindern.

4.6 Schlussfolgerung

Aufgrund unserer eigenen Ergebnisse und den Ergebnissen aus der betrachteten Literatur können folgende Schlussfolgerungen gezogen werden:

4.6.1 Präoperative Aneurysmamorphologie

- Die in der Literatur als „Hostile Neck Anatomy“ (große Aneurysmahalsdiameter, große proximale Halswinkel, große Aneurysmahalswinkel, kurze Aneurysmahalslänge) beschrieben Kriterien (Zhou et al. 2019), die eine Verankerung der proximalen Landezone erschweren, zeigen einen Zusammenhang mit dem Auftreten von FET1, was sich mit den Ergebnissen der meisten großen Studien deckt (Kovelos et al. 2019, Zhou et al. 2019, Hobo et al. 2007, Leurs et al. 2006 und 2007, Albertini et al. 2000).
- Nur große proximale Halswinkel und Aneurysmawinkel der „Hostile Neck Anatomy“ wiesen ebenfalls eine Korrelation mit SET1 auf. Dies könnte damit zusammenhängen, dass im Langzeitverlauf die Winkel keine signifikante Dynamik aufweisen, und dadurch ungünstige hämodynamische Verhältnisse im Aneurysmahals bestehen bleiben, die die Balance der Interaktion zwischen Stentgraft und Aortenwand stören (Lawrence-Brown et al. 1998, Albertini et al. 2000). Die restlichen Parameter könnten sich im Langzeitverlauf verändern, so dass sie für die Entstehung von späten Endoleaks an Relevanz verlieren.
- Die Halsform scheint keinen Einfluss auf das Entstehen von Endoleaks zu haben, insbesondere auch der als besonders ungünstig beschriebene konische Aneurysmahals (AbuRahma et al. 2011, Zhou et al. 2019, Lee und Park 2017). Auch in der Literatur herrschen diesbezüglich Diskrepanzen, mutmaßlich aufgrund fehlender einheitlicher Einteilungsmethodik der Halsformen (Lee und Park 2017).
- Die Größe des Aneurysmasackes korrelierte mit dem Auftreten von FET1, nicht aber mit FET2 oder Spätendoleaks. Dies deckt sich mit Beobachtungen in der Literatur (Mohan et al. 2001, Goncalves et al. 2015). Grundsätzlich könnte eine Korrelation damit erklärt werden, dass ein sehr großer Aneurysmasackdiameter die Stabilität der Prothese gefährden und so die Entstehung eines frühen Endoleaks begünstigen kann.
- Starkes iliakales Kinking sowie große AIC-Diameter begünstigen das Auftreten von FET1, was auch der vorherrschenden Meinung der Literatur entspricht (Wyss et al. 2011, Heikkinen et al. 2004). Eine starke Verwinkelung sowie große Diameter der

distalen Landezone könnten zu einer verminderten Spannung der Prothese an der Gefäßwand führen, insbesondere falls das praktizierte Oversizing der Prothese nicht genügt, um eine ausreichende Spannung zu erzeugen.

- Frühe thrombembolische Stentkomplikationen wurden ausschließlich durch das iliakale Kinking leicht begünstigt. Dies deckt sich mit den Ergebnissen der meisten Studien (Taundorf et al. 2014, Dowson et al. 2014, Mantas et al. 2015 und Wang et al. 2017). Ein starkes Kinking kann zu einer Abknickung der Prothese führen mit Veränderung der Hämodynamik und konsekutiver Thrombosierung innerhalb des Stents.
- Späte thrombembolische Komplikationen sowie SET1 werden nicht wesentlich durch die präoperative Morphologie der Beckenachse oder der Aortenbifurkation beeinflusst. Die Literatur liefert hierzu diskrepante Ergebnisse. Möglicherweise unterliegt die Anatomie der Beckenachse im Langzeitverlauf einer Wandlung, so dass präoperative Parameter für die Entstehung von späten Komplikationen an Relevanz verlieren.

4.6.2 Veränderung der Aneurysmamorphologie

- 37% der Patienten zeigten im Langzeitverlauf eine Veränderung der Aneurysmahalsform mit einer Tendenz zur Umwandlung in konisch. Studien bestätigen diesen Effekt (Kaladji et al. 2012, Diehm et al. 2008). Eine Fortschreitung des Aneurysma in longitudinaler Richtung könnte eine Erklärung für diesen Effekt sein, da die Stentprothese zwar den hämodynamischen, nicht aber den biologischen Aspekt der Aneurysmaentstehung behandelt. Eine Assoziation mit dem Entstehen von SET1 konnte weder für entstandenen konische Hälse im Langzeitverlauf noch generell für Hälse, deren Form sich geändert hatten, gezeigt werden. Bezüglich dynamischer Halsformen gibt es bisher kaum Studien (Schanzer et al. 2012).
- 81% der Aneurysmahalsdiameter und 69% der AIC-Diameter zeigten im Langzeitverlauf eine zunehmende Dilatation, was auch den Ergebnissen der Literatur entspricht (Marrewijk et al. 2002, Schanzer et al. 2011, Kret 2017, Kaladij et al. 2012.) Grundsätzlich scheint auch ein Teil der Patienten nach OR eine zunehmende Dilatation des Aneurysmahalses zu zeigen (Sonnessen et al. 1998, Liapis et 2000, Lipski und Ernst 1998), im Vergleich zu Patienten nach EVAR aber prozentuell deutlich weniger mit signifikant weniger Größenzuwachs. Eine direkt vergleichende Studie zwischen EVAR und OR existiert nicht, welchen Einfluss die Prothese auf die zunehmende dilatative

Arteriopathie hat, ist daher ungeklärt. Die durch den Stent verursachte Radialkraft könnte die zunehmende Dilatation begünstigen.

- Eine Korrelation zwischen der Dilatation der Diameter mit dem Entstehen von SET1 konnte nicht gezeigt werden. Allerdings zeigten nur 3% der Patienten keine Dilatation mindestens eines Gefäßes, so dass eine Signifikanz bei sehr kleiner Negativgruppe nicht erreicht werden konnte. Die Literatur liefert diskrepante Ergebnisse (Goncalves et al. 2016, Albertini et al. 2010, Kret et al. 2017, Cao et al. 2003, Zandvoort et al. 2014). Eine Zunahme des Diameters kann die Pressspannung der Prothese verringern und somit zu einer Undichtigkeit im Langzeitverlauf führen. Selbstexpansible und flexible Stents könnten diesen Effekt allerdings ausgleichen, solange der Gefäßdiameter nicht die maximale Größe des Stents überschreitet.
- 16% der AIC-Diameter waren im Verlauf größenregredient und vor allem präoperativ aneurysmatische Diameter nahmen signifikant an Größe ab. Diese Ergebnisse widersprechen einigen Studien (Goncalves et al. 2016, Kaladij et al. 2012). Dies deutet darauf hin, dass durch die Implantation der Stentprothese in der München Klinik Neuperlach auch die AIC-Aneurysmen erfolgreich ausgeschaltet wurden, was zur Größenreduktion der Diameter geführt hat.
- Bei 75% der Patienten wurde das Aneurysma erfolgreich ausgeschaltet, was sich durch eine fehlende Größenprogredienz des Aneurysmasackdiameters zeigte. Bei 25% der Patienten wurde im Verlauf eine Größenprogredienz des Aneurysmasackes verzeichnet unabhängig vom präoperativen Sackdiameter und unabhängig von einer zunehmenden dilatativen Arteriopathie. Auch andere Studien kamen zum gleichen Ergebnis (Schanzer et al. 2011, Kret et al. 2017). Somit erscheint die progrediente Dilatative Arteriopathie kein Risikofaktor für eine Progression des Aneurysmasackes darzustellen und obwohl die systemische Erkrankung durch die Implantation der Prothese nicht geheilt wird, so wird doch das Risiko einer Aneurysmaruptur bei der Mehrheit der Patienten mit größenregredientem Aneurysmasack gesenkt.
- Das Auftreten von Spätendoleaks hing deutlich mit einer Aneurysmasackprogredienz zusammen. Dies entspricht dem Konsens der Literatur (Lal et al., Schanzer et al. 2011, Marrewijk et al. 2000, Corriere et al. 2004, Jones et al. 2007, Kim et al. 2016, Nolz et al. 2012). Endoleaks, insbesondere vom Typ 1, können den intraaneurysmatischen Druck erhöhen, was zu einer Progredienz des Aneurysmasackdiameters führen kann.

4.6.3 Lokalisation der Prothese

- 41% der Prothesenhauptkörper und 68% der Prothesenbeinchen zeigten im Langzeitverlauf eine Migration, 9% der Prothesenhauptkörper und 15% der Prothesenbeinchen migrierten dabei um mindestens 5 mm. Die Migration wurde dabei von der zunehmenden Dilatation der Diameter beeinflusst, wobei die AIC-Diameter dabei eine Signifikanz knapp verfehlten. Dies entspricht auch den Ergebnissen der meisten Studien (Goncalves et al. 2016, Cao et al. 2003, Conners et al. 2002, Wever et al. 2004, Gorham et al. 2004). Durch den zunehmenden Diameter lässt die Pressspannung der Prothese nach, was zu einem Abrutschen des Stents führen kann.
- Auch wenn das Auftreten der Spätendoleaks Typ 1 in der Gruppe der Patienten mit Migration der Hauptprothese erhöht war, konnte keine relevante Korrelation gezeigt werden. Dies widerspricht der Meinung in der Literatur (Daye und Walker 2018). Allerdings wird in den meisten Studien eine Migration erst ab 5 mm gewertet. In dieser Studie galt eine Abweichung um 1 mm bereits als Migration. Dies könnte die Diskrepanz der Ergebnisse erklären.
- Alle Typ 1 Spätendoleaks traten bei Patienten auf, die eine Migration mindestens eines Beinchens aufwiesen. Die deutliche Korrelation hat in der Berechnung knapp eine Signifikanz verfehlt. Dies könnte damit zusammenhängen, dass bei 71% der Patienten eine Migration der Beinchen stattfand, so dass eine zufällige Verteilung aufgrund der kleinen Negativgruppe bei einem Signifikanzniveau von 5% der Nullhypothese möglich wäre. Die meisten Studien beschäftigen sich mit der Migration der Hauptprothese, nur wenige Studien haben auch die Migrationstendenz der Prothesenbeinchen untersucht. Die Behauptung, dass die Prothesenbeinchen weniger häufig als der Hauptkörper migrierte (Chuter 2009) kann in dieser Studie nicht bestätigt werden. Zusätzlich könnte diese Studie darauf hindeuten, dass eine Migration der Prothesenbeinchen einen stärkeren Effekt auf das Entstehen von Spätendoleak Typ 1 darstellt, als eine Migration des Hauptkörpers.

5. Zusammenfassung

Die endovaskuläre Ausschaltung des abdominellen Aneurysma stellt eine gleichwertige Therapieoption zur offen chirurgischen Therapie dar, geht allerdings mit einer Reihe von methodenspezifischen Komplikationen einher. In dieser retrospektiven Studie wurden die Daten von 168 Patienten, die im Zeitraum vom 01. Januar 2007 bis 31. Dezember 2013 in der München Klinik Neuperlach einer endovaskulären Aneurysmaausschaltung unterzogen wurden, mit Fokus auf die computertomographische Bildgebung ausgewertet. Dabei wurden drei Hauptpunkte analysiert: Die präoperative Aneurysmamorphologie, die Veränderung der Aneurysmamorphologie sowie die Veränderung der Prothesenlokalisation im Langzeitverlauf mit Auswirkungen dieser drei Punkte auf die Entstehung von stentspezifischen Komplikationen.

Dabei konnte festgestellt werden, dass die präoperative Aneurysmamorphologie hauptsächlich Einfluss auf die Entstehung von Frühendoleak Typ 1 und weniger auf das Entstehen von Spätendoleak Typ 1 hat. Insbesondere die in der Literatur als „Hostile Neck Anatomy“ beschrieben Kriterien zeigten auch in dieser Studie einen Zusammenhang mit dem Auftreten von Frühendoleak Typ 1, was sich mit den Ergebnissen der meisten großen Studien deckt. Der als besonders ungünstig beschriebene konische Aneurysmahals konnte in dieser Studie allerdings keinen Zusammenhang mit Endoleaks aufzeigen, was mutmaßlich an unterschiedlicher Methodik der Formeneinteilung liegt. Auch ein großer Aneurysmasack begünstigt das Entstehen von Frühendoleak Typ 1, was an einer verminderten Stabilität der Prothese innerhalb des großen Aneurysmasackes liegen könnte. Nur große proximale Halswinkel und Aneurysmawinkel konnten eine Korrelation mit Spätendoleak Typ 1 aufweisen. Frühe thrombembolische Komplikationen wurden ausschließlich durch das iliakale Kinking beeinflusst, späte thrombembolische Komplikationen standen in keinem Zusammenhang mit der präoperativen Aneurysmamorphologie. Die Korrelation der präoperativen Aneurysmamorphologie mit dem Auftreten von signifikant mehr frühen als späten Komplikationen könnte damit erklärt werden, dass sich die Gefäßmorphologie im Langzeitverlauf verändert. Dadurch könnten die präoperativen Parameter, ausschließlich dem Hals- und Aneurysmawinkel, die möglicherweise keiner großen Wandlung unterliegen, an Relevanz verlieren.

Im Langzeitverlauf zeigten 37% der Patienten eine Veränderung der präoperativ bestimmten Aneurysmahalsform mit der Tendenz zur Umwandlung in konisch, 81% der Aneurysmahälse und 69 % der Diameter der Arteria Iliaca communis zeigten eine zunehmende Dilatation. Eine zunehmende dilatative Arteriopathie, mutmaßlich begünstigt durch die zusätzliche stentbedingte Radialkraft sowie ein Fortschreiten des Aneurysma in longitudinaler Richtung könnte eine Erklärung für diesen Effekt sein, da die Stentprothese zwar den hämodynamischen, nicht aber den biologischen Aspekt der Aneurysmaentstehung therapiert. Die Größe der Dilatation war unabhängig von der Größe des präoperativen Diameters und ein Zusammenhang mit dem Entstehen von Spätendoleaks konnte nicht beobachtet werden. Die Literatur kommt hierbei zu diskrepanten Ergebnissen. Zwar kann eine Zunahme des Diameters die Pressspannung der Prothese verringern und somit zu einer Undichtigkeit im Langzeitverlauf führen, selbstexpansible und flexible Stents könnten diesen Effekt allerdings ausgleichen, solange der Gefäßdiameter nicht die maximale Größe des Stents überschreitet.

Bei 75% der Patienten wurde eine erfolgreiche Ausschaltung des Aneurysma erreicht mit Größenreduktion oder Konstanz des Aneurysmasackes, wobei in 25% der Fälle der Aneurysmasack im Verlauf an Größe zunahm. Diese Patienten zeigten eine deutliche Korrelation mit dem Auftreten von Endoleaks. Dies entspricht dem Konsens der Literatur. Endoleaks, insbesondere Typ 1, können zu einem erhöhten intraaneurysmatischen Druck und somit zu konsekutiver Aneurysmasackprogredienz führen.

41% der Hauptkörperprothesen und 68% der Prothesenbeinchen zeigten eine Migration um mindestens 1 mm pro Jahr, unabhängig vom präoperativen Gefäßdiameter. 9% der Prothesenhauptkörper und 15% der Prothesenbeinchen migrierten dabei um mindestens 5 mm im Langzeitverlauf. Die Migration zeigte eine Korrelation mit einer zunehmenden Dilatation der Diameter, was durch eine ablassende Pressspannung der Prothese verursacht sein kann. Ein deutlich erhöhtes Auftreten von Spätendoleaks Typ 1 bei Patienten mit Migration insbesondere der Prothesenbeinchen hat knapp eine statistische Signifikanz verfehlt. Die meisten Studien beschäftigen sich mit der Migration der Hauptprothese, nur wenige Studien haben auch die Migrationstendenz der Prothesenbeinchen untersucht. Diese Studie könnte darauf hindeuten, dass eine Migration der Prothesenbeinchen einen stärkeren Effekt auf das Entstehen von Spätendoleak Typ 1 darstellt, als eine Migration des Hauptkörpers. Eine Auswertung einer größeren Patientenkohorte wäre aufschlussreich.

6. Literaturverzeichnis

1. Abbruzzese TA, Kwolek CJ, Brewset DC, Chung TK, Kang J, Conrad MF, LaMuraglia GM, Cambria RP: Outcomes following endovascular abdominalaortic aneurysm repair (EVAR): An anatomic anddevice-specific analysis. Journal of Vascular Surgery 48: 19-28 (2008)

2. Albertini JN, Kalliafas S, Travis S, Yusif SW, Mcierewicz JA, Whitaker SC, Elmarasy NM, Hopkinson BR: Anatomical Risk Factors for Proximal Perigraft Endoleak and Graft Migration Following Endovascular Repair of Abdominal Aortic Aneurysms. European Journal of Vascular and Endovascular Surgery 19: 308–312 (2000)

3. Albertini JN, Favre JP, Bouziane Z, Haase C, Nourrissat G, Barral X: Aneaurysmal extension to the iliac bifurcation increases the risk of complications and secondary procedures after endovascular repair of abdominal aortic aneurysms. Annals of Vascular Surgery 24: 663-669 (2010)

4. AbuRahma AF, Campbell J, Stone PA, Nanjundappa A, Jain A, Dean S, Keiffer T, Habib J, Keiffer T, Emmet M: The correlation of aortic neck length to early and late outcomes in endovascular aneurysm repair patients. Journal of Vascular Surgery 50: 738-748 (2009)

5. AbuRahma AF, Campbell J, Mousa AY, Hass SM, Stone PA, Jain A, Nanjundappa A, Dean S, Keiffer T, Habib J: Clinical outcomes for hostile versus favorable aortic neck anatomy in endovascular aortic aneurysm repair using modular devices. Journal of Vascular Surgery 54: 13-21 (2011)

6. Armerding MD, Rubin GD, Beaulieu CF, Slonim SM, Olcott EW, Samuels SL, Jorgensen MJ, Semba CP, Jeffrey RB Jr, Dake MD: Aortic aneurysmal disease: assessment of stent-graft treatment-CT versus conventional angiography. Radiology 215:138-146 (2000)

7. Baum RA , Carpenter JP , Cope C, Golden MA, Velazquez OC, Neschis DA: Aneurysm sac pressure measurements after endovascular repair of abdominal aortic aneurysms. Journal of Vascular Surgery 33: 32-41 (2001)

8. Becquemin JP, Pillet JC, Lescalie F, Sapoval M, Goueffic Y Lermusiaux P, Steinmetz E, Marzelle J, for the ACE trialists: A randomized controlled trial of endovascular aneurysm repair versus open surgery for abdominal aortic aneurysms in low- to moderate-risk patients. Journal of Vascular Surgery 53: 1167-1173 (2011)

9. Blum U, Pfammatter T, Marincek B: Endoluminale Therapie infrarenaler Bauchaortenaneurysmen. Schweizerische Ärztezeitung 7: 399-404 (1999)

10. Brewster DC, Cronenwett JL, Hallet JW, Johnston KW, Krupski WC, Matsumara JS: Guidelines for the treatment of abdominal aortic aneurysms. Journal of Vascular Surgery 37: 1106-1111 (2003)

11. Briggs C, Babrowski T, Skelly C, Milner R: Anatomic and clinical characterization of the narrow distal aorta and implications after endovascular aneurysm repair. Journal of Vascular Surgery 68: 1030-1038 (2018)

12. Brunicardi F, Andersen D, Billiar T, Dunn D, Hunter J, Kao L, Matthews J, Pollock R. Schwartz's principles of surgery. McGraw-Hill Education. S 121 (2019)

13. Buth J, Laheij RJ: Early complications and endoleaks after endovascular abdominal aortic aneurysm repair: report of a multicenter study. Journal of Vascular Surgery 31: 134-146 (2000)

14. Cao P, Verzini F, Zannetti S, De Rango P, Parlani G, Lupattelli L, Maselli A: Device migration after endoluminal abdominal aortic aneurysm repair: analysis of 113 cases with a minimum follow-up period of 2 years. Journal of Vascular Surgery 35: 229-235 (2002)

15. Cao P, Verzini F, Prlani G, De Rango P, Parente B, Giordano G, Mosca S, Maselli A: Predictive factors and clinical consequences of proximal aortic neck dilatation in 230 patients undergoing abdominal aorta aneurysm repair withself-expandable stent-grafts. Journal of Vascular Surgery 37: 1200-1205 (2003)

16. Carpenter JP, Anderson WN, Brewster DC, Kwolek C, Makaroun M, Martin J, McCann R, McKinsey J, Beebe HB; Lifepath Investigators: Multicenter pivotal trial results of the Lifepath System for endovascular aortic aneurysm repair. Journal of Vascular Surgery 39: 34-43 (2004)

17. Carroccio A, Faries P, Morrissey NJ, Teodorescu V, Burks J, Gravereux E, Hollier L, Marin ML: Predicting iliac limb occlusions after bifurcated aortic stent grafting: Anatomic and device-related causes. Journal of Vascular Surgery 36: 679–684 (2002)

18. Catanese V, Sangiorgi G, Sotgiu G, Saderi L, Settembrini A, Donelli C, Martelli E: Clinical and anatomical variables associated in the literature to limb graft occlusion after endovascular aneurysm repair compared to the experience of a tertiary referral center. Minerva Chirurgica 75: 51-59 (2020)

19. Choke E, Munneke G, Morgan R, Belli A.M, Loftus I, McFarland R, Loosemore T, Thompson MM: Outcomes of endovascular abdominal aortic aneurysm repair in patients with hostile neck anatomy. Cardiovascular and Interventional Radiology 29: 975-980 (2006)

20. Chuter TMA. Durability of Endovascular Infrarenal Aneurysm Repair: When Does Late Failure Occur and Why? Seminars in Vascular Surgery 22: 102-110 (2009)

21. Conners III MS, Sternbergh III WC, Carter G, Tonnessen BH, Yoselevitz M, Money SR: Endograft migration one to four years after endovascular abdominal aortic aneurysm repair with the AneuRx device: a cautionary note. Journal of Vascular Surgery 36: 476-484 (2002)

22. Corriere MA, Feurer ID, Becker SY, RN, Dattilo JB, Passman MA, Guzman RJ, Naslund TC: Endoleak Following Endovascular Abdominal Aortic Aneurysm Repair Implications for Duration of Screening. Annals of Surgery 239: 800-807 (2004)

23. Corriere MA, Islam A, Craven TE, Conlee TD, Hurie JB, Edwards MS: Influence of computed tomography angiography reconstruction software on anatomic measurements and endograft component selection for endovascular abdominal aortic aneurysm repair. Journal of Vascular Surgery 59: 1224-123 (2014)

24. Coulston J, Baigent A, Selvachandran H, Jones S, Torella, F, Fisher R: The impact of endovascular aneurysm repair on aortoiliac tortuosity and its use as a predictor of iliac limb complications. Journal of Vascular Surgery 60: 585-589 (2014)

25. Daoudal A, Cardon A, Verhoye JP, Clochard E, Lucas A, Kaladji A: Sealing zones have a greater influence than iliac anatomy on the occurrence of limb occlusion following endovascular aortic aneurysm repair. Vascular 24: 279-86 (2016)

26. Daye D, Walker TG. Complications of endovascular aneurysm repair of the thoracic and abdominal aorta: evaluation and management. Cardiovascular Diagnosis and Therapy 8: 138-156 (2018)

27. DeBruin JL, Baas AF, Buth J, Prinssen M, Verhoeven ELG, Cuypers PWM, van Sambeek MRHM, Balm R, Grobbee DE, Blankensteijn JD, for the DREAM Study Group: Long-Term Outcome of Open or Endovascular Repair of Abdominal Aortic Aneurysm. The New England Journal of Medicine 362: 1881-1889 (2010)

28. Debus ES, Heidemann F, Gross-Fengels W, Muhl E, Pfister K, Roth S, Stroszczynski CH, Walther A, Weiss N, Wilhelmi M, Grundmann RT. Deutsche Gesellschaft für Gefäßchirurgie und Gefäßmedizin (DGG). S3-Leitlinie zu Screening, Diagnostik, Therapie und Nachsorge des Bauchaortenaneurysmas. AWMF-Registernummer 004-14. 07.07.2018

29. Diehm N, Di Santo S, Schaffner T, Schmidli J, Völzmann J, Jüni P, Baumagertner I, Kalka C: Severe structural damage of the seeminglynon-diseased infrarenal aortic aneurysm neck. Journal of Vascular Surgery 48: 425-34 (2008)

30. Dowson N, Boult M, Cowled P, De Loryn T, Fitridge R: Development of an Automated Measure of Iliac Artery Tortuosity that Successfully Predicts Early Graft-Related Complications Associated with Endovascular Aneurysm Repair. European Society for Vascular Surgery 48: 153-160 (2014)

31. Enzler MA, Marrewijk van C, Buth J, Harris PL: Endovaskuläre Therapie von Aneurysmen der Bauchaorta: Bericht über 4291 Patienten des Eurostar-Registers. European Journal of Vascular Medicine 31: 167-172 (2002)

32. Fernandez JD, Craig JM, Garrett HE Jr, Burgar SR, Bush AJ: Endovascular management of iliac rupture during endovascular aneurysm repair. Journal of Vascular Surgery 50: 1293-1300 (2009)

33. Goncalves FB, Hoeks SE, Teijink J, Moll FL, Castro JA, Stolker RJ, Forbes TL, Verhagen HJM: Risk factors for proximal neck complications after endovascular aneurysm repair using the Endirant Stentgraft. European Journal of Vascular and Endovascular Surgery 49: 156-162 (2015)

34. Gocalves FB, Oliveira NF, Josee van Rijn M, Ultee KH, Hoeks SE, Ten Raa S, Stolker RJ, Verhagen HJM: Iliac Seal Zone Dynamics and Clinical Consequences After Endovascular Aneurysm Repair. European Journal of Vascular and Endovascular Surgery 53: 185-192 (2016)

35. Gorham TJ, Taylor J, Raptis S: Endovascular treatment of abdominal aortic aneurysm. British Journal of Surgery 91: 815-827 (2004)

36. Greenhalgh RM, Allison DJ, Bell PRF, Buxton M, Harris LP, Hopkinson BR, Powell JT, Russell IT, Thompson SG: Endovascular versus Open Repair of Abdominal Aortic Aneurysm. New England Journal of Medicine 362: 1863-1871 (2010)

37. Grootes I, Barrett JK, Ulug P, Rohlffs F, Laukontaus SJ, Tulamo R, Venermo M, Greenhalgh RM, Sweeting MJ: Predicting risk of rupture and rupture-preventing reinterventions following endovascular abdominal aortic aneurysm repair. British Journal of Surgery 105: 1294–1304 (2018)

38. Harris PL, Vallabhaneni ST, Desgrandes P, Becquemin JP, Marrewijk van C, Laheij RJ: Incidence and risk factors of late rupture, conversion, and death after endovascular repair of infrarenal aortic aneurysms: the EUROSTAR experience. Journal of Vascular Surgery 32: 739-749 (2000)

39. Heikkinen MA, Arko FR, Zarins CK: What is the significance of endoleaks and endotension? Surgical Clinics of North America 84: 1337–1352 (2004)

40. Hobo R, Kievit MJ, Leurs L, Buth J, Eurostar Collaborators: Influence of Severe Infrarenal Aortic Neck Angulation on Complications at the Proximal Neck following Endovascular AAA Repair: A EUROSTAR Study. Journal of Endovascular Therapy 14: 1-11 (2007)

41. Hobo R, Sybrandy JE, Harris PL, Buth J: Endovascular repair of abdominal aortic aneurysms with concomitant common iliac artery aneurysm: outcome analysis of the Eurostar experience. Journal of Endovascular Therapy 15: 12-22 (2008)

42. Howard DPJ, Marron CD, Sideso E, Puckridge PJ, Verhoeven ELG, Spark JI, Global Registry for Endovascular Aortic Treatment (GREAT) Investigators: Editor's Choice - Influence of Proximal Aortic Neck Diameter on Durability of Aneurysm Sealing and Overall Survival in Patients Undergoing Endovascular Aneurysm Repair. Real World Data from the Gore Global Registry for Endovascular Aortic Treatment (GREAT). European Journal of Vascular and Endovascular Surgery 56: 189-199 (2018)

43. Ihara T, Komori K, Banno H, Kodama A, Yamamoto K, Sugimoto M: Relationship between the distal migration and length of the distal landing zone after endovascular aneurysm repair (EVAR). Surgery Today 46: 56–61 (2016)

44. Inaba Y, Yoshitake A, Hayashi K, Ito T, Hachiya T, Shimizu H: Effect of the Terminal Aortic Diameter on the Patency Rate of Iliac Limbs after Endovascular Aortic Repair. Annals of Vascular Diseases 12: 519–523 (2019)

45. Iwakoshi S, Ichihashi S, Higashiura W, Itoh H, Sakaguchi S, Tabayashi N, Uchida H, Kichikawa K: A Decade of Outcomes and Predictors of Sac Enlargement after Endovascular Abdominal Aortic Aneurysm Repair Using Zenith Endografts in a Japanese Population. Journal of Vascular and Interventional Radiology 25: 694-701 (2014)

46. Jones E, Brewster AD, Chung TK, Kwolek CJ, LaMuraglia GM: Persistent type 2 endoleak after endovascular repair of abdominal aortic aneurysm is associated with adverse late outcomes. Journal of Vascular Surgery 46: 1-8 (2007)

47. Kaladji A, Cardon A, Laviolle B, Heatot JF, Pinel G, Lucas A: Evolution of the upper and lower landing site after endovascular aortic aneurysm repair. Journal of Vascular Surgery 55: 24-32 (2012)

48. Kent KC, Zwolak RM, Egorova NN, Riles TS, Manganaro A, Moskowitz AJ: Analysis of risk factors for abdominal aortic aneurysm in a cohort of more than 3 million individuals. Journal of Vascular Surgery 52: 539-548 (2010)

49. Kim HO, Yim NY, Kim JK, Kang YJ, Lee BC: Endovascular Aneurysm Repair for Abdominal Aortic Aneurysm: A Comprehensive Review. Korean Journal of Radiology 20: 1247-1265 (2019)

50. Kim MH, Park HS, Ahn S, Min SI, Ha J, Lee T: Chronological Change of the Sac after Endovascular Aneurysm Repair. Vascular Specialist International 32: 150–159 (2016)

51. Kouvelos GN, Antoniou G, Spanos K, Giannoukas A, Matsagas M: Endovascular aneurysm repair in patients with a wide proximal aortic neck: a systematic review and meta-analysis of comparative studies. Journal of Cardiovascular Surgery (Torino) 60: 167-174 (2019)

52. Kret MR, Tran K, Lee JT: Change in Aortic neck diameter after endovascular aortic aneurysm repair. Annals of Vascular Surgery 43: 115-120 (2017)

53. Krupski WC, Rutherford RB: Update on open repair of abdominal aortic aneurysms: the challenges for endovascular repair. Journal of the Amercian College of Surgeaons 199: 946-960 (2004)

54. Lal BK, Zhou W, Li Z, Kyriakides T, Matsumura J, Lederle F, Freischlag J: Predictors and outcomes of endoleaks in the Veterans Affairs Open Versus Endovascular Repair (OVER) Trial of Abdominal Aortic Aneurysms. Journal of Vascular Surgery 62: 1394–1404 (2015)

55. Lalys F, Daoudal A, Gindre J, Göksu C, Lucas A, Kaladji A: Influencing factors of sac shrinkage after endovascular aneurysm repair. Journal of Vascular Surgery 65: 1830-1838 (2017)

56. Lawrence-Brown M, Sieunarine K, Hartley D: The Perth HLB bifurcated endoluminal graft: review of the experience and intermediate results. Cardiovascular Surgery 6: 220–225 (1998)

57. Lee JH, Park KH: Endovascular Aneurysm Repair in Patients with Conical Neck Anatomy. Vascular Specialist International 33: 59–64 (2017)

58. Leurs LJ, Kievit J, Dagnelie PC, Nelemans PJ, Buth J, EUROSTAR collaborators: Influence of infrarenal neck length on outcome of endovascular abdominal aortic aneurysm repair. Journal of Endovascular Therapy 13: 640-648 (2006)

59. Leurs LJ, Buth J, Harris PL, Blankensteijn JD: Impact of study design on outcome after endovascular abdominal aortic aneurysm repair: A comparison between the randomized controlled DREAM-trial and the observational Eurostar-registry. European Journal of Vascular and Endovascular Surgery 33: 172-176 (2007)

60. Lezzi R, Cotroneo AR: Endovascular repair of abdominal aortic aneurysm: CTA evaluation of contraidications. Abdominal Imaging 31: 722–731 (2006)

61. Liapis C, Kakisis J, Kaperonis E, Papavassiliou V, Karousos D, Tzonou A, Gogas J: Changes of the Infrarenal Aortic Segment After Conventional Abdominal Aortic Aneurysm Repair. European Journal of Vascular and Endovascular Surgery19: 643–647 (2000)

62. Lipski DA, Ernst CB. Natural history of the residual infrarenal aorta after infrarenal abdominal aortic aneurysm repair. Journal of Vascular Surgery 27: 805-812 (1998)

63. Lobato AC, Camacho-Lobato L: The sandwich technique to treat complex aortoiliac or isolated iliac aneurysm: results of midterm follow-up. Journal of Vascular Surgery 57: 26-34 (2013)

64. Mantas GK, Antonopoulos CN, Sfyroeras GS, Moulakakis KG, Kakisis JD, Mylonas SN: Factors Predisposing to endograft Limb Occlusion after endovascular aortic repair. European Journal of Vascular and Endovascular Surgery 49: 39–44 (2015)

65. Manunga JM, Gloviczki P, Oderich GS, Kalra M, Duncan AA, Fleming MD, Bower TC: Femoral artery calcification as a determinant of success for percutaneus access for endovascular abdominal aortic repair. Journal of Vascular Surgery 58: 1208-1212 (2013)

66. Marrewijk van C, Buth J, Harris PL, Norgren L, Nevelsteen A, Wyatt M: Significance of endoleaks after endovascular repair of abdominal aortic aneurysm: The Eurostar experience. Journal of Vascular Surgery 35: 461-473 (2002)

67. Marrewijk van C, Fransen G, Laheij RJ, Harris PL, Buth J: Is a Type II Endoleak after EVAR a Harbinger of Risk? Causes and Outcome of Open Conversion and Aneurysm Rupture during Follow-up. European Journal of Vascular and Endovascular Surgery 27: 128-137 (2004)

68. Mohan IV, Laheij RJ, Harris PL: Risk factors for endoleak and the evidence for stent-graft oversizing in patients undergoing endovascular aneurysm repair. European Journal of Vascular and Endovascular Surgery 21: 344–349 (2001)

69. Monahan TS, Chuter TA, Reilly LM, Rapp JH, Hiramoto JS: Long- term follow-up of neck expansion after endovascular aortic aneurysm repair. Journal of Vascular Surgery 52: 303-307 (2010)

70. Nordon IM, Hinchliffe RJ, Loftus IM, Thompson M: Pathophysiology and epidemiology of abdominal aortic aneurysms. Nature Reviews Cardiology 8: 92–102 (2011)

71. O'Donnell TFX, Corey MR, Deery MR, Tsougranis G, Maruthi R, Clouse WD, Cambria RP, Conrad MF: Select early type IA endoleaks after endovascular aneurysm repair will resolve without secondary intervention. Journal of Vascular Surgery 67: 119-125 (2018)

72. Paravastu SC, Jayarajasingam R, Cottam R, Palfreyman SJ, Michaels JA, Thomas SM: Endovascular repair of abdominal aortic aneurysm. Cochrane Database Systematic Review (2014)

73. Parodi JC, Palmaz JC, Barone HD: Transfemoral intraluminal graft implantation for abdominal aortic aneurysms. Annals of Vascular Surgery 5: 491-499 (1991)

74. Patel R., Sweeting J; Powell R; Greenhalgh M: Endovascular versus open repair of abdominal aortic aneurysm in 15-years' follow-up of the UK endovascular aneurysm repair trial 1 (EVAR trial 1): A randomised controlled trial. The Lancet 388: 2366-2374 (2016)

75. Peppelenbosch N, Buth J, Harris PL, Marrewijk van C, Fransen G, Eurostar Collaborators: Diameter of abdominal aortic aneurysm and outcome of endovascular

aneurysm repair: does size matter? A report from EUROSTAR. Journal of Vascular Surgery 39: 288-297 (2004)

76. Pitoilias GA, Valdivia AR, Hhtapornsawan S, Torsello G, Pitoulias AG, Audtermann M, Gandiarias C, Donas KP: Conical neck is strongly associated with proximal failure in standard endovascular aneurysm repair. Journal of Vascular Surgery 66: 1686-1695 (2017)

77. Powell JT, Gotensparre SM, Sweeting MJ, Brown LC, Fowkes FG, Thompson SG: Rupture rates of small abdominal aortic aneurysms: a systematic review of the literature. European Journal of Vascular and Endovascular Surgery 41: 2-10 (2011)

78. Resch T, Ivancev K, Lindh M: Persistent collateral perfusion of abdominal aortic aneurysm after endovascular repair does not lead to progressive change in aneurysm diameter. Journal of Vascular Surgery 28: 242-249 (1998)

79. Rutherford RB, Krupski WC: Current status of open versus endovascular stent-graft repair of abdominal aortic aneurysm. Journal of Vascular Surgery 39: 1129-1139 (2004)

80. Sampaio SM, Panneton JM, Mozes G, Andrews JC, Noel AA, Kalra M, Bower TC, Cherry K, Sullivan TM, Gloviczki P: Aortic Neck Dilation after Endovascular Abdominal Aortic Aneurysm Repair: Should Oversizing Be Blamed? Annals of Vascular Surgery 20: 338–345 (2006)

81. Schanzer A, Greenberg RK, Hevelone N, Robinson WP, Eslami MH, Goldberg RJ, Messina L: Predictors of Abdominal Aortic Aneurysm Sac Enlargement After Endovascular Repair. Circulation 123: 2848–2855 (2011)

82. Shah A, Stavropoulos SW: Imaging Surveillance following Endovascular Aneurysm Repair. Seminars in Interventional Radiology 26: 10–16 (2009)

83. Sidloff DA, Gokani V, Stather PW, Choke E, Bown MJ, Sayers RD: Type II endoleak: conservative management is a safe strategy. European Journal of Vascular and Endovascular Surgery 48: 391-399 (2014)

84. Sonnesson B, Resch T, Länne T, Ivancev K: The fate of the infrarenal aortic neck after open aneurysm surgery. Journal of Vascular Surgery 28: 889-894 (1998)

85. Stather PW, Sayers RD, Cheah A, Wild JB, Brown MJ, Choke E: Outcomes of Endovascular Aneurysm Repair in Patients with Hostile Neck Anatomy. European Journal of Vascular and Endovascular Surgery 44: 556-561 (2012)

86. Stather PW, Sidloff D, Dattani N, Choke E, Bown MJ, Sayers RD: Systematic review and meta-analysis of the early and late outcomes of open and endovascular repair of abdominal aortic aneurysm. British Journl of Surgery 100: 863-872 (2013)

87. Taudorf M, Jensen LP, Vogt KC, Grønvall J, Schroeder TV, Lönn L: Endograft limb occlusion in EVAR: iliac tortuosity quantified by three different indices on the basis of preoperative CTA. European Journal of Vascular and Endovascular Surgery 48: 527-533 (2014)

88. Tonnessen B, Sternbergh III C, Money AR: Mid- and long-term device migration after endovascular abdominal aortic aneurysm repair: A comparison of AneuRx and Zenith endografts. Journal of Vascular Surgery 42: 392-401 (2005)

89. Torsello G, Klenk E, Tessarek J: Die Aneurysmabehandlung mit dem „Talent-Stentgraft“ – eine Bilanz nach 4-jähriger Erfahrung. Der Chirurg 73: 839-845 (2002)

90. Toya N, Fujita T, Kanaoka Y, Ohki T: Endotension following endovascular aneurysm repair. Vascular Medicine 13: 305-311 (2008)

91. Veith FJ, Baum RA, Ohki T, Amor M, Adisehiah M, Blankenstein JD, Buth MD, Chuter TAM, Fairman RM, Gilling-Smith G, Harris PL, Hodgson KM, Katzen BT, Brown ML, Meier FH, Zarins CK: Nature and significance of endoleaks and endotension: summary of opinions expressed at an international conference. Journal of Vascular Surgery 35: 1029–1035 (2002)

92. Wang G, Zhai S, Li T, Li X, Lu D, Wang B: Limb graft occlusion following endovascular aortic repair: inci- dence, causes, treatment and prevention in a study cohort. Experimental and Therapeutic Medicine 14: 1763–1768 (2017)

93. Ward TJ, Cohen S, Patel RS, Kim E, Fischman AM, Nowakowski FS, Ellozy SH, Faries PL, Marin ML, Lookstein RA: Anatomic risk factors for type-2 endoleak following EVAR: a retrospective review of preoperative CT angiography in 326 patients. Cardiovascular and Interventional Radiology 37: 324-328 (2014)

94. Weale AR, Balasubramaniam K, Hardman J, Horrocks M: Use of the AorfixTM stent graft in patients with tortuous iliac anatomy. Journal of Cardiovascular Surgery (Torino) 51: 461-466 (2010)

95. Wever JJ, Nie de AJ, Blankensteijn JD, Broeders IA, Mali WP, Eikelboom BC: Dilatation of the proximal neck of infrarenal aortic aneurysms after endovascular AAA repair. Journal of Vascular and Interventional Radiology 15: 1399-1405 (2004)

96. Wilt TJ, Lederle FA, Macdonald R, Jonk YC, Rector TS, Kane RL: Comparison of endovascular and open surgical repairs for abdominal aortic aneurysm. Evidence Report Technology Assessment 144: 1–113 (2006)

97. Wolf YG, Tillich M, Lee WA, Rubin GD, Fogarty TJ, Zarins CK: Impact of aortoiliac tortuosity on endovascular repair of abdominal aortic aneurysms: Evaluation of 3D computer-based assessment. Journal of Vascular Surgery 34: 594-599 (2001)

98. Wyss TR, Dick F, Brown L, Greenhalgh RM: The influence of thrombus, calcification, angulation, and tortuosity of attachment sites on the time to the first graft-related complication after endovascular aneurysm repair. Journal of Vascular Surgery 54: 965 - 971 (2011)

99. Zandvoort HJ, Gonçalves FB, Verhagen HJ, Werson DA, Moll FL, Vries de JP, Herwaarden van JA: Results of endovascular repair of infrarenal aortic aneurysms using the Endurant stent graft. Journal of Vascular Surgery 59: 1195-202 (2014)

100. Zarins CK, White RA, Schwarten D, Kinney E, Dietrich EB, Hodgson KJ, Fogarty TJ: AneuRx stent graft versus open surgical repair of abdominal aortic aneurysms: Multicenter prospective clinical trial. Journal of Vascular Surgery 29: 292-308 (1999)

101. Zhou M, Wang Y, Ding Y, Lin C, Cai L, Shi Z, Fu W: Prognostic Nomogram for Patients with Hostile Neck Anatomy after Endovascular Abdominal Aortic Aneurysm Repair. Annals of Surgery 56: 132-138 (2019

Danksagung

Zunächst möchte ich mich ganz herzlich bei meiner Mentorin Frau Prof. Dr. Rieber-Brambs für die Überlassung des Themas, die gute Betreuung und ihre unendliche Geduld bedanken.

Vielen Dank auch dem Zweitgutachter Herrn Prof. Dr. Mühling sowie den Prüfern Herrn Prof. Dr. Beer und Herrn Prof. Dr. Liebold für die Übernahme dieser Aufgaben.

Weitere Inhalte wurden aus Gründen des Datenschutzes entfernt.

Der Lebenslauf wurde aus Gründen des Datenschutzes entfernt.