Institut für Anatomie und Zellbiologie
(Direktor: Prof. Dr. Tobias M. Böckers)

Untersuchung der Lateralisation des Gehirns bei Situs inversus

anhand Präparation und bildgebender Verfahren

**Dissertation zur Erlangung des Doktorgrades der Medizin
der Medizinischen Fakultät der Universität Ulm**

Maximilian Leupold

Fürth

2021

Amtierender Dekan: Prof. Dr. Thomas Wirth

1. Berichterstatter: Prof. Dr. Anja Böckers

2. Berichterstatter: Prof. Dr. Markus Huber-Lang

Tag der Promotion: 18.11.2022

Teile dieser Dissertation wurden bereits in folgendem Fachartikel veröffentlicht:

Schoen, M., Leupold, M., Boeckers, T. M. and Boeckers, A. [2022], 'Case Report: Situs Inversus – Macroscopic work-up and Analysis of Cerebral lateralization using Manual and Imaging Techniques', International Jornal of Anatomical Variations 15(9), 213–215

Für Martin

Inhaltsverzeichnis

Abkürzungsverzeichnis **III**

Abbildungsverzeichnis **VII**

Tabellenverzeichnis **IX**

1. Einleitung **1**

1.1. Natürliche Asymmetrie im menschlichen Körper - Situs solitus 1
1.2. Phänomene der gestörten Lateralisation 2
1.3. Ursachen für Lateralisationsdefekte 6
1.4. Syndromale Erkrankungen mit Situs inversus 7
1.5. Asymmetrie des menschlichen Gehirns 8
1.6. Klinische Relevanz der Arbeit 12
1.7. Ziele dieser Arbeit 14

2. Material und Methoden **17**

2.1. Material 17
2.1.1. Instrumentarium 17
2.1.2. Chemikalien 19
2.1.3. Körperspender 20
2.1.4. Bildgebung und Messungen 22
2.1.5. Analyse des Bildmaterials 23
2.2. Methoden 24
2.2.1. Fixierung und Konservierung 24
2.2.2. Makroskopische Präparation 25
2.2.3. Manuelle Messungen 37
2.2.4. Radiologische Messungen 38

3. Ergebnisse **48**

3.1. Makroskopischen Präparation und Fotodokumentation 48
3.1.1. Thorax 49
3.1.2. Abdomen 58

3.2. Messungen kranieller Strukturen 75
3.2.1. Ossäre Strukturen 76
3.2.2. Vaskuläre Strukturen 78
3.3. Messungen zerebraler Strukturen 79
3.3.1. Anatomische Asymmetrie 79
3.3.1.1. Petalien 79
3.3.1.2. Bending 81
3.3.1.3. Hemisphärische Volumina 82
3.3.2. Funktionelle Asymmetrie - DWI-Messungen 83

4. Diskussion **86**
4.1. Zusammenfassung der Ergebnisse 86
4.2. Asymmetrische Strukturen des Situs inversus - Thorax und Abdomen . 87
4.2.1. Thorax 87
4.2.2. Abdomen 90
4.3. Asymmetrische Strukturen des Situs inversus - Kraniozerebral 93
4.3.1. Ossäre Strukturen 94
4.3.2. Vaskuläre Strukturen 96
4.3.3. Zerebrale Strukturen 97
4.4. Bedeutung und Limitationen der Arbeit 104
4.5. Ausblick 107
4.6. Schlussfolgerung 109

5. Zusammenfassung **110**

6. Literaturverzeichnis **112**

A. Appendix **I**
A.1. Detaillierte Messergebnisse I
A.2. Körperspende - Erklärungsmuster und Erläuterung I

Danksagung **X**

Lebenslauf **XI**

Abkürzungsverzeichnis

A.	Arterie
Aa.	Arterien
Aa	Arcus aortae
Aad	Aorta abdominalis
Accd	A. carotis communis dextra
Acd	A. coronaria dextra
Ad	Auricula cordis dextra
Ad.	Ampulla duodeni
Ags	A. gastrica sinistra
Ahc	A. hepatica communis
Ahp	A. hepatica propria
Ams	A. mesenterica superior
ant.	anterior
Aoa	Aorta ascendens
Ap	Antrum pyloricum
Aps	A. pulmonalis sinistra
As	Auricula cordis sinistra
As.	A. splenica
Asd	A. subclavia dextra
Ca	Colon ascendens
Cae	Caecum
Cap	Cauda pancreatis
Car	Capsula adiposa renis
Cc	Crus cerebri
Cd	Colon descendens
Co	Costa
Cop	Corpus pancreatis
Cor	Herz
Cp	Caput pancreatis
Cs	Colon sigmoideum
Ct	Colon transversum

Cv	Corpus ventriculi
D	Diaphragma
Dc	Ductus choledochus
Duo	Duodenum
Fcd	Flexura colica dextra
FCA	Fossa cranii anterior
FCM	Fossa cranii media
FCP	Fossa cranii posterior
Fcs	Flexura colica sinistra
Fi	Fossa iliaca
Fv	Fundus ventriculi
Ga	Gaster/Magen
Gsr	Gl. suprarenalis dextra
Hep	Hepar/Leber
IL	Ileum
J	Jejunum
KS	Kontrollspender
Ldh	Lobus dexter hepatis
Lf	Lobus frontalis
Lfh	Lig. falciforme hepatis
Li	Lobus inferior
Lm	Lobus medius
Lo	Lobus occipitalis
Ls	Lobus superior
Lsh	Lobus sinister hepatis
M	Mesenterium
Mbb	M. biceps brachii
Micl	M. iliocostalis lumborum
Mict	M. iliocostalis thoracis
Mis	M. infraspinatus
Mld	Musculus latissimus dorsi
Moe	M. obliquus externus abdominis
Moi	M. obliquus internus abdominis
Mpm	M. pectoralis minor
Mpma	Musculus pectoralis major
Mpmi	Musculus pectoralis minor
Mrm	M. rhomboideus major
Msc	Musculus sternocleidomastoideus

Mt	M. trapazius
Mta	M. transversus abdominis
Mtfl	M. tensor fasciae latae
Mtm	M. teres major
Msa	M. serratus anterior
Nc	Nucleus caudatus
Ov	Ovar
Oe	Oesophagus
P	Pankreas
Pd	Pulmo dexter
Pdd	Pars descendens duodeni
Pf	Pericardium fibrosum
Phd	Pars horizintalis duodenalis
Proc.	Processus
Ps	Pulmo sinister
Pud	Pulmo dexter
Put	Putamen
Rd	Ren dexter
RIVA	Ramus interventricularis anterior
Rs	Ren sinister
S	Splen
SI	Situs inversus
Sig	Colon sigmoideum
Sl	Sulcus lateralis
SS	Situs solitus
St	Sternum
T	Tesla
Tb	Truncus brachiocephalicus
Th	Thalamus
Tp	Truncus pulmonalis
Tr	Trachea
Ut	Uterus
Vbd	V. brachiocephalica dextra
Vbs	V. brachiocephalica sinistra
Vc	Vermis cerebelli
Vcs	V. cava superior
Vd	Vorderwand des Ventriculus dexter
Vjid	V. jugularis interna dextra

Vjis	V. jugularis interna sinistra
Vms	V. mesenterica superior
Vp	V. portae
Vr	Vena renalis dextra
Vsd	V. subclavia dextra
V.	Vene
Vv.	Venen

Abbildungsverzeichnis

1.1. Organverteilungsmuster von Situs solitus und Heterotaxien 5

1.2. Petalien und Bending 10

2.1. Präparation der ventralen Rumpfwand 29

2.2. Ventrale Körperseite nach Thoraxeröffnung 30

2.3. Ventrale Rumpfpräparation 31

2.4. Schräge Bauchwandmuskulatur 32

2.5. Dorsale Rumpfwand 33

2.6. Bildschirmaufnahme MPR Ausrichtung 40

2.7. Bildschirmaufnahme Petalienmessung 41

2.8. Bildschirmaufnahme ossäre CT-Messungen 43

2.9. Bildschirmaufnahmen Volumenmessung 46

3.1. Thorax-Übersichtsaufnahme 49

3.2. Detailaufnahmen der Herzohren 50

3.3. Detailaufnahme des Herzens 51

3.4. Rechte Lunge seitlich nach Entfernung der Rippen 52

3.5. Linke Lunge seitlich nach Entfernung der Rippen 53

3.6. Detailaufnahme Hilum pulmonis 54

3.7. Gefäßabgänge des Arcus aortae 55

3.8. Übersicht über die Gefäße des Mediastinum superius 56

3.9. Einmündung des Ductus thoracicus 57

3.10. Übersicht nach Abdominaleröffnung 58

3.11. Übersicht Oberbauch 59

3.12. Pankreas und duodenales C 61

3.13. Jejunum und Ileum mit mesenterialen Gefäßen 62

3.14. Übersicht und Colonrahmen 63

3.15. Caecum, Colon ascendens und Colon transversum 65

3.16. Ileocolischer und descendosigmoidaler Übergang 66

3.17. Übersicht Leber und Magen 67

3.18. Detailaufnahme Porta hepatis 68

3.19. Pankreas und Milz von ventral 69

3.20. Aufnahme der Milz von lateral rechts 70

3.21. Detailaufnahme des Truncus coeliacus 71

3.22. Übersicht über retroperitoneale Leitungsbahnen 73

3.23. Detailaufnahme der Gefäßsituation der rechten Niere und Nebenniere . 74

3.24. 7T-MRT DWI-Messungen bei SI I 84

Tabellenverzeichnis

2.1. Verwendetes Präparationsbesteck 17
2.2. Verwendete Gerätschaften und Behältnisse 18
2.3. Verwendete Hilfsmittel und Utensilien 19
2.4. Verwendete Chemikalien 19
2.5. Körperspender 21
2.6. Kontrollspender 22

3.1. Manuelle Messungen ossärer Strukturen 77
3.2. CT-Messungen ossärer Strukturen 78
3.3. Manuelle Messungen vaskulärer Strukturen 79
3.4. Petalien CT-Messungen SI und Kontrollen in mm 80
3.5. Petalien CT-Messungen Seitenprominenz bei SI und Kontrollen 81
3.6. Bending CT-Messungen SI und Kontrollen in mm 82
3.7. Bending CT-Messungen Seitenprominenz bei SI und Kontrollen 82
3.8. Volumetrische Messungen Situs inversus 83

A.1. Manuelle Messung ossäre Strukturen Kontrollen (in mm) I
A.2. CT-Messung ossäre Strukturen Kontrollen (in mm) IX

1. Einleitung

1.1. Natürliche Asymmetrie im menschlichen Körper - Situs solitus

Der menschliche Körper setzt sich aus verschiedenen funktionellen Einheiten, auch Organsysteme genannt, zusammen. Während einige Organe redundant angelegt sind, sich also in doppelter, zumeist bilateraler und symmetrischer Anlage präsentieren, wird ein nicht unerheblicher Teil dieser funktionellen Einheiten nur einfach und dann meist unilateral angelegt. Dies geschieht einem festen Schema folgend in asymmetrischer Weise. Den Vorgang der einseitigen Ausbildung und Ausrichtung von Organen im menschlichen Körper während dessen Entwicklung nennt man Lateralisation. Ausgenommen der Milz, befinden sich die embryonalen Anlagen aller anderen unpaaren Organe während der Embryogenese (1. bis 8. SSW p.c.) in einer Medianebene und wandern erst im Verlauf der Fetogenese an den für sie vorgesehenen Ort [8].

Trotz langjähriger Forschung, sowie zahlreicher Studien an Tieren und Menschen ist bisher noch nicht abschließend geklärt, welchem regulatorischen Prozess diese Zuordnung von Organ, Lokalisation und Ausrichtung folgt [14, 16, 24, 43, 47, 87, 90]. Aktuell gibt es jedoch zwei Erklärungsansätze, wie dieser komplexe Vorgang ablaufen könnte:

Das erste Modell basiert auf einem im Uhrzeigersinn gerichteten Flüssigkeitsstrom, der durch mit Kinozilien besetzte Zellen, welche sich erstmals während der späten Gastrulation bzw. frühen Neurulation differenzieren, gebildet wird [11]. Durch den Flüssigkeitsstrom entsteht ein Konzentrationsgradient an Morphogenen, speziellen Signalmolekülen, welche an Stellen hoher Konzentration direkt oder indirekt über Ca^{2+}-Signale die Expression bestimmter Gene verstärken [48, 78]. Final führt die asymmetrische Genexpression zu einer lateralisierten Organentwicklung [77, 87].

Die zweite Theorie fußt auf einer embryonalen Zellorganelle, welche ähnlich der Zentriole in der Mitose einer Zelle ein chirales, intrazelluläres Zytoskelett bildet. Dieses dient als Leitschiene für die Ausbildung und den Transport von Zellbestandteilen, wie Ionentransportern und -pumpen.

Durch die asymmetrische Ausbildung dieser Bestandteile entsteht in jeder Zelle ein gerichteter Spannungsgradient, welcher in Summe aller Zellen eine Potentialdifferenz über die embryonale Mittellinie bildet. Darüber hinaus soll durch die ungleiche Verteilung von Ionenpumpen, wie beispielsweise der vakuolären H^+-ATPase, ein Konzentrationsgefälle an Serotonin verursacht werden [1, 41]. Die ungleiche Agglomeration von Serotonin verursacht eine lokale, rezeptorabhängige Genexpression im Embryo und beeinflusst darüber eine seitenabhängige Anlage von Organen [1, 15, 25].

Der gemeinsame Endpunkt der Lokalisationszuweisung beider Modelle ist jene Morphologie der Thorax- und Abdominalorgane, welche aus dem Prozess der Lateralisation resultiert und in den meisten Fällen beim Menschen zu finden ist. Diese noch ungeklärten Prozesse führen letztendlich zu der bei den meisten Menschen vorherrschenden Lokalisation unpaarer Organe wie das Herz, die Lunge, die Leber oder die Milz. Das Erscheinungsbild dieser physiologischen Anordnung nennt man Situs solitus (SS) [21, S. 228 ff., S. 234 ff.].

1.2. Phänomene der gestörten Lateralisation

Es existiert eine Gruppe von Krankheiten bzw. morphologischer Phänomene, bei denen die oben beschriebene physiologische Lateralisation gestört ist und eine atypische Verteilung von unpaarig angelegten Organen stattfindet [38, 40]. Man unterscheidet in dieser Gruppe der sogenannten Heterotaxien primär zwischen isolierten Lateralisationsdefekten und den Phänomenen des Situs ambiguus und Situs inversus [91].

Während bei isolierten Heterotaxien nur ein Organ in seiner Lage und Ausrichtung betroffen ist, zeichnen sich Situs inversus und ambiguus durch ein ihnen jeweils typisches Lateralisationsmuster verschiedener Organe aus. Zur Bestimmung einer vorliegenden Heterotaxieform muss somit immer das Gesamtbild von Thorax- und Abdominalorganen beurteilt werden, um eine Diagnose zwischen den drei genannten Formen korrekt abgrenzen zu können [33].

Isolierte Heterotaxie bei Situs solitus

Isolierte Lateralisationsdefekte, wie beispielsweise eine Dextrokardie, bei welcher die Herzbasis-Herzspitzen-Achse unphysiologischer Weise nach rechts gerichtet ist, können auch beim Situs solitus auftreten, ohne dass ein weiteres Organsystem in seiner Ausrichtung oder Lokalisation betroffen ist.

Das Herz wird in diesem Fall an einer imaginären, medianen Achse gespiegelt, sodass der linke Ventrikel mit seinem Vorhof nach wie vor die Rückwand des Herzens bildet und der rechte Ventrikel und sein Atrium die Vorderseite des Herzens repräsentiert. Selbst angrenzende Strukturen wie Lunge und große Gefäße bleiben bei dieser Form der Heterotaxie unverändert in ihrer normalen Lokalisation und Morphologie. Es liegt somit ein Situs solitus mit nur einem gespiegelten Organ vor [54].

Ein weiteres Beispiel stellt die Malrotation des Gastrointestinaltraktes dar. In unterschiedlicher Ausprägung ist dies eine Verformung von Morphologie und Ausrichtung des Magens, Dünndarmkonvoluts und Dickdarms, welche jedoch auch in Kombination mit einer anderen Lateralisationsstörung, dem Situs ambiguus, auftreten kann [5, 18, 40].

Situs ambiguus

Beim Situs ambiguus, als SA abgekürzt, resultiert durch eine atypische Lateralisation verschiedener Strukturen ein Organverteilungsmuster, welches weder exakt einem Situs inversus, noch einem Situs solitus mit isolierter Heterotaxie zugeordnet werden kann. Man findet häufig eine zentral angelegte Leber und eine Dextrokardie. Anhand weiterer morphologischer Atypien des Thorax und Abdomens kann dieses Krankheitsbild noch in weitere Subtypen differenziert werden [5, 26, 38, 56, 75].

Bei dem häufiger auftretenden Rechtsisomerie- oder Asplenie-Syndrom finden sich neben der zentral angelegten Leber und der Absenz der Milz auch ein paralleler Verlauf von Aorta und Vena cava auf der gleichen Seite der Wirbelsäule [8]. Das Herz ist im Thorax in gespiegelter Weise, also mit nach rechts ausgerichteter Herzspitze und linksorientiert liegender Basis angeordnet. Die Atrien entsprechen dabei beide in ihrer Gestalt dem physiologischen rechten Vorhof und es treten klinisch häufig schwerwiegende kongenitale Herzfehlbildungen auf [16, 85]. Des Weiteren finden sich im Thorax beidseits, trilobäre Lungenflügel des physiologischerweise nur unilateral dreigelappten Lobus dexter [5, 8, 26, 56].

Im Gegensatz dazu ist beim Linksisomerie- oder Polysplenie-Syndrom die Lunge bilateral zweigelappt. Bei gespiegelter Herzmorphologie, wie beim Asplenie-Syndrom, entsprechen beide Vorhöfe in ihrer Gestalt dem physiologischen linken Atrium. Hierbei ist die Prävalenz für das Auftreten kongenitaler Herzerkrankungen, wie einem Ventrikelseptumdefekte, höher als in der Normalbevölkerung oder dem Rechtsisomerie-Syndrom [8]. Im Abdomen finden sich neben einer zentral angelegte Leber meist großflächig über das Omentum majus verstreute multiple kleine, aber funktionstüchtige Milzanlagen [5, 56, 58].

Häufig finden sich auch untypisch rotierte Abschnitte des Gastrointestinaltraktes [26, 56, 75]. Im Verlauf der Vena cava inferior wird bei diesem Erscheinungsbild häufig von Intersektionen, bestehend aus Vena azygos und hemiazygos, berichtet [26, 53, 58, 62, 86].

Mehrere Studien konnten eine identische Verteilungshäufigkeit des Polysplenie-Syndroms bei beiden Geschlechtern bestätigen, wohingegen beim Asplenie-Syndrom in verschiedenen Berichten von einer höheren Prävalenz unter Männern ausgegangen wird [5, 8, 26, 52, 80, 86]. Im Gegensatz zu isolierten Heterotaxien müssen somit für die Diagnose Situs ambiguus immer mehrere Organsysteme des Thorax und Abdomens Veränderungen in ihrer Form, Anzahl und Lage aufweisen.

Situs inversus

Im Gegensatz dazu liegt beim Krankheitsbild des Situs inversus, als SI abgekürzt, eine strenge und vollständige Spiegelung aller unilateraler Organe vor. Dabei tauschen unpaarig angelegte Organe lediglich Position und Ausrichtung. Ihre grundsätzliche Form und Zusammensetzung wird dabei allerdings nur gespiegelt und weicht nicht vom physiologischen Normalzustand ab. Im Thorax befindet sich dadurch rechts ein zwei- und links ein dreigelappter Lungenflügel. Die Ausrichtung des Herzens wird beschrieben als Dextroversion (die Herzspitze zeigt nach rechts) und Dextrokardie (der Großteil der Herzmasse befindet sich im rechten Hemithorax) [33].

Im Abdomen entspricht die linksseitige Leber und die rechtsseitige Milz, große Magenkurvatur und die Cauda pancreatis exakt der Spiegelung der physiologischen Anordnung und Ausrichtung des Situs solitus. Entsprechend befindet sich der ileokolische Übergang mit Caecum und Appendix vermiformis im linken Unterbauch, wohingegen das Colon descendens mit dem sich ihm anschließenden Colon sigmoideum im rechten Unterbauch anzutreffen sind. Diese Form der gestörten Lateralisation kommt weitaus häufiger vor als das Phänomen des Situs ambiguus. Aktuellen Studien zur Folge, beträgt die Prävalenz für das Vorliegen eines Situs inversus ca. 1:10.000 Individuen in der Gesamtbevölkerung [74].

Trotz der oben beschriebenen, deutlich veränderten Organlokalisationen, verursacht das Krankheitsbild des Situs inversus per se keinerlei typische Symptome oder Beschwerden. Die durchschnittliche Lebenserwartung von Patienten mit SI ist somit durch Auftreten dieses Phänomens nicht niedriger als das der Normalbevölkerung mit Situs solitus [12]. Ergänzend zeigt Abbildung 1.1 auf der nachfolgenden Seite eine schematische Darstellung verschiedener Formen der Organverteilung des Situs solitus.

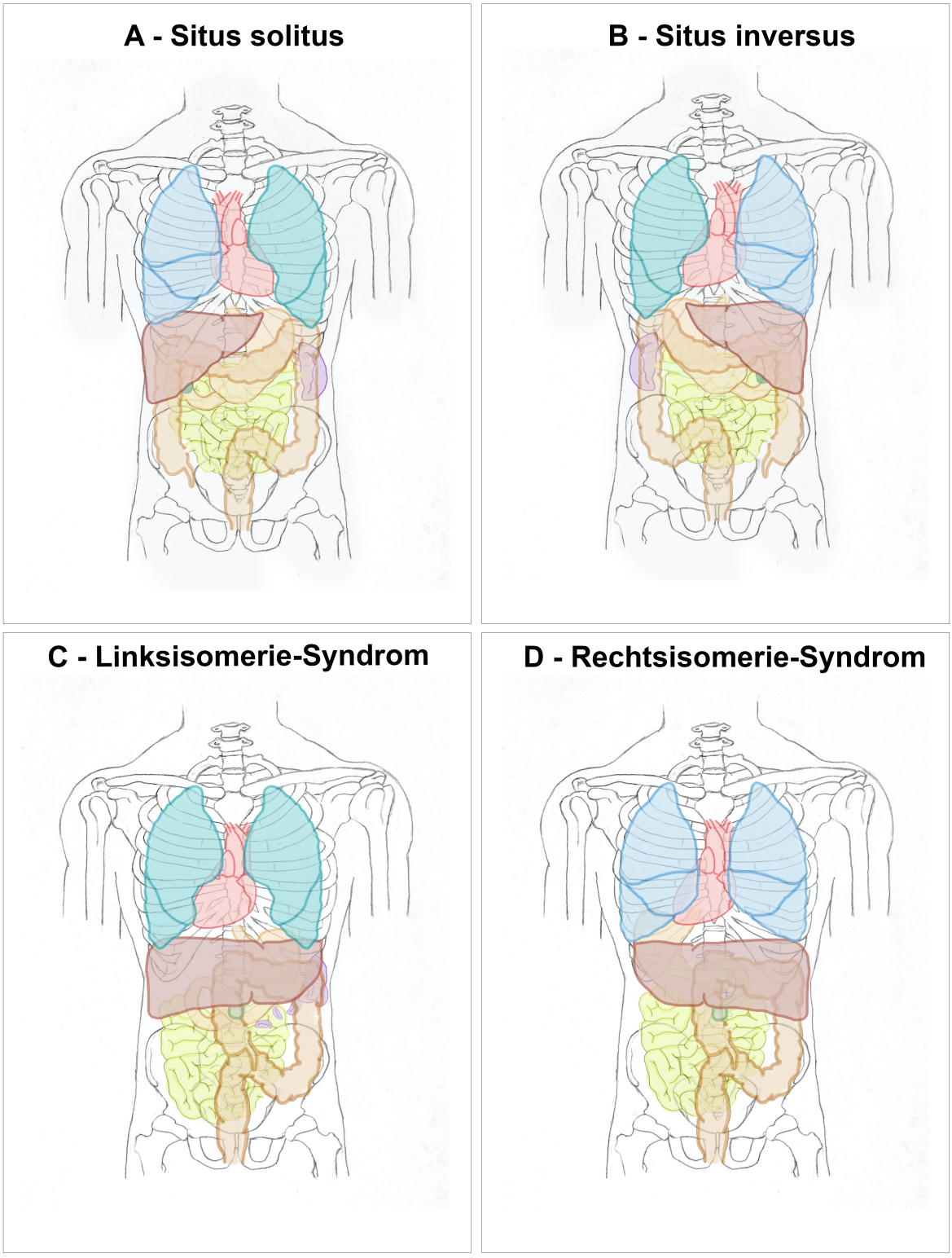

Abbildung 1.1.: **Organverteilungsmuster von Situs solitus und Heterotaxien (Eigene Darstellung)**
Die Abbildung zeigt vier schematische Skizzen der Organverteilung bei Situs solitus (A) und Situs inversus (B), sowie den beiden Unterformen des Situs ambiguus (C Linksisomerie-Syndrom und D Rechtsisomerie-Syndrom). (Eigene Darstellung)

1.3. Ursachen für Lateralisationsdefekte

Die Ursachen und Prozesse, welche zur Entstehung eines inversen Situs beitragen, sind aktuell noch nicht vollständig geklärt. Es existieren dazu unterschiedliche Theorien und Erklärungsansätze. Diese reichen von genetischen Mutationen in für Polaritätsproteinen codierenden Genabschnitten, über funktionelle Defizite von Zellorganellen, welche eine Konzentrationsdysbalance von embryonalen Morphogenen und Hormonen in der Embryogenese verursachen, bis hin zu toxisch wirksamen Noxen [16, 41, 78].

Häufig gibt es bei der Analyse von einzelnen im Verdacht stehenden Auslösern eine Koinzidenz von verschiedenen Heterotaxieformen. Dies ist mit unter der Grund, warum eine Abgrenzung, welche Ursachen zur Ausbildung eines Situs inversus und welche zur Entstehung eines Situs ambiguus führen, bislang noch nicht detailliert beleuchtet werden konnte [8].

Noxen

Teratogene und toxische Noxen wurden bereits früh als Ursache für Lateralisationsdefekte angeführt. In verschiedenen Tierversuchen konnte Isotretinoin und Retinsäure mit einem gehäuften Auftreten von Heterotaxien in Verbindung gebracht werden [70]. In darauf aufbauenden Studien gelang es in Mausexperimenten durch die Gabe von verschiedenen hochdosierten Vitamin A Derivaten (Retinoiden) eine erhöhte Inzidenz an Rechtsisomerie- bzw. Asplenie-Syndromen zu provozieren [36].

Auch maternaler Diabetes mellitus mit seinem typischerweise erhöhten und potentiell schädlichen Blutglucosespiegel geriet in den Fokus der Aufmerksamkeit [37, 71]. In Mausmodellen mit NOD-Färbermäusen (Non-Obese Diabetic), einem Inzucht-Mausstamm mit hohen Diabetes mellitus Typ 1 Raten, konnte die bislang höchste Heterotaxie-Inzidenz bei Nachkommen von erkrankten Muttertieren beobachtet werden [55].

Genmutationen

In einigen Studien gelang es durch Genmodifikation bei Mäusen (*iv, Cryptic, Zic3 - Gen*), Zebrafischen (*oep-Gen*) und Amphibien das Auftreten von SI zu reproduziert [8, 97]. Dabei konnten außerdem Verbindungen von SI mit anderen Krankheiten, wie beispielsweise Colonmalformationen, beschrieben werden [16, 85, 90]. Inwieweit diese Genveränderungen jedoch auf die entsprechenden homologen Gene beim Menschen übertragbar sind, ist fraglich.

Der Nachweis von mehreren Mutationen im selben Genabschnitt, dem *CRYPTIC*-Gen, gelang beim Menschen bisher nur bei vier Patienten mit Situs inversus und fünf mit Situs ambiguus [9]. Andere vielversprechende, mit der Ausbildung dieser Heterotaxieform in Verbindung stehende Genloci, konnten laut Aylswoth und Bartoloni et al. auf den Chromosomen 8q, 16p und 19q lokalisiert werden [8, 10].

Erbmuster

Hereditär gehäuftes Auftreten von Situs inversus beim Menschen konnte bislang nur in einigen wenigen Familien beobachtet werden. Stammbaumanalysen identifizierten alle Formen von Vererbungsmustern nach Mendelschen Regeln. Es fanden sich autosomal-rezessive [27, 81], autosomal-dominante [16], sowie X-chromosomale Erbgänge [28, 46] in den von Heterotaxien betroffenen Familien.

1.4. Syndromale Erkrankungen mit Situs inversus

Es gibt Erkrankungen verschiedener Formenkreise, welche mit dem Auftreten von Heterotaxien, wie SI oder SA, signifikante Überschneidungen aufweisen.

Beim Menschen konnte bislang ein gesicherter Zusammenhang bezüglich des gemeinsamen Auftretens von Primärer Ziliendyskinesie (PCD) und Situs inversus beobachtet werden. Die PCD beschreibt eine heterogene Gruppe autosomal-rezessiv vererbter Erkrankungen, bei welchen es durch einen Defekt im Dynein-Motorprotein zu einer gestörter Motilität von Kinozilien ausbildenden Zellen verschiedener Organsysteme kommt. Letztlich führt dies zu einer Beeinträchtigung der mukoziliären Clearance, was sich wiederum häufig durch chronisch-rezidivierende Infektionen des oberen Respirationstrakts, Bronchiektasien und Sterilität äußert [2, 63, 79].

Das zeitgleiche Auftreten von Situs inversus und der PCD wird als Kartagener Syndrom bezeichnet und setzt sich aus der Trias Situs inversus, chronische Sinusitiden und Bronchiektasien zusammen [8].

Dies legt den Schluss nahe, dass es nach dem ersten, auf einem Flüssigkeitsstrom basierenden Lateralisationsmodell durch die reduzierte Zilienmotilität zu einer gestörten Organansiedelung kommt, da kein adäquater Konzentrationsgradient an Morphogenen erzeugt werden kann [48, 78]. Bei etwa der Hälfte der Patienten mit PCD kann ein Lateralisationsdefekt in Form des Situs inversus beobachtet werden [8, 89].

Die Tatsache, dass jedoch bei nur 20-25 Prozent aller Situs inversus Patienten zugleich PCD auftritt, lässt darauf schließen, dass es noch einen weiteren Mechanismus geben muss, der zur gestörten Lateralisation bei SI beiträgt [8, 63]. Das gemeinsame Auftreten von PCD mit Situs ambiguus ist im Gegensatz zu SI extrem selten und durch deutlich schwerwiegendere Organfehlbildungen geprägt [16].

Weitere syndromale Erkrankungen, welche in Zusammenhang mit Heterotaxien stehen sollen und in einigen wenigen Fällen beschrieben wurden, sind laut Spranger [73] das Kurzripp-Polydaktylie-Syndrom, eine Sonderform der Osteochondrodysplasie, die reno-hepato-pankreatischen Dysplasie nach Ivemark [13], das Jeune-Syndrom [44] und zentralnervöse Fehlbildungen, wie die Holoprosencephalie [22, 30].

All diese Syndrome weisen eine nicht durch reinen Zufall erklärbare Assoziation zu Situs inversus und Situs ambiguus auf. Ein ursächlicher Zusammenhang, wie beim Kartagener-Syndrom, konnte bisher jedoch noch nicht nachgewiesen werden [8].

1.5. Asymmetrie des menschlichen Gehirns

Die Tatsache, dass auch das menschliche Gehirn als makroskopisch unpaares Organ einer generellen morphologischen Asymmetrie unterliegt, ist bereits seit Anfang des 20. Jahrhunderts bekannt [72]. Verschiedene makroskopisch-anatomische Strukturen, wie die Volumina bestimmter Gehirnareale und die Anatomie der ihnen an- und begrenzenden Strukturen, waren erste Meilensteine in der Erforschung zerebraler Asymmetrie. Die Werkzeuge der Hirnforschung beschränkten sich jedoch lediglich auf makroskopische Präparation und manuelle Messungen [83]. Die fortschreitende Entwicklung diverser radiologischer Messverfahren ermöglichte eine immer exaktere und detailliertere strukturelle Analyse des menschlichen Gehirns, auch in Hinblick auf die Asymmetrie [67, 68, 88, 93].

Heute findet ein großer Teil dieses Forschungsgebiets auf radiologischer Ebene statt. Durch die Etablierung hochauflösender bildgebender Messverfahren eröffnet dieser Zweig der Medizin für die Analyse des menschlichen Gehirns neue Perspektiven. Vor allem in Hinblick auf die Unterschiede zwischen Situs solitus und Situs inversus bietet dieser Fortschritt eine Vielzahl an Möglichkeiten.

Ossäre Asymmetrie

Das menschliche Gehirn ist in drei knöcherne Schädelgruben pro Seite gebettet. Die sogenannten Fossa cranii anterior, media und posterior entsprechen in ihrer Form vor allem dem Negativ der Oberfläche des Großhirns (Telencephalon) [21, S. 177f.]. Das Ausmessen dieser knöchernen Widerlager lässt einen direkten intraindividuellen Seitenvergleich der Schädelform und indirekt Rückschlüsse auf die Volumina der Hemisphären zu. In einer bereits veröffentlichten Studie wurden diese Messungen manuell durchgeführt [83].

Vaskuläre Asymmetrie

Weiterer Anhaltspunkt für eine zerebrale Asymmetrie des Gehirns stellt die Beurteilung der gehirnversorgenden Gefäße dar. Bis auf die Arteria basilaris sind diese streng paarig angelegt. Die Versorgung und Drainage erfolgt über verschiedene Arterien (Singular A., Plural Aa.) und Venen (Singular V., Plural Vv.), welche über ihren Durchmesser und ihre Position in Projektion auf die Gehirnoberfläche beurteilt und beschrieben werden können [83].

Zerebrale Asymmetrie

Auch das Großhirn selbst weist auf makroskopischer Ebene grobstrukturelle Eigenschaften der Asymmetrie, wie die okzipitale und frontale Petalie, sowie das Bending auf [31, 35, 67, 88].

Unter dem Begriff Petalie versteht man dabei ein Phänomen der Anordnung von rechter und linker Gehirnhemisphäre zueinander. Vingerhoets folgend überragt hierbei die eine Gehirnhälfte die andere in okzipitofrontaler Ausdehnung aufgrund unterschiedlicher Morphologie bzw. Ausrichtung beider Hemisphären [88].

Als Bending oder Incursion wird in verschiedenen vorangegangenen Studien das Überragen der Medianlinie durch eine der beiden Hemisphäre am frontalen oder/und okzipitalen Pol auf die Gegenseite bezeichnet [88]. Dabei ändert sich in diesem Abschnitt die Ausrichtung des Interhemisphärenspalts, welcher dann dort nach rechts oder links deviiert.

Beide makroskopischen Eigenschaften des Telencephalon, wie in Abbildung 1.2 gezeigt, wiesen in verschiedenen bereits veröffentlichten Studien eine hohe Konstanz als gespiegelt asymmetrische Struktur des Gehirns bei Patienten mit und ohne Heterotaxien auf [31, 35, 67, 88]. Sie stellen somit zwei der wichtigsten Landmarken im Prozess der

Asymmetrieanalyse und Beschreibung der Lateralisation des Gehirns bei Patienten mit Situs inversus dar.

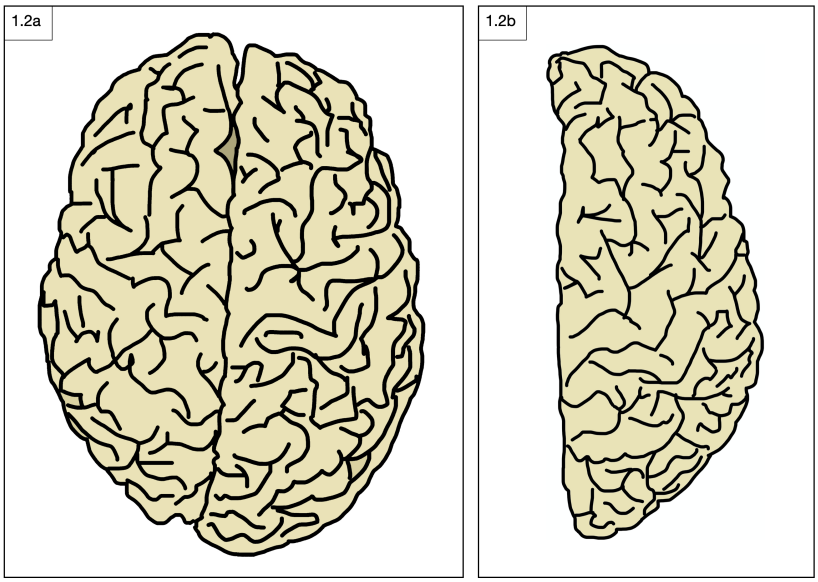

Abbildung 1.2.: **Visualisierung Petalien und Bending anhand einer Skizze (Eigene Darstellung)**
Die Abbildung zeigt zwei asymmetrische, anatomische Strukturen des menschlichen Gehirns anhand zweier Skizzen. Im oberen Bildteil liegt der frontale, im unteren Teil der okzipitale Hirnpol. 1.2a zeigt ein Großhirn mit frontaler linker und okzipitaler rechter Petalie. Auf Abbildung 1.2b wird das sogenannte Bending visualisiert. Hier erkennt man eine isolierte Gehirnhälfte mit frontal und okzipital abweichender Ausrichtung der interhemisphärischen Fläche. (Eigene Darstellung)

Als zusätzliche grobstrukturelle Landmarke kann des Weiteren das Volumen einzelner Gehirnareale beziehungsweise der gesamten Hemisphären erwähnt werden, welche eine Asymmetrie der Gehirnhälften verursachen. In vorangegangen Studien wurden bereits Analysen einzelner Gehirnareale durchgeführt und diese im direkten Seitenvergleich mit dem entsprechenden Pendant der Gegenseite verglichen. Dabei wurden zum Teil signifikante Unterschiede im direkten intraindividuellen Seitenvergleich beschrieben und eine Asymmetrie des Gehirns bestätigt [29, 31, 42, 84, 88]. In wie weit dabei von einer gerichteten Asymmetrie gesprochen werden kann wird jedoch noch diskutiert.

Funktionelle Asymmetrie

Die Existenz einer zerebralen Asymmetrie auf funktioneller Ebene ist der Wissenschaft seit geraumer Zeit bekannt. Vor allem in Bereichen der auditiven Verarbeitung sind Unterschiede im intraindividuellen Seitenvergleich verschiedener Hirnareale beschrieben und erforscht. Dabei sind Zentren zur Verarbeitung akustischer Reize für die Erforschung der Lateralisation des Gehirns von großem Interesse [31, 35, 67, 68, 88].

Diese Unterschiede zeigen sich in Form der Verteilung, der Morphologie, des Volumens und dem Verhältnis von grauer und weißer Substanz der einzelnen unilateralen Hirnareale. Ein Beispiel hierfür ist das Planum temporale, ein Bereich, der den Boden des Sulcus lateralis repäsentiert [82, S. 229f.]. Des Weiteren kann der Gyrus frontalis inferior (Pars triangularis und Pars opercularis) mit dem motorischen Sprachzentrum nach Broca, welches sich auch auf der dominanten Hemisphäre befindet, genannt werden [21, S. 466f.]. Als beispielhaft gilt zuletzt auch die anteriore Inselrinde, einem multisensorischen Kortexareal, welches für die Verarbeitung und Verschaltung allgemein- bzw. speziell-viszerosensibler Reize zuständig ist [45].

Es konnte gezeigt werden, dass einige dieser Strukturen bei Patienten mit Situs inversus häufiger in der rechten Hemisphäre definierende Ausprägungen, wie ein höheres Volumen oder eine tiefere Furchung, aufwiesen. In der Normalbevölkerung sind diese Ausprägungen, welche für die Dominanz dieser Hirnhälfte sprechen können, bei dem Großteil der Fälle auf der linken Seite zu finden [31, 35, 67, 88]. Eine strenge Spiegelung auf makroskopischer oder funktioneller Ebene beim Situs inversus entsprechend der Spiegelung der im Situs befindlichen Organe konnte aber bislang - bedingt durch niedrige Fallzahlen - weder eindeutig belegt, noch sicher widerlegt werden.

Die unilateral angelegten Hirnarealen, wie das Broca oder Wernicke-Sprachzentrum, sind durch Fasertrakte miteinander verbunden, welche dem Informationsaustausch zwischen beiden Zentren dienen. Diese Bahnen sind, wie auch die durch sie verbundenen Funktionszentren, auf einer Seite des Gehirns ausgeprägter und somit asymmetrisch [17]. Da sie aus einzelnen Axonen als kleinste Einheit zusammengesetzt sind, ist für ihre Beurteilung eine hochauflösende Bildgebung nötig. Die klinisch weit verbreitete radiologische Messmethode, welche dies ermöglicht, ist die diffusionsgewichtete Magnetresonanztomographie, kurz DWI.

Durch sie ist es möglich, die Bewegung einzelner Wassermoleküle durch Diffusion nachzuweisen. Im menschlichen Körper wird diese Diffusion durch gewebeabhängige Barrieren, wie Zellwände, dabei so beeinflusst, dass eine gerichtete Bewegung von Wassermolekülen an unpassierbaren Hindernissen, wie Membranen, erfolgt. Es entsteht durch die parallele Ausrichtung der Axone eines Fasertraktes eine gerichtete Molekülbewegung, über deren Flussprofil Rückschlüsse auf unterschiedliche Gewebeeigenschaften gezogen werden und, speziell im Bereich des Gehirns, in einer üblichen MRT nicht detektierbare Fasertrakte sichtbar gemacht werden können [50]. Die daraus gewonnenen Bilder werden zu sogenannten Traktographien zusammengefügt, in welchen die einzelnen Hirnbahnen zu erkennen sind. Diese stellen die Verbindungen zwischen einzelnen Hirnareale untereinander dar.

So kann beispielsweise der Fasciculus arcuatus, die Assoziationsbahn zwischen Area Broca und Wernicke, nachgewiesen werden und als Information über die Identifikation der Lokalisation der Hirnareale herangezogen werden. Während diese am lebenden Organismus bereits etablierte Methode häufig Anwendung findet, ist sie in der Analyse von postmortalem Gewebe noch nicht weit verbreitet, da sie sich beispielsweise durch eine beträchtlich verlängerte Untersuchungszeit deutlich aufwändiger gestaltet [51].

Aktuelle Erkenntnis der Hirnforschung, wie manifeste, geschlechtsspezifische Unterschiede des Gehirns auf morphologischer und funktioneller Ebene, sowie abweichende Entwicklungs- und Alterungsprozesse eröffnen ein weites Feld an zusätzlichen, möglicherweise beeinflussenden Faktoren. Beispielsweise konnte in verschiedenen Studien an Kindern, Erwachsenen und Verstorbenen eine geschlechtsabhängige Heterogenität des Gehirns beschrieben werden. Hierbei wiesen männliche Probanden ein neun bis zwölf Prozent größeres Gehirnvolumen auf als weibliche [4, 19, 39, 94]. In weiteren Veröffentlichungen konnten Größenunterschiede in einzelnen Hirnregionen, wie der Amygdala und des Hippocampus, zwischen Frauen und Männern beschrieben werden [76, 92].

Aus Gründen des Umfangs und der untergeordneten Relevanz für diese Arbeit sollen diese Punkte zwar im Weiteren bedacht, jedoch hier nicht weiter ausgeführt werden.

1.6. Klinische Relevanz der Arbeit

Situs inversus ist ein Phänomen, welches mit einer Prävalenz von ca. 1:10.000 nicht zu den häufigen Erkrankungen des Menschen zählt [74]. Meist handelt es sich bei dieser Diagnose um einen Zufallsbefund, da dieses Phänomen per se keine Symptome oder Dysfunktionen verursacht. Die gegebene Prävalenz macht es für einen Mediziner nicht unwahrscheinlich, im Laufe der eigenen Tätigkeit als Arzt oder Ärztin einen betroffenen Patienten zu behandeln. Daher sollte dennoch ein Bewusstsein dafür geschaffen werden, diese Lateralisationsanomalie als Differenzialdiagnose zu berücksichtigen und gegebenenfalls zu erkennen.

Bei der klinischen Erhebung von Symptomen, welche durch ihre Lokalisation und ihren Schmerzcharakter pathognomonisch für ein bestimmtes Krankheitsbild sind, sollte daher immer auch ein Lateralisationsdefekt mit einer möglichen Transposition des scheinbaren Ursprungsorgan bedacht werden. Beispielsweise könnten bei einem Patienten mit unbekanntem Situs inversus rechtsseitige Unterbauchschmerzen mit Peritonismus, verursacht durch eine Divertikulitis, leicht als akute Appendizitis fehldiagnostiziert werden.

Ein mangelndes Bewusstsein für Heterotaxien kann im klinischen Alltag zu Fehlbehandlungen bei Patienten mit Situs inversus führen. Durch die Wahl der falschen Therapie, welche die Ursache der zugrundeliegenden Erkrankung nicht kuriert, würde somit Patienten Leid zugefügt oder beispielsweise durch eine intraoperative Schnitterweiterung ihre körperliche Unversehrtheit beeinträchtigt.

Bei Organen des Thorax und Abdomens sind Morphologie, Funktion und Ausfallerscheinung bzw. Symptom eng miteinander verwoben. Eine Überprüfung der Lage der einzelnen Strukturen ist mit gegebener Expertise und Ausrüstung möglich. Nichtsdestotrotz stellt die klinische Untersuchung eines Situs inversus Patienten eine Herausforderung für den behandelnden Arzt dar. Die Tatsache, dass es bereits verschiedene Beschreibungen und Fallberichte gibt, erleichtert die Einschätzung dieser anatomischen Sonderform und trägt zu einer leichteren Orientierung während der Behandlung und Untersuchung eines betroffenen Patienten bei. Dennoch sollte jeder nur möglich Fall eines SI oder SA beschrieben, analysiert und dokumentiert werden, um die Summe an Erkenntnissen über diese Heterotaxieformen zu erweitern und medizinisches Personal für das Krankheitsbild zu sensibilisieren.

Die vorliegende Studie eröffnet die Möglichkeit, bei einem verstorbenen Situs inversus Spender Lage und Morphologie der Abdominal- und Thorakalorgane exakt zu beschreiben. Bei insgesamt drei weiteren Spendern können Analysen zerebraler Strukturen weitere Daten zum Erkenntnisgewinn über diese seltene anatomische Anomalie einbringen[66]. DWI-MRT-Aufnahmen sind in der Wissenschaft anerkannte und etablierte Messmethoden zur Analyse von Fasertrakten in neuronalem Gewebe. In verschiedenen Arbeiten fand diese Form der Magnetresonanztomographie nicht nur *in vivo*, sondern auch in der Analyse von postmortalem Spendergewebe Anwendung, um Faserverläufe und bestimmte Bahnen nachzuweisen und zu quantifiziern [23, 50, 59]. Obwohl diese Technik für die Untersuchung postmortalen Gewebes ein erhebliches Potential für die Analyse von langzeitfixiertem Material, beispielsweise aus Gehirndatenbanken bieten könnte, ist die Datenlage dazu noch unergiebig und lässt wenig Aufschluss über die Tauglichkeit dieser Messmethode zu. Im Allgemeinen soll in diesem Rahmen eine Bewertung abgegeben werden, inwieweit sich das fixierte Spendermaterial noch für radiologische Messverfahren, wie die Computertomographie oder die Magnetresonanztomographie, eignet und trotz der fixierbedingten substruktureller Gewebeveränderungen durch die Konservierung beurteilbar bleibt. Schlussendlich ist durch die niedrige Prävalenz und Inzidenz von Situs inversus jede Beschreibung dieses Phänomens ein weiterer Erkenntnisgewinn über Gestalt, Ursprung, Variabilität und Ausdehnung dieses Krankheitsbildes und eine Plastination mit eine der ersten ihrer Art.

1.7. Ziele dieser Arbeit

Situs inversus gilt als ein beim Menschen selten auftretendes Phänomen, welches zu Lebzeiten meist asymptomatisch ist und dadurch häufig unerkannt bleibt. Dem Institut für Anatomie und Zellbiologie der Universität Ulm eröffnet sich durch die Körperspende von drei SI betroffener Verstorbener eine seltene Chance. Um eine Vergleichbarkeit zu generieren, steht diesem Projekt eine Kontrollgruppe bestehend aus zehn Körperspendern mit Situs solitus zur Verfügung, mit welchen ein Teil der erhobenen Daten verglichen werden soll [66].

Zum einen soll exemplarisch bei einem der Körperspender durch makroskopische Präparation eine genaue und detaillierte Beschreibung, sowie Identifikation des vorliegenden Heterotaxietyps erstellt werden. Dabei soll ergründet werden, ob es sich um einen Situs inversus oder eine Sonderform, wie beispielsweise einen Situs ambiguus, handelt. Bestimmt werden soll dies durch die optische Beurteilung von Lokalisation, Ausrichtung und Morphologie der für die Differenzierung relevanten Organe des Abdominal- und Thorakalsitus. Schlussendlich soll durch detaillierte Dokumentation dem allgemeinen Erkenntnisgewinn über dieses unzureichend beschriebene Krankheitsbild beigetragen werden. Die vorliegende Studie könnte des Weiteren als orientierendes Präparationsprotokoll für nachfolgende Arbeiten dienen.

Zweitens soll das oben beschriebene Präparat durch eine Plastination dauerhaft konserviert werden, um es zu Lehrzwecken für naturwissenschaftliche Studiengänge nutzbar zu machen [66]. In diesem Prozess wird das Feuchtpräparat nach Fertigstellung der Präparation durch aufsteigende Acetonbäder entwässert und abschließend ein Austausch von Acetonmolekülen durch ein Kunststoffderivat durchgeführt.

Aus wissenschaftlicher Sicht soll als dritter Punkt die Frage ergründet werden, inwieweit die Spiegelung von zerebralen Strukturen derer von Thorakal- und Abdominalorganen ähnelt bzw. entspricht. Da die Punkte eins und zwei bereits Informationen über die Eigenschaften der Organe des Brust- und Bauchraums liefern, rückt in diesem Punkt die Beschreibung und Interpretation makroanatomischer zerebraler Strukturen in den Fokus der Studie. Auf Basis der Recherche vorangegangener Veröffentlichungen wird für diesen Zweck eine Auswahl an potentiell in Frage kommender zerebraler Strukturen erstellt, welche in Hinblick auf ihre Lateralisation in allen drei Körperspendern analysiert und interpretiert werden sollen. Dies wird sowohl über anatomische, als auch radiologische Messverfahren erfolgen und betrifft knöchernen vaskuläre und makroanatomische Strukturen des Gehirns und des Schädels.

Da bei paarig angelegten, also bilateralen Strukturen, wie Gefäßen, die Spiegelung nicht direkt über eine Blickdiagnose bestimmt werden kann, sollen verschiedene Diameter dieser Strukturen bestimmt werden [83]. Durch diese Quantifizierung soll eine Beurteilbarkeit im direkten, intraindividuellen Seitenvergleich geschaffen werden. Der Fokus liegt bei diesen manuellen Messungen auf vaskulären Strukturen.

Die asymmetrische Erscheinung des Gehirns und der knöchernen Schädelgruben soll in den computer- und magnetresonanztomographischen Aufnahmen über die Messung und Beschreibung der Petalien und des Bendings, der hemisphärischen Volumina, sowie der Fossa cranii anterior, media und posterior beurteilt werden.

Die dabei erhobenen Daten sollen Aufschluss darüber geben, inwieweit Unterschiede zwischen Situs inversus und den Kontrollspendern existieren und diese mit der jeweils angewandten Messmethode detektiert werden können. Mithilfe folgender sechs Hypothesen H1 bis H6 soll dies im Rahmen der Studie bearbeitet werden:

H1: *Es können bei inversen Siten die größere der beiden Schädelgrubenhälften (vorderes, mittleres, hinteres Schädelgrubenpaar) auf der entsprechenden Gegenseite im Vergleich zum Situs solitus gefunden werden.*

H2: *Es können bei inversen Siten größere Gefäßdurchmesser auf der entsprechenden Gegenseite im Vergleich zu den Daten von Situs solitus gemessen werden.*

H3: *Es kann eine spiegelbildliche Anlage der Petalien bei Situs inversus Spendern im Vergleich zu den Kontrollspendern nachgewiesen werden.*

H4: *Es kann eine spiegelbildliche Anlage des Bendings bei Situs inversus Spendern im Vergleich zu den Kontrollspendern nachgewiesen werden.*

H5: *Es kann eine Volumendifferenz der Hemisphärenabschnitte bei den drei untersuchten inversen Siten nachgewiesen werden.*

Als viertes Ziel dieser Arbeit soll versucht werden, die funktionelle Asymmetrie der inversen Siten zu bestimmen und zu beschreiben. Dies stellt durch die Tatsache, dass es sich um langzeitfixierte Gewebe von Verstorbenen mit reduzierter Gewebsdiffusion handelt, eine besondere Herausforderung dar. Es sollte in mehreren Messdurchgängen im MRT die Eignung von Langzeit fixiertem Spendermaterial für Diffusionsgewichtete MRT-Aufnahmen (DWI) ergründet werden.

Die anschließende traktographische Auswertung sollte Aufschluss über die Ausprägung der einzelnen Faser und Bahnverläufen geben, welche im anschließenden Seitenvergleich Rückschlüsse auf die Lokalisation der beiden Sprachzentren geben könnte.

Daraus wiederum könnte auf die Identifikation der sprachdominaten Hemisphäre geschlossen werden.

H6: *Anhand der postmortalen DWI-Aufnahmen kann die sprachdominate Hemisphäre bei Situs inversus Spendern auf der Gegenseite der typischen Lokalisation bei Situs solitus nachgewiesen werden.*

Bevor im Zuge dieser Arbeit die Forschungsziele und daran geknüpfte Hypothesen beantwortet werden, soll das folgende Kapitel 2 zunächst Aufschluss über benötigte Materialien und Methoden geben. Dieses Kapitel dient als Grundlage für resultierende Ergebnisse (Kapitel 3) und die abschließende Diskussion (Kapitel 4).

Im Sinne eines besseren Leseflusses wird in dieser Arbeit bei personenbezogenen Begriffen das maskuline Genus verwendet. Bei allen im Textstück verwendeten Personenbezeichnungen sind stets alle Geschlechter angesprochen.

Verwendete Abkürzungen werden erstmals ausgeschrieben und anschließend die Abkürzung in Klammern dahinter gestellt. Im fortlaufenden Text wird demzufolge auch die Abkürzung verwendet.

2. Material und Methoden

2.1. Material

Im Folgenden sind alle Utensilien, Instrumente und Chemikalien tabellarisch aufgeführt, welche im Rahmen dieser Studie Verwendung fanden.

2.1.1. Instrumentarium

Tabelle 2.1.: **Verwendetes Präparationsbesteck**
Die Tabelle stellt eine Auflistung des in dieser Studie verwendeten Präparationsbestecks mit den dazugehörigen Herstellern dar.

Präparationsbesteck	Hersteller
anatomische Pinzette	Medical Equipment, Bad Nauheim, Deutschland
chirurgische Pinzette	Medical Equipment, Bad Nauheim, Deutschland
Durazange nach Luer	ulrich GmbH & Co. KG, Tuttlingen, Deutschland
Meißel breit, 16 mm	MEDICON eG, Tuttlingen, Deutschland
Meißel schmal, 2 mm	MEDICON eG, Tuttlingen, Deutschland
Splitterpinzette fein	Medical Equipment, Bad Nauheim, Deutschland
Raspatorium	Aesculap AG, Tuttlingen, Deutschland
Rippenschere breit	ulrich GmbH & Co. KG, Tuttlingen, Deutschland
Rippenschere schmal	ulrich GmbH & Co. KG, Tuttlingen, Deutschland

scharfer Löffel groß	Gebrüder Martin GmbH & Co. KG, Tuttlingen, Deutschland
scharfer Löffel klein	Gebrüder Martin GmbH & Co. KG, Tuttlingen, Deutschland
Schere, gerade und stumpf	Gebrüder Martin GmbH & Co. KG, Tuttlingen, Deutschland
Schere, klein und spitz	Aesculap AG, Tuttlingen, Deutschland
Skalpell mit Wechselklingen, bauchig (Nr. 21)	C. Bruno Bayha GmbH, Tuttlingen, Deutschland
Skalpell mit Wechselklingen, spitz (Nr. 24, 26)	C. Bruno Bayha GmbH, Tuttlingen, Deutschland

Tabelle 2.2.: **Verwendete Gerätschaften und Behältnisse**
Die Tabelle stellt eine Auflistung der in dieser Studie verwendeten Gerätschaften und Behältnisse mit den dazugehörigen Herstellern dar.

Gerätschaften und Behältnisse	**Hersteller**
Eimer mit Deckel	Johannes Buchsteiner GmbH & Co. KG, Gingen, Deutschland
Fixierapparaturen	Wissenschaftliche Werkstatt Feinwerktechnik, Ulm, Deutschland
Klingenabwurf	SARSTEDT AG & Co. KG, Nümbrecht, Deutschland
oszillierende Säge	MST-Instrumente GmbH, Dürbheim, Deutschland
Plastinationsuntensilien und -schale	Wissenschaftliche Werkstatt Feinwerktechnik, Ulm, Deutschland
Präparationstisch	Wissenschaftliche Werkstatt Feinwerktechnik, Ulm, Deutschland
Schüttler	Sigma-Aldrich Chemie Steinheim, Deutschland
Truhe zur Aufbewahrung von großen Feuchtpräparaten	Thalheimer Kühlung GmbH & Co KG, Ellwangen, Deutschland
Schublehre für manuelle Messungen	Mahr GmbH, Göttingen, Deutschland

Tabelle 2.3.: **Verwendete Hilfsmittel und Utensilien**
Die Tabelle stellt eine Auflistung der in dieser Studie verwendeten Hilfsmittel und Utensilien mit den dazugehörigen Herstellern dar.

Hilfsmittel und Utensilien	Hersteller
Armschoner	Paul Hartmann AG, Heidenheim, Deutschland
Bauchtücher	Paul Hartmann AG, Heidenheim, Deutschland
Nitrilhandschuhe Peha-soft	Paul Hartmann AG, Heidenheim, Deutschland
Nitrilhandschuhe Vasco	B. Braun Melsungen AG, Melsungen, Deutschland
Präplupenlampe	LEDU GmbH, Hildesheim, Deutschland
Seife, Sensitiva Skincare	Schülke & Mayr GmbH, Norderstedt, Deutschland
Zellstoff	Schülke & Fripa Papierfabrik Albert Friedrich KG, Miltenberg, Deutschland

Des Weiteren kamen Sonden unterschiedlicher Länge und Stärke, diverse Abdeckplanen und Abdecktücher als Verdunstungsschutz, sowie Schutzbekleidung zum Einsatz.

2.1.2. Chemikalien

Tabelle 2.4.: **Verwendete Chemikalien**
Die Tabelle stellt eine Auflistung der verwendeten Chemikalien, deren Hersteller und Zusammensetzung dar.

Substanzen und Lösungen	Hersteller	Zusammensetzung
Fluorinert	3M™, IoLiTec Ionic Liquids Technologies GmbH, Heilbronn, Deutschland	FC-3283, > 99 %
Formalin-Fixierlösung, I	Prosektur Universität Ulm	4 % Formalin Ethanol (96 % vol.), Glycerin, Lysoformin, Wasser
Formalin-Fixierlösung, II (nach Tutsch)	Prosektur Universität Ulm	2 % Formalin Ethanol (96 % vol.), Glycerin, Lysoformin, Wasser

2.1.3. Körperspender

Ethikvotum und Verschreibung

Die drei aufgelisteten SI-Spender und die zehn Kontrollspenderinnen verschrieben ihre Körper zu Lebzeiten dem Gesetz entsprechend nach § 42 des Vierten Abschnitts des Bestattungsgesetz Baden-Württemberg dem Institut für Anatomie und Zellbiologie der Universität Ulm zur Nutzung in Forschung und Lehre. Die ausgefüllten und unterzeichneten Körperspende-Erklärungen liegen dem Institut vor. Im Anhang befinden sich Muster der Spende-Erklärung, sowie die schriftliche Erläuterung dazu.

Vor Beginn dieses Projektes wurde der Studienentwurf der Ethikkommission der Universität Ulm zur Prüfung vorgelegt. Nach mündlicher Prüfung und Besprechung wurde dem Antrag Nr. 389/16 mit dem Titel „Untersuchung der Lateralisation des Gehirns bei Situs inversus anhand makroskopischer Präparation und bildgebender Verfahren“ eine Genehmigung durch die zuständige Ethikkommission der Universität Ulm erteilt. Dem Antrag entsprechend wurden Aspekte der Anonymisierung und die Rechtsgrundlagen des Körperspendewesens im Verlauf der Studie berücksichtigt.

Situs inversus Spender

Drei formalinfixierte Körperspender waren Situs inversus Spender. Konserviert wurden die Spender mit der oben beschriebenen, Fixierlösung I, welche 4% Formalin enthält. Der Spender SI III wurde erst zu einem späteren Zeitpunkt in die Studie aufgenommen, da er im Studienverlauf verstarb.

Tabelle 2.5 liefert auf der nachfolgenden Seite detaillierte Informationen zu den drei SI Spendern.

Situs solitus Kontrollspender

Bei den Kontrollspendern handelt es sich um zehn weibliche Körperspenderinnen zur Überprüfung für die cCT-Aufnahmen der inversen Siten. Sie wurden nach Alter und Geschlecht den beiden zu Beginn der Studie vorliegenden inversen Siten (SI I und SI II) entsprechend ausgewählt und hatten sich ebenfalls der Forschung verschrieben. Zum Aufnahmezeitpunkt von SI III war eine Ergänzung des Kontrollkollektives nicht mehr möglich. Bei diesen Kontrollspenderinnen, im Weiteren als KS 1-10 aufgeführt, wurden CT-Aufnahmen des Schädels angefertigt, um sie mit denen der inversen Siten vergleichen zu können [66].

Tabelle 2.5.: **Körperspender**
Die Tabelle gibt einen Überblick über die drei Situs inversus Körperspender SI I bis III mit zusätzlichen Informationen über die Spender, das Alter zum Sterbezeitpunkt in Jahren, sowie die im Rahmen der Studie durchgeführten Maßnahmen [66]. *Tabellenabkürzungen: SI: Situs inversus*

Spender	**SI I**	**SI II**	**SI III**
Geschlecht	weiblich	weiblich	männlich
Alter	84	82	76
Todesursache	unbekannt	Dekompensierte respiratorische Insuffizienz bei dekompensierter Herzinsuffizienz	Respiratorische Globalinsuffizienz bei ARDS
Vorerkrankungen	unbekannt	Herzinsuffizienz bei pulmonaler Hypertension, primärer Hyperparathyreoidismus mit Hypercalcämie, latente Hyper thyreose, arterielle Hypertension, Diabetes mellitus Typ II, kompensierte Niereninsuffizienz	Exogen allergische Alveolitits, Pneumocystis jirovecii Pneumonie
Sterbedatum	06.08.2010	13.04.2013	06.03.2019
Händigkeit	unbekannt	Rechtshänder	Rechtshänder
Durchgeführte Maßnahmen	MRT und CT-Messungen	MRT und CT-Messungen, makroskopische Präparation	MRT und CT-Messungen

Die Verschreibungen an die Universität Ulm erfolgte, wie oben beschrieben, in gleicher Weise, wie die der inversen Siten. Das Sterbedatum aller Spender lag im Zeitraum von Juni 2017 bis Mai 2018. Da es sich um anonyme Körperspenden handelt, kann beispielsweise keine Aussage über die Händigkeit der jeweiligen Verstorbenen getroffen werden. Konserviert wurden KS 1-10 mit der bereits beschriebenen, neuen Fixierlösungszusammensetzung, welche nach neuen Richtlinien 2 % Formalin enthält.

Tabelle 2.6 liefert auf der nachfolgenden Seite detaillierte Informationen zu den Kontrollspendern.

Tabelle 2.6.: **Kontrollspender**
Die Tabelle gibt einen Überblick über die Probanden des Kontrollspenderkollektivs Kontrollspender (KS) 1 bis 10 mit der jeweiligen Journalnummer in Klammern, dem Alter zum Todeszeitpunkt in Jahren, dem Sterbedatum, sowie der Todesursache soweit bekannt. *Tabellenabkürzungen: KS: Kontrollspender*

Spender und Journal-nummer	Alter	Sterbedatum	Todesursache
KS 1 (3444)	83	Juni 2017	unbekannt
KS 2 (3497)	78	Mai 2018	Multiorganversagen
KS 3 (3503)	84	Januar 2018	Herzstillstand
KS 4 (3486)	85	März 2018	kardiale Dekompensation
KS 5 (3494)	75	März 2018	respiratorische Insuffizienz
KS 6 (3449)	73	März 2018	Herzinfarkt
KS 7 (3485)	85	Januar 2018	Kachexie
KS 8 (3493)	76	Januar 2018	kardiale Dekompensation
KS 9 (3514)	77	Oktober 2017	akutes thrombembolisches Ereignis
KS 10 (3468)	70	Juli 2017	kardiale Entkoppelung

2.1.4. Bildgebung und Messungen

Fotodokumentation

Die Fotodokumentation erfolgte im gesamten Verlauf der makroskopischen Präparation mit einer DSLR (Digital Single-Lens Reflex) Kamera der Marke Canon (Tokio, Japan), Modell EOS 7D Mark I. Das verwendete Objektiv hatte dabei die Brennweite von 18-135 mm bei Blendenwerten von f.3,5 bis 5,6.

Des Weiteren wurde von einem Polarisationsfilter der Marke Amazon Basics (Seattle, Washington, USA) Gebrauch gemacht. Durch diesen wurden Spiegelungen und Streulichtreflexionen auf den Bildern verhindert. Die digitale Bearbeitung und lokale Einfärbung des Bildmaterials erfolgt mit Lightroom Classic CC und Photoshop CC von Adobe Systems Software Ireland Limited, Dublin, Irland.

Manuelle Messungen

Die manuellen Messungen der für diese Arbeit relevanten Gefäße erfolgte mit einer Schublehre der Marke Mahr (Mahr GmbH, Göttingen, Deutschland) mit einer Skalierung in Zehntelmillimeterschritten.

CT-Messungen

Die computertomographischen Aufnahmen von inversen Siten und Kontrollspendern wurden in der Radiologie am Oberen Eselsberg der Universität Ulm auf einem Somatom Definition AS der Marke Siemens (Siemens Healthcare AG, Erlangen, Deutschland) erstellt.

7T-MRT-Messungen

Die magnetresonanztomographischen Messungen wurden in dieser Studie mit einem 7-Tesla MRT (7T-MRT) „Magnetom Terra“ (Siemens Healthcare AG, Erlangen, Deutschland), dem zu diesem Zeitpunkt einzigen klinisch zugelassenen Ultrahochfeld-MRT der neuesten Generation, und einem 3T-MRT durchgeführt.

2.1.5. Analyse des Bildmaterials

Hardware

Die Auswertung der radiologischen Aufnahmen wurde einem zur medizinischen Befundung geeigneten Rechner durchgeführt.

Software

Als Software zur Analyse des gesamten via CT erhobenen Datensatz wurde das klinikinterne PACS Programm des Universitätsklinikum Ulm (Agfa HealthCare GmbH, Bonn, Deutschland) und OsiriX-lite (Pixmeo SARL, Genf, Schweiz) verwendet. Es fanden,

wie noch folgt, Funktionen zur Ebenenkorrektur (MPR-Tool) und Streckenmessungen in einer Ebene Anwendung. Die Auswertung der MRT-Daten erfolgte für die Messungen der hemisphärischen Volumina über klinikinterne, selbst-entworfene Software der Neurologie des Universitätsklinikum Ulm [65].

2.2. Methoden

Die nachfolgend beschriebene Methodik der Präparation und Messungen der erhobenen Daten wurde durch den Verfasser dieser Dissertation durchgeführt. Die Datenauswertung erfolgte zu unterschiedlichen Zeitpunkten, open-label (entblindet) und ohne Fremdmessungen durch Dritte.

2.2.1. Fixierung und Konservierung

Bei der hier verwendeten Aldehydagensfixierung handelte es sich um eine wässrige Lösung aus Formaldehyd, Ethanol und Phenoxyethanol in oben beschriebenen Konzentrationsverhältnissen. Da im Lauf der letzten zwei Jahren das Konzept der Gewebekonservierung im Institut für Anatomie und Zellbiologie Ulm an aktuelle europäische Richtlinien angepasst wurde, erfolgte die Konservierung bei den Kontrollspendern mit einem geringeren Formalinanteil in der Fixierlösung, als noch bei den inversen Siten. Nach dem Tod wurde über die Arteria femoralis die Fixierlösung mit Druck ins arterielle System eingebracht und damit der postmortale Organismus mit Fixierlösung perfundiert. Im Anschluss daran wurden die Körperspenderinnen für drei Wochen in einem Formalinbad immersionsfixiert und daraufhin in einer Thalheimer-Wand eingelagert. Zur Optimierung der Konservierung wurde bei SI I und SI II die Epidermis und Dermis entfernt, was diese als Diffusionsbarrieren entfallen ließ. Dadurch ließen sich das subkutane Fettgewebe, sowie darunter liegende Schichten und Strukturen noch effektiver mit Formalinlösung aufsättigen, was die Fixierung über einen noch längeren Zeitraum ermöglichte. Beide SI-Spenderinnen wurden außerdem im oberen Femurdrittel und im mittleren Humerusdrittel der jeweiligen Extremität eingekürzt und anschließend in Fixierküvetten gelagert.

2.2.2. Makroskopische Präparation

Die makroskopische Präparation an SI II, einer der drei oben beschriebenen inversen Siten, erfolgte in Anlehnung an das Vorgehen im Präparierkurs des Instituts für Anatomie und Zellbiologie der Universität Ulm.

Die Präparation begann dabei dorsal mit der Darstellung oberflächlicher Strukturen wie Muskeln, Gefäßen und Nerven und wurde anschließend in identischer Weise ventral fertiggestellt. Darauf folgte die Eröffnung der drei Körperhöhlen Thorax, Abdomen und Schädel.

Während die Präparation für gewöhnlich die Entnahme verschiedener Organe des Thorax und Abdomens beinhaltete, wurden bei der Präparation von SI II, bis auf das Gehirn, alle Organe aus Gründen der Übersicht im Brust- und Bauchraum belassen. Im Thorax erfolgte zuerst die Präparation des vorderen, gefolgt vom oberen Mediastinum und der Apertura thoracis superior. Dabei wurden durch Entfernung von Binde- und Fettgewebe große Gefäße, Nerven und andere Strukturen freigelegt.

Die Reihenfolge der Darstellung des Abdomen wurde maßgeblich durch die peritonealen Verhältnisse bestimmt und begann mit intraperitonealen, gefolgt von sekundär retroperitonealen Strukturen. Den Abschluss bildete die Darstellung des Retroperitoneums mit seinen Organen und Leitungsbahnen. Das primäre Ziel der makroskopischen Präparation in dieser Arbeit war eine genaue Klassifizierung der hier vorliegenden Situs inversus Form durch Beurteilung der Lage verschiedener Strukturen. Die Auswahl dieser Strukturen erfolgte in Orientierung an bislang veröffentlichte Studien von und in Absprache mit dem anatomischen Fachpersonal des Instituts [8, 33, 38, 57, 60, 69, 83, 85, 91].

Dieser schriftlich ausgearbeitete Präparationsplan soll im Folgenden aufgelistet und illustriert werden. Er könnte nachfolgenden Studien als Leitfaden und Orientierungshilfe dienen und gewährleistet eine Reproduzierbarkeit des Präparationsprozesses. Nach Abschluss der Präparation, Analyse und Fotodokumentation sollte die Körperspenderin SI II plastiniert werden, um eine dauerhafte Haltbarkeit sicher zu stellen.

Es folgt eine Auflistung der im Präparationsprozess darzustellenden Strukturen.

Thorax

Herz

- Lage und Ausrichtung
- Äußerliche Morphologie der Atrien und Ventrikel
- Auricula cordis sinistra et dextra
- Gefäße
  - A. coronaria dextra
  - R. circumflexus
  - R. interventricularis anterior
  - V. interventricularis anterior

Lunge

- Gliederung in Lobi (Pulmo sinister et dexter) mit aufteilenden Fissuren
- Bronchuseintritt im Hilum (hyp/eparteriell)

Gefäße und Nerven

- Arterien
  - Aorta und Aortenbogen mit Abgängen
  - Truncus brachiocephalicus
  - Aa. pulmonales
- Venen
  - Vv. brachiocephalicae
  - Vv. pulmonales
  - Vv. cavae
  - Vv. subclaviae
  - Einmündung des Ductus thoracicus
- Nerven
  - N. laryngeus recurrens
  - N. vagus
- Diaphragma
  - Hiatus oesophageus
  - Hiatus aorticus
  - Foramen venae cavae

Abdomen

Gastrointestinale Hohlorgane (Lage, Form und Ausrichtung)

- Magen
- Duodenum
- Jejunum
- Ileum
- Colon
- Taenien
- Bursa omentalis

Leber und Gallenblase

- Form und Lappung
- Ductus choledochus
- Ductus cysticus
- Lig. teres hepatis

Pankreas

- Form und Aufteilung in Caput, Corpus und Cauda
- Suche nach multiplen Anlagen
- Ausrichtung
- Proc. uncinatus pancreatis

Milz

- Lage
- Form
- Größe und Anzahl (multiple Anlagen)

Gefäße

- Arterien
  - Aorta abdominalis
  - Truncus coeliacus mit Abgängen
  - A. mesenterica superior (überkreuzt bei Situs solitus für gewöhnlich die V. renalis sinistra und die Pars horizontalis des Duodenums)

  - Aa. renales
  - Aa. ovaricae
  - Aa. suprarenales
- Venen
  - Vena cava inferior
  - V. portae hepatis
  - V. mesenterica superior et inferior
  - V. splenica
  - Vv. hepaticae
  - Vv. ovaricae
  - Vv. suprarenales

Bei der Präparation wurde darauf geachtet, eine möglichst detaillierte Darstellung all dieser oben aufgelisteten Strukturen zu erzielen. Daran anschließend wurden diese fotodokumentiert. Vor der Durchführung der im Nachfolgenden protokollierten Präparationsschritte wurden die einzelnen Prozesse zunächst schriftlich skizziert und strukturiert. In anschließender Abstimmung wurde mit dem anatomischen Fachpersonal des Instituts für Anatomie und Zellbiologie ein Präparationsplan entwickelt.

Allen nachfolgenden Schritten ging die Abtragung subkutanen Fettgewebes bis auf die allgemeine Körperfaszie im jeweils beschriebenen Bereich voraus und wurde nicht in jedem Abschnitt erneut aufgeführt. Der Vollständigkeit halber wurden hier auch Präparationsschritte aufgeführt, welche für die Analyse der Lateralisation von untergeordneter Bedeutung sind (siehe Abbildung 2.1).

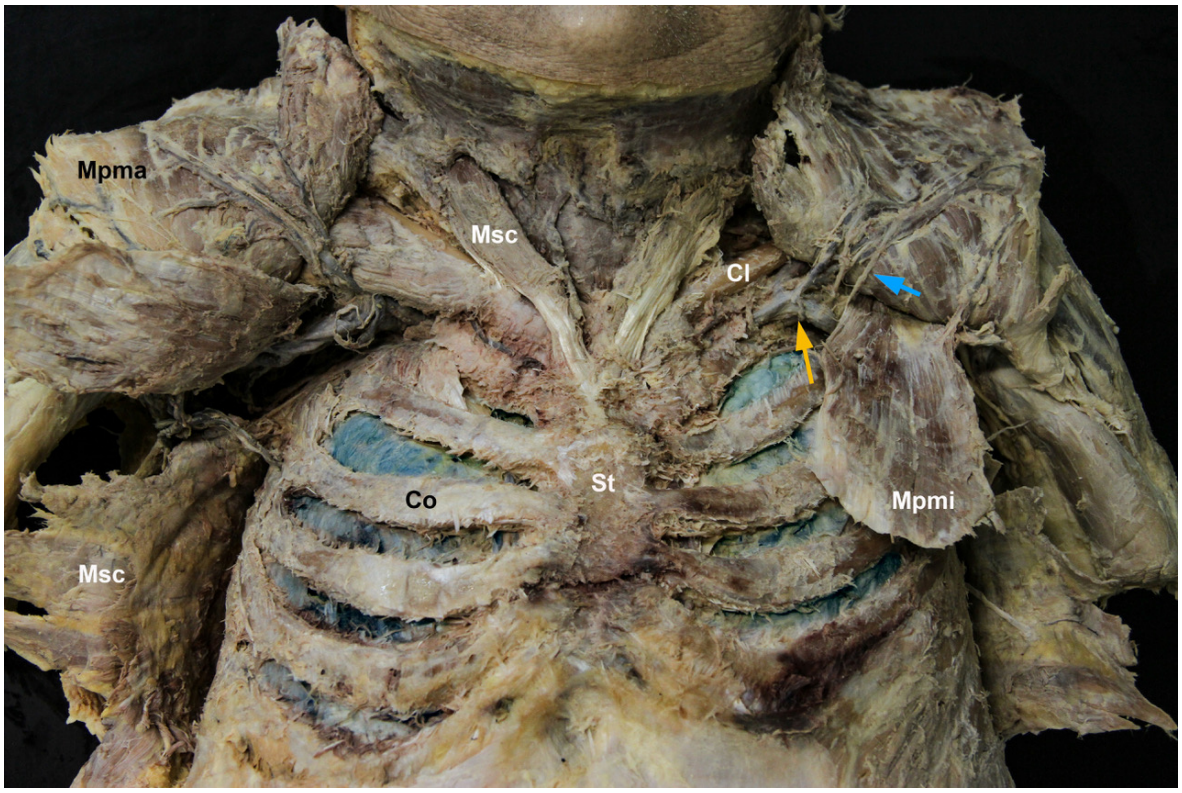

Abbildung 2.1.: **Präparation der ventralen Rumpfwand (Eigene Darstellung)**
Abgebildet ist die ventrale Seite der Körperspenderin im Verlauf der Präparation. Man erkennt das freigelegte Sternum (St), sowie die einzelnen Rippen (Co) mit dazwischen liegenden, freigelegten Interkostalräumen, sowie der in der Tiefe liegenden Fascia endothoracica, welche blau eingefärbt wurde. Beide Mm. pectorales majores (Mpma) und minores (Mpmi) sind vom Brustkorb gelöst und weggeklappt worden. Auf gleiche Weise wurde beidseits der M. serratus anterior (Msa) dargestellt. Beide Mm. sternocleidomastoidei (Msc) wurden am Sternum ansetzend belassen. Bei genauer Betrachtung erkennt man die V. subclavia links (Pfeil gelb) und die Nn. pectorales mediales et laterales (Pfeil blau). *Abbildungsabkürzungen: Co: Costa, Mpma: Musculus pectoralis major, Mpmi: Musculus pectoralis minor, Msa: Musculus serratus anterior, Msc: Musculus sternocleidomastoideus, St: Sternum, Pfeil gelb: Vena subclavia, Pfeil blau: Nervi pectorales*

Ventrale Thoraxwand

- Entfernung der allgemeinen Körperfaszie an der ventralen Rumpfseite und der Regio cervicalis anterior et lateralis bis auf die darunter liegenden Muskelgruppen
- Beidseitige Darstellung des M. sternocleidomastoideus, M. deltoideus, des M. pectoralis major et minor, sowie des M. serratus anterior, M. obliquus externus abdominis und M. rectus abdominis
- Darstellung der V. thoracoepigastrica, A./V. thoracica lateralis, V. cephalica, der Nn. pectorales mediales et laterales und des N. intercostobrachialis rechts
- Ablösung des M. pectoralis major et minor an Sternum und Thoraxwand, um Blick auf die freigelegten Rippen zu ermöglichen
- Entfernung der Interkostalmuskeln I-V (Mm. intercostales externi et interni, Membrana intercostalis externa und Fascia endothoracica) zur Darstellung der Rippengrenzen (siehe Abbildung 2.1)

- Thoraxeröffnung
  - Lösung und Entfernung des Sternums aus den Sternokostalgelenken mittels einer Rippenschere
  - Entfernung der Rippen II-IX zusammen mit Interkostalmuskulatur, Leitungsbahnen (siehe Abbildung 2.2)

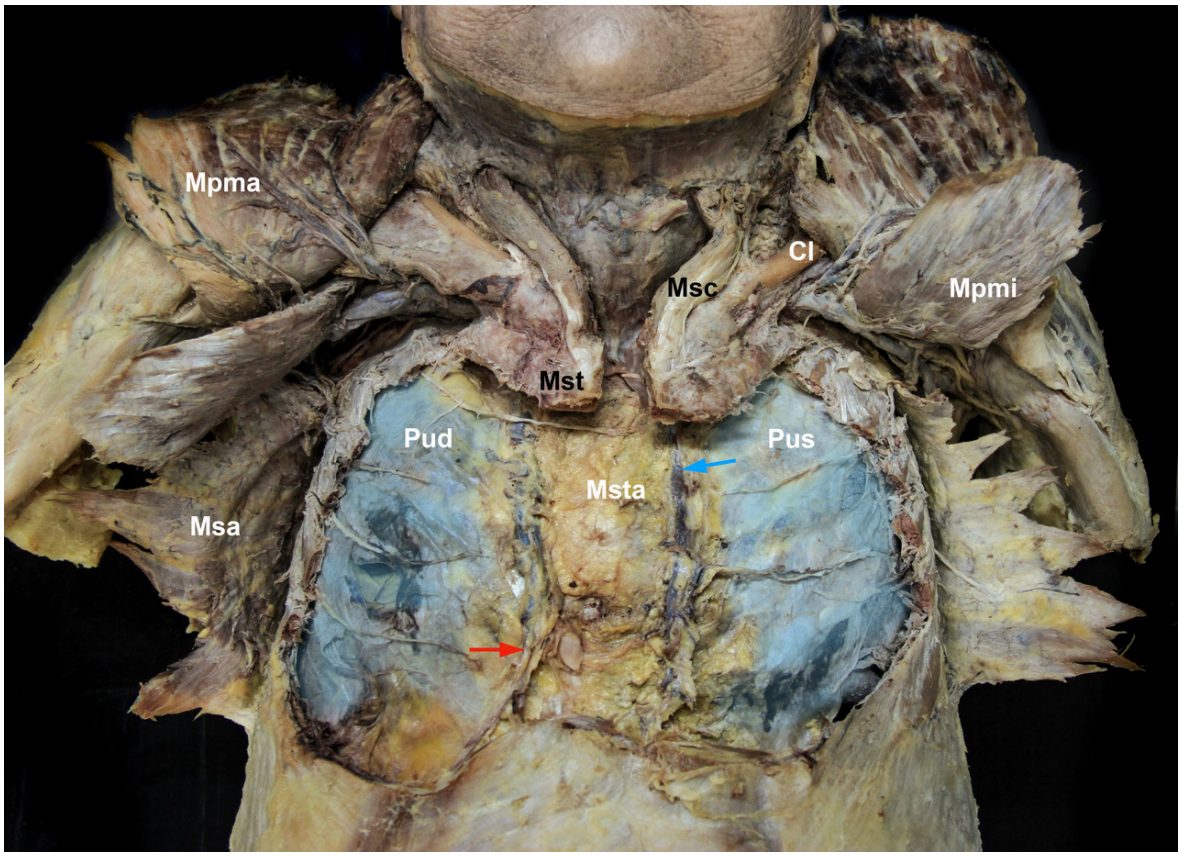

Abbildung 2.2.: **Ventrale Körperseite nach Thoraxeröffnung (Eigene Darstellung)**
Das Bild zeigt den eröffneten Brustkorb mit Blick auf die linke (PuS) und rechte Lunge (PuD), welche noch von Fascia endothoracica und Pleura parietalis bedeckt sind. Die Rippen wurden zur Eröffnung in der Medioaxillarlinie eingekürzt und das Sternum unterhalb des Manubriums (MST) abgesetzt. Das Manubrium wurde median geteilt, um beidseitig die Sternoclaviculargelenke zu erhalten. Des Weiteren erkennt man präkardiales Fettgewebe des vorderen Mediastinums (MdA), sowie subcostale Gefäßnervenbündel (AVNSc). Im Bereich des vorderen Mediastinums sind die Vasae thoracicae internae (VTI, ATI) sichtbar. *Abbildungsabkürzungen: ATI: Arteria thoracica interna, Cl: Clavicula, MdA: Mediastinum anterior, MSA: Musculus serratus anterior, MPMa: Musculus pectoralis major, MPMi: Musculus pectoralis minor, MSC: Musculus sternocleidomastoideus, MST: Manubrium sterni, PuS: Pulmo sinister, PuD: Pulmo dexter, VTI: Vena thoracica interna,*

Ventrale Abdominalwand

- Eröffnung der Cavitas abdominalis
- Beidseitige Inzision der schrägen Bauchwandmuskulatur durch einen medioaxillären Schnitt von den Rippen nach kaudal entlang der Crista iliaca bis kurz vor die Plica umbilicalis lateralis

- Mobilisation der Rumpfwand nach ventral (siehe Abbildung 2.3)
- Einkürzung des Bauchwanddeckels in eine trapezförmige Schürze
- Entfernung der kranial gelegenen Bauchmuskulatur im nächsten Schritt
- Darstellung des dreischichtigen Aufbaus der schrägen Bauchwandmuskulatur durch Auftrennung dieser entlang der Crista iliaca in Form eines 1 cm breiten Streifens (siehe Abbildung 2.4)
- Entfernung der Mm. obliquii abdomini und des M. transversus abdominis in dorsaler Richtung bis zum M. quadratus lumborum, um einen Blick von dorsal auf das rechte Nierenlager zu ermöglichen
- Einkürzung der Rippen in kranialer Richtung und in Fortsetzung des M. quadratus lumborum
- Erhalt der Rippen 10 und 11 unter Schonung der Ursprungsausläufer des Diaphragmas



Abbildung 2.3.: **Ventrale Rumpfpräparation (Eigene Darstellung)**
Zentral im Bild ist die präparierte Bauchschürze zu sehen, deren lateraler Rand durch die angeschnittene schräge Bauchwandmuskulatur gebildet wird. Davon ist durch das Aufklappen nur der M. transversus abdominis (Mta) zu sehen. Über der Crista iliaca erkennt man den M. obliquus internus abdominis (Moi). Des Weiteren sind Teile des Gastrointestinaltraktes, wie der Magen (Ga), Jejunum (J) und Ileum (IL), Colon sigmoideum (Sig), sowie das Caecum (Cae) zu erkennen. *Abbildungsabkürzungen: Cae: Caecum, Ga: Magen, IL: Ileum, J: Jejunum, Moi: M. obliquus internus abdominis, Mta: M. transversus abdominis, Sig: Colon sigmoideum*



Abbildung 2.4.: **Schräge Bauchwandmuskulatur (Eigene Darstellung)**
Die Dreischichtung der Schrägenbauchwandmuskulatur ist auf dem Bild deutlich zu erkennen. Von lateral nach medial fächern sich M. obliquus externus abdominus (Moe), M. obliquus internus abominis (Moi) und M. transversus abdominis (Mta) auf. Weiter links im Bild ist das Caecum (Cae), im rechten unteren Drittel der M. tensor faciae latae (Mtfl) zu erkennen. *Abbildungsabkürzungen: Cae: Caecum, Moe: M. obliquus externus abdominis, Moi: M. obliquus internus abdominis, Mta: M. transversus abdominis, Mtfl: M. tensor fasciae latae*

Dorsale Rumpfwand

- Darstellung, Mobilisation und Ablösung der Mm. latissimus dorsi, trapezius et gluteus maximus am jeweiligen Ansatz (M. trapezius) bzw. Ursprung (M. latissimus dorsi)
- Darstellung der Nn. thoracodorsalis, thoracicus longus et dorsalis scapulae
- Abtragung von Bindegewebsresten und Muskelansätzen auf den Procc. spinosi vertebrae

- Einkürzung der Rippen, wie oben beschriebenen auf circa 1 cm vor den lateralen Trakt der autochthonen Rückenmuskulatur am Angulus costae
- Rechtsseitige Entfernung der Mm. rhomboidei majores et minores, sowie der Mm. trapezius, latissimus dorsi, serratus anterior, serratus posterior superior et teres major, um Sicht auf intrathorakale und intraabdominelle Organe zu ermöglichen
- Erhalt dieser Muskeln linksseitig (siehe Abbildung 2.5)

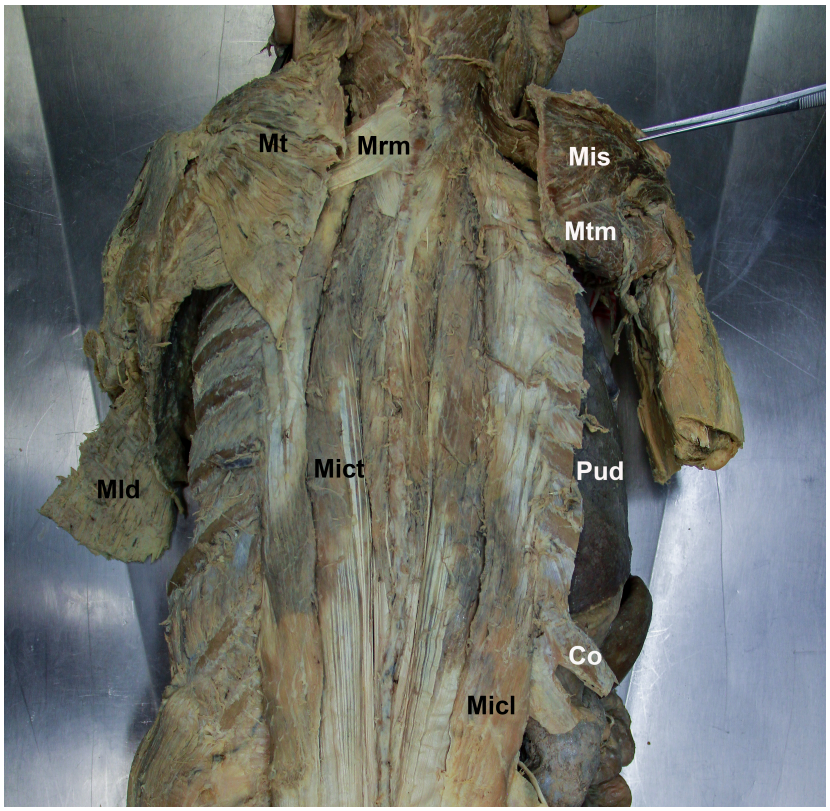

Abbildung 2.5.: **Dorsale Rumpfwand (Eigene Darstellung)**
Gezeigt wird der Rücken der Spenderin nach abgeschlossener Präparation. Es sind Teile der autochtonen Rückenmuskulatur, wie der M. iliocostalis lumborum (Micl) und thoracis (Mict), sowie eingewanderte Rückenmuskeln, wie der M. trapezius (Mt), der M. latissimus dorsi (Mld) und der M. rhomboideus major (Mrm) zu sehen. Des Weiteren kann in der rechten Bildhälfte der M. infraspinatus (Mis) und der M. teres major (Mtm) gefunden werden. Kaudal des Schulterblatts erkennt man Teile des rechten Lungenflügels (Pud) und weiter kaudal die Rippen 10 und 11 (Co). *Abbildungsabkürzungen: Co: Costa, Micl: M. iliocostalis lumborum, Mict: M. iliocostalis thoracis, Mis: M. infraspinatus, Mld: M. latissimus dorsi, Mt: M. trapezius, Mtm: M. teres major, Mrm: M. rhomboideus major, Pud: rechter Lungenflügel*

Obere Extremität

- Entfernung folgender Muskeln am rechten Oberarm zur Optimierung der Darstellbarkeit von Rotatorenmanschette, des Plexus brachialis und der großen Gefäße: M. deltoideus, M. biceps, M. triceps, M. brachialis und coracobrachialis (Acromioclaviculargelenk bleibt mit Bandstrukturen und dem M. subclavius erhalten)
- Ablösung des M. pectoralis major et minor, sowie Präparation der innervierenden Nerven und versorgenden Gefäße

- Erhalt des M. sternocleidomastoideus ventral- und M. levator scapulae dorsalseits gewährleisten danach die Aufhängung der rechten oberen Extremität
- Erhalt von Mm. trapezius, latissimus dorsi et rhomboideus major an der linken Scapula

Becken und untere Extremität

- Darstellung und anschließende Ablösung der Fascia lata
- Präparation der Mm. quadriceps, sartorius, tensor fasciae latae, sowie Mm. pectineus, adductor longus und gracilis im oberen Femurdrittel
- Beidseitige dorsale Darstellung des Mm. biceps femoris, semimembranosus, semitendinosus und des M. gluteus maximus unter Erhalt des N. ischiadicus und des M. iliococcygeus

Nach vorausgehender Beschreibung der allgemeiner Präparationsprozesse folgten Schritte zur Freilegung lateralisationsrelevanter Strukturen.

Cavitas thoracis

- Nach Thoraxeröffnung: Entfernung präkardialen Fettgewebes und des Thymusrestkörpers im vorderen Mediastinum
- Freilegung von A./V. pericardiacophrenica, sowie des N. phrenicus im Mediastinum
- Entfernung von Thymusfettgewebe
- Einkürzung der A. thoracica interna beidseits bis auf etwa 5 cm distal ihres Abgangs aus der A. subclavia
- Entfernung der Fascia endothoracica auf der linken Zwerchfellkuppel, um den Muskelfaserverlauf kenntlich zu machen
- beidseitige Einkürzung der Rippen
- Gefäßpräparation im oberen Mediastinum
  - Bulbus aortae, Aorta ascendens, Arcus und Isthmus aortae
  - Truncus brachiocephalicus, A. carotis communis sinistra und subclavia sinistra
  - A. carotis communis sinistra und subclavia sinistra
  - V. cava superior
  - V. brachiocephalica dextra et sinistra, jugularis interna dextra et sinistra
  - Ductus thoracicus mit Einmündung in Venenwinkel

- Ablösung des Ursprungs der Mm. sternothyroideus et sternohyoideus mit anschließender Mobilisation nach kranial, um Trachea und Gl. thyroidea freizulegen
- Beidseitige Darstellung der A. carotis communis mit N. laryngeus reccurens dexter et sinister, sowie beider Nn. vagi

Herz

- Freilegung des Perikards zur Beurteilung von Herzmorphologie und Herzachse mit nachfolgender Spaltung des Perikards in drei aufklappbare Lappen (horizontaler Schnitt an Herzbeutelbasis mit im mittleren Drittel nach kranial ziehendem senkrechten Schnitt im Lot zur Herzbasis)
- Anschließende Einkürzung der dreieckigen Perikardlappen
- Präparation der Koronargefäße durch Abtragung epikardialen Fettgewebes zur Versorgertypisierung:
  - A. coronaria dextra
  - Ramus interventricularis anterior
  - Ramus circumflexus
- Darstellung beider Atrien, sowie des Auricula cordis dextra et sinistra
- Inzision des Diaphragmas in der Frontalebene entlang der frontokaudalen Kante des Herzbeutels, um Sicht auf Leber und Magen freizugeben

Lunge

- Nach oben beschriebener beidseitiger Einkürzung der Rippen: Entfernung pleuraler Verwachsungen, Darstellung und Beurteilung der Lobi der Lunge
- Entfernung hilärer Lymphknoten
- Mobilisation der Lunge nach lateral, um Blick auf die Hila zu ermöglichen und Bronchus- und Gefäßeintritte einsehen zu können

Cavitas abdominalis

- Abdomeneröffnung mit anschließendem Entfernen des Omentum majus
- Freilegung der großen und kleinen Kurvatur des Magens, einschließlich arterieller und venöser Gefäße
- Darstellung gastrointestinaler Gefäße durch Entfernen des ventralen Peritoneum viscerale mit darunter liegendem mesenterialen Fettgewebes an beispielsweise Mesocolon transversum, Mesojejunum und -ileum
- Freilegung des Duodenums von Ampulla duodeni bis duodenojejunalem Übergang

- Darstellung von Caput und Teilen des Corpus pancreatis mit A. splenica und Aa. pancreaticae
- Lösung von Aufhängungen (Treitzband) zur Verbesserung der Mobilität des Gastrointestinaltraktes und zur weiteren Darstellung restlicher Corpusanteile, sowie Cauda pancreatis und Milz
- Aufsuchen und Freilegung des Truncus coeliacus mit seinen abgehenden Gefäßen:
  - A. splenica
  - A. hepatis communis
  - A. gastrica sinistra
- Präparation von V. portae, A. hepatica propria und Ductus choledochus nach Aufspaltung des Omentum minus bzw. des Lig. hepatoduodenale und hepatogastricum
- Auslösen von Colon descendens und sigmoideum aus sekundär retroperitonealer Lage
- Rechtsseitige Präparation des Retroperitoneums mit Darstellung von Nierenlager, Nebenniere und versorgenden vaskulären Strukturen:
  - A./V. renalis
  - A. suprarenalis superior, media et inferior
  - V. suprarenalis dextra
  - A./V. ovarica
- Darstellung des M. iliacus und M. psoas mit in der unmittelbaren Nachbarschaft verlaufenden Nerven des Plexus lumbalis (Nn. subcostalis, iliohypogastricus, ilioinguinalis, genitofemoralis, femoralis, obturatorius)
- Präparation der venösen und arteriellen Iliakalgefäße und ihrer Äste
- Ablösung des viszeralen Peritoneums von rechtem Ovar und Tube
- Darstellung des Lig. teres uteri im Verlauf bis zum Eintritt in den Canalis inguinalis

Kranielle und zerebrale Strukturen

- Entfernung der Galea aponeurotica oberhalb einer zirkulär-transversal Linie oberhalb der Ohren und Supercilia
- Beidseitige Ablösung des M. temporalis entlang der Linea temporalis inferior
- Kalotteneröffnung durch zirkuläre Abtragung des Schädelknochens mit einer oszillierenden Säge und einem breiten Meißel, frontal über dem Torus supraorbitalis und okzipital durch die Protuberantia occipitalis externa
- Ablösung der Dura mater vom inneren Schädeldach mit Durazange nach Luer

- Zirkuläre Inzision der Dura mater, der Sägekante des Knochens folgend, zirkulär um das Gehirn
- Spitzes Absetzen der Falx cerebri an der Crista galli und Entfernung nach okzipital aus dem Interhemisphärenspalt
- Anheben des Frontallappens und Lösung dessen von der Fossa cranii anterior unter Schonung der Bulbi olfactorii
- Beidseitige Durchtrennung von N. opticus, ophthalmicus, abducens und trochlearis, A. carotis interna, und der restlichen Hirnnerven
- Mobilisierung der beiden Temporallappen aus der Fossa cranii media
- Inzision des Tentorium cerebelli entlang des Margo superior partis petrosae des Os temporale
- Tiefe Durchtrennung des Myelons unterhalb des Medulla oblongata zusammen mit den beiden Ästen der A. vertebralis
- Arachnoidea und Pia mater werden auf dem Gehirn belassen, die Dura verleibt an der Schädelbasis der Spenderin

2.2.3. Manuelle Messungen

Die manuellen Messungen der folgenden Strukturen erfolgten mit einer Schublehre in Zehntelmillimeterskalierung. In der Analyse der Gefäße setzte sich der Durchmesser aus Lumen und doppelter Wandstärke zusammen. Die Messwerte ossärer Landmarken repräsentierten hingegen die Strecke gegenüberliegender Messpunkte. Alle Messvorgänge wurden im direkten anschließenden Seitenvergleich durchgeführt.

Ossäre Strukturen

Die Messung der Schädelgruben erfolgte in Anlehnung an die grob skizzierten Protokolle von Tubbs et al. [83]. Als medialer Orientierungspunkt für die Fossa cranii anterior diente dabei die Crista galli, nach lateral die Innenkante des Os frontale. Um die Breite der Fossa cranii media zu bestimmen, wurde die Distanz zwischen der okzipitalsten Kante des Proc. clinoideus anterior und der gegenüberliegenden Innenfläche des Os temporale bestimmt.

Für die Messung der hintere Schädelgrube erfolgte zunächst die Konstruktion einer medianen, halbierenden Geraden, orientierend an Crista galli und Crista occipitalis interna, von rostral nach okzipital. Im darauf folgenden zweiten Schritt wurde auf der Höhe des Porus acusticus internus die Strecke zwischen der konstruierten Mittellinie und der lateralen inneren Kante des Os parietale gemessen.

Besonders war bei dieser Methodik darauf zu achten, dass sich beide Messpunkte auf gleicher Höhe befanden, somit auch wirklich in einer 'Ebene' gemessen wurde, und keine Messfehler durch das Abkippen der Schublehre entstanden.

Vaskuläre Strukturen

Die Messung der Gefäße erfolgen an von Tubbs et al. ausgewählten Arterien und Venen [83]:

- A. carotis interna C1
- A. cerebri anterior A1
- A. cerebri media M1
- Labbé-Vene (V. anastomotica inferior)
- Trolard-Vene (V. anastomotica superior)

Als erste Strukturen wurden die beiden oberflächlichen Venen vermessen. Vor der Durchmesseranalyse der arteriellen Gefäße erfolgte die Entfernung der Arachnoidea mater. Während den Messungen selbst muss darauf geachtet werden, die Strukturen beidseitig auf der korrekten Höhe zu beschreiben. Das Aufsuchen von proximalen und distalen Gefäßabgängen kann sich dabei als hilfreiche Orientierungsmaßnahme erweisen. Des Weiteren darf die Schublehre nicht zu fest um die Gefäße geschlossen werden, da dies fälschlicherweise zu kleine Messwerte verursacht.

2.2.4. Radiologische Messungen

Computertomographie

Die CT-Aufnahmen der inversen Siten und der Kontrollen erfolgt bei *in situ* belassenen Gehirnen. Alle Körperspender sind dabei in luftdichte Body Bags gewickelt, um zum einen dem Austrocknen vorzubeugen und zum anderen eine Kontamination der radiologischen Apparaturen zu verhindern.

Von entscheidender Bedeutung ist die gleichgerichtete, leicht reproduzierbare und exakte Ausrichtung der einzelnen cCT-Aufnahmen. Dafür wird das MPR-Tool (multiplanare Reformation) der PACS-Software genutzt, mit welchem gewünschte Aufnahmeebenen rekonstruiert und somit Achsabweichungen in den Messungen ausgeglichen werden können.

In diesem ersten Prozess wird jeweils nach gleichem Schema eine Sagittal-, Transversal- und Frontalschnittbildebene generiert, um eine normierte Ausrichtung der cCT-Aufnahmen zu gewährleisten.

Folgenden Landmarken dienen dabei als Orientierungspunkte:

- Frontalebenenrekonstruktion
  - superiorer Pol - Falx cerebri
  - basaler Pol - Mitte der Medulla oblongata/spinalis
- Transversalebenenrekonstruktion
  - Rostraler Pol - Falx cerebri über der Crista galli
  - Okzipitaler Pol - Falx cerebri über dem Tentorium cerebelli
- Sagittalebenenrekonstruktion (durch orthogonale Anordnung der berechneten Ebenen entsteht diese automatisch)

Immer zwei dieser rekonstruierten Ebenen werden anschließend parallel in jeweils einem Fenster geöffnet und mit einem "Localizer" versehen. Dieser dient der Orientierung in den zu messenden Schnittbildebenen im jeweils anderen Bild. In diesem detektiert er die exakte Position der aktuell betrachteten Ebene und zeigt sie durch eine Linie an. Die Konstellation der beiden zu öffnenden Schnittbildebenen ergibt sich aus der Fragestellung bzw. der zu messenden Strukturen.

Im Folgenden werden ausschließlich die oben beschriebenen, genormten Aufnahmen für Messungen und Beobachtungen verwendet. Abbildung 2.6 zeigt eine beispielhafte Bildschirmaufnahme einer MPR Ausrichtung.

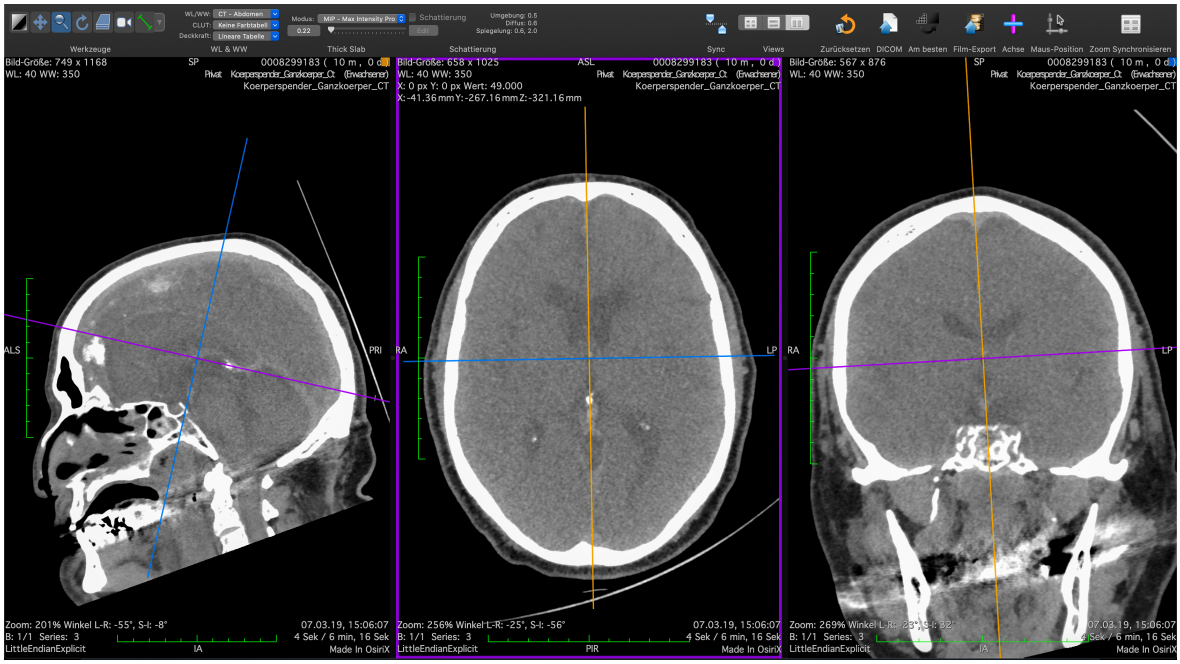

Abbildung 2.6.: **Bildschirmaufnahme MPR Ausrichtung (Eigene Darstellung)**
Bei der Abbildung handelt es sich um einen Screenshot, der während der Ausrichtungsanpassung der CT-Bilder von SI III aufgenommen wurde. Man erkennt in den jeweils gleichen Farben die Lokalisation der Schnittbildebene im entsprechend anderen Bild. Das linke Drittel der Abbildung zeigt den Sagittalschnitt, das zentrale Drittel den Transversalschnitt und das rechte Drittel die Frontalschnittebene der Computertomographie.

Petalien

Die Beurteilung der einleitend beschriebenen Petalien erfolgt in dieser Arbeit durch die parallele Sichtung einer Transversal- und einer Frontalaufnahme. Dies erfolgt orientiert an die Analyse von Vingerhoets [88]. In Abbildung 2.7 ist beispielhaft der Screenshot der Petalie des Frontallappens des SI-Spenders III zu sehen.

Hierbei wird in den frontalen Schnittbildern von rostral nach okzipital durch das cCT „gescrollt“, bis das Hirnparenchym einer Hemisphäre zum ersten Mal in einer Schnittbildebene zu sehen ist. Wie in Abbildung 2.7 zu sehen ist, wird diese Höhe der äußersten Ausdehnung durch den Localizer in der Transversalaufnahme angezeigt und der Unterschied der rostrookzipitalen Ausdehnung beider Hemisphären in Form der Distanz zwischen rechtem und linkem Hirnpol gemessen und verglichen. Dies geschieht zum einen am frontalen, rostralen Hirnpol und zum anderen am okzipitalen, posterioren Pol. Die Distanz erstreckt sich dabei zwischen dem zu beurteilenden rechten und linken Hirnpol (frontal und okzipital). Ziel dieses Arbeitsschrittes ist die Beobachtung, ob, beziehungsweise welche, Hemisphäre die jeweils andere frontal oder okzipital überragt.

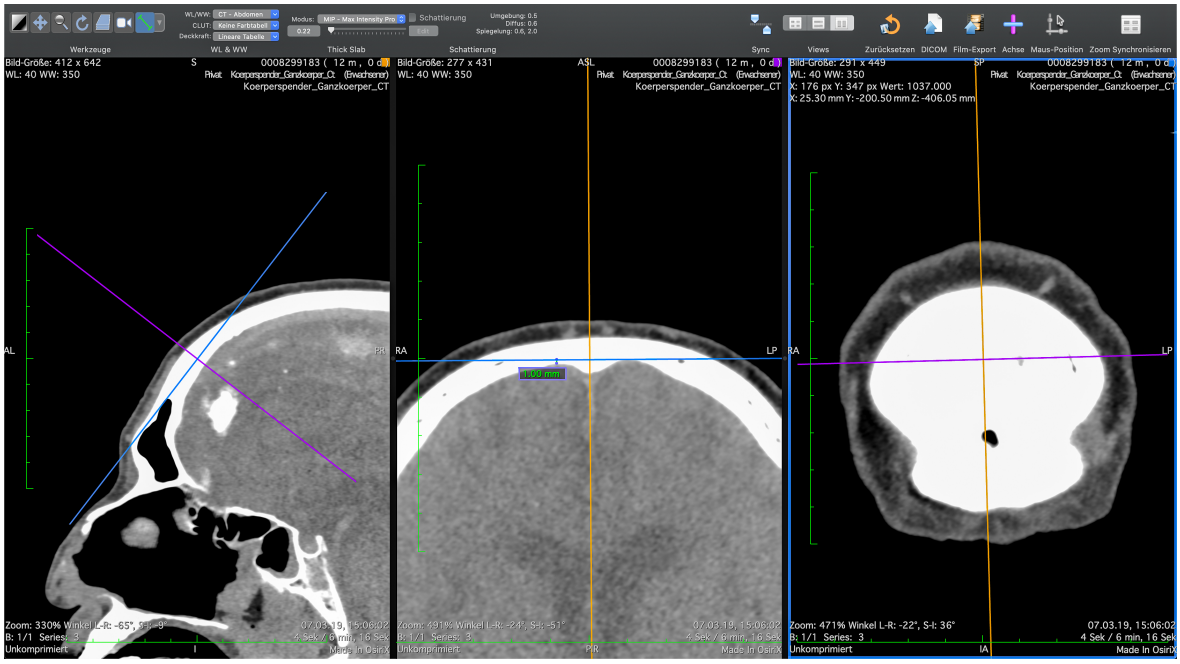

Abbildung 2.7.: **Bildschirmaufnahme Petalienmessung (Eigene Darstellung)**
Das Bildschirmfoto zeigt drei CT-Schnittbildebenen im Prozess der Messung der frontalen Petalie von SI III. Links ein Sagittalschnitt, zentral die Transversalschnittebene, in welcher die eigentliche Messungen erfolgt, und rechts im Bild ein Frontalschnitt, in dem die Höhe der Transversalebene festgelegt wird. In grünen Ziffern kann die Distanz zwischen dem frontalen Pol der rechten und der linken Hemisphäre abgelesen werden.

Bending

Die Messung des Bendings, also der Mittellinienüberlagerung einer Hemisphäre, erfolgt in dieser Studie in einer frontalen und sagittalen Schnittbildebene. Hierfür wird in den sagittalen Aufnahmen jene Bildebene eingestellt, in welcher die Falx cerebri in größtmöglicher Ausdehnung zu sehen ist. Dadurch wird der Localizer in den Frontebenenaufnahmen so platziert, dass er den zentralen Interhemispärenspalt auf Höhe der Parietallappen repräsentiert. Ersichtlich wird das Vorliegen eines Bendings im nächsten Schritt, indem von rostral nach okzipital durch die frontalen Schnittbilder gefahren wird, während der Localizer in diesen Aufnahmen angezeigt wird. Liegt ein Bending bzw. eine Incursion vor, so wandert eine der beiden Hemisphären in einem Abschnitt über den Localizer, welcher die Medianebene repräsentiert. Dies verdeutlicht somit eine Änderung der Ausrichtung des Interhemisphärenspalts. Im letzten Schritt wird diese Ausdehnung über die Mittellinie als Strecke zwischen Localizer und Bendingkante gemessen.

Ossäre Strukturen

Ähnlich den manuellen Messungen der knöchernen Strukturen dienen auch hier die oben genannten Landmarken als Messpunkt zur Beurteilung der Breite der Schädelgruben.

Abbildung 2.8 auf der Folgeseite zeigt hierzu das Beispiel der Bildschirmaufnahme einer Messung. Zur Bestimmung der Größe der Fossa cranii anterior wird zunächst in einem Transversalschnitt die Ebene eingestellt, welche den superio-okzipitalsten Punkt der Crista galli abbildet. Im nächsten Schritt wird von diesem Punkt aus in derselben Schnittbildebene nach lateral auf das Os frontale gemessen. Dieses Vorgehen wird direkt anschließend auf der Gegenseite wiederholt.

Auch für die Messung der Fossa cranii media dient der Proc. clinoideus anterior des Os sphenoidale als medialer Messpunkt. Von seiner okzipitalsten Kante wird die Distanz nach lateral auf identischer Höhe bis zum Os temporale gemessen. Für für die Analyse der hinteren Schädelgrube wird als Erstes in einem Transversalschnitt eine Ebene aufgesucht, in welcher sowohl der Porus acusticus internus rechts als auch links zentral angeschnitten ist. Diese Ebene determiniert die Höhe der Messung. Im zweiten Schritt wird in einem parallel geöffneten Frontalschnittfenster diejenige Ebene eingestellt, welche die anterior-posteriore Mittellinie des Neurokraniums repräsentiert. Im letzten Schritt wird im Transversalschnittfenster die Strecke zwischen dem angezeigten Localizer und dem gegenüberliegenden Punkt auf dem Os temporale bestimmt. Dies erfolgt rechts und links auf der Höhe der größten gemeinsamen Ausdehnung nach lateral [21, S.175].

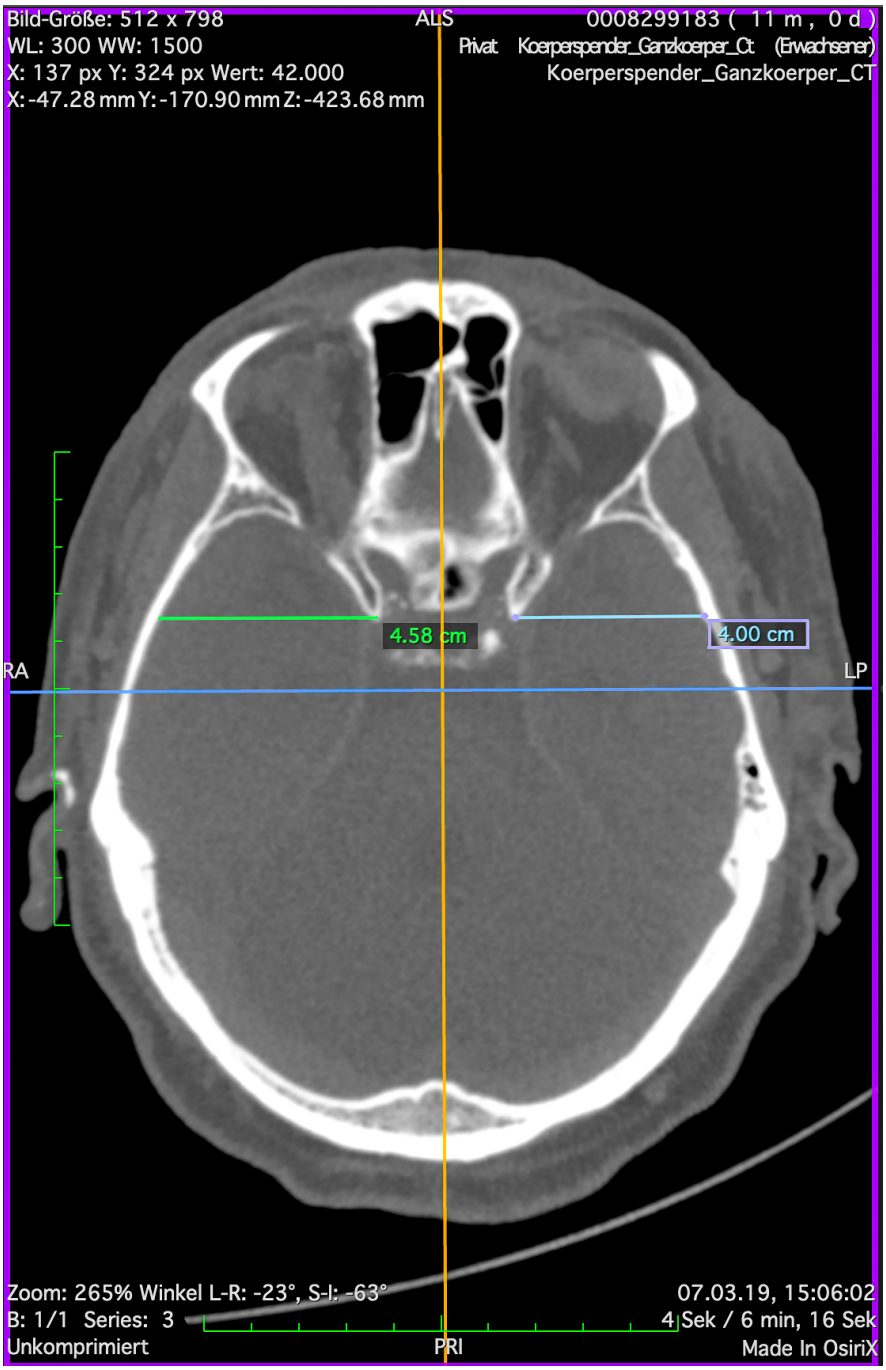

Abbildung 2.8.: **Bildschirmaufnahme ossäre CT-Messungen (Eigene Darstellung)**
Abgebildet ist ein Screenshot während der Messung der Fossa cranii media (FCM). Bei dem Probanden handelt es sich wieder um SI III. Im Transversalschnitt durch den Schädel des Spenders ist in grün die rechte und in blau die linke FCM vermessen. Beide medialen Messpunkte liegen auf dem okzipitalsten Punkt des Processus clinoideus anterior. Die jeweils farblich gekennzeichneten Ziffern repräsentieren in Zentimeter die Ausdehnung der beiden FCM.

Magnetresonanztomographie

Für die Anfertigung dieser Aufnahmen wurden die Gehirne der inversen Siten entnommen. 24 Stunden vor den 7T-MRT Aufnahmen wurden die Gehirne nach Entfernung

der Arachnoidea mater in selbst angefertigten und verschweißten Hüllen aus einlagiger Plastikfolie verbracht. Diese wurden mit Fluorinert, einer inerten, dielektrischen und protonenfreien Flüssigkeit der Marke 3M (Saint Paul, USA), befüllt. Um Gasblasenansammlungen in und auf der Oberfläche der Gehirne zu reduzieren, wurden diese samt Hülle bei Raumtemperatur bis drei Stunden vor den MRT-Messungen auf einer Rüttelplatte bewegt. Aufgrund weiterhin verbleibender Artefakte durch Gasbläschen erfolgte eine Optimierung der Präparatvorbereitung, welche vor den MRT-Folgemessungen angewendet wurde. Dabei wurden vor den 3T-MRT Aufnahmen die Gehirne 24 Stunden zuvor in flourinertgefüllten Plastikküvetten gelagert und bis circa drei Stunden vor den Messungen unter einer Saugglocke bei Raumtemperatur einem Unterdruck von 100 mPascal ausgesetzt.

Durch eine kreisrunde Aussparung im Deckel der Küvette konnte das restliche aufgestiegene Gas abgelassen werden und die Öffnung anschließend mit einem Plastelinpfropf wieder versiegelt werden. Es wurden mehrere Testaufnahmen angefertigt, um ein optimales Messprotokoll zu identifizieren.

Volumetrische Messungen

Im Anschluss an die Bildgebung erfolgt die Messung der hemisphärischen Volumina mit einem Programm der Arbeitsgruppe Neuroimaging der Universität Ulm. In den Abbildungen 2.9a und 2.9b sind entsprechend zwei beispielhafte Bildschirmaufnahmen der Volumenmessung zu sehen.

In diesem Prozess wird das gesamte Gehirn Schnitt für Schnitt inspiziert und in jeder Ebene die zu analysierenden Strukturen markiert. Hier werden Strukturen der rechten Hemisphäre in der Farbe Blau, Strukturen der linken Hemisphäre in rot angefärbt. Dabei handelt es sich um das gesamte Telencephalon, Teile des Diencephalons und der beiden Crura cerebri, welche in dieser Arbeit fortfolgend aber der Einfachheit halber als Hemisphären bezeichnet werden.

Besondere Sorgfalt gilt der seitengleichen Kennzeichnung identischer Strukturen in einer Schnittbildebene. Ein Threshold-Tool erleichtert den Markierungsprozess, indem ein oberer und ein unterer Intensitätsschwellenwert festgelegt wird. Es werden nur Strukturen für die Volumenmessung eingeschlossen, welche sich aufgrund ihrer abgebildeten Intensität zwischen den beiden Grenzwerten befinden. Dadurch werden Artefakte oder beispielsweise Flüssigkeiten in den Liquorräumen von der Volumenmessung ausgeschlossen.

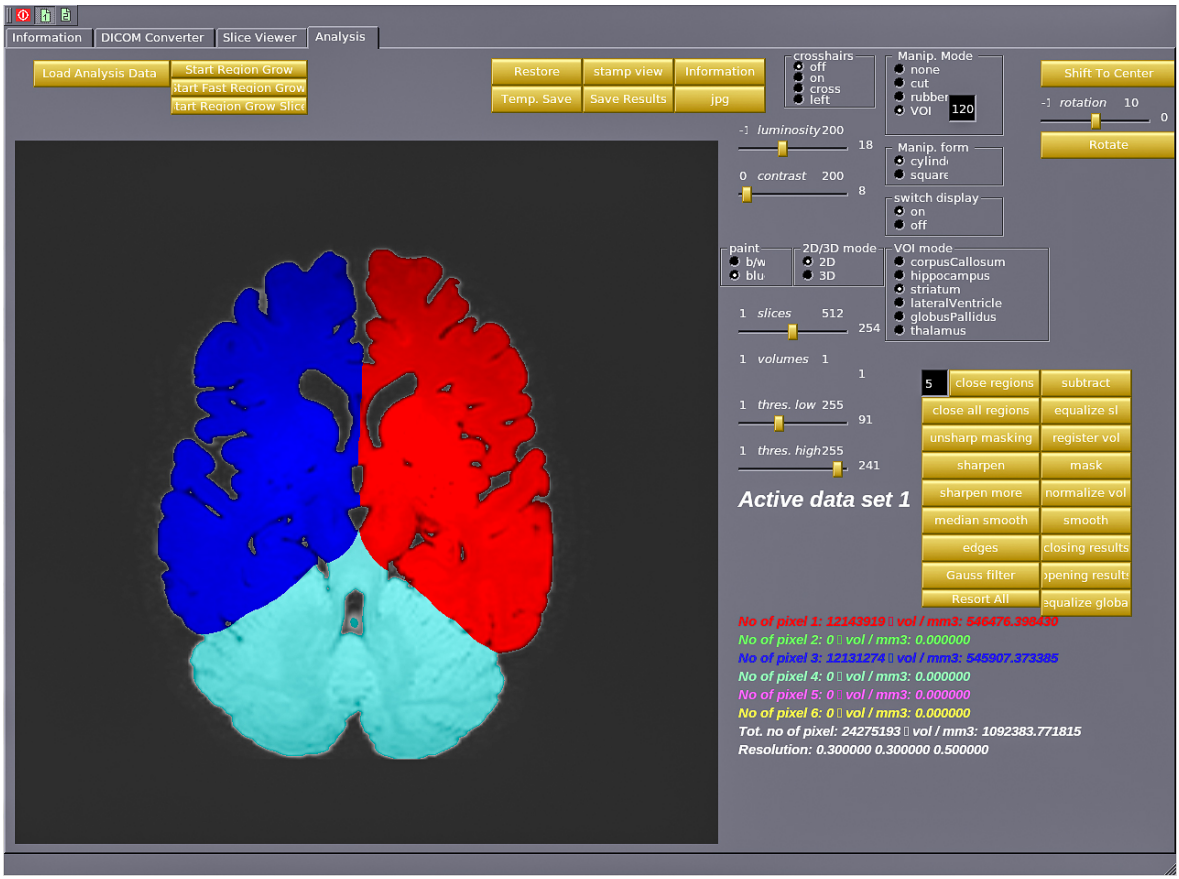

(a) Beispiel 1

DWI-Aufnahmen

Im ersten Schritt erfolgt die Aufnahme der diffusionsgewichteten MRT-Sequenzen. Hierfür werden in Abstimmung mit dem radiologischen Fachpersonal verschiedene Sequenzprotokolle variiert, um eine optimale Abbildung der Wassermolekülbewegung im untersuchten Gewebe zu erzielen. Die Aufnahmen orientieren sich an vorbeschriebenen Protokollen [23, 49, 50].

Daran anschließend wird die Morphologie und Faserstärke des rechten und linken Fasciculus arcuatus bestimmt, um Rückschlüsse auf die sprachdominante Hemisphäre und somit funktionelle Asymmetrie ziehen zu können.

Grundvoraussetzung hierfür ist eine valide Traktographie dieser Bahnen, zu derer Erstellung ausreichend gerichtetes Signal benötigt wird.

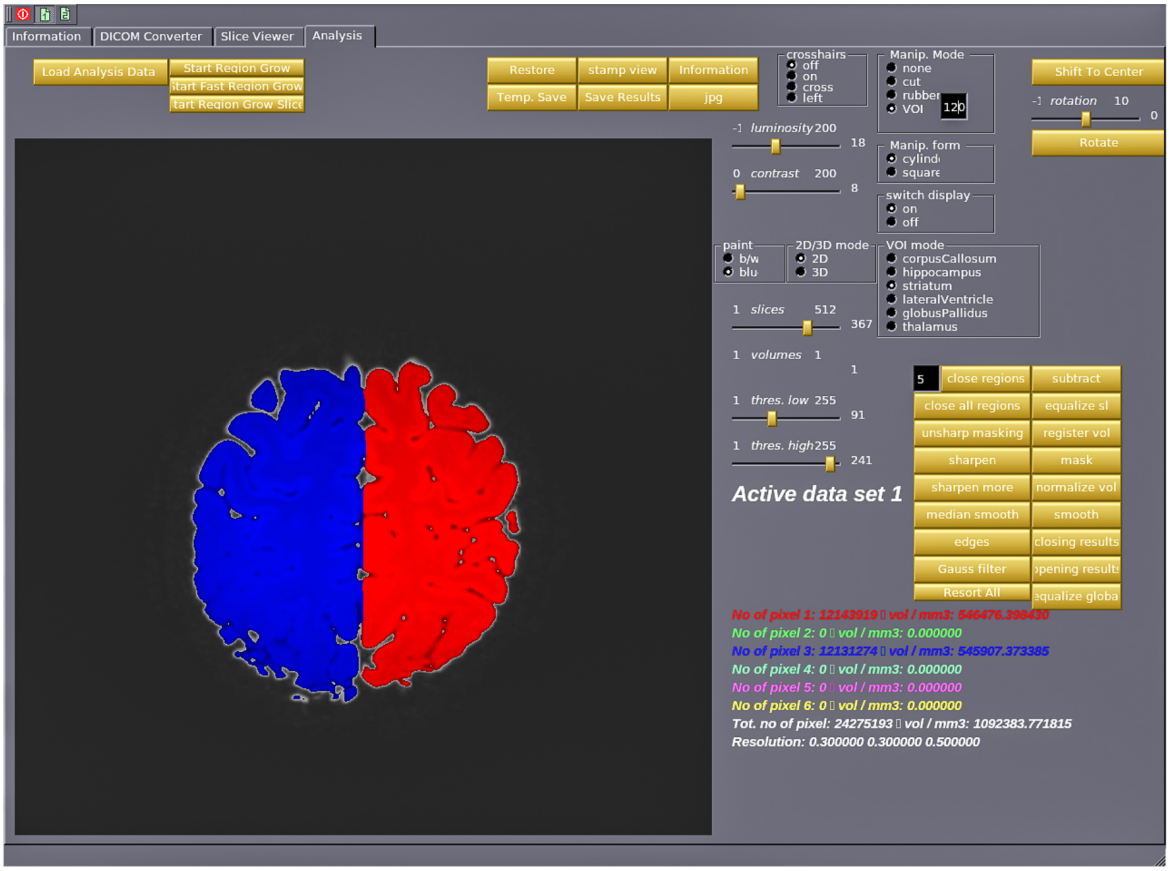

(b) Beispiel 2

Abbildung 2.9.: **Bildschirmaufnahmen Volumenmessung (Eigene Darstellung)**
Abbildungen 2.9a und 2.9b zeigen Bildschirmfotos auf unterschiedlichen Höhen des untersuchten Gehirns während der volumetrischen Messungen. In Rot wurde für die Volumenanalyse die linke Hemisphäre eingefärbt, in Blau die rechte. Strukturen, die nicht in die Messung eingeschlossen werden sollen, werden nicht markiert und zeichnen sich somit türkis vor dem schwarzen Hintergrund ab. Während in Abbildung 2.9a beide Größhirnhälften und Teile des Kleinhirns zu sehen sind, ist in Abbildung 2.9b aufgrund der höheren Transversalschnittebene nur noch die rechte und linke Hemisphäre abgebildet. In der rechten Bildhälfte sind die zahlreichen Tools des Analyseprogrammes zu sehen, wie beispielsweise das Threshold-Tool (thres. low/high) mit jeweils daneben aufgeführten Werten in der abgebildeten Ebene.

Zusammenfassung

Die einleitend formulierten Ziele der Arbeit sollen an dieser Stelle noch einmal aufgeführt und auf ihre bisherige Bearbeitung eingegangen werden.

Der Körperspender SI II wurde exemplarisch präpariert. Im Rahmen dessen wurde ein detailliertes Protokoll der einzelnen Arbeitsschritte erstellt. Ob es sich um einen Situs inversus oder eine Sonderform handelt, muss im Folgenden durch Analysen des angefertigten Präparats und dessen fotografischer Dokumentation beschrieben und diskutiert werden.

Betreffend des zweiten Ziels, der Plastination der präparierten Spenderin SI II, wurden bislang noch keine Maßnahmen ergriffen.

Um für das Dritte Ziel der Arbeit die zerebrale Spiegelung zu beschreiben, wurden festgelegte Strukturen des Gehirns, des knöchernen Schädels und der gehirnversorgenden Gefäße mit unterschiedlichen Methoden vermessen.

Im Folgenden sollen diese Werte im intra- und interindividuellen Vergleich zwischen Situs inversus Spendern und Kontrollgruppe, sowie Daten aus anderen Veröffentlichungen gegenübergestellt und die in der Einleitung aufgestellten Hypothesen bearbeitet werden.

Für die Analyse der funktionellen Asymmetrie, welche das vierte Ziel dieser Arbeit darstellt, wurden diffusionsgewichtete MRT-Aufnahmen angefertigt. Die Resultate dieser Messungen werden im nachfolgenden Ergebnisteil (Kapitel 3) präsentiert.

3. Ergebnisse

Auf Grundlage der vorangegangenen detaillierten Beschreibung der Materialien und Methoden werden im Folgenden die resultierenden Ergebnisse aufgeführt.

3.1. Makroskopischen Präparation und Fotodokumentation

Nach Abschluss der makroskopischen Präparation des SI II erfolgte die Fotodokumentation und die Sichtung zusammen mit dem anatomischen Fachpersonal des Instituts. Die dabei erhobenen Befunde werden im Folgenden dargelegt. Dabei wird der Situs solitus fortan auch als „physiologischer Normalzustand“ bezeichnet.

Die Benennung von anatomischen Strukturen ist häufig durch Präpositionen geprägt, welche die Lage des Organs oder das Versorgungsgebiet von Gefäßen beschreibt. An dieser Stelle soll für die nachfolgenden Beschreibungen festgelegt werden, wie die Benennung von anatomischen Strukturen in einem Sonderfall - wie dem Vorliegen einer Heterotaxie - erfolgen soll. Verwendete Adjektive wie „dextra“ oder „sinistra“ sollen sich hier bei unpaaren Organen nicht auf die Lage im beschriebenen Präparat beziehen, sondern entsprechen der korrekten Nomenklatur durch die Terminologia anatomica. Beispielsweise würde die den Magen versorgende Arterie (**A.!**) aus dem Truncus coeliacus, weiterhin als A. gastrica sinistra bezeichnet, obgleich sie im vorliegenden Präparat die rechte Seite des Magens versorgt.

Bei paarig angelegten Organen bezieht sich die Nomenklatur jedoch weiterhin auf die anatomische Lage, da nicht zwischen einem rechten und linken Organ unterschieden werden kann. Dementsprechend würden im Folgenden die linke Niere und ihre versorgenden Gefäße weiterhin als Ren sinister und A. renalis sinistra bezeichnet.

Nach Auflistung und Beschreibung aller im Präparat vorliegender, erhobener makroskopischer Befunde soll im Anschluss ein Resümee gezogen werden, welche exakte Form der Heterotaxie bei der Spenderin vorliegt.

3.1.1. Thorax

Einleitend zeigt Abbildung 3.1 eine Übersichtsaufnahme des Thorax-Bereichs. Im weiteren Verlauf dieses Kapitels werden einzelne Bestandteile genauer betrachtet.



Abbildung 3.1.: **Übersicht über den präparierten Thorax [66]**
Nach vollständiger Entfernung der ventralen Rippen sind Lungenflügel (Pd und Ps), Herz (Cor) und verschiedene große Gefäße und Nerven des Mediastinums zu erkennen. Die Herzachse ist nach rechts gerichtet. Der größte Teil des kardialen Organvolumens liegt in der rechten, paramedianen Thoraxhälfte. *Abbildungsabkürzungen: Cor: Herz, Aoa: Aorta ascendens, Tp: Truncus pulmonalis, Pd: Pulmo dexter, Ps: Pulmo sinister, D: Diaphragma, Tr: Trachea, Hep: Leber, Mld: M. latissimus dorsi, Msa: M. serratus anterior, Mpm: M. pectoralis minor,* ***mscm!****: M. sternocleidomastoideus, Mbb: M. biceps brachii*

Herz

Das Herz befindet sich mit dem größten Teil seiner Basis in der rechten Thoraxhälfte und weist eine nach rechts gerichtete Achse von Klappenebene zu Apex cordis auf [66]. Morphologisch stellt es sich deutlich exzentrisch hypertrophiert dar und die äußeren Myokardschichten sind stark mit Fett durchsetzt.

Nach äußerlicher Beurteilung bildet der rechte Ventrikel die ventrale Seite des Herzens (Facies sternocostalis), während der linke Ventrikel vor allem die rechts-dorsale Seite (Facies pulmonalis) bildet. Beide Atrien entsprechen, wie in Abbildung 3.2 zu sehen, ihrer typischen Konfiguration aus zugehörigem Herzohr und Ventrikel.

Die Auricula cordis sinistra entspricht in Form und Lage dem physiologischen Normalzustand, ebenso die Auricula cordis dextra. Der Sinus obliquus pericardii ist entgegen seiner physiologischen Ausrichtung (rechts-kranial) hier im Präparat nach links-kranial gerichtet.

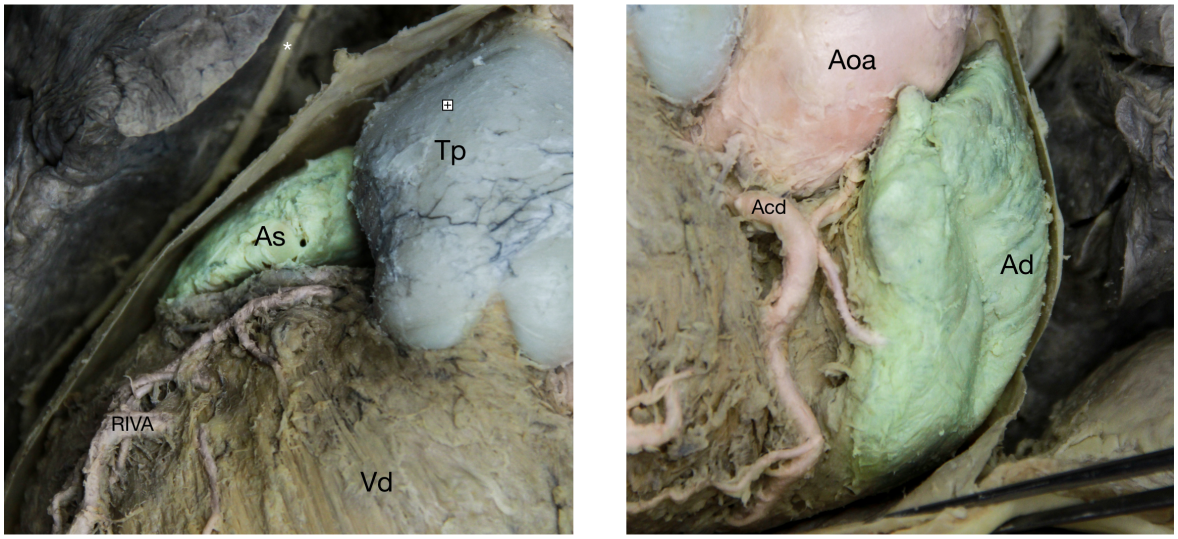

Abbildung 3.2.: **Detailaufnahmen der Herzohren (Eigene Darstellung)**
In der Abbildung links ist die Auricula cordis sinistra (As) dargestellt, welches sich von dorsal an den Truncus pulmonalis (Tp) anlegt. Es hat Anschluss zum linken Atrium und seine eher schlauchförmige Gestalt entspricht der Morphologie des physiologisch linken Herzohrs. Die rechte Abbildung zeigt die Auricula cordis dextra, deren Anschluss und Morphologie dem physiologsichen rechten Herzohr entspricht. Die Adjektive „dextra et sinistra“ spiegeln hier nicht die Lage im vorliegenden Präparat wieder, sondern orientieren sich an der Nomenklatur des Situs solitus. *Abbildungsabkürzungen: Tp: Truncus pulmonalis, RIVA: Ramus interventricularis anterior, Vd: Ventriculus dexter, Acd: A. coronaria dextra, Aoa: Aorta ascendens, Ad: Auricula cordis dextra, As: Auricula cordis sinistra, *: N. phrenicus*

Sämtliche Koronararterien stellen sich sehr prominent und volumenstark dar. Die A. coronaria dextra gibt einen teilweise von Myokard bedeckten R. ventricularis dexter und weiter proximal einen R. nodi sinuatrialis ab. Der Ramus interventricularis anterior (RIVA) entspringt zusammen mit dem Ramus circumflexus (RCX) aus der A. coronaria sinistra. Letzterer zieht auf Höhe der Klappenebene auf die dorsale Seite des Herzens.

Die sehr ausgeprägte A. coronaria dextra in Kombination mit einem dünnlumigeren RCX lässt den Schluss zu, dass es sich bei dem Herzen der Spenderin um einen Rechtsversorgertyp handelt. Abbildung 3.3 zeigt eine Detailaufnahme des Herzens und der koronaren Vasa privata.

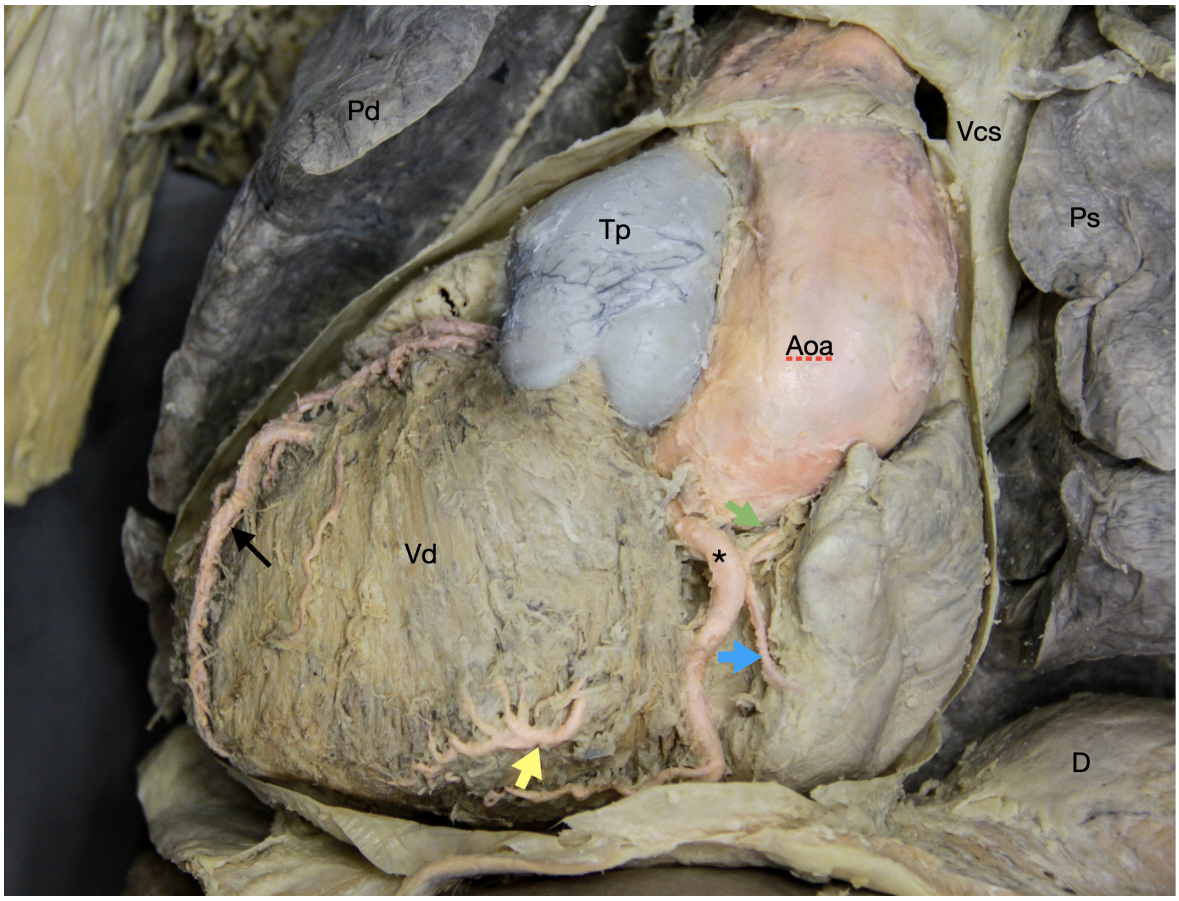

Abbildung 3.3.: **Detailaufnahme des Herzens [66]**
Das Bild zeigt eine Nahaufnahme des präparierten Herzens mit eröffnetem Herzbeutel. Man erkennt die nach rechts gerichtete Herzachse und die Dextrokardie deutlich. Die großen Gefäße treten in regelhafter, gespiegelter Weise in die Klappenebene des Herzens ein. Unter den abgebildeten Koronargefäßen entstammen der R. nodi sinuatrialis (grüner Pfeil), R. atrialis dexter (blauer Pfeil) und R. ventricularis dexter (gelber Pfeil) aus der A. coronaria dextra (*). Die A. coronaria sinistra gibt den R. interventricularis anterior (schwarzer Pfeil) ab. Das Gesamtbild der Koronargefäße lässt auf das Vorliegen eines Rechtsversorger-Typs schließen. Die Aorta mit ihren abgehenden Koronargefäßen ist rot eingefärbt, der Truncus pulmonalis (Tp) in Blau. *Abbildungsabkürzungen: *: A. coronaria dextra, schwarzer Pfeil: Ramus interventricularis anterior, grüner Pfeil: R. nodi sinuatrialis, blauer Pfeil: R. atrialis dexter, D: Diaphragma, gelber Pfeil: R. ventricularis dexter, Vd: Vorderwand des Ventriculus dexter, Aoa: Aorta ascendens, Tp: Truncus pulmonalis, Pd: Pulmo dexter, Ps: Pulmo sinister, Vcs: V. cava superior*

Lunge

Die Lungenflügel stellen sich auf beiden Seiten mit regelrecht geformtem kuppelförmigem Apex pulmonis und in die Recessus auslaufenden Margo inferior und anterior dar.

Nachfolgend zeigen Abbildung 3.4 und 3.5 beide Lungenflügel nach Entfernung der Rippen. Abbildung 3.6 wiederum stellt links Hilum pulmonalis sinister und rechts Hilum pulmonalis dexter dar. In der rechten Thoraxhälfte befindet sich ein bilobärer Lungenflügel, dessen Lobus superior und inferior durch die Fissura obliqua getrennt werden.

Im Hilum pulmonis des hier rechten Lungenflügels tritt der Bronchus dexter unterhalb der A. pulmonalis dextra, also hyparteriell, ein. Alles in allem entspricht die im rechten Thorax befindliche Lunge der physiologischen Pulmo sinister.

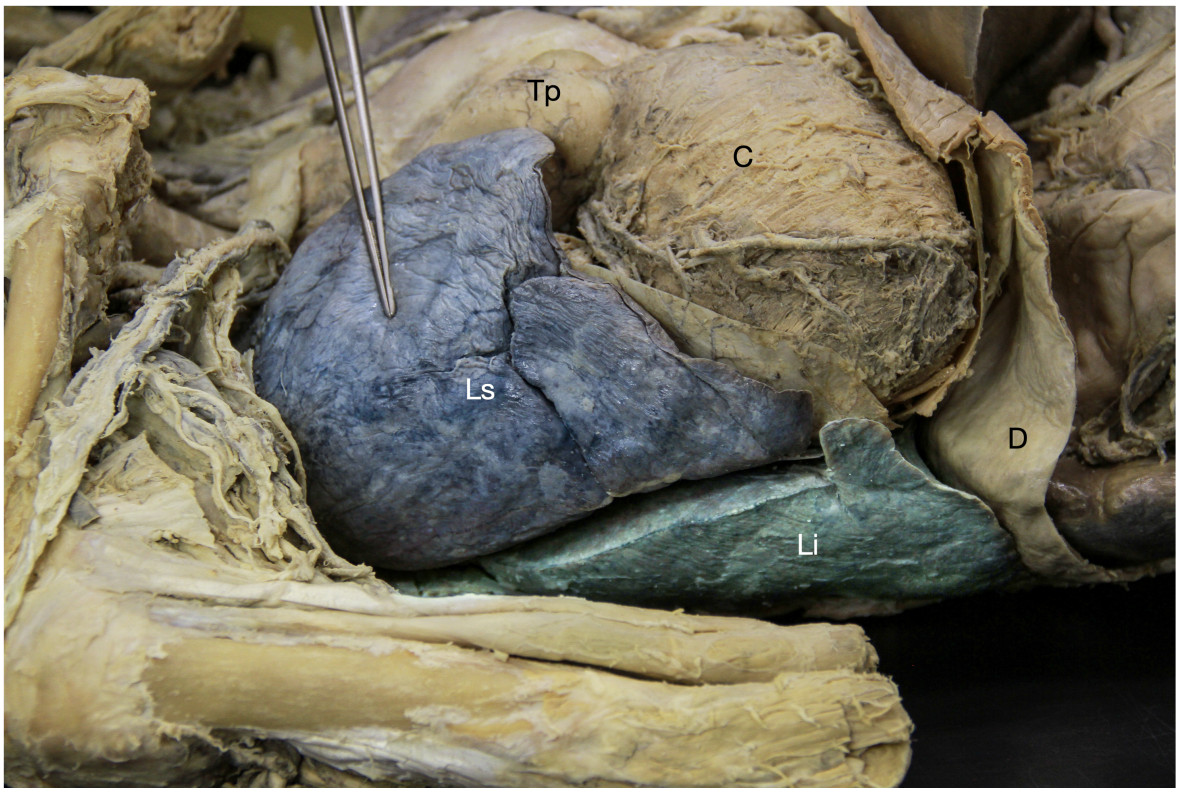

Abbildung 3.4.: **Rechte Lunge seitlich nach Entfernung der Rippen (Eigene Darstellung)**
Auf dem Bild ist der blau eingefärbte Lobus superior der rechten Lunge zu erkennen, welcher durch die Fissura obliqua vom Lobus inferior - hier in Türkis eingefärbt - getrennt wird. Morphologisch entspricht dieser Lungenflügel der Pulmo sinister eines Situs solitus. *Abbildungsabkürzungen: Cor: Cor, D: Diaphragma, Tp: Truncus pulmonalis, Ls: Lobus superior, Li: Lobus inferior*

Die trilobär angelegte Lunge der linken Thoraxhälfte ist durch eine Fissura obliqua und Fissura horizontalis in einen Lobus superior, medius und inferior unterteilt. Der Bronchuseintritt im Hilum befindet sich auf einer Höhe mit der A. pulmonalis sinistra. Er tritt also eparteriell in das Lungenparenchym ein. Somit entspricht dieser Flügel aus morphologischer Sicht der physiologischen Pulmo dexter.

Gefäße und Nerven

Arterien

Viele der großen arteriellen Gefäße der Spenderin sind stark erweitert, weisen jedoch wenig Verkalkungen und Verhärtungen auf. Nach dem Austritt aus der Klappenebene, also distal der Aortenklappe, erweitert sich der Bulbus aortae auf 36,8 mm und schiebt sich nach ventral auf gleiche Höhe mit dem Truncus pulmonalis.

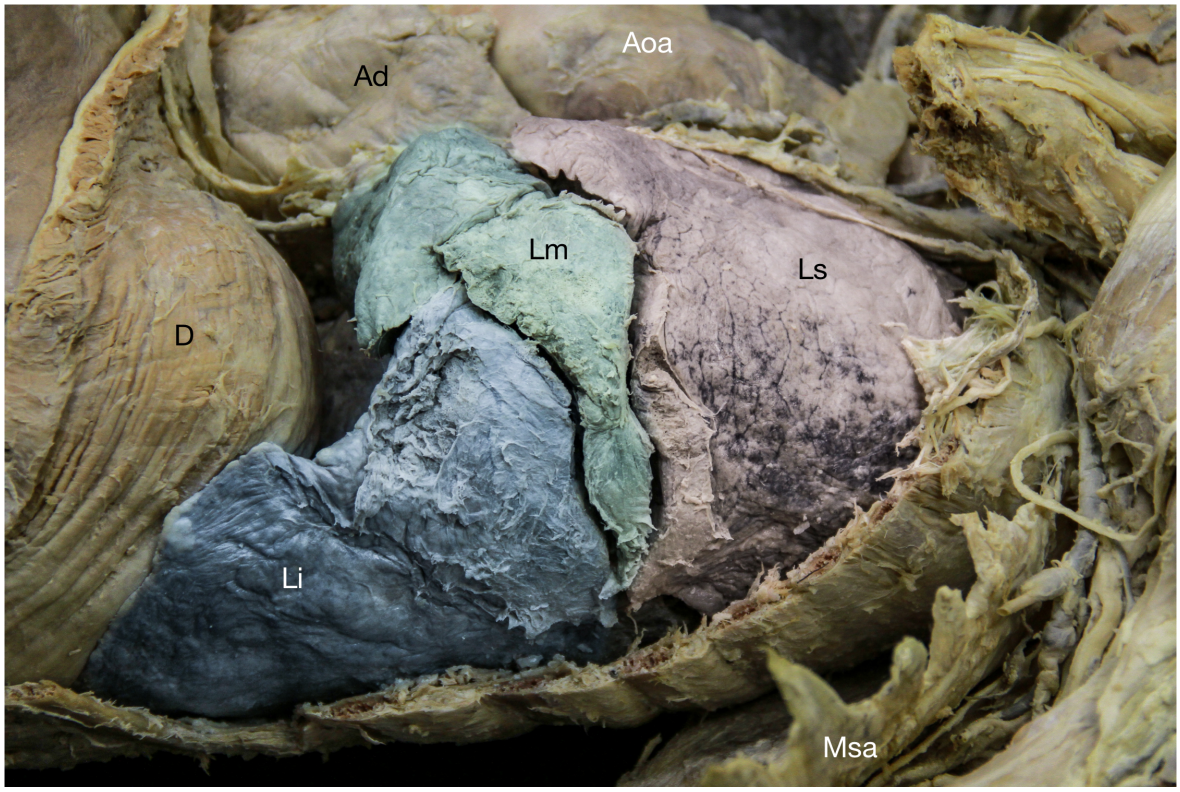

Abbildung 3.5.: **Linke Lunge seitlich nach Entfernung der Rippen (Eigene Darstellung)**
Die Pulmo sinister der Spenderin stellt sich auf dem Bild trilobär dar. In der Abbildung wurde der Lobus superior (Ls) in Magenta, der Lobus medius (Lm) in Türkis und der Lobus inferior (Li) in Blau eingefärbt. Die Lunge mit dieser vorliegenden Morphologie ist beim Situs solitus in der rechten Cavitas thoracis angelegt. *Abbildungsabkürzungen: Ad: Auricula cordis dextra, Aoa: Aorta ascendens, D: Diaphragma, Ls: Lobus superior, Lm: Lobus medius, Li: Lobus inferior, Msa: M. serratus anterior*

Die ähnlich erweiterte Aorta ascendens passiert die perikardiale Umschlagfalte, überkreuzt die A. pulmonalis sinistra aus dem Truncus pulmonalis und geht in den Arcus aortae über, wie in Abbildung 3.7 zu sehen ist. Letzterer gibt zuerst den Truncus brachiocephalicus ab, welcher auf die linke Körperseite zieht und sich nach einer kurzen Strecke von 29,3 mm in eine A. carotis communis sinistra und eine A. subclavia sinistra aufteilt.

Im weiteren Verlauf gibt der Arcus aortae eine A. carotis communis dextra und eine A. subclavia dextra ab. Dorsal liegt dem Aortenbogen direkt die ventrale Seite der Trachea an und der Aortenbogen ist über ein rudimentäres Lig. arteriosum mit der kranialen Seite des Truncus pulmonalis verbunden. Nach Abgabe oben genannter Gefäße kreuzt der Arcus die Medianebene und verläuft als Aorta descendens auf der rechten Paravertebralseite im hinteren Mediastinum nach kaudal Richtung diaphragmale Durchtrittsstelle.

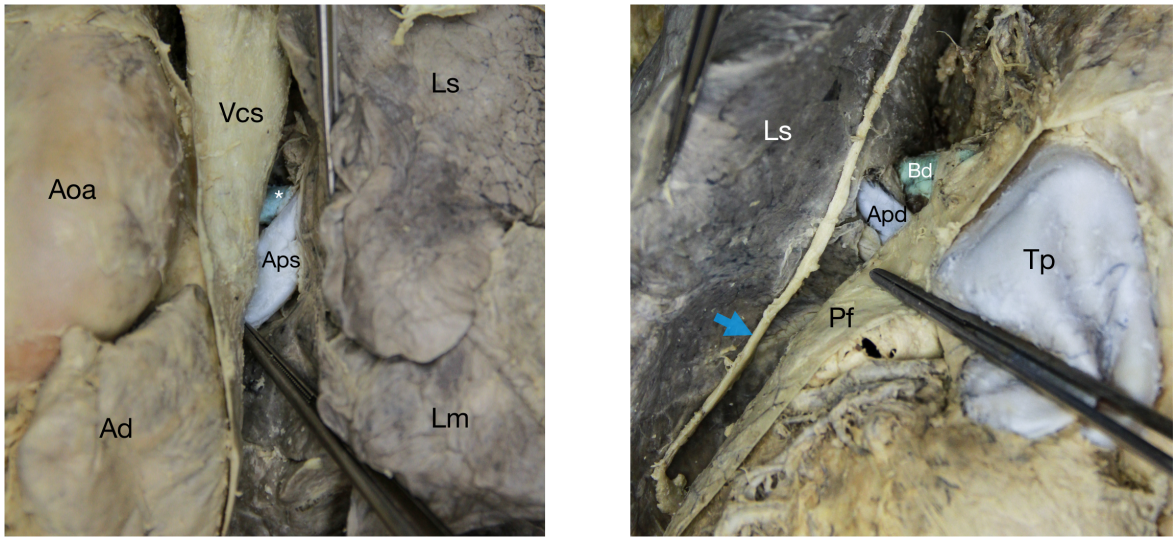

Abbildung 3.6.: **Detailaufnahme Hilum pulmonis (Eigene Darstellung)**
Die Abbildung links zeigt das Hilum pulmonis sinister. Im Spalt zwischen V. cava superior (Vcs) und Lobus superior (Ls) et medius (Lm) der Pulmo sinister ist der Eintritt der A. pulmonalis sinistra (Aps) und des Bronchus sinister (* in weiß) in das Lungenparenchym sichtbar. Der Bronchuseintritt erfolgt auf der linken Seite eparteriell, also über dem Eintritt der A. pulmonalis sinstra. Die Abbildung rechts zeigt das Hilum pulmonis dexter. Zwischen Perikard (Pf) und Lobus superior (Ls) des rechten Lungenflügels kreuzt der Bronchus dexter (Bd) dorsal die A. pulmonalis dextra (Apd) und tritt unterhalb dieser, also hyparteriell in das Hilum der rechten Lunge ein. In beiden Abbildungen sind sauerstoffarmes Blut führende Gefäße in Blau, und Strukturen des luftleitenden Systems in Grün gehalten. *Abbildungsabkürzungen: Aoa: Aorta ascendens, Vcs: V. cava superior, Ls: Lobus superior, Lm: Lobus medius, Ad: Auricula cordis dextra, Aps: A. pulmonalis sinistra, *: Bronchus pulmonalis sinister, Tp: Truncus pulmonalis, Pf: Pericardium fibrosum, Ls: Lobus superior, blauer Pfeil: N. phrenicus*

Der Conus arteriosus des rechten Ventrikels stellt sich leicht erweitert dar und lässt die Anordnung der drei Valvula trunci pulmonalis erahnen. Der Truncus pulmonalis selbst steht in direkter Nachbarschaft zum Herzohr des linken Vorhofs. Er ist der am weitesten ventral entspringende Gefäßabgang des Herzens. Die Aa. pulmonales lassen sich durch die gewählte Präparationstechnik nur bei ihrem weiter kranial beschriebenen Eintritt in das Hilum pulmonis beurteilen.

Venen

Die nach dem Zusammenfluss aus der V. subclavia dextra und der V. jugularis interna et externa dextra gebildete V. brachiocephalica dextra überkreuzt die Trachea, die A. carotis communis dextra, die A. subclavia dextra und den Truncus brachiocephalicus sinister. Sie passiert in ihrem fast waagerechten Verlauf die Medianebene und vereinigt sich mit der V. brachiocephalica sinistra im Mediastinum superius der linken Thoraxhälfte zur V. cava superior. Im direkten Vergleich der beiden Vv. brachiocephalicae fällt der deutliche Längenunterschied auf. Während die rechte brachiocephale Vene 85,3 mm lang ist, beträgt die Strecke zwischen dem Zusammenfluss von V. subclavia und V. jugularis interna sinistra und der Vereinigung beider Vv. brachiocephalicae auf der

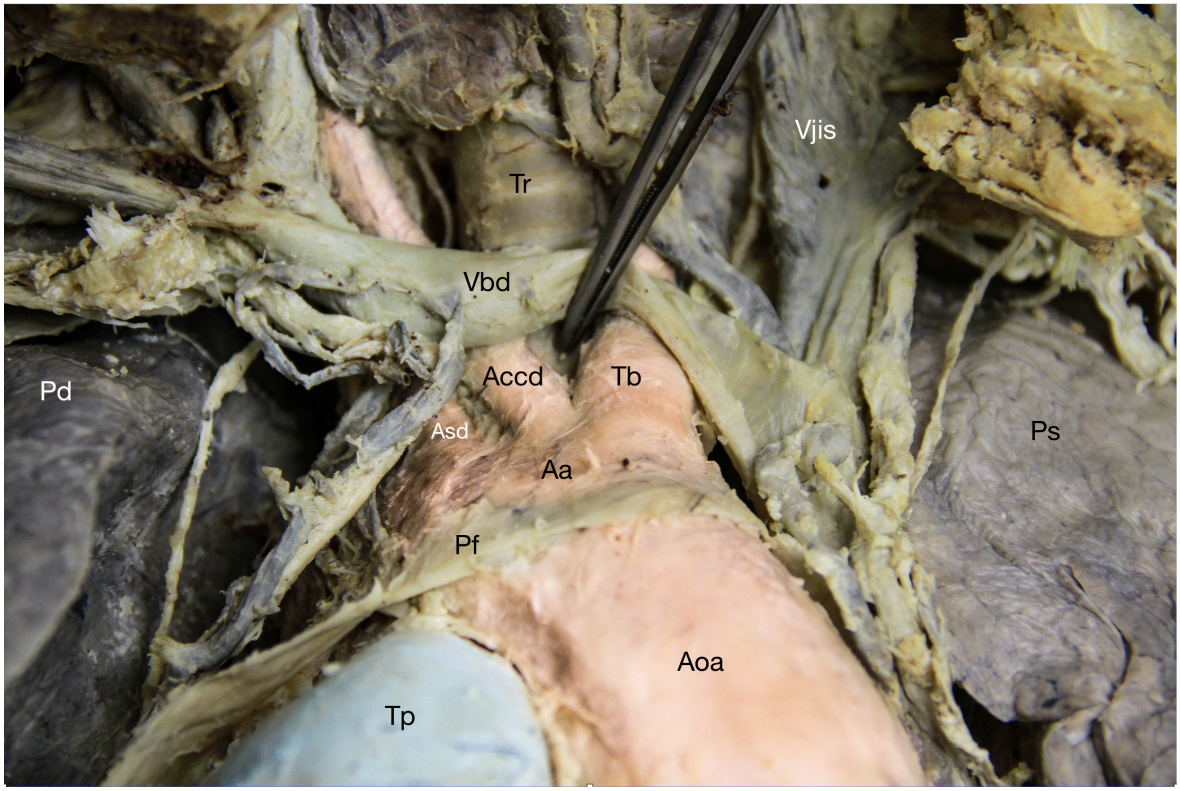

Abbildung 3.7.: **Gefäßabgänge des Arcus aortae (Eigene Darstellung)**
Die Aorta ascendens (Aoa) geht nach der Passage der perikardialen Umschlagsfalte (Pf) in den Arcus aortae (Aa) über, welcher von proximal nach distal erst den Truncus brachiocephalicus (Tb), die A. carotis communis dextra (Accd) und die A. subclavia dextra (Asd) abgibt. Im Gegensatz zum Situs solitus befindet sich der Truncus brachiocephalicus (Tb) auf der linken Seite. In seinem weiteren Verlauf teilt sich dieser nach 29,3 mm in die A. carotis communis sinistra und A. subclavia sinistra auf. Große arterielle Gefäße des großen Kreislaufs sind in diesem Bild in Rot gehalten. *Abbildungsabkürzungen: Accd: A. carotis communis dextra, Asd: A. subclavia dextra, Aa: Arcus aortae, Aoa: Aorta ascendens, Pd: Pulmo dexter, Pf: Pericardium fibrosum, Ps: Pulmo sinister, Tb: Truncus brachiocephalicus, Tr: Trachea, Vbd: V. brachiocephalica dextra, Vjis: V. jugularis interna sinistra*

linken Seite nur 41,3 mm. Die V. cava superior tritt in ihrem Verlauf nach kaudal erst sehr tief in das rechte Atrium ein.

Eine typische Beteiligung der oberen Hohlvene an der Wandbildung des rechten Vorhofs findet in diesem Präparat nicht statt. Der Ductus thoracicus mündet nach dem Austritt aus der Apertura thoracica superior in den rechten Venenwinkel auf Höhe der Einmündung der V. jugularis interna dextra in die V. subclavia dextra, was der entgegengesetzten Seite des Situs solitus entspricht.

Abbildung 3.8 liefert eine Übersicht über die Gefäße im Mediastinum superior. Daran anknüpfend zeigt Abbildung 3.9 im Detail die Einmündung des Ductus thoracicus in den rechten Venenwinkel.

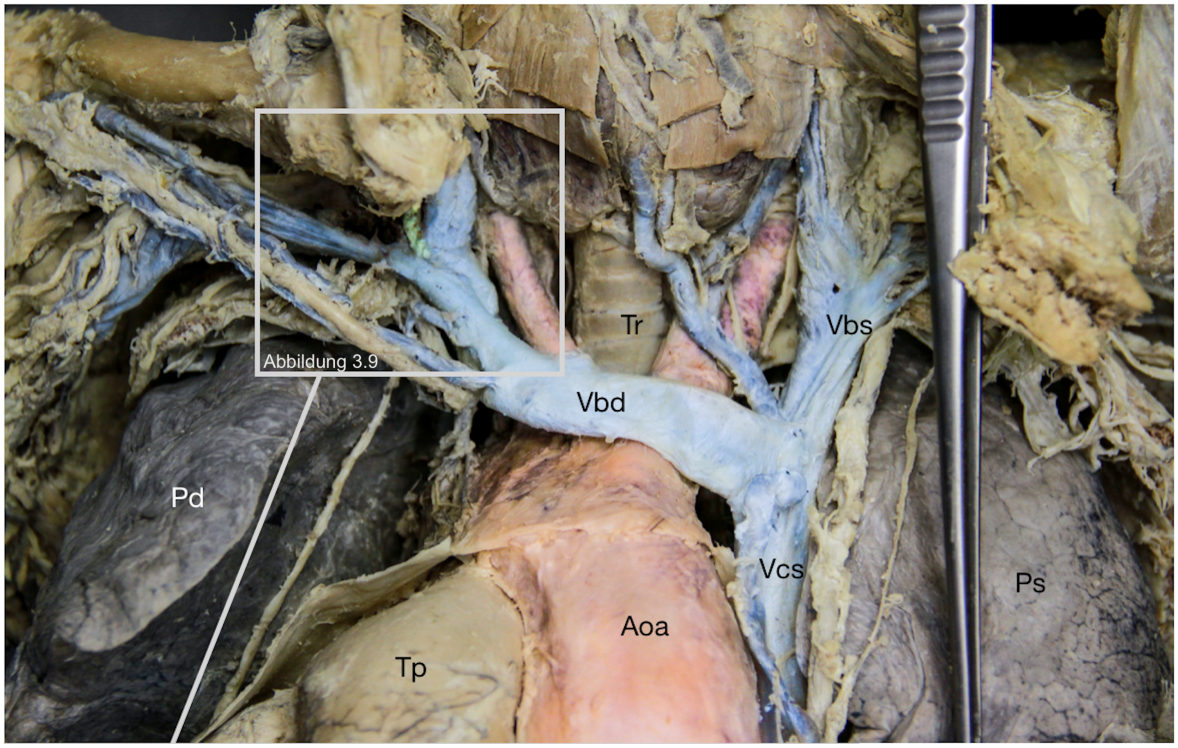

Abbildung 3.8.: **Übersicht der Gefäße des Mediastinum superius (Eigene Darstellung)**
Bei der Gesamtaufnahme wird die Einmündung des Ductus thoracicus in den rechten Venenwinkel, auf Höhe des Zusammenflusses von V. subclavia und V. jugularis interna mit einem weißen Kasten gekennzeichnet und in der daran anknüpfenden Abbildung 3.9 im Detail veranschaulicht. *Abbildungsabkürzungen: Aoa: Aorta ascendens, Pd: Pulmo dexter, Ps: Pulmo sinister, Tp: Truncus pulmonalis, Tr: Trachea, Vbd: V. brachiocephalica dextra, Vbs: V. brachiocephalica sinistra, Vcs: V. cava superior*

Nerven

Der N. vagus zieht auf beiden Seiten zwischen A. carotis communis und V. jugularis interna in der Vagina carotica Richtung obere Thoraxapertur. Links gibt er den N. laryngeus recurrens sinister ab, welcher von ventral die A. subclavia sinistra umschlingt und auf der lateralen Seite der Trachea zurück nach kranial Richtung Larynx zieht. Der N. laryngeus recurrens dexter aus dem rechten N. vagus umschlingt von ventral den Aortenbogen und zieht anschließend ebenfalls nach kranial in Richtung Larynx.

Diaphragma

Rechts der Medianebene, welche das Diaphragma in zwei Hälfte teilt befindet sich der Durchtritt des Oesophagus, der Hiatus oesophageus und der Durchtritt der Aorta durch den Hiatus aorticus. Das Foramen venae cavae liegt im Gegensatz zur physiologischen Lokalisation auf der linken Seite.

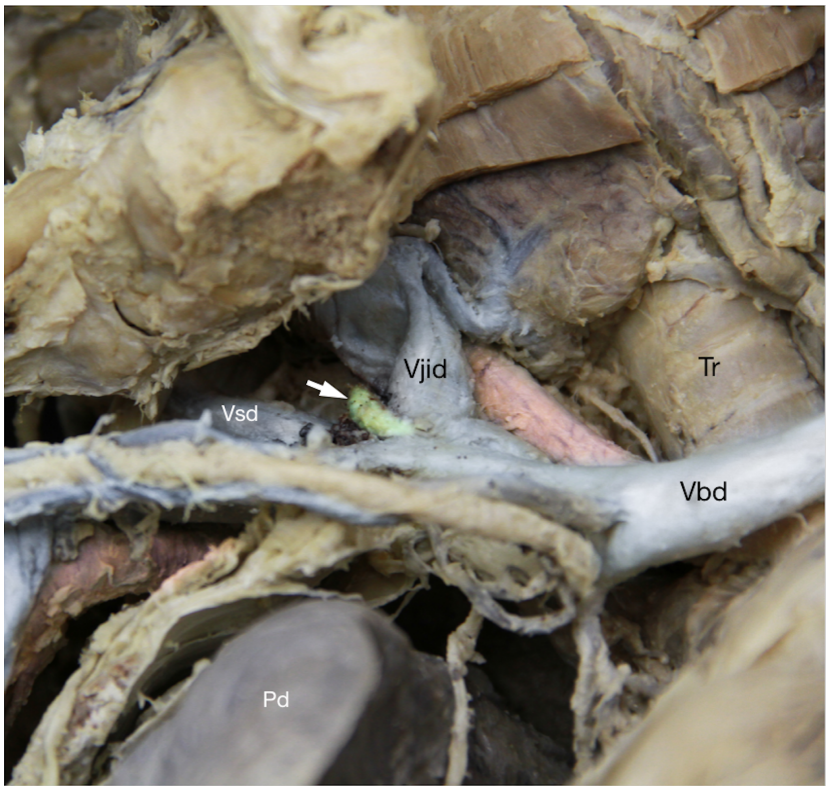

Abbildung 3.9.: **Einmündung des Ductus thoracicus in den rechten Venenwinkel (Eigene Darstellung)**
Auf Höhe des Zusammenflusses von V. subclavia und V. jugularis interna abgebildet. Die nach dem Zusammenfluss als V. brachiocephalica bezeichnete Vene ist auf der rechten Seite deutlich länger als links. Arterielle Gefäße wurden nachträglich rot, venöse blau eingefärbt. Der Ductus thoracicus (weißer Pfeil) wurde in beiden Abbildungen grün markiert. *Abbildungsabkürzungen: Pd: Pulmo dexter, Tr: Trachea, Vbd: V. brachiocephalica dextra, Vsd: V. subclavia dextra, Vjid: V. jugularis interna dextra, weißer Pfeil: Ductus thoracicus*

Zusammenfassung

Der präparierte Thorax und sämtliche der untersuchten Organsysteme wiesen bei der Spenderin SI II eine spiegelbildliche Anordnung und Morphologie im Vergleich zum Situs solitus auf. Dies spricht für das Vorliegen eines Situs inversus [66].

3.1.2. Abdomen

An die Untersuchung des Thorax anknüpfend werden im Folgenden gastrointestinale Hohlorgane, sowie große Gefäße und Nerven des Abdomen genauer betrachtet. Abbildung 3.10 zeigt dazu eine Übersichtsaufnahme nach Abdominaleröffnung.



Abbildung 3.10.: **Übersicht nach Abdominaleröffnung [66]**
Das Bild zeigt die Abdominalhöhle nach der Entfernung der ventralen Rumpfwand. Man kann die Leber (Hep) sowie das Intestinum mit Magen (Ga), Dünndarm (Il und J) sowie Teile des Dickdarms (Cae und Ct) sehen. Nach kranial in Richtung Thorax dient das Zwerchfell (D) als Begrenzung zwischen diesen beiden Körperhöhlen. *Abbildungsabkürzungen: D: Diaphragma, Ga: Gaster, Ct: Colon transversum, Cae: Caecum, IL: Ileum, J: Jejunum, Hep: Hepar*

Magen und Bursa omentalis

Der Magen präsentiert sich im Präparat in physiologischer Größe und Form, jedoch im rechten Oberbauch. Der Fundus ventriculi füllt dabei von unten die rechte Zwerchfellkuppel aus. Die Curvatura gastrica minor ist nach links-kranial, die Curvatura gastrica major entgegengesetzt nach rechts-kaudal gerichtet.

Der Magen steht regelrecht über die kleine Kurvatur mit dem Omentum minus, zusammengesetzt aus Lig. hepatooesophageale, hepatogastricum und hepatoduodenale mit der Leber in Verbindung. Über das Lig. gastrocolicum ist der Magen über seine große Kurvatur mit dem Colon transversum verbunden.



Abbildung 3.11.: **Übersicht Oberbauch (Eigene Darstellung)**
Der Magen stellt sich mit nach rechts gerichteter Curvatura gastrica major und nach links gerichteter Curvatura gastrica minor dar. Die Hauptmasse des Organs, der Corpus ventriculi (Cv) liegt im rechten Oberbauch, was der entgegengesetzten Lage beim Situs solitus entspricht. Durch die Pfeile werden die arteriellen Gefäße des Magens markiert. Die A. gastrica sinistra (blauer Pfeil) aus dem Truncus coeliacus, die A. gastrica dextra (grüner Pfeil) aus der A. hepatica propria und die A. dextra gastroomentalis (roter Pfeil) aus der A. gastroduodenalis. Der Magen selbst wurde in Blau eingefärbt. *Abbildungsabkürzungen: Ap: Antrum pyloricum, Ct: Colon transversum, Cv: Corpus ventriculi, Fv: Fundus ventriculi, P: Pankreas, D: Diaphragma, S: Splen, Hep: Hepar, Pfeil blau: A. gastrica sinistra, Pfeil grün: A. gastrica dextra, Pfeil rot: A. gastroomentalis dextra*

Zusammen bilden das Omentum minus, die Paries posterior des Magens und das Lig. gastrocolicum den ventralen Teil der Begrenzung der Bursa omentalis. Dieser größte

peritoneale Nebenraum des Abdomens ist somit im vorliegenden Präparat durch die gleichen Strukturen begrenzt wie bei einem Situs solitus, jedoch entgegengesetzt mit seinem Vestibulum bursae omentalis zur linken Seite hin geöffnet. Auf nachfolgender Seite gibt Abbildung 3.11 eine Übersicht über den Oberbauch.

Das Antrum pyloricum und der Canalis pyloricus des Magens liegen in der Medianebene hinter dem Lobus sinister der Leber und bilden den Übergang in das Duodenum. Die arterielle Versorgung des Magens erfolgt entlang beider Curvaturen durch je zwei Gefäße.

Die Richtungsbezeichnungen dieser Gefäße orientieren sich an den Normvarianten für die versorgten Areale. Diese Begrifflichkeiten werden hier weiterhin verwendet, auch wenn dadurch die Adjektive, wie „dexter“ und „sinister“ in diesem Präparat nicht mehr das Versorgungsareal beschreiben.

Die Durchblutung der kleinen Magenkurvatur erfolgt auf der links-kaudalen Seite durch die A. gastrica dextra, welche aus der A. hepatica propria entspringt. Rechts-kranial wird der Magen durch die A. gastrica sinistra aus dem Truncus coeliacus perfundiert.

Ähnlich dessen lässt sich die arterielle Versorgung der großen Kurvatur folgendermaßen unterteilen: Links-kaudal versorgt die A. gastroomentalis dextra aus A. gastroduodenalis die Curvatura gastrica major, rechts-kranial die A. gastroomentalis sinistra aus der A. splenica. Die venöse Drainage erfolgt über gleichnamige Venen in V. splenica (V. gastroomentalis sinistra, Vv. gastricae breves), V. mesenterica superior (V. gastroomentalis dextra), sowie direkt in die V. portae (V. gatrica sinistra et dextra).

Duodenum

Die Pars superior duodeni schließt sich dem Gastroduodenalenübergang an und ist in ihrem Verlauf nach links gerichtet. Weiter aboral folgt das duodenale „C“, zusammengesetzt aus Partes superior, descendens et inferior duodeni, welches den Kopf der Bauchspeicheldrüse umschließt. Dabei präsentiert es sich wie ein an einer vertikalen Achse gespiegeltes „C“, welches somit nach rechts geöffnet ist. Entsprechend der physiologischen Lage befindet sich das Duodenum, mit Ausnahme der Ampulla duodeni und der Flexura duodenojejunalis, sekundär retroperitoneal.

Die arterielle Versorgung des Zwölffingerdarms erfolgt über Rr. duodenales aus der A. pancreaticoduodenalis superior anterior, die portalvenöse Drainage über die Vv. pancreaticoduodenales in die V. mesenterica superior und direkt in die V. portae. Der Übergang zu nachfolgenden Darmabschnitten, die Flexura duodenojejunalis, befindet

sich mit ihrer peritonealen Aufhängung rechts der Mittellinie. Die an dieser Stelle gebildeten Recessus duodenalis superior et inferior ist unphysiologischer Weise nach rechts geöffnet. Abbildung 3.12 zeigt das Pankreas und das duodenale-C.

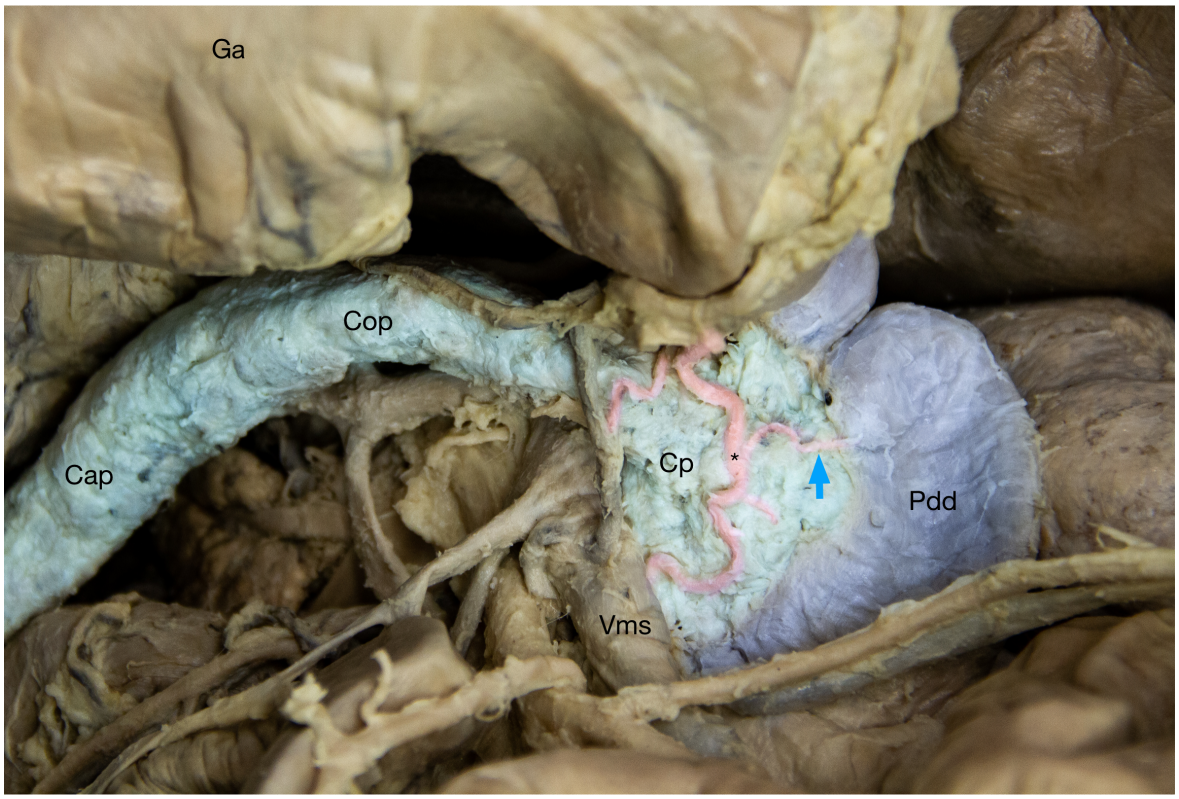

Abbildung 3.12.: **Pankreas und duodenales C (Eigene Darstellung)**
Das Duodenum verbindet den Magen (Ga) mit dem Jejunum und bildet in seinem Verlauf einen C-förmigen Bogen um den Pankreaskopf (Cp). Im vorliegenden Präparat ist dieser C-Bogen rechts konkav. Der in Blau gehaltene Abschnitt des Duodenums entspricht der Pars descendens (Pdd). In Rot eingefärbt ist die A. pancreaticoduodenalis superior anterior (*) welche die ventrale Seite des Pankreaskopfes und mit ihren Rami duodenales (blauer Pfeil) Teile des Zwölffingerdarms versorgt. Das Pankreas mit Caput (Cp), Corpus (Cop) und Cauda (Cap) ist in der Abbildung in Türkis gefärbt. Der obere Bildrand wird durch die Rückwand des nach kranial geklappten Magens gebildet. *Abbildungsabkürzungen: Cap: Cauda pancreatis, Cp: Caput pancreatis, Cop: Corpus pancreatis, Pdd: Pars descendens duodeni, Ga: Gaster, Vms: V. mesenterica superior, *: A. pancreaticoduodenalis superior anterior, Pfeil blau: Ramus duodenalis*

Jejunum und Ileum

Das Dünndarmkonvolut, Intestinum tenue, stellt sich unauffällig ohne Divertikel, Erweiterungen oder Stenosen dar. Die arterielle Versorgung und venöse Drainage dieser Darmabschnitt erfolgte über die Aa. jejunales und ileales, sowie über die gleichnamigen Venen, welche in die V. mesenterica superior drainieren. Diese Gefäße verlaufen in der Radix mesenterii, welche in diesem Präparat von rechts-kranial nach links-kaudal durch das Abdomen zieht, wie Abbildung 3.13 zeigt.



Abbildung 3.13.: **Jejunum und Ileum mit mesenterialen Gefäßen (Eigene Darstellung)**
Nach der Entfernung des ventralen Blatts des Peritoneum viscerale können die Gefäße des Mesenteriums beurteilt werden. Die Aa. ileales et jejunales sind hier in Rot gehalten, gleichnamige Venen in Blau. Die gestrichelte Linie repräsentiert die Ausrichtung der mesenterialen Stiels. Direkt unter dem Colon transversus sieht man den horizontalen Abschnitt des Duodenums (Phd) kurz vor seinem Übergang in das Jejunum. *Abbildungsabkürzungen: Ct: Colon transversum, J: Jejunum, IL: Ileum, Phd: Pars horizintalis duodenalis, Pfeil rot: A. mesenterica superior, Pfeil blau: V. mesenterica superior*

Colon

Das Colon bildet mit seinen verschiedenen Abschnitten eine Art Rahmen um das Dünndarmkonvolut (siehe Abbildung 3.14). Die einzelnen Abschnitte liegen in unterschiedlichen peritonealen Verhältnissen, welche jedoch denen des Situs solitus entsprechen.



Abbildung 3.14.: **Übersicht und Colonrahmen (Eigene Darstellung)**
Der abgebildete Dickdarm ist in Blau gehalten, um ihn besser von anderen Darmabschnitten abgrenzen zu können. Der durch ihn gebildete Rahmen umläuft das gesamte Dünndarmkonvolut und kann in ein Colon ascendens (Ca), Colon transversum (Ct), Colon descendens (Cd) sowie Colon sigmoideum (Cs) unterteilt werden. *Abbildungsabkürzungen: Cae: Caecum, Ca: Colon ascendens, Ct: Colon transversum, Cd: Colon descendens, Cs: Colon sigmoideum, J: Jejunum, IL: Ileum, Ga: Gaster, Hep: Hepar*

Caecum, Colon ascendens und Colon transversum

Caecum und Colon ascendens liegen sekundär retroperitoneal im linken Unterbauch mit von medial eintretendem intraperitonealem terminalem Ileum. Ersteres stellt im Vergleich zum Situs solitus eine Sonderform dar, da physiologischerweise das Caecum intraperitoneal liegt. Die Appendix vermiformis ist nach zu Lebzeiten durchgeführter Appendektomie nicht mehr als Fortsatz des Caecums darstellbar. Als Strukturen der arteriellen Versorgung des Caecums konnte die A. caecalis anterior et posterior aus der A. ileocolica dargestellt werden, welche wiederum regelrecht aus der A. mesenterica superior entspringt.

Die arterielle Versorgung des Colon ascendens erfolgt über direkte Ästen der A. colica dextra. Diese entspringt aus der A. mesenterica superior, liegt im Präparat allerdings

im Gegensatz zum Situs solitus auf der linken Seite. Abbildung 3.15 zeigt Caecum, Colon ascendens und Colon transversum.

Durch die Flexura colica dextra (im Präparat ebenfalls links) wird der Übergang von Colon ascendens zu Colon transversum markiert. Dieser Colonabschnitt liegt intraperitoneal im linken Oberbauch unter dem Lobus dexter der Leber. Das aboral folgende Quercolon wird arterielle durch die A. colica media aus der A. mesenterica superior versorgt.

Die äußerste Muskelwandschicht des Colon transversum ist im vorliegenden Präparat in physiologischer Gestaltung angelegt und setzt sich aus drei Taenien zusammen: der Taenia mesocolica (mit dem Mesocolon verwachsen), libera (mit Appendices epiploices besetzt) und omentalis (mit dem Omentum majus verwachsen).

Die Flexura colica sinistra im rechten Oberbauch repäsentiert den Übergang von Colon transversum in Colon descendens. Die venöse Drainage der genannten drei Colonabschnitte erfolgt in die V. mesenterica superior.

Colon descendens und Colon sigmoideum

Das Colon descendens beginnt an der Flexura colica sinistra im rechten Oberbauch und zieht in sekundär retroperitonealer Lage nach kaudal. Wie auch bei den weiter oral gelegenen Colonabschnitten ist die äußere Gestalt des Dickdarms regelrecht und eine Haustrierung, sowie drei Traenien erkennbar. Die arterielle Versorgung wechselt aboral der Flexura colica sinister auf die A. colica sinistra. Diese entspringt aus der A. mesenterica inferior. Die Anastomose zwischen A. colica media und A. colica sinistra über die A. marginalis coli nach Drummond konnte in dem Präparat in Endorgan naher Lage gefunden werden.

Das Colon sigmoideum liegt spiegelbildlich im rechten Unterbauch in der Fossa iliaca und bildet den Übergang zwischen Colon descendens und dem Rektum im kleinen Becken. Es hat einen gespiegelt S-förmigen Verlauf und ist im vorliegenden Präparat stark mit Divertikeln besetzt. Durch den rechtsseitigen Eintritt in das kleine Becken wird der Uterus aus seiner medianen Lage an die linke Hinterkante des Ramus superior ossis pubis verdrängt. Über mehrer Aa. sigmoideae, ebenfalls aus der A. mesenterica inferior entspringend, wird das Sigmoid arteriell versorgt. Die venöse Drainage dieser Darmabschnitte erfolgt über gleichnamige Venen in die V. mesenterica inferior. Abbildung 3.16 auf der Folgeseite zeigt den ileocolischen und descendosigmoidalen Übergang.

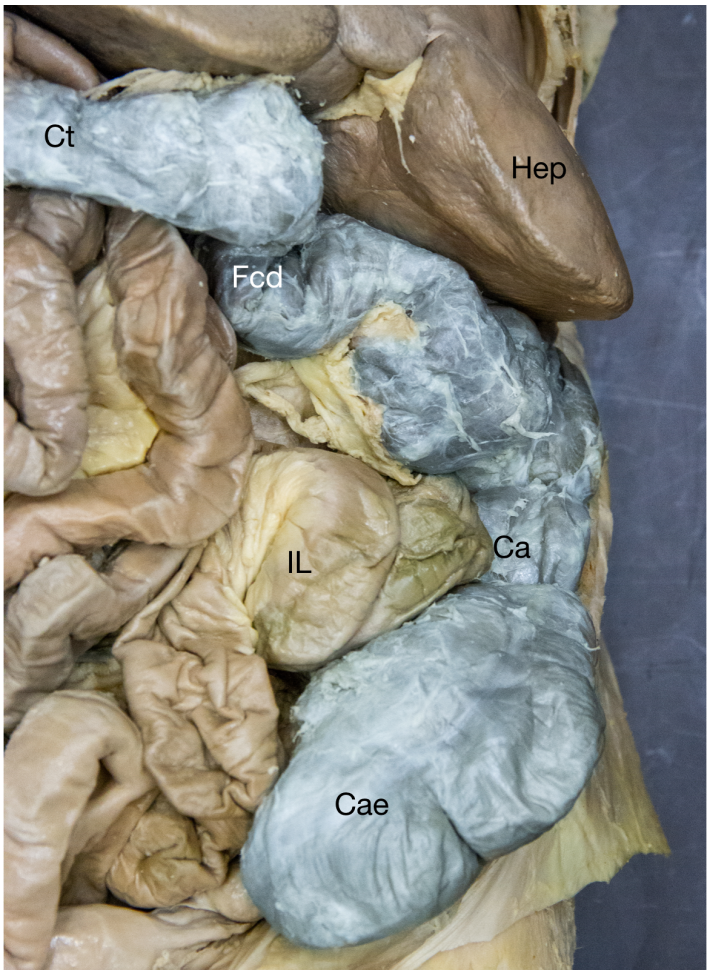

Abbildung 3.15.: **Caecum, Colon ascendens und Colon transversum (Eigene Darstellung)**
Nach dem Übergang von Ileum (Il) in Caecum (Cae) geht dieser erste Abschnitt des Dickdarms in seinem aboralen Verlauf in das Colon ascendens (Ca) über. Dieses knickt in der Flexura colica dextra um 90° in eine horizontale Ebene ab und wird ab diesem Punkt als Colon transversum (Ct) bezeichnet. Zur besseren Abgrenzbarkeit wurden beschriebene Dickdarmabschnitte in Blau eingefärbt. Das Caecum weißt eine Verbindung zum dorsalen Peritoneum parietale auf, was eine Abweichung zum Situs solitus darstellt. *Abbildungsabkürzungen: IL: Ileum, Hep: Hepar, Cae: Caecum, Ca: Colon ascendens, Fcd: Flexura colica dextra, Ct: Colon transversum*

Leber und Gallenblase

Die Leber liegt bei SI II in intraperitonealer Lage im linken Oberbauch direkt unter dem Zwerchfell. Von allen Abdominalorganen präsentiert sie sich am weitesten ventral und es können im Präparat drei Lobi abgegrenzt werden. Dorsalseitig befindet sich zwischen dem Sulcus venae cavae und dem Lig. venosum der Lobus caudatus.

Auf der ventralen Seite wird die Leber durch das Lig. falciforme hepatis in einen Lobus hepatis dexter et sinister geteilt. Aus dieser Bandstruktur entspringt, wie auch beim Situs solitus, das Lig. teres hepatis, welches als obliteriertes Residuum der embryonalen V. umbilicalis in Richtung Bauchnabel zieht.

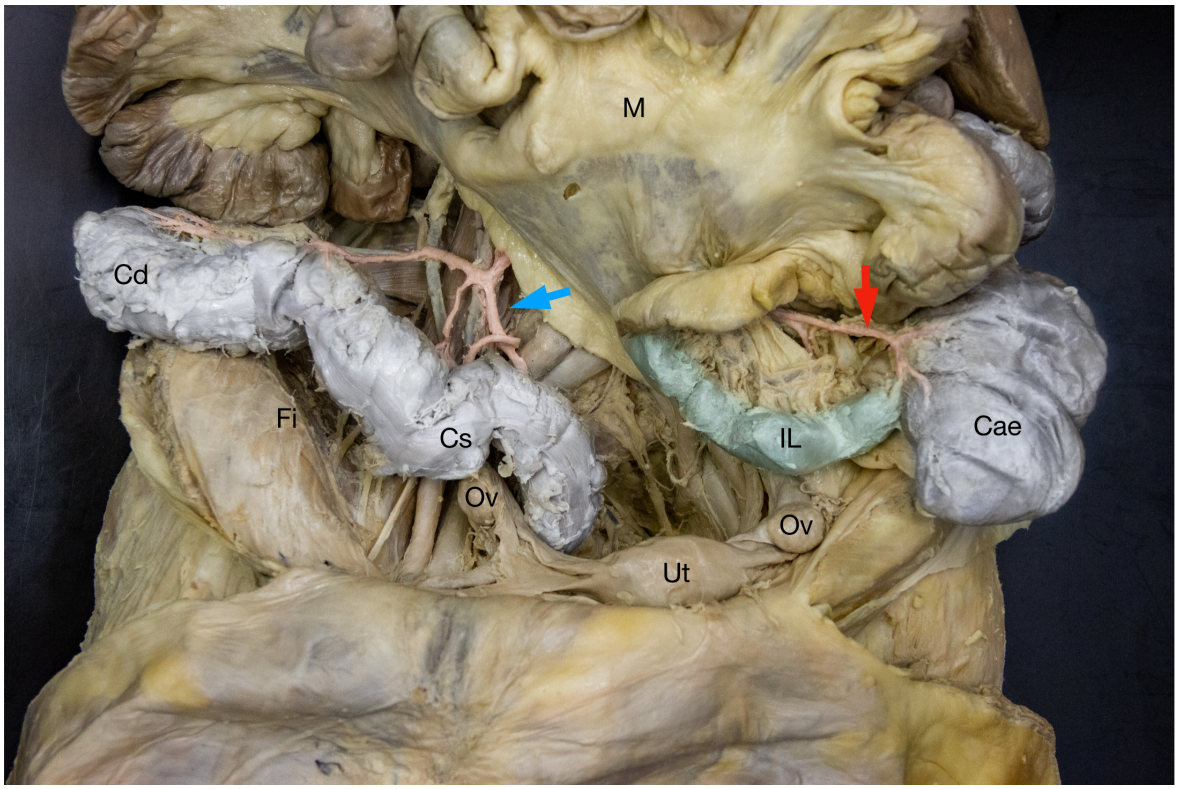

Abbildung 3.16.: **Ileocolischer und descendosigmoidaler Übergang (Eigene Darstellung)**
Auf der rechten Seite der Abbildung sieht man den Übergang von terminalem Ileum (Il) in das Caecum (Cae) des Colons in Form der Bauhin-Klappe. Die arterielle Durchblutung dieses Darmabschnitts erfolgt über die A. ileocolica (roter Pfeil) aus der der A. mesenterica superior. Auf der rechten Seite der Abbildung sieht man den Übergang von Colon descendens (Cd) in Colon sigmoideum (Cs) auf Höhe der Fossa iliaca (Fi). Dieser Bereich wird durch mehrere Aa. sigmoideae (blauer Pfeil) aus der A. mesenterica inferior perfundiert. Des Weiteren lässt sich der Uterus (Ut) und beide Ovarien (Ov) an der Hinterkante des Os pubis erkennen. Der obere Bildbereich wird durch das Peritoneum viscerale des dorsalen Mesenteriums (M) dominiert, welches für diese Aufnahme nach kranial geklappt wurde. In diesem Bild wurde das Ileum türkis, das Colon grau und arterielle Gefäße rot gefärbt. *Abbildungsabkürzungen: Cae: Caecum, Cd: Colon descendens, Cs: Colon sigmiodeum, Fi: Fossa iliaca, IL: Ileum, M: Mesenterium, Ov: Ovar, Ut: Uterus, Pfeil blau: Aa. sigmoideae, Pfeil rot: A. ileocolica*

Die Benennung dieser beiden Lappen soll hier entsprechend ihres morphologischen Pendants im Situs solitus erfolgen. Somit ist der Lobus hepatis dexter der größere von beiden, liegt jedoch am weitesten lateral und füllt mit seiner Masse die Zwerchfellkuppel der linken Seite. Auf seiner Facies visceralis befindet sich das Gallenbett, in welchem während der Präparation jedoch keine Gallenblase dargestellt werden konnte. Der linke Leberlappen ist deutlich kleiner, schließt sich nach medial an den rechten Leberlappen an und läuft nach rechts spitz in Form der Appendix fibrosa hepatis aus.

Nach kranial werden beide Lobi durch das Lig. coronarium hepatis und das Lig. triangulare sinistrum et dextrum begrenzt. Die ventrale Oberfläche der Leber ist, wie in physiologischer Weise glatt und mit Peritoneum viscerale überzogen. Die Margo inferior hepatis wirkt auf beiden Seiten etwas abgerundet. Dorsalseitige treten die V. portae,

die A. hepatica propria, welche sich bereits in einen R. sinister et dexter aufgeteilt hat, und der Ductus choledochus durch die Porta hepatis in die Leber ein.

Es sind im Präparat weder die Gallenblase, noch ein Ductus cysticus oder eine A. cystica nachweisbar. Unter den bekannten Voroperationen war jedoch keine Cholezystektomie aufgeführt und es konnten keine für diese Operation typischen Narben gefunden werden. In Abbildung 3.17 ist die Übersicht von Leber und Magen dargestellt.

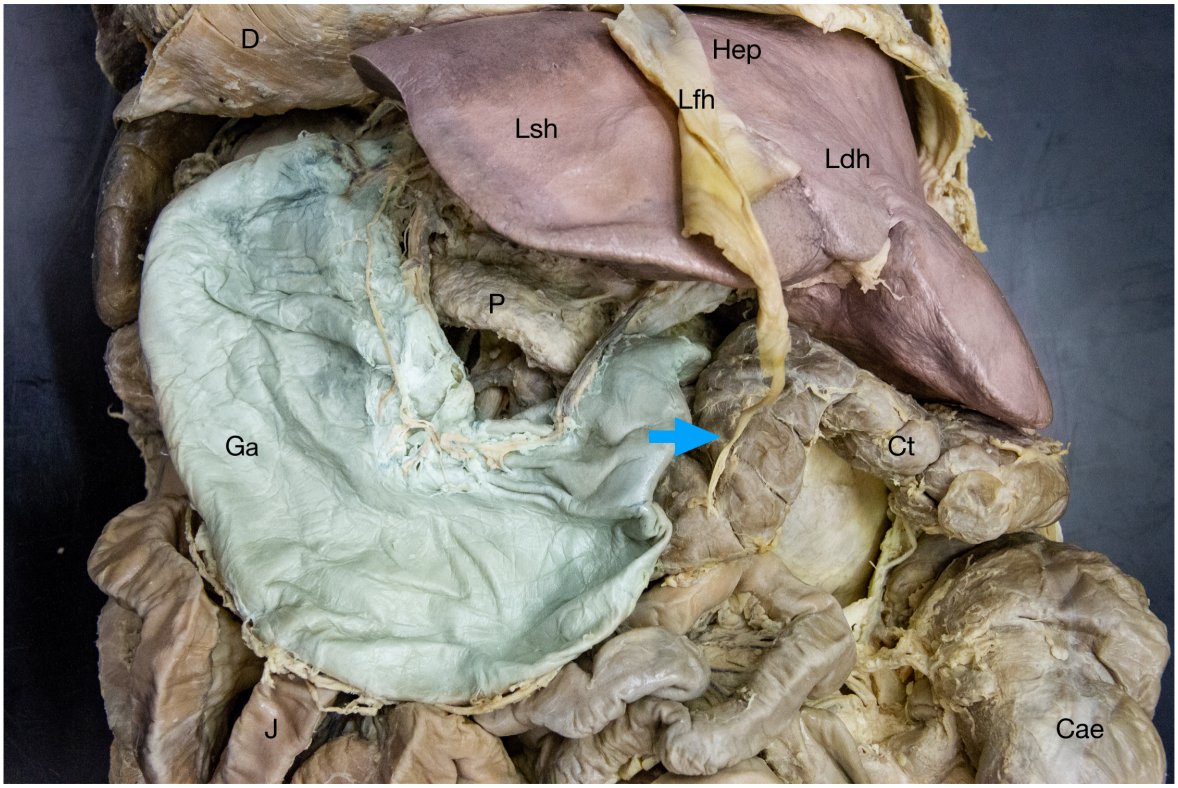

Abbildung 3.17.: **Übersicht Leber und Magen (Eigene Darstellung)**
Die Abbildung zeigt die Leber (Hep) von ventral. Man kann die beiden Leberlappen, Lobus dexter (Ldh) und Lobus sinister (Lsh), welche durch das Ligamentum falciforme hepatis (Lfh) geteilt werden, erkennen. Dieses Band läuft nach kaudal in das schmale Ligamentum teres hepatis (blauer Pfeil) aus, welches die obliterierte Vena umbilicalis enthält. In der Abbildung wurde die Leber in Magenta, der Magen (Ga) in Hellblau eingefärbt. *Abbildungsabkürzungen: Ga: Gaster, D: Diaphragma, Cae: Caecum, Ct: Colon transversum, Hep: Hepar, P: Pankreas, Lfh: Lig. falciforme hepatis, Lsh: Lobus sinister hepatis, Ldh: Lobus dexter hepatis, J: Jejunum, Pfeil blau: Lig. teres hepatis*

Der Ductus choledochus stellt sich mit 14,5 mm deutlich erweitert dar (Normwerte: Physiologisch < 7 mm, Zustand nach Cholezystektomie < 9 mm) [7] und zieht zusammen mit V. portae und A. hepatica propria nach rechts-kaudal in Richtung Pars descendens duodeni, wie in Abbildung 3.18 zu sehen. Auf Höhe des Pankreaskopfes tritt dieser als Papilla duodeni major in den Zwölffingerdarm ein.



Abbildung 3.18.: **Detailaufnahme Porta hepatis (Eigene Darstellung)**
Die Abbildung zeigt die Leberpforte von kaudal in welche die V. portae (Vp), der Ductus choledochus (Dc) und die A. hepatica propria (Ahp) inserieren. Letztere teilt sich vor dem Eintritt ins Parenchym in die A. hepatica sinistra et dextra auf. Die arteriellen Gefäße wurden in Rot, die venösen Gefäße in Blau und der Ductus choledochus in Grün eingefärbt. *Abbildungsabkürzungen: Ad.: Ampulla duodeni, Ahp: A. hepatica propria, Ap: Antrum pyloricum, D: Diaphragma, Dc: Ductus choledochus, Lsh: Lobus sinister hepatis, Ldh: Lobus dexter hepatis, Vp: V. portae, P: Pankreas, *: A. gastrica dextra, Pfeil blau: A. hepatica communis*

Pankreas

Das dorsal des Magens gelegene Pankreas liegt im Retroperitonealraum und bildet die Rückwand der Bursa omentalis. Die singuläre Anlage ist ventral von Peritoneum parietale bedeckt und in ihrer Morphologie, wie auch beim Situs solitus, in Caput, Corpus und Cauda gegliedert. Das Caput pancreatis liegt in der Medianebene in die rechtskonkave duodenale C-Kurve eingebettet. Es geht nach rechts-lateral in den Corpus pancreatis über, welcher über die A. und V. mesenterica superior kreuzt. Die Cauda pancreatis ist der lateralste Organteil der Bauchspeicheldrüse und liegt im rechten Oberbauch in direkter Nachbarschaft zur Milz, wie in Abbildung 3.19 zu sehen ist.

Das Pankreas weist eine feingegliederte lobuläre Binnenstruktur auf und zeigt keine zystisch oder nekrotisch veränderten Areale. Strukturell ist es leicht gegen umliegendes retroperitoneales Baufett abgrenzbar. Auf der dorsalen Seite des Corpus verläuft, zusammen mit der V. splenica, die Rr. pancreatici abgebende A. splenica.

Das Caput pancreatis wird durch die A. pancreaticoduodenalis superior anterior aus der A. gastroduodenalis versorgt und über die Vv. pancreaticoduodenales in die V. splenica drainiert. Der am kaudalen Pol des Caput befindliche Proc. uncinatus pancreatis, welcher von dorsal hakenförmig die A. und V. mesenterica superior umgreift, ist im Präparat nicht darstellbar.

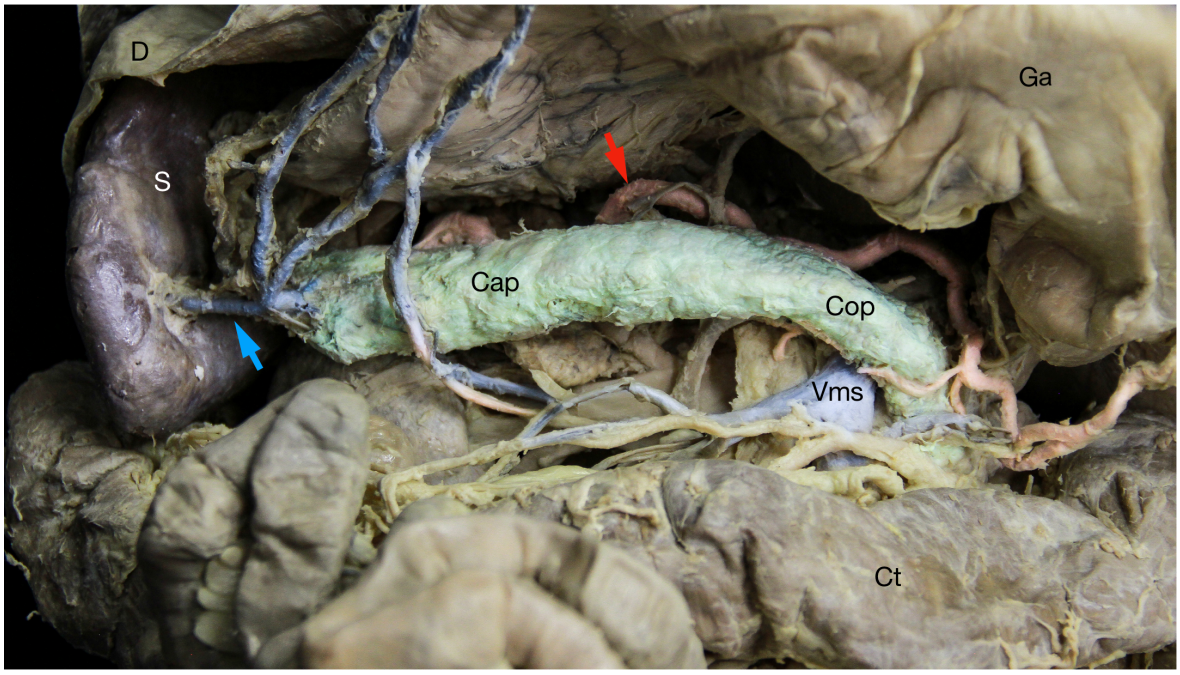

Abbildung 3.19.: **Pankreas und Milz von ventral (Eigene Darstellung)**
Der Magen (Ga) wurde für diese Aufnahme nach kranial geklappt, um den Einblick auf die Rückwand der Bursa omentalis zu gewähren. Das Pankreas, in Grün eingefärbt, zieht sich mit seinem Corpus (Cop) und seiner Cauda pancreatis (Cap) vom duodenalen-C bis zum Hilum der Milz (S). Auf seiner Rückseite verläuft die A. splenica (Pfeil rot), welche die Milz und die Bauchspeicheldrüse perfundiert. Am Ende der Cauda pancreatis tritt die V. splenica (Pfeil blau) ins Parenchym des Pankreas ein. Arterien wurden in diesem Bild rot, Venen blau gefärbt, um die Zuordnung zu erleichtern. *Abbildungsabkürzungen: D: Diaphragma, Ga: Gaster, Cap: Cauda pancreatis, Cop: Corpus pancreatis, Ct: Colon transversum, Vms: V. mesenterica superior, S: Splen, Pfeil rot: A. splenica, Pfeil blau: V. splenica*

Milz

Die solitäre Milz stellt sich in normaler Form und Größe regelrecht im rechten Oberbauch in intraperitonealer Lage dar. Die kranio-lateral gelegene Facies diaphragmatica präsentiert sich glatt und konvex gekrümmt, die medial gerichtete Facies colica, renalis und gastrica konkav gekrümmt. Der ventro-kaudale Pol stellt sich spitz zulaufend und fein gelappt mit einer Extremitas anterior dar. Die Oberfläche der Milz ist homogen glatt und das Organ ist über das Lig. splenocolicum mit dem Dickdarm, dem Lig. phrenicosplenicum mit dem Diaphragma, dem Lig. splenorenale mit der rechten Niere und dem Lig. splenogastricum mit dem Magen verbunden.

Die Milz, in Abbildung 3.20 dargestellt, steht mit ihrem Hilum splenicum in direktem Kontakt mit der Cauda pancreatis, durch welches versorgende Gefäße wie die A. und V. splenica in das Organ eintreten. Die Gefäße stellen sich kurz vor ihrem Eintritt leicht spiralisiert dar.



Abbildung 3.20.: **Aufnahme der Milz von lateral rechts (Eigene Darstellung)**
Die Milz (S) stellt sich auf der Abbildung regelrecht geformt dar, liegt jedoch im rechten Oberbauch direkt unter dem Diaphragma (D). Sie wurde zur besseren Abgrenzbarkeit lila eingefärbt. *Abbildungsabkürzungen: Cor: Cor, D: Diaphragma, Fcs: Flexura colica sinistra, Pd: Pulmo dexter, P: Pankreas, S: Splen*

Große Gefäße und Nerven

Arterien

- **Aorta abdominalis:** Die Aorta abdominalis verläuft auf ihrer ganzen Länge rechts der Wirbelsäule im Spatium retroperitoneale. Sie weist äußerlich keine strukturellen Veränderungen auf und wechselt in ihrem Verlauf nicht auf die Gegenseite der Medianebene.
- **Truncus coeliacus:** Der gemeinsame Ursprung von A. hepatica communis, A. splenica und A. gastrica sinistra geht als sogenannter Tripus Halleri als zweiter Abgang, nach den Aa. phrenicae inferiores, aus der Aorta abdominalis distal des Diaphragmas hervor, wie in Abbildung 3.21 gezeigt. Diese Gefäßkonformation

(Einteilung nach Lippert und Pabst) des Truncus coeliacus zeichnet sich durch einen gemeinsamen Gefäßstiel aller drei Arterien aus und tritt beim Situs solitus mit einer Häufigkeit von 25 Prozent auf.

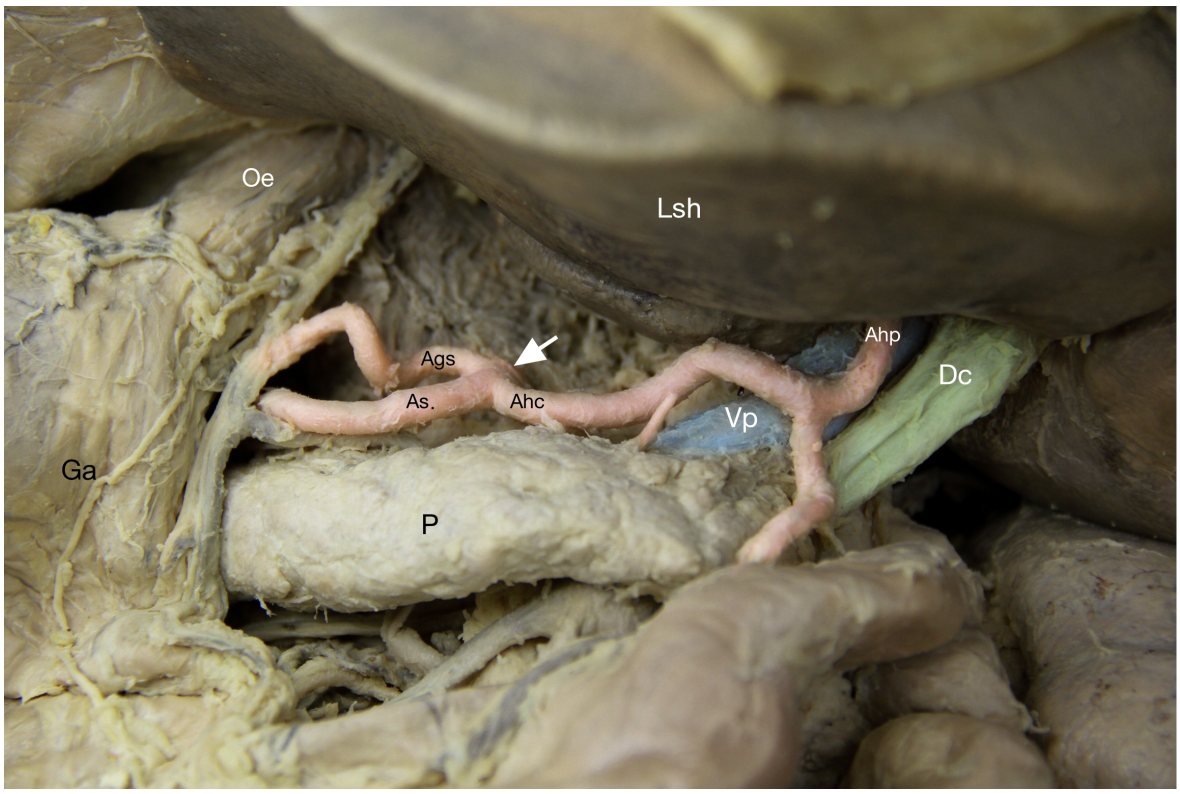

Abbildung 3.21.: **Detailaufnahme des Truncus coeliacus (Eigene Darstellung)**
Der Truncus coeliacus stellt sich im Präparat als Tripus Halleri dar. Aus einem gemeinsamen Abgang (weißer Pfeil) aus der Aorta abdominalis entspringen die A. splenica (As.), die A. gastrica sinistra (Ags) und die A. hepatica communis (Ahc). Weiter dorsal sind die V. portae (Vp) in Blau und der Ductus choledochus (Dc) in Grün eingefärbt. *Abbildungsabkürzungen: Ags: A. gastrica sinistra, Ahc: A. hepatica communis, Ahp: A. hepatica propria, As.: A. splenica, Dc: Ductus choledochus, Ga: Gaster, Oe: Oesophagus, Lsh: Lobus sinister hepatis, P: Pankreas, Vp: V. portae, Pfeil weiß: Truncus coeliacus (als gemeinsamer Ursprung)*

- **A. mesenterica superior:** Die Arterie überkreuzt in ihrem Verlauf nach kaudal im Situs inversus Präparat die Pars horizontalis duodeni und die V. renalis dextra, da die V. cava inferior links der Wirbelsäule verläuft. Dieses sogenannte Nussknackerphänomen tritt beim Situs solitus durch das Überkreuzen der V. renalis sinistra auf der Gegenseite auf.
- **Aa. renales:** Die A. renalis sinistra überkreuzt die Wirbelsäule und zieht dorsal der V. cava inferior auf die Gegenseite zur linken Niere.
- **Aa. ovaricae:** Beide Arterien entspringen der Aorta abdominalis unterhalb des Abgangs der A. mesenterica superior.
- **Aa. suprarenales:** Auf beiden Seiten erfolgt die arterielle Versorgung der Nebennieren durch drei Gefäße: durch die A. suprarenalis superior aus der A. phrenica

inferior, die A. suprarenalis media direkt aus der Aorta abdominalis und der A. suprarenalis inferior, einem Abgang aus der A. renalis.

- **A. iliaca communis:** Die A. iliaca communis sinistra überkreuzt die V. iliaca communis dextra.

Venen

- **Vena cava inferior:**Nach Entfernung retroperitonealen Baufetts wurde die Sicht auf die dort angelegten Leitungsbahnen frei, was eine Übersicht über retroperitoneale Leitungsbahnen ermöglicht (Abbildung 3.22). Die untere Hohlvene verläuft spiegelbildlich ihrer physiologischen Lage auf gesamter Länge auf der linken Seite der Wirbelsäule.
- **V. portae hepatis:** Der im Präparat vorliegende Zusammenfluss aus V. mesenterica inferior und V. splenica mündet in die V. mesenterica superior. Anschließend wird dieses Gefäß als Portalvene bezeichnet. Sowohl die Vereinigung der drei Stromgebiete, als auch der anschließende Eintritt in die Leber über die Porta hepatis ist regelrecht angelegt, jedoch in der Ausrichtung gespiegelt. So zieht die V. splenica von rechts-kranial, die V. mesenterica inferior von rechts-kaudal und die V. mesenterica superior von links-kaudal in Richtung Porta hepatis.
- **Vv. renales:** Die V. renalis dextra überkreuzt die Wirbelsäule und zieht ventral der Aorta abdominalis auf die Gegenseite zur rechten Niere. Abbildung 3.23 zeigt eine entsprechende Detailaufnahme der Gefäßsituation der rechten Niere und Nebenniere.
- **Vv. ovaricae:** Die V. ovarica sinistra drainiert das venöse Blut aus dem linken Ovar direkt in die V. cava inferior. Im Gegensatz dazu mündet die V. ovarica dextra erst in die V. renalis dextra und erst anschließend in die untere Hohlvene.
- **Vv. suprarenales:** Das venöse Blut der rechten Nebenniere wird über die V. suprarenalis dextra in die V. renalis dextra geleitet. Auf der Gegenseite drainiert die V. suprarenalis sinistra direkt in die V. cava inverior.
- **V. iliaca communis:** Die V. iliaca communis dextra wird durch die auf die rechte Beckenseite wechselnde A. iliaca communis sinistra überkreuzt.

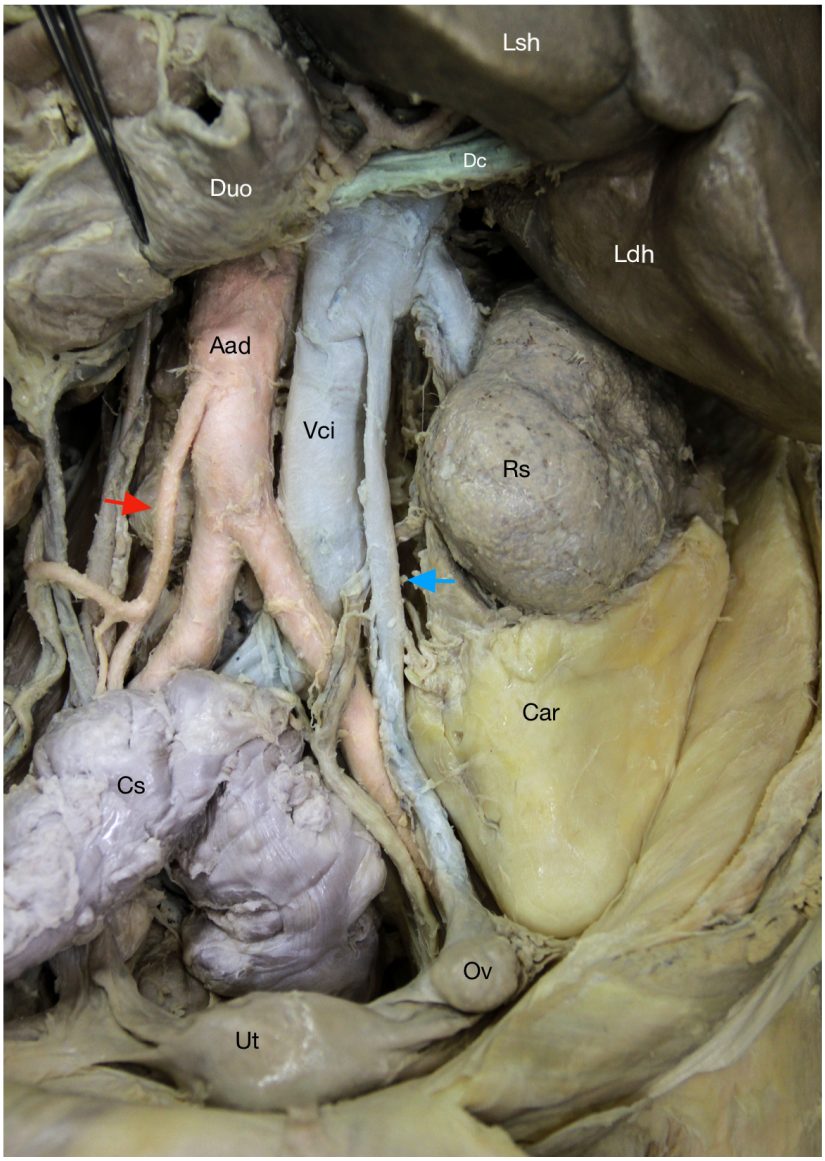

Abbildung 3.22.: **Übersicht über retroperitoneale Leitungsbahnen [66]**
Nach Entfernung retroperitonealen Baufetts wird die Sicht auf die dort angelegten Leitungsbahnen frei. Das nach kranial geklappte Duodenum (Duo) und die Leber (Lsh und Ldh) bilden den oberen, während Colon sigmoideum (Cs) und Uterus (Ut) mit Ovar (Ov) den unteren Bildrand dominieren. Rechts im Bild ist die Niere (Rs) mit Teilen ihrer Capsula adiposa renis (Cap) zu sehen. Zentral im Bild laufen die Aorta abdominalis (Aad) und die Vena cava inferior nach kaudal. Die Aorta abdominalis gibt in der Abbildung die A. mesenterica inferior (Pfeil rot) ab, welche für die Perfusion von Darmabschnitten distal der Flexura colica sinistra zuständig ist. Die V. cava inferior nimmt als direkten Ast die V. ovarica sinistra (Pfeil blau) auf. In Rot gehalten sind arterielle, in Blau venöse Gefäße. *Abbildungsabkürzungen: Aad: Aorta abdominalis, Car: Capsula adiposa renis, Cs: Colon sigmoideum, Duo: Duodenum, Cd: Ductus choledochus, Ldh: Lobus dexter hepatis, Lsh: Lobus sinister hepatis, Rs: Ren sinister, Ov: Ovar sinister, Ut: Uterus, Pfeil rot: A. mesenterica inferior, Pfeil blau: V. ovarica sinistra*

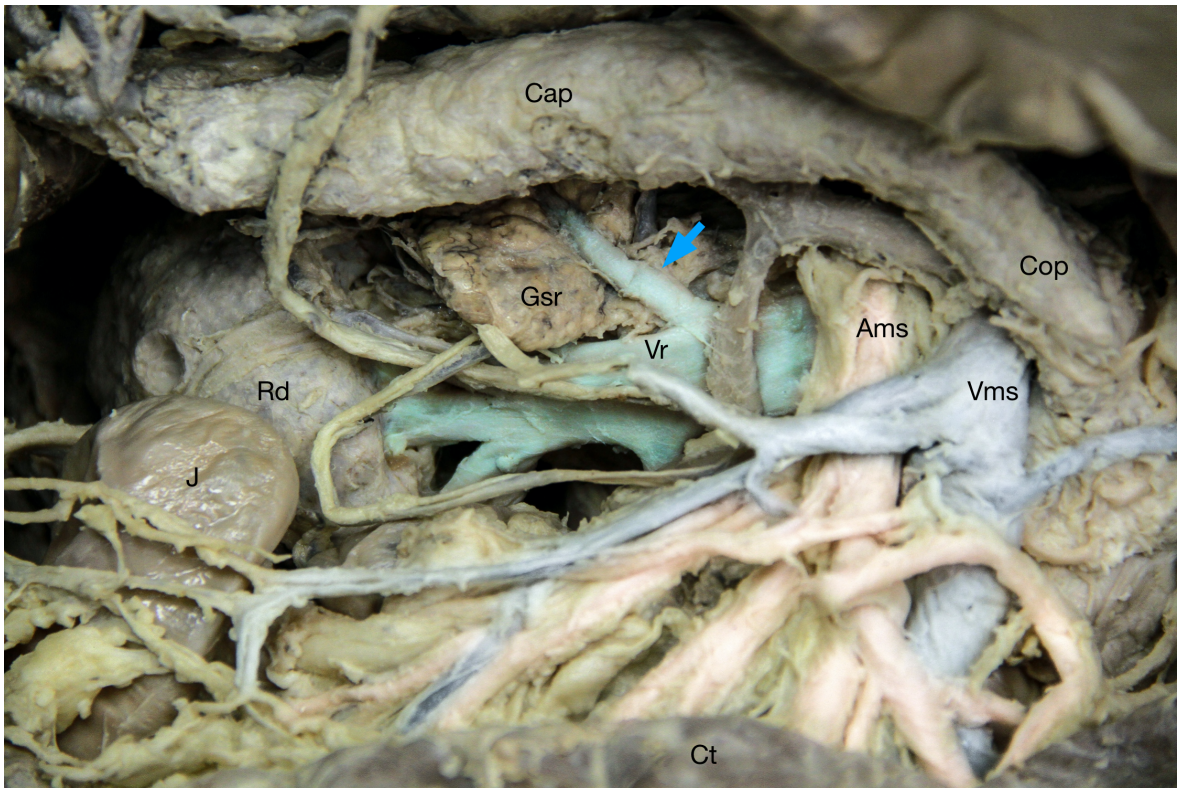

Abbildung 3.23.: **Detailaufnahme der Gefäßsituation der rechten Niere und Nebenniere (Eigene Darstellung)**
Die retroperitoneal gelegene Glandula suprarenalis dextra (Gsr) wurde für die Aufnahme freigelegt und von umliegenden Bindegewebe befreit. Die V. suprarenalis dextra (blauer Pfeil) drainiert in die V. renalis dextra (Vr, in Türkis gehalten), was beim Situs solitus auf der Gegenseite der Fall ist. Der Oberrand des Bildes wird durch das Pankreas (Cap und Cop) dominiert, welches für die Aufnahme nach kranial mobilisiert wurde. In der rechten Bildhälfte kann das sogenannte „Nussknackerphänomen“ beobachtete werden bei dem die V. renalis von ventral durch die A. mesenterica superior (Ams) und die V. mesenterica superior (Vms), von dorsal durch die Aorta abdominalis eingeschlossen werden kann. *Abbildungsabkürzungen: Ams: A. mesenterica superior, Cap: Cauda pancreatis, Cop: Corpus pancreatis, J: Jejunum, Gsr: Gl. suprarenalis dextra, Ct: Colon transversum, Vms: V. mesenterica superior, Rd: Ren dexter, Vr: Vena renalis dextra, Pfeil blau: V. suprarenalis dextra*

Resümee

Anhand der vorgefundenen, oben beschriebenen Ergebnisse der makroskopischen Präparation lässt sich schlussfolgern, dass bei der Körperspenderin ein Situs inversus mit einer vollständigen Spiegelung aller Abdominal- und Thorakalorgane, sowie unilateraler großer Gefäße vorliegt [66].

Im Thorakalraum wies das Herz eine Dextrokardie und Dextroversion auf. Beide Lungenflügel entsprachen in ihrer morphologischen Gestalt jeweils der Gegenseite beim Situs solitus und waren somit ebenso gespiegelt, wie das Herz. Der Verlauf der großen Thorakalgefäße entsprach in gleicher Weise dem exakt gespiegelten Bild der physiologischen Lateralisation beim Situs solitus. Auch Gefäße wie Venen und der Ductus thoracicus fanden sich an der entgegengesetzten Seite wieder.

Das Abdomen präsentierte sich bei der Spenderin mit einer linksseitig angelegten Leber, einem nach rechts gedrehten Magen und einer morphologisch unauffälligen, jedoch im rechten Oberbauch angelegten Milz. Das Pankreas war nach rechts auf das Milzhilum hin orientiert und das duodenale-C war links konvex. Der aszendierende Teil des Colons lag zusammen mit dem ileocaecalen Übergang im linken Unterbauch, während das Colon sigmoideum und der deszendierende Teil des Dickdarms rechtsseitig angelegt waren. Lediglich das Caecum stellt eine abweichende Besonderheit dar, da es statt intraperitoneal im vorliegenden Präparat sekundär retroperitoneal angelegt war. Die Aorta abdominalis und Vena cava inferior verliefen jeweils auf der entgegengesetzten Seite der Wirbelsäule, was zu einem veränderten Über- und Unterkreuzen aller weiteren Gefäßabgängen führt.

Das Caecum ausgenommen, fanden sich keine von der typischen Spiegelung abweichenden Ausnahmen oder Phänomene, welche für das Vorliegen eines Situs ambiguus oder einer isolierten Heterotaxie, wie einer Dextrokardie oder einer intestinalen Malrotation, sprechen würden.

3.2. Messungen kranieller Strukturen

Zur Beurteilung der asymmetrischen Erscheinung des Gehirns, der knöchernen Schädelgruben, sowie der gehirnversorgenden Gefäße wurden verschiedene Messungen bei drei inversen Siten und zehn Kontrollspendern durchgeführt. Die gewonnenen Daten sollen im Folgenden präsentiert werden und dazu beitragen, die in der Einleitung formulierten Hypothesen zu beantworten.

Es werden im Folgenden die metrischen Messwerte aller Probanden beider Kollektive aufgeführt. Ein interindividueller Vergleich einzelner dieser Messwerte ist jedoch nicht möglich, da durch grundsätzliche Unterschiede, wie beispielsweise die Kopfgröße, ein Vergleich zweier Individuen höchst Fehler anfällig ist, wie im Folgenden ersichtlich wird. Ein interindividueller Vergleich zwischen den Probanden liefert somit nur mit nominalskalierten Messwerten verwertbare Ergebnisse und wird daher zusätzlich in Form einer gesonderten Tabelle oder farblichen Darstellung hervorgehoben. Zudem wurde von einer Erhebung statistischer Mittelwerte oder des Median abgesehen, da die Aussagekraft dieser durch die geringe Fallzahl eingeschränkt ist und keinen Vergleich zwischen einzelnen Messmethoden (manuellen und CT-Messungen) zulässt. Auch kann durch große Abweichungen einer Seite der Mittelwert stark verfälscht werden. Darüber hinaus wurden zum Teil unterschiedliche Landmarken als Messpunkte verwendet.

3.2.1. Ossäre Strukturen

In den Messungen ossärer Strukturen sollen die Unterschiede der Ausdehnung der jeweils drei Schädelgruben pro Seite untersucht werden. Zum einen geschieht dies durch manuelle Messungen, um eine Vergleichbarkeit mit vorangegangen Studien herstellen zu können; zum anderen über computertomographische Bildgebung, um eine zeitgemäßere und womöglich exaktere Beurteilung der Größendivergenz abgeben zu können.

Manuelle Messungen

Die Vermessung der Ausdehnung der jeweils drei Schädelgruben pro Körperhälfte erfolgte nach dem im Methodenteil beschriebenen Protokoll unter Orientierung der dort erwähnten Landmarken bei beiden Studiengruppen. Während bei den inversen Siten die exakten Messdaten beider Seiten in den folgenden Tabellen aufgeführt wird, wurde der Übersicht halber für die Darstellung der Kontrollergebnisse eine zusammenfassende Darstellung gewählt.

Die eingepflegten Werte repräsentieren hier die Anzahl der Kontrollspender, bei welchen die jeweils beschriebene Struktur größer bzw. prominenter war. Von den anfänglich zehn Situs solitus Körperspendern konnten nur bei sieben manuelle Messungen durchgeführt werden. Bei zwei Spendern lag der Grund in der mangelnden peripheren bzw. zentralen Fixierung, welche einen späteren zweiten Konservierungsschritt notwendig machte. Dieser wurde zum Messzeitpunkt durchgeführt.

Bei einer weiteren der Kontrollspenderinnen wurden während des Absetzens der Schädelkalotte akzidentell die Landmarken für die Messungen der Schädelgruben entfernt, was das Erheben vergleichbarer Daten unmöglich machte. Die detaillierten Ergebnisse der Kontrollmessungen liegen in tabellarischer Form (A.1) dem Anhang A bei.

Wie in Tabelle 3.1 zu sehen, verdeutlichen die manuellen Messungen ein heterogenes Verteilungsmuster der Ausdehnungen der Schädelgruben. Dabei kann bei SI I und SI II keine gerichtete Lateralisation erkannt werden. SI III weist als einziger der drei Spender durchwegs eine rechtsseitig größere Fossa cranii ant., med. und post. auf. Die gemessenen Differenzen zwischen den jeweiligen gegenüberliegenden Schädelgruben liegen im Bereich von 1,5 mm bis 11,6 mm.

Auch in der Kontrollgruppe konnte bei den manuellen Messungen der ossären Strukturen kein klares Bild einer gerichteten Lateralisation festgestellt werden. Von den ursprünglich zehn Spendern konnten in diesem Messdurchlauf nur sieben ausgewertet werden.

Tabelle 3.1.: **Manuelle Messungen ossärer Strukturen**
Die Tabelle bildet die jeweiligen manuellen Messwerte der Schädelgrubenpaare Fossa cranii anterior (FCA), Fossa cranii media (FCM) und Fossa cranii posterior (FCP) der Situs inversus Spender SI I, II und III in Millimeter ab. Die Zahlenwerte der sieben Kontrollspender mit Situs solitus geben die Anzahl der Probanden mit der jeweils prominenten Seite der drei Schädelgrubenpaaren an. In Blau ist zusätzlich die größenprominentere Seite (SI), bzw. die häufiger prominente Seite (Kontrollen) eingefärbt. *Tabellenabkürzungen: FCA: Fossa cranii anterior, FCM: Fossa cranii media, FCP: Fossa cranii posterior, SI: Situs inversus*

	FCA	FCA	FCM	FCM	FCP	FCP
Körperspender	**links**	**rechts**	**links**	**rechts**	**links**	**rechts**
SI I	39,8	41,4	48,3	45,2	61,4	59,6
SI II	34,1	32,6	47,0	44,2	58,6	60,1
SI III	37,4	49,0	40,1	48,2	61,0	64,7
Kontrollen (7)	5	2	2	5	3	4

Während jeweils fünf der sieben gemessenen Situs solitus Spender eine größere linke Fossa cranii ant. und eine größere Fossa cranii med. aufwiesen, war die Verteilung im Bereich der Fossa cranii post. annähernd gleichmäßig. Hier war bei vier Spendern die rechte Schädelgrube größer, bei drei die linke.

CT-Messungen

Nach manuellen Messungen erfolgte der zweite Messdurchlauf der ossären Strukturen via CT. Die genauen Schritte des Messprozederes sind dem Methodenteil (Kapitel 2.2.3) zu entnehmen. Tabelle 3.2 zeigt analog zu den manuellen Messungen die Messergebnisse der inversen Siten in mm und deren farbig hinterlegte Prominenzen, sowie eine Übersicht über die Kontroll-Prominenzen.

Wie bereits angeschnitten, mussten auch im computertomographischen Messdurchlauf der Schädelgruben aufgrund mangelnder zerebraler bzw. zentraler Fixierung zwei der zehn Kontrollspender aufgrund fraglicher Beurteilbarkeit ausgeschlossen werden. Die detaillierten Ergebnisse der Kontrollen der CT-Messungen sind dem Anhang A.1 zu entnehmen (Tabelle A.2). Bei allen drei inversen Siten repräsentiert die linke Fossa cranii ant. die größere der beiden Schädelgruben. Besonders hervorzuheben ist die Tatsache, dass alle drei Schädelgruben von SI I streng linksseitig vergrößert sind. Eine nur sehr kleine Größendifferenz ist bei der hinteren Schädelgrube von SI I zu beobachten.

Der deutlichste Unterschied unter den Kontrollen repräsentiert die hintere Schädelgrube, die bei sieben rechts und nur bei einer Spenderin links größer als die Gegenseite gemessen

Tabelle 3.2.: **CT-Messungen ossärer Strukturen**
Die Tabelle bildet die jeweiligen computertomographischen Messwerte der Schädelgrubenpaare Fossa cranii anterior (FCA), Fossa cranii media (FCM) und Fossa cranii posterior (FCP) der Situs inversus Spender SI I, II und III in Millimeter ab. Die Zahlenwerte der acht Kontrollspender mit Situs solitus geben die Anzahl der Probanden mit der jeweilig prominenten Seite der drei Schädelgrubenpaaren an. In Blau ist zusätzlich die größenprominentere Seite (SI), bzw. die häufiger prominente Seite (Kontrollen) eingefärbt [66]. *Tabellenabkürzungen: FCA Fossa cranii anterior, FCM Fossa cranii media, FCP Fossa cranii posterior, SI Situs inversus*

	FCA	FCA	FCM	FCM	FCP	FCP
Körperspender	**links**	**rechts**	**links**	**rechts**	**links**	**rechts**
SI I	22,4	21,9	46,1	44,5	57,6	57,5
SI II	15,2	12,6	39,4	42,0	55,6	56,3
SI III	21,9	16,9	40,0	45,8	61,3	53,2
Kontrollen (8)	3	5	3	5	1	7

wurde. Bei fünf der acht Spender war sowohl die Fossa cranii anterior, als auch media rechts größer als links.

3.2.2. Vaskuläre Strukturen

Die folgenden gehirnversorgenden Arterien und Venen der inversen Siten wurden mittels einer Schublehre vermessen und ihr Durchmesser im direkten intraindividuellen Seitenvergleich gegenübergestellt. Damit soll untersucht werden, ob ein gerichteter Seiten-Unterschied der Gefäßdurchmesser existiert, der in der Diskussion mit Ergebnissen anderer Studien verglichen werden soll.

Die Vermessungen der Gefäße zeigt bei allen gemessenen Strukturen der drei inversen Siten im Seitenvergleich Unterschiede von 0,05 mm bis 1,9 mm. Während sich bei SI I lediglich die A. cerebri anterior A1 und A. cerebri media M1 rechts prominenter darstellen, sind bei SI II die A. cerebri media, Vena anastomotica inferior und V. anastomotica superior rechts kaliberstärker angelegt.

SI III weist als einziger Spender einheitlich links größere arterielle Gefäßdurchmesser auf. Die einzigen gemeinsamen Überschneidungen aller inversen Siten stellt somit die A. carotis interna dar, welche durchwegs links einen größeren Durchmesser aufweist, sowie die durchwegs okzipitalere Lage der rechten V. anastomotica superior [66].

Die Übersichtstabelle 3.3 zeigt die Ergebnisse der manuellen Messungen vaskulärer Strukturen, wobei die prominenten Seiten mit größerem Gefäßdurchmesser jeweils blau gekennzeichnet sind. Die Bedeutung der farblichen Hinterlegung wird folgend so fortgeführt. Da die Situs solitus Kontrollspender zu Lehrzwecken der Universität

Ulm genutzt wurden, musste auf eine Messung der Gefäße verzichtet werden. Die erhobenen Daten der SI-Gruppe sollen im Diskussionsteil (Kapitel 4) mit Daten vorher veröffentlichter Studien verglichen werden.

Tabelle 3.3.: **Manuelle Messungen vaskulärer Strukturen**
Die Tabelle zeigt die jeweiligen manuell gemessenen Gefäßdurchmesser in Millimeter der inversen Siten SI I-III. Zur Verbesserung der Übersichtlichkeit ist der Durchmesser der großlumigeren Seite in Blau eingefärbt. In der letzten Spalte ist die Distanz beider Vv. anastomoticae superiores zueinander angegeben [66]. *Tabellenabkürzungen: SI: Situs inversus, A.: Arteria, V.: Vena, Vv.: Venae*

	A. carotis interna C1	A. carotis interna C1	A. cerebri anterior A1	A. cerebri anterior A1	A. cerebri media M1	A. cerebri media M1	Labbé (V. anasto-motica inferior)	Labbé (V. anasto-motica inferior)	Trolard (V. anasto-motica superior)	Trolard (V. anasto-motica superior)	Trolard (V. anasto-motica superior)
Körperspender	links	rechts	links	rechts	links	rechts	links	rechts	links	rechts	rechts
SI I	4,4	4,2	2,1	2,6	2,9	3,1	2,1	1,9	3,9	3,3	4,5 weiter okzipital
SI II	3,7	3,1	1,9	1,9	2,6	2,8	1,9	2,5	3,6	3,9	3,8 weiter okzipital
SI III	5,0	4,2	2,4	2,2	4,4	4,1	2,4	3,1	4,2	2,3	2,6 weiter okzipital

3.3. Messungen zerebraler Strukturen

3.3.1. Anatomische Asymmetrie

Die Daten der computertomographischen Aufnahmen wurden nach dem im Methodenteil aufgeführten Protokoll erhoben. Sie sollen makroskopische Unterschiede der beiden Hemisphären jeweils eines Probanden nachweisen und mit anderen Studien vergleichbare Daten liefern. Dabei wurden die Petalien, das Bending und hemisphärische Volumina untersucht. Wie schon bei den CT-Messungen der Schädelgruben beschrieben, erfolgt der Ausschluss zweier Kontrollspender aufgrund mangelnder Beurteilbarkeit des zerebralen Gewebes durch unzureichende Konservierung, woraus eine Kontrollspenderzahl von acht Probanden für diese Messungen resultierte.

3.3.1.1. Petalien

Die Messungen der Petalien in den CT-Aufnahmen ergibt bei den inversen Siten ein homogenes Bild (siehe Tabelle 3.4). Bei allen drei Spendern überragt der linke Lobus frontalis den rechten und der rechte Lobus occipitalis den linken. Somit weisen alle eine linke frontale Petalie und eine rechte okzipitale Petalie auf [66].

Tabelle 3.4.: **Petalien CT-Messungen**
SI und Kontrollen in mm - Die Tabellen zeigen die gemessenen frontalen und okzipitalen Petalien in Millimeter (mm) auf der jeweils angegebenen Seite bei den Situs inversus Spendern I-III und den Kontrollspendern mit der jeweilig zugehörigen Journalnummer [66]. *Tabellenabkürzungen: SI: Situs inversus*

Körperspender	Petalie frontal	Petalie okzipital
SI I	links 1,1 mm	rechts 0,3 mm
SI II	links 0,5 mm	rechts 1,0 mm
SI III	links 1,0 mm	rechts 0,9 mm

Körperspender	Petalie frontal	Petalie okzipital
3444	rechts 0,9 mm	links 2,5 mm
3497	rechts 2,3 mm	links 3,1 mm
3503	links 0,2 mm	rechts 3,2 mm
3486	rechts 1,8 mm	links 3,5 mm
3494	rechts 1,1 mm	rechts 0,5 mm
3449	links 0,7 mm	rechts 0,3 mm
3485	rechts 1,3 mm	links 0,5 mm
3493	nicht fixiert	nicht fixiert
3514	nicht fixiert	nicht fixiert
3468	rechts 3,7 mm	links 3,4 mm

Im Gegensatz dazu präsentieren sich die Ergebnisse der Kontrollen weniger gleichgerichtet. Von acht auswertbaren Kontrollspenderaufnahmen weisen sechs von acht eine rechte frontale Petalie auf und zwei eine linksseitige. Okzipital lassen sich bei fünf Kontrollen eine Petalie auf der linken Seite und bei drei auf der rechten Seite finden [66].

Abschließend dient Tabelle 3.5 einer Übersicht über die jeweiligen Prominenzen bei Spendern und Kontrollen. Die Seitenprominenz der Kontrollen wurde der Übersicht halber zusammengefasst und bezieht sich auf in Tabelle 3.4 angegebenen acht auswertbaren Spender.

Tabelle 3.5.: **Petalien CT-Messungen**
Seitenprominenz bei SI und Kontrollen - Die Tabelle dient als Übersicht über die Seitenprominenz der Petalien bei den drei inversen Siten SI I bis III und den Kontrollen. Die arabischen Zahlen in der Zeile der Kontrollen repräsentieren die Anzahl der Spender mit der jeweiligen Petalienausrichtung. *Tabellenabkürzungen: SI: Situs inversus*

	frontal	frontal	okzipital	okzipital
Körperspender	links	rechts	links	rechts
SI I	x			x
SI II	x			x
SI III	x			x
Kontrollen (8)	2	6	5	3

3.3.1.2. Bending

Auch bei der Analyse des Bendings ergibt sich für die inversen Siten ein weitestgehend homogenes Bild (siehe Tabelle 3.6). Während bei SI I und SI II sowohl frontal als auch okzipital ein Bending der linken Seite vorliegt, überragt bei SI III neben dem identischen okzipitalen linken Bending, frontal die rechte Gehirnhälfte den Interhemisphärenspalt.

Analog zu den Petalien, zeigt Tabelle 3.6 anhand von Größenwerten (in mm) Spender- und Kontrollwerte, während Tabelle 3.7 eine Ergebnisübersicht nach Dominanzen bietet. Die jeweils angegebene Seite gibt die Medianebene überragende Hemisphäre an. Die Zahlenwerte beschreiben in Millimeter wie weit der Interhemisphärenspalt überragt wird. In Tabelle 3.7 repräsentieren die arabischen Zahlen in der Zeile der Kontrollen die Anzahl der Spender mit Bending im jeweiligen Bereich.

Ein frontales Bending der linken Seite ist bei zwei, ein rechtsseitiges bei fünf der acht Kontrollspender mit Situs solitus zu finden. Okzipital sind bei vier Spendern ein linksorientiertes und bei zwei ein rechtsorientiertes Bending zu erkennen. Eine der Kontrollspenderinnen weist dabei keinerlei frontales und zwei kein okzipitales Bending auf.

Tabelle 3.6.: **Bending CT-Messungen**
SI und Kontrollen in mm - Die Tabellen zeigen das gemessene frontale und okzipitale Bending in Millimeter (mm) auf der jeweils angegebenen Seite bei den Situs inversus Spendern I-III und den Kontrollspendern mit der jeweilig zugehörigen Journalnummer [66]. *Tabellenabkürzungen: SI: Situs inversus*

Körperspender	Bending frontal	Bending okzipital
SI I	links 1,3 mm	links 1,8 mm
SI II	links 0,6 mm	links 0,7 mm
SI III	rechts 0,7 mm	links 2,4 mm

Körperspender	Bending frontal	Bending okzipital
3444	links 2,1 mm	rechts 2,1 mm
3497	rechts 2,3 mm	links 6,1 mm
3503	rechts 0,9 mm	links 1,1 mm
3486	keines	links 0,9 mm
3494	links 1,9 mm	rechts 3,1 mm
3449	rechts 1,1 mm	keines
3485	rechts 1,3 mm	keines
3493	nicht fixiert	nicht fixiert
3514	nicht fixiert	nicht fixiert
3468	rechts 1,1 mm	links 3,3 mm

Tabelle 3.7.: **Bending CT-Messungen**
Seitenprominenz bei SI und Kontrollen - Die Tabelle gibt eine Übersicht über die Seitenprominenz des Bendings bei den drei inversen Siten SI I bis III und den Kontrollen. Die arabischen Zahlen in der Zeile der Kontrollen repräsentieren die Anzahl der Spender mit der jeweiligen Ausrichtung des Bendings. *Tabellenabkürzungen: SI: Situs inversus*

Körperspender	frontal links	frontal rechts	okzipital links	okzipital rechts
SI I	x		x	
SI II	x		x	
SI III		x	x	
Kontrollen (8)	2	5	4	2

3.3.1.3. Hemisphärische Volumina

Die volumetrischen Messungen der jeweils beiden zerebralen Hemisphären wurden aus den Datensätzen der 3T-MRT-Aufnahmen der drei Situs inversus Spender angefertigt.

MRT-Aufnahmen aller Gehirne der Kontrollspendergruppe konnten aufgrund des zeitlichen und präparatorischen Aufwands nicht angefertigt werden. Es werden im Folgenden die erhobenen Daten der drei inversen Siten gegenübergestellt und in der Diskussion mit Daten anderer Studien zu ähnlichen Messungen von inversen Siten verglichen.

In den Ergebnissen wird deutlich, dass SI II und SI III eine größere linke Hemisphäre aufweisen, SI I eine größere rechte Hirnhälfte [66]. Die Differenz der hemisphärischen Volumina entspricht bei SI I 1,76 %, bei SI II 3,46 % und bei SI III 0,10 %. Die Messwerte wurden auf die dritte Nachkommastelle gerundet, wie in Tabelle 3.8 ersichtlich.

Tabelle 3.8.: **Volumetrische Messungen Situs inversus**
Die Tabelle zeigt die volumetrischen Messwerte der Hemisphärenpaare der inversen Siten SI I, II und III in mm³, der jeweiligen Differenz beider Hemisphären in Prozent und mm³ [66]. *Tabellenabkürzungen: SI: Situs inversus*

Körperspender	Hemisphäre links	Hemisphäre rechts	Differenz in %	Differenz in mm³
SI I	409984,728	417348,033	1,76	7363,305
SI II	404054,447	390080,866	3,46	13973,581
SI III	546476,398	545907,373	0,10	569,025

3.3.2. Funktionelle Asymmetrie - DWI-Messungen

Die durchgeführten DWI-Aufnahmen konnten keine Daten liefern, da im zu untersuchenden Gewebe zu wenig gerichtetes Signal detektierbar war. Generell konnte zwar sowohl im 7T- als auch 3T-MRT-Datensatz Signal nachgewiesen werden, jedoch war dieses ungerichtet und konnte keiner gerichteten Diffusion zugeordnet werden. Bei den mehrfach wiederholten Messungen wurde sich an den Protokollen vorangegangener Studien orientiert. Beispielsweise erfolgte die Präparation und Verpackung der Gehirne in Anlehnung an die Studien von Foxley und Miller [23, 50, 51]. Die Messungen erfolgten nach oben beschriebenen Maßnahmen, wie vorangegangenes 24-stündiges Entlüften, bei Raumtemperatur. Die Aufnahmedauer variierte von 15 bis 60 Minuten. Des Weiteren wurden die Messungen bei allen drei inversen Siten angefertigt, welche sich deutlich in puncto Intervall zwischen Ableben und MR-Aufnahmen unterscheiden, was der Tabelle 2.5 im Methodenteil zu entnehmen ist. Vor allem in Bereichen wie der Capsula interna oder der beiden Crura cerebri wäre eine einheitliche Farbgebung zu erwarten, da hier Nervenfasern in eine bestimmte, gemeinsame Richtung verlaufen und für gewöhnlich kein Kreuzen von anderen Fasertrakten erfolgt.

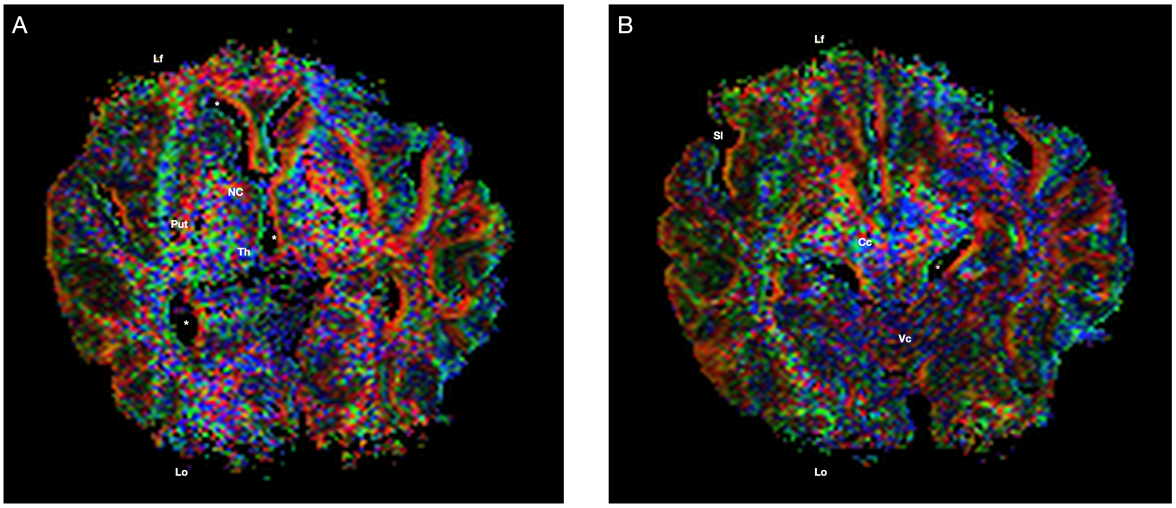

Abbildung 3.24.: **7T-MRT DWI-Messungen bei SI I (Eigene Darstellung)**
Die Abbildungen zeigen jeweils transversale Schichtaufnahmen aus dem Prozess der DWI-Messung bei SI I mittels 7T-MRT. Jede Farbe repräsentiert dabei einen Richtungsvektor, in welchem die Diffusion der im Gewebe enthaltenen Wassermoleküle erfolgt. In der oberen Bildhäfte ist jeweils der Lobus frontalis (Lf), in der unteren Bildhäfte der Lobus occipitalis (Lo) abgebildet. Der Übersicht halber erfolgt die Beschriftung nur unilateral. Die kenntlich gemachten Strukturen finden sich an der sagittalen Mittellinie gespiegelt auf der Gegenseite an identischer Position wieder.
A: Schnittbildebene auf Höhe des Thalamus (Th), des Nucleus caudatus (Caput) (Nc) und des Putamen (Put). Lateralkonkav zieht sich zwischen diesen drei Strukturen die Capsula interna hindurch. In diesem Bereich sollte aufgrund der sehr ähnlichen Faserrichtung eine homogene Farbverteilung vorliegen. Man erkennt des Weiteren Teile des II. und III. Ventrikels als schwarze bogenförmige Strukturen (*).
B: Schnittbildebene auf Höhe des Mesencephalons. Man erkennt beide Hemisphären, den rostralen Teil des Sulcus lateralis (Sl), den Vermis cerebelli (Vc), sowie die beiden Crura cerebri (Cc). Im Bereich der letzten Struktur sollte ebenfalls eine einheitliche Farbcodierung vorliegen. Durch die hier heterogene Farbverteilung in beiden Bildern wird ersichtlich, dass die Diffusion der untersuchten Hirnareale überwiegend ungerichtet erfolgt. *Abbildungsabkürzungen: Cc: Crus cerebri, Lf: Lobus frontalis, Lo: Lobus occipitalis, Nc: Nucleus caudatus, Put : Putamen, Sl: Sulcus lateralis, Th: Thalamus, Vc: Vermis cerebelli*

Resümee

In den verschiedenen Messungen der kraniellen Strukturen, wie Gefäße, Knochen oder des zerebralen Parenchyms konnten zum Teil markante intraindividuelle Seitenunterschiede nachgewiesen werden.

Auf knöcherner Ebene konnte keine streng übergreifendes Verteilungsmuster der Größe der Schädelgruben nachgewiesen werden. Ferner sind die Übereinstimmungen der Messwerte zwischen manuell und computertomographischen Daten aufgrund der sich grundsätzlich unterscheidenden Messmethodik mit verschiedenen Landmarken als Ausgangspunkte nicht zwingend nachweislich begründbar.

Bezüglich der vaskulären Strukturen waren bei SI III die gemessenen arteriellen Gefäßdurchmesser durchwegs links größer, die Ausdehnungen der Schädelgruben ausschließlich rechts. Des Weiteren waren allen drei inversen Siten eine kaliberstärkere linke A. carotis interna und eine okzipitaler gelegene rechte V. anastomotica superior zu eigen.

In den Messungen der anatomischen, zerebralen Strukturen zeichnet sich im Gegensatz dazu ein gleichförmigeres Bild der Verteilung unter den Situs inversus Spendern ab. Die Petalien und das Bending sind in dieser Spendergruppe gleichförmig angelegt. So weisen alle Probanden eine links-frontale und rechts-okzipitale Petalie auf. Des Weiteren ist bei drei von drei Situs inversus Spendern ein okzipitales Bending nachweisbar. Im Gegensatz dazu war die Anordnung der Petalien unter den Kontrollspender vornehmlich gespiegelt angelegt. Die Daten der volumetrischen Messungen bestätigen ein größeres Volumen der linken Hemisphäre bei zwei der drei SI-Spender.

Über die postmortale Analyse der funktionellen Asymmetrie über diffusionsgewichtete MRT-Aufnahmen konnten keine verwertbaren Daten zur Anfertigung einer Traktographie erhoben werden. Somit ist es nicht möglich Rückschlüsse auf eine funktionelle Asymmetrie zu schließen. Was dafür ursächlich sein könnte, soll im weiter Folgenden diskutiert werden.

4. Diskussion

4.1. Zusammenfassung der Ergebnisse

Die im Ergebnisteil detailliert beschriebenen Erkenntnisse dieser Arbeit sollen im Folgenden nochmals in Kürze aufgelistet und zusammengefasst werden.

1. Es konnte eine übertragbare Präparationsanleitung erstellt werden. Durch die makroskopische Präparation und Fotodokumentation der Körperspenderin (SI II) konnte das Vorliegen eines Situs inversus eindeutig belegt und beschrieben werden.

2. Die geplante, sich der Präparation anschließende Plastination des Gewebes gewährleistet dessen dauerhaften Erhalt und eine langfristige Verwendbarkeit im Studium der Humanmedizin als einzigartiges Lehrpräparat.

3. Die manuellen Messungen von vaskulären Strukturen des Schädels und Gehirns der inversen Siten lieferten Ergebnisse, welche nur bedingt eine absolute und streng spiegelbildliche Asymmetrie zwischen SS und SI zeigten.

4. Durch die CT-Messungen und den anschließenden direkten Vergleich von verschiedenen ossären und zerebralen Strukturen intraindividuell, sowie zwischen Situs solitus und Situs inversus konnten Unterschiede in der Lateralisation zwischen diesen beiden Gruppen aufgezeigt werden. Eine höhere Messgenauigkeit im Vergleich zur manuellen Datenerhebung konnte aufgrund fehlender direkter Vergleichbarkeit, beispielsweise durch die Notwendigkeit der Verwendung unterschiedlicher Landmarken als Messpunkte, nur subjektiv durch den Untersuchenden bestätigt werden.

5. Die auf der Basis von 3T-MRT-Aufnahmen angefertigten Messungen der hemisphärischen Volumina konnten bei zwei von drei der inversen Siten eine geringfügig größere linke Hemisphäre detektieren.

6. Weder die diffusionsgewichteten 7T-, noch die 3T-MRT-Aufnahmen konnten genug gerichtete Diffusion detektieren, um auswertbare Informationen über Faserverläufe zu erhalten. Eine Identifizierung von lateralisierten Strukturen z.B. des Sprachzentrums (Fasciculus arcuatus) war durch diese Technik nicht möglich.

4.2. Asymmetrische Strukturen des Situs inversus - Thorax und Abdomen

Die drei vorliegenden Körperspender zeichneten sich durch die zu Lebzeiten gestellte Diagnose „Situs inversus“ aus. Im Zuge dieser Studie wurden diese postmortal durch eine erneute Dünnschicht-CT reevaluiert (Schichtdicke 1mm). Als darauffolgender Schritt erfolgte bei allen SI-Körperspendern eine Eröffnung des Thorax und Abdomens, um makroanatomisch die Lage der unilateralen Organe zweifelsfrei zu bestätigen. An der Spenderin SI II wurde exemplarisch das in dieser Arbeit entwickelte Präparationsschema exerziert und die Befunde detailliert beschrieben und fotodokumentiert.

Durch eine ausführliche Beschreibung lässt sich so der komplexe Sachverhalt der Lateralisation bei Patienten mit Heterotaxien klarer beleuchten [33]. Aufgrund der geringen Inzidenz von Situs inversus stellt jeder detailliert aufgearbeitete Fallbericht einen Beitrag zum Erkenntnisgewinn über dieses Phänomen der Lateralisation dar.

4.2.1. Thorax

Herz

Nach der Eröffnung des Thorax und Entfernung des präkardialen Fettgewebes konnte zweifelsfrei eine Dextrokardie, sowie eine Dextroversion identifiziert werden. Jacobs beschrieb in seiner Arbeit über die Nomenklatur der Lage des Herzens im Thorax die zwingend zu analysierende Unterscheidung, ob eine Spiegelung oder Rotation vorliegt, welche anhand der Morphologie der Ventrikel und der Herzohren bestimmt werden müsse [33].

Wie im Ergebnisteil ausführlich skizziert, lag bei SI II eine Spiegelung des Herzens und keine Rotation vor, da zum einen das ventral gelegene Herzohr die Gestalt des physiologischen Auricula cordis dextra aufwies [66]. Zum anderen befand sich der Ventriculus sinister auf der dorsolaterokaudalen Seite des Herzens.

Eine „Dextrorotation“, also die Rotation eines physiologisch angelegten Herz um eine senkrechte Achse nach rechts, läge laut Jacobs und Schadl vor, wenn das ventrale Herzohr die Gestalt des physiologischen Auricula cordis sinistra aufweisen und der Ventriculus dexter die Rückwand des Herzens bilden würde [33, 64]. In seiner Arbeit „The nomenclature, definition and classification of cardiac structures in setting of heterotaxy“ betont Jacobs die Bedeutsamkeit einer detaillierten und akkuraten Beschreibung der Herzkonfiguration. Demzufolge läge hier eine Dextrokardie bei Dextroversion ohne Hinweise auf Dextrorotation vor [33].

Andere Vorbeschreibungen, wie beispielsweise der Fallbericht von Ofusori, artikulieren eine Spiegelung des Herzens auf die rechte Thoraxseite, jedoch mit deutlich ungenaueren Informationen über die exakte Morphologie des Herzens oder die genaue Aufteilung in Dextroversion und Dextrokardie, was eine exakte Einordnung erschwert oder gar unmöglich macht [57]. In Fallberichten über die klinisch gestellte Diagnose Situs inversus ist die Beschreibung der Herzmorphologie sogar noch ungenauer, da durch die eingeschränkte klinische Diagnostik eine exakte Beurteilung deutlich erschwert wird [85]. Dies veranschaulicht zum einen, dass die Diagnose ”Situs inversus” ohne Weiteres im klinischen Setting gestellt werden kann, zum anderen jedoch schnell an ihre Grenzen stößt, was die genaue Deskription der Lateralisationsverhältnisse betrifft.

Lunge

Die Lunge der untersuchten Spenderin präsentierte sich mit zwei Lungenlappen rechts- und drei Lungenlappen linksseitig. Dies entspricht dem exakt gespiegelten Bild eines Situs solitus und stellt einen weiteren Bestandteil der Bestätigung der Diagnose Situs inversus dar.

In dem Fallbericht „Dextrocardia with situs inverus - a case report“ berichten Dabbiru Radhika von der Präparation einer Leiche im Rahmen eines Anatomiekurses für Medizinstudenten, während derer sich eine Heterotaxie verschiedener Organe abzeichnete [60]. Im Gegensatz zu den Befunden, welche dieser Studie vorliegen, zeichnete sich die Lunge ihres männlichen Körperspenders durch eine beidseitig bilobäre Lunge aus. Diese Tatsache könnte auf das Vorliegen eines Links-Isomeriesyndroms hinweisen. Durch eine genaue Untersuchung der Viszeralorgane, welche streng gespiegelt angelegt waren, konnte dies jedoch nicht bestätigt werden [60].

Ofusori und Kollegen beschreiben in ihrem Fallbericht „Dextrocardia and SI in a Nigeran Cadaver“ eine trilobäre linke, bei einer unilobären rechten Lunge ohne erkennbare Fissura obliqua [57].

Auch hier erbrachte die genauere Untersuchung der Viszeralorgane keine Hinweise auf einen Situs ambiguus, weshalb die Autoren die Diagnose Situs inversus stellten und die untypische Erscheinung der Lunge als eine zufällig aufgetretene Anomalie erfasst.

Schlussendlich ist, trotz Vorliegen eines Situs inversus, in beiden Fallberichten die Morphologie der Lungenflügel abweichend von der bei SI II. Dies wirft einmal mehr die Frage auf, ob das Phänomen des Situs inversus weiter unterteilt werden muss, oder die Gestalt der Lunge einen variableren Stellenwert in der Lateralisation darstellt als bisher gedacht.

In „Thoracoscopic segmentectomy assisted by three-dimensional computed tomography bronchography and angiography for lung cancer in a patient living with situs inversus totalis: A case report“ berichten Wu et al., man müsse von höheren Abweichungen der anatomischen Normvarianten von pulmonalen Strukturen ausgehen [95]. In Kombination mit einer schwer einschätzbaren Lungenkrebs-Inzidenzrate bei Patienten mit Heterotaxie stellt die Erforschung der bronchopulmonalen Anatomie bei Situs inversus auch in Zukunft einen wichtigen Stellenwert dar.

Große Gefäße und Feinstrukturen

In bisher veröffentlichten Studien zu Situs inversus Fällen wird der Beurteilung und Vermessung von großen Gefäßen des Thorax eine eher untergeordnete Rolle eingeräumt. Gerade die genauen Beschreibungen dieser Strukturen mit Messwerten, wie Länge oder Diameter verschiedener Gefäße, könnten hilfreiche Informationen über das Organverteilungsmuster im Thorax liefern. Die Länge der beiden Vv. brachiocephalicae beispielsweise lassen Rückschlüsse auf die Position des Herzens im Thorax zu. In diesem Fall ist die mit 85,3 mm deutlich längere V. brachiocephalica dextra als ein weiteres Indiz für das Vorliegen einer Dextrokardie zu werten.

Durch die Präparation und Fotodokumentation der dieser Studie vorliegenden Körperspenderin konnte auch die Lateralisation feiner Strukturen in einer detaillierten Weise beurteilt und eingeordnet werden, wie es bisher in nur wenigen anderen Arbeiten der Fall war, beispielsweise von Sharma et al. [69].

Beispiele für derartige kleine Leitungsbahnen sind der Ductus thoracicus und seine Einmündung in das venöse System, welcher sich im Gegensatz zum Situs solitus auf der rechten Körperseite befand und in den rechten Angulus venosus mündet. Bei der präparierten Spenderin konnte selbst das größte Lymphgefäß in seiner Position gespiegelt gefunden werden. Dies lässt den Schluss zu, dass es sich bei der untersuchten Spenderin um einen allumfassenden, gerichteten Prozess in der Lateralisation handeln könnte.

Ob bei anderen untersuchten inversen Siten ebenfalls feine Leitungsbahnen wie beispielsweise der Ductus thoracicus gespiegelt angelegt waren, geht aus anderen Beschreibungen nicht eindeutig hervor. Demzufolge kann durch diese Beobachtung der hier untersuchte SI II als eine Art mustergleich gespiegelter Situs inversus gesehen werden.

4.2.2. Abdomen

Gastrointestinaltrakt

Ein wichtiger Punkt im Prozess der Lateralisationsanalyse ist die Beurteilung der Abdominalorgane. Unterschiedliche morphologische Ausprägungen können hier neben dem Vorliegen eines SI auch durch eine Malrotation des Gastrointestinaltraktes oder ein Isomeriesyndrom im Rahmen des Situs ambiguus bedingt sein [56, 75]. Indizien, welche in diesem beschriebenen Fall das Vorliegen eines SI bestärkten und eine Malrotation, beziehungsweise andere Heterotaxieform (Situs ambiguus) ausschlossen, sind folgend aufgelistet.

Während der Präparation fanden sich im Präparat Magen und Duodenum in Gestalt und Orientierung exakt gegensätzlich zu einem Situs solitus [66]. Des Weiteren konnten keine Hinweise auf eine dafür ursächliche Malrotation, wie beispeilsweise duodenale Atresien gefunden werden [38]. Ob hier schlussendlich eine Rotation oder Spiegelung vorliegt, kann jedoch nicht ohne Weiteres bestimmt werden, da die topographisch entsprechenden Areale des Magens (Curvatura minor und major) hier durch identische Gefäße versorgt werden wie auch bei einem Situs solitus. Dieser Fall wäre sowohl bei einer umgekehrten embryologischen Rotation, als auch bei einer Spiegelung zu beobachten. Entscheidendes Indiz wäre die Beurteilung von Vorder- und Rückwand.

Ähnlich, wie bereits beim Herzen beschrieben, wäre bei einem gespiegelten Organ die vorliegende Vorderseite in Morphologie und Funktion die tatsächliche Vorderwand, wie sie es auch beim physiologischen Situs solitus wäre. Im Falle einer embryologischen Drehung entgegen der physiologsichen Rotationsrichtung käme die eigentliche Organrückwand auf der Vorderseite zum Liegen.

Da sich in diesem Fall Vorder- und Rückwand des Magens jedoch morphologisch nicht deutlich voneinander unterscheiden, lässt sich darüber keine finale Differenzierung zwischen Rotation und Spiegelung treffen.

Jejunum und Ileum lagen mit nach lateral rechts ansteigender Mesenterialwurzel, zentral im Abdomen. Die darin enthaltene A. mesenterica superior trat ventral aus der Aorta abdominalis aus.

Dabei verlief die Vena mesenterica superior relativ gesehen links der Arterie. Diese Nachbarschaftsbeziehung von A. und V. mesenterica superior beschreiben Sung et al. in ihrer Arbeit „Intestinal malrotation in patients with situs anomaly: Implication of the relative positions of the superior mesenteric artery and vein“, als eine typische Erscheinung bei Situs inversus [75].

Eine derartige, signifikant gehäufte Anordnung kann beim Situs ambiguus oder der Malrotation nicht beobachtet werden [75]. Je nach Unterform des Malrotationssyndroms läge entweder keine Rotation (Typ I), eine auf das Duodenum beschränkte (Typ II) oder eine das gesamte Dünndarmkonvolut betreffender fehlerhafte Rotation (Typ III) vor [18]. Bei jeder dieser Formen wäre jedoch der Gastrointestinaltrakt der einzig betroffene Organkomplex, was die Abgrenzung zum Situs ambiguus darstellt. Dieser würde weitere Lateralisationsmerkmale von Organen des Abdomens und/oder des Thorax aufweisen.

Auch Colon und Sigma entsprechen beim SI dem gespiegelten Situs solitus, was bei SI II durch die Präparation eindeutig belegt werden konnte (siehe Kapitel 3). Lediglich das Caecum wies eine morphologische Besonderheit auf, da es nicht wie physiologischerweise intra-, sondern sekundär retroperitoneal angelegt war. Da bei SI II zu Lebzeiten eine Appendektomie durchgeführt wurde, könnte es sich bei der dorsalen Fixierung auch um iatrogen induzierte, Verwachsungen des Ceacums mit dem dahinter liegenden Peritoneum parietale handeln. Andere Berichte, wie die Arbeit ”Abdominal Manifestations of Situs Anomalies in Adults”, von Fulcher bestärkt den oben genannten Befund: Sie beschreiben die Lateralisation in einem Patientenkollektiv von 19 Personen mit verschiedenen Heterotaxieformen anhand klinisch-radiologischer Untersuchungen, wie Röntgenaufnahmen das Abdomens, Computertomographie und MRT [26].

In der retrospektiven Review Studie „Left-sided appendicitis: Review of 95 published cases and a casereport“ von Akbulut konnte bei 66 Patienten mit Situs inversus das Caecum mit Appendix vermiformis ausnahmslos im linken Unterbauch gefunden werden [3].

Eine deutliche Assoziation von Malrotation des Gastrointestinaltraktes bei gleichzeitigem Vorliegen eines Situs ambiguus wird neben der oben genannten Studie von Fulcher [26] in „Polysplenia syndrome with situs ambiguous, common mesentery, and IVC interruption discovered incidentally in an adult“ von Hajar El Mortaji [56] und der Arbeit von Sung et al. [75] bestätigt.

Leber

Auch die Position, Gestalt und Ausrichtung der hier untersuchten Leber bestätigt vor dem Hintergrund genannter Studien das Vorliegen eines Situs inversus [33].

In Berichten über die Morphologie der Leber bei SI wird diese fast ausschließlich als gespiegelt und anatomisch zweigelappt beschrieben [20, 32].

Unklarheiten bestehen jedoch was das hier beobachtete Fehlen der Gallenblase betrifft, welche durch zwei Faktoren bedingt sein könnte. Zum einen wäre es denkbar, dass diese Anomalie durch die Heterotaxie verursacht wurde. Zum anderen besteht die Möglichkeit, dass sich die Spenderin zu Lebzeiten einer Cholezystektomie unterzogen hatte, welche nicht in den Verschreibungsunterlagen aufgeführt wurde. Es ist von letzterer Ursache auszugehen, da nach umfassender Recherche keine Studien über Zusammenhänge zwischen einer Agenesie der Gallenblase und dem Vorliegen eines Situs inversus gefunden werden konnten. Zudem wurden während der Präparation Verwachsungen im Bereich der Leber vorgefunden.

Das Vorliegen einer Malrotation wurde durch die Inspektion der Vena portae weiter evaluiert, welche sich dorsal des Duodenums und Pankreas befand. Diese Orientierung spricht erneut gegen eine durch Malrotation bedingte Heterotaxie und repräsentiert das klassische Bild eines Situs inversus [56].

Pankreas und Milz

Formvarianten oder multiple Anlagen des Pankreas stellen bei Situs inversus eine atypische Erscheinung dar und sprechen am ehesten für das Vorliegen eines Situs ambiguus [6, 26]. Nach der abdominalen Präparation der Körperspenderin konnte die Bauchspeicheldrüse, in ihrer gespiegelten physiologischen Gestalt und Lokalisation sekundär retroperitoneal, als dorsale Begrenzung der Bursa omentalis zweifelsfrei identifiziert werden [21, S. 284 ff., 359 ff.].

Die Milz spielt in Hinblick auf das Links/Rechts-Isomeriesyndrom eine entscheidende differenzialdiagnostische Rolle. Während, wie einleitend erwähnt, beim Links-Isomeriesyndrom fast immer multiple Milzanlagen zu finden sind, liegt hingegen beim Rechts-Isomeriesyndrom in den meisten Fällen eine Asplenie, also eine Absenz der Milz, vor [6, 8, 26, 96]. Eine solitäre Milz grenzt somit die Auswahl an Differenzialdiagnosen stark ein und die Lokalisation dieses Organs entscheidet maßgeblich über das Vorliegen einer Heterotaxie.

Die Milz repräsentiert eine wichtige Struktur im klinischen Befundungsprozess, da ihre Lage, Größe und Morphologie mit grundlegender, apparativer Diagnostik, wie der Sonographie, schnell und einfach zu evaluieren ist.

Somit sind die Analyse der Milz nach der Beurteilung der Leber wichtige Landmarken in der Untersuchung des Abdomens verkörpern und in Kombination damit die entscheidende Information über das Vorliegen eines SI, SS oder SA darstellen [26, 96]. Um trotz solitärer Milz ein Links-Isomeriesyndrom auszuschließen, wurde während der Präparation akribisch auf versprengte Anlagen oder Nebenmilzen geachtet, welche jedoch im gesamten Abdomen nicht ausfindig zu machen waren.

Gefäße

Die einfache Beurteilbarkeit der Lagebeziehung von Aorta abdominalis und Vena cava inferior zur Wirbelsäule, sowohl mit klinischen und bildgebenden, als auch präparatorischen Mitteln, macht diese beiden Strukturen zu verlässlichen und grundlegenden Landmarken in der Analyse der Heterotaxie. Deckungsgleich zu vielen Vorbeschreibungen [57] und der allgemeinen Literatur ([21, S. 156 ff., 164 ff.]) erbrachte die Präparation von SI II eine rechtseitig der Wirbelsäule angelegte Aorta abdominalis bei linksseitiger Vena cave inferior, die exakte spiegelbildliche Anordnung zum Situs solitus.

Aufgrund höherer Raten an Formvarianten nehmen vaskuläre Feinstrukturen, wie beispielsweise die venöse Drainage der Glandulae suprarenales, oder die Vv. ovaricae in der Heterotaxieanalyse eine eher untergeordnetere Rolle ein. Nichtsdestotrotz sollte auch eine möglichst genaue Beschreibung dieser eben genannten Strukturen erfolgen, da sie unter den Gefäßen eine der wenigen bilateral angelegten, jedoch unterschiedlich verlaufende Blutgefäße aufweisen. Nicht erhobene Informationen über Organe dieser Art verkörpern in gewisser Weise ein nicht genutztes Potential bezüglich ganzheitlicher Beschreibungen im seltenen Fall der möglichen Präparation eines Spenders mit Heterotaxie.

4.3. Asymmetrische Strukturen des Situs inversus - Kraniozerebral

In verschiedenen vorangegangenen Studien zur Lateralisation bei SI-Patienten wurde nach Strukturen und Landmarken gesucht, welche zur Beurteilung der kraniozerebralen Asymmetrie herangezogen werden können.

Geringe Fallzahlen und die überschaubare Anzahl an Beschreibungen stellen dabei eines der größten Hindernisse für eine rasche Identifikation obiger Strukturen dar. Diese Orientierungspunkte projizieren sich auf den knöchernen Schädel, Durchmesser bestimmter zerebraler Gefäße und die oberflächliche Morphologie des Gehirns selbst.

Um Asymmetrie beurteilen zu können, müssen diejenigen Strukturen und Landmarken bekannt sein, an denen eine Asymmetrie nachgewiesen werden kann. Es existieren bereits einige Studien mit verschiedenen Ansätzen, diese Strukturen nachzuweisen. Dabei werden die Bereiche knöcherner Schädel, Gefäße und Hirnparenchym mit unterschiedlichen Messmethoden, wie manuellen Prozessen, CT, MRT oder fMRT Aanalysen, abgedeckt. [31, 35, 67, 83, 88] Diese Studie orientierte sich an ausgewählten Landmarken anderer Arbeiten und untersuchte diese bei drei SI-Spendern, um weitere Informationen im Auswahlprozess der Strukturen mit einzubringen.

4.3.1. Ossäre Strukturen

Eine weitere vorbeschriebene potenzielle Landmarke stellt die Ausdehnungen der Schädelgruben dar. Diese könnten indirekt Rückschlüsse auf Volumen und Morphologie der Hirnhemisphären zulassen, so Tubbs et al. [83]. Über manuelle Messungen mit einer Schublehre vermaßen sie bei einem Situs inversus Spender je drei Schädelgruben pro Seite und verglichen deren Größe im intraindividuellen Vergleich, sowie im Vergleich mit einer Datenbank aus über 200 Körperspendern mit Situs solitus [83]. Die an oben beschriebene Studie angelehnten Messungen dieser Arbeit wurden aufgrund einer zu undetaillierten Beschreibung der Methodik mit einem eigens strukturierten Vorgehen modifiziert, welches im Material- und Methodenteil bereits beschrieben wurde (Kapitel 2.2.3). Die Datenerhebung der knöchernen Strukturen fand hier sowohl manuell als auch radiologisch statt. Während des Messprozesses wiesen die via CT gesammelten Daten eine höhere Messgenauigkeit und verlässlichere Reproduzierbarkeit auf. Ein direkter Vergleich beider Datensätze zur objektiven Beurteilung möglicher Unterschiede war jedoch aufgrund unterschiedlicher Landmarken als Messpunkte nicht möglich.

Bei den manuell erhobenen Messergebnissen der knöchernen Strukturen war im direkten Links-Rechts-Vergleich kein homogenes Verteilungsmuster zu beobachten. Die vorderen Schädelgruben waren bei zwei der drei SI-Spender im Querdurchmesser auf der rechten Seite vergrößert, was in Zusammenschau mit den Ergebnissen von Tubbs et al. [83] der gespiegelten SS-Normvariante entspricht. Auch der Vergleich mit der Kontrollgruppe bestärkt die Tatsache einer inhomogenen Verteilung der größeren Schädelgrube.

Abweichend dazu wurde für die Fossa cranii media ein entgegengesetztes Verteilungsmuster festgestellt. Hier war nur bei einem Spender die größere Schädelgrube rechts zu finden. Bei den anderen beiden war die linke Fossa cranii media die größere, was laut Tubbs et al. jedoch dem physiologischen Befund bei Spendern mit Situs solitus entspricht [83].

Im Detail wurde in der hier vorliegenden Studie die linke Fossa cranii media bei Situs inversus als die größere von beiden identifiziert. Die Kontrollen bestätigten dies, da bei fünf von sieben Situs solitus Kontrollspendern die rechte Seite die größere war, was dem gespiegelten Phänotyp der zwei inversen Siten dieser Studie entspricht (siehe A.1).

Somit bestätigen die eigenen Kontrollmessungen die gesammelten Erkenntnisse wie in umgekehrter Weise bei Tubbs et al. [83]. Im Gegensatz deren Studie wurden zusätzlich auch die Diameter der hinteren Schädelgruben erhoben. Diese waren bei zwei der drei inversen Siten rechts größer, was jedoch auch bei vier der sieben Kontrollen der Fall war. Somit kann kein aussagekräftiger Unterschied zwischen den beiden Studiengruppen festgestellt werden.

Noch besonders herauszustellen ist an dieser Stelle die Sonderstellung von SI III, welcher als einziger der Spender ein homologes Verteilungsmuster aufwies. Bei ihm war durchwegs rechtsseitig die größere Schädelgrube zu finden (siehe 3.1).

In dieser Studie wurde als eine Erweiterung des manuellen Messprotokolls, radiologisch-bildgebender Verfahren in Form einer Computertomographie zu Hilfe genommen. Wie weiter oben beschrieben, mussten dafür jedoch andere Landmarken als Messpunkte verwendet werden, was die Daten auf Zahlenebene nicht direkt mit den manuell erhobenen Werten vergleichbar macht. Dennoch bestehen Unterschiede in puncto Anordnung der Schädelgrubenpaare der erhobenen CT-Befunde im Vergleich zu den eigenen manuellen Messungen.

Radiologisch gemessen weist die vordere Schädelgrube bei allen inversen Siten ein homogenes Verteilungsmuster auf und ist durchwegs linksseitig größer. Im Gegensatz zu den manuellen Messungen, bei denen SI III rechtsseitige größere Schädelgruben aufwies, präsentierte sich SI I in den CT-Messungen mit durchgehend links vergrößerten Schädelgruben [66]. Letzteres entspricht jedoch laut Tubbs et al. dem Befund eines Situs solitus [83].

Auch der direkte Vergleich mit den dieser Arbeit vorliegenden Kontrollspenderkollektiv bestehend aus acht Situs solitus lässt kein eindeutiges Verteilungsmuster der Größe der Schädelgruben identifizieren (siehe A.2).

Die zum Teil großen Unterschiede der Ergebnisse zwischen einzelnen Messmethoden dieser Arbeit, sowie anderen Vorbeschreibungen legen zusammen mit dem generell sehr heterogenen Verteilungsmuster die Frage nahe, ob die Fossae cranii als Landmarken im Beurteilungsprozess zerebraler Lateralisation herangezogen werden sollten.

Dennoch imponieren bei der Beurteilung der Schädelgruben die radiologischen Messungen durch ihren Vorsprung in puncto Durchführbarkeit, Reproduzierbarkeit und Präzision als deutlich exakter im Vergleich zu den manuellen erhobenen Befunden. Zukünftige Studien könnten durch die Messung der knöchernen Strukturen mit der CT weiter evaluieren, ob diese tatsächlich als eine Ablösung der manuellen Messmethodik dienen könnte und die Schädelgruben in der Beurteilung der zerebralen Lateralisation eine reliable Variable darstellen.

H1: *Es können bei inversen Siten die größere der beiden Schädelgrubenhälften (vorderes, mittleres, hinteres Schädelgrubenpaar) auf der entsprechenden Gegenseite im Vergleich zum Situs solitus gefunden werden.*

Diese einleitend aufgestellt Hypothese konnte somit durch diese Studie nicht bestätigt werden. Die Anordnung der Schädelgruben erfolgt beim Situs inversus in Hinblick auf deren Größe nicht in eindeutig gespiegelter Weise zum Situs solitus.

4.3.2. Vaskuläre Strukturen

Da zerebrale Gefäße in nur wenigen Ausnahmefällen unilateral angelegt sind, stellt die Beurteilung des Durchmessers im direkten Seitenvergleich das verlässlichste Messwerkzeug dar, um einen Unterschied von linker und rechter Hirnhälfte zu detektieren. Diese Methode zeichnet sich zum einen durch eine simple und verlässlich reproduzierbare Durchführbarkeit aus, zum anderen ist die Messfehlerquote, beispielsweise durch Fehlidentifikation der Gefäße, geringer, als es bei bildgebenden Verfahren der Fall ist.

Tubbs et al. beschrieben in ihrer Arbeit die Durchmesser verschiedener Gefäße im Seitenvergleich bei einem verstorbenen Spender mit Situs inversus. Dabei verglichen sie diese erhobenen Befund mit denen einer Datenbank von über 200 analysierten Situs solitus Spendergehirnen. Da durch diese Studie jedoch nur Informationen eines Spenders akquiriert werden konnte, sollte hier durch das Befolgen der durch Tubbs et al. beschriebenen Methodik eine Vergleichbarkeit geschaffen werden und der Einzelbefund um Daten dreier weiterer Spender erweitert werden [83].

Vor dem Hintergrund der Messwerte von Tubbs et al. konnte in dieser Studie keine eindeutige Ausprägung von Gefäßdurchmessern im Seitenvergleich beobachtet werden,

welche Rückschlüsse auf eine gerichtete Asymmetrie zuließen. Bei den drei untersuchten Spendern zeichnete sich ein heterogenes Verteilungsmuster ab. Während bei zwei von drei Körperspendern literaturkonkordant, rechtsseitig größere Durchmesser bei A. cerebri media und V. anastomotica inferior, sowie linksseitig bei V. anastomotica superior gemessen werden konnte, entsprachen die erhobenen Daten zu A. cerebri anterior bei nur einem, die zu A. carotis interna bei keinem der Spender den Messungen in bestehender Literatur.

Unabhängig vom Durchmesser befand sich die V. anastomotica superior bei allen Körperspendern auf der rechten Seite weiter okzipital [66]. Dies könnte jedoch unter Umständen durch die hemisphärischen Petalien, also die Tatsache, dass bei allen drei Spendern der rechte Hirnpol weiter nach okzipital ragt als der linke, verursacht worden sein.

Schlussendlich konnte in dieser Studie keine Gefäßdurchmesser betreffende, vaskuläre Asymmetrie sicher bestimmt oder nachgewiesen werden, da bei keinem der drei Spender eine streng einseitige Durchmessererhöhung zu beobachten war. Somit bleibt fraglich, ob diese Strukturen bei einer derartigen Heterogenität des Verteilungsmusters als Landmarken der Lateralisation herangezogen werden sollten. Aufgrund der geringen Fallzahl sollte jedoch in nachfolgenden Studien nicht darauf verzichtet werden, die Gefäßdurchmesser zu bestimmen und zu vergleichen.

Eine genaue Auflistung der Messwerte ist Tabelle 3.3 im Ergebnisteil zu entnehmen.

H2: *Es können bei inversen Siten größere Gefäßdurchmesser auf der entsprechenden Gegenseite im Vergleich zu den Daten von Situs solitus gemessen werden.*

Auch die zweite einleitend aufgestellt Hypothese konnte durch diese Studie nicht bestätigt werden. Ähnlich der Schädelgrubenpaare präsentierte sich die Anordnung von Gefäßen in puncto Durchmesser bei den untersuchten drei inversen Siten heterogen und nicht erkennbar gerichtet. Auch der Vergleich mit vorveröffentlichten Daten von Situs solitus Spendern kann keine eindeutige Spiegelung aufzeigen.

4.3.3. Zerebrale Strukturen

Petalien und Bending

Die eingangs beschriebenen Phänomene der Petalien und des Bendings wurden bereits in zahlreichen Studien als auffällig konstant gespiegelte Strukturen des Gehirns bei Situs inversus bestätigt [31, 35, 67, 88].

Da sich nach einer umfassenden Recherche Petalie und Bending als gemeinsames Bindeglied vieler Studien herausstellte, wurde in dieser Arbeit darauf ein besonderer Augenmerk gelegt.

Schuler et al. verglichen einen SI-Patienten mit einer auf Alter, Geschlecht und Bildungsgrad übereinstimmenden Kontrolle in den Bereichen funktioneller Asymmetrie (sprachdominante Hemisphäre) und anatomischer Asymmetrie (Petalien, Oberfläche des Planum temporale, Furchentiefe des Planum temporale und Sulcus temporalis superior) [67]. Im Gegensatz zu den Petalien, welche beim Situs inversus der gespiegelten physiologischen Gestalt (frontal links, okzipital rechts) und der Oberfläche des Planum temporale entsprach, konnte in obiger Studie bei den restlichen beobachteten anatomischen und funktionellen Landmarken kein eindeutiger Unterschied zwischen SI und SS beobachtet werden. Die Ergebnisse von Schuler et al. in Hinblick auf Petalien deckt sich somit, mit den in dieser Studie erhobenen Ergebnissen [67].

Ihara et al. untersuchten mit einem 3T-MRT sowohl die anatomischen Eigenschaften der Gehirne - repräsentiert durch die Petalien -, als auch die funktionelle Asymmetrie in Form der Sprachdominanz bei drei inversen Siten und elf Kontrollprobanden mit Situs solitus [31]: Bei zwei der drei SI-Patienten konnte im Vergleich zu den Kontrollen eine in Teilen gespiegelte, funktionelle Asymmetrie nachgewiesen werden. Die anatomische Asymmetrie in Form der Petalien präsentierte sich bei allen drei Patienten mit SI in exakt gespiegelter Anordnung zu den Situs solitus Kontrollen. Diese Beobachtung bestätigt die in der eigenen Studie erarbeiteten Ergebnisse über die Lateralisation der Petalien. Darüber hinaus vermuten Ihara et al. eine Verbindung zwischen den Prozessen der Viszeralorgan-Lateralisation und derer, welche für die Entstehung der anatomischen und funktionellen Asymmetrie des Gehirns verantwortlich sind [31].

Kennedy et al. untersuchten in ihrer Arbeit die Gehirne zweier männlicher und einer weiblichen SI-Patientin mit MRT und verglichen sie mit den Daten von 15 Kontrollspendern [35]. Es zeigte sich, dass bei allen drei SI-Patienten die frontale und okzipitale Petalie im Vergleich zu den Kontrollen gespiegelt angelegt waren und somit der Ausrichtung der Viszeralorgane entsprachen. Kennedy et al. vermuteten, Anlage und Ausrichtung von Thorakal- und Abdominalorganen teilen sich ähnliche embryologische Prozesse wie die Petalien. Die ”Incusion”, oder das Bending, konnte keiner gerichteten Orientierung bei den inversen Siten zugeordnet werden. Neben den via fMRT erhobenen Informationen zur Identifikation der Sprachzentren und somit der dominanten Hemisphäre kommt Kennedy zu dem Schluss, dass die Anatomie des Gehirns gespiegelt, die funktionelle Anatomie jedoch nicht gespiegelt vorliegt und somit einem anderen Lateralisationsprozess zugrunde liegen könnte [35].

In Hinblick auf die anatomische Asymmetrie decken sich die gewonnenen Daten von Kennedy et al. mit denen der eigenen Studie. Die durch Kennedy und Kollegen eingesetzte fMRT stellt dabei eine elegante Möglichkeit zum Nachweis von funktionellen Zentren des Gehrins über die Detektion von lokal erhöhter Stoffwechselaktivität dar [35]. Grundvoraussetzung dafür ist jedoch ein vitales Objekt mit intaktem Kreislauf, was die Anwendung in Studien mit post mortalen Spendern unmöglich macht und daher hier keine Anwendung finden konnte.

Die umfangreichste vergleichbare Studie zu zerebraler Asymmetrie stellt die Arbeit von Vingerhoets et al. dar [88]. Ihnen stand ein Kollektiv von 15 Situs inversus Patienten und 15 übereinstimmenden Kontrollen zur radiologischen Untersuchung der anatomischen und funktionellen Lateralisation des Gehirns zur Verfügung. Mit MRT- und fMRT-Messungen gelang der Nachweis einer linken frontalen Petalie bei zehn der 15 SI-Spender und eine rechte okzipitale bei acht der 15 Teilnehmer mit SI. Im Vergleich mit den Kontrollen konnte jedoch nur die okzipitale Petalie als signifikant gespiegelt nachgewiesen werden. Des Weiteren erwies sich nur das okzipitale Bending im Vergleich zwischen SI und SS als signifikant gespiegelt. Bei weiterer Unterteilung der SI-Patientengruppe nach PCD-Erkrankung (Primär ziliäre Dyskinesie) zeigte sich plötzlich eine signifikante Spiegelung sowohl der frontalen, als auch der okzipitalen Petalie und des Bendings bei den nicht an PCD erkrankten SI-Patienten, verglichen mit der SS-Kontrollgruppe.

Andere untersuchte strukturelle Asymmetrien (Sulcus lateralis, Planum temporale, Gyri temporales transversi, etc.) konnten keine gerichtete Asymmetrie zwischen den beiden Gruppen nachweisen. Alle Strukturen waren durchwegs linksseitig prominenter. Auch eine traktographische Auswertung des Fasciculus arcuatus kam zu dem Ergebnis, dass sowohl in der Kontrollgruppe, als auch unter den SI-Probanden linksseitig deutlich mehr Fasertrakte nachgewiesen werden konnten und somit eine signifikante Spiegelung dieser Assoziationsbahn ausgeschlossen werden konnte. Des Weiteren konnten die funktionellen Messungen keine Unterschiede der Asymmetrie zwischen Situs inversus Patienten und Situs solitus feststellen. Bei beiden Gruppen war am häufigste die linke Hemisphäre die sprachdominante [88].

Da diese Studie bereits verstorbenen Probanden beschreibt, musste in dem Zuge auf fMRT-Aufnahmen verzichtet werden, um Gehirnareale zu identifizieren. Deshalb liegt der Fokus dieser Arbeit auf den anatomischen Asymmetrien der Gehirne. Die Dünnschicht-CT-Aufnahmen der inversen Siten zeigten in der Auswertung eine erstaunlich strenge Ausrichtung der frontalen und okzipitalen Petalien.

Alle drei SI-Spender wiesen frontal eine linksseitige, okzipital eine rechtsseitige Petalie auf, wohingegen in der Kontrollgruppe bei 75 % der Spender frontal die rechte und okzipital 62,5 % die linke Hemisphäre die Gegenseite überragte (siehe 3.4).

Weniger eindeutig präsentierte sich, sowohl in der Fall- als auch in der Kontrollgruppe, das Bending der Hemisphären. Bei zwei der drei SI-Spender war frontal und okzipital ein Bending der linken Hemisphäre über die interhemisphärische Mittellinie zu finden. Bei SI III war frontal ein rechtsseitiges, okzipital ein linksseitiges Bending zu beobachten. In der Kontrollgruppe war ein ähnlich heterogenes Verteilungsmuster vertreten. Frontal war bei 25 % ein linksseitiges, bei 62,5 % ein rechtsseitiges Bending zu sehen. Okzipital wiesen 50 % ein Bending der linken Hemisphäre auf, während bei 25 % die rechte Hemisphäre über die Mittellinie gekrümmt war (siehe 3.6). Diese unregelmäßige Verteilung deckt sich mit den Datensätzen aus oben genannten Studien, welche ebenfalls keine eindeutige Lateralisation des Bendings nachweisen konnten. Die hier erhobenen Ergebnisse stützen somit die Vermutung, dass die Petalien eine wichtige Landmarke im Analyseprozess der zerebralen Lateralisation darstellen, wohingegen sich das Bending nicht in identischer Weise streng gespiegelt zum Situs solitus präsentiert und nach wie vor eine sehr unsichere Struktur im Befundungsprozess darstellt.

Dem gegenüber steht eine weitere positive Eigenschaft der Petalien, welche sie zu einer interessanten Struktur in der Beurteilung der Lateralisation des Gehirns macht. Sie sind vergleichsweise leicht und valide zu bestimmen und können (*in vivo* und *post mortem*) durch radiologische bildgebende Verfahren vermessen werden. Der hier erhobene Datensatz wirft jedoch die Frage nach dem Zusammenhang zwischen Petalien und der Größe der Schädelgruben auf. Bei den hier untersuchten inversen Siten war durchgehend sowohl eine linksseitig vergrößerte Fossa cranii anterior, als auch eine linksseitige frontale Petalie zu finden. Allerdings wiesen zwei von drei SI-Spendern eine größere linksseitige Fossa cranii posterior auf, während die okzipitalen Petalie bei allen drei Spendern streng rechtsseitig vergrößert angelegt war.

Schlussendlich stützt diese Arbeit in Zusammenschau mit den oben aufgeführten Studien die gegenwärtige Auffassung, dass Organen des Abdomen, Thorax und anatomischen Strukturen des Gehirns ein gemeinsamer embryologischer Lateralisationsprozess zugrunde liegen könnte. Es ist eine deutliche Verbindung zwischen Spiegelung der Viszeralorgane und der Petalien zu erkennen. In wie weit dadurch auch die funktionelle Asymmetrie beeinflusst wird, konnte in dieser Studie nicht untersucht werden und kann trotz Zusammenschau verschiedener anderer Veröffentlichungen noch nicht sicher bewertet werden.

H3: *Es kann eine spiegelbildliche Anlage der Petalien bei Situs inversus Spendern im Vergleich zu den Kontrollspendern nachgewiesen werden.*

Die einleitend aufgestellte Hypothese H3 kann somit nach Untersuchung der dieser Studie vorliegenden drei inversen Siten angenommen und bestätigt werden. Tatsächlich lässt sich eine spiegelbildliche Anlage der Petalie nachweisen.

H4: *Es kann eine spiegelbildliche Anlage des Bendings bei Situs inversus Spendern im Vergleich zu den Kontrollspendern nachgewiesen werden.*

Diese Hypothese H4 hingegen kann aufgrund des heterogenen Verteilungsmusters sowohl bei der Kontrollgruppe, als auch den inversen Siten nicht bestätigt werden.

Hemisphärenvolumetrie

In einigen Vorbeschreibungen wurden einzelne Hirnareale, wie die Oberflächen des Planum temporale oder die Furchentiefe des Sulcus lateralis, vermessen. Allerdings konnte keine spiegelbildlich gerichtete Form der Lateralisation nachgewiesen werden [31, 67, 88]. Deshalb wurde im Rahmen dieser Arbeit ein anderes Vorgehen gewählt. Es wurden volumetrische Messungen auf Basis von 3T-MRT-Aufnahmen des Telencephalons der drei inversen Siten angefertigt und einander im intraindividuellen Seitenvergleich gegenübergestellt. Dies geschah unter der Vorstellung, dass die bereits untersuchten Hirnareale keine von der physiologischen Ausrichtung zu unterscheidenden Eigenschaften aufweisen. Statt diese Areale ein weiteres Mal zu untersuchen, erfolgte eine Messung des gesamten Tel- und Teilen des Diencephalons mit allen enthaltenen und eventuell noch unbekannten asymmetrischen Hirnarealen. Dies könnte in der Gesamtheit eine atypische Lateralisation aufweisen.

Wie den Tabellen im Ergebnisteil 3 detailliert entnommen werden kann, war bei SI II und III die linke Hemisphäre um 3,46 % und 0,1 % größer als die rechte. Bei SI I wies die rechte Hemisphäre ein um 1,76 % größeres Volumen auf als die linke. Aufgrund der geringen interhemisphärischen Differenz präsentiert sich der Volumenunterschied jedoch immer noch fraglich valide. Während der Auswertung wurde darauf geachtet, Gefäße und verbliebene Meningen nicht in die Messung miteinzubeziehen. Trotzdem würden bei einem derart geringfügigen Unterschied Messfehler das Ergebnis leicht verfälschen, da sich die Volumendifferenz im Bereich weniger Milliliter bewegt.

Schlussendlich lassen die erhobenen Daten keine eindeutige Aussage über einen klaren Größenunterschied der gemessenen Hirnhemisphärenareale bei den inversen Siten zu.

H5: *Es kann eine Volumendifferenz der Hemisphärenabschnitte bei den drei untersuchten inversen Siten nachgewiesen werden.*

Die Hypothese H5 kann vor dem Hintergrund der durch diese Studie erhobenen Daten angenommen werden. Es sollte jedoch berücksichtigt werden, dass es sich zum einen um sehr kleine Größenunterschiede im Milliliterbereich handelt. Zum anderen liegt nur bei zwei von drei Situs inversus Spendern die größere Hemisphäre auf der identischen Seite. Es bleibt somit fraglich, ob von einer gerichteten Lateralisation ausgegangen werden kann.

DWI-Messungen

Im Gegensatz zu den oben beschriebenen Veröffentlichungen waren die Möglichkeiten dieser Arbeit in Hinblick auf Messungen der funktionellen Asymmetrie via fMRT äußerst beschränkt, weshalb die Bestimmung der sprachdominanten Hemisphäre indirekt erfolgen musste. Dies geschah über DWI-Messungen des Fasciculus arcuatus, wobei letztere dem Auffinden des Broca- und Wernicke-Areals dienen sollten.

Daraus könnten sich Rückschlüsse auf die sprachdominante Hemisphäre ableiten lassen. In der Arbeit von Wilkins et al. gelang der Nachweis und eine exakte Zuordnung von einzelnen Hirnbahnen in diffusionsgewichteten MRT-Aufnahmen am Lebenden. Proband war bei dieser Studie jedoch ein gesunder 28-jähriger Mann [93].

Postmortale DWI-Messungen an menschlichem Gewebe wurden bislang in nur wenigen Studien erfolgreich durchgeführt [23, 49, 50, 51]. Dies geschah jedoch unter anderen Umständen als in dieser eigenen Studie und wurde mit frisch fixiertem Gewebe durchgeführt. Ausreichend gerichtetes Signal für eine Traktographie konnte beispielsweise bei Miller et al. nach einer Aufnahmedauer von sechs bis zwölf Stunden detektiert werden [50]. Das postmortem Intervall (Zeitraum zwischen Ableben und Fixierung) des untersuchte Gewebes betrug dabei 24 Stunden und die zu untersuchenden Gehirne wurden zwei Monate in einer zehn prozentigen Formalinlösung fixiert.

Das in dieser Arbeit gemessene organische Material war zum Messzeitpunkt zwischen sechs Jahren und fünf Monaten fixiert und konserviert. Es gelang trotz Aufnahmedauern von bis zu 65 Minuten kein Nachweis von gerichteter Diffusion in ausreichendem Maße. Auch Optimierungsversuche, wie eine Explantation des Gehirns, die Verwendung einer dünnwandigen, luftdichten Verpackung, das Entfernen der Meningen, sowie die Minimierung von Lufteinschlüssen im Parenchym und Bettung in Fluorinert erbrachten keine ausreichende Signalanhebung bzw. -verbesserung.

Als Erklärung für die ausbleibende hohe Signalintensität trotz langer Aufnahmedauer kommen theoretisch mehrere Umstände in Betracht. Die zwei wahrscheinlichsten sind:

1. Die Dauerkonservierung über mehrere Jahre führt durch die "Vernetzung" von Proteinen auf molekularer Ebene zu einem konsekutiven Zerfall und einer Perforation der axonalen Membranen der Neuronen. Durch diesen Prozess geht die neuronale Zellmembran als semipermeable Diffusionsbarriere verloren und es existiert für Wassermoleküle keine Leitstruktur, die eine ungerichtete Diffusion verhindert und in gelenkte Bahnen leitet. Ergebnis im DWI-MRT ist ein ungerichtetes ubiquitäres Signal, welches keine Detektion von Faserverläufen zulässt.

2. Während des Konservierungsprozesses mit Formalin kann durch Gefäßverschlüsse die Perfusion bestimmter Körperareale mit Fixierlösung, z.B. bei ausgeprägter Arteriosklerose, ausbleiben (genauer Vorgang ist dem Material-Teil 2.2 zu entnehmen). Dies führt zu einer mangelnden Anreicherung von Formalin im zu konservierenden Gewebe, was über die Zeit wiederum zu Zellzerfall und Autolyse führt. Wenn auch sehr unwahrscheinlich, könnten bei allen drei inversen Siten Gefäßverschlüsse der zerebralen Arterien zu einer mangelnden Fixierung geführt haben, was drei autolytisch geschädigte Gehirne zur Folge hätte.

Gegen letztere Ursache spricht die makroskopische Konsistenz der Gehirne, welche bei der Explantation überprüft wurde. Somit erscheint der erste Punkt als Ursache plausibler. Jedoch ist eine eindeutige Rückführung auf diese Problematik aufgrund der fehlenden Vergleichbarkeit mit Vorbeschreibungen nicht ohne Weiteres möglich.

Alles in allem kommt diese Studie zu dem Schluss, dass eine prolongierte Fixierdauer über einen Zeitraum von mehreren Jahren unter den hier beschriebenen Umständen, Gewebe nachhaltig schädigt und diffusionsgewichtete MRT-Aufnahmen deutlich erschwert bzw. unmöglich macht. Auch der Zeitraum zwischen Ableben und Fixierung könnte einen beträchtlichen Einfluss auf die spätere Verwendbarkeit haben. Weitere Studien könnten durch exakte Dokumentation diesen Einfluss weiter erforschen.

Bei den Arbeiten von Pfefferbaum, Miller und Foxley waren das Intervall zwischen Ableben und Fixierung deutlich kürzer [23, 51, 59]. Die Beurteilung der dominanten Hemisphäre der dieser eigenen Studie vorliegenden SI-Spendern war dadurch *post mortem* bedingt nicht mehr möglich. Einzige Hinweise auf eine mögliche Hemisphärendominanz liefern bei zwei der verstorbenen inversen Siten die Hinweise auf die Händigkeit. SI II und SI III waren Rechtshänder, was die Wahrscheinlichkeit auf eine linksseitige Sprachdominanz deutlich erhöht, jedoch nicht eindeutig belegt.

Die Beurteilung von funktioneller Asymmetrie stellt einen wichtigen zu untersuchenden Sachverhalt in der Forschung der Lateralisation des Gehirns dar, sollte jedoch aufgrund der deutlich leichteren Durchführbarkeit und höheren Verlässlichkeit via fMRT bei lebenden Patienten mit Situs inversus untersucht werden, wie es beispielsweise bei Vingerhoets et al. der Fall war [88].

H6: *Anhand der postmortalen DWI-Aufnahmen kann die sprachdominate Hemisphäre bei Situs inversus Spendern auf der Gegenseite der typischen Lokalisation bei Situs solitus nachgewiesen werden.*

Diese letzte, einleitend aufgestellte Hypothese kann nach den Untersuchungen dieser Arbeit ebenfalls nicht bestätigt werden, da die für die Identifikation einer Hemisphärendominanz nötigen Daten nicht erhoben werden konnten.

4.4. Bedeutung und Limitationen der Arbeit

Stärken

Trotz der niedriger Prävalenz, mit der das Lateralisationsphänomen Situs inversus auftritt, standen dieser Studie drei gut erhaltene und fixierte Körperspender zu Verfügung. Andere anatomische Arbeiten und Fallberichte können lediglich über einen Einzelfall berichten, welcher beispielsweise erst zufällig im Rahmen der studentischen Lehre während der Präparation identifiziert wurde. Hier wiederum bot sich die Möglichkeit der Beschreibung von drei vorab bekannten Spendern mit Situs inversus. Dieses Wissen beeinflusste deutlich die Herangehensweise an präparatorische Prozesse, was ein strukturierteres Vorgehen zur Folge hatte.

Da die Präparation durch die abgestimmte Fixierung und die Abkoppelung vom laufenden Lehrbetrieb unter keiner zeitlichen Determinierung stand, konnte ein besonders hoher Detailgrad in der Freilegung von Strukturen erzielt werden. Der umfassende Zeitrahmen machte eine exakte schriftliche und bildliche Dokumentation möglich.

Die geplante anschließende Plastination, bei welcher das Präparat zeitlich unbegrenzt konserviert wird, verhindert jede Form von Informationsverlust für spätere Beobachtungen durch Zellzerfall oder Autolyse. Die Tatsache, dass die Spenderin SI II ihren Körper als sogenannte ”Dauerspenderin” zeitlich unbestimmt der Universität Ulm zur Verfügung stellt, ermöglicht eine dauerhafte Lehre am Plastinat. Sie leistet damit einen beträchtlichen Beitrag zur Ausbildung medizinischer und naturwissenschaftlicher Studiengänge.

Nachdem es sich bei den Probanden um verstorbene Körperspender handelte, konnte zur Evaluation und Messung knöcherner Strukturen des Schädels eine computertomographische Bildgebung in sehr feiner Schichtung vorgenommen werden. Im Rahmen einer Studie mit lebenden Patienten wäre dies undenkbar, da eine solche Aufnahmetechnik beim zu Untersuchenden Strahlenschäden verursacht und somit aufgrund der hohen Strahlenexposition ethisch nicht vertretbar wäre.

Mit der genaue Präparationsbeschreibung, der detaillierten Fotodokumentation und Auflistung von relevanten Strukturen zur möglichst genauen Analyse der Lateralisation wurde eine strukturierte Methode entwickelt und vorgestellt. Diese könnte nachfolgenden Studien als Leitfaden dienen, eigene Fälle von Situs inversus Spendern zu untersuchen und zu beschreiben.

Schwächen

Größtes und gleichzeitig am schwersten zu beeinflussendes Problem stellt das dennoch kleine Kollektiv an SI-Spendern dar. Auch in anderen Studien verkörpert die niedrige Fallzahl mit SI die größte Schwäche bezüglich der Übertragbarkeit auf das Gesamtkollektiv an Patienten mit Situs inversus.

Ein weiteres Hindernis für einen schnell voranschreitenden Erkenntnisgewinn ist die Tatsache, dass bisher keine einheitliche, etablierte Methodik existiert, welches ein homologes Vorgehen und damit Vergleichbarkeit zwischen Studien ermöglicht. Einzige Lösungsstrategie beider sich gegenseitig verstärkender Probleme stellt die Beschreibung jedes einzelnen SI-Falls in möglichst einheitlicher Form und detailliertem Umfang dar. Dies würde trotz niedriger Fallzahlen der Studien zusammenfassende Metaanalysen erleichtern und eine Vergleichbarkeit unter den beschriebenen Fällen gewährleisten.

Die Erhebung der Messwerte zu parenchymatösen Strukturen, wie der Petalien und des Bendings, erfolgte in dieser Studie über die Bildgebung mit einem Computertomograph. Dieses Verfahren zeichnet sich durch seine schnelle und kostengünstige Durchführbarkeit und einfache Verfügbarkeit aus. Die größten Stärken der Computertomographie liegen jedoch im Bereich der Beurteilung von hartem Gewebe wie beispielsweise Knochen.

Durch die Messung der Petalien und des Bendings mit einer MRT könnte unter Umständen eine noch präzisere Beurteilung des Weichteilgewebes erfolgen und eventuell eine weitere Steigerung zur manuellen Messungen der zerebraler Strukturen darstellen. Da für die Beurteilung der Petalien und des Bendings jedoch ein knöchernes Widerlager für das Gehirn essenziell ist, um einer Verformung und Verdrehung des Corpus callosum

entgegenzuwirken, wäre es notwendig gewesen, die Messungen bei *in situ* belassenem Cerebrum durchzuführen. Somit wäre es notwendig gewesen den gesamten Körperspender in den Magnetresonanztomographen zu legen. Ob diese spekulative Informationssteigerung den Mehraufwand rechtfertigen würde, der mit dieser Aufnahmeart einhergehen würde, ist jedoch fraglich. Neben der deutlich längeren Wartezeiten auf Messtermine und des zeitintensiveren Aufnahmeprozess wären auch umfangreiche Anpassungen in Verpackung, Logistik und Datenschutz der Spender notwendig.

Diese Studie entschied sich für einen Kompromiss und fertigte ausschließlich MRT-Aufnahmen von *ex situ* Gehirnen für volumetrische Messungen und DWI-Aufnahmen an. Zur Beurteilung der Petalien und des Bendings mit nötigem knöchernen Widerlager durch den Schädel wurden hier CT-Messungen der gesamten SI- und Kontrollspender in einer hoher Strahlenintensität durchgeführt, um einen möglichst hohen Detailgrad zu erzielen.

Wie bereits in Kapitel 4.3.3 aufgeführt, erbrachten die DWI-Messungen keine validen Ergebnisse und konnten deshalb nicht wie erhofft ausgewertet werden. Zurückzuführen ist dies am ehesten auf eine Abnahme der gerichteten Diffusion in langzeitfixiertem Gewebe durch Zellmembranschäden, was eine Traktographie deutlich erschwert bis unmöglich macht. Da postmortal eine fMRT unmöglich durchzuführen ist, kann hier leider keine eindeutige Aussage über die funktionelle Lateralisation der Gehirne der untersuchten inversen Siten getroffen werden. In diesem Unterpunkt kann diese Arbeit lediglich die mangelnde Eignung des verwendeten langzeitfixierten Gewebes für radiologische Aufnahmen dieser Art beschreiben.

Die anschließende Auswertung und Vermessung der CT-Aufnahmen erfolgte über ein klinische Befundungsprogramm, das Picture Archiving and Communication System (PACS). Der Prozess gestaltete sich als sehr aufwändig, da die Aufnahmen häufig Ausrichtungs- und Rotationsfehler aufwiesen, welche vor der Auswertung manuell korrigiert werden mussten.

Die Fehlausrichtungen entstanden durch die Lage der Spender während der Konservierung und stellen einen unbeeinflussbaren Störfaktor dar. Problemlösung wäre die Etablierung einer dedizierten Software. Exakt für diesen Einsatz konzipiert, böte sie dem Nutzer eine einfache und effiziente Möglichkeit, die Korrekturen normiert und automatisiert durchzuführen.

Eine Optimierung der Lagerung der Spender während des Prozesses der Fixierung gestaltet sich als sehr schwer umsetzbar. Hierfür wäre die Anfertigung einer stabilisierenden Unterlage nötig, welche Kopf und Torso des Spenders in einer gewünschten

Position fixieren würde. Diese müsste aufgrund der unterschiedlichen Konstitutionen der Körperspender individuell angepasst werden, was einen immensen technischen, finanziellen und zeitlichen Aufwand mit sich bringen würde. Des Weiteren ist die Lage und Haltung, je nach Zeitspanne zwischen Exitus letalis und Fixierung, häufig durch die Totenstarre determiniert.

Ein leicht umsetzbarer Versuch der Verbesserung wäre die Implementierung einer abgestimmten Software, welche eine normierte Ausrichtung automatisiert oder zumindest nutzerfreundlich und reproduzierbar machen würde.

4.5. Ausblick

Heterotaxien und Lateralisationsprozesse im menschlichen Körper stellen ein sehr spezielles und wenig erforschtes Feld der aktuellen Wissenschaft dar, welches viele Chancen und Perspektiven für weitere Arbeiten und Publikationen bietet. Nach wie vor entziehen sich noch weite Bereiche, wie beispielsweise Mechanismen und Ursachen der Entstehung, dem Kenntnisstand der Wissenschaft.

Um von vorn herein Einheitlichkeit zu schaffen, sollte ein erstmals 1788 durch den schottischen Anatomen Matthew Baillie beschriebenes Krankheitsbild in der heutigen Zeit in wissenschaftlichen Arbeiten einheitlich benannt werden [61]. Grundsätzlich sollte also eine Normierung der Nomenklatur angenommen werden. Heutzutage jedoch kursieren allein für das Krankheitsbild ”Situs inversus” in Fachkreisen mehr als vier verschiedene Bezeichnungen: Situs inversus totalis [69], Situs inversus viscerum [32], Situs inversus [90], Situs inversus visceralis [34].

Durch die überschaubare Datenlage und die geringe Prävalenz drängt sich der Appell an nachfolgende Projekte auf, jeden möglichen Fall von Situs inversus ausführlich in reproduzierbarer und vergleichbarer Weise zu beschreiben und zu dokumentieren [33]. Wie bereits erwähnt, sollte der Informationsverlust bei einer Präparation eines Spenders mit Heterotaxie so gering wie möglich gehalten werden, um aus den ohnehin wenigen Fällen so viel Erkenntnisse wie möglich zu destillieren.

Da ein geringer Detailgrad eventuell einer unstrukturierten Präparation geschuldet ist, könnte diese Arbeit als orientierender Leitfaden oder eine erweiterte strukturelle Checkliste und damit als Prävention für potenziellen Informationsverlust in nachfolgenden Studien dienen. Wichtig ist eine ganzheitliche Analyse von Abdomen, Thorax und Cerebrum, auch wenn bereits veröffentlichte Vorbeschreibungen der Viszeralorgane existieren, um sicher Situs ambiguus von Situs inversus zu unterscheiden.

Radiologische Messmethoden sind in Hinblick auf die Untersuchung der zerebralen Asymmetrie ein unerlässliches Instrument und sollten wo nur möglich zum Einsatz kommen, um Informationen über die anatomische und wenn möglich auch über die funktionelle Lateralisation zerebraler Strukturen bei Situs inversus Patienten zu akquirieren.

Eine langfristige Zielsetzung könnte das Anlegen einer Gehirn-Datenbank speziell für den Formenkreis der Lateralisationsanomalien darstellen, wie sie bereits für andere Krankheitsbilder wie Morbus Parkinson oder Morbus Alzheimer existieren.

Neben einem intensivierten Einbezug von Situs ambiguus Patienten in die oben aufgeführten Forschungen, sollten auch weitere Beschreibungen von Fällen dieses Krankheitsbildes hinsichtlich Entstehung, Ausprägung und Abgrenzung von anderen Heterotaxieformen einen bedeutenderen Stellenwert in der aktuellen Forschung in diesem Teilbereich der Wissenschaft einnehmen.

Die DWI-Messungen zum Nachweis von Faserverläufen und Hirnbahnen lieferten in dieser Studie keine verwertbaren Ergebnisse, wobei das Scheitern bislang nur durch mögliche Theorien erklärt werden kann. Die genaue Klärung der Gründe dafür könnte Gegenstand weiterer Beschreibungen zu diesem Themenfeld sein.

Beispielsweise könnte untersucht werden, ob die vermuteten Zellmembranschäden der Axone auf mikroskopischer Ebene nachweisbar sind und dies ein generalisierbares Phänomen bei langzeitfixiertem Gewebe repräsentiert. Auch ein Vergleich der generellen radiologischen Verwendbarkeit zwischen in verschiedenen Formalinkonzentrationen fixiertem Gewebe oder anderen Konservierungsagenzien wäre denkbar und hilfreich [59]. Gerade in Hinblick auf eine angelegte Gewebedatenbank wären diese Erkenntnisse von entscheidender Bedeutung.

Die Erforschung der funktionellen Lateralisation ist, wie aus dieser Arbeit ersichtlich wird, bei lebenden Patienten erfolgversprechender. Zum einen können fMRT-Aufnahmen zur Bestimmung der sprachdominanten Hemisphäre und zur Identifikation der Sprachzentren verwendet werden. Zum anderen können Informationen über die Händigkeit des Probanden erhoben werden. DWI-Aufnahmen sind zwar *in vivo* in ihrer zeitlichen Messdauer beschränkt und weisen häufig Bewegungsartefakte auf, erzielen jedoch durch die Messung vitalen Gewebes ein deutlich stärkeres gerichtetes Signal, was eine traktographische Auswertung erst möglich macht. Dieser Vorteil überwiegt deutlich dem Nachteil der begrenzten Messdauer und der möglichen Bewegungsartefakte.

Patienten mit diagnostizierter Heterotaxie sollten bereits zu Lebzeiten auf die wissenschaftliche Relevanz ihres Leidens aufmerksam gemacht, sowie zur Teilnahme an derartigen Studien ermutigt werden.

4.6. Schlussfolgerung

Zu guter Letzt konnten die erhobenen Ergebnisse dieser Arbeit die zu Beginn abgesteckten Fragestellungen zum größten Teil beantworten.

Drei Körperspender der Universität Ulm konnten zweifelsfrei als Situs inversi bestätigt werden. Eine dieser Spender wurde daraufhin in detaillierte Weise nach einen ausgearbeiteten Protokoll präpariert. In diesem Prozess wurde großer Wert auf eine ausführliche schriftliche und illustratorische Dokumentation gelegt. Das in diesem Rahmen entstandene Protokoll könnte für weitere Arbeiten als Checkliste an zu untersuchenden Strukturen und als koordinativer Präparationsleitfaden dienen.

Durch die umfassende Präparation von SI II wurde die Möglichkeit einer anschließenden Plastination geschaffen, um das entstandene Präparat in die Lehre an der Universität Ulm einzugliedern, dauerhaft zu konservieren und auszustellen.

Die verschiedenen Messungen von ossären, vaskulären und parenchymatösen Strukturen der Gehirne der drei inversen Siten und der zehn Kontrollspendern konnten in einigen Bereichen eine Lateralisation nachweisen und bisherig erhobene Erkennisse anderer Studien stützen [66]. Besonderes Augenmerk gilt den Beobachtungen der untersuchten Petalien. Diese lassen hier, wie in anderen Studien, den Schluss nahe, dass die gespiegelte Lateralisation makroanatomischer Strukturen des Gehirns eng mit den Prozessen der asymmetrischen Anlage der Organe des Thorax und Abdomen verknüpft oder sogar identisch sein könnten.

Die postmortalen DWI-MRT-Untersuchungen konnten zum jetzigen Zeitpunkt keine neuen Informationen in Hinblick auf eine Analyse der funktionellen Lateralisation des Gehirns bei Situs inversus Patienten erbringen. Nachfolgende Arbeiten sollten sich daher der Optimierung dieser Methode in postmortalen Geweben widmen.

5. Zusammenfassung

Situs inversus (SI) ist ein selten auftretendes Phänomen, welches im Gegensatz zur physiologischen Lateralisation eine exakt spiegelbildliche Anordnung der Organe des Brust- und Bauchraums verursacht. Es tritt mit einer Prävalenz von circa 1:10.000 in der Bevölkerung auf und zählt selbst in der heutigen Zeit noch zu den weitestgehend unverstandenen Krankheiten des Menschen in Hinblick auf Entstehung, Ausprägung und Vererbung. Die niedrige Prävalenz und das Fehlen von pathognomonischen Symptomen sind Gründe für die noch unzureichende Datenlage zu dieser Unterform der sogenannten Heterotaxien.

In dieser Studie wurden drei verstorbene Körperspender des Institutes für Anatomie und Zellbiologie mit Situs inversus beschrieben und untersucht. Durch die exemplarische, makroskopische Präparation einer der drei Situs inversus Körperspender nach einem sorgfältig ausgearbeiteten Strukturplan konnte eine umfassende und detaillierte Beschreibung mit zahlreichen Illustrationen angefertigt werden. Es wurden ausführliche Informationen über die Verteilung und Lateralisation von Organen des Thorax und Abdomens gesammelt.

Gleichzeitig gelang es, einen Präparationsalgorithmus zu erstellen, welcher als Leitfaden für ein strukturiertes präparatorisches Vorgehen zukünftiger Arbeiten genutzt werden kann. Eine zum Zeitpunkt der Abgabe der Arbeit geplante Plastination des Präparats würde eine bessere Konservierung dessen und somit eine dauerhafte visuelle Veranschaulichung des Krankheitsbildes "Situs inversus" in der Lehre der Humanmedizin gewährleisten. Darüber hinaus wäre es unseres Wissens nach das erste Plastinat mit Situs inversus an einer deutschen Universität.

Die zerebrale Lateralisation wurde sowohl durch manuelle, als auch neu etablierte radiologische Methoden auf Ebene der Gefäße, Knochen und des Gehirns selbst untersucht. Die Messungen der ausgewählten Gefäße erfolgte manuell über die Bestimmung der Durchmesser. Hier zeigte sich ein heterogenes und weitestgehend ungerichtetes Verteilungsmuster, welches sich nur bedingt mit Beobachtungen aus früheren Studien deckt.

Mit Hilfe von CT- und MRT-Messungen wurden Aufnahmen der Gehirne und Schädel der drei inversen Siten, sowie weiterer zehn Situs-solitus-Kontrollspendern angefertigt, welche anschließend im intraindividuellen Seitenvergleich analysiert und miteinander verglichen werden konnten. Als knöcherne Struktur wurde die vordere Schädelgrube bei den inversen Siten als signifikant gespiegelte Landmarke nachgewiesen. Sie war bei allen drei Spendern auf der linken Seite größer. Die Petalien präsentierten sich bei allen inversen Siten gleichsinnig ausgerichetet. Alle untersuchten Spender bildeten den gleichen Phänotyp mit einer links frontalen und rechts okzipitalen Petalie ab. Bei den meisten Probanden aus der Kontrollgruppe war der umgekehrter Fall zu beobachten.

Im Bereich des Bendings konnten keine derart klaren Unterschiede zwischen den beiden Gruppen beobachtet werden, was den Erkenntnissen anderer Studien entspricht. Die volumetrische Auswertung der MRT-Aufnahmen der Hemisphären konnte bei zwei von drei SI-Spendern die rechte Gehirnhälfte als volumetrisch größer identifizieren, was einer Spiegelung der üblichen Erscheinung bei Situs solitus entspricht. Die DWI-Aufnahmen der 7-Tesla MRT-Messungen konnten durch den fehlenden Nachweis von ausreichend gerichteter Diffusion nicht zur Erhebung verwertbarer Daten zur Beschreibung einer funktionellen Lateralisation beitragen. Auch eine Reevaluation in einem 3T-MRT nach zahlreichen Optimierungsversuchen konnte nicht genug gerichtetes Signal nachweisen, um über die Darstellung des Fasciculus arcuatus auf das Broca- und Wernicke-Sprachzentrum und somit auf die sprachdominate Hemisphäre rückzuschließen. Letztlich konnten dadurch in dieser Arbeit nur teilweise Aussagen über eine Spiegelung der funktionellen Anatomie des Gehirns bei Situs inversus getroffen werden. Diese Beobachtung bietet Grundlage für weitere Forschungsarbeiten zu Themen wie der generellen radiologischen Verwendbarkeit von langzeitfixiertem Gewebe.

In vielen Bereichen konnte diese Arbeit vor-veröffentlichte Daten und Feststellungen untermauern, wie beispielsweise das thorakoabdominelle Verteilungsmuster der Organe oder die Spiegelung anatomischer Strukturen des Gehirns bei Situs inversus Patienten. Durch den Beitrag zur anatomischen Lehre, sowie den hemisphärischen Volumenmessungen wurden mit Hilfe dieser Studie neue Weg in der Forschung zu Situs inversus eingeschlagen.

Abschließend kann diese Arbeit die Petalie als geeignete zerebrale Landmarke der Asymmetrie und anatomischen Lateralisation bestätigen. Aufgrund der hier deckungsgleichen Spiegelung von Organen des Thorax, Abdomens und der Petalien könnte die Lateralisation dieser Strukturen dem gleichen embryologischen Prozess unterliegen. Ferner legt diese Studie auch die Notwendigkeit der weiteren Erforschung der Heterotaxien durch weitere Arbeiten nahe.

6. Literaturverzeichnis

[1] Adams, D. S., Robinson, K. R., Fukumoto, T., Yuan, S., Albertson, R., Yelick, P., Kuo, L., McSweeney, M. and Levin, M. [2006], 'Early, H+-V-ATPase-dependent proton flux is necessary for consistent left-right patterning of non-mammalian vertebrates', *Development* **133**(9), 1657–1671.

[2] Afzelius, B. [1981], 'Genetical and ultrastructural aspects of the immotilecilia syndrome', *American Journal of Human Genetics* **33**, 852–864.

[3] Akbulut, S., Ulku, A., Senol, A., Tas, M. and Yagmur, Y. [2010], 'Left-sided appendicitis: review of 95 published cases and a case report', *World journal of gastroenterology* **16**(44), 5598–5602.

[4] Allen, J. S., Damasio, H., Grabowski, T. J., Bruss, J. and Zhang, W. [2003], 'Sexual dimorphism and asymmetries in the gray-white composition of the human cerebrum', *NeuroImage* **18**(4), 880–894.

[5] Applegate, K. E., Anderson, J. M. and Klatte, E. C. [2006], 'Intestinal malrotation in children: A problem-solving approach to the upper gastrointestinal series', *Radiographics* **26**(5), 1485–1500.

[6] Applegate, K. E., Goske, M. J. and Pierce, G. [1999], 'Situs Revisited : Imag- ing of the Heterotaxy Syndrome 1 LEARNING'.

[7] Arasteh, K. and Baenkler, H.-W. [2009], *Duale Reihe Innere Medizin*, 2 edn, Georg Thieme Verlag KG.

[8] Aylsworth, A. S. [2001], 'Clinical aspects of defects in the determination of laterality', *American Journal of Medical Genetics* **101**(4), 345–355.

[9] Bamford, R. N., de la Cruz, J., Roessler, E., Saplakoglu, U., Burdine, R., Goldmuntz, E., Shen, M., Schier, A., Casey, B. and Muenke, M. [2000], 'Mutations in the EGF-CFC gene, CRYPTIC, cause human left-right axis abnormalitites and transposition of the great arteries', *Am J Hum Genet* **67**(2:10).

[10] Bartoloni, L., Blouin, J.-L., Pan, Y., Gehrig, C., Maiti, A. K., Scamuffa, N., Rossier, C., Jorissen, M., Armengot, M., Meeks, M., Mitchison, H. M., Chung, E. M. K., Delozier-Blanchet, C. D., Craigen, W. J. and Antonarakis, S. E. [2002], 'Mutations

in the DNAH11 (axonemal heavy chain dynein type 11) gene cause one form of situs inversus totalis and most likely primary ciliary dyskinesia', *Proceedings of the National Academy of Sciences* **99**(16), 10282–10286.

[11] Basu, B. and Brueckner, M. [2008], 'Chapter Six Cilia: Multifunctional Organelles at the Center of Vertebrate Left–Right Asymmetry', *Current topics in developmental biology* **85**, 151–174.

[12] Bergsma, D. [1979], *Birth Defects Compendium: Volume I–II*, 2 edn, Palgrave Macmillan UK, Boston.

[13] Bernstein, J., Chandra, M., Creswell, J., Kahn, E., Malouf, N., McVicar, M., Weinberg, A. and Wybel, R. [1987], 'Renal-hepatic-pancreatic dysplasia: a syndrome reconsidered', *American Journal of Medical Genetics* **26**, 391–403.

[14] Bisgrove, B., Essner, J. and Yost, H. [2000], 'Multiple pathways in the midline regulate concordant brain, heart and gut left-right asymmetry', *Development* **127**(16), 3567–3579.

[15] Carneiro, K., Donnet, C., Rejtar, T., Karger, B. L., Barisone, G. A., Díaz, E., Kortagere, S., Lemire, J. M. and Levin, M. [2011], 'Histone deacetylase activity is necessary for left-right patterning during vertebrate development', *BMC Developmental Biology* **11**(1), 29.

[16] Casey, B. [1998], 'Two rights make a wrong: human left-right malformations', *Human Molecular Genetics* **7**(10), 1565–1571.

[17] Catani, M. and Mesulam, M. [2008], 'The arcuate fasciculus and the disconnection theme in language and aphasia: history and current state', *Cortex; a journal devoted to the study of the nervous system and behavior* **44**(8), 953–961.

[18] Chuang, P. W., Huang, B.-m. and Liu, C. H. [2015], 'Left-Sided Appendicitis in an Elderly Patient with Midgut Malrotation', **77**(December), 1418–1420.

[19] De Bellis, M. D., Keshavan, M. S., Beers, S. R., Hall, J., Frustaci, K., Masalehdan, A., Noll, J. and Boring, A. M. [2001], 'Sex differences in brain maturation during childhood and adolescence', *Cerebral Cortex* **11**(6), 552–557.

[20] Djohan, R. S., Rodriguez, H. E., Wiesman, I. M., Unti, J. A. and Podbielski, F. J. [2000], 'Laparoscopic cholecystectomy and appendectomy in situs inversus totalis', *JSLS : Journal of the Society of Laparoendoscopic Surgeons* **4**(3), 251–254.

[21] Drenckhahn, D. and Waschke, J. [2007], *Benninghoff Taschenbuch Anatomie*, 16 edn, Urban & Fischer Verlag/Elsevier GmbH, München.

[22] Dunham, M. and Austin, T. [1990], 'Contegintal Aglossia and Situs Inversus', *International Journal of Pediatric Otorhinolaryngology* **19**, 163–168.

[23] Foxley, S., Jbabdi, S., Clare, S., Lam, W., Ansorge, O., Douaud, G. and Miller, K. [2014], 'Improving diffusion-weighted imaging of post-mortem human brains : SSFP at 7 T', *NeuroImage* **102**, 579–589.

[24] Fujinaga, M. [1997], 'Development of sidedness of asymmetric body structures in vertebrates', *International Journal of Developmental Biology* **41**, 153–186.

[25] Fukumoto, T., Kema, I. P. and Levin, M. [2005], 'Serotonin signaling is a very early step in patterning of the left-right axis in chick and frog embryos', *Current Biology* **15**(9), 794–803.

[26] Fulcher, A. S. and Turner, M. A. [2002], 'Abdominal Manifestations of Situs Anomalies in Adults', *RadioGraphics* **22**(6), 1439–1456.

[27] Gatrad, A. R., Read, A. P. and Watson, G. H. [1984], 'Consanguinity and complex cardiac anomalies with situs ambiguus', *Archives of disease in childhood* **59**(3), 242–245.

[28] Gebbia, M., Ferrero, G., Pilia, G., Bassi, M., Aylsworth, A., Penman-Splitt, M., Bird, L., Bamforth, J., Burn, J., Schlessinger, D., Nelson, D. and Casey, B. [1997], 'X-linked situs abnormalities result from mutations in ZIC3', *Nat Genetics* **17**, 305–308.

[29] Geschwind, N. and Galaburda, A. M. [1985], 'Cerebral Lateralization: Biological Mechanisms, Associations, and Pathology: I. A Hypothesis and a Program for Research', *Archives of Neurology* **42**(5), 428–459.

[30] Hussels, I. [1971], 'Microglossia, hypodontia, micrognathia, situs inversus', *Birth Defects Orig Artic Ser* **7**(7), 286.

[31] Ihara, A., Hirata, M., Fujimaki, N., Goto, T., Umekawa, Y., Fujita, N., Terazono, Y., Matani, A., Wei, Q., Yoshimine, T., Yorifuji, S. and Murata, T. [2010], 'Neuroimaging study on brain asymmetries in situs inversus totalis', *Journal of the Neurological Sciences* **288**(1-2), 72–78.

[32] Iusco, D., Sacco, S., Ismail, I., Bonomi, S. and Virzì, S. [2012], 'Three-trocar laparoscopic cholecystectomy in patient with situs viscerum inversus totalis: case report and review of the literature', *G Chir* **33**(10-3), 1–2.

[33] Jacobs, J. P., Anderson, R. H., Weinberg, P. M., Walters, H. L., Tchervenkov, C. I., Duca, D. D. and Elliott, M. J. [2007], 'The nomenclature, definition and classification of cardiac structures in the setting of heterotaxy', *Cardiology in the Young* **17**, 2.

[34] Kanemoto, N., Usui, K., Tagawa, R. and Goto, Y. [1992], 'A corrected transposition of the great arteries with situs inversus visceralis and cleft palate, but without other cardiac defects', *Tokai J Exp Clin Med.* **17**(3-4), 115–9.

[35] Kennedy, D. N., O'Craven, K. M., Ticho, B. S., Goldstein, A. M., Makris, N. and Henson, J. W. [1999], 'Structural and functional brain asymmetries in human situs inversus totalis', *Neurology* **53**(6), 1260–1265.

[36] Kim, S. H., Son, C. S., Lee, J. W., Tockgo, Y. C. and Chun, Y. H. [1995], 'Visceral heterotaxy syndrome induced by retinoids in mouse embryo.'.

[37] Kucera, J. [1971], 'Rate and type of congenital anomalies among offspring of diabetic women', *Journal of Reproductive Medicine* **7**(2), 73–82.

[38] Lee, S. E., Kim, H.-Y., Jung, S.-E., Lee, S.-C., Park, K.-W. and Kim, W.-K. [2006], 'Situs anomalies and gastrointestinal abnormalities', *Journal of Pediatric Surgery* **41**(7), 1237–1242.

[39] Lenroot, R. K. and Giedd, J. N. [2010], 'Sex differences in the adolescent brain', *Brain Cogn* **72**(1), 1–7.
URL: *https://www.ncbi.nlm.nih.gov/pmc/articles/PMC3624763/pdf/-nihms412728.pdf*

[40] Leung, A. K. C. and Robson, W. L. M. [2006], 'Dextrocardia with situs solitus', *CMAJ : Canadian Medical Association journal = journal de l'Association medicale canadienne* **175**(3), 244.

[41] Levin, M., Thorlin, T., Robinson, K., Nogi, T. and Mercola, M. [2002], 'Asymmetries in H+/K+-ATPase and cellmembrane potentials comprise a very early step in left-right patterning', *Cell* **111**, 77–89.

[42] Levy, J. [1982], Individual difference in cerebral hemisphere asymmetry: Theoretical issues and experimental con-siderations, *in* J. Hellige, ed., 'Cerebral hemisphere asymmetry: Method, theory and application', Praeger., New York, pp. 465–497.

[43] Long, M., Betrán, E., Thornton, K. and Wang, W. [2003], 'The origin of new genes: Glimpses from the young and old', *Nature reviews. Genetics* **4**, 865–875.

[44] Majewski, E., Ozturk, B. and Gillessen-Kaesbach, G. [1996], 'Jeune syndrome with tongue lobulation and preaxial polydactyly, and Jeune syndrome with situs inversus and asplenia: compound heterozygosity Jeune-Mohr and Jeune-Ivenmark?', *American Journal of Medical Genetics* **63**, 74–79.

[45] Mannaert, L., Verhelst, H., Gerrits, R., Bogaert, S. and Vingerhoets, G. [2019], 'White matter asymmetries in human situs inversus totalis', *Brain Structure and Function* (0123456789).

[46] Mathias, R., Lacro, R. and Jones, K. [1987], 'X-linked laterality sequence: situs inversus, complex cardiac defects, splenic defects', *American Journal of Medical Genetics* **28**, 111–116.

[47] McCaffrey, L. and Macara, I. [2009], 'Widely Conserved Signaling Pathways in the Establishment of Cell Polarity', *Cold Spring Harb Perspect Biology* **1**(2), a001370–a001370.

[48] McGrath, J. [2003], 'Cilia are at the heart of vertebrate left–right asymmetry', *Current Opinion in Genetics & Development* **13**(3), 385–392.

[49] McNab, J. A., Jbabdi, S., Deoni, S. C. L., Douaud, G., Behrens, T. E. J. and Miller, K. L. [2009], 'High resolution diffusion-weighted imaging in fixed human brain using diffusion-weighted steady state free precession', *NeuroImage* **46**(3), 775–785.

[50] Miller, K. L., McNab, J. A., Jbabdi, S. and Douaud, G. [2012], 'Diffusion tractography of post-mortem human brains: Optimization and comparison of spin echo and steady-state free precession techniques', *NeuroImage* **59**(3), 2284–2297.

[51] Miller, K. L., Stagg, C. J., Douaud, G., Jbabdi, S., Smith, S. M., Behrens, T. E., Jenkinson, M., Chance, S. A., Esiri, M. M., Voets, N. L., Jenkinson, N., Aziz, T. Z., Turner, M. R., Johansen-Berg, H. and McNab, J. A. [2011], 'Diffusion imaging of whole, post-mortem human brains on a clinical MRI scanner', *NeuroImage* **57**(1), 167–181.

[52] Mishalany, H., Mahnovski, V. and Woolley, M. [1982], 'Congenital asplenia and anomalies of the gastrointestinal tract', *Surgery* **91**, 38–41.

[53] Moller, J., Nakib, A., Anderson, R. A. Y. C. and Edwards, J. [1967], 'Congenital Cardiac Disease Associated with Polysplenia', *Circulation* **36**(5), 789–799.

[54] Morelli, S. H., Young, L., Reid, B., Ruttenberg, H. and Bamshad, M. J. [2001], 'Clinical analysis of families with heart, midline, and laterality defects', *American Journal of Medical Genetics* **101**(4), 388–392.

[55] Morishima, M., Yasui, H., Ando, M., Nakazawa, M. and Takao, A. [1996], 'Influence of genetic and maternal diabetes in the pathogenesis of visceroatrial heterotaxy in mice', *Teratology* **54**, 183–190.

[56] Mortaji, H. E., Elatiqi, K., Hammaoui, H. E. and Alj, S. [2019], 'Polysplenia syndrome with situs ambiguous , common mesentery , and IVC interruption discovered incidentally in an adult', *Radiology Case Reports* **14**(9), 1072–1075.

[57] Ofusori, D. A., Okwuonu, C. U., Ude, R. A. and Adesanya, O. A. [2009], 'Dextrocardia and situs inversus totalis in a Nigerian Cadaver: A Case Report of Rare Anomaly', *International Journal of Morphology* **27**(3), 837–840.

[58] Peoples, W. M., Moller, J. H. and Edwards, J. E. [1983], 'Polysplenia: A review of 146 cases', *Pediatric Cardiology* **4**(2), 129–137.

[59] Pfefferbaum, A., Sullivan, E. V., Adalsteinsson, E., Garrick, T. and Harper, C. [2004], 'Postmortem MR imaging of formalin-fixed human brain', *NeuroImage* **21**(4), 1585–1595.

[60] Radhika, D., Rekha, N. S. and Mohan, K. V. M. [2011], 'Dextrocardia with situs inverus - a case report', *International Journal of Anatomical Variations* **4**, 86–89.

[61] Reddy, A., Paramasivam, S., Alexander, N., Abhilash, Ravisankar, V. and Thillai, M. [2014], 'Management of a patient with situs inversus totalis with acute cholecystitis and common bile duct stones: A case report', *International Journal of Surgery Case Reports* **5**(11), 821–823.

[62] Rose, V., Izukawa, T. and Moes, C. [1975], 'Syndromes of asplenia and polysplenia. A review of cardiac and noncardiac malformations in 60 cases with special reference to diagnosis and prognosis', *British Heart Journal* **37**, 840–852.

[63] Rott, H. [1979], 'Kartagener's syndrome and the syndrome of immotile cilia', *Human Genetics* **46**, 249–261.

[64] Schad, N. M. and Stark, P. M. [1992], 'The radiologic features of cardiac rotation', *Journal of thoracic imaging* **7**(3), 81–87.

[65] Schoen, M., Asoglu, H., Bauer, H. F., Müller, H. P., Abaei, A., Sauer, A. K., Zhang, R., Song, T. J., Bockmann, J., Kassubek, J., Rasche, V., Grabrucker, A. M. and Boeckers, T. M. [2019], 'Shank3 transgenic and prenatal zinc-deficient autism mouse models show convergent and individual alterations of brain structures in MRI', *Frontiers in Neural Circuits* **13**(February), 1–11.

[66] Schoen, M., Leupold, M., Boeckers, T. M. and Boeckers, A. [2022], 'Case Report: Situs Inversus – Macroscopic work-up and Analysis of Cerebral lateralization using Manual and Imaging Techniques', *International Jornal of Anatomical Variations* **15**(9), 213–215.

[67] Schuler, A. L., Kasprian, G., Schwartz, E., Seidl, R., Diogo, M. C., Mitter, C., Langs, G., Prayer, D. and Bartha-Doering, L. [2017], 'Mens inversus in corpore inverso? Language lateralization in a boy with situs inversus totalis', *Brain and Language* **174**, 9–15.

[68] Shah, P., Bassett, D. S., Wisse, L. E. M., Detre, J. A., Stein, J. M., Yushkevich, P. A., Shinohara, R. T., Pluta, J. B., Valenciano, E., Daffner, M., Wolk, D. A., Elliott, M. A., Litt, B., Davis, K. A. and Das, S. R. [2018], 'Mapping the structural and functional network architecture of the medial temporal lobe using 7T MRI', (October 2017), 851–865.

[69] Sharma, S., KK, C. and D, S. [2012], 'Situs Inversus Totalis (Dextroversion) - An Anatomical Study', *Anatomy & Physiology* **2**(5), 1000112.

[70] Shenefelt, R. E. [1972], 'Morphogenesis of malformations in hamsters caused by retinoic acid: Relation to dose and stage at treatment', *Teratology* **5**(1), 103–118. **URL:** *https://onlinelibrary.wiley.com/doi/abs/10.1002/tera.1420050115*

[71] Slavotinek, A., Hellen, E., Gould, S., Coghill, S. B., Huson, S. M. and Hurst, J. A. [1996], 'Three infants of diabetic mothers with malformations of left-right asymmetry - further evidence for the aetiological role of diabetes in this malformation spectrum', *Clinical Dysmorphology* **5**(3), 241–7.

[72] Smith, E. [1907], 'On the asymmetry of the caudal poles of the celebral hemispheres and its influence on the occipital bone', *Anat Anz* **30**, 574–579.

[73] Spranger, J., Grimm, B., Weller, M., Weissenbacher, G., Hermann, J., Gilbert, E. and Krepler, R. [1974], 'Short rib-polydactyly (SRP) syndromes, types Majewski and Saldino-Noonan', *Z Kinderheilk* **116**, 73–94.

[74] Stevenson, R. E. and Hall, J. G. [2005], *Human Malformations and Related Anomalies*, Oxford University Press, Oxford.

[75] Sung, K., Choi, M. D., Hun, Y., Choi, M. D., D, J.-e. C. M., Sun, W., Kim, M. D., One, I. and Kim, M. D. [2016], 'Intestinal malrotation in patients with situs anomaly : Implication of the relative positions of the superior mesenteric artery and vein', *European Journal of Radiology* **85**(10), 1695–1700.

[76] Suzuki, M., Hagino, H., Nohara, S., Zhou, S. Y., Kawasaki, Y., Takahashi, T., Matsui, M., Seto, H., Ono, T. and Kurachi, M. [2005], 'Male-specific volume expansion of the human hippocampus during adolescence', *Cerebral Cortex* **15**(2), 187–193.

[77] Tabin, C. J. and Vogan, K. J. [2003], 'A two-cilia model for vertebrate left-right axis specification', *Genes & Development* **17**(1), 1–6.

[78] Tanaka, Y., Okada, Y. and Hirokawa, N. [2005], 'FGF-induced vesicular release of Sonic hedgehog and retinoic acid in leftward nodal flow is critical for left–right determination', *Nature* **435**(7039), 172–177.

[79] Tkebuchava, T., Niederhauser, U., Weder, W., Bauersfeld, U., Felix, H., Lachat, M. and Turina, M. [1996], 'Kartagener's syndrome: clinical presentation and cardiosurgical aspects', *Annals of Thoracic Surgery* **62**, 1474–1479.

[80] Tonkin, I. [1984], The definition of cardiac malpositions with echocardiography and computed tomography, *in* 'Pediatric cardiac imaging', WB Saunders, Philadelphia, pp. 157–187.

[81] Toriello, H. V., Horton, W. A., Oostendorp, A., Waterman, D. F., Higgins, J. V., Opitz, J. M. and Reynolds, J. F. [1986], 'An apparently new syndrome of microcephalic primordial dwarfism and cataracts', *American Journal of Medical Genetics* **25**(1), 1–8.

[82] Trepel, P. D. m. M. [2012], *Neuroanatomie - Struktur und Funktion*, 5 edn, Elsevier Urban & Fischer.

[83] Tubbs, S. R., Wellons, J. C., Salter, G., Blount, J. P. and Oakes, J. W. [2003], 'Intracranial anatomic asymmetry in situs inversus totalis', *Anatomy and Embryology* **206**(3), 199–202.

[84] Tucker, D. and Williamson, P. [1984], 'Asymmetric neural control systems in human self-regulation', *Psychol Rev* **91**(2), 185–215.

[85] Uchenna, D., Jesuorobo, D. and Anyalechi, J. [2012], 'Dextrocardia With Situs Inversus Totalis in an Adult Nigerian: a Case Report', *American Journal of Medicine and Medical Sciences* **2**(3), 59–61.

[86] Van Meirop, L., Gessner, I. and Schiebler GL [1972], 'Asplenia and polysplenia syndromes', *Birth Defects* **8**, 36–44.

[87] Vandenberg, L. N. and Levin, M. [2012], 'Polarity proteins are required for left-right axis orientation and twin-twin instruction', *Genesis* **50**(3), 219–234.

[88] Vingerhoets, G., Gerrits, R. and Bogaert, S. [2018*a*], 'A typical brain functional segregation is more frequent in situs inversus totalis', *Cotex 106* pp. 12–25.

[89] Vingerhoets, G., Gerrits, R. and Bogaert, S. [2018*b*], 'ScienceDirect Atypical brain functional segregation is more frequent in situs inversus totalis', *CORTEX* **106**, 12–25.

[90] Wehrmaker, A. [1969], 'Right-left asymmetry and situs inversus in Triturus alpestris', *Roux' Archiv der Entwicklungsmechanik der Organismen* **163**, 1–32.

[91] Wilhelm, A. [2011], 'Situs Inversus Imaging', *Medscape References* .

[92] Wilke, M., Krägeloh-Mann, I. and Holland, S. K. [2007], 'Global and local development of gray and white matter volume in normal children and adolescents', *Experimental Brain Research* **178**(3), 296–307.

[93] Wilkins, B., Lee, N., Gajawelli, N., Law, M. and Leporé, N. [2015], 'Fiber estimation and tractography in diffusion MRI: Development of simulated brain images and comparison of multi-fiber analysis methods at clinical b-values', *NeuroImage* **109**, 341–356.

[94] Witelson, S. F., Beresh, H. and Kigar, D. L. [2006], 'Intelligence and brain size in 100 postmortem brains: Sex, lateralization and age factors', *Brain* **129**(2), 386–398.

[95] Wu, Y.-J., Bao, Y. and Wang, Y.-L. [2019], 'Thoracoscopic segmentectomy assisted by three-dimensional computed tomography bronchography and angiography for lung cancer in a patient living with situs inversus totalis: A case report', *World journal of clinical cases* **7**(22), 3844–3850.

[96] Yoneyama, H., Kondo, C., Yamasaki, A., Nakanishi, T. and Sakai, S. [2015], 'Comparison of situs ambiguous patterns between heterotaxy syndromes with polysplenia and asplenia', *European Journal of Radiology* **84**(11), 2301–2306.

[97] Yost, H. [1998], 'Left-right development in Xenopus and zebrash', *Semin Cell Dev Biol* **9**, 61–66.

A. Appendix

A.1. Detaillierte Messergebnisse

Tabelle A.1.: **Manuelle Messung ossäre Strukturen Kontrollen (in mm)**
Die Tabelle bildet die detaillierten manuellen Messwerte der Schädelgrubenpaare Fossa cranii anterior (FCA), Fossa cranii media (FCM) und Fossa cranii posterior (FCP) der Kontrollspender in Millimeter ab. Bei drei der zehn Spender war eine Messung aufgrund fehlerhafter Präparation oder zum Messzeitpunkt ablaufender Konservierungsprozesse nicht möglich. Diese ist in den jeweiligen Zeilen kenntlich gemacht. *Tabellenabkürzungen: FCA: Fossa cranii anterior, FCM: Fossa cranii media, FCP: Fossa cranii posterior, SI: Situs inversus*

	FCA	FCA	FCM	FCM	FCP	FCP
Körperspender	links	rechts	links	rechts	links	rechts
3444	44,1	39,3	46,3	48,4	64,6	58,1
3497	41,3	39,6	43,9	48,7	55,7	62,9
3503	41,1	46,6	48,0	47,2	66,7	65,2
3486	in Nach-fixierung	in Nach-fixierung	in Nach-fixierung	in Nach-fixierung	in Nach-fixierung	in Nach-fixierung
3494	Messung unmögl.	Messung unmögl.	Messung unmögl.	Messung unmögl.	Messung unmögl.	Messung unmögl.
3449	37,8	31,4	49,0	49,2	58,6	64,1
3485	44,1	47,1	44,4	51,3	66,0	65,2
3493	40,3	39,3	48,5	50,9	70,5	76,1
3514	nicht fixiert	nicht fixiert	nicht fixiert	nicht fixiert	nicht fixiert	nicht fixiert
3468	48,0	45	49,1	47,5	58,9	54,3

A.2. Körperspende - Erklärungsmuster und Erläuterung

ulm university universität
uulm

Institut für Anatomie und Zellbiologie
Direktor: Prof. Dr. T. Böckers

Prosektur / Körperspendewesen
Leiter: Dr. U. Fassnacht

Albert-Einstein-Allee 11
89081 Ulm
Tel: 0731 / 500 – 22331/ -23221
Fax: 0731 / 500 – 24096/ -23217
http://www.uni-ulm.de/med/med-auz/prosektur-koerperspendewesen.html

Körperspende-Erklärung

_____
(Familienname, Vorname, ggfs Geburtsname)

geboren am _____**in**_____

wohnhaft in

_____
(PLZ, Ort, Straße, Hausnummer)

gegenüber dem

Institut für Anatomie und Zellbiologie der Universität Ulm
vertreten durch den
Direktor des Instituts für Anatomie und Zellbiologie

1. Hiermit verfüge ich, dass nach meinem Ableben mein Körper dem Institut für Anatomie und Zellbiologie der Universität Ulm zum Zwecke der medizinischen Aus- und Weiterbildung und für wissenschaftliche Untersuchungen zur Verfügung gestellt wird. Gemäß dieser Verfügung ist sofort nach meinem Tode die Universität Ulm, Institut für Anatomie und Zellbiologie, zu benachrichtigen. Den Inhalt des Merkblatts **„Informationen und Bedingungen zur Körperspende“** habe ich zur Kenntnis genommen und bin mit den dortigen Regelungen/Bedingungen einverstanden.

2. Ich habe zur Kenntnis genommen, dass im Anschluss an die unter 1. genannte Verwendung meines Körpers eine Feuerbestattung erforderlich ist und bin damit einverstanden. Die Urne soll wie folgt beigesetzt werden (bitte ankreuzen):

   □ anonym
   (ohne Grabstein)

   □ auf dem Gräberfeld der Universität Ulm
   (Rasengrab mit Grabstein unter Eigenbeteiligung der Hinterbliebenen)

   □ einem Wahlgrab auf dem Friedhof in_____
   (Die Universität Ulm übernimmt in diesem Fall nur die Kosten bis einschließlich des Versandes der Urne)

3. Bei Annahme dieser Verfügung ist das Institut für Anatomie und Zellbiologie Besorger der Bestattung.

- bitte wenden -

4. Diese Erklärung bzw. Verfügung kann von mir jederzeit ohne Angabe von Gründen widerrufen werden.

5. Sondervereinbarungen (s. Merkblatt S. 2) (bitte ankreuzen)

□ ja □ nein Ich stelle meinen Körper nach meinem Ableben dem Institut für Anatomie und Zellbiologie der Universität Ulm dauerhaft zur Verfügung.

□ ja □ nein Ich bin mit der Nennung meines Namens im Rahmen der Gedenkfeier einverstanden.

□ ja □ nein Ich bin mit der Verwendung meiner Krankengeschichte für Lehr- und Forschungszwecke einverstanden und entbinde dafür meine behandelnden Ärzte von der Schweigepflicht gegenüber den zuständigen Mitarbeitern des Instituts für Anatomie und Zellbiologie sowie gegenüber den Studierenden, jeweils im für den Lehr- bzw. Forschungszweck erforderlichen Umfang.
Mein behandelnder Arzt:

_____

□ ja □ nein Ich möchte eine Geld- oder Sachspende leisten und bitte um Zusendung der erforderlichen Unterlagen.

6. Anlagen

□ Kopie der Geburts- oder Heiratsurkunde liegt bei.

Der Termin der Trauerfeier ist rechtzeitig an folgenden Personen mitzuteilen:
(weitere Adressen bitte auf der Rückseite)

(Name, Verwandtschaftsgrad)	(Anschrift, Telefon-Nr.)
(Name, Verwandtschaftsgrad)	(Anschrift, Telefon-Nr.)
(Name, Verwandtschaftsgrad)	(Anschrift, Telefon-Nr.)

Jegliche Änderung meiner Angaben teile ich dem Institut für Anatomie und Zellbiologie umgehend mit. Mir ist bewusst, dass ohne aktuelle Angaben diese Erklärung hinfällig werden kann.

Ort und Datum	eigenhändige Unterschrift

ulm university universität ulm

Institut für Anatomie und Zellbiologie
Direktor: Prof. Dr. T. Böckers

Prosektur / Körperspendewesen
Leiter: Dr. U. Fassnacht

Albert-Einstein-Allee 11
89081 Ulm
Tel: 0731 / 500 – 22331/ -23221
Fax: 0731 / 500 – 24096/ -23217
http://www.uni-ulm.de/med/med-auz/prosektur-koerperspendewesen.html

Merkblatt

Informationen und Bedingungen zur Körperspende

des

Instituts für Anatomie und Zellbiologie
der Universität Ulm

Allgemeines

Für die medizinische Ausbildung, insbesondere für die der künftigen Ärztinnen und Ärzte ist das Studium der menschlichen Anatomie an Humanpräparaten von besonders großer Bedeutung, denn vor allem durch die eigene Anschauung kann ihnen der normale Bau und die vielfältigen Funktionen des menschlichen Körpers nähergebracht werden. Die Kenntnis vom Bau und den Funktionen des Körpers ist eine unabdingbare Voraussetzung für das Erkennen und die Behandlung von krankhaften Veränderungen.

Daher hängt ein wichtiger Teil der ärztlichen Ausbildung davon ab, dass sich Mitmenschen dazu entschließen, ihren Körper für einige Zeit nach dem Ableben dieser Lehre zur Verfügung zu stellen. Nur Dank dieser Bereitschaft kann der großen Zahl von Studierenden eine gute Ausbildung im Fach Anatomie angeboten werden. Darüber hinaus führt das Institut für Anatomie und Zellbiologie gemeinsam mit anderen Instituten und klinischen Abteilungen der Universität Ulm diverse Forschungsvorhaben sowie medizinische Fort- und Weiterbildungsmaßnahmen für ärztliches und medizinisches Fachpersonal durch, bei denen z.B. neue und verbesserte Operationstechniken etabliert und an einem gespendeten Körper demonstriert bzw. geübt werden. Diese Art der ärztlichen Weiterbildung hängt ebenso von der Bereitschaft zur Körperspende ab wie die o.g. wissenschaftlichen Forschungsprojekte.

Daher gilt unser besonderer Dank denjenigen Menschen, die sich zu einer Körperspende bereit erklären und damit zum Fortschritt der Medizin beitragen, sowie deren Angehörigen.

Aufnahme in das Körperspenderegister

Sie haben sich dankenswerterweise entschieden, Ihren Körper nach dem Tod dem Institut für Anatomie zur Verfügung zu stellen. Grundsätzlich können alle volljährigen Menschen ihre Absicht zur Körperspende erklären. Die Annahme von Körperspendern ist grundsätzlich auf Bürgerinnen und Bürger mit Wohnsitz in den Städten Ulm, Neu-Ulm und den Gemeinden im Umkreis (etwa 10 km) beschränkt. Genauere Angaben können Sie im Institut erfragen.

Um Sie ordnungsgemäß als Körperspender registrieren zu können, bitten wir Sie wie folgt zu verfahren:

- Die beiliegende Körperspende-Erklärung füllen Sie bitte vollständig aus und reichen Sie **eigenhändig** unterschrieben in zweifacher Ausfertigung zusammen mit einer Kopie Ihrer Geburts- oder Heiratsurkunde an das Institut für Anatomie und Zellbiologie - Universität Ulm, Albert-Einstein-Allee 11, 89069 Ulm zurück.

- Das Institut für Anatomie sendet Ihnen nach Aufnahme in das Körperspenderegister eine Körperspende-Erklärung für Ihre Unterlagen und den Körperspendeausweis zu.

- Den Körperspendeausweis führen Sie bitte zusammen mit dem Personalausweis immer mit sich.

- Bitte informieren Sie Ihre Angehörigen, Ihren Hausarzt und ggfs. Ihre Pflegeeinrichtung über Ihre Entscheidung zur Körperspende, damit auch Ihr Umfeld sich darauf einstellen kann.

- Bitte informieren Sie uns umgehend, sobald sich grundlegende Daten bei Ihnen verändern, insbesondere bei Adressänderungen. Andernfalls könnte Ihre Körperspende hinfällig werden.

Grundsätzlich tritt diese Erklärung frühestens 3 Monate nach Unterzeichnung in Kraft. Sie erfolgt im Sinne eines Vermächtnisses und kann jederzeit ohne Angaben von Gründen widerrufen werden. Sollten Sie Ihre Entscheidung ändern, genügt eine kurze schriftliche Mitteilung an das Institut für Anatomie. Eine Begründung für den Widerruf ist nicht erforderlich.

Sondervereinbarungen

Wenn Sie der ärztlichen Ausbildung zusätzlich dienen wollen und Ihnen aus persönlichen Gründen der Zeitpunkt der Beisetzung nicht wesentlich ist, können Sie Ihren Körper dem Institut für eine längere Zeit zur Verfügung stellen. Der Körper kann dann vor seiner Einäscherung langfristig im Institut verbleiben (d.h. länger als 3 Jahre, s.u. Seite 3 unter „Verwendung des Leichnams“). Dauerspender werden erst dann beerdigt, wenn der Körper nicht mehr für Ausbildungszwecke eingesetzt wird. Je nach Verwendung kann das bedeuten, dass eine Bestattung erst nach einigen Jahren oder zu einem unbestimmten Zeitpunkt erfolgt.

Im Rahmen der jährlichen Gedenkfeier im Ulmer Münster findet in der Regel die feierliche Verlesung der Namen der Körperspenderinnen und Körperspender statt, es sei denn, Sie wünschen dies ausdrücklich nicht.

Um am Leichnam Auffälligkeiten und Veränderungen durch Erkrankungen den Studierenden besser erläutern zu können, ist das Wissen um die Krankengeschichte der Körperspenderin oder des Körperspenders eine sehr wertvolle Information. Sie können uns die grundlegenden Informationen (z.B. Vorerkrankungen, Operationen, Röntgen-Bilder) zugänglich machen, indem Sie erklären, die behandelnden Ärzte von der Schweigepflicht zu entbinden.

Wir möchten Sie bitten, die Beisetzungen und weiteren Aufgaben des Instituts für Anatomie und Zellbiologie mit einer **freiwilligen** finanziellen Beteiligung zu unterstützen. Diese Spende ist jedoch keine Voraussetzung für die Körperspende. Näheres dazu können Sie im Institut für Anatomie und Zellbiologie erfragen.

Informationen zum Verfahren im Sterbefall

Zunächst muss ein Arzt den Tod durch Ausstellung einer Todesbescheinigung bestätigen.

Danach ist das Institut für Anatomie telefonisch umgehend über den Sterbefall zu unterrichten. Die entsprechenden Telefonnummern finden Sie auf dem Körperspendeausweis oder im Anhang zum Merkblatt. Bei Vermächtnisannahme veranlassen wir die schnellstmögliche Überführung des Leichnams ins Institut für Anatomie. Auf die übliche Einkleidung und Aufbahrung des Toten sollte verzichtet werden. Der Leichnam wird in unserem Institut versorgt. Den Transport des Leichnams übernimmt ein vom Institut für Anatomie beauftragter Bestatter.

Für den Transport **muss** die rote Todesbescheinigung beim Leichnam verbleiben.

Annahme der Körperspende durch das Institut für Anatomie und Zellbiologie

Für die studentische Lehre und für die medizinische Aus- und Weiterbildung sind regelhafte Verhältnisse beim Körperbau entscheidend. Nicht jeder Leichnam ist für Studienzwecke und somit für die Körperspende geeignet. Unter folgende Bedingungen kann eine Körperspende **nicht** angenommen werden:

- nach einer Sektion oder Obduktion oder Organentnahme im Rahmen der Organspende. In letzterem Fall ist die Bereitschaft zur Organspende gegenüber der Körperspende höherwertig und das Institut für Anatomie verzichtet daher auf die Körperspende.
- bei unnatürlicher Todesursache wie z.B. Versterben nach Unfall usw..
- nach einer Operation in den letzten 2 Wochen.
- nach größeren Amputationen.
- bei schweren körperlichen Veränderungen im Laufe der Krankengeschichte mit Zerstörung von Organen.
- bei Vorliegen einer infektiösen Erkrankung (z.B. HIV, Hepatitis B/C, MRSA, Tuberkulose). Dies geschieht zum gesundheitlichen Schutz der Mitarbeiter, Kollegen und Studierenden.
- bei einer zu großen Zeitspanne zwischen Todeszeitpunkt und der möglichen Überführung des Leichnams zum Institut für Anatomie.
- wenn die Konservierung tatsächlich nicht möglich ist.
- bei massivem Über-/Untergewicht.
- bei Eintritt des Todes deutlich außerhalb des Zuständigkeitsgebiets des Instituts für Anatomie und Zellbiologie.
- wenn der Leichnam aus anderen Gründen dem beabsichtigten Zweck (Ausbildung, Lehre, Forschung) nicht zugeführt werden kann.

In bestimmten Fällen kann erst im Institut für Anatomie nach Befundung des Leichnams über eine Annahme der Körperspende entschieden werden.

Verwendung des Leichnams

Damit der Körper für die Forschung und Lehre verwendet werden kann, ist eine zeitnahe Konservierung über das Gefäßsystem erforderlich, um ihn vor der natürlichen Verwesung zu schützen. Erst danach kann der Leichnam wie vorgesehen in der Lehre im Medizinstudium, in Fort- und Weiterbildungen für ärztliches und medizinisches Fachpersonal und in der wissenschaftlichen Forschung verwendet werden. Die Verweildauer des Körpers im Institut für

Anatomie, der nicht dauerhaft zur Verfügung gestellt wird (s. Ziffer 5 der Körperspende-Erklärung), kann bis zu 3 Jahre betragen.

Im Fall einer Dauerspende (s. Ziffer 5 der Körperspende-Erklärung) kann es sein, dass besonders anschauliche Präparate aufwändig dargestellt und mit einer besonderen Technik dauerhaft haltbar gemacht werden, um als Anschauungs- und Prüfungspräparate Teil der anatomischen Lehrsammlung der Universität Ulm zu werden.

Wir möchten Ihnen als Körperspenderin oder Körperspender versichern, dass sowohl wir selbst als auch die Studierenden und Kollegen mit den Informationen zu den Körperspendern der ärztlichen Schweigepflicht unterliegen. Außerdem achten wir strikt auf einen angemessenen und pietätvollen Umgang mit dem uns zur Verfügung gestellten Körper und werden Ihre Anonymität wahren. Persönliche Daten und Informationen werden nur im für den Lehr- bzw. Forschungszweck unbedingt notwendigen Umfang verwendet und weitergegeben.

Trauerfeier und Bestattung

Jährlich Mitte Februar findet im Ulmer Münster eine Gedenkfeier statt, zu der die von Ihnen benannten Angehörigen schriftlich eingeladen werden. Dieser Rahmen wird von den Studentenpfarrern beider Konfessionen und den Studierenden des entsprechenden Semesters gestaltet und es wird der Körperspenderinnen und der Körperspender namentlich gedacht. Bei Bedarf stehen Ihnen und Ihren Angehörigen die Studentenpfarrer gerne für ein Gespräch zur Verfügung.

Danach erfolgt die Feuerbestattung der Körperspender. Die Urnen werden in der Regel anonym ohne Grabstein beigesetzt und die Universität behält sich die Festlegung der Grabstätte vor. Wahlweise kann auch in einem Namensgrab auf dem Gräberfeld der Universität Ulm auf dem städtischen Hauptfriedhof in Ulm unter finanzieller Beteiligung an den Grabsteinkosten bestattet werden. Diese Kosten sind vor der Beisetzung **rechtzeitig** von den Angehörigen zu begleichen (450,- €), ansonsten erfolgt eine anonyme Beisetzung. Bei dem Namensgrab handelt sich hierbei um ein einheitliches Rasengrab; die Ruhezeit bis zur Auflösung der Grabstätte beträgt 18 Jahre. Natürlich kann auf Wunsch die Urne auch in einem Familiengrab beigesetzt werden.

Eine finanzielle Vergütung der Körperspende ist nicht möglich. Allerdings übernimmt die Universität die Kosten der Abholung an das Institut für Anatomie und Zellbiologie, der Einäscherung, der Beisetzung und der Pflege der Ruhestätte auf einem Gräberfeld der Universität Ulm. Dies beinhaltet nicht die Übernahme weiterer Kosten wie Ausstellung der Todesbescheinigung, Aufbahrung oder sonstige Aufwendungen, Bescheinigungen oder Beurkundungen. Wird die Beisetzung in einem Familiengrab gewünscht, übernimmt die Universität Ulm die Kosten bis einschließlich des Versandes der Urne.

Die Beisetzung der Urne erfolgt zu einem späteren Zeitpunkt in der Regel **ohne** Beisein der Angehörigen; entsprechend erfolgt keine Benachrichtigung. Bitte beachten Sie, dass zwischen Sterbedatum und Zeitpunkt der Beisetzung in einigen Fällen **bis zu 36 Monate** vergehen können.

Ulm, Mai 2018

Dr. U. Fassnacht
Prof. Dr. T. M. Böckers

Informationen für Angehörige

Im Falle des Todes Ihres Angehörigen bitten wir Sie, folgende Schritte zu unternehmen:

1. Rufen Sie einen Arzt, außerhalb der regulären Dienstzeiten einen Notarzt, der die Leichenschau durchführt und eine Todesbescheinigung ausstellt.
   Der vertrauliche Teil der Todesbescheinigung (rote Bescheinigung) ist für den weiteren Transport **unbedingt** erforderlich.

2. Informieren Sie **umgehend** die

   Universität Ulm, Institut für Anatomie und Zellbiologie
   unter der Rufnummer 0731/500- 22331

   alternativ

   Universität Ulm, Telefonzentrale
   unter der Rufnummer 0731/500- 0

3. Falls Sie außerhalb der üblichen Dienstzeiten (Mo-Do 7.00 Uhr bis 15.00 Uhr, Fr 7.00 Uhr bis 12.00 Uhr) im Institut für Anatomie niemanden erreichen, rufen Sie bitte das zuständige Bestattungsunternehmen an:

   Bestattungsinstitut Streidt in Ulm
   unter der Rufnummer 0731-968-500

Die Abholung des Leichnams wird dann veranlasst.

Ulm, Mai 2018

Dr. U. Fassnacht
Prof. Dr. T. M. Böckers

Tabelle A.2.: **CT-Messung ossäre Strukturen Kontrollen (in mm)**

Die Tabelle bildet die detaillierten CT-Messwerte der Schädelgrubenpaare Fossa cranii anterior (FCA), Fossa cranii media (FCM) und Fossa cranii posterior (FCP) der Kontrollspender in Millimeter ab. Bei drei der zehn Spender war eine Messung aufgrund zum Messzeitpunkt ablaufender Konservierungsprozesse nicht möglich. Diese ist in den jeweiligen Zeilen kenntlich gemacht. *Tabellenabkürzungen: FCA: Fossa cranii anterior, FCM: Fossa cranii media, FCP: Fossa cranii posterior, SI: Situs inversus*

	FCA	FCA	FCM	FCM	FCP	FCP
Körperspender	**links**	**rechts**	**links**	**rechts**	**links**	**rechts**
3444	42,2	42,9	43,7	49,1	52,1	55,9
3497	46,1	48,7	45,5	40,4	52,8	63,9
3503	26,5	26,7	45,0	43,9	51,7	52,7
3486	21,7	18,9	42,0	38,7	60,1	59,1
3494	13,8	16,4	46,0	48,4	54,1	55,3
3449	15,6	15,0	45,5	45,7	52,7	56,6
3485	12,0	14,0	40,1	44,8	49,0	52,1
3493	nicht fixiert	nicht fixiert	nicht fixiert	nicht fixiert	nicht fixiert	nicht fixiert
3514	nicht fixiert	nicht fixiert	nicht fixiert	nicht fixiert	nicht fixiert	nicht fixiert
3468	13,6	12,4	42,7	46,0	51,8	59,7

Danksagung

Frau PD Dr. med. Anja Böckers möchte ich an erster Stelle für das Überlassen des Themas danken, was mir die Anfertigung dieser Promotionsarbeit überhaupt erst ermöglichte. Zusammen mit meinem Betreuer Dr. med. Michael Schön möchte ich mich für die enge und sehr kollegiale Betreuung, sowie die stetige Ermutigung, Unterstützung und ihr Vertrauen während der gesamten Studie danken.

Den dreizehn anonymen Spenderinnen und Spendern gebührt außerordentlicher Dank dafür, der Universität Ulm ein derart wertvolles Geschenk gemacht zu haben und mit ihrem Körper nach dem Tod einen Beitrag zum Wachstum der Wissenschaft beigetragen zu haben.

Vielen Dank an Dr. med. Ulrich Fassnacht und Ernst Voigt, sowie an die vielen Kollegen unterschiedlicher Fachdisziplinen, wie der Radiologie, Neurologie und Physik, die mit ihrer jeweiligen Fachexpertise und vielen hilfreichen Hinweisen und Erläuterungen zur Vielschichtigkeit und Umfänglichkeit dieser Arbeit beigetragen haben.

Meiner Partnerin Jessica Teufel, welche durch ihre Ermutigungen und ihr Verständnis vor allem in der Phase der Verschriftlichung der Arbeit immer eine große Motivationsquelle für mich war, möchte ich danken. Deine Unterstützung war unabdingbar für mein Durchhalten während der Ferstigstellung dieser Dissertation.

Auch meinen langjährigen Freunden und Mitbewohnern Desdemona Kralewsky, Catrin Hubertus und Martin Ströbel möchte ich für ihre unermüdliche Bereitschaft danken, für Diskussionen zur Verfügung zu stehen, bei Rückschlägen jeder Art die richtigen aufbauenden Worte zu finden und das Gefühl zu vermitteln, immer da zu sein.

Ein besonderer Dank gilt zuletzt meinen Eltern Nicola Kleffmann, Karl-Heinz Leupold und meiner Schwester Sarah Maria Leupold, die mein Interesse an der Naturwissenschaft erst geweckt, stets gefördert und mich zu jeder Zeit unterstützt haben.

Lebenslauf

Maximilian Leupold



Bildungsweg

06/2016 – 09/2021	**Promotion im Institut für Anatomie und Zellbiologie**
10/2012 – 11/2019	**Studium Humanmedizin, Universität Ulm**
05/2011	**Test für medizinische Studiengänge, Erlangen** Notenäquivalent: 1,0
2003 – 2011	**Adam-Kraft-Gymnasium mit Abschluss der Allgemeine Hochschulreife, Schwabach**

Praktische Tätigkeiten

04/2020 – heute	**Assistenzarzt der Gefäßchirurgie am St. Elisabethen-Klinikum, Ravensburg**
11/2018 – 11/2019	**Praktisches Jahr am St. Elisabethen-Klinikum, Ravensburg**
09/2017	**Famulatur in der chirurgischen Notfallambulanz, Stadtkrankenhaus Schwabach**
09/2016 – 02/2017 09/2014 – 02/2015	**Tutoriat im Präparierkurs, Universität Ulm**