Universitätsklinik Ulm

Zentrum für Chirurgie

Klinik für Unfall-, Hand-, Plastische und Wiederherstellungschirurgie

Professor Dr. med. F. Gebhard

Die arthroskopische Naht des medialen Retinakulums nach Yamamoto

– Ulmer Ergebnisse –

Dissertation zur Erlangung des Doktorgrades der Medizin

der Medizinischen Fakultät der Universität Ulm

Manuela Willberg

geboren in Ulm

2012

Amtierender Dekan:	Prof. Dr. Thomas Wirth
1. Berichterstatter:	Prof. Dr. Mark Bischoff
2. Berichterstatter:	Prof. Dr. Balkan Cakir
Tag der Promotion:	16.05.2013

Meinen geliebten Eltern

Inhaltsverzeichnis

Inhaltsverzeichnis IV

Abkürzungsverzeichnis VI

1 Einleitung 1

1.1 Einführung und Fragestellung 1

1.2 Grundlagen 3

1.2.1 Anatomie und Funktion des Kniegelenkes 3

1.2.2 Patellaluxation 7

2 Material und Methoden 21

2.1 Das Ulmer Operationsverfahren 21

2.2 Studiendurchführung 23

2.2.1 Nachuntersuchung 24

2.2.2 Fragebogen 28

2.2.3 Ein- und Ausschlusskriterien 28

2.2.4 Statistik 28

2.3 Literaturrecherche 29

3 Ergebnisse 30

3.1 Patientenkollektiv 30

3.2 Eigene Untersuchung 33

3.2.1 Ätiologie und Risikofaktoren 33

3.2.2 Befunde 35

3.2.3 Knie-Scores 37

3.2.4 Reluxation 38

3.2.5 Schmerzen, Schwellung, Instabilität 40

3.2.6 Alltagseinschränkungen und Sport 41
3.2.7 Zufriedenheit der Patienten 42
3.3 Zusammenfassung der Ergebnisse 44
4 Diskussion 47
4.1 Diskussion der Operationsmethode 47
4.2 Diskussion von Material und Methode 51
4.3 Diskussion der Ergebnisse 52
5 Zusammenfassung 57
6 Literaturverzeichnis 59
7 Anhang 65
7.1 Fragebogen zum Thema Patellaluxation 65
7.2 Tabellenanhang 70
8 Danksagung 79
9 Tabellarischer Lebenslauf 80

Abkürzungsverzeichnis

AWMF	Arbeitsgemeinschaft der Wissenschaftlichen Medizinischen Fachgesellschaften
bds.	beidseits
d	dispositionell
dr	dispositionell-rezidivierend
h	habituell
KG	Kniegelenk
LJ	Lebensjahre
MPFL	mediales patellofemorales Ligament
MRT	Magnetresonanztomographie
o.p.B.	ohne pathologischen Befund
OPS	Operationen- und Prozedurenschlüssel
OS	Oberschenkel
PubMed	medizinische Datenbank
SAP	Computersoftware der Klinik für Patientenmanagement und Abrechnung
t	traumatisch
tr	traumatisch-rezidivierend
UE	untere Extremität
VMO	Musculus vastus medialis obliquus

1 Einleitung

1.1 Einführung und Fragestellung

Die Patellaluxation stellt eine der häufigen Kniegelenksverletzungen des jungen, aktiven Menschen dar und ist ein komplexes Krankheitsbild mit verschiedenen therapeutischen Möglichkeiten, operativ und konservativ. Es gibt keinen einheitlichen Therapiealgorithmus, die Studienlage ist unübersichtlich.

Nachdem man von den konservativen Therapiemaßnahmen aufgrund einer erhöhten Reluxationsrate Abstand genommen hat, konzentriert man sich auf die Verbesserung der operativen Therapieverfahren.

Aktuell häufig publiziert und angewendet wird die Rekonstruktion des Ligamentum patellofemorale mediale (MPFL) zur Behandlung der rezidivierenden Patellaluxation. Jüngere biomechanische Studien haben gezeigt, dass dieses Band maßgeblich an patellofemoraler Stabilität beteiligt ist und im Rahmen einer Verletzung des medialen Retinakulums bei einer Patellaluxation in bis zu 94% zerrissen ist. [7] [74] Die Rekonstruktion des MPFL ist eine relative neue Operationsmethode mit bisher guten Ergebnissen. Die genaue operative Technik sowie der langfristige Erfolg sind noch nicht geklärt.

Die Relevanz einer erfolgreichen Behandlung der Patellaluxation für die betroffenen Patienten ist unumstritten, da das Krankheitsbild negative Auswirkungen auf die Lebensführung jedes einzelnen Patienten haben kann. In vielen Fällen führen wiederkehrende Patellaluxationen zu mittel- oder längerfristigen Einschränkungen, v.a. in Bezug auf die Ausübung sportlicher Aktivitäten. Viele Patienten erleben durch die häufige Konfrontation mit ihrem Krankheitsbild im Alltag einen hohen Leidensdruck. Der Brückenschlag zwischen möglichst geringem invasivem Vorgehen bei oft sehr jungen Patienten und ausreichender operativer Stabilisierung der für die Patellaluxation verantwortlichen Strukturen stellt eine große Herausforderung für die Therapeuten dar. In Deutschland existiert eine Leitlinie der Arbeitsgemeinschaft der Wissenschaftlichen Medizinischen Fachgesellschaften (AWMF) zum Thema Patellaluxation, die bereits 2002

veröffentlicht wurde und den behandelnden Ärzten, Orthopäden und Unfallchirurgen, Hilfestellung zur Entscheidungsfindung bieten soll. [103] Eine Überarbeitung dieser Leitlinie ist geplant. [104]

An der Unfallchirurgie der Universitätsklinik Ulm zählt die arthroskopische Naht des medialen Retinakulums nach Yamamoto zu den operativen Standardtherapien beim Krankheitsbild Patellaluxation. Das Verfahren wurde erstmals 1986 beschrieben und wird heute in modifizierter Weise angewendet. Diese Arbeit betrachtet retrospektiv, anhand von Nachuntersuchungen und Befragungen von Patienten, die objektiven und subjektiven Ergebnisse der Operationsmethode und versucht herauszufinden, wie sich die Naht des medialen Retinakulums auf die unterschiedlichen Formen der Patellaluxation auswirkt und ob dieses minimal-invasive Verfahren heutzutage noch in breiter Indikationsstellung angewendet werden kann.

1.2 Grundlagen

1.2.1 **Anatomie und Funktion des Kniegelenkes**

Für das Verständnis der patellofemoralen Dysfunktion beim Krankheitsbild Patellaluxation und den sich daraus ergebenden Therapieansätzen ist eine Kenntnis über die Anatomie und die biomechanische Funktion des Kniegelenkes notwendig.

1.2.1.1 Das Kniegelenk

Im Kniegelenk artikulieren *„die beiden längsten und stärksten Röhrenknochen des menschlichen Körpers,“* Femur und Tibia*, „ohne wirksame knöcherne Führung. Die Gelenkstabilität muss daher passiv durch den straffen Kapsel-Band-Apparat mit den Menisci und aktiv durch die gelenküberbrückenden Muskeln und Sehnen gewährleistet werden.“* (Kurock, W.; Sennerich, T. (1987) S. 178)

Das Kniegelenk hat einen Bewegungsumfang in Extension/ Flexion von 5 -10°/0°/120-150° und führt eine Roll-Gleitbewegung durch, ist also kein reines Scharniergelenk, sondern ein Dreh-Scharnier-Gelenk.

1.2.1.2 Die Patella

Die Patella ist das größte und beweglichste Sesambein des menschlichen Körpers. Sie ist in die Quadrizepssehne eingelagert und artikuliert mit dem distalen Femur im sogenannten Femoropatellargelenk. Sie schützt das Kniegelenk, insbesondere vor Druck- und Scherkräften, und vervielfacht die Kraftentwicklung des Musculus quadriceps femoris durch die Verlängerung seines Hebelarmes. Sie ist also Teil des Streckapparates des menschlichen Kniegelenkes. [20] [92]

Aufgrund des natürlichen Valguswinkels von 6° zwischen Femur und Tibia und einem ähnlich großen Winkel zwischen Trochlea und Tuberositas tibiae resultiert eine lateralisierende Kraft auf die Patella, insbesondere bei Anspannung der Quadrizepsmuskulatur. [48] Um diesem Vektor entgegenzuwirken, besitzt die Patella ihre

typische „schiffskielartige“ Form, die durch die Wechselwirkung zwischen femoralem Gleitlager und Patella sehr individuell gestaltet ist. [44]

Die Facies articularis patellae, die aus einer größeren lateralen und einer kleineren medialen Facette besteht und durch den vertikalen Knorpelfirst getrennt wird, trägt den mit einer Stärke von 5 – 6 mm dicksten hyalinen Knorpelüberzug im gesamten menschlichen Bewegungsapparat. [78] Diese anatomische Gegebenheit ist Ausdruck für die enormen Anpresskräfte, die im patellofemoralen Gelenk herrschen. In Streckung ist der Kniescheibenanpressdruck nahezu null, die Patella hebt sich sozusagen vom Gleitlager ab, die seitlichen Weichteilstrukturen bestimmen die mediolaterale Translation. [35] Mit zunehmender Beugung steigt der Kniescheibenanpressdruck. Die Kniescheibe wird ab einer Beugung von 30° zunehmend fest in den Sulcus trochlearis gepresst; die aktiven Stabilisatoren, also die umgebenden Muskeln, sind angespannt. [69] Bei weiterer Beugung des Kniegelenkes verringert sich wiederum der Einfluss der aktiven Stabilisatoren, die Kniescheibe gleitet tief in den Sulcus und wird durch die knöchernen Strukturen überwiegend passiv stabilisiert. [35]

Die ungestörte Funktion des Femoropatellargelenkes hängt also von der adäquaten seitlichen Stabilisierung der Kniescheibe ab. Diese wird, wie bereits erwähnt, sowohl durch aktive als auch durch passive Elemente gewährleistet. Zu den passiven Stabilisatoren zählen die knöchernen und die ligamentären Strukturen. Die aktiven Stabilisatoren bildet die Oberschenkelmuskulatur. [20] [69]

1.2.1.3 Bandapparat und Muskulatur

„Die Patella liegt in einem ausgeklügelten System bindegewebiger Strukturen“, (Wirth, T. (2011) S. 388) bestehend aus den nahezu symmetrisch angelegten Retinacula mediale et laterale, die jeweils in eine oberflächliche longitudinale und eine tiefere transversale Schicht eingeteilt werden können. Da bei einer lateralen Patellaluxation vorwiegend die medialen Bänder betroffen sind, werden diese hier genauer besprochen.

Die oberflächlichen longitudinalen Fasern des Retinaculum mediale haben ihren Ursprung an der Aponeurose des Musculus vastus medialis obliquus (VMO) und ziehen zum medialen Patellarand, zum medialen Ligamentum patellae, zur medialen Tibia und haben

Verbindung zum Pes anserinus. Die tiefer liegende und für die Patellastabilisierung wichtigere transversale Fasergruppe setzt sich aus 3 Bändern zusammen: Lig. patellofemorale mediale (MPFL), Lig. patellotibiale mediale und Lig. patellomeniscale mediale. [69] Grundsätzlich haben alle diese Bänder die Funktion, die Patella medial zu verankern. Das MPFL wird jedoch als größter passiver ligamentärer Stabilisator der Kniescheibe angesehen. Es nimmt seinen Ursprung am Tuberculum adductorium, dem Epicondylus medialis und am Innenband und zieht in 2 Faserbündeln zu den oberen 2/3 des medialen Patellarandes. Die femorale Insertionsstelle ist kleiner als die patellare. Es bestehen Faserverbindungen zum VMO, dem wichtigsten aktiven Kniescheibenstabilisator. Studien haben gezeigt, dass das MPFL 50 - 80% einer lateralen Disposition der Patella vor allem in Streckstellung und bis 30° Beugung entgegenwirkt, wohingegen die beiden anderen Bänder nur den viel geringeren Anteil daran leisten. Außerdem erfüllt das MPFL auch in Flexion >30° seine Funktion und kann sogar bei morphologischen Veränderungen der knöchernen Strukturen, wie z.B. einer Trochleadysplasie, zum Hauptstabilisator werden. [19] [25] [41] [46]

Neben ihrer passiven Stabilisierung der Patella haben die Bänder zudem *„eine Schutzfunktion bei kurzfristigen Überbeanspruchungen im Kniegelenk, sowie eine Warnfunktion mittels ihrer propriozeptiven Sensibilität, wodurch die Muskulatur aktiviert wird.“* (Debrunner, A.M.; Weiblen, C. (2005), S. 1028) Ihre Aufgaben können sie jedoch nur mithilfe dynamischer, aktiver Stabilisatoren erfüllen.

Wie oben erwähnt, ist die Patella integrierter Bestandteil der Quadrizepsmuskulatur. Während der M. vastus intermedius und der M. rectus femoris annähernd vertikal an der Patella inserieren und eine mehr oder weniger axiale Zugwirkung auf die Patella ausüben, sind die Mm. vastus medialis und lateralis für die seitliche Positionierung der Patella verantwortlich. Sie können anatomisch und funktionell in 2 Komponenten unterteilt werden: Musculus vastus medialis bzw. lateralis longus et obliquus. [35] [75] [97] Es wurde gezeigt, dass insbesondere das Zusammenspiel der beiden antagonistisch wirkenden schrägen Muskelfaserzüge für die Zentrierung der Patella bei Kniebewegung verantwortlich ist. [56] Die meist distal liegenden Fasern des M. vastus medialis obliquus

haben zudem eine funktionell klinisch sehr wichtige Insertion am MPFL, der wichtigsten passiven Struktur der Patellazentrierung nach medial. [19]

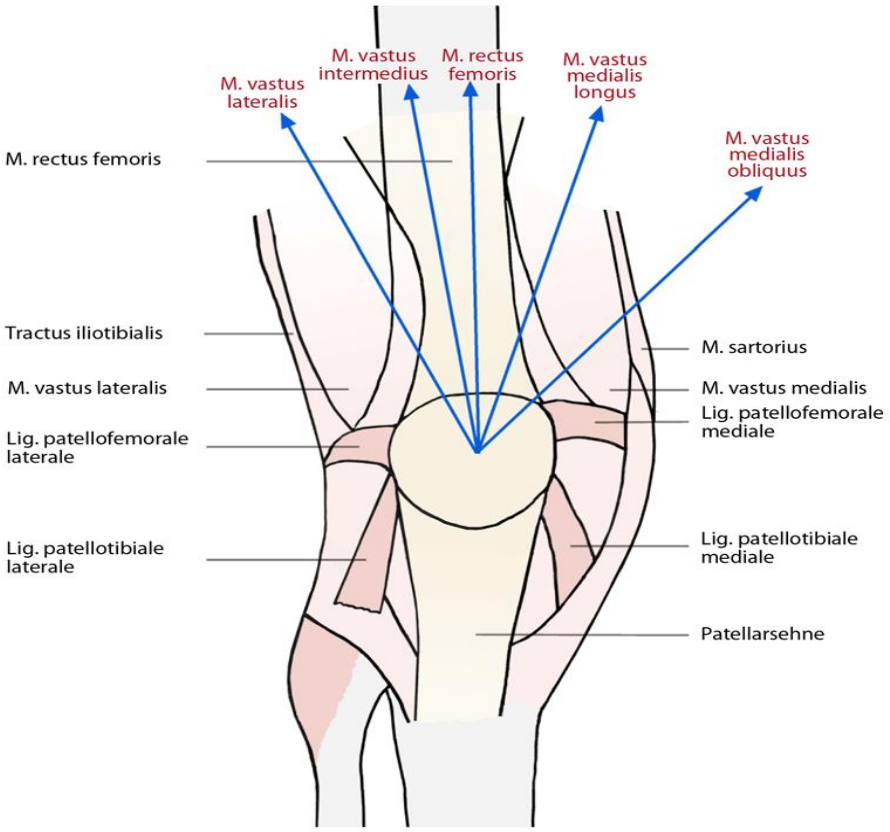

Abbildung 1: Auf die Patella einwirkende Zugkräfte der Muskeln und Bänder (Oestern, S. et al. (2011))

Zusammenfassend kann man sagen, dass Bänder und Muskeln einen sehr großen Einfluß auf die Patellaführung haben und sich gegenseitig stark beeinflussen, was für Therapie und Verlauf einer Patellaluxation eine wichtige Rolle spielt.

1.2.1.4 Femurkondylen und Trochlea

Die Femurkondylen sind ungleich groß und asymmetrisch. Die laterale Gelenkfläche ist in der Regel größer als die mediale und entsprechend der physiologischen leichten Valgusstellung des Kniegelenkes ist die vordere Kante des lateralen Femurkondylus höher

als auf der medialen Seite, wodurch dem Zug, der die Patella nach lateral drängt, entgegengewirkt wird. [90]

Die Trochlea ist die „Gleitrinne“ in der die Patella verläuft. Ihre Form und Tiefe bestimmt bei normaler Konfiguration die Stabilität des patellofemoralen Gelenkes. In voller Extension hebt sich die Patella von der Trochlea ab und wird durch passive ligamentäre Strukturen stabilisiert. [35] Ab einer Flexion von >30° wird die Trochlea zunehmend der wichtigste passive knöcherne Stabilisator der Patella. [5]

1.2.2 **Patellaluxation**

Die Patella ist aufgrund ihrer exponierten Lage bei geringer Weichteildeckung anfällig für Verletzungen. Es handelt sich meist aufgrund der anatomischen Gegebenheiten um eine Dislokation nach lateral aus dem patellofemoralen Gleitlager heraus. [14] Eine mediale Patellaluxation stellt eine Seltenheit dar und kann z.B. iatrogen bedingt sein. [92] Das Ausrenken der Kniescheibe nach lateral führt meist zu einer Verletzung der medialen Bandstrukturen sowie zu Kontusionen des lateralen Femurkondylus und der medialen Patellafacette mit möglicher Absprengung von osteochondralen Fragmenten. Neben der Ruptur des vorderen Kreuzbandes ist die Patellaluxation die zweithäufigste Ursache eines traumatisch-bedingten Hämarthros im Kniegelenk. [38]

1.2.2.1 Epidemiologie

Die Inzidenz für Patellaluxationen bewegt sich im Kindes- und Jugendalter zwischen 29 und 77/ 100.000. Am häufigsten treten Erstluxationen bei sportlicher Aktivität auf (50 – 70%). Sportarten, die am meisten mit Patellaluxationen vergesellschaftet sind, sind Fußball, Turnen und Eishockey. [32] [57] [64] [80]

Im Kindesalter sind akut-traumatische Patellaluxationen selten, anders als bei Erwachsenen. Die kindliche untere Extremität weist zum einen altersbedingte physiologische Gegebenheiten auf, die Kniegelenksverletzungen begünstigen. Dazu zählen ein vergrößerter Antetorsionswinkel des proximalen Femurs mit valgischer Beinachse, offene Epiphysenfugen und eine vermehrte Innenrotation des Unterschenkels.

[70] Zum anderen wirken sich prädisponierende Risikofaktoren beim Heranwachsenden viel stärker auf das noch unreife Skelettsystem aus und können zu patellofemoraler Instabilität führen. Auch die Reluxationsrate ist aus den genannten Gründen bei jüngeren Patienten größer als bei über 20-jährigen und nimmt mit zunehmendem Alter weiter ab. [54]

Eine Geschlechtsprävalenz ist nicht auszuschließen, allerdings ist die Datenlage hierzu sehr widersprüchlich. [7] Mädchen scheinen häufiger von Patellaluxationen betroffen zu sein. [32] [54] [80] [86] [87] Sie neigen öfter zu allgemeiner Bandlaxität und bieten außerdem besondere anatomische Verhältnisse der unteren Extremität, wie z.B. einen vergrößerten Q-Winkel bei breiter angelegtem Becken. Diese Faktoren können zu einer Luxation der Kniescheibe beitragen. Habituelle Luxationen sind bei Mädchen häufiger als bei Jungen, die eher traumatische oder dispositionelle Luxationen erleiden. [98]

1.2.2.2 Risikofaktoren

Neben der traumatischen Komponente, gibt es verschiedene Risikofaktoren, die eine Patellaluxation begünstigen. Die wichtigsten und häufigsten Risikofaktoren sind knöcherne Veränderungen des Kniegelenkes, die das anatomische Gefüge und die biomechanische Funktion im Kniegelenk stark beeinflussen und zu einem Kräfteungleichgewicht der Kniescheibenstabilisatoren führen.

1.2.2.2.1 Achsfehlstellungen

Ein Genu valgum verstärkt den physiologisch vorhandenen lateralen Kraftvektor an der Patella. Als messbare Größe wird der sog. Q-Winkel, Quadrizeps-Winkel, herangezogen, der den Winkel zwischen dem resultierenden Kraftvektor des M. quadrizeps femoris, normalerweise parallel zum Femurschaft verlaufend, und der Patellarsehne darstellt. Je größer der Q-Winkel, desto größer ist die lateralisierende Kraft, die auf das Femoropatellargelenk wirkt. Der Q-Winkel ist in voller Extension am größten, da die Tibia bei terminaler Kniestreckung nach außen rotiert, woraufhin sich die Tuberositas tibiae mehr lateral befindet. In dieser Position hat die Patella zudem am wenigsten Kontakt mit ihrem Gleitlager und das Risiko für eine Luxation steigt an. Als Normwerte für Männer werden 12° - 15° angegeben, für Frauen 15° – 18°. [63]

Ferner begünstigen eine vermehrte Tibiaaußenrotation in Kombination mit einer erhöhten femoralen Antetorsion sowie ein Genu recurvatum die Patellaluxation. [94]

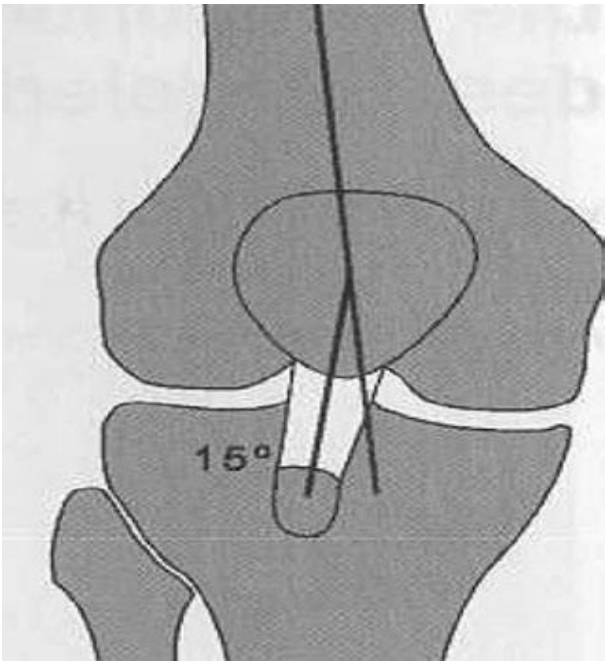

Abbildung 2: Quadrizepswinkel (Oestern, S. et al. (2011))

1.2.2.2.2 Patella alta

Eine hochstehende Patella führt, v.a. bei Bewegung, zu reduzierten Berührungs-/ Belastungsflächen im Kniegelenk und taucht beim Beugen später in das stabilisierende patellofemorale Gleitlager ein. Daraus resultiert eine patellofemorale Instabilität mit Luxationstendenz. [8] [91]

Eine Patella alta wird anhand des Index nach Insall und Salvati bestimmt. [49] Dieser Index wird definiert als Quotient aus der Länge des Ligamentum patellae, gemessen von seinem Ursprung am distalen Patellapol bis zur Insertionsstelle an der Tuberositas tibiae, und der diagonalen Länge der Patella. Normwerte liegen zwischen 0,8 und 1,2. Werte >1,2 sprechen für eine Patella alta.



Abbildung 3: Index nach Insall und Salvati (Oestern, S. et al. (2011))

1.2.2.2.3 Patelladysplasie

Nicht nur die Lage der Patella, sondern auch ihre Form ist für die patellofemorale Stabilität verantwortlich. Aufgrund ihrer Erscheinung im axialen Röntgenbild unterteilt Wiberg die Kniescheibe in 4 Gruppen, wobei diese Einteilung zunächst rein morphologisch ist. [93] Typ I nach Wiberg stellt die physiologische Form der Patella dar mit gleich großer, symmetrischer medialer und lateraler Facette. Typ II und III nach Wiberg sind asymmetrische Formen mit zunehmender Verkürzung der medialen Facette. Diese Formen sind in der Bevölkerung jedoch am häufigsten vertreten und gelten somit ebenfalls als „normal“. Typ IV nach Wiberg weist eine starke Asymmetrie mit stark reduzierter, teils konvexer medialer Gelenkfacette auf und wird bereits als dysplastisch bezeichnet. Die Jägerhutform der Patella weist keine Artikulation mehr zwischen dysplastischer medialer Gelenkfacette und Trochlea auf. [68] [93]

Hepp zeigt, dass es weitere Mischformen und fließende Übergänge zwischen den Kniescheiben gibt. [47] Interessant ist, dass in der Gruppe rezidivierender und habitueller

Patellaluxationen nie Typ I, jedoch häufig eine Jägerhutpatella oder deren Mischformen vorhanden sind. Diese müssen somit als Risikofaktor für eine Patellaluxation angesehen werden.

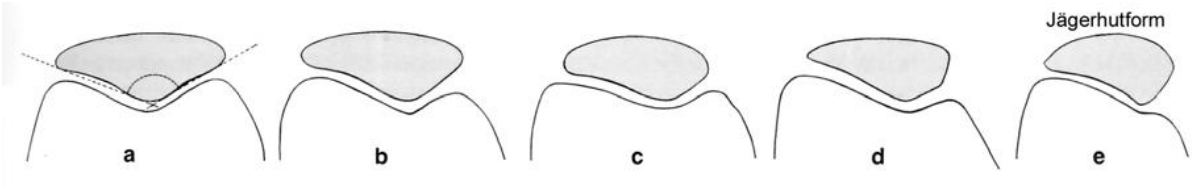

Abbildung 4: Klassifikation der Patellaform (Hepp, W.R. (1982)) (Wiberg, G. (1941)):
a) Typ I nach Wiberg
b) Typ II nach Wiberg
c) Typ III nach Wiberg
d) „mediale Hypoplasie“
e) Dysplasie

1.2.2.2.4 Femurkondylen- und Trochleadysplasie

„Eine Abflachung des lateralen Femurcondylus sowie eine verminderte „Eindellung“ des patellofemoralen Gleitlagers“, eine Trochleadysplasie, *„begünstigen eine Luxation, da die Kniescheibe im Übergang von Extension zu Flexion nicht in einer knöchernen Rinne geführt wird, sondern auf einer ebenen oder gar konvexen Fläche gleitet.“* (Tscherne, H. (1997), S. 722) Von einer Trochleadysplasie spricht man ab einem Trochleasulcuswinkel von > 145° oder bei einer konvex geformten Trochlea. Klassischerweise unterscheidet man je nach Schweregrad 4 Typen nach Dejour (A – D). Hepp (1982) fand wiederum Zwischenformen und kam zu folgender Einteilung:

- Typ I: beide Kondylenwangen annähernd gleich hoch und breit und fast gleichmäßig gerundet, der Sulcus intercondylaris liegt etwa in der Mitte der Trochlea und ist wannen- oder rinnenförmig gestaltet
- Typ II: Normalform, die laterale Kondylenwange ist etwas breiter und deutlich höher ausgebildet als die mediale, die Sulkustiefe ist etwas nach medial verlagert
- Typ III: Hypoplasie der medialen und eine Hyperplasie der lateralen Kondylenwange, der Sulcus intercondylaris ist abgeflacht und deutlich nach

medial hin verschoben, im Vergleich zur lateralen Kondylenwange wird die mediale zunehmend kürzer und flacher

- Typ IV: deutliche Abflachung beider Trochleafacetten, wobei die laterale meistens etwas länger und höher ist als die mediale, der Sulcus intercondylaris ist flach ausgebildet, mitunter nur als kleine Delle vorhanden
- Typ V: der Sulcus fehlt, die Trochlea ist im Extremfall sogar konvex gebildet. [47]

Eine Trochleadysplasie kann radiologisch u.a. anhand des „Crossing-sign“ diagnostiziert werden. Man betrachtet hierzu die Lage der Trochlea zur lateralen Kondyle anhand eines streng seitlichen Röntgenbildes mit übereinanderprojizierten Kondylen. Je weiter distal der Schnittpunkt zwischen tiefstem Punkt der Trochlea und dem prominentesten Punkt der lateralen Kondyle liegt, desto ausgeprägter die Dysplasie. Bei 85% der Patienten mit rezidivierender Patellaluxation konnte eine Trochleadysplasie gefunden werden. [22] [23] [24]

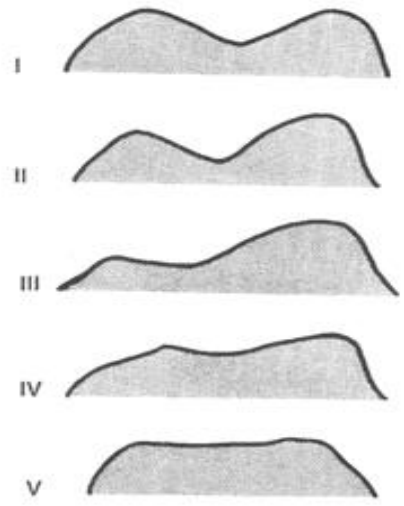

Abbildung 5: Einteilung der Trochlea Typ I bis V (Hepp, W.R. (1982))

Es besteht zusätzlich eine häufige Assoziation der Jägerhutpatella oder ihrer Mischformen mit einer Trochlea vom Typ IV oder V. Von einer direkten Korrelation von Kniescheiben- und Trochleaform ist auszugehen. [47]

1.2.2.2.5 Vermehrt lateralisierte Tuberositas tibiae

Eine vermehrte Lateralisation der Tuberositas tibiae, der Ansatzsstelle des Ligamentum patellae, verstärkt den lateralen Kraftvektor, der auf die Patella einwirkt. [83]

1.2.2.2.6 Ligamentäre und muskuläre Risikofaktoren

Eine generalisierte Bandlaxität oder eine konstitutionelle BG-Schwäche können zu Patellaluxationen führen. [70]

Eine Dysbalance der Bandstrukturen, die posttraumatisch oder auch postoperativ durch Überdehnung, Vernarbung oder Aufhebung der Kontinuität entstehen kann, führt zur Insuffizienz der passiven Stabilisatoren und begünstigt damit rezidivierende Luxationsereignisse. [96]

Des Weiteren spielen muskuläre Faktoren eine große Rolle, z.B. Muskelhypoplasie, -hypotrophie oder -atrophie des Quadrizeps, v.a. des M. vastus medialis, aber auch anderer einbezogener Muskelgruppen. Beispielsweise kommt es bei einer Kontraktur des M. vastus lateralis oder des Tractus iliotibialis durch die Verbindung zum lateralen Retinaculum zu einem lateralen Zug auf die Patella. [68]

1.2.2.2.7 Sonstige Risikofaktoren

Typischerweise sind rezidivierende Patellaluxationen häufig auch mit hereditären Erkrankungen verbunden, die das Binde- und Stützgewebe betreffen (Ehlers-Danlos-Syndrom, Arachnodaktylie bzw. Marfan-Syndrom, Osteogenesis imperfecta, Turner-Syndrom, Trisomie 21 bzw. Down-Syndrom) [68] [96]

Eine positive Familienanamnese ist ein zusätzlicher Risikofaktor, ebenso wie Übergewicht. [9] [57]

1.2.2.3 Einteilung der Patellaluxation

Wir unterscheiden im Folgenden echt traumatische von dispositionellen und habituellen Patellaluxationen. [96] [99] Außerdem muss differenziert werden, ob es sich um eine einmalige Patellaluxation handelt oder ob es zu rezidivierenden Luxationsereignissen gekommen ist.

1.2.2.3.1 Traumatische Patellaluxation

Eine echt akut-traumatische Patellaluxation kommt selten vor. Es handelt sich meist um den typischen Valgus-Flexions-Außenrotations-Mechanismus, der auch für die vordere Kreuzbandruptur verantwortlich ist. Dabei wird der Oberschenkel des belasteten Beines bei fixiertem Fuß, leicht gebeugtem Knie (in Valgusstellung) und außenrotiertem Unterschenkel durch Körperdrehung zur Gegenseite forciert innenrotiert. Durch die plötzliche Anspannung des Quadrizeps kann dabei die Patella über den lateralen Femurkondylus luxieren. Eine Zerreißung der medialen Bandstrukturen ist fast obligat für diese Art von Verletzung.

Eine weitere Ursache stellt die direkte Gewalteinwirkung auf den Kniescheibeninnenrand dar, z.B. durch Kollisionen (Gegner, Autounfall), Stürze oder Tritte. [53]

Es erfolgt meist eine spontane Reposition durch Streckung des Kniegelenkes.

In den wenigsten Fällen findet man vorbestehende dysplastische Gelenkveränderungen. Nach adäquater Therapie sollte es bei der einen Luxation bleiben.

1.2.2.3.2 Dispositionelle Patellaluxation

Von einer dispositionellen Patellaluxation spricht man bei Vorliegen von prädisponierenden Faktoren, die bei inadäquatem Trauma zu einer Luxation der Kniescheibe nach lateral führen. Diese Form geht meist in eine rezidivierende Patellaluxation über und betrifft vor allem Kinder und Jugendliche.

1.2.2.3.3 Rezidivierende Patellaluxation

Rezidivierende Patellaluxationen treten in einer unterschiedlichen Zahl meist nach primär akut-dispositionellem Ereignis auf, das nicht ausreichend therapiert wurde. Eine Zunahme der Reluxationshäufigkeit im Verlauf ist möglich.

1.2.2.3.4 Habituelle Patellaluxation

Bei der habituellen Patellaluxation kommt es bereits bei Bewegungen des täglichen Lebens zu einer Patellaluxation. Es handelt sich per definitionem um eine rezidivierende Form der Patellaluxation. Die Kniescheibe kann sogar willkürlich luxiert und reponiert

werden, es treten dabei keine wesentlichen Beschwerden auf. Ursächlich ist meist eine Fehlbildung der aktiven und passiven Kniescheibenstabilisatoren (Dysplasie) und allgemeine Bindegewebsschwäche. Mädchen sind häufiger betroffen als Jungen, die patellofemorale Instabilität besteht meist beidseits.

1.2.2.4 Problematik und Folgen der Patellaluxation

Neben subjektiven Beschwerden wie Schmerzen und Instabilitätsgefühl sowie Einschränkungen der Betroffenen in wichtigen Bereichen des Lebens (Beruf, Hobby), wirkt sich ein anhaltender reaktiver Zustand im Kniegelenk negativ auf dessen Funktionsfähigkeit und „Haltbarkeit“ aus. Nach Kniegelenksverletzungen wie der Patellaluxation kann es zu einer vorzeitigen, nicht altersentsprechenden Arthrose kommen, die wiederum mit Schmerzen, Schwellung, Bewegungseinschränkung, u.a. verbunden ist und bis zur Notwendigkeit eines künstlichen Gelenkersatzes reicht. [68]

Mäenpää und Lehto (1997) fanden heraus, dass Arthrosen des Patellofemoralgelenkes nach konservativer Therapie fast doppelt so häufig auftreten wie nach operativer Versorgung. [58] Smith et al. (2011) hingegen, weisen auf eine vermehrte Gelenkdegeneration bei operativem Vorgehen hin. [84]

1.2.2.5 Diagnostik

Nach akuter Patellaluxation mit spontaner Reposition ist die sichere Diagnosestellung meist schwierig. Differentialdiagnostisch kommen andere Verletzungen des Kniegelenkes in Betracht und die Patienten können sich meist nur vage an die Verletzungssituation erinnern. Patienten mit habitueller und rezidivierender Patellaluxation stellen ihre Diagnose meist von alleine.

1.2.2.5.1 Anamnese

Neben der standardisierten unfallchirurgischen Anamneseerhebung ist bei Verdacht auf Patellaluxation im Speziellen auf die Frage nach genauem Verletzungshergang und Verlauf (Reposition, Klinik) sowie nach eventuell vorhandener patellofemoraler Instabilität und deren bisheriger Therapie zu achten.

1.2.2.5.2 Körperliche Untersuchung

Die körperliche Untersuchung ist in der Akutsituation aufgrund von starken Schmerzen, Schwellung und Bewegungseinschränkung des Kniegelenkes nur bedingt möglich. Steht die Patella noch in luxiertem Zustand, so ist die Diagnosestellung einfach. In über 98% ist dies aber nicht der Fall. [100]

Neben den klassischen Befunden (s.o.) finden sich bei einer Patellaluxation typischerweise:

- Hämarthros
- Druckschmerz und Schwellung im Bereich des medialen Retinaculums
- Druckschmerz an der medialen Patellafacette und/oder am lateralen Femurkondylus
- vermehrte Lateralisationstendenz der Patella bei Flexion
- Hypermobilität der Patella
- positives Apprehension-Zeichen (Abwehrbewegung des Patienten beim Versuch der passiven Seitverschiebung der Patella über den lateralen Femurkondylus hinaus in 20° Flexion)
- positives Zohlen-Zeichen (Schmerzhaftigkeit beim aktiven Anspannen der Quadrizepsmuskulatur während die Patella vorsichtig in ihrem Gleitlager fixiert wird)
- Atrophie der Quadrizepsmuskulatur

Die Symptome sind bei rezidivierender Patellaluxation meist geringer ausgeprägt als bei akut traumatischer oder dispositioneller, mit Ausnahme der Muskelatrophie. Bei habitueller Luxation können sie sogar ganz fehlen. [99] [100] [101]

1.2.2.5.3 Bildgebung

Die radiologische Diagnostik ist insbesondere für die Differentialdiagnose anderer Kniegelenksverletzungen wie Meniskusläsionen und Kreuz- oder Seitenbandrupturen wichtig, die im Akutstadium klinisch teilweise schwer von einer Patellaluxation zu

unterscheiden sind. Außerdem ist die Suche nach osteochondralen Fragmenten bedeutend für die initiale Therapieentscheidung, konservativ versus operativ.

Es werden standardmäßig Patella-Defilée-Aufnahmen in 30°, 60° und 90° Beugung angefertigt. In MR-tomographischen Schnittbildern werden zusätzlich die Weichteil- und Knorpelstrukturen des Kniegelenkes sowie frische knöcherne Läsionen dargestellt.

1.2.2.6 Therapie

Als therapeutische Maßnahmen stehen sich konservative und operative Verfahren gegenüber.

1.2.2.6.1 Konservative Therapie

Die konservative Behandlung wird meist als die primär indizierte Behandlungsform angesehen, wenn es sich um erstmalige akute Patellaluxationen ohne Begleitverletzungen handelt. Die initiale Therapie besteht aus antiphlogistischer Medikation und Ruhigstellung des Kniegelenkes mithilfe von Orthesen unter Entlastung des Beines an Unterarmgehstützen. Bei ausgeprägtem Hämarthros ist eine Kniegelenkspunktion angezeigt. Im Verlauf, nach ca. 2 – 3 Wochen, wird mit physiotherapeutischer Beübung und Muskelkräftigung begonnen und über mindestens 3 Monate fortgeführt. Der Effekt eines isolierten Trainings des VMO konnte in Studien nicht belegt werden. Ein frühzeitiger Aufbau der kompletten Oberschenkelmuskulatur ist sinnvoll, auch in Kombination mit Koordinationsübungen für die gesamte Körperstatik. [48] Bei Bedarf kommen physikalische Maßnahmen (Kryotherapie, Ultraschall, Iontophorese) zum Einsatz.

1.2.2.6.2 Operative Therapie

Seit Anfang des 21. Jahrhunderts konzentriert man sich verstärkt auf den Einsatz operativer Therapieverfahren zur Behandlung von Patellaluxationen. Die Studienlage über den Vorteil operativer Verfahren im Vergleich zur konservativen Therapie ist nicht eindeutig. [58] [65] [71] Hohe Rezidivraten und anhaltende Beschwerden bei den Patienten nach konservativem Vorgehen erweitern in Zusammenhang mit einem verbesserten Verständnis für die funktionelle Anatomie und Biomechanik der medialen

Kniescheibenstabilisatoren die Indikationsstellung zur primären operativen Versorgung der Patienten mit Patellaluxation.

Klare Indikationen sind das Versagen konservativer Therapiemaßnahmen, rezidivierende Patellaluxationen, meist aufgrund prädisponierender Risikofaktoren, sowie chronische patellofemorale Beschwerden mit klinischem Korrelat. [54] [61] Des Weiteren besteht die Indikation für eine operative Therapie in jedem Fall bei intraartikulären osteochondralen Fragmenten und ausgedehnten Weichteilverletzungen. [94] Bei der Entscheidung zur operativen Versorgung müssen natürlich immer Faktoren wie das Alter und der funktionelle Anspruch des Patienten berücksichtigt werden. [30]

In der Literatur sind mehr als einhundert verschiedene Techniken und Modifikationen zur operativen Therapie der Patellaluxation beschrieben. Diese versuchen, an Pathogenese und Pathomorphologie des Krankheitsbildes anzusetzen. Häufig werden auch Kombinationen einzelner Teilverfahren angewandt.

Von Interesse für diese Arbeit im Speziellen ist die arthroskopische Naht des medialen Retinakulums nach Yamamoto, mit oder ohne durchgeführtem lateralem Release. Weitere häufig angewendete aber deutlich invasivere Operationsverfahren sind die Rekonstruktion des MPFL, die Trochleaplastik sowie die Versetzung der Tuberositas tibiae.

1.2.2.6.2.1 Arthroskopische Naht des medialen Retinakulums

Yamamoto beschrieb als Erster 1986 eine Technik, bei der das mediale Retinakulum unter arthroskopischer Sicht mittels einer großen Nadel genäht werden kann. Der Vorteil dieses minimal-invasiven Verfahrens ist, dass es nach akutem Ereignis im Rahmen einer diagnostischen und/ oder therapeutischen Arthroskopie (Entfernung osteochondraler Fragmente) einfach angewendet werden kann und zu einer weitgehend anatomischen Rekonstruktion des medialen Retinakulums beiträgt. Die Reluxationsraten bewegen sich zwischen 0 und 20%. [37] [40] [73] [95] Außerdem kann die arthroskopische Naht auch bei jungen Patienten mit noch offenen Epiphysenfugen angewendet werden, bei denen invasivere Therapieoptionen kritisch abzuwägen sind. [79] Nachteilig ist, dass bei der Arthroskopie wichtige extraartikuläre Strukturen, z.B. der M. quadrizeps femoris, das

Ligamentum patellae und das MPFL nicht beurteilt werden können. [68] Des Weiteren ist die Indikationsstellung bei rezidivierender Patellaluxation und vorhandenen pathomorphologischen Veränderungen fraglich.

1.2.2.6.2.2 Laterales Release

Der Grundgedanke des lateralen Release ist die Verminderung der lateralen Zugkräfte auf die Patella, um so eine laterale Luxationstendenz zu reduzieren. Studien haben jedoch gezeigt, dass ein isoliertes laterales Release eine ineffektive Methode zur Behandlung der patellofemoralen Instabilität darstellt. Eine Kombination des lateralen Release mit anderen operativen Verfahren wird bei Bedarf (laterale Hyperkompression) als sinnvoll erachtet. [1] [31] [52]

1.2.2.6.2.3 MPFL- Rekonstruktion

In den letzten Jahren wird zunehmend der Rekonstruktion des Ligamentum patellofemorale mediale, als wichtigstem passivem Kniescheibenstabilisator, in der Therapie der Patellaluxation Aufmerksamkeit geschenkt. Die operativen Techniken der MPFL-Rekonstruktion unterscheiden sich, ihre Ergebnisse scheinen allesamt vielversprechend zu sein. [7] [15] [27] [28] [29] [67] [76]

Ziel der Operationsmethode, die offen und minimal-invasiv durchgeführt werden kann, ist die Wiederherstellung des bei Patellaluxation in >90% der Fälle beschädigten Bandes, um die Gelenkstabilität zu sichern und Rezidive zu vermeiden. Dabei ist auf die genauen anatomischen Verhältnisse zu achten, um unphysiologische Belastungen des Femoropatellargelenkes zu verhindern, die postoperativ zu Bewegungseinschränkung und Schmerzen führen können. [12] [18]

Die Indikation besteht für rezidivierende Patellaluxationen, auch in Kombination mit weiteren Eingriffen. Einschränkungen bestehen für junge Patienten mit (teils) offenen Epiphysenfugen, weil die femorale Verankerung im Bereich der Epiphysenfuge liegt. [46]

1.2.2.6.2.4 Trochleaplastik

Aufgrund der häufigen Assoziation von Trochleadysplasie und Patellaluxation stellt die Trochleaplastik, ein offen-chirurgisches Verfahren, eine kausale Therapieoption dar. Heutzutage werden nach Dejour modifizierte Verfahren angewandt, z.B. nach Bereiter und Gautier, die gute Operationsergebnisse liefern. [10] [51] [77] Indikation zur Trochleaplastik ist die rezidivierende Patellaluxation bei nachgewiesener Trochleadysplasie, die durch alleinige weichteilstabilisierende operative Verfahren häufig unzureichend therapierbar ist. [2] [33] [39] Problematisch ist die Trochleaplastik bei offenen Epiphysenfugen und fortgeschrittenen degenerativen Veränderungen im Kniegelenk. [18] [51] Die postoperative Arthrose wird außerdem als häufige Komplikation gesehen.

1.2.2.6.2.5 Versetzung der Tuberositas tibiae

Die Medialisierung (nach Elmslie-Trillat) oder Anteromedialisierung (nach Fulkerson) der Tuberositas tibiae darf nicht im Wachstum, sondern erst nach vollständigem Schluss der Epiphysenfugen angewendet werden. Zu den Indikationen für die offene knöcherne Verlagerung des Patellarsehnenansatzes nach medial gehören habituelle oder rezidivierende Patellaluxationen bei pathologischem Q-Winkel und lateralem Tilt sowie eine lateral betonte Retropatellararthrose. Ziel ist es, die Kraftausübung der aktiven Stabilisatoren auf die Patellaführung günstig zu beeinflussen. Gefahren dieser Operationsmethode sind die postoperative Erhöhung der Druckbelastung im medialen Femoropatellargelenk und eine Abnahme der femoropatellaren Kontaktflächen. Die resultierende Inkongruenz der Gelenkflächen kann zu degenerativen Veränderungen führen. Des Weiteren besteht ein Frakturrisiko für die Tuberositas tibiae. [18] [97] [102]

2 Material und Methoden

2.1 Das Ulmer Operationsverfahren

In der vorliegenden Arbeit wird retrospektiv das an der Unfallchirurgie der Universitätsklinik Ulm etablierte Verfahren der arthroskopischen Naht des medialen Retinakulums nach Yamamoto beim Krankheitsbild Patellaluxation untersucht.

Die Operation erfolgt im Oberschenkelbeinhalter ohne Blutsperre. Drei Zugänge werden standardgemäß angelegt: anterolateral, anteromedial und superolateral. Zunächst folgt ein diagnostischer Rundgang, bei dem das mediale Retinakulum, die Position der Patella sowie die knöchernen und knorpeligen Strukturen beurteilt werden.

„Die medialen Retinaculumnähte werden mit großbogigen, scharfen Nadeln mit einem Krümmungsdurchmesser zwischen 50 und 80 mm vorgenommen, als Faden eignet sich ein resorbierbares Material der Stärke 1 oder 2“ (z.B. Vicryl). *„Bei chronischen Luxationen erfolgt zusätzlich ein Anfrischen des medialen Retinakulums durch kleine, transsynoviale Inzisionen mit dem Elektromesser. In der Regel sind 3 – 5 Retinaculumnähte erforderlich. Das Einbringen der Nähte erfolgt von distal nach proximal, wobei darauf geachtet werden sollte, dass analog zur Anatomie die distalen Nähte einen kürzeren Abstand (ca. 7 mm) als die proximalen (ca. 10 – 12mm) aufweisen.“ … „Mit einer Kanüle wird zunächst die geplante, dorsale Eintrittsstelle der Naht vorsondiert und an entsprechender Stelle eine 3 – 4 mm lange Hautinzision vorgenommen. Durch diese Inzision wird die Nadel ins Gelenk eingestochen und unter arthroskopischer Sicht direkt am medialen Patellarand wieder ausgestochen. Ist das Retinaculum direkt an seiner knöchernen Insertion abgerissen, so werden die Nähte durch 2,5mm Bohrlöcher geführt. An der Austrittsstelle der Nadel wird die Haut wiederum mit einem Stichskalpell inzidiert und die Nadel ausgeführt. Durch Anziehen der Naht kann arthroskopisch der Raffungseffekt beurteilt werden. Als nächster Schritt wird die Nadel subkutan durch die vorhandenen Hautinzisionen von ventral nach dorsal zurückgestochen und die Naht eingeklemmt. Nach Vorlegen der Retinaculumnähte erfolgt ggf. das geschlossene laterale Release mit einem Elektrohaken.“* Unter Ablassen des Spüldrucks werden die vorgelegten medialen Retinaculumnähte geknüpft.

„Arthroskopisch kann die Medialisierung der Patella kontrolliert werden, wobei eine Flexion des Kniegelenks nur bis 60° erfolgen sollte, um ein Zerreißen der Nähte zu vermeiden. Das Arthroskop wird entfernt und eine intraartikuläre Drainage eingelegt. Die durch die Nähte medial eingezogene Haut wird subkutan, frei beweglich mobilisiert und mittels Einzelknopfnähten verschlossen. Postoperativ erfolgen die Anlage eines Oberschenkelkompressionsstrumpfes sowie eine Ruhigstellung des Beins mit einer Klettverschlußschiene“ (z.B. Mecron-Schiene) (Hehl, G. et al. (1999) S. 633 – 634). Im weiteren Verlauf wird eine bewegungslimitierende Schiene (z.B. Donjoy-Schiene) für 6 Wochen verordnet, bei der das Bewegungsausmaß des Kniegelenkes bis zur vollen Beweglichkeit alle 2 Wochen um 30° Flexion gesteigert werden kann. Das operierte Bein darf unter Thromboseprophylaxe sofort mit 20 kg teilbelastet werden. Bei Erguss- und Schmerzfreiheit, jedoch frühestens nach Fadenzug, kann auf Vollbelastung übergegangen werden. Eine begleitende physiotherapeutische Therapie sollte neben initialer Beübung und manuellen Therapieverfahren Koordinationsübungen und das gezielte Auftrainieren der Quadrizepsmuskulatur beinhalten.

2.2 Studiendurchführung

Mithilfe der elektronischen Patientendokumentation im SAP konnten unter folgenden Prozedurenschlüsseln (OPS) in der Zeit von Januar 2006 bis Juni 2009 insgesamt 43 Patienten ermittelt werden, die mit oben genanntem Operationsverfahren an der Klinik für Unfall-, Hand-, Plastische und Wiederherstellungschirurgie in Ulm behandelt worden sind:

5-813.a - Arthroskopische Refixation und Plastik am Kapselbandapparat des Kniegelenkes: Naht des medialen Kapselbandapparates

5-813.d - Arthroskopische Refixation und Plastik am Kapselbandapparat des Kniegelenkes: Plastik des medialen Kapselbandapparates.

Zur Erhebung detaillierter Patienteninformationen zu Diagnose, Krankengeschichte (Anamnese), Therapie und Verlauf wurden die im SAP hinterlegten Arztbriefe und OP-Berichte verwendet.

Das Erstinteresse galt den patientenbezogenen Daten zu folgenden Punkten:

- Alter und Geschlecht
- Diagnose, evtl. Nebendiagnosen
- Anamnese
- Befund
- Operation mit OP-Verfahren (Anzahl der Nähte, mit oder ohne lateralem Release, zusätzliche Operationsschritte), OP-Zeit, Operateur(e), OP-Verlauf, evtl. Komplikationen
- Postoperatives Procedere, Verlauf, ggf. Wiedervorstellung, ggf. erneute Therapiemaßnahmen

Nach Erhebung der Basisinformationen wurden die Patienten zunächst schriftlich, danach telefonisch zu einer Nachuntersuchung eingeladen. 23 Patienten war es möglich, hierfür einen Termin zu vereinbaren, 7 Patienten konnten aus persönlichen Gründen das

Angebot nicht wahrnehmen und wurden daraufhin mit einem Fragebogen erfasst. Die restlichen 13 Patienten konnten unter der hinterlassenen Adresse nicht erreicht werden.

2.2.1 **Nachuntersuchung**

23 Patienten nahmen an der Nachuntersuchung teil. Diese orientierte sich am üblichen Vorgehen zu Anamneseerhebung und körperlicher Untersuchung. Von großem Interesse war jedoch nicht nur der aktuelle Zustand der Patienten, sondern auch deren komplette Krankengeschichte von der Erstluxation bis zur Operation mit eventuell nachfolgenden Luxationsereignissen. Bei der körperlichen Untersuchung lag das Hauptaugenmerk auf der Prüfung von Kniegelenksbeweglichkeit, -instabilität und Patellaführung sowie auf sekundären Merkmalen einer Patellaluxation wie z.B. Muskelatrophie. Das subjektive Empfinden der Patienten zu ihrem Krankheitsbild wurde anhand gezielter Fragestellungen zu Schmerzen, Instabilität und Einschränkungen im täglichen Leben erfasst. Am Schluss wurden die Informationen zusammen mit den Patienten in sogenannten Knie-Scores erhoben. Dabei kamen der Lysholm- und der Larson-Score zur Anwendung.

Der Lysholm-Score ist ein modifizierter Score nach Lysholm und Gillquist, der bei Kniebandinstabilitäten verwendet wird. Er ist symptomorientiert und schließt wenige Aktivitäten mit ein. In der Literatur wird er bei Patellaluxation häufig verwendet.

Der Larson-Score ist ein allgemeiner Knie-Score, der sich neben der Klinik ausführlicher den Aktivitäten aber auch den anatomischen Gegebenheiten widmet. Er wird in der Literatur als sehr subjektiv beschrieben, enthält aber viele funktionelle Kriterien.

Die Zufriedenheit der Patienten mit dem Operationsverfahren wurde anhand von Schulnoten erfragt: Note 1 entspricht „sehr gut“, Note 6 ist „schlecht“.

2.2.1.1 Anamnese

1.) Luxationsanamnese

Erstereignis: wann? wie? Reposition? Therapie?

- echt traumatisch?
- leichtes - mittelschweres Trauma?
- spontan?

Ärztlicher Kontakt? (ja/ nein, Ergebnis?)

Rezidiv?

- Anzahl?
- Genese?
- Ärztl. Kontakt?

Sonstige Operationen am Kniegelenk oder der unteren Extremität?

2.) Operationsanamnese

OP-Indikation? (wer? warum?)

OP-Verlauf?

Anzahl der Tage stationären Aufenthaltes postoperativ?

Komplikationen?

3.) postoperatives Procedere

Immobilisation/ Schiene/ Belastung/ Entlastung/ Physiotherapie?

Anleitung und Compliance?

Alltagsbewältigung? Aktivität? Sport? (ab wann wieder möglich, Einschränkungen?)

4.) Verlauf

Reluxation?

Angst vor erneutem Luxationsereignis?

Therapie?

5.) Aktuelle Anamnese

Schmerzen?

- in Bewegung/ Ruhe?
- Stärke? (wenig – unerträglich) Charakter? (brennend, stechend, drückend, pochend)
- diffus - lokalisiert?
- Schmerzmitteleinnahme?

Instabilitätsgefühl?

Orthese/ Bandage?

Zufriedenheit mit der OP? Begründung

- sehr gut
- gut
- befriedigend
- ausreichend
- mangelhaft
- ungenügend

6.) Offene Fragen

Tätigkeiten im Alltag? Sitzend/ stehend/ gehend? Wie viele Stunden pro Tag? Einschränkungen?

Sport: Sportart? Wie viele Stunden pro Woche? Wettkampf?

Sonstige überbewegliche Gelenke? Patellaluxation in der Familie? Überbeweglichkeiten in der Familie?

2.2.1.2 Körperliche Untersuchung

Die körperliche Untersuchung wurde stets beidseits vergleichend durchgeführt.

1.) Inspektion

Gangbild?

Fehlstellung der unteren Extremität? O-/X-Beine, verkürztes Bein, Hüft-/ Sprunggelenk-Fehlstellungen?

Kniegelenksform? Lateralisierte Patella? Patella alta?

Narbenverhältnisse? Peripatellares Weichteilgewebe?

Druckschmerz?

Schwellung?

Erguss?

Oberschenkel-Muskulatur?

Subjektives Gefühl der Schwäche?

2.) Klinische Tests

Patellamobilität: Prüfung nach lateral und medial

Apprehension-Test: Abwehrbewegung des Patienten beim Versuch der passiven Seitverschiebung der Patella über den lateralen Femurkondylus hinaus (Rückenlage und 20° Flexion)

Quadriceps-Test: bei Kontraktion im Liegen nur Elevation, keine Lateralisation der Patella

Zohlen-Zeichen: bei gestrecktem Bein wird die Patella vorsichtig auf ihr Gleitlager gepresst. Schmerzhaftigkeit bei aktiver Anspannung des Quadrizeps?

Facetten-Test: Palpation der Retropatellarfläche führt zu Schmerzphänomenen

Passiv Patella Tilt Test: Abheben der Patella lateral von der Kondyle möglich?

3.) Messblatt für untere Gliedmaßen (nach Neutral-0-Methode)

Messung von Beinlänge, Beweglichkeit der Gelenke und Umfang der Beinmuskulatur

4.) Knie-Scores

Lysholm-Score und Larson-Score (s.v.)

2.2.2 **Fragebogen**

7 Patienten wurden mithilfe eines Fragebogens in die Studie einbezogen. Der Fragebogen orientiert sich dabei so weit wie möglich an der Nachuntersuchung. Eine klinische Untersuchung inklusive funktioneller Knie-Tests konnte nicht durchgeführt werden. Medizinische Fachtermini wurden vermieden. Das Phänomen „Giving-way“ z.B. wurde durch „Instabilität“ ersetzt. Die Fragen wurden deutlich mehr ausformuliert, um alle nötigen Informationen zu erhalten. (Fragebogen siehe Anhang)

2.2.3 **Ein- und Ausschlusskriterien**

Das primäre Einschlusskriterium für die Untersuchung ist die durchgeführte arthroskopische Naht des medialen Retinakulums nach Yamamoto bei einer Patellaluxation bzw. nach rezidivierenden Patellaluxationen. Somit wurden zunächst alle 43 Patienten in die Studie eingeschlossen und anhand der im SAP vorliegenden Informationen erfasst. Es ist jedoch nur möglich, eine konkrete Aussage über die Operationsmethode zu machen, wenn man die Patienten im Verlauf beobachten kann. Deswegen werden in dieser Studie im Endeffekt nur die Patienten betrachtet, die an der Nachuntersuchung teilgenommen haben oder die mithilfe des Fragebogens erfasst wurden, insgesamt 30 von den 43 Patienten.

2.2.4 **Statistik**

Aufgrund des inhomogenen Datenguts und des daraus resultierenden deskriptiven Charakters dieser Arbeit wurde von einer statistischen Auswertung der Ergebnisse über das Maß von Durchschnittswerten und Prozentangaben hinaus abgesehen.

2.3 Literaturrecherche

Die Suche nach entsprechender Literatur erfolgte über das Internet. Die englischsprachige Datenbank PubMed wurde dabei hauptsächlich herangezogen.

Folgende Stichwörter wurden verwendet:

- Patellar dislocation
- Acute patellar dislocation
- Recurrent patellar dislocation
- Patellar instability
- Instability of the patellofemoral joint
- Epidemiology of patellar dislocation
- Treatment of patellar dislocation
- Surgery in patellar dislocation
- Conservative treatment in patellar dislocation
- Medial retinacular repair
- Reconstruction of the medial patellofemoral ligament

Außerdem wurden unfallchirurgische und orthopädische Bücher der Universitätsbibliothek Ulm zum Thema Patellaluxation verwendet.

3 Ergebnisse

3.1 Patientenkollektiv

Insgesamt wurden in einem Zeitraum von 3,5 Jahren 43 Patienten, 23 weibliche und 20 männliche Patienten, aufgrund einer Patellaluxation mit der arthroskopischen Naht des medialen Retinakulums nach Yamamoto an der Universitätsklinik Ulm versorgt. Das durchschnittliche Alter der Patienten zum Operationszeitpunkt betrug 18,65 Jahre (12 – 40 Jahre).

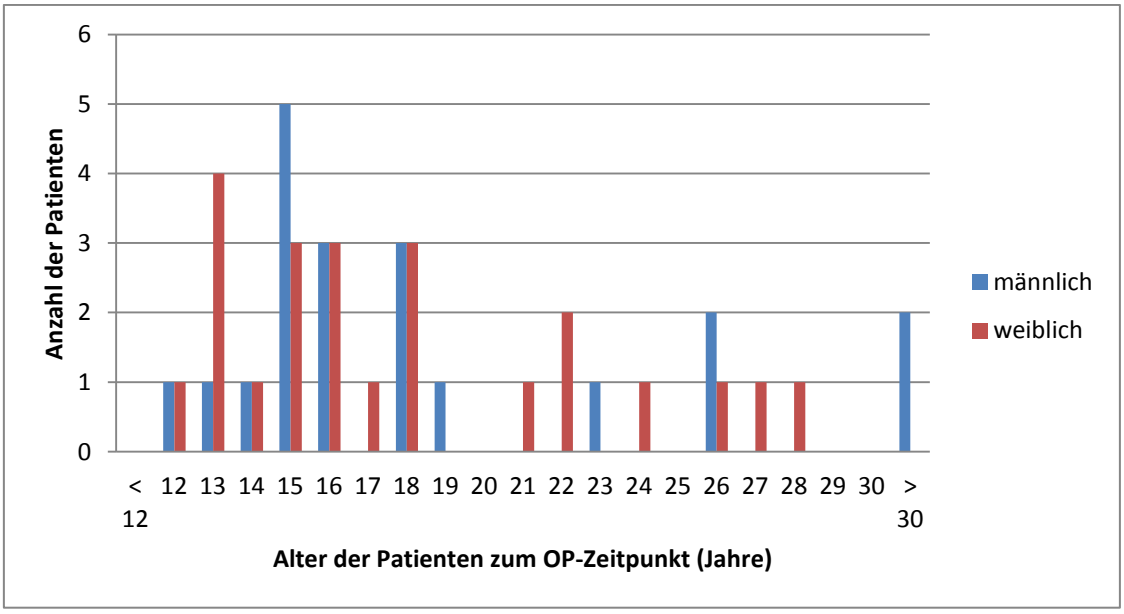

Abbildung 6: Alter- und Geschlechterverteilung der Ulmer Patienten, die zwischen Januar 2006 und Juni 2009 aufgrund einer Patellaluxation mit der arthroskopischen Naht des medialen Retinakulums nach Yamamoto versorgt wurden

In 22 Fällen war das linke und 21 Mal das rechte Kniegelenk betroffen. Laut den Arztbriefen handelte es sich bei 20 Patienten um eine Patellaerstluxation, wobei das Durchschnittsalter der betroffenen Patienten 21,45 Jahre betrug. 23 Patienten hatten eine unterschiedliche Anzahl (1 bis >20) an rezidivierenden Patellaluxationen erlitten, das durchschnittliche Alter hierbei lag bei 16,22 Jahren. Die Indikation zu oben genannter Operation wurde aufgrund der klinischen und radiologischen Befunde bei allen 43

Patienten gestellt. Die typischen Symptome wie Schmerzen und Schwellung des Kniegelenkes, Druckschmerz im Bereich des medialen Kompartiments, schmerzbedingte Bewegungseinschränkung und ein mehr oder weniger ausgeprägter Hämarthros waren bei fast allen Patienten zu finden. Ausnahmen hiervon bildeten die Patienten mit habitueller Patellaluxation oder Patienten, bei denen die Kniescheibe nach einem primär traumatischen oder dispositionellen Ereignis bereits mehrfach reluxiert war. Eine diagnostische Bildgebung (Röntgen und/oder MRT) wurde in allen Fällen präoperativ durchgeführt. Die prä- und intraoperativen Befunde entsprachen sich dabei in den meisten Fällen.

Die Operationszeit belief sich im Schnitt auf 75,3 min. (40 – 110 min.). Ein Ausreißer mit über 300 min. Operationsdauer wurde in diesen Durchschnittswert nicht mit eingerechnet, da es sich hierbei um eine mediale Retinakulumnaht bei gleichzeitiger intertrochantärer Detorsionsosteotomie der Hüfte auf der betroffenen Seite handelte, wobei letzterer Eingriff für die zeitliche Länge der OP maßgeblich verantwortlich war.

Im Rahmen der Operation wurden bei 35 Patienten 3 Yamamoto-Nähte, bei 5 Patienten 4 Yamamoto-Nähte, bei 2 Patienten 2 Yamamoto-Nähte und bei einem Patienten 5 Yamamoto-Nähte eingebracht sowie 23 Mal zusätzlich ein laterales Release durchgeführt. Bei 20 Patienten waren weitere Operationsschritte notwendig:

- Entfernung freier Gelenkkörper (6 Patienten)
- Partielle Synovektomie (4 Patienten)
- Knorpelglättung (6 Patienten)
- Meniskusnaht oder Meniskus(teil)resektion (3 Patienten)
- Plicaresektion (2 Patienten)
- VKB-Debridement (1 Patient).

Die Operationen verliefen in allen Fällen komplikationslos. Postoperativ wurden die Kniegelenke mithilfe starrer Schienen zunächst ruhig gestellt (Mecron-Schiene). Die starre Orthese wurde zeitnah durch eine bewegungslimitierende Schiene ersetzt (Donjoy-Schiene), durch die die Flexion schrittweise bis zum Wiedererreichen der vollen Beweglichkeit gesteigert werden konnte. Im Verlauf wurden die Patienten an

Unterarmgehstützen mobilisiert und zur Teilbelastung der betroffenen Seite mit 20 kg bei anliegender Kniegelenksorthese angehalten. Eine Thromboseprophylaxe wurde bis zum Wiedererreichen der vollen Belastbarkeit durchgeführt. Die Patienten erhielten je nach Bedarf eine ausreichende Schmerztherapie.

3.2 Eigene Untersuchung

Im Verlauf konnten 30 der 43 Patienten nachbeobachtet werden. Das Follow-up betrug im Schnitt 28 Monate (6 – 46 Monate) postoperativ. Es folgen die Studienergebnisse zu den 23 nachuntersuchten und 7 befragten Patienten. Dabei werden Ätiologie und Risikofaktoren sowie die Erhebung von Knie-Scores und die subjektive Einschätzung der Patienten gemeinsam betrachtet, die körperlichen Befunde aufgrund der unterschiedlichen Untersuchungsmethode getrennt voneinander.

3.2.1 **Ätiologie und Risikofaktoren**

Es traten folgende Formen von Patellaluxationen in den Gruppen der nachuntersuchten und befragten Patienten auf:

- 6 traumatische Patellaluxationen durch adäquate Unfallereignisse beim Sport oder durch Fremdverschulden, davon 2 rezidivierend
- 18 dispositionelle Patellaluxationen, alle beim Sport entstanden, 9 davon mit einer unterschiedlichen Anzahl an Rezidiven (1 - 10)
- 6 habituelle Patellaluxationen, verursacht durch Bagatellbewegungen im täglichen Leben, alle mehrfach rezidivierend (3 - >20).

Die Verteilung der Geschlechter war ziemlich ausgeglichen: 16 weibliche und 14 männliche Patienten, wobei die Patienten mit rezidivierenden Formen der Patellaluxation in 82,35% weiblich sind. Das Durchschnittsalter der Patienten zum Operationszeitpunkt betrug 16,9 Jahre (12 – 40).

73,33% der Patienten (22 Patienten) erlitten bereits im Kindes- oder Jugendalter (8 - 18 LJ) die erste Patellaluxation, in 14 Fällen (46,67%) folgten Rezidive. Bei den erwachsenen Patienten (22 – 40 LJ) handelte es sich um 5 akute und 3 rezidivierende Patellaluxationen, wobei die akuten in 80% bei männlichen, die rezidivierenden in 100% bei weiblichen Patienten aufgetreten sind.

16 von 30 Patienten (53,33%) waren zum OP-Zeitpunkt bereits konservativ (Ruhigstellung in Bandage oder Schiene, Krankengymnastik) oder operativ vortherapiert und wiesen nicht zufriedenstellende Ergebnisse auf, die zu einer erneuten Therapie geführt haben.

Tabelle 1: Patienten, die zwischen Januar 2006 und Juni 2009 aufgrund einer Patellaluxation mit der arthroskopischen Naht des medialen Retinakulums nach Yamamoto in Ulm versorgt wurden: Geschlechterverteilung, Operationsalter, Anzahl der Risikofaktoren und vorausgegangene Therapie nach entsprechendem Luxationstyp

	Anzahl männliche Patienten	**Anzahl weibliche Patienten**	**Alters-durchschnitt (Jahre)**	**Patienten mit Risikofaktoren**	**Patienten mit vorausgegangener konservativer Therapie**	**Patienten mit vorausgegangener operativer Therapie**
habituell	0	6	13,17 (11 -15)	5	2	0
dispositionell	7	2	17 (12 -24)	7	1	1
dispositionell-rezidivierend	2	7	16,44 (12–25)	8	7	2
traumatisch	4	0	26 (14 – 40)	2	0	1
traumatisch-rezidivierend	1	1	11,5 (11 – 12)	1	1	1

Für eine Patellaluxation prädisponierende Risikofaktoren waren bei 24 von 30 Patienten zu finden. Wie zu erwarten, boten Patienten mit dispositionellen, dispositionell-rezidivierenden und habituellen Patellaluxationen die meisten Risikofaktoren. Teilweise wiesen Patienten mehrere Risikofaktoren nebeneinander auf.

Tabelle 2: Luxationsfördernde Risikofaktoren bei den unterschiedlichen Formen von Patellaluxation der Patienten, die zwischen Januar 2006 und Juni 2009 aufgrund einer Patellaluxation mit der arthroskopischen Naht des medialen Retinakulums nach Yamamoto in Ulm versorgt wurden

	habituell	dispositionell	dispositionell-rezidivierend	traumatisch	traumatisch-rezidivierend
Patelladysplasie	3	2	3	0	0
Trochleadysplasie	2	1	0	0	0
Fehlstellung UE	3	1	2	0	0
Patella alta	1	2	0	0	0
allgemeine Bandlaxität	2	2	4	0	0
Vor-Operation KG	0	1	3	1	1
Vor-Operation UE	0	1	1	0	0
Luxation Gegenseite	3	2	1	0	0
pos. Familienanamnese	1	2	1	1	0

3.2.2 **Befunde**

3.2.2.1 Nachuntersuchung von 23 Patienten

3.2.2.1.1 Inspektion und körperliche Untersuchung

Das Gangbild zeigt sich bei allen nachuntersuchten Patienten unauffällig. Es finden sich keine Beinlängenunterschiede. Die Beweglichkeit ist bei jedem Patienten frei (Extension/ Flexion von 0 - 10°/0°/120 - 140°). Die Narbenverhältnisse zeigen sich, abgesehen von einem Fall mit hypertropher Narbenbildung an der lateralen Inzision, ohne pathologischen Befund. 3 Patienten weisen leichte Fehlstellungen der Beinachse auf: 1 Patient mit dispositionell-rezidivierender Patellaluxation bei Genua vara bzw. 2 Patientinnen mit habitueller Patellaluxation bei Genua valga von 5 – 10°. Ein Patient

wurde bereits aufgrund von kongenitalen Genua vara beidseits operiert und hat derzeit eine Achsabweichung von 15 – 20°. Die Patella ist bei 5 Patienten weiterhin lateralisiert.

Akute Schmerzen, eine Schwellung oder einen Erguss weist keiner der Patienten auf. Eine Patientin gibt peripatellar Druckschmerz an. Die Patella ist in 8 Fällen (34,78%) normal beweglich und seitengleich verschieblich. 8 Patienten (34,78%) haben eine deutlich hypermobile Patella auf beiden Kniegelenksseiten. Es handelt sich dabei aber nicht nur um Patienten mit rezidivierenden Luxationen, sondern auch um solche mit einmaliger Patellaluxation bei nur teilweise vorhandenen Risikofaktoren. Bei 6 Patienten (26,09%) ist nur die Patella der von der Patellaluxation betroffenen Seite hypermobil. 1 Patient (4,35%) weist eine hypomobile Patella am betroffenen Kniegelenk auf, trotz durchgeführtem lateralem Release.

11 Patienten (47,83%) zeigen eine deutliche Krepitation im Kniegelenk bei Bewegung oder Patellaseitverschiebung. Bei 12 Patienten (52,17%) ist die Oberschenkelmuskulatur der betroffenen Seite atrophiert (Umfangsverminderung von 1 – 5 cm). (s. Tabelle 10 im Anhang)

3.2.2.1.2 Funktionelle Knie-Tests

Die funktionellen Knie-Tests sind bei 12 von 23 nachuntersuchten Patienten auffällig (52,17%). Am häufigsten ist der Passiv-Patella-Tilt-Test positiv (8 von 23 Patienten, 34,78%), bei dem versucht wird die Kniescheibe vom lateralen Femurkondylus abzuheben. Dieser Test beurteilt die Spannung des lateralen Retinakulums; bei nur 3 der Patienten wurde ein laterales Release durchgeführt. Das Zohlen-Zeichen bzw. der Facetten-Test, als Hinweise auf retropatellaren Knorpelschaden, sind in 4 (17,39%) bzw. 2 (8,70%) Fällen positiv. Der Apprehension-Test, bei dem eine Luxation der Kniescheibe nach lateral angedeutet wird, fällt in 3 (13,04%) Fällen positiv aus. Der Quadrizepstest ist bei allen Patienten unauffällig.

3.2.2.2 Fragebogen von 7 Patienten

Die 7 Patienten, die einen Fragebogen erhalten hatten, wurden nicht vom Untersucher gesehen und ihre Kniegelenke können somit nicht in demselben Maße beurteilt werden wie die der nachuntersuchten Patienten.

Der Gang wird von 2 Patienten als Schonhinken beschrieben. 2 Patienten weisen eine Fehlstellung der Beinachse auf: 1 Patientin mit leichten X-Beinen und 1 Patient mit posttraumatischer Fehlstellung in der Hüfte der betroffenen Seite. Eine Patientin gibt einen Beinlängenunterschied von 0,8 cm links > rechts an. Die Beweglichkeit im Kniegelenk ist bis auf einen Patienten mit leichtem Streckdefizit uneingeschränkt. Die Narben sind bei 2 von 7 Patienten verdickt.

Es zeigen sich wiederum keine Hinweise für einen akut entzündlichen Zustand im Kniegelenk (keine Schmerzen, keine Schwellung, kein Erguss). Die Oberschenkelmuskulatur ist bei 5 von 7 Patienten atrophiert (71,43%). Funktionelle Knie-Tests konnten nicht erhoben werden. (s. Tabelle 11 im Anhang)

3.2.3 **Knie-Scores**

Knie-Scores wurden mithilfe des Untersuchers und der Angaben der Patienten für alle 30 Patienten ermittelt.

Die Auswertung des Lysholm-Score ergibt für 9 Patienten ein sehr gutes Ergebnis (100 – 95 Punkt), für 12 Patienten ein gutes Ergebnis (94 – 80 Punkte) und bei 7 Patienten ein befriedigendes Ergebnis (79 – 50 Punkte). Nur 2 Patienten erreichen unter 50 Punkte. Insgesamt liegt der Lysholm-Score im Schnitt bei 82,4 Punkten (33 – 100).

Der Larson-Score ergibt durchschnittlich 87,35 Punkte (50 – 100). Die Verteilung der Ergebnisse ist folgendermaßen: 9 Patienten haben ein sehr gutes Ergebnis, 14 Patienten ein gutes Ergebnis und bei 7 Patienten ist das Ergebnis befriedigend.

Die Patienten mit habitueller und dispositionell-rezidivierender Patellaluxation erreichen im Durchschnitt deutlich weniger Punkte als die Patienten mit anderen Luxationsformen. (s. Tabelle 12 im Anhang)

Tabelle 3: Patienten mit unterschiedlicher Patellaluxation, die zwischen Januar 2006 und Juni 2009 mit der arthroskopischen Naht des medialen Retinakulums nach Yamamoto in Ulm versorgt wurden: postoperative Punkteverteilung im Lysholm- und Larson-Knie-Score bei einem Follow-up von durchschnittlich 28 Monaten

	habituell	dispositionell	dispositionell-rezidivierend	traumatisch	traumatisch-rezidivierend
Lysholm	80,33 (57 – 90)	90,0 (71 – 100)	84,13 (33 – 99)	86,75 (72 – 96)	80,0 (80)
Larson	74,17 (67 - 99)	90,61 (76 -100)	81,11 (50 - 96)	92,0 (90 - 96)	91,5 (90 - 93)

3.2.4 **Reluxation**

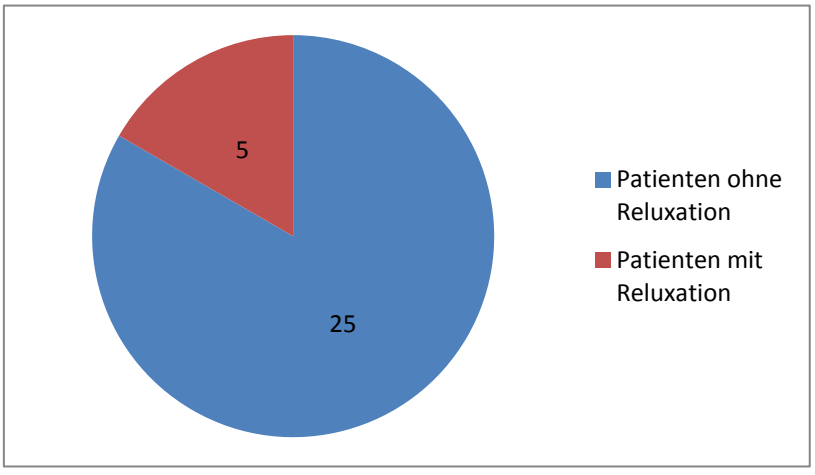

Abbildung 7: Auftreten von postoperativer Reluxation bei den Patienten, die zwischen Januar 2006 und Juni 2009 aufgrund einer Patellaluxation mit der arthroskopischen Naht des medialen Retinakulums nach Yamamoto in Ulm versorgt wurden

Bei 5 Patienten kam es nach der Operation an der Universitätsklinik Ulm zu Patellareluxationen (16,67%). 2 dieser Patienten wurden daraufhin, 10 bzw. 11 Monate

nach der Operation in Ulm, noch einmal am betroffenen Kniegelenk operiert. 3 Patienten führten konservative Therapiemaßnahmen fort. (s. Tabelle 13 im Anhang)

Tabelle 4: Anzahl der Patienten mit postoperativer Reluxation nach entsprechendem Luxationstyp, die zwischen Januar 2006 und Juni 2009 mit der arthroskopischen Naht des medialen Retinakulums nach Yamamoto in Ulm versorgt wurden. In Klammern die Gesamtzahl der operierten und nachverfolgten Patienten.

	habituell	dispositionell	dispositionell-rezidivierend	traumatisch	traumatisch-rezidivierend
Reluxation	1 (6)	1 (9)	3 (9)	0 (4)	0 (2)

Die Reluxationen traten bei Patienten mit unterschiedlichen Formen von Patellaluxationen auf, jedoch nicht bei traumatischen Patellaluxationen. Das Alter zum OP-Zeitpunkt lag im Schnitt bei 16,6 Jahren (13 – 21 Jahre). Die 4 Patienten mit rezidivierender Patellaluxation waren bereits vor ihrer OP in Ulm konservativ therapiert worden. Der Patient, der eine einmalige dispositionelle Patellaluxation erlitten hat, war Jahre zuvor aufgrund einer Oberschenkel-Fraktur mit posttraumatischer Fehlstellung mit einer Innentorsionskorrektur und Verkürzungsosteotomie operativ versorgt worden. Die arthroskopische Naht des medialen Retinakulums verlief in allen Fällen komplikationslos, ebenso die postoperative Rehabilitationsphase. Es wurden bei 4 Patienten 3 Nähte, bei einem Patienten 4 Nähte eingebracht.

3.2.5 **Schmerzen, Schwellung, Instabilität**

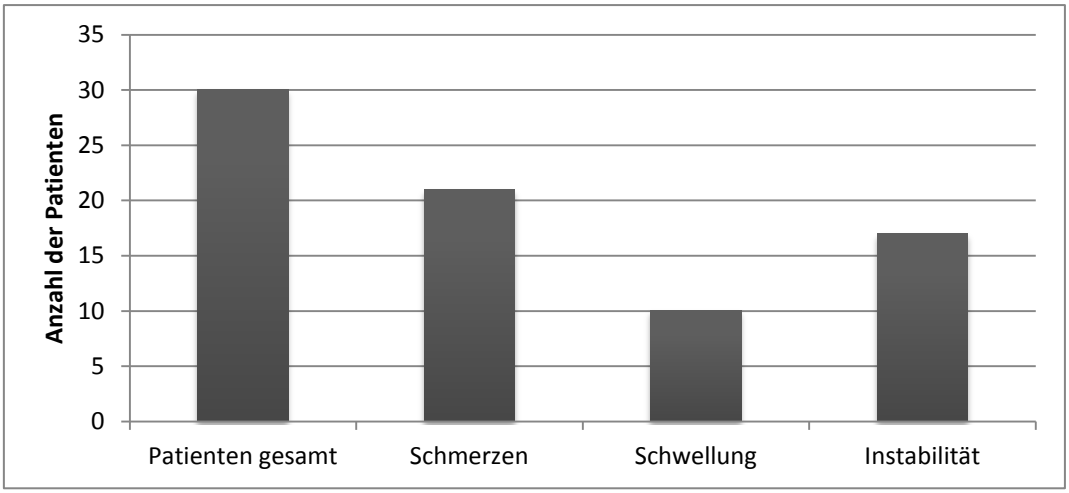

Abbildung 8: Auftreten von postoperativen Schmerzen, Schwellung und Instabilität bei den Patienten, die zwischen Januar 2006 und Juni 2009 aufgrund einer Patellaluxation mit der arthroskopischen Naht des medialen Retinakulums nach Yamamoto in Ulm versorgt wurden

21 Patienten (70,0%) geben eine intermittierend auftretende Schmerzsymptomatik an. Die Lokalisation ist unterschiedlich (diffus, medial, lateral, anterior); es besteht kein Zusammenhang zwischen lateralem Schmerz und lateraler Hyperkompression bei nicht durchgeführtem lateralem Release bzw. medialem Schmerz bei ausschließlich medialer Naht des Retinakulums ohne laterales Release. Die Schmerzqualität wird meist als stechend beschrieben. Die Schmerzen treten bei den unterschiedlichen Patienten in Ruhe oder bei Bewegung auf. Bei 10 Patienten (33,33%) schwillt das Kniegelenk regelmäßig, meist in Zusammenhang mit längeren Perioden von Bewegung an. 17 Patienten (56,67%) klagen über ein häufiges oder andauerndes Instabilitätsgefühl auf der betroffenen Kniegelenksseite, wobei 13 von 30 Patienten (43,33%) von einer Art Patellasubluxation sprechen, die jedoch schwer zu definieren oder objektivieren ist. Weiterführende Therapiemaßnahmen waren neben den Patienten mit postoperativer Reluxation bei 7 Patienten aufgrund ihres Beschwerdebildes notwendig.

4 Patienten (13,33%) sind nahezu beschwerdefrei. Es handelt sich dabei jeweils um einen Patienten mit habitueller, dispositioneller, dispositionell-rezidivierender und traumatischer Patellaluxation. (s. Tabelle 14 im Anhang)

Insgesamt am stärksten betroffen von den oben genannten Beschwerden sind wiederum Patienten mit wiederkehrenden Luxationsereignissen.

Tabelle 5: Postoperative Beschwerden der Patienten nach entsprechendem Luxationstyp, die zwischen Januar 2006 und Juni 2009 aufgrund einer Patellaluxation mit der arthroskopischen Naht des medialen Retinakulums nach Yamamoto in Ulm versorgt wurden

	habituell	dispositionell	dispositionell-rezidivierend	traumatisch	traumatisch-rezidivierend
Patientenzahl gesamt	6	9	9	4	2
Schmerzen	5	6	6	3	1
Schwellung	2	2	5	1	0
Instabilität	4	4	6	1	2

3.2.6 **Alltagseinschränkungen und Sport**

8 Patienten (26,67%) geben aufgrund ihres Krankheitsbildes Einschränkungen im täglichen Leben an, dazu zählen Tätigkeiten im Haushalt und bei der Arbeit. Treppensteigen wird als Hauptproblem angesehen.

16 von 30 Patienten (53,33%) können annähernd uneingeschränkt ihren sportlichen Aktivitäten nachgehen. 4 Patienten (13,33%) können aufgrund der Patellaluxation(en) keinen Sport mehr ausüben, 4 Patienten (13,33%) sind sportlich eingeschränkt, 1 Patient (3,33%) stark eingeschränkt. 5 Patienten (16,67%) treiben laut eigenen Angaben aus anderen Gründen keinen Sport mehr. Es ist auffällig, dass alle Patientinnen mit habitueller Patellaluxation regelmäßig und viel Sport treiben.

Tabelle 6: Postoperative Einschränkungen in Alltag und Sport bei den Patienten, die zwischen Januar 2006 und Juni 2009 aufgrund einer bzw. rezidivierender Patellaluxation mit der arthroskopischen Naht des medialen Retinakulums nach Yamamoto in Ulm versorgt wurden

	habituell	dispositionell	dispositionell-rezidivierend	traumatisch	traumatisch-rezidivierend
Patientenzahl gesamt	6	9	9	4	2
Alltagseinschränkungen	2	1	4	0	1
Sport möglich	6	1	5	2	2
Sport eingeschränkt	0	2	2	1	0
kein Sport mehr möglich	0	2	2	0	0
treibt keinen Sport	0	4	0	1	0

3.2.7 **Zufriedenheit der Patienten**

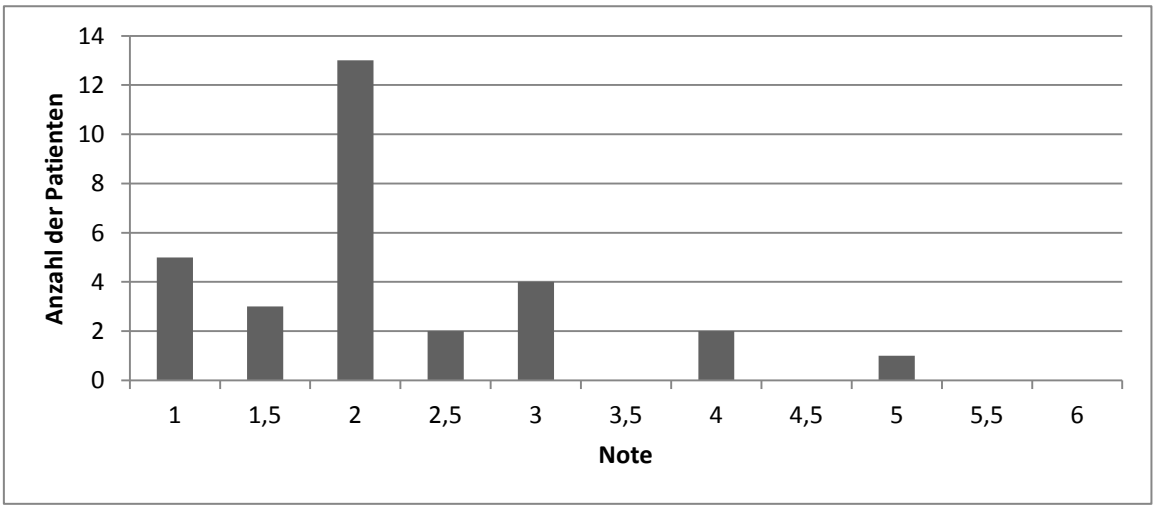

Abbildung 9: Benotung des Operationsverfahrens durch 30 Patienten, die zwischen Januar 2006 und Juni 2009 aufgrund einer Patellaluxation mit der arthroskopischen Naht des medialen Retinakulums nach Yamamoto in Ulm versorgt wurden

Die Bewertung des Operationsverfahrens durch die betroffenen Patienten mithilfe von Schulnoten erbringt einen Durchschnittswert von 2,18. Als Gründe für eine negative

Bewertung wurden genannt: anhaltende Beschwerdesymptomatik, Unzufriedenheit mit Ablauf und Personal im Krankenhaus, Einschränkungen im täglichen Leben aufgrund des Krankheitsbildes. (s. Tabelle 12 im Anhang)

Tabelle 7: Durchschnittswerte bei der Benotung des Operationsverfahrens durch die Patienten, die zwischen Januar 2006 und Juni 2009 aufgrund einer Patellaluxation mit der arthroskopischen Naht des medialen Retinakulums nach Yamamoto in Ulm versorgt wurden nach entsprechender Form der Patellaluxation

	habituell	dispositionell	dispositionell-rezidivierend	traumatisch	traumatisch-rezidivierend
Durchschnittsnote	2,5	2	2,5	1,5	2

17 von 30 Patienten geben an, weiterhin ständig unter der Angst zu leiden, die Patella könnte wieder herausspringen. Insbesondere die Patienten mit rezidivierenden Luxationen sind von diesem Gefühl betroffen.

Tabelle 8: Auftreten von Angst vor erneuter Patellaluxation bei den Patienten mit unterschiedlichen Luxationsformen, die zwischen Januar 2006 und Juni 2009 mit der arthroskopischen Naht des medialen Retinakulums nach Yamamoto in Ulm versorgt wurden

	habituell	dispositionell	dispositionell-rezidivierend	traumatisch	traumatisch-rezidivierend
Patientenzahl gesamt	6	9	9	4	2
Angst	6	4	5	1	1
keine Angst	0	5	4	3	1

3.3 Zusammenfassung der Ergebnisse

Tabelle 9: Zusammenfassende Tabelle der Untersuchung von 30 Patienten, die zwischen Januar 2006 und Juni 2009 mit der arthroskopischen Naht des medialen Retinakulums nach Yamamoto beim Krankheitsbild Patellaluxation in Ulm behandelt wurden.

	habituell	**dispositionell**	**traumatisch**
Patientenzahl gesamt	6	18	6
Risikofaktoren	5 (83,33%)	15 (83,33%)	3 (50%)
Vortherapie	2 (33,33%)	11 (61,11%))	3 (50%)
Lysholm	80,33	87,07	83,38
Larson	79,67	83,35	84,13
Reluxation	1 (25%)	4 (22,22%)	0
Schmerzen	5 (83,33%)	12 (66,67%)	4 (66,67%)
Schwellung	2 (33,33%)	7 (38,89%)	1 (16,67%)
Instabilität	4 (66,67%)	10 (55,56%)	3 (50%)
Alltagseinschränkungen	2 (33,33%)	5 (27,78%)	1 (16,67%)
Einschränkungen beim Sport	0	8 (44,44%)	1 (16,67%)
Benotung	2,5	2,25	1,75
Angst vor Luxation	6 (100%)	9 (50%)	2 (33,33%)

Bei den Patienten dieser Untersuchung traten präoperativ dispositionelle, habituelle oder traumatische Patellaluxationen im Verhältnis 3 : 1 : 1 auf. In 56,67% der Fälle war es zu rezidivierenden Luxationsereignissen gekommen. Risikofaktoren wiesen 76,67% der Patienten auf. 53,33% der Patienten waren zum Operationszeitpunkt in Ulm bereits vorbehandelt.

Das Operationsverfahren wird von den Patienten im Schnitt mit der „Note 2“ bewertet. Schlechtere Benotungen korrelieren mit einem niedrigen Knie-Score und einem

persistierenden Beschwerdebild. Die körperlichen Untersuchungsbefunde der Patienten einschließlich funktioneller Knie-Tests sind im Allgemeinen sehr positiv ausgefallen. Es konnte gezeigt werden, dass rezidivierende Patellaluxationen, unabhängig von der Genese, funktionell etwas schlechter abschneiden. Einschränkungen der Aktivität, v.a. bezogen auf den Sport, korrelieren damit aber nicht. Die meisten Patienten, vor allem diejenigen mit habituellen Patellaluxationen, treiben Sport und sind im Alltag, im Vergleich zur präoperativen Situation, weniger durch ihr Krankheitsbild beeinträchtigt. Die Beweglichkeit ist bei allen Patienten postoperativ uneingeschränkt. Das häufige Auftreten von intermittierenden Schmerzen und Instabilitätsgefühl stellt ein Problem für viele Patienten dar, führte aber nicht regelhaft zu Wiedervorstellung mit Therapiewunsch. Die Angst vor erneuter Patellaluxation begleitet viele Patienten mit rezidivierenden Patellaluxationen, konnte aber durch die Operation gemindert werden.

Besonders auffällig ist, dass über die Hälfte der Patienten trotz erfolgter physiotherapeutischer Behandlung postoperativ eine deutliche Muskelatrophie (1 – 5 cm) der betroffenen Oberschenkelmuskulatur aufweist. Ebenfalls häufig, bei 47,83% der nachuntersuchten Patienten, weisen die Kniegelenke Krepitationsgeräusche auf, die meist als störend und unangenehm empfunden werden.

Die Studie weist eine Reluxationsrate von 16,67% bei 30 Patienten auf, die mit der arthroskopischen Naht des medialen Retinakulums bei verschiedenen Formen der Patellaluxation an der Universitätsklinik Ulm versorgt wurden. Es handelt sich dabei um 3 weibliche und 2 männliche Patienten in einem Alter von 13 -21 Jahren. Die Patienten weisen eine unterschiedliche Anzahl an luxationsfördernden Risikofaktoren (0 – 4 Risikofaktoren) auf. 4 der 5 Patienten waren vor ihrer Operation an der Universitätsklinik Ulm bereits konservativ vortherapiert. Bei 4 von 5 Patienten wurden 3 Nähte, bei einem 4 Nähte eingebracht, bei 3 von 5 Patienten wurde zusätzlich ein laterales Release durchgeführt. Die Operation und der postoperative Verlauf waren in allen Fällen regelrecht, die Compliance der Patienten bezüglich Orthesenbehandlung und Physiotherapie gut. Der Lysholm-Knie-Score reicht bei den betroffenen Patienten von 36 bis 94 Punkten, der Larson-Knie-Score von 54 bis 92 Punkten. Es sind somit anhand der Knie-Scores 3 gute, 1 befriedigendes und 1 mangelhaftes Ergebnis zu verzeichnen.

Schmerzen, Schwellung und Instabilität treten bei den Patienten in unterschiedlicher Häufigkeit und Intensität auf. Einschränkungen im Alltag und Sport sind ebenfalls nicht einheitlich vorhanden. Die Noten reichen von 2 bis 5. Aufgrund der erneuten Luxation wurden 2 der Patienten noch einmal operiert, die 3 anderen blieben bei konservativen Therapiemaßnahmen.

Die starke Subjektivität der Parameter wird besonders deutlich, wenn man die Patientin mit den schlechtesten Knie-Scores (Lysholm-Score: 33, Larson-Score: 50) und einem anhaltenden ausgeprägten Beschwerdebild betrachtet. Die Patientin wurde bereits mehrfach konservativ und operativ aufgrund ihrer dispositionell-rezidivierenden Patellaluxation behandelt, bevor sie nach Ulm kam. Risikofaktoren sind neben Voroperationen am Kniegelenk eine vorhandene Patelladysplasie Wiberg III. Die Patientin bewertet das Operationsverfahren mit der Note „sehr gut“, obwohl sie immer noch häufig Beschwerden (Schmerzen, Schwellung) sowie funktionelle Defizite mit negativen Auswirkungen auf ihre täglichen und sportlichen Aktivitäten aufweist. Im Vergleich zur präoperativen Situation habe sich ihr Zustand aber sehr stark verbessert und seit der Operation an der Universitätsklinik Ulm ist die Angst vor rezidivierenden Patellaluxationen fast verschwunden.

4 Diskussion

4.1 Diskussion der Operationsmethode

Die Patellaluxation ist ein komplexes Krankheitsbild, das vor allem im Kindes- und Jugendalter auftritt und neben dem akuten Trauma zu wiederkehrenden Luxationsereignissen mit daraus resultierenden körperlichen Beeinträchtigungen bei den Betroffenen führen kann. Die Reluxationsrate nach nicht-operativem Vorgehen bei primärer Patellaluxation wird in der Literatur zwischen 40 und 60% angegeben. [11] [17] [58] [71] 30 – 50% der Patienten geben nach konservativen Therapiemaßnahmen intermittierendes Instabilitätsgefühl und vorderen Knieschmerz an. [42] Viele Patienten schaffen es nicht, nach einer Patellaluxation ohne operative Therapie auf ihr vorheriges Level an sportlicher Aktivität zurückzukehren. [8] Nur Patienten ohne prädisponierende anatomische Risikofaktoren für eine Patellaluxation und ohne Begleitverletzungen profitieren von alleiniger konservativer Therapie, während es bei den anderen in vielen Fällen zu Reluxationen kommt und eine operative Versorgung angezeigt ist. [14] [72]

In der Literatur werden über einhundert Operationsverfahren beschrieben und es gibt zahlreiche Untersuchungen und Falldarstellungen zum Thema Patellaluxation (>5000 Treffer in der Literaturrecherche), die in ihren Ergebnissen und Aussagen stark variieren. Alles ein Hinweis darauf, dass es die optimale Standardtherapie nicht gibt.

Die arthroskopische Naht des medialen Retinakulums, ein minimal-invasives Verfahren, das häufig an der Universitätsklinik Ulm praktiziert wird, stellt eine Therapieoption für die Behandlung der Patellaluxation dar. Die nach Yamamoto modifizierte Methode kann initial im Rahmen einer diagnostischen und/ oder therapeutischen Kniegelenksarthroskopie angewendet werden und führt in unserer Studie zu zufriedenstellenden Ergebnissen für die Patienten. In der Literatur besteht die Indikation für das Verfahren hauptsächlich bei primär traumatischen Patellaluxationen. Nikku et al. (2005) sowie Palmu et al. (2008) sehen die arthroskopische Wiederherstellung des medialen Bandapparates als eine wichtige primäre Behandlungsmethode, der sich bei Bedarf eine weitere operative oder konservative Therapie anschließen kann. [66] [71] Die

Patienten können durch die frühzeitige operative Stabilisierung der medialen Weichteilstrukturen schneller zu ihrem ursprünglichen Aktivitätslevel zurückkehren. [81]

In der vorliegenden retrospektiven Untersuchung wurden auch die rezidivierenden Formen der Patellaluxation mit der arthroskopischen medialen Retinakulumnaht versorgt. Die Resultate sind auch hier überzeugend. Die arthroskopische Naht bietet also eine gute Möglichkeit, beide Luxationsformen, akute und rezidivierende, zu behandeln, worauf bereits mehrere Studien hingedeutet haben. [3] [34] [40] [45] [50] [82]

Die Vorteile eines arthroskopischen Verfahrens sind offensichtlich: weniger „Flurschaden" (Weichteilschaden), eine geringere Komplikationsrate (Gefäß-/ Nervenläsionen, Wundheilungsstörungen, etc.), die Möglichkeit der Kombination mit diagnostischen und therapeutischen Kniegelenksarthroskopien (Entfernung osteochondraler Fragmente, Entfernung des Hämarthros), schnellere Mobilisation und frühere Rehabilitation sowie bessere kosmetische Ergebnisse. [81]

Ein Nachteil der arthroskopischen medialen Retinakulumnaht ist, dass das MPFL extrakapsulär verläuft und somit arthroskopisch ungenügend beurteilt und fraglich in die Stabilisierung der medialen Weichteilstrukturen mit einbezogen werden kann. Hieraus kann eine inadäquate Funktion des wichtigsten medialen Weichteilstabilisators der Patella resultieren, die zu persistierender Instabilität des Kniegelenkes beiträgt. [41] [81] Inwiefern das MPFL bei unseren Patienten mitbetroffen war und intraoperativ rekonstruiert werden konnte, können wir nicht sagen, da keine konsequente prä- und postoperative MR-tomographische Darstellung erfolgt ist. Die genaue Identifikation des MPFL und seiner Rupturstelle (am Tuberculum adductorium, intraligamentär oder an der Patellainsertion) ist meist nur bei einer frischen, akuten Verletzung möglich und nicht bei chronisch-rezidivierenden Kniegelenksleiden (Vernarbungen). [62] Wir gehen somit davon aus, dass das MPFL, als integrierter Bestandteil des medialen Retinakulums, zumindest in Teilen auch durch die arthroskopische Naht des medialen Retinakulums wiederhergestellt werden konnte. Laut Davis und Fithian (2002) können mehrere Techniken zur Wiederherstellung des Bandes führen. [21]

Die direkte Rekonstruktion des Ligamentum patellofemorale mediale mithilfe eines autologen Sehnentransplantats ist eine relativ neue Operationsmethode zur Behandlung der rezidivierenden Patellaluxation, die aktuell häufig publiziert wird. Die Ergebnisse scheinen vielversprechend zu sein, jedoch sind sich die Experten noch nicht einig über die genaue Art der Rekonstruktion (statisch vs. dynamisch), den optimalen Typ des Transplantats sowie dessen Positionierung, Fixierung, Länge und Spannung und es existieren noch keine Langzeitstudien, die den anhaltenden Erfolg der Operation belegen. [55] [60] Christiansen et al. (2008) zum Beispiel geben eine Reluxationsrate von 16,7% bei 42 Patienten mit rezidivierenden Patellaluxationen an, die mit einer MPFL-Rekonstruktion versorgt wurden. Diese postoperative Reluxationsrate entspricht unseren Studienergebnissen. [16]

Andere Therapieverfahren wie die Trochleaplastik oder die Versetzung der Tuberositas tibiae werden bei rezidivierenden Patellaluxationen mit entsprechenden Risikofaktoren angewendet. Diese Verfahren sind jedoch deutlich invasiver und erfordern eine gute Operationstechnik, die meist sehr erfahrenen Kollegen vorbehalten bleibt. Außerdem ist die Anwendung erst nach vollständigem Schluss der Epiphysenfugen möglich. Die Ergebnisse sind ebenfalls nicht nur zufriedenstellend und frei von Komplikationen, die Indikation ist sehr viel enger zu stellen.

Die Durchführung eines lateralen Release wird in der Literatur, vermutlich aufgrund der schlechten Ergebnisse des isolierten lateralen Release bei rezidivierenden Patellaluxationen, kritisch gesehen. Gegen die Kombination mit einem anderen Therapieverfahren, wie in unserem Fall mit der arthroskopischen medialen Retinakulumnaht, ist aber nichts einzuwenden. Es besteht bei unseren Patienten kein Verdacht auf zunehmende patellofemorale Instabilität durch die Spaltung des lateralen Retinakulums. Die Anwendung erfolgt insbesondere um einer lateralen Hyperkompression durch die Medialisierung der Patella entgegenzuwirken. [2] [31] [89]

Generell kann sich eine frühzeitige operative Therapie prognostisch günstig auf das Outcome der Patienten auswirken, insbesondere auf die Entstehung von Arthrose, die in jedem Fall verhindert oder zumindest ihr Fortschreiten verzögert werden soll. [84] [103] Die arthroskopische Naht des medialen Retinakulums kann dieser Forderung aufgrund

ihrer geringen Invasivität sowie ihrer schnellen und praktikablen Durchführbarkeit in breiter Indikation gerecht werden.

Die Kunst scheint es zu sein, die richtige Therapie für jeden einzelnen Patienten aus dem großen Angebot an Operationsverfahren auszuwählen und dann fachgerecht durchzuführen.

4.2 Diskussion von Material und Methode

In dieser Studie wird das Operationsverfahren „arthroskopische Naht des medialen Retinakulums (nach Yamamoto)“ anhand von retrospektiven Nachuntersuchungen und Befragungen bei 30 von 43 Patienten (69,77%) in einem Follow-up von durchschnittlich 28 Monaten (6 - 46 Monate) untersucht. Die Geschlechterverteilung ist ausgeglichen: es wurden 16 weibliche und 14 männliche Patienten erfasst.

Das Patientenkollektiv unterscheidet sich bezüglich Alter (12 - 40 LJ), Luxationstyp (akut und rezidivierend) und krankheitsbildbezogener Vorgeschichte (Dauer des Krankheitsbildes, Vortherapie, etc.). Die Untersuchung hat das Ziel herauszufinden inwiefern sich die genannte Operationsmethode auf das breite Spektrum der von Patellaluxation(en) betroffenen Patienten auswirkt. Hier steht natürlich die postoperative Reluxationsrate im Vordergrund des Interesses. Die Erhebung vieler weiterer Parameter zur Beurteilung des operativen Erfolgs ist eher subjektiv.

Die Untersuchung hat mehrere Limitationen:

- Retrospektivität
- Erfassung der Patienten mit 2 unterschiedlichen Methoden
- keine Kontrollgruppe
- kurz-/ mittelfristige Ergebnisse
- Heterogenität des Patientenkollektivs
- Follow-up von 70% der operierten Patienten.

Wir reihen uns damit qualitativ und quantitativ in die große Gruppe nicht-randomisierter, retrospektiver Studien mit relativ kleinem und inhomogenem Patientengut ein.

Das zukünftige Ziel sollte es sein, prospektive, randomisierte Studien mit einem klar definierten, großen Patientengut und standardisierten Therapieformen zu entwickeln, um eine höhere Aussagekraft zu den einzelnen Therapieverfahren zu gewinnen. [84]

Von einer statistischen Auswertung wurde bei den vorliegenden Daten abgesehen.

4.3 Diskussion der Ergebnisse

Die Indikation für die arthroskopische Naht des medialen Retinakulums wurde in allen beschriebenen Fällen aufgrund von akuten oder rezidivierenden Patellaluxationen mit entsprechendem klinischem Bild gestellt.

In den Arztbriefen fand eine diagnostische Einteilung der Patienten in traumatische, rezidivierende oder habituelle Patellaluxation statt. Diese Formen der Patellaluxation haben wir in unserer Studie nach ausführlicher Anamnese erweitert. Rein traumatische Patellaluxationen sind selten und traten in unserem Patientenkollektiv bei 6 Patienten auf. Bei jedem Patient war ein adäquates Unfallereignis oder ein starkes Trauma durch Fremdverschulden ursächlich für die Luxation, Risikofaktoren waren weniger vorhanden. Bei 2 Patienten kam es im Verlauf zu einem Rezidiv.

In der Literatur wird die Inzidenz akuter Patellaluxationen mit 0,3% angegeben, davon sind 20% akut-traumatisch und in über 60% der Fälle mit sportlicher Aktivität assoziiert. [32][68]

Dispositionelle Patellaluxationen sind im Vergleich zu traumatischen viel häufiger und machen 60% unserer Patienten aus. Risikofaktoren sind bei über 80% der Patienten zu finden und meist mehrere auf einmal. Die Luxationen traten bei allen Patienten während sportlicher Betätigung auf. Bei der Hälfte der Patienten kam es im Verlauf zu rezidivierenden Patellaluxationen. Dispositionelle Patellaluxationen werden in der englischsprachigen Literatur nicht direkt beschrieben. Die alleinige Einteilung in akute und rezidivierende oder habituelle (atraumatische) Formen der Patellaluxation ist unserer Meinung nach aber nicht ausreichend. Mehrere deutsche Autoren verwenden ebenfalls den Begriff „dispositionelle Patellaluxation“. [85] [96] [99]

Die habituelle Patellaluxation ist in unserer Studie, wie erwartet, nur durch weibliche Patienten vertreten. Diese weisen viele Risikofaktoren, eine hohe Anzahl an Rezidiven und eine lange Krankengeschichte auf. Eine familiäre Häufung konnten wir entgegen literarischer Angaben nicht beobachten. [36]

Die genaue Angabe der einzelnen Risikofaktoren und deren Einfluss auf Therapie und Outcome der Patienten ist aufgrund der inkonsequenten präoperativen Erfassung teilweise unvollständig und wird somit, bezogen auf die diesbezügliche Aussagekraft der Studie, vernachlässigt.

Die Operation verlief in 70% der Fälle zufriedenstellend für die Patienten (Note 1 bis 2), vor allem bei Patienten mit einmaliger traumatischer Patellaluxation. Spahn (2001) gibt eine Durchschnittsnote von 2,1 bei 134 Patienten mit habitueller Patellaluxation an, die mit der Methode nach Yamamoto versorgt wurden. [85] In älteren Studien wird die Zufriedenheit der Patienten mit 60 bis 93% aufgeführt. [71] Die Zufriedenheit bzw. Unzufriedenheit der Patienten korreliert nicht unbedingt mit einem positiven Operationsergebnis bzw. mit einer postoperativen Reluxation. 3 von 30 (10%) Patienten bewerten die Operation mit der Note 4 bzw. 5. Dabei ist es in 2 Fällen postoperativ zu einer Reluxation gekommen, das klinische Outcome wird als gut oder befriedigend eingestuft.

Die allgemeine Zufriedenheit der Patienten spiegelt sich in den verwendeten Knie-Scores wider. Die operativen Ergebnisse sind bei beiden Scores, Lysholm- und Larson-Score, in über 70% als gut oder sehr - gut einzuordnen. Strukturelle oder funktionelle Defizite waren kaum zu finden. Viele Patienten leiden postoperativ jedoch weiterhin unter intermittierenden Schmerzen (70%) und dem Gefühl von Instabilität (56,67%) im Kniegelenk. Die operative Therapie hat bei vielen Patienten zu einer Verbesserung des gesamten Beschwerdebildes geführt, komplette Beschwerdefreiheit konnte aber nur bei 4 von 30 Patienten erzielt werden (13,33%). Die Frage, ob die initiale operative Therapie hinsichtlich persistierender Symptomatik eine bessere Alternative zur konservativen Therapie darstellt, können wir schwer beurteilen. Die Beschwerden sind bei über 65% unserer Patienten mit rezidivierenden Patellaluxationen vorhanden und über 75% der Betroffen waren bereits vortherapiert. Auch die Literatur ist sich darüber nicht einig. [65] [71] [87]

Fast 50% der nachuntersuchten Patienten weisen eine deutliche Krepitation im Kniegelenk auf. Neben der subjektiven Belastung für die Patienten können die Reibegeräusche aus medizinischer Sicht auf posttraumatische Reizzustände und daraus

möglicherweise resultierende degenerative Veränderungen im Kniegelenk hinweisen, die im Verlauf zu einem vorzeitigen Verschleiß des Gelenkes führen. Smith et al. (2011) sehen Gelenkdegeneration in Zusammenhang mit operativen Therapiemaßnahmen beim Krankheitsbild Patellaluxation. [84] Als arthroskopisches Verfahren trägt die Naht des medialen Retinakulums im Vergleich zu invasiveren Operationsmethoden weniger zur Arthroseentstehung bei.

Muskelatrophie besteht bei über 60% der Patienten trotz erfolgreicher Operation und postoperativer Rehabilitation (Physiotherapie, Muskelaufbau) bei den unterschiedlichen Luxationsformen fort. Dies zeigt, *„wie schwierig und langwierig die Rekonvaleszenz nach Patellaluxation“* ist. (Dikschas, J. et al. (2009), S.99) [26] Eine gut ausgeprägte Oberschenkelmuskulatur ist sehr wichtig für die Kniegelenksstabilität. Eine Patellaluxation führt zur Entlastung des Beines; als physiologische Reaktion auf die verminderte Beanspruchung kommt es zur Muskelatrophie und dadurch wiederum zur Instabilität. Ein Circulus vitiosus der patellofemoralen Dysfunktion. Intensive Physiotherapie muss postoperativ konsequent durchgeführt werden und sollte bei Bedarf in Eigenverantwortung weiter erfolgen.

Alltagseinschränkungen aufgrund ihres Krankheitsbildes erfahren 26,67% der Patienten. Hierbei werden insbesondere Probleme beim Treppensteigen angegeben. In unserem Patientenkollektiv können über 50% der Patienten nach erfolgter Operation wieder auf ihrem bisherigen Niveau Sport treiben. 16,67% der Patienten sind sportlich eingeschränkt und können nur bestimmte Sportarten ausüben. Weitere 13,33% der Patienten können postoperativ überhaupt keinen Sport mehr treiben. Diese Zahlen unterscheiden sich deutlich von den Ergebnissen die Dikschas et al. (2009) veröffentlicht haben. In ihrer Studie wurde der Erfolg der arthroskopischen Naht des medialen Retinakulums mit/ ohne lateralem Release bei 24 aktiven Sportlern untersucht. 54,1% der Patienten waren postoperativ sportlich so stark eingeschränkt, dass sie ihr vorbestehendes Leistungsniveau nicht mehr erreichen konnten bzw. auf andere Sportarten ausweichen mussten. Und 37,5% der Patienten mussten ihre sportliche Karriere sogar komplett beenden. [26] Unser Kollektiv besteht nicht nur aus Sportlern, sondern aus Patienten der breiten Masse mit einem unterschiedlichen Maß an sportlicher Aktivität: 16,67% der

Patienten treiben überhaupt keinen Sport; alle Patientinnen mit habitueller Patellaluxation berichten über ein hohes Aktivitätslevel mit regelmäßiger sportlicher Betätigung sogar auf Wettkampfniveau.

Die Reluxationsrate nach arthroskopischer medialer Retinakulumnaht zeigt in der Literatur eine große Variabilität. Yamamoto, als Erstbeschreiber der Methode 1986, gibt eine einzige Reluxation bei 30 behandelten Patienten in einem Follow-up von 1 - 7 Jahren an. [95] Neuere Studien bestätigen diese Ergebnisse oder unterscheiden sich wiederum drastisch davon:

Haspl et al. (2002) berichtet über eine Reluxationsrate von 0% bei 17 operierten Patienten mit femoropatellarer Instabilität, akuter oder rezidivierender Patellaluxation in einer Nachbeobachtungszeit von 13 Monaten. [40]

Nikku et al. (2005) beschreiben nach einem Follow-up von 7 Jahren eine Reluxationsrate von über 30% bei Patienten mit primärer Patellaluxation. [66]

Palmu et al. (2008) kommen nach 14 Jahren auf eine Reluxationsrate von über 60%, konnten aber nachweisen, dass die meisten Patellareluxationen 2 Jahre nach der Operation auftreten. [71]

Tang et al. (2011) berichten über 22 Patienten mit akuter primärer Patellaluxation, bei denen es nach arthroskopischer Naht des medialen Retinakulums und lateralem Release zu keiner erneuten Luxation kam. [88]

Apostolovic et al. veröffentlichten ebenfalls 2011 eine Reluxationsrate von 7,1% bei 14 operativ versorgten Patienten (modifizierte Yamamoto-Methode) in einer Nachbeobachtungszeit von 5 – 8 Jahren. [6]

Die Vorzeigestudie von Sillanpää et al. (2008), die erste kontrollierte und prospektive Untersuchung zum Vergleich der Langzeitergebnisse nach initialer arthroskopischer Naht des medialen Retinakulums mit nicht-operativem Vorgehen bei primär akuter Patellaluxation, beschreibt in 23% der Fälle postoperative Reluxationen in einem Follow-up von 6 – 11 Jahren. [81]

Die postoperative Reluxationsrate von 16,67% in der vorliegenden Untersuchung liegt über dem in der Literatur angegebenen Durchschnitt operativer Therapieverfahren beim Krankheitsbild Patellaluxation von 12%. [87] Die Gründe für die einzelnen Reluxationen lassen sich hierbei nicht genau herauskristallisieren. Wir konnten zeigen, dass die traumatischen Patellaluxationen postoperativ keine Reluxation aufweisen. Anhand der Anzahl der eingebrachten Nähte lässt sich keine Aussage über den Erfolg des Operationsverfahrens treffen. Bei den Patienten mit postoperativer Reluxation wurden regelhaft 3 – 4 Nähte eingebracht. Ein Patient, der nach einer dispositionellen Patellaluxation nur 2 Retinakulumnähte erhalten hat, bietet nichtsdestotrotz ein sehr gutes Operationsergebnis mit voller Punktzahl in den Knie-Scores, hoher Patientenzufriedenheit und ohne jegliche funktionelle Beeinträchtigungen. Die Entscheidung über die Anzahl der Nähte ist somit individuell vom Operateur aufgrund der intraoperativen Gegebenheiten zu treffen.

5 Zusammenfassung

Patellaluxationen machen fast 3% aller Kniegelenksverletzungen aus und treten überwiegend bei jungen, aktiven Menschen auf. Die Kniescheibe luxiert aufgrund der anatomischen Gegebenheiten in der Regel nach lateral. Es sind akute, traumatische oder dispositionelle, und rezidivierende Formen der Patellaluxation einschließlich habitueller Luxationen möglich. Ursächlich sind meist prädisponierende Risikofaktoren in Zusammenhang mit sportlicher Aktivität.

Die adäquate Therapie stellt für die behandelnden Ärzte immer noch eine große Herausforderung dar. Aufgrund einer erhöhten Reluxationsrate und anhaltender Beschwerdesymptomatik wird eine Überlegenheit der operativen Therapiemaßnahmen im Vergleich zur konservativen Therapie beim Krankheitsbild Patellaluxation angenommen. Durch das heutige Verständnis über biomechanische Funktionen und individuelle pathomorphologische Veränderungen im Kniegelenk werden gezielt neue operative Verfahren entwickelt, von denen man sich einen durchschlagenden Erfolg bei der Behandlung von Patellaluxationen verspricht.

Die arthroskopische Naht des medialen Retinakulums nach Yamamoto ist ein minimal-invasives Operationsverfahren, das sich an der Unfallchirurgie der Universität Ulm seit Jahren bewährt hat. Ziel dieser Studie ist es zu zeigen, dass die arthroskopische Naht des medialen Retinakulums neben den neu angebotenen Operationsmethoden zur Therapie verschiedener Formen der Patellaluxation weiterhin einen hohen Stellenwert besitzt und in breiter Indikationsstellung angewendet werden kann.

In der Zeit von Januar 2006 bis Juni 2009 wurden insgesamt 43 Patienten in Ulm aufgrund einer Patellaluxation mit der arthroskopischen Naht des medialen Retinakulums nach Yamamoto versorgt. Für die Beurteilung der Operationsergebnisse wurden retrospektiv 30 der 43 Patienten nachuntersucht bzw. anhand eines Fragebogens erfasst. In einem Follow-up von durchschnittlich 28 Monaten zeigten sich sehr gute funktionelle Ergebnisse. Die verwendeten Knie-Scores lagen in über 70% bei gut bis sehr - gut. Die Patienten bewerteten das Operationsverfahren insgesamt mit einer Durchschnittsnote

von 2,18. Die häufigste Einschränkung im täglichen Leben erfahren die betroffenen Patienten beim Treppensteigen. Sport wird trotz häufig vorhandener Muskelatrophie von den meisten Patienten getrieben, vor allem von Patientinnen mit habitueller Patellaluxation. Angst vor einer erneuten Luxation empfinden vorwiegend die Patienten mir rezidivierenden Formen der Patellaluxation. Das größte Problem vieler Patienten ist, dass sie auch postoperativ häufig unter Schmerzen und dem Gefühl von Instabilität leiden. Diese Beschwerden haben sich durch die Operation jedoch bei allen Patienten stark verbessert. Die Reluxationsrate nach arthroskopischer Naht des medialen Retinakulums beträgt bei unserem Patientengut 16,67%. Bei Patienten mit primär traumatischer Patellaluxation ist es zu keiner erneuten Luxation gekommen. Die Gründe für die postoperativen Reluxationen sind nicht offensichtlich. Es lässt sich im Allgemeinen auch keine eindeutige Korrelation zwischen klinischem Bild, subjektiven Beschwerden und Zufriedenheit der Patienten finden.

Die Patellaluxation ist ein komplexes Krankheitsbild ohne Standardtherapie. Diese Tatsache macht deutlich, dass es sehr wichtig ist, individuelle therapeutische Entscheidungen mit den Patienten zu treffen und sie über ihr Krankheitsbild und dessen mögliche Folgen, insbesondere arthrotische Kniegelenksveränderungen, aufzuklären.

Die arthroskopische Naht des medialen Retinakulums nach Yamamoto ist gerade bei jungen Patienten in der Wachstumsphase schnell, einfach, effizient und ohne größere Komplikationen im Rahmen einer diagnostischen und/oder therapeutischen Arthroskopie anwendbar und führt zu zufriedenstellenden Ergebnissen bei verschiedenen Formen der Patellaluxation.

Eventuell können sich einer primär durchgeführten arthroskopischen Naht des medialen Retinakulums nachfolgende Therapiemaßnahmen anschließen. Diese reichen von längerfristiger konsequenter Physiotherapie bis hin zu invasiveren Operationsverfahren wie zum Beispiel der Rekonstruktion des medialen patellofemoralen Ligaments. Es fehlen jedoch auch bei letzterem Ansatz prospektiv-randomisierte Studien mit ausreichend großen Fallzahlen, die Langzeitergebnisse liefern und den Erfolg dieser Therapiemaßnahmen belegen.

6 Literaturverzeichnis

6.1 Zeitschriften

(1) Aglietti, P.; Pisaneschi, A.; Biase, P. de (1992): Recurrent dislocation of patella: three kinds of surgical treatment. In: *Ital J Orthop Traumatol* 18: 25–36.

(2) Aglietti, P.; Buzzi, R.; Biase, P. de; Giron, F. (1994): Surgical treatment of recurrent dislocation of the patella. In: *Clin. Orthop. Relat. Res* Nov: 8–17.

(3) Ahmad, C. S.; Lee, F. Y. (2001): An all-arthroscopic soft-tissue balancing technique for lateral patellar instability. In: *Arthroscopy* 17: 555–557.

(4) Albee, F. H. (1915): The bone graft peg in the treatment of fractures of neck of femur: author`s technic. In: *Ann Surg* 62: 85–91.

(5) Andrish, J. (2004): The biomechanics of patellofemoral stability. In: *J Knee Surg* 17: 35–39.

(6) Apostolovic, M.; Vukomanovic, B.; Slavkovic, N.; Vuckovic, V.; Vukcevic, M.; Djuricic, G.; Kocev, N. (2011): Acute patellar dislocation in adolescents: operative versus nonoperative treatment. In: *Int Orthop* 35: 1483–1487.

(7) Arendt, E. A.; Fithian, D. C.; Cohen, E. (2002): Current concepts of lateral patella dislocation. In: *Clin Sports Med* 21: 499–519.

(8) Atkin, D. M.; Fithian, D. C.; Marangi, K. S.; Stone, M. L.; Dobson, B. E.; Mendelsohn, C. (2000): Characteristics of patients with primary acute lateral patellar dislocation and their recovery within the first 6 months of injury. In: *Am J Sports Med* 28: 472–479.

(9) Beasley, L. S.; Vidal, A. F. (2004): Traumatic patellar dislocation in children and adolescents: treatment update and literature review. In: *Curr. Opin. Pediatr* 16: 29–36.

(10) Bereiter, H.; Gautier, E. (1994): Die Trochleaplastik als chirurgische Therapie der rezidivierenden Patellaluxation bei Trochleadysplasie des Femurs. In: *Arthroskopie* 7: 281–286.

(11) Camanho, G.L.; Viegas, A. C. de; Bitar, A. C.; Demange, M. (2009): Conservative versus surgical treatment for repair of the medial patellofemoral ligament in acute dislocations of the patella. In: *Arthroscopy* 25: 620–625.

(12) Camp, C. L.; Krych, A. J.; Dahm, D. L.; Levy, B. A.; Stuart, M. J. (2010): Medial patellofemoral ligament repair for recurrent patellar dislocation. In: *Am J Sports Med* 38: 2248–2254.

(13) Carofino, B.C.; Fulkerson, J.P. (2008): Anteromedialization of the tibial tubercle for patellofemoral arthritis in patients 50 years. In: *J Knee Surg* 21: 101–105.

(14) Cash, J. D.; Hughston, J. C. (1988): Treatment of acute patellar dislocation. In: *Am J Sports Med* 16: 244–249.

(15) Chassaing, V.; Trémoulet, J. (2005): Plastie du ligament fémoro-patellaire médial avec le tendon du gracile pour stabilisation de la patella. In: *Rev Chir Orthop Reparatrice Appar Mot* 91: 335–340.

(16) Christiansen, S. E.; Jakobsen, B. W.; Lund, B.; Lind, M. (2008): Isolated repair of the medial patellofemoral ligament in primary dislocation of the patella: a prospective randomized study. In: *Arthroscopy* 24: 881–887.

(17) Cofield, R.H.; Bryan, R.S. (1977): Acute dislocation of the patella: results of conservative treatment. In: *J Trauma* 17: 526–532.

(18) Colvin, A. C.; West, R. V. (2008): Patellar instability. In: *J Bone Joint Surg Am* 90: 2751–2762.

(19) Conlan, T.; Garth, W. P.; Lemons, J. E. (1993): Evaluation of the medial soft-tissue restraints of the extensor mechanism of the knee. In: *J Bone Joint Surg Am* 75: 682–693.

(20) Dath, R.; Chakravarthy, J.; Porter K. M. (2006): Patella Dislocations. In: *Trauma* 1: 5–11.

(21) Davis, D. K.; Fithian, D. C. (2002): Techniques of medial retinacular repair and reconstruction. In: *Clin. Orthop. Relat. Res* 402: 38–52.

(22) Dejour, H.; Walch, G.; Neyret, P.; Adeleine, P. (1990): La dysplasie de la trochlée fémorale. In: *Rev Chir Orthop Reparatrice Appar Mot* 76: 45–54.

(23) Dejour, H.; Bonnin, M. (1994): Tibial translation after anterior cruciate ligament rupture. Two radiological tests compared. In: *J Bone Joint Surg Br* 76: 745–749.

(24) Dejour, H.; Walch, G.; Nove-Josserand, L.; Guier, C. (1994): Factors of patellar instability: an anatomic radiographic study. In: *Knee Surg Sports Traumatol Arthrosc* 2: 19–26.

(25) Desio, S. M.; Burks, R. T.; Bachus, K. N. (1998): Soft tissue restraints to lateral patellar translation in the human knee. In: *Am J Sports Med* 26: 59–65.

(26) Dickschas, J.; Röder, C.; Hennig, F. F.; Strecker, W.; Schöffl, V. (2009): Sportfähigkeit nach Patellaluxation. In: *Sportverletz Sportschaden* 23: 95–99.

(27) Drez, D.; Edwards, T. B.; Williams, C. S. (2001): Results of medial patellofemoral ligament reconstruction in the treatment of patellar dislocation. In: *Arthroscopy* 17: 298–306.

(28) Ellera Gomes, J. L.; Stigler Marczyk, L. R. César de César, P.; Jungblut, C. F. (2004): Medial patellofemoral ligament reconstruction with semitendinosus autograft for chronic patellar instability: a follow-up study. In: *Arthroscopy* 20: 147–151.

(29) Ellera Gomes, J. L. (2008): Medial patellofemoral ligament reconstruction with half width (hemi tendon) semitendinosus graft. In: *Orthopedics* 31: 322–326.

(30) Fithian, D. C.; Paxton, E. W.; Cohen, A. B. (2004): Indications in the treatment of patellar instability. In: *J Knee Surg* 17: 47–56.

(31) Fithian, D. C.; Paxton, E. W.; Post, W. R.; Panni, A. S. (2004): Lateral retinacular release: a survey of the International Patellofemoral Study Group. In: *Arthroscopy* 20: 463–468.

(32) Fithian, D. C.; Paxton, E. W.; Stone, M. L.; Silva, P.; Davis, D. K.; Elias, D. A.; White, L. M. (2004): Epidemiology and natural history of acute patellar dislocation. In: *Am J Sports Med* 32: 1114–1121.

(33) Fulkerson, J. P. (2002): Diagnosis and treatment of patients with patellofemoral pain. In: *Am J Sports Med* 30: 447–456.

(34) Garth, W. P.; DiChristina, D. G.; Holt, G. (2000): Delayed proximal repair and distal realignment after patellar dislocation. In: *Clin. Orthop. Relat. Res* 377: 132–144.

(35) Goodfellow, J.; Hungerford, D. S.; Zindel, M. (1976): Patello-femoral joint mechanics and pathology. 1. Functional anatomy of the patello-femoral joint. In: *J Bone Joint Surg Br* 58: 287–290.

(36) Graf, R.; Löhr, J.; Wirth, C. J. (1998): Die Patellaluxation. In: *Orthopäde* 27: 197–205.

(37) Halbrecht, J. L. (2001): Arthroscopic patella realignment: An all-inside technique. In: *Arthroscopy* 17: 940–945.

(38) Harilainen, A.; Myllynen, P.; Antila, H.; Seitsalo, S. (1988): The significance of arthroscopy and examination under anaesthesia in the diagnosis of fresh injury haemarthrosis of the knee joint. In: *Injury* 19: 21–24.

(39) Harilainen, A.; Sandelin, J. (1993): Prospective long-term results of operative treatment in primary dislocation of the patella. In: *Knee Surg Sports Traumatol Arthrosc* 1: 100–103.

(40) Haspl, M.; Cicak, N.; Klobucar, H.; Pecina, M.(2002): Fully arthroscopic stabilization of the patella. In: *Arthroscopy* 18: E2.

(41) Hautamaa, P. V.; Fithian, D. C.; Kaufman, K. R.; Daniel, D. M.; Pohlmeyer, A. M. (1998): Medial soft tissue restraints in lateral patellar instability and repair. In: *Clin. Orthop. Relat. Res* Apr: 174–182.

(42) Hawkins, R. J.; Bell, R. H.; Anisette, G. (1986): Acute patellar dislocations. The natural history. In: *Am J Sports Med* 14: 117–120.

(43) Hehl, G.; Rapp, F.; Kramer, M.; Kinzl, L.; Krischak, G. (1999): Die arthroskopische Therapie der Patellaluxation. Operationstechnik und klinische Ergebnisse. In: *Unfallchirurg* 102: 632–637.

(44) Hehne, H. J. (1990): Biomechanics of the patellofemoral joint and its clinical relevance. In: *Clin. Orthop. Relat. Res* Sep: 73–85.

(45) Henry, J. E.; Pflum, F. A. (1995): Arthroscopic proximal patella realignment and stabilization. In: *Arthroscopy* 11: 424–425.

(46) Hensler, D.; Schöttle P. B (2010): Erweiterte Indikationen für die Rekonstruktion des medialen patellofemoralen Ligaments. In: *Arthroskopie* 23: 184–190.

(47) Hepp, W. R. (1982): Zur Bestimmung der Dysplasie des Femoro-Patellargelenkes. In: *Z Orthop Ihre Grenzgeb* 120: 259–267.

(48) Hinton, R. Y.; Sharma, K. M. (2003): Acute and recurrent patellar instability in the young athlete. In: *Orthop. Clin. North Am* 34: 385–396.

(49) Insall, J.; Salvati, E. (1971): Patella position in the normal knee joint. In: *Radiology* 101: 101–104.

(50) Jórász, Z.; Hangody, L.; Nagy, G.; Vásárhelyi, G. (2008): Arthroscopic treatment of patellar dislocations with medial retinacular repair. In: *Joint Dis Rel Surg* 19: 1–4.

(51) Knoch, F. von; Böhm, T.; Bürgi, M. L.; Knoch, M. von; Bereiter, H. (2006): Trochleaplasty for recurrent patellar dislocation in association with trochlear dysplasia. A 4- to 14-year follow-up study. In: *J Bone Joint Surg Br* 88: 1331–1335.

(52) Kolowich, P. A.; Paulos, L. E.; Rosenberg, T. D.; Farnsworth, S. (1990): Lateral release of the patella: indications and contraindications. In: *Am J Sports Med* 18: 359–365.

(53) Kurock, W.; Sennerich, T. (1987): Diagnostik und Therapie der traumatischen Patellaluxation beim Sportler. In: *Z Kinderchir* 42: 178–180.

(54) Larsen, E.; Lauridsen, F. (1982): Conservative treatment of patellar dislocations. Influence of evident factors on the tendency to redislocation and the therapeutic result. In: *Clin. Orthop. Relat. Res* Nov – Dec: 131–136.

(55) LeGrand, A. B.; Greis, P. E.; Dobbs, R. E.; Burks, R. T. (2007): MPFL reconstruction. In: *Sports Med Arthrosc* 15: 72–77.

(56) Lieb, F. J.; Perry, J. (1968): Quadriceps function. An anatomical and mechanical study using amputated limbs. In: *J Bone Joint Surg Am* 50: 1535–1548.

(57) Mäenpää, H.; Lehto, M. U. (1995): Surgery in acute patellar dislocation--evaluation of the effect of injury mechanism and family occurrence on the outcome of treatment. In: *Br J Sports Med* 29: 239–241.

(58) Mäenpää, H.; Lehto, M. U. (1997): Patellar dislocation. The long-term results of nonoperative management in 100 patients. In: *Am J Sports Med* 25: 213–217.

(59) Masse, Y. (1978): "La trochléoplastie." Restauration de la grouttière trochléenne dans les subluxations et luxations de la rotule. In: *Rev Chir Orthop Reparatrice Appar Mot* 64: 3–17.

(60) Mikashima, Y.; Kimura, M.i; Kobayashi, Y.; Miyawaki, M.; Tomatsu, T. (2006): Clinical results of isolated reconstruction of the medial patellofemoral ligament for recurrent dislocation and subluxation of the patella. In: *Acta Orthop Belg* 72: 65–71.

(61) Muhr, G.; Knopp, W.; Neumann, K. (1989): Luxation und Subluxation der Patella. In: *Orthopäde* Aug 18: 294–301.

(62) Nam, E. K.; Karzel, R. P. (2005): Mini-open medial reefing and arthroscopic lateral release for the treatment of recurrent patellar dislocation: a medium-term follow-up. In: *Am J Sports Med* 33: 220–230.

(63) Nguyen, A.-D.; Boling, M. C.; Levine, B.; Shultz, S. J. (2009): Relationships between lower extremity alignment and the quadriceps angle. In: *Clin J Sport Med* 19: 201–206.

(64) Nietosvaara, Y.; Aalto, K.; Kallio, P. E. (1994): Acute patellar dislocation in children: incidence and associated osteochondral fractures. In: *J Pediatr Orthop* 14: 513–515.

(65) Nietosvaara, Y.; Paukku, R.; Palmu, S.; Donell, S. T. (2009): Acute patellar dislocation in children and adolescents. Surgical technique. In: *J Bone Joint Surg Am* 91: 139–145.

(66) Nikku, R.; Nietosvaara, Y.; Aalto, K.; Kallio, P. E. (2005): Operative treatment of primary patellar dislocation does not improve medium-term outcome: A 7-year follow-up report and risk analysis of 127 randomized patients. In: *Acta Orthop* 76: 699–704.

(67) Nomura, E.; Inoue, M. (2003): Surgical technique and rationale for medial patellofemoral ligament reconstruction for recurrent patellar dislocation. In: *Arthroscopy* 19: E47.

(68) Oestern, S.; Varoga, D.; Lippross, S.; Kaschwich, M.; Finn, J.; Buddrus, B.; Seekamp, A. (2011): Patellaluxation. In: *Unfallchirurg* 114: 345-58.

(69) Olk, A.; Hennig F. F. (2002): Anatomische Voraussetzungen der Patellaluxation. In: *Trauma Berufskrankh* 3: 201–205.

(70) Osti, M.; Seil, R. (2004): Das schmerzhafte Kniegelenk im Kindes- und Jugendalter. In: *Deutsche Zeitschrift für Sportmedizin* 55: 246–255.

(71) Palmu, S.; Kallio, P. E.; Donell, S. T.; Helenius, I.; Nietosvaara, Y. (2008): Acute patellar dislocation in children and adolescents: a randomized clinical trial. In: *J Bone Joint Surg Am* 90: 463–470.

(72) Petri, M.; Krettek, C.; Jagodzinski, M. (2012): Evidenzbasierte Indikationsstellung bei Patellaluxation. In: *Unfallchirurg* 115: 387-391.

(73) Rillmann, P.; Fischer, A.; Berbig, R.; Holzach, P. (1999): Arthroskopisch unterstützte mediale Retinakulumnaht nach akuter Erstluxation der Patella. In: *Unfallchirurg* 102: 167–172.

(74) Sallay, P. I.; Poggi, J.; Speer, K. P.; Garrett, W. E. (1996): Acute dislocation of the patella. A correlative pathoanatomic study. In: *Am J Sports Med* 24: 52–60.

(75) Scharf, W.; Weinstrabl, R.; Firbas, W. (1986): Anatomische Untersuchungen am Streckapparat des Kniegelenkes und ihre klinische Relevanz. In: *Unfallchirurg* 89: 456.

(76) Schöttle, P. B.; Fucentese, S. F.; Romero, J. (2005): Clinical and radiological outcome of medial patellofemoral ligament reconstruction with a semitendinosus autograft for patella instability. In: *Knee Surg Sports Traumatol Arthrosc* 13: 516–521.

(77) Schöttle, P. B.; Fucentese, S. F.; Pfirrmann, C.; Bereiter, H.; Romero, J. (2005): Trochleaplasty for patellar instability due to trochlear dysplasia: A minimum 2-year clinical and radiological follow-up of 19 knees. In: *Acta Orthop* 76: 693–698.

(78) Schöttle, P.B.; Hensler, D. (2009): Therapie der patellofemoralen Arthrose. In: *Arthroskopie* 22: 205-216.

(79) Schöttle, P. B.; Scheffler, S. U.; Schwarck, A.; Weiler, A. (2006): Arthroscopic medial retinacular repair after patellar dislocation with and without underlying trochlear dysplasia: a preliminary report. In: *Arthroscopy* 22: 1192–1198.

(80) Sillanpää, P. J.; Mattila, V. M.; Iivonen, T.; Visuri, T.; Pihlajamäki, H. (2008): Incidence and risk factors of acute traumatic primary patellar dislocation. In: *Med Sci Sports Exerc* 40: 606–611.

(81) Sillanpää, P. J.; Mäenpää, H. M.; Mattila, V. M.; Visuri, T.; Pihlajamäki, H. (2008): Arthroscopic surgery for primary traumatic patellar dislocation: a prospective, nonrandomized study comparing patients treated with and without acute arthroscopic stabilization with a median 7-year follow-up. In: *Am J Sports Med* 36: 2301–2309.

(82) Small, N. C.; Glogau, A. I.; Berezin, M. A. (1993): Arthroscopically assisted proximal extensor mechanism realignment of the knee. In: *Arthroscopy* 9: 63–67.

(83) Smillie I.E. (1970): Injuries of the knee joint. Fourth Edition. In: *British Journal of Surgery* 57: 876.

(84) Smith, T. O.; Song, F.; Donell, S. T.; Hing, C. B. (2011): Operative versus non-operative management of patellar dislocation. A meta-analysis. In: *Knee Surg Sports Traumatol Arthrosc* 19: 988–998.

(85) Spahn, G. (2001): Mittelfristige Ergebnisse nach operativer Therapie bei habitueller oder rezidivierender Patellaluxation. In: *Akt Traumatol* 31: 99–106.

(86) Stanitski, C. L. (1995): Articular hypermobility and chondral injury in patients with acute patellar dislocation. In: *Am J Sports Med* 23: 146–150.

(87) Stefancin, J. J.; Parker, R. D. (2007): First-time traumatic patellar dislocation: a systematic review. In: *Clin. Orthop. Relat. Res* 455: 93–101.

(88) Tang, H.; Su, X.; Wang, Y.; Jin, D.; Zhao, L. (2011): Arthroscopically assisted treatment for acute patellar dislocation. In: *Zhongguo Xiu Fu Chong Jian Wai Ke Za Zhi* 25: 9-12.

(89) Verdonk, P.; Bonte, F.; Verdonk, R. (2008): Die laterale Retinaculumspaltung. In: *Orthopäde* 37: 884–889.

(90) Waldt, S.; Rummeny, E.J. (2012): Bildgebung der patellofemoralen Instabilität. In: *Radiologe* 52: 1003-1011.

(91) Ward, S. R.; Powers, C. M. (2004): The influence of patella alta on patellofemoral joint stress during normal and fast walking. In: *Clin Biomech* 19: 1040–1047.

(92) White, B. J.; Sherman, O. H. (2009): Patellofemoral instability. In: *Bull NYU Hosp Jt Dis* 67: 22–29.

(93) Wiberg G. (1941): Roentgenographic and anatomical studies of the femoropatellar joint: with special reference to chondromalacia patellae In: *Acta Orthop Scand* 12: 319–410.

(94) Wirth, T. (2011): Patellaluxationen. In: *Unfallchirurg* 114: 388–395.

(95) Yamamoto, R. K. (1986): Arthroscopic repair of the medial retinaculum and capsule in acute patellar dislocations. In: *Arthroscopy* 2: 125–131.

6.2 Bücher

(96) Hefti, F.: Kinderorthopädie in der Praxis. 2., erw. und vollständig überarb. Heidelberg: Springer Medizin 2006, S. 300 – 308.

(97) Pförringer, W.; Gorschewsky, O.: Die Patella. Aus orthopädischer und sportmedizinischer Sicht. Stuttgart: Schattauer 2005, S. 20 – 22.

(98) Philipps B. B.: Recurrent dislocations. In: Canale ST (ed) Campbell´s Operative Orthopadics. (10th ed.) Philadelphia: Mosby 2003, S. 243 - 313.

(99) Rüter, A.; Trentz, O.; Wagner, M.: Unfallchirurgie. München; Jena: Urban & Fischer 2004, S. 1105 – 1109.

(100) Strobel, M.: Arthroskopische Chirurgie. Berlin; Heidelberg: Springer 1998, S. 271 – 280.

(101) Weigel, B.; Nerlich, M.: Praxisbuch Unfallchirurgie. Band 1. Berlin; Heidelberg: Springer 2005, 624 – 627.

6.3 Internetseiten

(102) http://www.sfa-stiftung.org/sfa_aktuell.htm (2010) Ausgabe 23

(103) http://www.dgooc.de/images/stories/008_leitlinien/nicht_aktualisierte_ll/patellaluxation.pdf

(104) http://www.awmf.org/leitlinien/detail/anmeldung/1/ll/012-024.html

7 Anhang

7.1 Fragebogen zum Thema Patellaluxation

Alle Fragen zur Operation, zum Verlauf und zum Befund beziehen sich auf den Zustand Ihres Kniegelenkes nach der Operation in Ulm.

Luxationsanamnese

Wann und wie trat zum ersten Mal ein Luxationsereignis (Kniescheibenverrenkung) bei Ihnen auf? Welche Bewegung führte zur Luxation (Sport, alltägliche Bewegung,…)?

Sprang die Kniescheibe direkt wieder in ihr Gleitlager zurück oder musste man nachhelfen? Wer hat nachgeholfen?

Haben Sie direkt einen Arzt aufgesucht? Was hat man getan, um Ihnen zu helfen? Wurden Sie z.B. mit einer Bandage versorgt oder musste sogar gleich operiert werden?

Wenn kein ärztlicher Kontakt zustande kam, wie haben Sie sich nach der Kniescheibenverrenkung verhalten?

Kam es im Laufe der Zeit, mit oder ohne Therapie, zu wiederholten Luxationen? Bei welcher Tätigkeit? Wie häufig?

Haben Sie dann oder noch einmal einen Arzt besucht? Was hat dieser gesagt/ getan?

Operationsanamnese

Warum wurden Sie schließlich operiert?

Wie ist die Operation verlaufen?

Wie viele Tage waren Sie stationär im Krankenhaus?

Gab es Komplikationen (starke Schwellung, Einblutung, Schmerzen)?

Postoperativer Verlauf

Haben Sie nach der Operation eine Schiene getragen? Wenn ja, welche (starr oder mobil)?

Haben Sie das betroffene Bein entlastet?

Hatten Sie Krankengymnastik? Wenn ja, wie oft?

Wie genau waren Ihre ärztlichen Anweisungen zur postoperativen Versorgung? Wurden Ihnen alles detailliert erklärt und ein Schema zum Verhalten nach der OP vorgestellt?

Inwiefern haben Sie sich an die ärztlichen Anweisungen gehalten?

Wann konnten Sie wieder Ihrem normalen Alltag nachgehen? Bei welcher Tätigkeit/ welchen Tätigkeiten waren Sie eingeschränkt?

Wie lange konnten Sie sich nicht aktiv bewegen oder Sport treiben?

Sind/ Waren Sie zufrieden mit der Operation? Benotung von 1-6 vgl. Schulnoten. Und warum bewerten Sie Ihre Operation dementsprechend?

Kam es in der Zeit von der Operation bis jetzt zu einer erneuten Patellaluxation?

Haben Sie einen Arzt aufgesucht? Wie sah die Therapie aus?

<u>Aktuelle Anamnese</u>

Haben Sie Schmerzen?

- keine – wenig – mittelmäßig – stark – unerträglich?
- bei Bewegung oder in Ruhe?
- wann treten die Schmerzen genau auf? Können Sie die Schmerzen näher beschreiben (brennend, stechend, drückend, pochend)?
- wo sind die Schmerzen? Im gesamten Kniegelenk, vorne, an der Innenseite oder eher an der Außenseite?

Haben Sie manchmal das Gefühl von Instabilität im Kniegelenk? Fühlen Sie in best. Situationen Angst vor einer erneuten Knieschiebenverrenkung?

Ist Ihre Kniescheibe besonders beweglich? Bzw. können Sie die betroffene Kniescheibe stärker zu den Seiten auslenken als auf der anderen Seite?

Haben Sie auch andere Gelenke, die Ihrer Meinung nach überbeweglich sind?

Ist bei Ihnen eine Fehlstellung der Unteren Extremität bekannt?

- X-oder O-Bein/e?
- Patellahochstand (Patella alta)?
- ein verlängertes oder verkürztes Bein?

Wie sehen die Narben, die nach der OP entstanden sind, aus? Sind sie verdickt, schmerzen sie oder sind sie eher unauffällig und gut verwachsen?

Messen Sie bitte Ihren Oberschenkelumfang beidseits 10 und 20 cm oberhalb der Kniegelenke.

Haben Sie das Gefühl, das die Oberschenkelmuskulatur des betroffenen Beines im Vergleich zur anderen Seite schwächer ist oder geringer ausgebildet?

Können Sie Ihr betroffenes Kniegelenk aktiv komplett strecken (Bein gerade machen)? Und auch entsprechend anwinkeln? (immer im Vergleich zur Gegenseite)

- Falls nicht möglich, können Sie die Bewegungen passiv ausführen (mithilfe der Armkraft)?

<u>Offene Fragen</u>

- Gibt es Einschränkungen im alltäglichen Leben oder bei bestimmten Tätigkeiten aufgrund der Krankengeschichte?

- Treiben Sie Sport? Wenn ja, welche Sportart? Wie viele Stunden pro Woche? Nehmen Sie an Turnieren/ Wettkämpfen teil?

- Gibt es Patellaluxationen in der Familie? Oder sonstige Überbeweglichkeiten von Gelenken?

- Fällt Ihnen noch etwas Wichtiges zum Thema ein, dass wir vielleicht vergessen haben könnten?

Bitte markieren Sie Ihre Antwort auf die nachfolgenden Fragen. Auch wiederholte Fragen sollten beantwortet werden.

Lysholm Score (modifizierter Score nach Lysholm und Gillquist)

Hinken	nein	5
	wenig oder zeitweise	3
	stark oder immer	1
Belastung	Vollbelastung	5
	Gehstützen oder Stock	3
	Belastung nicht möglich	0
Blockierung	keine Blockierung und kein Gefühl der Einklemmung	15
	Gefühl der Einklemmung aber keine Blockierung	10
	gelegentliche Blockierung	6
	häufige Blockierung	2
	blockiertes Gelenk bei Untersuchung	0
Instabilität	kein Gefühl von Instabilität	25
	selten Instabilität beim Sport oder anderer Anstrengung	20
	häufig Instabilität beim Sport oder anderer Anstrengung	15
	Instabilität gelegentlich während Tätigkeiten des Alltags	10
	Instabilität oft während Tätigkeiten des Alltags	5
	Instabilität bei jedem Schritt	0
Schmerzen	keine	25
	unregelmäßig oder gering während schwerer Anstrengung	20
	deutlich/ ausgeprägt während schwerer Anstrengung	15
	deutlich während oder nach dem Gehen von > 2 km	10
	deutlich während oder nach dem Gehen von < 2 km	5
	ständig	0
Schwellung	keine	10
	bei schwerer Anstrengung	6
	bei gewöhnlicher Anstrengung	2
	ständig	0

Larson Score

Gang/ Haltung	unauffällig	5
	leicht auffällig	3
	mäßig auffällig	1
	auffällig	0
Gehen	nicht eingeschränkt	20
	leicht eingeschränkt (über 2 km)	15
	mäßig eingeschränkt (über 1 km)	10
	stark eingeschränkt (über 0,5 km)	5
	nicht möglich	0
Treppensteigen	keine Schwierigkeit	8
	leichte Schwierigkeit	5
	eine Stufe nach der anderen	3
	nicht möglich	0
Hüpfen/ Springen	nicht beeinträchtigt	2
	nicht möglich	0
Hocken	kein Problem	5
	leicht eingeschränkt	4
	nicht über 90° möglich	3
	nicht möglich	0
Rennen	nicht beeinträchtigt	5
	ein wenig beeinträchtigt	4
	nur geradeaus möglich	3
	nicht möglich	0
Schmerzen	keine	30
	leicht	25
	mittel	20
	mäßig	15
	stark	5
	unerträglich	0
Schwellung	nicht vorhanden	3
	leicht oder zufällig	1
	mäßig oder häufig	0,5
	stark oder persistierend	0

7.2 Tabellenanhang

Tabelle 10: Inspektion und körperliche Untersuchung von 23 Patienten, die aufgrund einer Patellaluxation zwischen Januar 2006 und Juni 2009 mit der arthroskopischen Naht des medialen Retinakulums nach Yamamoto in Ulm versorgt wurden

Pat.nr. = Patientennummer

h = habituell

d = dispositionell

dr = dispositionell-rezidivierend

t = traumatisch

tr = traumatisch-rezidivierend

KG = Kniegelenk

OS = Oberschenkel

bds. = beidseits

o.p.B. = ohne pathologischen Befund

+ = Symptom vorhanden

- = Symptom nicht vorhanden

Pat.nr.	Geschlecht	Typ	KG-Seite	KG-Form	Bewegungsgrade	Patellamobilität	Krepitation	OS-Atrophie
3	weiblich	dr	links	o.p.B.	5°/0°/120°	normal, seitengleich	+	+
4	männlich	dr	rechts	Genu varum	0°/0°/120°	bds. hypermobil	-	-
6	weiblich	h	rechts	o.p.B.	5°/0°/130°	normal, seitengleich	+	-
7	weiblich	h	links	Genu valgum	0°/0°/135°	bds. hypermobil	+	-
11	männlich	d	rechts	o.p.B.	5°/0°/125°	bds. hypermobil	+	+
12	männlich	t	links	o.p.B.	0°/0°/120°	normal, seitengleich	+	+
13	weiblich	dr	links	lateralisierte Patella	10°/0°/140°	normal, seitengleich	-	+
14	männlich	d	rechts	o.p.B.	0°/0°/120°	bds. hypermobil	-	-
15	weiblich	h	rechts	lateralisierte Patella	0°/0°/130°	normal, seitengleich	-	+
16	weiblich	dr	links	lateralisierte Patella	5°/0°/135°	normal, seitengleich	-	-

Pat.nr.	Geschlecht	Typ	KG-Seite	KG-Form	Bewegungsgrade	Patellamobilität	Krepitation	OS-Atrophie
18	weiblich	d	links	o.p.B.	5°/0°/120°	links hypermobil	+	+
22	männlich	d	links	o.p.B.	0°/0°/130°	normal, seitengleich	-	-
23	männlich	t	links	lateralisierte Patella	5°/0°/125°	links hypermobil	-	-
26	männlich	dr	links	Genu varum	0°/0°/130°	links hypermobil	-	-
29	männlich	d	rechts	o.p.B.	5°/0°/140°	bds. hypermobil	-	+
30	männlich	d	links	o.p.B.	0°/0°/130°	bds. hypermobil	-	+
32	weiblich	dr	links	o.p.B.	0°/0°/120°	links hypermobil	+	+
34	männlich	t	rechts	o.p.B.	0°/0°/130°	normal, seitengleich	+	+
35	weiblich	h	rechts	Genu valgum	5°/0°/120°	bds. hypermobil	+	-
36	männlich	tr	rechts	o.p.B.	5°/0°/140°	bds. hypermobil	-	-
37	weiblich	dr	links	lateralisierte Patella	5°/0°/120°	links hypermobil	+	+
38	männlich	t	rechts	o.p.B.	0°/0°/130°	rechts hypomobil	-	+
43	männlich	d	rechts	o.p.B.	0°/0°/120°	rechts hypermobil	+	-

Tabelle 11: Postoperative Befunde von 7 befragten Patienten, die zwischen Januar 2006 und Juni 2009 mit der arthroskopischen Naht des medialen Retinakulums nach Yamamoto beim Krankheitsbild Patellaluxation in Ulm versorgt wurden

Pat.nr. = Patientennummer

h = habituell

d = dispositionell

dr = dispositionell-rezidivierend

t = traumatisch

tr = traumatisch-rezidivierend

KG = Kniegelenk

OS = Oberschenkel

o.p.B. = ohne pathologischen Befund

+ = Symptom vorhanden

- = Symptom nicht vorhanden

Pat.nr.	Geschlecht	Typ	Fehlstellung	Patellamobilität	OS-Atrophie
1	weiblich	h	leichte X-Beine	links > rechts	-
2	männlich	d	posttraum. Fehlstellung Hüfte	o.p.B.	+
5	weiblich	h	keine bekannt	o.p.B.	+
9	weiblich	d	keine bekannt	hypermobil	-
17	weiblich	tr	keine bekannt	hypermobil	+
19	weiblich	dr	keine bekannt	hypermobil	+
24	weiblich	dr	keine bekannt	o.p.B.	+

Tabelle 12: Punkteverteilung im Lysholm- und Larson-Score sowie Zufriedenheit der Patienten mit dem Operationsverfahren bei den Patienten, die zwischen Januar 2006 und Juni 2009 mit der arthroskopischen Naht des medialen Retinakulums nach Yamamoto beim Krankheitsbild Patellaluxation in Ulm versorgt wurden

Pat.nr. = Patientennummer

h = habituell

d = dispositionell

dr = dispositionell-rezidivierend

t = traumatisch

tr = traumatisch-rezidivierend

Pat.nr.	Typ	Lysholm	Larson	Zufriedenheit
1	hr	90	91	2
2	d	90	78	2,5
3	dr	36	47	3
4	dr	94	84	2
5	hr	85	85	2
6	hr	97	89	1
7	hr	57	60	4
9	d	92	83	2
11	d	71	69	2
12	t	96	89	1,5
13	dr	74	75	3
14	d	96	91	2
15	hr	73	72	2

16	dr	96	87	2
17	tr	80	85	1
18	d	76	71	3
19	dr	33	43	1
22	d	100	92	1
23	t	90	83	2
24	dr	75	69	5
26	dr	86	88	2
29	d	95	86,5	2
30	d	95	90	2
32	dr	99	88	2
34	t	72	84	1
35	hr	80	81	4
36	tr	80	82	3
37	dr	80	82	2,5
38	t	89	83	1,5
43	d	95	86	1,5

Tabelle 13: Postoperative Reluxation und deren Therapie bei 30 Patienten, die mit einer unterschiedlichen Anzahl an Retinakulumnähten nach Yamamoto (arthroskopisch) zwischen Januar 2006 und Juni 2009 beim Krankheitsbild Patellaluxation in Ulm behandelt wurden

Pat.nr. = Patientennummer

h = habituell

d = dispositionell

dr = dispositionell-rezidivierend

t = traumatisch

tr = traumatisch-rezidivierend

+ = erfolgte Luxation,

- = keine Luxation erfolgt bzw. keine Therapie

Pat.nr.	Geschlecht	Typ	Anzahl der Nähte	Reluxation	Therapie
1	weiblich	h	3	-	-
2	männlich	d	3	+	Re-Operation
3	weiblich	dr	3	+	konservativ
4	männlich	dr	3	+	konservativ
5	weiblich	h	3	-	-
6	weiblich	h	3	-	-
7	weiblich	h	3	-	-
9	weiblich	d	3	-	-
11	männlich	d	3	-	-
12	männlich	t	3	-	-
13	weiblich	dr	3	-	-
14	männlich	d	3	-	-
15	weiblich	h	3	-	-
16	weiblich	dr	3	-	-
17	weiblich	tr	5	-	-
18	weiblich	d	3	-	-

Pat.nr.	Geschlecht	Typ	Anzahl der Nähte	Reluxation	Therapie
19	weiblich	dr	4	-	-
22	männlich	d	2	-	-
23	männlich	t	4	-	-
24	weiblich	dr	4	+	Re-Operation
26	männlich	dr	3	-	-
29	männlich	d	3	-	-
30	männlich	d	3	-	-
32	männlich	dr	3	-	-
34	weiblich	t	3	-	-
35	weiblich	h	3	+	konservativ
36	männlich	tr	4	-	-
37	weiblich	dr	3	-	-
38	männlich	t	3	-	-
43	männlich	d	3	-	-

Tabelle 14: Postoperative Beschwerden und weitere Therapiemaßnahmen bei Patienten, die zwischen Januar 2006 und Juni 2009 beim Krankheitsbild Patellaluxation mit der arthroskopischen Naht des medialen Retinakulums nach Yamamoto in Ulm versorgt wurden

Pat.nr. = Patientennummer

h = habituell

d = dispositionell

dr = dispositionell-rezidivierend

t = traumatisch

tr = traumatisch-rezidivierend

+ = Symptom vorhanden

- = Symptom nicht vorhanden

++ = häufige oder starke Beschwerden

Pat.nr.	Typ	Schmerzen	Schmerzauftreten	Schmerzlokalisation	Schwellung	Instabilität	weitere Therapiemaßnahmen
1	h	+	Ruhe	lateral	-	-	konservativ
2	d	+	Bewegung	diffus	-	+	Re-Operation
3	dr	+	Bewegung	diffus	++	+	konservativ
4	dr	+	Bewegung	medial	-	-	konservativ
5	h	+	Bewegung	anterior	-	+	keine
6	h	-			-	-	-
7	h	++	Bewegung	diffus	+	++	keine
9	d	+	Hocken	diffus	-	-	keine
11	d	++	Bewegung	diffus	+	+	keine
12	t	-			-	-	-
13	dr	+	Bewegung	diffus	+	+	konservativ
14	d	-			+	-	-
15	h	+	Ruhe und Bewegung	diffus	+	+	konservativ
16	dr	-			+	-	-
17	tr	-			-	+	Re-Operation
18	d	+	Bewegung	diffus	-	++	-

Pat.nr.	Typ	Schmerzen	Schmerzauftreten	Schmerzlokalisation	Schwellung	Instabilität	weitere Therapiemaßnahmen
19	dr	++	Bewegung	diffus	++	+	konservativ
22	d	-			-	-	-
23	t	+	Bewegung	medial	-	-	-
24	dr	++	Ruhe und Bewegung	diffus	++	+	Re-Operation
26	dr	-			-	+	konservativ
29	d	+	Bewegung	retropatellar	-	-	-
30	d	-			-	+	keine
32	dr	-			-	-	-
34	t	+	Ruhe und Bewegung	lateral	+	+	-
35	h	++	Bewegung	diffus	-	++	konservativ
36	tr	+	Bewegung	anterior	-	+	konservativ
37	dr	++	Bewegung	medial und retropatellar	-	+	keine
38	t	+	Bewegung	retropatellar	-	-	-
43	d	+	Bewegung	lateral	-	-	-

8 Danksagung

Besonders bedanken möchte ich mich bei Herrn Prof. Dr. Mark Bischoff, meinem Doktorvater und Betreuer, für das interessante Thema, die freundliche Betreuung und die von ihm gewährte Freiheit bei der Ausgestaltung dieser Arbeit.

Vielen Dank meiner Familie und meinem Freund Lino, weil ihr einfach immer für mich da seid!

9 Tabellarischer Lebenslauf

Persönliche Daten

Name	Manuela Willberg
Geburtsdaten	geboren am 16.11.1985 in Ulm
Nationalität	deutsch
Kontakt	9π a l·ƛƭY Y l·yƭdzŜƭl·ϕǿƛƭƭōŜ№Ǝ ƧƎY l·ƛƭϕŎƵY

Schulausbildung

1992	Grund- und Werkrealschule Munderkingen
1993 – 1996	Christoph-von-Schmid-Schule Oberstadion
1996 – 2005	Pestalozzi-Gymnasium Biberach a.d. Riß
	Abschluss: Allgemeine Hochschulreife, Note 1,3

Studium

Herbst 2005	Beginn des Studiums der Humanmedizin an der Universität Ulm
Herbst 2007	Erster Abschnitt der Ärztlichen Prüfung, Note 3,0
Herbst 2011	Zweiter Abschnitt der Ärztlichen Prüfung, Note 1,5
	Gesamtnote Ärztliche Prüfung 2,0

Praktisches Jahr

08/2012 – 12/2010	Orthopädie, Kliniken Oberallgäu, Oberstdorf
12/2010 – 04/2011	Innere Medizin, Kliniken Oberallgäu, Oberstdorf und Immenstadt
04/2011 – 07/2011	Chirurgie, Kliniken Oberallgäu, Immenstadt

Beruf

seit 05/2012	Assistenzärztin in der Klinik für Anästhesiologie und operative Intensivmedizin am Marienhospital in Stuttgart