Klinik für Augenheilkunde am Universitätsklinikum Ulm
Leiter: Prof. Dr. med. Armin Wolf, FEBO

Aktuelle Behandlungsstrategien bei vitreomakulärer Traktion und Makulaforamen

eine Umfrage unter Retinologen in Deutschland

Dissertation

zur Erlangung des Doktorgrades der Medizin
der medizinischen Fakultät der Universität Ulm

vorgelegt von

Valentino Nicoletti
geboren in Catania, Italien

2025

Amtierender Dekan:	Prof. Dr. rer. nat. Thomas Wirth
1. Berichterstatter:	Prof. Dr. med. Armin Wolf
2. Berichterstatter:	Prof. Dr. rer. nat. Cornelia Brunner
Tag der Promotion:	13.02.2025

Teile dieser Dissertation wurden unter dem Titel „Update zur Behandlungsstrategie bei vitreomakulärer Traktion und Makulaforamen: eine Umfrage unter Retinologen in Deutschland“ von D. Vogt, C. Haritoglou, V. Nicoletti, F.C. Kortuem, V. Deiters, H. Hoerauf, A. Wolf, R.G. Schumann verfasst und durch den Springer Medizin Verlag in der Fachzeitschrift Ophthalmologie (121, 973–984, 2024) publiziert (DOI: 10.1007/s00347-024-02118-1). Die Veröffentlichung erfolgte unter einer exklusiven Lizenz des Springer Medizin Verlags, einem Unternehmen von Springer Nature, im Jahr 2024.

Diese Arbeit widme ich meiner
Frau, Valeska.

Inhaltsverzeichnis

Inhaltsverzeichnis ..... *I*

Abkürzungsverzeichnis ..... *III*

1 Einleitung *1*

1.1 Anatomie und Physiologische Grundlagen **1**

1.1.1 Glaskörper und Makula 1

1.1.2 Vitreomakuläre Grenzfläche 2

1.1.3 Altersbedingte hintere Glaskörperabhebung 3

1.2 Vitreomakuläre Traktion und idiopathisches Makulaforamen **4**

1.2.1 Definition und Pathogenese 4

1.2.2 Epidemiologie 5

1.2.3 Symptome und natürlicher Verlauf 6

1.3 Klinische Untersuchung und retinale Bildgebung **6**

1.3.1 Vitreomakuläre Traktion ohne Makulaforamen 9

1.3.2 Vitreomakuläre Traktion mit durchgreifendem Makulaforamen 11

1.4 Therapeutische Optionen **13**

1.4.1 Abwarten und Beobachten 13

1.4.2 Pharmakologische und pneumatische Vitreolyse 13

1.4.3 Vitrektomie und Peeling der inneren Grenzmembran 16

1.5 Fragestellung und Zielsetzung der Studie **17**

2 Material und Methoden *18*

2.1 Studienaufbau **18**

2.2 Systematische Literaturrecherche **19**

2.3 Erstellung des Fragebogens **19**

2.4 Die Online Umfrageplattform „LimeSurvey“ **21**

2.5 Auswertung der Befragung **21**

2.6 Ethik und Datenschutz **22**

3 Ergebnisse *23*

3.1 Kollektiv der Umfrageteilnehmer **23**

3.2 Auswertung der verschiedenen Fragenblöcke **27**

3.2.1 Pathogenese, Diagnose und Klassifikation ... 27
3.2.2 Spontanlösung der vitreomakulären Traktionen ... 29
3.2.3 Spontanverschluss bei Makulaforamina ... 31
3.2.4 Therapieoptionen gesamt ... 33
3.2.5 Therapieoption pharmakologische Vitreolyse ... 36
3.2.6 Therapieoption pneumatische Vitreolyse ... 40
3.2.7 Therapieoption Vitrektomie ... 42

3.3 Auswertung nach Teilnehmergruppen ... 44

3.3.1 Glaskörper- und Netzhautexperten versus andere ... 44
3.3.2 Beschäftigte in Kliniken versus andere ... 54
3.3.3 Augenchirurgen versus andere ... 56
3.3.4 Fachärzte in leitender Position versus andere ... 61

4 Diskussion ... 66

4.1 Wann abwarten, wann behandeln? ... 66

4.1.1 Pathogenese, Diagnostik, Klassifikation der vitreomakulären Traktion ... 66
4.1.2 Spontanlösung der vitreomakulären Traktion ohne Makulaforamen ... 68
4.1.3 Spontanlösung der vitreomakulären Traktion mit Makulaforamen ... 69
4.1.4 Spontanverschluss bei Makulaforamen ... 70

4.2 Operative Therapiemöglichkeiten ... 72

4.2.1 Pharmakologische Vitreolyse ... 73
4.2.2 Pneumatische Vitreolyse ... 76
4.2.3 Pars plana Vitrektomie ... 78

4.3 Unterschiede zwischen den Teilnehmern der Umfrage ... 79

4.3.1 Glaskörper- und Netzhautexperten versus andere ... 79
4.3.2 Beschäftigte in Kliniken versus andere ... 80
4.3.3 Augenchirurgen versus andere ... 81
4.3.4 Fachärzte in leitender Position versus andere ... 81

4.4 Stärken und Limitationen der Studie ... 82

4.5 Schlussfolgerungen ... 83

5 Zusammenfassung ... 85

6 Literaturverzeichnis ... 87

7 Anhang: Fragebogen und Antworten ... 100

8 Danksagung ... 101

9 Lebenslauf ... 102

Abkürzungsverzeichnis

DRCR ..... Diabetic Retinopathy Clinical Research
ERM ..... Epiretinale Membranen
GK ..... Glaskörper
HH ..... Hornhaut
ILM ..... Membrana limitans interna
IMF ..... Idiopathisches Makulaforamen
MF ..... Makulaforamen
NH ..... Netzhaut
OCT ..... Optische Kohärenztomographie
PPF ..... Positive prädiktive Faktoren
ppV ..... Pars-Plana-Vitrektomie
RG ..... Retinologische Gesellschaft
SLO ..... Laserscanning-Ophthalmoskopie
VMA ..... Vitreomakuläre Adhäsion
VMT ..... Vitreomakuläre Traktion
VMTS ..... Vitreomakuläre Traktionssyndrom
VRGF ..... Vitreoretinale Grenzfläche

1 Einleitung

Die Vitreomakuläre Traktion (VMT) und das durchgreifende idiopathische Makulaforamen (IMF) gehören zu den traktiven vitreomakulären Erkrankungen. Bei diesen Makulopathien entstehen pathologischen Veränderungen an der anatomischen Grenze zwischen Glaskörper und Makula, an der Stelle des schärfsten Sehens der Netzhaut.

Traktive Makulopathien wie VMT und Makulaforamen (MF) können zu erheblichem Sehverlust oder schwerer Sehbehinderung führen. Es bestehen drei Optionen für das therapeutische Management in Deutschland: (1) das Abwarten und Beobachten, (2) die pharmakologische oder die pneumatische Vitreolyse und (3) die Pars-plana-Vitrektomie.

1.1 Anatomie und Physiologische Grundlagen

1.1.1 Glaskörper und Makula

Der Glaskörper (Corpus Vitreum) (**Abb. 1**) ist eine transparente und gelartige Substanz, die sich im Augeninneren zwischen der Linse und der Netzhaut befindet. Das Volumen des Glaskörpers umfasst circa 4,5 ml [7, 93]. Der Glaskörper besteht zum größten Teil aus Kammerwasser (98%), das vom Epithel der Ziliarkörperzotten gebildet wird. Der verbleibende Anteil (2%) setzt sich aus Kollagenfibrillen (Kollagen Typ II, IX, V/XI), unlöslichen Proteinen, Glykosaminoglykanen und residenten Glaskörperzellen (Hyalozyten) zusammen. Mit einer Glaskörperkonzentration von 65-400 µg/ml ist die Hyaluronsäure das wichtigste Glykosaminoglycan [8, 94]. In der hinteren Glaskörperrinde befinden sich Proteoglykane, darunter Laminine und Fibronektin, sowie parallel verlaufende Kollagenfibrillen. Diese Komponenten sind mit der Oberfläche der Makula verbunden [94].

Die Makula (lat. macula lutea, Gelber Fleck), ist die Stelle des schärfsten Sehens der Netzhaut. Das Zentrum der Makula ist durch eine konkave Vertiefung charakterisiert, die sogenannte Fovea centralis [42]. Diese misst circa 1,5 mm im Durchmesser und liegt 4 mm temporal vom Sehnervenkopf in der optischen Achse des Auges. In dieser Struktur steigert sich die Dichte der Photorezeptoren auf rund 150.000 pro mm^2 [16].

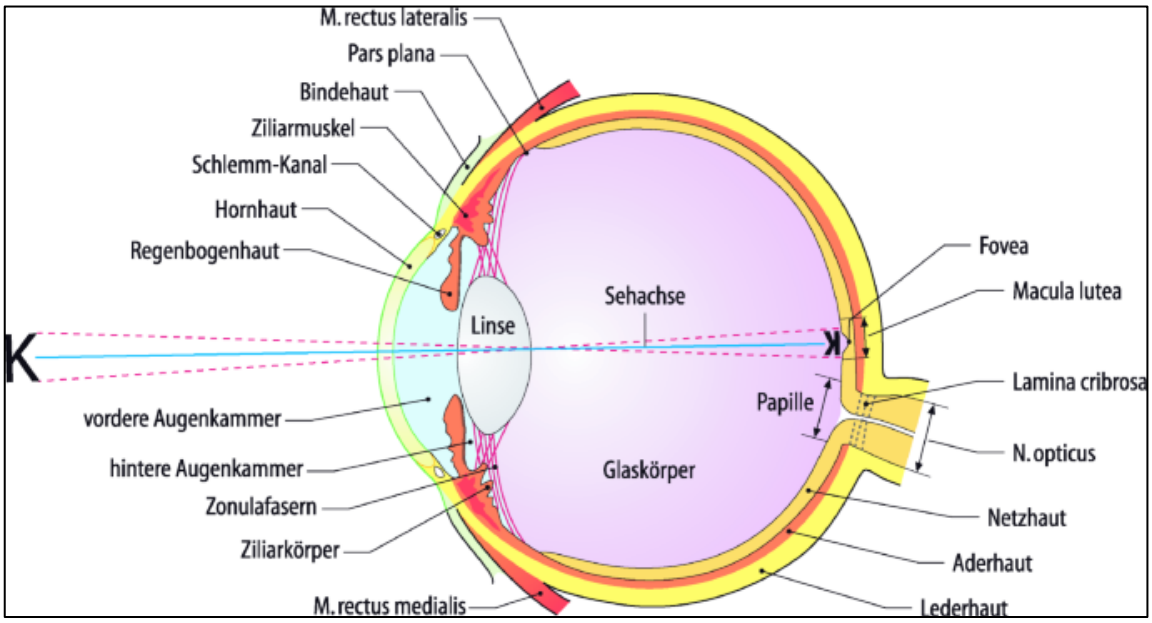

Abbildung 1: schematische Darstellung der Anatomie des menschlichen Auges [36]

1.1.2 Vitreomakuläre Grenzfläche

Die anatomische Grenze zwischen Glaskörper und Makula wird als vitreomakuläre Grenzfläche bezeichnet. Die Membrana limitans interna (Internal limiting membrane, ILM) repräsentiert die Hauptkomponente der vitreomakulären Grenzfläche und stellt die Basalmembran der Müllerzellen der Netzhaut dar [10]. Die Oberfläche der ILM zeigt sich glatt begrenzt zum Glaskörper und unduliert zur Retina. Sie besteht hauptsächlich aus Kollagenfibrillen (Kollagen IV) [27, 74] und ist mittels der Proteoglykane Fibronektin und Laminin mit der Glaskörperrinde verbunden (**Abb. 2**) [27, 54].

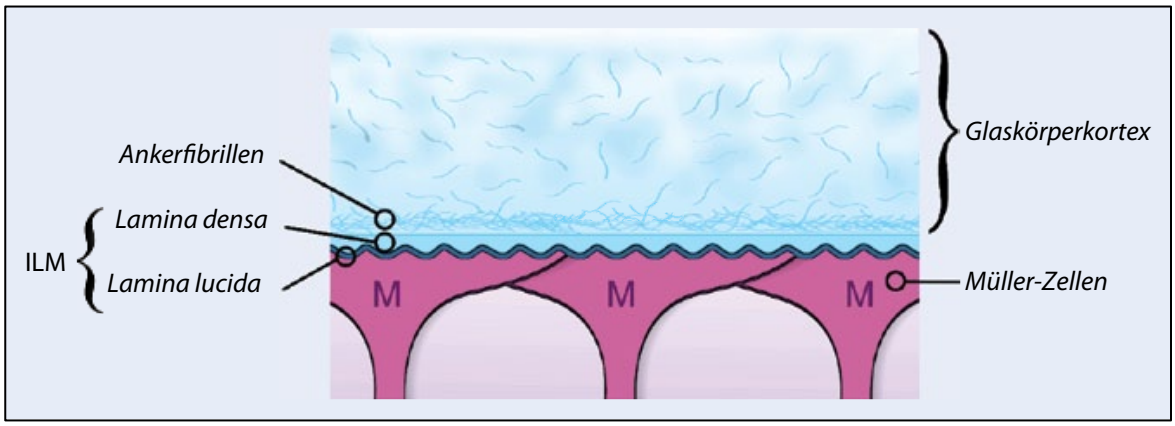

Abbildung 2: Schema der Vitreoretinale Grenzfläche. ILM: Membrana limitans interna [93]

1.1.3 Altersbedingte hintere Glaskörperabhebung

Die altersbedingte hintere Glaskörperabhebung ist eine physiologische Ablösung der hinteren Glaskörperrinde von der ILM der Netzhaut [50]. Dieser Prozess entsteht auf Grund einer altersbedingten Veränderung des Volumens, der Biochemie und der Struktur des Glaskörpers [82].

Eine Verflüssigung des Glaskörpergels (Syneresis) und eine Glaskörperschrumpfung sind die Folge [22]. Die Kollagenfibrillen, die in der Embryonalphase angelegt wurden, werden mit zunehmendem Alter abgebaut und nicht mehr produziert [23]. Zusätzlich werden Kollagenaggregate gebildet. Diese entstehen durch den Verlust von Kollagen IX und durch Alterationen in der Bindung zwischen Hyaluronsäure und Glaskörperkollagen [8, 93]. Diese strukturellen Veränderungen des Glaskörpergels gehen einer hinteren Glaskörperabhebung voraus [8, 50].

Epidemiologisch steigt das Risiko für eine partielle oder komplette hintere Glaskörperabhebung mit dem Alter [93]. Myopie, Kataraktoperation, Trauma und Gefäßerkrankungen wurden u.a. als weitere Risikofaktoren identifiziert [15]. Die hintere Glaskörperabhebung kann asymptomatisch bleiben oder auch symptomatisch werden. Die häufigsten Symptome sind Glaskörpertrübungen unterschiedlicher Größe und Form (Floaters, Mouches volantes) [93].

Die physiologische hintere Glaskörperabhebung wurde von Uchino et al. in vier verschiedene Stadien eingeteilt (**Abb. 3**) [103].

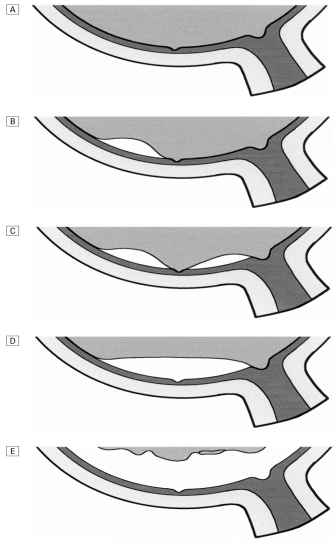

Abbildung 3: Schematische Beschreibung der physiologischen altersbedingten hinteren Glaskörperabhebung in 4 Stadien. A: Physiologische vitreomakuläre Grenzfläche. B: Perifoveale Glaskörperabhebung bei bestehender vitreomakulärer Anheftung. C: Perifoveale Glaskörperabhebung in allen 4 Quadranten bei noch bestehender vitreofovealer Anheftung. D: Foveale Glaskörperabhebung bei bestehender vitreopapillärer Anheftung. E: Komplette hintere Glaskörperabhebung [103]

1.2 Vitreomakuläre Traktion und idiopathisches Makulaforamen

1.2.1 Definition und Pathogenese

Verbleiben bei der physiologischen hinteren Glaskörperabhebung Adhäsionen zwischen dem Glaskörper und der Makula, so können Zugkräfte auf die Netzhautschichten übertragen und das Entstehen einer vitreomakulären Traktion oder eines Makulaforamens provoziert werden [24, 88].

Die VMT entsteht bei einer inkompletten hinteren Glaskörperabhebung und bezeichnet eine persistierende Anheftung des Glaskörpers an der Makula mit intraretinaler Strukturveränderung der Netzhautschichten [108]. Vitreomakuläre Traktion und IMF können isioliert oder kombiniert auftreten.

Ein IMF bezeichnet einen fovealen Netzhautdefekt, der eine Unterbrechung aller neurosensorischen Schichten der Netzhaut aufweist [108]. Die Zugkräfte des Glaskörpers sind über die VMT und/oder eine vitreopapilläre Traktion antero-posterior

und/oder tangential gerichtet und erzeugen strukturelle sowie funktionelle Veränderungen in den Netzhautschichten der Makula. Das Fortbestehen dieser Zugkräfte kann das Auftreten eines IMF verursachen [13, 49].
Epiretinale Membranen (ERM) sind pathologische Zellansammlungen auf der Oberfläche der Makula, die hauptsächlich aus Gliazellen und Myofibroblasten bestehen. Sie befinden sich direkt der ILM aufliegend und nutzen diese als Leitschiene für Migration und Proliferation [27, 40]. Sowohl bei der VMT als auch bei dem IMF können ERM auf der Makulaoberfläche vorkommen. Bei Vorliegen von ERM und multifokaler Anheftung einer VMT mit fortgeschrittenen Netzhautveränderungen wird von einem vitreomakulären Traktionssyndrom (VMTS) gesprochen [88]. Allerdings ist die durch ERM verursachte epiretinale Gliose als eigenständige Entität von der VMT und dem IMF abzugrenzen.
Die Pathogenese der ERM ist noch nicht abschließend geklärt. Eine Hypothese ist, dass sich in den fortgeschrittenen Stadien der hinteren Glaskörperabhebung Löcher oder Porenbereiche an der ILM ausbilden, aus denen verbleibende Gliazellen einwandern, proliferieren und im Zusammenspiel mit residenten Glaskörperzellen epiretinal gelegene Membranen entstehen lassen [40]. Eine weitere Ursache für die Membranbildung ist die Vitreoschisis. Dabei können Zell- und Kollagenreste der hinteren Glaskörperrinde auf der ILM verbleiben und anschließend zu Proliferation und Transformation von Glaskörperzellen der Glaskörperrinde zu traktiven Myofibroblasten werden [88].

1.2.2 Epidemiologie

In der Gesamtbevölkerung liegt die Inzidenz des MF bei 4-8 pro 100.000 Personen pro Jahr [18, 65]. Die meisten Makulaforamina sind idiopathisch (87-92%), nur wenige entstehen sekundär nach Trauma, bei Myopie oder anderen Augenerkrankungen wie dem Makulaödem [18, 65]. Das Durchschnittsalter beträgt bei Erstdiagnose 69 Jahre. Frauen erkranken 3,3-fach häufiger an einem IMF verglichen mit Männern [18, 65]. Ein bilaterales Auftreten wird bei dem IMF selten beobachtet und liegt bei 7-12% der Patienten [18, 58, 65].
Die Beaver Dam Eye Studie gibt eine Prävalenz der VMT bei 1540 Personen mit einem Altersdurchschnitt von 74 Jahren von 1,6%. Diese steigt auf 5,6% in der Altersgruppe ab 85 Jahre an [66].

Die Maastricht Studie, die auf Untersuchungen mit moderner retinaler Bildgebung beruhte, gab bei 2260 Personen im Alter von 40 bis 75 Jahren eine Prävalenz der VMT von 6,0% an, ebenfalls ansteigend mit dem Alter [56].
Es zeigte sich hierin kein statistischer Unterschied zwischen den Geschlechtern. Eine VMT tritt in 17% der Fälle bilateral auf [66].

1.2.3 Symptome und natürlicher Verlauf

Patienten mit VMT und MF können subjektiv sehr unterschiedliche Beschwerden entwickeln (**Tab. 1**) [63, 90]. Einige Betroffene nehmen keine Sehverschlechterung oder nur eine geringe Sehminderung wahr, andere fühlen sich in ihrem täglichen Leben erheblich beeinträchtigt. Die VMT und MF können jedoch auch zu schwerem Sehverlust mit schwerer Sehbehinderung führen. Die Ursachen für eine bekanntermaßen hohe Variabilität der subjektiven Beschwerden liegen im binokularen Sehvermögen. Monokulare Veränderungen werden nicht in jedem Fall als störend empfunden.

Tabelle 1: Tabelle wurde aus Gründen des Urheberrechts entfernt

Die Spontanverschlussrate liegt beim IMF nach etwa zwei Monaten bei 4% [98]. Bei VMT mit MF beträgt die Spontanverschlussrate des Foramens nach drei Monaten 15%. Bei VMT mit kleinem MF (< 250 µm) liegt die Spontanverschlussrate des Foramens sogar bei 27% [26].
Die fokale VMT ohne MF weist eine Spontanablösungsrate von 8% nach einem Monat auf und kann bei längerer Beobachtungszeit über 20% ansteigen [26].

1.3 Klinische Untersuchung und retinale Bildgebung

Obwohl klinischen Untersuchungen nach wie vor eine wesentliche Rolle bei der den diagnostischen Untersuchungsverfahren einer VMT oder einem MF zukommt, spielt die Darstellung der vitreomakulären Grenzfläche mittels retinaler Bildgebung heute eine besonders wichtige Rolle (**Tab. 2**). Klassifikationen, Nomenklatur und Therapieindikation sind in den letzten 10 Jahren eine Domaine der retinalen Bildgebung geworden. Die Abhebung des hinteren Glaskörpers ist im Bereich der Makula einfach zu erkennen. Die strukturellen Veränderungen betreffen den fovealen oder peri-fovealen Bereich der Netzhaut [90].

Am Anfang der klinischen Untersuchung ist eine Bestimmung der Sehschärfe in Ferne und Nähe wichtig. Darüber hinaus werden Metamorphopsien (Verzerrtsehen) mittels Amsler-Gitter abgefragt. Die funduskopische Augenhintergrunduntersuchung, die mittels indirekter Ophthalmoskopie durchgeführt wird, ist unabdingbar zur Befundbeschreibung und Diagnosestellung. Die biomikroskopische foveale Lochformation eines IMF imponiert im Watzke-Allen-Test als Unterbrechung des über die Fovea projizierten Lichtspaltes und erlaubt auf diese Weise eine Differenzierung zwischen durchgreifendem und nicht durchgreifendem Foveadefekt.

Tabelle 2: Tabelle wurde aus Gründen des Urheberrechts entfernt

Die Einführung der hochauflösenden optischen Kohärenztomographie (OCT) im Jahr 1991 hat die Diagnostik von vitreomakulären Erkrankungen revolutioniert [25]. Diese Technik wird heute als Goldstandard bei der Diagnose von Pathologien der vitreoretinalen Grenzfläche (VRGF) angesehen [64]. Das Konzept der OCT ähnelt dem Ultraschall (Sonographie). In der OCT werden Laserlichtwellen anstelle von Schallwellen verwendet, die nicht-invasiv eine hochauflösende 2D- oder 3D-Rekonstruktion der Mikrostruktur des hinteren, sowie auch des vorderen Abschnittes des Auges ermöglichen [79]. Dank der OCT konnte eine offizielle internationale Nomenklatur der verschiedenen Schichten der Netzhaut erstellt werden [64].

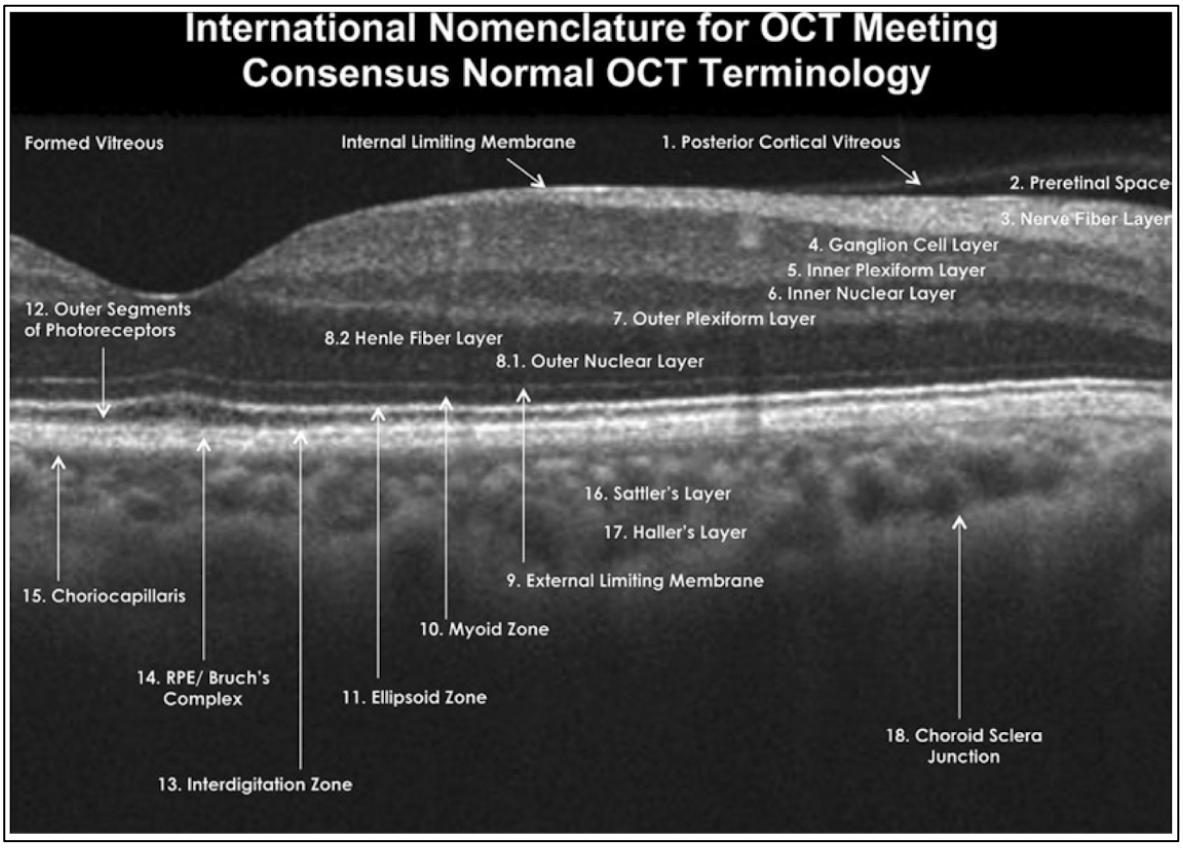

Abbildung 4: Optische Kohärenztomografie (OCT) des Augenhintergrundes [64]

Einer der großen Vorteile dieser Untersuchung besteht in der Möglichkeit, alle OCT-Bilder der Krankengeschichte eines Patienten zu vergleichen und so die Nachbeobachtung und die Therapie zu erleichtern. Dank moderner Software, dem sogenannten "Eyetracker"-Programm, können die verschiedenen Untersuchungen des Patienten am gleichen Fixationspunkt der Netzhaut ansetzen und so analysiert und

direkt miteinander verglichen werden [64]. Des Weiteren ermöglich die Software Messfunktionen am Scan anzuwenden, die für Längen- und Flächeneinteilungen klinische Relevanz besitzen. Mit der Einführung der Spektral-Domain OCT im Jahr 2001 von Wojtkowski konnten die Netzhautbilder durch eine bessere Auflösung und die Minimierung der Augenbewegungsartefakte weiter optimiert werden [79].
Neben der OCT Technologie spielt die Laserscanning-Ophthalmoskopie (SLO) eine wichtige Rolle in der Diagnostik von Makulaerkrankungen. Diese Diagnosetechnik, die 1980 eingeführt wurde, ermöglicht, Bilder des Augenhintergrunds aufzunehmen. Der Vorteil dieser Technik ist eine höhere Auflösung und ein höherer Kontrast [102]. Mit drei monochromatischen Laserquellen mit unterschiedlichen Wellenlängen können verschiedene Teile der Netzhaut und der Aderhaut untersucht werden. Das Blaue-Laserlicht von 488 nm liefert detaillierte Informationen über die Netzhautoberfläche und das mögliche Vorhandensein von epiretinalen Membranen. Das Grüne-Laserlicht von 515 nm gibt Auskunft über den Gefäßstatus und eventuelle Exsudationen. Das 820 nm Infrarotlicht wird verwendet, um die Aderhaut zu untersuchen [102].

1.3.1 Vitreomakuläre Traktion ohne Makulaforamen

Die VMT wird in Abhängigkeit des maximalen Durchmessers der Adhäsionsfläche der hinteren Glaskörpergrenze an der Netzhautoberfläche mit Hilfe der OCT eingeteilt [27].
Diese Klassifikation wurde 2013 von der International Vitreomacular Traction Study Group (IVTSG) vorgeschlagen und in der Folge etabliert. In Abhängigkeit von ihrer Größe wird zwischen einer fokalen (≤ 1500 µm) und breiten (> 1500 µm) VMT unterschieden [9]. Wichtig ist es, durch einen Volumen-OCT-Scan und/oder einen Stern-OCT-Scan alle Bereiche der Fovea zu untersuchen, so dass das gleichzeitige Vorliegen eines durchgreifenden Makulaforamens ausgeschlossen werden kann. Anhand des Winkels der Adhäsion des Glaskörpers gemessen an der Netzhautoberfläche können VMTs zusätzlich in J- oder V-förmige Anheftungen unterteilt werden.
Die Einteilung in Stadien der VMT bezieht sich auf das Ausmaß von strukturellen Netzhautveränderungen. Im Jahr 2014 wurde von John et al. folgende Einteilung vorgeschlagen [48]:

Grad 1: Inkomplette Glaskörperabhebung ohne Fovea- oder ILM-Abhebung

Grad 2: Inkomplette Glaskörperabhebung mit intraretinalen Zysten

Grad 3: Inkomplette Glaskörperabhebung mit subretinaler Flüssigkeit und Anhebung der neurosensorischen Netzhaut.

Tabelle 3 OCT Stadien bei Vitreomakulärer Traktion (VMT), nach Duker et al. (2013) [27]

Vitreomakuläre Adhäsion	Anheftung des Glaskörpers an der Makula ohne retinale Veränderungen
VMT °I	Irregularität der Fovea ohne intraretinale zystoide Läsion
VMT °II	Zunahme der fovealen Netzhautdicke und intraretinale zystoide Läsionen
VMT °III	Zunahme der fovealen Netzhautdicke, intraretinale zystoide Läsionen und subretinale Elevation
Vitreomakuläres Traktionssyndrom	Intra- und subretinale traktive Netzhautveränderungen, häufig multifokale Anheftungen, epiretinale Membran, Netzhautfalten, z.T. mit Netzhautelevation oder lamellären Makuladefekten

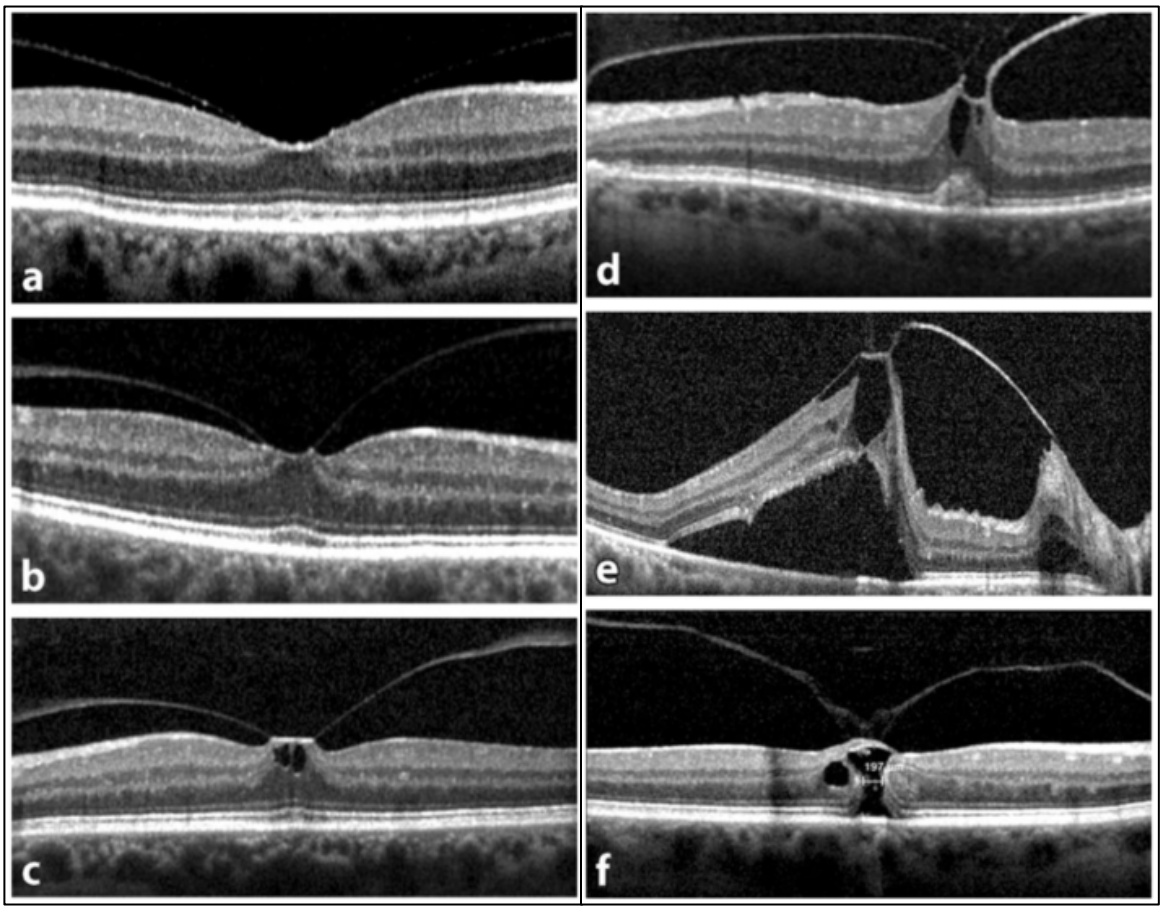

Abbildung 5: OCT Einteilung von vitromakulären Traktionen (VMT), Makulaforamen (MF) und vitreomakulärem Traktionssyndrom. (a) vitreomakuläre Adhäsion. (b) VMT °I. (c) VMT °II. (d) VMT °III. (e) vitreomakuläres Traktionssyndrom. (f) Makulaforamen mit einem Defekt von 197 µm und VMT [83]

1.3.2 Vitreomakuläre Traktion mit durchgreifendem Makulaforamen

Die Einteilung durchgreifender MF erfolgt seit 2013 anhand ihres Durchmessers mittels OCT Darstellung (**Abb. 6**). Diese neue Klassifikation unterteilt in kleine (< 250 µm), mittlere (250 - 400 µm) und große (> 400 µm) Makulaforamina [24]. Sie hat die auf funduskopischen Untersuchungen basierende Einteilung nach Gass von 1988 abgelöst [35]. Die Größe des fovealen Defektes wird im OCT Einzelscan mittels Caliperfunktion vermessen. Die Messung erfolgt in dem jeweiligen Einzelscan, der den größten Durchmesser des Foramens zeigt. In diesem OCT Scan wird dann der Durchmesser an der engsten Stelle des Defektes parallel zur retinalen Pigmentepithelschicht vermessen. Wichtig ist, für die OCT Untersuchung ein Scanraster mit ausreichender Dichte für die Darstellung des fovealen Areals auszuwählen (Sternscan und/oder Volumenscan).

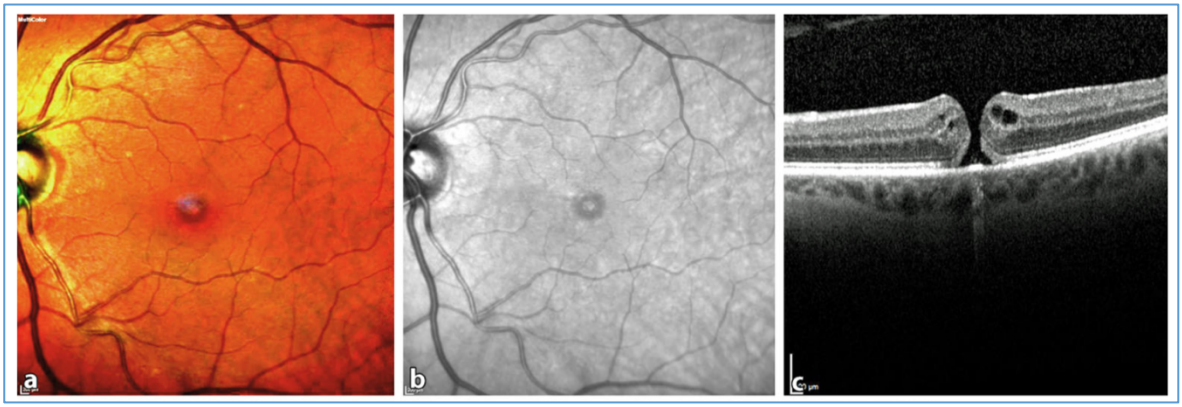

Abbildung 6: Beurteilung eines durchgreifendes Makulaforamens mit Multicolor- (a), Infrarot-Darstellung (b) sowie mit Spektral-Domain optischer Kohärenztomographie (SD-OCT) [83]

Basierend auf dieser OCT Klassifizierung werden die Makulaforamen zusätzlich anhand des Vorhandenseins einer VMT unterschieden [27, 103]. Das Vorhandensein oder Fehlen einer VMT bei Vorliegen eines durchgreifenden Makulaforamens ist für das therapeutische Vorgehen und die Prognose von entscheidender Relevanz. Der Klassifikation nach Größe und Zustand des Glaskörpers klassifiziert sowohl primäre als auch sekundäre Makulaforamina [27]. Die häufigsten sekundären Makulaforamina treten in Assoziation mit Trauma wie Contusio bulbi oder gemeinsam mit anderen Erkrankungen auf wie der Myopie. Durchgreifende IMF müssen von anderen fovealen Defekten wie dem Makulaschichtforamen oder dem Pseudoforamen der Makula differenziert werden, da sich Pathogenese und therapeutisches Vorgehen unterscheiden.

Tabelle 4: Klassifikation bei durchgreifendem Makulaforamen, nach Duker et al. (2013) [27]

Glaskörperstatus	mit vitreomakulärer Traktion ohne vitreomakuläre Traktion
Foramendurchmesser	klein (≤ 250 μm) mittel (> 250 und ≤ 400 μm) groß (> 400 μm)
Genese	primär sekundär

1.4 Therapeutische Optionen

1.4.1 Abwarten und Beobachten

Die Diagnose einer VMT mit oder ohne MF bedarf in der Regel keiner Notfallversorgung [24]. Von grundlegender Bedeutung ist jedoch, dass sowohl bei lange bestehender VMT als auch bei lange bestehendem MF oberflächliche und tiefe Netzhautveränderungen entstehen können, die trotz nachfolgender Operation die funktionelle Prognose verschlechtern. Es ist demnach entscheidend, den richtigen Zeitpunkt für eine therapeutische Intervention zu wählen.

Grundsätzlich ist das Abwarten und das Beobachten einer neu aufgetretenen VMT mit oder ohne MF eine sinnvolle Option, da bekannt ist, dass Spontanablösungen der VMT oder Spontanverschlüsse bei MF möglich sind. Die OASIS-Studie hat eine Spontanablösungsrate von 8% nach vier Wochen dokumentiert [26]. Kontrollen mittels OCT konnten die spontane Ablösung der VMT bei 21,4% bis 32% der Patienten mit einer Nachbeobachtungszeit von etwa zwei Jahren nachweisen. Allerdings besteht in dieser Zeit das Risiko, dass durch die Progression einer VMT ein fovealer Defekt wie ein durchgreifendes MF entsteht.

Für MF mit VMT belegen Studien eine Spontanverschlussrate des Foramens von 15% nach drei Monaten, insbesondere bei MF mit kleinem Durchmesser [26]. Deutlich häufiger nimmt unter Beobachtung der Durchmesser des Makulaforamens über die Dauer von Monaten zu und die Sehschärfe reduziert sich. So dass Vorsicht geboten ist bei abwartendem Management.

1.4.2 Pharmakologische und pneumatische Vitreolyse

Die pharmakologische Vitreolyse ist eine nicht-invasive und medikamentöse Therapieoption, die für die Behandlung einer symptomatischen VMT mit Anheftungsbasis ≤ 1500 µm mit oder ohne Vorhandensein eines idiopathischen durchgreifenden Makulaforamens ≤ 400 µm seit 2013 zugelassen wurde [37, 94]. Ocriplasmin (Jetrea®, Einmalgabe von 125 µg) ist eine verkürzte und rekombinierte Form der humanen Serin-Protease Plasmin und wirkt durch einen proteolytischen Prozess vor allem auf Laminin und Fibronektin [32]. Diese zwei Serinproteasen spielen eine wichtige Rolle bei der Adhäsion des Glaskörpers mit der vitreomakulären Grenzfläche [55]. Neben der proteolytischen Aktivität von Ocriplasmin auf Laminin und Fibronektin ist die Aktivierung der endogenen Matrix-Metalloproteinase MMP-2, die normalerweise im

Glaskörper in proenzymatischem Zustand vorliegt, von Bedeutung [101]. Die Aktivierung dieser Protease induziert die Verflüssigung des Glaskörpers [11]. Durch seine proteolytische Aktivität auf Fibronektin und Laminin und die Aktivierung der Protease MMP-2 kann Ocriplasmin gleichzeitig sowohl die Reduktion der vitreoretinalen Adhäsion als auch die Verflüssigung des Glaskörpers induzieren [20, 21]. Bei Augen ohne VMT ist die Verwendung von Ocriplasmin jedoch nicht zugelassen. Die Ablösungsrate der VMT vier Wochen nach Ocriplasmin-Therapie wird von verschiedenen prospektiven Studien mit 27-47% angegeben [26, 39, 52, 68, 100]. Die Verwendung von Ocriplasmin für die Studien haben gezeigt, dass die Verschlussrate von kleinen MF nach intraokularer Injektion von Ocriplasmin bei ca. 40% liegt [14, 78]. In der randomisiert-kontrollierten MIVI-TRUST-Studie wiesen Makulaforamina mit VMT an Tag 28 nach intravitrealer Ocriplasmin-Injektion eine Verschlussrate von 41% auf. In der Kontrollgruppe, die eine intravitreale Injektion ohne Wirkstoff erhielt, wurde eine Verschlussrate von 11% dokumentiert [39, 46]. Am höchsten war die Verschlussrate bei kleinen MF (58%), deutlich geringer hingegen bei mittelgroßen MF (37%) und in großen MF (0%).

Nach der Verabreichung von Ocriplasmin können auch Nebenwirkungen auftreten, die jedoch zumeist vorübergehend auftreten und spontan sistieren. Dazu gehören erhöhte Lichtempfindlichkeit, vermindertes Nachtsehen, vorübergehende Photopsien, das Auftreten von fliegenden Mücken durch Glaskörpertrübung, verminderte Sehschärfe, erhöhter Augeninnendruck, Augenschmerzen oder Bindehautblutungen [14]. Die Netzhautablösungsrate wurde mit 0,4% angegeben und war demnach nicht häufiger aufgetreten als nach PlaceboInjektion (1,6%) [94]. Wenn nach einmaliger Ocriplasmin-Injektion der Therapieerfolg ausbleibt, dann sollte keine erneute Ocriplasmin-Behandlung, sondern eine Vitrektomie erfolgen.

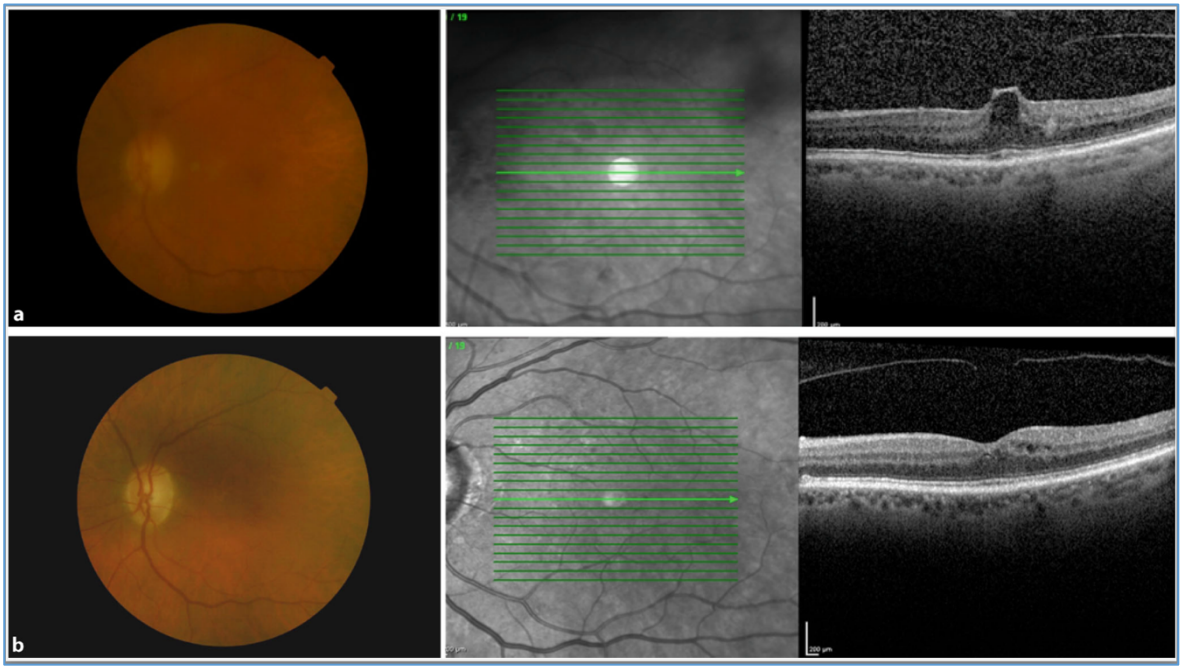

Abbildung 7: linkes Auge eines 85-jährigen Patienten mit vitreomakulärer Traktion (VMT). (a) Vorhandensein einer VMT ≤ 1500 µm mit Metamorphopsien und Visus 0,32. (b) Ablösung der VMT nach 3 Monaten nach intravitrealer Injektion von Ocrisplamin (Jetrea®) mit Verbesserung des Visus auf 0,7 [63]

Eine pneumatische Vitreolyse mit intravitrealer Gasinjektion kann bei VMT ohne MF in Betracht gezogen werden. Aufgrund einer erhöhten Komplikationsrate wird eine pneumatische Vitreolyse jedoch selten empfohlen [4].

Zur Wirksamkeit einer intravitrealen Gasinjektion bei vitreomakulärer Traktion mit oder ohne Makulaforamen wurde bisher eine einzige prospektive Studie durchgeführt, die DRCR.net-Studie Protocol AG/AH [12]. Aufgrund von Sicherheitsbedenken wurde diese Studie vorzeitig gestoppt. Bei 10% der behandelten Patienten trat eine Netzhautablösung auf, bei 2% ein Hufeisenforamen ohne Ablatio, bei 15% ein therapiebedürftiger Augeninnendruckanstieg und bei 2% eine iatrogene traumatische Linsentrübung. Insgesamt konnte in dieser Studie bei 88% der rekrutierten Patienten eine Lösung der VMT erzielt werden. Ein Verschluss des Makulaforamens war lediglich bei 29% beobachtet worden. Eine andere, retrospektive Untersuchung an 47 Patienten mit VMT mit oder ohne Makulaforamen kam zu vergleichbaren Ergebnissen [4].

1.4.3 Vitrektomie und Peeling der inneren Grenzmembran

Wenn die Anheftungsbasis der VMT größer als 1500 µm misst, eine ERM vorliegt oder ein MF größer als 400 µm ist, stellt die chirurgische Therapie mit der Durchführung einer Pars-Plana-Vitrektomie (ppV) mit Peeling der ILM und bei Vorliegen auch der ERM die Therapie der Wahl dar [67].

Durch die vollständige Entfernung des Glaskörpers und der ILM wird eine Lösung der VMT und die vollständige Ablösung des Glaskörpers von der Netzhautoberfläche erreicht [80]. Die Ablösung der VMT ist somit durch die Vitrektomie gegeben. Die Verschlussrate von IMF liegt dagegen bei 86-96% [71, 96]. Dabei sinkt die Erfolgsrate mit zunehmender Größe des MF, sie beträgt für kleine und mittelgroße MF 99%, für große MF < 500 µm 97%, für große MF von 500-599 µm 90% und für große MF ≥ 600 µm 86% [96].

Die ppV ermöglicht mit der Verwendung eines Glaskörperschneidegerätes (normalerweise in der Größe von 23- oder 25-Gauge), einer Spülungsdrainage zur Erhaltung des Augendrucks und einer Lichtquelle, die über drei verschiedene Zugänge in das Auge eingeführt werden, um den Glaskörper zu entfernen [28]. Diese OP-Technik stellt einen minimalinvasiven Eingriff dar. Der Eingriff ist mit einer vergleichsweise kurzen Erholungszeit von wenigen Wochen verbunden [28]. Nachteile sind u.a. das Auftreten einer postoperativen Katarakt oder die Zunahme einer bereits bestehenden Katarakt [44].

Im Rahmen der pars plana Vitrektomie bei VMT mit MF wird in der Regel ein ILM-Peeling durchgeführt. Bei VMT ohne MF ist nur dann ein ILM-Peeling erforderlich, wenn zeitgleich eine ERM vorliegt. Mit Hilfe von Farbstoffen und speziellen Instrumenten kann dadurch die ILM mitsamt den Glaskörperresten entfernt und die Bildung von neuen postoperativen Traktionen vermieden werden. Zusätzlich aktiviert die mechanische Entfernung der ILM die Entzündungskaskade mit Freisetzung von Zytokinen und Aktivierung einer Gliazellproliferation. Neben dem geringeren Rezidivrisiko führt ein ILM-Peeling auch zu einer Verbesserung der Sehschärfe nach der Operation [17, 44, 75, 87, 92].

Im Anschluss an das ILM-Peeling wird meist Gas als Endotamponade in den Glaskörperraum eingegeben, dass die Randannäherung der Foramenränder und die Migration von Gliazellen an den Rändern unterstützt [61, 91]. Nach der Gastamponade wird Patienten in der Regel geraten, für circa 2-3 Tage eine Gesicht-tief-Haltung einzuhalten [6].

Möglichen Komplikationen, die nach ppV auftreten können, sind Netzhautrisse, Blutungen, postoperative Entzündungen, iatrogene Makulalöcher oder deren Wiedereröffnung, parazentrale Skotome und Nervenschäden. Zu den seltenen, aber schwerwiegenden Komplikationen nach Vitrektomie gehört die Endophthalmitis, die zu einer irreversiblen Visusminderung führen kann [2, 38, 41].

1.5 Fragestellung und Zielsetzung der Studie

Seit der Einführung der Vitreolyse als Therapieoption für die VMT mit und ohne MF vor zehn Jahren liegen umfassende Daten zur Wirksamkeit und Sicherheit im klinischen Alltag vor, aus denen sich wichtige Erkenntnisse ergeben haben, die für das therapeutische Management von Bedeutung sind.
Die vorliegende Studie untersucht den aktuellen Stellenwert der pharmakologischen und pneumatischen Vitreolyse und befasst sich deshalb mit den Möglichkeiten des Patientenmanagements und der Therapiemöglichkeiten bei VMT mit und ohne MF in Deutschland.
Ziel dieser Studie war es, die Meinungen von spezialisierten Augenärzten und Experten auf dem Gebiet der Netzhauterkrankungen hinsichtlich der unterschiedlichen Behandlungsstrategien bei Patienten mit VMT mit und ohne MF zu analysieren. Es sollten insbesondere die Meinungen zu Indikation und Durchführung von pharmakologischer Vitreolyse, pneumatischer Vitreolyse und Vitrektomie evaluiert werden. Die Ergebnisse sollen vor dem Hintergrund der aktualisierten S1-Leitlinie zum Thema „Makulaforamen und vitreomakuläre Traktion“, die am 22. September 2022 von den nationalen Fachgesellschaften herausgegeben wurde, und unter Berücksichtigung der bisher publizierten Studiendaten diskutiert werden.

2 Material und Methoden

2.1 Studienaufbau

In dieser Arbeit werden die aktuellen Behandlungsstrategien bei VMT mit und ohne MF untersucht. Zu diesem Zweck sollten im Oktober 2021 die Augenärzte in Deutschland befragt werden, die auf Netzhauterkrankungen spezialisiert sind.
Als Zielgruppe wurden die Mitglieder der nationalen Retinologischen Gesellschaft (RG) identifiziert. Die RG ist eine Organisation von circa 350 Ärztinnen und Ärzten, deren Aufgabe die Erforschung, Erkennung und Therapie von Erkrankungen des Augenhintergrunds, einschließlich der Netzhaut, der Aderhaut und des Glaskörpers ist. Die Gesellschaft hat ihren Hauptsitz in Lübeck [77].
Anhand einer sorgfältigen Literaturrecherche wurde ein ausführlicher Fragebogen erstellt. Dieser Fragebogen mit insgesamt 100 Fragen wurde nach Genehmigung und Unterstützung durch die RG per E-Mail an alle Mitglieder versendet. In dieser E-Mail befand sich ein elektronischer Link zur Online-Plattform „LimeSurvey“. Die Mitglieder der RG wurden gebeten, innerhalb eines Zeitraumes von vier Wochen an dieser Umfrage teilzunehmen. Die Teilnahme an dieser Umfrage war freiwillig. Es erfolgte keine Vergütung der Teilnahme an dieser Umfrage. Das Anschreiben der Mitglieder der RG mit der Bitte um Teilnahme an dieser Umfrage erfolgte direkt durch das Sekretariat der RG und lautete wie folgt:

„Sehr geehrte Kolleginnen und Kollegen,
seit Januar 2013 ist in Deutschland das intravitreale Medikament Ocriplasmin (JETREA®) zur intravitrealen Behandlung der vitreomakulären Traktion (VMT) bei Erwachsenen auch im Zusammenhang mit einem Makulaforamen (MF) kleiner oder gleich 400 µm Durchmesser von der European Medicines Agency zugelassen. Inzwischen liegen umfassende Daten zu Wirksamkeit und Sicherheit in Real-life vor, die sich teilweise von den zulassungsrelevanten klinischen Studiendaten unterscheiden. Darüber hinaus wurden nach der Zulassung wichtige Erkenntnisse zur Darstellung und Ablösung der VMT sowie zu anderen Therapieoptionen gewonnen, die für das aktuelle Management bei VMT mit oder ohne MF alltagsrelevant sind. Mit der vorliegenden Umfrage sollen weitere Erkenntnisse über das aktuelle Management der VMT mit oder ohne MF in Deutschland gewonnen werden.

Wir laden Sie deshalb ein, an dieser Umfrage teilzunehmen. Für Ihre Unterstützung bedanken wir uns im Voraus.“

Der Link zur Umfrage wurde am 15. Oktober 2021 einmalig vom Sekretariat der RG versendet. Eine Erinnerung wurde ebenfalls einmalig versendet. Der Zeitraum für die Teilnahme betrug vier Wochen. Danach wurde der Link inaktiviert [106].

2.2 Systematische Literaturrecherche

Für die Erstellung des Fragebogens wurde die in Medline über PubMed enthaltene Literatur verwendet. Für die Recherche wurden die Schlüsselwörter „vitreomacular traction, idiopathic macular holes, ocriplasmin, vitreolysis, vitrectomy“ in die Suchmaschine PubMed eingegeben.
Die mit diesen Stichworten durchgeführte Suche ergab insgesamt 23838 Artikel. Insgesamt wurden aus PubMed 107 Artikel für die Zusammenstellung des Fragebogens ausgewählt.
Diese Artikel wurden in die RefWorks-Bibliothek hochgeladen. Als „Refworks“ wird die bevorzugte Literaturverwaltungssoftware für Mitglieder und Mitarbeiter des Universitätsklinikums Ulm bezeichnet. Die Anwendung der Software wird bei der Verwaltung von Literaturdaten und der Organisation von Volltexten eingesetzt [104].

2.3 Erstellung des Fragebogens

Der für diese Arbeit entwickelte Fragebogen enthält 100 Fragen [106]. Für die Beantwortung der Aussagen standen den Teilnehmern folgende vier Optionen zur Verfügung:

(1) stimme vollkommen zu,
(2) stimme eher zu,
(3) stimme eher nicht zu,
(4) stimme überhaupt nicht zu.

Die Teilnehmer wurden darauf hingewiesen, dass im Fragenkatalog keine richtigen oder falschen Antworten existieren. Sie wurden des Weiteren darüber informiert,

dass die Auswertung und die statistische Analyse anonymisiert durchgeführt werden.
Das Kommentarfeld am Ende jedes einzelnen Abschnitts ermöglichte ein zusätzliches Einfügen von eigenen Anmerkungen. Die Umfrage wurde so aufgebaut, dass der Zeitaufwand für das Beantworten der Fragen zwischen 10-15 Minuten betrug.
Zu Beginn der Befragung wurden allgemeine Informationen zur Person abgefragt wie zum Beispiel Ausbildungsstand und Berufserfahrung, aktueller Tätigkeitsbereich in Klinik und Praxis, Subspezialisierung in der Ophthalmologie sowie die Tätigkeit im chirurgischen Bereich mit Durchführung von Augenoperationen. Die Abfrage lautete wie folgt:

1. Meine ärztliche Tätigkeit übe ich derzeit aus in:
    - Klinik
    - Praxis

2. Ich bin tätig als:
    - Arzt in Weiterbildung
    - Facharzt
    - Facharzt in leitender Position

3. Ich bin spezialisiert im Bereich:
    - Glaskörper/Netzhaut/hinterer Augenabschnitt
    - Hornhaut/Linse/vorderer Augenabschnitt
    - Andere

4. Ich bin chirurgisch tätig und führe regelmäßig intravitreale Injektionen durch:
    - Ja
    - Nein

Der gesamte Fragebogen wurde in sieben Abschnitte unterteilt. Der erste Abschnitt bestand aus zehn Fragen zur Pathogenese, Diagnosestellung und Klassifizierung der VMT mit oder ohne MF. Der zweite Abschnitt mit fünfzehn Fragen betraf die spontane Ablösung der VMT. Der dritte Abschnitt mit zehn Fragen bezog sich auf den spontanen Verschluss von Makulaforamina. Im vierten Abschnitt mit vierzehn Fragen wurde die Gesamtheit der verschiedenen Behandlungsmöglichkeiten be-

trachtet. Im fünften Abschnitt mit 32 Fragen wurde die Therapieoption der pharmakologischen Vitreolyse beleuchtet. Im sechsten Abschnitt wurden 14 Fragen zur therapeutischen Wirkung der pneumatischen Vitreolyse gestellt. Der siebte und letzte Abschnitt mit fünf Fragen behandelte die chirurgische Therapieoption der Vitrektomie. Der für diese Studie verwendete Fragebogen ist im Anhang einzusehen [106].

2.4 Die Online Umfrageplattform „LimeSurvey“

Der Fragebogen dieser Studie wurde über das Online-Portal "LimeSurvey" generiert und per Link mittel E-Mail verschickt. „LimeSurvey“ ist eine kostenlose Umfrageplattform, die es nicht nur ermöglicht, Online-Umfragen zu erstellen, sondern diese auch direkt in einer Datenbank einzubinden. Dadurch wird die statistische Auswertung erleichtert und die Fehlerquote minimiert. Für den gesamten Prozess sind keine Programmierkenntnisse erforderlich [57].
Alle vom RG-Sekretariat verschickten E-Mails enthielten einen elektronischen Umfrage-Link, über den der Fragebogen auf dem Portal "LimeSurvey" ausgefüllt werden konnte. Durch die Verwendung dieses Links wurde sichergestellt, dass der Fragebogen durch jedes teilnehmende Mitglied nur einmal ausgefüllt werden konnte.

2.5 Auswertung der Befragung

Die über das Online-Portal 'LimeSurvey' gewonnenen Ergebnisse wurden anschließend in ein Excel-Format importiert. Zur Darstellung der Daten wurden die Säulen- und Kreisdiagramme mit dem Programm Microsoft Excel Version 16.31 erstellt. Für die statistische Auswertung wurde die Software IBM SPSS Statistics Version 25 verwendet.
Die statistische Beratung erfolgte durch das Institut für Epidemiologie und Medizinische Biometrie der Universität Ulm. Die Ergebnisse des Surveys werden in Balkendiagrammen dargestellt. Auf der Ordinate ist jeweils die Verteilung der Antworten in Prozent abgebildet.
Bei der Analyse der Ergebnisse der Umfrage wurden die Antwortoptionen „stimme vollkommen zu“ und „stimme eher zu“ sowie die Optionen „stimme überhaupt nicht zu“ und „stimme eher nicht zu“ zusammengefasst. Um relevante Fragen mit kongruentem und inkongruentem Antwortverhalten herauszustellen, wurde ein Cut-Off-Wert von 65% gewählt. Eine Frage galt dann als inkongruent beantwortet, wenn der

prozentuale Anteil der Teilnehmer, die die gleiche Antwort gegeben haben, weniger als 65% betrug.
Für die Untersuchung der Verteilung der Häufigkeiten der Antworten in Bezug auf die Merkmale der Teilnehmenden fanden der Chi-Quadrat-Test nach Pearson und der exakte Test nach Fisher Anwendung. Als statistisch signifikant wurde ein p-Wert kleiner als 0,05 bewertet.

2.6 Ethik und Datenschutz

Die Teilnahme an der Umfrage war freiwillig und erfolgte auf Einladung per E-Mail durch das Sekretariat der Retinologischen Gesellschaft. Die Befragung wurde anonym beantwortet und ausgewertet. Die Ergebnisse wurden für die gesamte Studiendauer vor unberechtigtem Zugriff geschützt.
Es erfolgte keine finanzielle Vergütung der Teilnahme und es wurden keine anderen Anreize, Prämien oder Belohnungen jedweder Art angeboten oder in Aussicht gestellt.

3 Ergebnisse

In der Zeit vom 15. Oktober 2021 bis zum 15. November 2021 nahmen insgesamt 115 Ärzte (N= 115) an der Umfrage teil. Nicht alle Teilnehmenden beantworteten die Gesamtheit der 100 Fragen vollständig.
Der erste Fragenblock zu Pathogenese, Diagnostik und Klassifikation wurde von 90 Teilnehmenden (N= 90) vollständig beantwortet. Im zweiten Fragenblock lag die Zahl der Teilnehmenden mit vollständiger Beantwortung der Fragen bei 80 (N= 80), im dritten bei 77 (N= 77), im vierten bei 72 (N= 72), im fünften bei 68 (N= 68), im sechsten bei 66 (N= 66) und im siebten und letzten Teil bei 65 (N= 65).

3.1 Kollektiv der Umfrageteilnehmer

Zu Beginn des Fragebogens wurden Informationen über den Ausbildungsstand und die Berufserfahrung der Teilnehmer sowie Informationen über ihre tägliche medizinische Tätigkeit abgefragt. Aus der Beantwortung dieser Fragen konnte das Kollektiv der Umfrageteilnehmer wie folgt beschrieben werden:
Von der Gesamtzahl der 115 Teilnehmer waren 63% (73/115) in Kliniken beschäftigt und 22% (25/115) in Praxen. 15% (17/115) der Teilnehmenden machten keine Angaben zu ihrer aktuellen Beschäftigung in Klinik oder Praxis (**Abb.8**).

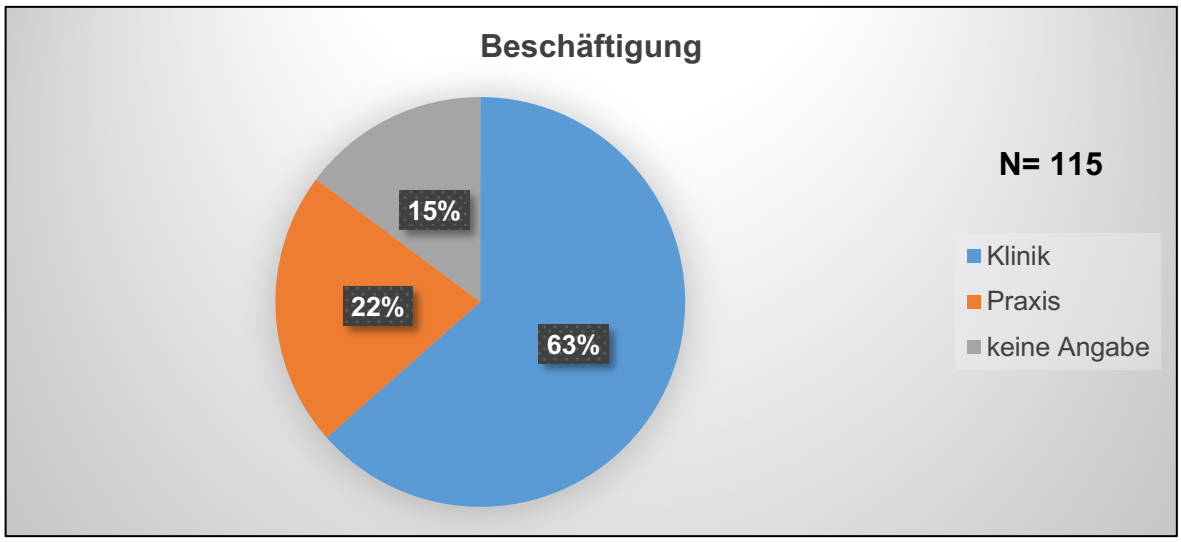

Abbildung 8: Kreisdiagramm zur Darstellung der ärztlichen Tätigkeit der Teilnehmer in Klinik oder Praxis. Verteilung der Beschäftigungsorte: 63% Klinik, 22% Praxis, 15% keine Angabe. Gesamtzahl der Befragten: N= 115

Wie aus der folgenden Grafik hervorgeht, waren 57% (66/115) der Teilnehmer als Fachärzte in leitender Funktion tätig, 18% (20/115) Fachärzte für Augenheilkunde ohne leitende Position, 11% (13/115) waren Ärzte in Weiterbildung im Bereich Augenheilkunde, während die restlichen 14% (16/115) keine Angaben machten (**Abb. 9**).

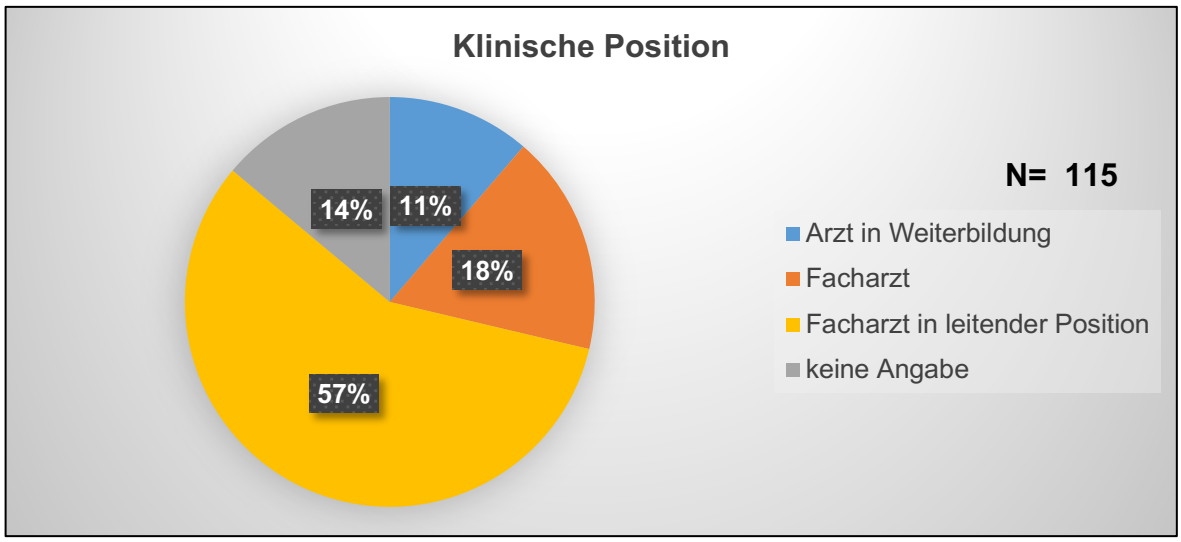

Abbildung 9: Kreisdiagramm zur Darstellung der Berufserfahrung und Stand der Ausbildung der Teilnehmer. 11% Arzt in Weiterbildung, 18% Facharzt, 57% Facharzt in leitender Position, 14% keine Angabe. Gesamtzahl der Befragten: N= 115

Von den Befragten waren 66% (76/115) auf Glaskörper, Netzhaut und hinteren Augenabschnitt spezialisiert. Nur 8% (9/115) waren in dem Fachgebiet Hornhaut, Linse und vorderer Augenabschnitt beschäftigt. 12% (14/115) waren stattdessen in anderen Bereichen spezialisiert, während 14% (16/115) die Frage nicht beantwortet hatten (**Abb. 10**).

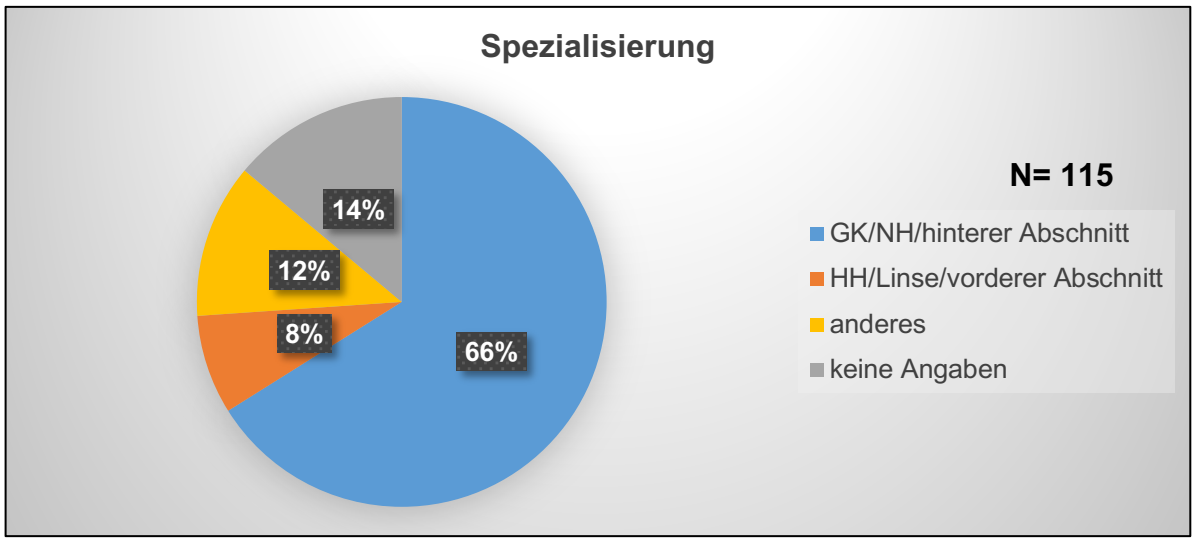

Abbildung 10: Kreisdiagramm zur Darstellung der Spezialisierung der Teilnehmer. 66% GK/NH/hinterer Abschnitt, 8% HH/Linse/vorderer Abschnitt, 12% anderes, 14% keine Angaben. Gesamtzahl der Befragten: N= 115. GK= Glaskörper; NH= Netzhaut; HH= Hornhaut

Die überwiegende Mehrheit der Teilnehmer war chirurgisch tätig und führte regelmäßig intravitreale Injektionen durch, nämlich 70% (81/115). 16% (18/115) der Befragten war nicht in der Augenchirurgie tätig und führten keine intravitrealen Injektionen durch. Die restlichen 14% (16/115) der Teilnehmer hatten die Frage nicht beantwortet (**Abb. 11**).

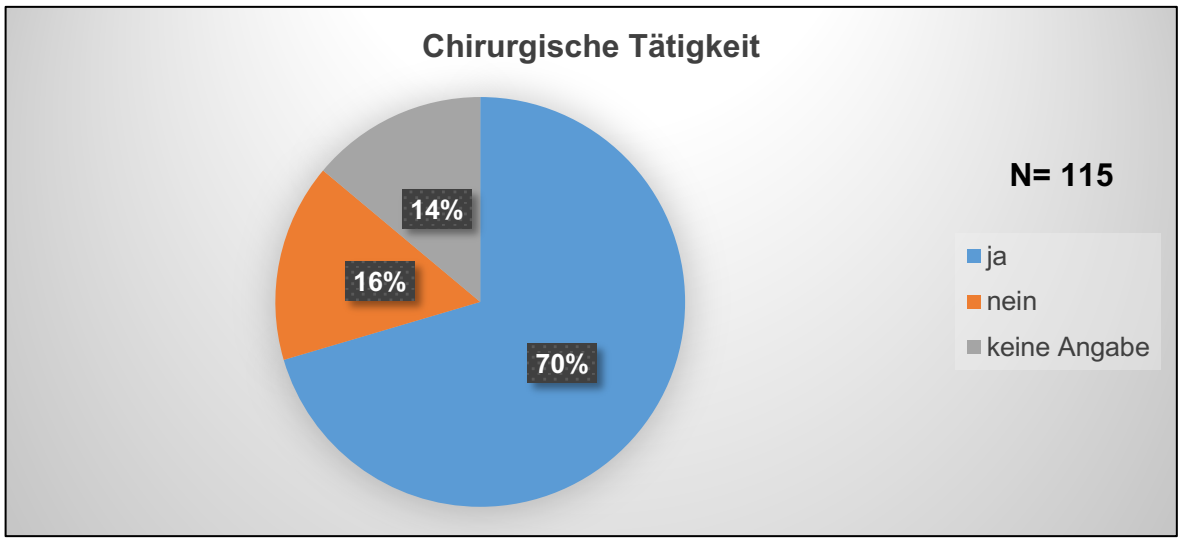

Abbildung 11: Kreisdiagramm zur Darstellung der chirurgischen Tätigkeit der Teilnehmer. 70% ja, 16% nein, 14% keine Angabe. Gesamtzahl der Befragten: N= 115

3.2 Auswertung der verschiedenen Fragenblöcke

Im Folgenden werden die Ergebnisse der Umfrage entsprechend der einzelnen Fragenblöcke dargestellt und ausgewertet.
Die Balkendiagramme zeigen schematisch in grün und hellgrün die Antworten mit „*stimme voll zu*“ und „*stimme eher zu*“ dargestellt und in hellrot und rot die Antworten mit „*stimme eher nicht zu*“ und „*stimme überhaupt nicht zu*“.
Um die Auswertung der Ergebnisse dieser Studie zu vereinfachen und die Zustimmung oder Ablehnung zu einer Frage bzw. Aussage der Umfrage zu ermitteln, wurden die Antworten darüber hinaus in zwei Kategorien zusammengefasst. Die Antworten „*stimme voll zu*“ und „*stimme eher zu*“ wurden mit „*positiv bzw. ja*“ bewertet und die Antworten „*stimme eher nicht zu*“ und „*stimme überhaupt nicht zu*“ wurden mit „*negativ bzw. nein*“ bewertet.

3.2.1 Pathogenese, Diagnose und Klassifikation

Der erste Block des Fragebogens bestand aus zehn Fragen, die sich auf die Pathogenese, Diagnose und Klassifizierung der VMT bezogen. Insgesamt wurde dieser Fragenblock von 90 Teilnehmenden (N= 90) vollständig beantwortet (**Abb.12**). 25

Teilnehmer, die diesen Fragenblock nicht vollständig beantwortet hatten, wurden von der Auswertung ausgeschlossen.

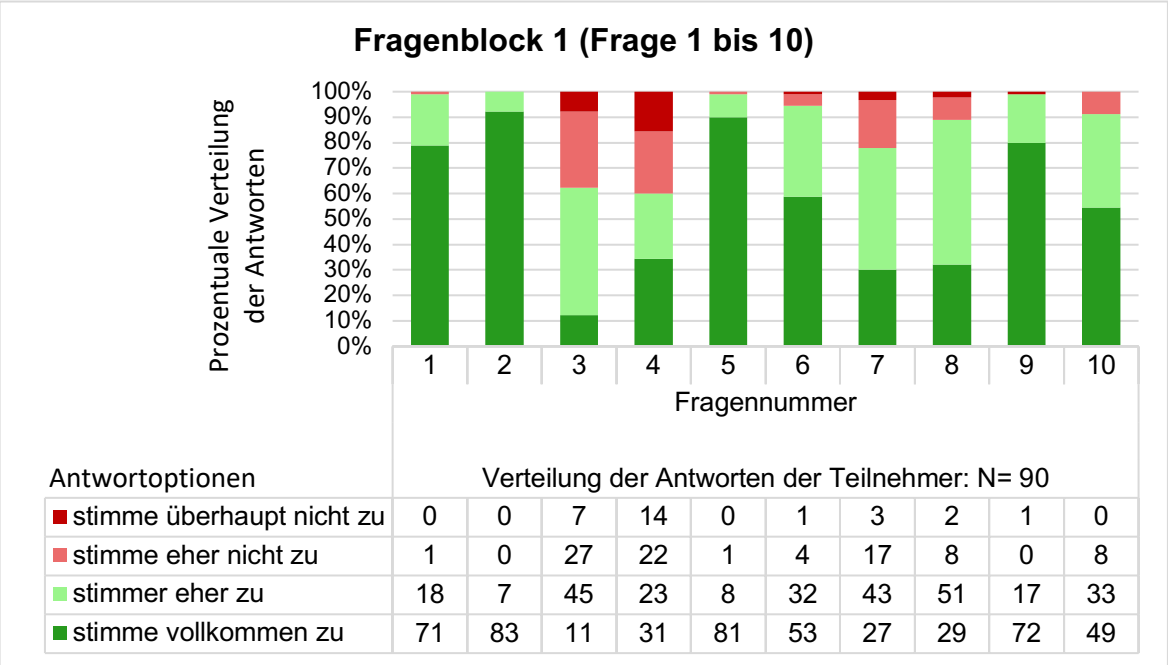

Antwortoptionen	Verteilung der Antworten der Teilnehmer: N= 90									
stimme überhaupt nicht zu	0	0	7	14	0	1	3	2	1	0
stimme eher nicht zu	1	0	27	22	1	4	17	8	0	8
stimmer eher zu	18	7	45	23	8	32	43	51	17	33
stimme vollkommen zu	71	83	11	31	81	53	27	29	72	49

Abbildung 12: Balkendiagramm zur Darstellung der Antworten des Fragenblocks 1 (Frage 1 bis 10). Gesamtzahl der Teilnehmer: N= 90. Y-Achse: Prozentuale Verteilung der Antworten. X-Achse: Fragennummer. Antwortoptionen: Stimme überhaupt nicht zu, Stimme eher nicht zu, Stimme eher zu, Stimme vollkommen zu

Die Frage 2, die darauf hinweist, dass die OCT für die Diagnose und Klassifizierung von VMT notwendig ist, wurde von 100% (90/90) der Teilnehmer mit "ja" beantwortet.

Wie aus dem Diagramm und unter Berücksichtigung des Cut-off-Wertes von 65% hervorgeht, sind die Aussagen 3 und 4 von besonderer Bedeutung, da hier keine Einstimmigkeit in der Beantwortung bestand.

Bei Frage 3, bei der es darum ging, ob jede VMT durch eine strukturelle Veränderung der verschiedenen Netzhautschichten im OCT zu erkennen sei, antworteten 62% (56/90) der Teilnehmer mit "ja" und 37% (34/90) mit "nein".

Die Frage 4, ob die VMT eine ursächliche Rolle bei der Entstehung epiretinaler Membranen spielt, wurde von 60% (54/90) mit "ja" beantwortet.

Auf die Frage 5, ob die VMT zur Entstehung von durchgreifenden und nicht durchgreifenden Makuladefekten führen kann, gaben 99% (89/90) der Befragten eine positive Antwort.
Die Frage 6, die besagt, dass anhand des breitesten Durchmessers der Anheftungsstelle im OCT-Scan zwischen fokaler (≤ 1500 μm) und breitbasierter (> 1500 μm) VMT unterschieden wird, wurde von 94% (85/90) der Befragten ebenfalls mit großer Mehrheit bejaht.
Auf Frage 7, welche angibt, dass der Winkel der vitreomakulären Anheftung zur Netzhautoberfläche für die Ausprägung der VMT relevant ist, stimmten 78% (70/90) der Befragten zu.
Auf Frage 8, die angibt, dass die VMT in Grad I (mit unregelmäßiger fovealer Depression), Grad II (mit zystoider intraretinaler Läsion) und Grad III (mit subfovealer Elevation) eingeteilt wird, antworteten 89% (80/90) der Teilnehmer mit "ja".
Bei Frage 9, welche besagt, dass durchgreifende MF nach dem kleinsten intraretinalen Durchmesser im OCT-Scan mit dem breitesten Defekt in klein (< 250 μm), mittel (250-400 μm) oder groß (> 400 μm) unterteilt wird, stimmten 99% (89/90) der Teilnehmer zu.
Der Frage 10, wonach Augen mit VMT und einem MF am Partnerauge ein hohes Risiko (>30%) haben, ebenfalls ein MF zu entwickeln, wurde von 91% (82/90) der Teilnehmer zugestimmt.

3.2.2 Spontanlösung der vitreomakulären Traktionen

Der zweite Abschnitt des Fragebogens bestand aus 15 Fragen. Das Thema dieses Fragenblocks betraf die Spontanablösung der VMT. Insgesamt haben 80 Teilnehmer (N= 80) diesen Fragenblock vollständig beantwortet (**Abb. 13**). Daraus geht hervor, dass 10 Teilnehmer den Fragebogen beim Übergang vom ersten zum zweiten Block abgebrochen hatten.

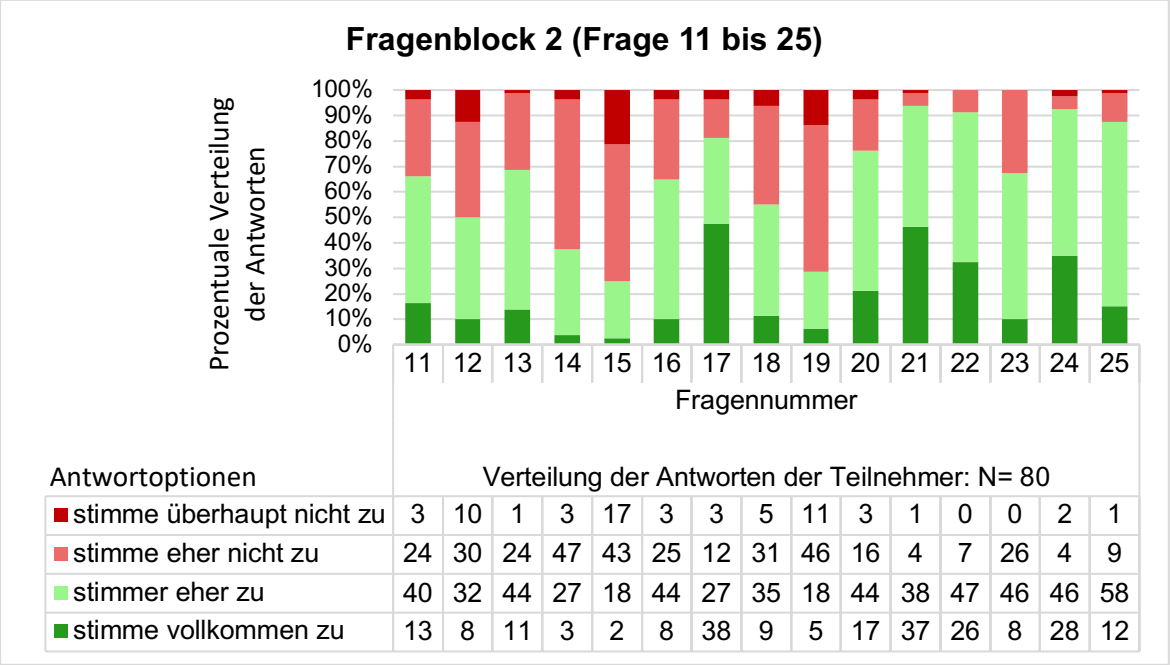

Antwortoptionen	Verteilung der Antworten der Teilnehmer: N= 80														
stimme überhaupt nicht zu	3	10	1	3	17	3	3	5	11	3	1	0	0	2	1
stimme eher nicht zu	24	30	24	47	43	25	12	31	46	16	4	7	26	4	9
stimmer eher zu	40	32	44	27	18	44	27	35	18	44	38	47	46	46	58
stimme vollkommen zu	13	8	11	3	2	8	38	9	5	17	37	26	8	28	12

Abbildung 13: Balkendiagramm zur Darstellung der Antworten des Fragenblocks 2 (Frage 11 bis 25). Gesamtzahl der Teilnehmer: N= 80. Y-Achse: Prozentuale Verteilung der Antworten. X-Achse: Fragennummer. Antwortoptionen: Stimme überhaupt nicht zu, Stimme eher nicht zu, Stimme eher zu, Stimme vollkommen zu

Die Frage 11 zielt darauf ab, ob die Ablösung der VMT in den meisten Fällen spontan erfolgt. Diese Frage wurde von 66% (53/80) der Teilnehmer mit "ja" beantwortet. Die Frage 12, bei der es darum ging, ob eine spontane Ablösung einer fokalen VMT immer abzuwarten ist, wurde von 50% (40/80) der Teilnehmer mit "ja" und von den übrigen 50% (40/80) mit "nein" beantwortet.

Bei Frage 13 gab die Mehrheit der Teilnehmer an (69%, 55/80), dass bei fokaler VMT möglichst über 3 Monate die Spontanlösung abgewartet werden sollte.

Bei Frage 14 gaben 62% (50/80) der Teilnehmer an, dass eine Spontanlösung der fokalen VMT jedoch nicht möglichst über sechs Monaten abgewartet werden sollte.

Die Mehrheit der Teilnehmer (75%, 60/80) stimmte der Frage 15 nicht zu, dass mit zunehmendem Grad der VMT die Wahrscheinlichkeit einer Spontanlösung steigt.

Die Frage 16 konstatierte, je länger die VMT persistiert, desto häufiger ist das Auftreten einer epiretinalen Membran. Hierbei stimmten 65% (52/80) der Befragten zu.

Bei Frage 17 stimmte die Mehrheit (81%, 65/80) zu, dass für die Indikation der operativen Therapie bei VMT ohne MF neben dem binokulären Visus das Auftreten von binokulären Metamorphopsien relevant sei.

Bei Frage 18 ging es darum, ob die subjektive Einschränkung der Lebensqualität der Patienten der einzige relevante Faktor für die chirurgische Indikation im Falle einer VMT ohne MF ist. Nur 55% (44/80) der Beteiligten stimmten dieser Aussage zu.
Die Frage 19, ob eine operative Therapie empfohlen werden sollte, sobald eine subjektiv einschränkende fokale VMT ohne MF festgestellt würde, ist von der Mehrheit der Teilnehmer (71%, 57/80) verneint worden.
Bei den übrigen Fragen dieses zweiten Blocks stimmten die Meinungen der Teilnehmer weitgehend überein. Die Fragen 20-25 wurden mehrheitlich mit „ja“ beantwortet.
Auf Frage 20, ob bei einer subjektiv einschränkenden fokalen VMT ohne MF, die länger als 3 Monate anhält, eine chirurgische Therapie empfohlen werden sollte, antworteten 76% (61/80) der Teilnehmer mit "ja", während 24% (19/80) mit "nein".
Auch Frage 21, die besagt, dass bei einer subjektiv einschränkenden fokalen VMT ohne MF, die länger als 6 Monate anhält, eine chirurgische Therapie empfohlen werden sollte, wurde von der Mehrheit der Befragten (94%, 75/80) bejaht.
Auf die Frage 22, ob bei Vorliegen einer epiretinalen Membran in der VMT eine spontane Auflösung unwahrscheinlich ist, antworteten 91% (73/80) der Teilnehmer mit "ja".
Während die Mehrheit der Befragten (68%, 54/80) der Frage 23 zustimmte, dass eine spontane Auflösung unwahrscheinlich ist, wenn bei VMT eine sekundäre Netzhautpathologie vorliegt, verneinten 32% (26/80) diese Aussage.
Auf die Frage 24, ob eine spontane Ablösung umso häufiger auftritt, je kleiner der Durchmesser der Anheftungsstelle der VMT ist, antworteten 93% der Befragten (74/80) mit "ja".
Die Frage 25, laut der eine Spontanablösung umso häufiger auftritt, je größer der Winkel zwischen der Glaskörperrinde und der Netzhautoberfläche ist, wurde von 88% (70/80) der Teilnehmer bejaht.

3.2.3 Spontanverschluss bei Makulaforamina

Im dritten Fragenblock dieser Studie ging es um den spontanen Verschluss bei MF. Dieser Abschnitt bestand aus 10 Fragen. Es brachen drei weitere Teilnehmer den Fragebogen beim Übergang vom zweiten zum dritten Block ab. Dieser Fragebogenabschnitt wurde von 77 Teilnehmenden (N= 77) vollständig beantwortet (**Abb. 14**).

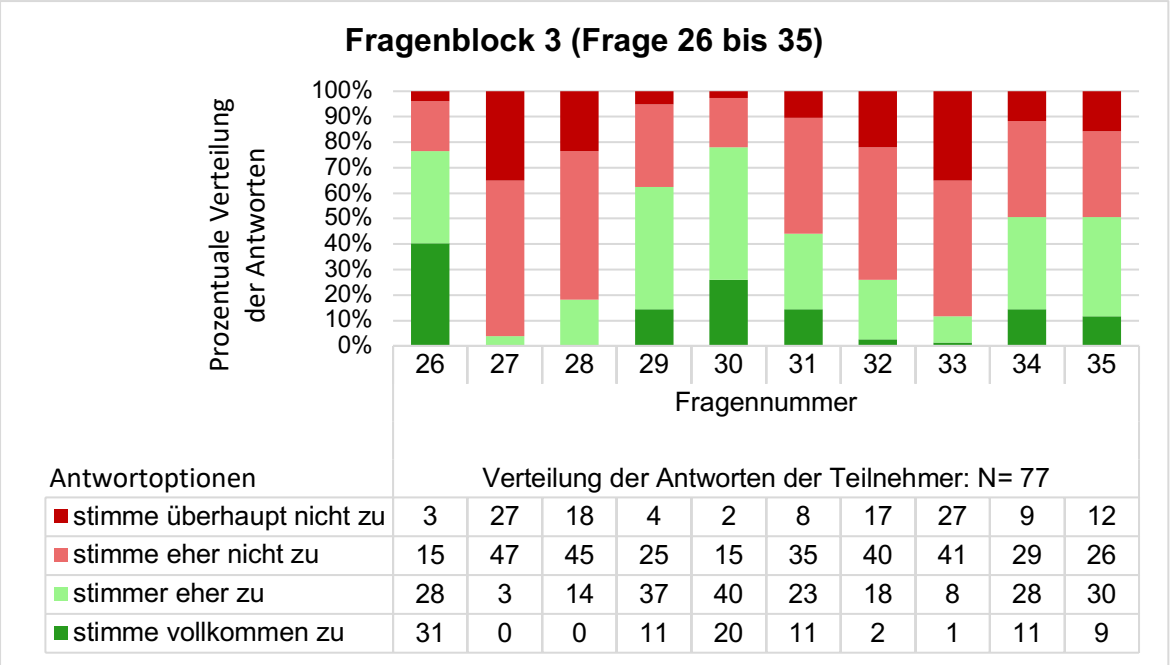

Antwortoptionen	Verteilung der Antworten der Teilnehmer: N= 77									
stimme überhaupt nicht zu	3	27	18	4	2	8	17	27	9	12
stimme eher nicht zu	15	47	45	25	15	35	40	41	29	26
stimmer eher zu	28	3	14	37	40	23	18	8	28	30
stimme vollkommen zu	31	0	0	11	20	11	2	1	11	9

Abbildung 14: Balkendiagramm zur Darstellung der Antworten des Fragenblocks 3 (Frage 26 bis 35). Gesamtzahl der Teilnehmer: N= 77. Y-Achse: Prozentuale Verteilung der Antworten. X-Achse: Fragennummer. Antwortoptionen: Stimme überhaupt nicht zu, Stimme eher nicht zu, Stimme eher zu, Stimme vollkommen zu

Der Frage 26, bei der es darum ging, ob sich MF mit VMT von selbst verschließen könnten, stimmte die Mehrheit (77%, 59/77) zu.

Weit mehrheitlich wurde die Frage 27 abgelehnt (96%, 74/77), ob MF mit VMT sich von selbst verschließen würden.

Ebenfalls mehrheitlich abgelehnt wurde die Frage 28 (82%, 63/77), bei der es darum ging, ob kleine MF ohne VMT sich meist von selbst verschließen würden.

Wie bei den vorangegangenen Blöcken gibt es Fragen, deren Antworten den Cut-Off-Wert von 65% nicht erreicht haben. Bei der Frage 29 wird der Schwellenwert von 65% knapp verfehlt. Bei der Frage, die darauf abzielte, ob bei MF mit VMT sofort eine chirurgische Therapie empfohlen werden sollte, haben 62% (48/77) der Befragten mit "ja" und die übrigen 38% (29/77) mit "nein" geantwortet.

Bei Frage 30, ob bei kleinen MF mit VMT mindestens 4 Wochen abgewartet werden könne, bis eine operative Therapie empfohlen würde, stimmte die Mehrheit (78%, 60/77) mit „ja“.

In der Frage 31 wurde eruiert, ob im Falle eines kleinen MF ohne VMT mindestens vier Wochen abgewartet werden kann, bis eine chirurgische Behandlung empfohlen wird. Die Antworten der Befragten fielen unterschiedlich aus und erreichten den Cut-off-Wert von 65% nicht. So stimmten 44% (34/77) der Befragten dieser Aussage zu, während 56% (43/77) damit nicht einverstanden waren und die Frage mit "nein" beantworteten.
Die Frage 32, ob bei kleinem MF mit VMT mindestens 3 Monate abgewartet werden kann, bis eine operative Therapieoption empfohlen wird, wurde mehrheitlich mit „nein“ beantwortet (74%, 57/77).
Auch die Frage 33 wurde mehrheitlich verneint (88%, 68/77). Dabei ging es um mittleren MF mit oder ohne VMT und ob hierbei mindestens 3 Monate abgewartet werden kann, bis eine operative Therapieoption empfohlen wird.
Bei den letzten beiden Fragen des dritten Blocks waren die Meinungen der Teilnehmer erneut unterschiedlich und die Antworten erreichten den Cut-off-Wert nicht. Bei der Frage 34 ging es darum, ob die Größe des MF entscheidend ist, dass eine operative Therapie abgewartet werden kann. 51% (39/77) der Befragten gaben "ja" an, während 49% (38/77) mit "nein" stimmten.
In der Frage 35 wurde konstatiert, dass im Fall von MF das Vorliegen einer VMT ausschlaggebend dafür ist, dass eine chirurgische Therapie abgewartet werden kann. 51% (39/77) der Teilnehmer stimmten mit „ja“, während 49% (38/77) die gegenteilige Meinung vertraten.

3.2.4 Therapieoptionen gesamt

Der vierte Fragenblock des Bogens bestand aus 14 Fragen. Diese betreffen die allgemeinen Therapiemöglichkeiten für die VMT. Fünf Teilnehmende sind beim Übergang vom dritten zum vierten Block aus der Umfrage ausgestiegen. Insgesamt 72 (N= 72) Befragte nahmen an diesem Abschnitt vollständig teil und beantworteten alle Fragen (**Abb. 15**).

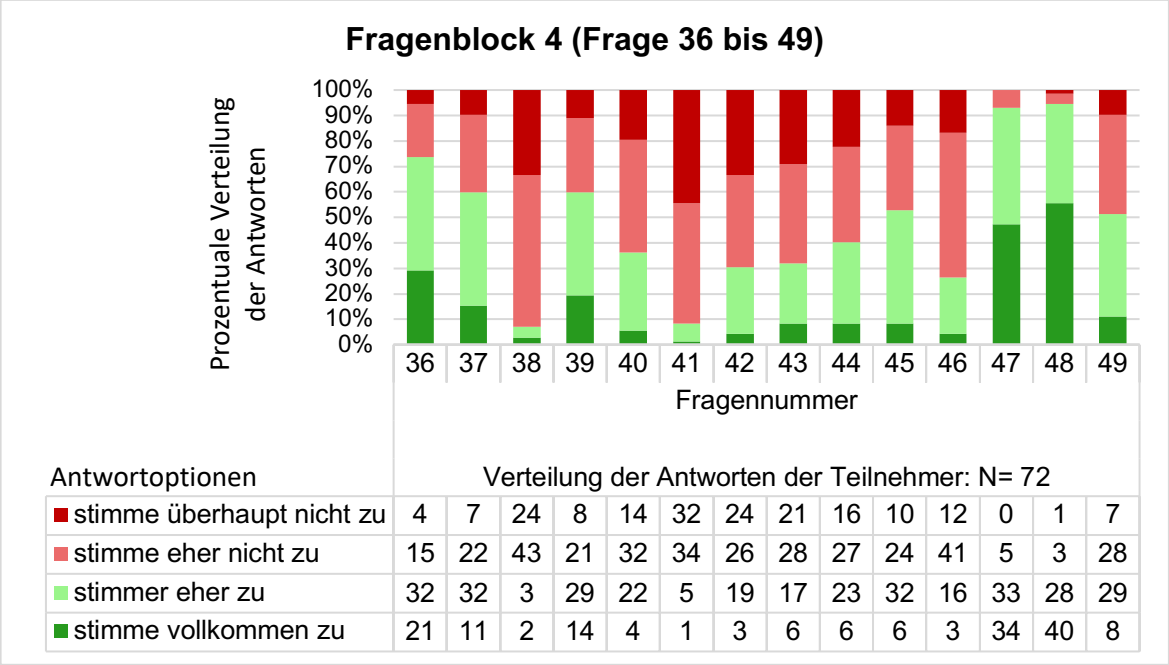

Antwortoptionen	Verteilung der Antworten der Teilnehmer: N= 72													
stimme überhaupt nicht zu	4	7	24	8	14	32	24	21	16	10	12	0	1	7
stimme eher nicht zu	15	22	43	21	32	34	26	28	27	24	41	5	3	28
stimmer eher zu	32	32	3	29	22	5	19	17	23	32	16	33	28	29
stimme vollkommen zu	21	11	2	14	4	1	3	6	6	6	3	34	40	8

Abbildung 15: 4. Balkendiagramm zur Darstellung der Antworten des Fragenblocks 4 (Frage 36 bis 49). Gesamtzahl der Teilnehmer: N= 72. Y-Achse: Prozentuale Verteilung der Antworten. X-Achse: Fragennummer. Antwortoptionen: Stimme überhaupt nicht zu, Stimme eher nicht zu, Stimme eher zu, Stimme vollkommen zu

Die Frage 36 stellte fest, dass für die Mehrheit der Befragten (74%, 53/72) die pharmakologische Vitreolyse mit Ocriplasmin eine Alternative zur Vitrektomie bei VMT ohne MF ist.

Frage 37 erreichte den Cut-Off-Wert von 65% nicht. Hierin wurde nachgefragt, ob die pharmakologische Vitreolyse mit Ocriplasmin eine Alternative zur Vitrektomie im Falle einer VMT mit kleinem MF darstellt. Während 60% (43/72) der Teilnehmer dieser Aussage zustimmten und diese mit "ja" beantworteten, stimmten die übrigen 40% (29/72) der Befragten mit "nein".

Mehrheitlich einig (93%, 67/72) waren die Teilnehmer in Frage 38 darin, dass die pharmakologische Vitreolyse mit Ocriplasmin als Alternative zur Vitrektomie bei VMT mit mittlerem MF abzulehnen sei.

Von den 72 Teilnehmern des vierten Blocks stimmten 60% (43/72) der Frage 39 zu, dass die pneumatische Vitreolyse mit Gas bei VMT ohne MF eine Alternative zur Vitrektomie darstellt. Die restlichen 40% (29/72) widersprachen jedoch dieser Aussage.

Auch bei der Frage 40 ergaben sich divergierende Antworten, die den Cut-off-Wert von 65% nicht erreichten. Während 36% (26/72) der Befragten der Meinung waren, dass die pneumatische Vitreolyse mit Gas bei VMT mit kleinem MF eine Alternative zur Vitrektomie sei, waren 64% (46/72) der Teilnehmer der gegenteiligen Ansicht.
Die Fragen 41-42 wurden jeweils verneint. In Frage 41 wurde mit 92% (66/72) abgelehnt, dass die pneumatische Vitreolyse mit Gas eine Alternative zur Vitrektomie bei VMT mit mittlerem MF sei.
In Frage 42 wurde mehrheitlich (69%, 50/72) abgelehnt, dass die Vitrektomie die einzige sinnvolle operative Therapieoption bei VMT mit oder ohne MF sei.
In Frage 43 wurde mehrheitlich (68%, 49/72) abgelehnt, dass die pharmakologische Vitreolyse mit Ocriplasmin bei VMT generell nicht zu empfehlen sei.
Auf die Frage 44, ob die pneumatische Vitreolyse mit Gas bei VMT generell nicht zu empfehlen sei, stimmten 40% (29/72) der Teilnehmer mit „ja“, während 60% (43/72) „nein“ angaben.
Auch die Antwort zur Frage 45 wurde von den Teilnehmern unterschiedlich beantwortet. Diesbezüglich waren 53% (38/72) der Meinung, dass die pharmakologische Vitreolyse mit Ocriplasmin der pneumatischen Vitreolyse mit Gas vorzuziehen sei, wohingegen die restlichen 47% (34/72) nicht dieser Aussage zustimmten.
In der Frage 46 wurde mehrheitlich (74%, 53/72) abgelehnt, dass die pneumatische Vitreolyse mit Gas der pharmakologischen Vitreolyse mit Ocriplasmin vorzuziehen sei.
In der Frage 47 zeigte sich die Mehrheit der Teilnehmer (93%, 67/72) einverstanden, dass bei VMT ohne MF der „Therapieerfolg“ als Ablösung der vitreomakulären Anheftung definiert werden kann.
In Frage 48 war ebenfalls die Mehrheit der Teilnehmer (94%, 68/72) einverstanden, dass bei VMT mit MF der „Therapieerfolg“ als Verschluss des MF definiert werden kann.
Die Frage 49 besagt, dass sich bei VMT mit oder ohne MF der "Therapieerfolg" allein als Verbesserung der Sehschärfe und der Lebensqualität definiert. Auch hier waren die Meinungen der Teilnehmenden circa hälftig geteilt. 51% (37/72) der Teilnehmenden bestätigten diese Aussage mit „ja“, während die übrigen 49% (35/72) widersprachen.

3.2.5 Therapieoption pharmakologische Vitreolyse

Der fünfte Abschnitt des Fragebogens befasste sich mit der pharmakologischen Vitreolyse im Speziellen. Weitere vier Teilnehmer setzten die Umfrage nicht fort und beendeten den Fragebogen im vierten Block. Dieser Block, der aus 32 Aussagen bestand, wurde von 68 (N= 68) Teilnehmern vollständig beantwortet (**Abb. 16a** und **16b**).

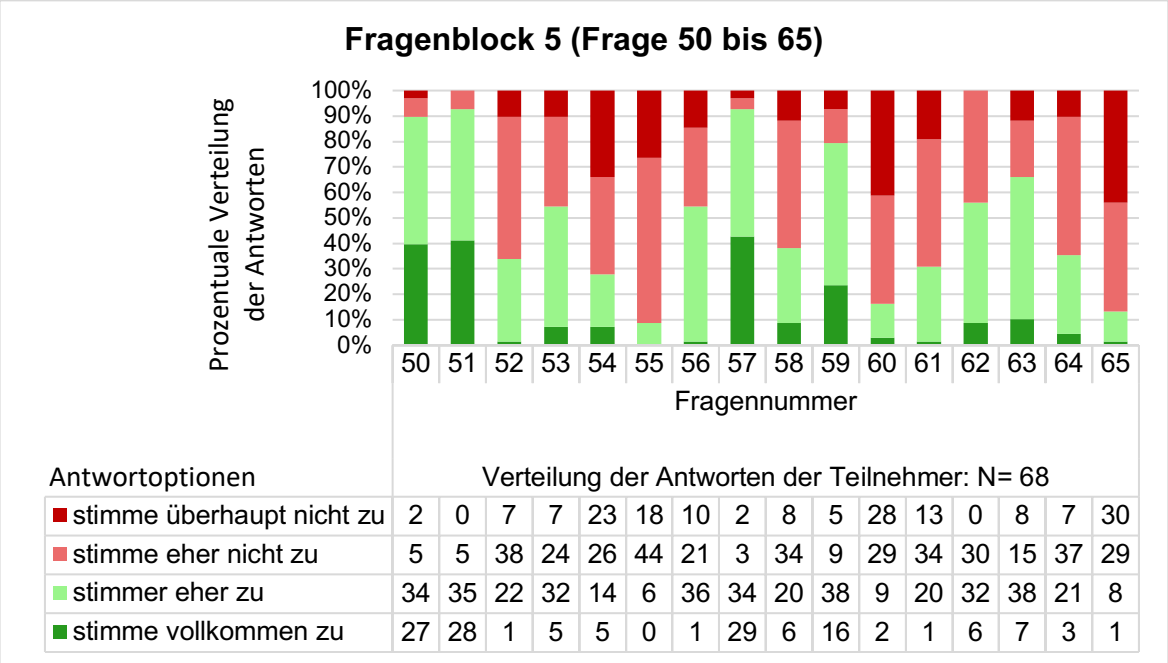

Antwortoptionen	Verteilung der Antworten der Teilnehmer: N= 68															
stimme überhaupt nicht zu	2	0	7	7	23	18	10	2	8	5	28	13	0	8	7	30
stimme eher nicht zu	5	5	38	24	26	44	21	3	34	9	29	34	30	15	37	29
stimmer eher zu	34	35	22	32	14	6	36	34	20	38	9	20	32	38	21	8
stimme vollkommen zu	27	28	1	5	5	0	1	29	6	16	2	1	6	7	3	1

Abbildung 16a: Balkendiagramm zur Darstellung der Antworten des Fragenblocks 5, Teil 1 (Frage 50 bis 65). Gesamtzahl der Teilnehmer: N= 68. Y-Achse: Prozentuale Verteilung der Antworten. X-Achse: Fragennummer. Antwortoptionen: Stimme überhaupt nicht zu, Stimme eher nicht zu, Stimme eher zu, Stimme vollkommen zu

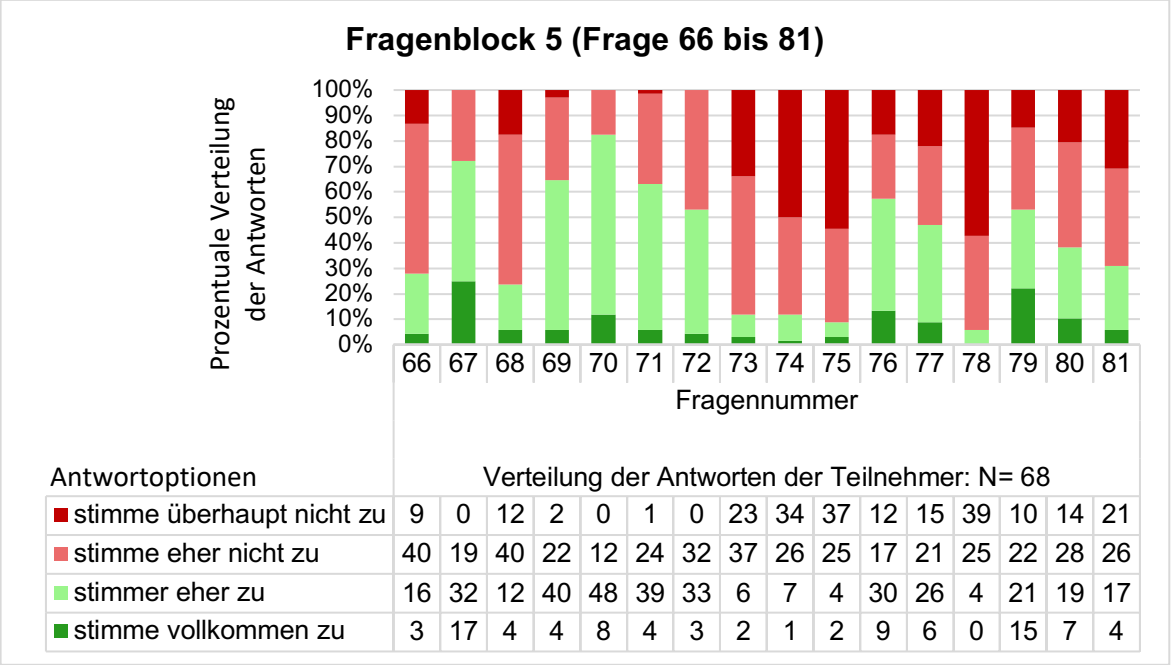

Antwortoptionen	Verteilung der Antworten der Teilnehmer: N= 68															
stimme überhaupt nicht zu	9	0	12	2	0	1	0	23	34	37	12	15	39	10	14	21
stimme eher nicht zu	40	19	40	22	12	24	32	37	26	25	17	21	25	22	28	26
stimmer eher zu	16	32	12	40	48	39	33	6	7	4	30	26	4	21	19	17
stimme vollkommen zu	3	17	4	4	8	4	3	2	1	2	9	6	0	15	7	4

Abbildung 16b: Balkendiagramm zur Darstellung der Antworten des Fragenblocks 5, Teil 2 (Frage 66 bis 81). Gesamtzahl der Teilnehmer: N= 68. Y-Achse: Prozentuale Verteilung der Antworten. X-Achse: Fragennummer. Antwortoptionen: Stimme überhaupt nicht zu, Stimme eher nicht zu, Stimme eher zu, Stimme vollkommen zu

In Frage 50 bestätigte die Mehrheit der Teilnehmenden (90%, 61/68), dass das Prüfen auf positive prädiktive Faktoren (PPF) hilft, die Wahrscheinlichkeit der VMT Ablösung durch Ocriplasmin individuell abzuschätzen.

Frage 51 klärte dabei (93%, 63/68), dass die wichtigsten PPF das Alter <65 Jahre, das weibliche Geschlecht, den phaken Linsenstatus, kein Vorliegen einer epiretinale Membran, ein kleines MF und eine fokale Anheftung der VMT umfassen.

Die Frage 52 konstatierte, dass bei Vorliegen von mindestens 3 PPF die Eingabe von Ocriplasmin empfohlen werden sollte, und wurde von der Mehrheit (66%, 45/68) abgelehnt.

Bei der Frage 53 stimmten 54% (37/68) der Befragten zu, dass bei Vorliegen von mindestens 5 PPF der Einsatz von Ocriplasmin empfohlen werden sollte. Die übrigen 46% (31/68) der Teilnehmer widersprachen.

Die Frage 54 hinterfragte, ob die Empfehlung zur pharmakologischen Vitreolyse unabhängig von PPFs sei. Die Mehrheit der Teilnehmer (72%,49/68) verneinte dies.

In der Frage 55 wurde geklärt, ob bei VMT mit Durchmesser < 1500 μm die Eingabe von Ocriplasmin durchgeführt werden sollte. Eine herausragende Mehrheit der Teilnehmer von 91% (62/68) lehnte ab.
In der Frage 56 wurde nachgefragt, ob bei VMT mit einem Durchmesser < 500 μm Ocriplasmin verwendet werden sollte. Bei dieser Frage antworteten 54% (37/68) der Teilnehmer mit "ja", während die restlichen 46% (31/68) diese Feststellung nicht bestätigten.
Mit der Frage 57 wurde nach der intravitrealen Eingabe von Ocriplasmin gefragt und ob der Therapieerfolg bei VMT ohne MF mind. 4 Wochen abgewartet werden sollte. Dies wurde von 93% (63/68) bestätigt.
Die Frage 58 hingegen führte zu unterschiedlichen Ergebnissen. Es stimmten 38% (26/68) der Teilnehmer der Aussage zu, dass nach intravitrealer Injektion von Ocriplasmin ein Therapieerfolg bei VMT ohne MF für mindestens 3 Monate abzuwarten sei. Die verbleibenden 62% (42/68) hielten dieses Vorgehen nicht für richtig.
In Frage 59 wurde festgehalten, dass nach intravitrealer Eingabe von Ocriplasmin der Therapieerfolg bei VMT mit MF mindestens 4 Wochen abgewartet werden sollte, was von der Mehrzahl der Teilnehmer 79% (54/68) bestätigt wurde.
Im Gegensatz dazu zeigt Frage 60, dass 84% (57/68) der Befragten nicht damit einverstanden sind, nach intravitrealer Eingabe von Ocriplasmin den Therapieerfolg bei VMT mit MF mindestens 3 Monate abzuwarten.
In Frage 61 widersprachen 69% (47/68) der Befragten, dass sich die Mehrheit aller kleinen MF nach Ablösung der VMT durch Ocriplasmin verschließen.
Bei Frage 62 wurde postuliert, dass sich die wenigsten MF nach Ablösung der VMT durch Ocriplasmin verschließen. Diesbezüglich erklärten 56% (38/68) der Teilnehmer ihre Zustimmung, während 44% (30/68) dies verneinten.
Die Frage 63, ob die pharmakologische Vitreolyse mit Ocriplasmin eine erfolgversprechende Therapieoption für VMT mit Makulaforamen < 125 μm sei, wurde von 66% (45/68) der Teilnehmer mit „ja“ beantwortet.
Die Frage 64 sagte aus, dass die pharmakologische Vitreolyse mit Ocriplasmin eine erfolgversprechende Therapieoption für VMT mit MF < 250 μm sei. Im Gegensatz zu 35% (24/68) der Befragten, die dieser Aussage zustimmten und mit "ja" antworteten, gaben 65% (44/68) der Befragten "nein" an.

Die Frage 65 wurde von der Mehrheit der Befragten (87%, 59/68) abgelehnt. Hierbei hieß es, dass die pharmakologische Vitreolyse mit Ocriplasmin eine erfolgversprechende Therapieoption für VMT mit Makulaforamen < 400 μm sei.
Mit der Frage 66 wurde mehrheitlich verneint (72%, 49/68), dass nach Ablösung der VMT durch Ocriplasmin häufig eine Zunahme des Durchmessers eines MF auftritt und die Sehschärfe abnimmt.
Die Frage 67 zeigt, dass die Mehrheit der Teilnehmer (72%, 49/68) davon ausgeht, dass unmittelbar nach intravitrealer Eingabe von Ocriplasmin häufig visuelle Störungen oder Sehverlust auftreten.
Die Frage 68 zeigt dagegen, dass die Mehrheit der Teilnehmer (77%, 52/68) nicht davon ausgeht, dass unmittelbar nach intravitrealer Eingabe von Ocriplasmin häufig periphere Netzhautdefekte oder Netzhautablösung auftreten.
In der Frage 69 wurde gefragt, ob in den meisten Fällen Sehstörungen auftreten, wenn sich die VMT ablöst. Während 65% (44/68) der Teilnehmer diese Aussage bestätigten, verneinten 35% (24/68) diese Angabe.
Mit der Frage 70 wurde geklärt, dass 82% der Befragten (56/68) davon ausgehen, dass visuelle Störungen und Sehverlust nach intravitrealer Eingabe von Ocriplasmin in der Regel vollständig und spontan reversibel sind.
Insgesamt 63% (43/68) der Teilnehmer stimmten der Frage 71 zu, die besagte, dass morphologische Störungen der äußeren Netzhautschichten in der Regel nach intravitrealer Verabreichung von Ocriplasmin vollständig und spontan reversibel sind. Die übrigen 37% (25/68) waren gegenteiliger Meinung.
Auch bei der Frage 72 gab es widersprüchliche Antworten. Denn 53% (36/68) der Befragten waren der Meinung, dass nach einer pharmakologischen Vitreolyse in den meisten Fällen eine Sehverbesserung eintritt, während 47% (32/68) das Gegenteil behaupteten.
In Frage 73 wies die große Mehrheit von 88% (60/68) darauf hin, dass nach pharmakologischer Vitreolyse keine spezielle Lagerung notwendig sei.
Mit der Frage 74 lehnten ebenfalls 88% (60/68) der Befragten ab, nach der intravitrealen Injektion eine lokale Therapie mit Antibiotika zu empfehlen.
In der Frage 75 lehnte die Mehrheit von 91% (62/68) eine lokale Therapie mit Antibiotika und Steroiden nach der intravitrealen Injektion ab.

Bei der Frage 76 ging es darum, ob die individuelle Anwendung von Ocriplasmin bei VMT ohne MF zu empfehlen sei. 57% (39/68) der Teilnehmer bestätigten diese Aussage. Im Gegensatz dazu waren 43% (29/68) gegensätzlicher Meinung.
Bei der Frage 77 wurde nachgefragt, ob die individuelle Anwendung von Ocriplasmin bei VMT mit kleinem MF empfehlenswert sei. Von den Umfrageteilnehmern äußerten sich 47% (32/68) mit "ja", während die übrigen 53% (36/68) mit "nein" stimmten.
Bei Frage 78 empfahlen 94% der Teilnehmer (64/68) keine individuelle Anwendung von Ocriplasmin bei VMT mit mittelgroßem MF.
Die Frage 79 enthält ebenfalls widersprüchliche Meinungen. In diesem Fall gaben 53% (36/68) der Befragten an, dass die pharmakologische Vitreolyse nicht zu empfehlen ist, weil sie nicht ausreichend effektiv sei. Dagegen waren 47% (32/68) der übrigen Befragten der gegenteiligen Meinung.
Die Frage 80 besagt, dass eine pharmakologische Vitreolyse nicht angeraten wird, da der Pathomechanismus der okulären Nebenwirkungen nicht geklärt sei. Nur 38% (26/68) der Befragten waren dieser Meinung und bestätigten diese Aussage, während die übrigen 62% (42/68) diese Aussage nicht unterstützten.
Frage 81, in der empfohlen wurde, keine pharmakologische Vitreolyse anzuwenden, da sie kostenintensiv sei, wurde von 69% (47/68) der Befragten verneint.

3.2.6 Therapieoption pneumatische Vitreolyse

Der sechste Fragenblock der Umfrage fokussierte sich auf die verschiedenen Therapieoptionen der pneumatischen Vitreolyse. In diesem Block waren zwei Teilnehmer durch unvollständige Beantwortung aus der Umfrage ausgeschlossen worden. Dieser Block bestand aus 14 Fragen, an denen sich 66 (N= 66) Teilnehmer mit vollständiger Beantwortung der angegeben Fragen beteiligten (**Abb. 17**).

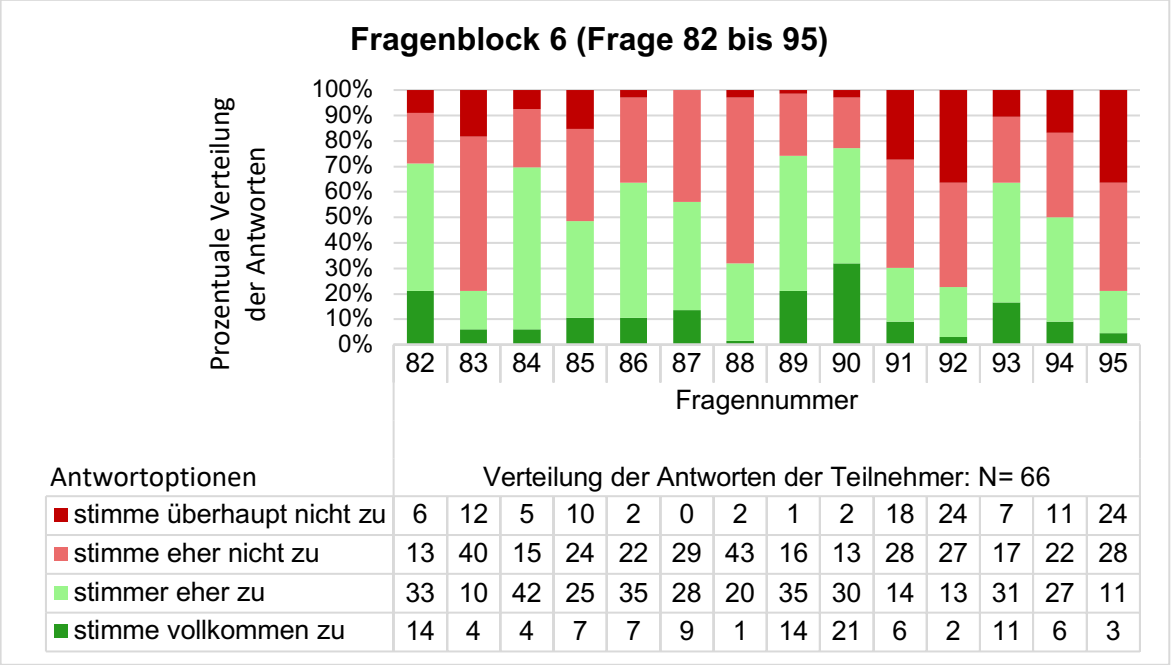

Antwortoptionen	Verteilung der Antworten der Teilnehmer: N= 66													
stimme überhaupt nicht zu	6	12	5	10	2	0	2	1	2	18	24	7	11	24
stimme eher nicht zu	13	40	15	24	22	29	43	16	13	28	27	17	22	28
stimmer eher zu	33	10	42	25	35	28	20	35	30	14	13	31	27	11
stimme vollkommen zu	14	4	4	7	7	9	1	14	21	6	2	11	6	3

Abbildung 17: Balkendiagramm zur Darstellung der Antworten des Fragenblocks 6 (Frage 82 bis 95). Gesamtzahl der Teilnehmer: N= 66. Y-Achse: Prozentuale Verteilung der Antworten. X-Achse: Fragennummer. Antwortoptionen: Stimme überhaupt nicht zu, Stimme eher nicht zu, Stimme eher zu, Stimme vollkommen zu

In der Frage 82 bestätigten 71% (47/66) der Teilnehmer, dass die pneumatische Vitreolyse eine Therapieoption bei VMT sei.

Bei Frage 83 verneinten 79% (52/66) der Befragten, dass die pneumatische Vitreolyse mit langwirksamem Gas durchgeführt werden solle.

In Frage 84 bestätigten 70% (46/66) der Befragten, dass die pneumatische Vitreolyse mit kurzwirksamem Gas durchgeführt solle.

In der Frage 85 wurde abgefragt, ob die pneumatische Vitreolyse mit Luft durchgeführt werden solle. Diese Aussage wurde von 48% (32/66) der Befragten positiv bewertet, während 52% (34/66) nicht damit einverstanden waren.

Auf die Frage 86 antworteten 64% (42/66), dass die intravitreale Injektion von 0,3ml Gas wirksamer sei als die Injektion von Luft, während die restlichen 36% (24/66) diese Angabe verneinten.

In Frage 87 bestätigten 56% (37/66) der Teilnehmer die Aussage, dass nach pneumatischer Vitreolyse häufig visuelle Störungen und Sehverlust auftreten würden. Demgegenüber standen jedoch 44% (29/66), die damit nicht einverstanden waren.

In der Frage 88 zeigte sich eine Unsicherheit, ob nach pneumatischer Vitreolyse häufig periphere Netzhautdefekte oder Netzhautablösung auftreten. 68% (45/66) der Teilnehmer verneinten diese Annahme.
In der Frage 89 wurde geklärt, ob zur Regulation des Augeninnendruckes nach pneumatischer Vitreolyse in der Regel eine Parazentese notwendig sei. 74% (49/66) der Befragten bestätigten diese Aussage.
Mit der Frage 90 zeigte sich, dass 77% (51/66) der Teilnehmer nach pneumatischer Vitreolyse eine spezielle Lagerung für notwendig erachten und die Rückenlage zu vermeiden raten.
Die Frage 91 stellt dar, dass 70% (46/66) der Teilnehmer die pneumatische Vitreolyse bei VMT ohne MF nicht empfehlen.
Die Frage 92 stellt dar, dass 77% (51/66) der Teilnehmer die pneumatische Vitreolyse bei VMT mit kleinem MF nicht empfehlen.
Bei der Frage 93 stimmten 63% (42/66) der Teilnehmenden der Aussage zu, dass die pneumatische Vitreolyse nicht zu empfehlen sei, da es zum Zeitpunkt der Umfrage keine Daten aus randomisierten kontrollierten klinischen Studien gäbe. Die übrigen 37% (24/66) vertraten eine gegenteilige Meinung.
Bei der Frage 94 gaben 50% (33/66) an, dass die pneumatische Vitreolyse nicht zu empfehlen ist, weil sie nicht wirksam genug sei. Im Gegensatz zu den anderen 50% (33/66) der Teilnehmer, die das Gegenteil annahmen.
Die Frage 95 zeigte, dass nur eine Minderheit von 21% (14/66) die pneumatische Vitreolyse häufig empfiehlt, da sie eine kostengünstige Therapieoption darstellt.

3.2.7 Therapieoption Vitrektomie

An diesem letzten Fragenblock nahmen 65 (N= 65) Befragte teil, welche die Fragen vollständig beantworteten (**Abb. 18**). Ein weiterer Teilnehmer brach die Umfrage im sechsten Block ab. Der Fragenblock bestand aus fünf Fragen.

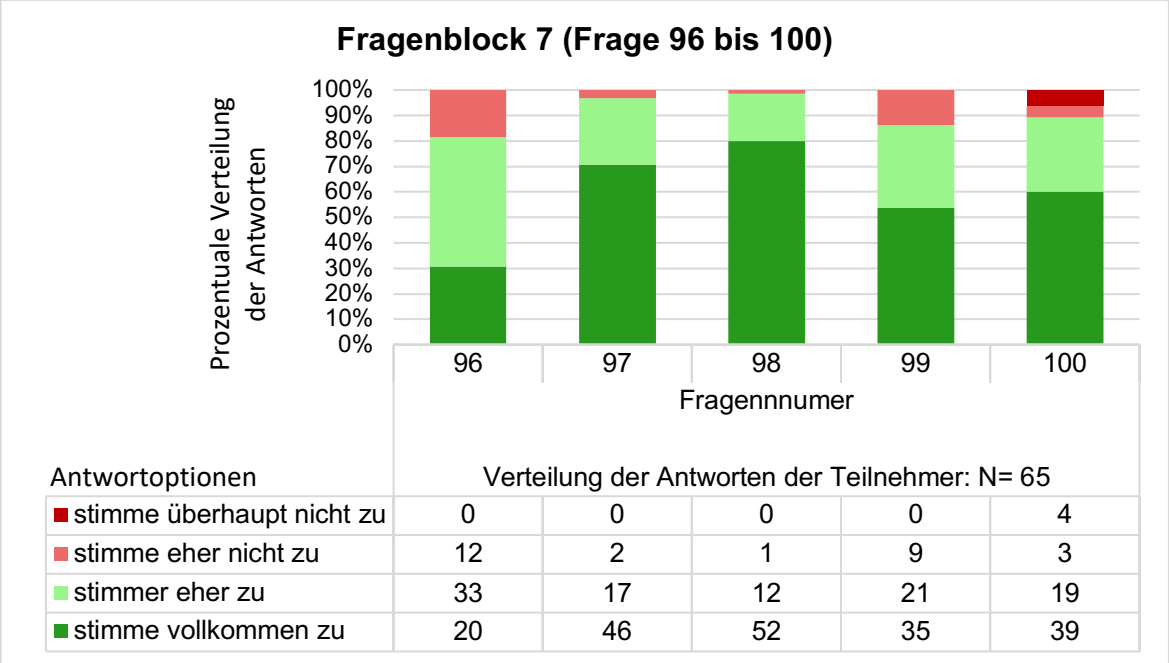

Antwortoptionen	Verteilung der Antworten der Teilnehmer: N= 65				
stimme überhaupt nicht zu	0	0	0	0	4
stimme eher nicht zu	12	2	1	9	3
stimmer eher zu	33	17	12	21	19
stimme vollkommen zu	20	46	52	35	39

Abbildung 18: Balkendiagramm zur Darstellung der Antworten des Fragenblocks 7 (Frage 96 bis 100). Gesamtzahl der Teilnehmer: N= 65. Y-Achse: Prozentuale Verteilung der Antworten. X-Achse: Fragennummer. Antwortoptionen: Stimme überhaupt nicht zu, Stimme eher nicht zu, Stimme eher zu, Stimme vollkommen zu

In Frage 96 bestätigte die Mehrheit von 82% (53/65), dass die Vitrektomie in der Regel die geeignetste Therapieoption für Patienten mit VMT und kleinem MF ist.
In Frage 97 zeigte sich, dass 97% (63/65) der Teilnehmer die Vitrektomie in der Regel für die geeignetste Therapieoption bei Patienten mit VMT und mittelgroßem MF halten.
In Frage 98 gaben 99% (64/65) der Teilnehmer an, dass die Vitrektomie in der Regel die geeignetste Therapieoption für Patienten mit VMT und epiretinaler Membran sei.
In Frage 99 bestätigten 86% (56/65) der Befragten, dass bei der Vitrektomie von Augen mit VMT mit oder ohne MF immer ein ILM-Peeling erfolgen sollte.
Die Frage 100 zeigte, dass die Mehrheit der Befragten 89% (58/65) bei der Vitrektomie der VMT mit MF immer eine Gastamponade mit Lagerung indiziert sieht.
Wie aus dem obigen Diagramm hervorgeht, gab die Beantwortung keiner dieser Fragen eine abweichende Meinung wider, so dass bei keiner der Fragen die Antworten unterhalb des Cut-Off-Wertes von 65% lagen.

3.3 Auswertung nach Teilnehmergruppen

Da zu Beginn des Fragebogens verschiedene Informationen über den Ausbildungsstand und die Berufserfahrung der Teilnehmer sowie Informationen über ihre medizinische Tätigkeit abgefragt wurden, konnte gezeigt werden, dass das Kollektiv der Teilnehmenden einen hohen Anteil an Experten für Erkrankungen von Glaskörper, Netzhaut und hinterem Augenabschnitt aufweist. Darüber hinaus war die Mehrheit der Befragten in Kliniken, als Fachärzte in leitenden Positionen und in der Augenchirurgie tätig. Diese Kriterien charakterisieren die Mehrheit der Befragten.
Der nachfolgende Abschnitt wertet die Beantwortung der Fragen in Abhängigkeit von Merkmalen des Teilnehmerkollektivs aus, gegliedert nach Spezialisierung, Beschäftigung, chirurgischer Tätigkeit und klinischer Position.
Zu diesem Zweck wurden die Teilnehmer in folgende vier Gruppen eingeteilt:

1. Spezialisten Glaskörper, Netzhaut und hinterer Augenabschnitt ***versus*** andere
2. Beschäftigte in der Klinik ***versus*** andere
3. Chirurgen ***versus*** andere
4. Fachärzte in leitender Position ***versus*** andere

Für die Auswertung dieser Ergebnisse wurden alle Fragen berücksichtigt, deren Cut-Off-Werte bei der Gesamtbefragung unterhalb von 65% lagen (siehe Abschnitt 3.2). Die statistische Auswertung mit dem Chi Quadrat Test nach Pearson (bei Zellhäufigkeiten > 5) bzw. mit dem exakten Test nach Fisher (bei Zellhäufigkeiten ≤ 5) ergab signifikante Unterschiede in der Beantwortung einzelner dieser Fragen. Nachfolgend werden ausschließlich die Ergebnisse der Antworten dargestellt, die einen signifikanten Unterschied zeigten.

3.3.1 Glaskörper- und Netzhautexperten versus andere

Bei der Frage, ob bei jeder VMT eine strukturelle Veränderung der verschiedenen Netzhautschichten im OCT vorliegt, ergaben sich in den zwei Gruppen unterschiedliche Ergebnisse (Pearson Chi-Quadrat Test, p= 0,004). Während die Glaskörper- und Netzhautexperten diese Aussage mit 70% bestätigten, waren nur 35% der Teilnehmer anderer Spezialbereiche gleicher Meinung (**Abb. 19**).

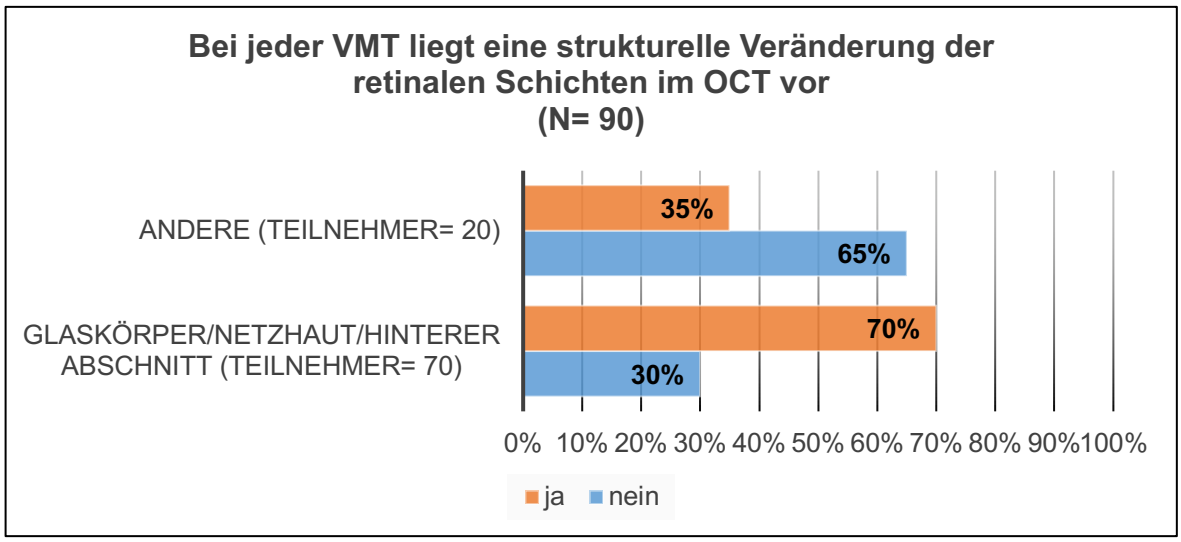

Abbildung 19: Schematische Darstellung der Ergebnisse der 3. Frage. X-Achse: Prozentsatz, Y-Achse: Kategorien. Gesamtzahl der Teilnehmer: N= 90. "Glaskörper/Netzhaut/Hinterer Abschnitt" (Teilnehmer= 70); "Andere" (Teilnehmer= 20). VMT= Vitreomakuläre Traktion; OCT= Optische Kohärenztomographie

Die Frage, ob eine VMT eine ursächliche Rolle bei der Entstehung epiretinaler Membranen spielt, wurde von 66% der Glaskörper- und Netzhautexperten bejaht, andere hingegen bestätigten diese Aussage mit nur 40% (Pearson Chi-Quadrat Test, p= 0,038) (**Abb. 20**).

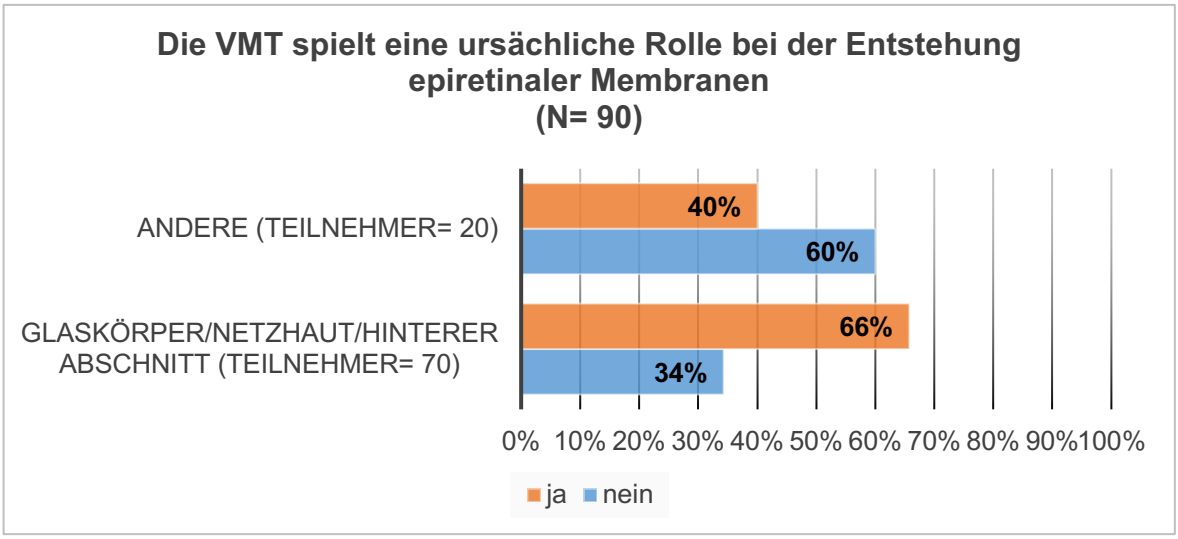

Abbildung 20: Schematische Darstellung der Ergebnisse der 4. Frage. X-Achse: Prozentsatz, Y-Achse: Kategorien. Gesamtzahl der Teilnehmer: N= 90. "Glaskörper/Netzhaut/Hinterer Abschnitt" (Teilnehmer= 70); "Andere" (Teilnehmer= 20). VMT= Vitreomakuläre Traktion

Die Frage nach der Einteilung der VMT in Grad I, Grad II und Grad III wurde ebenfalls signifikant unterschiedlich zwischen bzw. anderen beantwortet. 93% der Glaskörper- und Netzhautexperten bestätigten diese Aussage, andere bestätigten sie nur zu 75% (Exakter Test nach Fisher, p= 0,04) (**Abb. 21**).

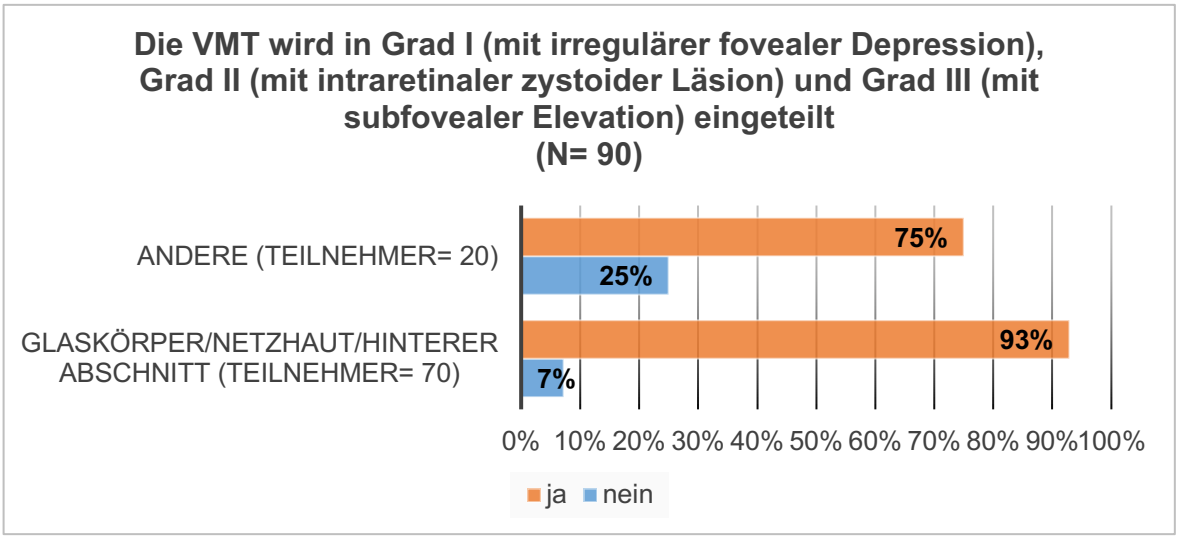

Abbildung 21: Schematische Darstellung der Ergebnisse der 8. Frage. X-Achse: Prozentsatz, Y-Achse: Kategorien. Gesamtzahl der Teilnehmer: N= 90. "Glaskörper/Netzhaut/Hinterer Abschnitt" (Teilnehmer= 70); "Andere" (Teilnehmer= 20). VMT= Vitreomakuläre Traktion

Die Frage, nach dem Zusammenhang zwischen einer epiretinalen Membran und die VMT wurde unterschiedlich in den Gruppen beantwortet. 73% der Glaskörper- und Netzhautexperten gaben an, dass je länger die VMT persistiert, desto häufiger ist das Auftreten der epiretinalen Membran, im Gegensatz zu 35% der anderen Gruppe (Pearson Chi-Quadrat Test, p= 0,004) (**Abb. 22**).

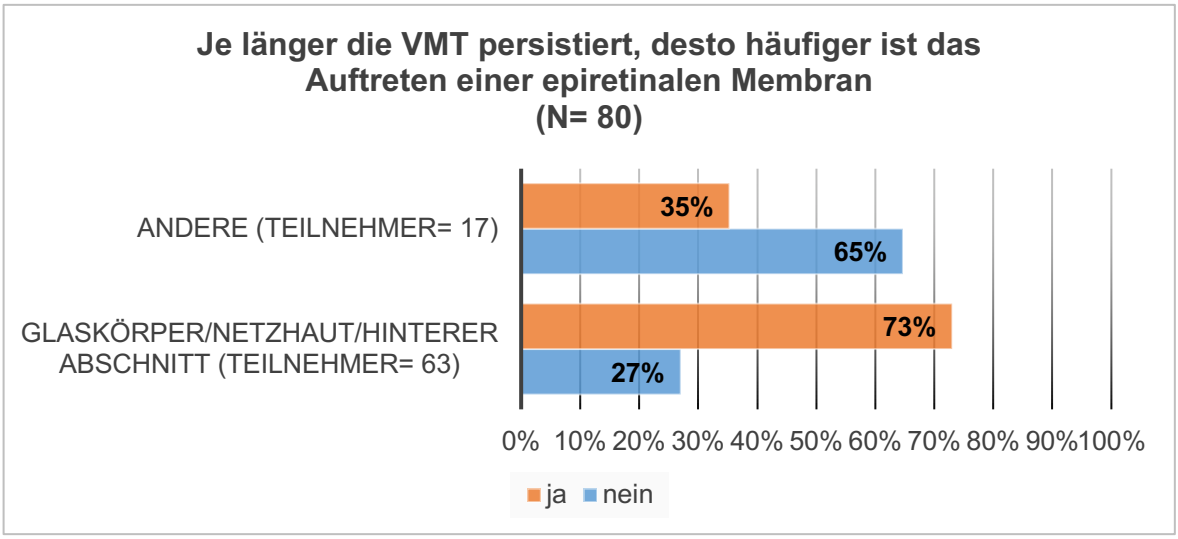

Abbildung 22: Schematische Darstellung der Ergebnisse der 16. Frage. X-Achse: Prozentsatz, Y-Achse: Kategorien. Gesamtzahl der Teilnehmer: N= 80. "Glaskörper/Netzhaut/Hinterer Abschnitt" (Teilnehmer= 63); "Andere" (Teilnehmer= 17). VMT= Vitreomakuläre Traktion

Die Frage, ob eine Spontanlösung wenig wahrscheinlich ist, wenn bei einer VMT eine ERM vorliegt, wurde von 95% der Glaskörper- und Netzhautexperten bejaht und nur von 76% der anderen Teilnehmer (Exakter Test nach Fisher, p= 0,034) (**Abb. 23**).

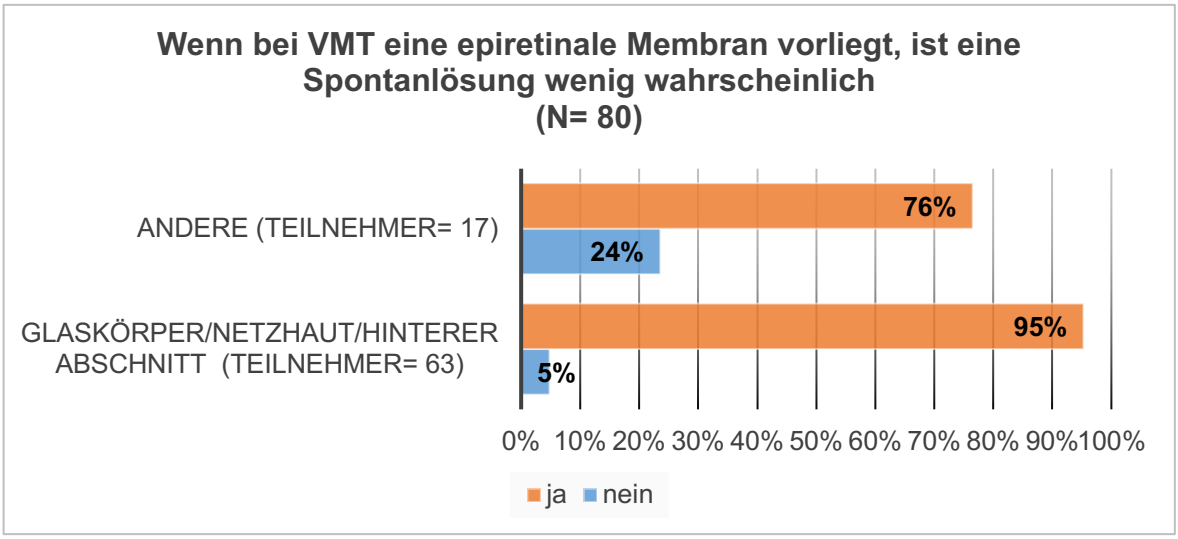

Abbildung 23: Schematische Darstellung der Ergebnisse der 22. Frage. X-Achse: Prozentsatz, Y-Achse: Kategorien. Gesamtzahl der Teilnehmer: N= 80. "Glaskörper/Netzhaut/Hinterer Abschnitt" (Teilnehmer= 63); "Andere" (Teilnehmer= 17). VMT= Vitreomakuläre Traktion

Bei der Frage, ob MF mit VMT sich von selbst verschließen können, antworteten 82% der Glaskörper- und Netzhautexperten mit „ja" und nur 56% der anderen Teilnehmer (Exakter Test nach Fisher, p= 0,046) (**Abb. 24**).

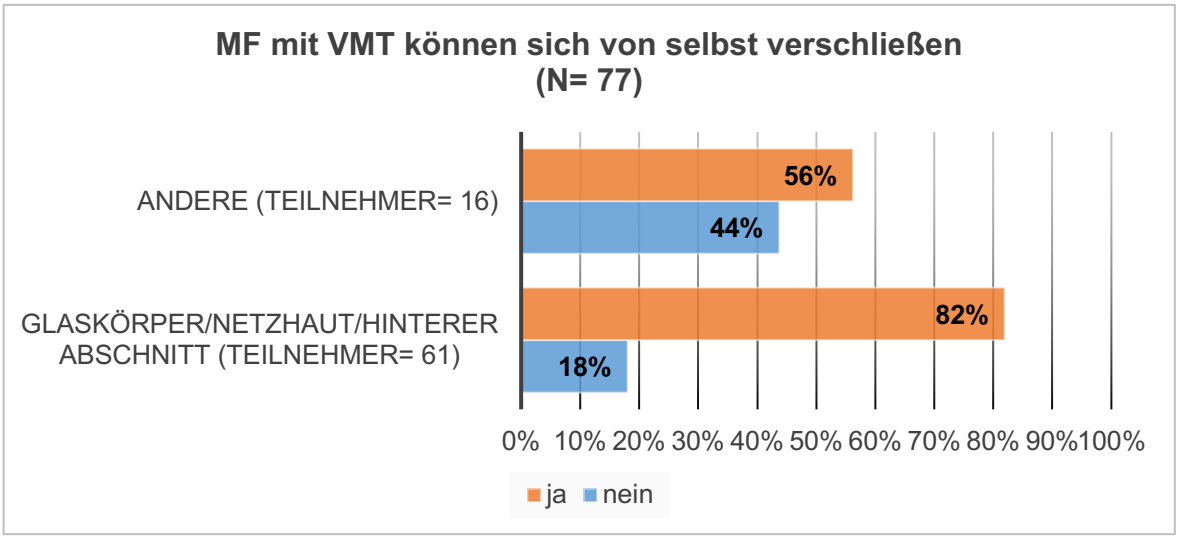

Abbildung 24: Schematische Darstellung der Ergebnisse der 26. Frage. X-Achse: Prozentsatz, Y-Achse: Kategorien. Gesamtzahl der Teilnehmer: N= 77. "Glaskörper/Netzhaut/Hinterer Abschnitt" (Teilnehmer= 61); "Andere" (Teilnehmer= 16). VMT= Vitreomakuläre Traktion; MF= Makulaforamen

Die Frage, ob die Vitrektomie die einzig sinnvolle operative Therapieoption bei VMT mit oder ohne MF sei, wurde von 63% der Glaskörper- und Netzhautexperten abgelehnt und sogar von 94% der anderen Teilnehmer (Exakter Test nach Fisher, p= 0,016) (**Abb. 25**).

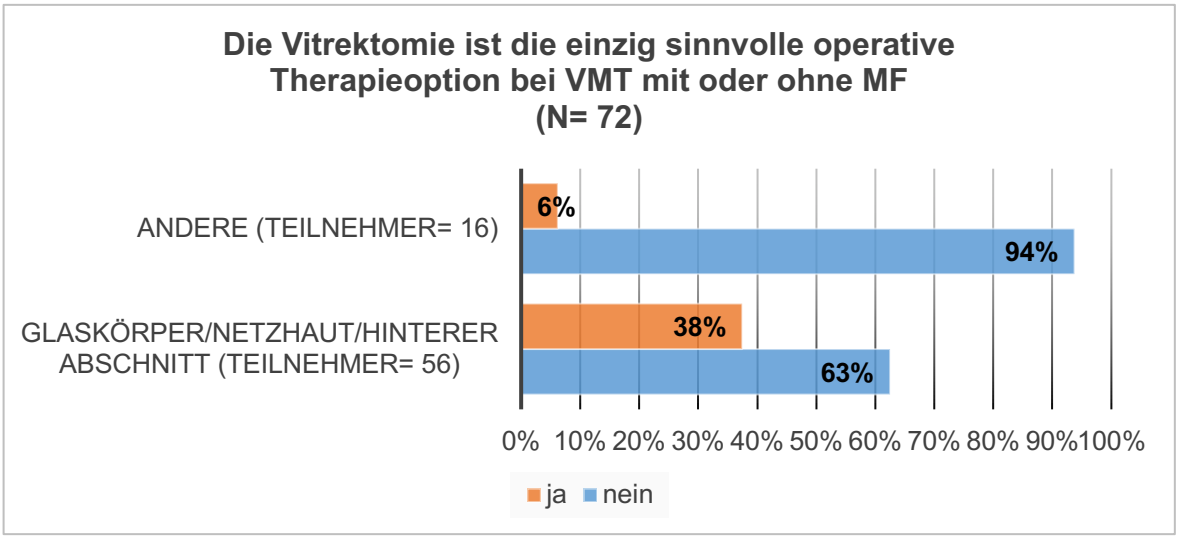

Abbildung 25: Schematische Darstellung der Ergebnisse der 42. Frage. X-Achse: Prozentsatz, Y-Achse: Kategorien. Gesamtzahl der Teilnehmer: N= 72. "Glaskörper/Netzhaut/Hinterer Abschnitt" (Teilnehmer= 56); "Andere" (Teilnehmer= 16). VMT= Vitreomakuläre Traktion; MF= Makulaforamen

Bei der Frage, ob die pharmakologische Vitreolyse mit Ocriplasmin der pneumatischen Vitreolyse mit Gas vorgezogen werden sollte, antworteten 45% der Glaskörper- und Netzhautexperten mit „ja" und sogar 81% der anderen Teilnehmer (Pearson Chi-Quadrat Test, p= 0,01) (**Abb. 26**).

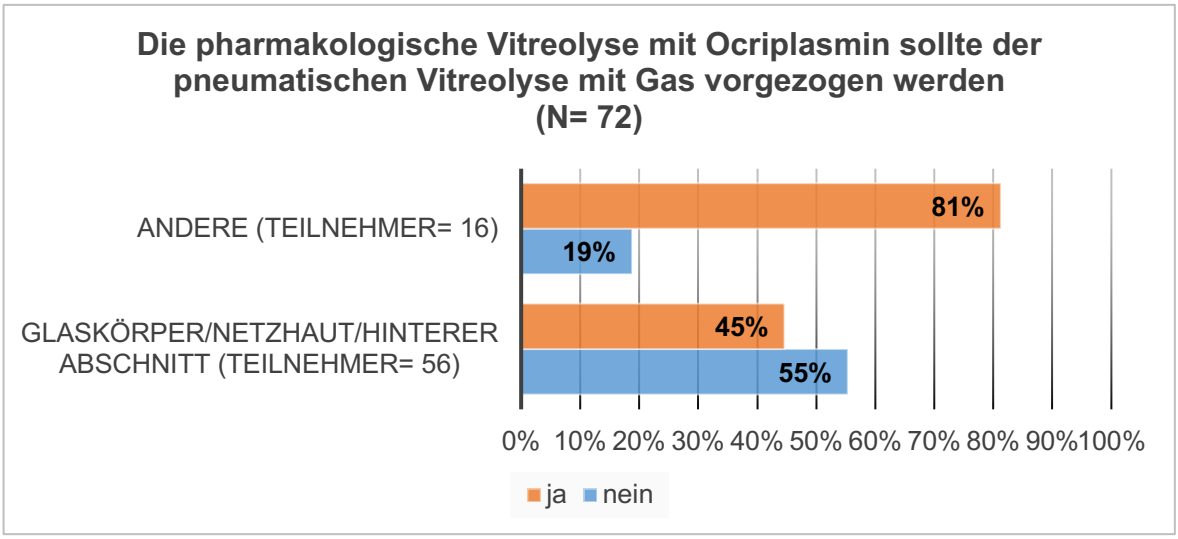

Abbildung 26: Schematische Darstellung der Ergebnisse der 45. Frage. X-Achse: Prozentsatz, Y-Achse: Kategorien. Gesamtzahl der Teilnehmer: N= 72. "Glaskörper/Netzhaut/Hinterer Abschnitt" (Teilnehmer= 56); "Andere" (Teilnehmer= 16)

Die Frage, ob bei einer VMT mit dem Durchmesser < 500 µm die Eingabe von Ocriplasmin durchgeführt werden sollte, wurde von 48% der Glaskörper- und Netzhautexperten und von 79% der anderen Teilnehmer bestätigt (Pearson Chi-Quadrat Test, p= 0,042) (**Abb. 27**).

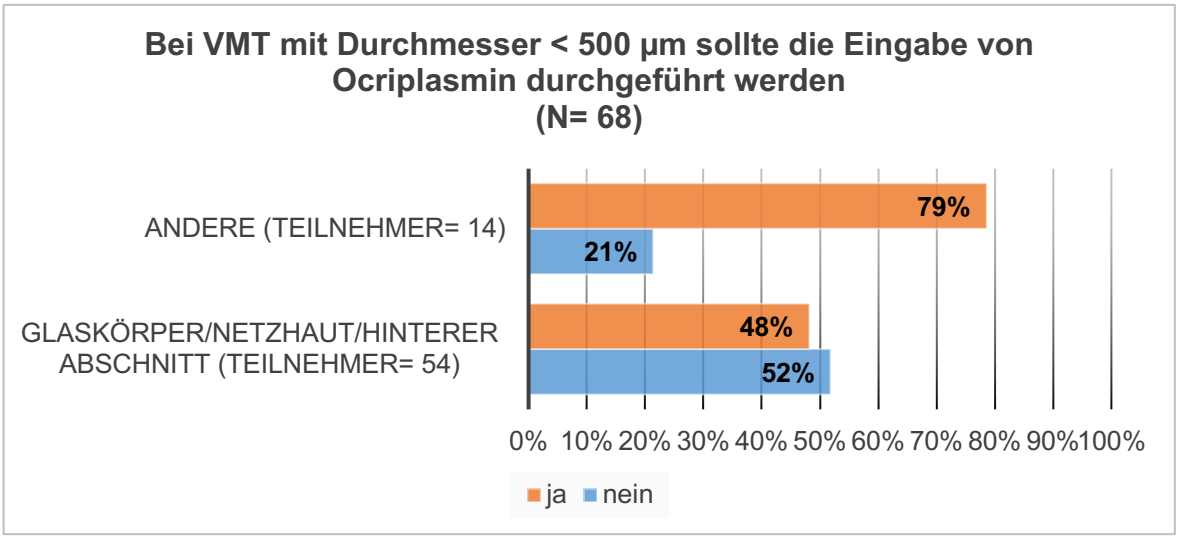

Abbildung 27: Schematische Darstellung der Ergebnisse der 56. Frage. X-Achse: Prozentsatz, Y-Achse: Kategorien. Gesamtzahl der Teilnehmer: N= 68. "Glaskörper/Netzhaut/Hinterer Abschnitt" (Teilnehmer= 54); "Andere" (Teilnehmer= 14). VMT= Vitreomakuläre Traktion

Die Frage, ob nach pneumatischer Vitreolyse häufig visuelle Störungen und Sehverlust auftreten, wurde von 50% der Glaskörper- und Netzhautexperten und von 83% der anderen Teilnehmer mit „ja" beantwortet (Pearson Chi-Quadrat Test, p= 0,035) (**Abb. 28**).

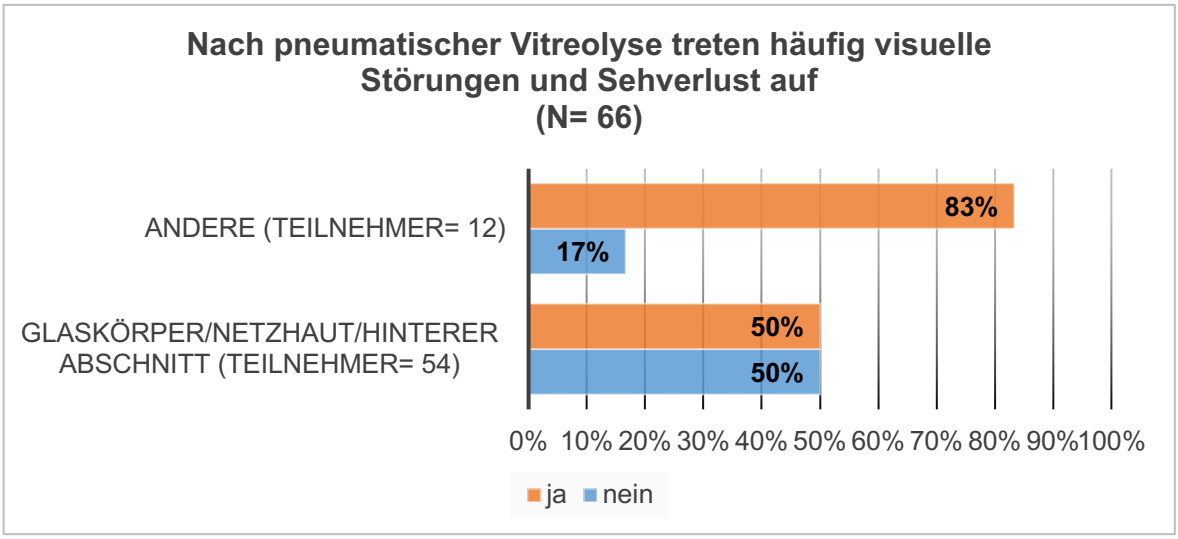

Abbildung 28: Schematische Darstellung der Ergebnisse der 87. Frage. X-Achse: Prozentsatz, Y-Achse: Kategorien. Gesamtzahl der Teilnehmer: N= 66. "Glaskörper/Netzhaut/Hinterer Abschnitt" (Teilnehmer= 54); "Andere" (Teilnehmer= 12)

3.3.2 Beschäftigte in Kliniken versus andere

Bei der Frage, ob die pneumatische Vitreolyse mit Gas eine Alternative zur Vitrektomie bei VMT mit mittleren MF sei, antworteten 96% der Beschäftigten in der Klinik mit „nein" im Gegensatz zu 80% der anderen Teilnehmer (Exakter Test nach Fisher, p= 0,026) (**Abb. 29**).

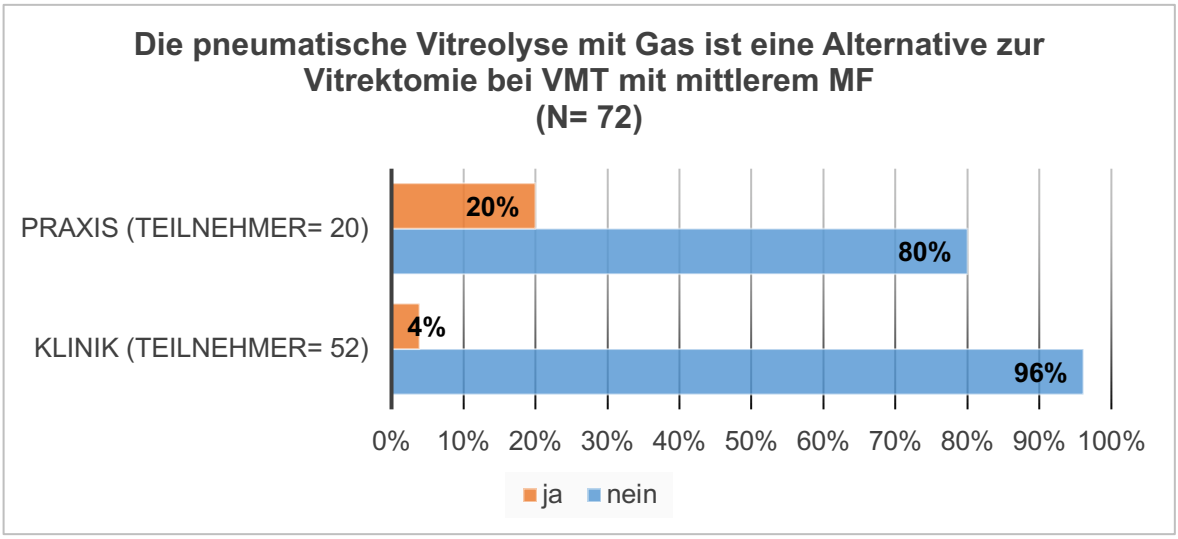

Abbildung 29: Schematische Darstellung der Ergebnisse der 41. Frage. X-Achse: Prozentsatz, Y-Achse: Kategorien. Gesamtzahl der Teilnehmer: N= 72. "Klinik" (Teilnehmer= 52); "Andere" (Teilnehmer= 20). VMT= Vitreomakuläre Traktion; MF= Makulaforamen

Auf die Frage, ob die pharmakologische Vitreolyse mit Ocriplasmin einer erfolgversprechende Therapieoption für VMT mit MF < 400 µm sei, antworteten 92% der Beschäftigten in einer Klinik mit „nein", im Gegensatz zu 72% der anderen Teilnehmer (Exakter Test nach Fisher, p= 0,034) (**Abb. 30**).

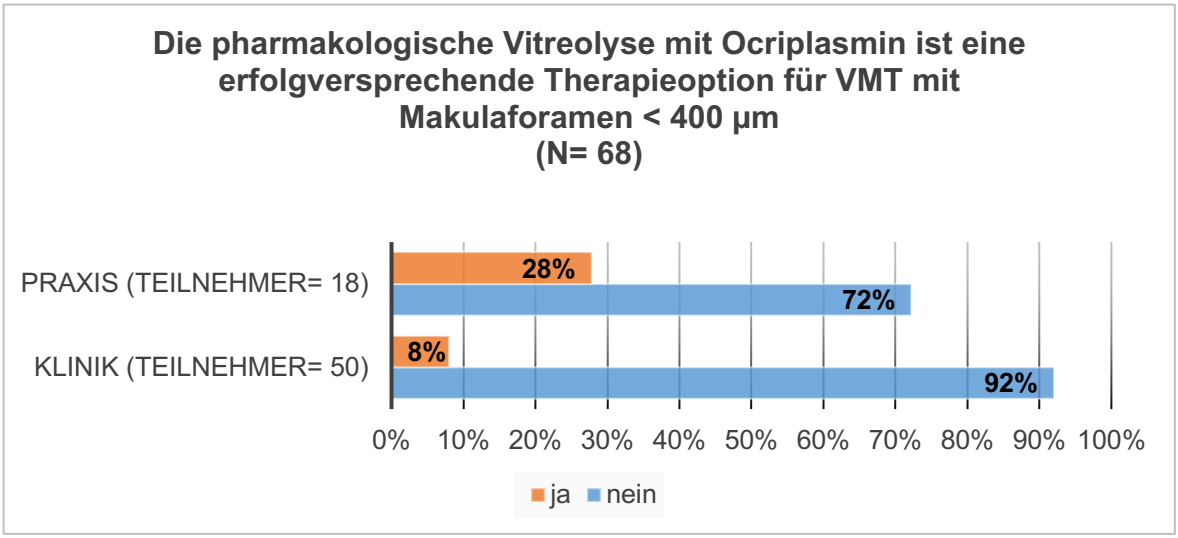

Abbildung 30: Schematische Darstellung der Ergebnisse der 65. Frage. X-Achse: Prozentsatz, Y-Achse: Kategorien. Gesamtzahl der Teilnehmer: N= 68. "Klinik" (Teilnehmer= 50); "Andere" (Teilnehmer= 18). VMT= Vitreomakuläre Traktion

3.3.3 Augenchirurgen versus andere

Die Frage, ob die VMT eine ursächliche Rolle bei der Entstehung epiretinaler Membranen spielt, wurde von 65% der Chirurgen mit „ja“ beantwortet und von 33% der Nicht-Chirurgen (Pearson Chi-Quadrat Test, p= 0,021) (**Abb. 31**).

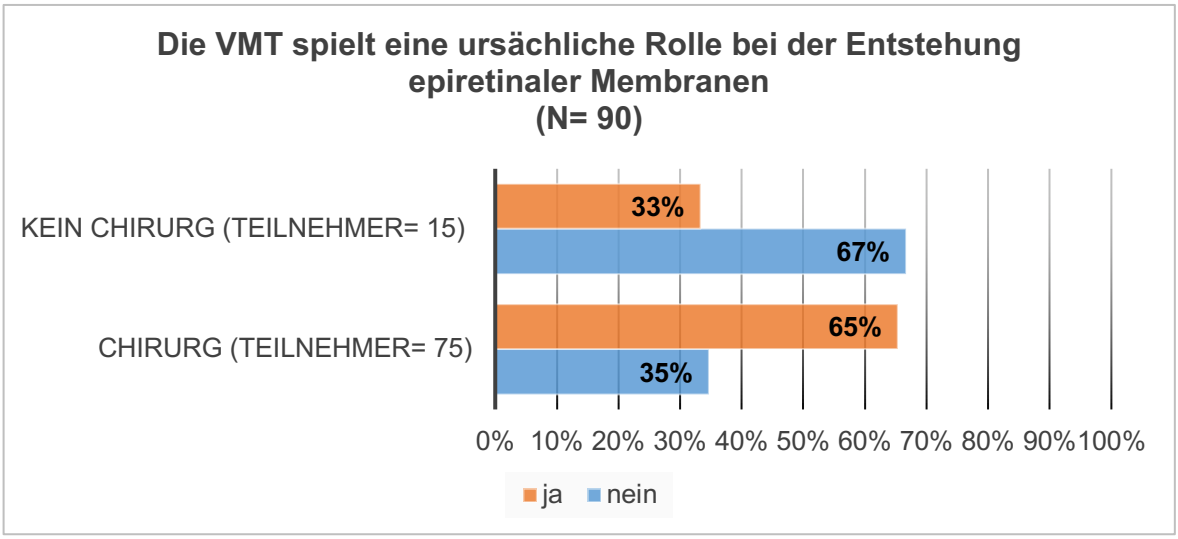

Abbildung 31: Schematische Darstellung der Ergebnisse der 4. Frage. X-Achse: Prozentsatz, Y-Achse: Kategorien. Gesamtzahl der Teilnehmer: N= 90. “Chirurg” (Teilnehmer= 75); “Kein Chirurg” (Teilnehmer= 15). VMT= Vitreomakuläre Traktion

Die Frage, je höher der Grad der VMT, desto wahrscheinlicher sei die Spontanlösung, wurde von 29% der Chirurgen bejaht, aber von keinem Nicht-Chirurgen (Exakter Test nach Fisher, p= 0,03) (**Abb. 32**).

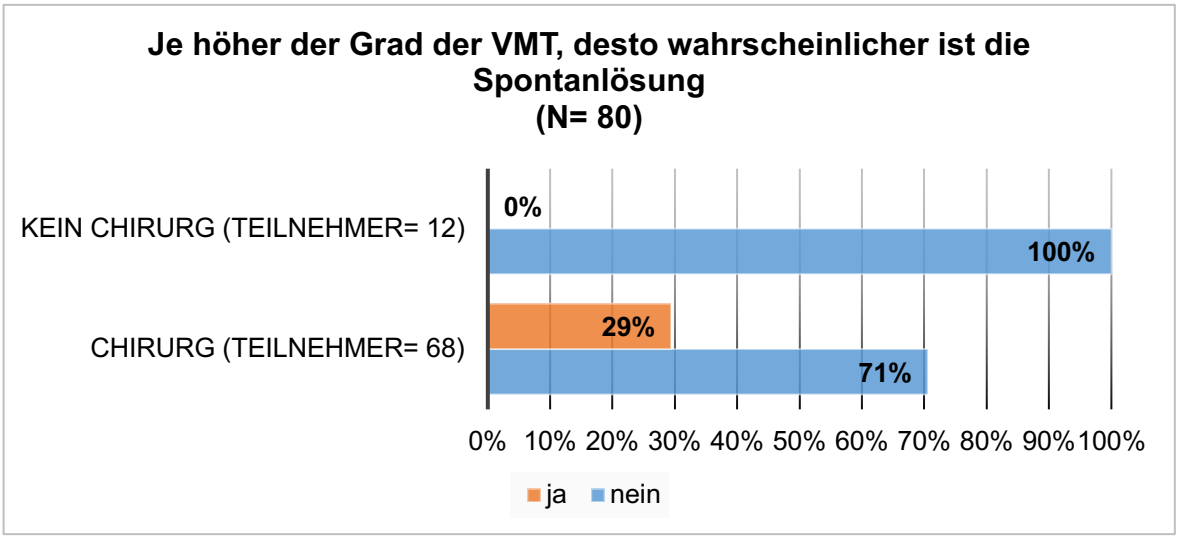

Abbildung 32: Schematische Darstellung der Ergebnisse der 15. Frage. X-Achse: Prozentsatz, Y-Achse: Kategorien. Gesamtzahl der Teilnehmer: N= 80. “Chirurg” (Teilnehmer= 68); “Kein Chirurg” (Teilnehmer= 12). VMT= Vitreomakuläre Traktion

Bei der Frage, wenn bei VMT eine epiretinale Membran vorliegt, ist eine Spontanlösung wenig wahrscheinlich, wurde von 94% der Chirurgen und von 75% der Nicht-Chirurgen bestätigt (Exakter Test nach Fisher, p= 0,031) (**Abb. 33**).

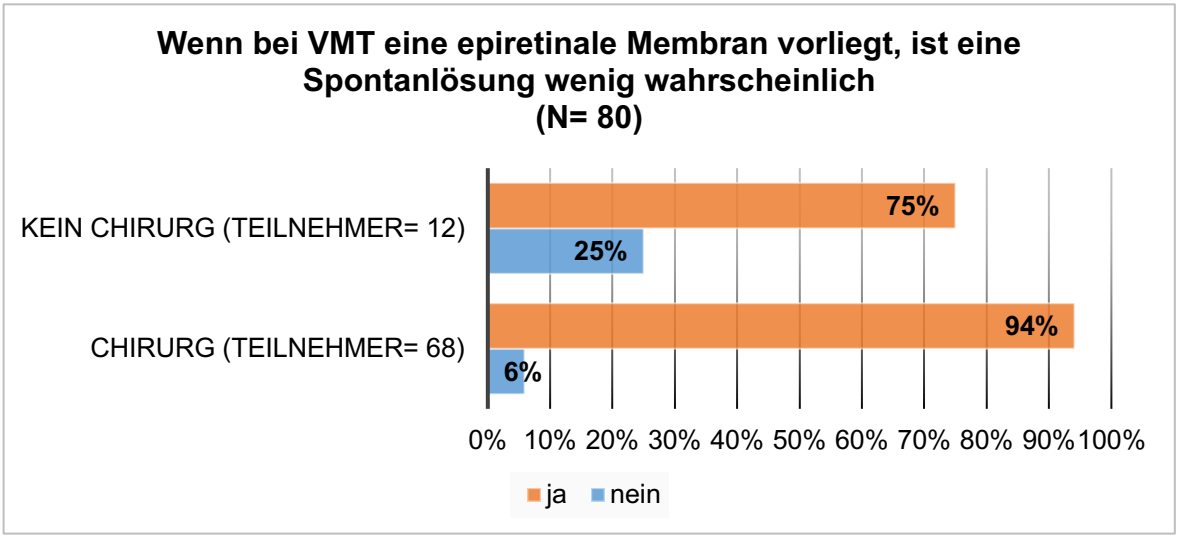

Abbildung 33: Schematische Darstellung der Ergebnisse der 22. Frage. X-Achse: Prozentsatz, Y-Achse: Kategorien. Gesamtzahl der Teilnehmer: N= 80. “Chirurg” (Teilnehmer= 68); “Kein Chirurg” (Teilnehmer= 12). VMT= Vitreomakuläre Traktion

Die Frage, ob die pneumatische Vitreolyse mit Gas bei VMT generell nicht zu empfehlen sei, wurde von 35% der Chirurgen und 70% der Nicht-Chirurgen mit „ja“ beantwortet (Exakter Test nach Fisher, p= 0,039) (**Abb. 34**).

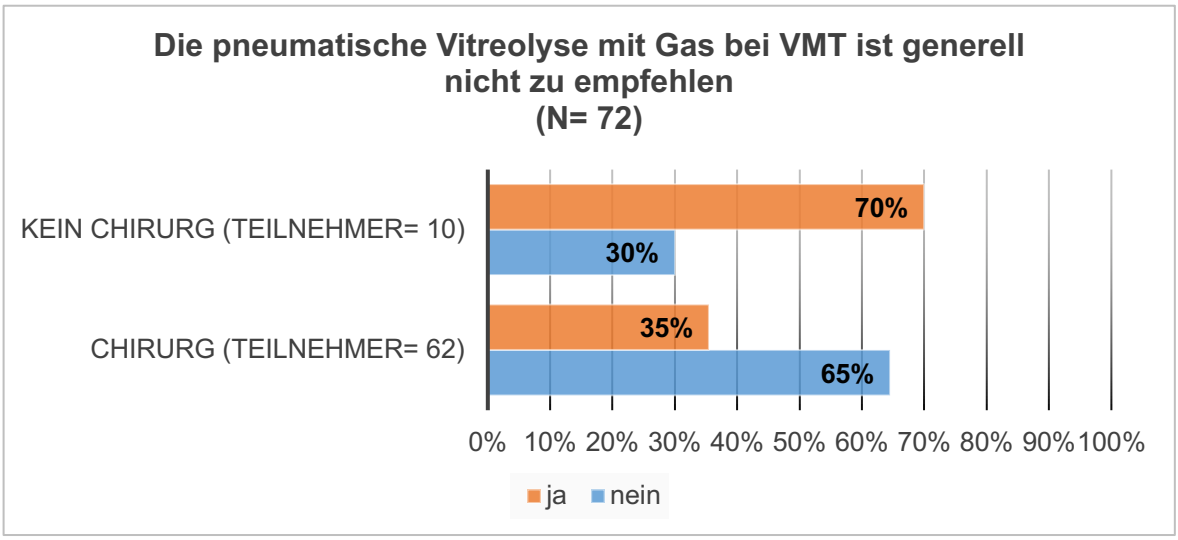

Abbildung 34: Schematische Darstellung der Ergebnisse der 44. Frage. X-Achse: Prozentsatz, Y-Achse: Kategorien. Gesamtzahl der Teilnehmer: N= 72. “Chirurg” (Teilnehmer= 62); “Kein Chirurg” (Teilnehmer= 10). VMT= Vitreomakuläre Traktion

Bei der Frage, ob die pharmakologische Vitreolyse mit Ocriplasmin der pneumatischen Vitreolyse mit Gas vorgezogen werden sollte, antworteten 47% der Chirurgen und 90% der Nicht-Chirurgen mit „ja“ (Exakter Test nach Fisher, p= 0,011) (**Abb. 35**).

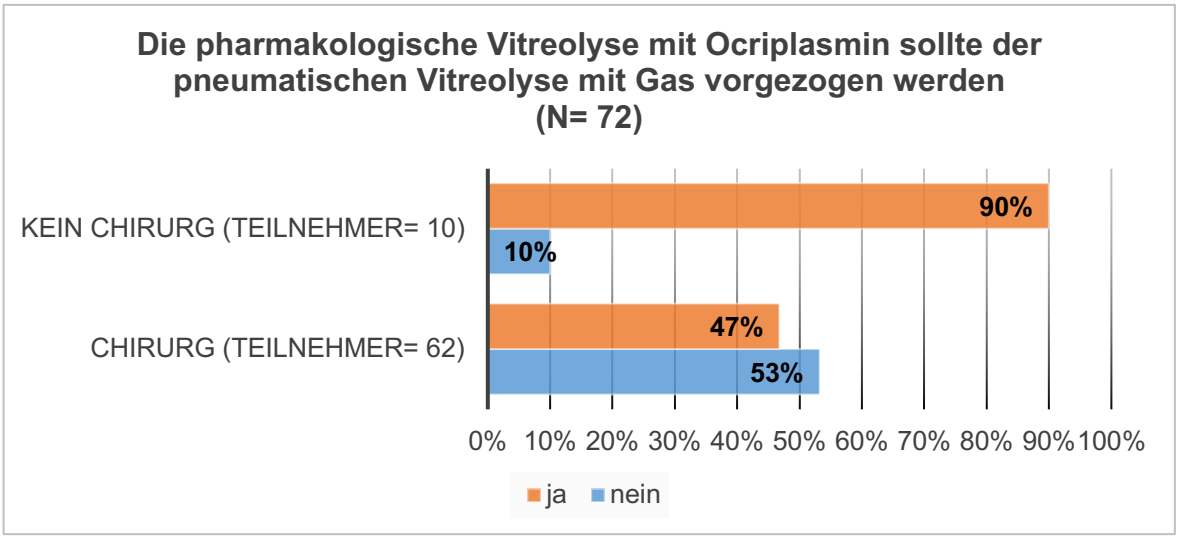

Abbildung 35: Schematische Darstellung der Ergebnisse der 45. Frage. X-Achse: Prozentsatz, Y-Achse: Kategorien. Gesamtzahl der Teilnehmer: N= 72. “Chirurg” (Teilnehmer= 62); “Kein Chirurg” (Teilnehmer= 10)

Die umgekehrte Frage, ob die pneumatische Vitreolyse mit Gas der pharmakologischen Vitreolyse mit Ocriplasmin vorgezogen werden sollte, beantworteten 31% der Chirurgen und kein Nicht-Chirurg mit „ja“ (Exakter Test nach Fisher, p= 0,041) (**Abb. 36**).

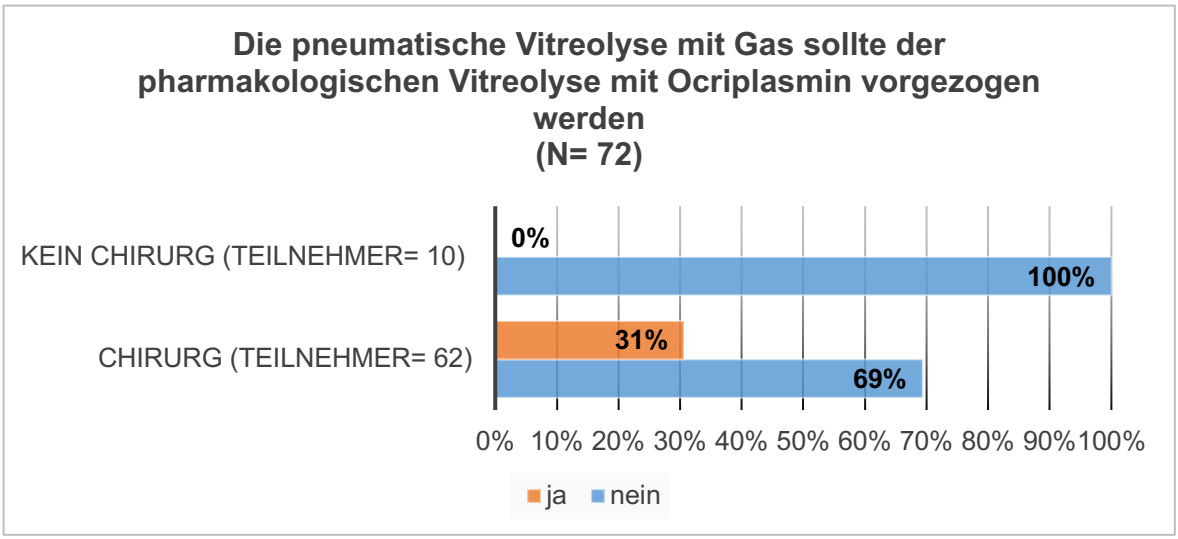

Abbildung 36: Schematische Darstellung der Ergebnisse der 46. Frage. X-Achse: Prozentsatz, Y-Achse: Kategorien. Gesamtzahl der Teilnehmer: N= 72. “Chirurg” (Teilnehmer= 62); “Kein Chirurg” (Teilnehmer= 10)

Bei der Frage, ob bei VMT mit dem Durchmesser < 500 µm die Eingabe von Ocriplasmin durchgeführt werden sollte, wurde von 48% der Chirurgen und von 90% der Nicht-Chirurgen mit „ja“ bestätigt (Exakter Test nach Fisher, p= 0,014) (**Abb. 37**).

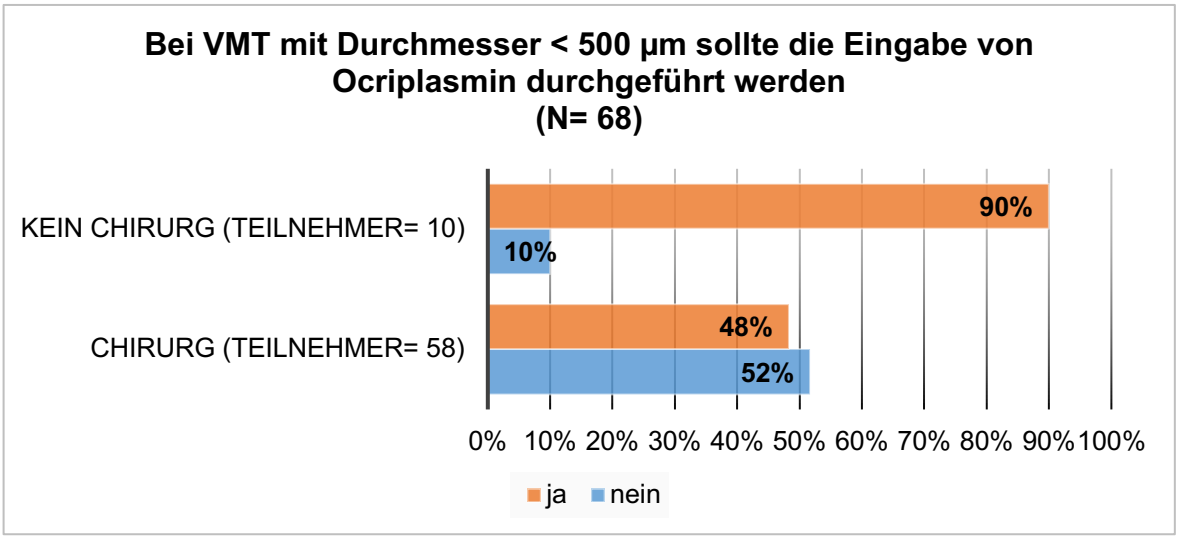

Abbildung 37: Schematische Darstellung der Ergebnisse der 56. Frage. X-Achse: Prozentsatz, Y-Achse: Kategorien. Gesamtzahl der Teilnehmer: N= 68. “Chirurg” (Teilnehmer= 58); “Kein Chirurg” (Teilnehmer= 10). VMT= Vitreomakuläre Traktion

Die Frage, ob zur Regulation des Augeninnendruckes nach pneumatischer Vitreolyse in der Regel eine Parazentese notwendig sei, antworteten 81% der Chirurgen mit „ja“, während der 67% Nicht-Chirurgen mit „nein“ antworteten (Exakter Test nach Fisher, p= 0,003) (**Abb. 38**).

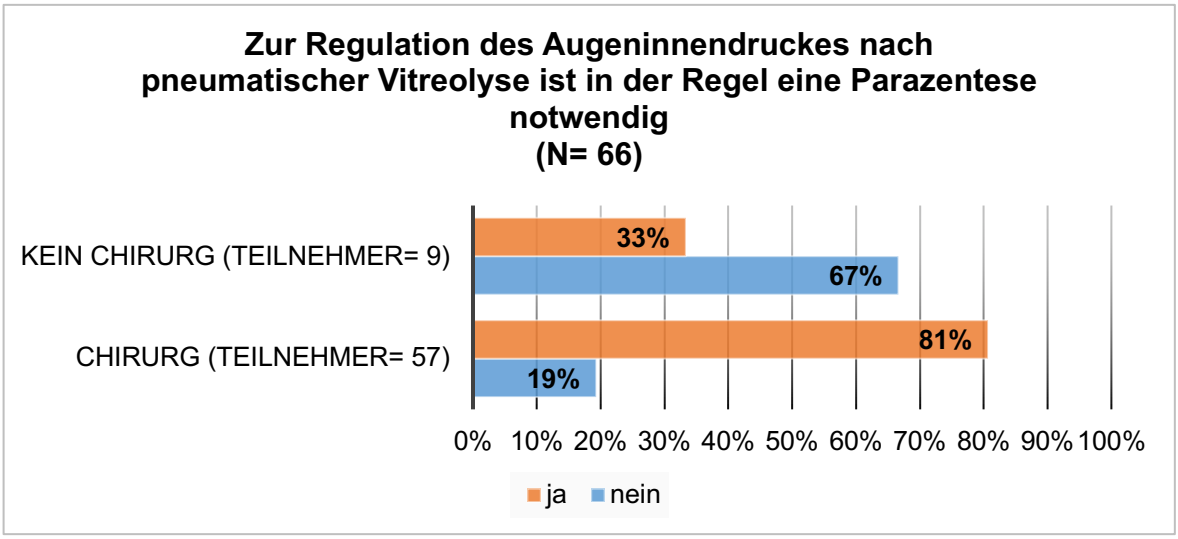

Abbildung 38: Schematische Darstellung der Ergebnisse der 89. Frage. Frage. X-Achse: Prozentsatz, Y-Achse: Kategorien. Gesamtzahl der Teilnehmer: N= 66. “Chirurg” (Teilnehmer= 57); “Kein Chirurg” (Teilnehmer= 9)

3.3.4 Fachärzte in leitender Position versus andere

Die Frage, ob eine Spontanlösung wenig wahrscheinlich sei, wenn bei VMT eine sekundäre retinale Pathologie vorliegt, wurde von 75% der Fachärzte in leitender Position mit „ja“ beantwortet und von 52% der anderen Teilnehmer (Pearson Chi-Quadrat Test, p= 0,046) (**Abb. 39**).

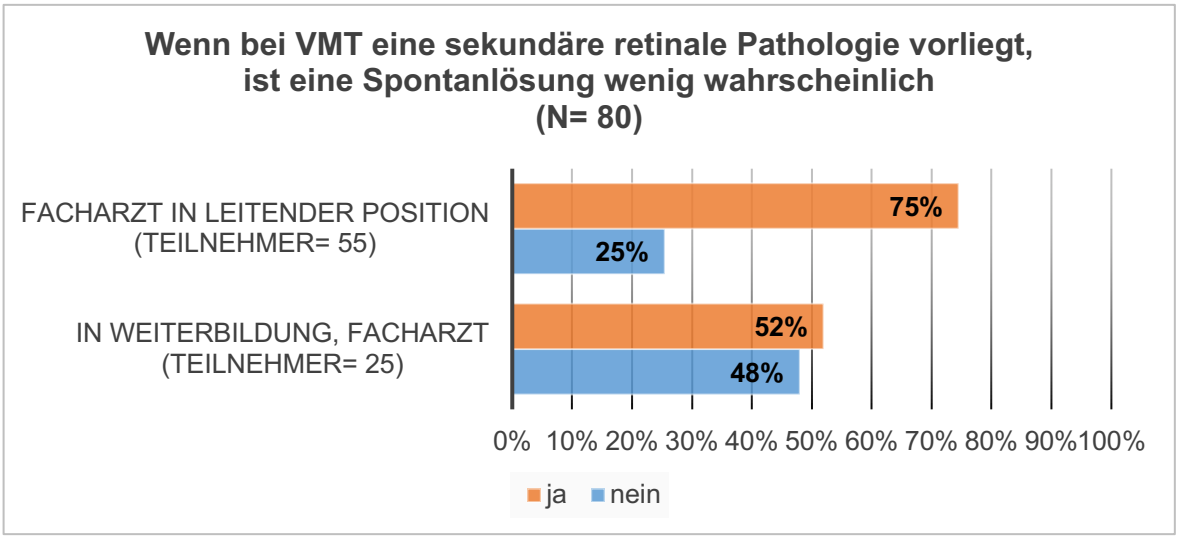

Abbildung 39: Schematische Darstellung der Ergebnisse der 23. Frage. X-Achse: Prozentsatz, Y-Achse: Kategorien. Gesamtzahl der Teilnehmer: N= 80. “Facharzt in leitender Position” (Teilnehmer= 55); “in Weiterbildung, Facharzt” (Teilnehmer= 25). VMT= Vitreomakuläre Traktion

Die Frage, ob bei VMT mit oder ohne MF der „Therapieerfolg“ allein als Verbesserung von Sehschärfe und Lebensqualität definiert würde, bestätigten 60% der Fachärzte in leitender Position und 32% der anderen Teilnehmer (Pearson Chi-Quadrat Test, p= 0,028) (**Abb. 40**).

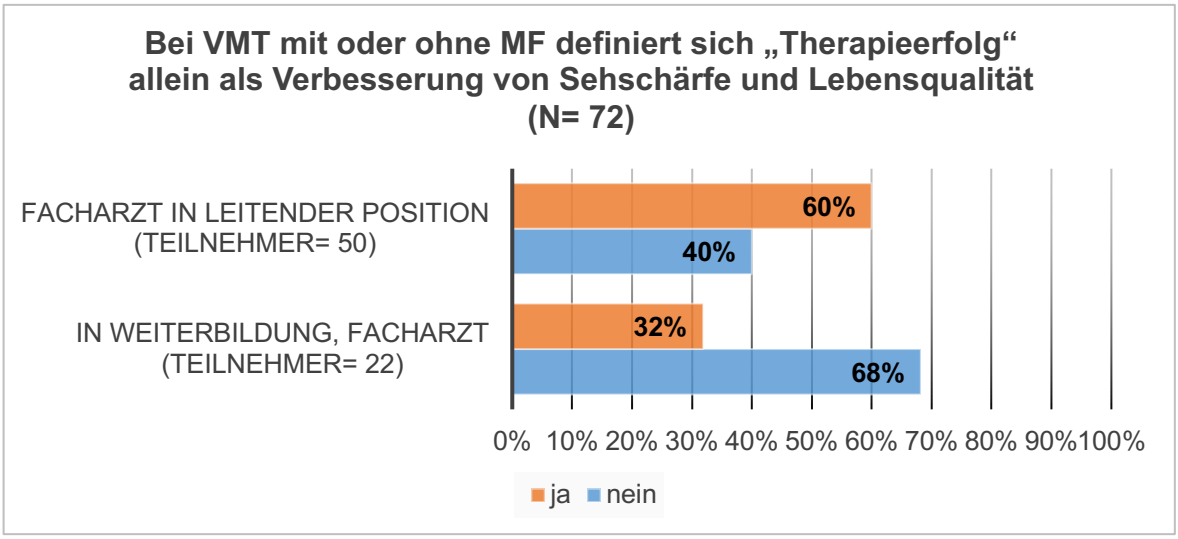

Abbildung 40: Schematische Darstellung der Ergebnisse der 49. Frage. X-Achse: Prozentsatz, Y-Achse: Kategorien. Gesamtzahl der Teilnehmer: N= 72. “Facharzt in leitender Position” (Teilnehmer= 50); “in Weiterbildung, Facharzt” (Teilnehmer= 22). VMT= Vitreomakuläre Traktion; MF= Makulaforamen

Die Frage, ob bei Vorliegen von mindestens 3 positiv prädiktiven Faktoren (PPF) die Eingabe von Ocriplasmin empfohlen werden sollte, wurde von 26% der Fachärzte in leitender Position bejaht und von 52% der anderen Teilnehmer (Pearson Chi-Quadrat Test, p= 0,031) (**Abb. 41**).

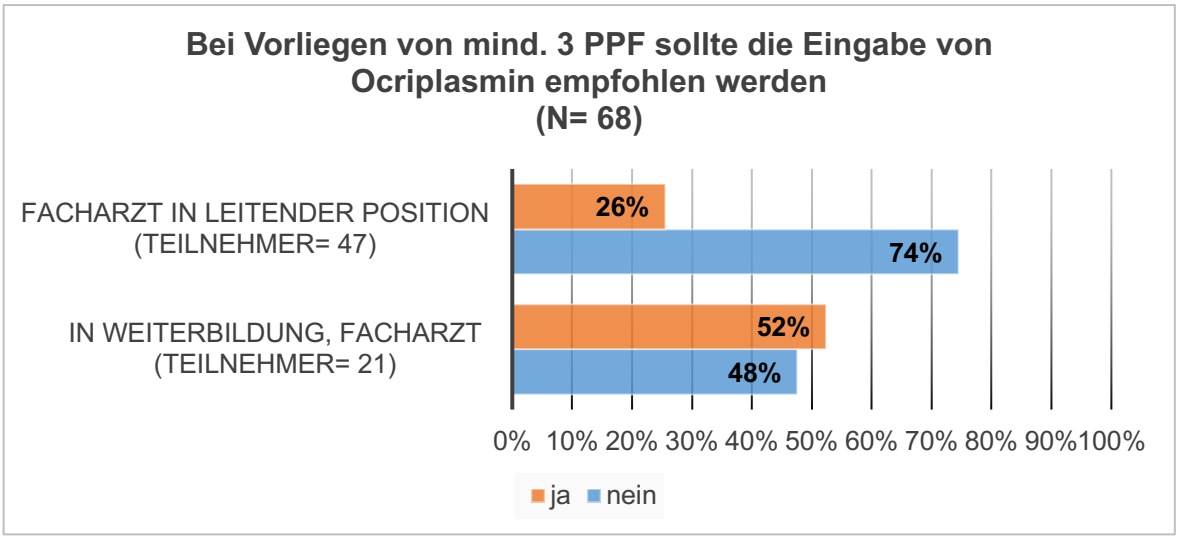

Abbildung 41: Schematische Darstellung der Ergebnisse der 52. Frage. X-Achse: Prozentsatz, Y-Achse: Kategorien. Gesamtzahl der Teilnehmer: N= 68. "Facharzt in leitender Position" (Teilnehmer= 47); "in Weiterbildung, Facharzt" (Teilnehmer= 21). PPF= Positive prädiktive Faktoren

Die Frage, ob zur Regulation des Augeninnendruckes nach pneumatischer Vitreolyse in der Regel eine Parazentese notwendig sei, wurde von 84% der Fachärzte in leitender Position bejaht und von 52% der anderen Teilnehmer (Pearson Chi-Quadrat Test, p= 0,006) (**Abb. 42**).

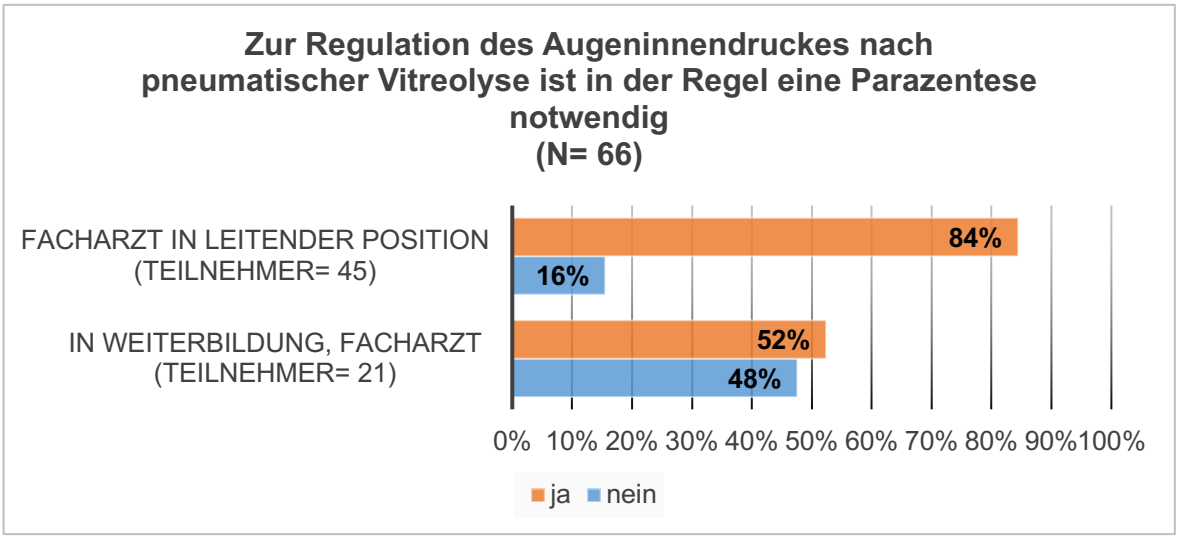

Abbildung 42: Schematische Darstellung der Ergebnisse der 89. Frage. X-Achse: Prozentsatz, Y-Achse: Kategorien. Gesamtzahl der Teilnehmer: N= 66. “Facharzt in leitender Position” (Teilnehmer= 45); “in Weiterbildung, Facharzt” (Teilnehmer= 21)

4 Diskussion

In der hier vorliegenden Studie wurden erstmals die unterschiedlichen Behandlungsmöglichkeiten, die bei VMT mit und ohne MF eingesetzt werden, mittels Online-Umfrage analysiert und bewertet. Die Ergebnisse der Fragebogenauswertung spiegeln den Kenntnisstand und die Meinungen der Teilnehmer zum Umfragezeitraum zwischen dem 15. Oktober und 15. November 2021 wider [106].
Die Diskussion und die Bewertung der Antworten erfordern die Beachtung zweier richtungsweisender Publikationen, die in zeitlicher Abfolge nach der Umfrage erschienen waren: (1) die aufgrund von Sicherheitsbedenken vorzeitig abgebrochene, randomisierte, multizentrische Diabetic Retinopathy Clinical Research (DRCR) Retina Network Studie zur Effektivität und Sicherheit der pneumatischen Vitreolyse mit Gas sowie (2) die S1 Leitlinie zum Thema „Makulaforamen und vitreomakuläre Traktion“ von der Deutschen Ophthalmologischen Gesellschaft (DOG), der Retinologischen Gesellschaft (RG) und dem Berufsverband der Augenärzte Deutschlands (BVA) vom 22. September 2022 [24].
Die dargestellten Ergebnisse geben einen Überblick über Konsens und Kontroversen in den aktuellen Behandlungsstrategien bei VMT mit und ohne MF. Vor diesem Hintergrund werden verschiedenen Möglichkeiten für ein individuelles und patientenangepasstes Management diskutiert.
Ziel war, anhand einer möglichst homogenen und erfahrenen Gruppe von Netzhautexperten, die Gemeinsamkeiten und Unterschiede in der Behandlung der VMT mit und ohne MF herauszustellen [106].

4.1 Wann abwarten, wann behandeln?

4.1.1 Pathogenese, Diagnostik, Klassifikation der vitreomakulären Traktion

Der erste Fragenblock umfasst vorwiegend Themen, die den Kenntnisstand der Teilnehmer abfragen und sich auf die Pathogenese, Diagnosestellung und Klassifikation von VMT konzentrieren.
Die Interpretation der Ergebnisse aus der Auswertung des Fragebogens zeigt, dass der Großteil der abgefragten Themen den Teilnehmern gut bekannt war und nur bei zwei Fragen uneinheitliche Antworten unterhalb des Cut-off-Wertes von 65% gegeben wurden.

Bei der Frage, ob jede VMT mit strukturellen Veränderungen im OCT auftritt, war keine Einigkeit gegeben, obwohl in der 2013 eingeführten OCT Klassifikation nach Duker et al. der Unterschied zwischen vitreomakulärer Adhäsion und vitreomakulärer Traktion definiert worden war [27]. Definitionsgemäß ist die vitreomakuläre Adhäsion ein asymptomatischer Zustand [95], der durch eine perifoveale Ablösung des Glaskörpers mit verbleibenden vitreomakulären Anhaftungen und unveränderter Foveamorphologie gekennzeichnet ist [27]. Im Gegensatz dazu ist die vitreomakuläre Traktion das Ergebnis einer anormalen hinteren Ablösung des Glaskörpers und definitionsgemäß immer mit anatomischen Veränderungen in der Fovea assoziiert. Dazu können eine Makulaschisis, Pseudozystenbildung, das Vorhandensein eines zystoiden Makulaödems sowie das Vorliegen einer subretinalen Flüssigkeit gehören [27, 48, 62]. Die Uneinigkeit der Teilnehmer in Bezug auf die Terminologie VMT lässt sich jedoch erklären: In der Literatur finden sich widersprüchliche Verwendungen der Begrifflichkeiten VMA und VMT. Die symptomatische VMA ist ein Terminus, der vor der anerkannten Definition der „vitreomakulären Traktion“ nicht selten gebraucht wurde. „Diese pathologische VMT wird auch als symptomatische vitreomakuläre Adhäsion (s-VMA) bezeichnet“, findet sich in der Stellungnahme zur „therapeutischen intravitrealen Anwendung von Ocriplasmin (JETREA®) in der Augenheilkunde“ von DOG, RG und BVA vom Mai 2013 [3]. In der aktuellen S1 Leitlinie über MF und VMT wurde daher die VMT nochmals eineindeutig als anatomische Veränderung der verschiedenen Netzhautschichten definiert: „Im Gegensatz zur physiologischen vitreomakulären Adhäsion geht die pathologische vitreomakuläre Traktion mit traktionsbedingten strukturellen Veränderungen der Netzhaut einher“ [24].

Ob ERM durch das Bestehen von VMT verursacht werden können, wurde von den Studienteilnehmern ebenfalls uneinheitlich beurteilt. Wie Haritoglou et al. 2014 beschrieben haben, sind die Ursachen für die Bildung epiretinaler Membranen vielfältig [40]. Es gibt primäre oder idiopathische Ursachen sowie sekundäre Ursachen, die meist auch mit dem Vorhandensein einer VMT zusammenhängen, wie Sebag in seinem Artikel von 2008 betonte [40, 88]. Tatsächlich kann die Entstehung starker Zugkräfte eine Spaltung der Rinde des hinteren Glaskörpers mit Ansammlung und Proliferation von Zellen auf dem Glaskörper hervorrufen, was zur Bildung von ERM führt [88]. Eine kausale Rolle der VMT wird somit in der Literatur bestätigt.

Es lässt sich demnach festhalten, dass einzelne Aspekte der Entstehung und Definition der VMT nicht allseits bekannt sind. In dieser Hinsicht erscheint es sinnvoll, vertiefende Seminare und Fortbildungen zu diesem Thema vorzuschlagen. Die kürzlich überarbeitete, nationale Leitlinie über MF und VMT, die ein Jahr nach der Umfrage, Ende September 2022, publiziert wurde, trägt grundlegend dazu bei.

4.1.2 Spontanlösung der vitreomakulären Traktion ohne Makulaforamen

Wie die Auswertung der Daten zeigt, gibt es verschiedene Meinungen in Bezug auf den richtigen Zeitpunkt für den Beginn einer Therapie bzw. für das Abwarten bei VMT ohne MF.

Das Abwarten und Beobachten einer VMT nach Erstdiagnose ist eine sinnvolle Vorgehensweise. Allerdings gibt es bisher keine allgemeingültigen Richtlinien dazu, wie lange abgewartet werden sollte. Aus der OASIS Studie ist bekannt, dass 8% der Fälle mit isolierter VMT, also VMT ohne MF und ohne ERM, eine Spontanlösung innerhalb der ersten vier Wochen nach Diagnosestellung zeigen [27]. John und Kollegen berichteten 2014, dass mit dem Grad der VMT und der Dauer der VMT die Wahrscheinlichkeit für eine Spontanlösung ansteigt [48]. Sie beobachteten 106 Augen von 81 Patienten und konnten zeigen, dass über einen Zeitraum von 23 Monaten 32% der Augen allein unter Beobachtung eine spontane Ablösung zeigten. Errera et al. beobachteten ebenfalls eine hohe Spontanablösungsrate von 20% bei einer Beobachtungszeit von 15 Monaten, jedoch wiesen sie auch auf eine signifikante Progressionsrate von 20% hin und bewiesen in diesen Fällen die Entstehung eines durchgreifenden MF von 12% [29].

Die steigende Ablöserate einer VMT mit zunehmender Zeitdauer wird antizipiert von zellulären Veränderungen innerhalb der Netzhaut und an der vitreomakulären Grenzfläche. Es wird diskutiert, ob bei längerem Abwarten eine Verschlechterung der Prognose und eine Verschlechterung der Ausgangslage für spätere operative Eingriffe entstehen könnten. Insofern wurde in der Umfrage abgefragt, ob das Fortbestehen von VMT mit einer höheren Wahrscheinlichkeit des Auftretens von ERM verbunden sei, ob eine Spontanlösung abgewartet werden könne und wie lange abgewartet werden könne. Uneinigkeit herrschte bei den Fragen, ob sich die VMT in den meisten Fällen spontan ablöst und ob vor Beginn einer Therapie immer das spontane Ablösen der VMT abgewartet werden sollte.

Wie in verschiedenen histopathologischen Untersuchungen nachgewiesen wurde, begünstigt das Fortbestehen der VMT die Aktivierung von retinalen Gliazellen, die sich auf den Netzhautschichten ablagern und ERM bilden können [33, 43]. Des Weiteren wurde gezeigt, dass Reste der Glaskörperrinde auch zur Ablagerung von Zellen und damit zur Bildung von ERM führen können [85]. Somit kann bestätigt werden, dass die Persistenz der VMT mindestens mit einem häufigeren Auftreten von ERM verbunden ist. Das Vorhandensein von symptomatischer VMT mit ERM erfordert als einzige therapeutische Option die Vitrektomie.

Vor dem Hintergrund der hohen Variabilität der Befunde und der individuellen Beschwerden sowie der potentiellen pathologischen zellulären Veränderungen durch eine VMT wird in der S1 Leitlinie kein eindeutiger Zeitpunkt sondern ein Zeitraum von einigen Wochen für das Abwarten und Beobachten bei VMT ohne MF angegeben: Es „besteht eine erhöhte Chance auf eine Spontanheilung mit Traktionslösung/Lochverschluss, die deshalb vor einer medikamentösen oder chirurgischen Therapie zunächst für einige Wochen unter Beobachtung abgewartet werden sollte.“ [24].

Aus der aktuellen Literatur geht hervor, dass die Einleitung einer Therapie eng mit der Symptomatik des Patienten verknüpft sein muss. Im Falle einer symptomatischen VMT führte die Vitrektomie bei 64% der Patienten in der metaanalytischen Studie von Jackson und Kollegen zu einer Visussteigerung [47]. Bei asymptomatischer VMT ohne Makulaforamina ist eine prophylaktische Therapie nicht erforderlich, da in der aktuellen Literatur kein Vorteil nachgewiesen werden konnte [19].

4.1.3 Spontanlösung der vitreomakulären Traktion mit Makulaforamen

Wie aus der Studie von Haller et al. aus dem Jahr 2015 hervorgeht, besteht bei Makulaforamen mit VMT die Möglichkeit einer spontanen Ablösung der VMT mit einem anschließenden spontanen Verschluss des Makulaforamens [39]. Andererseits besteht auch die Möglichkeit, dass das Makulaforamen trotz VMT Ablösung eine Progredienz aufweist und an Größe zunimmt. In diesen Fällen ist oft eine zunehmende Sehverschlechterung zu beobachten.

In der OASIS-Studie wurde einerseits gezeigt, dass sich in 8% die VMT ohne MF nach 28 Tagen spontan ablöst, und andererseits wurde gezeigt, dass die Spontanablösung der VMT im Zusammenhang mit MF nach etwa drei Monaten 15% beträgt

und sich auf 27% erhöht, wenn kleine MF unter 250 µm vorhanden sind [27]. Demnach ist davon auszugehen, dass eine VMT bei gleichzeitig vorhandenem MF häufiger eine Spontanablösung zeigt als eine VMT ohne das Vorliegen eines MF.
Im Gegensatz zum Vorliegen einer VMT mit Makulaforamen wird eine aktive Therapie auch bei asymptomatischen Patienten empfohlen, da ein langes Zuwarten eine Abnahme der Sehschärfe durch eine Zunahme des Foramendurchmessers begünstigen könnte. Dies wurde in den aktuellen Leitlinien der American Academy of Ophthalmology (AAO) bestätigt [31]. Hier lässt sich auch nachlesen, dass das Ansprechen auf die Operation bei VMT mit MF < 6 Monaten besser ist. Daraus lässt sich ableiten, dass der Beginn der Therapie bei VMT mit MF streng an den Patienten angepasst werden sollte. Ein frühzeitiger Beginn der Therapie kann bei VMT mit MF die Prognose der Krankheit verbessern.
Vor diesem Hintergrund kann also auch die Frage Nr. 14 bewertet werden. Daraus geht hervor, dass nicht auf ein spontanes Ablösen der VMT innerhalb von 6 Monaten gewartet werden sollte, bevor eine angemessene Therapie eingeleitet wird. Bei VMT mit kleinen MF vergleichbar mit VMT ohne MF wird aktuell angegeben, dass der Therapiebeginn für einige Wochen erwartet werden kann [53]. In allen Fällen, in denen die Therapie aufgeschoben oder abgewartet wird, ist eine engmaschige Kontrolle und Beobachtung des Befundes unerlässlich. Stärkster Prädiktor für die Spontanablösung einer VMT ohne MF sind ein kleiner, fokaler Durchmesser der vitreomakulären Anheftungsstelle und das Fehlen einer ERM [34].

4.1.4 Spontanverschluss bei Makulaforamen

Trotz höherer Spontanablöserate der VMT bei MF im Vergleich zur VMT ohne MF zeigte MF eine geringe Spontanverschlussrate. Sugiyama et al. wiesen in einer Studie aus dem Jahr 2012 eine spontane Verschlussrate von 4% bei MF nach zwei Monaten nach [98]. Bei längerem Abwarten über ein Jahr kann sich die Spontanverschlussrate auf etwa 11% erhöhen [72]. In dieser MIVI-TRUST-Studie hatten 11% der Patienten (5/47 Augen) mit VMT und MF, die mit einer intraokularen Injektion von Placebo behandelt wurden, nach einem Monat einen spontanen Verschluss des Foramens. Es ist jedoch wichtig zu betonen, dass ein spontaner Verschluss des Foramens nur bei kleinen (5/25 Augen -20%) und mittleren (3/19 Augen -16%) MF auftrat, während dies bei großen MF nie der Fall war [39].

Auf der Grundlage kann festgestellt werden, dass kleine MF mit VMT, seltener auch mittelgroße Löcher, eine geringe Spontanheilungsrate aufweisen. Die Wahrscheinlichkeit eines spontanen Verschlusses von MF mit VMT ist nicht zu vernachlässigen. Allerdings scheint es ratsam, den Beginn der Therapie nicht über drei Monate hinauszuschieben, da dies das Risiko des Fortschreitens der Foramengröße mit Visusverlust deutlich erhöht, wie in der englischen Studie von Berton M. und Kollegen gezeigt wurde [5].

Bei der Frage, ob man im Falle einer kleinen MF ohne VMT mindestens vier Wochen abwarten sollte, bevor mit der chirurgischen Therapie begonnen wird, bestand Uneinigkeit unter den Teilnehmenden. Dazu ist festzustellen, dass in der Regel das Vorhandensein von MF keine Notfallsituation darstellt und beispielsweise keine Netzhautablösung zur Folge hat. Folglich ist auch bei MF ohne VMT eine Notfalltherapie nicht erforderlich. Es wurde jedoch nachgewiesen, dass die Größe des MF und die Dauer der mit dem MF verbundenen Symptome entscheidend sind, wie die Antwort auf die Behandlung und der vollständige Verschluss des MF ausfällt [96].

Aus den aktuellen Leitlinien lässt sich ein zeitlicher Rahmen darüber nachlesen, wann eine Therapie begonnen werden sollte [53]. Wie aus dieser Umfrage ersichtlich ist, besteht folgende eindeutige Tendenz zum Thema Zeitmanagement in Deutschland: Bei MF ohne VMT wird meist innerhalb der ersten vier Wochen eine Therapie eingeleitet, während bei kleinen MF mit VMT mit dem Therapiebeginn vier Wochen bis drei Monate abgewartet wird. Diese Ergebnisse decken sich im Wesentlichen mit den Empfehlungen der deutschen ophthalmologischen Fachgesellschaften DOC, RG und DOG, die in einer gemeinsamen Stellungnahme zum Zeitrahmen nicht-elektiver Augenoperationen für MF eine „operative Versorgung innerhalb von zwei Wochen bis drei Monaten“ oder früher bei funktioneller Einäugigkeit formulierten [105].

Tatsache ist, dass die Indikation zur Operation immer individuell festzulegen ist und dass die aktuellen Leitlinien dafür einen individuell interpretierbaren und anpassbaren Rahmen geschaffen haben. Das Potential für die Verbesserung der Sehfunktion und der Lebensqualität muss genau geprüft und sorgfältig kontrolliert werden. Eine alleinige Behebung der VMT und der Verschluss eines MF ohne eine Verbesserung der Sehschärfe und eine damit einhergehende Verbesserung der Lebensqualität kann nicht als Therapieerfolg angesehen werden [1].

4.2 Operative Therapiemöglichkeiten

Derzeit besteht in der klinischen Praxis ein begründetes Missverhältnis zwischen Zulassung therapeutischer Optionen und angewandten therapeutischen Verfahren im klinischen Alltag.

Die Anwendung der pharmakologischen Vitreolyse mit Ocriplasmin ist eine zugelassene Therapieoption für fokale VMT und kleine sowie mittlere MF mit VMT [94]. Die Analyse der Umfrageergebnisse in der vorliegenden Studie zeigt jedoch, dass die pharmakologische Vitreolyse mit Ocriplasmin in der klinischen Praxis nur bei VMT ohne MF oder allenfalls bei VMT mit kleinen MF akzeptiert wird. Bei VMT mit mittlerem MF wird dieses Verfahren nicht mehr angewendet. Die Auswertung des Fragebogens wird auch durch die aktuelle Literatur unterstützt. In den Studien von Haller et al. aus 2015 und Stalmans et al. aus 2012 wird ein Verschluss von MF mit VMT nach intraokularer Injektion von Ocriplasmin nach vier Wochen von bis zu 41% bestätigt [39, 94]. Das beste Therapieansprechen mit einer Schließungsrate von bis zu etwa 60% wurde bei kleinen MF unter 250 µm festgestellt, gefolgt von einer Verschlussrate von bis zu etwa 40% bei mittelgroßen MF, d. h. zwischen 250 und 400 µm [39, 94]. Verschiedene retrospektive Datenanalysen bestätigen diese Ergebnisse [51, 73, 86, 100].

Die Anwendung der pneumatischen Vitreolyse mit Gas oder Luft war zum Zeitpunkt der Erstellung des Fragebogens für diese Studie und im Zeitfenster der Umfrage in der klinischen Praxis eine akzeptierte Behandlungsoption insbesondere für die VMT ohne MF aber auch für die VMT mit kleinem MF. In den neuesten Studien von Chan et al. vom November 2021 und Baumann et al. vom Februar 2022, die nach Abschluss der Umfrage dieser Arbeit veröffentlicht wurden, wurden dagegen die mit dieser Operationstechnik verbundenen postoperativen Komplikationen herausgearbeitet [4, 12]. Die multizentrische, prospektive und randomisierte Studie von Chan et al. wurde vom DRCR (Diabetic Retinopathy Clinical Research) Retina Network durchgeführt. Seit 2002 hat das DRCR Retina Network einen wesentlichen Beitrag zur medizinischen und chirurgischen Behandlung diabetischer Augenkrankheiten durch Netzhautspezialisten geleistet. In den letzten Jahren hat das DRCR Retina Network seine Studien auf alle Netzhauterkrankungen neben der diabetischen Retinopathie ausgeweitet und mehr als 30 multizentrische Studien in Zusammenarbeit

mit mehr als 160 teilnehmenden klinischen Einrichtungen in den Vereinigten Staaten und Kanada durchgeführt. Der vorzeitige Abbruch wegen hoher postoperativer Komplikationen mit einer Rate rhegmatogener Ablationes von bis zu 10%, einem Anstieg des postoperativen Augeninnendrucks von bis zu 15% sowie dem Auftreten iatrogener traumatischer Katarakte in bis zu 2% der Fälle [12]. Die retrospektive Studie von Baumann und Kollegen bestätigte zudem die hohe postoperative Rate von Netzhautablösungen von bis zu 9% [4].

Die Umfrageergebnisse belegen, dass die Vitrektomie eine akzeptierte Therapieoption darstellt. In der Studie von Essex und Kollegen der Australischen und Neuseeländischen Gesellschaft für Retinologie von 2018 zeigte, dass der Verschluss von MF infolge einer Vitrektomie bei 2226 untersuchten Augen in 93% zu einer Verbesserung der Schärfe führte [30]. Darüber hinaus ist bei einer Vitrektomie aufgrund der Operationstechnik eine vollständige Ablösung der VMT von der Netzhautoberfläche sicher gegeben, so dass von einer 100%igen Wahrscheinlichkeit einer Ablösung unter Standardoperationsbedingungen ausgegangen werden kann. Die Vitrektomie ist damit die effektivste Therapieoption bei VMT mit oder ohne MF unter den angegeben Möglichkeiten [81]. Bekanntermaßen bestehen aber auch bei der Vitrektomie signifikante Komplikationsmöglichkeiten, dazu zählen die Endophthalmitis, die Kataraktentwicklung und die Ablatio retinae [30, 45-47].

Demzufolge lässt feststellen, dass aktuell die pneumatische Vitreolyse bei der Behandlung von VMT mit oder ohne MF gegenüber der Vitrektomie und der pharmakologischen Vitreolyse mit Ocriplasmin eine untergeordnete Rolle spielt, da sie im Vergleich mit einer höheren Rate von schweren Komplikationen verbunden ist.

Nur bei VMT ohne MF und nach intensiver Abklärung möglicher Komplikationen und einer Auflistung möglicher chirurgischer Alternativen kann eine pneumatische Vitreolyse berücksichtigt werden [53].

4.2.1 Pharmakologische Vitreolyse

Ein Teilziel dieser Umfrage war, die Unterschiede zwischen den zugelassenen Indikationen für die Anwendung der pharmakologischen Vitreolyse und der Anwendung in der täglichen klinischen Praxis zu eruieren. In verschiedenen Fragen wird auf die PPF verwiesen und darauf, wie sie die Einleitung oder das Ansprechen auf eine Ocriplasmin-Therapie beeinflussen können. Wie in der Studie von Chatziralli aus dem Jahr 2016 erläutert, gelten folgende sechs PPF als signifikant: Alter < 65

Jahre, weibliches Geschlecht, phaker Linsenstatus, Fehlen von ERM, Durchmesser der MF < 250 µm und fokale VMT-Größe < 1500 µm [14]. Die Wahrscheinlichkeit einer VMT-Ablösung ist direkt proportional zur Anzahl der PPF, die beim Patienten vorhanden sind. Im Gegensatz dazu ist der Verschluss von MF unabhängig von der Anwesenheit solcher Faktoren und hängt von der Größe des MF selbst ab [14].
Des Weiteren besteht Unklarheit bei der Frage, wann Ocriplasmin in Bezug auf die Größe der VMT eingesetzt werden sollte. Hierin gehen die Meinungen der ärztlichen Kollegen auseinander. In verschiedenen Studien zur Vitreolyse durch Ocriplasmin, wie die MIVI-TRUST-, die OASIS-, die ORBIT-, die OVIID-I, die INJECT-Studie wurde gezeigt, dass die Wahrscheinlichkeit einer Ablösung der VMT nach einer Ocriplasmin-Injektion deutlich höher ist als die Spontanablösungsrate und ungefähr 47% beträgt [27, 52, 93, 98]. Bei Vorliegen von > 4 PPF kann die Ablöserate deutlich darüber liegen und auf Ablöseraten von über 80% gesteigert werden [86]. Daraus ergibt sich, dass für die Indikation einer Behandlung mit Ocriplasmin möglichst mindestens drei PPF vorliegen sollten: fokale Glaskörperanheftung (< 1500 µm), Fehlen von ERM, phaker Linsenstatus oder bei jungen Patienten < 65 Jahren [39].
Zur Frage, wie lange nach der Ocriplasmin-Gabe auf den wahrscheinlichen Therapieerfolg gewartet werden sollte, waren sich die Teilnehmer mehrheitlich einig. Sowohl bei VMT ohne MF als auch bei MT mit MF gab die Mehrheit der Befragten an, sie würden mindestens 4 Wochen nach Ocriplasmin Behandlung den Therapieerfolg abwarten. Allerdings würde ebenfalls die Mehrheit keine 3 Monate abwarten.
Wie aus den Ergebnissen des Fragebogens hervorgeht, ist die Verabreichung von Ocriplasmin in der täglichen klinischen Praxis deutlich restriktiver. Die meisten ophthalmologischen Kollegen neigen dazu, Ocriplasmin nur dann zu empfehlen, wenn die VMT einen Durchmesser von deutlich < 1500 µm haben, sogar < 450 µm. Bei Vorliegen einer ERM wird von einer Anwendung der pharmakologischen Vitreolyse abgeraten und stattdessen eine Vitrektomie erwogen. Des Weiteren formuliert die Stellungnahme der DOG, der RG und des BVA Deutschlands, dass die Therapie der VMT mit Ocriplasmin in der Regel ambulant und einmalig durchgeführt wird [24]. Dies sind bereits die zwei Hauptvorteile gegenüber einer Vitrektomie. Sollte die Behandlung mit Ocriplasmin ohne Erfolg bleiben, kann ohne einen bewiesenen Nachteil für vorbehandelte Augen die Vitrektomie im Anschluss erfolgen, wie unter anderem eine Matched Pair Analyse 2017 ergeben hatte [3, 84].

Wie aus der Analyse des Fragebogens hervorgeht, bestehen unterschiedliche Meinungen zur Wirksamkeit der pharmakologischen Vitreolyse durch Ocriplasmin insbesondere im Hinblick auf den Verschluss von MF. In der aktuellen Literatur und den bisherigen Studien zur pharmakologischen Vitreolyse mit Ocriplasmin lässt sich feststellen, dass sich die Wahrscheinlichkeit eines Verschlusses von MF direkt proportional zur Größe des MF verhält. In der MIVI-TRUST-Studie wurde der Verschluss von fast 60% der MF < 250 µm und von 40% für MF zwischen 250 und 400 µm festgestellt [39, 94]. Vor diesem Hintergrund können die festgestellten Unstimmigkeiten der Kollegen geklärt werden. Es erscheint also absolut vertretbar, dass bei kleinen MF die Therapie mit Ocriplasmin den Patienten diese Alternative zu einer invasiven Vitrektomie angeboten werden kann. Dabei spielte es in den Ergebnissen unserer Umfrage keine Rolle, ob der Durchmesser der kleinen MF mit < 125 µm oder < 250 µm angegeben wurde.

Ebenfalls Einigkeit bestand bei der Mehrheit der Teilnehmer zur Frage, ob MF < 400 µm mit Ocriplasmin behandelt werden sollten. Obwohl die Zulassung von Ocriplasmin die Behandlung mittlerer MF einschließt, wird die Indikation der pharmakologischen Vitreolyse bei mittleren MF von unseren Teilnehmern mit überwiegender Mehrheit von 87% abgelehnt. Es ist insgesamt zu schussfolgern, dass es bei mittleren oder großen Makulaforamina, bei gleichzeitigem Vorhandensein von ERM oder bei MF ohne VMT nicht sinnvoll erscheint, eine Ocriplasmin-Therapie zu empfehlen, da die Wirksamkeit stark reduziert oder gar nicht gegeben ist [53].

Auch bei der Behandlung mit Ocriplasmin ergeben sich mögliche Komplikationen bezüglich der Sehschärfe oder der Entstehung von Netzhautdefekten im Zusammenhang. Auch hier ergaben sich unter den Teilnehmern erneut Meinungsverschiedenheiten. Jede intraokulare Injektion ist mit potenziellen Komplikationen verbunden. In der MIVI-TRUST-Studie traten Netzhautablösungen im Zusammenhang mit der Verabreichung von Ocriplasmin nur bei 0,4% der behandelten Augen auf und damit noch weniger als bei den intraokularen Placebo-Injektionen, die 1,6% betrugen [94]. Höhere Ablatio-Raten wurden in retrospektiven Analysen bis zu 4% berichtet [84]. Darüber hinaus ist zu berücksichtigen, dass sich sowohl im Spontanverlauf einer VMT als auch im Zusammenhang mit einer Ocriplasmin-Therapie Makulaforamina bilden können [27].

Hinsichtlich der Sehschärfe wurde in der MIV-III-Studie bei 8,6% der mit Ocriplasmin behandelten Patienten von einer vorübergehenden Abnahme der Sehschärfe (verschwommenes Sehen) berichtet, verglichen mit 3,2% der Patienten, die eine Placebo-Injektion erhielten. Diese temporäre Reduktion des Visus ist auf eine subretinale Flüssigkeitsansammlung zurückzuführen und im Mittel innerhalb von 2 Wochen reversibel [3]. Im Gegensatz dazu kam es bei 12,3% der mit Ocriplasmin behandelten Patienten zu einer Verbesserung der Sehschärfe um drei oder mehr Reihen [3].

Im Rahmen der Umfrage war interessant, wann eine Ocriplasmin-Therapie zu empfehlen sei. Auch hier gingen die Meinungen weit auseinander, was zeigt, dass es zwar präzise und definierte Leitlinien für den Einsatz der Vitreolyse mittels Ocriplasmin gibt, die Anwendung dieser Therapie aber immer stark von der persönlichen Erfahrung des behandelnden Arztes und der persönlichen Ausbildung in diesem Fachgebiet beeinflusst wird.

Zusammenfassend kann daher festgestellt werden, dass die pharmakologische Vitreolyse mit Ocriplasmin bei fokaler VMT ohne Vorhandensein von ERM eine Alternative zur Vitrektomie darstellt, da sie deutlich weniger invasiv ist und ambulant durchgeführt wird. Allerdings muss der Patient immer darüber aufgeklärt werden, dass die Vitrektomie wesentlich effektiver ist. Darüber hinaus muss unbedingt berücksichtigt werden, dass die pharmakologische Vitreolyse bei VMT mit größerem Durchmesser der vitreomakulären Anheftungsstelle sowie bei Vorliegen von VMT mit mittlerem MF aufgrund geringer Effektivität nicht durchgeführt werden sollte.

4.2.2 Pneumatische Vitreolyse

Die Auswertung des Fragebogens ergab die Anwendung verschiedener Durchführungsarten der pneumatischen Vitreolyse. Bei der Frage, ob die pneumatische Vitreolyse mit Luft durchgeführt werden sollte, ergaben sich Meinungsverschiedenheiten unter den Teilnehmern. Die Mehrheit gab an, dass die pneumatische Vitreolyse mit kurzwirksamem Gas durchgeführt werden solle, eine Parazentese zur Augendruckregulation und eine spezielle Lagerung nach der Behandlung erfolgen solle.

Wie in der Literatur zu finden ist, kann die pneumatische Vitreolyse mit unterschiedlichen Arten von intravitrealem Gas oder auch mit Luft durchgeführt werden. Ein wichtiger Unterschied besteht darin, dass sich die Luft nach der Injektion nicht aus-

dehnt und weniger als 7 Tage verbleibt, im Gegensatz zu anderen für die pneumatische Vitreolyse verwendeten Gase. So verdoppelt sich beispielsweise die mit SF6-Gas gebildete Blase nach der Injektion und verbleibt bis zu 20 Tage lang intraokular, während das C3F8-Gas sein Volumen nach der Injektion sogar vervierfacht und bis zu zwei Monaten verbleib kann [16, 27, 95]. In einer Arbeit von Steinle et al., dass auf der Jahrestagung der American Society of Retina Specialists im August 2017 vorgestellt wurde, wird der Unterschied im Erfolg der pneumatischen Vitreolyse mit Luft oder anderen Gasen hervorgehoben [97]. In dieser Studie wurde festgestellt, dass die Ablösung der VMT nach der Verabreichung von Luft 14% betrug, im Gegensatz zu 56% bei der Verwendung von SF6 (Schwefelhexafluorid) und 84% bei der Verwendung von C3F8 (Octafluorpropan) [97]. Andere Studien bestätigen ebenfalls, dass die pneumatische Vitreolyse nach der intraokularen Injektion von 0,3ml Gas effektiver und nach der Injektion von Luft weniger effektiv ist [59].

Des Weiteren wurde nachgefragt, ob die pneumatische Vitreolyse mit Komplikationen wie Veränderungen oder Verlust des Sehvermögens verbunden sei. Es ist durch Studien in der Literatur belegt, dass es nach einer pneumatischen Vitreolyse zu Visusveränderungen und Sehverlusten kommen kann [4, 12]. Die bereits in vorangegangenen Abschnitten besprochene prospektive und randomisierte Studie der DRCR Retina Network Gruppe belegt, dass die Anwendung der pneumatischen Vitreolyse zwar effektiv ist, dass von dieser aber aufgrund von Sicherheitsbedenken überwiegend abzuraten sei. Diese Studie belegte erstmals das Auftreten von rhegmatogener Ablatio bei 10% der behandelten Patienten, das Auftreten von Hufeisenforamen bei zusätzlichen 2%, einen erhöhten Augeninnendruck bei 15% der Patienten und das Auftreten von iatrogenen traumatischen Katarakten von 2% [12].

Einige Fragen der Umfrage bezogen sich ausschließlich auf die persönliche Meinung der Kollegen, um für die Anwendung in Deutschland herauszufinden, ob diese Therapie in der täglichen Praxis angenommen würde. Die Mehrheit der Teilnehmer lehnte die pneumatische Vitreolyse für Augen mit VMT und MF ab und erwägt diese nur bei isolierter VMT. Ein Großteil von 63% der Befragten gaben an, die pneumatische Vitreolyse aufgrund fehlender Daten aus randomisierten, kontrollierten Studien nicht zu empfehlen und nur eine geringe Anzahl 21% behaupteten, dass die pneumatische Vitreolyse eingesetzt würde, da sie eine kostengünstige Therapieoption darstellt. Wie aus den Ergebnissen des Fragebogens und der aktuellen Litera-

turrecherche hervorgeht, spielte die pneumatische Vitreolyse im Vergleich zur pharmakologischen Vitreolyse mit Ocriplasmin oder der Vitrektomie bereits vor Veröffentlichung der Studiendaten der DRCR Retina Network Gruppe eine untergeordnete Rolle [12]. Es war damals bereits erwartet worden, dass eine erhöhte Komplikationsrate vorliegen könnte und daher bestand unter den Netzhautexperten bereits damals eine Skepsis bezüglich der Sicherheitslage. Diese Therapie ist mit einer signifikant höheren Anzahl von Komplikationen im Vergleich zu pharmakologischen Vitreolyse und einer signifikant geringeren Wirksamkeit im Vergleich zur Vitrektomie verbunden. Daraus lässt sich schließen, dass die pneumatische Vitreolyse nicht die erste Wahl bei der Behandlung der VMT ist.

4.2.3 Pars plana Vitrektomie

Die Vitrektomie ist die älteste Therapieoption und sie bleibt die effektivste bei der Behandlung einer VMT mit oder ohne MF. Bei Vorhandensein von ERM ist die Vitrektomie der Goldstandard. Wie aus den Ergebnissen der Umfrage hervorgeht, waren die Teilnehmer mehrheitlich gleicher Meinung in jeder Frage zu diesem Thema. Eine Studie der European Vitreoretinal Society (EVRS), die an 4138 Augen durchgeführt wurde, bestätigt den Verschluss von MF nach Durchführung der Vitrektomie in 86% der Fälle [71]. Eine von der British and Eire Association of Vitreoretinal Surgeons (BEAVRS) an 1483 Augen durchgeführte Untersuchung zeigt eine Verschlussrate von 96% [29]. Dabei sinkt der Therapieerfolg mit zunehmender Größe des MF. Dieser beträgt für kleine und mittelgroße Makulaforamina 99%, für große Makulaforamina < 500 µm 97%, für große Makulaforamina von 500-599 µm 90% und für große Makulaforamina ≥ 600 µm 86% [96].

Der Effekt des Peelings der ILM ist für die Therapie bei MF sicher belegt. Eine Cochrane-Metaanalyse verschiedener randomisierter Studien bestätigt die höhere Verschlussrate mit ILM-Peeling (90%) im Vergleich zur Vitrektomie ohne ILM-Peeling (50%) [92].

Die Ergebnisse der Umfrage zeigen und bestätigen, dass die Pars-Plana-Vitrektomie ohne Zweifel eine effektive Behandlung der symptomatischen VMT mit und ohne MF ist. Diese Therapie ist nicht nur mit einer hohen Effektivität verbunden, die zum Verschluss von MF führt, sondern sie ist auch mit einer signifikanten Verbesserung der Sehschärfe verbunden [72]. Einzelheiten zum operativen Vorgehen und zur Modifikation von Operationstechniken sind nicht Gegenstand dieser Umfrage

gewesen. Diese können in der aktuellen Leitlinie detailliert nachgelesen werden [24].

4.3 Unterschiede zwischen den Teilnehmern der Umfrage

Der folgende Abschnitt betrachtet und diskutiert die Unterschiede der Beantwortung der Umfrage unter Berücksichtigung der spezifischen Merkmale der Teilnehmer. Dabei wurden die Teilnehmer in verschiedene Gruppen kategorisiert (siehe Material und Methoden). Insgesamt ergaben sich wenige Unterschiede in der Beantwortung der Fragen. Dies ist nicht verwunderlich, da die Teilnehmergruppe der Umfrage gezielt ausgewählt und auf eine bestmögliche Expertengruppe reduziert wurde. Insofern legt die Befragung der Mitglieder der RG in Deutschland nahe, dass die Befragten ein umfangreiches Wissen und einen ständigen Anwendungsbereich im klinischen Alltag innerhalb der Retinologie aufweisen. Diese Erwartung konnte in der Ergebnisauswertung bestätigt werden. Insbesondere bei der Analyse der Antworten, bei denen die beiden Gruppen nicht einer Meinung waren, ist festzustellen, dass die Spezialisierung im Bereich Retinologie entscheidend für das Verständnis und die Wahl der besten Therapie für diese Krankheiten ist. Aber auch der Grad der Ausbildung und die Berufserfahrung sowie die operative Tätigkeit sind von Bedeutung.

4.3.1 Glaskörper- und Netzhautexperten versus andere

Wie in der Grafik des ersten Blocks beobachtet werden konnte, unterschieden sich die Meinungen der beiden Gruppen in nur zwei von zehn Fragen. Es war beispielsweise festzustellen, dass in der Gruppe der Kollegen, die nicht rein auf das Fachgebiet der Retinologie spezialisiert sind, die Frage nach der VMT Definition nicht eineindeutig beantwortet haben. Eine VMT geht mit strukturellen Veränderungen in den verschiedenen Schichten der Netzhaut einher, die mit Hilfe des OCTs diagnostiziert werden können [27, 48, 62]. Die Definition wurde in die Formulierung der Leitlinien aufgenommen.

Wichtig für die Entscheidung zur aktiven Therapie und das optimale Zeitfenster im Patientenmanagement bleibt die Frage, ob das Auftreten von ERM umso häufiger ist, je länger die VMT andauert. Wie bereits erwähnt, gibt es eine Reihe von Studien,

die bestätigen, dass das Fortbestehen von VMT die Bildung von ERM begünstigt, indem es die Ablagerung von Gliazellen und Hyalozyten fördert [33, 43, 85].
Die Abweichungen zwischen den beiden Gruppen sind auch in den Fragen zu pneumatischen Vitreolyse zu erkennen. Aufgrund der bereits erwähnten Komplikationen ist die Vitreolyse mit Gas im Vergleich zur Ocriplasmin-Therapie zurückzustellen [5, 11, 53].
Dass bei VMT mit einem Durchmesser von weniger als 500 µm eine Therapie mit Ocriplasmin eingeleitet werden sollte, spielt im klinischen Alltag der Netzhautexperten wohl keine entscheidende Rolle. Es ist davon auszugehen, dass für die individuelle Therapientscheidung in der Frage Ocriplasmin Injektion bei fokaler kleinflächiger VMT weitere wichtige Faktoren eine übergeordnete Rolle spielen könnten. Bemerkenswert ist, dass viele der Fachkollegen der Meinung sind, dass eine Therapie mit Ocriplasmin nur bei VMT mit einem sehr kleinen Durchmesser von weniger als 450 µm und im besten Fall bei Vorliegen von multiplen PPFs durchgeführt werden sollte [39].
Zusammenfassend lässt sich feststellen, dass ein umfangreiches Verständnis und Wissen über alle Aspekte und Merkmale dieser Pathologien unerlässlich sind, bevor eine angemessene Therapie eingeleitet werden kann. Es ist sicherlich weiterhin notwendig, das Thema durch Fortbildungen oder Kongresse zu vertiefen. Darüber hinaus ist nicht nur die Wahl der richtigen Therapie, sondern insbesondere der richtige Zeitpunkt entscheidend für bestmöglichen Therapieerfolg. Eine sorgfältige Aufklärung der Patienten über die verschiedenen Therapiemöglichkeiten und die damit verbundenen möglichen Komplikationen ist erforderlich.

4.3.2 Beschäftigte in Kliniken versus andere

Es ist interessant anzumerken, dass die Resultate des Fragebogens keine wesentlichen Unterschiede in der Behandlung von VMT mit und ohne MF aufweisen, wenn es um die Gruppe der Kollegen geht, die in einer Klinik beschäftigt sind oder außerhalb arbeiten. Zwei Fragen zum Thema pharmakologische und pneumatische Vitreolyse sind mehrheitlich in beiden Gruppen verneint worden. Die Signifikanz in der statistischen Berechnung ist möglicherweise auf eine kleine Gruppengröße zurückzuführen und es ist fraglich, ob sich der Unterschied in größeren Gruppen reproduzieren würde.

4.3.3 Augenchirurgen versus andere

In diesem Abschnitt werden die Unterschiede der Antworten in den Gruppen der Chirurgen und der Nichtchirurgen betrachtet. Chirurgisch tätige Retinologen sind auf Operationen von Netzhauterkrankungen spezialisiert. Dazu gehört die Operation der epiretinalen Gliose, bei der ERM entfernt werden. Das operative Tätigkeitsfeld könnte maßgeblich beeinflussen, inwieweit eine die Details der Pathogenese von VMT und ERM verstanden werden. Es ist folgerichtig, dass eine VMT eine ursächliche Rolle bei der Entstehung von ERM spielt.

Ebenfalls der operativen Erfahrung scheint geschuldet, dass Operateure in der pneumatischen Vitreolyse mit Gas eine generelle Option zur Behandlung einer VMT sahen und Nicht-Operateure seltener. Letztere wiederum zogen die pharmakologische Vitreolyse der pneumatischen Vitreolyse vor. Möglicherweise liegt dies auch an der schlechteren Verfügbarkeit der Gase für die intravitreale Eingabe im ambulanten Bereich ohne Vitrektomie-Hintergrund. Darüber hinaus ist zu erwähnen, dass überwiegend Operateure im Gegensatz zu Nicht-Operateuren eine Parazentese bei der pneumatischen Vitreolyse als erforderlich ansehen.

4.3.4 Fachärzte in leitender Position versus andere

Auch Fachärzte in leitender Position waren mehrheitlich der Meinung, dass zur Regulation des Augeninnendruckes eine Parazentese im Rahmen einer pneumatischen Vitreolyse erforderlich sei. Diese Antworten unterscheiden ich signifikant von den Antworten der Gruppe der Ärzte in Weiterbildung /Fachärzte. Es ist davon auszugehen, dass die pneumatische Vitreolyse, die zeitlich nach der pharmakologischen Vitreolyse in der Augenheilkunde eingeführt wurde, noch keine breite Anwendung gefunden hatte und den spezialisierten und operativ tätigen Retinologen vorbehalten blieb. Wie aus den aktuellen Studien in der Literatur hervorgeht, kann eine Vorderkammerparazentese hilfreich bei der Kontrolle eines Anstiegs des Augeninnendrucks nach einer Gasinjektion im Anschluss an eine pneumatische Vitreolyse sein [12, 70, 89].

Allgemein anerkannt ist, dass bei Vorliegen von sekundären Netzhauterkrankungen eine spontane Ablösung der VMT wenig wahrscheinlich ist. Auf der Grundlage der aktuellen Literatur, kann bestätigt werden, dass das Vorhandensein von epiretinalen Membranen, Diabetes mit dem Vorhandensein einer Retinopathie oder im Falle einer altersbedingten Makuladegeneration eine spontane Auflösung der VMT weit

seltener ist [53, 69, 76, 99, 107]. Wie bereits erwähnt, ist das Hauptziel der Therapie die Verbesserung der Sehfunktion und der Lebensqualität. So kann der Verschluss von MF oder die Ablösung einer VMT nicht als Therapieerfolg gewertet werden, wenn diese nicht mit einer Verbesserung des klinischen Krankheitsbildes der Patienten verbunden sind [1].
Ein weiteres Thema, bei dem in beiden Gruppen Unklarheit herrschte, findet sich in der Assoziation von PPF mit der Indikation für Ocriplasmin. Die Literatur bestätigt, dass das Ansprechen auf eine pharmakologische Vitreolyse-Therapie mit Ocriplasmin stark von der Koexistenz mehrerer PPF beeinflusst ist. Andererseits muss jedoch betont werden, dass diese Therapie, obwohl sie weniger invasiv ist als die Vitrektomie, mit einer geringeren Wirksamkeit verbunden ist und auch zu Komplikationen wie Netzhautablösung, Makulaforamina, Endophthalmitis oder vorübergehendem Verlust der Farbwahrnehmung oder Sehschärfe führen kann [26, 29, 60]. Die Gruppe der Fachärzte in leitender Position stellt daher zu Recht fest, dass das Vorhandensein von mindestens drei PPF nicht ausreichend ist, um eine Ocriplasmin-Therapie zu beginnen [14]. Aus dieser Frage geht also hervor, dass die Erfahrung der Fachärzte in leitender Position eine primäre Rolle bei der restriktiven Auswahl der Patienten spielt, bei denen die intraokulare Gabe von Ocriplasmin zu einer Verbesserung des Krankheitsbildes führen kann.

4.4 Stärken und Limitationen der Studie

Die Vorbereitung und Durchführung dieser Studie erfolgte während der Covid-19-Pandemie in Deutschland. In dieser Zeit wurde die Arbeit in Kliniken und Laboren oft eingeschränkt. Neben den Einschränkungen und beruflichen Belastungen, die mit den Pandemie-assoziierten Lockdowns verbunden waren, ergaben sich in Konzept und Durchführung dieser Umfrage einige offensichtliche Vorteile. Es bedurfte insbesondere keines persönlichen Patienten- oder Teilnehmerkontaktes. Darüber hinaus ließ sich die Umfrage mittels online Meetings planen und digital durchführen. Die digitale Datenerfassung und -analyse erlaubte ein unabhängiges Arbeiten aus der Ferne. Auch die Teilnehmer konnten dank des Online-Fragebogens bequem und flexibel vor Ort an der Studie teilnehmen.
Als Limitierung dieser Studie kann der begrenzte Zeitraum von nur vier Wochen angesehen werden, in dem die Teilnahme an dem Online-Fragebogen möglich war. Die E-Mail mit dem Link zum Fragebogen wurde vom Sekretariat der RG am

15.10.2021 verschickt und nach nur einer Erinnerungsnachricht nach 4 Wochen inaktiviert. Obwohl die Teilnahme freiwillig und ohne finanzielle Vergütung oder anderen Anreize, Prämien und Belohnungen jedweder Art erfolgte, nahmen ungefähr ein Drittel aller Mitglieder der RG teil.
Die Erstellung der Online-Umfrage mit Hilfe des Portals "LimeSurvey" erleichterte die Verarbeitung der gewonnenen Daten und bot die Möglichkeit, mehr Feedback zu erhalten als ein Fragebogen, der per Post oder privater E-Mail verschickt wurde. Darüber hinaus ermöglichte die Verwendung des Online-Fragebogens eine automatisierte Auswertung der Ergebnisse, was die Analyse der Daten sowie die Erstellung von Diagrammen und Tabellen erleichterte. Dies ermöglichte auch die vollständige Anonymität und den Datenschutz der Teilnehmer. Ein weiterer Vorteil eines Online-Fragebogens ist die unmittelbare Möglichkeit, die Daten in Echtzeit zu analysieren.
Andererseits erscheint die Anzahl von 100 Fragen rückblickend besonders umfangreich. Dies könnte erklären, warum einige Teilnehmer innerhalb der Frageblöcke noch während der Beantwortung der Fragen die Umfrage frühzeitig beendeten. Aus diesem Grund wurde jeder Frageblock statistisch analysiert.
Des Weiteren bleibt zu bedenken, dass diese Umfrage nur an die Kollegen gerichtet war, die Mitglieder der nationalen Retinologischen Gesellschaft waren. Die Analyse der erzielten Ergebnisse spiegelt daher nur einen geringen Anteil der gesamten Kollektivs der Augenärzte Deutschlands wider. Dies erschient als Vorteil, da Netzhautspezialisten und meinungsbildende Experten angesprochen wurden, es erscheint aber auch als Nachteil, da das Ergebnis nicht als allgemeingültiges Meinungsbild der Augenärzte in Deutschland verstanden werden darf. Es ist demnach eine Limitation der Studie darin zu sehen, dass sie nicht repräsentativ für die gesamte Kollegschaft ist. Sicherlich wäre es auch interessant gewesen, die therapeutischen Behandlungsstrategien des gesamten Kollektivs der deutschen Ophthalmologen auswerten zu können. Hier lag aber das Ziel der Umfrage in der Befragung einer homogenen und spezialisierten Zielgruppe.

4.5 Schlussfolgerungen

Mehrheitlich erzielte die Umfrage zum Thema Behandlungsstrategien bei VMT mit und ohne MF in einer homogenenen Zielgruppe von Glaskörper- und Netzhautspezialisten kongruente Antwortergebnisse.

Dabei konnte herausgearbeitet werden, dass die Indikation zur aktiven Therapie einer isolierten fokalen VMT ohne MF zugunsten des Abwartens und Beobachtens zunächst für einige Wochen bis Monate zurückgehalten wird. Dabei spielt die individuelle Symptomatik des Patienten eine besondere Rolle im zeitlichen Management. Während die pharmakologische Vitreolyse als Option angesehen wird, ist die pneumatische Vitreolyse trotz überzeugender Effektivität aufgrund nennenswerter Sicherheitsbedenken nur für begründete Einzelfälle vorzusehen.

Bei der fokalen VMT mit MF spielt die Größe des Makulaforamens eine zentrale Rolle bei der Wahl und zeitlichen Abfolge der Therapieempfehlung. Entgegen der Zulassung für Ocriplasmin wird die pharmakologische Vitreolyse für MF mit mittlerem Durchmesser von den Befragten mehrheitlich nicht mehr empfohlen. Einige Teilnehmer der Umfrage befürworten Ocriplasmin noch bei MF mit kleinem Durchmesser. Die Akzeptanz ist jedoch nicht überzeugend und wird im Wesentlichen auf die geringe Effektivität eines Foramenverschlusses zurückgeführt.

Insgesamt spiegeln die Antworten der Umfrageteilnehmer die Darstellung der S1 Leitlinie zu diesem Thema wider. Darüber hinaus geben die Ergebnisse der Umfrage Aufschluss über die rückläufige Anwendung von Ocriplasmin als Therapieoption bei VMT mit oder ohne MF. Die Meinungen der Experten sind zugunsten des Abwartens und Beobachtens innerhalb der Zeiträume für einen vorgeschlagenen Therapiebeginn von vier Wochen bis zu drei Monaten verschoben. Die Ergebnisse zur Indikation einer Vitrektomie sind einheitlich und belegen überzeugend die Meinungen zu Effektivität und Risikobewertung dieses Therapieverfahrens.

5 Zusammenfassung

Die Vitreomakuläre Traktion und das idiopathische Makulaforamen gehören zu den traktiven vitreomakulären Erkrankungen. Bei diesen Makulopathien entstehen die pathologischen Veränderungen an der anatomischen Grenze zwischen Glaskörper und Makula, der Stelle des schärfsten Sehens der Netzhaut. Sie können zu erheblichem Sehverlust oder schwerer Sehbehinderung führen.

Es bestehen drei Optionen für das therapeutische Management in Deutschland: (1) Abwarten und Beobachten, (2) pharmakologische oder pneumatische Vitreolyse und (3) Pars-Plana-Vitrektomie. Seit der Einführung der Vitreolyse vor zehn Jahren liegen umfassende Daten zu Wirksamkeit und Sicherheit im klinischen Alltag vor, aus denen sich wichtige Erkenntnisse ergeben haben, welche für das therapeutische Vorgehen heute von besonderer Bedeutung sind.

Ziel dieser Studie war es, die Meinungen von spezialisierten Augenärzten auf dem Gebiet der Netzhauterkrankungen hinsichtlich der verschiedenen Behandlungsstrategien zu analysieren. Insbesondere sollten die Meinungen zu Indikation und Durchführung von pharmakologischer und pneumatischer Vitreolyse sowie Vitrektomie evaluiert werden.

Zu diesem Zweck wurden die Mitglieder der nationalen Retinologischen Gesellschaft befragt. Die Organisation umfasst ungefähr 350 Augenärztinnen und -ärzten, deren Aufgaben die Erforschung, Erkennung und Therapie von Erkrankungen des Augenhintergrundes sind. Anhand einer sorgfältigen Literaturrecherche wurde ein ausführlicher Fragebogen mit 100 Fragen erstellt und durch den Emailverteiler der Retinologischen Gesellschaft per elektronischem Link zur Online-Plattform „LimeSurvey“ an alle Mitglieder versendet. Die Teilnahme an der Umfrage war freiwillig. Es erfolgte keine finanzielle Vergütung und es wurden keine anderen Anreize, Prämien oder Belohnungen angeboten oder in Aussicht gestellt.

In der Zeit vom 15. Oktober bis zum 15. November 2021 nahmen insgesamt 115 Ärzte an der Umfrage teil. Nicht alle Teilnehmenden beantworteten die Gesamtheit der 100 Fragen vollständig. Von der Gesamtzahl der 115 Teilnehmer waren 63% (73/115) in Kliniken beschäftigt, 57% (66/115) der Teilnehmer waren als Fachärzte in leitender Funktion tätig, 18% (20/115) als Fachärzte für Augenheilkunde ohne leitende Position und 66% (76/115) der Befragten gaben an, auf Erkrankungen von

Glaskörper, Netzhaut und hinterem Augenabschnitt spezialisiert zu sein. Mit 70% (81/115) war die überwiegende Mehrheit der Teilnehmer chirurgisch tätig.

Mehrheitlich erzielte die Umfrage zum Thema Behandlungsstrategien bei vitreomakulärer Traktion mit und ohne Makulaforamen in einer homogenen Zielgruppe von operativ tätigen Netzhautspezialisten kongruente Antwortergebnisse. Dabei konnte herausgearbeitet werden, dass die Indikation zur aktiven Therapie einer fokalen vitreomakulären Traktion ohne Makulaforamen zugunsten des Abwartens und Beobachtens zurückgehalten wird. Im zeitlichen Management spielt die individuelle Symptomatik des Patienten eine besondere Rolle. Während die pharmakologische Vitreolyse als Option angesehen wird, ist die pneumatische Vitreolyse trotz überzeugender Effektivität aufgrund nennenswerter Sicherheitsbedenken nur für begründete Einzelfälle vorzusehen.

Bei der fokalen vitreomakulären Traktion mit Makulaforamen spielt die Größe des Makulaforamens eine zentrale Rolle bei der Wahl und zeitlichen Abfolge der Therapieempfehlung. Entgegen der Zulassung für Ocriplasmin wird die pharmakologische Vitreolyse für Makulaforamen mit mittlerem Durchmesser von den Befragten mehrheitlich nicht empfohlen. Einige Teilnehmer der Umfrage lehnten Ocriplasmin ebenfalls bei Makulaforamen mit kleinem Durchmesser ab. Die nachlassende Akzeptanz von Ocriplasmin ist im Wesentlichen auf die geringe Effektivität eines Lochverschlusses zurückzuführen.

Insgesamt spiegeln die Antworten der Umfrageteilnehmer die Darstellung der neuen S1 Leitlinie zu diesem Thema wider, die im September 2022 publiziert wurde. Darüber hinaus geben die Ergebnisse der Umfrage Aufschluss über die rückläufige Anwendung von Ocriplasmin als Therapieoption bei vitreomakulärer Traktion. Die Meinungen der Experten sind zugunsten des Abwartens und Beobachtens innerhalb der Zeiträume für einen vorgeschlagenen Therapiebeginn von vier Wochen bis zu drei Monaten verschoben. Die Ergebnisse zur Indikation einer Vitrektomie sind einheitlich und belegen überzeugend die Meinungen zu Effektivität und Risikobewertung dieses Therapieverfahrens.

Die dargestellten Ergebnisse geben einen Überblick über Konsens und Kontroversen in den aktuellen Behandlungsmöglichkeiten bei vitreomakulärer Traktion und Makulaforamen. Dabei gelang es mit Hilfe einer homogenen und erfahrenen Gruppe von Netzhautexperten, individuelle Behandlungsstrategien herauszuarbeiten.

6 Literaturverzeichnis

1. Amoaku W, Cackett P, Tyagi A, Mahmood U, Nosek J, Mennie G, Rumney N: Redesigning services for the management of vitreomacular traction and macular hole. Eye, 28: S1-S10 (2014)

2. Banker A S, Freeman W R, Kim J W, Munguia D, Azen S P: Vision-threatening complications of surgery for full-thickness macular holes. Vitrectomy for Macular Hole Study Group. Ophthalmology, 104: 1442-1453 (1997)

3. Bartz-Schmidt K -, Bertram B, Bornfeld N, Bresgen M, Eter N, Feltgen N, Friedrichs W, Heimann H, Helbig H, Hoerauf H, Holz F G, Kampik A, Lemmen K, Lommatzsch A, Pauleikhoff D, Roider J: Aktuelle Stellungnahme der Deutschen Ophthalmologischen Gesellschaft, der Retinologischen Gesellschaft und des Berufsverbandes der Augenärzte Deutschlands zur therapeutischen intravitrealen Anwendung von Ocriplasmin (JETREA®) in der Augenheilkunde (Stand Mai 2013). Klinische Monatsblätter für Augenheilkunde, 230: 629-634 (2013)

4. Baumann C, Sabatino F, Zheng Y, Johannigmann-Malek N, Maier M, Kaye S B, Patton N: Anatomical and functional outcomes of pneumatic vitreolysis for treatment of vitreomacular traction with and without macular holes. Graefe's Archive for Clinical and Experimental Ophthalmology, 260: 2209-2215 (2022)

5. Berton M, Robins J J, Frigo A C, Wong R R: Rate of progression of idiopathic full-thickness macular holes before surgery. Eye, 34: 1386-1391 (2020)

6. Berufsverband der Augenärzte Deutschlands e. V, Deutsche Ophthalmologische Gesellschaft, Retinologische Gesellschaft e. V: Quality assurance of optical coherence tomography for diagnostics of the fundus: Positional statement of the BVA, DOG and RG. Ophthalmologe, 114: 617-624 (2017)

7. Bishop P N: Structural macromolecules and supramolecular organisation of the vitreous gel. Progress in Retinal and Eye Research, 19: 323-344 (2000)

8. Bishop P N: Vitreous as a Substrate for Vitreolysis. In: Gandorfer A (Hrsg) Developments in Ophthalmology, Bd 44, KARGER, Basel, S. 7-19 (2009)

9. Bottós J, Elizalde J, Arevalo J, Rodrigues E, Maia M: Vitreomacular Traction Syndrome. Journal of ophthalmic & vision research, 7: 148-61 (2012)

10. Brockmann T, Steger C, Westermann M, Nietzsche S, Koenigsdoerffer E, Strobel J, Dawczynski J: Ultrastructure of the Membrana Limitans Interna after Dye-Assisted Membrane Peeling. Ophthalmologica, 226: 228-233 (2011)

11. Brown D J, Bishop P, Hamdi H, Kenney M C: Cleavage of structural components of mammalian vitreous by endogenous matrix metalloproteinase-2. Current Eye Research, 15: 439-445 (1996)

12. Chan C K, Mein C E, Glassman A R, Beaulieu W T, Calhoun C T, Jaffe G J, Jampol L M, MacCumber M W, Maguire M G, Maturi R K, Salehi-Had H, Rofagha S, Sun J K, Martin D F, DRCR Retina Network: Pneumatic Vitreolysis with Perfluoropropane for Vitreomacular Traction with and without Macular Hole: DRCR Retina Network Protocols AG and AH. Ophthalmology, 128: 1592-1603 (2021)

13. Chang L K, Fine H F, Spaide R F, Koizumi H, Grossniklaus H E: Ultrastructural Correlation of Spectral-Domain Optical Coherence Tomographic Findings in Vitreomacular Traction Syndrome. American Journal of Ophthalmology, 146: 121-127 (2008)

14. Chatziralli I, Theodossiadis G, Xanthopoulou P, Miligkos M, Sivaprasad S, Theodossiadis P: Ocriplasmin use for vitreomacular traction and macular hole: A meta-analysis and comprehensive review on predictive factors for vitreous release and potential complications. Graefe's Archive for Clinical and Experimental Ophthalmology, 254: 1247-1256 (2016)

15. Chuo J Y, Lee T Y Y, Hollands H, Morris A H, Reyes R C, Rossiter J D, Meredith S P, Maberley D A L: Risk Factors for Posterior Vitreous Detachment: A Case-Control Study. American Journal of Ophthalmology, 142: 931-937.e1 (2006)

16. Curcio C A, Sloan K R, Kalina R E, Hendrickson A E: Human photoreceptor topography. The Journal of Comparative Neurology, 292: 497-523 (1990)

17. Da Mata A P, Burk S E, Foster R E, Riemann C D, Petersen M R, Nehemy M á B, Augsburger J J: Long-term follow-up of indocyanine green–assisted peeling of

the retinal internal limiting membrane during vitrectomy surgery for idiopathic macular hole repair. Ophthalmology, 111: 2246-2253 (2004)

18. Darian-Smith E, Howie A R, Allen P L, Vote B J: Tasmanian macular hole study: whole population-based incidence of full thickness macular hole. Clinical & Experimental Ophthalmology. 44: 812-816 (2016)

19. de Bustros S: Vitrectomy for Prevention of Macular Hole Study. Archives of ophthalmology. 109: 1057(1991)

20. de Smet M D, Gandorfer A, Stalmans P, Veckeneer M, Feron E, Pakola S, Kampik A: Microplasmin Intravitreal Administration in Patients with Vitreomacular Traction Scheduled for Vitrectomy: The MIVI I Trial. Ophthalmology, 116: 1349-1355.e2 (2009)

21. de Smet M D, Valmaggia C, Zarranz-Ventura J, Willekens B: Microplasmin: Ex Vivo Characterization of Its Activity in Porcine Vitreous. Investigative Ophthalmology & Visual Science, 50: 814-819 (2009)

22. Deemter M v, Pas H H, Kuijer R, van der Worp R J, Hooymans J M M, Los L I: Enzymatic Breakdown of Type II Collagen in the Human Vitreous. Investigative Opthalmology & Visual Science, 50: 4552 (2009)

23. Denlinger J L, Balazs E A: I.B. Hyaluronan and Other Carbohydrates in the Vitreus. In: Sebag J (Hrsg) Vitreous: in Health and Disease, Springer New York, New York, NY, S. 13-20 (2014)

24. Deutsche Ophthalmologische Gesellschaft e. V. (DOG), Retinologische Gesellschaft e. V. (RG), Berufsverband der Augenärzte Deutschlands e. V. (BVA): Macular hole and vitreomacular traction: S1 guideline of the German Society of Ophthalmology (DOG), the German Retina Society (RG) and the German Professional Association of Ophthalmologists (BVA). Version: 22 September 2022. Ophthalmologie, 120: 1-14 (2023)

25. Drexler W, Fujimoto J G: Introduction to Optical Coherence Tomography. In: Drexler W and Fujimoto J G (Hrsg) Optical coherence tomography: technology and applications, Springer-Verlag, Berlin, Heidelberg, S. 1-40 (2008)

26. Dugel P U, Tolentino M, Feiner L, Kozma P, Leroy A: Results of the 2-Year Ocriplasmin for Treatment for Symptomatic Vitreomacular Adhesion Including Macular Hole (OASIS) Randomized Trial. Ophthalmology, 123: 2232-2247 (2016)

27. Duker J S, Kaiser P K, Binder S, de Smet M D, Gaudric A, Reichel E, Sadda S R, Sebag J, Spaide R F, Stalmans P: The International Vitreomacular Traction Study Group Classification of Vitreomacular Adhesion, Traction, and Macular Hole. Ophthalmology, 120: 2611-2619 (2013)

28. Eckardt C: Transconjunctival sutureless 23-gauge vitrectomy. Retina, 25: 208-211 (2005)

29. Errera M, Liyanage S E, Petrou P, Keane P A, Moya R, Ezra E, Charteris D G, Wickham L: A Study of the Natural History of Vitreomacular Traction Syndrome by OCT. Ophthalmology, 125: 701-707 (2018)

30. Essex R W, Hunyor A P, Moreno-Betancur M, Yek J T O, Kingston Z S, Campbell W G, Connell P P, McAllister I L, Australian and New Zealand Society of Retinal Specialists Macular Hole Study Group: The Visual Outcomes of Macular Hole Surgery: A Registry-Based Study by the Australian and New Zealand Society of Retinal Specialists. Ophthalmology Retina, 2: 1143-1151 (2018)

31. Flaxel C J, Adelman R A, Bailey S T, Fawzi A, Lim J I, Vemulakonda G A, Ying G: Idiopathic Macular Hole Preferred Practice Pattern. Ophthalmology (Rochester, Minn.), 127: 184-222 (2020)

32. Gandorfer A, Rohleder M, Sethi C, Eckle D, Welge-Lussen U, Kampik A, Luthert P, Charteris D: Posterior Vitreous Detachment Induced by Microplasmin. Investigative ophthalmology & visual science, 45: 641-647 (2004)

33. Gandorfer A, Schumann R, Scheler R, Haritoglou C, Kampik A: Pores of the inner limiting membrane in flat-mounted surgical specimens. Retina (Philadelphia, Pa.), 31: 977-981 (2011)

34. Garg A, Popovic M M, Cioana M, Ballios B G, Brent M H, Hurley B, Kertes P J, Yan P: Predictive Factors of Spontaneous Release of Vitreomacular Traction: A Systematic Review and Meta-Analysis. Retina, 42: 1219-1230 (2022)

35. Gass J D: Idiopathic senile macular hole. Its early stages and pathogenesis. Archives of Ophthalmology, 106: 629-639 (1988)

36. Grehn F: Augenheilkunde. Augenheilkunde, 30., überarb. und aktualisierte Aufl., Springer-Verlag, Heidelberg, S. 3 (2008)

37. Groselli S, Wehrmann K, Rüther K, Feucht N, Lohmann C P, Maier M: Mikrostrukturelle retinale Veränderungen nach pharmakologischer Vitreolyse mit Ocriplasmin – eine SD-OCT-gestützte Analyse. Der Ophthalmologe: Zeitschrift der Deutschen Ophthalmologischen Gesellschaft, 117: 260-266 (2020)

38. Guillaubey A, Malvitte L, Lafontaine P O, Hubert I, Bron A, Berrod J P, Creuzot-Garcher C: Incidence of retinal detachment after macular surgery: a retrospective study of 634 cases. British journal of ophthalmology, 91: 1327-1330 (2007)

39. Haller J A, Stalmans P, Benz M S, Gandorfer A, Pakola S J, Girach A, Kampik A, Jaffe G J, Toth C A; MIVI-TRUST Study Group. Efficacy of Intravitreal Ocriplasmin for Treatment of Vitreomacular Adhesion: subgroup analyses from two randomized trials. Ophthalmology (Rochester, Minn.), 122: 117-122 (2015)

40. Haritoglou C, Schumann R G, Wolf A: Epiretinale Gliose. Der Ophthalmologe, 111: 485-497 (2014)

41. Haritoglou C, Ehrt O, Gass C A, Kristin N, Kampik A: Paracentral scotomata: a new finding after vitrectomy for idiopathic macular hole. British journal of ophthalmology, 85: 231-233 (2001)

42. Hendrickson A E: Primate foveal development: a microcosm of current questions in neurobiology. Investigative Ophthalmology & Visual Science, 35: 3129-3133 (1994)

43. Hiscott P S, Grierson I, Trombetta C J, Rahi A H, Marshall J, McLeod D: Retinal and epiretinal glia--an immunohistochemical study. British journal of ophthalmology, 68: 698-707 (1984)

44. Hwang J, Yoon Y H, Kim D, Kim J: Combined phacoemulsification, foldable intraocular lens implantation, and 25-gauge transconjunctival sutureless vitrectomy. Journal of cataract and refractive surgery, 32: 727-731 (2006)

45. Jackson T L, Donachie P H J, Sparrow J M, Johnston R L: United Kingdom National Ophthalmology Database Study of Vitreoretinal Surgery: Report 1; Case mix, complications, and cataract. Eye, 27: 644-651 (2013)

46. Jackson T L, Donachie P H J, Johnston R L, Vitreomacular Traction Study Group: Electronic Medical Record Database Study of Vitrectomy and Observation for Vitreomacular Traction. Retina, 36: 1897-1905 (2016)

47. Jackson T L, Nicod E, Angelis A, Grimaccia F, Prevost A T, Simpson A R H, Kanavos P: Pars plana vitrectomy for vitreomacular traction syndrome: a systematic review and metaanalysis of safety and efficacy. Retina (Philadelphia, Pa.), 33: 2012-2017 (2013)

48. John V J, Flynn H W J, Smiddy W E, Carver A, Leonard R, Tabandeh H, Boyer D S: Clinical course of vitreomacular adhesion managed by initial observation. Retina, 34: 442-446 (2014)

49. Johnson M W: Perifoveal vitreous detachment and its macular complications. American Journal of Ophthalmology, 141: 792-793 (2006)

50. Johnson M W: Posterior vitreous detachment: evolution and role in macular disease. Retina, 32 Suppl 2: 174 (2012)

51. Khanani A M, Constantine R N, Blot K H, Lescrauwaet B, Szurman P: Effectiveness of ocriplasmin in real-world settings: A systematic literature review, meta-analysis, and comparison with randomized trials. Acta Ophthalmologica, aos.14686 (2020)

52. Khanani A M, Duker J S, Heier J S, Kaiser P K, Joondeph B C, Kozma P, Rosberger D F, MacCumber M, Boyer D S, Pieramici D J: Ocriplasmin Treatment Leads to Symptomatic Vitreomacular Adhesion/Vitreomacular Traction Resolution in the Real-World Setting: The Phase IV ORBIT Study. Ophthalmology Retina, 3: 32-41 (2019)

53. Kim B T, Schwartz S G, Smiddy W E, Doshi R R, Kovach J L, Berrocal A M, Moshfeghi A A, Fortun J A: Initial outcomes following intravitreal ocriplasmin for treatment of symptomatic vitreomacular adhesion. Ophthalmic Surgery, Lasers and Imaging Retina, 44: 334-343 (2013)

54. Kohno T, Sorgente N, Ishibashi T, Goodnight R, Ryan S J: Immunofluorescent studies of fibronectin and laminin in the human eye. Investigative Ophthalmology & Visual Science, 28: 506-514 (1987)

55. Li X, Shi X, Fan J: Posterior vitreous detachment with plasmin in the isolated human eye. Graefe's Archive for Clinical and Experimental Ophthalmology, 240: 56-62 (2002)

56. Liesenborghs I, De Clerck E E B, Berendschot T T J M, Goezinne F, Schram M T, Henry R M A, Stehouwer C D A, Webers C A B, Schouten J S A G: Prevalence of optical coherence tomography detected vitreomacular interface disorders: The Maastricht Study. Acta Ophthalmologica., 96: 729-736 (2018)

57. LimeSurvey GmbH: LimeSurvey Bedienungsanleitung - Allgemeines. Available: https://manual.limesurvey.org/LimeSurvey_Manual/de (02.11.2021)

58. Lindtjørn B, Krohn J, Austeng D, Fossen K, Varhaug P, Basit S, Helgesen O H, Eide G E, Forsaa V A: Nonsupine Positioning after Macular Hole Surgery: A Prospective Multicenter Study. Ophthalmology Retina, 3: 388-392 (2019)

59. Lindtjørn B, Krohn J, Haugstad M, Stene-Johansen I, Austeng D, Basit S, Fossen K, Varhaug P, Kvaløy J T, Forsaa V A: Air versus Sulfur Hexafluoride Gas Tamponade for Small and Medium-Sized Macular Holes: A Randomized Noninferiority Trial. Ophthalmology Retina, 6: 828-834 (2022)

60. Madi H A, Haynes R J, Depla D, de la Cour M D, Lesnik-Oberstein S, Muqit M M K, Patton N, Price N, Steel D H W: Rhegmatogenous retinal detachment following intravitreal ocriplasmin. Graefe's Archive for Clinical and Experimental Ophthalmology, 254: 2333-2338 (2016)

61. Madreperla S A, Geiger G L, Funata M, de la Cruz Z, Green W R: Clinicopathologic Correlation of a Macular Hole Treated by Cortical Vitreous Peeling and Gas Tamponade. Ophthalmology, 101: 682-686 (1994)

62. Maier M M, Feucht N, Burzer S, Lohmann C P: Vitreomakuläres Traktionssyndrom (VMTS). Klinische Monatsblätter für Augenheilkunde, 230: 920-928 (2013)

63. Maier M, Abraham S, Frank C, Lohmann C P, Feucht N: Pharmakologische Vitreolyse mit Ocriplasmin als Behandlungsoption bei symptomatischer fokaler vitreomakulärer Traktion mit oder ohne Makulaforamen (≤ 400 µm) im Vergleich zur transkonjunktivalen Vitrektomie. Der Ophthalmologe: Zeitschrift der Deutschen Ophthalmologischen Gesellschaft, 114: 148-154 (2017)

64. Mayer W J, Schumann R G, Kampik A, Haritoglou C: Stellenwert morphologischer und funktioneller Diagnostik an der vitreoretinalen Grenzfläche. Der Ophthalmologe, 112: 29-34 (2015)

65. McCannel C A, Ensminger J L, Diehl N N, Hodge D N: Population-based incidence of macular holes. Ophthalmology, 116: 1366-1369 (2009)

66. Meuer S M, Myers C E, Klein B E K, Swift M K, Huang Y, Gangaputra S, Pak J W, Danis R P, Klein R: The epidemiology of vitreoretinal interface abnormalities as detected by spectral-domain optical coherence tomography: the beaver dam eye study. Ophthalmology, 122: 787-795 (2015)

67. Moisseiev J, Moroz I, Katz G: Effect of Ocriplasmin on the Management of Macular Holes: Assessment of the Clinical Relevance of Ocriplasmin. JAMA ophthalmology, 132: 709-713 (2014)

68. Neffendorf J E, Kirthi V, Pringle E, Jackson T L: Ocriplasmin for symptomatic vitreomacular adhesion. Cochrane Database of Systematic Reviews, 10: CD011874 (2017)

69. Novack R L, Staurenghi G, Girach A, Narendran N, Tolentino M: Safety of intravitreal ocriplasmin for focal vitreomacular adhesion in patients with exudative age-related macular degeneration. Ophthalmology, 122: 796-802 (2015)

70. Özdemir H B, Özdek Ş, Hasanreisoğlu M: Pneumatic Vitreolysis for the Treatment of Vitreomacular Traction Syndrome. Turkish Journal of Ophthalmology, 49: 201-208 (2019)

71. Parolini B, Michalewska Z, Hardin J, Ducournau D, Othman I, Faramawi M, Adelman R, Sallam A: European Vitreoretinal Society Macular Hole Study, Prognostic Factors for Anatomical and Functional Success. Medical Hypothesis, Discovery & Innovation in Ophthalmology, 9: 198-207 (2020)

72. Parravano M, Giansanti F, Eandi C M, Yap Y C, Rizzo S, Virgili G, Parravano M: Vitrectomy for idiopathic macular hole. Cochrane database of systematic reviews, 2015: CD009080 (2015)

73. Paul C, Heun C, Müller H, Hoerauf H, Feltgen N, Wachtlin J, Kaymak H, Mennel S, Koss M J, Fauser S, Maier M M, Schumann R G, Mueller S, Chang P, Schmitz-Valckenberg S, Kazerounian S, Szurman P, Lommatzsch A, Bertelmann T: Calculating the individual probability of successful ocriplasmin treatment in eyes with VMT syndrome: a multivariable prediction model from the EXPORT study. British Journal of Ophthalmology, 102: 1092-1097 (2018)

74. Ponsioen T L, van Luyn M J A, van der Worp R J, van Meurs J C, Hooymans J M M, Los L I: Collagen Distribution in the Human Vitreoretinal Interface. Investigative Opthalmology & Visual Science, 49: 4089 (2008)

75. Rahimy E, McCannel C A: Impact of internal limiting membrane peeling on macular hole reopening: A Systematic Review and Meta-Analysis. Retina (Philadelphia, Pa.), 36: 679-687 (2016)

76. Reiss B, Smithen L, Mansour S: Transient vision loss after ocriplasmin injection. Retina, 35: 1107-1110 (2015)

77. Retinologische Gesellschaft e. V: Satzung der Retinologischen Gesellschaft. Available: https://www.retinologie.org/ueber-uns/satzung/ (01.11.2021)

78. Ryan E H, Jr, Gilbert H D: Results of Surgical Treatment of Recent-Onset Full-Thickness Idiopathic Macular Holes. Archives of Ophthalmology, 112: 1545-1553 (1994)

79. Sakata L M, DeLeon-Ortega J, Sakata V, Girkin C A: Optical coherence tomography of the retina and optic nerve a review. Clinical & experimental ophthalmology, 37: 90-99 (2009)

80. Schneider E W, Johnson M W: Emerging nonsurgical methods for the treatment of vitreomacular adhesion: a review. Clinical ophthalmology (Auckland, N.Z.), 5: 1151-1165 (2011)

81. Scholz P, Sitnilska V, Hess J, Becker M, Michels S, Fauser S: Comparison of resolution of vitreomacular traction after Ocriplasmin treatment or vitrectomy. Retina, 39: 180 (2019)

82. Schulz A, Wahl S, Rickmann A, Ludwig J, Stanzel B V, von Briesen H, Szurman P: Age-Related Loss of Human Vitreal Viscoelasticity. Translational Vision Science & Technology, 8: 56 (2019)

83. Schumann R G, Herold T R, Haritoglou C, Maier M M, Lommatzsch A: Retinale Bildgebung bei traktiven vitreomakulären Erkrankungen. Der Ophthalmologe, 118: 291–302 (2021)

84. Schumann R G, Wolf A, Hoerauf H, Lommatzsch A, Maier M, Wachtlin J, Koss M J, Kreutzer T, Bertelmann T, Kazerounian S, Mennel S, Priglinger S G: Vitrectomy for persistent macular holes following Ocriplasmin Injection: A Comparative Multicenter Study. Retina, 37: 2295-2303 (2017)

85. Schumann R G, Hagenau F, Guenther S R, Wolf A, Priglinger S G, Vogt D: Premacular Cell Proliferation Profiles in Tangential Traction Vitreo-Maculopathies Suggest a Key Role for Hyalocytes. Ophthalmologica, 242: 106-112 (2019)

86. Schumann R G, Langer J, Compera D, Luedtke K, Schaumberger M M, Kreutzer T, Mayer W J, Wolf A, Priglinger S G: Assessment of intravitreal ocriplasmin treatment for vitreomacular traction in clinical practice. Graefe's Archive for Clinical and Experimental Ophthalmology, 255: 2081-2089 (2017)

87. Schumann R G, Rohleder M, Schaumberger M M, Haritoglou C, Kampik A, Gandorfer A: Idiopathic macular holes: ultrastructural aspects of surgical failure. Retina (Philadelphia, Pa.), 28: 340-349 (2008)

88. Sebag J: Vitreoschisis. Graefe's Archive for Clinical and Experimental Ophthalmology, 246: 329-332 (2008)

89. Shah A P, Sisk R A, Foster R E: Complications of Serial Anterior Chamber Paracentesis for Increased Intraocular Pressure After Intravitreal Injections. Retinal Cases & Brief Reports, 16: 136-140 (2022)

90. Shechtman D L, Dunbar M T: The expanding spectrum of vitreomacular traction. Optometry, 80: 681-687 (2009)

91. Smiddy W E, Flynn H W: Pathogenesis of macular holes and therapeutic implications. American journal of ophthalmology, 137: 525-537 (2004)

92. Spiteri Cornish K, Lois N, Scott N W, Burr J, Cook J, Boachie C, Tadayoni R, la Cour M, Christensen U, Kwok A K H: Vitrectomy with Internal Limiting Membrane Peeling versus No Peeling for Idiopathic Full-Thickness Macular Hole. Ophthalmology, 121: 649-655 (2014)

93. Spitzer M S, Januschowski K: Gesunder Glaskörper und seine Alterung. Der Ophthalmologe, 112: 552-558 (2015)

94. Stalmans P, Benz M S, Gandorfer A, Kampik A, Girach A, Pakola S, Haller J A: Enzymatic Vitreolysis with Ocriplasmin for Vitreomacular Traction and Macular Holes. The New England journal of medicine, 367: 606-615 (2012)

95. Steel D H W, Lotery A J: Idiopathic vitreomacular traction and macular hole: a comprehensive review of pathophysiology, diagnosis, and treatment. Eye (London), 27 Suppl 1: 1-21 (2013)

96. Steel D H, Donachie P H J, Aylward G W, Laidlaw D A, Williamson T H, Yorston D, BEAVRS Macular hole outcome group: Factors affecting anatomical and visual outcome after macular hole surgery: findings from a large prospective UK cohort. Eye, 35: 316-325 (2021)

97. Steinle N: Pneumatic Vitreolysis for VMT: a comparison of intravitreal injections of C3F8 versus SF6 versus air. Paper presented at: American Society of Retina Specialists annual Meeting; August 11-15, 2017; Boston, MA. (2017)

98. Sugiyama A, Imasawa M, Chiba T, Iijima H: Reappraisal of Spontaneous Closure Rate of Idiopathic Full-Thickness Macular Holes. The Open Ophthalmology Journal, 6: 73-74 (2012)

99. Syed Y Y, Dhillon S: Ocriplasmin: a review of its use in patients with symptomatic vitreomacular adhesion. Drugs, 73: 1617-1625 (2013)

100. Tadayoni R, Holz F G, Zech C, Liu X, Spera C, Stalmans P: Assessment of anatomical and functional outcomes with ocriplasmin treatment in patients with vitreomacular traction with or without macular holes: Results of OVIID-1 Trial. Retina, 39: 2341-2352 (2019)

101. Takano A, Hirata A, Inomata Y, Kawaji T, Nakagawa K, Nagata S, Tanihara H: Intravitreal Plasmin Injection Activates Endogenous Matrix Metalloproteinase-2 in Rabbit and Human Vitreous. American journal of ophthalmology, 140: 654-660 (2005)

102. Tan A C S, Fleckenstein M, Schmitz-Valckenberg S, Holz F G: Clinical Application of Multicolor Imaging Technology. Ophthalmologica (Basel), 236: 8-18 (2016)

103. Uchino E: Initial Stages of Posterior Vitreous Detachment in Healthy Eyes of Older Persons Evaluated by Optical Coherence Tomography. Archives of Ophthalmology, 119: 1475 (2001)

104. Universität Ulm: Literaturverwaltungssysteme. Available: https://www.uni-ulm.de/einrichtungen/kiz/service-katalog/wid/literaturverwaltungssysteme/ (03.11.2021)

105. Vereinigung Deutscher Ophthalmologischer Chefärzte (DOCH), Retinologische Gesellschaft (RG), Vereinigung Ophthalmologischer Lehrstuhlinhaber (VOL), Deutsche Ophthalmologische Gesellschaft (DOG): Krisenplan ophthalmologische nicht-elektive Basisversorgung in bettenführenden Kliniken. 31.03.2020 last update. Available: https://www.dog.org/wp-content/uploads/2020/03/Ophthalmologische-Basisversorgung_Krisenplan-DOCH_VOL_DOG_RG_31-03-20_Update-2.pdf (07.08.2022)

106. Vogt D, Haritoglou C, Nicoletti V, Kortuem F C, Deiters V, Hoerauf H, Wolf A, Schumann R G: Update zur Behandlungsstrategie bei vitreomakulärer Traktion und Makulaforamen: eine Umfrage unter Retinologen in Deutschland. Ophthalmologie, 121: 973–984 (2024)

107. Warrow D J, Lai M M, Patel A, Raevis J, Berinstein D M: Treatment outcomes and spectral-domain optical coherence tomography findings of eyes with symptomatic vitreomacular adhesion treated with intravitreal Ocriplasmin. American Journal of Ophthalmology, 159: 20-30.e1 (2015)

108. Yoreh Barak, Mark A. Ihnen, Shlomit Schaal: Spectral Domain Optical Coherence Tomography in the Diagnosis and Management of Vitreoretinal Interface Pathologies. Journal of ophthalmology, 2012: 876472-7 (2012)

7 Anhang: Fragebogen und Antworten

Der Fragebogen und die dazugehörigen Antworten wurden aus urheberrechtlichen Gründen entfernt. Sie sind jedoch im veröffentlichten Artikel von Vogt D., Haritoglou C., Nicoletti V., Kortuem F.C., Deiters V., Hoerauf H., Wolf A., Schumann R. G. einsehbar [106].

8 Danksagung

Die Danksagung wurde aus Gründen des Datenschutzes entfernt.

9 Lebenslauf

Der Lebenslauf wurde aus Gründen des Datenschutzes entfernt.