Universitätsklinikum Ulm
Zentrum für Chirurgie
Klinik für Herz-, Thorax- und Gefäßchirurgie
Ärztlicher Direktor**:** Prof. Dr. med. A. Liebold

Wikileaks or Endoleaks – What do we fear most?

Ergebnisse nach TEVAR als Therapie thorakaler Aortenpathologien

Dissertation zur Erlangung des Doktorgrades der Medizin
der Medizinischen Fakultät der Universität Ulm

Fabienne Stefanie Schuster
Kempten

2014

Amtierender Dekan: Prof. Dr. Thomas Wirth

1. Berichterstatter: PD Dr. J. Kick
2. Berichterstatter: Prof. Dr. W. Kratzer

Tag der Promotion: 18.12.2015

Meiner Familie

Mama, Papa, Matthias

Inhaltsverzeichnis **IV**
Abkürzungsverzeichnis VI

1 Einleitung **1**
1.1 Historisches und Gegenwärtiges 1
1.2 Pathomechanismus und Ätiologie 2
1.2.1 Arteriosklerotisch degenerative TAA (DTAA) 3
1.2.2 Aortendissektion (DISS) 3
1.2.3 (Post-) traumatisch (TRAU) 4
1.2.4 Penetrierendes arteriosklerotisches Ulcus (PAU) 4
1.2.5 sonstige Aneurysmen 5
1.3 TEVAR 5
1.4 Hybrid 7
1.5 Endoleaks 8
1.6 Management 9
1.7 Fragestellung und Zielsetzung 10
2 Material und Methodik **11**
2.1 Das Patientenkollektiv 11
2.1.1 Erfassungszeitraum 11
2.1.2 Ein- und Ausschlusskriterien 11
2.2 Datenerhebung 12
2.2.1 Verwaltung und Skalierung der Datenmenge 12
2.2.2 Demographische Daten 13
2.2.3 Präoperative Daten zur AOP 13
2.2.4 Nebendiagnosen 14
2.2.5 Intraoperative Daten 15
2.2.6 Postoperative Nachuntersuchung 16
2.2.7 Management 20
2.3 Statistische Auswertung 21
2.4 Fehlerbreite und Limitierung der angegebenen Methoden 21
3 Ergebnisse **23**
3.1 Demographische Beschreibung des Patientenkollektivs 23
3.1.1 Geschlechterverteilung 23
3.1.2 Altersverteilung und Altersstruktur 23
3.2 präoperative Daten 26
3.2.1 Ätiologie 26
3.2.2 Lokalisation 26
3.2.3 Diameter 27
3.2.4 Symptomatik und Ruptur 27
3.3 Nebendiagnosen 28
3.4 Intraoperative Daten 29
3.4.1 OP-Modus und Dringlichkeit 29
3.4.2 Patientenstatus nach Klassifikation der ASA 31
3.4.3 OP-Dauer 31
3.4.4 Letalität 32
3.4.5 Typen und Anzahl der Stentgrafts 33
3.4.6 Endovaskulär überstentete Länge 34
3.5 Postoperative Nachuntersuchungen 35
3.5.1 Follow-up Dauer und Follow-up Ausscheider 35
3.6 Endoleaks 36
3.6.1 Endoleak Rate 36

3.6.2 Anzahl Endoleaks 36
3.6.3 Endoleaktypen 37
3.6.4 Zeitraum OP bis Detektion Leak 42
3.6.5 Verhalten des Diameters 42
3.7 Das Patientenkollektiv mit Leak 43
3.7.1 Geschlechter- und Altersverteilung 44
3.7.2 Ätiologie 44
3.7.3 Diameter 45
3.7.4 Nebendiagnosen 45
3.7.5 Dringlichkeit und OP-Modus 46
3.7.6 ASA Klassifikation 46
3.7.7 Typen und Anzahl der Stentgrafts 47
3.7.8 Überstentete Länge 48
3.8 Endoleak Management 49
3.8.1 Endovaskulär 50
3.8.2 Hybrid 55
3.8.3 Offene Konversion 62
3.8.4 konservative Therapie und Verlaufskontrolle 64
3.8.5 Spontaner Verschluss 65
3.8.6 Erfolgsrate nach Verfahren und Endoleaktyp 67
4 Diskussion 72
4.1 Patientenkollektiv 72
4.1.1 Geschlechter- und Altersverteilung 72
4.1.2 Ätiologie 73
4.1.3 Lokalisation 75
4.1.4 Diameter 75
4.1.5 Symptomatik und Ruptur 76
4.1.6 Nebendiagnosen 77
4.2 Intraoperative Daten 78
4.2.1 OP-Dauer 78
4.2.2 Dringlichkeit und Letalität 79
4.3 Follow-up 81
4.4 Endoleaks 82
4.4.1 Zeitpunkt des Erstauftretens 82
4.4.2 Verhalten des Diameters 83
4.4.3 Endoleak Rate 83
4.4.4 Einflussfaktoren auf die Endoleak Rate 86
4.5 Endoleak Management 96
4.5.1 Typ I 96
4.5.2 Typ II 99
4.5.3 Typ III 101
4.5.4 Typ IV 103
4.5.5 Rate sekundärer Interventionen 103
4.5.6 Worte zu den einzelnen Verfahren 104
4.5.7 Einflussfaktoren auf die Erfolgsrate 112
4.6 Fehlerdiskussion und Schlussfolgerung 113
5 Zusammenfassung 118
6 Literaturverzeichnis 120
Anhang 134
Danksagung 138
Curriculum vitae 139

Abkürzungsverzeichnis

A.	Arteria
Aa.	Arteriae
AA	Aortenaneurysma
AAhals	Aneurysmahals
AAsack	Aneurysmasack
Abb.	Abbildung
ACS	Arteria carotis communis sinistra
aHT	arterielle Hypertonie
AMI	Arteria mesenterica inferior
AMS	Arteria mesenterica superior
Ao.	Aorta
AOP	Aortenpathologie
AP	Angina pectoris
ASA	American Society of Anesthesiologists
ASS	Acetylsalicylsäure
AZ	Allgemeinzustand
BAA	Bauchaortenaneurysma
BMT	best medical treatment
COPD	chronisch obstruktive Lungenerkrankung
CT	Computer Tomographie
CTA	CT-Angiographie
CVRF	Kardiovaskuläre Risikofaktoren
DD	Differentialdiagnose
DISS	Aortendissektion
DGG	Deutsche Gesellschaft für Gefäßchirurgie und Gefäßmedizin
DM	Diabetes mellitus
DSA	Digitale Subtraktions-Angiographie
DTAA	degeneratives arteriosklerotisches thorakales Aortenaneurysma
EKG	Elektrokardiogramm
et al.	und andere
EVAR	Endovaskuläre Aorten Reparatur (bei BAA)

HLM	Herz-Lungen-Maschine
J.	Jahre
KHK	koronare Herzkrankheit
KM	Kontrastmittel
Lig.	Ligamentum
LSA	linke Arteria subclavia
MI	Myokardinfarkt
MMP	Matrixmetalloproteinase
MRA	Magnetresonanzangiographie
MRT	Magnetresonanztomographie
n	Anzahl
NI	Niereninsuffizienz
n.s.	nicht statistisch signifikant
NYHA	New York Heart Association; Schweregrade der Herzinsuffizienz
OP	Operation
p-a	posterior-anterior
PACS	Picture Archiving and Communication System
PAU	penetrierendes Aortenulcus
pAVK	periphere arterielle Verschlusskrankheit
postOP	postoperativ
präOP	präoperativ
PTA	perkutane transluminale Angioplastie
SD	Standardabweichung
TAA	Thorakales Aortenaneurysma
TAAA	Thorako-abdominelles Aortenaneurysma
TEE	trans-ösophageale Echokardiographie
TEVAR	thorakale endovaskuläre Aortenreparatur
Tr.	Truncus
TRAU	traumatisch bedingte Aortenpathologie
V.	Vena
VK	Verlaufskontrolle
vs.	versus (gegenüber)
Z.n.	Zustand nach

1 Einleitung

1.1 Historisches und Gegenwärtiges

„Ein Mann […] wurde von einem Schmerz des rechten und kurz darauf des linken Armes ergriffen, […] danach erschien auf dem oberen Anteil des Brustbeines ein Tumor […] Er wurde angewiesen, ernsthaft und fromm an seinen Abschied von diesem sterblichen Leben zu denken, der unmittelbar bevorstand und unausweichlich war."

Aus „De sedibus et causis morborum per anatomen indagatis" (über den Sitz und die Ursache der Krankheiten, aufgespürt durch die Anatomie), Giovanni Battista Morgagni, 1761 [79, 103].

Was Morgagni 1761 beschrieb und damals als sicheres Todesurteil galt, ist die Ruptur eines Aneurysmas der Aorta. Heute, etwa 250 Jahre später, sieht es anders aus. Es ist viel passiert im Fachgebiet der Gefäßchirurgie. Diagnostik zur Früherkennung, OP-Technik und OP-Techniken haben enorme Fortschritte gemacht. „Aortenaneurysma" ist nicht mehr gleich „tickende Zeitbombe". Ohne Therapie sieht die Prognose jedoch nach wie vor erdenklich schlecht aus: 50% aller Aneurysmen rupturieren ohne Therapie innerhalb von 10 Jahren, große AAs rupturieren unbehandelt zu 74%, symptomatische AA zu 90% innerhalb von 1-2 Jahren! Die AA Ruptur geht mit einer Sterblichkeit von 50-90% einher! Die Notwendigkeit einer Therapie drängt sich geradezu auf [105, 125].

C. Dubost glückte 1951 die erste erfolgreiche Operation eines Bauchaortenaneurysma (BAA) durch homologen Gefäßersatz und er legte damit den Beginn der modernen Aneurysmabehandlung sowie die Aortenrekonstruktion als Verfahren der Wahl über Jahrzehnte fest [48].

1991 setzte Juan Parodi die erste endovaskuläre Prothese bei BAA ein und vollführte somit als Erster eine OP Technik („EVAR"), die sich als zuverlässige Alternative zur offenen Operation oder konservativen Behandlung in den nächsten zwei Jahrzehnten durchsetzen sollte [114].

Kurz darauf (1992) implantierte M. Dake die erste endoluminale Prothese bei thorakalem Aortenaneurysma (TAA) [34]. Seit 1997 sind thorakale Prothesen bis 46 mm Durchmesser kommerziell verfügbar und die Methode konnte bis heute auf ein breites Spektrum an Anwendungsmöglichkeiten für verschiedenste AOPs ausgeweitet werden.

Die Prävalenz von Erkrankungen der thorakalen Aorta wie degenerative, arteriosklerotische Aneurysmen (DTAA), Aortendissektionen (DISS), penetrierende Ulcera (PAU), traumatische Läsionen (TRAU) sowie die Anzahl gefäßchirurgischer Patienten insgesamt ist stark angestiegen. Einerseits durch die höhere Lebenserwartung der Menschen allgemein, welche Multimorbidität mit sich bringt (die Arteriosklerose als multifokale Erkrankung des höheren Lebensalters, die viele Gefäßabschnitte betrifft: KHK, pAVK, Carotisstenose, TAA, BAA). Andererseits durch Verbesserungen in Diagnostik, v.a. nicht invasiver Art und damit häufigere und frühere Diagnostizierung von Gefäßstenosen, Aortenaneurysmen und anderer pathologischer Gefäßveränderungen. Die Inzidenz der TAA beträgt etwa 6-10/100 000 Einwohner/ Jahr [12, 125]. Die Neigung dieser Erkrankungen zu lebensbedrohlichen Komplikationen macht chirurgisches Intervenieren notwendig. Angesichts dessen ist die Bedeutung moderner Therapieformen in der Gefäßchirurgie offensichtlich, die Erforschung und Weiterentwicklung dieser obligat.
Die Einführung der endoluminalen Technik zu Beginn der 90er Jahre ermöglichte einem noch größeren Patientenkollektiv die Behandlung ihrer AOP, vor allem (kardiovaskuläre) Hochrisikopatienten profitieren durch Umgehung des invasiven und risikobehafteten konventionellen offenen Eingriffs. Heute werden bereits über 50% der Patienten endovaskulär behandelt [80, 125].
Nach über 20 Jahren liegen nun erste Langzeitergebnisse vor, welche Aufschluss über Vor- und Nachteile des Verfahrens auch längerfristig geben können. Schon die Frühergebnisse dieses Verfahrens sind ermutigend, besonders in Notfallsituationen und bei Hochrisiko-patienten. Verschiedene Problematiken bedürfen aber noch genauerer Betrachtung im Langzeitverlauf dieser vielversprechenden Methodik (Fixationsproblematik, Dislokation, Materialermüdung).

1.2 Pathomechanismus und Ätiologie

Beim AA handelt es sich um eine pathologische spindel- (fusiforme) oder sackförmige (sakkuläre), lokalisierte und permanente Aussackung der Aortenwand auf mindestens das 1,5-fache des benachbarten gesunden Gefäßdiameters. Lokalisiert sind bis zu 85% der AA im infradiaphragmalen Bereich der Aorta (BAA) (meist arteriosklerotisch bedingt), nur etwa 15% befinden sich im thorakalen Bereich (TAA) (auch luetisch, mykotisch, traumatisch bedingt). Hier verteilt sich die Lokalisation wie folgt: Aorta ascendens (50%), Aortenbogen (10%), Aorta descendens (40%) [82]. Ein kleiner Prozentsatz der

Aneurysmen erstreckt sich weitläufig über die komplette Aorta (thorakoabdominelles Aneurysma TAAA) [105].

Immer liegen Veränderungen der Gefäßwandstruktur und -stabilität sowie der Hämodynamik vor. Inflammation, Proteolyse, Apoptose glatter Muskelzellen und Angiogenese spielen eine Rolle bei der Pathogenese der Aneurysmaerkrankung [86]. Um differenziert Aussagen über das längerfristige Outcome machen zu können, ist es unverzichtbar, sich der jeweiligen zugrunde liegenden Pathomechanismen bewusst zu sein. So verschiedenartig die Entstehungsmechanismen von Aortenpathologien sind, so unterschiedlich sind auch deren Patientenkollektiv sowie ihr Verhalten im Verlauf.

1.2.1 Arteriosklerotisch degenerative TAA (DTAA)

Histologisch kommt es hier zum Abbau und zur Zerstörung der glatten Muskelzellen und der elastischen Fasern in der Gefäßwand im Sinne einer Mediadegeneration, wobei Matrixmetalloproteinasen einen wichtigen Beitrag leisten. Arteriosklerotische Plaques verschlechtern die Versorgungssituation der Media. Hinzu kommen Infiltrierung durch Entzündungszellen und Neovaskularisierung. Diese Vorgänge führen im Rahmen der fortschreitenden Mediaatrophie durch Verlust der Elastizität und lokalisierte Ausdünnung zu reduzierter Stabilität der Gefäßwand, Ausweitung des Gefäßes und damit zu zunehmender Wandspannung. Noxen wie Nikotin und Bakterientoxine oder genetische Veranlagung begünstigen diese Abläufe, das häufig gleichzeitige Vorliegen einer aHT beschleunigt die Entstehung eines Aneurysmas zusätzlich [35]. Diese degenerativen, arteriosklerose-bedingten Gefäßwandprozesse finden sich vorwiegend beim älteren Menschen [29]. Das Rupturrisiko steigt mit dem Durchmesser, wobei ab 50 mm bereits ein erheblich erhöhtes Risiko besteht, insbesondere beim fusiformen AA [6, 12, 77]. Zur Ruptur kommt es aufgrund eines Missverhältnisses zwischen systolischem Blutdruck und Belastbarkeit der geschädigten Gefäßwand. Bei der freien Ruptur zerreisen alle Gefäßwandschichten und es kommt zur Blutung in die freie Thoraxhöhle, was meist letal endet. Die gedeckte Ruptur ist mit geringerem Blutverlust verbunden, denn die Rupturstelle wird von benachbarten Strukturen oder Pleura bedeckt, es droht die sekundäre freie Ruptur [6, 12, 29, 35, 77, 80, 132, 156, 160].

1.2.2 Aortendissektion (DISS)

Bei der Aortendissektion kommt es durch einen Riss (sogenanntes „entry“) zur Aufspaltung zwischen Tunica intima und Tunica media mit Ansammlung von

extraluminalem Blut zwischen den Wandschichten, welches sich meist nach distal, seltener nach proximal „vorwühlt“. Es entsteht ein „falsches Lumen“. Nach Grad der Ausbreitung werden Dissektionen nach DeBakey [40] oder Stanford [33] klassifiziert. Unbehandelt haben Dissektionen eine schlechte Prognose, nur 50% der Patienten überleben eine akute Typ A Dissektion länger als 24 Stunden, länger als 1 Woche noch 20%. Für Typ B Dissektionen ist die Prognose etwas besser [6, 29, 33, 67, 79, 118, 147].

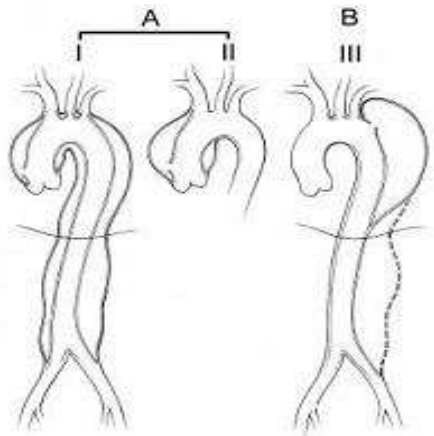

Abbildung 1: Klassifizierung der Aortendissektion nach Stanford A und B (oben) oder DeBakey I, II, III (darunter). Bei Stanford Typ A ist die Aorta ascendens immer mitbetroffen, bei Typ B ist sie nicht betroffen, der entry liegt distal der Arteria subclavia sinistra. Aus [14].

1.2.3 (Post-) traumatisch (TRAU)

Nach Gewalteinwirkung wie beispielsweise beim Dezelerationstrauma (Beschleunigungstrauma, z.B. Aufprall bei einem PKW Unfall, Sturz aus großer Höhe) enstehen AOPs, meist verbunden mit partiellem oder komplettem Einriss der Aortenwand (gedeckte/ offene Aortenruptur), dann mit hoher Letalität bis 90%. Die traumatische Aortenruptur ist dabei abzugrenzen von Rupturen, die durch Veränderungen der Gefäßwandstruktur bedingt sind wie bei DTAA, DISS und PAU. Wurde das Trauma überlebt, entwickeln sich sekundär, teils erst Jahre später falsche Aneurysmen (Aneurysma spurium). Loco typico dieser posttraumatischen Aneurysmen ist die thorakale Aorta, distal des A. subclavia sinistra (LSA) Abgangs auf Höhe des Lig. arteriosum.

Weiterhin können sich solche AA iatrogen nach Punktion oder an Anastomose Nahtstellen entwickeln [6, 28, 77, 106].

1.2.4 Penetrierendes arteriosklerotisches Ulcus (PAU)

Diese AOP wurde erstmals beschrieben von Stanson et al. [136] und findet sich eher seltener. Es handelt sich um ulzerierende Läsionen bei Patienten mit fortgeschrittener Arteriosklerose, welche die Intima und die Lamina elastica penetrieren, bis in die Media reichen und dort zu intramuraler Hämatombildung führen können. Diese Pathologie ist

vom klassischen DTAA, der Dissektion und der traumatischen Ruptur zu unterscheiden, kann aber genauso in etwas Derartiges übergehen, z.B. durch Plaqueruptur und konsekutiver Ausbildung eines Adventitia-Pseudoaneurysmas. Dies hat eine ähnlich schlechte Prognose wie die akute DISS oder die traumatische Ruptur [13, 42, 68, 80].

1.2.5 Sonstige Aneurysmen

- Entzündliche Aneurysmen

Hierzu werden AA gezählt, die auf dem Boden bakterieller Infektionen durch direkte Schädigung der Media entstanden sind. Dazu zählen die Mesaortitis luetica und andere unspezifische Arteriitiden [80, 131].

- Kongenitale Aneurysmen

Betroffen sind oft junge Patienten mit angeborenen Synthesestörungen des Bindegewebes mit Gefäßbeteiligung wie z.B. dem Marfan-Syndrom (oft in Verbindung mit einer Aortenklappeninsuffizienz) oder dem Ehlers-Danlos-Syndrom [80, 82, 105].

Schlussendlich entstehen AA aus einem komplexen Zusammenspiel verschiedenster Faktoren, welche gerade auf molekularer Ebene Gegenstand aktueller Forschungen bleiben. AA sind häufig (laut Literatur bis 30%) asymptomatische Zufallsbefunde z.B. im Rahmen einer sonographischen Untersuchung. Unbehandelt besteht die Gefahr der Aneurysmaruptur mit hoher Letalität. Übersteigt das Rupturrisiko das OP-Risiko, ist die operative Therapie indiziert. Daneben gelten Gefäßdurchmesser > 50 mm, Progredienz des Diameters > 5 mm/ Jahr, ausgedehnte Thrombusformation, persistierende Schmerzen oder andere Symptomatik und progressive Dilatation des „falschen“ Lumens bei DISS als Indikation zur elektiven Operation [80]. Sowohl das Rupturrisiko als auch das OP-Risiko müssen jeweils individuell für den Patienten abgeschätzt werden und dementsprechend muss zwischen konventionellem oder minimal invasivem Eingriff ausgewählt werden. Bei der offenen Prozedur wird über eine Thorakotomie oder Laparotomie und gegebenenfalls Einsatz der HLM, sowie diverser Maßnahmen zur Organprotektion, anstelle der AOP eine Gefäßprothese eingenäht und die AOP somit ausgeschalten. Durch die Invasivität sowie hohe Komplikationsrate stellt die OP besonders für Risikopatienten ein riskantes Wagnis dar. Autoren publizierten neurologische Defizite bei bis zu 22% der Patienten und Mortalitätsraten von bis zu 26%, bei notfallmäßiger OP sogar 36-50%. Die durchschnittliche Letalitätsrate der elektiven offenen OP beim asymptomatischen AA hat sich heute aber bei etwa 5% eingependelt [7, 11, 17, 50, 61, 74, 77, 80, 101, 106, 150].

1.3 TEVAR

Als nicht mehr wegdenkbare komplikations- und risikoärmere Alternative zur offenen OP bei thorakalen AOPs mit Letalitätsraten von 2,9 - 3,6% gilt die thorakale endovaskuläre Aortenreparatur – thoracic endovascular aortic repair „TEVAR“ [80]. Das Therapieziel bleibt das Selbe: Exklusion bzw. Reparatur der AOP ohne Leckage mit relevanter intraluminaler Drucksenkung und damit Reduktion der Wandspannung zur Vermeidung der AA Progredienz oder Ruptur und Verhinderung von Blutfluss nach extravasal.
Über ein peripheres Zugangsgefäß (meist A. femoralis communis oder A. iliaca communis/ externa.) wird via eines Schleusensystems und Führungsdrahts das komprimierte Stentgraftdevice eingeführt und durch den Führungsdraht vorgeschoben bis zum Bestimmungsort im jeweiligen Aortensegment. Aortenstentgrafts sind Metallstents, die mit einem blut-undurchlässigen Textilkunststoff bezogen sind. Es gibt selbstexpandierbare Stentgrafts aus Nitinol und ballonexpandierbare aus Elgiloy, sowie Stainless Steel Stentgrafts. Unter Durchleuchtungskontrolle werden sie expandiert und freigesetzt, wobei der Stentgraft am proximalen und distalen Ende im nicht aneurysmatischen gesunden Anteil (sog. Aneurysmahals/ landing-zone/ Landungszone) des Gefäßes zu liegen kommt und fakultativ mittels seiner Bare Springs verankert ist. Durch seine Radialkraft liegt der Stentgraft der gesunden Gefäßwand eng an. So dient er als Konduit für den Blutfluss, die AOP ist funktionell ausgeschalten und die labile Aneurysmawand wird vom systemischen Blutkreislauf abgeschirmt. Der AAsack kann nun thrombosieren und schrumpfen [81, 91, 117, 137].

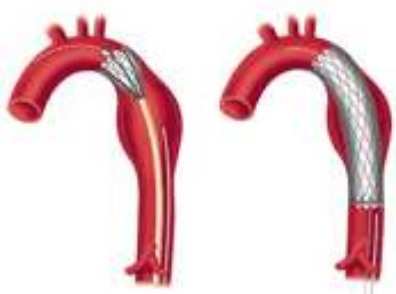

Abbildung 2: endoluminale Stentgraftplatzierung im Rahmen der Aortenreparatur, Schema. Links: Vorschieben des Katheters und Freisetzen des Stentgrafts. Rechts: erfolgreich überstentete Aortenpathologie. Aus [149]

Nach TEVAR empfiehlt die DGG eine lebenslange Thrombozytenaggregationshemmung mit Acetylsalicylsäure sowie die Kontrolle der CVRFs im Sinne einer Sekundär-prophylaxe [80].

1.4 Hybrid

Für die Aortenabschnitte II und III (siehe Abbildung 3a) existieren weitere Unterteilungen, denn ihnen kommt besondere Bedeutung bei der Platzierung der Stentgrafts in der proximalen Landungszone zu. Um zugunsten einer effizienten Fixierung eine genügend lange Landungszone zu erhalten, müssen bei AOP im distalen Aortenbogen häufig Gefäßabgänge überstentet werden. Um die Blutversorgung der jeweiligen Perfusionsareale sicherzustellen kann eine Ausweitung der OP bzw. eine vorangehende OP notwendig sein, beispielsweise die Anlage eines Bypasses oder die Transposition von Gefäßen. Diese Kombination aus rein endovaskulärer TEVAR und offen chirurgischen Gefäßeingriffen wird „Hybrid“-Technik genannt. Abbildung 3b zeigt die Einteilung der Landungszonen im Aortenbogen nach Ishimaru mit geeigneter Revaskularisierungs-Option [71]:

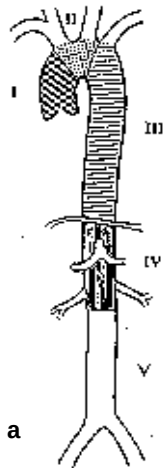

Abbildung 3a) Einteilungder Aorta in Abschnitte I-V.
Aus [139]

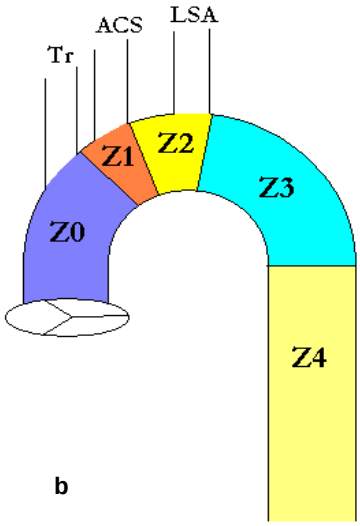

3b) Einteilung der Landungszonen im Aortenbogen nach Ishimaru [71] und Revaskularisierungs-Option:
Zone Z0: Aorta ascendens mit Truncus brachiocephalicus, komplettes Debranching
Zone Z1: proximaler Arcus aortae mit linker Carotis, partielles Debranching
Zone Z2: mittlerer Arcus aortae mit linker Subclavia, Subclaviatransposition
Zone Z3/Z4: distaler Arcus aortae und Aorta descendens, kein Debranching notwendig
Tr = Truncus brachiocephalicus, ACS = Arteria carotis communis sinistra, LSA = Arteria subclavia sinistra
Eigene Darstellung

Zu den verschiedenen Vorgehensmöglichkeiten der Hybrid-Technik siehe auch Kapitel 3.8.2.

1.5 Endoleaks

Eine Schwachstelle der TEVAR stellt das Auftreten von Endoleaks dar, eine verfahrensspezifische Komplikation, die sowohl direkt postoperativ als auch noch nach mehreren Jahren als Spätkomplikation auftreten kann. Hierbei kommt es über diverse Mechanismen zu einer Reperfusion der ausgeschalteten AOP. Laut Definition handelt es sich um Blutfluss außerhalb des Stentgrafts, aber innerhalb des Aneurysmasacks, also eine Leckage von Blut in den Raum zwischen Stentgraft und pathologisch veränderter Aortenwand. Es besteht wieder eine Verbindung zwischen dem Gefäßlumen und dem systemischen Kreislauf. Der Druck auf die labile Gefäßwand steigt wieder und kann ein erneutes Wachstum des Aneurysmas bewirken, sogar zur Ruptur führen.

Die Quelle des Blutflusses definiert den Typ des Endoleaks [9, 73, 130, 137, 148, 155, 163]. Zur Klassifikation der Endoleaks nach Erstbeschreiber G.H. White [160] siehe Abbildung 4 und Tabelle 1.

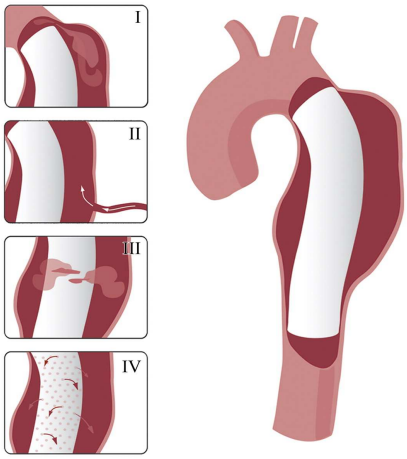

Abbildung 4: Endoleaks als Komplikation nach thorakaler endovaskulärer Aortenreparatur. Klassifikation der Endoleaks nach Erstbeschreiber G.H. White in Typ I bis IV, abhängig von der Quelle des Blutflusses, Schema. Aus [2]

Tabelle 1: Endoleaks als Komplikation nach thorakaler endovaskulärer Aortenreparatur. Klassifikation der Endoleaks nach Erstbeschreiber G.H. White in Typ I bis IV, abhängig von der Quelle des Blutflusses.

Endoleaktyp		Beschreibung
I	Perigraft-Leak	Fehlende Abdichtung an der proximalen (Ia) oder distalen (Ib) Anheftungsseite des Stentgrafts. „High-pressure-Leak“, absolute Therapieindikation.
II	Kollateral-Leak	Retrograder Blutfluss über exkludierte Kollateralgefäße („Feeder“), nicht Stentgraft bezogen. Hohe Rückbildungstendenz.
III	Midgraft-Leak	Materialversagen, Verschleiß, Perforation, Diskonnektion oder Fraktur des Stentgraftmaterials. „High-pressure-Leak“, absolute Therapieindikation.
IV	Graft-Porosity-Leak	Undichte Stentgraftteile oder Porosität. Transient. Relative Therapieindikation.

1.6 Management

Der Typ des Endoleaks hat unmittelbar Konsequenzen für die Art und Dringlichkeit der Intervention, außerdem müssen Zustand, Lebenserwartung und Wunsch des Patienten berücksichtigt werden. Fällt die Entscheidung, das entstandene Endoleak zu therapieren, so stehen verschiedene Behandlungsmöglichkeiten zur Verfügung. Es gibt einige endovaskuläre Verfahren wie Nachdilatation, Stentgraftverlängerung, Thrombininjektion und Coilembolisation, eventuell wird ein Hybrid-Verfahren notwendig. Bleiben die interventionellen Versuche erfolglos muss zur konventionell offenen OP umgeschwenkt werden. Alternativ stehen Verlaufskontrolle und konservative Therapie bei Aussicht auf spontanen Verschluss zur Wahl. In jedem Fall muss individuell und im Hinblick auf Nutzen und Risiko abgewogen werden. Zur genaueren Erläuterung der Therapieoptionen siehe Kapitel 3.8.

Wir verfügen mittlerweile über eine ansehnliche Auswahl an Publikationen zum Langzeit Follow-up nach EVAR und TEVAR. Viele Autoren [1, 5, 32, 41-43, 49, 65, 102, 117, 125] veröffentlichten bereits ihre Ergebnisse aus Beobachtungen monozentrischer Studien. Der Hauptfokus lag dabei auf der intra- und postoperativen Letalität sowie auf postoperativ auftretenden Früh- und Spätkomplikationen. Neurologische Komplikationen und die Endoleaks standen dabei im Vordergrund der Beobachtungen und Diskussionen. Die Endoleak Raten schwankten teilweise erheblich von Studie zu Studie, unter anderem bedingt durch die Zusammensetzung des Patientenkollektivs und die Nachbeobachtungsmodalitäten. Dem Handling und Management der Endoleckagen widmeten sich die Arbeitsgruppen selten detailliert. Es wurden Methoden und Strategien beschrieben, doch ohne einen Handlungsleitfaden vorzuschlagen. Auch über Komplikationen bei diesen sekundären Interventionen oder frustranen Interventionsversuchen wurde wenig berichtet. Ebenso wenig fanden sich nach Endoleaktyp und Behandlungsmaßnahme aufgefächerte Betrachtungen. Wir wollen versuchen diese Lücke zu schließen und legen daher ein Hauptaugenmerk auf die Typen-abhängige Therapie von Endoleaks.

1.7 Fragestellung und Zielsetzung

Laut DGG kann man gerade im Bereich thorakaler AOPs davon ausgehen, dass die Anzahl der TEVARs die offen chirurgischen Eingriffe bereits überstiegen hat [80]. Das endovaskuläre Verfahren bringt Besonderheiten mit sich, bezüglich derer noch diverse Unklarheiten vorherrschen, nicht zuletzt aufgrund des erst jungen Alters des Verfahrens.

Im Rahmen der vorliegenden Arbeit sollen das peri- und postoperative Outcome sowie die Langzeitergebnisse der in der gefäßchirurgischen Abteilung des Universitätsklinikums Ulm zwischen Juli 1995 und Oktober 2010 durchgeführten sowie nachkontrollierten endovaskulären stentgestützten Therapien ausgewählter Erkrankungen der thorakalen Aorta dargestellt und mit Ergebnissen ähnlicher publizierter Studien verglichen werden. Bei den behandelten Aortenpathologien handelte es sich um arteriosklerotisch, degenerative Aortenaneurysmen, Stanford Typ B Dissektionen, (post-) traumatische Aortenaneurysmen und –rupturen, penetrierende arteriosklerotische Ulcera und seltenere Ätiologien wie Aneurysmen bei Marfan-Syndrom, mykotische und inflammatorische Aneurysmen.

Besonderes Augenmerk lag während des Follow-up auf

- der Wahrscheinlichkeit bzw. der Inzidenz des Auftretens eines Endoleaks nach TEVAR in Abhängigkeit verschiedener Risikofaktoren (Endoleak Rate)

- der Modalität und Erfolgsrate sekundärer Interventionen bei Endoleak nach TEVAR.

Dadurch sollen der Stellenwert einer sorgfältigen Nachsorge unterstrichen und Handlungsvorschläge für das Management von Endoleaks herausgearbeitet werden und in Diskussion mit Ergebnissen anderer Arbeitsgruppen als Beitrag zur weiteren Optimierung dieser operativen Variante in unserem Zentrum dienen.

2 Material und Methodik

2.1 Das Patientenkollektiv

2.1.1 Erfassungszeitraum

Das Patientenkollektiv für diese retrospektive, monozentrische Studie setzte sich zusammen aus allen Patienten, welche im Zeitraum von 28. Juli 1995 bis 20. Oktober 2010 in der gefäßchirurgischen Abteilung des Universitätsklinikums Ulm eine thorakale endovaskuläre Therapie mit Stentgraft als Versorgung ihrer jeweiligen Aortenpathologie im Bereich der Aorta thoracica erhalten haben. Bei den Aortenpathologien handelte es sich um degenerative, thorakale Aortenaneurysmen (DTAA), Aortendissektionen (DISS), traumatische Aneurysmen (TRAU), penetrierende arteriosklerotische Ulcera (PAU), entzündliche und kongenitale Aneurysmen (sonstige).

2.1.2 Ein- und Ausschlusskriterien

Bis einschließlich 20.10.2010 waren insgesamt 730 Patienten aufgrund einer oben genannten AOP endovaskulär behandelt worden. In unser Kollektiv wurden aus diesem Patientenpool sowohl rein endovaskulär als auch mit Hybrid-Technik behandelte Patienten eingeschlossen. Es wurden Patienten ausgewählt, deren AOP sich im thorakalen Abschnitt der Aorta lokalisieren ließ (Abschnitt II und III, d.h. Arcus aortae und Aorta descendens, supradiaphragmaler Anteil). Bei Dissektionspatienten wurden in dieser Arbeit ausschließlich Patienten mit Stanford Typ B Dissektionen berücksichtigt, bei denen die Aorta ascendens nicht betroffen ist, deren Entry also im Bereich der Aorta descendens liegt. Sowohl Patienten mit akuten als auch mit chronischen Dissektionen wurden eingeschlossen.

Patienten mit AOP im Bereich der abdominellen Aorta (ausschließlich infradiaphragmal im Abschnitt IV und V) ebenso wie Patienten mit AOP im noch distaleren Gefäßsystem (Aa. iliacae, A. femoralis) oder im proximaleren Bereich wie Ascendens Aneurysmen, Aneurysmen der Carotiden, A. lusoria Aneurysmen oder Dissektionen Stanford Typ A waren nicht Gegenstand dieser Arbeit.

Einschlusskriterium war eine primär erfolgreich durchgeführte TEVAR. Erfolgreich wurde definiert als effiziente Ausschaltung des AAsack, Abdichtung der Ruptur oder Überstentung des Entry ohne Nachweis einer Leckage in der intraoperativ durchgeführten

Angiographie. Patienten, bei denen aufgrund frustraner Stentgraftimplantation noch intraoperativ auf das offen chirurgische Verfahren umgeschwenkt werden musste, wurden aus dem Kollektiv ausgeschlossen.

Eingeschlossen wurden hingegen Patienten, welche neben einer thorakalen AOP eine zusätzliche Problematik im abdominellen Bereich aufwiesen. Bei diesen langstreckigen AOPs handelte es sich um degenerative TAAAs oder fortgeschrittene Dissektionen. In diesen Fällen richtete sich das Interesse allerdings nur auf den thorakalen endovaskulär behandelten Abschnitt bezüglich Follow-up und Management. Alle Patienten oder deren Angehörige wurden detailliert über die Prozedur informiert, über Risiken aufgeklärt und hatten ihr schriftliches Einverständnis zum Eingriff gegeben.

Als letztes Kriterium galt die Verfügbarkeit und Verwertbarkeit der dem Follow-up zugrunde liegenden CT und MRT Bilder und der radiologischen Befunde. Es wurde das Vorliegen mindestens einer verwertbaren postoperativen CT gefordert.

Um epidemiologische Daten vergleichen zu können fanden Patienten, deren Krankenakten nicht mehr vollständig ermittelt werden konnten, keine weitere Berücksichtigung mehr.

Es ergab sich eine Gesamtfallzahl von n = 240 verschiedenen Patienten, die aufgrund einer AOP mit TEVAR behandelt worden waren. Mit diesem Kollektiv arbeiteten wir, um die Fragestellung nach Wahrscheinlichkeiten und Risikofaktoren für das Auftreten eines Endoleaks zu klären.

Die erfassten Daten aus dem Follow-up bezogen sich auf den Beobachtungszeitraum von Juli 1995 bis Dezember 2010. Die in diesem Zeitraum detektierten Endoleaks wurden teilweise einer sekundären Intervention zugeführt. Die Endoleakträger, die solch eine sekundäre Therapie erhalten haben, dienten als Basis der Anschauungen zur Fragestellung bezüglich deren Outcome und Erfolgsrate. Genauere Betrachtungen erfolgten auf Leak- und Interventionsebene.

2.2 Datenerhebung

2.2.1 Verwaltung und Skalierung der Datenmenge

Angelehnt an Datenerhebungen großer Register wie der EUROSTAR und den United Kingdom Thoracic Endograft registries [84, 85], wurden relevante Parameter bestimmt um später objektives Vergleichen zu gewährleisten. In einer eigens entwickelten Excel-Tabelle wurden die relevanten Parameter systematisch erfasst und verwaltet. Als Informations-grundlage dienten die klinikuminternen Netzwerke SAP und PACS mit den digitalisierten

Patientendokumenten und das Klinikumsarchiv mit den nicht digitalisierten Dokumenten, insbesondere:

Patientenstammblatt, Anamnesebogen, OP-Bericht, Anästhesieprotokoll, hausinterne Berichte und Protokolle der intensivmedizinischen Abteilung und der Wachstation, Entlassbriefe, Ambulanzbriefe, Arztbriefe von Hausärzten und Radiologen, welche mit der Nachsorge der Patienten betraut waren, die Berichte der pathologischen Abteilung des Hauses, sämtliches Bildmaterial und dazugehörige Befunde im PACS.

Die Daten wurden in Nominal-, Intervall- und Rationalskala erhoben. In der Nominalskalierung handelte es sich um binär codierte, kategorische Daten: „0“ bedeutete, das Ereignis oder Merkmal traf nicht zu, „1“, das Ereignis oder Merkmal traf zu.

2.2.2 Demographische Daten:

An demographischen Patientendaten wurden erhoben:

- Name, Vorname, Geschlecht
- Geburtsdatum und Alter zum Zeitpunkt der OP

2.2.3 Präoperative Daten zur AOP

Um Ätiologie und Konfiguration der AOP beurteilen und eine komplikationslose, erfolgreiche TEVAR gewährleisten zu können, war eine präzise präOP Diagnostik der Gefäßstrombahn obligat. Folgende Voraussetzungen sollten laut DGG gegeben sein [80]:

- die Zugangsgefäße (A. femoralis, A.iliaca communis oder externa) müssen in Durchmesser und Morphologie die Einführung des Schleusensystems möglich machen. Arteriosklerotische Plaques, starke Kalzifizierung, Aneurysmen und extreme Tortuosität im Gefäßverlauf („Kinking“) stellen Hindernisse dar, hochgradige Beckenarterienstenosen und –verschlüsse Kontraindikationen.
- Um die sichere Verankerung des Stentgrafts zu ermöglichen, ist ein ausreichend langer Aneurysmahals als Verankerungszone („landing-zone“) notwendig. Er sollte die Länge von 20 mm distal des ACS Abgangs, der distale Hals eine Länge von 20 mm proximal des Tr. coeliacus nicht unterschreiten. Es gilt „je länger umso besser“. Aktuell beträgt der größte Durchmesser eines thorakalen Stentgrafts 46 mm. Damit sollte ein Gefäßdurchmesser von 50-52 mm im Bereich der proximalen Landungszone nicht überschritten werden, um eine suffiziente Fixation zu gewährleisten.

- Die Aorta selbst sollte im betroffenen Bereich möglichst nicht arteriosklerotisch verändert sein, keine Kalzifizierung, keine Wandthromben, kein übermäßiges Kinking und Tortuositäten aufweisen.

Tabelle 2: Entscheidungshilfe offene versus endovaskuläre Therapie bei thorakaler Aortenpathologie in Anlehnung an die Leitlinie der Deutschen Gesellschaft für Gefäßchirurgie und Gefäßmedizin [80]. ASA = American Society of Anethesiologists

Kriterium	Offen	Endovaskulär
Alter	< 70 Jahre	> 69 Jahre
Risikogruppe nach ASA	I-III	III-IV
Lebenserwartung	normal	begrenzt
abdominale Voroperation	kleinere	multiple und große
Konstitution	schlank	Adipositas per magna

Nicht immer ist eine rein endovaskuläre Behandlung möglich. Teilweise werden zusätzliche Eingriffe im Operationsgebiet (Hybrid, Thoraxdrainage) oder anderweitig in peripheren Bereichen (Versorgung der Schleuseneinführungsstelle) notwendig. Es ergeben sich drei OP Modi: reine TEVAR, Hybrid und „ausgeweitete TEVAR“.

Für die präoperativen Untersuchungen und die Planung der TEVAR steht die CT an erster Stelle, auch MRT und DSA kommen bei speziellen Fragestellungen zum Einsatz. Bei elektiven Patienten konnte die Diagnostik ausführlicher erfolgen als bei notfallmäßig operierten, folgende Daten wurden aber einheitlich erhoben:

- Ätiologie der AOP: arteriosklerotisches, degeneratives Aortenaneurysma (DTAA), Aortendissektion Stanford Typ B (DISS), traumatisches Aneurysma (TRAU), penetrierendes arteriosklerotisches Ulcus (PAU), inflammatorisches/ mykotisches/ kongenitales Aneurysma (‚sonstige’). Vergleiche 1.2
- Lokalisation
- maximaler Gefäßdurchmesser (axial)
- Symptomatik
- Ruptur

2.2.4 Nebendiagnosen

Relevante Vorerkrankungen wurden registriert, da neben den AOP-spezifischen Einflussgrößen die Komorbiditäten für die Prognose des Patienten zu berücksichtigen sind und so ein präoperatives Risikoprofil erstellt werden kann. Hauptaugenmerk lag auf den kardiovaskulären Risikofaktoren. Folgende Vorerkrankungen wurden erfasst:

- CVRF (aHT, Dyslipoproteinämie, DM, Adipositas, Nikotinabusus)

- KHK oder Z.n. Myokardinfarkt (MI)
- eingeschränkte Nierenfunktion (NI)
- COPD
- zusätzliches Vorliegen eines BAA

2.2.5 Intraoperative Daten

Alle Patienten wurden in Intubationsnarkose operiert und erhielten präOP eine single-shot Antibiotikumsprophylaxe sowie Heparin i.v. zu Beginn der OP. Die Erhebung der intraoperativen Daten erfolgte durch Auswertung der archivierten OP Berichte und Anästhesieprotokolle aus den Krankenblättern. Bei der Berechnung von Zeitspannen gilt das OP Datum als Tag 0. Erfasst wurden:

- Datum der OP
- OP-Modus
- Dringlichkeit der OP
- ASA Klasse
- OP-Dauer
- Exitus in Tabula
- 30-Tages-Letalität

Die Aneurysmakonfiguration entschied wesentlich über die im OP zum Einsatz kommenden Stentgrafttypen, deren Anzahl, Beschaffenheit und Maße. Ausschlaggebend war hierbei die Wahl des Stentgrafts passend zum Aneurysmahals und zur AOP. Der Durchmesser wurde so gewählt, dass er durchschnittlich um 20% „zu groß“ war (zu Beginn der Studie war noch 10%-iges Oversizing üblich). Dies verbessert den Sitz des Stentgrafts (größere Radialkraft, der Stentgraft drückt sich an die Gefäßwand) und kann späterem Verrutschen vorbeugen. Im Fall einer elektiven OP wurde die Aorta exakt vermessen (maximaler Durchmesser in axialer Ebene und Längenausdehnung in Frontalebene kraniokaudal) und individuell für den Patienten ein Stentgraft ausgewählt. Benötigte ein Patient mehr als einen Stentgraft, wurde zuerst der Distale implantiert und dann weitere Stentgrafts nach proximal freigesetzt. Dabei wurde eine Überlappungszone von 30 mm zwischen zwei benachbarten Devices eingehalten.
Weitere Parameter:

- Typ des Stentgrafts
- Maße des Stentgrafts
- Anzahl Stentgrafts
- gesamte überstentete Länge

2.2.6 Postoperative Nachuntersuchung

Bezüglich Aussagen über das längerfristige Outcome wurden für diese Studie Daten aus den Follow-up Nachuntersuchungen zwischen Juli 1995 und Dezember 2010 ausgewertet.

- gesamte Follow-up Dauer
- Gründe für loss to Follow-up

Ausschlaggebend für ein dauerhaft gutes Ergebnis nach TEVAR, also eine persistierende Ausschaltung der AOP, ist die lebenslange Nachkontrolle. Eine für das Stentgraftgestützte endovaskuläre Verfahren äußerst typische Komplikation ist das Auftreten von Endoleaks. Die dadurch entstehende Gefahr einer erneuten Größenprogredienz der AOP und drohender Ruptur muss erkannt und behandelt werden [137]. Das Vorgehen beim Management von Endoleaks ist nach wie vor Gegenstand vieler Kontroversen und Studien. Die DGG macht in den aktuellen Leitlinien Vorschläge zur Endoleak Behandlung bei TAA und TAAA [80], jedoch muss oft induviduell entschieden werden.

Bereits intraoperativ wurde mittels Angiographie die Lage des Stentgrafts überprüft um das Vorhandensein einer Endoleckage auszuschließen. Postoperativ erfolgte die erste Nachkontrolle noch während des stationären Aufenthalts (meist innerhalb der ersten Woche), üblicherweise mittels kontrastverstärkter CT-Angiographie. Kontrolliert wurde die Größe der AOP um Veränderungen identifizieren zu können, die regelrechte Stentgraftposition, Austritt von KM und mechanische Veränderungen am Stentgraft wie Migration, Kinking und Fraktur. War diese Kontrolle unauffällig, folgten bildgebende Kontrollen 3, 6 und 12 Monate postoperativ, dann in jährlichem bzw. 2-jährlichem Abstand oder fallbezogen in individuellen Abständen [80, 137, 138]. Die Auswahl einer Bildgebungsmodalität wurde u.a. durch die Stentgraft Materialien beeinflusst. Durch Artefakte kann die Bildqualität beeinflusst und kleine Leaks übersehen werden [80, 137].

- CT-Angiographie (CTA)

Verfahren der Wahl für die TEVAR Nachkontrolle und Endoleak Detektion ist die kontrastverstärkte CT-Angiographie. Sie dient der Beurteilung von perfundiertem

Aortenlumen, Diameter, Morphologie, abgehender Gefäßäste, Grad der Thrombosierung. Ebenso können penetrierende Ulcera, intramurale Hämatome, arteriosklerotische Plaques, Verkalkungen und Dissektionen oder Dissektionsmembranen dargestellt werden. Die Angio-CT besitzt eine hohe Sensitivität zur Beobachtung des Größenverlaufs [80]. Da Endoleaks unterschiedliche Flussraten haben, können sie zu unterschiedlichen Zeitpunkten nach i.v. KM Injektion detektiert werden. Es bietet sich daher ein multiphasisches CT Angiogramm an [137]. Üblich sind 3 Bildserien nach folgendem Protokoll:

- Nativbild (vor KM-Injektion): hilfreich zur Unterscheidung zwischen Kalzifizierungen und Endoleaks, gibt grobe Übersicht über die Lage und den Zustand des Stentgrafts.
- Arterielle Phase (nach KM-Injektion, Aufnahme durch automatisiertes Bolustracking)
- Spätphase (delayed phase, 90 Sekunden nach KM-Injektion): hohe Sensitivität für die Endoleak Detektion. Bei vorhandenem Leak erwartet man hier ein KM Depot im AAsack. Delayed phase Bilder können Endoleaks darstellen, die man in der arteriellen Phase nicht sehen konnte und umgekehrt. Durch Vergleich von Nativ und KM Bild kann eine Verwechslung von Kalzifizierung und KM Austritt vermieden werden. Um auch kleine Leaks erkennen zu können sollte eine möglichst geringe Schichtdicke gewählt werden, idealerweise 1 mm. Dies garantiert hohe räumliche Bildauflösung [80, 120, 137].

Für die Nachkontrollen im Haus wurden mit einem Spiral-Computertomographen (Multi-Slice CTA Marconi, Cleveland, OH, USA. 4-64 Zeiler) axiale Aufnahmen mit einer Schichtdicke von 1mm und einer Range von den supraaortale Ästen bis zur Femoralisgabel gemacht.

- Digitale Subtraktionsangiographie (DSA)

Die DSA erlaubt die detaillierte endoluminale Beurteilung der Aorta und abgehender Äste, mit einer höheren Spezifität in der Endoleak Klassifikation als die CTA. Durch ihre zeitliche Auflösung und die Fähigkeit Flussrichtungen darzustellen (Endoleaks haben variable Ursprünge, Flussraten, Ausdehnungen, Lokalisationen) bleibt die DSA Standard für die Endoleak Klassifikation [80, 138]. In unserem Haus wurden mit CTA oder MRA detektierte Endoleaks üblicherweise via DSA klassifiziert bevor sie behandelt wurden. Nachteile sind die notwendige arterielle Punktion und längere Untersuchunsdauer.

- Magnetresonanz-Angiographie (MRA)

Zur Reduktion der Strahlenbelastung stellt für Patienten mit kompatiblen Stentgrafts die MRA eine vielversprechende Alternative dar. Sie ist der CTA überlegen in der Darstellung der Aortenwand und nach zusätzlicher i.v. KM Gabe werden auch Aortenlumen, Gefäßäste

und Endoleaks mit guter Sensitivität darstellbar. Nitinol Stentgrafts wie beim Gore TAG sind im Allgemeinen MRT-kompatibel, Elgiloy Stentgrafts können das Lumen „verschatten“ und Stainless Steel Stentgrafts (ferromagnetisch!) verursachen große Artefakte. Zudem besteht bei Letzteren die Gefahr der Migration oder Deformierung durch das Magnetfeld [80, 137].

- Röntgen Übersichtsaufnahme

Bietet groben Überblick über Form, Lage und Zustand des Stentgrafts. P-a und laterale Aufnahmen können Migration und Diskonnektion von Komponenten darstellen, während Schrägaufnahmen zur Detektion von Drahtbrüchen geeignet sind [80, 137].

- Sonographie

Ultraschall wird zuverlässig zur BAA Detektion genutzt, teilweise auch im EVAR Follow-up. Für die thorakalen Aortenabschnitte werden perkutane (duplex-) sonographische Verlaufskontrollen bisher nicht routinemäßig durchgeführt, eine invasive Möglichkeit zur Detektion proximaler Leckagen wäre jedoch die TEE [80, 125, 137].

Endoleak Klassifikation

Gleich welche Bildgebungsmodalität verwendet wurde, die korrekte Klassifizierung der Endoleaks war und ist maßgeblich für das weitere Prozedere. Im Rahmen dieser Arbeit wurden das verfügbare Bildmaterial und die dazugehörigen radiologischen Befunde ausgewertet und reevaluiert. Die verschiedenen Endoleaktypen präsentierten sich unterschiedlich in der Bildgebung und wurden anhand dieser Unterschiede differenziert und nach der Society for Vascular Surgery und der American Association for Vascular Surgery klassifiziert, gestützt auf die Einteilung nach White et al. [24, 160]:

Typ I: meist assoziiert mit AAsack Wachstum, da es sich um „high-pressure“ Leaks handelt. Im CTA Nativbild zeigen sie sich als hyperdense akute Hämorrhagien im AAsack, ebenso erscheinen Blutansammlungen unterschiedlicher Signalcharakteristika im AAsack in der MRA. In der KM CTA zeigt sich früh eine dichte KM Ansammlung, üblicherweise zentral im AAsack und oft kontinuierlich bis zu einer der Anheftungsseiten des Stentgrafts. Besteht Kontakt zur proximalen Anheftungsseite, so handelt es sich definitionsgemäß und ein Typ Ia Endoleak, bei Kontakt zur distalen Anheftungsseite um ein Typ Ib Endoleak. Hier verliert das Stentgraftende den Kontakt zur nativen Aortenwand. Diese Assoziation mit der Abdichtungszone ist wichtig zur Differenzierung von anderen Leaktypen [9, 137].

Typ II: zeigen sich in der CTA als peripher lokalisierte, akute Hämorrhagien oder als schlauchförmige KM Ansammlung peripher im AAsack (v.a. in der Spätphase durch Akkumulation des KM). Es lässt sich keine Angrenzung an eine Anheftungsseite des Stentgrafts nachweisen. Durch Wahl einer dünnen Schichtdicke können auch kleine Gefäßäste mit Kontakt zum Endoleak aufgelöst werden, ob das Gefäß den Zu- oder Abfluss bildet ist aber ohne DSA schwer zu entscheiden. Typische Feeder sind die Aa. intercostales, Aa. bronchiales oder überstentete supraaortale Gefäßabgänge wie die LSA. Ein guter Indikator für die hämodynamische Relevanz eines Typ II Leaks und damit für die Dringlichkeit der Therapie ist die Veränderung des AAsack Diameters [9, 137, 138, 145].
Typ III: wichtig ist, die Integrität des Stentgrafts zu inspizieren, da dieses Endoleak durch strukturelle Defekte wie Frakturen der Streben des Metallgerüsts, Reißen von Fäden und Nähten und Löcher im Kunststoff oder durch Diskonnektion der Module bei zusammengesteckten Komponenten zustande kommt. Ein Röntgen Thorax Übersichtsbild kann hier Aufschluss geben. In der CTA sind die LSA, Aa. intercostales, AMS oder Aa. renales nützliche Landmarken, um die Stentgraft Position zu beurteilen. Zudem gehen Typ III Leaks meist mit größenprogredientem AAsack einher, es handelt sich um „high-pressure“ Leaks. In der CTA zeigen sich große hämorrhagische Blutansammlungen zentral im AAsack, die sich dicht mit KM abdecken. Die Peripherie ist gewöhnlich ausgespart und es besteht kein Kontakt zu einer der Anheftungsseiten. Die Abgrenzung zu Typ I Leaks ist dennoch oft schwierig [9, 63, 73, 130, 137, 148, 163].
Typ IV: vor allem beim antikoagulierten Patienten kann man bei Freisetzung des Stentgrafts aus dem Katheter in der CTA ein kurzes Signal sehen. Dieses radiologische Phänomen entsteht in der Frühphase durch KM-Diffusion aus dem Stentgraft aufgrund von Porosität des Devices. Klinisch handelt es sich um eine Ausschlussdiagnose [137].

Es wurden folgende weitere Daten aus den Untersuchungen festgehalten:

- Befunde der Bildgebung
- Auftreten Endoleak
- Endoleaktyp
- Anzahl Endoleaks
- Datum des 1. Auftretens und Zeitraum zwischen OP und 1.Auftreten
- Verhalten des AAsack Diameters
- Kontrolltermine, Datum letzte Kontrolle
- Datum exitus letalis und Todesursache

2.2.7 Management

Bei Auftreten eines Endoleaks musste das weitere Prozedere festgelegt werden. Grundlage der Entscheidung für eine Therapieoption waren Typ und Lokalisation des Leaks, Größenverhalten des AAsacks sowie des Leaks, Symptomatik, Rupturgefahr (bestimmt die Dringlichkeit der Intervention) sowie AZ und Wunsch des Patienten [137]. Für die sekundäre Intervention wurden die Parameter analog der Primäroperation erfasst.

Folgende sekundären Interventionsmöglichkeiten wurden durchgeführt:

- Endovaskuläre Strategien (Thrombininjektion, lokale Coilembolisation, Nachdilatation, Stentgraftverlängerung)
- Hybrid-Verfahren
- Offene Konversion
- Konservative Therapie

Erfasst wurden daneben:

- Spontaner Verschluss (zuerst auffällige Bildgebungsbefunde stellten sich später unauffällig und ohne weiteren Nachweis einer Leckage dar)
- Datum und Zeitspanne vom Auftreten des Leaks bis zum spontanen Verschluss

Sekundäre Interventionen an Gefäßen außerhalb der thorakalen Aorta und ihrer Äste oder Behandlung von nicht Endoleak-bedingten Komplikationen wurden nicht evaluiert.

- Management nach Endoleaktyp

Die Behandlungsstrategie war abhängig vom klassifizierten Leaktyp. Wichtig war zu entscheiden, ob ein Leak eine dringliche Intervention benötigte oder nicht. Als Anhaltspunkt galten die Empfehlungen der DGG [80]:

Typ I: Diese Leaks neigen kaum zur spontanen Rückbildung und stellen eine absolute Therapieindikation dar. Es ist hohes Rupturrisiko gegeben und damit ein dringliches Management indiziert [9]. Typ I Leaks sollten sofort nach Diagnosestellung behandelt werden. Üblicherweise wird die betroffene Anheftungsseite mit Angioplastie-Ballons (Nachdilatation) oder zusätzlichen (evtl. ungecoverten) Stents gesichert. Alternativ ist eine proximale oder distale Stentgraftverlängerung zu diskutieren. Es kann auch versucht werden Typ I Leaks durch Coilembolisation zu behandeln [60, 135]. Wenn die endovaskulären Optionen nicht den gewünschten Erfolg bringen, muss zur offenen Konversion übergegangen werden [9, 60, 80, 137].

Typ II: Sie zeigen eine hohe Tendenz sich mit der Zeit spontan zu verschließen. Es stellt sich nur eine relative Therapieindikation. Zunächst engmaschige VK, wenn das Leak

persistiert und sich der Gefäßdurchmesser vergrößert oder der Patient Symptome entwickelt, sollte endovaskulär interveniert werden [9, 80, 91].

Typ III: Analog den Perigraft-Leaks steht die labile Gefäßwand wieder unter Einfluss des systemischen Blutdrucks. Die Rupturgefahr erfordert einen unverzüglichen Korrektureingriff. Option: Überstentung der Diskonnektionszone mit einem zusätzlichen Stentgraft (überbrückt die Lücke zwischen den zwei dislozierten Stentgrafts). Wenn endovaskulär nicht zu beherrschen oder bei großem Materialdefekt offene Konversion erwägen [9, 80].

Typ IV: Sind oft selbst limitiert und lösen sich spontan auf, wenn die Gerinnung normalisiert ist [9, 80, 137, 155, 160].

Folgende Daten wurden den Akten zur Auswertung entnommen:

- Art der sekundären Intervention
- Datum der sekundären Intervention
- Zeitraum OP bis sekundäre Intervention
- Erfolg der sekundären Intervention

Da einige Endoleaks mehrfach Interventionsmaßnahmen benötigten, ergab sich eine größere Anzahl an Interventionsversuchen als an vorhandenen Endoleaks. Die Anschauung auf Interventionsebene gestaltete sich etwas komplizierter, da sie ein weiteres Kollektiv darstellte. Nur so bot sich uns aber die Möglichkeit, jede einzelne Maßnahme der Endoleak Behandlung zu begutachten und Erfolg bzw. Misserfolg zu evaluieren. Die Intervention wurde als erfolgreich definiert, wenn kein Blutfluss außerhalb des Stentgrafts mehr nachweisbar war und an gleicher Stelle im weiteren Follow-up kein Leak desselben Typs mehr dargestellt werden konnte.

2.3 Statistische Auswertung

Die deskriptive und bivariate statistische Auswertung der Daten sowie das Erstellen von Grafiken wurde mit Hilfe eines Tabellenkalkulationsprogrammes (Microsoft Excel 2003 und 2010) und des Statistikprogrammes SPSS ® Version 18 (Firma SPSS Inc.) für Windows XP Home (Firma Microsoft Corporation) sowie online mit QuickCalcs © von GraphPad Software, Inc. unter http://www.graphpad.com/quickcalcs/ durchgeführt. Boxplots wurden mit http://www.alcula.com/calculators/statistics/box-plot/ erstellt. Die Arbeit wurde mit dem Textverarbeitungsprogramm Microsoft Word 2003 verfasst.

Diskrete Merkmale wurden in absoluten und relativen Häufigkeiten wiedergegeben. Stetige Merkmale wurden beschrieben als arithmetisches Mittel ± Standardabweichung,

Minimum und Maximum oder Median ± Interquartilrange. Bei kategorischen Variablen wurden Unterschiede zwischen zwei Gruppen mittels Chi² Vierfelder Unabhängigkeitstest oder Fisher's exact Test untersucht. Für normal verteilte Werte wurden stetige Variablen zwischen zwei Gruppen mittels des student t-Tests verglichen. Das Signifikanzniveau wurde für alle Fälle bestimmt mit $p < 0,05$.

Sofern nicht anders gekennzeichnet entstammen sämtliche Tabellen und Abbildungen dem PACS des Universitätsklinikums Ulm sowie den eben genannten Programmen. Bei Mehrfachabbildungen bezeichnet a) die linke, b) die mittlere oder rechte und c) die rechte Abbildung. Das Literaturverzeichnis wurde mit Hilfe des Literaturverwaltungsprogrammes RefWorks©, ProQuest LLC erstellt, eigene Darstellungen mit Microsoft ® Paint 5.1.

2.4 Fehlerbreite und Limitierung der angegebenen Methoden

- Retrospektives Studiendesign.
- Teilweise lückenhafte Datenarchivierung.
- Die geplante proximale landing-zone bzw. die proximale Anheftungsseite konnten bei der Freisetzung des Stentgrafts nicht immer exakt eingehalten werden.
- Befunde der Bildgebung unterstanden in Abhängigkeit von Untersucher und Bildqualität bzw. -einstellung einem gewissen subjektiven und objektiven Messfehler.
- Die anatomische Höhe zur Messung des Aortendiameters war besonders im Bereich des gebogenen Arcus aortae nicht immer eindeutig zu definieren.
- Bei notfallmäßig versorgten Patienten wurde die präoperative Diagnostik auf das Nötige beschränkt, wodurch sich Datenlücken ergeben.
- Durch technischen Fortschritt variierte die Qualität der Bilder auch im Verlauf des Beobachtungszeitraums von 15 Jahren.
- Anhand des archivierten Bildmaterials war die Klassifizierung des gefundenen Leaks nicht immer mit letzter Sicherheit korrekt möglich, wurde dennoch bestmöglich versucht.
- Zwischen Ende des Untersuchungszeitraums Dezember 2010 und dem Zeitpunkt der TEVAR sind bis zu 15 Jahre vergangen. Da es sich um Patienten im fortgeschrittenen Alter oder polytraumatisierte Opfer von Verkehrsunfällen handelte, war die Verfügbarkeit der Population bis zum Ende der Beobachtungen durch Sterblichkeit und heimatnahe Verlegung oder Umzug beeinträchtigt.
- Limitierungen ergaben sich für die statistischen Berechnungen aufgrund teilweise kleiner Fallzahlen in den Untergruppen.

3 Ergebnisse

3.1 Demographische Beschreibung des Patientenkollektivs

3.1.1 Geschlechterverteilung

Das Kollektiv bestand zu 75% aus männlichen Patienten, 25% waren weiblich.

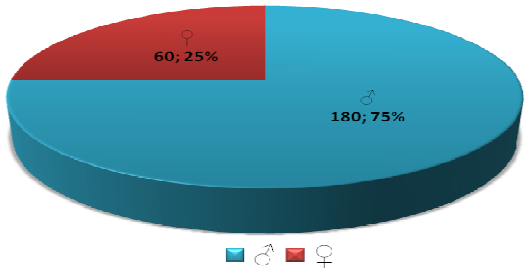

Abbildung 5: Geschlechterverteilung unter den 240 in Ulm endovaskulär behandelten Patienten mit Aortenpathologie der Aorta thoracica, n = 240.

3.1.2 Altersverteilung und Altersstruktur

Bei den weiblichen Patienten zeigte sich eine eher gleichmäßige Verteilung auf die verschiedenen Altersstufen, während bei den männelichen Patienten der Großteil zum OP Zeitpunkt unter 75 J. alt war.

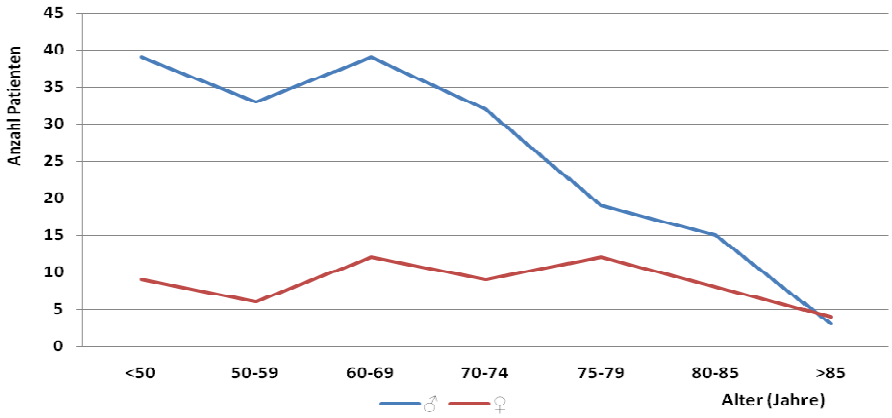

Abbildung 6: Altersverteilung in Jahren unter den 240 in Ulm endovaskulär behandelten Patienten mit Aortenpathologien der Aorta thoracica. Aufgefächert nach Geschlecht: Männliche Patienten mittleres Alter 61 Jahre, Median 66 Jahre, Range 17-85 Jahre. Weibliche Patienten mittleres Alter 67 Jahre, Median 72 Jahre, Range 12-86 Jahre.

Die jüngste Patientin hatte mit 12 J. eine traumatische zirkuläre thorakale Aortenruptur in loco typico bei Polytrauma erlitten, bei der ältesten Patientin wurde mit 86 J. eine gedeckte Ruptur bei PAU versorgt. Die Alterverteilung gesamt ergab sich wie folgt:

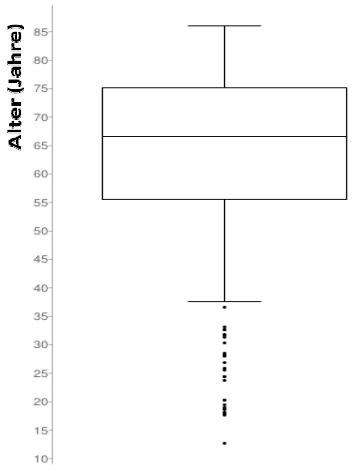

Abbildung 7: Boxplot Altersverteilung in Jahren bei 240 in Ulm endovaskulär behandelten Patienten mit Aortenpathologie der Aorta thoracica, n = 240. Median = 67 Jahre.

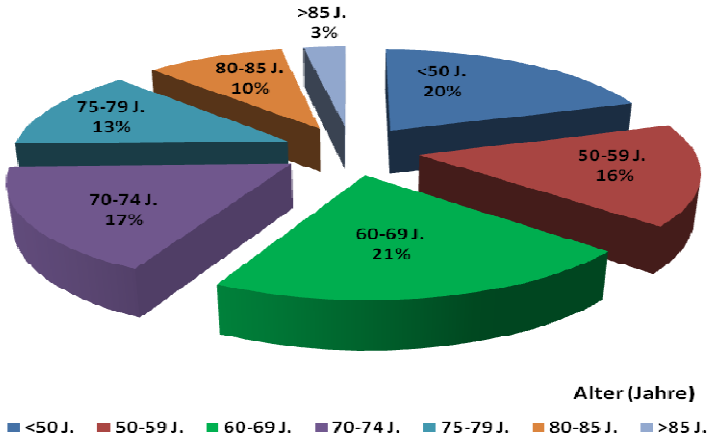

Abbildung 8: Altersverteilung in Jahren bei 240 in Ulm endovaskulär behandelten Patienten mit Aortenpathologie der Aorta thoracica, n = 240. Knapp die Hälfte der Patienten war älter als 70 Jahre, ein Fünftel war unter 50 Jahre alt.

Bei Patienten mit traumatisch bedingten Aneurysmen zeigte sich der Altersgipfel im Bereich zwischen dem 20. und 30. Lebensjahr, kaum ein Patient mit Aneurysma dieser Genese war über 70 J. alt. TRAU Patienten waren statistisch signifikant jünger als Patienten mit AOP aus allen anderen Gruppen ($p < 0{,}0001$).

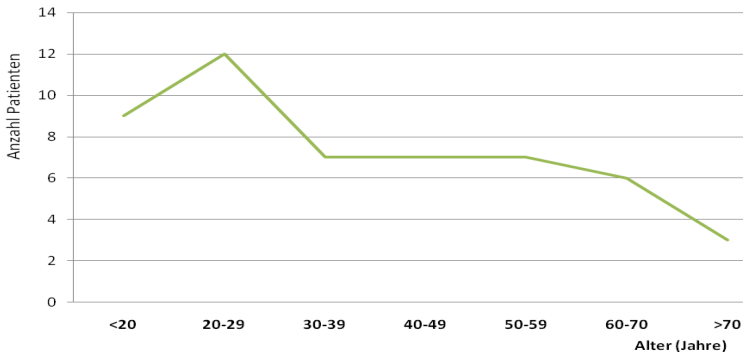

Abbildung 9: Altersverteilung in Jahren bei 61 Patienten, die aufgrund traumatisch bedingter Aortenpathologie der Aorta thoracica in Ulm endovaskulär behandelt worden waren, n = 61.

Der Altersgipfel bei Patienten mit degenerativen Aneurysmen (DTAA) lag ähnlich dem der Dissektionspatienten (DISS) im Bereich von 70-75 J., der Altersgipfel der Patienten mit penetrierenden, arteriosklerotischen Ulcera (PAU) lag noch höher bei ca. 80-85 J.

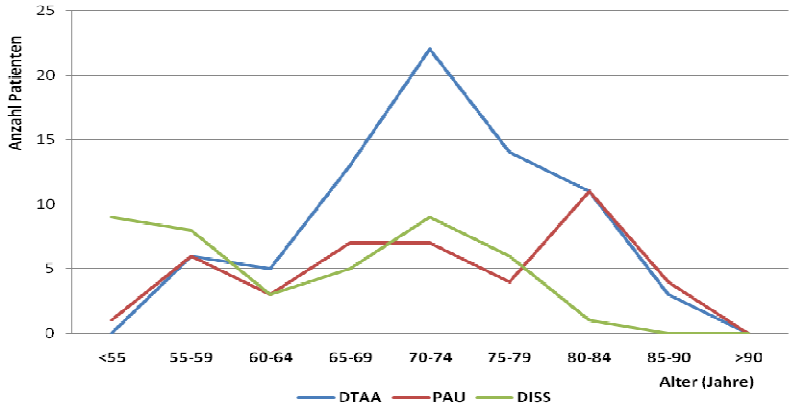

Abbildung 10: Altersverteilung in Jahren bei 164 Patienten, die aufgrund degenerativ bedingter Aortenpathologien DTAA (n = 74), Dissektionen DISS (n = 47) oder Aortenulcera PAU (n = 43) im Bereich der Aorta thoracica in Ulm endovaskulär behandelt worden waren. Aufgefächert nach Ätiologie, n = 164.

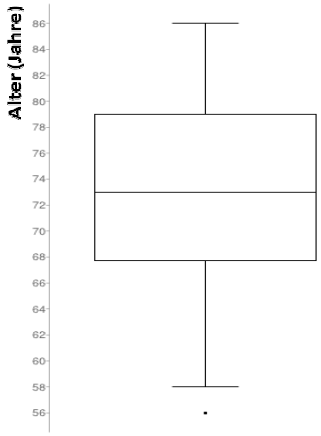

Abbildung 11: Boxplot Altersverteilung in Jahren bei 74 Patienten, die aufgrund arteriosklerotisch bedingtem, degenerativem Aortenaneurysma der Aorta thoracica in Ulm endovaskulär behandelt worden waren, n = 74. Median = 73 Jahre.

3.2 Präoperative Daten

3.2.1 Ätiologie

Die Indikation zur TEVAR ergab sich durch verschiedene thorakale Aortenpathologien:

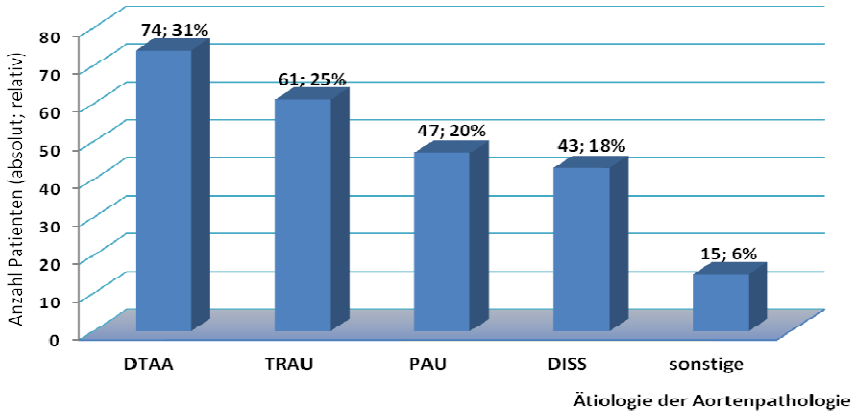

Abbildung 12: Ätiologie der Aortenpathologie bei 240 in Ulm endovaskulär behandelten Patienten mit Aortenpathologie der Aorta thoracica. DTAA = degenerativ arteriosklerotisch, TRAU = traumatisch, DISS = Dissektion, PAU = penetrierendes arteriosklerotisches Ulcus. Zu den 15 ‚sonstige' ließen sich 11 mykotische (davon 4 Mesaortitis luetica), zwei inflammatorische und zwei Marfan-bedingte kongenitale Aneurysmen zählen, n = 240.

3.2.2 Lokalisation

Die häufigste Lokalisation der behandelten AOPs war die Aorta descendens, direkt distal des Abgangs der LSA (Abschnitt III nach W. Stelter [139], siehe Abb. 3a). Alle 61 TRAU (100%) waren in diesem Abschnitt, dem sogenannte „loco typico", lokalisiert. Daneben betrafen 33 PAU (77%), 30 DISS (64%) und 44 DTAA (59%) ausschließlich die Aorta descendens im Abschnitt III.

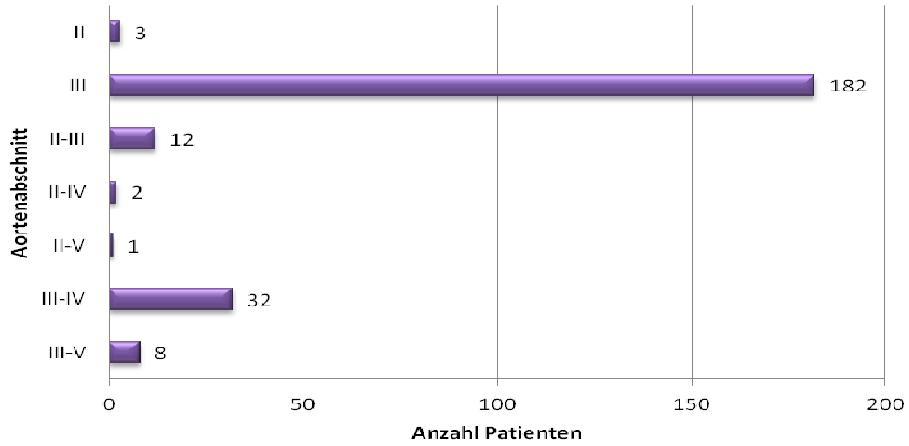

Abbildung 13: Lokalisation der Aortenpathologien in einem Abschnitt der Aorta nach W. Stelter [139] bei 240 in Ulm endovaskulär behandelten Patienten: Arcus aortae (II), Aorta descendens (III), infradiaphragmale Aorta (IV), abdominelle Aorta und Iliakalgefäße (V). Bei den mehrere Abschnitte überragenden Pathologien handelte es sich entweder um thorakoabdominelle Aneurysmen (Crawford I-III), ausgedehnte Dissektionen (Stanford Typ B) oder aber um Marfan bedingte große Aneurysmen. n = 240.

3.2.3 Diameter

Der präoperative maximale axiale Querdurchmesser der AOP wurde den Patientenakten entnommen und anhand der präOP CT-Scans aus dem PACS nachgemessen. Der kleinste behandelte Durchmesser (19 mm) fand sich bei einem jungen Patienten mit traumatischer thorakaler Aortenruptur loco typico und geringgradigem Mediastinalhämatom nach Polytrauma. Der größte behandelte Aortendurchmesser (123 mm) wurde bei einer 81-jährigen Patientin mit DTAA gemessen.

Tabelle 3: Maximaler axialer Diameter der Aortenpathologie in mm bei 240 in Ulm endovaskulär behandelten Patienten mit Pathologie im Bereich der Aorta thoracica. Erster Wert Patienten mit Pathologie aller Ätiologien, n = 240. In Klammern zum Vergleich der maximale Diameter der Aortenpathologie in mm bei 74 in Ulm endovaskulär behandelten Patienten mit rein arteriosklerotisch, degenerativ bedingtem Aneurysma der Aorta thoracica, n = 74.

Populationsgröße n	**240**	**(74)**			
Minimum	19	(33)	Untere Quartile	49	(55)
Maximum	123	(123)	Median	60	(65)
Mittel (μ)	60	(68)	Obere Quartile	70	(77)
Standardabweichung (σ)	19	(17)	Range	104	(90)

Mittlerer Durchmesser ± Standardabweichung und Range bei DTAA: 68 ± 17 mm (33-123), DISS: 61 ± 17 mm (25-110), TRAU: 34 ± 14 mm (19-60), PAU: 46 ± 17 mm (21-105). Die Diameter der DTAA waren statistisch signifikant größer verglichen mit den übrigen Ätiologien ($p < 0,0001$), in der Gruppe TRAU fanden sich signifikant kleinere Diameter (34 mm vs. 61 mm, $p = 0,0006$). Die Diameter der Gruppe ‚Notfall' und der Gruppe ‚elektiv' waren nicht signifikant verschieden (56 mm vs. 61 mm, $p = 0,1352$).

3.2.4 Symptomatik und Ruptur

- Symptomatik

Folgende Symptome wurden in Zusammenhang mit einer bestehenden AOP erfasst:
chronischer Rückenschmerz, Schulterschmerzen, Brust-, Flanken-, Oberbauchschmerzen, Druckgefühl hinter dem Jugulum und Sternum, Heiserkeit, Dyspnoe und Stridor, Dysphagie, vorzeitiges Sättigungsgefühl, Gewichtsverlust, palpatorisch pulsierende Raumforderung und Horner Syndrom.

- Ruptur

Die Ruptur wurde ebenfalls als Symptom gewertet und trat in 101 Fällen gedeckt auf, einmal offen und zweimal mit Bildung einer aorto-ösophagealen Fistel. Insgesamt konnten 137 Patienten (57%) als symptomatisch betrachtet werden, davon 33 (14%) mit einem der oben genannten Symptome und 104 (43%) in einem Stadium der Ruptur.

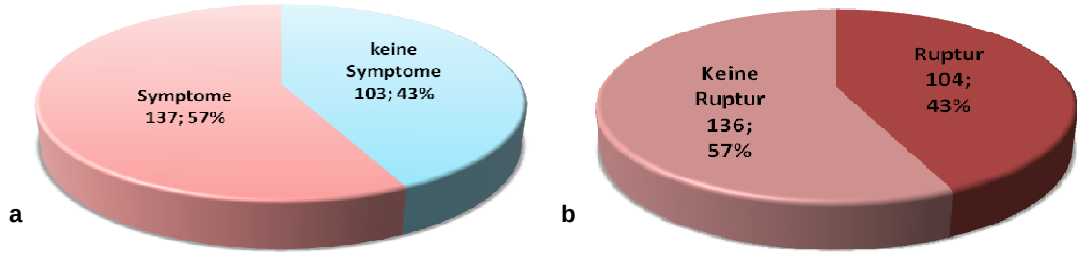

Abbildung 14ab: a) Präoperativ vorhandene Symptomatik oder b) präoperative Ruptur bei 240 in Ulm endovaskulär behandelten Patienten mit Aortenpathologien der Aorta thoracica. Absolute; relative Anzahl an Patienten, n = 240.

3.3 Nebendiagnosen

Die arterielle Hypertonie konnte als häufigste Nebendiagnose bei 75% (179) aller Patienten gefunden werden. Betrachtete man das Kollektiv ohne TRAU Patienten, so litten 97% an einer aHT (173 der 179 Nicht-TRAU Patienten). Bei den DISS Patienten waren 94% betroffen. 58% (138) aller Patienten litten an manifester Arteriosklerose oder Störungen im Fettstoffwechsel im Sinne einer Dyslipidämie oder Dyslipoproteinämie. Unter den Nicht-TRAU Patienten waren es 77% (137). Alle 74 DTAA Patienten hatten (definitionsgemäß) Arteriosklerose (100%). Bei 40% (95) der Patienten konnte Nikotinabusus festgestellt werden, 33% (78) litten an einer KHK oder haben bereits einen Myokardinfarkt erlitten. 32% (76) hatten eingeschränkte Nierenfunktion, bei 28% (68) fand sich eine COPD, bei jeweils 15% (37) Diabetes mellitus II oder Adipositas. Bei 40% (96) der Patienten war neben einer thorakalen AOP zusätzlich ein BAA diagnostiziert oder bereits therapiert worden.

Tabelle 4: Nebendiagnosen bei 240 in Ulm endovaskulär behandelten Patienten mit Aortenpathologien der Aorta thoracica, n = 240, mittlere Spalte. Nebendiagnosen bei 74 in Ulm endovaskulär behandelten Patienten mit rein arteriosklerotisch, degenerativ bedingten Aneurysmen, n = 74, rechte Spalte. Anzahl absolut (relativ).

Nebendiagnose	Anzahl Patienten von n = 240	Anzahl Patienten von n = 74
Arterielle Hypertonie	179 (75%)	66 (89%)
Arteriosklerose/ Dyslipidämie	138 (58%)	74 (100%)
Nikotinabusus	95 (40%)	37 (50%)
Koronare Herzkrankheit/ Myokardinfarkt	78 (33%)	37 (50%)
Niereninsuffizienz	76 (32%)	33 (45%)
COPD	68 (28%)	28 (38%)
Adipositas	37 (15%)	14 (19%)
Diabetes mellitus	37 (15%)	12 (16%)
Zusätzlich Bauchaortenaneurysma	96 (40%)	48 (65%)

3.4 Intraoperative Daten

Die Auswertung der intraoperativen Daten bezog sich auf 240 TEVARs bei 240 Patienten.

3.4.1 OP-Modus und Dringlichkeit

- *TEVAR*: ein rein endovaskulärer Eingriff wurde bei 215 Patienten durchgeführt.

- *Hybrid*: 15 Patienten erhielten endovaskulär Stentgrafts und einen zusätzlichen offenchirurgischen Eingriff bei Überstentung wichtiger Gefäßabgänge. Bei sechs Patienten mit AOP der distalen Aorta descendens ergab sich diese Problematik im distalen Bereich (iliaco-mesenteriale, iliaco-renale oder aorto-truncale Bypässe). Bei zwei Patienten wurde eine LSA Transposition vorgenommen, bei vier Patienten wurden LSA und ACS überstentet und ein Carotis-Carotis-Bypass angelegt. Einmal wurde eine Truncus brachiocephalicus Hybrid-Eingriff und zweimal totales extraanatomisches Debranching des Aortenbogens durchgeführt. Zur genauen Beschreibung dieser Verfahren siehe 3.8.2.

- *ausgeweitete TEVAR*: bei zehn Patienten war neben der TEVAR in gleicher Sitzung ein zusätzlicher offenchirurgischer Eingriff mit folgenden Indikationen notwendig:

- Sechs Eingriffe bei Verletzung des Zugangsgefäßes durch Einbringen der Gefäßschleuse (Einriss, Abriss oder Dissektion) oder Thrombendarteriektomie bei Gefäßverschluss
- ein autologes V.saphena magna Interponat bei A. poplitea Abriss nach Polytrauma
- einmal Thorakotomie mit Hämatomausräumung und Übernähung von Parenchymverletzungen der Lunge
- einmal explorative Laparotomie und plastische Rekonstruktion von Bauchwand
- einmal simultaner Ausbau eines Y-Stentgrafts im Bereich des BAA bei Verschluss des linken Prothesenschenkels nach Stentgraftmigration und aorto-biiliacale Implantation einer konventionellen Dacron-Y-Prothese.

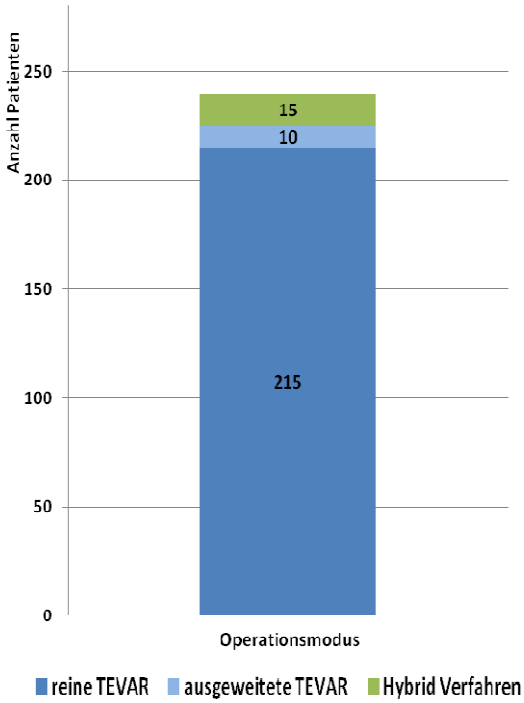

Abbildung 15: Operationsmodus des Primäreingriffs bei 240 in Ulm endovaskulär behandelten Patienten mit Aortenpathologien der Aorta thoracica, n = 240. TEVAR = thorakale endovaskuläre Aortenreparatur.

- Dringlichkeit: 101 Patienten (42%) wurden notfallmäßig behandelt (innerhalb 24 h nach Aufnahme), bei 139 Patienten (58%) handelte es sich um einen elektiven Eingriff. 49 (49%) der notfallmäßig Operierten waren TRAU Patienten, alle im Stadium der gedeckten Ruptur.

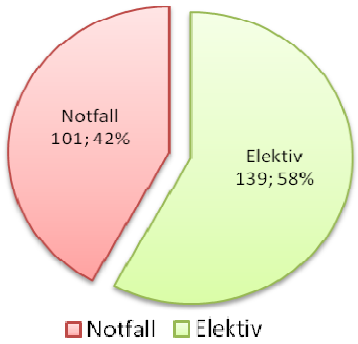

Abbildung 16: Dringlichkeit des Primäreingriffs bei 240 in Ulm endovaskulär behandelten Patienten mit Aortenpathologien der Aorta thoracica, n = 240. Absolut; relativ.

3.4.2 Patientenstatus nach Klassifikation der ASA

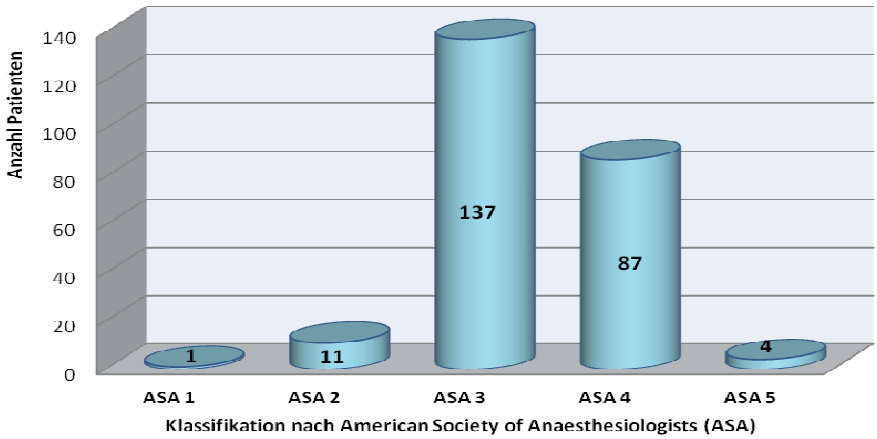

Abbildung 17: Einteilung der 240 in Ulm endovaskulär behandelten Patienten mit Aortenpathologien der Aorta thoracica nach der Klassifikation der American Society of Anaesthesiologists in ASA Klasse 1 bis ASA Klasse 5, n = 240.

Von den vier Patienten, die ASA 5 eingestuft worden waren, verstarben zwei innerhalb der nächsten 48 Stunden, ein Patient in den nächsten 96 Stunden postOP. Von den 101 notfallmäßig operierten Patienten waren 24 (24%) ASA 3, 73 (72%) ASA 4 und vier (4%) ASA 5 klassifiziert worden.

3.4.3 OP-Dauer

Es ergaben sich folgende OP-Zeiten für alle 240 Eingriffe (Abb. 18) und separat für die 215 rein endovaskulären TEVARs (Tab. 4):

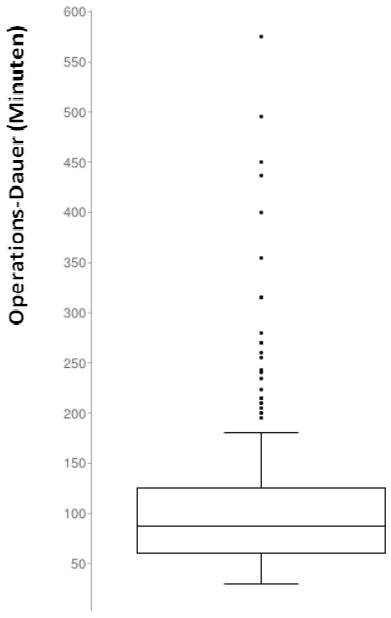

Abbildung 18: Boxplot Operations-Dauer in Minuten bei allen in Ulm durchgeführten endovaskulären Eingriffen an Patienten mit Aortenpathologie der Aorta thoracica, n = 240. Ausreißer nach oben bedingt durch Hybrid-Eingriffe und ausgeweitete TEVARs.

Tabelle 4: Operations-Dauer in Minuten bei allen in Ulm durchgeführten endovaskulären Eingriffen an Patienten mit Aortenpathologie der Aorta thoracica, n = 240. In Klammern Operations-Dauer in Minuten bei allen in Ulm durchgeführten rein endovaskulären Eingriffen an Patienten mit Aortenpathologie der Aorta thoracica, abzüglich der 10 ausgeweiteten TEVARs und 15 Hybrid Eingriffe, n = 215.

Populationsgröße n	**240**	**(215)**			
Minimum	30	(30)	Untere Quartile	60	(58)
Maximum	575	(495)	Median	87	(80)
Mittel (μ)	108	(93)	Obere Quartile	125	(115)
Standardabweichung(σ)	79	(55)	Range	545	(465)

3.4.4 Letalität

Insgesamt verstarben innerhalb von 30 Tagen nach OP 27 von 240 Patienten (11,25%), davon sieben (2,9%) in tabula.

- Exitus in tabula

Zwei weibliche, fünf männliche Patienten im mittleren Alter von 65 J. (Median 60 J.) verstarben in tabula. Sechs der sieben Patienten waren notfallmäßig behandelt worden, einmal handelte es sich um einen elektiven Eingriff. Fünfmal wurde ein DTAA, einmal eine Dissektion und ein Aneurysma bei Marfan (44-jähriger Patient) behandelt. Die elektive Patientin war ASA 3, die sechs anderen ASA 4 klassifiziert. Die mittlere OP-Dauer betrug 148 Minuten. Todesursachen:

- freie Ruptur bei DTAA (elektive OP): wegen Leak bei teilweiser Prolabierung des Stentgraft wurde zweimal nachdilatiert und mit einem zusätzlichen Stentgraft verlängert. Kurz vor Platzierung der Stentgraftverlängerung kam es intraOP zur spontanen Ruptur des DTAA. Ein offener Konversionsversuch verlief frustran.
- freie Ruptur bei akuter Typ B Dissektion: am Aortenbogen zeigte sich nach Freisetzen des zweiten Stentgrafts eine Perforation des proximalen Stentgraftendes vom wahren ins falsche Lumen und vom falschen Lumen in die freie Thoraxhöhle.
- Ruptur eines thorakalen Aorten-/ Subclavia-Aneurysmas in den Ösophagus im Sinne einer aorto-ösophagealen Fistel: die Platzierung eines Stentgrafts in der Aorta descendens zur Ausschaltung der Fistel verlief erfolgreich, kam jedoch zu spät.
- Große gedeckte Ruptur eines Marfan-bedingten AA: zwei Stentgrafts wurden regelrecht eingebracht. Die riesige mediastinale Einblutung führte jedoch zu Füllungsbehinderung des Herzens und Tod im akuten Rechtsherzversagen.
- Drei Patienten mit gedeckt rupturierten DTAAs mit Hämatothorax. Es wurden ein, zwei und drei Stentgrafts implantiert. Die Platzierung der Stentgrafts verlief erfolgreich, die Patienten waren jedoch einem zu großen Blutverlust ausgesetzt.

Die Patienten verstarben entweder im hämorrhagischen Schock durch die hohen Blutverluste oder im kardiogenen Schock mit konsekutivem Herzstillstand.

- 30-Tages-Letalität

11,25% (27 von 240) der Patienten verstarben innerhalb von 30 Tagen nach OP. Es ergab sich für den elektiven Primäreingriff eine 30-Tages-Letalität von 5,0 % (7 von 139), für den notfallmäßigen Eingriff von 19,8 % (20 von 101).

Es handelte sich um sieben weibliche und 20 männliche Patienten im Alter von 17-84 Jahren, Durchschnittsalter 68 J. (Median 73 J.). Dabei waren 6 Eingriffe elektiv geplant, 21 notfallmäßig erfolgt. Die Patienten verteilten sich wie folgt auf die ASA Klassen: 7 Patienten ASA 3, 17 Patienten ASA 4, 3 Patienten ASA 5. Ätiologien ihrer AOP: 9 DTAA, 6 PAU, 4 DISS, 3 TRAU, 5 mykotische AA. Bei den Todesursachen handelte es sich um Multiorganversagen (9), hypovolämischer Schock mit Herz-Kreislaufversagen (4), Hirntod (2), pulmonale Insuffizienz (1), keine Angabe (4), Exitus in tabula (7, siehe oben).

3.4.5 Typen und Anzahl der Stentgrafts

- Stentgrafttyp

Folgende Stentgrafttypen wurden verwendet:

- 48% Gore TAG (W.L. Gore & Associates, Flagstaff, Arizona, USA), selbst-expandierbarer Nitinol Stent mit Polytetrafluoroethylen/ Fluoroethylpropylen Cover.
- 35% Medtronic Talent Thoracic Endoluminal Stentgraft (Medtronic Inc., Santa Rosa, California, USA), selbst-expandierbarer Nitinol Stent mit Dacron Cover.
- 14% Cook Zenith TX2 (Cook Inc., Bloomington, Indianapolis, USA)
- 2% Jotec Evita thoracic (JOTEC GmbH, Hechingen, Deutschland)
- Sonstige 1% (Optimed, Vanguard, VAMC, Endofit 38, nicht kommerzieller Stentgraft der Firma Stenford, Frankreich)

- Anzahl Stentgrafts pro Patient

Je nach Ätiologie und Ausdehnung der AOP (lokal begrenzt vs. fortgeschrittene Ausdehnung bei TAAA oder DISS) variierte die Anzahl eingesetzter Stentgrafts erheblich.

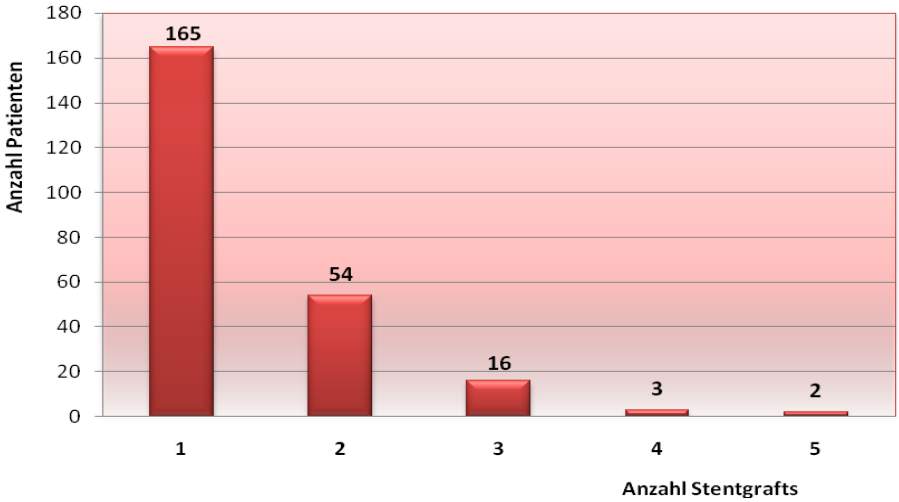

Abbildung 19: Anzahl implantierter Stentgrafts pro Patient bei 240 in Ulm endovaskulär behandelten Patienten mit Aortenpathologie der Aorta thoracica. Bei 165 Patienten wurde ein einzelner Stentgraft implantiert, 75 Patienten erhielten zwei oder mehr Stentgrafts. Insgesamt wurden 343 Stentgrafts bei n = 240 Patienten implantiert (durchschnittlich 1,4 Stentgrafts pro Patient).

3.4.6 Endovaskulär überstentete Länge

Entsprechend der Längenausdehnung der AOP über die Aorta wurden Stentgrafts auf einer Strecke zwischen 50 und 550 mm in die Aorta eingebracht.

Bei 17 Patienten konnte die genaue überstentete Länge nicht festgestellt werden.

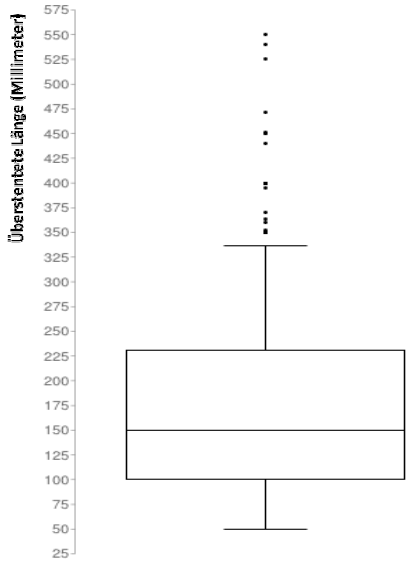

Abbildung 20: Boxplot endovaskulär überstentete Länge der Aorta in Millimetern bei 223 in Ulm mit endoluminalen Stentgrafts behandelten Patienten mit Aortenpathologie der Aorta thoracica, n = 223. Median = 150 mm (Mittel = 187 mm, Standardabweichung = 103 mm, Minimum = 50 mm, Maximum = 550 mm).

3.5 Postoperative Nachuntersuchungen

3.5.1 Follow-up Dauer und Follow-up Ausscheider

Die erfassten Daten stammen aus einem Nachbeobachtungszeitraum von April 1995 bis Dezember 2010. Idealerweise erfolgten die Nachuntersuchungen nach Schema und Empfehlungen der DGG 7 Tage, 3, 6, 12 Monate postOP, dann jährlich oder 2-jährlich [80]. Eine Mindestdauer wurde für das Follow-up nicht festgelegt. Die mittlere Nachbeobachtungsdauer betrug 916 Tage (30,5 Monate/ 2,5 Jahre). Ein Patient verblieb sogar 3815 Tage (125,3 Monate/ 10,5 Jahre) im Follow-up. Die hohe Standardabweichung weist dabei auf sehr unterschiedliches Nachsorgeverhalten hin.
Nach Ausschluss der sieben in tabula Verstorbenen und der am OP Tag offen konvertierten Patientin, ergab sich die Follow-up Dauer wie in Tab. 5 dargestellt.

Tabelle 5: Follow-up Dauer in Tagen bei allen in Ulm endovaskulär behandelten Patienten mit Aortenpathologie der Aorta thoracica, abzüglich in tabula verstorbener oder in tabula offen konvertierter Patienten, n = 232.

Populationsgröße n	**232**		
Minimum	1	Untere Quartile	18
Maximum	3815	Median	437
Mittel (μ)	916	Obere Quartile	1621
Standardabweichung(σ)	1058	Range	3814

Die routinemäßigen Nachuntersuchungen konnten nicht bei allen Patienten regelmäßig und bis Ende des Beobachtungszeitraumes durchgeführt werden. Gründe für dieses „drop out of Follow-up“ waren:

- Patient verstarb.
- Sekundäre offene Konversion zum konventionellen Gefäßersatz.
- Nachuntersuchung auswärts: teilweise wurden Patienten nur für die TEVAR nach Ulm zuverlegt und anschließend wieder in eine heimatnahe Klinik rückverlegt.
- Umzug des Patienten ohne Anhalt auf Verbleib.
- Mangelhaftes Nachsorgeverhalten des Patienten (Non-Compliance).
- Kontrolltermin war zum Ende des Beobachtungszeitraums noch ausstehend.

Insgesamt konnte beobachtet werden, dass Patienten, die Komplikationen entwickelten eher in der Nachsorge verblieben, als solche ohne. Bei der Interpretation der folgenden Ergebnisse müssen die unterschiedlichen Nachsorgezeiträume berücksichtigt werden. Bei kurzer oder fehlender Nachsorge wurden möglicherweise Komplikationen verpasst.

3.6 Endoleaks

3.6.1 Endoleak Rate

Im Beobachtungszeitraum entwickelten 77 der 240 (32%) Patienten irgendein Endoleak. Die weiteren Untersuchungen wurden am Kollektiv der 77 Endoleakträger durchgeführt.

3.6.2 Anzahl Endoleaks

Bei 53 (68%) Patienten mit Endoleak wurde ein einzelnes Leak detektiert, bei 22 (29%) Patienten konnten zwei verschiedene, voneinander unabhängige Leaks identifiziert werden, zwei (3%) Patienten entwickelten sogar drei verschiedene Endoleaks. Insgesamt konnten wir 103 verschiedene, voneinander unabhängige Endoleaks bei 77 Patienten detektieren, entsprechend einer Rate von 1,34 Leaks pro betroffenem Patienten.

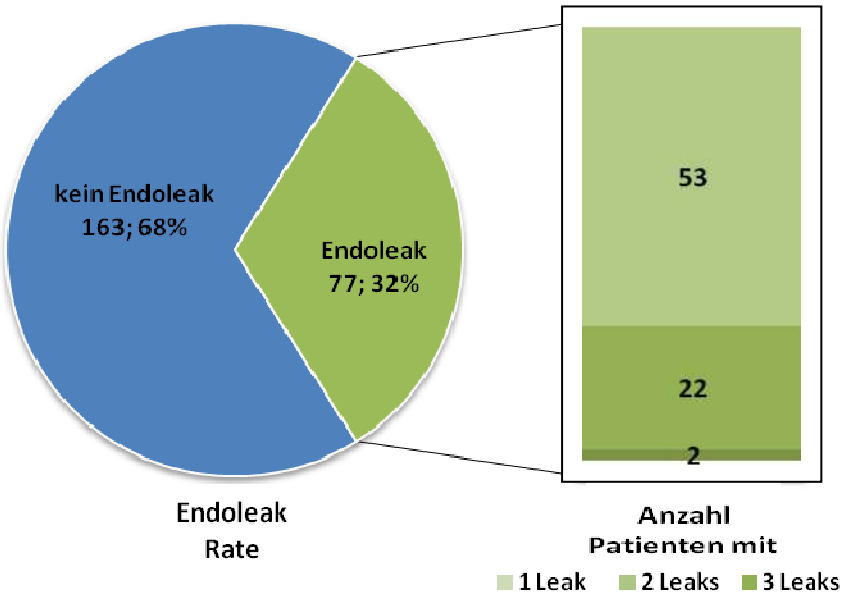

Abbildung 21: Das Tortendiagramm links zeigt die Endoleak Rate als das Auftreten von Endoleaks im Beobachtungszeitraum als postoperative Komplikation bei Patienten nach endovaskulärer Aortenreparatur bei 240 in Ulm behandelten Patienten mit Aortenpathologie der Aorta thoracica, n = 240. Absolute; relative Anzahl an Patienten. Das Säulendiagramm rechts zeigt die Anzahl aufgetretener Endoleaks pro Patient bei allen 77 Leak-tragenden Patienten nach endovaskulärer Aortenreparatur in Ulm, n = 77. Es wurden Patienten mit einem, zwei und drei verschiedenen Endoleaks gefunden.

3.6.3 Endoleaktypen

Nach sorgfältiger Klassifizierung der 103 gefundenen Leckagen ergab sich folgende Verteilung auf die Endoleaktypen:

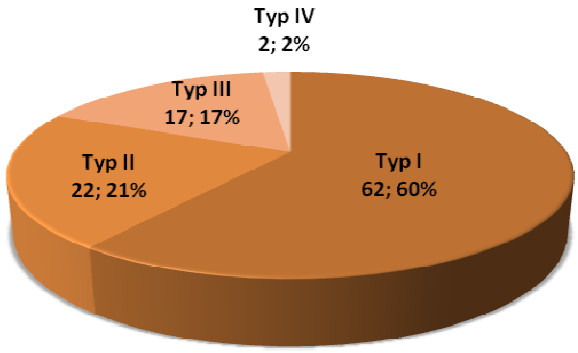

Abbildung 22: Endoleaktypen, n = 103. Klassifizierung der im Beobachtungszeitraum bei 77 Patienten nach endovaskulärer Aortenreparatur bei Pathologien der Aorta thoracica detektierten 103 verschiedenartigen Endoleaks in Typ I-IV. 37 Typ I Leaks waren am proximalen Stentgraftende gelegen (36% Typ Ia Leaks), 25 am distalen Stentgraftende (24% Typ Ib Leaks).

Typ I Leaks wurden basierend auf vorhandener oder nicht vorhandener Kommunikation mit den Anheftungsseiten des Stentgrafts von anderen Leaktypen abgegrenzt. Gab es Anhalt auf insuffiziente Abdichtung proximal wurde das Leak als Typ Ia, distal als Typ Ib bestimmt, bei inadäquater Komponenten-Überlappung oder bei Materialdefekten wurde das Leaks als Typ III klassifiziert. Wenn der Zufluss des Endoleaks von den Stentgraftenden völlig unabhängig war und eindeutig mit einem offenen Gefäßast kommunizierte, wurde das Leak als Typ II klassifiziert (siehe auch 2.2.6).

Es zeigte sich eine deutliche Dominanz der Perigraft-Leaks Typ Ia und Ib mit einem Anteil von zusammen 60% an allen Leaks. Unter den Typ I Leaks fanden sich in 60% der Fälle Undichtigkeiten im proximalen Stentgraftbereich im Sinne eines Typ Ia Leaks gegenüber 40% Ib Leaks im distalen Stentgraftbereich. Die Kollateral-Leaks waren mit 21% der zweithäufigste Leaktyp. Seltener waren Midgraft-Leaks mit einem Anteil von 17%. Am seltensten fanden sich Typ IV Leaks (2%).

Es folgen Beispiele mit Bildmaterial aus dem PACS der Universitätsklinik Ulm:

- Typ I Perigraft-Leaks

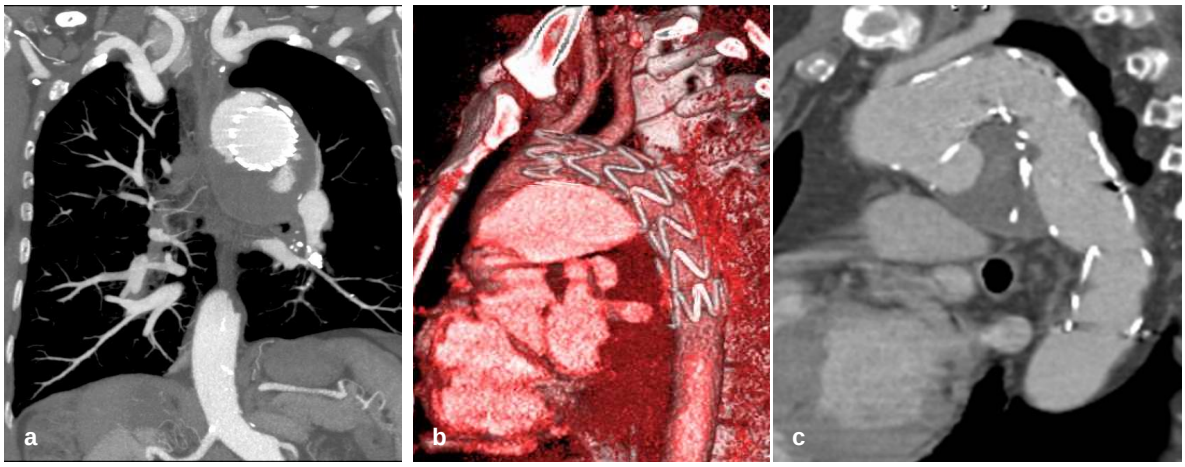

Abbildung 23abc: proximales Perigraft-Leak, Typ Ia. Das proximale Stentgraftende liegt der nativen Aortenwand nicht komplett an und der Aneurysmasack wird reperfundiert. a) Angio-CT koronar b) dreidimensionale Rekonstruktion c) Angio-CT sagittal. Aus [112].

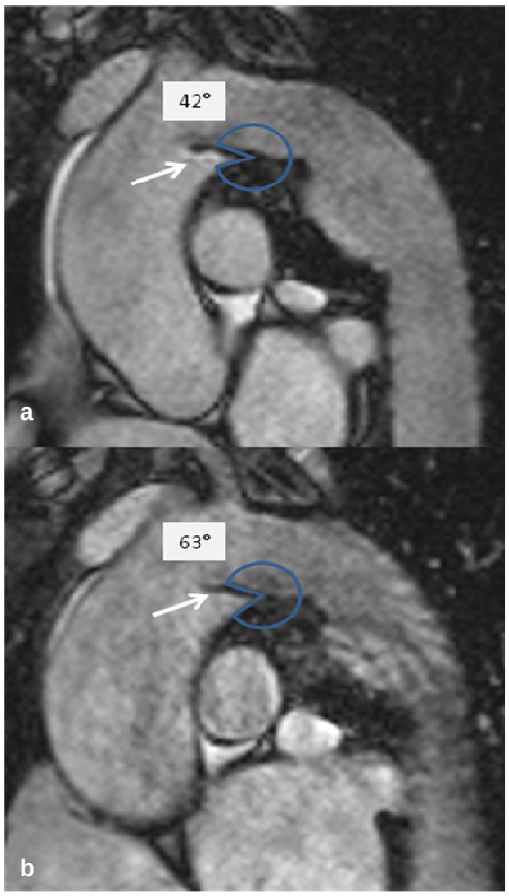

Abbildung 24ab: Unzureichendes Anliegen des proximalen Stentgrafts an der Innenseite des Arcus aortae (→). Es bildet sich ein Ablösungswinkel zwischen Stentgraft und nativer Aortenwand, sogenannter bird's beak. Angio-CT a) End-diastolischer b) End-systolischer Ablösungswinkel. Aus [112].

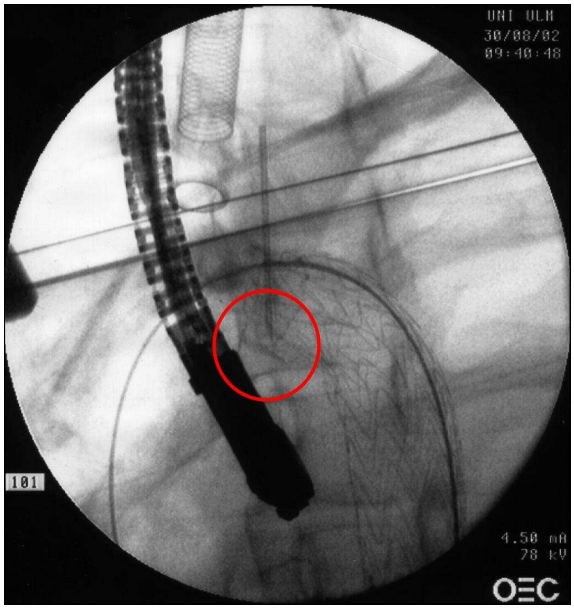

Abbildung 25: Der Stentgraft ist proximal unzureichend verankert und bildet mit der nativen Aortenwand einen Ablösungswinkel (bird's beak). Intraoperative Durchleuchtung. Aus [112].

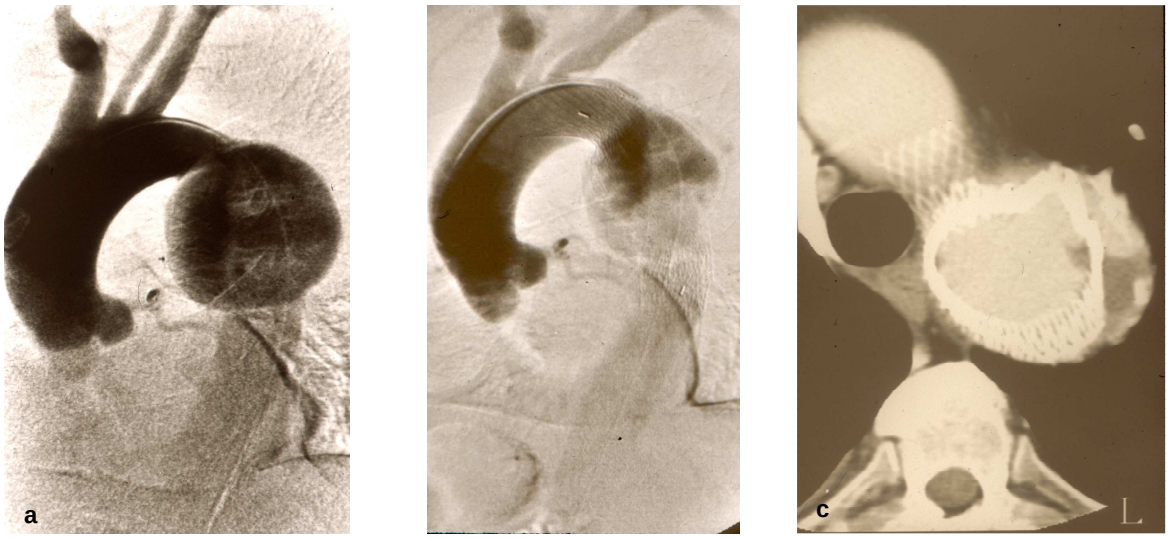

Abbildung 26abc: Typ Ia Endoleak, verursacht durch proximalen Stentgraftkollaps. Der Aneurysmasack wird von der proximalen Anheftungsseite her wieder perfundiert. a) und b) Digitale Subtraktionsangiographie koronar c) Angio-CT axial. Aus [112].

- Typ II Kollateral-Leak

Als speisende Gefäße, sogenannte Feeder, die den Zufluss der Kollateral-Leaks bilden, fanden sich:

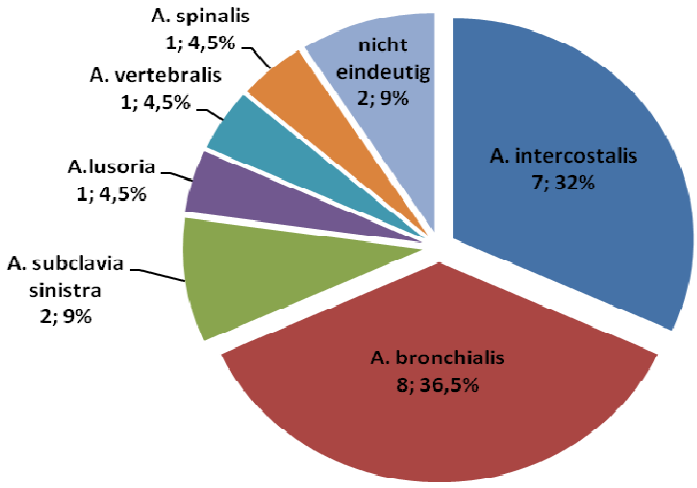

Abbildung 27: Speisende Gefäße (Feeder) der Typ II Endoleaks nach endovaskulärer Aortenreparatur in Ulm, n = 22. Absolute; relative Anzahl. Verschiedene Gefäßäste waren für die Reperfusion der überstenteten Aortenpathologie im Bereich der Aorta thoracica im Sinne eines Kollateral-Leaks verantwortlich: 8 Arteriae bronchiales, 7 Arteriae intercostales, 2 Arteriae subclaviae sinistrae, 1 Arteria vertebalis, 1 Arteria lusoria, 1 Arteria spinalis. 2 nicht eindeutig identifizierbar.

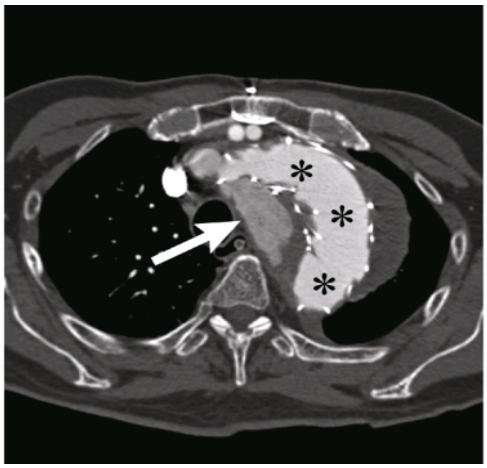

Abbildung 28: gestenteter Aortenabschnitt (*), Kontrastmittel-Leckage (→) im Sinne eines Typ II Endoleaks. Die Arteria subclavia sinistra dient als Feeder für das Endoleak, CTA Thorax axial. Aus [145].

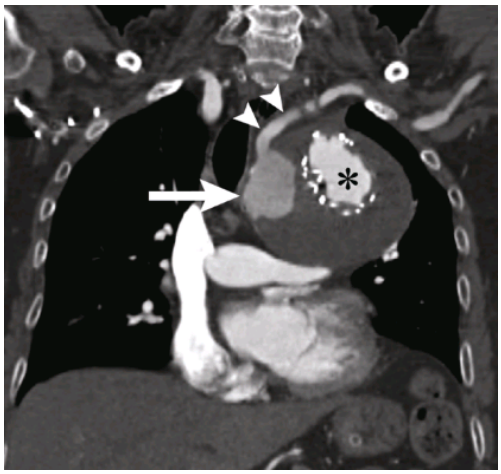

Abbildung 29: gestenteter Aortenabschnitt (*), Kontrastmittel-Leckage (→) im Sinne eines Typ II Endoleaks, welches über die Arteria subclavia sinistra (►) gespeist wird, CTA Thorax koronar. Aus [145].

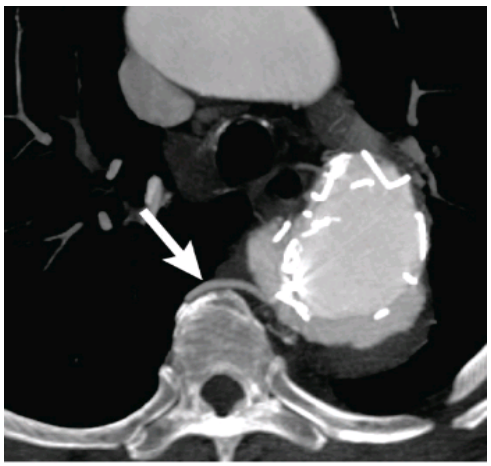

Abbildung 30: Typ II Endoleak, welches über eine Arteria intercostalis (→) retrograd gespeist wird, CTA Thorax axial. Aus [145].

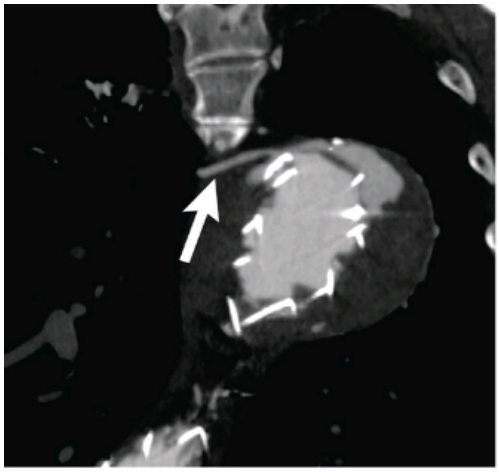

Abbildung 31: Typ II Endoleak, welches über eine Arteria intercostalis (→) retrograd gespeist wird, CTA Thorax koronar. Aus [145].

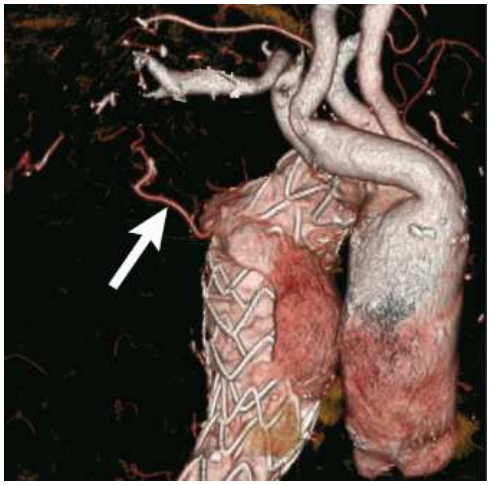

Abbildung 32: dreidimensionale Rekonstruktion ohne knöcherne Strukturen, CTA Thorax. Es zeigt sich ein retrograder Blutfluss in den Aneurysmasack (→) über die Arteria intercostalis im Sinne eines Kollateral-Leaks. Aus [145].

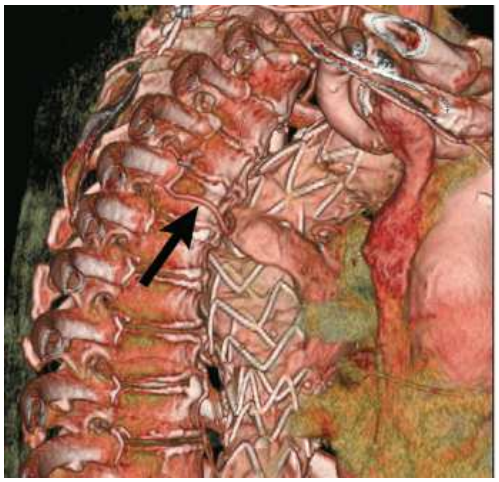

Abbildung 33: dreidimensionale Rekonstruktion mit knöchernen Strukturen, CTA Thorax. Es zeigt sich ein retrograder Blutfluss in den Aneurysmasack (→) über die Arteria intercostalis im Sinne eines Kollateral-Leaks. Aus [145].

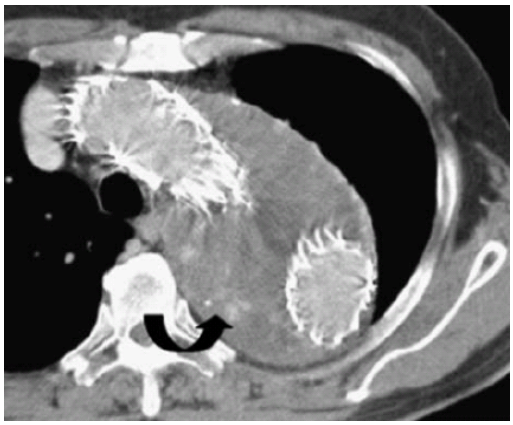

Abbildung 34: Typ II Endoleak mit Reperfusion des Aneurysmasacks über die Arteria spinalis (→), CTA Thorax axial. Aus [145].

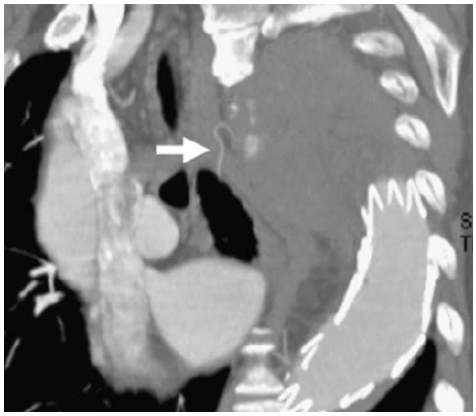

Abbildung 35: Typ II Endoleak mit Reperfusion des Aneurysmasacks über die Arteria spinalis (→), CTA Thorax koronar. Aus [145].

- Typ III Midgraft-Leak

Bei den 75 Patienten mit mehr als einem Stentgraft konnten 14 (19%) Migrationen bzw. Diskonnektionen und somit Reperfusionen im Sinne eines Midgraft-Leaks festgestellt werden. Bei drei Patienten (3 von 165, 2%) mit nur einem Stentgraft kam es zu Knickbildung oder Fraktur durch Materialversagen, ebenso im Sinne eines Typ III Leaks. Patienten mit mehr als einem Stentgraft entwickelten signifikant häufiger Typ III Endoleaks ($p < 0{,}0001$).

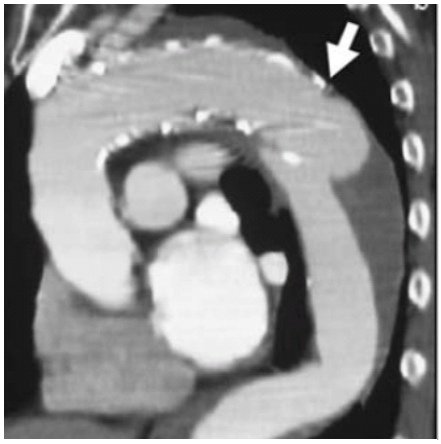

Abbildung 36: die Fraktur einer Stentgraft-Strebe nach TEVAR führte zur Reperfusion des falschen Lumens im Sinne eines Typ III Endoleaks, CTA Thorax sagittal. Aus [145].

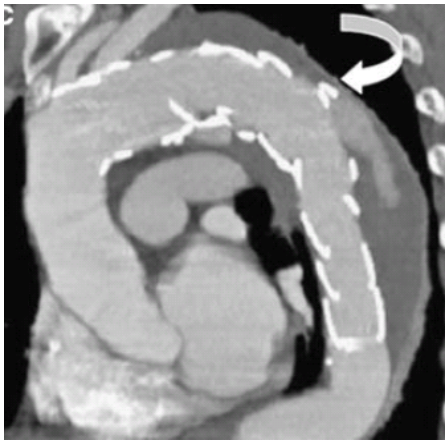

Abbildung 37: Bildung eines Midgraft-Leaks bei schlechter modularer Abdichtung im Überlappungsbereich zweier Stentgrafts nach TEVAR, CTA Thorax sagittal. Aus [145].

- Typ IV Graft-Porosity-Leak

Durch Materialfehler oder Porosität der Devices kam es zum Durchtritt von Blut durch den Stentgraft selbst, ein Durchsickern mit geringer Geschwindigkeit ähnlich einer Filtration. Dieses Phänomen kann nur schwer durch KM sichtbar gemacht werden und ist daher in der Bildgebung selten darstellbar. Typ IV Leaks wurden per exclusionem diagnostiziert.

3.6.4 Zeitraum OP bis Detektion Leak

Der kürzeste Zeitraum bis zur Detektion eines Leaks betrug nur einige Stunden, ein Leak wurde dagegen erst 3297 Tage (9 Jahre) postOP detektiert. Die mittlere Dauer bis zur Detektion betrug 294 Tage (Median 6 Tage), SD = 619 Tage, war also sehr variabel. Insgesamt wurden 62% (64 von 103) der detektierten Leaks innerhalb der ersten 30 Tage entdeckt. Bei den 38% der später detektierten Leaks handelte es sich zu 87,5% um Leaks bei DTAA und DISS.

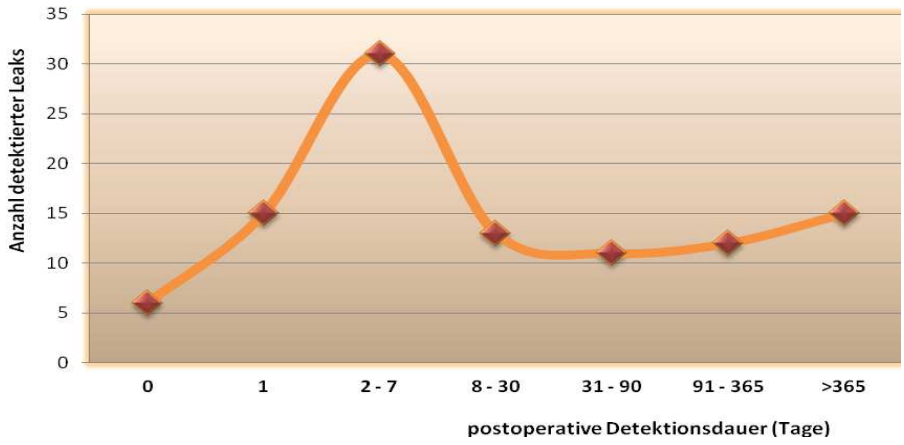

Abbildung 38: Zeitraum in Tagen zwischen thorakaler endovaskulärer Aortenreparatur und erstmaliger Detektion eines Endoleaks in der postoperativen Nachkontrolle im Beobachtungszeitraum, n = 103 verschiedenartige Endoleaks bei 77 in Ulm endovaskulär behandelten Patienten mit Aortenpathologie der Aorta thoracica.

3.6.5 Verhalten des Diameters

Die hämodynamische Relevanz eines Endoleaks spiegelte sich im Größenverhalten des Diameters der AOP wider. 45 der 103 (44%) Endoleaks führten zu einer messbaren Größenprogredienz (im Vergleich zu präOP), bei 54 (52%) waren die Diameter zum Zeitpunkt der Detektion konstant und 4 Leaks gingen erstaunlicherweise mit regredientem AAsack einher. Zu Progredienz führten: 16 Typ Ia, 11 Typ Ib, 6 Typ II, 10 Typ III und 2 Typ IV Leaks.

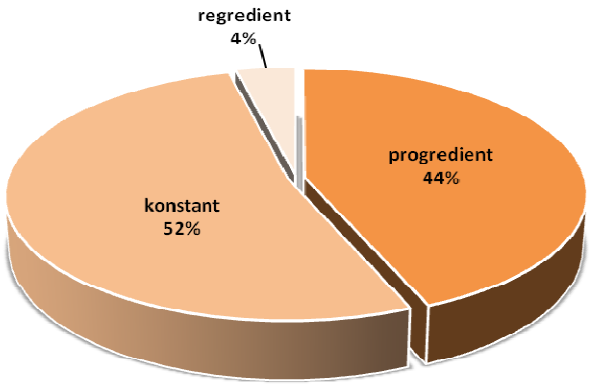

Abbildung 39: Größenverhalten des Aneurysmasacks zum Zeitpunkt der Endoleak Detektion bei allen 103 Endoleaks der 77 Leak-tragenden Patienten, n = 103. Die 103 nach endovaskulärer Behandlung von Aortenpathologien der Aorta thoracica entstandenen Endoleaks wirkten sich entsprechend ihrer hämodynamischen Relevanz auf den Diameter der Aortenpathologie mit Größenprogredienz, -konstanz oder -regredienz aus.

3.7 Das Patientenkollektiv mit Leak

Aufgabe dieser Arbeit war, die Beziehung zwischen dem Auftreten eines Endoleaks und potentieller Risikofaktoren zu analysieren. Dazu wurde das Kollektiv der Endoleakträger untersucht. Bei der Betrachtung des Patientenkollektivs der Leakträger (Gruppe 1) war zu beachten, dass die 77 Leak-tragenden Patienten insgesamt 103 verschiedene Endoleaks entwickelt hatten. Die Fallzahl war also je nach Anschauung n = 77 oder n = 103!

Tabelle 7: Im Beobachtungszeitraum wurden in Ulm 240 Patienten mit Aortenpathologien der Aorta thoracica endovaskulär behandelt. Bei 77 Patienten (32%) konnten im Rahmen der Nachkontrollen Endoleckagen detektiert werden. Das Kollektiv dieser 77 Patienten mit Endoleak (Gruppe 1) soll dem Kollektiv der 163 Patienten ohne Endoleak (Gruppe 2) bezüglich verschiedener Gesichtspunkte gegenüber gestellt werden. Die rechte Spalte enthält die p-Werte des t-Tests, welche **fett** hervorgehoben wurden, wenn statistische Signifikanz vorlag ($p < 0,05$).

		Total 240 (100%)	**GRUPPE 1** n = 77 (32%)	**GRUPPE 2** n = 163 (68%)	**p**
Alter (Jahre)	Mittel	66 ±17	66 ± 16	60 ± 18	**p = 0,0246**
	Median	75 ±17	71 ± 18	65 ± 23	
Männliches Geschlecht		180 (75%)	54 (70%)	126 (77%)	p = 0,2644
Degenerative Aortenpathologie		74 (31%)	37 (48%)	37 (23%)	**p = 0,0002**
Traumatische Aortenpathologie		61 (25%)	7 (9%)	54 (33%)	**p < 0,0001**
Dissektion		47 (20%)	11 (14%)	36 (22%)	p = 0,1680
Penetrierendes Aortenulcus		43 (18%)	10 (13%)	33 (20%)	p = 0,2082
Sonstige		15 (6%)	12 (16%)	3 (2%)	**p = 0,0001**
Diameter (mm)	Mittel	59 ±19	66 ± 20	55 ±17	**p = 0,0006**
	Median	60 ± 19	63 ± 23	55 ± 20	
Überstentete Länge (mm)	Mittel	187 ± 104	230 ± 124	168 ± 87	**p < 0,0001**
	Median	150 ± 104	200 ± 223	150 ± 100	
1 Stentgraft		165 (69%)	40 (52%)	125 (77%)	**p = 0,0002**
>1 Stentgraft		75 (31%)	37 (48%)	38 (23%)	**p = 0,0002**
Arterielle Hypertonie		179 (75%)	67 (87%)	112 (69%)	**p = 0,0024**
Arteriosklerose		138 (58%)	59 (77%)	79 (48%)	**p < 0,0001**
Nikotinabusus		95 (40%)	34 (44%)	61 (37%)	p = 0,3263
Koronare Herzkrankheit		78 (33%)	33 (43%)	45 (28%)	**p = 0,0264**
Niereninsuffizienz		76 (32%)	29 (38%)	47 (29%)	p = 0,1831
COPD		68 (28%)	27 (35%)	41 (25%)	p = 0,1260
Diabetes mellitus		37 (15%)	15 (19%)	22 (13%)	p = 0,2531
Bauchaortenaneurysma		96 (40%)	41 (53%)	55 (34%)	**p = 0,0048**
Rein TEVAR		215 (90%)	67 (87%)	148 (91%)	p = 0,3732
Hybrid-Eingriff		15 (6%)	5 (6%)	10 (6%)	p = 1,0000
ausgeweitete TEVAR		10 (4%)	5 (6%)	5 (3%)	p = 0,2980
Notfall		101 (42%)	26 (34%)	75 (46%)	p = 0,0926
ASA 1 und 2		12 (5%)	6 (8%)	6 (4%)	p = 0,2074
ASA 3		137 (57%)	50 (65%)	87 (53%)	p = 0,0960
ASA 4 und 5		91 (38%)	21 (27%)	70 (43%)	**p = 0,0226**

3.7.1 Geschlechter- und Altersverteilung

Kein signifikanter Unterschied bestand bezüglich des Geschlechts (p = 0,2644). Die Patienten in Gruppe 1 waren aber signifikant älter (66 ± 16 J. vs. 60 ± 18 J., p = 0,0246).

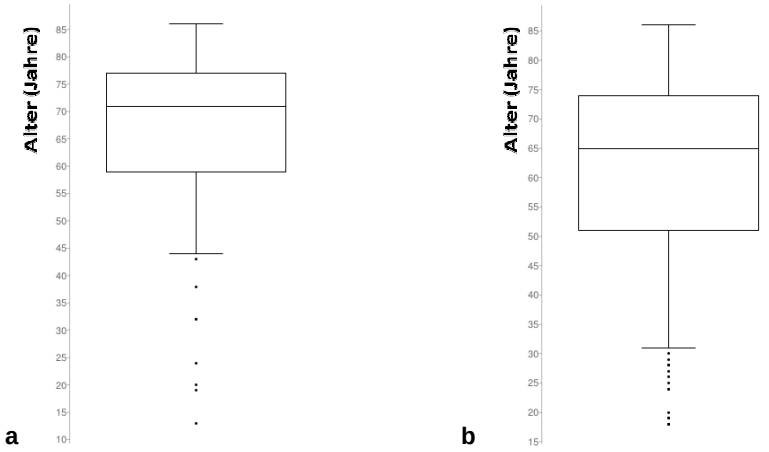

Abbildung 40ab: Nach endovaskulärem Eingriff bei Aortenpathologie der Aorta thoracica an 240 Patienten traten postoperativ als verfahrensspezifische Komplikation im Beobachtungszeitraum bei 77 Patienten Endoleaks auf. Gegenüberstellung des Endoleak-tragenden und des Endoleak-freien Kollektivs bezüglich Altersverteilung in Jahren. a) Boxplot Altersverteilung Gruppe 1 (mit Endoleak), n = 77 b) Boxplot Altersverteilung Gruppe 2 (kein Endoleak), n = 163.

3.7.2 Ätiologie

In Gruppe 1 fanden sich signifikant häufiger DTAAs (p = 0,0002) und die AA aus der Kategorie ‚sonstige' (p = 0,0001). Jeder zweite DTAA Patient (37 von 74) und 80% der ‚sonstige' Patienten (12 von 15) entwickelten ein Endoleak. Die traumatisch bedingten AA fanden sich hingegen signifikant häufiger in Gruppe 2 (p < 0,0001), 7 von 61 TRAU Patienten entwickelten ein Endoleak (11%).

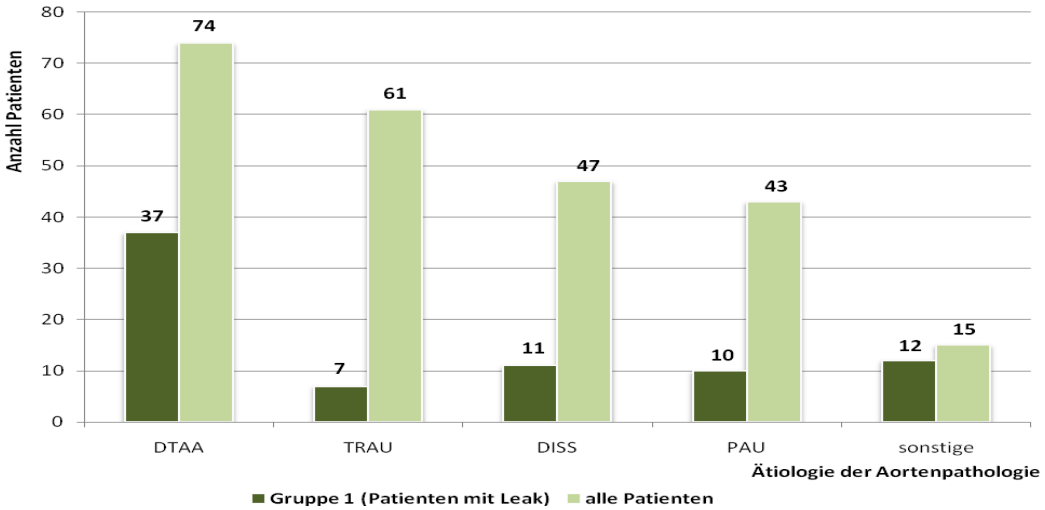

Abbildung 41: Ätiologie der Aortenpathologie bei allen in Ulm thorakal endovaskulär behandelten Patienten (n = 240) und Ätiologie der Aortenpathologie bei allen in Ulm thorakal endovaskulär behandelten Patienten, welche im Beobachtungszeitraum Endoleaks entwickelten (Gruppe 1, n = 77). 50% der Patienten mit degenerativ arteriosklerotischen Aneurysmen (DTAA) entwickelten Endoleaks, 11% der Patienten mit traumatisch bedingten Aortenpathologien (TRAU), 23% der Patienten mit penetrierenden arteriosklerotischen Aortenulcera (PAU), 18% der Patienten mit Dissektionen (DISS) und 80% der Patienten mit anderweitigen Pathologien (‚sonstige').

Tabelle 8: Von allen in Ulm thorakal endovaskulär behandelten Patienten mit Aortenpathologien der Aorta thoracica entwickelten 77 Patienten im Beobachtungszeitraum 103 Endoleaks. Aufschlüsselung der detektierten Endoleaktypen nach Ätiologie der zugrunde liegenden Aortenpathologie, n =103.

Endoleaktyp		**Aortenpathologie**				
		Degenerativ, arteriosklerotisch	Traumatisch	Penetrierendes Aortenulcus	Dissektion	Sonstige
I	(n = 62)	31	12	3	11	5
II	(n = 22)	7	1	6	3	5
III	(n = 17)	8	2	3	2	2
IV	(n = 2)	1	0	1	0	0
alle	(n = 103)	47	15	13	16	12

3.7.3 Diameter

Größere präoperative Diameter der AOP konnten mit der Entwicklung eines Endoleaks assoziiert werden. In Gruppe 1 ergab sich der mittlere Durchmesser zu 66 ± 20 mm, während in Gruppe 2 der mittlere Durchmesser 55 ± 17 mm betrug (p = 0,0006). Es gab keinen Anhalt auf einen Zusammenhang zwischen Diameter und einem spezifischen Leaktyp (Typ I: p = 0,7588, Typ II: p = 0,4501, Typ III: p = 0,1099, Typ IV: p = 0,7402).

3.7.4 Nebendiagnosen

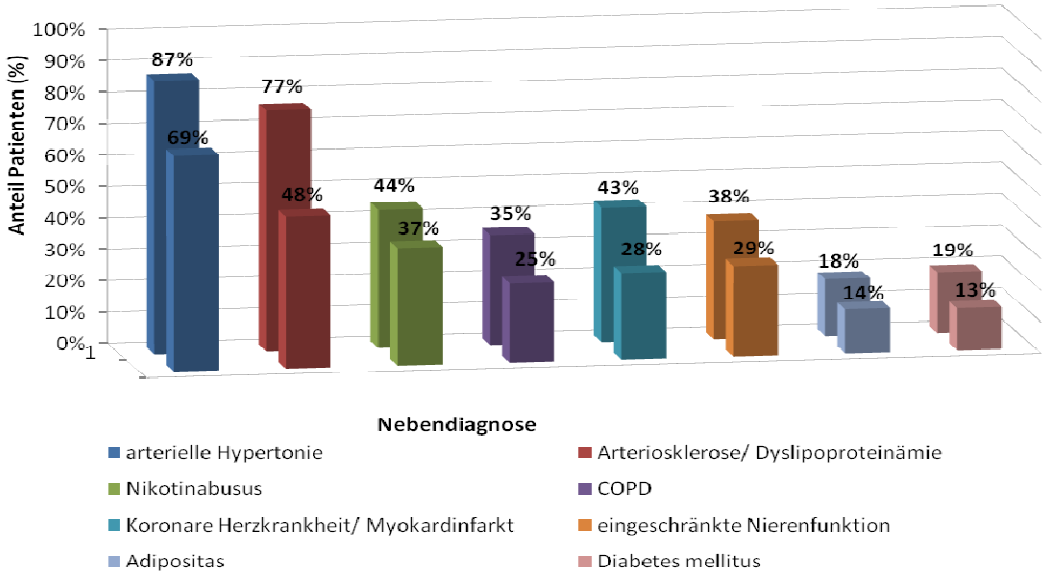

Abbildung 42: Nach endovaskulärer Behandlung einer Aortenpathologie der Aorta thoracica in Ulm entwickelten im postoperativen Beobachtungszeitraum 77 von 240 Patienten Endoleaks (Gruppe 1). Bei 163 Patienten wurden keine Endoleaks gefunden (Gruppe 2). Dargestellt wird der Anteil an Patienten mit einer bestimmten Nebendiagnose an allen Patienten mit Endoleak (Gruppe 1), n = 77, hintere Reihe. Sowie der Anteil an Patienten mit einer bestimmten Nebendiagnose an allen Patienten ohne Endoleak (Gruppe 2), n = 163, vordere Reihe. 87% der Patienten aus Gruppe 1 hatten eine arterielle Hypertonie, in Gruppe 2 hatten nur 69% eine Hypertonie und so weiter.

Die Arteriosklerose (p < 0,0001), die arterielle Hypertonie (p = 0,0024) und die koronare Herzerkrankung (p = 0,0264) waren in Gruppe 1 signifikant häufiger vertreten verglichen mit Patienten der Gruppe 2. Ebenso das zusätzliche Vorliegen eines BAA (p = 0,0048).

3.7.5 Dringlichkeit und OP-Modus

26 (26%) der notfallmäßig operierten Patienten (n = 101) und 51 (37%) der elektiv operierten Patienten (n = 139) entwickelten Endoleaks. Von den Endoleakträgern waren 34% notfallmäßig behandelt worden, 66% elektiv (p = 0,0926). Ein signifikanter Zusammenhang zwischen Endoleak Entstehung und Dringlichkeit der TEVAR fand sich nicht. Ebensowenig bezüglich des OP-Modus (rein endovaskulär p = 0,3732, Hybrid p = 1,0000, ausgeweitete TEVAR p = 0,2980).

3.7.6 ASA Klassifikation

Elf Patienten wurden der ASA Klasse 2 zugeordnet. Keiner von ihnen verstarb innnerhalb der nächsten 30 Tage nach OP.

ASA 3 klassifiziert wurden 138 Patienten, davon verstarben fünf (3,6%) Patienten innerhalb von 30 Tagen postOP. 50 (36%) der ASA 3 Patienten entwickelten ein Endoleak.

87 Patienten wurden in ASA Klasse 4 eingeordnet, davon verstarben 17 (19,5%) Patienten innerhalb von 30 Tagen postOP.

ASA 5 klassifiziert wurden vier Patienten, davon verstarben drei (75%) Patienten innerhalb von 30 Tagen postOP. Bei keinem wurde ein Endoleak detektiert.

Patienten der ASA Klassen 4 und 5 fanden sich signifikant häufiger (p = 0,0226) in Gruppe 2, also unter den Patienten ohne Endoleak. Kein Unterschied bestand zwischen Gruppe 1 und 2 bezüglich den ASA Klassen 1, 2 und 3 (p = 0,2074 und p = 0,0960).

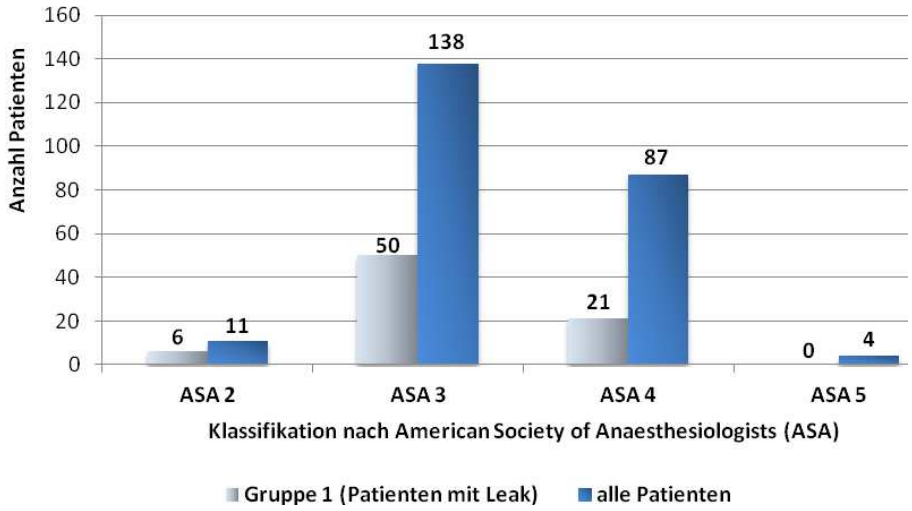

Abbildung 43: Klassifikation der Patienten nach American Society of Anaesthesiologists bei allen in Ulm thorakal endovaskulär behandelten Patienten mit Aortenpathologie der Aorta thoracica (n = 240) und bei allen Patienten, welche im postoperativen Beobachtungszeitraum Endoleaks entwickelten (Gruppe 1, n = 77). In der ASA Klasse 2 traten bei 55% der Patienten Endoleaks auf (sechs von 11 Patienten), in der ASA Klasse 3 bei 36% (50 von 138 Patienten) und in der ASA Klasse 4 bei 24% der Patienten (21 von 87 Patienten), bei den vier ASA 5 Patienten wurden keine Endoleaks detektiert.

3.7.7 Typen und Anzahl der Stentgrafts

- Stentgrafttypen

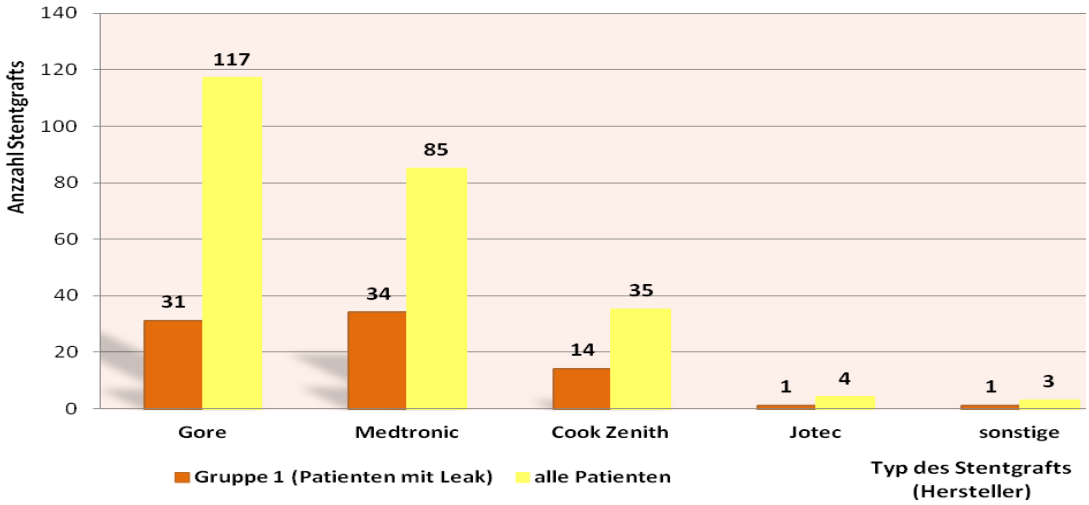

Abbildung 44: Hersteller der implantierten Stentgrafts bei allen in Ulm thorakal endovaskulär behandelten Patienten mit Aortenpathologien der Aorta thoracica und bei allen Patienten, welche im postoperativen Beobachtungszeitraum Endoleaks entwickelten (Gruppe 1). Bei 26% der Patienten mit Gore Stentgrafts entwickelte sich ein Leak, bei 40% der Patienten mit Medtronic Stentgrafts, bei 40% der Patienten mit Cook Zenith Stentgrafts, bei 25% der Patienten mit Jotec Stentgrafts und bei 33% der Patienten mit sonstigen Stentgrafttypen. Da bei vier Leakträgern gleichzeitig Medtronic und Gore Stentgrafts implantiert wurden, ergeben sich die Fallzahlen von n = 81 (77 + 4) für Patienten mit Leak (Gruppe 1) und n = 244 (240 + 4) für die Gesamtzahl aller Patienten.

Es zeigte sich ein signifikanter Zusammenhang zwischen dem Auftreten eines Endoleaks und der Verwendung von Gore Stentgrafts (p = 0,0419). Für Medtronic Stentgrafts (p = 0,1207) und Cook Zenith (p = 0,3349) ließ sich dieser Zusammenhang nicht nachweisen.

- Anzahl Stentgrafts pro Patient

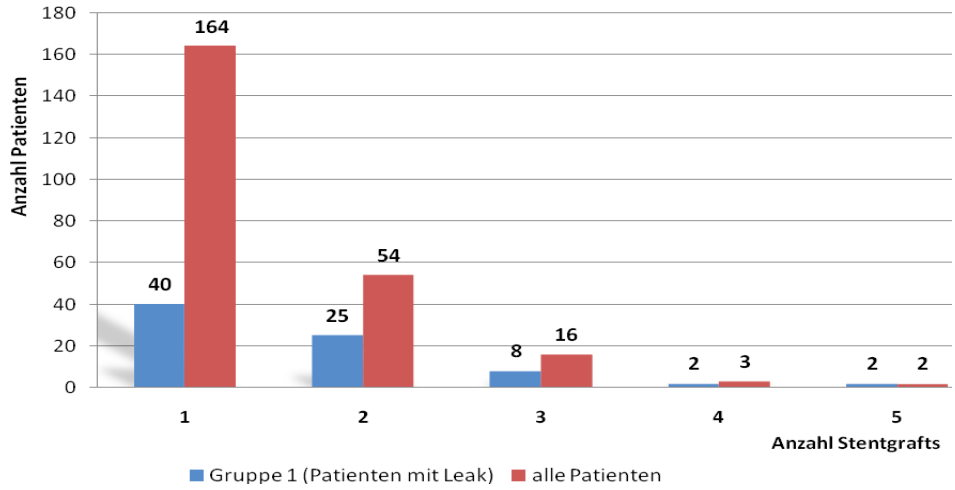

Abbildung 45: Anzahl implantierter Stentgrafts pro Patient bei allen in Ulm thorakal endovaskulär behandelten Patienten mit Aortenpathologie der Aorta thoracica (n = 240) und bei allen Patienten, welche im postoperativen Beobachtungszeitraum Endoleaks entwickelten (Gruppe 1, n = 77). Von den Patienten mit nur einem implantierten Stentgraft entwickelten 24% Endoleaks, mit zwei Stentgrafts 46%, mit drei Stentgrafts 50%, mit vier Stentgrafts 67% und mit fünf Stentgrafts entwickelten 100% der Patienten Endoleaks.

In Gruppe 1 fanden sich signifikant häufiger Patienten mit >1 Stentgraft (p = 0,0002). Bei Patienten mit >1 Stentgraft fanden sich am häufigsten Midgraft-Leaks (p = 0,0004), auch Perigraft-Leaks kamen gehäuft vor (p = 0,0041). Kein Zusammenhang konnte für >1 Stentgraft und Typ II und Typ IV Leaks gefunden werden (p = 0,8112 und p = 1,000). Bei Leaks vom Typ I hatten insgesamt 69% der Patienten nur einen Stentgraft, bei Typ II hatten 55%, bei Typ III 18% und bei Typ IV Leaks 50% der Patienten nur einen Stentgraft.

Tabelle 9: Anzahl implantierter Stentgrafts pro Patient bei allen in Ulm thorakal endovaskulär behandelten Patienten mit Aortenpathologie der Aorta thoracica, welche im postoperativen Beobachtungszeitraum Endoleaks vom Typ III (Midgraft-Leaks) entwickelten (n = 17). Anzahl Patienten absolut und relativ, sowie kumulierte Anzahl.

Anzahl Stentgrafts pro Patient	1	2	3	4	5
Anzahl Patienten, n = 17	3 (18%)	6 (34%)	2 (12%)	4 (24%)	2 (12%)
Kumulierte Anzahl	3 (18%)	9 (52%)	11 (64%)	15 (88%)	17 (100%)

Bei den drei Patienten mit nur einem Stentgraft entwickelten sich Midgraft-Leaks durch Knickbildung im Stentgerüst, Fraktur von Stentstreben und Rissbildung im Cover bei Materialversagen.

3.7.8 Überstentete Länge

Eine längere aortale Stentgraftauskleidung konnte mit Endoleaks assoziiert werden (230 ± 124 mm vs. 168 ± 87 mm, p < 0,0001).

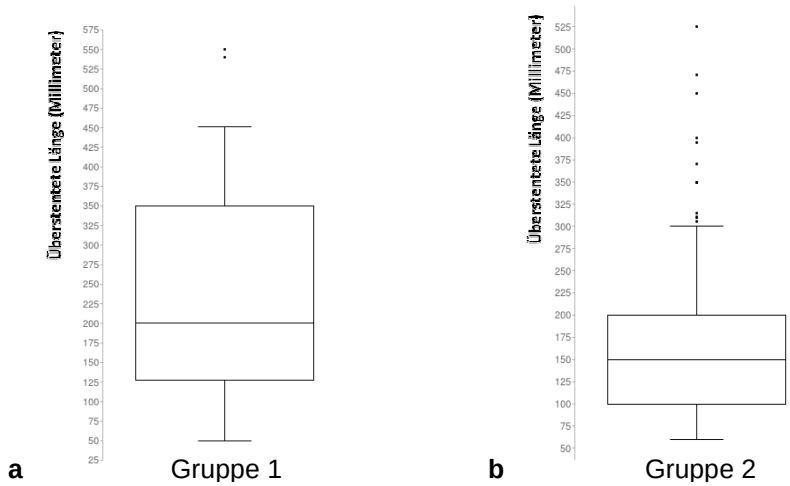

Abbildung 46ab: Nach endovaskulärer Reparatur von Aortenpathologien der Aorta thoracica an 240 Patienten traten postoperativ als verfahrensspezifische Komplikation im Beobachtungszeitraum bei 77 Patienten Endoleaks auf. Gegenüberstellung des Endoleak-tragenden und des Endoleak-freien Kollektivs bezüglich der Länge des mit Stentgrafts ausgekleideten Aortenabschnitts, der überstenteten Länge, in Millimetern. a) Boxplot überstentete Länge Gruppe 1 (mit Endoleak, n = 77) b) Boxplot überstentete Länge Gruppe 2 (kein Endoleak, n = 163). Patienten mit überstenteten Aortenabschnitten von einer Länge >200 mm entwickelten zu 33% Endoleaks, bei einer Länge >300 mm zu 50% und bei einer Länge >400 mm entwickelten 71% der Patienten Endoleaks.

3.8 Endoleak Management

Es konnten insgesamt 103 verschiedene Endoleaks gefunden werden, für welche eine geeignete Vorgehensweise bestimmt werden musste. Von diesen 103 Endoleaks verschlossen sich 28 Leaks (27%) ohne Intervention spontan. Die übrigen 75 Leaks wurden sekundären Maßnahmen zugeführt. Es mussten insgesamt 92 Interventionsversuche bei diesen 75 Endoleaks vorgenommen werden, denn 11 Leaks (11%) benötigten multiple Prozeduren (2-6).

65-mal wurden bei 48 Leaks aufgrund absoluter Therapieindikation invasive sekundäre Interventionen durchgeführt. In den anderen Fällen bestand trotz vorhandener Leckage entweder keine oder nur relative Indikation zur invasiven sekundären Intervention (konstanter Befund ohne AAsack Wachstum, kein erhöhtes Rupturrisiko). Daher wurde auf unmittelbare Intervention verzichtet und mit konservativen Maßnahmen und engmaschiger Verlaufskontrolle fortgefahren. Auch nach Abwägung von Nutzen und Risiken (hohes Lebensalter, Multimorbidität, aktueller gesundheitlicher Zustand), aufgrund komplexer anatomischer Verhältnisse im Interventionsareal oder bei negativem Behandlungswunsch des Patienten wurde von weiteren invasiven Interventionsschritten abgesehen.

Im Sinne einer sekundären Intervention wurden 39 von 62 Typ I Leaks (63%) und sieben von 17 Typ III Leaks (41%) zunächst invasiv therapiert. Bei weniger als 10% der Typ II Leaks wurde ein invasiver Behandlungsversuch gestartet, Typ IV Leaks wurden nicht invasiv therapiert.

Tabelle 10: Nach endovaskulären Eingriffen bei Aortenpathologien der Aorta thoracica an 240 Patienten in Ulm traten postoperativ als verfahrensspezifische Komplikation im Beobachtungszeitraum bei 77 Patienten n = 103 verschiedene Endoleaks auf. 48 dieser Endoleaks (47%) erforderten sekundäre, invasive Interventionsmaßnahmen, zum Teil mit multiplen Therapieversuchen. 27 Leaks (26%) wurden konservativ behandelt, 28 Leaks (27%) verschlossen sich spontan ohne Therapie. Dargestelllt ist die Vorgehensweise im Endoleak Management aufgefächert nach Endoleaktypen. Da die Perigraft-Leaks mehrere Therapieversuche beanspruchten, ist die Anzahl behandelter Endoleaks hier niedriger als die Anzahl vorgenommener Interventionsversuche.

Leaktyp	Anzahl Leaks	Anzahl Leaks mit spontanem Verschluss	Anzahl invasiv therapierter Leaks absolut (relativ)	Anzahl invasiver Therapie-versuche	Anzahl Leaks mit konservativer Therapie
Ia	37	4	25 (68%)	32	8
Ib	25	2	14 (56%)	24	9
II	22	14	2 (9%)	2	6
III	17	6	7 (41%)	7	4
IV	2	2	0	0	0
gesamt	**103**	**28** (27%)	**48** (47%)	**65**	**27** (26%)

Folgende Interventionsverfahren wurden bei Patienten mit Endoleak in unserem Kollektiv angewandt. Es werden zuerst die Techniken erläutert, anschließend Kasuistiken aus dem Patientengut vorgestellt und die jeweilige Erfolgsrate berechnet.

3.8.1 Endovaskulär

An rein endovaskulären Therapieverfahren wurden durchgeführt:

- Thrombininjektion

Dabei handelte es sich um einen interventionellen Verschluss des Endoleaks durch Injektion von Thrombin via Katheter zur Aktivierung der Gerinnungskaskade und konsekutiver Thrombosierung der Leckagestelle. Dies erfolgte insgesamt zweimal:

1) 82–jähriger Patient A.P. mit 10 cm durchmessendem, in perforationem stehendem DTAA. Eineinhalb Jahre nach erfolgreicher TEVAR dieser AOP, Detektion eines Ia Endoleaks. Beim Interventionsversuch durch Thrombininjektion kam es zur Regurgitation von Thrombusmaterial in das Aortenlumen und Übertritt in die A. carotis communis. Bei zunehmender neurologischer Symptomatik erfolgte die Ultraschalluntersuchung mit Bestätigung von Thromben in der A. carotis interna und externa links. Notfallindikation zur operativen Embolektomie. Im Verlauf Verlegung in die Geriatrie mit persistierender Endoleckage.

2) 81–jähriger Patient M.A. kam mit chronischer Dissektion der Aorta descendens nach Anlage eines Carotis-Carotis-Crossover-Bypass zur TEVAR mit Überstentung des ACS Abgangs. Eine Woche postoperativ zeigte sich eine Typ Ia Endoleckage. Zunächst frustraner Coiling Versuch, dann komplikationslose Thrombosierung von 80% des Endoleaksacks mit Thrombin, Endoleckage im Verlauf nicht länger nachweisbar.

Erfolgsrate Thrombininjektion: 50%, n = 2

- Lokale Coilembolisation

„Coiling“ ist eine radiologisch interventionelle Therapieoption zur Embolisation eines Gefäßes oder Endoleaksacks durch kleinste Metallspiralen (coils). Voraussetzung für diese Okklusionsbehandlung ist ein intaktes Gerinnungssystem. Über einen endoluminalen Katheter wurden kleine, gestreckte, thrombogene Metallcoils in das zu verschließende Gefäß bzw. den Leckagebereich vorgeschoben, wo sie nach Freisetzung aus dem Applikationskatheter wieder ihre ursprüngliche Spiralform annahmen und ein Konglomerat bildeten. Durch die induzierte Thrombozytenaggregation bildete sich eine Verklumpung

durch welche der Gefäßabgang bzw. -zufluss mechanisch verlegt und der Blutfluss gestoppt wurde. Der Leak Verschluss sollte über die mechanische Verlegung des Gefäßes oder Leckagebereichs durch den Spiralcoil sowie den induzierten Thrombus erreicht werden. „Coiling“ wurde insgesamt 13-mal, davon 11-mal nicht erfolgreich, zweimal erfolgreich angewandt und zwar lediglich bei Typ Ia (4) und Ib (9) Endoleaks.
Von den 13 Coilingversuchen bei sieben verschiedenen Patienten waren auf Anhieb nur zwei erfolgreich gewesen, beides DTAA Patienten mit Ia Leckagen. Frustran verliefen neun andere Versuche bei DTAAs, einem mykotischen AA und einer Dissektion.

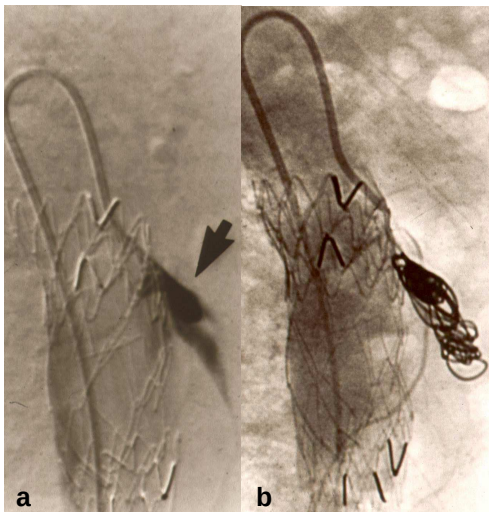

Abbildung 47ab: „Coiling“ in digitaler Subtraktionsangiographie intraoperativ. Interventionelle Methode zum Endoleak Verschluss. Kleine Metallspiralen werden unter Durchleuchtungskontrolle über einen Katheter endovaskulär eingebracht und sollen die Leckagestelle thrombosieren. a) Darstellung der Kontrastmittelfahne zur Lokalisierung des Endoleaks am proximalen Stentgraftende b) Freisetzen kleiner Metallcoils zur Thrombosierung der Leckage. Aus [112].

1) 73–jähriger Patient M.B. mit elektiver TEVAR im Aortenabschnitt III-IV bei thorako-abdominellem AA, Einbringung dreier Stentgrafts. Intraoperativ gestaltete sich die Platzierung des distalen Stentgrafts erwartungsgemäß schwierig. Das Aneurysma konnte hier nicht suffizient ausgeschalten werden, eine geplante Überstentung des Truncus coeliacus gelang nicht, sodass ein persistierendes distales Endoleak Typ Ib entstanden war. Fünf Tage postoperativ gelang mit insgesamt 15 Coils eine Teilembolisation des distalen Endoleaks, jedoch keine definitive Ausschaltung. Einen Monat später erneuter Coilingversuch im Bereich des distalen Stentgraftendes mit insgesamt 25 Coils. Das Leak ließ sich postinterventionell nach wie vor darstellen. Engmaschige Verlaufskontrolle, ca. fünf Monate später weiterer frustraner Coilingversuch. Erneute fünf Monate später stellte sich das persistierende Leak progredient dar, es reichte von Höhe mittlerer Aortenbogen bis zum distalen Ende des ursprünglichen Stentgrafts. Der AAsack blieb aber konstant. Verlaufskontrolle. Drei Monate später zwei erneute frustrane Coilingversuche. Weiter mit Verlaufskontrolle bei fehlender Behandlungsoption.

2) 82–jähriger Patient A.P. mit großem DTAA. 19 Monate nach erfolgreicher TEVAR Detektion eines proximalen Endoleak Typ Ia im Aortenbogenbereich mit ca. 5 mm breitem Hals, Leakgröße ca. 1x1 cm kraniodorsal des proximalen Stentgraftendes. Zwei Wochen nach Detektion erfolgreich coilembolisiert, im Verlauf nicht mehr nachweisbar.
Erfolgsrate Coilembolisation: 15%, n = 13.

- Nachdilatation

Mechanische Behandlungsmethode wobei durch Aufblasen eines Ballons, der über einen Katheter vorgeschoben wurde ein erneutes „Anmodellieren“ bzw. dosiertes Aufdehnen des nicht genügend anliegenden Stentgraftanteils proximal oder distal erreicht werden sollte. Vergleichbar mit der Erweiterung von Gefäßstenosen oder Wiedereröffnung verschlossener Gefäßabschnitte bei PTA. Das Anmodellieren mittels Ballondilatation erfolgte im Kollektiv zweimal, jeweils im proximalen Stentbereich.
1) 59-jährige Patientin K.W. mit gedeckt rupturiertem DTAA. Zwei Tage nach TEVAR Detektion eines Typ Ia Endoleaks. Ad proximale Stentgraftverlängerung mit Überstentung des Abganges der ACS und Carotis-Carotis-Crossover-Bypass. Es zeigte sich postOP das persistierende Perigraft-Leak am proximalen Stentgraftende unverändert. Der Versuch des erneuten Anmodellierens des proximalen Stentgraftanteils durch Ballondilatation verläuft frustran. Anschließend erfolgreicher Leak Verschluss durch Coilembolisation.
2) 10 Tage nach TEVAR bei traumatischer thorakaler Aortenruptur loco typico zeigte sich bei dem 56-jährigen Patienten P.L. ein partielles Kollabieren des Stentgraftlumens proximal mit konsekutiver Reperfusion im Sinne eines Endoleaks Typ Ia. Erfolgreiche Nachdilatation mit Ballon, kein Nachweis eines Endoleaks im weiteren Verlauf.
Erfolgsrate Nachdilatation: 50%, n = 2.



Abbildung 48: Proximale Nachdilatation mittels Ballonkatheter als interventionelle Methode zum Endoleak Verschluss. Durch ineffiziente Stentgraftanhaftung verursachte Typ I Leaks können durch erneute Anmodellage des Stentgrafts beseitigt werden. Ein Ballon wird unter Durchleuchtungskontrolle an einem Katheter vorgeschoben, an der undichten Stelle entfaltet und verstärkt dadurch das Alignment des Stentgrafts an der Aortenwand. Aus [112].

- ***Stentgraftverlängerung***

Implantation zusätzlicher Stentgrafts zur proximalen oder distalen Verlängerung oder Implantation nicht gecoverter Stents zur Verstärkung der Radialkraft und somit verbesserten Fixierung. Bei Diskonnektion zweier Devices im Sinne eines Midgraft-Leaks auch Implantation zusätzlicher Stentgrafts in den Bereich der ursprünglichen Überlappungszone (sog. „Stent-in-Stent“). Die Implantation zusätzlicher Stent(grafts) erfolgte insgesamt 34-mal, 10-mal nicht, 24-mal erfolgreich, bei 29 verschiedenen Patienten. Zum Einsatz kam die Stentgraftverlängerung bei 15 Typ Ia (44%), 11 Typ Ib (32%), 2 Typ II (6%) und 6 Typ III Leaks (18%), also zu 76% bei Perigraft-Leaks. Nicht erfolgreich war die Stentgraftverlängerung bei drei Typ III Leckagen bei PAU, TRAU und DTAA, welche jeweils mit 3 bzw. 4 Stentgrafts behandelt worden waren. Auch bei vier Typ Ia sowie zwei Typ Ib Endoleaks konnte die Nachstentung keinen Erfolg bringen. Bei den Typ Ib Lecks handelte es sich einmal um ein langes DTAA das mit 3 Stentgrafts und eine DISS die mit 2 Stentgrafts versorgt worden war. In beiden Fällen waren schon bei der Erst-OP Schwierigkeiten bei der Stentgraftplatzierung bzw. -fixierung aufgetreten. Bei den Typ Ia Leaks handelte es sich ausnahmslos um Leckagen im distalen Aortenbogen bei drei DTAA und einem TRAU Patienten. Bei den erfolgreich behandelten Endoleaks lagen alle zugrundeliegenden AOPs im Aortenabschnitt III oder III-IV. Bei 61% lag eine DTAA, 17% eine DISS; 13% eine TRAU sowie jeweils 4% ein PAU oder eine ‚sonstige’ AOP zugrunde, mit mittleren Diametern von 61 mm ± 19 mm (Median 60 mm, 19-90 mm), wobei kein statistisch signifikanter Unterschied bezüglich präOP Diameter festzustellen war zwischen erfolgreich und nicht erfolgreich behandelten Leckagen (p = 0,5361).

Erfolgsrate Stentgraftverlängerung 71%, n = 34.

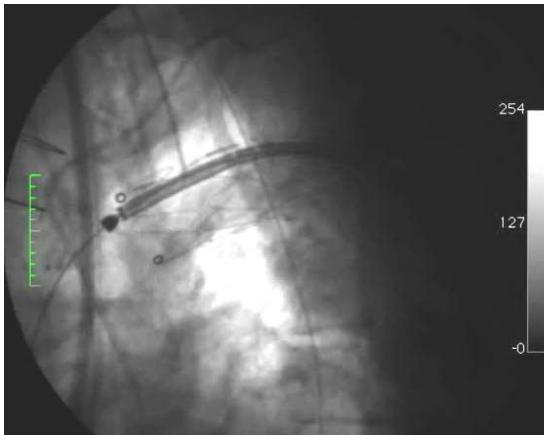

Abbildung 49: Durch ineffiziente Stentgraftanhaftung verursachte Typ I Leaks können durch Einbringen zusätzlicher Stentgrafts unter Durchleuchtungskontrolle beseitigt werden. Die Abbildung zeigt das Vorschieben eines weiteren (hier noch nicht freigesetzten) Stentgrafts zum proximalen Anheftungsbereich des ersten, bereits im Arcus liegenden Stentgrafts als interventionelle Methode zum Endoleak Verschluss. Der zusätzliche Stentgraft dient der Verstärkung der Radialkraft zur Abdichtung am proximalen Stentgraftende. Aus [112].

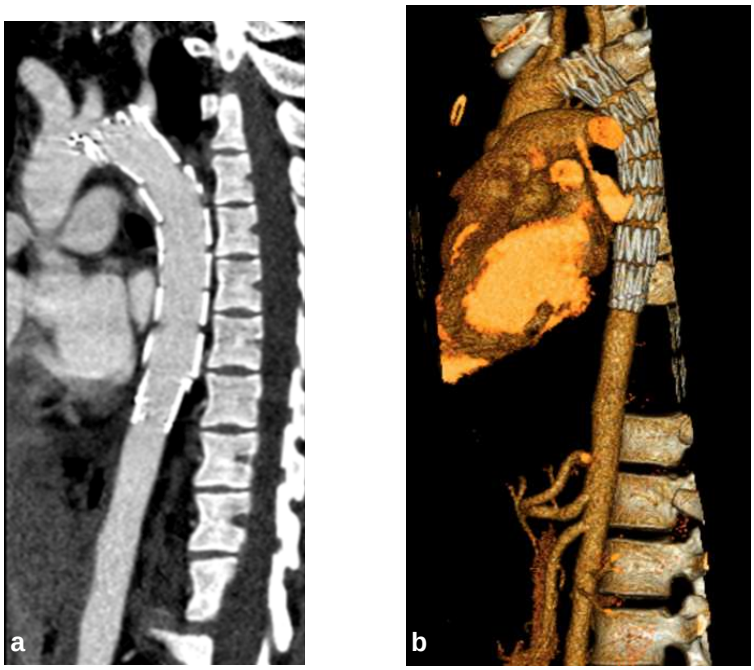

Abbildung 50ab: a) CT-Angiographie sagittal und b) 3D-Rekonstruktion eines Typ Ia Endoleaks am proximalen Stentgraftende nach thorakaler endovaskulärer Aortenreparatur. Der primäre Stentgraft lag proximal im Bereich der inneren Kurvatur des Aortenbogens nicht ausreichend der Gefäßwand an, so dass es zur Reperfusion im Sinne eines Perigraft-Leaks gekommen war. Ein nicht-gecoverter, zusätzlicher Stent soll ein korrektes Anliegen an die native Aortenwand ermöglichen und kann nachträglich im Rahmen der sekundären Intervention endovaskulär eingebracht werden. Aus [112].

Tabelle 11: Nach endovaskulären Eingriffen bei Aortenpathologien der Aorta thoracica an 240 Patienten in Ulm traten postoperativ als verfahrensspezifische Komplikation im Beobachtungszeitraum bei 77 Patienten 103 verschiedenartige Endoleaks auf. 28 Leckagen hatten sich spontan ohne Therapie verschlossen. Zur Behandlung der übrigen 75 Leaks waren insgesamt 92 Interventionsmaßnahmen notwendig, darunter 51 rein endovaskuläre Maßnahmen. Darstelllung der Erfolgsrate dieser endovaskulären Interventionsmaßnahmen nach Leaktypen (Anteil erfolgreicher Maßnahmen an allen Maßnahmen), n = 51. In der letzten Zeile lassen sich die Erfolgsraten der Behandlung bei den einzelnen Endoleaktypen ablesen, in der rechten Spalte die Erfolgsrate der einzelnen Interventionsmaßnahmen bei allen Leaks.

	Typ Ia	Typ Ib	Typ II	Typ III	Alle Typen
Thrombininjektion	1 von 2 (50%)	-	-	-	1 von 2 (**50%**)
Coilembolisierung	2 von 4 (50%)	0 von 9 (0%)	-	-	2 von 13 (**15%**)
Nachdilatation	1 von 2 (50%)	-	-	-	1 von 2 (**50%**)
Stentgraftverlängerung	10 von 15 (67%)	9 von 11 (81%)	2 von 2 (100%)	3 von 6 (50%)	24 von 34 (**71%**)
Erfolgsrate gesamt	14 von 23 (**61%**)	9 von 20 (**45%**)	2 von 2 (**100%**)	3 von 6 (**50%**)	28 von 51 (**55%**)

3.8.2 Hybrid

Zugunsten einer möglichst großen Landungszone und damit einer suffizienten Fixationsmöglichkeit konnten optional Gefäßabgänge überstentet werden. Reichte der (neue) Stentgraft über die ursprüngliche Landungzone hinaus und schnitt damit wichtige Gefäßabgänge von der Blutzufuhr durch die Aorta ab (Landungszone proximal der Zone Z3 nach Ishimaru [71]), so waren zusätzliche chirurgische Maßnahmen notwendig. Beim Hybrid-Verfahren handelte es sich um die Kombination aus endovaskulärer Stentgraftverlängerung mit offenchirurgischem Eingriff zur Wiederherstellung bzw. Erhaltung der Perfusion der supraaortalen Gefäße des Aortenbogens (LSA, ACS und Truncus brachiocephalicus) und damit lebenswichtiger Organe. Abhängig von individuellen anatomischen Gegebenheiten und der AOP selbst konnten die supraaortalen Abgänge entweder durch eine Transposition von Gefäßen oder durch einen Gefäß(prothesen)-Bypass revaskularisiert werden oder es erfolgte ein supraaortales „Debranching“. Die Stentgraftimplantation wurde dann ein- oder zweizeitig durchgeführt [80, 81]. Im Hybrid-Verfahren wurde 11-mal therapiert, davon 7-mal erfolgreich.

Welche Gefäßumstellungen in Abhängigkeit von der betroffenen landing-zone im Einzelnen vorgenommen wurden, wird nun einschließlich Kasuistiken erläutert:

- ***landing-zone in Zone Z2***

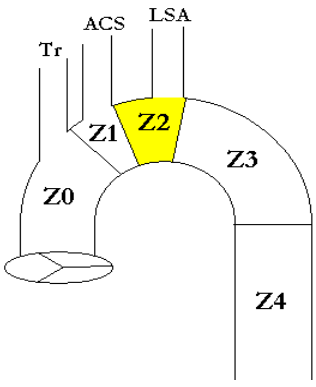

Abbildung 51: Einteilung der Landungszonen im Aortenbogen nach Ishimaru [71] in Zone Z0 – Zone Z4. Die Zone Z2 im Aortenbogen enthält den Abgang der linken Arteria subclavia (LSA). Tr = Truncus brachiocephalicus, ACS = Arteria carotis communis sinistra. Eigene Darstellung.

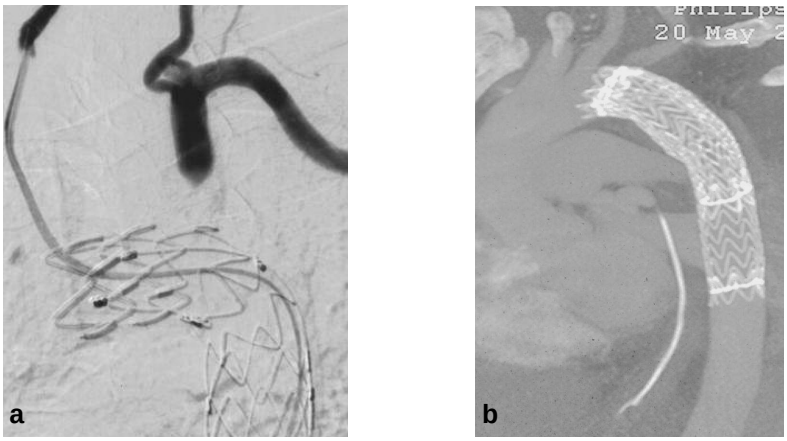

Abbildung 52ab: Overstenting des linken Arteria subclavia Abgangs aus dem Aortenbogen (Zone Z2) bei Endoleak in Zone Z3. Durch die Inkaufnahme der Überstentung ließ sich proximal eine erweiterte Landungszone gewinnen, das Stentgraftende kam zwischen Arteria subclavia sinistra und Arteria carotis communis sinistra zu liegen. a) Intraoperative Durchleuchtungskontrolle zur korrekten Platzierung des Stentgrafts b) Postoperative Kontroll CT. Aus [112].

Nicht immer war bei alleinigem LSA Overstenting die Hybrid-OP indiziert. Bestand eine Vertebralisanomalie bzw. vertebrobasiläre Insuffizienz oder führte das Overstenting der LSA zur Armclaudicatio war die Indikation zur Revaskularisierungs-OP gegeben.

- *Transposition der LSA:* Zugang über das Trigonum caroticum, Absetzen der LSA am Aortenbogen und End-zu-Seit Anastomosierung mit der ACS. (n = 1)

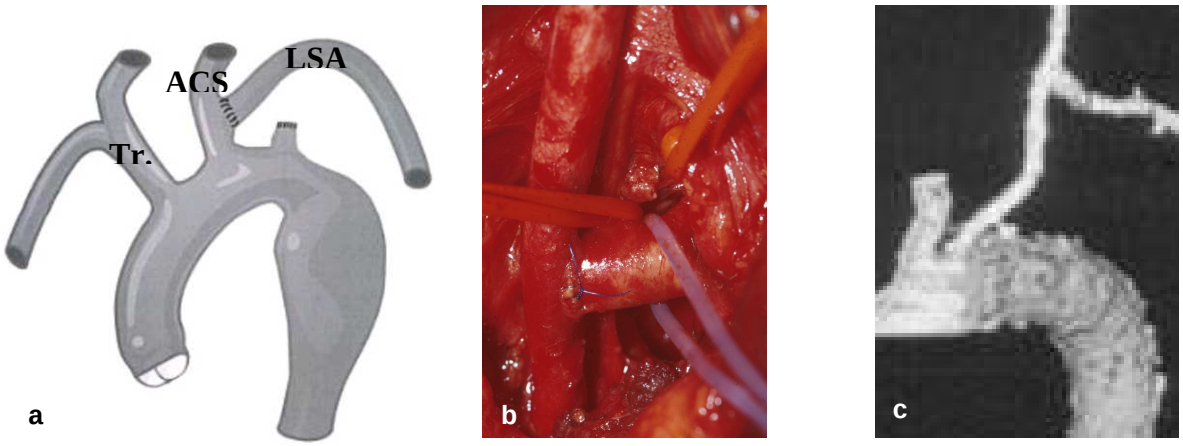

Abbildung 53abc: Transposition der Arteria subclavia sinistra (LSA) auf die Arteria carotis communis sinistra (ACS) bei Subclavia-Overstenting (Z2) zur Gewinnung von zusätzlicher Landungszone im Rahmen eines Hybrid-Eingriffs zur Endoleaktherapie. Tr. = Truncus brachiocephalicus a) Schemazeichnung b) Operationssitus c) Kontrollbildgebung nach Transposition. Aus [98].

1) 63-jähriger Patient K.F. mit posttraumatischem sakkulärem AA, Diameter 40 mm, Beginn 20 mm distal der LSA, elektive TEVAR mit zwei Stentgrafts über 215 mm Länge. Nebendiagnose: DM II. Drei Monate postOP Detektion eines Typ Ia Endoleaks mit größenprogredientem AAsack. Erfolgreiche Ausschaltung des Lecks durch Implantation eines zusätzlichen proximalen Stentgrafts bei gleichzeitiger Überstentung der LSA und deren Transposition auf die ACS. Im Verlauf keine weiteren Leckagen.

- *Carotis-Subclavia-Bypass*: Dacronprothesen-Bypass von der ACS auf die LSA. Diese Revaskularisationstechnik wurde angewandt, wenn die anatomische Konstellation eine Subclavia Transposition unmöglich machte. (n = 1)

- ***landing-zone in Zone Z1***

Bei einem Endoleak in Zone Z2 war die geforderte Landungszone proximal der ACS in Z1 gelegen. Ein Overstenting der LSA und der ACS erforderte größere Gefäßumstellungen.

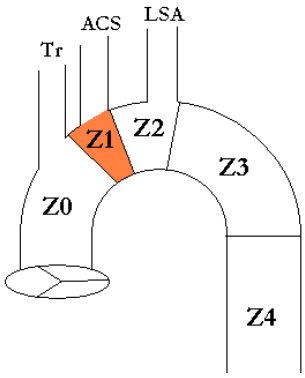

Abbildung 54: Einteilung der Landungszone im Aortenbogen nach Ishimaru [71] in Zone Z0 – Zone Z4. Zone Z1 im Aortenbogen enthält den Abgang der Arteria carotis communis sinistra (ACS). Tr = Truncus brachiocephalicus, LSA = Arteria subclavia sinistra. Eigene Darstellung.

- *Autologe Doppel-Transposition*: Zugang über partielle obere Sternotomie. ACS und LSA werden am Aortenbogen abgesetzt. Die ACS wird End-zu-Seit mit dem Truncus brachiocephalicus und die LSA End-zu-Seit mit der bereits transpositionierten ACS anastomosiert.

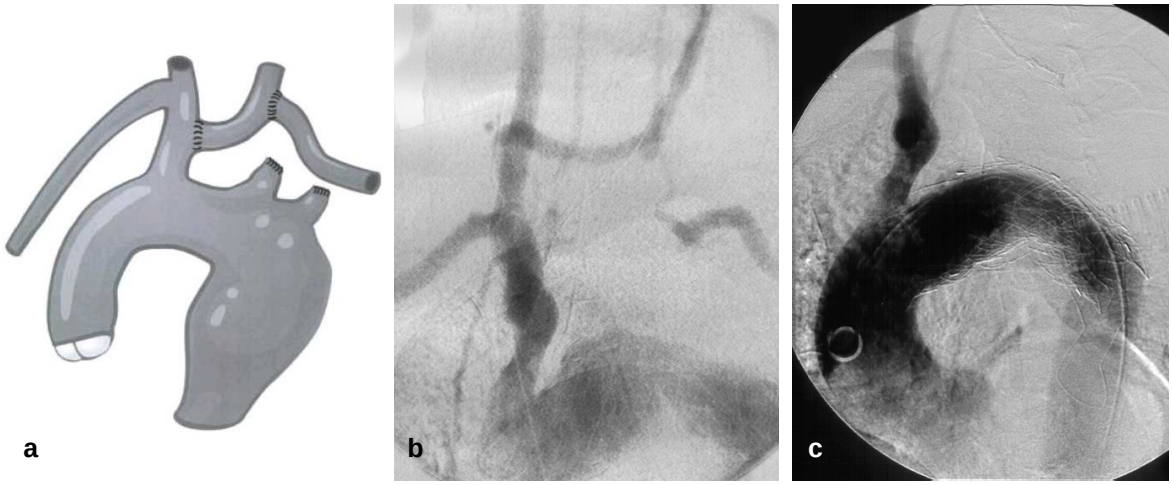

Abbildung 55abc: Overstenting mit autologer Doppel-Transposition zur Gewinnung von zusätzlicher proximaler Landungszone im Rahmen eines Hybrid-Eingriffs zur Endoleaktherapie. Die proximale Lage des Stents über den Abgängen der Arteria subclavia sinistra (LSA) sowie der Arteria carotis communis sinistra (ACS) erfordert zusätzliche Eingriffe zur Revaskularisierung. a) Schema b) und c) intraoperative Durchleuchtung nach Transposition. Aus [98].

- *Carotis-Carotis-Crossover-Bypass*: Aortennahe Ligatur der LSA sowie der ACS. Dacronbypass von der rechten A. carotis communis End-zu-Seit auf die LSA End-zu-End, Reimplantation der ACS End-zu-Seit in die Prothese. (n = 5)

1) 59-jährige Patientin K.W. mit gedeckt rupturiertem DTAA in loco typico, maximaler Diameter 62 mm, notfallmäßig versorgt mit einem Stentgraft. Nebendiagnosen: Arteriosklerose, aHT, KHK, Niereninsuffizienz und Adipositas. Zwei Tage postOP Detektion eines Typ Ia Endoleaks mit Bildung eines Hämatothorax. Zur sekundären Intervention wurde eine proximale Stentgraftverlängerung vorgenommen mit Überstentung der LSA und ACS nach Carotis-Carotis-Crossover-Bypass von rechts nach links mit „reversed“ V. saphena magna. Das Leak persistierte, es folgten weitere Interventionsmaßnahmen.

2) 59-jähriger Patient H.K. mit Aortendissektion Stanford Typ B bis in die linke A. iliaca communis reichend. Maximaler Durchmesser in der Aorta descendens 55 mm mit exzentrischer Thrombosierung des falschen Lumens. Nebendiagnosen: Arteriosklerose, aHT, Niereninsuffizienz und Adipositas. Verschluss der Dissektionsstufe im Aortenbogen durch endovaskuläre Stentgraftimplantation im Abschnitt III. Der zunächst optimal platzierte Stentgraft, der auf der ersten postOP Angiographie keinerlei Anfüllung des falschen Lumens mehr erkennen ließ, war schon bei der nächsten CT-Kontrolle einen Monat postOP eindeutig um mehr als 15 mm zurückgerutscht, so dass der Stentgraft nicht weit genug nach proximal reichte und ein Endoleak Typ Ia nachweisbar war. Es erfolgte die Anlage eines Carotis-Carotis-Crossover-Bypass von der rechten A.carotis communis zur ACS mittels beringter Gore-Tex Prothese sowie die proximale Stentgraftverlängerung in selber Sitzung. Kein weiterer Leak-Nachweis im Verlauf.

3) 37-jähriger Patient T.J. mit posttraumatischer Typ B Dissektion loco typico. Erfolgreiche TEVAR mittels zweier Stentgrafts. Vier Monate postOP zeigte sich ein ausgedehntes proximales Perigraft-Leak. Es folgte die Hybrid-OP mit Anlage eines Carotis-Carotis-Crossover-Bypasses und Versuch der Überstentung des Endoleaks. Der Versuch der endovaskulären Applikation eines zusätzlichen Stentgrafts verlief jedoch frustran und es musste intraoperativ auf das konventionell offene Verfahren umgeschwenkt werden: Ascendensersatz mit Reinsertion des Truncus brachiocephalicus unter Verwendung der HLM in Hypothermie.

- *landing-zone in Zone Z0*

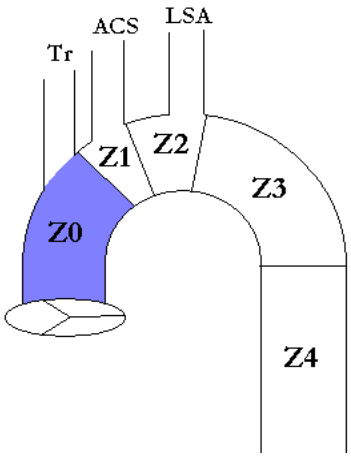

Abbildung 56: Einteilung der Landungszone im Aortenbogen nach Ishimaru [71] in Zone Z0 – Zone Z4. Zone Z0 im Aortenbogen enthält den Abgang des Truncus brachiocephalicus (Tr). ACS = Arteria carotis communis sinistra, LSA = Arteria subclavia sinistra. Eigene Darstellung.



Abbildung 57: Die kontrastverstärkte CT-Angiographie zeigt ein Endoleak in Zone Z1 als Kontrastmittelfahne außerhalb des Stentgraftlumens als Komplikation nach endovaskulärer Aortenreparatur. Aus [112].

Bei Endoleaks in Z1 war die verlangte Landungszone proximal des Truncus brachiocephalicus (Z0) gelegen. Dies erforderte sehr komplexe Umstellungs-OPs mit speziellen Gefäßprothesen. Die Revaskularisierung der supraaortalen Gefäße musste von der Aorta ascendens ausgehen. Die genaue Erläuterung erfolgt anhand zweier Kasuistiken aus dem Kollektiv (n = 2).

1) 31-jähriger Patient A.R. mit elektiver TEVAR eines gedeckt rupturierten, entzündlichen, sakkulären AA bei florider Vaskulitis, ca. 5 mm distal des Abgangs der LSA beginnend und 40 mm nach distal in die Aorta descendens reichend. Maximaler Aneurysmadurchmesser 54 mm. Keine Vorerkrankungen. Implantation eines Stentgrafts über die Länge von 150 mm. Unauffälliger postOP Verlauf, keine Endoleaks in den regelmäßig durchgeführten Nachkontrollen. 4 Jahre postOP zeigte die CTA ein Typ Ia Endoleak. Zunächst engmaschige Verlaufskontrolle. 8 Monate später stellte sich das Leak progredient dar mit Größenzunahme des AAsacks. Entschluss zur sekundären Intervention im Hybrid-Verfahren, knapp 5 Jahre postOP und 10 Monate nach Erstauftreten der Leckage. Anlage eines Ascendens-Truncus/Carotis-Bypass mit einer Ascendo-Carotis-Truncus-brachiocephalicus-Y-Prothese. Anschließend Platzierung eines Stentgrafts weit proximal (Z0) in den Aortenbogen mit Overstenting aller supraaortalen Gefäßabgänge zur Behandlung des proximalen Perigraft-Leaks. In der postOP CTA und bis Ende des Beobachtungszeitraums war kein Endoleak mehr nachweisbar. Siehe auch Abb. 58 und 59.

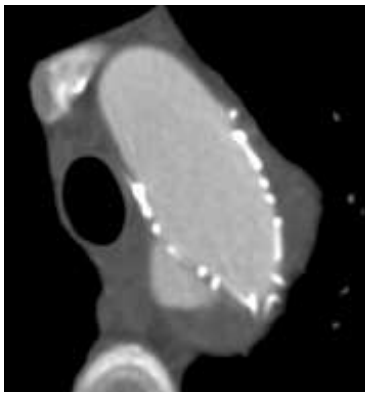

Abbildung 58: Kontrastmitteldepot außerhalb des Stentgraftlumens mit Kontakt zur proximalen Anheftungsstelle im Sinne eines Typ Ia Endoleaks im distalen Aortenbogen beim Patienten A.R., 5 mm distal des Arteria subclavia sinistra Abgangs beginnend. Detektiert vier Jahre nach elektiver endovaskulärer Aortenreparatur mit einem Stentgraft bei gedeckt rupturiertem Aortenaneurysma bei florider Vaskulitis,. Kontrastverstärkte CT-Angiographie axial. Aus [112].

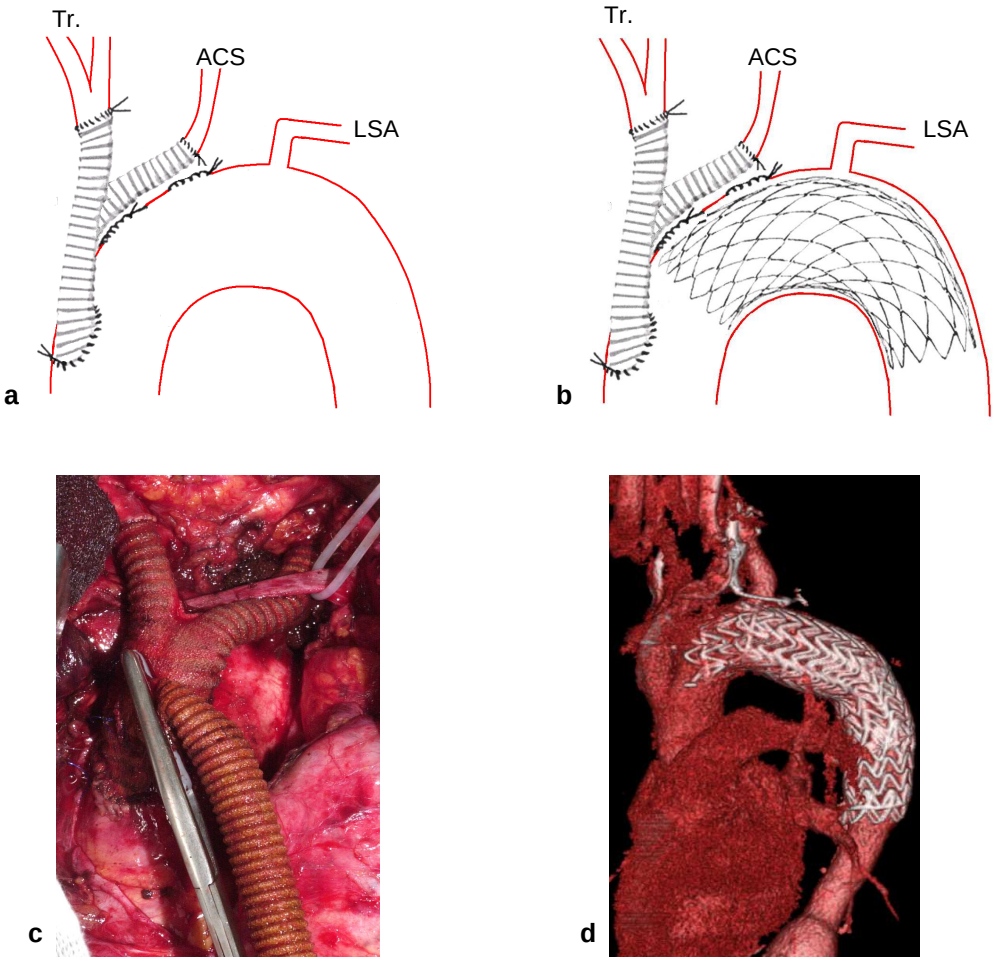

Abbildung 59abcd: Hybrid-Verfahren zur Versorgung des Typ Ia Endoleaks im distalen Aortenbogen beim Patienten A.R. insgesamt 5 Jahre nach der primären endovaskulären Versorgung seiner Aortenpathologie mit einem Stentgraft. Der zusätzliche Stentgraft zur Versorgung des proximalen Perigraft-Leaks sollte in Zone Z0 im Aortenbogen zu liegen kommen, wodurch alle supraaortalen Gefäßabgänge überstentet werden mussten und daher vorangehende große Gefäßumstellungen zum Perfusionserhalt notwendig waren. Es wurde ein Ascendens-Truncus/Carotis-Bypass mit Anlage einer Bifurkationsprothese auf die Aorta ascendens durchgeführt. Der rechte Prothesenschenkel versorgte dabei über eine End-zu-End Anastomose den Truncus brachiocephalicus (Tr.), der linke End-zu-End die Arteria carotis communis sinistra (ACS). Die Arteria subclavia sinistra (LSA) blieb unverändert und wurde ohne Revaskularisierung überstentet (a). Nach Anlage des Ascendens-Truncus/Carotis-Bypass wurde der Stentgraft retrograd endovaskulär via Prothesen-schenkel im Aortenbogen zur Überstentung des Ia Leaks platziert (b). Die durch Hybrid-Verfahren gewonnene Landungszone kam der sicheren Fixierung des Stentgrafts im Aortenbogen und damit einem suffizienten Endoleak Verschluss zugute. Zugang via Sternotomie. Keine Herz-Lungen-Maschine nötig. a und b) Schemazeichnung, eigene Darstellung c) Operationssitus aus [112] d) 3D-Rekonstruktion aus [112]

2) 63-jährige Patientin E.G. mit posttraumatischem AA ca. 3 mm kaudal des Abgangs der LSA beginnend, maximaler Durchmesser 59 mm. Nebendiagnosen: Nikotinabusus, Arteriosklerose, aHT, COPD. Mit einem Stentgraft erfolgreich endovaskulär versorgt, gesamte überstentete Länge 106 mm. 4¼ Jahre postOP zeigte sich in der CTA eine zunehmende, sich vorwühlende Blutung im proximalen Stentgraftbereich im Sinne eines Endoleaks Typ Ia mit Größenzunahme des AAsacks. 3 Monate später Entscheidung zur sekundären Therapie mittels Hybrid-Verfahren: Debranching der supraaortalen Äste und anschließende Stentgraftverlängerung nach proximal. 4 Monate nach erfolgreichem Hybrid-Eingriff verstarb die Patientin Prozedur-unabhängig an einer arteriellen Lungenblutung.

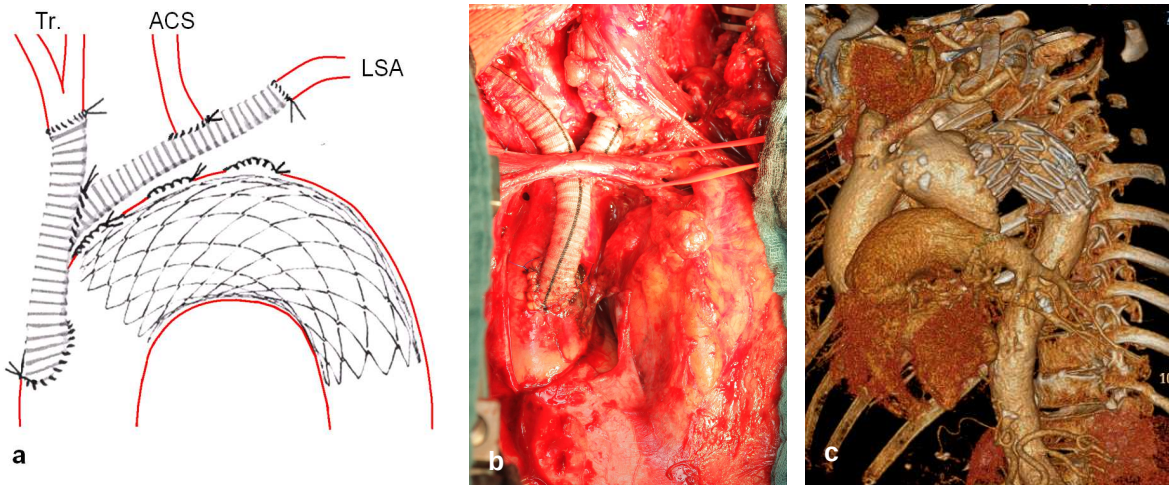

Abbildung 60abc: Totales extraanatomisches Debranching bei der Patientin E.G. bei Typ Ia Endoleak nach endovaskulärer stentgraftgestützer Aortenreparatur eines posttraumatischen Aortenaneurysmas in loco typico. Alle supraaortalen Gefäßabgänge wurden abgesetzt. Die Bifurkationsprothese wurde End-zu-Seit mit der Aorta ascendens und End-zu-End mit dem Truncus brachiocephalicus (Tr.) anastomosiert. Subklavikulärer Verlauf des Prothesenarms zur Arteria subclavia sinistra (LSA) und End-zu-End Anastomosierung. End-zu-Seit Anastomosierung der Arteria carotis communis sinistra (ACS) in die Prothese. Anschließend endovaskuläre Stentgraft Implantation in den Aortenbogen zur Ausschaltung des proximalen Perigraft-Leaks. a) Schemazeichnung, eigene Darstellung b) Operationssitus aus [112] c) 3D-Rekonstruktion aus [112].

Neben Hybrid-Verfahren im Aortenbogen bei proximaler Stentgraftverlängerung wurde bei distaler Stentgraftverlängerung mit Übersentung des Truncus coeliacus ein Aorto-truncaler Bypass angelegt. Aufgrund des Fokus dieser Arbeit auf die thorakale Aorta sei dies hier nur erwähnt.

Erfolgsrate Hybrid 64%, n = 11.

3.8.3 Offene Konversion

Es kann notwendig werden, die komplette TEVAR zu revidieren, zum konventionell offenchirurgischen Verfahren umzuschwenken und die AOP letztendlich durch eine Gefäßprothese zu ersetzen. Im Kollektiv musste in insgesamt 10 Fällen zur offenchirurgischen Prothese ninterposition als ultima ratio übergegangen werden. Dies entsprach einer Konversions-Rate von 4% (10 von 240). Bei drei Patienten (1,3%) war der Auslöser ein bestehendes Endoleak, das durch endovaskuläre Maßnahmen nicht zu beherrschen war. In sieben weiteren Fällen führten folgende Komplikationen zum Umschwenken auf die konventionelle OP: zwei aorto-bronchiale Fisteln, eine offene Ruptur, ein Stentprolabs, eine akute retrograde Dissektion vom Typ A, zwei Stentdislokationen. Die drei Konversionen bei Endoleak verliefen erfolgreich und führten zum gewünschten Ziel, der leckagefreien Ausschaltung der Aortenpathologie.

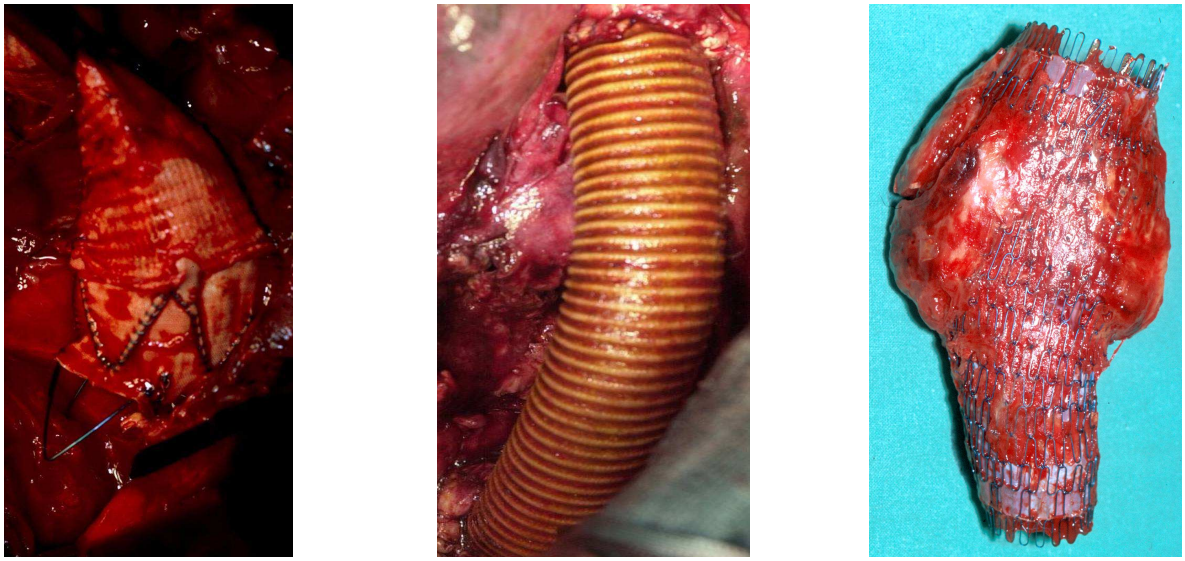

Abbildung 61abc: Bei Versagen der endovaskulären Therapie mit Stentgrafts als Behandlungsoption bei thorakaler Aortenpathologie kann bei Komplikationen wie der Formation von Endoleaks als ultima ratio die offenchirurgische Konversion erwogen werden: Ausbau des implantierten endovaskulären Stentgrafts mit umgebender Gefäßwand und konventionelle Gefäßprotheseninterposition a) Operationssitus mit ursprünglichem endovaskulären Stentgraft b) Operationssitus mit neuer Gefäßprothese als Ersatz des entfernten Aortensegments c) ausgebauter Stentgraft mit eingewachsener Gefäßwand. Aus [112].

1) 42–jähriger Patient N.N. mit posttraumatischem Aneurysma, maximaler Diameter 70mm. Nebendiagnosen: Arteriosklerose, KHK, aHT, Adipositas. Erfolgreiche TEVAR mit zwei Stentgrafts über 100mm Länge. Vier Tage postOP Detektion eines Endoleaks Typ Ib. Nach distaler endovaskulärer Stentgraftverlängerung konnte die Leckage als persistierend und mit progredientem AAsack nachgewiesen werden, weshalb man sich für die klassische Ausschaltung über eine linkslaterale Thorakotomie und Prothesen-interposition entschied.

Erfolgsrate offene Konversion: 100%, n = 3.

Zusammenfassung Outcome Hybrid-Technik und offene Konversion:

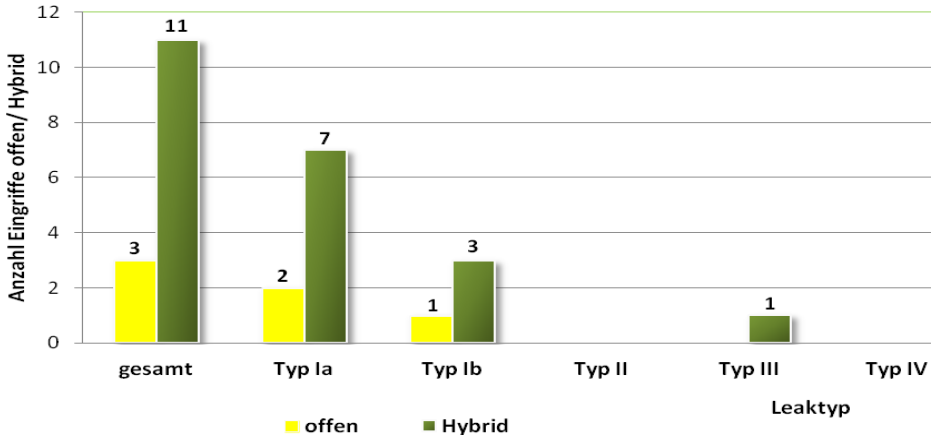

Abbildung 62: Nach endovaskulären Eingriffen bei Aortenpathologien der Aorta thoracica an 240 Patienten in Ulm traten postoperativ als verfahrensspezifische Komplikation im Beobachtungszeitraum bei 77 Patienten 103 verschiedenartige Endoleaks auf. 28 Leaks hatten sich spontan ohne Therapie verschlossen. Zur Behandlung der übrigen 75 Leaks waren insgesamt 92 Interventionsmaßnahmen notwendig, darunter drei offene Konversionen sowie elf Hybrid-Verfahren. Es wurden lediglich Typ I und III Leaks offen konvertiert oder mit Hybrid-Verfahren behandelt. Keines der Typ II und IV Leaks wurden derart behandelt. Darstelllung dieser Interventionsmaßnahmen aufgefächert nach Leaktyp, n = 14.

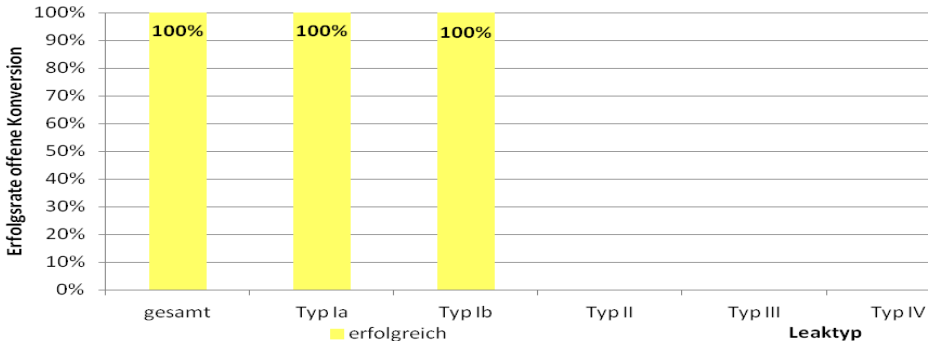

Abbildung 63: Nach endovaskulären Eingriffen bei Aortenpathologien der Aorta thoracica an 240 Patienten in Ulm traten postoperativ als verfahrensspezifische Komplikation im Beobachtungszeitraum bei 77 Patienten 103 verschiedenartige Endoleaks auf. 28 Leaks hatten sich spontan ohne Therapie verschlossen. Zur Behandlung der übrigen 75 Leaks waren insgesamt 92 Interventionsmaßnahmen notwendig, darunter drei offene Konversionen. Es wurden lediglich Typ I Leaks offen konvertiert, kein anderer Leaktypen wurde derart behandelt. Darstelllung der Erfolgsrate dieser Interventionsmaßnahmen aufgefächert nach Leaktyp, n = 3.

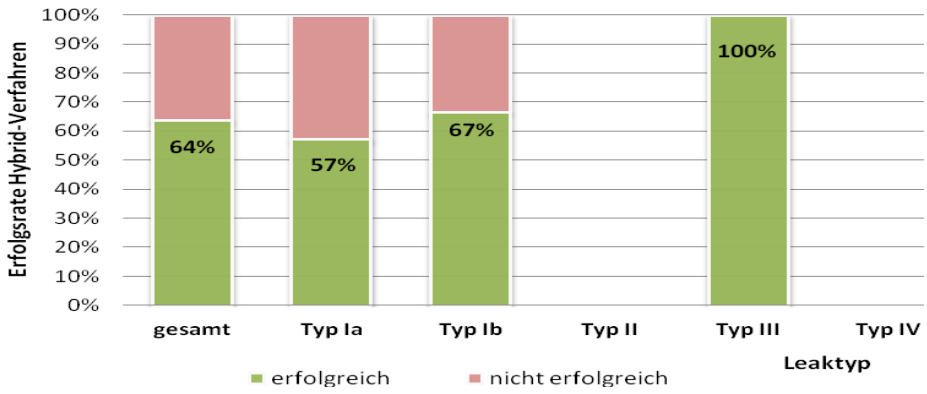

Abbildung 64: Nach endovaskulären Eingriffen bei Aortenpathologien der Aorta thoracica an 240 Patienten in Ulm traten postoperativ als verfahrensspezifische Komplikation im Beobachtungszeitraum bei 77 Patienten 103 verschiedenartige Endoleaks auf. 28 Leaks hatten sich spontan ohne Therapie verschlossen. Zur Behandlung der übrigen 75 Leaks waren insgesamt 92 Interventionsmaßnahmen notwendig, darunter elf Hybrid-Eingriffe. Darstelllung der Erfolgsrate dieser Interventionsmaßnahmen aufgefächert nach Leaktyp, n = 11. Vier von sieben Typ Ia Leaks, zwei von drei Typ Ib Leaks, und ein Typ III Leak wurden erfolgreich mit Hybrid-Verfahren behandelt, kein Typ II oder IV Leak wurde derart behandelt.

3.8.4 konservative Therapie und Verlaufskontrolle

In einigen Fällen wurde von weiteren Interventionsschritten abgesehen und es erfolgte keine invasive Therapie. Stattdessen wurde mit konservativen Therapiemaßnahmen und engmaschigen Verlaufskontrollen fortgefahren. Ziel der konservativen Therapie war es, die Progredienz des Endoleaks sowie des AAsacks bzw. der AOP zu verhindern und im besten Fall einen spontanen Verschluss der Leckage abzuwarten. Zu den Maßnahmen zählten allen voran die Reduktion von Risikofaktoren, insbesondere der cvRFs (Nikotinkarenz, Gewichtsreduktion) und BMT (medikamentöse Hypertoniebehandlung, Kontrolle der Blutfette (Statine), Diabetes Einstellung usw.).

Es fanden sich folgende Ursachen für den Verzicht auf invasive Interventionen zugunsten der konservativen Therapie:

- Abwägung von Nutzen und Risiko (hohes Lebensalter, Multimorbidität, aktueller AZ, hohes Letalitätsrisiko des Interventionseingriffs, exitus letalis): 78-jähriger Patient S.K. mit Perigraft-Leak nach TEVAR eines großen TAAA mit. Zur kurativen Versorgung der Leckage käme nur ein thorako-abdomineller Zugang (nach Crawford) in Frage. Bei aktuell reduziertem AZ des Patienten mit deutlich erhöhtem OP-Risiko war ein derartiger Eingriff nicht durchführbar. Keine weitere invasive Behandlungsmöglichkeit („no-option-leak“).
- keine oder nur relative Indikation (konstanter Befund ohne Vergrößerung des Diameters, kein erhöhtes Rupturrisiko): 85-jährige Patientin T.A. mit gleichbleibendem Befund eines kleinen Typ Ia Leaks seit über drei Jahren bei Z. n. TEVAR bei PAU. Weitere VK aus gefäßchirurgischer Sicht nicht notwendig.
- technische Limitierung (komplexe anatomische Gegebenheiten im Interventionsareal, die keine chirurgische Option boten): 74-jähriger Patient E.Z mit TEVAR bei großem DTAA. PostOP Ia Endoleak mit progredientem AAsack, erfolgreiche Stentgraftverlängerung nach proximal, dann Midgraft-Leak Typ III. Erneute Stentgraftverlängerung frustran, Leak persistierend. Bei erheblich komplizierter OP Situation wurde auf weitere invasive Therapieversuche verzichtet. Wenige Tage später exitus letalis bei Herzstillstand.
- 72-jähriger Patient W.H. mit Typ Ia Endoleak und frustranen Verlängerungsversuchen: ein Jotec E-Vita Stentgraft ließ sich nicht im Aortenbogenbereich absetzen, ein Talent Stentgraft war ebenfalls nicht zu platzieren. Die Devices ließen sich nicht weit genug nach proximal vorschieben. Drei weitere Stentgrafts wurden vergeblich zu implantieren versucht. Letztlich musste aufgrund der Implantationsproblematik auch dieser Eingriff ohne Verschluss des Ia Endoleaks beendet werden. Mit den verfügbaren Endoprothesen war der Verschluss dieses Endoleaks nicht möglich. Keine weitere invasive Therapie.

- Der Patient selbst oder dessen Angehörige wünschten keine weiteren invasiven Maßnahmen: 76-jährige Patientin A.R., Leckage nach TEVAR bei PAU, weitere invasive Therapiemaßnahmen bei hohem Letalitätsrisiko wurden von den Angehörigen abgelehnt.
- Interventionszeitpunkt nach Ende des Beobachtungszeitraumes.

Sechsmal führte die konservative Therapie im Verlauf zum Verschluss des Endoleaks. Die übrigen 21 Leckagen blieben bis zum Ende des Beobachtungszeitraums bestehen. Ein Leak bestand bereits seit dem 11.09.2003, also 2611 Tage (7 Jahre, 2 Monate), ohne Veränderung (des AAsacks oder des Endoleaks selbst) in der Verlaufskontrolle.

Erfolgsrate konservative Therapie: 22%, n = 27.

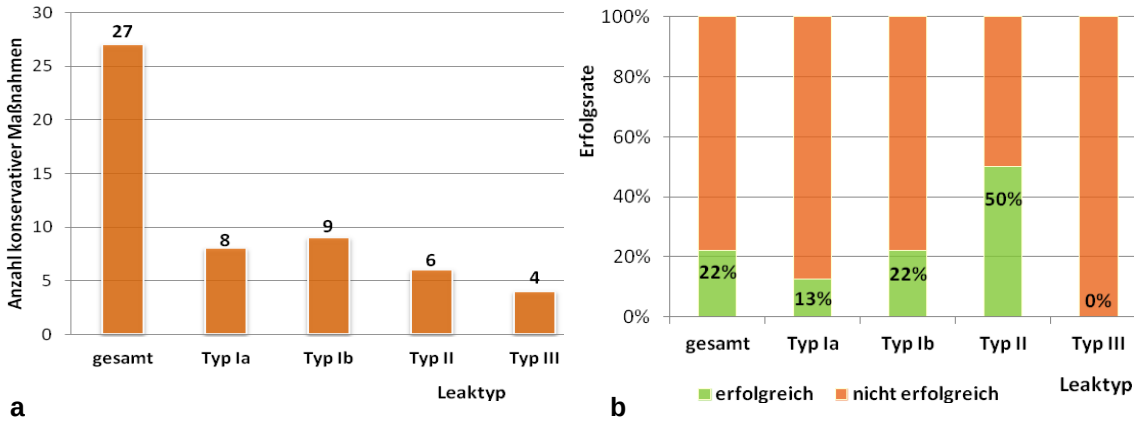

Abbildung 65ab: Nach endovaskulären Eingriffen bei Aortenpathologien der Aorta thoracica an 240 Patienten in Ulm traten postoperativ als verfahrensspezifische Komplikation im Beobachtungszeitraum bei 77 Patienten 103 verschiedenartige Endoleaks auf. 28 verschlossen sich spontan ohne irgendeine Therapie.
Für die übrigen 75 Leaks (103 – 28) waren insgesamt 92 verschiedene Maßnahmen zur Behandlung notwendig. Dabei wurden 27-mal konservative Therapiemaßnahmen als alleinige Interventionsmaßnahme eingesetzt, wenn primär oder sekundär keine invasive Therapieoption bestand. a) Darstelllung dieser konservativen Maßnahmen nach Leaktyp, n = 27. b) Erfolgsrate dieser konservativen Maßnahmen nach Leaktyp, n = 27. Insgesamt verschlossen sich sechs von 27 konservativ behandelten Endoleaks, darunter eins von acht Typ Ia, zwei von neun Typ Ib und drei von sechs Typ II Leaks. Alle übrigen Leaks blieben trotz konservativen Therapiemaßnahmen in den Verlaufskontrollen bestehen.

3.8.5 Spontaner Verschluss

Unter den 103 Endoleaks wurde ein spontaner Verschluss im Verlauf bei insgesamt 28 (27%) Leckagen beobachtet, viermal bei Typ Ia, zweimal bei Typ Ib, 14-mal bei Typ II, sechsmal bei Typ III und zweimal bei Typ IV Endoleaks. Es handelte sich dabei um Endoleaks, die postoperativ CT-angiographisch beschrieben wurden, in der darauffolgenden Bildgebung (und allen weiteren) jedoch nicht mehr nachgewiesen werden konnten, ohne dass bis dahin therapeutische Maßnahmen ergriffen worden waren.

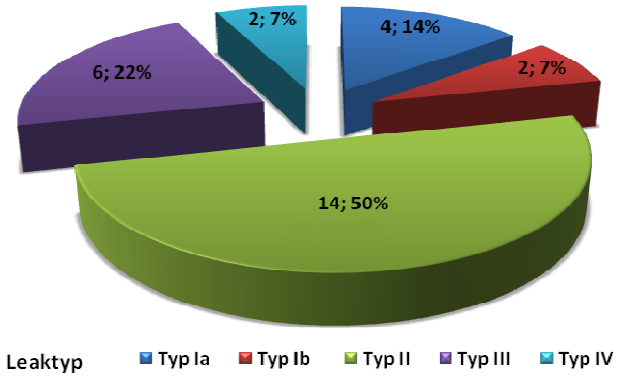

Abbildung 66: Nach endovaskulären Eingriffen bei Aortenpathologien der Aorta thoracica an 240 Patienten in Ulm traten postoperativ als verfahrensspezifische Komplikation im Beobachtungszeitraum bei 77 Patienten 103 verschiedenartige Endoleaks auf. 28 Leaks verschlossen sich spontan ohne Therapie. Die übrigen 75 Leaks wurden therapiert. Darstelllung der Anteile verschiedener Endoleaktypen an den 28 spontan verschlossenen Leaks, n = 28. Die Hälfte der Leaks, die sich spontan verschlossen hatten, waren Kollateral-Leaks. Bei Perigraft- und Midgraft-Leaks konnte dieses Phänomen seltener beobachtet werden. Alle Typ IV Leaks verschwanden spontan.

Die mittlere Zeitspanne vom ersten Auftreten eines Leaks bis zur nicht mehr Nachweisbarkeit betrug 313 ± 59 Tage (Minimum 5 Tage, Maximum 1971 Tage/ 5,4 Jahre).

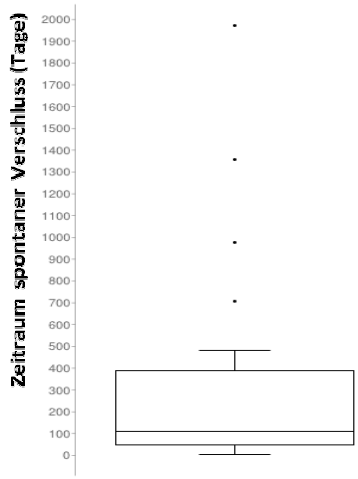

Abbildung 67: Ein Anteil der postoperativ detektieren Endoleaks nach endovaskulären Eingriffen bei Aortenpathologien der Aorta thoracica an 240 Patienten in Ulm, verschloss sich im Lauf der Zeit spontan ohne Therapiemaßnahme. Boxplot zur Darstellung der Dauer vom Zeitpunkt des Erstauftretens einer Leckage bis zum Zeitpunkt, an dem diese Leckage nicht mehr nachweisbar war, in Tagen, n = 28.

3.8.6 Erfolgsrate nach Verfahren und Endoleaktyp

Zur Versorgung der 103 Endoleaks wurden 92 Therapieversuche unternommen. Siehe dazu auch Anhang S.134-137.

Typ II und III Endoleaks beanspruchten bei uns jeweils einen Therapieversuch. Die Perigraft-Leaks dagegen bereiteten größere Schwierigkeiten und beanspruchten pro Leak zwischen einem bis zu sechs Interventionsversuche.

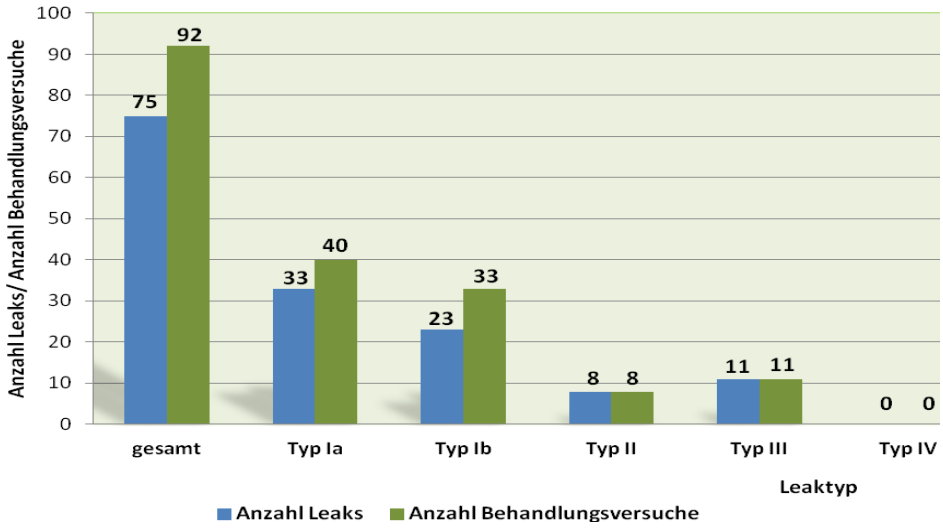

Abbildung 68: Nach endovaskulären Eingriffen bei Aortenpathologien der Aorta thoracica an 240 Patienten in Ulm traten postoperativ als verfahrensspezifische Komplikation im Beobachtungszeitraum bei 77 Patienten 103 verschiedenartige Endoleaks auf. 28 Endoleaks verschlossen sich spontan, diese Leckagen werden hier nicht berücksichtigt. Zur Behandlung der übrigen 75 Leckagen waren insgesamt 92 Maßnahmen notwendig, denn die einzelnen Endoleaks beanspruchten zwischen einem und sechs Interventionsversuche. Darstellung der Anzahl an Leaks sowie Anzahl an notwendigen Interventionen nach Endoleaktyp.
n = 75 (therapiebedürftige Endoleaks), blau
n = 92 (Interventionsversuche), grün.

Erfolgreich waren zu 100% die drei offenen Konversionen. Durch Hybrid-Eingriffe konnte eine bestehende Leckage in 64% der Fälle beseitigt werden. Rein endovaskuläre Verfahren erzielten eine Erfolgsrate von 55%, wobei die Stentgraftverlängerung eine Erfolgsrate von 71% verzeichnen konnte, Nachdilatation und Thrombininjektion waren jeweils zu 50% erfolgreich, die Coilembolisierung nur zu 15%.

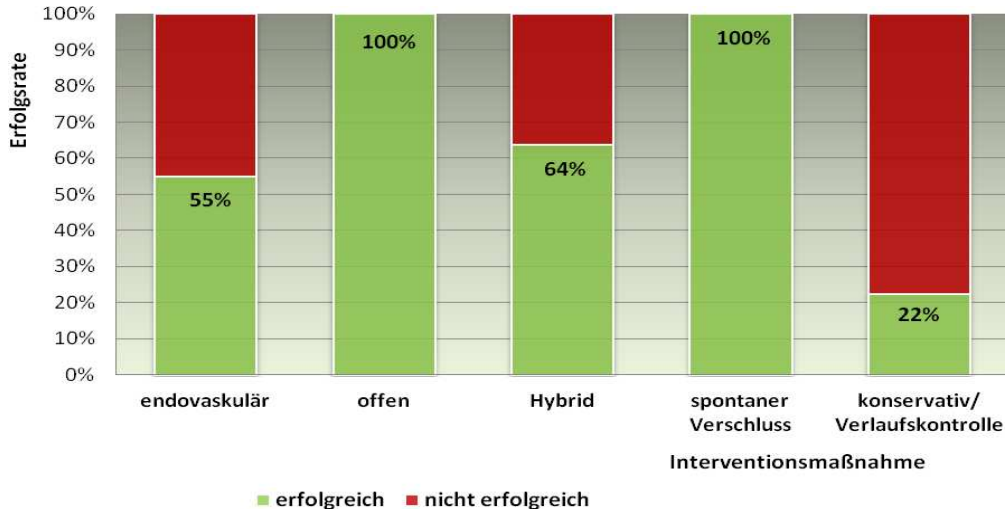

Abbildung 69: Nach endovaskulären Eingriffen bei Aortenpathologien der Aorta thoracica an 240 Patienten in Ulm traten postoperativ als verfahrensspezifische Komplikation im Beobachtungszeitraum bei 77 Patienten 103 verschiedenartige Endoleaks auf. Es waren insgesamt 92 Maßnahmen zur Endoleak Behandlung notwendig, 28 spontane Verschlüsse wurden beobachtet. Übersichtsdarstellung der allgemeinen Erfolgsrate nach sekundärer Intervention bei Endoleak. 28 von 51 endovaskulären, drei von drei offenen und sieben von elf Hybrid-Interventionen verliefen erfolgreich. 27 Endoleaks wurden konservativ therapiert (davon sechs erfolgreich) und verblieben über den Beobachtungszeitraum hinweg in Verlaufskontrolle. Bis Ende des Beobachtungszeitraumes persistierende Leckagen wurden als nicht erfolgreich therapiert gewertet. n = 120 (92 + 28).

Einige Perigraft-Leaks ließen sich nicht beim ersten Versuch beseitigen, sondern benötigten mehrfach invasive Interventionen (Abb. 70).

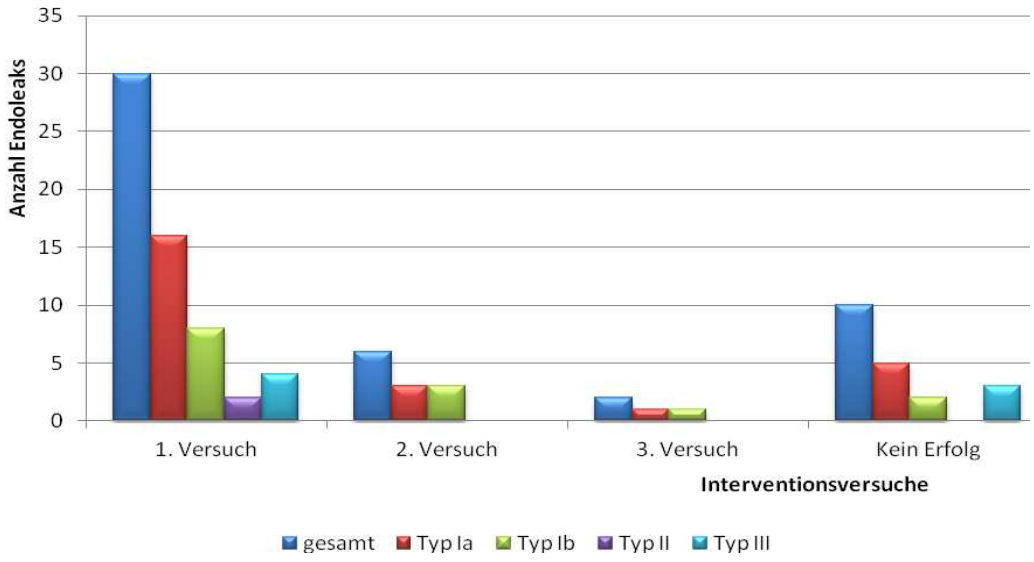

Abbildung 70: Nach endovaskulären Eingriffen bei Aortenpathologien der Aorta thoracica an 240 Patienten in Ulm traten postoperativ als verfahrensspezifische Komplikation im Beobachtungszeitraum bei 77 Patienten 103 verschiedenartige Endoleaks auf. 28 Endoleaks verschlossen sich im Lauf der Zeit spontan ohne Therapie. Die übrigen 75 Endoleaks wurden mit insgesamt 27 konservativen und 48 invasiven Maßnahmen behandelt. Als invasiver Behandlungsversuch zählten endovaskuläre Maßnahmen, offene und Hybrid-Eingriffe. Jedes Endoleak erhielt zwischen einem und sechs Interventionsversuche. Darstellung der erfolgreich behandelten Leckagen nach einem, zwei und drei invasiven Interventionsversuchen sowie der frustran invasiv therapierten Leaks, aufgefächert nach Endoleaktyp, n = 48. Beim 1. Versuch erfolgreich therapiert wurden 30 Endoleaks, beim 2. Versuch sechs weitere, beim 3. Versuch zwei weitere. Nicht erfolgreich war die Behandlung nach sämtlichen Versuchen und somit persistierendes Endoleak bei zehn Leaks.

Betrachtet man die Erfolgsquote aller Therapiemaßnahmen auf Endoleak Ebene, war die Behandlung von 62 Typ I Endoleckagen mit 79 verschiedenen Behandlungsversuchen 41-mal erfolgreich (52%) und 38-mal nicht erfolgreich (48%) mit persistierendem Leak. Bei Therapie der Endoleak Typen II, III und IV konnten noch bessere Ergebnisse erzielt werden (siehe auch Abb. 71).

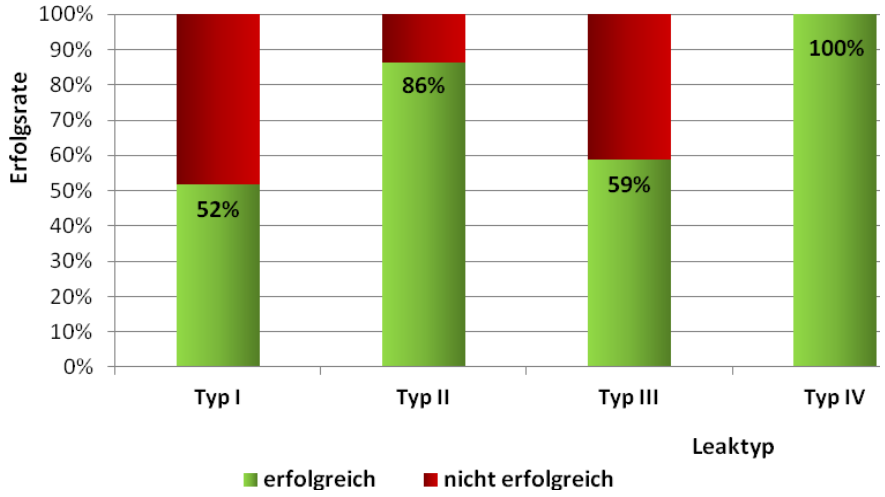

Abbildung 71: Nach endovaskulären Eingriffen bei Aortenpathologien der Aorta thoracica an 240 Patienten in Ulm traten postoperativ als verfahrensspezifische Komplikation im Beobachtungszeitraum bei 77 Patienten 103 verschiedenartige Endoleaks auf. 28 Endoleaks verschlossen sich spontan ohne Therapie, zur Behandlung der übrigen 75 Endoleaks waren insgesamt 92 Behandlungsversuche notwendig. Übersicht über die allgemeine Erfolgsrate aller 92 Behandlungsversuche und der 28 spontanen Verschlüsse aufgefächert nach Endoleaktypen. n = 120. Die Erfolgsrate bei Perigraft-Leaks verteilt sich auf die Untertypen mit 57% erfolgreichen Maßnahmen bei Typ Ia und 46% erfolgreichen Maßnahmen bei Typ Ib.

- *Perigraft-Leaks*: Bei Betrachtung der rein invasiven Therapieformen (endovaskulär, Hybrid und offen) ergaben sich für Typ Ia Leaks insgesamt 63% (20 von 32) und für Ib Leaks 50% (12 von 24) erfolgreiche Therapiemaßnahmen.

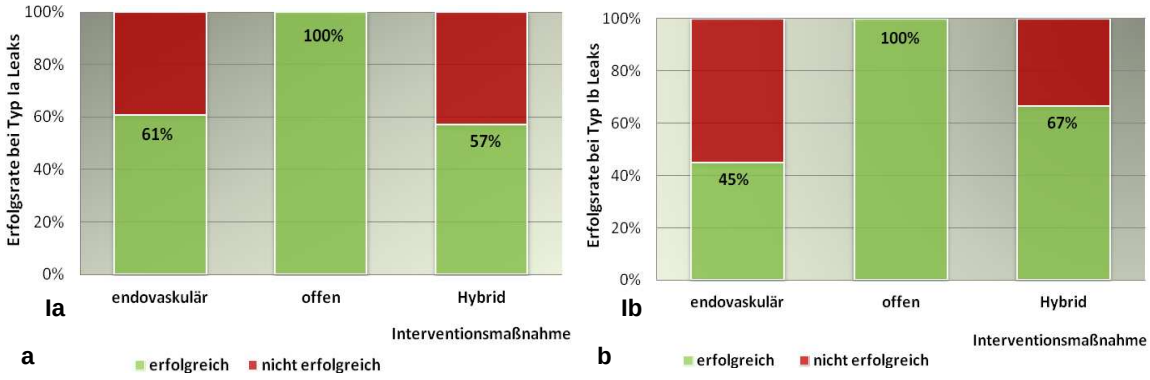

Abbildung 72ab: Nach endovaskulären Eingriffen bei Aortenpathologien der Aorta thoracica an 240 Patienten in Ulm traten postoperativ als verfahrensspezifische Komplikation im Beobachtungszeitraum bei 77 Patienten 103 verschiedenartige Endoleaks auf, darunter 37 Typ Ia und 25 Typ Ib Leaks. Zur Behandlung der Typ Ia Leaks waren insgesamt 44 Behandlungsversuche notwendig, zur Behandlung der Typ Ib Leaks 35. Übersicht über die allgemeine Erfolgsrate aller invasiven Behandlungsversuche aufgefächert nach Art der Intervention. a) bei Typ Ia Leaks waren 14 von 23 endovaskulären Maßnahmen, zwei von zwei offene Konversionen und vier von sieben Hybrid-Eingriffen erfolgreich, n = 44 b) bei Typ Ib Leaks waren neun von 20 endovaskulären Maßnahmen, eine offene Konversion und zwei von drei Hybrid-Eingriffen erfolgreich, n = 35.

- *Kollateral-Leaks*: Typ II Leaks wurden zweimal erfolgreich endovaskulär durch Stentgraftverlängerung therapiert. In 14 Fällen verschloss sich das Leak spontan ohne Therapie, sechs Typ II Leaks verblieben in VK und wurden konservativ behandelt, drei davon erfolgreich. Es ergab sich eine Erfolgsrate von insgesamt 86% (19 von 22).

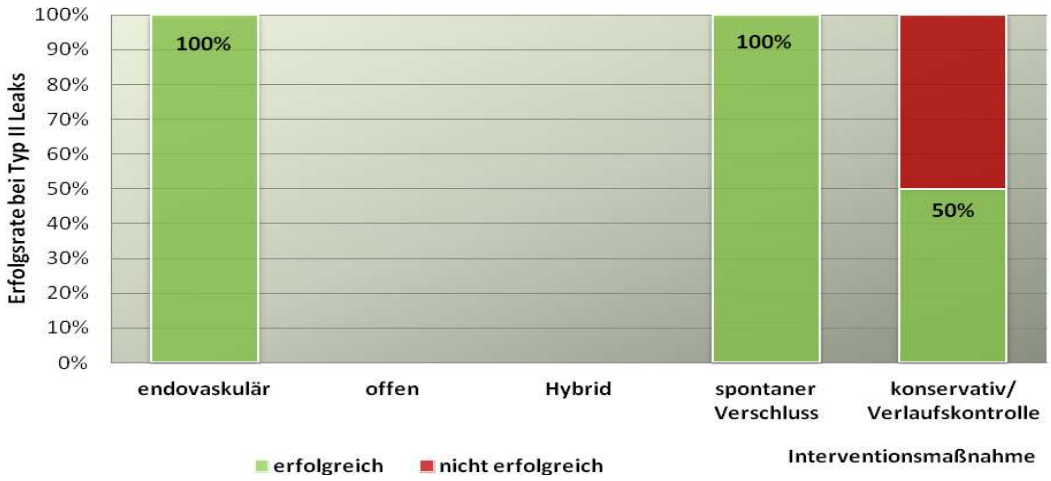

Abbildung 73: Nach endovaskulären Eingriffen bei Aortenpathologien der Aorta thoracica an 240 Patienten in Ulm traten postoperativ als verfahrensspezifische Komplikation im Beobachtungszeitraum bei 77 Patienten 103 verschiedenartige Endoleaks auf, darunter 22 Typ II Leaks. Zur Behandlung waren insgesamt acht Behandlungsversuche notwendig, 14 Leaks verschlossen sich spontan ohne Therapie. Übersicht über die allgemeine Erfolgsrate aller Behandlungsversuche bei Typ II Leaks aufgefächert nach Art der Intervention. Bei Typ II Leaks waren zwei von zwei endovaskulären Maßnahmen und drei von sechs konservativen Therapien erfolgreich, die restlichen Leaks verschlossen sich spontan ohne Therapie, n = 22.

- *Midgraft-Leaks*: Ein Endoleak vom Typ III wurde erfolgreich Hybrid behandelt, sechs verschlossen sich spontan und die Hälfte der sechs endovaskulär behandelten Leaks konnten erfolgreich durch Stentgraftverlängerung ausgeschaltet werden. Erfolgsrate 59%.

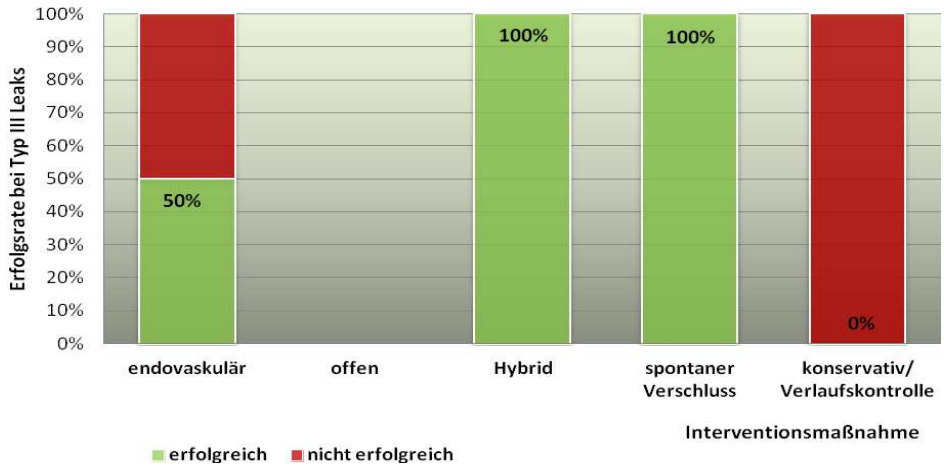

Abbildung 74: Nach endovaskulären Eingriffen bei Aortenpathologien der Aorta thoracica an 240 Patienten in Ulm traten postoperativ als verfahrensspezifische Komplikation im Beobachtungszeitraum bei 77 Patienten 103 verschiedenartige Endoleaks auf, darunter 17 Typ III Leaks. Zur Behandlung waren insgesamt elf Behandlungsversuche notwendig, sechs Leaks verschlossen sich spontan ohne Therapie. Übersicht über die allgemeine Erfolgsrate aller Behandlungsversuche bei Typ III Leaks aufgefächert nach Art der Intervention. Bei Typ III Leaks waren drei von sechs endovaskulären Maßnahmen und ein Hybrid-Eingriff erfolgreich, sechs Leaks verschlossen sich spontan ohne Therapie, n = 17.

- *Graft-Porosity-Leaks*: Bei Typ IV Endoleaks bestand aufgrund fehlender klinischer Relevanz keine Behandlungsindikation. Sie verblieben zu 100% in Verlaufskontrolle und verschlossen sich spontan.

Es konnte keine statistische Signifikanz festgestellt werden bezüglich Erfolg oder Misserfolg im Hinblick auf Art des Verfahrens, Endoleaktyp oder zugrundeliegender AOP.

4 Diskussion

Seit gut 20 Jahren ist die endovaskuläre Technik im Bereich der thorakalen Aorta zur Behandlung von Aneurysmen, Dissektionen und anderer AOPs nun im Einsatz und an gefäßchirurgischen Zentren nicht mehr wegzudenken. In unserer Klinik ist die stentgestützte Ausschaltung thorakaler AOPs mittlerweile die bevorzugte Methode, die bislang mit sehr guten Ergebnissen angewandt wurde, auch im Bereich des Aortenbogens. Es existiert bereits eine Reihe in renommierten Journals publizierter Studien zum Langzeitverlauf, anhand deren Ergebnisse und Erkenntnisse unsere Studie nun verglichen und diskutiert werden soll. Die kritische Reflexion eigener Studienresultate soll Schwachpunkte aufdecken und uns hinsichtlich der Verbesserung klinischer Abläufe sensibilisieren. Zunächst soll das Patientenkollektiv dem Kollektiv ähnlicher Studien gegenübergestellt werden, um die grundsätzliche Vergleichbarkeit der Gruppen zu prüfen. Es fällt auf, dass wir im Verhältnis zu anderen Arbeitsgruppen monozentrischer Studien eine bemerkenswert große Population untersuchen konnten. Mit einer Fallzahl von 240 und einem Datenpool aus über 15 Jahren TEVAR könnten Teilergebnisse durchaus verallgemeinert werden. Dennoch ergaben sich in den Untergruppen kleine Fallzahlen, welche die Berechnung statistisch signifikanter Zusammenhänge unmöglich machten.

4.1 Patientenkollektiv

4.1.1 Geschlechter- und Altersverteilung

Schon Bickerstaff et al. konnten für AOPs eine männliche Prädominanz von m:w = 2-4:1 feststellen, sowie einen Altersmedian von 65 J. für männliche und von 77 J. für weibliche Patienten [12]. Kortmann berichtete, dass über 90% der Aneurysmaträger männlich waren, und sich DTAA fast ausschließlich jenseits des 50. Lebensjahres fanden [82]. Unser Kollektiv zeigte klassischerweise die Bevorzugung des männlichen Geschlechts sowie des hohen Lebensalters und bestand zu ¾ aus männlichen Patienten (m:w = 3:1), der Altersmedian lag bei 75 ± 19 J. bzw. das mittlere Alter bei 67 ± 18 J. Ähnliches galt für das Patientenkollektiv analoger Studien: Unter den 200 elektiv operierten Patienten bei Morales et al. fanden sich 61% männliche und 39% weibliche Patienten im mittleren Alter von 69 ± 12 J. [102]. Von den 67 Patienten bei Alsac et al. waren 73% männlich, 27% weiblich, im mittleren Alter von 67 ± 14 J. [5]. Bei Etezadi et al. wurden 133 TEVAR

Patienten (72% männlich) im mittleren Alter von 69,5 ± 14,7 J. retrospektiv untersucht [53]. Bei Preventza et al. war das Verhältnis m:w = 1,5:1 und das mittlere Alter 68 J. (23 – 91 J.) [119], bei Piffaretti et al. 63 ± 19 J. (17 – 87 J.), 83% männliche gegenüber 17% weiblichen Patienten [117], in ihrer neueren Studie waren 89% der 61 Patienten Männer, mittleres Alter 63,6 ± 17,9 J. [116]. Entsprechendes fand sich in einer asiatischen Studie mit 68 Patienten (69% männlich) im mittleren Alter von 69 ± 9,4 J. (46 - 94) [145]. Allen Patientenpopulationen war eine große Altersspanne der behandelten Patienten gemeinsam, bei uns fand sich eine Range in der Altersverteilung von 12 – 86 J. und eine Standardabweichung von 17,7 J. Dies spricht für eine starke Heterogenität der Population bezüglich des Lebensalters. Patienten aus den unterschiedlichsten Ausgangssituationen – im Hinblick auf Lebenserwartung, Komorbiditäten, aktueller gesundheitlicher Zustand – kamen in die TEVAR Behandlung. Es stellen sich verschiedenste Anforderungen an die Methode, sie soll allen Ansprüchen gerecht werden. Dies stellt sowohl eine der Stärken der TEVAR dar, andererseits aber auch ihren Schwachpunkt. Selten muss eine medizinische Intervention einem derart verschiedenartigen Patientengut gerecht werden. Patienten mit traumatisch gedeckten Aortenrupturen (PKW Unfall, Sturz aus großer Höhe), akuten Dissektionen oder Bindegewebspathologien (Marfan-Syndrom) waren häufig jungen Alters: TRAU Patienten waren statistisch signifikant jünger als Patienten mit AOP anderer Genese ($p < 0,0001$), die jüngste Patientin bekam eine TEVAR nach traumatischer Aortenruptur im Alter von nur 12 Jahren. Die oft betagten, multimorbiden Patienten mit degenerativer AOP (DTAA) kamen auf ein mittleres Alter von 72 J. und verfügten dementsprechend über ein erhöhtes Risikoprofil.

4.1.2 Ätiologie

Auch hinsichtlich der Ätiologie der AOP handelte es sich um eine heterogene Gruppe. Einen großen Anteil stellten mit 31% die DTAAs dar, die schon lange als TEVAR Indikation galten, und in anderen Studien sogar zu 75% bis 84% auftraten [7, 29, 85, 97, 102, 157]. Bei 25% lagen ätiologisch akute und chronische Dissektionen zugrunde. Die Dissektion ist als TEVAR Indikation jünger und wurde von der Stanford Gruppe mit dem Ziel durchgesetzt, den Gefäßwandschaden, der das entry bildet, durch den Stentgraft zu überdecken und dadurch die Thrombosierung des falschen Lumens zu initiieren [38, 110, 147]. Kortmann betonte die Bedeutung der Dissektionsbehandlung, denn 20-40% der Patienten mit chronischer Dissektion würden innerhalb von 2-5 Jahren aneurysmatische Veränderungen entwickeln [36, 67, 82, 129]. Ein Fünftel (20%) der Patienten wurden bei

uns aufgrund TRAU behandelt, meist im Stadium der gedeckten Ruptur. Bei 18% der Patienten konnten ursächlich penetrierende Ulcera (PAU) gefunden werden, die jüngste eigenständige AOP mit TEVAR Indikation. Durch technische Fortschritte in der diagnostischen Bildgebung stieg die Inzidenz dieser AOP in den letzten Jahren erheblich [13, 42, 68, 136]. Den kleinsten Anteil stellten mit 6% ‚sonstige' Indikationen wie mykotische AA oder AA bei Marfan-Syndrom. Svensson et al. gaben bakterielle Infektionen (mykotische AA) mit hämatogener Streuung oder Ausbreitung per continuitatem als Ursache eines AA zu <5% an. Als weitere Ätiologie führten sie Naht- und Prothesenaneurysmen auf, sowie seltene Schwangerschaftsassoziierte AA durch hormonell bedingte Auflockerung des Bindegewebes [143].

Andere Arbeitsgruppen teilten die Patienten nach ähnlichen Gesichtspunkten in ätiologische Untergruppen ein. Bei Piffaretti et al. zeigte sich mit 27% DTAA, 24% DISS, 24% PAU, 15% TRAU und 10% TAAA ein unserem Kollektiv ähnliches Verteilungsmuster der AOPs [117], in ihrer neueren Studie wurden 85% DTAAs und chronische DISS sowie 15% TRAU untersucht [116]. Bei Morales et al. fanden sich unter den 200 elektiv operierten Patienten 75% degenerative Aneurysmen arteriosklerotischen Ursprungs (DTAA), 20% DISS und 5% ‚sonstige' [102]. Unter Preventza et al.s 249 Patienten waren 44,6% DTAA, 26,9% DISS, 10,8% PAU, 8,0% TRAU, 5,7% gedeckte Rupturen und 4,0% ‚sonstige' zu finden [119]. Das große EUROSTAR Kollektiv aus 443 Patienten bei Leurs et al. bestand zu 56% aus DTAA, 30% DISS, 11% TRAU und 3% ‚sonstige' [84]. Riesenman et al. fanden 54% DTAA, 26% TRAU, 8% DISS, 8% mykotische AA und 4% PAU [126]. Auch Alsac et al. konnten einen großen Anteil degenerativ bedingter AA unter den 67 Patienten verzeichnen (67% DTAA), außerdem 25% DISS und 8% PAU [5]. Ein ähnlich gemischtes Kollektiv untersuchten auch Etezadi et al.: 68% DTAA, 6% DISS, 11% PAU, 5% TRAU, 10% ‚sonstige' [53]. Teilweise nutzen Arbeitsgruppen noch differenziertere Unterteilungen wie Verhoye et al. [157] mit 41% DTAA, 23% DISS, 17% TRAU, 8% intramurale Hämatome, 7% PAU, 4% Anastomosenaneurysmen oder Etezadi et al. [53] mit 68% DTAA, 11% PAU, 6% DISS, 4% TRAU, 11% Pseudoaneurysmen. Svensson et al. erfassten außerdem inflammatorische und kongenitale AA [143]. Insgesamt bestanden Kollektive anderer Studien zu einem Großteil aus DTAAs. In der hier vorliegenden Studie machten DTAAs mit 31% knapp ⅓ der Ätiologien aus, es fanden sich verhältnismäßig viele AOPs anderer Ätiologien. Zu beachten gilt, dass die Übergänge fließend sind und AOPs wie DISS, DTAA, PAU und intramurales Hämatom auch parallel bestehen oder ineinander übergehen können.

4.1.3 Lokalisation

Traumatische Aortenrupturen ereigneten sich „in loco typico“ im Abschnitt III der Aorta, direkt distal des LSA Abgangs im Bereich des Lig. arteriosum. Die Aorta geht hier vom relativ gut fixierten Aortenbogen in den „mobileren“ Teil der Ao. descendens über. Beim Dezelerationstrauma kommt es typischerweise zum Einriss der Gefäßwand an dieser Stelle mit Ausdehnung nach distal [41, 77, 82, 104, 106, 159]. Daneben waren 33 PAU (77%), 44 DTAA (59%) und 30 DISS (64%) ausschließlich auf die Aorta descendens (III) begrenzt. Die vier Mesaortitis luetica bedingten Aneurysmen als Spätform der Syphilis waren im proximalen Abschnitt III oder im Arcus lokalisiert. Charakteristisch findet die chronische Entzündung der aortalen Vasa vasorum durch Treponema pallidum besonders im Bereich der Ascendens und des Arcus statt, da hier die Dichte der Vasa vasorum besonders hoch ist [82]. 76% der AOP befanden sich ausschließlich im Abschnitt III, 1,3% ausschließlich im Arcus, die übrigen waren Mischformen. Auch Piffaretti et al. lokalisierten 74% ihrer AOP im Bereich der Descendens [117]. Bisher hat sich die TEVAR besonders im Bereich geradliniger Gefäßabschnitte bewährt, was der großen Rate der im Abschnitt III lokalisierten AOPs Rechnung trägt. Aber auch für AOPs im Arcus mit spezielleren Anforderungen steht die TEVAR zur Verfügung. Proximale Ascendens Aneurysmen und Typ A Dissektionen bleiben weiterhin Gebiete der Herzchirurgie [117].

4.1.4 Diameter

Erwartungsgemäß ergaben sich für die Gruppe DTAA die signifikant größten Diameter (68 ± 17 mm, 33 – 123 mm), was sich durch den Pathomechanismus erklärt. Die degenerative arteriosklerotische Aortenerkrankung ist ein progredienter Prozess, der lange asymptomatisch verläuft und häufig als Zufallsbefund diagnostiziert wird, wenn das AA schon fortgeschrittene Größen erreicht hat. Bei traumatischen Rupturen ließen sich dagegen die kleinsten Diameter finden (34 ± 14 mm, 19 – 60 mm), denn hier kam es durch traumatische Krafteinwirkung zum Einriss der – zuvor gesunden, meist normalgroßen – Aorta. Zudem waren überwiegend jüngere Patienten von TRAU betroffen (siehe 4.1.1), mit generell kleineren Diametern verglichen mit betagten Patienten [8, 12, 29, 82, 105]. Mit einem mittleren Diameter von 66 ± 15 mm (50–124 mm) kamen Morales et al. auf ein sehr ähnliches Ergebnis, genauso Alsac et al. mit 69 ± 18 mm, wobei Morales et al. 75%, Alsac et al. 67% DTAAs untersucht hatten [5, 102]. Piffaretti et al. maßen mittlere Diameter bei DTAA von 75 ± 20 mm (55 – 120 mm), DISS 73 ± 20 mm (60 – 90 mm), PAU 43 ± 8 mm (35 – 65 mm) und lagen damit sehr nahe an den Ergebnissen unserer Studie [117]. Coady et al. gaben ein Rupturrisiko von 25,2% ab einem Diameter von > 60 mm an, 37,3% ab > 70

mm [29]. Dieser Werte sollte man sich bei der Indikationsstellung zur OP bewusst sein. In unserer Studie war demnach bei der Hälfte der Patienten das Rupturrisiko zum OP Zeitpunkt schon beträchtlich erhöht. Verschiedene Studien veranschlagen, dass weniger als 39% der Patienten mit großen DTAAs unbehandelt länger als 5 J. überleben. Haupttodesursache ist die Ruptur, der wichtigste Prognosefaktor dafür der Aneurysmadurchmesser [61, 77, 106, 129, 132]. Elefteriades et al. empfehlen die Intervention ab einem Diameter von 50 mm bei AA der Ao. ascendens, 60 mm bei AA der Aorta descendens sowie bei allen symptomatischen AA [51].

4.1.5 Symptomatik und Ruptur

Aufgrund fehlender Frühsymptomatik bleiben AOP, abgesehen von akuten Verläufen, häufig lange unerkannt und stellen Zufallsbefunde dar. In diesen Fällen muss entsprechend Ausmaß, Rupturgefahr und Risikofaktoren zwischen elektiver Versorgung und konservativer Therapie mit „watchful waiting“ abgewogen werden [7, 15, 46, 51, 53]. 43% der Patienten (103 von 240) waren bei uns zum Zeitpunkt der OP noch asymptomatisch und die AOP ein Zufallsbefund (siehe 3.2.4). Wie wir fanden Leurs et al. 57% symptomatische sowie 43% asymptomatische Patienten [84]. Die Patienten stellten sich mit diversen, unspezifischen Symptomen vor, welche erklärbar werden durch die Raumforderung der AOP und Verdrängung und Kompression von Nachbarorganen: Druck- oder Schmerzsymptomatik, Heiserkeit (Stimmbandparese durch Kompression des N. recurrens oder N. vagus), Dyspnoe und Stridor (Kompression der Trachea und des Tracheobronchialbaums), Dysphagie (Kompression des Ösophagus), obere Einflussstauung (Kompression der V. cava superior), Horner Syndrom (Kompression des sympathischen Grenzstrangs). Pulsierende Raumforderungen lassen sich im thorakalen Bereich kaum palpieren, im Bereich der BAA kann ein Tastbefund aber zur Diagnose führen. Unbehandelt rupturieren 44-51% aller thorakaler AAs im Verlauf [12, 36, 82]. Bei uns befanden sich 43% der Patienten (104 von 240) bei Aufnahme bereits im Stadium der Ruptur, teils mit Hämatothorax, Hämatomediastinum oder Hämoptoe. Für diese Patienten stellte die Ruptur die Erstmanifestation der Erkrankung dar. War die Ruptur durch Pleura oder Nachbarstrukturen gedeckt, blieb Zeit die Läsion operativ zu versorgen.

Die Letalitäts-Raten machen die Intriganz der Erkrankungen deutlich. In 25% der Fälle tritt Blutverlust bis zum Volumenmangelschock auf, dieser geht mit einer dramatisch hohen Letalität von 90% einher. Offene Rupturen wurden bei uns kaum gesehen (zwei), da deren Outcome so schlecht ist, dass die Patienten oft bereits präklinisch versterben [82, 129].

4.1.6 Nebendiagnosen

Die ***aHT*** war im Kollektiv weit verbreitet (75%). Betrachtete man nur die DTAA Patienten, so litten 89% an einer aHT, von den DISS Patienten waren 95% und fast alle Patienten (97%) mit Aneurysmen nicht-traumatischer Genese betroffen. Der Zusammenhang zwischen systemischem Bluthochdruck und Aneurysmaentstehung beziehungsweise -aggravierung ist einleuchtend. Der gesteigerte Druck erhöht die Wandspannung und wirkt auf die geschwächte Wand, welche an Elastizität verloren hat und über eingeschränkte Rückstellkräfte verfügt – sie gibt nach. Der Hypertonus muss sorgfältig eingestellt und überwacht werden, Normotonie ist der anzustrebende Zustand in der Aneurysmatherapie [23, 29, 35, 51, 82]. Bei Bickerstaff et al. war die Rate der an aHT erkrankten im Kollektiv 100% [12]. Unter männlichen Hypertonikern sind bis zu 10% vom BAA betroffen [105].

Safi et al. nennen den ***Nikotinabusus*** als größten Risikofaktor für AA [129]. Im Kollektiv war Nikotinkonsum verbreitet, 40% aller Patienten gaben an Raucher zu sein (unter den DTAA Patienten 50%). Über die Anregung von vaskulären glatten Muskelzellen, Endothel und Entzündungszellen zur gesteigerten Expression von MMPs (degradieren Elastin und Extrazellulärmatrix) und durch Induktion von Angiogenese trägt Nikotin dosisabhängig zur Pathogenese bei [82, 86, 105].

58% aller Patienten (77% der Nicht-TRAU, 100% der DTAA, hier ätiopathogenetisch) wiesen Stoffwechselstörungen im Sinne einer Dyslipidämie oder manifesten ***Arteriosklerose*** auf. Mit steigender Lebenserwartung der Bevölkerung und demographischem Wandel der Altersstruktur werden degenerative Erkrankungen immer häufiger [7, 42, 82]. Morales et al. fanden 75% arteriosklerotisch bedingte, degenerative AA [42, 102]. Svensson et al. geben als Ursachen für AA sogar zu 90% die Arteriosklerose an, welche wiederum bedingt ist durch Nikotin, Hypertonus, DM, Hyperlipidämie, Entzündungen, Antigen-Antikörper Reaktionen sowie genetische Veranlagung. Dabei seien Männer 6-mal häufiger von arteriosklerotischen AA betroffen [143]. Bei 40% der Patienten (65% der DTAA) lag zusätzlich zum TAA ein BAA vor, was den progredienten Charakter der Erkrankung unterstreicht [26, 121].

Ein Großteil der DTAA Patienten leidet zusätzlich an einer ***KHK***, laut DGG 34-40%, laut Lehrbuch sogar bis 55% [80, 105]. Bei uns fand sich eine Rate an KHK-Erkrankten von 33% insgesamt, 50% bei den DTAA Patienten. Die Pathologie der Gefäßwand lässt sich grundsätzlich überall lokalisieren und bleibt oft nicht auf einen Abschnitt beschränkt. Typischerweise lässt sich die Aneurysmaerkrankung zuerst im abdominellen Bereich

lokalisieren. Der infrarenale Abschnitt ist häufiger betroffen als jedes andere Segment, insbesondere sind BAAs drei- bis siebenmal häufiger als TAAs. Laut gängiger Literatur tritt eine aneurysmatische Erweiterung bei bis zu 20% der Patienten in mehreren aortalen Abschnitten gleichzeitig auf [82, 105, 129].

Als weitere Komorbiditäten ließen sich Diabetes mellitus (15%), Adipositas (15%), eine eingeschränkte Nierenfunktion (32%) sowie die COPD (28%) eruieren. Die erstaunlich hohe Koinzidenz von COPD und AA lässt sich über den denunzierten Nikotinkonsum so erklären, dass MMPs und aktivierte Leukozytenelastase die elastischen Fasern in Aortenwand und Lungengewebe gleichermaßen abbauen [82]. Eine frappante Rate an Nebendiagnosen im Kollektiv registrierten auch Piffaretti et al. mit aHT bei 72%, KHK 28%, DM 8%, Adipositas 45%, COPD 40%, Nierenversagen bei 17% der Patienten. Die Fallzahl war kleiner, hinsichtlich Ätiologie handelte es sich aber um ein gut vergleichbares Kollektiv [117]. Morales et al. fanden 46% KHK, 16% MI, 10% DM und 28% COPD [102]. Alsac et al. 81% aHT, 36% Nikotinabusus, 34% KHK, 10% DM, 13% NI [5]. Bei Etezadi et al aHT 75,2%, Nikotinabusus 72,2%, Hyperlipidämie 47,3%, KHK 48,9%, DM 15,8%, Adipositas 25,6%, COPD 40,6%, NI 22,6% [53].

Zusammengefasst: der typische AOP Patient ist multimorbid und betagt sowie teilweise gefäß- oder herzchirurgisch voroperiert. Die multiplen Komorbiditäten in unserem Kollektiv und analogen Studien bedingen ein erhöhtes perioperatives Risikoprofil. Die Anamnese fast aller Patienten beinhaltet mindestens einen CVRF oder ein stattgehabtes Ereignis wie Myokardinfarkt oder Apoplex. Durch die retrospektive Datenerfassung könnten möglicherweise Informationen verlorengegangen sein, so erscheint z.B. die Anzahl der Patienten mit positiver Nikotinanamnese als gering, ebenso der Anteil adipöser Patienten. Die Zusammensetzung des Patientenguts rechtfertigt letztendlich die Annahme der TEVAR als minimalinvasive Alternative zur offen chirurgischen Aortenreparatur.

4.2 Intraoperative Daten

4.2.1 OP-Dauer

Einen weiteren Vorteil birgt die TEVAR durch ihre im Vergleich zum konventionellen Aortenersatz kürzere OP-Dauer. Die mittlere Dauer betrug bei uns 108 ± 79 Minuten (Median 87, Range 30-575 Minuten). Konnte die TEVAR nicht auf einen endovaskulären Eingriff beschränkt bleiben, hatte dies auch Auswirkungen auf die OP-Dauer. Die OP-Zeit der rein endovaskulären Aortenreparatur betrug 93 ± 55 Minuten (Median 80, Range 30-

495 Minuten). Außerplanmäßiges wie erneutes Anmodellieren, Einbringen zusätzlicher Stentgrafts und Versorgung der Zugangsgefäße verlängerten die OP-Dauer merklich. Auch Piffaretti et al. kamen auf ähnliche OP-Zeiten mit 119 ± 75 Minuten (Median 90, Range 45-285) [117]. Insgesamt handelt es sich um einen zügig durchführbaren Eingriff bei routiniertem Team und komplikationslosem Ablauf, was dem Patienten zugute kommt, insbesondere beim Vergleich mit der Alternative offene OP. Von anderen Autoren gab es keine Äußerungen zur OP-Dauer.

4.2.2 Dringlichkeit und Letalität

- Dringlichkeit

42% der OPs wurden notfallmäßig durchgeführt, 58% elektiv. Im Vergleich mit anderen Studien handelte es sich damit in unserem Kollektiv um relativ viele notfallmäßige TEVARs. Es muss erwähnt werden, dass die endovaskuläre Notfallversorgung bisher nur in wenigen gefäßchirurgischen Zentren möglich ist. Voraussetzung ist eine hinreichende Erfahrung mit elektiven endovaskulären Eingriffen sowie ein großer Lagerbestand an verschiedenen Stentgrafttypen und -maßen, um im Notfall einen den anatomischen Gegebenheiten kongruenten Stentgraft implantieren zu können. Dies erklärt die geringen Fallzahlen und Publikationen in der Literatur bezüglich Notfall-TEVAR. Elektiv operiert wurden 84% der Patienten bei Etezadi et al. [53], 78% bei Riesenman et al. [126], 72% bei Quinones-Baldrich et al. [121], 68% bei Piffaretti et al. [116, 117]. Bei Morales et al. erfolgten sogar 100% der TEVARs elektiv [102]. Verhoye et al. arbeiteten mit einem uns ähnlichem Kollektiv bezüglich der Dringlichkeit: 57,4% elektiv OP, 42,6% Notfall [157]. So auch Leurs et al. mit 60% elektiven und 40% Not-OPs [84].

Unsere relativ hohe Rate an ungeplanten Notfall Eingriffen mit konsekutiv weniger ausführlicher präOP Diagnostik hatte Auswirkungen auf das Outcome. In jeder klinischen Situation der kardiovaskulären Chirurgie besteht ein Unterschied zwischen elektiven und notfallmäßigen Operationen. Primär machte sich dieser Unterschied in der Letalitätsrate bemerkbar [6, 49, 118].

- Letalität

Es ergab sich eine Gesamtrate für den Exitus in Tabula von 2,9% (7 von 240), dabei waren sechs dieser sieben Patienten (86%) notfallmäßig operiert worden. Die 30-Tages-Letalität betrug insgesamt 11,25%, beim elektiven Eingriff 5,0%, beim Notfall 19,8%. Eine noch höhere Letalitäts-Rate mussten Quinones-Baldrich et al. mit 5,5% beim elektiven Eingriff vs. 28,5% beim Notfall verzeichnen [121]. Ebenso Leurs et al. mit einer Gesamtletalität von 9,3% und 5,3%/6,5% (DTAA/ DISS) beim elektiven Eingriff vs. 28% beim Notfall

[84]. Niedrigere Letalitäts-Raten konnten Verhoye et al. verzeichnen mit einer 30-Tages-Letalität von 5,6% [157], sowie Piffaretti et al. mit 6,4% (3,1% beim elektiven Eingriff vs. 13,3% beim Notfall) [117] bzw. 8,2% in ihrer Studie von 2009 [116]. 7,5% der Patienten verstarben bei Etezadi et al. innerhalb des ersten postOP Monats, dabei signifikant häufiger nach notfallmäßigen TEVARs (23,9% vs. 4,5%, p = 0,005) [53]. In einer asiatischen Studie berichten Neo et al. von einer Mortalitätsrate beim elektiven Eingriff von 5-15%, im Notfall von bis zu 50% [108]. Unsere 30-Tages-Letalitätsrate beim Notfall von 19,8% ist demnach eine akzeptable Rate dafür, dass sich alle AOP im Stadium der Ruptur und die Patienten sich damit in einer Hochrisiko-Situation befanden (75% in ASA Klasse 4 und 5). In anderen Studien wurden unter dem Begriff Notfalleingriff neben rupturierten auch symptomatische, nicht rupturierte AOPs subsumiert [66, 84, 109]. Ermutigend sind diese Ergebnisse im Vergleich zum Outcome des konventionell offenen Verfahrens mit einer perioperativen Letalitätsrate je nach Arbeitsgruppe von 4 – 26% beim elektiven Eingriff, beim Notfall sogar bis 75% [7, 11, 26, 41, 46, 61, 83, 104, 117, 129]! Unser verhältnismäßig gutes Abschneiden im Bezug auf die perioperative Letalität darf durchaus als Indikator für die Erfahrung und Qualität der gefäßchirurgischen Abteilung dienen.

In ihrer Studie über das Outcome nach reinen Hybrid-Eingriffen fanden Antoniou et al. eine 30-Tages-Letalitätsrate von 13% beim elektiven Eingriff, dabei war die Frühsterblichkeit nach kompletter Aortenbogenreparatur signifikant höher als nach partieller (p = 0,046) [8].

Andrassy et al. fanden im direkten Vergleich eine 30-Tages-Letalität von 5,7% nach TEVAR vs. 25% beim offenen Verfahren (p = 0,02) und eine 1-Jahres-Mortalität von 19% nach TEVAR vs. 42% beim offenen Verfahren (p = 0,05). Am meisten profitierten dabei die symptomatischen Patienten von der endovaskulären Methode mit einer 30-Tages-Letalität von 9% vs. 40% beim offen Verfahren (p = 0,06), 1-Jahres-Mortalität 27% vs. 70% (p = 0,049). Die Letalitätsrate bei asymptomatischen Patienten war nicht signifikant verschieden [7].

Die TEVAR scheint für bestimmte Indikationen und vor allem in der Notfallsituation sowie bei Hochrisikopatienten gegenüber dem konventionellen Verfahren eine Therapiealternative mit signifikanten Vorteilen bzgl. der Letalität und besserem klinischen Outcome zu sein. Besonders bezüglich der Frühletalität kann das offene Verfahren kaum die niedrigen Werte der TEVAR erreichen [7, 26, 42, 46, 61, 83, 104, 117, 129]. Dass die Rate durch penible Patientenselektionierung noch verbessert werden kann, konnten Midorikawa et al. zeigen mit einer 30-Tages-Letalitätsrate von 0% [100]!

Evidenzbasierte Aussagen fehlen jedoch noch weitgehend aufgrund des meist unkontrollierten, retrospektiven Studiendesigns. Cheng et al. konnten in der bisher umfangreichsten Metaanalyse aus nichtrandomisierten Studiendaten mit n = 5888 Patienten zeigen, dass bei TEVAR weniger perioperative Komplikationen auftreten, sowie nach TEVAR eine niedrigere 30-Tages-Letalität zu erwarten ist und zwar unabhängig von der zugrundeliegenden AOP [25]. So vielversprechend diese Ergebnisse sind, es zeigte sich allerdings auch ein risikoreicherer Langzeitverlauf nach TEVAR mit typischen verfahrensspezifischen Früh- und Spätkomplikationen, welche auch wir im Rahmen des Follow-up erfassten [22, 53, 76, 80, 113, 116-121, 125, 146, 150, 162].

4.3 Follow-up

Die mittlere Follow-up Dauer betrug 916 Tage (30,5 Monate/ 2,5 Jahre) und war damit durchschnittlich länger als in ähnlichen Studien: 30 Monate (12-73) bei Morales et al. [102], 27 Monate (2-64) bei Alsac et al. [5], 25 Monate bei Adams et al. [1], 22,8 Monate (3-51) bei Verhoye et al. [157], 18 Monate (2-60) bei Piffaretti et al. [117], 18 ± 16,1 Monate (1-60) bei Leurs et al. [85], 17,3 (3-71) bei Parmer et al. [113], 9 Monate bei Riesenman et al. [126] und 7,9 Monate (1-24) bei Tanasoontornrerk [145]. Eine möglichst lange Follow-up Dauer war für unsere Studie wichtig, um den Langzeitverlauf analysieren zu können. Durch den retrospektiven Charakter der Studie variierten die Follow-up Zeiträume jedoch enorm mit hoher Standardabweichung. Die Ergebnisse der Kontroll-untersuchungen sind vor dem Hintergrund nur mäßiger bzw. variabler Teilnahme zu interpretieren. Langzeitdaten konnten nicht von allen Patienten gleichmäßig erhoben werden, inklusive der Patienten, welche erst gegen Ende des Beobachtungszeitraumes operiert wurden. Analog zu anderen retrospektiven Langzeitstudien gab es auch bei uns eine hohe Rate an „drop out of follow-up“ Patienten [27, 44, 53, 90, 92]. Bei Etezadi et al. handelte es sich bei dieser Rate sogar um über ein Viertel der Patienten [53]. Im Gegenteil zu fast allen gleichartigen Studien, schlossen wir auch Patienten mit einem Follow-up von weniger als 30 Tagen ein. Die Festlegung einer Mindest-Follow-up Dauer übernahmen wir nicht von anderen Arbeitsgruppen, vorwiegend um der Tatsache gerecht zu werden, dass Endoleaks als relevante Zielgröße zu jedem beliebigen Zeitpunkt auftreten können. Der kürzeste Zeitraum der Detektion eines Leaks betrug nur wenige Stunden. Insgesamt wurden 62% der detektierten Leaks (64 von 103) innerhalb der ersten 30 Tage gefunden! Dieses Vorgehen bei der Datenerfassung trug nicht unmerklich zur verhältnismäßig hohen

Endoleak Rate bei. In anderen Studien könnten Endoleaks durch das Festlegen einer Follow-up Mindestdauer verpasst worden sein. Die Autoren der VALOR Studie gingen wie wir vor und mussten daher eine frappant hohe Endoleak Rate von 38,1% verzeichnen. Sie schlossen auch Patienten ein, bei denen im ersten postOP Monat Endoleaks detektiert worden waren. Es war irrelevant, ob sich die Leckage vor dem 30. postOP Tag bereits wieder aufgelöst hatte oder der betroffene Patient vor dem 30. postOP aus der Studie ausgeschieden war [54].

Unabhängig davon gilt: Patienten, die Komplikationen (hier speziell Endoleaks) entwickeln, verbleiben eher im Follow-up als solche ohne. Endoleakträger kamen in unserem Kollektiv tendenziell länger zu den Nachuntersuchungen. Dieser Unterschied konnte jedoch keine statistische Signifikanz erreichen ($p = 0,2208$). Auch Alsac et al. fielen auf, dass Endoleakträger etwas länger im Follow-up verblieben gegenüber Endoleak freien Patienten (33,4 ± 19,8 Monate vs. 26,3 ± 21,2 Monate, $p = 0,14$) [5]. Der so entstehende größere Anteil an Patienten mit Komplikationen im Follow-up kann die Ergebnisse in Richtung eines schlechteren Outcomes verzerren.

4.4 Endoleaks

4.4.1 Zeitpunkt des Erstauftretens

Der mediane Zeitraum vom OP Tag bis zur Detektion des Endoleaks betrug bei uns nur 6 Tage, 62% der Leaks wurden wie oben erwähnt innerhalb von 30 Tagen postOP entdeckt. 71% der Endoleaks wurden bei Alsac et al. innerhalb des ersten Monats postOP diagnostiziert, die restlichen bei der 6-Monats Kontrolle [5]. Bei Parmer et al. wurden sogar 90% der Leaks in der ersten postOP CTA innerhalb von 30 Tagen entdeckt [113]. Piffaretti et al. kamen auf 56% im ersten Monat, 44% wurden mit einer mittleren Verspätung von 12 Monaten (Median 9, 6-24) detektiert [116]. Ricotta et al. fanden eine Rate des Erstauftretens von Leckagen innerhalb 30 Tagen in 5-25% [125]. Diese Ergebnisse zeigen einheitlich, dass das Auftreten von Endoleckagen mit hoher Wahrscheinlichkeit zeitnah nach dem Eingriff erwartet werden kann. In unserem Kollektiv wurden weit über die Hälfte der Endoleaks im frühen postOP Stadium diagnostiziert. Ein geringerer Anteil tauchte erst später im Verlauf auf. Für Patienten, die den Nachkontrollen nach einer Weile fern blieben („drop out of follow-up“) bestand so gesehen nur eine mäßige Gefahr, dass Leaks verpasst wurden. Dennoch muss eine konsequente Nachkontrolle vom ersten Tag an strengstens empfohlen werden. In der vorliegenden

Studie trat ein Typ Ia Endoleak auch noch nach 3297 Tagen (9 Jahren) auf! Bei Grabenwoger et al. traten sogar drei behandlungspflichtige Perigraft-Leaks nach einer mittleren Zeitspanne von 62 Monaten (56 – 68) auf [65]. Gemäß Literatur kommen späte Endoleaks (>30 Tage postOP, auch als „late onset“ oder „sekundäre“ Endoleaks bezeichnet) durch Veränderungen der Aortenkonfiguration (remodeling) oder durch Stentgraftmigration mit einer Inzidenz von 0-30% vor, typischerweise bei Stentgrafts der 1. Generation [30, 31, 107, 116, 127, 148, 162]. Grabenwoger et al. begründeten das Auftreten der drei späten Typ I Endoleaks mit der chronischen Erweiterung der Gefäßwand der proximalen oder distalen Landungszone, bedingt durch die Progression der arteriosklerotischen Erkrenakung [65].

4.4.2 Verhalten des Diameters

44% der Endoleaks (45 von 103) führten zum Diagnosezeitpunkt bereits zu progredienten Größenverhältnissen des AAsacks, nur bei vier Leaks (4%) war der AOP Diameter regredient. Alsac et al. fanden einen signifikanten Anstieg des AOP Durchmessers bei Patienten mit unbehandelten Endoleaks (Zunahme des Diameters um 3,2 ± 2,6 mm beim unbehandelten Endoleak vs. Abnahme des Diameters um 3,2 ± 2,1 mm beim behandelten Endoleak; $p = 0,03$) [5]. Einen derartigen Unterschied fanden auch Morales et al. einen Monat postOP. Sechs Monate postOP war dieser Unterschied jedoch verschwunden [102]. Auch bei Parmer et al. erfuhren Patienten ohne Endoleak eine raschere AAsack Regression als solche mit Endoleak [113]. Entsprechend ihrer Definition als high-pressure Leaks trugen Typ I Endoleaks bei uns zu 60% und Typ III zu 22% zur AOP Vergrößerung bei, Typ II Leaks nur zu 13%. Auch beide Typ IV Leckagen führten (definitionsgemäß) zu Progredienz des Gefäßdurchmessers. Der Diameter und dessen Dynamik galten u.a. als Indikatoren für das Rupturrisiko [36, 39]. Etwa die Hälfte der von uns detektierten Endoleaks führte zu messbarer Größenzunahme des Diameters. Dies verdeutlicht die von Leckagen ausgehende potentielle Gefahr und soll die Bedeutsamkeit der frühzeitigen Erkennung betonen.

4.4.3 Endoleak Rate

Das Auftreten von verfahrensspezifischen Komplikationen wie den Endoleaks wurde in der Literatur schon vielfach beschrieben. Die aktuelle Literatur mit Daten von diversen Single- und Multicenter Studien gibt Endoleak Raten an, welche denen nach EVAR durchaus ähneln [102]. Für die thorakale Aortenanatomie spezifische Faktoren

beeinflussen dennoch die Rate. So ist die TEVAR gegenüber der EVAR als komplexer anzusehen aufgrund der Lokalisierung der Landungszonen im gebogenen Arcus aortae mit Abgängen vital bedeutsamer Gefäßäste, tortuösem Verlauf der Aorta, Diameterdifferenzen im Verlauf, der Windkesselfunktion und Pulsationen des Blutflusses in der Auswurfbahn des Herzens [25, 27, 71, 95, 96]. Die Rate schwankt erheblich von Studie zu Studie, summa summarum zwischen 0-38% [1, 5, 8, 11, 31, 41, 49, 53-54, 65, 83-85, 90, 100, 102, 113-121, 125-126, 159]. In einer bemerkenswerten Studie von Piffaretti und Kollegen wurden Endoleaks bei 14,7% der Patienten gefunden, wobei 77,8% vom Typ I (44,4% Ia, 33,3% Ib) und 22,2% vom Typ II waren [116]. Dass den Hauptanteil mit bis zu 78% die Typ I Endoleaks bildeten und damit häufigster Endoleaktyp waren, bestätigt die aktuelle Literatur wiederholt [3, 5, 30-31, 44, 49, 52-53, 65, 67, 84, 90, 92, 100, 107-108, 113, 116, 125, 133, 137]. In einer sehr interessanten Analyse von Morales et al. publizierten die Autoren eine 19,5%-ige Endoleak Rate bei einem Kollektiv aus 200 elektiv operierten DTAA Patienten mit 36% Typ I, 41% Typ II und 18% Typ III Leaks, was etwa unseren Werten bei reiner Betrachtung degenerativer AA entspricht [102]. Ein ähnliches Resultat mit 19,4% Endoleaks (71% Typ I, 29% Typ II) veröffentlichten Alsac et al. [5]. Preventza et al. detektierten bei 38 ihrer 249 Patienten Endoleaks (15,3%), dabei handelte es sich zu 73,7% um Typ I, 21,1% Typ II und 5,3% Typ III Leaks [119]. Höher fiel die Rate bei Tanasoontornrerk et al. aus mit 38,2%, wobei diese hohe Rate vermutlich auf den großen Anteil an Typ II Leaks zurückzuführen war (11,5% Typ I, 84,6% Typ II, 3,9% Typ III) [145]. Eine außerordentlich hohe Rate von 56% verzeichneten Pitton et al., deren Kollektiv jedoch aus nur neun akuten symptomatischen DTAA Patienten bestanden hatte [118]. Antoniou und Kollegen mussten ebenso eine hohe Rate von 40% verzeichnen, in ihrer Studie wurden aber ausschließlich Hybrid-Prozeduren komplexer AOPs evaluiert [8]. Etezadi et al. fanden in ihrer retrospektiven Studie über 15 Jahre TEVAR bei 29% der Patienten Endoleaks, dabei zu 56% Typ I, sehr wenig Typ II (5%) und III (10%), dafür auffällig viele Typ IV Leaks (23%). Zwei Patienten hatten multiple Leaks, bei drei konnte das Leak nicht eindeutig klassifiziert werden. Die Autoren erklären die hohe Inzidenz an Endoleaks durch den großen Anteil an transienten Typ IV Leaks und relativieren die Rate durch die Anmerkung, dass insgesamt nur sechs Leaks sekundäre Interventionen erhalten hatten [53]. Parmer, Verhoye und Pua et al. kamen jeweils auf Leak Raten von 29%, und zweimal 30% [113, 120, 157]. Dabei konnten sie die Dominanz der Typ I Leaks bestätigen: 80% Typ I bei Pua et al. [120], Parmer et al. mit 40% Typ I, 35% Typ II, 20% Typ III, 5% mehrere Typen [113] und Verhoye et al. mit 40% I, 53% II und 7% III [157].

Ricotta et al. beobachteten eine Dominanz der Typ I und III Leaks und stellten im Vergleich zur EVAR weniger Typ II Leckagen nach TEVAR fest [125]. Aus dem EUROSTAR Register mit n = 581 Patienten ergab sich eine Endoleak Rate direkt postOP von 9%, nach einem Jahr von 21,2% mit 10,3% Typ I, 3,3% Typ II und 7,5% Typ III Leaks [85]. Weitere Ergebnisse wurden in Tabelle 22 zusammengestellt, wobei außer Etezadi et al. keine der aufgelisteten Arbeiten Typ IV Leckagen berücksichtigt bzw. detektiert hatte. Ricotta et al. erstellten in ihrer Arbeit eine Zusammenfassung aus 19 Studien der Jahre 2003-2008, woraus sich eine Gesamtzahl von 3002 Patienten ergab, mit einer durchschnittlichen Endoleak Rate 10,4% (4,8% – 25,9%) innerhalb der ersten 30 Tage, sowie weitere 9,5% (3,9% – 27,8%) nach einem Jahr, mit Dominanz der Typ I Leckagen. Dies ergab eine Gesamtrate von durchschnittlich 18% [125].

Das Ergebnis unserer Studie kann sich mit einer Endoleak Rate von 32% gut zwischen andere Studien einreihen. Analog ließen sich auch hier Typ I Endoleaks mit einem Anteil von 60% am häufigsten beobachten, während Typ II und III Leaks seltener nachweisbar waren (21% und 17%), Typ IV Leaks äußerst selten (2%). Erwähnenswert scheint die Häufung von Patienten, welche im Beobachtungszeitraum nicht nur ein einzelnes, sondern multiple Leaks entwickelten (24 von 77 Patienten). 29% der Patienten haben ein zweites, 3% sogar ein drittes, unabhängiges Leak entwickelt. Nur vier der zitierten Arbeitsgruppen berichteten ebenfalls von dieser Beobachtung [5, 53, 102, 113]. Eine Ursache dafür könnte die relativ lange Follow-up Dauer unserer Arbeit im vergleich zu anderen Studien sein oder aber unsere strengen Erfassungsmodalitäten bei der Endoleak Detektion.

Tabelle 19 bietet einen Überblick über Ergebnisse vergleichbarer Studien bezüglich Endoleak Rate und die Verteilung auf die vier Untertypen.

Bei der Interpretation dieser Werte müssen diverse Faktoren berücksichtigt werden. Die Zusammensetzung des Ausgangskollektivs, das Studiendesign und die Zielgrößen, sowie unterschiedliche Modalitäten des Follow-up und der Bildgebung, technisches Inventar, Expertise der Befunder etc. müssen beachtet werden. Außerdem wurden bei der Angabe der Endoleak Rate durch andere Autoren häufig nur die therapiebedürftigen Leaks oder nur die hämodynamisch relevanten Typ I und III Leaks berücksichtigt. Ferner differenzierten verschiedene Arbeitsgruppen zwischen primär (≤30 Tage) und sekundär (>30 Tage) aufgetretenen Endoleaks und veröffentlichten dann separate Endoleak Raten [32, 85, 108, 126]. Präzise Erläuterungen zur Modalität der Endoleak Erfassung und zum Zustandekommen der Rate bleiben die zitierten mono- und multizentrischen Studien teils schuldig. Dies, sowie unsere strengen Follow-up Modalitäten können die nicht

unerhebliche Rate an Endoleckagen in unserem Kollektiv im Vergleich zu anderen Arbeiten erklären. Weitere Faktoren, welche die Endoleak Entstehung und damit die Leckagerate beeinflussen, sollen im Folgenden erörtert werden.

Tabelle 19: Es wurde das Auftreten von Endoleaks als verfahrensspezifische Komplikation nach thorakaler endovaskulärer Aortenreparatur bei Pathologie der Aorta thoracica untersucht. Übersicht über die Endoleak Raten aus verschiedenen aktuellen Publikationen im Vergleich mit eigenen Resultaten. Gesamtrate sowie Verteilung auf die Endoleak Typen in %.

Erstautor, Jahr, Population (n)	Endoleak Rate (%)	Typ I (Ia/ Ib) (%)	Typ II (%)	Typ III (%)	Typ IV (%)	Multiple Leaks (%)
Eigene Studie (n=240)	**32**	**60 (36 / 24)**	**21**	**17**	**2**	**31**
Etezadi V 2012 (n=133)	29	56 (36/20)	5	10	23	5
Alsac JM 2011 (n=67)	19,4	71	29	0	-	7,7
Neo WT 2011 (n=19)	33	66	17	17	-	-
Adams JD 2010 (n=129)		21	-	-	-	-
Antoniou GA 2010 (n=33)	42	-	-	-	-	-
Canaud L 2010 (n=44)	15,9	-	-	-	-	-
Tanasoontornrerk A 2010 (n=68)	38,2	11,5	84,6	3,9	-	-
Piffaretti G, 2009 (n=61)	14,7	77,8	22,2	-	-	-
Pua U, 2009	30	80	-	-		-
Fairman 2008 (n = 195)	38,1	-	-	-	-	-
Morales JP 2008 (n=200)	19,5	36 (21/15)	41	18	-	1,5
Pitton MB 2008 (n=9)	56	-	-	-	-	-
Preventza O 2008 (n=249)	15,3	73,7 (34,2/39,5)	21,1	5,3	-	-
Bavaria JE 2007 (n=140)	11	60	12	12	-	-
Leurs LJ 2007(n = 213)	21,1	51	16	33	-	-
Parmer SS 2006 (n=105)	29	40	35	20	-	5
Piffaretti G 2006 (n=47)	14	-	-	-	-	-
Verhoye JP 2006 (n=54)	30	40	53	7	-	-
Riesenman PJ 2005 (n=50)	20	-	-	-	-	-
Demers P 2004 (n=103)	31,1	-	-	-	-	-
Czerny M 2004 (n=54)	33,3	13 (9,3/3,7)	-	-	-	-
DGG Leitlinie	3-29	-	-	-	-	-

4.4.4 Einflussfaktoren auf die Endoleak Rate

Beim Vergleich der Endoleak tragenden (Gruppe 1) mit den Endoleak freien Patienten (Gruppe 2) konnten potentielle Risikofaktoren und Prädiktoren gefunden werden.

- Lebensalter

Übereinstimmend mit Alsac et al. (73 ± 10,7 J. vs. 65 ± 14,6 J., p = 0,04) [5] fanden wir ein hohes Patientenalter als prädiktiven Faktor für die Endoleak Entwicklung (66 ± 16 J. in Gruppe 1 vs. 60 ± 18 J. in Gruppe 2, p = 0,0246). Verantwortlich dafür könnten morphologische Aspekte sein wie eine erhöhte Dichte an Kollateralgefäßen, die Typ II Leaks verursachen oder fortschreitende Erkrankung und Degeneration, die durch Veränderung der Gefäßstruktur zu Stentgraftmigration und Typ I Leaks führen. Auch die Häufung von Komorbiditäten im fortgeschrittenen Alter spielt eine Rolle. Mit den Überlegungen zum Patientenalter gehen auch Gedanken hinsichtlich der Lebenserwartung

einher. Ist diese groß, muss die TEVAR ein langfristig gutes Ergebnis erzielen. Zu bedenken gilt dann, dass wir mit aktuellen Stentgrafts bisher nur über eine Erfahrung von 15 – 20 Jahren verfügen und über deren Lebensdauer noch wenig aussagen können. Bei hoher Lebenserwartung sollte dem (jungen) Patienten nach sorgfältiger Risikoabwägung und –aufklärung auch das offene Verfahren als „dauerhaftere“ Lösung angeboten werden [3, 7, 72, 80, 106, 124, 130, 137, 148, 163]. Neben der Assoziation mit Endoleaks steht höheres Lebensalter in Zusammenhang mit erhöhter Mortalität und schlechterem Outcome, wie viele Studien zeigen konnten [4, 20, 21, 53, 61, 67, 82, 157].

- Ätiologie

Patienten mit DTAA entwickelten signifikant häufiger Endoleaks (p = 0,0002). Verhoye et al. fanden 75% der Endoleaks bei DTAA Patienten [157]. Dies kann auf den progredienten Charakter der Gefäßerkrankung zurückgeführt werden, denn der Erkrankungsfortschritt ist allein durch die TEVAR als symptomatisches, nicht kurativ es Therapieverfahren nicht aufzuhalten. Es wird im Verlauf zu Veränderungen (Größenausdehnung) benachbarter Aortensegmente kommen. Durch veränderte Konfiguration in enger Nachbarschaft zur Anheftungsstelle des Stentgrafts kann dieser migrieren, diskonnektieren und die suffiziente Abdichtung einbüßen – es entstehen Leaks. Diesen Zusammenhang beobachteten auch Piffaretti et al. [116]. Bis die Gefäßwand strukturell so verändert ist, dass der Stentgraft die Haftung verliert und migriert, muss einige Zeit vergehen. Die durch diesen Mechanismus entstandenen Leckagen zeigen sich erst im längerfristigen postOP Verlauf als späte Endoleaks und dürfen nicht verwechselt werden mit Endoleaks, die periprozedural auftreten durch Stentgraftmigration beim Freisetzungsmechanismus (sogenanntes „Jumping“). Ätiologisch liegen der DTAA arteriosklerotische Prozesse zu Grunde, welche mit CVRFs wie arterieller Hypertonie und Nikotinabusus assoziiert sind. Nur durch strikte Reduzierung der Risikofaktoren kann ein Stillstand der Krankheitsprogredienz erzielt werden. Einstellung des Hypertonus, Nikotinkarenz, gesunde Ernährung und körperliche Bewegung setzen einen Wandel des Lebensstils voraus, wie er den wenigsten Patienten dauerhaft gelingt. Der Progress ist quasi vorprogrammiert. Unter den späten Endoleaks (>30 Tage postOP) konnten knapp 88% entweder degenerativen AA oder Dissektionen zugeschrieben werden. Wenn die Implantation in einen bereits durch Kalzifizierung oder thrombotische Plaques stark veränderten Gefäßabschnitt erfolgt, besteht erhöhtes Risiko für schlechte Stentgraftfixierung und Migration.

Auch Patienten mit mykotischen und Marfan bedingten AA fanden sich häufiger in Gruppe 1. Auch bei diesen AOPs handelt es sich um prinzipiell progrediente bzw. chronische

Erkrankungen, welche zu einer Gefäßwand mit permanenten Strukturveränderungen neigen. Dies prädisponiert für die Entstehung von Leckagen.

Traumatische AA fanden sich im Gegensatz dazu häufiger in Gruppe 2. Erklärbar wird dies einerseits durch das jüngere Durchschnittsalter der TRAU Patienten. Andererseits ist die primäre Behandlungsindikation keine Gefäßerkrankung der Aorta an sich und die Patienten sollten daher eine gesündere Gefäßwandstruktur aufweisen als Patienten der restlichen AOPs. Komplikationen wie Krankheitsprogredienz und fortschreitende Degeneration spielen für sie eine untergeordnete Rolle. Traumatische Verletzungen der thorakalen Aorta sind meist Folgen von Dezelerationstraumata und treten selten isoliert auf. Die polytraumatisierten Patienten mit Aortenruptur versterben unbehandelt zu 70-90% am Unfallort oder innerhalb der ersten Stunde im Krankenhaus [67, 77, 106]. Wenn das Trauma überlebt wurde ist die Chance auf komplikationslosen Langzeitverlauf hoch. PostOP auftretende Komplikationen oder Todesfälle können bei Polytraumatisierten mit Zustand nach multiplen Operationen nicht zweifelsfrei nur der TEVAR zugeschrieben werden. Für die Assoziation zwischen der Endoleak-freien Gruppe 2 und traumatischen Aortenrupturen ist zudem die Tatsache verantwortlich, dass infolge der typischen Lokalisation der Ruptur am Isthmus aortae distal der LSA die überstentete Länge klein ist und meist nur ein einzelner Stentgraft verwendet wurde. Erwähnt werden muss auch, dass TRAU Patienten insgesamt unregelmäßiger an den Nachuntersuchungen teilnahmen und dadurch evtl. weniger Endoleaks entdeckt worden sind. Dieses Nachsorgeverhalten rührt daher, dass die Opfer von Verkehrsunfällen nicht immer ortsansässig waren und zur Nachbetreuung heimatnahe Kliniken aufsuchten. Zum anderen tendieren die Patienten in durchschnittlich jüngerem Alter, Kliniken oder Praxen seltener aufzusuchen. Bei einigen Patienten stehen nach der großen Zahl chirurgischer Interventionen im Rahmen eines Polytraumas möglicherweise andere gesundheitliche Einschränkungen oder die Rehabilitation im Vordergrund. Insgesamt nahm die Häufigkeit traumatischer Aortenrupturen im zeitlichen Verlauf ab. Dieses Phänomen ist vermutlich auf sicherheits-technische Fortschritte in der Automobilindustrie zurückzuführen (Airbags!).

Als jüngste eigenständig anerkannte AOP gibt es mit PAU im klinischen Alltag und somit auch in der endovaskulären Therapie bisher nur limitierte Erfahrungen. Es konnten noch keine übereinstimmenden Aussagen oder Richtlinien bezüglich Therapie und Management zwischen den verschiedenen Referenzstudien gemacht werden. In der vorliegenden Studie wurden etwa die Hälfte der PAU Patienten im Stadium der gedeckten Ruptur notfallmäßig

operiert. Welches Verfahren dabei zum Einsatz kommen soll, hängt von der Lokalisation der AOP, Patientenwunsch und Erfahrung des betreuenden Operateurs ab.

Alsac et al. konnten keine signifikanten Unterschiede bezüglich der Ätiologie feststellen, obwohl keiner der PAU Patienten ein Endoleak entwickelt hatte (0 von 5), p = 0,25 [5], ebenso wenig Piffaretti et al. [116].

Die Bedeutung der AOP Ätiologie wird nochmals deutlich im Zusammenhang mit der landing-zone. Bei degenerativen, posttraumatischen oder Marfan bedingten Aneurysmen ist die Verankerung des Stentgrafts abhängig von zwei sehr kurzen Kontaktflächen zur gesunden Aortenwand, den beiden landing-zones. Dies erfordert hohe Radialkräfte (da kleine Kontaktfläche). Eine größere Kontaktfläche zwischen Stentgraft und Gefäßwand bietet sich bei der Versorgung von akuter DISS, traumatischer Ruptur und PAU. Hier ist die Hauptfunktion des Stentgrafts die Überdeckung des Gefäßwanddefektes. Der Stentgraft liegt über seine komplette Länge der Aortenwand an (große Kontaktfläche). Es müssen nur geringere Radialkräfte für eine sichere Fixierung aufgebracht werden [65].

Das Auftreten verfahrensspezifischer Komplikationen in Abhängigkeit von der zugrundeliegenden Ätiologie zu vergleichen war aufgrund der in der Literatur häufig fehlenden detaillierten Darstellung schwierig und nicht immer durchführbar.

- Diameter

Als weiteren Prädiktionsfaktor fanden wir in Gruppe 1 signifikant größere AOP Durchmesser (65,6 ± 19,6 mm in Gruppe 1 vs. 55,3 ± 17,2 mm in Gruppe 2; p = 0,0006). Zu Progredienz kam es bei 16 Typ Ia, elf Typ Ib, sechs Typ II, zehn Typ III und zwei Typ IV Leaks. Auch bei Parmer et al. zeigte die Endoleak Gruppe weitläufigere TAA mit signifikant größeren Durchmessern zum OP Zeitpunkt (69,4 ± 10,5 mm vs. 60,6 ± 11,0 mm; p = 0,003) [113]. Die uni- sowie multivariate Analyse bei Piffaretti et al. ergab, dass größere Diameter sowohl der AOP (p = 0,003) als auch des Stentgrafts (39,0 ± 2,5 mm vs. 34,8 ± 4,3 mm; p = 0,003) mit Endoleaks assoziiert waren [116]. Große Diameter gelten auch beim BAA als Risikofaktor für Endoleaks (p < 0,01) [56]. Sie erfordern Stentgrafts, die große Radialkräfte aufbringen können, um einen sicheren Halt zu gewährleisten. So bewährte sich das Einkalkulieren von 10%-igem Oversizing bei der Wahl des Stentgraft Diameters. Später wurde sogar auf 20%-iges Oversizing erhöht, wodurch noch größere Radialkräfte aufgebracht werden konnten [92]. Von zu starkem Oversizing muss allerdings abgeraten werde. So berichteten Ricotta et al. von einem Fall mit 30%-igem Oversizing, bei dem es zum Stentgraftkollaps gekommen war [125]. Für die TEVAR bei DISS bleibt 10%-iges Oversizing üblich, da meist schwache Wandverhältnisse vorliegen.

- Länge

In Gruppe 1 wurden Stentgrafts über eine signifikant längere Strecke eingebracht als in Gruppe 2 (mittlere überstentete Länge 230 ± 124 mm vs. 168 ± 87 mm; mediane überstentete Länge 200 ± 222 mm vs. 150 ± 100 mm; $p < 0,0001$). Diese Korrelation beobachteten auch Morales et al. ($p = 0,005$) [102], Parmer et. al. ($p = 0,0004$) [113], Piffaretti et al. (20,7 ± 5,8 mm vs. 18,3 ± 20,3 mm; $p = 0,022$) [116] und beim BAA auch Frego et al. ($p < 0,01$) [56]. Alsac et al. konnten keinen signifikanten Zusammenhang bezüglich Länge der AOP ($p = 0,22$) oder der überstenteten Länge ($p = 0,16$) finden, in ihrem Kollektiv wurden aber überwiegend kurze Strecken überstentet (mittlere überstentete Länge 166 ± 55 mm) [5], ebenso Tanasoontornerk et al. ($p = 0,54$) [145].

Mussten längere pathologisch veränderte Aortenabschnitte endovaskulär behandelt werden, so waren dafür mehrere Stentgrafts notwendig, woraus sich automatisch das Risiko für Komponentendiskonnektion ergab. Je länger der mit Stentgrafts ausgekleidete Aortenabschnitt, desto mehr Gefäßabgänge wurden überstentet. Es resultierten potentielle Feeder für Kollateral-Leaks (Aa. intercostales, Aa. bronchiales). Verhoye et al. fanden in ihrer retrospektiven Analyse von 54 TEVARs heraus, dass längere Stentgrafts und längere Landungszonen die Wahrscheinlichkeit von proximalen Leaks verringern können. Das Ziel sollte sein, so viel Strecke wie nötig, aber so wenig wie möglich zu überstenten [157].

- Nebendiagnosen

Das Patientenkollektiv mit Erkrankungen der thorakalen Aorta war häufig durch multiple Komorbiditäten affektiert, was einen Mitgrund für die Wahl des minimalinvasiven Verfahrens im Hinblick auf das OP-Risiko darstellte. Endoleaks waren statistisch signifikant mit Arteriosklerose ($p < 0,0001$), arterieller Hypertonie ($p = 0,0024$) und KHK ($p = 0,0264$) assoziiert sowie dem zusätzlichen Vorliegen eines BAA ($p = 0,0048$). Die Arteriosklerose verursacht – insbesondere in Kombination mit weiteren CVRFs wie aHT und Nikotinabusus – als progressive und diffuse Erkrankung verschiedene Pathologien der Gefäßwandstruktur: Koronarien – KHK, periphere Gefäße – pAVK, Carotiden – Carotisstenose, thorakale Aorta – DTAA, abdominelle Aorta – BAA. Diese Degeneration verläuft progredient und bedingt permanente Veränderungen der Gefäßstruktur und –morphologie. Diesem dynamischen Prozess können die Stentgrafts wie bereits erwähnt nicht immer gerecht werden, konsekutiv entstehen Leaks [83, 117]. Die langsamen Strukturveränderungen der Gefäße wirken sich erst nach Monaten oder Jahren aus und verursachen dann die späten Endoleaks, die zwar seltener sind, dennoch genauso gefährlich. 38% der Leckagen traten bei uns 30 Tage postoperativ oder später auf. Der Einfluss der aHT wird verständlich, wenn man sich Abb. 24 vergegenwärtigt. Ein proximal

schlecht anliegender Stentgraft bietet Angriffsfläche für den Blutfluss (Ablösungswinkel systolisch groß, diastolisch kleiner). Wenn der Blutfluss unter erhöhtem Druck anströmt, ist eine (proximale) Leckage wahrscheinlich. Der Hypertonus schädigt zudem Endothel und tiefere Gefäßwandschichten, die Aortenwand wird labil, es folgen Ausdehnung und Vergrößerung des Gefäßdurchmessers [119]. Frego et al. fanden in ihrer Studie zu BAAs einen BMI > 25 ($p < 0,05$) und die aHT ($p < 0,05$) als Risikofaktoren für die Entstehung von Endoleaks [56]. Autoren anderer Studien konnten keinen signifikanten Zusammenhang zwischen einer Nebendiagnose und dem Auftreten von Endoleaks beobachten: aHT ($p = 0,25$), Nikotinabusus ($p = 0,82$), KHK ($p = 0,74$), DM ($p = 0,72$), NI ($p = 0,82$) [5]. KHK ($p = 0,9$), DM ($p = 0,4$), COPD ($p = 0,7$) [102]. Auch Piffaretti et al. testeten diverse Komorbiditäten ohne signifikante Unterschiede zu finden: aHT ($p = 0,184$), Dyslipidämie ($p = 0,999$), KHK ($p = 0,423$), DM ($p = 0,999$), COPD ($p = 0,477$), NI ($p = 0,999$), vorausgegangenes AA ($p = 0,286$) [116]. Diese Studien verfügten über ein kleineres Patientenkollektiv und waren daher bzgl. statistischer Berechnungen eingeschränkt. Es ließen sich keine weiteren Publikationen eruieren, die das Auftreten postOP Komplikationen in Abhängigkeit von der Komorbidität der Patienten darstellten.

- ASA 4 und 5

In unserer Analyse konnten Patienten der ASA Klassen 4 und 5 signifikant häufiger in Gruppe 2 gefunden werden ($p = 0,0226$). Das bedeutet, dass bei diesen Patienten seltener Endoleaks diagnostiziert wurden. Ein Erklärungsversuch wäre, dass diese Patienten in kritischem Gesundheitszustand vor postOP Kontrollen verstarben oder der AZ keine Untersuchungen zuließ. Zwischen ASA Klassen 1 bis 3 und Endoleaks fand sich kein Zusammenhang.

- Typ des Stentgrafts

Mittlerweile gibt es eine beträchtliche Auswahl kommerzieller Stentgrafts verschiedener Hersteller. Unterschied bestehen darin, ob das Metallgerüst von Kunststoffgewebe umhüllt oder ausgekleidet wird, bezüglich Anordnung der Streben längs und quer und der sich daraus ergebenden Flexibilität des Materials. Dadurch entstehen einerseits Vorteile für das Anliegen des Stentgrafts an die gewundene Aortenwand, andererseits sind flexible Stentgrafts anfälliger für Kinking und Verwindung oder Kollaps [65]. Einige haben für bessere Verankerung proximale oder distale Bare Stents oder metallene Häkchen. Weitere wichtige Eigenschaften sind Stabilität, Beständigkeit, Verankerungsfestigkeit durch hohe Radialkraft und Thrombogenität [120, 126].

In unseren Untersuchungen zeigte sich ein statistisch signifikanter Zusammenhang zwischen dem Auftreten eines Endoleaks und der Verwendung von Gore TAG Stentgrafts

($p = 0{,}0419$). Für Medtronic Talent ($p = 0{,}1207$) und Cook Zenith TX-2 ($p = 0{,}3349$) ließ sich kein solcher Zusammenhang nachweisen. Bei Alsac et al. wurden 67 Patienten mit 83 Stentgrafts (1,24 pro Patient) der folgenden Hersteller behandelt: 49% Medtronic Talent/ Valiant, 38% Gore TAG und 13% Cook TX-2. Der Cook Zenith TX-2 ging häufiger mit Regredienz des AAsack einher, verglichen mit den Anderen. Es konnte ebenso ein Zusammenhang zwischen Auftreten eines Endoleaks und Verwendung des Gore TAG Stentgrafts gefunden werden ($p = 0{,}04$). Die Autoren begründeten das Stentgraftversagen mit zu geringer Radialkraft und schlechter Anpassungsform an die Krümmung des distalen Aortenbogens [5]. Ähnliches sollte auch für die häufigeren Misserfolge der Gore TAG Stentgrafts in unserem Kollektiv ursächlich sein. Morales et al. konnten beobachten, dass die Endoleakquote der 170 Patienten mit Cook Zenith Stentgraft signifikant geringer war als die Endoleakquote der 30 Patienten mit Gore oder Talent Stentgraft ($p < 0{,}01$) [102]. Die Implantation von Zenith Stentgrafts könnte also als protektiv angesehen werden. Etezadi et al. konnten keinen Zusammenhang zwischen einem Stentgrafttyp und Endoleak Formierung feststellen. Dennoch fiel auf, dass alle Typ IV Endoleaks (insg. 23%) bei Talent Stentgrafts aufgetaucht waren [53].

Insgesamt waren die bei uns verwendeten Stentgrafttypen auch in anderen Studien gebräuchlich [5, 31, 53, 90, 113, 116, 126, 145, 157]. Auf Daten ihrer Analyse von 19 aktuellen Studien gestützt berichteten Ricotta et al. von einer Endoleak Rate von 25,9% bei Medtronic Talent Stentgrafts (VALOR trial) [54], 8,1% bei Gore TAG (TAG trial) [90] sowie 4,8% bei Cook Zenith (TX-2 trial) [93]. Es muss berücksichtigt werden, dass in der VALOR Studie wie bei uns, alle Endoleaks eingeschlossen wurden, auch mit einem Follow-up <30 Tage [125]. Da in domo der Erfahrungsschatz mit allen verfügbaren Fabrikaten groß ist, steht bei der Wahl des Stentgrafttyps die Anatomie des Patienten an erster Stelle.

In den DGG Leitlinien von 2010 wird darauf hingewiesen, dass *„die aktuellen Stentgraftsysteme, entsprechend der Belastungstests der International Standardization Organization (ISO), nur für eine Lebensdauer von 10 Jahren ausgerichtet sind. Das Langzeitverhalten des Materials kann daher nur schwer abgeschätzt werden, was bei der Entscheidung für TEVAR (z.B. Lebensalter des Patienten) berücksichtigt werden muss.“* Aus [80], Seite 10.

So konnten wir tatsächlich einzelne Fälle von Stentgraftversagen viele Jahre postOP aufgrund von Materialermüdung in unserem Kollektiv beobachten. Diesbezüglich sowie

bezüglich Stentgraft Design dürfen weitere Entwicklungen aus der Medizintechnik erwartet werden (siehe auch 4.6).

- Anzahl Stentgrafts

Je mehr Stentgrafts implantiert wurden, umso häufiger entwickelten die Patienten Endoleaks. Der Zusammenhang mit Anzahl Stentgrafts >1 war signifikant (p = 0,0002). Wurden >1 Stentgraft implantiert waren Typ III Leaks der signifikant häufigste Endoleaktyp (p = 0,0004), danach folgten Typ I Leaks (p = 0,0041). Das Vorhandensein mindestens eines zweiten Stentgrafts (hier bei 31% der Patienten; 1,43 Stentgrafts pro Patient) birgt automatisch die Gefahr von Diskonnektion der Komponenten (Midgraft-Leak) und damit Migration und Reperfusion der AOP und erklärt dieses Resultat. Beim Einsetzen mehrerer Stentgrafts ist ein ausreichend langes Overlapping obligat. Dumfarth et al. fordern sogar eine Überlappungszone von 50 mm [49]! Bei Piffaretti et al. wurden 70% der Patienten mit einem Stentgraft, 21% mit zwei, 9% mit drei Stentgrafts versorgt. Auch hier bestand dieser signifikante Zusammenhang (1,9 ± 0,9 Stentgrafts vs. 1,2 ± 0,5 Stentgrafts; p = 0,002) [117]. Auch Czerny et al. fanden häufiger Endoleaks bei Patienten mit multiplen Stentgrafts (frühe Leaks p = 0,001, späte Leaks p = 0,010) [32]. Als prädiktiven Faktor der Endoleak Entstehung bezeichneten Parmer et al. die steigende Anzahl an Stentgrafts (p < 0,0001) und empfehlen, anstatt multipler kurzer Stentgrafts einen einzelnen langen Stentgraft zu implantieren und so einer Diskonnektion vorzubeugen [113]. Alsac et al. konnten keinen Zusammenhang nachweisen (p = 0,98) [5, 102].

- weitere Einflussfaktoren

Parmer et al. [113] fanden das männliche Geschlecht als Risikofaktor für Endoleaks (p = 0,016), Alsac et al. (p = 0,72) [5] und wir (p = 0,2644) konnten dies nicht bestätigen. Ein erst vermuteter Zusammenhang zwischen der Dringlichkeit des Eingriffs (Notfall/ elektiv) und Endoleak Entwicklung ließ sich ebenfalls nicht bestätigen (p = 0,0926), auch nicht durch Alsac et al. (p = 0,59) [5]. Jedoch konnten sie beobachten, dass Patienten mit fusiformer Morphologie des TAA häufiger Endoleaks entwickelten (p = 0,04), da diese tendenziell über längere Strecken reichten und am häufigsten bei DTAA und DISS auftraten [5]. Sakkulär oder fusiform, bei Piffaretti et al. machte die Morphologie keinen Unterschied (p = 0,478) [116]. Bezüglich Lokalisation der AOP und Endoleaks konnten Tanasoontornrerk et al. eine Korrelation feststellen: 68,1% der Leckagen tauchten im proximalen und mittleren Aortenbogen auf, nur 31,9% in der Aorta descendens (p = 0,02) [145]. Ähnliches fanden auch Piffaretti et al. (51,9% vs. 11,1%; p < 0,001) [116].

Auf die Morphologie des Aortenbogens und deren Einfluss besonders auf die landing-zone soll nun genauer eingegangen werden, obwohl diese Größen bei uns nicht erfasst wurden.

- landing-zone

Der Zusammenhang zwischen Länge und Eigenschaft der Landungszone und Erfolg oder Versagen der TEVAR konnte bereits mehrfach beobachtet werden. Fast alle Arbeiten nannten die Länge des proximalen Aneurysmahalses zur Stentgraftverankerung als wichtigsten Einflussfaktor [5, 27, 43, 49, 59, 66, 83, 95, 141]. Alsac et al. fanden bei Endoleakträgern signifikant kürzere proximale landing-zones (16 ± 14,6 mm vs. 25 ± 14,4 mm; p = 0,04) [5], ebenso Tanasoontornrerk et al. *(*p = 0,03) [145] und Czerny et al. (frühe Leaks p = 0,011, späte Leaks p = 0,014) [32]. Grabenwoger et al. konnten alle entstandenen Typ I Leaks auf chronische Dilatierung der proximalen oder distalen Landungszone (auf über 38 mm) bei DTAA oder PAU zurückführen, sowie auf sehr kurze (< 20 mm), kritisch veränderte Landungszonen (thrombotische Plaques) [65]. Dumfarth et al. fordern aus Erkenntnissen ihrer Arbeit als Typ I Endoleak Prophylaxe eine Mindestlänge für die proximale und distale landing-zone von 30 mm. Je länger, desto besser [49]. Durch Krümmung und teils steile Abwinkelung und aufgrund der Gefäßabgänge gelten die proximale Descendens und der Aortenbogen als ungünstige landing-zones. Besonders an der Innenkurve des Arcus kam es auch bei uns in einigen Fällen zu „Mal-Alignment“ des Stentgrafts (Mismatch der Aortenbogen-Geometrie), was durch hohe Druck- und Scheerkräfte in der Auswurfbahn des Herzens aggraviert wurde. Bei extremer Krümmung des Aortenbogens („gothischer Bogen“), wie sie v.a. bei jungen Patienten vorkommt (TRAU!), kann sich der Stentgraft nicht anlegen und ragt ins Lumen hinein („bird’s beak“). Dies führt zu unzureichender Verankerung und kann schwerwiegende Komplikationen nach sich ziehen [5, 43, 49, 83, 119].

Demers et al. konnten eine zu kurze Landungszone und LSA Überstentung mit Endoleaks assoziieren [43]. Diesen Zusammenhang gab es auch bei Piffaretti et al. (88,9% vs. 31,4%; p = 0,002) [116]. Morales et al. assoziierten Leaks mit der Existenz eines Carotis-Subclavia-Bypass (p = 0,0001) und Kollateral-Leaks mit LSA Overstenting [102]. Piffaretti et al. empfehlen den geradlinigen Teil der Aorta descendens als bevorzugte Landungszone und raten, eine LSA Überstentung mit oder ohne Revaskularisierung zur Senkung des Endoleak Risikos öfters durchzuführen [116].

Es zeigte sich summa summarum, dass die Entstehung von Endoleaks als Früh- und Spätkomplikation nach TEVAR häufig ist. Sie entstehen aus einem komplexen Zusammenspiel multipler Faktoren, die als Kausalkette zusammenhängen, sich gegenseitig beeinflussen und über Erfolg und Versagen der TEVAR entscheiden.

Als Erklärung für die relativ hohe Endoleak Rate in domo gelten:
– Strenge Follow-up-Modalität, selbst kleinste einmalige Befunde wurden erfasst.
– Keine Festsetzung einer Mindest-Follow-up Dauer, um sämtliche Leckagen erfassen zu können, auch wenn Patienten noch innerhalb 30 Tage aus dem Follow-up ausschieden.
– Technischer Fortschritt: durch die fortschrittlichen Diagnostikverfahren sind die Geräte jetzt besser als zu Beginn der Studie (bessere Auflösung, dünnere Schichtdicken).

Wir ziehen die Konsequenz, Indikationen zur TEVAR noch strenger zu stellen und zu hinterfragen. Große Anstrengungen in die Planung und präOP Diagnostik zu stecken ist obligat. Nicht alle unserer Ergebnisse konnten mit denen anderer Arbeitsgruppen verglichen und diskutiert werden, da teilweise andere Variablen betrachtet wurden. Beispielsweise interessierten sich nur wenige Autoren für den Zusammenhang zwischen Leak und Ätiologie. Viele Arbeitsgruppen hatten nur kleine Patientenkollektive zur Verfügung und mussten in den jeweiligen Subgruppen von Einzelfällen berichten, sodass statistische Berechnungen nicht möglich waren. Unsere vergleichbar hohe Rate an Typ I Endoleaks lässt auf Schwierigkeiten im Fixierungsbereich und mit den Landungszonen schließen. Abhilfe kann hier nur präzise Planung und Vermessung schaffen sowie kontinuierliches Überdenken und Trainieren des Deployment Mechanismus. Strenge Abwägung zwischen den Optionen TEVAR, Hybrid und konventionelles Verfahren im ganzheitlichen Blick auf den Patienten sollte Handlungsrichtlinie sein. Unentbehrlich bleibt die Einstellung der aHT.

Die Notwendigkeit einer sekundären Intervention ist wichtiger Indikator für mittel- und langfristigen Erfolg der TEVAR. Leurs et al. fanden eine Interventionsrate von fast 10% pro Jahr nach elektiver TEVAR bei DTAA, nach EVAR von nur ca. 5%. Dies lässt sich erklären durch extremere mechanische Belastungen in der thorakalen Aorta (Blutfluss und Pulsation), starke Scheerkräfte und erhöhte Abnutzung des Stentgraftmaterials [85]. Andere Autoren beobachteten Interventionsraten zwischen 4% – 23% [65, 67]. Leurs et al. fanden zudem eine höhere Rate an sekundären Interventionen bei DTAAs (5,2%) verglichen mit DISS (1,5%) [84]. In den aktuellen Publikationen wurde über Endoleak-assoziierte sekundäre Interventionen berichtet ohne nach Ätiologie oder Leaktyp zu unterscheiden, so dass im Folgenden diese sekundären Maßnahmen in Bezug auf die undifferenzierte Patientenpopulation diskutiert werden müssen.

4.5 Endoleak Management

4.5.1 Typ I

Die Schwachstellen der TEVAR stellten sich besonders beim Management der Typ I Leaks dar. Sie entstanden durch technisches Versagen der Methode wie durch problematische Stentgraftplatzierung und Fixationsschwierigkeiten. Dazu wiederum trugen ein tortuöse Morphologie des Arcus aortae und der Aorta descendens (Kinking), arteriosklerotische Veränderungen mit Kalzifizierungen, Plaques und Ulcera, Wandthromben und dilatierte Abschnitte (inadäquate landing-zone) bei. Unter diesen Vorraussetzungen war eine suffiziente Abdichtung zwischen Stentgraft und nativer Aorta schwer zu erreichen und die Ablösung des Stentgrafts von der Gefäßwand begünstigte die Reperfusion im Sinne von Typ I Endoleaks. Diese Problematik war und ist eine der größten Herausforderungen im Management der endovaskulären Komplikationen nach TEVAR [80, 119, 125, 155].

Zum TEVAR Versagen kam es daneben durch inadäquate Prothesenwahl und Messfehler (Over- und Undersizing des Stentgrafts), fehlerhafte Introducersysteme, Stentgraft-migration bei der Freisetzung (Jumping) und Verletzung der Aortenwand durch das Stentgraftende [125, 144]. Während diese Problematiken meist zu kurzfristigen Leaks nahe am OP Zeitpunkt führten, gab es weitere Komplikationen, die Leaks (Typ I und III) auch lange nach dem Eingriff verursachten. Dazu zählten das Fortschreiten der AA Krankheit, Stentgraftmigration, Prothesenkollaps und Materialdefekte. Auch durch Schrumpfung des AAsacks im Rahmen der Thrombosierung und Rückbildung der Aussackung (remodeling) als gewünschten Effekt der TEVAR kam es zur Veränderung der Aortenkonfiguration und konsekutiver Migration der Devices [9, 84, 116, 137]. Alle Mechanismen, die zur Entstehung von Typ I Leaks führten, können auch zum potentiellen Versagen der sekundären Intervention beitragen, besonders wenn diese wiederum endovaskulär erfolgt.

Hier und in anderen Arbeiten galten Perigraft-Leaks als „high pressure“ und damit „high risk“ Leaks als absolute Therapieindikation, besonders bei progredientem AAsack [1, 9, 18, 19, 37, 88, 107, 125, 130, 148, 163]. Eine spontane Rückbildung wurde insgesamt selten beobachtet [120]. In einer Metaanalyse von Ricotta et al. mit 735 Patienten über das Management von Typ Ia Endoleaks wurden in 90% der Fälle sekundäre Interventionen durchgeführt, nur 2,8% der Typ Ia Leaks verschwanden spontan [125]. Bei uns wurden Ia Leaks in 89% der Fälle sekundär therapiert (68% invasiv, 21% konservativ), 11% verschlossen sich spontan. Auch Morales et al. [102] therapierten einen hohen Anteil ihrer Typ I Leak Patienten invasiv (79%), Leurs et al. dagegen nur 36% [85].

Aus Abbildung 68 wurde ersichtlich, dass Typ I Leckagen uns besondere Schwierigkeiten in der Behandlung bereitet hatten. Um die 62 Lecks zu versorgen waren 73 Maßnahmen erforderlich. Thrombininjektion und Nachdilatation erreichten eine Erfolgsrate von jeweils 50% bei geringen Fallzahlen. Die Coilembolisation erwies sich als wenig geeignete Methode für diesen Leaktyp mit nur 15% erfolgreichen Eingriffen, was auch andere Arbeitsgruppen beobachteten [37, 60, 127]. Gute Erfolge erzielte dagegen die Stentgraftverlängerung (71% erfolgreich). Insgesamt wurden 63% der Ia und 50% der Ib Leaks erfolgreich behandelt, die restlichen Leckagen persistierten trotz Intervention und verblieben in VK. Typ Ia Leaks wurden bei endovaskulärem Vorgehen und im Hybrid-Verfahren mit ähnlichen Erfolgen therapiert (61% vs. 57% erfolgreich), bei Ib waren Hybrid-Eingriffe mit 67% vs. endovaskulär mit 45% erfolgreicher. Offene Konversionen verliefen zu 100% erfolgreich und mussten bei 5% der Typ I Leckagen (zwei von 37) als ultima ratio angewandt werden. Ricotta et al. berichteten von einem endovaskulären Typ I Management in 78% der Fälle, davon konnten die Leaks zu 95% erfolgreich behandelt werden. Offene Konversionen wurden in 8% der Fälle vollführt im Vergleich zu 3,6% bei allen anderen Typen [125]. Piffaretti et al. konnten bei der Behandlung ihrer Endoleaks (78% Typ I) endovaskulär oder Hybrid eine 100%-ige Erfolgsrate erzielen, sowohl in ihrer Studie von 2006 als auch 2009. Sie versorgten Typ I Leaks via Stentgraftverlängerung, zu einem kleinen Teil Hybrid (totales Debranching). Einmal wurde ein spontaner Verschluss beobachtet, es kam zu keiner offenen Konversion. Allerdings berichteten sie nur vom jeweils Erfolg bringendem Interventionseingriff und ließen offen, ob diesem Eingriff frustrane Versuche vorausgingen [116-117]. Bei Adams et al. verschlossen sich erstaunlicherweise 16 von 27 Typ I Leaks (59%) spontan. Nur 30% (acht von 27) wurden invasiv therapiert, 11% (drei von 27) verblieben ohne AAsack Progredienz in VK [1]. Auch bei Etezadi et al. verschwanden 50% der Typ I Endoleaks spontan [53]. Diese ungewöhnlich hohe Rate nicht invasiv therapierter Typ I Leaks war aufgrund der absoluten Therapieindikation in domo nicht vorstellbar. Bei Alsac et al. wurden acht von zehn Typ I Endoleaks (80%) erfolgreich durch zusätzliche (nicht) gecoverte Stents behandelt. Ein Leak (10%) verblieb in VK bei schlechtem AZ des Patienten, ein Ib Leak (10%) bildete sich spontan nach einem Jahr zurück [5]. Weniger erfolgreich schnitten Parmer et al. ab mit einer Erfolgsrate von 50% bei endovaskulärer Strategie (vier von acht Typ I) [113]. Bei Preventza et al. erhielten acht von 13 Patienten mit Typ Ia Leaks (62%) eine erfolgreiche Intervention durch Stentgraftverlängerung, fünf (38%) verblieben asymptomatisch in VK. 13 der 15 Patienten (87%) mit Ib Leaks wurden nicht invasiv

therapiert. Es wurden neun (60%) spontane Verschlüsse beobachtet, bei zwei Leaks (13%) waren weitere Behandlungsschritte nötig: Eine Stentgraftverlängerung verlief erfolgreich, das andere Leak konnte weder durch Ballondilatation noch durch Stentgraftverlängerung oder Coiling erfolgreich behandelt werden [119]. Bei Neo et al. lösten sich ¾ der Typ I Leaks spontan auf, ein Typ I Leak wurde frustran nachgestentet und verblieb bei geringem Durchmesser und Flow in VK [108].

Es wird deutlich, dass auch andere Zentren noch kein verlässliches Erfolgsrezept für den Umgang mit Endoleaks entwickelt haben. Insgesamt konnten recht gute Erfolge durch sekundäre endovaskuläre Stentgraftverlängerung erzielt werden, wodurch auch der minimal invasive Charakter einer TEVAR erhalten blieb. Diese Aussage darf jedoch nicht verallgemeinert werden, vielmehr muss individuell für den Patienten entschieden werden, ob weitere endovaskuläre Therapieversuche sinnvoll und erfolgversprechend erscheinen. Der Vergleich unserer Resultate mit denen anderer Studien zeigte, dass unsere sekundären Behandlungsmaßnahmen im Bereich Stentgraftverlängerung sehr gute Ergebnisse erzielen konnten, die Coilembolisation hingegen für den Einsatz bei thorakalen Perigraft-Leaks einiger Nachbesserungen bedarf. Nachdilatation und Thrombininjektion haben sich bei uns wenig bewährt bzw. wurden wie in anderen Studien kaum angewandt. Befand sich der Patient in operablem Zustand, so konnten die meisten Leckagen (nach mehreren Versuchen) verschlossen werden. Durch unsere Anschauungsweise auf Interventionsebene wirkten sich Patienten mit Leaks, die multiple Interventionsversuche benötigten schlecht auf die Erfolgsquote aus, wie beispielsweise der Patient M.B., dessen Typ I Leak fünfmal frustran gecoilt wurde und letztendlich persistierend in VK verbleiben musste. Dies legt nahe, präinterventionell oder besser schon vor der TEVAR, die Indikation zum endovaskulären Verfahren streng zu stellen. So sollten Patienten mit komplexen Aortenmorphologien von vornherein konventionell behandelt werden. Sie können bei TEVAR Versagen in multiplen endovaskulären Interventionsversuchen enden und müssen letztendlich doch offen konvertiert werden.

Aus unseren Beobachtungen und denen anderer Arbeitsgruppen können Empfehlungen zur Vermeidung und zum Management von Perigraft-Leaks abgeleiten werden:

– exakte präinterventionelle Vermessung des Aneurysmahalses, Ausschluss von Patienten mit ungünstigen und komplexen anatomischen Voraussetzungen und starkem Kinking

– Überdimensionierung des Stentgraft Diameters um 15–25% gegenüber dem Aortendiameter (Ausnahme: nur ca. 10%-iges Oversizing bei DISS Patienten)

– Einsatz von Grafts mit weiterentwickelten Verankerungsmöglichkeiten wie Bare Springs

– bei Typ I Endoleak (a > b) aggressive und sofortige Therapie. Primär Stentgraft-verlängerung erwägen, Coilembolisierung weniger geeignet
– bei Typ Ia gründliche Abwägung Gefäßabgänge zu überstenten. Großzügige Indikation zur Revaskularisierung mit Hybrid-Verfahren zugunsten der proximalen Landungszone
– bei sekundärer aneurysmatischer Ausweitung des Aneurysmahalses und Z.n. multiplen Interventionsversuchen an offene Konversion denken
– spontaner Verschluss kann bei Ib Leaks erwartet werden, seltener bei Ia Leaks.

In unserer sowie zahlreichen anderen Studien zeigten sich diskrete Unterschiede zwischen proximalen und distalen Typ I Leaks. Es scheint, als könnten Ib Leaks eher in VK verbleiben und eine spontane Thrombosierung erwartet werden. Durch ihre distale Lage sind sie weniger durch turbulente Blutströmung und Bildung von Ablösungswinkeln gefährdet [44, 83, 102, 107, 116-117, 119, 156]. Adams et al. schlagen sogar reine VK bei kleinen Typ I Endoleaks vor, da sich bei ihnen der Großteil spontan aufgelöst hatte und keine Endoleak bedingten Todesfälle aufgetreten waren [1].

4.5.2 Typ II

Häufigster Endoleaktyp nach EVAR (bis 40%) sind die Kollateral-Leaks, da zahlreiche Möglichkeiten für Feeder bestehen (Truncus coeliacus, AMS, AMI, Aa. lumbales) [9, 15, 30, 70, 126, 152, 154]. Sie kommen aber auch im thorakalen Bereich vor, bei uns zu 21%. Gespeist wurden sie dabei in unserem Kollektiv durch Interkostalarterien (36%), Bronchialarterien (36%), die LSA (9%) und andere. Durch LSA verursachte Typ II Leaks fanden sich bei uns im Vergleich zu anderen Studien seltener, die häufigste Lokalisation unserer AOPs war aber auch die Ao. descendens und weniger der Aortenbogen. Bei Tanasoontornrerk et al. wurden Typ II Leaks zu 50% aus der LSA gespeist. Bei ihnen waren die AOPs größtenteils im Arcus aortae lokalisiert. Zudem waren Hybrid-Eingriffe bei LSA Overstenting unüblich und es kam konsekutiv häufiger zu LSA Reperfusionen. Dies soll auch die insgesamt sehr hohe Rate an Typ II Leaks in dieser Studie erklären [145]. Unter den häufigen Leaktypen sind Kollateral-Leaks die einzigen nicht Stentgraft-bezogenen Leckagen. Der antegrade Blutfluss in die aortalen Seitenäste wird nach Freisetzen des Stentgrafts unterbrochen. Durch die Umkehr der Druckverhältnisse kann in den exkludierten Gefäßästen eine Flussumkehr entlang des veränderten Druckgefälles stattfinden und die AOP wird reperfundiert. Dennoch liegt keine Verbindung zum systemischen Kreislauf und systolischem Blutdruck vor und es ergibt sich ein sehr geringes Rupturrisiko. Vor allem bei kleinen Gefäßen besteht im Lauf der Zeit hohe Rückbildungs-

tendenz durch Thrombosierung (geringerer Druck und Blutfluss als über LSA), die Prognose ist benigne [57, 75, 99, 102, 122, 125, 145]. Nur zwei von 22 Typ II Leckagen (weniger als 10%) wurden in domo therapiert. Beide durch Stentgraftverlängerung, beide erfolgreich beim ersten Versuch. Die zusätzlichen Stentgrafts sollten die zuführenden Gefäßabgänge (Feeder) überdecken und die Reperfusion gezielt unterbrechen.

Gallagher et al. benötigten multiple Interventionsversuche mittels Coiling bei Typ II Endoleaks nach EVAR. Nach 2 Jahren hatten sie 72% der Leaks erfolgreich behandelt, mit Erfolgsraten von 17% beim ersten Versuch, 40% beim Zweiten. 24% der Patienten verblieben nach frustranen Interventionen mit persistierenden Leckagen. Diese Studie über abdominelle Typ II Leckagen demonstriert die Problematik der Behandlung. Coiling der reperfundierenden Gefäßäste ist eine zeitaufwendige Intervention und anspruchsvoll, je nach anatomischen Gegebenheiten auch unmöglich. Komplexe Malformationen bedürfen meist mehrfachen Embolisationen mit unterschiedlichen Materialien. Es besteht zusätzlich das Risiko von Organischämien [9, 57, 80, 91]. Morales et al. intervenierten bei den LSA gespeisten Leaks (19%) durch Coilembolisation, alle anderen Leaks (56% A. intercostalis, 12,5% Tr. coeliacus, 12,5% A. bronchialis) thrombosierten spontan (mittlere Dauer 6-8 Monate) oder verblieben in VK [102]. Ricotta et al. schlagen eine Embolisierung der Feeder durch Metallcoils oder flüssige Reagenzien wie N-Butyl-Cyanoacrylat oder Ethylen-Vinyl-Alkohol (Onyx) vor. Wenn möglich kann dies interventionell transarteriell oder CT-gesteuert durch einen transthorakalen Zugang erfolgen, wobei das Risiko einer Verletzung der Lunge besteht [10, 125]. Aufgrund der hohen Rückbildungstendenz (40% der Leaks und mehr) entfernen sich einige Autoren zunehmend vom Coiling. Sie empfehlen abhängig vom zuführenden Gefäß und dessen Kaliber engmaschige VK und konservative Therapie mit Aussicht auf spontanen Verschluss als Therapie der Wahl. Ein interventionelles Coiling kann bei großen LSA gespeisten Leaks und progredientem AA Durchmesser versucht werden [9, 57, 69, 75, 102, 115-117, 120, 122, 153, 164]. Wir konnten eine spontane Verschlussrate von 64% der Typ II Leaks (14 von 22) in einem medianen Zeitraum von acht Monaten feststellen. Alsac et al. beobachteten einen spontanen Verschluss (25%), die übrigen Leaks verblieben in VK [5]. Ebenfalls keine invasive Therapie erhielten die Kollateral-Leaks bei Parmer et al., spontan thrombosierten hier 29% (2 von 7) [113]. Bei Preventza et al. thrombosierten 88% spontan (7 von 8), ein einzelnes Leak verblieb in VK mit 3-monatlichen CTAs [119]. Das einzige Kollateral-Leak bei Matsagkas et al. thrombosierte innerhalb von 18 Monaten [92]. Bashier et al. fanden eine Korrelation zwischen steigender Anzahl überstenteter Gefäßäste und der

Entstehung von Typ II Leaks [9]. Morales et al. konnten einen Zusammenhang zwischen vorausgegangener OP an der thorakalen Aorta und Typ II Leaks über Interkostal- oder Bronchialarterien finden (p = 0,02) [102]. Obwohl bei uns nicht durchgeführt, kann die endovaskuläre Behandlung mittels Coilembolisierung in der thorakalen Aorta als schwieriger betrachtet werden als beim BAA. Der dort mögliche direkte translumbare Zugang ist thorakal durch die Interposition der Lunge risikoreich. Trotz mangelnder Datenlage sollte bei der Embolisierung von Aa. intercostales auch das Paraplegie Risiko nicht unterschätzt werden. Baum et al. berichteten zudem von einem Rezidivrisiko gecoilter Endoleaks von bis zu 80% [10]. Als komplexe vaskuläre Struktur kann der Endoleak Zufluss zu einem anderen Gefäßast wechseln und das Leak rekanalisieren [9, 37, 55, 69, 99, 135, 137].

Angesichts dieser Faktoren waren wir sehr zurückhaltend mit invasiven Therapien. Die VK mit konservativer Therapie scheint eine empfehlenswerte Strategie zu sein, wenn das Leak sicher als Typ II klassifiziert wurde, wobei im Zweifelsfall neben der CTA die DSA hinzugezogen werden muss [128, 137, 138, 145, 151].

Ein Versuch zur Vermeidung postOP auftretender Kollateral-Leaks wäre eine Vorbehandlung der Gefäßäste, welche potentielle Feeder für Leckagen darstellen. Ricotta et al. schlagen ein prophylaktisches präOP Coiling der LSA vor, wenn diese überstentet werden soll. Ein retrograder Blutfluss über das Gefäß in den AAsack könnte so verhindert werden. Im abdominellen Bereich wurde dieses Verfahren bereits mehrfach durchgeführt (prophylaktisches Embolisieren der AMI oder von Aa. lumbales). Die Studienlage dazu ist momentan aber noch unzureichend [5, 125].

4.5.3 Typ III

Die 17% Typ III Leaks in der vorliegenden Studie entstanden durch Mechanismen ähnliche den Typ I Leaks. Hinzu kamen mangelndes Overlapping und Separation von ineinander gesteckten Stentgrafts (Diskonnektion), Desintegration bei Brüchigkeit des Metalls sowie Materialversagen [5, 107, 116, 123, 151]. Durch turbulenten Blutfluss beschleunigten diese Leaks die Materialermüdung weiter. Sie traten großenteils erst spät im Follow-up auf [19, 73, 107, 116, 125, 162]. Die DGG empfiehlt beim BAA eine sofortige Therapie aller Typ III Leaks [80, 125]. Bashir et al. halten diese für die gefährlichsten Leaks aufgrund der plötzlichen Reperfusion und damit raschen Druck-erhöhung im AAsack [9]. Morales et al. sahen in ihrem Patientengut bei 57% der Typ III Leaks eine Therapieindikation [102], Leurs et al. bei nur 31% [85], bei uns wurden 41%

der Midgraft-Leaks invasiv therapiert. In der Hälfte der Fälle (3 von 6) konnten unsere Leckagen erfolgreich durch zusätzliche Stentgrafts behandelt werden. In den drei anderen Fällen handelte es sich um betagte, multimorbide Patienten: Einmal wurde bei erheblich komplizierter OP-Situation auf weitere Versuche der Leak Ausschaltung verzichtet, der Patient verstarb fünf Tage später. In einem zweiten Fall hatten sich der proximale und distale Stentgraft gegeneinander verschoben. Bei einem AOP Diameter von 9,5 cm und schlechtem AZ des Patienten gab es keine weiteren gefäßchirurgischen Optionen. Im dritten Fall hätte nach frustraner Stentgraftverlängerung ein Hybrid-Eingriff durchgeführt werden müssen, was dem high-risk Patienten nicht zugemutet werden konnte. Erfolgreich wurden Midgraft-Leaks notfallmäßig behandelt bei zwei Patienten, die beide primär mit fünf Stentgrafts bei degenerativem TAAA versorgt worden waren. In beiden Fällen hatten sich Stentgrafts gegeneinander verschoben, die aufgetretenen Leaks konnten aber erfolgreich durch einen jeweils sechsten Stentgraft ausgeschaltet werden. Auch beim dritten TAAA Patient wurde notfallmäßig eine Stentgraftverlängerung durchgeführt und ein dritter Stentgraft zur Endoleak Therapie erfolgreich implantiert.

Das Hybrid-Verfahren kam bei der Versorgung einer Typ III Leckage einmal erfolgreich zum Einsatz. Erstaunlicherweise verschwanden sechs von 17 Leaks (35%) während des Follow-up spontan, was unüblich erscheint [120]. Bei Matsagkas et al. traten bei 3,6% der Patienten Typ III Endoleaks auf und verschwanden alle spontan innerhalb eines Monats [92]. Auch bei Neo et al. wurde ein Typ III Leak nicht weiter therapiert [108]. Bei Preventza et al. wurden zwei Typ III Leaks aufgrund von Diskonnektion erfolgreich mit zusätzlichen Stentgrafts behandelt [119]. Welche Gefahr von Midgraft-Leaks ausgeht wird deutlich bei Etezadi et al. Sie detektierten vier Typ III Leaks (10%) bei einer Gesamtrate von 29% Endoleaks. Zwei dieser vier Typ III Leaks wurden mit zusätzlichen Stentgrafts behandelt, zwei weitere führten durch die Reperfusion des AAsacks mit Blut unter systemischem Druck zur offenen Aortenruptur und zum Versterben der Patienten. Einer verstarb während der bereits begonnenen sekundären Intervention [53]. Alsac et al. detektierten kein Typ III Leak, vermutlich weil in ihrer Studie möglichst lange, kommerziell verfügbare Stentgrafts (bis 250 mm) benutzt wurden und somit meist nur ein einzelner Stentgraft implantiert wurde (1,3 pro Patient vs. 1,4 pro Patient bei uns). Müssen mehrere Devices eingebracht werden, so sollten sich zwei Stentgrafts wenn möglich um >80 mm überlappen, empfehlen Alsac et al. [5]. Bei uns war eine Überlappungszone von mindestens 30 mm üblich (10 mm zu Beginn der Studie), was die höhere Rate an Diskonnektionen erklären könnte. Morales sowie Preventza et al. erwarten, dass durch

neues Design der Devices, durch das Wegsterben von Patienten mit Stentgrafts der ersten Generation und verbessertem Overlapping Typ III Leaks immer seltener werden [102, 119]. Es sind knapp 20 Jahre vergangen seit der Implantation der ersten Stentgrafts. Demers et al. hatten Raten für die Freiheit von Behandlungsversagen nach einem, fünf und acht Jahren von respektive 67%, 56% und 39% berechnet [43].Es wird sich nicht zuletzt durch die Rate an Typ III Endoleaks zeigen, wie belastbar und langlebig die Materialien sind, besonders bei Stentgrafts der ersten Generation [130, 137, 148, 163].

Gestützt auf unsere Beobachtungen und die anderer Arbeitsgruppen empfehlen wir, bei Midgraft-Leaks nach TEVAR zusätzliche Stentgrafts endovaskulär einzubringen, um die Diskonnektion oder den Materialdefekt zu überbrücken. Als ultima ratio sollte großzügig zur offenen Konversion mit Entfernung der beschädigten oder migrierten Stentgrafts und konventioneller Gefäßprotheseninterposition übergegangen werden [9, 119-120].

4.5.4 Typ IV

Durch poröses Material kann Blut bei antikoagulierten Patienten durch die Stentgraftwand treten. Normalisiert sich der Gerinnungsstatus, werden durch Fibrinablagerungen diese kleinsten Poren verschlossen. Typ IV Leaks sind transient, ohne klinische Relevanz und benötigen keine invasive Intervention [9, 80, 137, 155, 160]. Bei den heute verwendeten Materialien sind sie äußerst selten. Etezadi et al. fanden erstaunlich viele Typ IV Leckagen direkt postOP (23%), und konnten diese mit der Verwendung von Talent Stentgrafts assoziieren. Alle hatten sich bis zum ersten Follow-up Termin von selbst aufgelöst [53].

4.5.5 Rate sekundärer Interventionen

Wir therapierten 90% der Perigraft-Leaks (63% invasiv), 36% der Kollateral-Leaks (9% invasiv) sowie 65% der Midgraft-Leaks (41% invasiv). In anderen Studien wurden Sekundärinterventionen durchaus seltener durchgeführt. Leider berichteten viele Autoren nur von allgemeinen Interventionsraten und schlüsselten diese nicht nach Endoleaktyp und Interventionsmodalität auf. Riesenman et al. intervenierten bei sieben von 49 Endoleak Patienten (14%) mit fünf Stentgraftverlängerungen und zwei Nachdilatationen [126]. Die 16 Endoleaks bei Verhoye et al. wurden mit Stentgraftverlängerung (n = 7) und offener Konversion (n = 1) behandelt. Sechs spontane Verschlüsse traten nach sechs Monaten auf, zwei Leaks blieben in VK. Invasiv behandelt wurden also 50% der Leaks [157]. Bei Drury et al. wurde in 16,2% der Fälle nach EVAR bei BAA invasiv interveniert [47]. Preventza et al. therapierten 12 der 38 Endoleak Patienten (31,6%) invasiv, 68,4% der Leakträger

wurden nur konservativ behandelt und verblieben in VK [119]. Sekundär interveniert wurde bei Etezadi et al. bei sechs von 39 Endoleaks (15,3%), dabei mussten zwei Patienten offen konvertiert werden (Konversionsrate 1,5%) [53]. Bei Leurs et al. mussten 12% der elektiven Patienten mit DTAA nach einem mittleren Zeitraum von acht Monaten (1 – 60) zur Reintervention vorgestellt werden. Es erfolgten 68% endovaskuläre Interventionen, 8% Hybrid-Eingriffe mit extraanatomischem Debranching sowie 24% offene Konversionen. Endoleaks stellten mit 82% die häufigste Ursache für eine Intervention dar (64% I, 7% II, 29% III). Die Autoren berechneten ein relatives Risiko für eine sekundäre endovaskuläre Intervention bei aufgetretenem Endoleak von 17,42 (95% Konfidenzintervall 5,23 - 58,00). Zudem fanden sie einen Zusammenhang zwischen der Notwendigkeit sekundärer Interventionen und präOP bestehenden Rückenschmerzen (p = 0,008) sowie einer längeren Ausdehnung der AOP (p = 0,006) [85]. Alsac et al. griffen bei 80% der Typ I Endoleaks invasiv ein [5]. Adams et al. bei nur 30% (70% keine invasive Maßnahme). Hier verschlossen sich 59% der Leckagen spontaner [1]. Dumfarth et al. intervenierten bei nur 5% (21 von 421 Patienten), wobei zwischen OP Zeitpunkt und Intervention im Median 24 Monate vergingen [49]. Aus einer Zusammenfassung von über 19 Studien durch Ricotta et al. zeigte sich, dass insgesamt 46% der aufgetretenen Endoleaks eine Intervention erhalten hatten, mit einer durchschnittlichen Erfolgsrate von 85,5% und einer Konversionsrate von 3,6% [125]. Entsprechende Werte aus unserer Studie: invasive Intervention bei 63% der Leckagen, durchschnittliche Erfolgsrate 58%. Konversionsrate 4%, dabei waren Endoleaks in 1,3% der Fälle die Ursache, 2,7% andere Ursachen für die offene Konversion.

4.5.6 Worte zu den einzelnen Verfahren

Zur weiteren Diskussion des Outcomes sekundärer Interventionsverfahren ist es aufgrund der mangelnden Spezifizierung aktueller Publikationen sinnvoll, das Gesamtoutcome der jeweiligen Verfahren ohne Berücksichtigung des Endoleaktyps oder anderer Parameter zu betrachten. Zudem ergaben sich auch bei uns durch detaillierte Auffächerung kleine Fallzahlen ohne objektivierbarer Aussagekraft oder Tendenzen.

- Thrombininjektion und Nachdilatation

Zwei endovaskuläre Methoden wurden nur selten durchgeführt mit fraglichem Erfolg von jeweils 50% und es ergaben sich so kleine Fallzahlen (jeweils n = 2), dass keine statistisch verwertbaren Tendenzen abgelesen werden konnten. Bei der Thrombininjektion galt es das Risiko der Streuung kleiner Thrombinfragmente in die Karotiden im Sinne iatrogener Embolien zu minimieren. So kam es beim Patienten A.P. zu einem dramatischen Verlauf

durch Thrombenbildung in der A. carotis communis sinistra mit neurologischen Ausfällen. Aufgrund schlechter Steuerbarkeit wird sich das Verfahren wohl nicht durchsetzen. Da keine weiteren Studien mit entsprechend differenzierter Darstellung der endovaskulären Interventionsmethoden recherchiert werden konnten, ist die Erfolgsrate der Thrombininjektion nicht weiter erörterbar.

Für die Nachdilatation ist mit einer Fallzahl von n = 2 und 50%-igen Erfolgsquote ebenso eine Bewertung schwer abzugeben. Im ersten Fall wurde das bestehende Leak primär mit einem zusätzlichen Stentgraft frustran behandelt, die anschließende Anmodellage konnte ebenfalls keinen endgültigen Erfolg bringen. Erst durch Coiling wurde das Leak verschlossen. Im zweiten Fall handelte es sich um einen partialen Stentgraftkollaps proximal. Durch Ballondilatation konnte der lädierte Stentgraft wieder aufgerichtet werden und legte sich definitiv an die Aortenwand an. Anstelle von postoperativer sekundärer Nachdilatation sollte bereits intraOP auf adäquates Anmodellieren des Stentgrafts an die Aortenwand geachtet, bzw. schon präOP durch exakte Vermessung und Planung ein möglichst passender Stentgraft ausgewählt werden. Sollten weitere Fixierungsschritte notwendig werden, könnte ein zusätzlicher Stentgraft, als dauerhafte Unterstützung der Radialkräfte und zur Reexpansion prolabierter Stentgraftenden implantiert werden. Selbst wenn nur in Kombination mit einem Hybrid-Eingriff durchführbar, erscheint uns dies als dauerhafte Lösung empfehlenswert. Beide Methoden wurden ausschließlich bei Typ Ia Endoleaks angewandt, was zeigt, dass bei diesem Leaktyp die Behandlungsalternativen vielfältig sind und individuell für den Patienten und die Aortenmorphologie das passende Verfahren ausgewählt werden muss

- Coilembolisation

Für Perigraft-Leaks scheint die Coilembolisation im thorakalen Bereich kein effizientes endovaskuläres Verfahren zu sein (15% Erfolg). Andere Leaktypen wurden in domo nicht durch Coiling behandelt. Im abdominellen Bereich oder bei Behandlung von Typ II Leckagen zum Verschluss der zuführenden Gefäßäste konnten andere Arbeitsgruppen mit der Coilembolisation jedoch Erfolge erzielen [55, 60, 64, 69, 115, 135]. Das schlechte Abschneiden bei unseren Patienten war vermutlich bedingt durch Einzelfälle mit multiplen frustranen Coilingversuchen wie bei Patient M.B., die sich negativ auf die Erfolgsquote niederschlugen. Andererseits scheint die thorakale Aorta aufgrund ihrer komplexen Anatomie und dem Kollateralennetz nicht gut geeignet zu sein [5, 125.] Auch Stavropoulos et al. haben erkannt, dass Coiling eine zeitaufwendige und diffizile Methode ist und dass anatomische Limitierungen eine erfolgreiche Coilembolisation in Einzelfällen unmöglich

machen können. PräOP müssen solche Patienten ausfindig gemacht werden um gegebenenfalls zugunsten des konventionellen Verfahrens von einer TEVAR abzusehen [137]. Erfolgreich gecoilt wurden bei uns sehr kleine Leaks ohne AAsack Progredienz. Nicht erfolgreich war Coiling bei großen, weitläufigen und progredienten Leaks, nach primär schwieriger Platzierung des distalen Stentgraftendes sowie nach Stentgraftruptur. Einen Zusammenhang zwischen Erfolg oder Misserfolg des Coilings und einer AOP Ätiologie konnten wir aufgrund geringer Fallzahlen nicht feststellen.

- Stentgraftverlängerung

Als erfolgversprechendes Verfahren hatte sich letztendlich die Stentgraftverlängerung im Sinne einer zweiten TEVAR bewährt. Diese Beobachtung kongruiert mit Empfehlungen von Ricotta et al. Sie raten, bei Fixierungsproblematik initial durch Ballonangioplastie zu intervenieren. Bei ausbleibendem Erfolg können ungecoverte Stents eingebracht werden, welche besonders bei akzeptabler Positionierung des Stentgrafts, aber insuffizientem Anliegen an die Aortenwand geeignet sind. Extensions im Sinne zusätzlicher Stentgrafts können eingebracht werden, um die proximale oder distale landing-zone zu verlängern und durch zusätzliche Radialkräfte die Anheftung zu verstärken. Dabei sind ballon-expandierbare Stentgrafts den selbstexpandierbaren vorzuziehen [125]. Langer et al. sowie Grabenwoger et al. raten ab, ungecoverte Stents oder Stentgrafts mit Bare Springs bei Patienten mit akuter Typ B Dissektion einzusetzen, aufgrund der erhöhten Gefahr einer Perforation durch die labile Gefäßwand oder Verursachung einer retrograden Typ A Dissektion [65, 83, 125]. In einer Kasuistik berichteten Tadakoshi et al. von der Penetrierung der Aortenwand-Intima in Zone 1 durch die Bare Springs eines Stentgrafts und konsekutiver Entstehung eines intramuralen Hämatoms bei einem Hybrid-Eingriff. Sie empfehlen besondere Vorsicht bei der Platzierung solcher Stentgrafts [144].

Bei chronischen Dissektionen können sich starke fibrotische Septen entwickeln, welche eine regelrechte Entfaltung des Stentgrafts blockieren und zu inadäquater Anheftung führen können. Langer et al. konnten diese Problematik erfolgreich durch zusätzliche gecoverte Stentgrafts beheben [83]. Für die speziellen Anforderungen bei Dissektionen können die Entwicklung spezialangefertigter Devices und Einführungs- bzw. Freisetzungs-systeme erwartet werden. Denn es besteht ein offensichtlicher Unterschied, einen Stentgraft bei einem chronischem DTAA freizusetzen oder bei einer akuten Dissektion mit fragilem Gewebe. Stentgrafts mit hoher Flexibilität sollten hierbei das Risiko von Gewebsverletzungen mindern können [65].

Die Stentgraftverlängerung verzeichnete die besten Erfolge (71%) bei unserem endovaskulären Endoleak Management, besonders für Typ I und II Leaks (73% und 100%). Leurs et al. bestätigten, dass die meisten Komplikationen nach TEVAR erfolgreich endovaskulär behandelt werden können, ähnlich nach EVAR [85]. Es kann als Empfehlung ausgesprochen werden, primär öfter Gefäßabgänge zugunsten großzügiger Landungszonen zu überstenten und damit einer späteren Leckagenbildung vorzubeugen. Zwischen maximal Länge der landing-zone und der Überstentung von Gefäßabgängen muss ein Kompromiss gefunden werden [5]. Bei LSA Overstenting finden sich in der Literatur Verfechter für die Transposition [34, 65] genauso wie für eine bloße Überstentung ohne Rekonstruktion [90, 133]. Letzteres zeigte in unserem Kollektiv wie auch anderweitig, beispielweise in der multizentrischen Studie von Leurs et al. [84] oder bei Neo et al. [108] erstaunlich gute Ergebnisse ohne wesentliche Komplikationen wie Parästhesien, Claudicatio, Schwindelgefühle und Temperaturempfindungsstörungen. Dennoch besteht ein potentiell erhöhtes Risiko für die Entwicklung einer Typ II Leckage sowie eines Steal-Phänomens des linken Armes. Dem Risiko des Auftretens derartiger Komplikationen steht eine deutliche Risikominimierung durch verbesserte Adaptation des Stentgrafts an der Aortenwand gegenüber, sodass die Empfehlung zur routinemäßigen Revaskularisation bei Verlegung des LSA Abgangs nicht ausgesprochen werden kann [8, 20, 59, 62, 83, 84, 142, 145]. Obligat ist, vorab die Durchblutungssituation im Circulus arteriosus Willisii und im rechten Vertebralis Stromgebiet abzuklären [25]. Da Hybrid-Eingriffe im asiatischen Raum weniger gebräuchlich sind, überstenteten Neo et al. in ihrem Kollektiv in 44,4% der Fälle die LSA ohne Revaskularisierung. In einem Fall (12,5%) führte dies zu einem subakuten, anterioren Infarkt [108]. Die DGG empfiehlt eine LSA Transposition besonders bei großen zu überstentenden thorakalen Segmenten aufgrund der Beeinträchtigung von Kollateral-kreisläufen [80]. Sobald auch die ACS überstentet wird, ist ein Revaskularisierungseingriff obligat [96].

Die häufigsten Misserfolge der Stentgraftverlängerung beobachteten wir bei Endoleaks im Bereich des distalen Aortenbogens. Selbst zusätzliche Stentgrafts konnten in 26% der Fälle die Leckage nicht beseitigen. Die hämodynamischen Kräfte in der Auswurfbahn des Herzens sind nicht zu unterschätzen und können den Erfolg der TEVAR primär sowie sekundär gefährden.

- Hybrid

Durch Hybrid-Eingriffe konnte eine bestehende Leckage in 64% der Fälle beseitigt werden, besonder Perigraft-Leaks wurden dieser Interventionsform zugeführt. Alle

Revaskularisierungen verliefen erfolgreich, die zusätzlichen Stentgrafts konnten aber aufgrund diverser Komplikationen nicht immer wie geplant appliziert werden, bei Z.n. multiplen Stentgraftverlängerungen oder Coilingversuchen, oder wenn kommerzielle Stentgrafts bei den Gegebenheiten versagten und Sondermodelle notwendig waren.

Bezüglich Coverig der LSA gibt es wie eben erwähnt in der Literatur keine einheitliche Meinung zur Revaskularisierung. Die Society for Vascular Surgery empfiehlt in ihren aktuellen Leitlinien, bei jedem elektiven Eingriff die LSA primär zu revaskularisieren, im Notfall individuell zu entscheiden [94]. Canaud et al. empfehlen, notfallmäßig rein endovaskulär zu behandeln und eine Revaskularisierung sekundär, bei aufgetretener Symptomatik in einem Folgeeingriff vorzunehmen [21]. Als Ergebnis der Untersuchungen des EUROSTAR Registers konnte festgestellt werden, dass Patienten mit revaskularisierten Gefäßästen eine signifikant niedrigere Rate an spinalen Ischämien und Apoplex aufwiesen, als die nicht revaskularisierten Patienten (8,4% vs. 0%) [16]. Aufgrund der Nachteile einer Implantation von Fremdmaterial sowie besserer Offenheitsraten bevorzugen einige Arbeitsgruppen die LSA-Transposition gegenüber einer Bypass Anlage [8, 20, 59, 95].

Die Hybrid-Eingriffe mit komplexen Gefäßumstellungen verliefen bei uns trotz großen Aufwandes mit äußerst zufriedenstellendem Erfolg und sollten als dauerhafte Lösungen öfter angeboten werden. Die Gruppe um Gelpi et al. favorisierten ein totales Debranching und erreichten damit eine durchschnittliche Landungszone von 38 mm Länge und eine Endoleak Rate von 0%! Ob zugunsten einer Reduktion der Endoleak Rate die erhöhte Komplikationsrate bei diesem Verfahren in Kauf genommen werden kann, bleibt diskussionswürdig [59]. Trotz geringer Inzidenz von Endoleaks beobachteten Melissano et al. ein erhöhtes Risiko für neurologische Komplikationen beim kompletten Debranching [95]. Nicht zu unterschätzen ist dazu das Paraplegie Risiko bei Überstentung langer Aortenabschnitte und damit vieler Interkostalarterien. In unserem Kollektiv wurden keine derartigen Komplikationen beobachtet, in der Gore Phase II Multicenter Studie mit 139 Patienten wurde aber eine 3%-ige Paraplegierate verzeichnet [90]. Um die Landungszone nach distal zu vergrößern, kann bei Descendens Leckagen auch viszerales Debranching notwendig werden mit Revaskularisierung des Tr. coeliacus oder distalerer Gefäße [125].

Es wurden ausschließlich “high-risk” Leaks im Hybrid-Verfahren behandelt (Typ I und III), kein Typ II oder IV Leaks. Diese Eingriffe sind invasiver als reine TEVARs. Im Vergleich zu offenen Konversionen nach konventionellem Vorgehen bieten sie dennoch bedeutende Vorteile. Der konventionelle Eingriff wird via Thorakotomie, unter

Zuhilfenahme der HLM und in tiefer Hypothermie durchgeführt mit einer Mortalitätsrate von 7-17% und neurologischen Komplikationen in 4-12% der Fälle [8, 20, 59, 85]. Blutverlust, Aufenthalt auf Intensivstation sowie stationärer Aufenthalt sind beim offnen Verfahren erhöht bzw. verlängert [15]. Schlechteres Outcome korreliert direkt mit steigendem Patientenalter. Endovaskulär nicht beherrschbare Leckagen bei Hochrisiko-patienten sollten also bei Versagen endovaskulärer Methoden vernünftigerweise Hybrid behandelt werden. Kommt der Stentgraft sehr proximal im Aortenbogen zu liegen, ist es wichtig ein flexibles Device zu wählen, welches sich an die Krümmung des Arcus anpassen kann [96]. Weitere Möglichkeiten der Hybrid-OP bei proximaler landing-zone (Zone Z1 nach Ishimaru [71]) sind der Einsatz von sogenannten „Chimney Grafts", „snorkeling" (parallele Stentgrafts) oder „branched Stentgrafts", sowie „endovascular stapler" (suturing devices), welche in unserem Kollektiv jedoch noch nicht zur Anwendung kamen. Diese modernen Stentgraft Varianten sollen auch bei komplexer Aortenanatomie minimal invasiv eingesetzt werden können und die offene OP verhindern [28, 58, 72, 111].
Wir empfehlen ein aggressives Management im Bereich der proximalen Landungszone ohne Zurückhaltung bei der Indikationsstellung zu Hybrid-Eingriffen mit Debranching der supraaortalen Äste. Lange landing-zones ermöglichen vor allem im Arcus aortae ein langfristig suffizientes Abdichten nach primärer TEVAR sowie bei sekundären Interventionen im Endoleak Management. Das gute Outcome der Hybrid-Eingriffe in unserem Kollektiv unterstreicht diese Empfehlung.

- offene Konversion

In Einzelfällen stellte die Revision der TEVAR und offenchirurgische Konversion zum konventionellen Aortenersatz die ultima ratio dar. Es gingen in allen Fällen frustrane endovaskuläre Therapieversuche voraus. Die Perigraft-Leaks waren progredient mit wachsenden AA Diametern und die Patienten symptomatisch. Hinzu kam in einem Fall eine Stentgraftruptur, in einem Fall die Bildung einer aortobronchialen Fistel, sodass letztendlich die TEVAR revidiert werden musste. Alsac et al. sowie Parmer et al. mussten in keinem Fall offen konvertieren [5, 113]. Ebenso wenig Piffaretti et al. [116].
Leurs et al. konvertierten bei Typ III Endoleak, bei Stentgraft Kinking und Fisteln in insgesamt 2,7% der Fälle [85]. Bei 21 von 421 Patienten (5%) bei Dumfarth et al. musste offenchirurgisch konvertiert werden, dabei in acht Fällen (1,9%) notfallmäßig. Die 30-Tages-Letalität betrug bei ihnen 19% (7% bei elektiver, 38% bei notfallmäßiger Konversion) [49]. Verhoye et al. konvertierten bei einem von 16 Endoleak Patienten (6,25%) [157], Grabenwoger et al. verzeichneten eine allgemeine Konversionsrate von 5%

nach 80 TEVAR [65], Neuhauser et al. von 4% [109], Preventza et al. von nur 0,8% [119]. Leider gingen die genannten Autoren nicht detailliert auf die Umstände und Ursachen für die Konversionen ein. Langer et al. mussten 7,5% der TEVARs offen konvertieren, davon zu 63% bei Typ I Leckagen. In ihrer Veröffentlichung beschrieben sie diese acht Fälle (fünf männliche Patienten, mittleres Alter 51,7 J.), bei denen eine sekundäre Intervention nicht endovaskulär möglich war. Als Ursachen wurden angegeben: Stark aneurysmatisch erweiterte landing-zone, Dissektionsmembran, aortobronchiale Fistel, Embolien durch in den LSA Abgang ragende Bare Springs, steil gewinkelter Aortenbogen, retrograde Typ A Dissektion, Stentgraftmigration und Patientenwunsch [83]. Bei uns wurden 4% der TEVARs offen revidiert. Zu den Komplikationen, welche eine offene Konversion erforderten, gehörten bei uns Endoleaks vom Typ I (1,3%), daneben retrograde Typ A Dissektionen, Stentgraftkollaps, -ruptur und -migration, Fistelbildung sowie offene Aortenruptur. Besonders nach erfolglosen Hybrid-Verfahren und frustranen endovaskulären Interventionsversuchen stellte die offenchirurgische Konversion die einzige Therapieoption dar. Die DGG geht sogar so weit und bezeichnet „TEVAR-Versager“ als neue, eigenständige AOP [80]. Die Konversionseingriffe sind erfahrungsgemäß Herausforderungen für Chirurg und Technik. Unter Einsatz sämtlicher supportiver organprotektiver Maßnahmen (extrakorporale Perfusion über HLM, evtl. selektive zerebrale Perfusion, Neuromonitoring, Hypothermie*)* konnten diese Eingriffe bei uns aber mit sehr gutem Ergebnis durchgeführt werden. Grabenwoger et al. eruierten in ihrer Arbeit zu sekundären Konversionen nach TEVAR die chirurgischen Optionen, abhängig von der Lokalisation der Perigraft-Leaks. Das Kollektiv (n = 80) setze sich wie folgt zusammen: 63% DTAA, 24% DISS, 8% PAU und 5% TRAU. Es wurden der Medtronic Talent sowie der Gore Excluder Stentgraft implantiert. Die 30-Tages-Letalität betrug 3,8% (n = 3), identisch die Rate an Typ I Endoleaks, welche Interventionen benötigten. Sie traten nach einer mittleren Dauer von 62 Monaten (56-68) bei zwei DTAA und einem PAU Patienten auf und wurden alle offen konvertiert. Da diese Subgruppe aus lediglich drei Patienten bestand, sind nur Fallbeschreibungen, keine Verallgemeinerungen möglich. War nach dreimonatiger VK der Diameter progredient und das Endoleak persisierte, wurde chirurgisch interveniert. Bei Ia Leak im proximalen Arcus wurde der reine Aortenbogenersatz mittels „Frozen Elephant Trunk“ Technik über mediane Sternotomie durchgeführt, bei Ia Leak am distalen Arcus der Ersatz des distalen Bogens und der Ao. descendens in tiefer Hypothermie und bei Ib Leak am thorakoabdominellen Übergang Ersatz der thorakoabdominellen Aorta mit Linksherz-Bypass. Alle Eingriffe

wurden mit gutem Erfolg durchgeführt. Die Komplexität des jeweiligen Eingriffs wurde durch das Vorhandensein von intraluminalen Devices nicht erhöht. Nur die Bare Springs der Stentgrafts waren an den Enden durch Neointima eingewachsen, was die Entfernung aber nicht verkomplizierte, selbst fünf Jahre nach Implantation [65].

- spontaner Verschluss und konservative Therapie

Viel diskutiert wurde bereits die Möglichkeit des spontanen Verschlusses, besonders von Typ II Leckagen (bei uns verschlossen sich 64% der Typ II Leaks). Bei Typ I und III Leaks dagegen war spontaner Verschluss ungewöhnlich. Grabenwoger et al. glauben nicht an einen spontanen Verschluss von Typ I Leaks [65]. Trotzdem konnten wir Typ I und III Leaks beobachten, die nicht behandelt wurden und sich irgendwann spontan zurückbildeten. Es besteht theoretisch die Möglichkeit, dass es sich in den aufgetretenen Fällen vielmehr um Artefakte oder Fehlinterpretationen in der Bildgebung handelte, als um spontanes Verschwinden von Endoleaks. Auch Thrombosierung, Umbauvorgänge und Remodeling an der Gefäßwand oder Pro-/Regredienz der AOP selbst könnten ein Verschwinden von Leaks erklären. Aauch andere Studiengruppen beobachteteh ein Verschwinden von „high pressure“ Leaks [5, 92, 108, 119, 120]. Rein konservative Maßnahmen und BMT mit engmaschiger VK in Erwartung einer spontanen Auflösung des Leaks können durchaus eine Option sein. Bezüglich Risikofaktoren und Nebenerkrankungen gilt:

- auf Nikotinkonsum sollte vollständig verzichtet werden
- die Einstellung der aHT ist obligat, Normotonie anstreben
- Therapie der Hyperlipidämie diätetisch und medikamentös
- stabile Einstellung des DM, Normoglukosämie anstreben
- Reduktion von Übergewicht, körperliche Bewegung
- Behandlung gleichzeitig bestehender Herzerkrankungen, oder NI [80, 91].

Alsac et al. behandelten keines ihrer Kollateral-Leaks invasiv und konnten spontanes Thrombosieren bei 25% der Leckagen beobachten. Bei den übrigen nicht invasiv behandelten Leaks (zwei Typ I und vier Typ II) wurde aber ein signifikantes Fortschreiten des Diameters um 3,2 ± 2,6 mm gemessen [5]. Bei Preventza et al. verschlossen sich neun von 15 Typ Ib Leaks spontan (acht innerhalb eines Monats) sowie fünf von acht Typ II Leaks (innerhalb eines Jahres) [119]. Adams et al. verzeichneten eine ähnlich hohe Verschlussrate von 59%, wobei nur Typ I Leckagen untersucht worden waren [1]. Bei Etezadi et al. verschwanden insgesamt 53,3% aller Leaks während des Follow-up spontan (zehn Typ I, ein Typ II und zehn Typ IV Leaks) [53]. Verhoye et al. berichteten von 38%

spontan thrombosierten Endoleaks [157]. Parmer et al. beobachteten einen spontanen Verschluss von 29% der Kollateral-Leaks [113]. Bei Typ II Leaks nach EVAR konnte ein spontaner Verschluss in mehr als 50% der Fälle beobachtet werden [137]. Die tendenziell längste Zeitdauer bis zum Verschluss benötigten bei uns Typ II Leaks, in einem Fall sogar fünf Jahre. Andererseits fanden wir auch Leckagen, die konstant, teils über Jahre hinweg (bis zu 7,2 Jahre) ohne kleinste Veränderungen fortbestanden. Dazu kamen Patienten, bei denen, nachdem multiple Therapieversuche nicht den gewünschten Erfolg gebracht hatten, keine weiteren Optionen bestanden. Auch Leaks, die im Verlauf regredient waren und eine Ausschaltung als technisch schwierig eingeschätzt wurde, verblieben in VK mit konservativen Therapieversuchen. Unsere hohe Rate an konservativ behandelten Patienten lässt sich daneben durch die Zusammensetzung des Patientenkollektivs aus multimorbiden und betagten high-risk Patienten erklären. Zuletzt landeten solche Patienten in der Gruppe ‚konservative Therapie', deren invasiver Interventionsversuch erst nach Ende des Beobachtungszeitraumes stattgefunden hat.

4.5.7 Einflussfaktoren auf die Erfolgsrate

Bei der Interpretation der Ergebnisse des Endoleak Managements muss bedacht werden, dass in unserer Analyse auf Interventionsebene bewertet wurde, nicht auf Patientenebene wie in den anderen Studien. Zudem erschwerte dies die Berechnung von Korrelationen. Da unser Schwerpunkt auf Modalitäten, Erfolg und Misserfolg der sekundären Interventionen lag, war diese Anschauungsweise zielführend. Jede einzelne Maßnahme, die zur Endoleak Behandlung durchgeführt wurde, konnte analysiert und bewertet werden. Andere Arbeitsgruppen berichteten nur von der zum Erfolg führenden Strategie, ohne auf frustrane Therapieversuche einzugehen [5, 49, 65, 83, 85, 113, 116, 119, 125, 157]. Besonders die Erfolgsquote der Coilembolisation fiel durch diese Vorgehensweise schlecht aus. Bei einzelnen Patienten stellte sich die Therapie ihres Endoleaks als schwierig heraus und sie benötigten folglich multiple Behandlungsschritte wie Patient M.B. mit fünf oder Pat. E.S. mit drei frustranen Versuchen. Insgesamt mussten 14% der Patienten mehrfach interventionell behandelt werden. Nur die offenen Konversionen waren alle beim ersten Versuch erfolgreich, wodurch eine 100%-ige Erfolgsrate erzielt werden konnte.

Aus unseren Beobachtungen ging hervor, dass vielmehr ungünstige anatomische Gegebenheiten, insbesondere in Beziehung zur Stentgraftkonfiguration für Interventions-versagen verantwortlich waren, als die initial zugrundeliegende Ätiologie der AOP. Ein weiterer Erklärungsversuch zum nicht ganz zufriedenstellenden Abschneiden der

endovaskulären Methode als sekundäre Interventionsmöglichkeit: Die Tatsache, dass sich eine Endoleckage entwickeln konnte, lässt sich auf verschiedene Faktoren zurückführen. Diese Faktoren bleiben teilweise nach der sekundären Intervention bestehen (Kinking, Tortuösität, aHT, Arteriosklerose, Thromben, Plaques etc.) und beeinträchtigen den Interventionserfolg genauso, wie sie den TEVAR Erfolg beeinträchtigten. Zudem landen oft inoperable Patienten in der endovaskulären Therapie, obwohl ihre Gefäßanatomie eigentlich nicht besonders gut für TEVAR geeignet ist. Es ergibt sich ein hoher Stellenwert der präoperativen Selektionierung von Patienten für die TEVAR.
Die Notwendigkeit eines Zweiteingriffs erfolgte aus Endoleak und nicht-Endoleak Gründen bei uns in allen Gruppen ohne signifikante Korrelation mit Subgruppen. Dies fanden auch Dumfarth et al. [49]. Rückblickend konnten Stentgraftverlängerungen bei DISS Patienten mit großen Dissektionsmembranen sowie bei DTAA mit höchstgradig kalzifizierter Aorta seltener erfolgreich durchgeführt werden. Wenn es die Gegebenheiten zulassen gilt die Implantation zusätzlicher Stentgrafts dennoch als Therapie der ersten Wahl.

4.6 Fehlerdiskussion und Schlussfolgerung

Es handelte sich um eine retrospektive „single center“ Studie mit den damit einhergehenden Einschränkungen. Dennoch wurde dieses Studiendesign auch schon von früheren Arbeitsgruppen gewählt [5, 56, 65, 84, 102, 113, 116-121]. Man steht in Abhängigkeit der Gewissenhaftigkeit der Untersucher, da die Datenerhebung auf deren Anamnese und Untersuchungsbefunden basiert. Retrospektive Daten leiden zudem unter limitiertem Monitoring der Datenerfassung und dem teils inkompletten Follow-up.
Durch die Wahl weniger Ausschlusskriterien konnten wir ein wenig selektioniertes Patientengut untersuchen und dadurch die alltägliche klinische Routine gut reflektieren. Inhomogene Gruppen tragen jedoch höhere Risiken für zufällige Fehler mit sich.
Mit n = 240 Patienten untersuchten wir ein für monozentrische Studien verhältnismäßig großes Kollektiv, in den Untergruppen wurden die Fallzahlen dennoch immer kleiner, was zu limitierter Aussagekraft und eingeschränkter Beurteilbarkeit in den Subgruppen führte. Das Fehlen einer Kontrollgruppe stellt eine weitere Limitierung der Studie dar. Die Datenlage sollte durch retrospektive Studien mit größeren Patientenkollektiven sowie durch prospektive randomisierte Studien ähnlich der INSTEAD Studie [110] zu Dissektionen noch erweitert werden, zur sinnvollen Gegenüberstellung mit dem

konventionellen Verfahren und zur Aufdeckung prädiktiver Faktoren für primäres TEVAR-Versagen sowie Versagen sekundärer Interventionen.

Obwohl zahlreiche Studien zu Langzeitergebnissen und Outcome nach TEVAR veröffentlicht wurden, erfolgte häufig keine detaillierte Erläuterung der aufgetretenen Komplikationen und Maßnahmen aufgefächert nach Ätiologie oder Endoleaktypen. Daher und aufgrund unterschiedlichen Studiendesigns, Fallzahlen und unterschiedlicher präOP Patientenkonstitution waren die Ergebnisse der anderen Autoren nicht immer vergleichbar und eine Gegenüberstellung problematisch.

Technische Limitierungen sowie die korrekte Befundung der CTAs stellten weitere Fehlerquellen dar. Bei zu groß gewählter Schichtdicke konnten kleine Leaks übersehen werden. Darüberhinaus hatte die CTA eine Schwäche bei der Bestimmung der Flussrichtung. Klassifikationsfehler beim radiologischen Follow-up müssen einkalkuliert werden und sind abhängig vom Untersucher und dessen Expertise sowie den Bildeinstellungen und der Bildqualität.

Trotz der Limitierungen stützt unsere Arbeit die Erkenntnisse der aktuell publizierten Literatur im Bezug auf Effizienz und Outcome der TEVAR und kann sich in die Reihe der TEVAR Befürworter einordnen.

Aus unseren Ergebnissen folgern wir, dass durch initial strenge Indikationsstellung zur TEVAR und präzise Patientenselektion Therapieversagen vermieden werden kann. Eine exakte Analyse der Aortenmorphologie, anatomischen Konfiguration, Landungszone, Gefäßäste, Ätiologie, Nebendiagnosen und Risikofaktoren in Anbetracht der Konstitution des Patienten sind obligat. Als Erfolgsrezept gelten erfahrene Operateure in spezialisierten Behandlungszentren, die zur kritischen Evaluation der Indikation fähig sind und bereit, die Grenzen der TEVAR zu respektieren. Im Follow-up ist die interdisziplinäre Zusammenarbeit mit erfahrenen Radiologen unerlässlich.

Regelmäßige, lebenslange Nachuntersuchungen erachten wir als unentbehrlich für die Langzeitfunktion des Stentgrafts und das Patientenwohl, was sowohl eine ökonomische als auch logistische Herausforderung darstellt. Sekundäre Interventionen wurden über den gesamten Follow-up Zeitraum zu verschiedensten Zeitpunkten notwendig. Nur konsequente, engmaschige Nachsorge garantiert, den Zeitpunkt nicht zu verpassen, an dem interveniert werden muss. Die Nachteile dieses komplizierten, risikoreichen Spätverlaufs belasten das morbide Patientenkollektiv mit begrenzter Lebenserwartung nur relativ. Sie profitieren in erster Linie von den kurzfristigen Vorteilen, wie der Reduktion der periOP

Morbidität und Mortalität, kürzerer Liegedauer und schnellerer postOP Genesung [50, 78, 116, 121, 140, 147].

(T)EVAR kann nicht allen Patientengruppen gleichermaßen empfohlen werden. Im Vergleich zum konventionellen Verfahren ist die Technik komplikationsträchtig, erfordert Reinterventionen, und laut Studien zu EVAR findet sich nach 4 Jahren kein Unterschied bezüglich Lebensqualität und Gesamtüberleben [15]. Dennoch bestehen unabstreitbare Vorteile für Patienten fortgeschrittenen Alters mit erhöhtem OP-Risiko sowie in der Notfallsituation [6, 7, 11, 25, 44, 77, 102, 106, 118, 157]. Als attraktive Alternative zur offenen OP profitieren sie durch die Vermeidung der Thorakotomie und teilweise der extrakorporalen Zirkulation. COPD Patienten sowie TRAU Patienten mit Lungenkontusion können durch das Umgehen der Ein-Lungen-Ventilation profitieren. Eine Heparinisierung ist bei TEVAR nicht notwendig, beim offenen Verfahren wegen des Aorten-Clamping obligat. Beim hohen Aorten-Clamping kommt es zudem zu einer starken Kreislauf-belastung und häufiger zu kardialen Komplikationen. Bei TEVAR besteht geringerer Transfusionsbedarf, es kommt seltener zu perioperativen Komplikationen, Paraplegien und Nierenversagen. Die 30-Tages-Letalitätsrate fällt für die TEVAR im Vergleich zur offenen OP niedriger aus, es sind seltener Re-Operationen bei Nachblutung nötig. Außerdem profitieren die Patienten durch eine kürzerer Krankenhausverweildauer nach TEVAR und einen kürzen Intensivaufenthalt, es werden seltener Pneumonien diagnostiziert [6, 7, 11, 25, 29, 42, 44, 77, 80, 102, 106, 118, 157].

Die endovaskuläre Technik wurde mit dem Gedanken entwickelt, eine Therapieoption für inoperable Hochrisikopatienten zu bieten. Der klinische Erfolg der Technik führte jedoch zu einer rapiden Ausweitung der Indikationen. Auch wirtschaftliche Aspekte zeigen einen Vorteil der TEVAR. Die Kosten liegen knapp 25% unter denen des konventionellen Eingriffs. Die hohen Kosten für Prozedur und Devices werden durch kürzeren Krankenhausaufenthalt und die fehlenden Intensivpflegetage ausgeglichen [134]. Im Verlauf ergeben sich jedoch Kosten für lebenslange Nachkontrollen und potentielle Reinterventionseingriffe, welche die Wirtschaftlichkeit in Frage stellen [104, 158].

Um einen TEVAR Erfolg dauerhaft möglich zu machen, sollte eine adäquate Landungszone mindestens 30 mm linearer Gefäßwand einschließen, insbesondere wenn der Stentgraft proximal im Aortenbogen zu liegen kommt. Um dies zu verwirklichen sollen großzügig Overstenting und Hybrid-Revaskularisierungen vorgenommen werden. Insgesamt empfiehlt sich der Einsatz längerer Stentgrafts. Müssen multiple Stentgrafts

implantiert werden, sollen möglichst lange Overlappingzonen eine suffiziente Fixierung gewährleisten.

Zudem lassen Verbesserungen der Stentgraft Technologie hoffen und sind neben optimaler Patientenselektion sowie perfektem Stentgraft-Patienten-Matching vielversprechende Voraussetzungen zur weiteren Reduktion der verfahrensspezifischen Komplikationen. Die neue Generation der Gore TAG Prothese wurde beispielsweise hinsichtlich Flexibilität und Anpassungsfähigkeit in stark gewundenen Aorten und abgewinkelten Aortenbögen verbessert und ist auch für kleine Aortendiameter (junge TRAU Patienten) verfügbar. Bereits in kleinlumigen Aorten ab 16 mm Durchmessern bis hin zu 45 mm soll die Prothese suffiziente Abdichtung bieten. Sie ist ohne Bare Springs verfügbar um das potentielle Verletzungsrisiko besonders im Aortenbogen und bei DISS zu minimieren. Auch konisch zulaufende Modelle sind erhältlich, welche sich noch besser der individuellen Aortenanatomie anpassen können [90, 159, 161].

Gerade im Arcus Bereich soll größere Flexibilität der Devices bei hoher Radialkraft, veränderte Anordnung der longitudinalen Metallstreben und Verbesserungen der Einführungs-, Schleusen- und Platzierungssysteme sowie die Entwicklung spezieller Stentgraftmodelle (chimney grafts, fenestrierte Stents, suturing devices etc.) für den Einsatz bei Hybrid-Eingriffen zur Optimierung beitragen. Ideal wären individuell angefertigte Stentgrafts passend zur jeweiligen AOP (Abstände zwischen den supraaortalen Abgängen, Ausdehnung, wechselnder Diameter etc.). Diese müssen aber bestellt werden und stehen somit für die Notfallversorgung nicht zur Verfügung [89, 111].

Auch auf Ebene der Diagnostik und Follow-up Modalitäten können neue Entwicklungen zum Fortschritt der TEVAR beitragen. Es gibt bisher einige wenige Erfahrungen mit Drucksensoren im AAsack zur Detektion von Endoleaks. Diese Technologie könnte das Potential bieten, die postOP Notwendigkeit der Bildgebung und damit Strahlenbelastung zu reduzieren [45, 70, 89, 125].

Das Auftreten von Endoleaks nach TEVAR ist mit einer Rate von über 30% nicht zu bagatellisieren. Ein Großteil tritt zeitnah postoperativ auf, dennoch gibt es auch einen Anteil an späten Leckagen, welche als nicht weniger bedrohlich zu werten sind und noch nach Jahren zum TEVAR Versagen führen können. Diese sind größtenteils dem Fortschreiten der Grunderkrankung bei DTAA und DISS zuzuschreiben. Da der Anteil an endovaskulär behandelten Pathologien der thorakalen Aorta den der konventionell

behandelten bereits übersteigt, gilt es einen standardisierten Algorithmus zur sicheren und effizienten Therapie verfahrensspezifischer Komplikationen zu entwerfen.
Die Endoleak Klassifikation muss präzise erfolgen, da sie die Basis der Entscheidung zum weiteren Prozedere darstellt. Strategie könnte sein, Typ I und III Leaks maximal drei Monate im Verlauf zu beobachten, ansonsten zeitnah zu intervenieren. Beide Typen sollten mit endovaskulärer Implantation zusätzlicher Stentgrafts mit großzügiger Indikation zu Hybrid-Eingriffen angegangen werden. Kleine Typ I Leaks können gecoilt werden. Bei den Typen II und IV empfiehlt sich abwartendes Beobachten aufgrund der hohen Verschlusstendenz. Progrediente Kollateral-Leaks sollten überstentet oder coilembolisiert werden. Bei allen endovaskulär nicht beherrschbaren Leaks steht als ultima ratio die offene Konversion an [64, 80, 87, 135]. Konservative Maßnahmen, insbesondere im Hinblick auf CVRFs und engmaschige VK sind nach jeder TEVAR obligat. Die Implantation von Fremdmaterial erfordert zudem eine lebenslange Thrombozytenaggregationshemmung mit ASS [80].

Die TEVAR erweitert das therapeutische Spektrum bei thorakaler AOP für eine Vielzahl an Indikationen und eine noch größere Zahl an Patientengruppen.

Die Technik steckt längst nicht mehr in ihren Kinderschuhen, sie geht mit großen Schritten voran, immer im Bewusstsein ihrer Achillessehne – den Endoleaks.

5 Zusammenfassung

Diese retrospektive Singlecenter Studie untersuchte das Outcome nach thorakaler endovaskulärer Aortenreparatur (TEVAR) bei 240 Patienten, welche zwischen Juli 1995 und Oktober 2012 in der gefäßchirurgischen Abteilung des Universitätsklinikums Ulm durchgeführt worden sind. Beim Patientenkollektiv handelte es sich um eine heterogene Gruppe, wobei 75% männliche und 25% weibliche Patienten im mittleren Alter von 67 Jahren, Median 75 Jahre (12-86 J.) behandelt worden waren. Die Operations Indikationen wurden in fünf ätiologische Hauptgruppen unterteilt. Als thorakale Aortenpathologien fanden sich degenerative, arteriosklerotische Aneurysmen bei 31% der Patienten, traumatische Aortenrupturen oder Transsektionen sowie chronische, posttraumatische Aneurysmen bei 25%, Dissektionen nach Stanford Typ B bei 20%, penetrierende arteriosklerotische Ulcera bei 18% sowie unter ‚sonstige' zusammengefasst: bakteriell entzündliche, mykotische Aneurysmen, inflammatorische (nicht-bakterielle) Aneurysmen und kongenitale Aneurysmen bei Bindegewebserkrankungen bei 6% der Patienten.

Durchschnittlich wurden primär 1,4 Stentgrafts pro Patient implantiert (1 – 5). Nach dem Eingriff erfolgten bildgebende Kontrollen direkt postoperativ, 3, 6 sowie 12 Monate postoperativ, anschließend in jährlichen Abständen. Im Rahmen dieser Studie wurde das Follow-up von 240 TEVAR Patienten ausgewertet, wobei das Hauptaugenmerk auf der Entwicklung von Endoleaks lag. Mit einer mittleren Follow-up Dauer von 2,5 Jahren (0 – 3815 Tage) erhielten wir folgendes Ergebnis: Endoleak Rate gesamt 32%, davon entwickelten 60% Typ I Leaks (36% Ia, 24% Ib), 21% Typ II Leaks, 17% Typ III Leaks und 2% Typ IV Leaks. 68% der Patienten hatten ein einzelnes Leak entwickelt, 29% zwei verschiedene und 3% sogar drei verschiedene Endoleaks. Daraus ergab sich eine Gesamtzahl an Endoleaks von 103. Mit diesem Ergebnis reihten wir uns im Vergleich mit Ergebnissen anderer Arbeitsgruppen (0-38% Endoleaks) im mittleren bis oberen Bereich ein. Wir konnten das Auftreten eines Leaks statistisch signifikant assoziieren mit höherem Lebensalter, degenerativen und ‚sonstigen' Aneurysmen, steigendem Diameter, größerer überstenteter Länge, steigender Anzahl an implantierten Stentgrafts, arterieller Hypertonie, Arteriosklerose und gleichzeitigem Vorliegen eines Bauchaortenaneurysma. Seltener entwickelten Patienten mit traumatisch bedingten Aneurysmen Endoleaks.

Einen weiteren Schwerpunkt dieser Arbeit stellte das Endoleak Management dar: Bei insgesamt 47% aller Leaks, 63% der Typ I, 9% der Typ II und 41% der Typ III Leaks

wurden invasive Therapiemaßnahmen vorgenommen. An endovaskulären Verfahren erzielte die Nachdilatation sowie die Thrombininjektion eine Erfolgsrate von 50%. Coilembolisierung konnte nur bei 15% der Leckagen den Verschluss erzielen. Die Stentgraftverlängerung zeigte sich mit einer Erfolgsrate von 71% als effektive endovaskuläre Methode zur Endoleak Behandlung. Hybrid-Eingriffe als Kombination aus offenchirurgischem Anteil und endovaskulärem Vorgehen zur Gefäßrevaskularisierung waren zu 64% erfolgreich, die drei offenen Konversionen zu 100%.

Die Perigraft-Leaks hoben sich einerseits hervor, weil sie den häufigsten Endoleaktyp darstellten und durch die Gefahr der Aortenruptur als Hochrisiko Leaks eingestuft wurden. Andererseits, weil sie am auffallend häufigsten Interventionsversuche benötigten und alle genannten Methoden bei ihnen zur Anwendung kamen. Die Hauptproblematik stellte die proximale Stentgraftfixierung dar bei zu kurzer oder inadäquater Landungszone, komplexer Aortenmorphologie (Kinking) und durch die Dynamik der Aortenpathologie selbst. Materialversagen der Stentgrafts spielte eine untergeordnete Rolle. Kollateral-Leaks wurden konservativ therapiert und verblieben in engmaschiger Verlaufskontrolle, ein Großteil verschloss sich mit der Zeit spontan. In in zwei Fällen wurde der reperfundierende Gefäßast endovaskulär überstentet.

Aus den Erfahrungen mit der thorakalen endovaskulären Aortenreparatur des Universitätsklinikums Ulm folgern wir übereinstimmend mit der aktuellen Studienlage:

Management von Hochrisiko Endoleaks mit zusätzlichen endovaskulären Stentgrafts und großzügiger Indikation zu Hybrid-Operationen, bei frustranen Therapieversuchen Umschwenken zur offenen Konversion erwägen. Typ II Leaks verbleiben mit konservativer Therapie in Verlaufskontrolle bei hoher Rückbildungstendenz. Bei Größenprogredienz therapie mit Stentgraftverlängerung oder Coiling. Typ IV Leckagen benötigen keine invasive Intervention.

Obligat bleibt die präzise präoperative Diagnostik und Patientenselektion, die perioperative Therapie kardiovaskulärer Risikofaktoren sowie lebenslange postoperative Nachkontrolle.

Unser Outcome im Bezug auf die Letalität fiel im Vergleich mit den Resultaten anderer Zentren zufriedenstellend aus (30-Tages-Letalität 5% beim elektiven sowie 19,8% beim Notfalleingriff).

Wir schlussfolgern aus diesen Resultaten: Die Endoleak Therapie stellt eine interdisziplinäre therapeutische Herausforderung dar. Große prospektive Studien zu diesem Thema fehlen noch weitgehend. Dennoch gilt:

Endoleaks sollte man nicht mit Furcht, sondern mit Respekt begegnen.

6 Literaturverzeichnis

1. Adams J D, Tracci M C, Sabri S, Cherry K J, Angle J F, Matsumoto A H, Kern J A: Real-world experience with type I endoleaks after endovascular repair of the thoracic aorta. Am.Surg., 76: 599-605(2010)

2. Agarwal P P, Chughtai A, Matzinger F R, Kazerooni E A: Multidetector CT of thoracic aortic aneurysms. Radiographics, 29: 537-552(2009)

3. Akin I, Kische S, Rehders T C, Schneider H, Ince H, Nienaber C A: TEVAR: the solution to all aortic problems? Herz, 36: 539-547(2011)

4. Almeida R M, Leal J C, Saadi E K, Braile D M, Rocha A S, Volpiani G, Centola C, Zago A: Thoracic endovascular aortic repair - a Brazilian experience in 255 patients over a period of 112 months. Interact.Cardiovasc.Thorac.Surg., 8: 524-528(2009)

5. Alsac J M, Khantalin I, Julia P, Achouh P, Farahmand P, Capdevila C, Isselmou K O, Fabiani J N: The significance of endoleaks in thoracic endovascular aneurysm repair. Ann.Vasc.Surg., 25: 345-351(2011)

6. Amabile P, Rollet G, Vidal V, Collart F, Bartoli J M, Piquet P: Emergency treatment of acute rupture of the descending thoracic aorta using endovascular stent-grafts. Ann.Vasc.Surg., 20: 723-730(2006)

7. Andrassy J, Weidenhagen R, Meimarakis G, Rentsch M, Jauch K W, Kopp R: Endovascular versus open treatment of degenerative aneurysms of the descending thoracic aorta: a single center experience. Vascular, 19: 8-14(2011)

8. Antoniou G A, Mireskandari M, Bicknell C D, Cheshire N J, Gibbs R G, Hamady M, Wolfe J H, Jenkins M P: Hybrid repair of the aortic arch in patients with extensive aortic disease. Eur.J.Vasc.Endovasc.Surg., 40: 715-721(2010)

9. Bashir M R, Ferral H, Jacobs C, McCarthy W, Goldin M: Endoleaks after endovascular abdominal aortic aneurysm repair: management strategies according to CT findings. AJR Am.J.Roentgenol., 192: W178-86(2009)

10. Baum R A, Carpenter J P, Golden M A, Velazquez O C, Clark T W, Stavropoulos S W, Cope C, Fairman R M: Treatment of type 2 endoleaks after endovascular repair of abdominal aortic aneurysms: comparison of transarterial and translumbar techniques. J.Vasc.Surg., 35: 23-29(2002)

11. Bavaria J E, Appoo J J, Makaroun M S, Verter J, Yu Z F, Mitchell R S, Gore TAG Investigators: Endovascular stent grafting versus open surgical repair of descending thoracic aortic aneurysms in low-risk patients: a multicenter comparative trial. J.Thorac.Cardiovasc.Surg., 133: 369-377(2007)

12. Bickerstaff L K, Pairolero P C, Hollier L H, Melton L J, Van Peenen H J, Cherry K J, Joyce J W, Lie J T: Thoracic aortic aneurysms: a population-based study. Surgery, 92: 1103-1108(1982)

13. Botta L, Buttazzi K, Russo V, Parlapiano M, Gostoli V, Di Bartolomeo R, Fattori R: Endovascular repair for penetrating atherosclerotic ulcers of the descending thoracic aorta: early and mid-term results. Ann.Thorac.Surg., 85: 987-992(2008)

14. Brandt C: , Besonderes chirurgisches Leistungsspektrum: Chirurgie der thorakalen Aorta (Aortendissektion, Aortenaneurysma). Kerckhoff Klinik, Zentrum für Herz-, Thorax- und Rheumaerkrankungen, Bad Nauheim. 2013-last update. Available: http://www.kerckhoff-klinik.de/abteilungen/herzchirurgie/operationen/besonderes_chirurgisches_leistungsspektrum/ [July/05, 2012]

15. Brown L C, Powell J T, Thompson S G, Epstein D M, Sculpher M J, Greenhalgh R M: The UK EndoVascular Aneurysm Repair (EVAR) trials: randomised trials of EVAR versus standard therapy. Health Technol.Assess., 16: 1-218(2012)

16. Buth J, Harris P L, Hobo R, van Eps R, Cuypers P, Duijm L, Tielbeek X: Neurologic complications associated with endovascular repair of thoracic aortic pathology: Incidence and risk factors. a study from the European Collaborators on Stent/Graft Techniques for Aortic Aneurysm Repair (EUROSTAR) registry. J.Vasc.Surg., 46: 1103-1110; discussion 1110-1(2007)

17. Buth J, Harris P L, van Marrewijk C: Causes and outcomes of open conversion and aneurysm rupture after endovascular abdominal aortic aneurysm repair: can type II endoleaks be dangerous? J.Am.Coll.Surg., 194: S98-102(2002)

18. Buth J, Harris P L, Van Marrewijk C, Fransen G: Endoleaks during follow-up after endovascular repair of abdominal aortic aneurysm. Are they all dangerous? J.Cardiovasc.Surg.(Torino), 44: 559-566(2003)

19. Buth J, Harris P L, van Marrewijk C, Fransen G: The significance and management of different types of endoleaks. Semin.Vasc.Surg., 16: 95-102(2003)

20. Campanella A, Rinaldi M, Rispoli P, Gandini G: Hybrid repair of aortic arch aneurysm in high-risk patients. J.Cardiovasc.Med.(Hagerstown), 12: 138-144(2011)

21. Canaud L, Hireche K, Berthet J P, Branchereau P, Marty-Ane C, Alric P: Endovascular repair of aortic arch lesions in high-risk patients or after previous aortic surgery: midterm results. J.Thorac.Cardiovasc.Surg., 140: 52-58(2010)

22. Cao P, De Rango P, Verzini F, Parlani G: Endoleak after endovascular aortic repair: classification, diagnosis and management following endovascular thoracic and abdominal aortic repair. J.Cardiovasc.Surg.(Torino), 51: 53-69(2010)

23. Castellano J M, Kovacic J C, Sanz J, Fuster V: Are we ignoring the dilated thoracic aorta? Ann.N.Y.Acad.Sci., 1254: 164-174(2012)

24. Chaikof E L, Blankensteijn J D, Harris P L, White G H, Zarins C K, Bernhard V M, Matsumura J S, May J, Veith F J, Fillinger M F, Rutherford R B, Kent K C, Ad Hoc Committee for Standardized Reporting Practices in Vascular Surgery of The Society for Vascular Surgery/American Association for Vascular Surgery: Reporting standards for endovascular aortic aneurysm repair. J.Vasc.Surg., 35: 1048-1060(2002)

25. Cheng S W: Endovascular stent graft for aortic diseases. Asian Cardiovasc.Thorac.Ann., 14: 91-92(2006)

26. Chiesa R, Melissano G, Civilini E, de Moura M L, Carozzo A, Zangrillo A: Ten years experience of thoracic and thoracoabdominal aortic aneurysm surgical repair: lessons learned. Ann.Vasc.Surg., 18: 514-520(2004)

27. Chiesa R, Melissano G, Tshomba Y, Civilini E, Marone E M, Bertoglio L, Calliari F M: Ten years of endovascular aortic arch repair. J.Endovasc.Ther., 17: 1-11(2010)

28. Clouse W D: Endovascular repair of thoracic aortic injury: current thoughts and technical considerations. Semin.Intervent.Radiol., 27: 55-67(2010)

29. Coady M A, Rizzo J A, Goldstein L J, Elefteriades J A: Natural history, pathogenesis, and etiology of thoracic aortic aneurysms and dissections. Cardiol.Clin., 17: 615-35; VII(1999)

30. Criado F J, Abul-Khoudoud O R, Domer G S, McKendrick C, Zuzga M, Clark N S, Monaghan K, Barnatan M F: Endovascular repair of the thoracic aorta: lessons learned. Ann.Thorac.Surg., 80: 857-63; discussion 863(2005)

31. Czerny M, Cejna M, Hutschala D, Fleck T, Holzenbein T, Schoder M, Lammer J, Zimpfer D, Ehrlich M, Wolner E, Grabenwoger M: Stent-graft placement in atherosclerotic descending thoracic aortic aneurysms: midterm results. J.Endovasc.Ther., 11: 26-32(2004)

32. Czerny M, Grimm M, Zimpfer D, Rodler S, Gottardi R, Hutschala D, Lammer J, Wolner E, Schoder M: Results after endovascular stent graft placement in atherosclerotic aneurysms involving the descending aorta. Ann.Thorac.Surg., 83: 450-455(2007)

33. Daily P O, Trueblood H W, Stinson E B, Wuerflein R D, Shumway N E: Management of acute aortic dissections. Ann.Thorac.Surg., 10: 237-247(1970)

34. Dake M D, Miller D C, Semba C P, Mitchell R S, Walker P J, Liddell R P: Transluminal placement of endovascular stent-grafts for the treatment of descending thoracic aortic aneurysms. N.Engl.J.Med., 331: 1729-1734(1994)

35. Daugherty A, Cassis L A: Mouse models of abdominal aortic aneurysms. Arterioscler.Thromb.Vasc.Biol., 24: 429-434(2004)

36. Davies R R, Goldstein L J, Coady M A, Tittle S L, Rizzo J A, Kopf G S, Elefteriades J A: Yearly rupture or dissection rates for thoracic aortic aneurysms: simple prediction based on size. Ann.Thorac.Surg., 73: 17-27; discussion 27-8(2002)

37. Day C P, Buckenham T M, Laing A D: Embolization of proximal type 1 endoleak using N-butyl 2-cyanoacrylate after endovascular repair of the thoracic aorta: two case reports. J.Vasc.Interv.Radiol., 22: 105-107(2011)

38. DE BAKEY M E, COOLEY D A: Successful resection of aneurysm of thoracic aorta and replacement by graft. J.Am.Med.Assoc., 152: 673-676(1953)

39. Deaton D H, Makaroun M S, Fairman R M: Endoleak: predictive value for aneurysm growth at 3 years. Ann.Vasc.Surg., 16: 37-42(2002)

40. DEBAKEY M E, HENLY W S, COOLEY D A, MORRIS G C,Jr, CRAWFORD E S, BEALL A C,Jr: Surgical Management of Dissecting Aneurysms of the Aorta. J.Thorac.Cardiovasc.Surg., 49: 130-149(1965)

41. Demers P, Miller C, Scott Mitchell R, Kee S T, Lynn Chagonjian R N, Dake M D: Chronic traumatic aneurysms of the descending thoracic aorta: mid-term results of endovascular repair using first and second-generation stent-grafts. Eur.J.Cardiothorac.Surg., 25: 394-400(2004)

42. Demers P, Miller D C, Mitchell R S, Kee S T, Chagonjian L, Dake M D: Stent-graft repair of penetrating atherosclerotic ulcers in the descending thoracic aorta: mid-term results. Ann.Thorac.Surg., 77: 81-86(2004)

43. Demers P, Miller D C, Mitchell R S, Kee S T, Sze D, Razavi M K, Dake M D: Midterm results of endovascular repair of descending thoracic aortic aneurysms with first-generation stent grafts. J.Thorac.Cardiovasc.Surg., 127: 664-673(2004)

44. Desai N D, Pochettino A, Szeto W Y, Moser G W, Moeller P J, Sodhi N, Jackson B, Woo E, Fairman R M, Bavaria J: Thoracic endovascular aortic repair: evolution of therapy, patterns of use, and results in a 10-year experience. J.Thorac.Cardiovasc.Surg., 142: 587-594(2011)

45. Dias N V, Ivancev K, Kolbel T, Resch T, Malina M, Sonesson B: Intra-aneurysm sac pressure in patients with unchanged AAA diameter after EVAR. Eur.J.Vasc.Endovasc.Surg., 39: 35-41(2010)

46. Doss M, Balzer J, Martens S, Wood J P, Wimmer-Greinecker G, Fieguth H G, Moritz A: Surgical versus endovascular treatment of acute thoracic aortic rupture: a single-center experience. Ann.Thorac.Surg., 76: 1465-9; discussion 1469-70(2003)

47. Drury D, Michaels J A, Jones L, Ayiku L: Systematic review of recent evidence for the safety and efficacy of elective endovascular repair in the management of infrarenal abdominal aortic aneurysm. Br.J.Surg., 92: 937-946(2005)

48. DUBOST C, ALLARY M, OECONOMOS N: Resection of an aneurysm of the abdominal aorta: reestablishment of the continuity by a preserved human arterial graft, with result after five months. AMA Arch.Surg., 64: 405-408(1952)

49. Dumfarth J, Michel M, Schmidli J, Sodeck G, Ehrlich M, Grimm M, Carrel T, Czerny M: Mechanisms of failure and outcome of secondary surgical interventions after thoracic endovascular aortic repair (TEVAR). Ann.Thorac.Surg., 91: 1141-1146(2011)

50. Ehlert B A, Durham C A, Parker F M, Bogey W M, Powell C S, Stoner M C: Impact of operative indication and surgical complexity on outcomes after thoracic endovascular aortic repair at National Surgical Quality Improvement Program Centers. J.Vasc.Surg., (2011)

51. Elefteriades J A: Thoracic aortic aneurysm: reading the enemy's playbook. Curr.Probl.Cardiol., 33: 203-277(2008)

52. El-Sayed H, Ramlawi B: The current status of endovascular repair of thoracic aortic aneurysms (TEVAR). Methodist Debakey Cardiovasc.J., 7: 15-19(2011)

53. Etezadi V, Schiro B, Pena C S, Kovacs M, Benenati J F, Katzen B T: Endovascular treatment of descending thoracic aortic disease: single-center, 15-year experience. J.Vasc.Interv.Radiol., 23: 468-475(2012)

54. Fairman R M, Criado F, Farber M, Kwolek C, Mehta M, White R, Lee A, Tuchek J M, VALOR Investigators: Pivotal results of the Medtronic Vascular Talent Thoracic Stent Graft System: the VALOR trial. J.Vasc.Surg., 48: 546-554(2008)

55. Faries P L, Cadot H, Agarwal G, Kent K C, Hollier L H, Marin M L: Management of endoleak after endovascular aneurysm repair: cuffs, coils, and conversion. J.Vasc.Surg., 37: 1155-1161(2003)

56. Frego M, Lumachi F, Bianchera G, Pilon F, Scarpa M, Ruffolo C, Polese L, Angriman I, Norberto L, Miotto D, Motta R, Zanon A, Picchi G: Risk factors of endoleak following endovascular repair of abdominal aortic aneurysm. A multicentric retrospective study. In Vivo, 21: 1099-1102(2007)

57. Gallagher K A, Ravin R A, Meltzer A J, Khan A, Coleman D M, Graham A R, Aiello F, Shrikhande G, Connolly P H, Dayal R, Karwowski J K: Midterm Outcomes After Treatment of Type II Endoleaks Associated With Aneurysm Sac Expansion. J.Endovasc.Ther., 19: 182-192(2012)

58. Gehringhoff B, Torsello G, Pitoulias G A, Austermann M, Donas K P: Use of chimney grafts in aortic arch pathologies involving the supra-aortic branches. J.Endovasc.Ther., 18: 650-655(2011)

59. Gelpi G, Vanelli P, Mangini A, Danna P, Contino M, Antona C: Hybrid aortic arch repair procedure: reinforcement of the aorta for a safe and durable landing zone. Eur.J.Vasc.Endovasc.Surg., 40: 709-714(2010)

60. Golzarian J, Struyven J, Abada H T, Wery D, Dussaussois L, Madani A, Ferreira J, Dereume J P: Endovascular aortic stent-grafts: transcatheter embolization of persistent perigraft leaks. Radiology, 202: 731-734(1997)

61. Gopaldas R R, Dao T K, Lemaire S A, Huh J, Coselli J S: Endovascular versus open repair of ruptured descending thoracic aortic aneurysms: A nationwide risk-adjusted study of 923 patients. J.Thorac.Cardiovasc.Surg., 142: 1010-1018(2011)

62. Gorich J, Asquan Y, Seifarth H, Kramer S, Kapfer X, Orend K H, Sunder-Plassmann L, Pamler R: Initial experience with intentional stent-graft coverage of the subclavian artery during endovascular thoracic aortic repairs. J.Endovasc.Ther., 9 Suppl 2: II39-43(2002)

63. Gorich J, Rilinger N, Sokiranski R, Orend K H, Ermis C, Kramer S C, Brambs H J, Sunder-Plassmann L, Pamler R: Leakages after endovascular repair of aortic

aneurysms: classification based on findings at CT, angiography, and radiography. Radiology, 213: 767-772(1999)

64. Gorich J, Rilinger N, Soldner J, Kramer S, Orend K H, Schutz A, Sokiranski R, Bartel M, Sunder-Plassmann L, Scharrer-Pamler R: Endovascular repair of aortic aneurysms: treatment of complications. J.Endovasc.Surg., 6: 136-146(1999)

65. Grabenwoger M, Fleck T, Ehrlich M, Czerny M, Hutschala D, Schoder M, Lammer J, Wolner E: Secondary surgical interventions after endovascular stent-grafting of the thoracic aorta. Eur.J.Cardiothorac.Surg., 26: 608-613(2004)

66. Greenberg R, Resch T, Nyman U, Lindh M, Brunkwall J, Brunkwall P, Malina M, Koul B, Lindblad B, Ivancev K: Endovascular repair of descending thoracic aortic aneurysms: an early experience with intermediate-term follow-up. J.Vasc.Surg., 31: 147-156(2000)

67. Hansen C J, Bui H, Donayre C E, Aziz I, Kim B, Kopchok G, Walot I, Lee J, Lippmann M, White R A: Complications of endovascular repair of high-risk and emergent descending thoracic aortic aneurysms and dissections. J.Vasc.Surg., 40: 228-234(2004)

68. Hayashi H, Matsuoka Y, Sakamoto I, Sueyoshi E, Okimoto T, Hayashi K, Matsunaga N: Penetrating atherosclerotic ulcer of the aorta: imaging features and disease concept. Radiographics, 20: 995-1005(2000)

69. Heye S, Vaninbroukx J, Daenens K, Maleux G: Transcatheter embolization of a type II endoleak after hybrid repair for thoracoabdominal aortic aneurysm. J.Vasc.Interv.Radiol., 22: 379-384(2011)

70. Hinnen J W, Koning O H, van Bockel J H, Hamming J F: Aneurysm sac pressure after EVAR: the role of endoleak. Eur.J.Vasc.Endovasc.Surg., 34: 432-41; discussion 442-3(2007)

71. Ishimaru S: Endografting of the aortic arch. J.Endovasc.Ther., 11 Suppl 2: II 62-71(2004)

72. Jackson B M, Woo E Y, Bavaria J E, Fairman R M: Gender analysis of the pivotal results of the Medtronic Talent Thoracic Stent Graft System (VALOR) trial. J.Vasc.Surg., 54: 358-63, 363.e1(2011)

73. Jacobs T S, Won J, Gravereaux E C, Faries P L, Morrissey N, Teodorescu V J, Hollier L H, Marin M L: Mechanical failure of prosthetic human implants: a 10-year experience with aortic stent graft devices. J.Vasc.Surg., 37: 16-26(2003)

74. Jimenez J C, Moore W S, Quinones-Baldrich W J: Acute and chronic open conversion after endovascular aortic aneurysm repair: a 14-year review. J.Vasc.Surg., 46: 642-647(2007)

75. Jonker F H, Aruny J, Muhs B E: Management of type II endoleaks: preoperative versus postoperative versus expectant management. Semin.Vasc.Surg., 22: 165-171(2009)

76. Jonker F H, Schlosser F J, Geirsson A, Sumpio B E, Moll F L, Muhs B E: Endograft collapse after thoracic endovascular aortic repair. J.Endovasc.Ther., 17: 725-734(2010)

77. Karmy-Jones R, Ferrigno L, Teso D, Long W B,3rd, Shackford S: Endovascular repair compared with operative repair of traumatic rupture of the thoracic aorta: a nonsystematic review and a plea for trauma-specific reporting guidelines. J.Trauma, 71: 1059-1072(2011)

78. Kirkwood M L, Pochettino A, Fairman R M, Jackson B M, Wang G J, Szeto W Y, Bavaria J E, Woo E Y: Simultaneous thoracic endovascular aortic repair and endovascular aortic repair is feasible with minimal morbidity and mortality. J.Vasc.Surg., (2011)

79. Klompas M: Does this patient have an acute thoracic aortic dissection? JAMA, 287: 2262-2272(2002)

80. Koeppel T A, Greiner A, Jacobs M J: , Deutsche Gesellschaft für Gefäßchirurgie und Gefäßmedizin. Leitlinie der Deutschen Gesellschaft für Gefäßchirurgie und Gefäßmedizin: Thorakale und thorakoabdominelle Aortenaneurysmen [Internet] 24.09.2010. 24.09.2010, 2010-last update. Available: http://www.gefaesschirurgie.de/fileadmin/websites/dgg/download/LL_DTAA_und_TAAA_2011.pdf [July/01, 2012]

81. Kortmann H: Aneurysmen der thorakalen, thorakoabdominalen und abdominalen Aorta: endovaskuläre Eingriffe und Sonderformen. In: Hepp W and Kogel H (Hrsg) Gefäßchirurgie, 2, Elsevier, Urban & Fischer, München, S. 293-301 (2007)

82. Kortmann H: Pathophysiologische Ursachen arterieller Aneurysmen. In: Hepp W and Kogel H (Hrsg) Gefäßchirurgie, 2, Elsevier, Urban & Fischer, München, S. 245-252 (2007)

83. Langer S, Mommertz G, Koeppel T A, Schurink G W, Autschbach R, Jacobs M J: Surgical correction of failed thoracic endovascular aortic repair. J.Vasc.Surg., 47: 1195-1202(2008)

84. Leurs L J, Bell R, Degrieck Y, Thomas S, Hobo R, Lundbom J, EUROSTAR, UK Thoracic Endograft Registry collaborators: Endovascular treatment of thoracic aortic diseases: combined experience from the EUROSTAR and United Kingdom Thoracic Endograft registries. J.Vasc.Surg., 40: 670-9; discussion 679-80(2004)

85. Leurs L J, Harris P L, Buth J, EUROSTAR Collaborators: Secondary interventions after elective endovascular repair of degenerative thoracic aortic aneurysms: results of the European collaborators registry (EUROSTAR). J.Vasc.Interv.Radiol., 18: 491-495(2007)

86. Li Z Z, Dai Q Y: Pathogenesis of abdominal aortic aneurysms: role of nicotine and nicotinic acetylcholine receptors. Mediators Inflamm., 2012: 103120(2012)

87. Link J, Manke C: The problem with endoleakage in endoluminal therapy. Radiologe, 41: 668-673(2001)

88. Londero H, Lev G, Bertoni H, Mendaro E, Santaera O, Martinez Riera L, Mendiz O: Safety and feasibility of balloon-expandable stent implantation for the treatment of type I endoleaks following endovascular aortic abdominal aneurysm repair. EuroIntervention, 6: 740-743(2011)

89. Louwers L M, Seder C W, Bove P G: A novel treatment approach to a type II endoleak at endograft implantation using components of an endosensor monitoring device. Vasc.Endovascular Surg., 44: 568-571(2010)

90. Makaroun M S, Dillavou E D, Kee S T, Sicard G, Chaikof E, Bavaria J, Williams D, Cambria R P, Mitchell R S: Endovascular treatment of thoracic aortic aneurysms: results of the phase II multicenter trial of the GORE TAG thoracic endoprosthesis. J.Vasc.Surg., 41: 1-9(2005)

91. Malzfeldt E -, Wegener O H: Interventionelle Maßnahmen. In: Hepp W and Kogel H (Hrsg) Gefäßchirurgie, 2, Elsevier, Urban & Fischer, München, S. 111-117 (2007)

92. Matsagkas M I, Kirou I E, Kouvelos G, Arnaoutoglou E M, Papakostas J C, Katsouras C, Papadopoulos G, Michalis L K: Stenting of the descending thoracic aorta: a six-year single-center experience. Interact.Cardiovasc.Thorac.Surg., 12: 789-793(2011)

93. Matsumura J S, Cambria R P, Dake M D, Moore R D, Svensson L G, Snyder S, TX2 Clinical Trial Investigators: International controlled clinical trial of thoracic endovascular aneurysm repair with the Zenith TX2 endovascular graft: 1-year results. J.Vasc.Surg., 47: 247-257; discussion 257(2008)

94. Matsumura J S, Rizvi A Z, Society for Vascular Surgery: Left subclavian artery revascularization: Society for Vascular Surgery Practice Guidelines. J.Vasc.Surg., 52: 65S-70S(2010)

95. Melissano G, Civilini E, Bertoglio L, Calliari F, Setacci F, Calori G, Chiesa R: Results of endografting of the aortic arch in different landing zones. Eur.J.Vasc.Endovasc.Surg., 33: 561-566(2007)

96. Melissano G, Civilini E, Bertoglio L, Setacci F, Chiesa R: Endovascular treatment of aortic arch aneurysms. Eur.J.Vasc.Endovasc.Surg., 29: 131-138(2005)

97. Melissano G, Civilini E, de Moura M R, Calliari F, Chiesa R: Single center experience with a new commercially available thoracic endovascular graft. Eur.J.Vasc.Endovasc.Surg., 29: 579-585(2005)

98. Meßmer K, Jähne J, Neuhaus P: Was gibt es Neues in der Chirurgie? Jahresband 2010: Berichte zur chirurgischen Fort- und Weiterbildung. 1, ecomed Medizin, Hüthig Jehle Rehm Verlag, Heidelberg, München, Landsberg, Frechen, Hamburg, (2010)

99. Meyer C, Probst C, Strunk H, Schiller W, Wilhelm K: Second-generation Amplatzer Vascular Plug (AVP) for the treatment of subsequent subclavian backflow type II endoleak after TEVAR. Cardiovasc.Intervent.Radiol., 32: 1264-1267(2009)

100. Midorikawa H, Ogawa T, Satou K, Hoshino S, Takase S, Yokoyama H: Long-term results of endoluminal grafting for descending thoracic aortic aneurysms. Jpn.J.Thorac.Cardiovasc.Surg., 53: 295-301(2005)

101. Millon A, Deelchand A, Feugier P, Chevalier J M, Favre J P, University Association for Research in Vascular Surgery (AURC): Conversion to open repair after endovascular aneurysm repair: causes and results. A French multicentric study. Eur.J.Vasc.Endovasc.Surg., 38: 429-434(2009)

102. Morales J P, Greenberg R K, Lu Q, Cury M, Hernandez A V, Mohabbat W, Moon M C, Morales C A, Bathurst S, Schoenhagen P: Endoleaks following endovascular repair of thoracic aortic aneurysm: etiology and outcomes. J.Endovasc.Ther., 15: 631-638(2008)

103. Morgagni G B: De sedibus et causis morborum per anatomen indagatis: libri quinque: in quibus continentur dissectiones et animadversiones propemodum innumerae, medicis, chirurgis, anatomicis profuturae. 1, Apud M. C. Compère, Oxford, (1820)

104. Mousa A Y, Dombrovskiy V Y, Haser P B, Graham A M, Vogel T R: Thoracic aortic trauma: outcomes and hospital resource utilization after endovascular and open repair. Vascular, 18: 250-255(2010)

105. Müller M, Lörke C H, Burkert B: Arterielle Aneurysmen. In: Müller M (Hrsg) Chirurgie für Studium und Praxis : unter Berücksichtigung des Gegenstandskataloges und der mündlichen Examina in den ärztlichen Prüfungen 2012/2013, 11, Breisach : Medizinische Verlags- und Informationsdienste, Breisach, S. 65-68 (2011)

106. Nakai M, Okuyama M, Shimizu S, Kato G, Ochi Y, Okada M: Endovascular repair for ruptured thoracic aortic aneurysm and traumatic aortic injury. Kyobu Geka, 64: 69-73(2011)

107. Naughton P A, Garcia-Toca M, Rodriguez H E, Keeling A N, Resnick S A, Morasch M D, Eskandari M K: Endovascular treatment of delayed type 1 and 3 endoleaks. Cardiovasc.Intervent.Radiol., 34: 751-757(2011)

108. Neo W T, Pua U, Wong D E: Thoracic endovascular aortic repair: a local single institution experience. Ann.Acad.Med.Singapore, 40: 414-414(2011)

109. Neuhauser B, Czermak B V, Fish J, Perkmann R, Jaschke W, Chemelli A, Fraedrich G: Type A dissection following endovascular thoracic aortic stent-graft repair. J.Endovasc.Ther., 12: 74-81(2005)

110. Nienaber C A, Zannetti S, Barbieri B, Kische S, Schareck W, Rehders T C, INSTEAD study collaborators: INvestigation of STEnt grafts in patients with type B Aortic Dissection: design of the INSTEAD trial--a prospective, multicenter, European randomized trial. Am.Heart J., 149: 592-599(2005)

111. Ohtake H, Tomita S, Yamaguchi S, Yoshida S, Kimura K, Sanada J, Matsui O, Watanabe G: An experimental study of type I endoleak repair with a suturing device. Ann.Thorac.Surg., 88: 258-261(2009)

112. PACS: Picture Archiving and Communication System des Universitätsklinikums Ulm, Abteilung für Herz-, Thorax- und Gefäßchirurgie

113. Parmer S S, Carpenter J P, Stavropoulos S W, Fairman R M, Pochettino A, Woo E Y, Moser G W, Bavaria J E: Endoleaks after endovascular repair of thoracic aortic aneurysms. J.Vasc.Surg., 44: 447-452(2006)

114. Parodi J C, Palmaz J C, Barone H D: Transfemoral intraluminal graft implantation for abdominal aortic aneurysms. Ann.Vasc.Surg., 5: 491-499(1991)

115. Peterson M D, Wheatley G H,3rd, Kpodonu J, Williams J P, Ramaiah V G, Rodriguez-Lopez J A, Diethrich E B: Treatment of type II endoleaks associated with left subclavian artery coverage during thoracic aortic stent grafting. J.Thorac.Cardiovasc.Surg., 136: 1193-1199(2008)

116. Piffaretti G, Mariscalco G, Lomazzi C, Rivolta N, Riva F, Tozzi M, Carrafiello G, Bacuzzi A, Mangini M, Banach M, Castelli P: Predictive factors for endoleaks after thoracic aortic aneurysm endograft repair. J.Thorac.Cardiovasc.Surg., 138: 880-885(2009)

117. Piffaretti G, Tozzi M, Lomazzi C, Rivolta N, Caronno R, Castelli P: Complications after endovascular stent-grafting of thoracic aortic diseases. J.Cardiothorac.Surg., 1: 26(2006)

118. Pitton M B, Herber S, Schmiedt W, Neufang A, Dorweiler B, Duber C: Long-term follow-up after endovascular treatment of acute aortic emergencies. Cardiovasc.Intervent.Radiol., 31: 23-35(2008)

119. Preventza O, Wheatley G H,3rd, Ramaiah V G, Rodriguez-Lopez J A, Williams J, Olsen D, Diethrich E B: Management of endoleaks associated with endovascular treatment of descending thoracic aortic diseases. J.Vasc.Surg., 48: 69-73(2008)

120. Pua U, Tay K H, Tan B S, Htoo M M, Sebastian M, Sin K, Chua Y L: CT appearance of complications related to thoracic endovascular aortic repair (TEVAR): a pictorial essay. Eur.Radiol., 19: 1062-1068(2009)

121. Quinones-Baldrich W J: Descending thoracic and thoracoabdominal aortic aneurysm repair: 15-year results using a uniform approach. Ann.Vasc.Surg., 18: 335-342(2004)

122. Rayt H S, Sandford R M, Salem M, Bown M J, London N J, Sayers R D: Conservative management of type 2 endoleaks is not associated with increased risk of aneurysm rupture. Eur.J.Vasc.Endovasc.Surg., 38: 718-723(2009)

123. Resch T, Koul B, Dias N V, Lindblad B, Ivancev K: Changes in aneurysm morphology and stent-graft configuration after endovascular repair of aneurysms of the descending thoracic aorta. J.Thorac.Cardiovasc.Surg., 122: 47-52(2001)

124. Riambau V, Zipfel B, Coppi G, Czerny M, Tealdi D G, Ferro C, Chiesa R, Sassi C, Rousseau H, Berti S, RELAY Endovascular Registry for Thoracic Disease RESTORE Investigators: Final operative and midterm results of the European experience in the

RELAY Endovascular Registry for Thoracic Disease (RESTORE) study. J.Vasc.Surg., 53: 565-573(2011)

125. Ricotta J J,2nd: Endoleak management and postoperative surveillance following endovascular repair of thoracic aortic aneurysms. J.Vasc.Surg., 52: 91S-9S(2010)

126. Riesenman P J, Farber M A, Mendes R R, Marston W A, Fulton J J, Mauro M, Keagy B A: Endovascular repair of lesions involving the descending thoracic aorta. J.Vasc.Surg., 42: 1063-1074(2005)

127. Rusius V C, Davies R S, Hopkins J D, Duddy M J, Smith S R: Successful glue embolization of a late type 1A endoleak causing abdominal aortic aneurysm rupture. Vasc.Endovascular Surg., 45: 198-201(2011)

128. Saba L, Montisci R, Sanfilippo R, Mallarini G: Imaging of the endoleak after endovascular aneurysm repair procedure by using multidetector computer tomography angiography. J.Cardiovasc.Surg.(Torino), 50: 515-526(2009)

129. Safi H J, Estrera A L, Azizzadeh A, Miller C C: Aneurysmen der thorakalen und abdominalen Aorta: konventionelle Eingriffe. In: Hepp W and Kogel H (Hrsg) Gefäßchirurgie, 2, Elsevier, Urban & Fischer, München, S. 267-291 (2007)

130. Sampaio S M, Panneton J M, Mozes G, Andrews J C, Noel A A, Kalra M, Bower T C, Cherry K J, Sullivan T M, Gloviczki P: AneuRx device migration: incidence, risk factors, and consequences. Ann.Vasc.Surg., 19: 178-185(2005)

131. Sayed S, Choke E, Helme S, Dawson J, Morgan R, Belli A, Loosemore T, Thompson M M: Endovascular stent graft repair of mycotic aneurysms of the thoracic aorta. J.Cardiovasc.Surg.(Torino), 46: 155-161(2005)

132. Schlosser F J, Gusberg R J, Dardik A, Lin P H, Verhagen H J, Moll F L, Muhs B E: Aneurysm rupture after EVAR: can the ultimate failure be predicted? Eur.J.Vasc.Endovasc.Surg., 37: 15-22(2009)

133. Schoder M, Grabenwoger M, Holzenbein T, Cejna M, Ehrlich M P, Rand T, Stadler A, Czerny M, Domenig C M, Loewe C, Lammer J: Endovascular repair of the thoracic aorta necessitating anchoring of the stent graft across the arch vessels. J.Thorac.Cardiovasc.Surg., 131: 380-387(2006)

134. Schuster I, Dorfmeister M, Scheuter-Mlaker S, Gottardi R, Hoebartner M, Roedler S, Dziodzio T, Juraszek A, Loewe C, Funovics M, Holfeld J, Dumfarth J, Zimpfer D, Schoder M, Lammer J, Grimm M, Czerny M: Endovascular and conventional treatment of thoracic aortic aneurysms: a comparison of costs. Ann.Thorac.Surg., 87: 1801-1805(2009)

135. Sheehan M K, Barbato J, Compton C N, Zajko A, Rhee R, Makaroun M S: Effectiveness of coiling in the treatment of endoleaks after endovascular repair. J.Vasc.Surg., 40: 430-434(2004)

136. Stanson A W, Kazmier F J, Hollier L H, Edwards W D, Pairolero P C, Sheedy P F, Joyce J W, Johnson M C: Penetrating atherosclerotic ulcers of the thoracic aorta: natural history and clinicopathologic correlations. Ann.Vasc.Surg., 1: 15-23(1986)

137. Stavropoulos S W, Charagundla S R: Imaging techniques for detection and management of endoleaks after endovascular aortic aneurysm repair. Radiology, 243: 641-655(2007)

138. Stavropoulos S W, Clark T W, Carpenter J P, Fairman R M, Litt H, Velazquez O C, Insko E, Farner M, Baum R A: Use of CT angiography to classify endoleaks after endovascular repair of abdominal aortic aneurysms. J.Vasc.Interv.Radiol., 16: 663-667(2005)

139. Stelter W: , Zentrale Aneurysmen. Schwerpunkte der Allgemein-, Thorax- und Gefäßchirurgie am Klinikum Frankfurt Höchst 2012-last update. Available: http://www.chirurgie-ffm-hoechst.de/chirurgischeklinik/spezialitaten/gefaesse/zentralebaa.htm [July/10, 2012]

140. Sternbergh W C,3rd, Greenberg R K, Chuter T A, Tonnessen B H, Zenith Investigators: Redefining postoperative surveillance after endovascular aneurysm repair: recommendations based on 5-year follow-up in the US Zenith multicenter trial. J.Vasc.Surg., 48: 278-84; discussion 284-5(2008)

141. Sunder-Plassmann L, Orend K H: Stentgrafting of the thoracic aorta-complications. J.Cardiovasc.Surg.(Torino), 46: 121-130(2005)

142. Sunder-Plassmann L, Scharrer-Pamler R, Liewald F, Kapfer X, Gorich J, Orend K H: Endovascular exclusion of thoracic aortic aneurysms: mid-term results of elective treatment and in contained rupture. J.Card.Surg., 18: 367-374(2003)

143. Svensson L G, Kouchoukos N T, Miller D C, Bavaria J E, Coselli J S, Curi M A, Eggebrecht H, Elefteriades J A, Erbel R, Gleason T G, Lytle B W, Mitchell R S, Nienaber C A, Roselli E E, Safi H J, Shemin R J, Sicard G A, Sundt T M,3rd, Szeto W Y, Wheatley G H,3rd, Society of Thoracic Surgeons Endovascular Surgery Task Force: Expert consensus document on the treatment of descending thoracic aortic disease using endovascular stent-grafts. Ann.Thorac.Surg., 85: S1-41(2008)

144. Tadakoshi M, Ishibashi H, Ishiguchi T, Sugimoto I, Iwata H, Yamada T, Hida N, Ohta T: Stent strut penetration during thoracic endovascular aortic repair: report of a case. Surg.Today, 42: 493-496(2012)

145. Tanasoontornrerk A, Wasinrat J, Siriapisith T, Slisatkorn W: CT angiography evaluation of endoleak after thoracic endovascularaortic repair in thoracic aortic aneurysm. J.Med.Assoc.Thai., 93: 1050-1057(2010)

146. Tang X, Fu W G, Guo D Q, Xu X, Chen B, Jiang J H, Yang J, Shi Z Y, Zhu T, Dong Z H, Shi Y, Wang L X, Wang Y Q: Complications in endovascular repair of abdominal aortic aneurysms: treatment and prevention. Zhonghua Wai Ke Za Zhi, 49: 888-892(2011)

147. Thrumurthy S G, Karthikesalingam A, Patterson B O, Holt P J, Hinchliffe R J, Loftus I M, Thompson M M: A Systematic Review of Mid-term Outcomes of Thoracic Endovascular Repair (TEVAR) of Chronic Type B Aortic Dissection. Eur.J.Vasc.Endovasc.Surg., 42: 632-647(2011)

148. Tonnessen B H, Sternbergh W C,3rd, Money S R: Late problems at the proximal aortic neck: migration and dilation. Semin.Vasc.Surg., 17: 288-293(2004)

149. Tscheliessnigg K H, Oberwalder P, Portugaller R: , When Surgeons and Interventional Radiologists Depend on Each Other.Kongress "BAIL OUTS" in the Treatment of Thoracic Aortic Pathologies, September, 10 -11, 2009, Grazer Congress. Universitätsklinik für Chirurgie Graz. 2009-last update. Available: http://www.meduni-graz.at/cms/cms_print.php?pageName=563&year=2009&newsId=6389 [July/01, 2012]

150. Ullery B W, Wang G J, Low D, Cheung A T: Neurological Complications of Thoracic Endovascular Aortic Repair. Semin.Cardiothorac.Vasc.Anesth., (2011)

151. van der Laan M J, Bakker C J, Blankensteijn J D, Bartels L W: Dynamic CE-MRA for endoleak classification after endovascular aneurysm repair. Eur.J.Vasc.Endovasc.Surg., 31: 130-135(2006)

152. van der Laan M J, Bartels L W, Viergever M A, Blankensteijn J D: Computed tomography versus magnetic resonance imaging of endoleaks after EVAR. Eur.J.Vasc.Endovasc.Surg., 32: 361-365(2006)

153. van Marrewijk C, Buth J, Harris P L, Norgren L, Nevelsteen A, Wyatt M G: Significance of endoleaks after endovascular repair of abdominal aortic aneurysms: The EUROSTAR experience. J.Vasc.Surg., 35: 461-473(2002)

154. van Marrewijk C J, Fransen G, Laheij R J, Harris P L, Buth J, EUROSTAR Collaborators: Is a type II endoleak after EVAR a harbinger of risk? Causes and outcome of open conversion and aneurysm rupture during follow-up. Eur.J.Vasc.Endovasc.Surg., 27: 128-137(2004)

155. Veith F J, Baum R A, Ohki T, Amor M, Adiseshiah M, Blankensteijn J D, Buth J, Chuter T A, Fairman R M, Gilling-Smith G, Harris P L, Hodgson K J, Hopkinson B R, Ivancev K, Katzen B T, Lawrence-Brown M, Meier G H, Malina M, Makaroun M S, Parodi J C, Richter G M, Rubin G D, Stelter W J, White G H, White R A, Wisselink W, Zarins C K: Nature and significance of endoleaks and endotension: summary of opinions expressed at an international conference. J.Vasc.Surg., 35: 1029-1035(2002)

156. Venermo M A, Arko F R, Salenius J P, Saarinen J P, Zvaigzne A, Zarins C K: EVAR May Reduce the Risk of Aneurysm Rupture Despite Persisting Type Ia Endoleaks. J.Endovasc.Ther., 18: 676-682(2011)

157. Verhoye J P, de Latour B, Heautot J F, Vola M, Langanay T, Corbineau H, Leguerrier A, Barral X, Favre J P: Mid-term results of endovascular treatment for descending

thoracic aorta diseases in high-surgical risk patients. Ann.Vasc.Surg., 20: 714-722(2006)

158. Walker K L, Lipori P, Lee W A, Beaver T M: Cost of thoracic endovascular aortic repair versus open repair and implications for the US health care system. J.Thorac.Cardiovasc.Surg., 139: 231-232(2010)

159. Wheatley G H,3rd, Gurbuz A T, Rodriguez-Lopez J A, Ramaiah V G, Olsen D, Williams J, Diethrich E B: Midterm outcome in 158 consecutive Gore TAG thoracic endoprostheses: single center experience. Ann.Thorac.Surg., 81: 1570-1577(2006)

160. White G H, Yu W, May J, Chaufour X, Stephen M S: Endoleak as a complication of endoluminal grafting of abdominal aortic aneurysms: classification, incidence, diagnosis, and management. J.Endovasc.Surg., 4: 152-168(1997)

161. W. L. Gore & Associates, Inc. Medical Products Division, P.O. Box 2400, Flagstaff, Arizona 86003-2400, USA: conformable Gore TAG Thoracic Device. Die neue Generation anpassungsfähiger Gore TAG thorakaler Endoprothesen. 2010-last update. Available: http://conformabletag.com/ [December/03, 2013]

162. Yazar O, Budts W, Maleux G, Houthoofd S, Daenens K, Fourneau I: Thoracic endovascular aortic repair for treatment of late complications after aortic coarctation repair. Ann.Vasc.Surg., 25: 1005-1011(2011)

163. Zarins C K, Bloch D A, Crabtree T, Matsumoto A H, White R A, Fogarty T J: Stent graft migration after endovascular aneurysm repair: importance of proximal fixation. J.Vasc.Surg., 38: 1264-72; discussion 1272(2003)

164. Zarins C K, White R A, Hodgson K J, Schwarten D, Fogarty T J: Endoleak as a predictor of outcome after endovascular aneurysm repair: AneuRx multicenter clinical trial. J.Vasc.Surg., 32: 90-107(2000)

Anhang 1: Nach endovaskulären Eingriffen bei Aortenpathologien der Aorta thoracica an 240 Patienten in Ulm traten postoperativ als verfahrensspezifische Komplikation im Beobachtungszeitraum bei 77 Patienten 103 verschiedenartige Endoleaks auf. 28 Leckagen hatten sich spontan ohne Therapie verschlossen. Zur Behandlung der übrigen 75 Leaks waren insgesamt 92 Interventionsmaßnahmen notwendig, darunter 51 rein endovaskuläre Maßnahmen. Im Kollektiv erhielt jedes Endoleak zwischen einem und sieben Interventionsversuche. Übersicht über alle Patienten mit Endoleak in erster Spalte, n = 77. Alle Endoleaks nach Typ in zweiter Spalte, n = 103. Alle sekundären Interventionen sowie die spontan verschlossenen Leckagen in dritter Spalte, n = 125. Erfolg (1) oder Misserfolg (0) dieser Interventionen in vierter Spalte.
v = Stentgraftverlängerung, c = Coilembolisierung, n = Nachdilatation, t = Thrombininjektion, h = Hybrid, o = offene Konversion, k = konservative Therapie und Verlaufskontrolle, s = spontaner Verschluss.

Patient n = 77	**Endoleak Typ n = 103**	**Art der sekundären Intervention n = 125**	**Erfolg / Misserfolg**
1	Ib	v	1
2	Ib	v	0
		o	1
3	Ia	h	1
4	Ib	v	1
5	Ia	v	1
6	Ia	v	1
7	Ia	v	1
	Ia	o	1
8	Ib	v	1
9	Ib	v	1
	II	s	1
10	Ib	h	1
	II	k	1
11	II	s	1
12	Ia	h	1
	Ia	s	1
13	Ia	v	1
	Ib	v	0
		h	1
14	III	v	1
15	Ib	c	0
		v	1
	II	s	1
	Ia	v	0
16	Ia	h	0
		o	1
17	Ib	c	0
		c	0
		c	0
		h	0
		c	0
		c	0
18	IV	s	1
19	Ia	v	1
20	Ia	c	1
	Ia	t	0
		v	0

21	Ib	c	0
		c	0
		v	1
	Ia	c	0
22	Ia	s	1
23	Ib	v	1
	Ia	k	0
24	Ia	k	1
25	Ia	h	0
		n	0
		c	1
26	Ib	c	0
27	Ia	h	1
28	Ia	s	1
	Ia	h	0
		v	0
29	Ib	v	1
30	III	s	1
31	Ia	v	1
	III	v	0
32	Ib	k	0
33	III	v	1
	Ia	k	0
34	Ia	c	0
		t	1
	Ib	k	1
35	III	s	1
	III	v	0
36	II	s	1
	III	s	1
37	II	k	0
38	II	k	1
39	Ia	s	1
40	IV	s	1
41	Ia	k	0
42	II	s	1
	Ib	k	0
43	II	s	1
44	III	v	1
	II	s	1
45	Ia	v	0
		v	1
46	III	s	1
47	II	s	1
48	Ia	v	1
49	Ib	k	0
50	III	k	0
51	Ia	h	1
52	Ia	n	1
53	Ia	v	1
	II	s	1
54	II	s	1

55	Ia	k	0
56	Ia	k	0
	II	k	1
	III	k	0
57	II	s	1
58	II	k	0
	III	k	0
59	II	s	1
60	Ib	k	0
61	III	v	0
	Ib	k	0
62	Ib	s	1
63	II	s	1
64	III	s	1
65	II	s	1
	Ib	k	1
66	III	s	1
67	Ia	k	0
68	II	v	1
69	Ia	v	0
	Ia	v	1
70	III	h	1
71	Ib	s	1
72	Ib	k	0
	III	k	0
73	Ia	k	0
74	II	v	1
75	II	k	0
76	Ib	k	0
77	Ib	v	1
77	**103**	**125**	**125**

Anhang 2: Nach endovaskulären Eingriffen bei Aortenpathologien der Aorta thoracica an 240 Patienten in Ulm traten postoperativ als verfahrensspezifische Komplikation im Beobachtungszeitraum bei 77 Patienten 103 verschiedenartige Endoleaks auf. 28 Leckagen hatten sich spontan ohne Therapie verschlossen. Zur Behandlung der übrigen 75 Leaks waren insgesamt 92 Interventionsmaßnahmen notwendig, darunter 51 rein endovaskuläre Maßnahmen. Im Kollektiv erhielt jedes Endoleak zwischen einem und sieben Interventionsversuche. Darstellung der Interventionsmaßnahmen aufgefächert nach Leaktyp. I = erfolgreiche Intervention, 0 = nicht erfolgreiche Intervention.

	Endoleaktyp				
Interventionsmaßnahme	Ia	Ib	II	III	IV
Endovaskulär	I I I I I I I I I I I I I I 0 0 0 0 0 0 0 0 0	I I I I I I I I I 0 0 0 0 0 0 0 0 0 0 0	I I	I I I 0 0 0	-
Coilembolisation	I I 0 0	0 0 0 0 0 0 0 0 0	-	-	-
Nachdilatation	I 0	-	-	-	-
Stentgraftverlängerung	I I I I I I I I I I 0 0 0 0 0	I I I I I I I I I 0 0	I I	I I I 0 0 0	
Thrombininjektion	I 0	-	-	-	-
Offene Konversion	I I	I	-	-	-
Hybrid-Verfahren	I I I I 0 0 0	I I 0	-	I	-
Konservative Therapie/ Verlaufskontrolle	I 0 0 0 0 0 0 0	I I 0 0 0 0 0 0 0	I I I 0 0 0	0 0 0 0	-
Spontaner Verschluss	I I I I	I I	I I I I I I I I I I I I I I	I I I I I I	I I
gesamt	44	35	22	17	2
erfolgreich	25	16	19	10	2
nicht erfolgreich	19	19	3	7	0
$Gesamt_{invasiv}$	32	24	2	7	0
erfolgreich	20	12	2	4	0
nicht erfolgreich	12	12	0	3	0

Danksagung

An dieser Stelle möchte ich mich bei Herrn Prof. Dr. Liebold, dem ärztlichen Direktor der Klinik für Herz-, Thorax- und Gefäßchirurgie des Universitätsklinikums Ulm sowie Herrn Prof. Dr. Orend, dem ärztlichen Leiter der Klinik für Thorax- und Gefäßchirurgie und Mitbegründer der Stentgraft Technologie in Ulm bedanken, für die Ermöglichung, meine Dissertation in diesem Hause anfertigen zu dürfen.

Ganz besonderem Dank verpflichtet bin ich Herrn PD Dr. Jochen Kick für seine intensive Unterstützung und Betreuung über Bundes- und sogar EU-Grenzen hinaus, für konstruktive Kritik, wertvolle Tipps, eine tolle Korrektur und ein allzeit nettes und kollegiales Arbeitsverhältnis.

Ein Dank auch an Herrn B. Fetscher für dessen Unterstützung auf administrativer Ebene und die Bereitstellung von Abstracts, Papers und Journals.

Zudem möchte ich mich bei der chirurgischen Abteilung bedanken für die Ermöglichung des Zugriffs auf für die Studie notwendigen Daten und dafür, dass trotz Stationsalltags immer eine Zugangsmöglichkeit auf das klinikinterne System und freie Rechner bestanden.

Ein sehr spezieller Dank geht an meine guten Freunde Linda, Caroline, Joy, Mareen und Lukas, welche mir immer moralischen Rückhalt und fachliche Unterstützung während des gesamten Studiums sowie meiner Doktorarbeit gegeben haben, die hinter mir standen und mich ermutigt haben, wenn die Motivation einmal nicht so groß war. Diese Freundschaften möchte ich nicht missen. Bedanken möchte ich mich auch bei meinen Freunden Michael, Tobias und André für deren große Bereitschaft für Diskussionen und Gespräche. Danke für jegliche Unterstützung, die ich während meiner gesamten Universitätszeit erhalten habe.
Ein großes Dankeschön an alle Korrekturleserinnen und -leser.

Nicht zuletzt geht ein großer Dank an meine Familie, für ihre Geduld, moralische Unterstützung und ihren Glaube an mich. Ohne deren Fürsorge, auf die ich mich immer verlassen konnte, wäre ein solches Studium nur schwer möglich gewesen. Vielen Dank, dass ihr euch immer wieder motivierend nach dem Fortschritt meiner Arbeit erkundigt habt.

Lebenslauf aus Gründen des Datenschutzes entfernt