Klinikum Esslingen
Klinik für diagnostische und interventionelle
Radiologie und Nuklearmedizin
Chefarzt Prof.Dr.med.Stefan Krämer

Ganzkörper-MR-Angiographie
Diagnostische Wertigkeit und klinischer Nutzen

Dissertation
zur Erlangung des Doktorgrades der Medizin
der Medizinischen Fakultät
der Universität Ulm

vorgelegt von
Monika Nedder
geboren in
Bonn-Beuel

2014

Amtierender Dekan: Prof.Dr.Thomas Wirth

1. Berichterstatter: Prof.Dr.med.Stefan Krämer

2. Berichterstatter: Prof.Dr.med.Florian Liewald

Tag der Promotion: 18.12.2015

meinen Eltern gewidmet

INHALTSVERZEICHNIS

Inhaltsverzeichnis		IV
Abkürzungsverzeichnis		V
1.	**Einleitung**	1
2.	**Material und Methoden**	3
2.1	Patienten	3
2.2	Technik	4
2.3	Untersuchungsablauf	8
2.4	Analyse	10
2.5	Statistik	11
3.	**Ergebnisse**	12
3.1	Kontrastmittelfüllung	12
3.2	Venöse Überlagerung	23
3.3	Sklerose, Stenosen und Verschlüsse	32
3.4	Supraaortale Arterien	44
4.	**Diskussion**	48
4.1	Kontrastmittelfüllung	48
4.2	Venöse Überlagerung	49
4.3	Sklerose, Stenosen und Verschlüsse	51
4.4	Aneurysmen	53
4.5	Supraaortale Arterien	54
5.	**Zusammenfassung**	56
6.	**Literaturverzeichnis**	57
Danksagung		63
Lebenslauf		64

ABKÜRZUNGSVERZEICHNIS

A.	Arteria
AAA	abdominelles Aortenaneurysma
ACVB	aorto-coronarer-Venen-Bypass
AVK	arterielle Verschlusskrankheit
BAA	Bauchaortenaneurysma
BB	Becken-Beine
BB-MRA	Becken-Bein-Magnetresonanzangiographie
bds.	beidseits
Ca	Carcinom
cm	Zentimeter
DGA	Deutsche Gesellschaft für Angiologie
DDG	Deutsche Gesellschaft für Gefäßchirurgie
DSA	Digitale Substraktionsangiographie
FOV	field of view
GK	Ganzkörper
GK-MRA	Ganzkörper-Magnetresonanzangiographie
KHK	Koronare Herzerkrankung
KM	Kontrastmittel
li	links
M.	Morbus
ml	Milliliter
mm	Millimeter
MR	Magnetresonanz
MRA	Magnetresonanzangiographie
NaCl	Natriumchlorid
NSF	Nephrogene Systemische Fibrose
OP	Operation
pAVK	periphere arterielle Verschlusskrankheit
PTA	percutane transluminale Angioplastie
PTCA	percutane transluminale coronare Angioplastie
re	rechts
S	Segment
sec	Sekunden
T	Tesla
TAA	thorakales Aortenaneurysma
TAAA	thorakoabdominelles Aortenaneurysma
TEA	Thrombendarteriektomie
TWIST	Time-resolved-Angiography-With-Interleaved–Stochastic-Trajectories
Z.n.	Zustand nach

1. EINLEITUNG

In den Jahrzehnten vor 2000 hat die radiologische Darstellung der Gefäße eine fortschreitende Verbesserung der Technik bis hin zur intraarteriellen DSA-Darstellung mit Kathetersystemen erlebt.

Der intraarteriellen DSA-Technik sind Grenzen gesetzt durch Invasivität, Strahlenbelastung, Menge der Kontrastmittel - insbesondere im Hinblick auf Nephrotoxizität. Eine angiographische Ganzkörper-Darstellung mit dieser Technik verbietet sich daher [48].

Im ersten Jahrzehnt nach 2000 wurden diese Untersuchungsmethoden zunehmend durch die Angiographien im MR-Tomographen abgelöst. Förderlich für diese Entwicklung waren Verzicht auf ionisierende Strahlung, auf jodhaltiges Kontrastmittel und die nur minimale Invasivität. Bei fehlender Nephrotoxizität besaß diese Technik eine hohe Akzeptanz bei Niereninsuffizienz - so z.B. bei der großen Patientengruppe mit Diabetes mellitus und Niereninsuffizienz bei der bis dahin der Einsatz mit jodhaltigem Kontrastmittel nur eingeschränkt möglich war. Einen Dämpfer erhielt diese Euphorie nach 2007 durch die zunehmend auftretende Nephrogene Systemische Fibrose (NSF) in Zusammenhang mit einer fortgeschrittenen Niereninsuffizienz und der Gabe von Gadolinium-haltigen Kontrastmitteln [3,7,28,56].

Die rasche Weiterentwicklung der MR-Techniken (parallele Bildgebung, Spulenaufbau, Tischverlängerung und Verschiebetechnik) führte zur Möglichkeit der Ganzkörper- MRT und damit auch zur Darstellung des Ganzkörper-Gefäßsystems [48].

Das Auftreten von Arteriosklerose in einem Gefäßareal macht das Auftreten von Arteriosklerose in anderen Regionen wahrscheinlich [17].

Es besteht ein gesicherter Zusammenhang sowohl zwischen Risikofaktoren und kardiovaskulären Erkrankungen als auch zwischen Änderung des Lebensstiles und dessen Einfluss auf den Verlauf von Gefäßerkrankungen [29,30,46,53,65].

Da die Arteriosklerose eine generalisierte Gefäßerkrankung darstellt mit zunehmender Prävalenz erscheint die Ganzkörper-MRA von besonderem Wert, um dieser generalisierten Erkrankung im Hinblick auf Früherkennung, Risikoabschätzung und Therapie gerecht zu werden.

Die Ganzkörper-MRA besitzt eine hohe Sensitivität und Spezifität für die Einschätzung des Ausmaßes der Arteriosklerose bei Patienten mit Gefäßerkrankungen im Vergleich zur intraarteriellen DSA-Angiographie, die lange Goldstandard war [26,27,34,47].

Seit Einführung der Kernspinangiographie in der Radiologie im Klinikum Esslingen wurden fast ausschließlich MR-Angiographien der Becken- und Beinarterien durchgeführt und nur in Einzelfällen wurde die Möglichkeit einer Ganzkörper-MR-Angiographie genutzt (z.B. bei zusätzlicher AVK der supraaortalen Gefäße, bei Kontrollen axillofemoraler Bypässe, bei Kontrolle ausgedehnter Dissektionen).

Mit zunehmender Erfahrung mit diesen Methoden drängte sich die Frage auf, ob es nicht grundsätzlich Sinn macht, bei einer peripheren Gefäßabklärung die Ganzkörperdarstellung zu wählen. Diese Überlegungen führten zu den Zielsetzungen der vorliegenden Arbeit mit den nachstehenden Fragen:

- Bestehen zwischen beiden Untersuchungstechniken von MR-Ganzkörperangiographie und MR-Becken-Beinangiographie Unterschiede beim Vergleich von Abbildungsqualität bedingt durch Kontrastierung und venöser Überlagerung und deren Einfluss auf die Darstellung von Stenosen und Verschlüssen.
- Wie hoch sind diagnostischer und klinischer Zugewinn durch die zusätzliche Untersuchung der supraaortalen Gefäße und wie häufig sind Stenosen, Verschlüsse und Aneurysmen im letztgenannten Gefäßareal vergleichend mit der Literatur.

Bei allen Patienten in der vorliegenden Arbeit bestand eine Indikation für die MRT-Untersuchung zur Abklärung einer bekannten pAVK, bei dem Verdacht auf eine pAVK und als Kontrolluntersuchung von gefäßbehandelten Patienten durch PTA oder gefäßchirurgischer Therapie.

2. MATERIAL UND METHODEN

2.1. Patienten

Ab März 2008 wurden prospektiv 60 Patienten mit einer BB-MRA für die vorliegende Arbeit erfasst. Parallel dazu wurden weitere 60 Patienten mit einer GK-MRA z.T. retrospektiv von Okt. 2006 bis Mai 2010 erfasst. Die Wahl der Untersuchungsmethode erfolgte zufällig, eine Randomisierung zu den einzelnen Gruppen fand nicht statt.

Die Vergleichsgruppen setzen sich wie folgt zusammen:
BB-MRA: 39 männlich, 21 weiblich, Alter zwischen 45 und 87 Jahren ($\bar{\times}$ 69,9, Median 71)
GK-MRA: 45 männlich, 15 weiblich, Alter zwischen 33 und 81 Jahren ($\bar{\times}$ 63,4, Median 68)

Da die Untersuchungen für diese Arbeit aus dem normalen Krankenhausbetrieb stammen und z.T. bei der GK-MRA retrospektiv erfasst wurden, war von vornherein eine Doppeluntersuchung mit beiden Methoden bei jedem Patienten nicht möglich und auch nicht vertretbar. Dennoch sind beide Kollektive nach Anzahl, Alters- und Geschlechtsverteilung und Risikofaktoren/Grunderkrankungen vergleichbar.
Vornehmlich handelte es sich um stationäre und ambulante Patienten aus den Abteilungen Gefäßchirurgie und Angiologie/Kardiologie des eigenen Hauses.

Bei allen Patienten in der vorliegenden Arbeit bestand eine Indikation für die MRT-Untersuchung zur Abklärung einer bekannten pAVK, bei dem Verdacht auf eine pAVK und als Kontrolluntersuchung von gefäßbehandelten Patienten durch PTA oder gefäßchirurgischer Therapie.

Die Vorerkrankungen und kardiovakulären Risikofaktoren aller Patienten sind nachfolgend tabellarisch aufgeführt.

Tabelle 1: *Begleiterkrankungen und kardiovaskuläre Risikofaktoren im Vergleich zwischen Becken-Bein-Magnetresonanzangiographie und Ganzkörper-Magnetresonanzangiographie der Patienten am Klinikum Esslingen (2006-2010)*

Häufigkeit von Begleiterkrankungen und kardiovaskulären Risikofaktoren		
	Becken-Bein-Magnetresonanz-angiographie (%)	**Ganzkörper-Magnetresonanz-angiographie** (%)
Koronare Herzkrankheit	46,3	47,4
Apoplektischer Insult	17,1	10,5
Diabetes mellitus	29,3	36,8
Arterielle Hypertonie	63,4	47,4
Hyperlipidämie	29,3	36,8
Nikotinabusus	29,3	28,9

2.2. Technik

Die Untersuchungen wurden auf einem Ganzkörper- MR-Gerät (MAGNETOM AVANTO, SIEMENS MEDICAL SOLUTIONS, Erlangen) mit 32 Empfangskanälen durchgeführt.

Für die MR-Ganzkörperangiographie wurde der Patient mit dem Kopf voran, bei der MR-Becken-Beinangiographie mit den Füßen zuerst auf dem Tisch gelagert. Anschließend erfolgte die Platzierung von maximal 68 Oberflächenspulenelementen (Phased-array-Spulen) die zur Darstellung der entsprechenden Gefäßabschnitte benötigt werden.

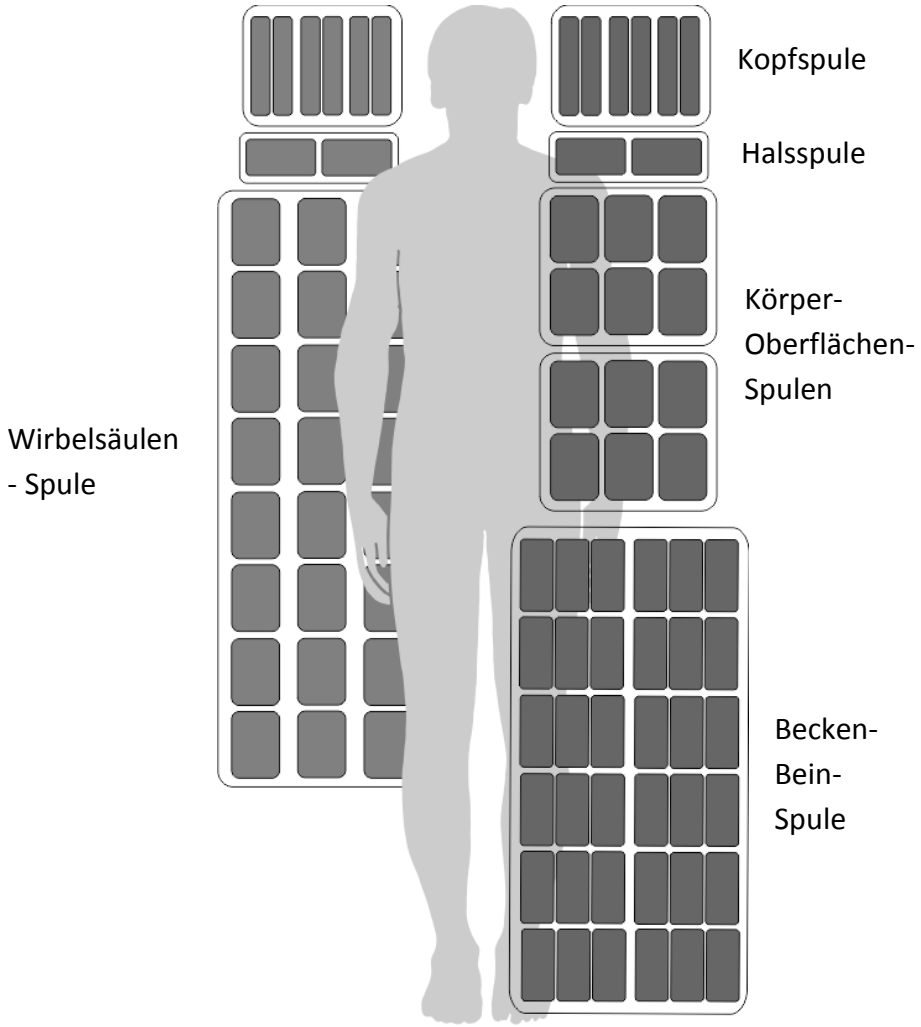

Abb. 1: *Modellzeichnung des Spulenaufbaues zur Ganzkörper-Magnetresonanz- angiographie in Anlehnung an (Kramer et al.: Ganzkörper-MR-Angiografie. Radiologie up2date 9: 275-288 (2009))*



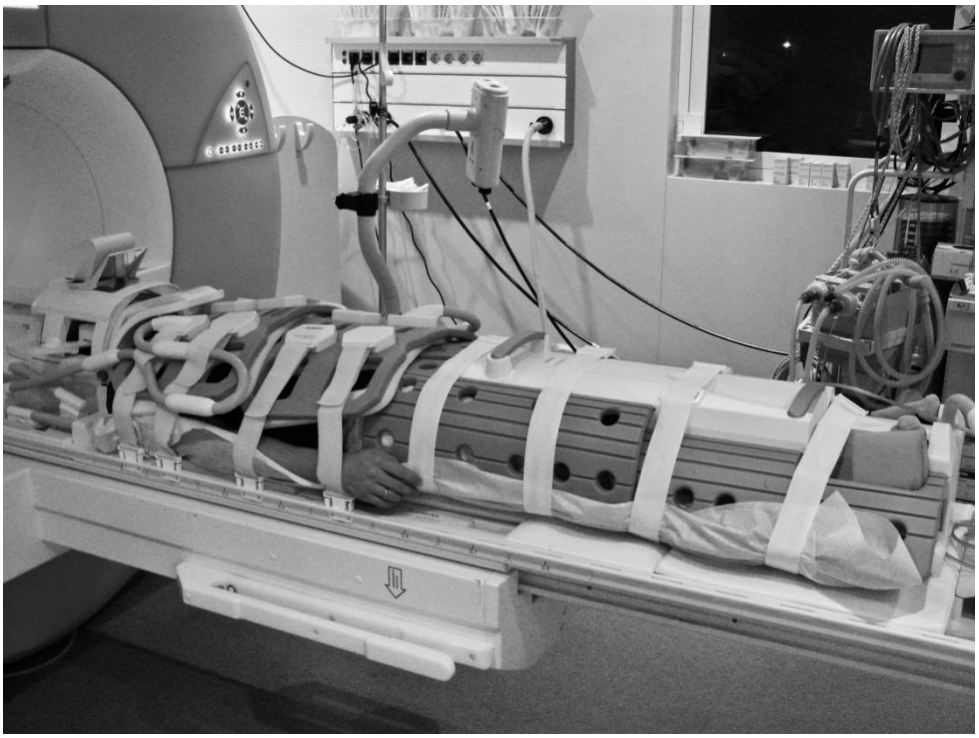

Abb. 2 und 3: *Platzierung der Spulen am Patienten vor der Untersuchung und selektive Aktivierung der zur Darstellung des entsprechenden Gefäßabschnittes benötigten Spulen (oben Becken-Bein-Magnetresonanzangiographie, unten Ganzkörper-Magnetresonanzangiographie), Proband am Klinikum Esslingen (2010)*



Abb.4: *m, 68 Jahre, Patient am Klinikum Esslingen (2008) Beispiel einer Ganzkörper-Magnetresonanzangiographie : Ausschluss einer relevanten peripheren arteriellen Verschlusskrankheit*

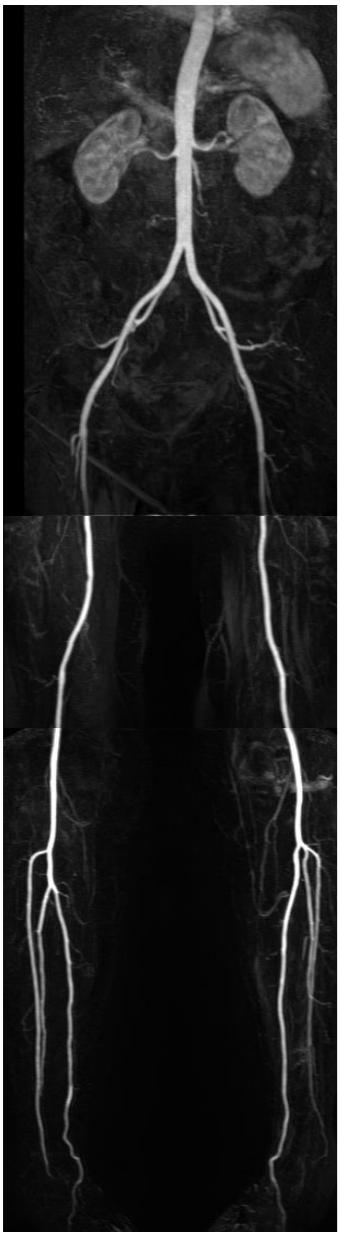

Abb.5: *w,74 Jahre, Patientin am Klinikum Esslingen (2009) Beispiel einer Becken-Bein-Magnetresonanzangiographie : Ausschluss einer relevanten peripheren arteriellen Verschlusskrankheit*

2.2.1 MR-Ganzkörperangiographie

Es erfolgten die Aufnahmen von 4 sich leicht überlappenden 3D MRA Stationen/ Datensätzen. Der 1. Datensatz umfasste die Aorta thoracalis und abdominalis, die Visceral- und Beckenarterien, sowie die Nierenarterien. Der 2. Datensatz bildete die Oberschenkelarterien und der 3. Datensatz die Unterschenkelarterien ab.
Der 4. Datensatz umfasste den Aortenbogen, sowie die supraaortalen und intracraniellen Arterien. Die Akquisitionszeit für den einzelnen 3D- Datensatz betrug im Kopf-Halsbereich 16 Sekunden, Thorax-Abdomen 17 Sekunden, Becken-Oberschenkel 15 Sekunden und im Unterschenkelbereich 2x22 Sekunden. Bei 4 Stationen ergab sich daraus eine Gesamtakquisitionszeit von 77 Sekunden.

2.2.2 MR-Becken-Beinangiographie

Zur Darstellung der Gefäße des Becken-Beinsystems wurden 3 sich leicht überlappende 3D MRA Stationen/Datensätze benötigt. Der 1. Datensatz erfasste die infrarenale Aorta abdominalis und die Beckenarterien, der 2. Datensatz bildete die Oberschenkelarterien und der letzte Datensatz die Unterschenkelarterien ab. Die Akquisitionszeit für den einzelnen 3D- Datensatz betrug im Beckenbereich 15 Sekunden, im Oberschenkel 13 Sekunden und im Unterschenkelbereich 2x17 Sekunden. Die Gesamtakquisitionszeit der 3 Etagen betrug somit 62 Sekunden.
In nachstehender Tabelle 2 sind alle Parameter zusammengefasst.

Tabelle 2: *Vergleich beider Untersuchungsmethoden bezüglich Ablauf, Kontrastmittel-Applikation und Sequenzparameter*

Parameter	**Becken-Bein-Magnetresonanz-angiographie**	**Ganzkörper-Magnetresonanz-angiographie**
Spulen	Abdeckung Abdomen/Becken und Beine	Komplette Körperabdeckung durch Oberflächenspulen
Patientpositionierung	feet first, keine Umlagerung	head first, keine Umlagerung
Untersuchungsablauf	3 Stationen, 1 Abschnitt: Becken/Oberschenkel/ 2x Unterschenkel	4 Stationen, 2 Abschnitte: I. Thorax/Abdomen/Ober- und 2x Unterschenkel II. Kopf/Hals
Localizer	T1 flash 2D coronar	T1 flash 2D coronar
	T1 flash 3D coronar nativ + Kontrastmittel	T1 flash 3D coronar nativ + Kontrastmittel
Repititionszeit	3,15 ms	3,92 ms
Echozeit	1,10 ms	1,41 ms

Auflösung	512:256	512:310
Flipwinkel	21°	25°
Field of view (FOV)	500 mm (FOV-Phase 75%)	500 mm (FOV-Phase 60%)
Schichtdicke	1,5 mm	1,5 mm
Kontrastmittel-Gabe	Care Bolus Technik (biphasisch): 15 ml mit 1,0 ml/sec 15 ml mit 1,0 ml/sec	Testbolus: 2 ml mit 1,0 ml/sec + 30 ml Natriumchlorid Geteilter Kontrastmittel-Bolus: I: Thorax/Abdomen/ Oberschenkel/ 2x Unterschenkel a. 12 ml mit 1,2 ml/sec b. 14 ml mit 0,8 ml/sec + 30 ml Natriumchlorid mit 0,8 ml/sec II: Kopf/Hals 12 ml mit 1,2 ml/sec + 30 ml Natriumchlorid mit 1,2 ml/sec
Gesamtvolumen	30 ml Kontrastmittel 30 ml Natriumchlorid	40 ml Kontrastmittel 60 ml Natriumchlorid

2.3 Untersuchungsablauf

2.3.1 MR-Ganzkörperangiographie

Zur Planung der eigentlichen Untersuchung wurden zuerst Übersichtsaufnahmen (localizer) der 4 Regionen mittels einer 2D Flash Sequenz in coronarer Schichtführung durchgeführt. Es erfolgte eine Zentrierung auf die Kopf-Halsregion und eine Tisch-verschiebung von jeweils 430 mm zur Thorax-Abdomen bzw. Oberschenkel und Unterschenkelregion.
Zur Bestimmung der Kreislaufzeit wurde anschließend eine T1 flash Sequenz sagittal anguliert auf die Aorta durchgeführt mit Einstellung eines 3-Punkt-Localizers (Aorta ascendens, Aorta descendens, Aorta abdominalis unmittelbar cranial der Bifurkation). Für die richtige Terminierung des Sequenzstartes erfolgte eine Testinjektion durch Applikation einer geringen Kontrastmittelmenge (2ml). Die unter Zuhilfenahme einer Mean-curve Berechnung ermittelte Kreislaufzeit in der infrarenalen Aorta abdominalis entsprach nun der Aufnahmeverzögerung. Anschließend erfolgte die native und kontrastangehobene Akquisition der 3D-Datensätze zur Darstellung der arteriellen Gefäße in der Thorax-Abdomen-, Oberschenkel- und Unterschenkelregion mit einer T1 Flash 3D Sequenz mit Atemstillstand in Exspiration. Die Datensatzaquisition der Unterschenkelregion wurde wiederholt.

Die Kontrastmittelgabe erfolgte mit geteilter Bolusgabe und einem Gesamtvolumen von maximal 26 ml.

Zur Akquisition der 3D Datensätze nativ und kontrastangehoben der Kopf-Halsregion erfolgte eine erneute Kreislaufzeitbestimmung auf Höhe des Aortenbogens. Die Delayzeit entsprach nun der Kreislaufzeit minus der K-Raumzeit (ca. 6 sec.) plus 3 Sekunden.

Für die Durchführung aller 4 3D Datensätze wurde ein Gesamtvolumen von 40 ml Kontrastmittel, unabhängig vom Körpergewicht des Patienten, benötigt.

Die Applikation der Kontrastmittelgabe erfolgte unter Verwendung eines automatischen Injektors (MR SPECTRIS, MEDRAD, Pittsburgh, USA).

Zur Anwendung kam Gadobenate dimeglumine (MULTIHANCE, BRACCO DIAGNOSTICS, Mailand, Italien).

2.3.2 MR-Becken-Beinangiographie

Zunächst wurden 3 koronare Übersichtsaufnahmen (Localizer) zur Planung der Untersuchung mittels einer T1 Flash 2D Sequenz durchgeführt. Zentriert wurde auf die Unterschenkelregion und zur Planung der Oberschenkel- und Beckenregion erfolgte je eine Tischverschiebung von 40 cm.

Zur nativen und kontrastangehobenen Datensatzaquisitition wurde eine T1 Flash 3D Sequenz verwendet.

Für das richtige Timing des Sequenzstartes der T1 Flash 3D coronar wurde das Care-Bolus-Verfahren verwendet: vor dem Start der eigentlichen Datenakquisition wurde eine Online–Bildgebung (1 Bild/Sekunde) in der Aorta abdominalis unmittelbar infrarenal durchgeführt und beobachtet. Bei suffizienter Kontrastmittelfüllung wurde die Messung manuell gestartet. Die Akquisitionszeit der Beckenregion beträgt 15 Sekunden, der Oberschenkelregion 13 Sekunden und der Unterschenkelregion jeweils 17 Sekunden. Die Akquisition der Unterschenkelregion erfolgte zweimal.

Die verwendete Gesamtdosis des Kontrastmittels (Gadobenate dimeglumine, MULTIHANCE, BRACCO DIAGNOSTICS, Mailand, Italien) wurde biphasisch mit einer festen Menge von 30 ml über einen automatischen Injektor (MR SPECTRIS, MEDRAD, Pittsburgh, USA) unabhängig vom Körpergewicht des Patienten appliziert.

2.4 Analyse

Die Untersuchung der Patienten erfolgte durch Einteilung der Gefäße bei der MR-Ganzkörperangiographie-Gruppe in 34 Gefäßsegmente, der MR-Becken-Beinangiographie-Gruppe in 26 Gefäßsegmente.

Der Gefäßbaum mit Zuordnung der Segmente ist nachfolgend dargestellt:

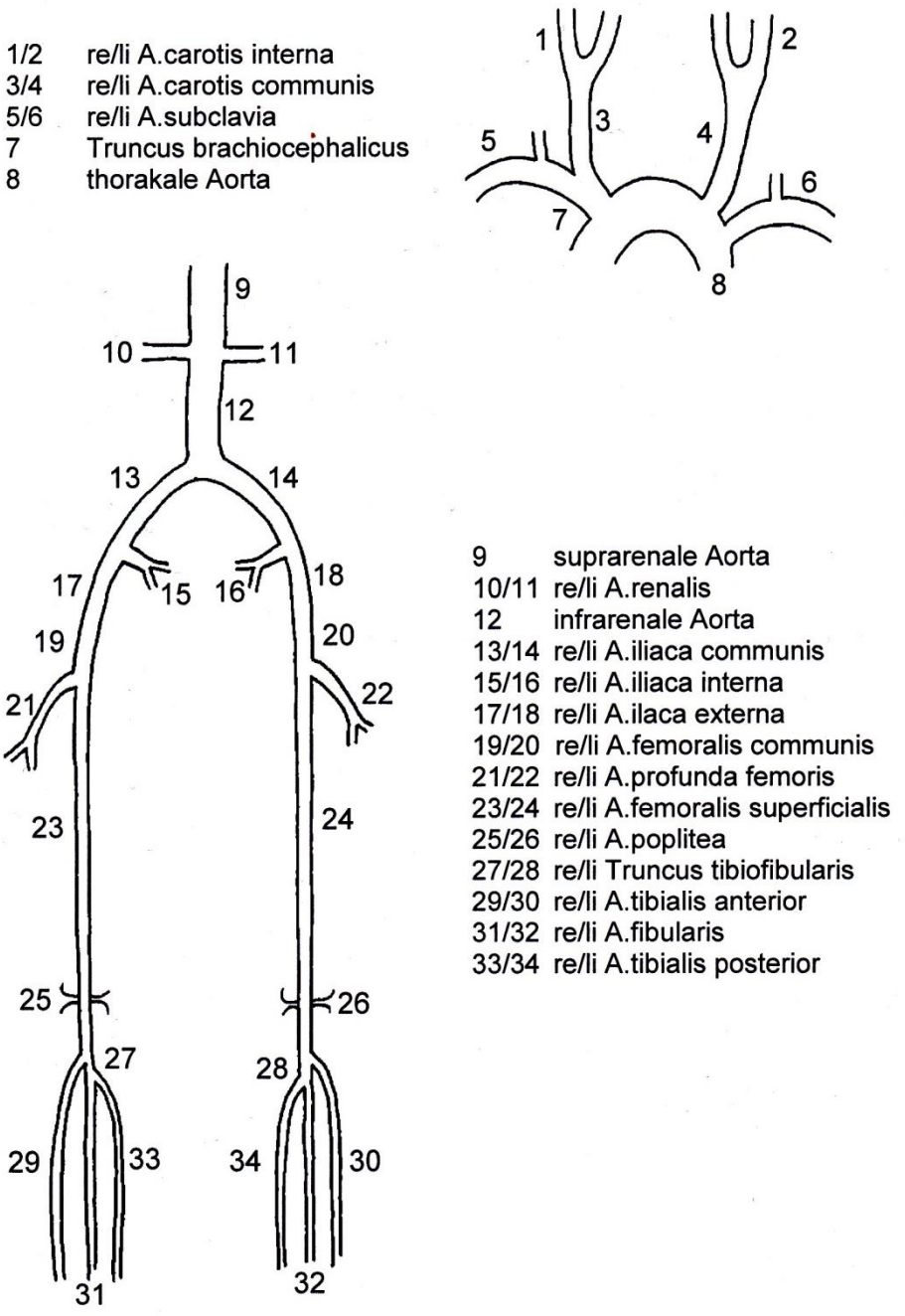

Abb. 6: *Übersicht über die Segmente der untersuchten Arterien*

Die Ergebnisse wurden von 2 unabhängigen Radiologen im Konsensus ausgewertet.

Dabei wurden folgende Beurteilungskriterien berücksichtigt und mit beiden Methoden verglichen (Tabelle 3):

Tabelle 3: *Beurteilungskriterien*

Segmentpräsenz	• Ja • nein
Stenosegrad	• Wandunregelmäßigkeiten (< 10%) • 10-49% • 50-99% • Verschluss
Aneurysma	• nein • ja • nach Operation
Kontrastmittel-Füllung	• gut • moderat • schlecht • Artefakt
Venöse Überlagerung	• keine • gering • deutlich
percutane transluminale Angioplastie	• ja • nein
Operation	• ja • nein

2.5. Statistik

Aufgrund der Inhomogenität der beiden Patientenkollektive (BB-MRA, GK-MRA) wurde auf die Anwendung statistischer Prüfverfahren verzichtet und deshalb durch Prozent, Mittelwert und Median deskriptiv bestimmt und verglichen.

3. ERGEBNISSE

Alle 120 Patienten haben die Untersuchung erfolgreich beendet, bei keinem Patienten trat eine unerwünschte Nebenwirkung auf.
So konnten insgesamt 3360 Segmente ausgewertet werden, 1920 Segmente der MR-Ganzkörperangiographie-Gruppe und 1440 Segmente der MR-Becken-Beinangiographie-Gruppe. Im Folgenden werden die Untersuchungsergebnisse der einzelnen Segmente (siehe Skizze der Segmente Seite 10) beider Gruppen vergleichend dargestellt.

3.1 Becken- und Beinarterien

3.1.1 Kontrastmittelfüllung

3.1.1.1 Abdomen- und Beckenetage (S9 – S18)

3.1.1.1.1 Suprarenale Aorta abdominalis (S9)

a) BB-Gruppe (Abb.7)
Bei 36 Patienten zeigte sich eine gute Kontrastierung, moderat bei 13 Patienten und schlecht bei 6 Patienten, Artefaktüberlagerung bei 2 Patienten, durch angrenzende kontrastierte Organe. Bei 3 Patienten fehlte die Abbildung dieses Segmentes.

b) GK-Gruppe (Abb.7)
Eine gute Kontrastmittelfüllung konnte bei 51 Patienten dokumentiert werden (Abb.8), eine moderate Kontrastmittelfüllung bei 6 Patienten und eine schlechte bei 3 Patienten.

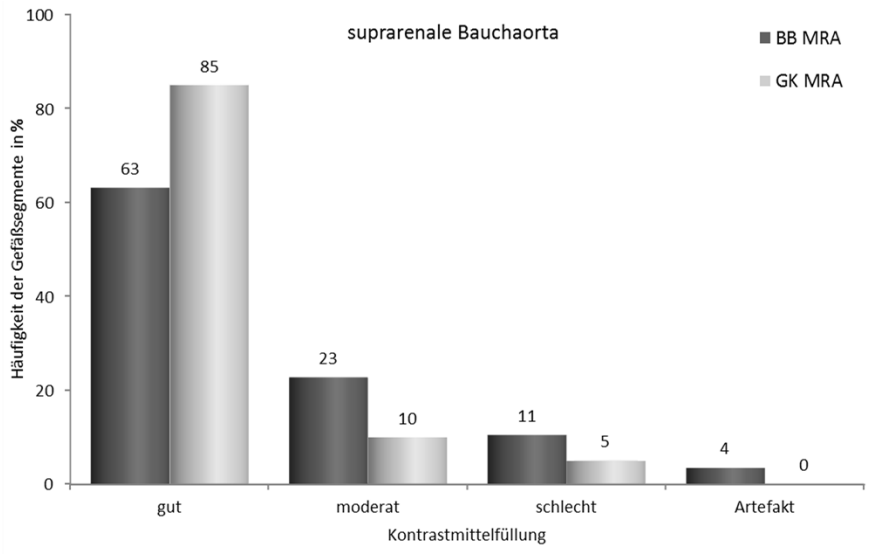

***Abb. 7**: Vergleichende Beurteilung der Kontrastmittelfüllung in % der suprarenalen Bauchaorta zwischen BB MRA (Becken-Bein-Magnetresonanzangiographie) und GK MRA (Ganzkörper- Magnetresonanzangiographie) Patienten am Klinikum Esslingen (2006-2010)*



***Abb.8** : m, 59 Jahre, Patient am Klinikum Esslingen (2007) Beispiel einer guten Kontrastmittelfüllung der suprarenalen Bauchaorta*

3.1.1.1.2 Arteria renalis bds. (S10/S11)

a. BB-Gruppe (Abb.9)

Eine gute Kontrastmittelfüllung zeigte sich beidseits 15x, eine moderate Kontrastmittelfüllung rechts 21x und links 18x, eine schlechte Kontrastmittelfüllung rechts 13x und links 10x. Ein Artefakt zeigte sich rechts 9x und links 10x.

b. GK-Gruppe (Abb.9)

Eine gute Kontrastmittelfüllung zeigte sich rechts 39x und links 41x, eine moderate Kontrastmittelfüllung rechts 15x und links 14x, eine schlechte Kontrastmittelfüllung rechts 3x und links 5x, davon zeigten 3 Patienten beidseits eine schlechte Kontrastmittelfüllung.

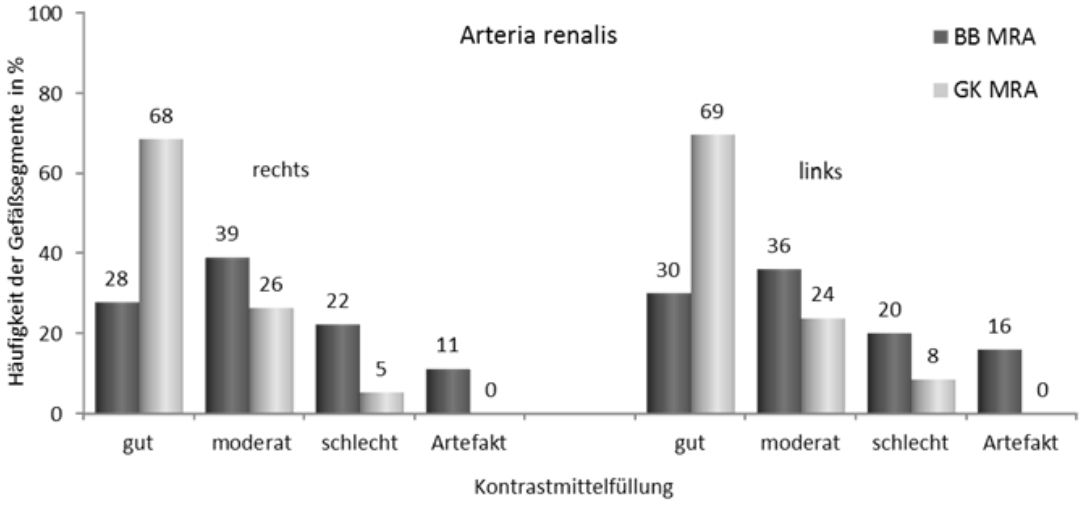

***Abb. 9** : Vergleichende Beurteilung der Kontrastmittelfüllung in % der Arteria renalis beidseits zwischen BB MRA (Becken-Bein-Magnetresonanzangiographie) und GK MRA (Ganzkörper- Magnetresonanzangiographie) Patienten am Klinikum Esslingen (2006-2010)*

3.1.1.1.3 infrarenale Aorta abdominalis (S12)

a. BB-Gruppe (Abb.10)
Eine gute Kontrastmittelfüllung zeigte sich bei 42 Patienten, eine moderate Kontrastmittelfüllung bei 14 Patienten, eine schlechte Kontrastmittelfüllung bei 4 Patienten.

b. GK-Gruppe (Abb.10)
Eine gute Kontrastmittelfüllung zeigte sich bei 47 Patienten, eine moderate Kontrastmittelfüllung bei 7 Patienten, eine schlechte Kontrastmittelfüllung bei 3 Patienten.

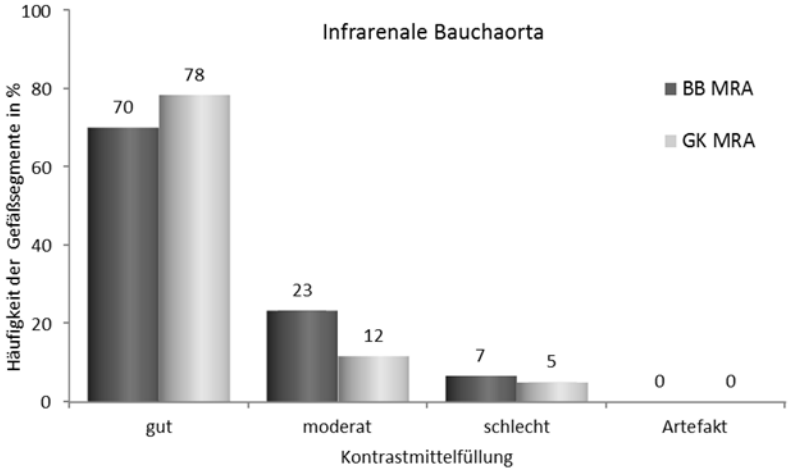

***Abb. 10**: Vergleichende Beurteilung der Kontrastmittelfüllung in % der infrarenalen Bauchaorta zwischen BB MRA (Becken-Bein-Magnetresonanzangiographie) und GK MRA (Ganzkörper- Magnetresonanzangiographie) Patienten am Klinikum Esslingen (2006-2010)*

3.1.1.1.4 Arteria iliaca communis bds. (S13/14)

a. BB-Gruppe (Abb.11)
Eine gute Kontrastmittelfüllung zeigte sich 41x in der A.iliaca communis beidseits, eine moderate Kontrastmittelfüllung beidseits 12x, eine schlechte Kontrastmittelfüllung beidseits 4x. Eine Artefaktüberlagerung zeigte sich 2x beidseits.

b. GK-Gruppe (Abb.11)
Eine gute Kontrastmittelfüllung zeigte sich rechts 41x und links 40x, eine moderate Kontrastmittelfüllung rechts 5x und links 8x, eine schlechte Kontrastmittelfüllung rechts 5x und links 4x, zum Teil davon beidseits. Artefakte zeigten sich 2x beidseits durch Bewegungsartefakte und Suszeptibilitätsartefakte (Zustand nach Stent-PTA beidseits).

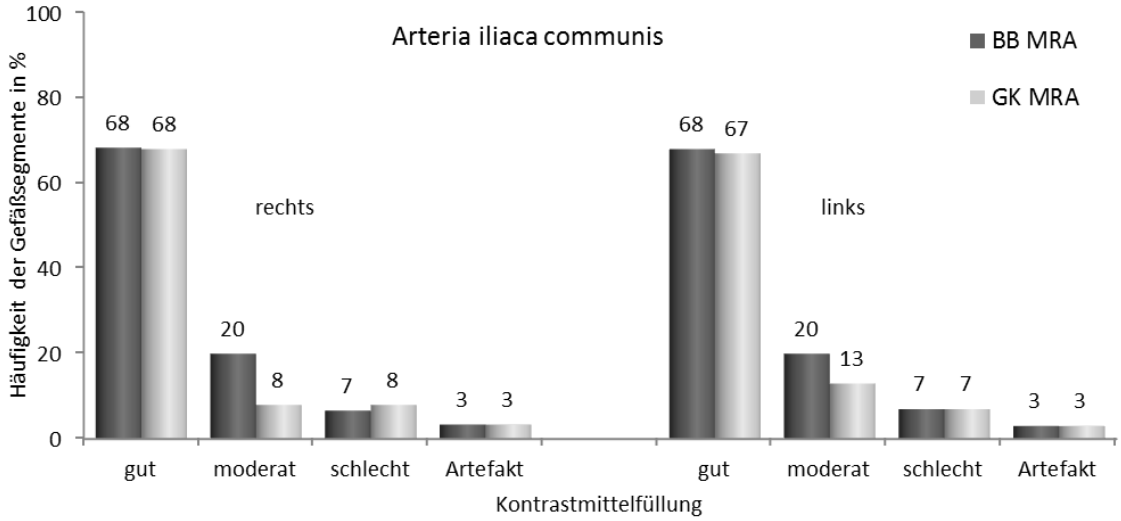

***Abb. 11**: Vergleichende Beurteilung der Kontrastmittelfüllung in % der Arteria iliaca communis beidseits zwischen BB MRA (Becken-Bein-Magnetresonanzangiographie) und GK MRA (Ganzkörper- Magnetresonanzangiographie) Patienten am Klinikum Esslingen (2006-2010)*

3.1.1.1.5 Arteria iliaca interna bds. (S15/16)

a. BB-Gruppe (Abb.12)

Eine gute Kontrastmittelfüllung zeigte sich rechts 38x und links 35x, eine moderate Kontrastmittelfüllung rechts 12x und links 16x, eine schlechte Kontrastmittelfüllung beidseits 5x. Ein Artefakt zeigte sich bei 1 Patient beidseits.

b. GK-Gruppe (Abb.12)

Eine gute Kontrastmittelfüllung fand sich beidseits 39x, eine moderate Kontrastmittelfüllung beidseits 13x, eine schlechte Kontrastmittelfüllung beidseits 5x. Ein Artefakt war beidseits beim gleichen Patienten erkennbar.

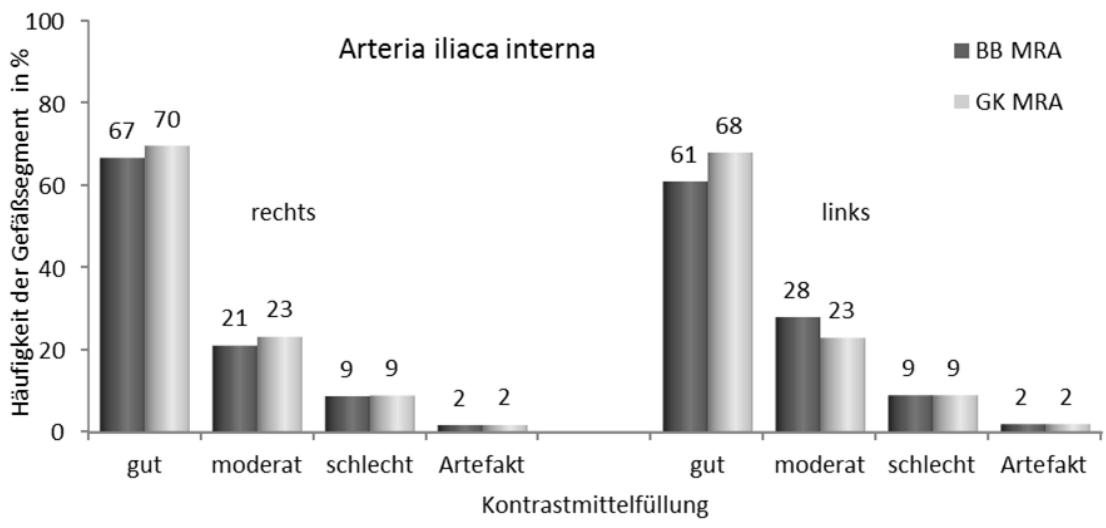

***Abb. 12**: Vergleichende Beurteilung der Kontrastmittelfüllung in % der Arteria iliaca interna beidseits zwischen BB MRA (Becken-Bein-Magnetresonanzangiographie) und GK MRA (Ganzkörper- Magnetresonanzangiographie) Patienten am Klinikum Esslingen (2006-2010)*

3.1.1.1.6 Arteria iliaca externa bds. (S17/18)

a. BB-Gruppe (Abb.13)
Eine gute Kontrastmittelfüllung zeigte sich rechts 40x und links 41x, eine moderate Kontrastmittelfüllung rechts 10x und links 11x, eine schlechte Kontrastmittelfüllung beidseits 5x. Artefakte zeigten sich rechts 2x und links 1x.

b. GK-Gruppe (Abb.13)
Eine gute Kontrastmittelfüllung fand sich beidseits 39x, eine moderate Kontrastmittelfüllung rechts 11x und links 14x, eine schlechte Kontrastmittelfüllung rechts 4x und links 2x. Ein Artefakt zeigte sich bei einem Patienten beidseits.

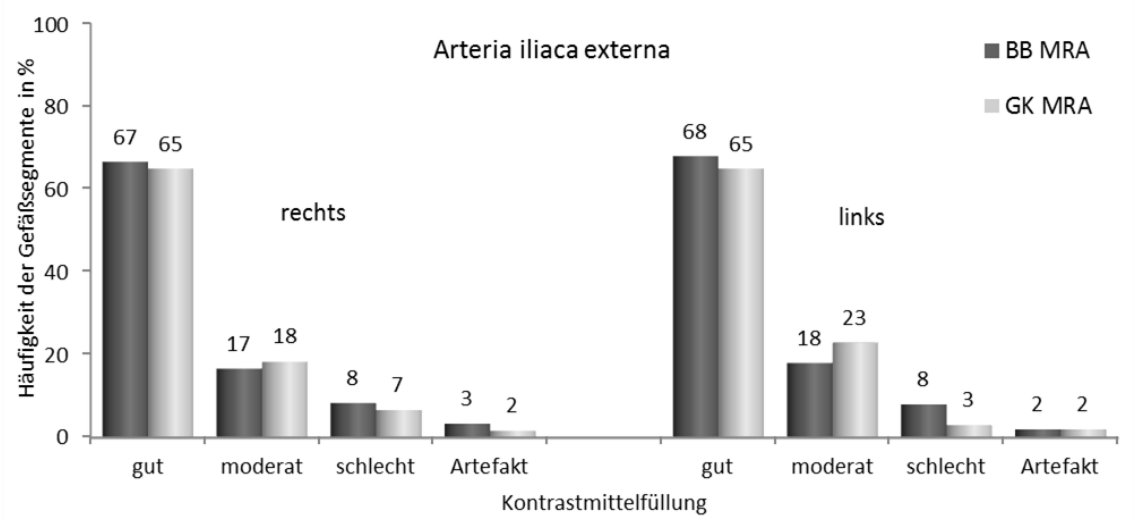

***Abb. 13**: Vergleichende Beurteilung der Kontrastmittelfüllung in % der Arteria iliaca externa beidseits zwischen BB MRA (Becken-Bein-Magnetresonanzangiographie) und GK MRA (Ganzkörper- Magnetresonanzangiographie) Patienten am Klinikum Esslingen (2006-2010)*

3.1.1.2 Oberschenkel-Etage (S19 – S26)

3.1.1.2.1 Arteria femoralis communis bds. (S19/20)

a. BB-Gruppe (Abb.14)
Eine gute Kontrastmittelfüllung fand sich rechts 45x und links 44x, eine moderate Kontrastmittelfüllung beidseits 9x, eine schlechte Kontrastmittelfüllung rechts 5x, links 4x.
Ein Artefakt zeigte sich nur bei 1 Patient links.

b. GK-Gruppe (Abb.14)
Eine gute Kontrastmittelfüllung fand sich rechts 42x und links 43x, eine moderate Kontrastmittelfüllung rechts 12x und links 13x, eine schlechte Kontrastmittelfüllung rechts 4x und links 3x. Ein Artefakt konnte bei einem Patienten beidseits nachgewiesen werden.

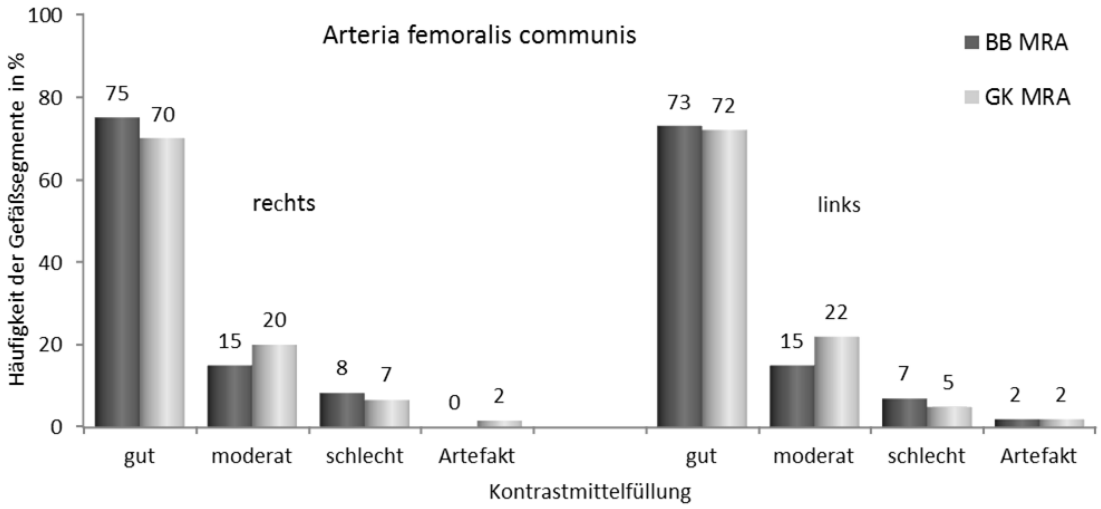

***Abb. 14**: Vergleichende Beurteilung der Kontrastmittelfüllung in % der Arteria femorais communis beidseits zwischen BB MRA (Becken-Bein-Magnetresonanzangiographie) und GK MRA (Ganzkörper- Magnetresonanzangiographie) Patienten am Klinikum Esslingen (2006-2010)*

3.1.1.2.2 Arteria profunda femoris bds. (S21/22)

a. BB-Gruppe (Abb.15)
Eine gute Kontrastmittelfüllung fand sich rechts 39x und links 37x, eine moderate Kontrastmittelfüllung rechts 17x und links 14x, eine schlechte Kontrastmittelfüllung rechts 4x und links 7x. Artefakte fanden sich bei 1 Patient beidseits (Bewegungsartefakt).

b. GK-Gruppe (Abb.15)
Eine gute Kontrastmittelfüllung fand sich rechts 44x und links 46x, eine moderate Kontrastmittelfüllung beidseits 14x, eine schlechte Kontrastmittelfüllung nur rechts 2x.

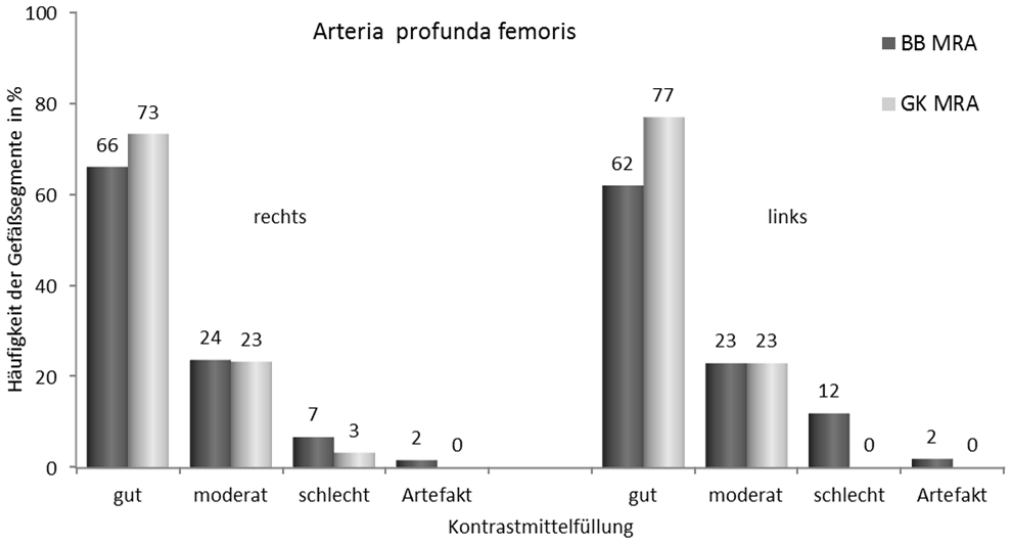

***Abb. 15**: Vergleichende Beurteilung der Kontrastmittelfüllung in % der Arteria profunda femoris beidseits zwischen BB MRA (Becken-Bein-Magnetresonanzangiographie) und GK MRA (Ganzkörper- Magnetresonanzangiographie) Patienten am Klinikum Esslingen (2006-2010)*

3.1.1.2.3 Arteria femoralis superficialis bds. (S23/24)

a. BB-Gruppe (Abb.16)
Eine gute Kontrastmittelfüllung zeigte sich rechts 46x und links 45x, eine moderate Kontrastmittelfüllung beidseits 9x, eine schlechte Kontrastmittelfüllung beidseits 1x. Artefakte zeigten sich rechts 3x und links 2x (Bewegungsartefakte und 1x Z.n. Knie-TEP).

b. GK-Gruppe (Abb.16)
Eine gute Kontrastmittelfüllung zeigte sich rechts 53x und links 55x, eine moderate Kontrastmittelfüllung beidseits 3x, eine schlechte Kontrastmittelfüllung fand sich nicht.

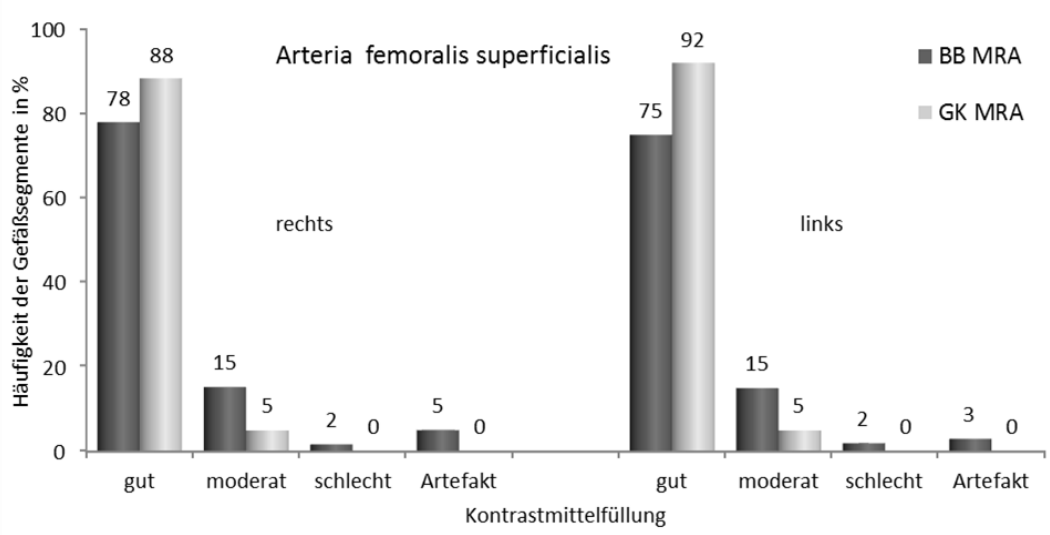

***Abb. 16**: Vergleichende Beurteilung der Kontrastmittelfüllung in % der Arteria femoralis superficialis beidseits zwischen BB MRA (Becken-Bein-Magnetresonanzangiographie) und GK MRA (Ganzkörper- Magnetresonanzangiographie) Patienten am Klinikum Esslingen (2006-2010)*

3.1.1.2.4 Arteria poplitea bds. (S25/26)

a. BB-Gruppe (Abb.17)
Eine gute Kontrastmittelfüllung zeigte sich rechts 48x und links 49x, eine moderate Kontrastmittelfüllung beidseits 7x, eine schlechte Kontrastmittelfüllung rechts 1x. Ein Artefakt fand sich in diesem Segment rechts 1x und links 2x.

b. GK-Gruppe (Abb.17)
Eine gute Kontrastmittelfüllung zeigte sich rechts 57x und links 58x, keine moderate oder schlechte Kontrastmittelfüllung.

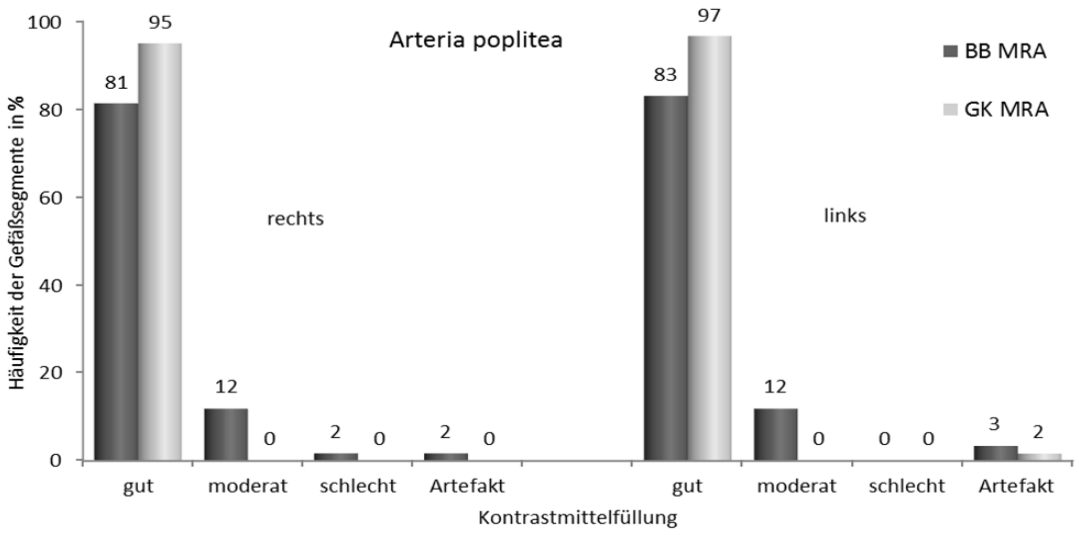

***Abb. 17**: Vergleichende Beurteilung der Kontrastmittelfüllung in % der Arteria poplitea beidseits zwischen BB MRA (Becken-Bein-Magnetresonanzangiographie) und GK MRA (Ganzkörper- Magnetresonanzangiographie) Patienten am Klinikum Esslingen (2006-2010)*

3.1.1.3 Unterschenkel-Etage (S27 – S34)

3.1.1.3.1 Truncus tibiofibularis bds. (S27/28)

a. BB-Gruppe (Abb.18)
Eine gute Kontrastmittelfüllung zeigte sich rechts 40x und links 39x, eine moderate Kontrastmittelfüllung rechts 7x und links 10x, eine schlechte Kontrastmittelfüllung rechts 5x und links 6x.

b. GK-Gruppe (Abb.18)
Eine gute Kontrastmittelfüllung zeigte sich rechts 48x und links 47x, eine moderate Kontrastmittelfüllung rechts 6x und links 8x, eine schlechte Kontrastmittelfüllung beidseits 1x. Ein Artefakt zeigte sich in diesem Segment 1x rechts.

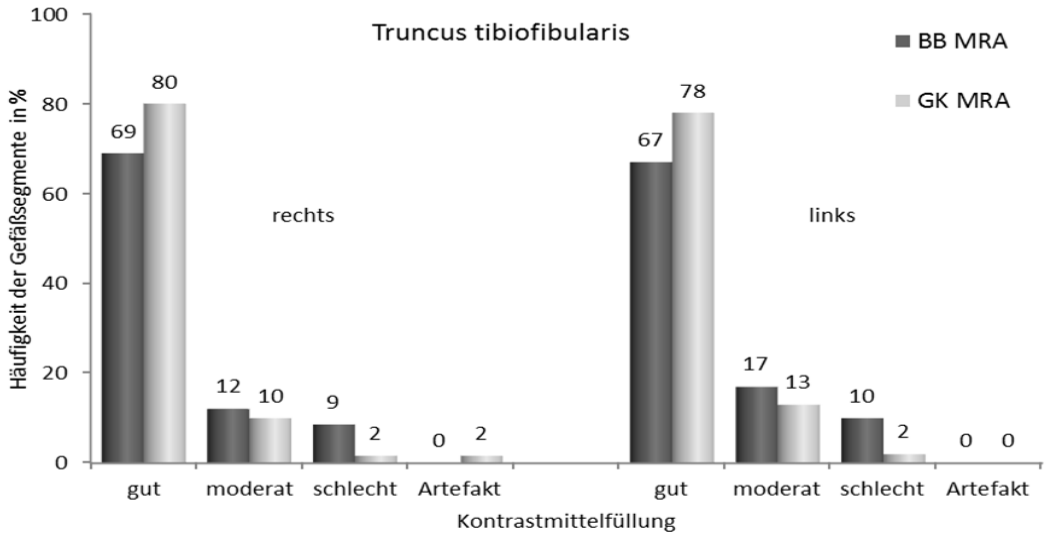

***Abb. 18**: Vergleichende Beurteilung der Kontrastmittelfüllung in % des Truncus tibiofibularis beidseits zwischen BB MRA (Becken-Bein-Magnetresonanzangiographie) und GK MRA (Ganzkörper- Magnetresonanzangiographie) Patienten am Klinikum Esslingen (2006-2010)*

3.1.1.3.2 Arteria tibialis anterior bds. (S29/30)

a. BB-Gruppe (Abb.19)

Eine gute Kontrastmittelfüllung zeigte sich rechts 38x und links 35x (Abb.20), eine moderate Kontrastmittelfüllung rechts 9x und links 11x, eine schlechte Kontrast-mittelfüllung rechts 6x und links 8x. Eine Artefaktbildung fand sich rechts 3x (Abb.21) und links 2x.

b. GK-Gruppe (Abb.19)

Eine gute Kontrastmittelfüllung zeigte sich rechts 34x und links 38x, eine moderate Kontrastmittelfüllung rechts 15x und links 9x, eine schlechte Kontrastmittelfüllung rechts 5x und links 6x, davon bei 3 Patienten beidseits. Ein Artefakt zeigte sich rechts 4x und links 6x, bei 1 Patienten beidseits.

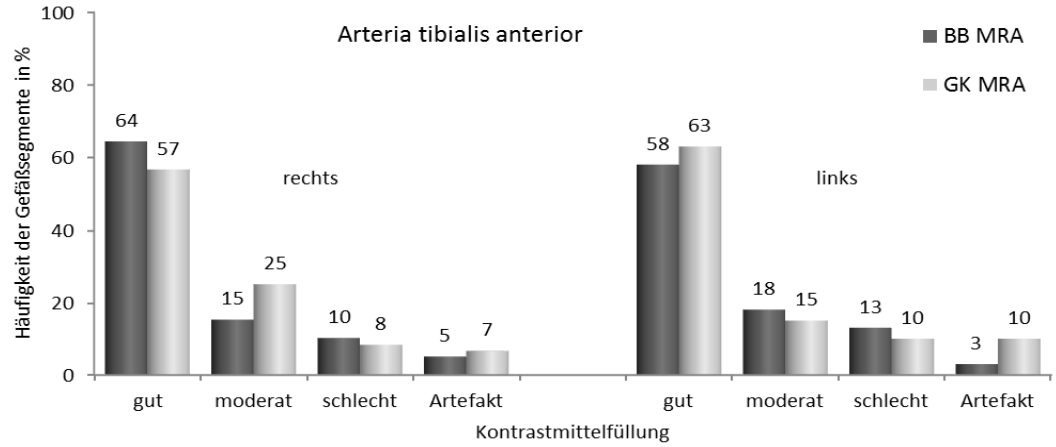

***Abb. 19**: Vergleichende Beurteilung der Kontrastmittelfüllung in % der Arteria tibialis posterior beidseits zwischen BB MRA (Becken-Bein-Magnetresonanzangiographie) und GK MRA (Ganzkörper- Magnetresonanzangiographie) Patienten am Klinikum Esslingen (2006-2010)*



***Abb.20**: m, 72 Jahre, Patient am Klinikum Esslingen (2009), Beispiel einer guten Kontrastmittelfüllung*



***Abb.21:** w, 82 Jahre, Patientin am Klinikum Esslingen (2008), Beispiel eines Bewegungsartefaktes rechts*

3.1.1.3.3 Arteria fibularis bds. (S31/32)

a. BB-Gruppe (Abb.22)
Eine gute Kontrastmittelfüllung zeigte sich rechts 32x und links 29x, eine moderate Kontrastmittelfüllung rechts 12x und links 20x, eine schlechte Kontrastmittelfüllung rechts 14x und links 8x.

b. GK-Gruppe (Abb.22)
Eine gute Kontrastmittelfüllung zeigte sich rechts 13x und links 17x, eine moderate Kontrastmittelfüllung rechts 28x und links 29x, eine schlechte Kontrastmittelfüllung rechts 3x und links 8x (bei 3 Patienten beidseits). Artefakte fanden sich rechts 3x und links 6x.

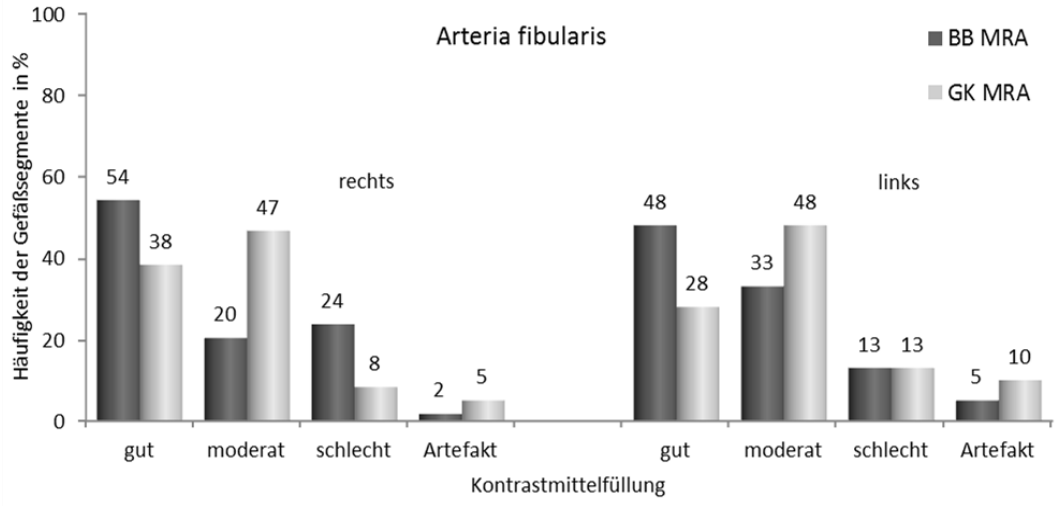

***Abb. 22**: Vergleichende Beurteilung der Kontrastmittelfüllung in % der Arteria fibularis beidseits zwischen BB MRA (Becken-Bein-Magnetresonanzangiographie) und GK MRA (Ganzkörper- Magnetresonanzangiographie) Patienten am Klinikum Esslingen (2006-2010)*

3.1.1.3.4 Arteria tibialis posterior bds. (S33/34)

a. BB-Gruppe (Abb.23)
Eine gute Kontrastmittelfüllung zeigte sich rechts 25x und links 25x, eine moderate Kontrastmittelfüllung rechts 8x und links 12x, eine schlechte Kontrastmittelfüllung rechts 20x und links 19x.

b. GK-Gruppe (Abb.23)
Eine gute Kontrastmittelfüllung zeigte sich rechts 28x und links 26x, eine moderate Kontrastmittelfüllung beidseits je 15x, eine schlechte Kontrastmittelfüllung rechts 8x und links 10x, davon 3 Patienten beidseits. Ein Artefakt fand sich bei 6 Patienten links.

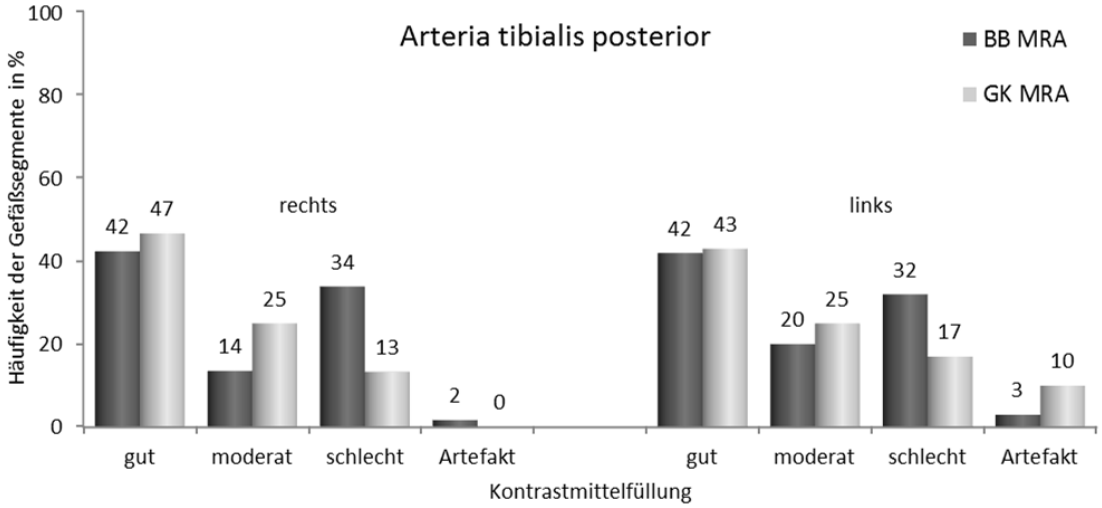

***Abb. 23**: Vergleichende Beurteilung der Kontrastmittelfüllung in % der Arteria tibialis posterior beidseits zwischen BB MRA (Becken-Bein-Magnetresonanzangiographie) und GK MRA (Ganzkörper- Magnetresonanzangiographie) Patienten am Klinikum Esslingen (2006-2010)*

3.1.2 Venöse Überlagerung

3.1.2.1 Abdomen- und Beckenetage (S9 – S18)

3.1.2.1.1 Suprarenale Aorta abdominalis (S9)

a. BB-Gruppe
Keine venöse Überlagerung fand sich bei 46 Patienten. Bei 4 Patienten war lediglich eine geringe venöse Überlagerung und bei 7 Patienten eine deutliche venöse Überlagerung zu beobachten. Bei 3 Patienten fehlte die Abbildung dieses Segmentes.

b. GK-Gruppe
Keine venöse Überlagerung bestand bei 57 Patienten, eine geringe venöse Überlagerung dagegen bei 3 Patienten.

3.1.2.1.2 Arteria renalis bds. (S10/S11)

a. BB-Gruppe (Abb.24)
Keine venöse Überlagerung fand sich rechts 51x und links 32x. Weitere Einzelheiten zur Kontrastmittelfüllung siehe folgende Abbildung.

b. GK-Gruppe (Abb.24)
Keine venöse Überlagerung zeigte sich rechts 58x und links 52x.
Weitere Einzelheiten zur Kontrastmittelfüllung siehe folgende Abbildung.

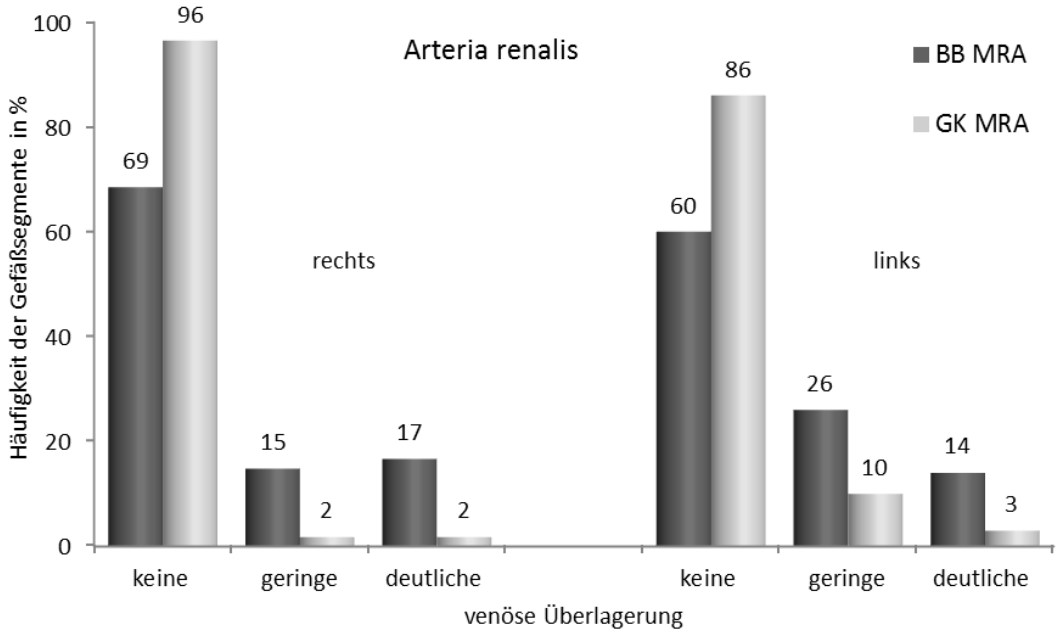

***Abb. 24** : Vergleichende Beurteilung der venösen Überlagerung in % der Arteria renalis beidseits zwischen BB MRA (Becken-Bein-Magnetresonanzangiographie) und GK MRA (Ganzkörper- Magnetresonanzangiographie) Patienten am Klinikum Esslingen (2006-2010)*

3.1.2.1.3 infrarenale Aorta abdominalis (S12)

a. BB-Gruppe

Keine venöse Überlagerung zeigte sich bei 57 Patienten, lediglich 3 Patienten zeigten eine geringe venöse Überlagerung.

b. GK-Gruppe

Bei einem Patienten zeigte sich eine geringe venöse Überlagerung.

3.1.2.1.4 Arteria iliaca communis bds. (S13/14)

a. BB-Gruppe (Abb.25)

Nur bei einem Patient gab es eine geringe venöse Überlagerung der Arteria iliaca communis beidseits.

b. GK-Gruppe (Abb.25)

Keine venöse Überlagerung bei 58 Patienten, eine venöse Überlagerung beidseits bei 2 Patienten.

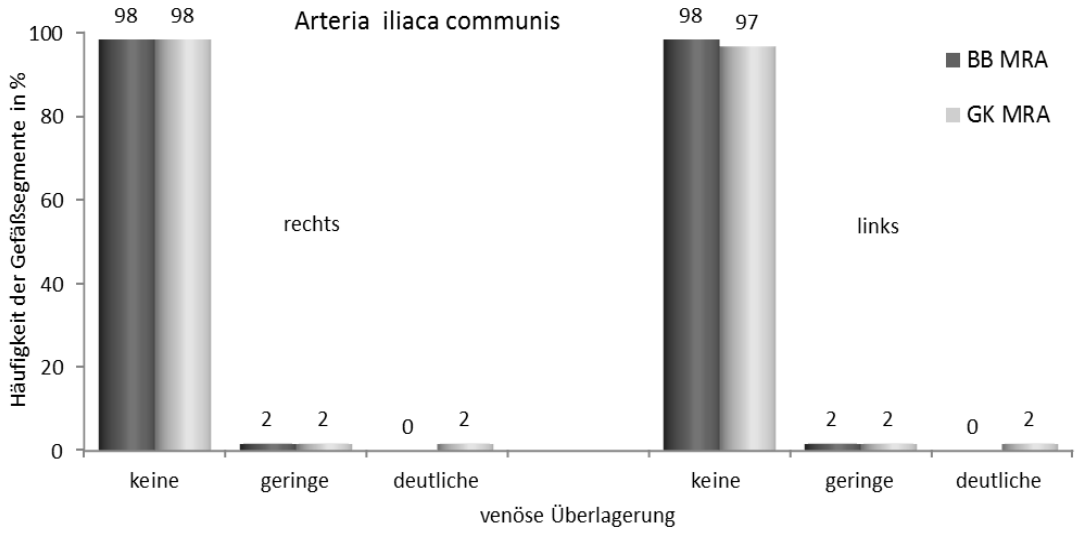

***Abb. 25**: Vergleichende Beurteilung der venösen Überlagerung in % der Arteria iliaca communis beidseits zwischen BB MRA (Becken-Bein-Magnetresonanzangiographie) und GK MRA (Ganzkörper- Magnetresonanzangiographie) Patienten am Klinikum Esslingen (2006-2010)*

3.1.2.1.5 Arteria iliaca interna bds. (S15/16)

a. BB-Gruppe (Abb.26)

Je 1x traten beidseits venöse Überlagerungen auf.

b. GK-Gruppe (Abb.26)

Keine venöse Überlagerung fand sich 58x beidseits, eine geringe bzw. deutliche venöse Überlagerung fand sich je 1x.

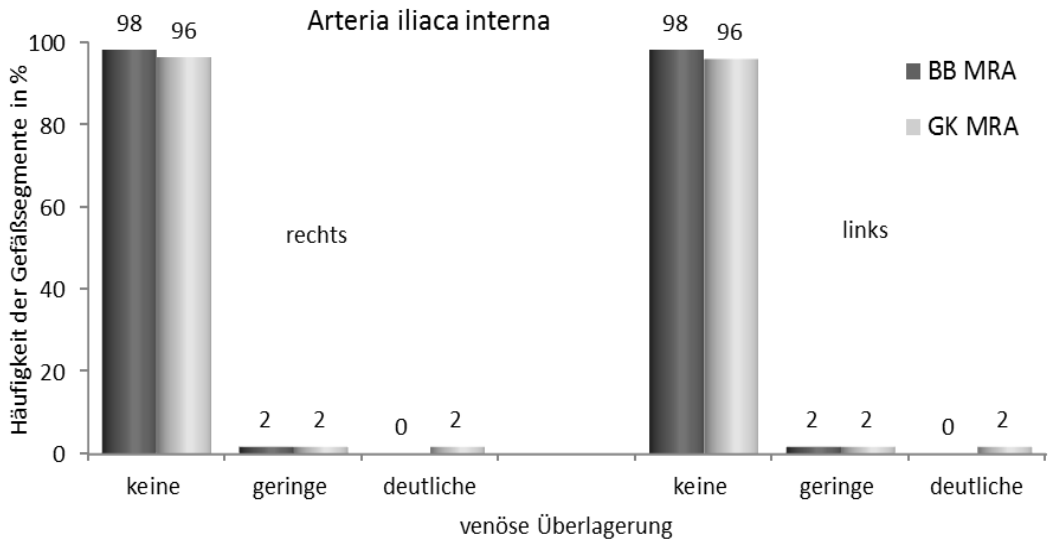

***Abb. 26**: Vergleichende Beurteilung der venösen Überlagerung in % der Arteria iliaca interna beidseits zwischen BB MRA (Becken-Bein-Magnetresonanzangiographie) und GK MRA (Ganzkörper- Magnetresonanzangiographie) Patienten am Klinikum Esslingen (2006-2010)*

3.1.2.1.6 Arteria iliaca externa bds. (S17/18)

a. BB-Gruppe (Abb.27)
Keine venöse Überlagerung fand sich rechtsseitig 58x und linksseitig 59x.
Ansonsten war die venöse Überlagerung gering.

b. GK-Gruppe (Abb.27)
Keine venöse Überlagerung zeigte sich beidseits 59x, ansonsten nur einmal eine geringe venöse Überlagerung beidseits.

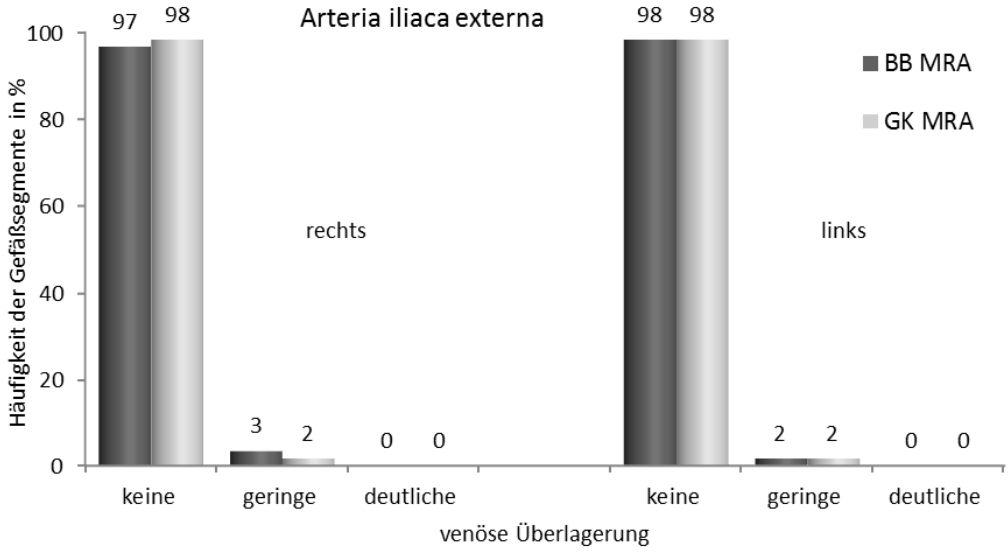

***Abb. 27**: Vergleichende Beurteilung der venösen Überlagerung in % der Arteria iliaca externa beidseits zwischen BB MRA (Becken-Bein-Magnetresonanzangiographie) und GK MRA (Ganzkörper- Magnetresonanzangiographie) Patienten am Klinikum Esslingen (2006-2010)*

3.1.2.2 Oberschenkel-Etage (S19 – S26)

3.1.2.2.1 Arteria femoralis communis bds. (S19/20)

a. BB-Gruppe (Abb.28)
Keine venöse Überlagerung zeigte sich 59x beidseits, ansonsten nur 1x beidseits eine geringe venöse Überlagerung.

b. GK-Gruppe (Abb.28)
Bei allen 60 Patienten wurde beidseits keine venöse Überlagerung gesehen.

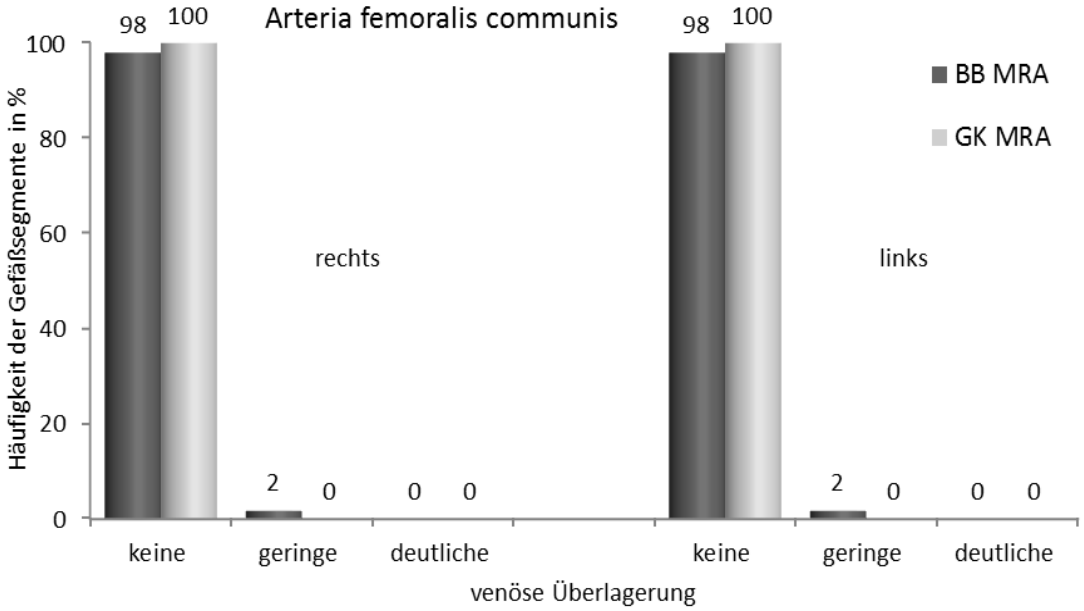

***Abb. 28**: Vergleichende Beurteilung der venösen Überlagerung in % der Arteria femoralis communis beidseits zwischen BB MRA (Becken-Bein-Magnetresonanzangiographie) und GK MRA (Ganzkörper- Magnetresonanzangiographie) Patienten am Klinikum Esslingen (2006-2010)*

3.1.2.2.2 Arteria profunda femoris bds. (S21/22)

a. BB-Gruppe (Abb.29)
Keine venöse Überlagerung zeigte sich 54x, eine geringe venöse Überlagerung rechts 4x und links 5x, eine deutliche venöse Überlagerung rechts 2x und links 1x.

b. GK-Gruppe (Abb.29)
Keine venöse Überlagerung fand sich rechts 59x und links 56x, eine geringe venöse Überlagerung rechts 1x und links 2x, eine deutliche venöse Überlagerung links 2x.

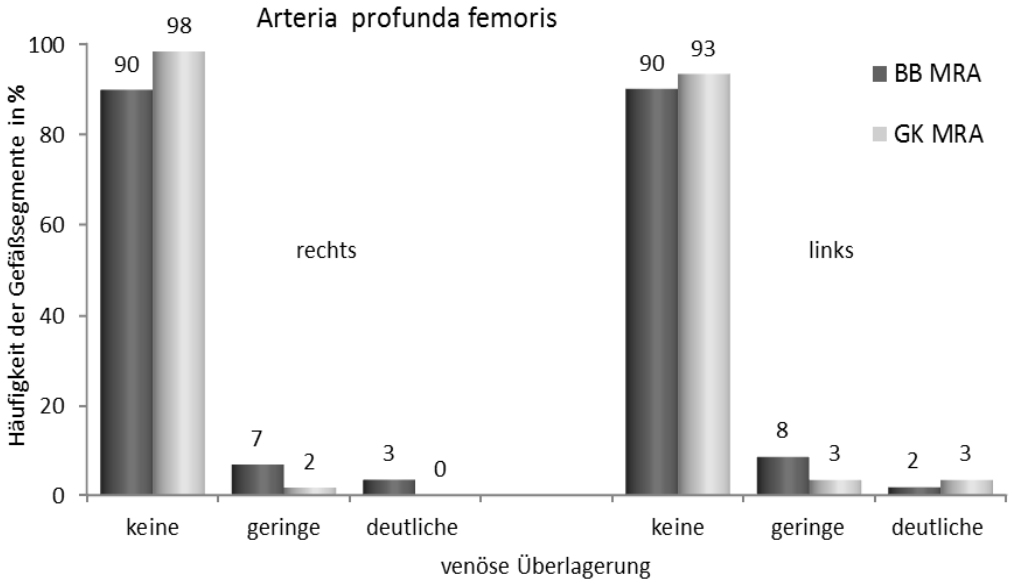

***Abb. 29**: Vergleichende Beurteilung der venösen Überlagerung in % der Arteria profunda femoris beidseits zwischen BB MRA (Becken-Bein-Magnetresonanzangiographie) und GK MRA (Ganzkörper- Magnetresonanzangiographie) Patienten am Klinikum Esslingen (2006-2010)*

3.1.2.2.3 Arteria femoralis superficialis bds. (S23/24)

a. BB-Gruppe (Abb.30)

Keine venöse Überlagerung fand sich rechts 45x und links 47x, eine geringe venöse Überlagerung beidseits 10x, eine deutliche venöse Überlagerung rechts 5x und links 3x (davon bei 2 Patienten beidseits).

b. GK-Gruppe (Abb.30)

Keine venöse Überlagerung zeigte sich rechts 54x und links 53x, eine geringe venöse Überlagerung rechts 3x und links 5x, eine deutliche venöse Überlagerung rechts 3x und links 2x.

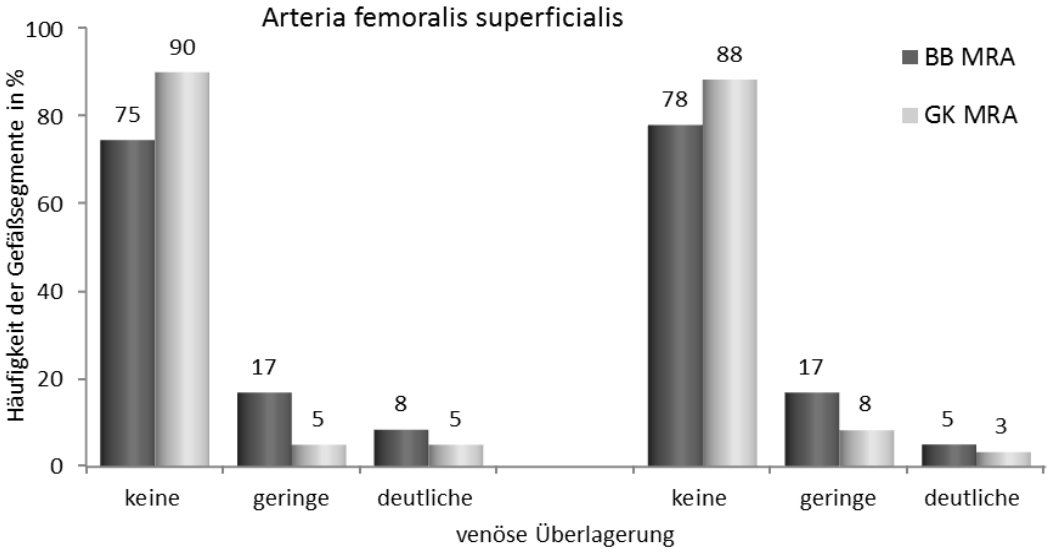

***Abb. 30**: Vergleichende Beurteilung der venösen Überlagerung in % der Arteria femoralis superficialis beidseits zwischen BB MRA (Becken-Bein-Magnetresonanzangiographie) und GK MRA (Ganzkörper- Magnetresonanzangiographie) Patienten am Klinikum Esslingen (2006-2010)*

3.1.2.2.4 Arteria poplitea bds. (S25/26)

a. BB-Gruppe (Abb.31)
Keine venöse Überlagerung zeigte sich rechts 52x und links 51x, eine geringe venöse Überlagerung rechts 5x und links 7x, eine deutliche venöse Überlagerung rechts 3x und links 2x.

b. GK-Gruppe (Abb.31)
Keine venöse Überlagerung zeigte sich beidseits 55x, eine gering venöse Überlagerung rechts 4x und links 2x, eine deutliche venöse Überlagerung rechts 1x und links 3x (bei 1 Patient beidseits).

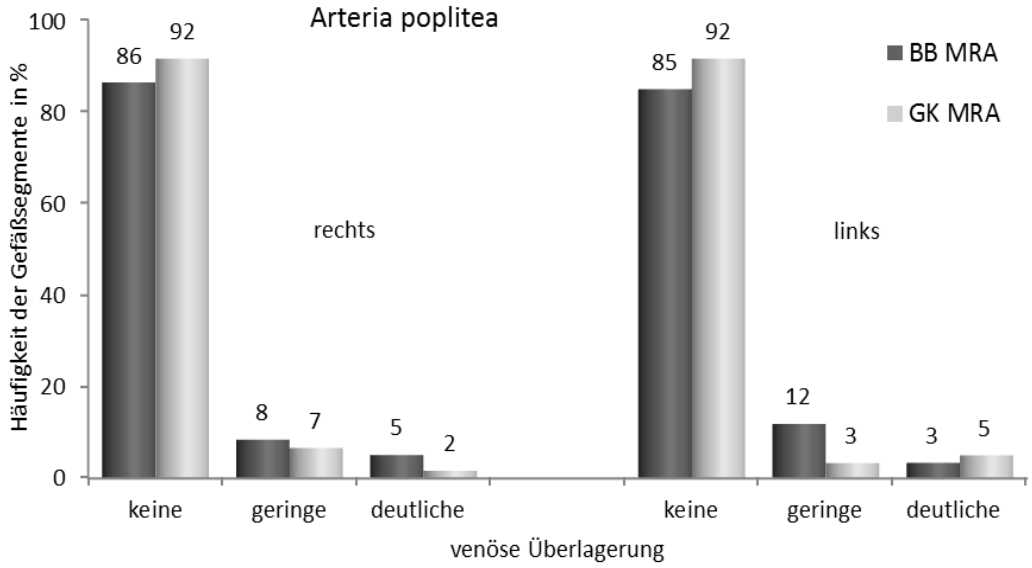

***Abb. 31**: Vergleichende Beurteilung der venösen Überlagerung in % der Arteria poplitea beidseits zwischen BB MRA (Becken-Bein-Magnetresonanzangiographie) und GK MRA (Ganzkörper- Magnetresonanzangiographie) Patienten am Klinikum Esslingen (2006-2010)*

3.1.2.3 Unterschenkel-Etage (S27 – S34)

3.1.2.3.1 Truncus tibiofibularis bds. (S27/28)

a. BB-Gruppe (Abb.32)
Keine venöse Überlagerung zeigte sich rechts 39x und links 51x, eine gering venöse Überlagerung rechts 14x und links 4x, eine deutliche venöse Überlagerung rechts 6x und links 5x.

b. GK-Gruppe (Abb.32)
Keine venöse Überlagerung fand sich rechts 51x und links 50x, eine geringe venöse Überlagerung rechts 6x und links 5x, eine deutliche venöse Überlagerung rechts 3x und links 5x.

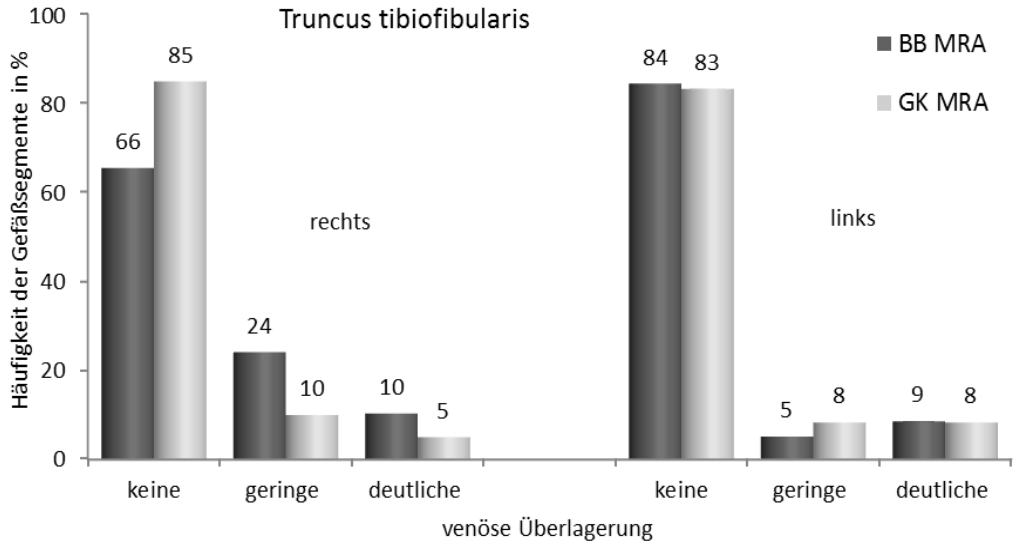

***Abb. 32**: Vergleichende Beurteilung der venösen Überlagerung in % des Truncus tibiofibularis zwischen BB MRA (Becken-Bein-Magnetresonanzangiographie) und GK MRA (Ganzkörper- Magnetresonanzangiographie) Patienten am Klinikum Esslingen (2006-2010)*

3.1.2.3.2 Arteria tibialis anterior bds. (S29/30)

a. BB-Gruppe (Abb.33)

Keine venöse Überlagerung zeigte sich rechts 31x und links 37x, eine geringe venöse Überlagerung rechts 17x und links 16x, eine deutliche venöse Überlagerung rechts 11x und links 7x (Abb.34).

b. GK-Gruppe (Abb.33)

Keine venöse Überlagerung zeigte sich rechts 45x und links 40x, eine geringe venöse Überlagerung rechts 10x und links 14x, eine deutliche venöse Überlagerung rechts 5x und links 6x.

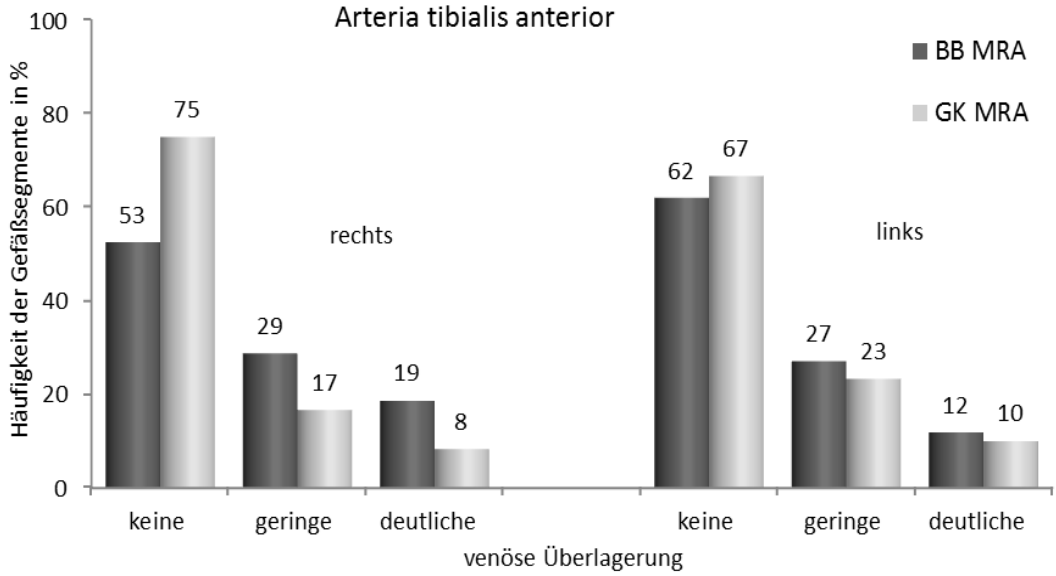

***Abb. 33**: Vergleichende Beurteilung der venösen Überlagerung in % der Arteria tibialis anterior beidseits zwischen BB MRA (Becken-Bein-Magnetresonanzangiographie) und GK MRA (Ganzkörper- Magnetresonanzangiographie) Patienten am Klinikum Esslingen (2006-2010)*



***Abb.34**: m, 68 Jahre, Patient am Klinikum Esslingen (2008) Beispiel für eine deutliche venöse Überlagerung beidseits*

3.1.2.3.3 Arteria fibularis bds. (S31/32)

a. BB-Gruppe (Abb.35)
Keine venöse Überlagerung fand sich rechts 30x und links 37x, eine geringe venöse Überlagerung beidseits je 11x, eine deutliche venöse Überlagerung rechts 17x und links 12x.

b. GK-Gruppe (Abb.35)
Keine venöse Überlagerung fand sich rechts 40x und links 38x, eine geringe venöse Überlagerung rechts 11x und links 13x, eine schlechte venöse Überlagerung beidseits je 9x, davon bei 4 Patienten beidseits.

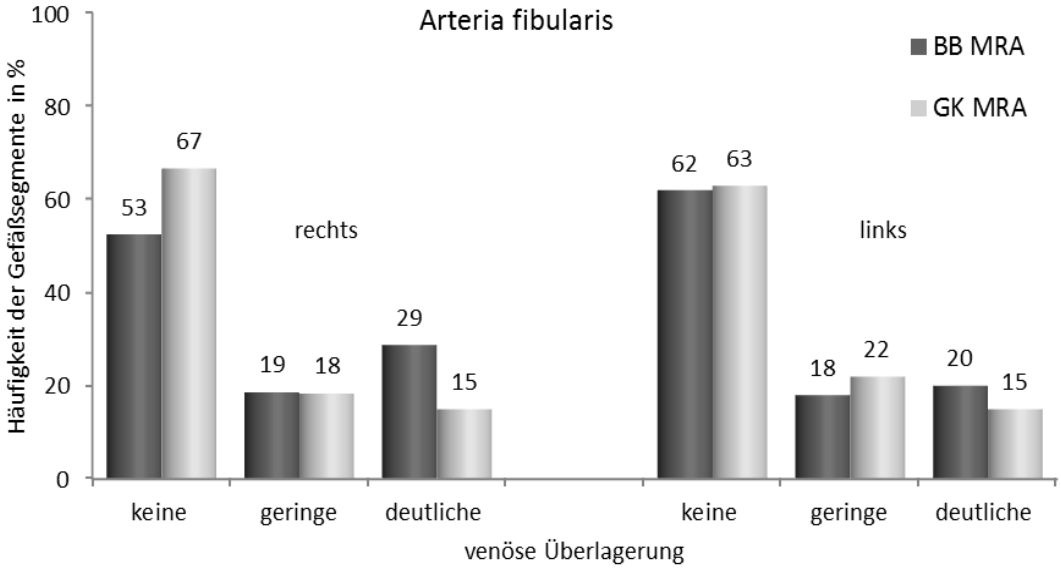

***Abb. 35**: Vergleichende Beurteilung der venösen Überlagerung in % der Arteria fibularis beidseits zwischen BB MRA (Becken-Bein-Magnetresonanzangiographie) und GK MRA (Ganzkörper- Magnetresonanzangiographie) Patienten am Klinikum Esslingen (2006-2010)*

3.1.2.3.4 Arteria tibialis posterior bds. (S33/34)

a. BB-Gruppe (Abb.36)
Keine venöse Überlagerung fand sich rechts 30x und links 34x, eine geringe venöse Überlagerung beidseits je 10x, eine deutliche venöse Überlagerung rechts 19x und links 16x.

b. GK-Gruppe (Abb.36)
Keine venöse Überlagerung zeigte sich rechts 45x und links 38x, eine geringe venöse Überlagerung rechts 8x und links 10x, eine deutliche venöse Überlagerung rechts 7x und links 12x.

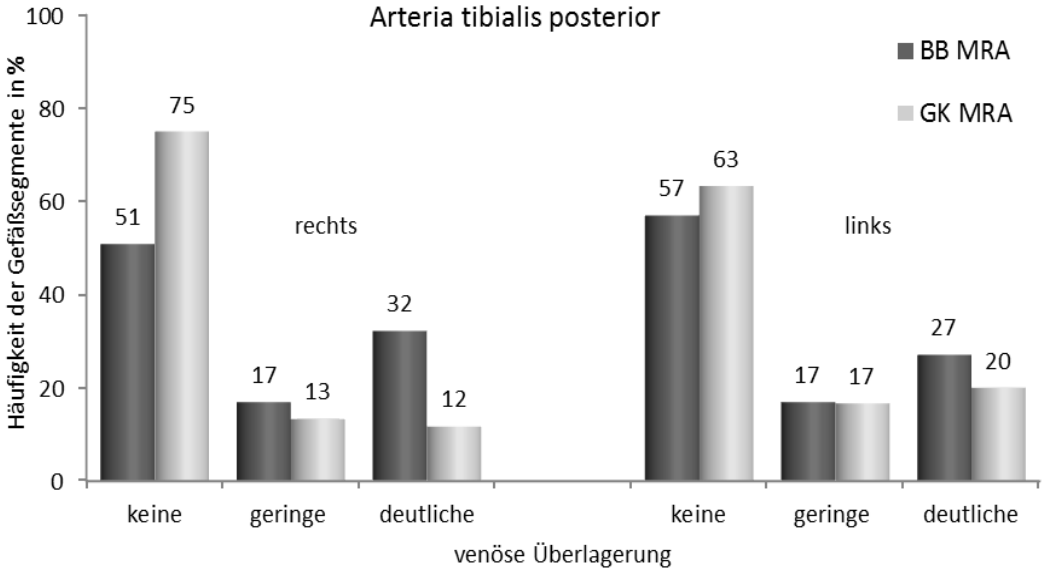

***Abb. 36**: Vergleichende Beurteilung der venösen Überlagerung in % der Arteria tibialis posterior beidseits zwischen BB MRA (Becken-Bein-Magnetresonanzangiographie) und GK MRA (Ganzkörper- Magnetresonanzangiographie) Patienten am Klinikum Esslingen (2006-2010)*

3.1.3 Sklerose, Stenosen und Verschlüsse

3.1.3.1 Abdomen- und Becken-Etage (S9 – S18)

3.1.3.1.1 suprarenale Aorta abdominalis (S9)

a. BB-Gruppe
Die suprarenale Aorta abdominalis (n= 57) wurde bei 3 Patienten nicht ausreichend abgebildet. Bei keinem Patienten wurde eine relevante Stenosierung oder aneurysmatische Erweiterung gesehen. In der Anamnese der Patienten keine PTA oder Operation.

b. GK-Gruppe
Die suprarenale Aorta abdominalis (n=60) zeigte bei einem Patienten einen Verschluss distal des Truncus coeliacus durch Dissektion.
Bei keinem Patienten wurde eine relevante Stenosierung gesehen. In der Anamnese der Patienten keine PTA oder Operation.
Ein Aneurysma konnte bei 2 Patienten neu entdeckt werden, bei weiteren 2 Patienten war ein suprarenales Aneurysma bei Z.n. aorto-biiliacaler Y-Prothese wegen eines infrarenalen Aneurysmas bereits bekannt.

3.1.3.1.2 Arteria renalis bds. (S10/S11)

a. BB-Gruppe (Abb.37)
Die A. renalis war rechts 54 x, die linke Nierenarterie 50 x beurteilbar.
Bei 4 Patienten wurde die A. renalis beidseits nicht dargestellt. Bei 2 Patienten erfolgte keine suffiziente Kontrastierung der rechten A. renalis, bei 1 Patient der linken A. renalis. Ferner konnte bei weiteren 5 Patienten die linke A. renalis nicht beurteilt werden durch eine frühe venöse Überlagerung.
Eine über 50%ige Stenose der A. renalis zeigte sich links nicht und rechts 1x – mit der Folge eines nephrologischen Konsils und der Empfehlung weiterer Verlaufskontrollen bei Niereninsuffizienz.

b. GK-Gruppe (Abb.37)
Die A. renalis war rechts 57x und links 59x beurteilbar.
Die A. renalis ist rechts bei 2 Patienten durch Nephrektomie und Schrumpfniere nicht beurteilbar, und bei 1 Patient ist die A. renalis beidseits nicht darstellbar durch Dissektion.
Eine über 50%ige Nierenarterienstenose zeigte sich rechts 3x und links 5x, bei einem Patienten davon beidseits (in allen Fällen ohne therapeutische Konsequenz).

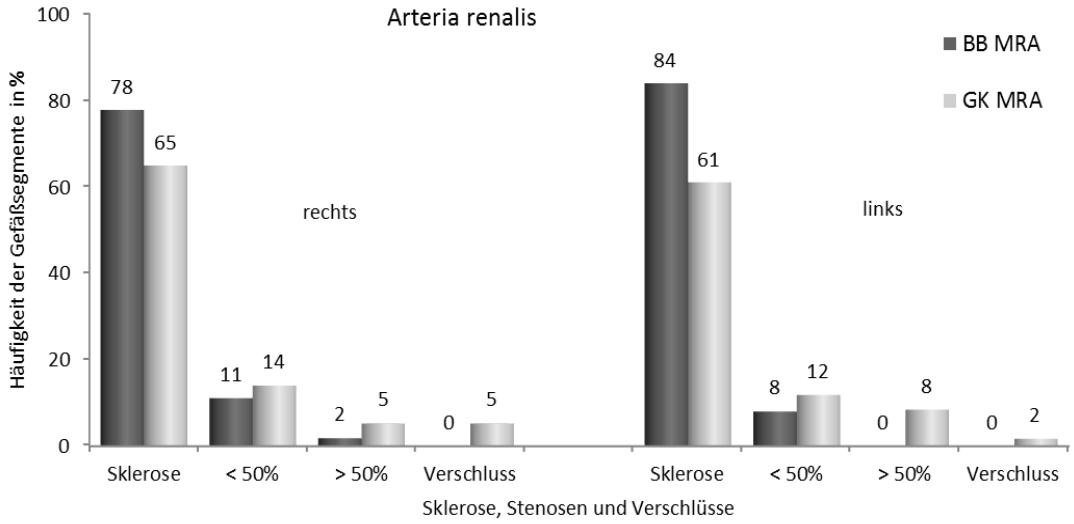

***Abb. 37**: Vergleichende Beurteilung der Sklerose, Stenosen und Verschlüsse in % der Arteria renalis beidseits zwischen BB MRA (Becken-Bein-Magnetresonanzangiographie) und GK MRA (Ganzkörper- Magnetresonanzangiographie) Patienten am Klinikum Esslingen (2006-2010)*

3.1.3.1.3 infrarenale Aorta abdominalis (S12)

a. BB-Gruppe

Die infrarenale Aorta abdominalis konnte bei allen 60 Patienten beurteilt werden.
Eine bis 50%ige Stenosierung fand sich bei 2 Patienten, höhergradige Stenosen und Verschlüsse fanden sich in dieser Gruppe nicht.
8 Patienten hatten ein infrarenales Bauchaortenaneurysma (4 bekannt, 4 neu entdeckt).
Bei 5 Patienten besteht ein Zustand nach OP (infrarenales Bauchaortenaneurysma und Leriche-Syndrom).

b. GK-Gruppe

Bei 5 Patienten war die infrarenale Aorta abdominalis verschlossen (Folge von Dissektion, Leriche-Syndrom).
Bis 50%ige Stenosen hatten 6 Patienten, höhergradige Stenosen waren nicht nachweisbar.
Bei 3 Patienten bestand ein Zustand nach OP (2 x Aneurysma-OP: Rohrprothese und Y-Prothese. 1x nach Leriche-Syndrom: aortobifemoraler Bypass).
4 Patienten zeigten ein infrarenales Bauchaortenaneurysma, 3 davon neu entdeckt
(2 Patienten wurden nach der Untersuchung operativ behandelt).

3.1.3.1.4 Arteria iliaca communis bds. (S13/14)

a. BB-Gruppe (Abb.38)
Die Arteria iliaca communis war beidseits bei allen Patienten beurteilbar.
2 Patienten zeigten eine aortobiiliacale Y-Prothese (Leriche-Syndrom) und 1 Patientin zeigte einen isolierten Verschluss der linken A.iliaca communis.
Eine bis 49%ige Stenose der A.iliaca communis fand sich rechts 9x und links 8x.
Stenosen über 50% fanden sich rechts nicht, links 4x.
Ein Aneurysma der A.iliaca communis zeigte sich insgesamt 2x rechts und 4x links bei insgesamt 4 Patienten (davon 2x beidseits und 1x nur linksseitig ausgehend von einem infrarenalen Bauchaortenaneurysma, 1x isoliertes Aneurysma der A.iliaca communis links). 2 Patienten erhielten eine Stent-PTA in der A.iliaca communis bds.
5 x war rechts und 4 x links die A.iliaca communis operiert (bei 5 Patienten).

b. GK-Gruppe (Abb.38)
Die Arteria iliaca communis war rechts 51x und links 53x beurteilbar.
Eine über 50%ige Stenose zeigte die A.iliaca communis rechts 5x (Abb.39), links 2x (5 Patienten, alle wurden interventionell versorgt, OP bzw. PTA).
Ein Verschluss der Arteria iliaca communis zeigte sich 9x rechts, davon 7x beidseits.
Ein Aneurysma der Arteria iliaca communis zeigte sich rechts 5x und links 4x bei insgesamt 5 Patienten (4x ausgehend von einem infrarenalen Bauchaortenaneurysma, 1x Nahtaneurysma nach Bypass-OP).
Bei je einem Patient zeigte sich eine beidseitige bzw. linksseitige Stentimplantation.
Ein operierter Zustand fand sich rechts 3x und links 2x (Y-Prothese bei Leriche-Syndrom und Bauchaortenaneurysma, iliacofemoraler Bypass rechts).

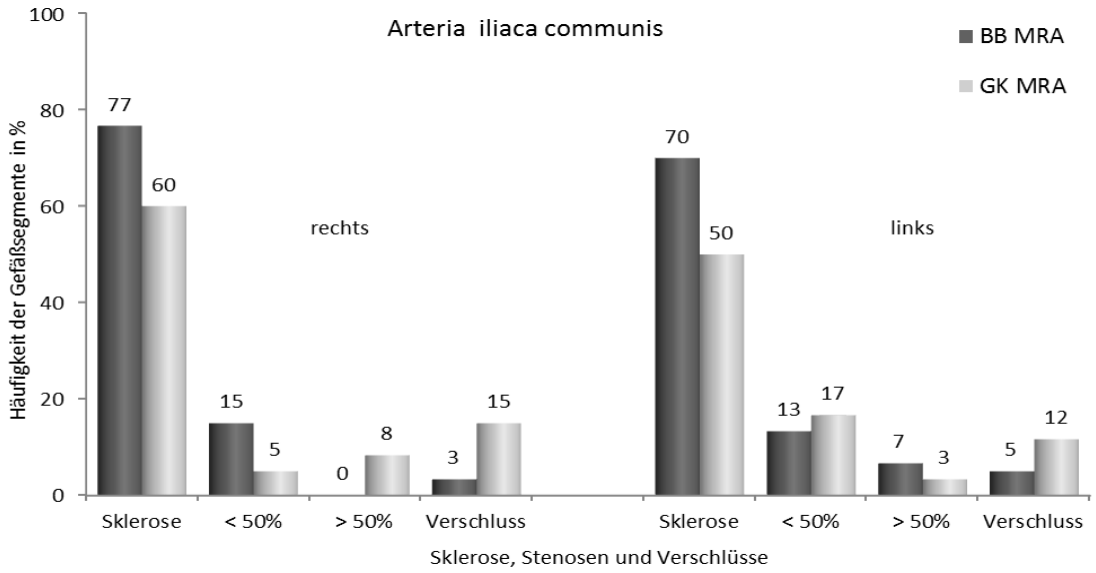

***Abb. 38**: Vergleichende Beurteilung der Sklerose, Stenosen und Verschlüsse in % der Arteria iliaca communis beidseits zwischen BB MRA (Becken-Bein-Magnetresonanzangiographie) und GK MRA (Ganzkörper- Magnet-resonanzangiographie) Patienten am Klinikum Esslingen (2006-2010)*



***Abb.39**: m, 52 Jahre, Patient am Klinikum Esslingen (2008), Beispiel einer über 50%igen Stenose der Arteria iliaca communis rechts*

3.1.3.1.5 Arteria iliaca interna bds. (S15/16)

a. BB-Gruppe (Abb.40)
Die A. iliaca interna war beidseits 57x beurteilbar.
Ein Verschluss zeigte sich rechts 6x und links 9x.
Eine über 50%ige Stenose zeigte sich sowohl rechts und links 5x.
Ein kleines Aneurysma zeigte sich rechts 1x im Abgang der A.iliaca interna.

b. GK-Gruppe (Abb.40)
Die A. iliaca interna war rechts 56x und links 57x beurteilbar.
Eine über 50%ige Stenose zeigte sich rechts 8x und links 7x, davon bei 2 Patienten beidseits. Ein Verschluss fand sich rechts 9x und links 7x, davon bei 3 Patienten beidseits.
Ein Aneurysma zeigte sich rechts 2x und links 1x.

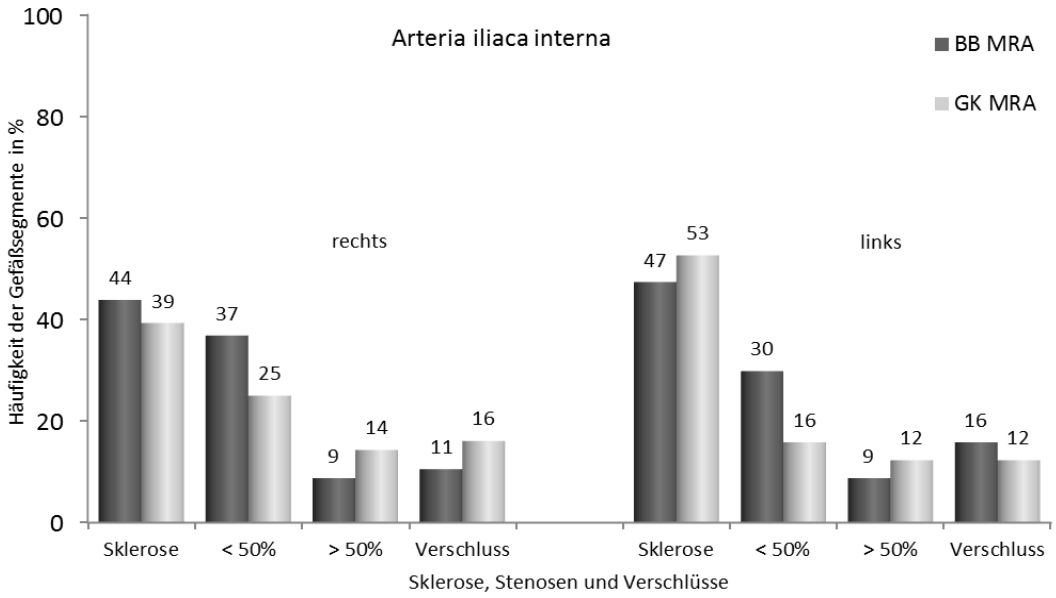

***Abb. 40**: Vergleichende Beurteilung der Sklerose, Stenosen und Verschlüsse in % der Arteria iliaca interna beidseits zwischen BB MRA (Becken-Bein-Magnetresonanzangiographie) und GK MRA (Ganzkörper-Magnet-resonanzangiographie) Patienten am Klinikum Esslingen (2006-2010)*

3.1.3.1.6 Arteria iliaca externa bds. (S17/18)

a. BB-Gruppe (Abb.41)
Eine über 50%ige Stenose fand sich rechts 5x und links 4x, davon bei 1 Patient beidseitig.
Verschlüsse in diesem Segment zeigten sich rechts 5x und links 3x, davon 3 Patienten beidseitig.
Ein Z.n. Stent-PTA zeigte sich rechts bei 2 Patienten und links bei 1 Patient.
Ein Z.n. OP zeigte sich bei 7 Patienten (TEA, iliacofemoraler Bypass, Y-Prothese).

b. GK-Gruppe (Abb.41)
Eine über 50%ige Stenose fand sich rechts keinmal und links 2x.
Ein Verschluss zeigte sich rechts 9x und links 5x (davon bei 3 Patienten beidseits).
Ein Z.n Stent-PTA zeigte sich bei einem Patienten links.
Ein Z.n. nach OP fand sich rechts 3x und links 1x (davon 1 Patient beidseits).

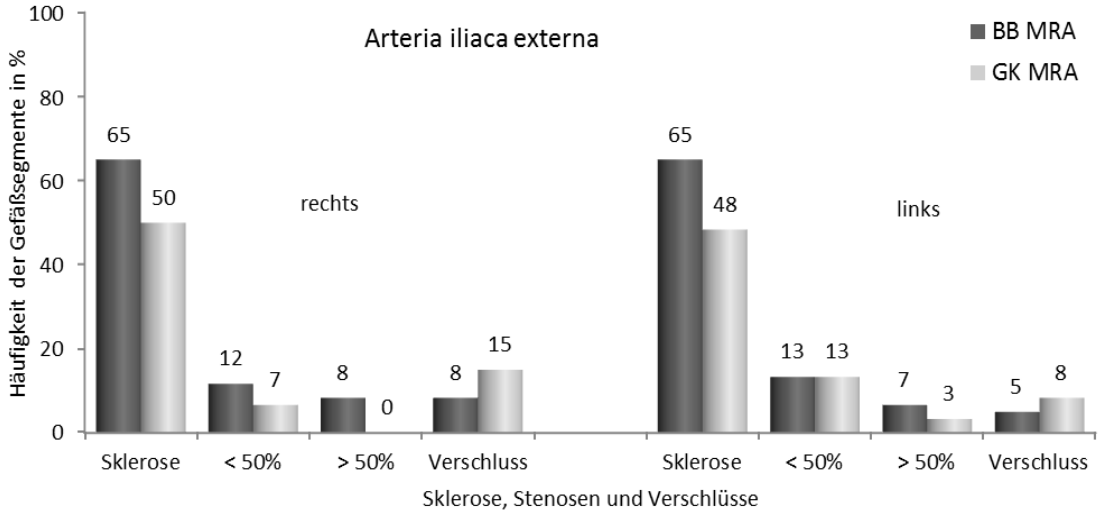

***Abb. 41**: Vergleichende Beurteilung der in Sklerose, Stenosen und Verschlüsse % der Arteria iliaca externa beidseits zwischen BB MRA (Becken-Bein-Magnetresonanzangiographie) und- GK MRA (Ganzkörper- Magnetresonanz-angiographie) Patienten am Klinikum Esslingen (2006-2010)*

3.1.3.2 Oberschenkel-Etage (S19 – S26)

3.1.3.2.1 Arteria femoralis communis bds. (S19/20)

a. BB-Gruppe (Abb.42)
Eine über 50%ige Stenose fand sich rechts 2x und links 4x.
Ein Verschluss zeigte sich bei einem Patienten links.
Eine aneurysmatische Aufweitung fanden sich rechts 6x und links 3x (davon nur 1 echtes Aneurysma rechts, die anderen sind Anschluss-Aneurysmata nach OP).
Zustand nach OP in diesem Segment beidseits je 7x (davon 4 Patienten beidseits).

b. GK-Gruppe(Abb.42)

Eine über 50%ige Stenose zeigte sich rechts keinmal und links 3x.

Verschlüsse der A.femoralis communis zeigten sich rechts 4x und links 2x, davon bei 1 Patient beidseits (Abb.43).

Ein Patient zeigte rechts ein Anschlussaneurysma nach iliacofemoralem Bypass.

Zustand nach OP in diesem Segment rechts 7x und links 4x (davon 4 Patienten beidseits).

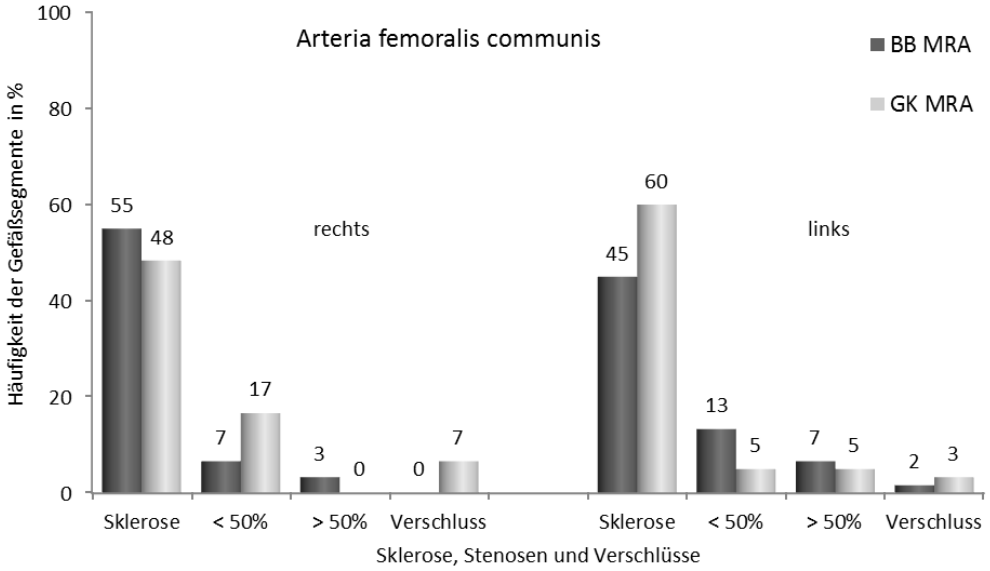

***Abb. 42**: Vergleichende Beurteilung der Sklerose, Stenosen und Verschlüsse in % der Arteria femoralis communis beidseits zwischen BB MRA (Becken-Bein-Magnetresonanzangiographie) und GK MRA (Ganzkörper-Magnetresonanz-angiographie) Patienten am Klinikum Esslingen (2006-2010)*

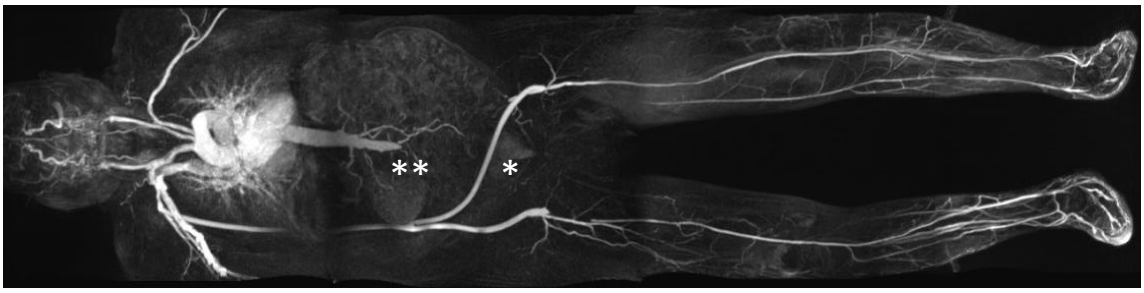

***Abb.43**: m, 79 Jahre, Patient am Klinikum Esslingen (2010)*
Beispiel für einen axillo-bifemoralen Bypass (*) bei Verschluss von Aorta und Beckenarterien (**)

3.1.3.2.2 Arteria profunda femoris bds. (S21/22)

a. BB-Gruppe (Abb.44)

Die Arteria profunda femoris war rechts bei 59 Patienten und links bei allen 60 Patienten beurteilbar (bei 1 Patienten fehlte die rechte Arteria profunda femoris nach Oberschenkelamputation). Eine über 50%ige Stenose fand sich 4x rechts und 6x links.

Verschlüsse zeigten sich rechts und links je 3x.

Ein Aneurysma fand sich bei 2 Patienten links.

Zustand nach OP in diesem Segment rechts und links je 2x (davon 1 Patient beidseits).

b. GK-Gruppe (Abb.44)
Eine über 50%ige Stenose fand sich rechts 3x und links 4x (davon bei 1 Patient beidseits).
Verschlüsse fanden sich rechts 4x und links 1x (davon bei 1 Patient beidseits).
Zustand nach OP in diesem Segment nur rechts 2x.

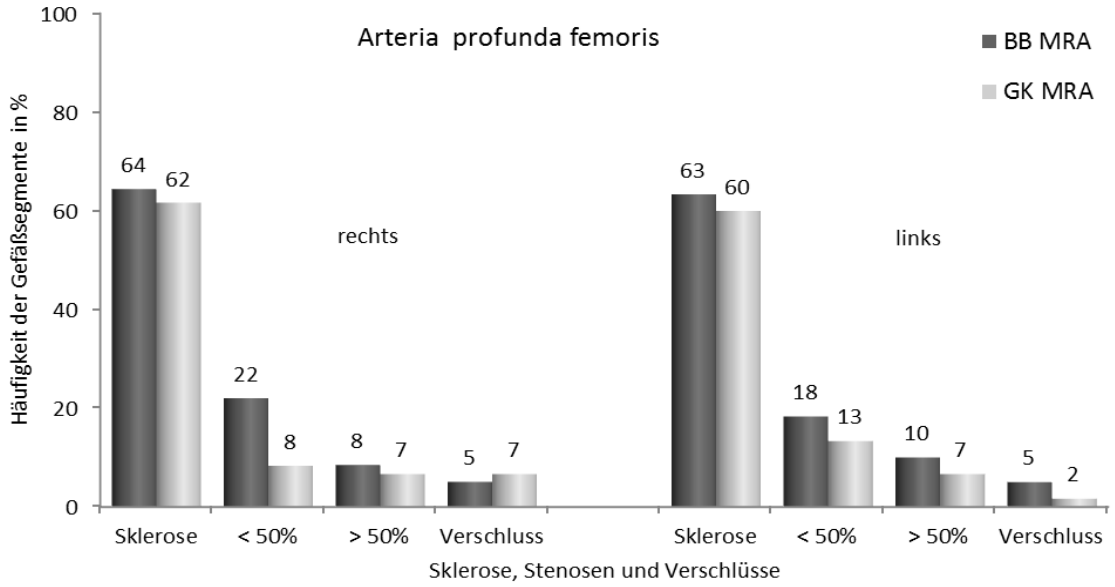

***Abb. 44**: Vergleichende Beurteilung der Sklerose, Stenosen und Verschlüsse in % der Arteria profunda femoris beidseits zwischen BB MRA (Becken-Bein-Magnetresonanzangiographie) und GK MRA (Ganzkörper-Magnetresonanz-angiographie)* Patienten am Klinikum Esslingen (2006-2010)

3.1.3.2.3 Arteria femoralis superficialis bds. (S23/24)

a. BB-Gruppe (Abb.45)
Die A.femoralis superficialis war nur bei 1 Patient nicht beurteilbar bei Z.n. Oberschenkel-Amputation rechts. Eine über 50%ige Stenose fand sich rechts 8x und links 9x, davon bei 3 Patienten beidseits.
Verschlüsse zeigten sich rechts 25x und links 26x, davon bei 14 Patienten beidseits.
Ein Aneurysma fand sich beidseits je einmal infolge einer gefäßchirurgischen OP (Bypass und TEA). Zustand nach OP in diesem Segment rechts 6x und links 5x.

b. GK-Gruppe (Abb.45)
Eine über 50%ige Stenose zeigte sich rechts 8x (Abb.46) und links 9x, davon 1 Patient beidseits.
Verschlüsse zeigten sich rechts 12x und links 13x, davon bei 6 Patienten beidseits.
Ein Aneurysma fand sich rechts bei 1 Patient.
Zustand nach PTA in diesem Segment links 2x.
Zustand nach OP in diesem Segment rechts 3x und links 2x (femoropoplitealer Bypass und TEA, Abb.46).

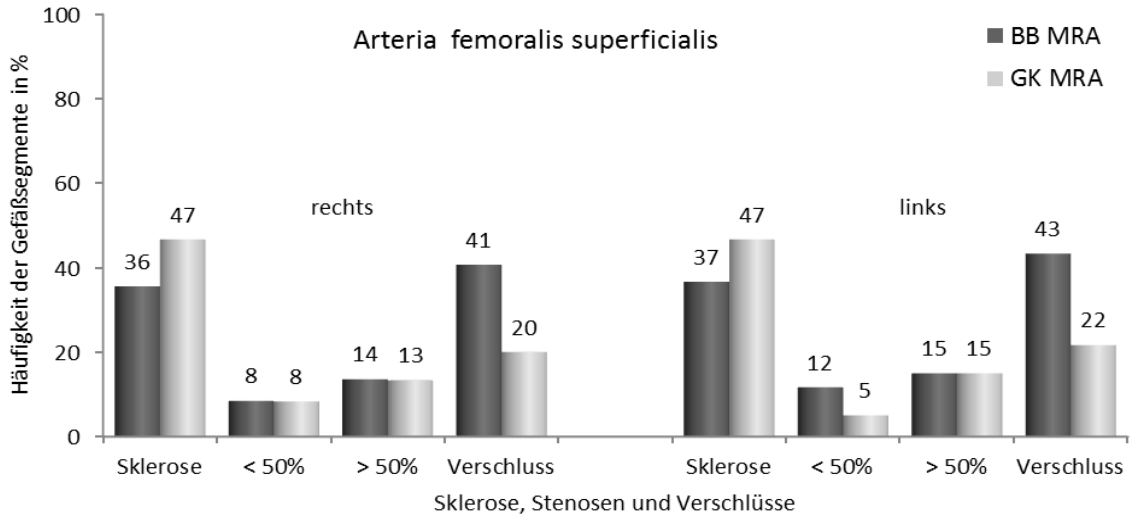

***Abb. 45**: Vergleichende Beurteilung der Sklerose, Stenosen und Verschlüsse in % der Arteria femoralis superficialis beidseits zwischen BB MRA (Becken-Bein-Magnetresonanzangiographie) und GK MRA (Ganzkörper-Magnetresonanz-angiographie) Patienten am Klinikum Esslingen (2006-2010)*

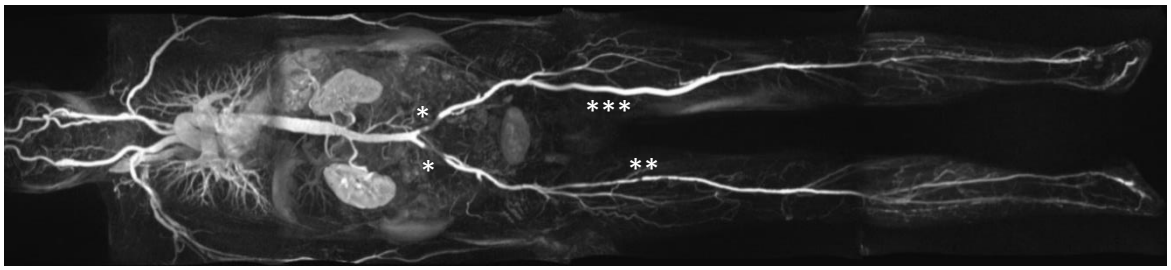

Abb.46: m, 72 Jahre, Patient am Klinikum Esslingen (2007), Zustand nach Stent-Implantation der Arteria iliaca communis beidseits (*), über 50%ige femorale Stenose (**) rechts, femoropoplitealer Bypass (***) links

3.1.3.2.4 Arteria poplitea bds. (S25/26)

a. BB-Gruppe (Abb.47)

Die A. poplitea war nur bei 1 Patient nicht beurteilbar bei Zustand nach Oberschenkel-Amputation rechts. Eine über 50%ige Stenose fand sich rechts 1x und links 8x. Verschlüsse zeigten sich beidseits 10x, davon bei 2 Patienten beidseits.
Ein Aneurysma fand sich rechts 1x als OP-Folge (TEA, Patch) und 1x ein echtes Aneurysma.
Z.n. PTA in diesem Segment rechts 1x und links 3x.
Z.n. OP in diesem Segment rechts 3x und links 4x.

b. GK-Gruppe (Abb.47)

Eine über 50%ige Stenose fand sich rechts 2x und links 4x, davon bei 1 Patient beidseits.
Verschlüsse zeigten sich rechts 6x und links 5x, davon bei 2 Patienten beidseits.
Ein echtes Aneurysma fand sich links 2x. Z.n. PTA in diesem Segment links 1x.
Z.n. OP in diesem Segment beidseits je 1x (femoropoplitealer Bypass).

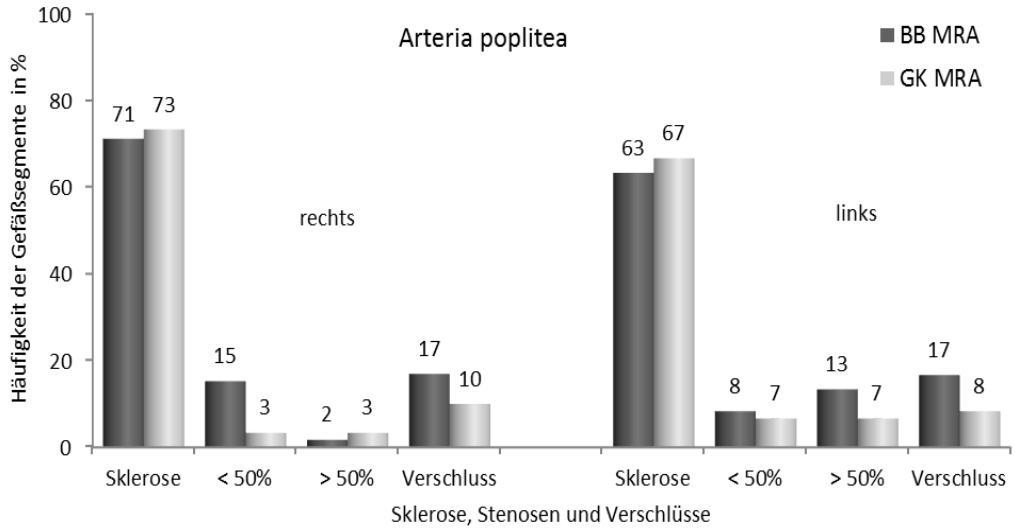

***Abb. 47**: Vergleichende Beurteilung der Sklerose, Stenosen und Verschlüsse in % der Arteria poplitea beidseits zwischen BB MRA (Becken-Bein-Magnetresonanzangiographie) und GK MRA (Ganzkörper-Magnetresonanzangiographie) Patienten am Klinikum Esslingen (2006-2010)*

3.1.3.3 Unterschenkel-Etage (S27 – S34)

3.1.3.3.1 Truncus tibiofibularis bds. (S27/28)

a. BB-Gruppe (Abb.48)

Der Truncus tibiofibularis war 3x nicht beurteilbar (1x bei Z.n. Oberschenkel-Amputation rechts, 3x bei echter Trifurkation). Eine über 50%ige Stenose fand sich rechts 5x und links 3x. Verschlüsse zeigten sich beidseits 8x, davon bei 4 Patienten beidseits.
Z.n. OP in diesem Segment rechts 1x (femorotruncaler BP).

b. GK-Gruppe (Abb.48)

Eine über 50%ige Stenose zeigte sich rechts 4x und links 5x, davon bei 1 Patienten beidseits. Verschlüsse zeigten sich rechts 5x und links 6x, davon 3 Patienten beidseits.

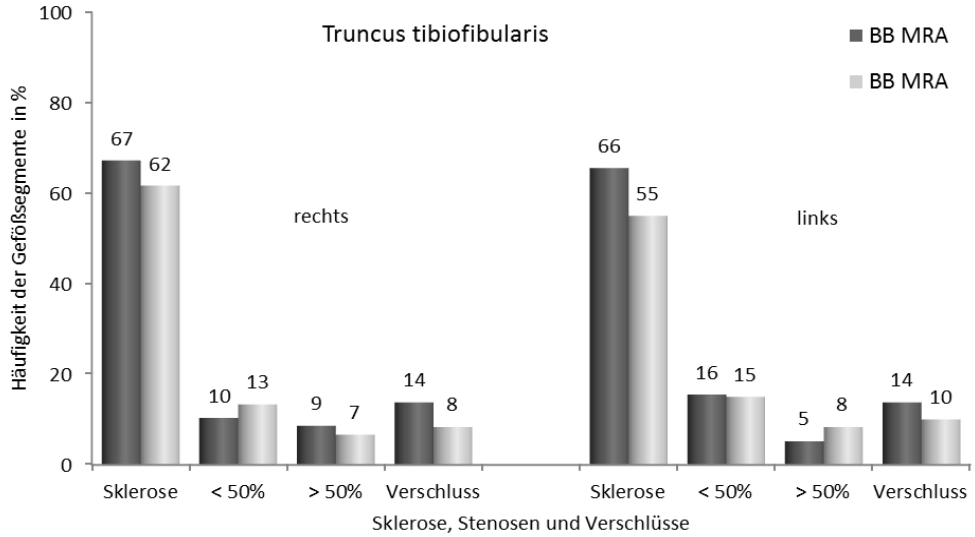

***Abb. 48**: Vergleichende Beurteilung der Sklerose, Stenosen und Verschlüsse in % des Truncus tibiofibularis beidseits zwischen BB MRA (Becken-Bein-Magnetresonanzangiographie) und GK MRA (Ganzkörper-Magnetresonanz-angiographie) Patienten am Klinikum Esslingen (2006-2010)*

3.1.3.3.2 Arteria tibialis anterior bds. (S29/30)

a. BB-Gruppe (Abb.49)

Die A.tibialis anterior war nur bei 1 Patient nicht beurteilbar bei Z.n. Oberschenkel-Amputation rechts.

Eine über 50%ige Stenose fand sich 6x, davon bei 1 Patienten beidseits (Abb.50).

Verschlüsse zeigten sich rechts 16x und links 18x, davon bei 2 Patienten beidseits.

b. GK-Gruppe (Abb.49)

Eine über 50%ige Stenose fand sich rechts 6x und links 9x, davon bei 3 Patienten beidseits.

Verschlüsse zeigten sich rechts 19x und links 13x, davon bei 10 Patienten beidseits.

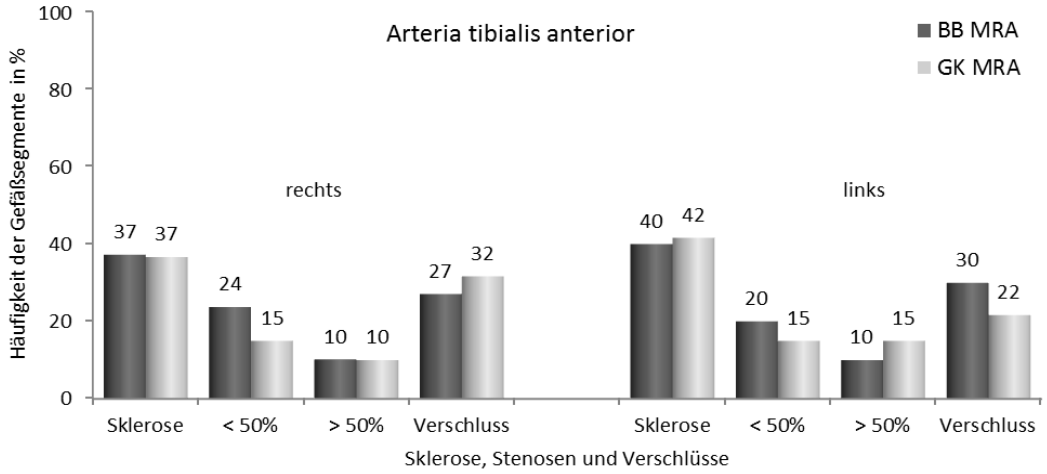

***Abb. 49**: Vergleichende Beurteilung der Sklerose, Stenosen und Verschlüsse in % der Arteria tibialis anterior beidseits zwischen BB MRA (Becken-Bein-Magnetresonanzangiographie) und GK MRA (Ganzkörper-Magnet-resonanz-angiographie) Patienten am Klinikum Esslingen (2006-2010)*

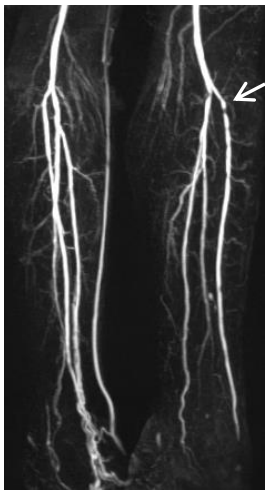

***Abb.50**: m, 76 Jahre. Patient am Klinikum Esslingen (2009), Beispiel einer über 50%igen Stenose der Arteria tibialis anterior links*

3.1.3.3.3 Arteria fibularis bds. (S31/32)

a. BB-Gruppe (Abb.51)

Die A. fibularis war nur bei 1 Patient nicht beurteilbar bei Z.n. Oberschenkel-Amputation rechts. Eine über 50%ige Stenose fand sich rechts 10x und links 8x, davon bei 2 Patienten beidseits. Verschlüsse zeigten sich beidseits je 6x, davon bei 1 Patienten beidseits.

b. GK-Gruppe (Abb.51)

Eine über 50%ige Stenose fand sich rechts 6x und links 4x, davon bei 1 Patienten beidseits.

Verschlüsse zeigten sich rechts 6x und links 8x, davon bei 2 Patienten beidseits.

Z.n. OP in diesem Segment rechts 1x (femoro-cruraler Venenbypass).

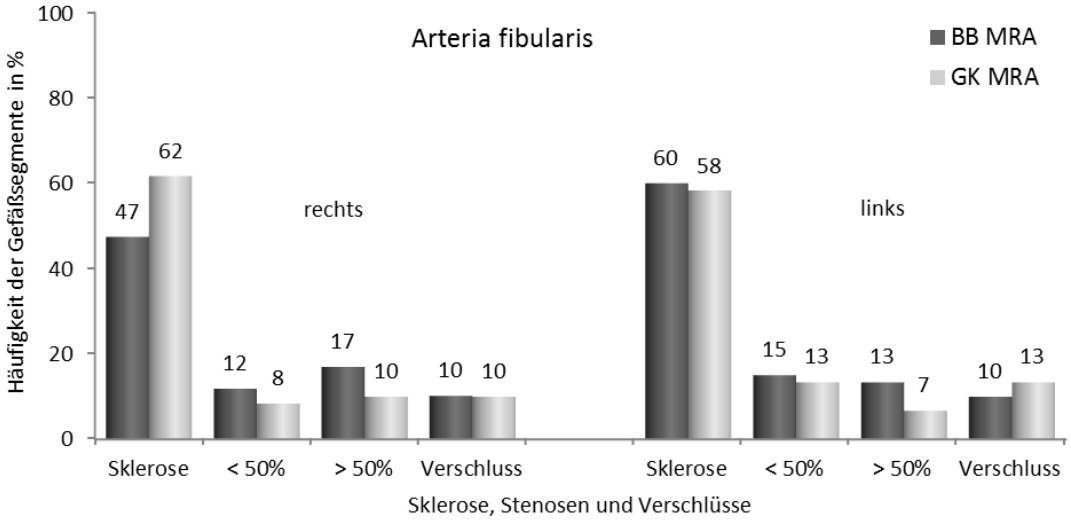

***Abb. 51**: Vergleichende Beurteilung der Sklerose, Stenosen und Verschlüsse in % der Arteria fibularis beidseits zwischen B B MRA (Becken-Bein-Magnetresonanzangiographie) und GK MRA (Ganzkörper-Magnetresonanz-angiographie) Patienten am Klinikum Esslingen (2006-2010)*

3.1.3.3.4 Arteria tibialis posterior bds. (S33/34)

a. BB-Gruppe (Abb.52)

Die A.tibialis posterior war nur bei 1 Patient nicht beurteilbar bei Z.n. Oberschenkel-Amputation rechts.

Eine über 50%ige Stenose fand sich rechts 9x und links 11x.

Verschlüsse zeigten sich rechts 21x und links 18x, davon bei 11 Patienten beidseits.

b. GK-Gruppe (Abb.52)

Eine über 50%ige Stenose fand sich rechts 5x und links 4x, bei 1 Patienten beidseits.

Verschlüsse zeigten sich beidseits je 23x, davon bei 8 Patienten beidseits.

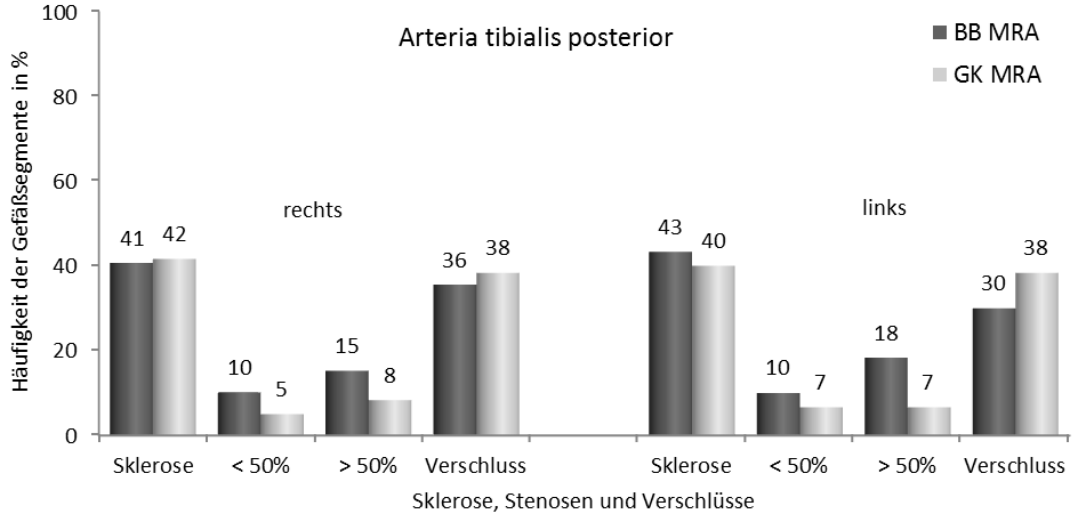

***Abb. 52**: Vergleichende Beurteilung der Sklerose, Stenosen und Verschlüsse in % der Arteria tibialis posterior beidseits zwischen BB MRA (Becken-Bein-Magnetresonanzangiographie) und GK MRA (Ganzkörper-Magnet-resonanzangiographie) Patienten am Klinikum Esslingen (2006-2010)*

3.4 Supraaortale Arterien

3.4.1 Arteria carotis interna (S1/S2)

Die Arteria carotis interna war beidseits 60x beurteilbar.
Eine unter 50%ige Stenose zeigte sich rechts 25x und links 10x.
Eine über 50%ige Stenose zeigte sich rechts 8x (Abb.53) und links 4x.
Ein Zustand nach OP zeigte sich beidseits 2x, davon bei einem Patienten beidseits.
Ein Verschluss fand sich 1x rechts.
Ein Aneurysma zeigte sich 1x rechts.
Eine gute Kontrastmittelfüllung zeigte sich rechts 34x und links 36x, eine moderate Kontrastmittelfüllung rechts 16x und links 14x, eine schlechte Kontrastmittelfüllung 10 x beidseits.
Ein Artefakt zeigte sich nicht.
Keine venöse Überlagerung zeigte sich rechts 42x und links 36x, eine geringe venöse Überlagerung 7x rechts und 15x links, eine deutliche venöse Überlagerung 11x rechts und 9x links.

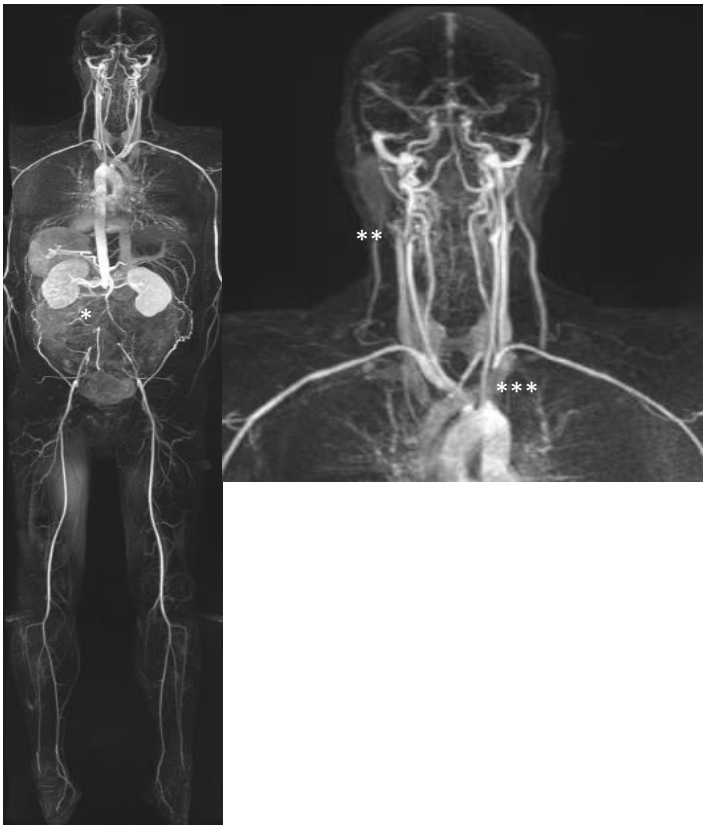

***Abb.53**: m, 50 Jahre, Patient am Klinikum Esslingen (2008)*
Beispiel für eine supraaortale und periphere arterielle
Verschlusskrankheit: Leriche-Syndrom (*)
Stenose der Arteria carotis interna rechts (**)
Verschluss der Arteria subclavia links (***)

3.4.2 Arteria carotis communis (S3/S4)

Die Arteria carotis communis war beidseits 60x beurteilbar.
Eine über 50%ige Stenose zeigte sich rechts 1x und 3x links (Abb.54).
Ein Verschluss zeigte sich rechts 1x.
Eine gute Kontrastmittelfüllung zeigte sich rechts 38x und links 39x, eine moderate Kontrastmittelfüllung rechts 10x und links 11x, eine schlechte Kontrastmittelfüllung rechts 9x und links 7x.
Ein Artefakt zeigte sich 3x beidseits.
Keine venöse Überlagerung fand sich rechts 43x und links 40x, eine geringe venöse Überlagerung rechts 10x und links 14x, eine deutliche venöse Überlagerung rechts 7x und links 6x.



***Abb.54**: m, 73 Jahre, Patient am Klinikum Esslingen (2007) Beispiel für eine hochgradige Stenose der Arteria carotis communis links*

3.4.3 Arteria subclavia (S5/S6)

Die Arteria subclavia war beidseits 60x beurteilbar.
Eine über 50%ige Stenose zeigte sich 10x beidseits.
Ein Verschluss zeigte sich rechts 1x und links 2x (Abb.53).
Ein Aneurysma zeigte sich rechts 1x.
Ein Zustand nach Operation (jeweils axillobifemoraler Bypass) zeigte sich rechts 3x.
Eine gute Kontrastmittelfüllung zeigte sich beidseits 40x, eine moderate Kontrastmittelfüllung beidseits 10x, eine schlechte Kontrastmittelfüllung beidseits 8x.
Artefakte zeigten sich beidseits 2x.

Keine venöse Überlagerung zeigte sich rechts 22x und links 35x, eine geringe venöse Überlagerung rechts 13x und links 6x, eine deutliche venöse Überlagerung rechts 25x und links 19x.

3.4.4 Truncus brachiocephalicus (S7)

Der Truncus brachiocephalicus war 59x beurteilbar (1x Verschluss des Truncus brachiocephalicus bei Dissektion Stanford A.)
Eine über 50%ige Stenose zeigte sich 2x.
Eine gute Kontrastmittelfüllung zeigte sich 36x, eine moderate Kontrastmittelfüllung 13x, eine schlechte Kontrastmittelfüllung 8x.
Ein Artefakt zeigte sich 3x.
Keine venöse Überlagerung zeigte sich 42x, eine geringe venöse Überlagerung 9x, eine deutliche venöse Überlagerung 9x.

3.4.5 Aorta descendens (S8)

Die thorakale Aorta war 60x beurteilbar.
Eine über 50%ige Stenose zeigte sich 1x (bekannte Dissektion bei einem Patienten).
Ein Aneurysma zeigte sich 2x.
Ein Zustand nach OP zeigte sich 1x (Ersatz der Aorta ascendens bei Dissektion Stanford A).
Eine gute Kontrastmittelfüllung zeigte sich 14x, eine moderate 27x, eine schlechte Kontrastmittelfüllung 16x.
Ein Artefakt zeigte sich 3x.
Keine venöse Überlagerung zeigte sich keinmal, eine geringe venöse Überlagerung 13x, eine deutliche venöse Überlagerung 47x.

Fasst man die Gefäßbefunde im supraaortalen Bereich der Patienten mit dem jeweils maximalen Stenosegrad zusammen, dann zeigten sich die nachfolgenden Ergebnisse:

15 Patienten hatten eine relevante Stenose (50 bis 99%) der extrakraniellen Carotisstrombahn und 2 Patienten einen Carotis-Verschluss.
17 Patienten zeigten eine maximal 50%ige Stenose.
18 Patienten wiesen Zeichen einer Atherosklerose auf.
Nur 8 Patienten zeigten eine normale extrakranielle Carotisstrombahn.

***Tabelle 4**: Übersicht der Gefäßbefunde bezogen auf den jeweils maximalen Stenosegrad pro Patient am Klinikum Esslingen (2006-2010)*

Atherosklerose/ Stenose	extrakranielle Carotisstrombahn n (%)	Arteria subclavia n (%)	Truncus brachiocephalicus n (%)
Keine	8 (13%)	6 (10%)	9 (15%)
Sklerose	18 (30%)	25 (42%)	46 (77%)
10 – 49%	17 (28%)	10 (17%)	2 (3%)
50 – 99%	15 (25%)	17 (28%)	2 (3%)
Verschluss	2 (3%)	2 (3%)	1 (1,7%)
	60	60	60

4. DISKUSSION

Seit Einführung der Kernspinangiographie in der Radiologie im Klinikum Esslingen wurden fast ausschließlich MR-Angiographien der Becken- und Beinarterien durchgeführt, nur bei besonderen Fragestellungen wurde die Möglichkeit einer MR-Ganzkörperangiographie gewählt.

Die periphere arterielle Verschlusskrankheit ist Teil einer generalisierten Gefäßerkrankung. Entsprechend ist die Abklärung weiterer Gefäßareale sinnvoll, um dieser generalisierten Erkrankung im Hinblick auf Früherkennung, Risikoabschätzung und Therapie gerecht zu werden. Dies wird durch eine MR-Ganzkörperangiographie erfüllt.

Somit drängte sich die Frage auf, ob bei einer peripheren Gefäßabklärung grundsätzlich die Ganzkörperdarstellung zu wählen ist.

Diese Überlegungen führten zu den Untersuchungen der vorliegenden Arbeit mit der Frage, welche Unterschiede lassen sich zwischen beiden Untersuchungsmethoden feststellen?

4.1 Kontrastmittelfüllung

Die deutlichsten Unterschiede zeigten sich im Bereich der suprarenalen Aorta abdominalis und der Nierenarterien bezüglich Abbildungsqualität bedingt durch KM-Füllung. Dagegen ließen sich in den Gefäßabschnitten des Beckens und der Beine keine erkennbaren Unterschiede hinsichtlich der KM-Füllung darstellen.

Bei den Nierenarterien zeigte die GK-MRA eine deutliche Überlegenheit einer guten KM-Füllung im Vergleich zur BB-MRA: zusammengefasst 69% gegenüber 29% (Abb. 9).
Bei der suprarenalen Aorta abdominalis fand sich bei der GK-MRA ebenfalls ein Vorteil hinsichtlich guter KM-Füllung, wenn auch weniger deutlich (85% versus 63%, Abb. 7) im Vergleich zu den Nierenarterien.

Ein wesentlicher Unterschied besteht zwischen verschiedenen Techniken der exakten Synchronisation zwischen Bildaufnahme und Kontrastmittelinfusion. Die GK-MRA erfolgte mit dem Testbolusverfahren [22] mit Atempause und die BB-MRA erfolgte mit CareBolus Technik [42,45] ohne Atempause.

Die Technik des CareBolus unterliegt der individuellen Einschätzung des Zeitpunktes, bei dem der Untersucher manuell auf die 3D-Sequenz umschaltet. Damit ist diese Methode vom Untersucher abhängig im Gegensatz zum Testbolusverfahren, bei dem die Kreislaufzeit unabhängig vom Untersucher bestimmt wird. Durch zu frühes oder zu

spätes manuelles Umschalten auf die eigentliche 3D-Messung entstehen Artefakte durch Einfluss auf die KM-Konzentration und damit auf die Abbildungsqualität [35,54,64]. Hinzu kommt, dass in dieser Arbeit die Patienten der GK-MRA Gruppe ein Atemkommando kurz vor Start der 3D-Sequenz erhielten. In der BB-MRA Gruppe wurde die Untersuchung ohne eine Atem-Anhalteperiode durchgeführt.
Maki et al. [36] haben in Untersuchungen gezeigt, dass die Atem-Anhalteperiode während der zentralen K-Raum Akquisition Artefakte minimiert und die Bildqualität verbessert.
Bei den Nierenarterien kommt die Bewegung der Nieren durch unwillkürliche Zwerchfellkontraktionen hinzu [4] mit der Folge von Artefakten. Je kürzer die Akquisitionszeit ist, desto optimaler wird die Darstellung der Nierenarterien [51,58].
Die Akquisitionszeiten bei den Untersuchungen der vorliegenden Arbeit lagen bei der GK-MRA bei 17 Sekunden und der BB-MRA bei 15 Sekunden. Bei diesem geringen Unterschied kommt somit den Akquisitionszeiten keine Bedeutung hinsichtlich der Beurteilung der Abbildungsqualität zu. Die anderen im Abschnitt oben dargestellten technischen Einflüsse erklären offenbar die Unterschiede hinsichtlich KM-Füllung, Artefaktbildung und venöser Überlagerung der Nierenarterien und der suprarenalen Bauchaorta zwischen beiden Gruppen der vorliegenden Untersuchungen.

4.2 Venöse Überlagerung

Venöse Überlagerungen sind ein allgemein bekanntes Problem durch Verfehlung des arteriellen Kontrastmittelbolus. In der Literatur wird dieses Problem vornehmlich im Bereich der Unterschenkel diskutiert. Dies ist verständlich, da eine Reihe von Erkrankungen Ursache dieses Problems sind, wie z.B. eine fortgeschrittene periphere arterielle Verschlusskrankheit und Diabetes mellitus mit polyneuropathisch bedingten funktionellen AV-Shunts. In der Literatur werden zur Vermeidung der venösen Überlagerungen eine Reihe von Techniken diskutiert, um zu einer höheren diagnostischen Sicherheit zu gelangen [2,11,24,25,38,60,62,66].

Die vorliegende Arbeit sollte auch klären, ob sich Unterschiede zwischen beiden Untersuchungstechniken von BBA-MRA und GK-MRA hinsichtlich venöser Überlagerungen ergeben. Einen deutlichen Unterschied fand sich lediglich bei den Nierenarterien.
In der BB-MRA Gruppe zeigten 15,4 % der Nierenarterien eine deutliche venöse Überlagerung, in der GK-MRA Gruppe lediglich 2,6 % (Abb. 24). Offenbar sind für diese Ergebnisse die gleichen Unterschiede der Techniken beider Methoden verantwortlich, wie schon im Abschnitt zuvor dargestellt.

Die Beckenarterien zeigten hinsichtlich einer venösen Überlagerung keinen wesentlichen Unterschied in beiden Untersuchungsmethoden (Abb. 25-27).
Dieses Ergebnis fand sich auch in der femoropoplitealen Achse und in den Unterschenkelarterien (Abb. 28-33,35-36). Die Ergebnisse für die Unterschenkelarterien erscheint etwas überraschend, da in der bisherigen täglichen Klinikroutine der Eindruck entstand, dass bei der GK-MRA venöse Überlagerungen der Unterschenkelarterien in geringerem Maße aufgetreten waren. Beide Patientengruppen sind hinsichtlich ihrer Merkmale wie Alter, Begleiterkrankungen und Risikofaktoren vergleichbar, sodass offensichtlich die Durchführung der MRA mit unterschiedlichen Techniken (CareBolus versus Testbolus-Verfahren) keine wesentliche Rolle hinsichtlich der venösen Überlagerung der Becken- und Beinarterien spielte.

Wang et al. [61] konnten zeigen, dass das zeitliche Fenster zwischen Beginn arterieller Kontrastierung und venöser Füllung am Unterschenkel im Mittel zwischen 20 und 40 s aufweist. Prince et al. [43] berichten von einem zeitlichen Fenster zwischen 35 und 49 s. Schon in der Normalbevölkerung bestehen große Unterschiede bezüglich der Kreislaufzeiten. Noch deutlicher bei Patienten mit Gefäßerkrankungen, z.B. zeigen Patienten mit schwerer pAVK eine verlängerte Kreislaufzeit durch Stenosen und Verschlüsse. Bei Patienten mit einem diabetischen Fußsyndrom besteht eine deutlich beschleunigte Kreislaufzeit durch Polyneuropathie (AV-Shunts). Die Erkrankungen mit Einfluss auf die Kreislaufzeit (Diabetes, pAVK, KHK) sind in den beiden Patientengruppen der vorliegenden Arbeit vergleichbar häufig vertreten, so dass die durch die Kreislaufzeit bedingte venöse Überlagerung in beiden Gruppen keinen wesentlichen Unterschied distal der Nierenarterien zeigte.

In der Literatur finden sich unterschiedliche Lösungsansätze zur Reduktion venöser Überlagerungen.

De Vries et al. [11] und Muthupilli et al. [38] setzten parallele Aquisitionstechniken sowie eine Erhöhung der zeitlichen Auflösung ein, Watts et al. [62] synchronisierte Boluspassage und K-Raum Füllung, Bilecen et al. [2] und Zhang et al. [66] versuchten durch das Anlegen einer Staubinde am Ober- oder Unterschenkel eine frühe venöse Überlagerung zu vermeiden.

Eine Lösung des Problems der venösen Überlagerung konnten Floery et al. [25] in ihrer Studie mit 150 Patienten durch den Einsatz einer zeitaufgelösten MRA zeigen. Es wurden zeitaufgelöste dynamische Messungen der Ober- und Unterschenkeletage mit je 5 zeitlich aufeinanderfolgenden Messungen erst am Unterschenkel und dann am Oberschenkel durchgeführt. Die Ergebnisse zeigten in 11 Fällen nur eine geringe venöse Überlagerung.

Fenchel et al. [24] untersuchten die Bedeutung von Menge und Zeitpunkt der Kontrastmittelgabe bei einer GK-MRA. Untersucht wurden 10 Probanden in einem 1,5T MR-Gerät. Die Hälfte der Probanden erhielten eine einmalige KM-Gabe von 0,25 mmol Gadopentetate Dimeglumine/kgKG, die anderen Probanden erhielten zwei KM-Injektionen, die 1. KM- Gabe (0,18mmol/kg KG) für die Stationen II-IV und die 2. KM-Gabe (0,07mmol/kg KG) für die Station I. Die Untersuchungsergebnisse wurden u.a. hinsichtlich venöser Überlagerung beurteilt. Dabei zeigten 4 von 5 Untersuchungen mit KM-Einzelbolus-Injektion deutliche venöse Überlagerungen der Nieren- und Unterschenkelarterien, während die zweimalige KM-Gabe zu keiner venösen Überlagerung führte. Die zweimalige KM-Gabe ist demnach überlegen und wird allgemein auch angewandt.

Eine weitere Entwicklung - die u.a. zu einer reduzierten venösen Überlagerung führte - ist die zeitaufgelöste 3D-MRA-Technik mit sehr hoher zeitlicher und räumlicher Auflösung mit der Möglichkeit den KM-Bolus in den arteriellen und venösen Phasen zu verfolgen. Eine Studie 2009 von Voth et al. [60] mit dieser dynamischen zeitaufgelösten MRA-Technik (continuous table movement, singuläre Kontrastmittelinjektion und höherem Signal-Rauschverhältnis) zeigte gute und stabile Ergebnisse. Bei dieser Studie wurden bei 22 Patienten mit pAVK im Stadium II-IV in einem Untersuchungsgang zunächst eine Becken-Bein-MRA und nachfolgend eine TWIST-MRA der Unterschenkeletage durchgeführt (3T-MRT-System). Die Ergänzung durch die TWIST-Technik führte zu einer besseren Auswertbarkeit der Unterschenkelarterien auch hinsichtlich der venösen Überlagerung. Durch diese Erkenntnisse erfuhr diese Technik zunehmend Anwendung im klinischen Alltag.

4.3 Sklerose, Stenosen und Verschlüsse

Die Untersuchungsergebnisse zeigten bei beiden Untersuchungsmethoden in allen Gefäßabschnitten von den Nierenarterien bis zu den Unterschenkelarterien eine gute Vergleichbarkeit hinsichtlich Stenosen, deren Ausprägung (Stadien) und Lokalisation wie die Abbildungen 37-38, 40-42, 44-45, 47-49 und 51-52 zeigen. Dies entspricht der guten Übereinstimmung beider Patientengruppen hinsichtlich Alter, Risikofaktoren und Begleiterkrankungen (siehe Tabellen 1 und 4).

Daraus folgt, dass es bei alleiniger Betrachtung der Strombahn in den Becken- und Beinarterien die Wahl der Untersuchungstechnik (GK-MRA vs. BB-MRA) keine entscheidende Rolle spielt.

Die Tatsache, dass die Atherosklerose meist mehrere Körperregionen [21] betrifft (hirnversorgende Arterien, Koronararterien, Becken- und Beinarterien), spricht hingegen für die Wahl der GK-MRA, um eine pAVK, Aneurysmen und andere Gefäßveränderungen zu erfassen.

Im Gegensatz zur KHK wird die Bedeutung der pAVK hinsichtlich des kardiovaskulären Mortalitätsrisikos unterschätzt [8,41]. Zitat aus der S3-Leitlinie [8]: „ Patienten mit pAVK sind hinsichtlich ihrer Risikofaktoren und Begleiterkrankungen unterbehandelt (Evidenzklasse 1)“. Dies zeigt auch die Erfahrung, dass Rehabilitationen für die pAVK weitaus zurückhaltener durch die Kostenträger genehmigt werden, im Vergleich zu Rehabilitationen für die KHK. Dies wird auch dokumentiert durch die Abnahme spezialisierter Rehakliniken für das Krankheitsbild der pAVK [19].

Bemerkenswert sind die Zahlen aus der Literatur hinsichtlich der Mortalität bei pAVK. So zeigen Patienten im ersten Jahr der Diagnosestellung einer pAVK eine erhöhte Mortalität von 20% [31].
Beim Vergleich der Mortalität mit anderen Erkrankungen liegt die periphere arterielle Verschlusskrankheit mit 28% zwischen Morbus Hodgkin (18%) und kolorektalem Karzinom (38%) [14].

Besonders aufschlussreich ist die bundesweit durchgeführte getABI-Studie. Diese groß angelegte Studie [13,15,16] beginnend 2001 mit über 6000 Patienten untersuchte die Prävalenz einer pAVK in deutschen Hausarztpraxen und das Morbiditäts-Risiko für kardio- oder zerebrovakuläre Ereignisse und Mortalitätsrisiko von pAVK-Patienten. Bei über 65-jährigen Patienten (n=6821) ergaben sich Prävalenzen für eine asymptomatische pAVK von 12,2% (835 Patienten) und für eine symptomatische pAVK von 8,7% (596 Patienten). Diese Ergebnisse sind vergleichbar mit den Zahlen anderer Untersuchungen bei über 70-Jährigen mit einer Prävalenz von 15-20% [39]. Nach einem 7-jährigen Beobachtungs-zeitraum im Rahmen der getABI-Studie zeigten insgesamt 55,9% der pAVK-Patienten ein koronares oder zerebrales Ereignis (symptomatische pAVK 34,7% und asymtomatische pAVK 21,2%). Demgegenüber hatten Patienten ohne pAVK lediglich zu 13,1% ein solches Ereignis.

Die ebenfalls in Hausarztpraxen der USA 1999 durchgeführte PARTNERS-Studie [32] mit über 6000 Risikopatienten über 50 Jahre (Raucher, Diabetiker) konnte eine Prävalenz von 29% einer manifesten pAVK oder einen erniedrigtem ABI (RR-Messung, Knöchel-Arm-Index) nachweisen.

Die Häufigkeiten von Begleiterkrankungen / Risikofaktoren einer peripheren arteriellen Verschlusskrankheit in vorliegender Untersuchung sind in Tabelle 1 (Seite 3) dargestellt. In der Literatur finden sich ähnliche Ergebnisse, wie zum Beispiel in der getABI- Studie für Koronare Herzkrankheit, Apoplektischer Insult, Diabetes mellitus und Nikotinabusus [16].

4.4 Aneurysmen

Unter den Aneurysmen ist das häufigste das infrarenale Bauchaortenaneurysma (60%). Das Verhältnis Männer zu Frauen beträgt 6:1. Hauptrisikofaktoren sind männliches Geschlecht, Raucher und ein Alter über 65 Jahre. Nebenrisikofaktoren sind Familienanamnese, KHK, pAVK, Hypercholesterinämie, Hypertonie und cerebrovaskuläre Insuffizienz. So ergeben sich Prävalenzen für ein abdominelles Aortenaneurysma (AAA) bei Männern über 65 Jahren mit Risikofaktoren bis zu 10% [10].

Wenn Aneurysmen nicht nur in der Bauchaorta, sondern auch in anderen Gefäßregionen auftreten, dann ist dies meist familiär bedingt [10].

Vergleichbare Ergebnisse zeigt die vorliegende Untersuchung. Für ein infrarenales Bauchaortenaneurysma fand sich eine Prävalenz von 13% in der Gruppe der MR-Becken-Beinangiographie und in der Gruppe der MR-Ganzkörperangiographie eine Prävalenz von 6,7%. Das in der Literatur [10] angegebene Verhältnis von 6:1 (Männern zu Frauen) für ein abdominelles Bauchaortenaneurysma entsprach unseren Ergebnissen in beiden Gruppen mit je einem Verhältnis von 7:1.

Aneurysmen der suprarenalen Aorta abdominalis fanden sich in 6,7% in der GK-MRA Gruppe, während diese Region in der Gruppe der BB-MRA häufig nicht vollständig erfasst wurde und damit nicht auswertbar war.

Aneurysmen der Beckenarterien sind vornehmlich kombiniert (über 50%) mit einem infrarenalen Bauchaortenaneurysma, isoliert sind sie eher selten (1,3%) [10].

In der vorliegenden Arbeit zeigten beide Gruppen in 1,7% isolierte iliacale Aneurysmen.

Aneurysmen der unteren Extremität (femoral oder popliteal) werden in der Literatur bei 3-7% der Patienten mit einem Bauchaortenaneurysma [18,49] beschrieben. Umkehrt zeigen Popliteaaneurysmen eine Koinzidenz mit einem BAA von 24-58% [6,20,37,63]. Bei den Aneurysmen der unteren Extremität ist vornehmlich die Poplitearegion (80%) [57] betroffen als zweithäufigste Aneurysmalokalisation überhaupt [9].

Femoropopliteale Aneurysmen zeigten sich insgesamt in beiden Untersuchungsgruppen zu je 5 %, davon in Koinzidenz mit einem BAA in 3,3% (BB-MRA) und 1,7% (GK-MRA), isoliert hingegen in 1,7% und 3,3%. Dies entspricht den Erfahrungen von eher selten isoliert auftretenden Aneurysmen in der femoropoplitealen Region.

Thorakale Aneurysmen (TAA) sind seltener als die der Aorta abdominalis (AAA) und werden bei steigender Tendenz mit 6/100.000 pro Jahr angegeben [40]. Das Verhältnis von TAA zu AAA beträgt 0,3: 1 [59]. In den Jahrzehnten zuvor war das TAA bedingt durch die Syphilis wesentlich häufiger.
Von den TAA sind 51% in der Aorta ascendens, 11% am Aortenbogen und 38% in der Aorta descendens lokalisiert. In 25% besteht ebenso ein infrarenales Bauchaorten-

aneurysma und in 13% multiple Aortenaneurysmen [5]. Thorakale Aortenaneurysmen betreffen Frauen und Männer gleichermaßen [55]. 75% der thorakalen Aneurysmen sind symptomlos und werden meist zufällig entdeckt. Postmortale Untersuchungen zeigten eine Inzidenz von 30% [33].

In der vorliegenden Untersuchung fanden sich in 8,3 % thorakale Aneurysmen, die sämtlich zuvor bekannt waren.

Die Häufigkeit der thorakalen Aneurysmen und die relevante Koinzidenz von infrarenalen BAA mit Aneurysmen anderer Gefäßregionen macht deutlich, welchen diagnostischen Zugewinn eine MR-Ganzkörperangiographie gegenüber einer alleinigen Darstellung der Becken- und Beinarterien bedeutet.

4.5 Supraaortal

In unserer GK-MRA Gruppe zeigte sich bei 30% der 60 Patienten lediglich Zeichen einer Atherosklerose in der extrakraniellen Carotisstrombahn. 28% zeigten eine kleiner 50% Stenose, 25% eine über 50%ige Stenose und fast 3% zeigten einen Verschluss (Tabelle 4).

Der hohe Anteil an Sklerose und Stenosen in den extrakraniellen hirnversorgenden Arterien macht deutlich, welchen diagnostischen Zusatzgewinn die MR-Ganzkörper-angiographie bei der Diagnostik der pAVK beinhaltet. Dies deckt sich mit den Erfahrungen in der Angiologie, die vielfach in der Literatur dargestellt wurden.
Rancic et al. [44] untersuchten an 109 pAVK-Patienten die Carotisstrombahn mit Duplexsonographie und beschrieben eine 37%ige Prävalenz bei Stenosen der Arteria carotis interna ab 60% (einschließlich Verschluss), bei Stenosen größer 70% waren noch 29% der Patienten betroffen. Bei allen war die AVK der Carotisstrombahn asymptomatisch. Diese Studie weist auf den Zusammenhang zwischen asymptomatischer Stenose der Arteria carotis interna mit einer pAVK hin und macht die Wertigkeit eines erweiterten angiologischen Screenings bei pAVK Patienten deutlich.

In den deutschen S3-Leitlinien „Carotisstenose“ [23] sind epidemiologische Untersuchungen zusammengefasst. Diese zeigen (Zitat): *„ dass bei 1-3% aller Erwachsenen arteriosklerotisch bedingte extracranielle Carotisstenosen mit einem Stenosegrad von >50% vorliegen. Ab dem 65.Lebensjahr steigt die Prävalenz auf >6% an. Dies bedeutet, dass in Deutschland ca. 1 Mio. Menschen mit einer >50%igen Carotisstenose leben*“ [12,23].

Alexandrova et al. [1] fanden bei 373 pAVK- Patienten eine 57%ige Prävalenz (211 Patienten) von Stenosen der Arteria carotis interna ab 30% Stenosegrad. 62 von 144 asymptomatischen Patienten hatten Stenosen von 60-99%.

Auf die Bedeutung der getABI-Studie auch für die supraaortalen Gefäße wurde schon weiter oben in diesem Kapitel eingegangen. Die Ergebnisse der getABI-Studie zeigen einerseits die Wichtigkeit eines pAVK-Screeenings in einer Hausarztpraxis, andererseits bei der weiterführenden pAVK-Diagnostik die Wertigkeit einer zusätzlichen Untersuchung der supraaortalen Gefäße wie z.B. durch eine MR-Ganzkörperangiographie.

5. ZUSAMMENFASSUNG

Fragestellung
In der vorliegenden Arbeit wurde der Frage nachgegangen, welchen diagnostischen Wert bzw. klinischen Nutzen die Magnetresonanz-Ganzkörperangiographie gegenüber der vornehmlich angewandten Magnetresonanzangiographie der Becken- und Beinarterien besitzt.

Material und Methoden
Für die Untersuchungen wurden zwei Gruppen mit je 60 Patienten aus dem normalen Klinikalltag chronologisch erfasst, welche entweder eine Magnetresonanz- Ganzkörper-angiographie oder eine Magnetresonanz -Becken-Beinangiographie erhielten. Beide Gruppen stimmten hinsichtlich Begleiterkrankungen und kardiovaskulären Risikofaktoren weitgehend überein.
Verglichen wurden in den Becken- und Beinarterien insgesamt 26 Gefäßsegmente zwischen beiden Gruppen hinsichtlich Kontrastmittelfüllung, venöser Überlagerung, Stenosen, Verschlüssen und Aneurysmen.

Ergebnisse
Zwischen beiden Gruppen zeigten sich hinsichtlich der Häufigkeit von Stenosen und Verschlüssen bei peripherer arterieller Verschlusskrankheit keine relevanten Unterschiede. Entsprechend waren beide Patientenkollektive bezüglich Risikofaktoren, sowie Alters- und Geschlechtsverteilung gut vergleichbar.
Dies gilt auch für die Kontrastmittelfüllung und für die venösen Überlagerungen der Becken- und Beinarterien. Ausnahmen sind die suprarenale Bauchaorta und die Nierenarterien. Die dortigen Unterschiede sind technisch bedingt (Testbolus, CareBolus, Atempause).

Schlussfolgerung
Der hohe Anteil an Sklerosen und Stenosen in den extrakraniellen hirnversorgenden Arterien verbunden mit dem Auftreten einer peripheren arteriellen Verschlusskrankheit macht deutlich, dass die Magnetresonanz -Ganzkörperangiographie einen hohen diagnostischen Gewinn und damit klinischen Nutzen besitzt. Durch die zusätzliche Darstellung der supraaortalen Gefäße werden weitere Patienten mit einer arteriellen Verschlusskrankheit bis hin zu einer Operationsindikation entdeckt.
Das bekannte und auch in dieser Untersuchung gefundene gemeinsame Auftreten von Aneurysmen ober- und unterhalb des Zwerchfelles sprechen ebenso für den Einsatz einer Magnetresonanz -Ganzkörperangiographie.

6. LITERATURVERZEICHNIS

[1] Alexandrova NA, Gibson WC, Norris JW, Maggisano R: Carotid artery stenosis in peripheral vascular disease. J Vasc Surg. 23: 645-649 (1996)

[2] Bilecen D, Schulte HC, Bongartz G, Heidecker HG, Aschwanden M, Jager KA: Infragenual cuff-compression reduces venous contamination in contrast- enhanced MR angiography of the calf. J Magn Reson Imaging 20: 347-351 (2004)

[3] Bongartz G, Weishaupt D, Mayr M: Neue Kontrastmittelproblematik bei Niereninsuffizienz: Gadolinium-induzierte nephrogene systemische Fibrose (NSF). Schweiz Med Forum 8: 116-123 (2008)

[4] Boudewijn G, Vasbinder GB, Maki JH, Nijenhuis RJ, Leiner T, Wilson GJ, Kessels AG, Lemaire EE, Kaandorp DW, Ho KY, van Engelshoven JM: Motion of the distal renal artery during three-dimensional contrast-enhanced breath-hold MRA. J Magn Reson Imaging 16: 685-696 (2002)

[5] Crawford ES, Cohen ES: Aortic aneurysm: a multifocal disease. Arch Surg 117: 1393-1400 (1982)

[6] Dawson I, Sie RB, van Bockel JH: Atherosclerotic popliteal aneurysm. Br J Surg 84: 293-299 (1997)

[7] Deo A, Fogel M, Cowper SE: Nephrogenic Systemic Fibrosis: A population study examining the relationship of disease development to gadolinium exposure. Clin J Am Soc Nephrol 2: 264-267 (2007)

[8] DGA S3 Leitlinie der Deutschen Gesellschaft für Angiologie: Diagnostik und Therapie der peripheren arteriellen Verschlußkrankheit (pAVK). AWMF-Leitlinien-Register Nr. 065/003: 104-108 (2009)

[9] DGG Leitlinie der Deutschen Gesellschaft für Gefäßchirurgie: Erkrankungen der A. poplitea. AWMF-Leitlinien-Register Nr. 004/011: 1-10 (2008)

[10] DGG Leitlinie der Deutschen Gesellschaft für Gefäßchirurgie: Bauchaorten-aneurysma und Beckenarterienaneurysma. AWMF-Leitlinien-Register Nr. 004/014 : 1-11 (2008)

[11] De Vries M, Nijenhuis RJ, Hoogeveen RM, de Haan MW, van Engelshoven JM, Leiner T: Contrast-enhancend peripheral MR angiography using SENSE in multiple stations: feasibility study. J Magn Reson Imaging 21: 37-45 (2005)

[12] De Weerd M, Greving JP, Hedblad B, Lorenz MH, Mathiesen EB, O'Leary DH, Rosvall M, Sitzer M, Buskens E, Bots ML: Prevalence of asymptomatic carotid artery stenosis in the general population: an individual participant data meta-analysis. Stroke 41: 1294-1297 (2010)

[13] Diehm C, getABI Study group: getABI: German epidemiological trial on ankle brachial index for elderly patients in family practice to dedect peripheral arterial disease, significant marker for high mortility. Vasa 31: 8-24 (2002)

[14] Diehm C., Kareem S, Lawall H: Epidemiology of peripheral arterial disease. Vasa 33: 183-189 (2004)

[15] Diehm C, Schuster A, Allenberg H, Darius H, Haberl R, Lange S, Pittrow D, von Stritzky B, Tepohl G, Trampisch H: High prevalence of peripheral arterial disease and comorbidity in 6880 primary care patients: cross sectional study. Atherosclerosis 172: 95-105 (2004)

[16] Diehm C, Allenberg JR, Pittrow D, Mahn M, Tepohl G, Haberl RL, Darius H, Burghaus I, Trampisch HJ: mortality and vascular morbidity in older adults with asymptomatic versus symptomatic peripheral artery disease. Circulation 120: 2053-2061 (2009)

[17] Diehm N, Diehm C: Subclinical atherosclerosis of lower limb arteries: a strong predictor for cardiovascular mortality. Eur Heart J 27: 2495-2496 (2006)

[18] Diwan A, Sarkar R, Stanley JC, Zelenock GB, Wakefield TW: Incidence of femoral and popliteal artery aneurysms in patients with abdominal aortic aneurysms. J Vasc Surg 31: 863-869 (2000)

[19] Dohmen, A: "International Classifikation of Funktioning, Disability and Health-ICF": Geisel oder Chance für die angiologische Rehabilitation. Vortrag im Rahmen der 39. Jahrestagung der Deutschen Gesellschaft für Angiologie (DGA) innerhalb der 15. Dreiländertagung in Basel (13.9.2010)

[20] Duffy ST, Colgan MP, Sultan S, Moore DJ, Shanik GD: Popliteal Aneurysms: a 10-year Experience. Eur J Vasc Endovasc Surg 16: 218-222 (1998)

[21] Duvall WL, Vorchheimer DA: Multi-bed vascular disease and atherothrombosis: scope of the problem. J Thromb Thrombolysis 17: 61(2004)

[22] Earls JP, Rofsky MN, Decorato DR, Krinsky DA, Weinreb JC: Hepatic arterial-phase dynamic gadolinium- enhanced MR-imaging: optimization with a test examination and a power injector. Radiology 202: 268-273 (1997)

[23] Eckstein H-H, Kühnl A, Berkefeld J, Diel R, Dörfler A, Kopp I, Langhoff R, Lawall H, Ringleb P, Sander D, Storck M: S3-Leitlinie zur Diagnostik, Therapie und Nachsorge der extracraniellen Carotisstenose. AWMF-Register Nr. 004/028: 4 (2012)

[24] Fenchel M, Tomaschko K, Kramer U, Stauder NI, Schlemmer H, Claussen CD, Miller S: Vergleich zweier Kontrastmittel (KM)-Injektionsprotokolle für die Ganzkörper-MR-Angiographie: Untersuchung bei Probanden. Fortschr Röntgenstr 177: 59 (2005)

[25] Floery D, Fellner A, Fellner C, Ginthoer CM, Uder M, Pallwein-Prettner L, Roeper-Kellmayr J: Zeitaufgelöste MR-Angiografie der Becken-Bein-Etage: ein Lösungsansatz für das Problem der venösen Überlagerungen. Fortschr Röntgenstr 183: 136-143 (2011)

[26] Goyen M, Herborn CU, Kröger K, Lauenstein C, Debatin JF, Ruehm SG: Detection of atherosclerosis: systematic imaging for systemic disease with whole-body three-dimensional MR angiography- initial experience. Radiology 227: 277-282 (2003)

[27] Goyen M, Quick H, Debatin JF, Ladd ME, Barkhausen J, Herborn CU, Bosk S, Kuehl H, Schlepütz M, Ruehm SG: Whole body three-dimensional MR angiography with a rolling table platform: initial clinical experience. Radiology 224: 270-277 (2002)

[28] Grobner T: Gadolinium- a specific trigger for the development of nephrogenic fibrosing dermopathy and nephrogenic systemic fibrosis? Nephrol Dial Transplant 21: 1104-1108 (2006)

[29] Hambrecht R, Wolf A, Gielen St, Linke A, Hofer J, Erbs S, Schöne N, Schuler G: Effect of exercise on coronary endothelial function in patients with coronary artery disease. N Engl J Med 342: 454-460 (2000)

[30] He J, Whelton K, Appel LJ, Charleston J, Klag MJ: Long-term effects of weight loss and dietary sodium reduction on incidence of hypertension. Hypertension 35: 544-549 (2000)

[31] Hirsch AT, Haskal ZJ, Hertzer NR, Bakal CW, Craeger MA, Halperin JL, Hiratzka LF, Murphy WR, Olin JW, Puschett JB, Rosenfield KA, Sacks D, Stanley JC, Taylor LM, White CJ, White RA: ACC/AHA Guidelines for the management of patients with peripheral arterial disease. Circulation 113: 463-654 (2006)

[32] Hirsch AT, Criqui MH, Treat-Jacobson D, Regensteiner JG, Craeger MA, Olin JW, Krook SH, Hunninghake DB, Comerota AJ, Walsh ME, McDermott MM, Hiatt WR: Peripheral arterial disease detection, awareness, and treatment in primary care. JAMA 286: 1317-1324 (2001)

[33] Isselbacher EM: Thoracic and abdominal aortic aneurysms. Circulation 111: 816-828 (2005)

[34] Laible M, Schoenberg SO, Weckbach S, Lettau M, Winnik E, Bischof J, Franke R, Reiser M, Kramer H: Whole-body MRI and MRA for evaluation of the prevalence of atherosclerosis in a cohort of subjectively healthy individuals. Insights Imaging 3: 485-493 (2012)

[35] Maki JH, Chenevert TL, Prince MR: The effects of incomplete breath-holding on 3D MR image quality. J Magn Reson Imaging 7: 1132-1139 (1997)

[36] Maki JH, Prince MR, Londy FJ, Chenevert TL: The effects of time varying intravascular signal intensity and k-space acquisition order on three-dimensional MR angiography image quality. J Magn Reson Imaging 6: 642-651 (1996)

[37] Martelli E, Ippoliti A, Ventoruzzo G, de Vito G, Ascoli Marchetti A, Pistolese GR: Popliteal artery aneurysms. Factors associated with thromboembolism and graft failure. Int Angiol 23: 54-65 (2004)

[38] Muthupillai R, Douglas E, Huber S, Lambert B, Pereyra M, Wilson GJ, Flamm SD: Direct comparison of sensitivity encoding (SENSE) accelerated and conventional 3D contrast enhanced magnetic resonance angiography (CR-MRA) of renal arteries: effect of increasing spatial resolution. J Magn Reson Imaging 31: 149-159 (2010)

[39] Norgren L, Hiatt WR, Dormandy JA, Nehler MR, Harris KA, Fowkes FGR: Inter-Society Consensus for the Management of Peripheral Arterial Disease (TASC II). J Vasc Surg. 45, Suppl S: 5-67 (2007)

[40] Olsson C, Thelin S, Stöhle E, Ekbom A, Granath F: Thoracic aortic aneurysm and dissection: increasing prevalence and improved outcomes reported in a nationwide population – based study of more than 14.000 cases from 1987-2002. Circulation 114: 2611-2618 (2006)

[41] Pittrow D, Trampisch HJ, Paar WD, Mahn M, Haberl R, Darius H, Tepohl G, Endres H, Allenberg JR, Diehm C: Gravierende Unterschiede in der medikamentösen Versorgung: pAVK- Patienten im Vergleich zu KHK-Patienten deutlich benachteiligt. Cardiovasc 5: 36-39 (2007)

[42] Prince MR, Chenevert TL, Foo TK, Londy FJ, Ward JS, Maki JH: Contrast-enhanced abdominal MR angiography: optimization of imaging delay time by automating the detection of contrast material-arrival in the aorta. Radiology 203: 109-114 (1997)

[43] Prince MR, Chabra SG, Watts R, Chen CZ, Winchester PA, Khilnani NM, Trost D, Bush HA, Kent KC, Wang Y: Contrast material travel time in patients undergoing peripheral MR angiography. Radiology 224: 55-61 (2002)

[44] Rancic Z, Radak D, Stojanovic D: Early detection of asymptomatic carotid disease in patients with obliterative arteriosclerosis of the lower extremities. Srp Arh Celok Lek 130: 258-264 (2002)

[45] Riederer SJ, Tasciyan T, Farzaneh F: MR flouroscopy: Technical feasibility. Magn Reson Med 8: 1-15 (1988)

[46] Rosenberg L, Palmer JR, Shapiro S: Decline in the risk of myocardial infarction among women who stop smoking. N Engl J Med 322: 213-217 (1990)

[47] Ruehm SG, Goyen M, Barkhausen J, Kröger K, Bosk S, Ladd ME, Debatin JF: Rapid magnetic resonance angiography for detection of atherosclerosis. Lancet 7: 1086-1091 (2001)

[48] Rummeny EJ, Reimer P, Heindel W : Ganzkörper-MR-Tomography. Thieme, Stuttgart New York, S. 650-660 (2006)

[49] Sandgren T, Sonesson B, Rydén- Ahlgren A, Länne T: Arterial dimensions in the lower extremities of patients with abdominal aortic aneurysms - no indications of ageneralized dilating diathesis. J Vasc Surg 34: 1079-1084 (2001)

[50] Shah AM, Banerjee T, Mukherjee D: Coronary, peripheral and cerebrovascular disease: a complex relationship. Herz 33: 475-480 (2008)

[51] Schoenberg SO, Bock M, Knopp MV, Essig M, Laub G, Hawighorst H, Zuna I, Kalinowski F, van Kaick G: Renal arteries: optimization of three-dimensional gadolinium-enhanced MR angiography with bolus-timing-independent fast multiphase acquisition in a single breath hold. Radiology 211: 667-679 (1999)

[52] Schwartz CJ, White TA: Stenosis of renal artery: an unselected necropsy study. Br Med J 5422: 1415-1421 (1964)

[53] Stampfer MJ, Hu FB, Manson JE, Rimm EB, Willet WC: Primary prevention of coronary heart disease in woman through diet and life style. N Engl J Med 343: 16-22 (2000)

[54] Svensson J, Peterssons JS, Stahlberg F, Larssons EM, Leander P, Olssons LE: Image artefacts due to a time-varying contrast medium concentration in 3D contrast-enhanced MRA. J Magn Reson Imaging 10: 919-928 (1999)

[55] Svensson LG, Crawford ES, Hess KR, Coselli JS, Safi HJ: Experience with 1509 patients undergoing thoracoabdominal aortic operations. J Vasc Surg 17: 357-368 (1993)

[56] Thomson HS, Morcos SK, Dawson P: Is there a causal relation between the administration of gadolinium based contrast media and the development of nephrogenic systemic fibrosis (NSF)? Clin Radiol 61: 905-906 (2006)

[57] Thompson MM, Bell PRF: Arterial aneurysms (Clinical review). Br Med J 320: 1193-1196 (2000)

[58] Vasbinder GB, Nelemanns PJ, Kessels AG, Kroon AA, de Leeuw PW, van Engelshoven JM: Diagnostic tests for renal artery stenosis in patients suspected of having renovascular hypertension. Ann Intern Med. 135: 401-411 (2001)

[59] Vollmar JF, Paes EHJ, Pauschinger P, Gross P: Aneurysma aortae abdominalis und Beinamputation. Zufällige Koinzidenz oder pathogenetische Korrelation? DMW 113: 1795-1800 (1988)

[60] Voth M, Haneder S, Huck K, Gutfleisch A, Schönberg SO, Michaely HJ: Peripheral magnetic resonance angiography with continuous table movement in combination with high spatial and temporal resolution time-resolved MRA with a total single dose (0,1 mmol/kg) of gadobutrol at 3,0T. Invest Radiol 44: 627-633 (2009)

[61] Wang Y, Chen CZ, Chabra SG, Winchester PA, Khilnani NM, Watts R, Bush HL JR, Kent KC, Prince MR: Bolus arterial-venous transit in the lower extremity and venous contamination in bolus chase three-dimensional magnetic resonance angiography. Invest Radiol 37: 458-463 (2002)

[62] Watts R, Wang Y, Prince MR, Winchester PA, Khilnani NM, Kent KC: Anatomically tailored k-Space sampling for bolus-chase three-dimensional MR digital subtraction angiography. Radiology 218: 899-904 (2001)

[63] Widmer MK, Blatter S, Schmidli J, Baumgartner I, Gahl B, Carrel T, Savolainen H, Diehm N: Generalized dilating diathesis in patients with popliteal arterial aneurysm. Vasa 37: 157-163 (2008)

[64] Wilman AH, Yep TC, Al-Kwifi O: Quantitative evaluation of nonrepitive phase-encoding orders for first-pass, 3D contrast-enhanced MR angiography. Magn Reson Med 46: 541-547 (2001)

[65] Wirth, A: Lebensstiländerung zur Prävention und Therapie von arteriosklerotischen Krankheiten. Deutsches Ärzteblatt 101: 1745-1752 (2004)

[66] Zhang HL, Ho BY, Chao M, Kent KC, Bush HL, Faries PL, Benvenisty AI, Prince MR: Decreased venous contamination on 3D gadoliniumenhanced bolus chase peripheral mr angiography using tight compression. Am J Roentgenol 183: 1041-1047 (2004)

DANKSAGUNG

aus Gründen des Datenschutzes entfernt.

LEBENSLAUF

aus Gründen des Datenschutzes entfernt.