Orthopädische Universitätsklinik Ulm
Ärztlicher Direktor: Prof. Dr. med. H. Reichel

Dynamische dorsale Stabilisierung der Lendenwirbelsäule mittels computertomographisch gestützter und fluoroskopisch basierter Navigation (Navitrack™) sowie mit konventioneller Operationstechnik –

eine prospektive, randomisierte Vergleichsstudie

Dissertation
zur Erlangung des Doktorgrades der Medizin
der Medizinischen Fakultät der Universität Ulm

Tugrul Kocak
Kempten
2006

Amtierender Dekan: **Prof. Dr. Klaus-Michael Debatin**

1. Berichterstatter: **PD Dr. Balkan Cakir**

2. Berichterstatter: **Prof. Dr. Hans-Joachim Wilke**

Tag der Promotion: **22.06.2007**

Inhaltsverzeichnis

Abkürzungsverzeichnis		3
1.	**Einleitung**	4
2.	**Material und Methodik**	12
2. 1	Studiendesign	12
2. 2	Patientenauswahl	12
2. 3	Implantat-System Dynesys™	15
2. 4	OP-Technik	15
2. 5	Navigation mit dem Navitrack™-System	16
2. 5. 1	CT-basierte Navigation	17
2. 5. 2	Fluoroskopisch basierte Navigation	18
2. 6	Patientenkollektiv	18
2. 7	Intraoperative Datenerhebung und postop. Schraubenlage	19
2. 8	Statistische Analyse	23
3.	**Ergebnisse**	24
3. 1	OP-Dauer	24
3. 2	Peri- und postoperativer Blutverlust	24
3. 3	Schraubenlage	25
3. 4	Pedikelwandperforation	27
3. 5	Schraubeneindringepunkt	28
3. 6	Schraubenkontakt zum Facettengelenk	28
3. 7	Schraubenverlauf im Wirbelkörper	29

4. Diskussion 31

4. 1 Diskussion der Thematik 31
4. 2 Diskussion der Methodik 33
4. 3 Diskussion der Ergebnisse 35
4. 3. 1 Bewertung der Schraubenlage 35
4. 3. 2 Bewertung intraoperativer Parameter 38
4. 3. 3 Intra- und postoperative Besonderheiten 39

5. Zusammenfassung 42

6. Literaturverzeichnis 44

Danksagung 50

Lebenslauf 51

Abkürzungsverzeichnis

- (48) h ≈ (48) Stunden
- 3D ≈ 3Dimensional (geometrische Dimension)
- a.p. ≈ anterior posterior (Strahlengang in der Frontalebene)
- BV ≈ Bildverstärker (bestehend aus Kathode und Anode, geringe Lichtmengen verstärkend)
- BWS ≈ Brustwirbelsäule
- CD ≈ Compact Disc (scheibenförmiges Speichermedium)
- CT ≈ Computertomographie (bildgebendes Verfahren)
- DICOM ≈ Digital Imaging and Communications in Medicine (Standard zum Austausch von digitalen Bildern)
- DRB ≈ Dynamische Referenzbasen (mit Reflektorkugeln versehene dynamische Referenzbasen)
- Dynesys ≈ Dynamic neutralization system for the spine (dorsal dynamisches System für die Wirbelsäule)
- ITN ≈ Intubationsnarkose (Narkoseform)
- L (3) ≈ Lendenwirbel (3)
- LWS ≈ Lendenwirbelsäule
- MOD ≈ Modifikation (Herbeiführung einer Veränderung)
- MRT ≈ Magnetresonanztomographie (bildgebendes Verfahren)
- OP ≈ Operation (chirurgischer Eingriff in den Organismus)
- PC ≈ Personal Computer (handelsüblicher Computer)
- PLIF ≈ Posterior Lumbar Interbody Fusion (dorsales Fusionssystem für die Lendenwirbelsäule)
- postop. ≈ postoperativ(e) (nach der Operation)
- ROM ≈ Read-Only Memory (“Nur-Lese-Speicher”)
- SPSS ≈ Statistical Product and Service Solution (Softwarefirma und deren Produkt)

1. Einleitung

Seit mehr als zwei Jahrzehnten werden transpedikuläre Schraubensysteme mit wachsender Aufmerksamkeit gesehen und in großer Zahl zur segmentalen Fixierung im Bereich der Wirbelsäule verwendet.

Erstmalig wurde der Gebrauch transpedikulärer Schrauben zur Wirbelfixierung im Jahre 1969 durch Harrington und Tullos [13] beschrieben. Andere Autoren wie Roy-Camille et al. und Louis [39, 25] sorgten im weiteren Verlauf für eine zunehmende Akzeptanz des Verfahrens.

Ein weites Spektrum von Indikationen kann aufgelistet werden, insbesondere kommen Pedikelschrauben in der Behandlung von degenerativen Veränderungen der Wirbelkörper, der kleinen Wirbelgelenke, der Bandscheiben sowie bei instabilen Frakturen der Wirbelsäule zum Einsatz [18].

Die Verwendung von Pedikelschrauben bei Wirbelsäulenfusionsoperationen erhöht die Primärstabilität, führt zu höheren Fusionsraten, ermöglicht eine frühere Mobilisation und ist vielseitig einsetzbar [14].

Die biomechanische Stabilität eines Pedikelschraubensystems hängt jedoch wesentlich von einer präzisen Positionierung der Schraube in Pedikel und Wirbelkörper ab und steigt mit größerem Schraubendurchmesser und höherer Eindringtiefe der Pedikelschraube im Wirbelkörper.

Diese letztgenannten Faktoren sind nach Berry et al. [2] sowie Olsewski et al. [31] zum einen durch den Pedikeldurchmesser und zum anderen durch den Abstand zur anterioren Kortikalis des Wirbelkörpers begrenzt. Eine weitere Limitierung stellen nach Zindrick et al. [48] Pedikelausrichtung und generelle morphologische Kriterien dar, die im Bereich der Wirbelsäule verschiedenste Variationen aufweisen.

Die Präzision der Schraubenposition ist deshalb im Wesentlichen von der Erfahrung des Operateurs, dem Pedikeldurchmesser und der individuellen Anatomie anhängig. Da der Operateur lediglich die Eintrittstelle exakt sehen kann und der Schraubenverlauf im Bildverstärker nur in einer zweidimensionalen Projektion zur Darstellung kommt, stellt die Schraubenpositionierung im Bereich der Wirbelsäule ein technisch anspruchsvolles und risikobehaftetes Vorgehen mit potentiellen Komplikationen dar.

Neben der reduzierten biomechanischen Stabilität ist die Verletzung von Strukturen in der Umgebung des Pedikels sowie des Wirbels die wesentliche klinische Problematik fehlpositionierter Schrauben.

An erster Stelle steht hier die Fehllage im Spinalkanal oder im Neuroforamen mit der Gefahr neurologischer Komplikationen. Wie Vaccaro et al. [45] veröffentlichten, ist im thorakalen Bereich auf die enge anatomische Beziehung des Pedikels zum Rückenmark zu achten, im Lumbalbereich hingegen steht nach Ebraheim et al. [6] der enge Kontakt zu den Nervenwurzeln im Vordergrund. Das Risiko einer neurologischen Komplikation im lumbalen Bereich ist insbesondere durch eine mediale Schraubenfehlplatzierung gegeben. Gertzbein und Robbins [12] publizierten in einer In-vivo-Studie, dass bereits mediale Pedikelachsenabweichungen von > 2 mm im Bereich der Lendenwirbelsäule Verletzungen neurologischer Strukturen nach sich ziehen können. In Anbetracht dieser limitierenden Parameter ist es nicht verwunderlich, dass die Rate fehlplatzierter Pedikelschrauben bis zu 30 % betragen kann, die oft mit postoperativen neurologischen Defiziten verknüpft ist [12]. Robbins und Gertzbein [38] berichteten in einer weiteren Studie über eine Fehlplatzierungsrate aller eingebrachten Pedikelschrauben von 28,8 %.

Castro et al. [4] schilderten ferner, dass nur 60 % aller im lumbalen Bereich eingebrachten Schrauben ohne Kortikalisperforation im Pedikel lagen. Pihlajamäki et al. [32] beschrieben, dass in drei von 102 Fällen Fussheberparesen nach Instrumentierung im Lumbalbereich auftraten, wobei lediglich bei einem Patienten eine eindeutige Schraubenfehllage vorlag.

Esses et al. [7] berichteten über allgemeine Komplikationen, die mit Schraubenpositionierungen in 617 chirurgischen Fällen assoziiert waren. Die Autoren wiesen vor allem darauf hin, dass sich die durch Schraubenfehlplatzierungen hervorgerufene klinische Symptomatik im Vordergrund stand. Eine Pedikelperforation wurde in diesem Patientenkollektiv bei 2,3 % aller Fälle beobachtet, wobei nicht näher auf die Pedikelachsenabweichung eingegangen wurde. Liljenqvist et al. [23] analysierten 120 eingebrachte Pedikelschrauben im thorakalen Bereich. 17 Pedikelschrauben perforierten dabei die laterale Pedikelwand bis zu 2,1 mm, die mediale Kortikalis des Pedikels wurde in 10 Fällen mitunter bis zu einem Abstand von 1,5 mm durchbrochen.

Zusammengefasst können auch bei bildwandlerkontrollierter Schraubeneinbringung neurologische Komplikationen mit sorgfältiger Operationstechnik minimiert werden, sind jedoch insbesondere bei veränderter Anatomie nicht gänzlich zu vermeiden und erfahrungsabhängig.

Es ist daher nicht verwunderlich, dass die Platzierung von Pedikelschrauben das erste computerunterstützte Operationsverfahren im orthopädischen Gebiet darstellte, welches Mitte der 90er Jahre im Rahmen der Entstehung der sogenannten Computernavigation entwickelt wurde. Zunächst wurde die Computertomographie-basierte Navigation kreiert, bei der ein auf CT-Daten basiertes 3D-Modell des zu operierenden anatomischen Objekts (z.B. Wirbelsäule) zur intraoperativen Visualisierung dient.

Wie Nolte et al. [28] postulierten, besteht das primäre Ziel darin, die Genauigkeit und Sicherheit beim Einbringen von Pedikelschrauben zu verbessern.

In den letzten Jahren wurde für die Computernavigation eine rasche Entwicklung verzeichnet, in Bezug auf die computernavigierte Pedikelinstrumentation an der Wirbelsäule sind unterschiedliche Systeme auf dem Markt, die in der klinischen Routine eingesetzt werden können.

Unterschiedliche Studien konnten für die CT-basierte Navigation zeigen, dass die Rate fehlplatzierter Schrauben für Wirbelsäulenfusionssysteme reduziert werden konnte [21, 31]. Außerdem kann davon ausgegangen werden, dass die intraoperative Strahlenbelastung bei Verwendung der Systeme sowohl für den Arzt als auch den Patienten reduziert wird.

Was die Nachteile der CT-basierten Operationstechnik betrifft, so ist zunächst der hohe Preis der erhältlichen Systeme zu erwähnen. Ein weiterer Nachteil spiegelt sich in einer potentiellen Verlängerung der OP-Zeit wider, was wiederum mit höheren Kosten und einer möglichen erhöhten Morbidität des Patienten einhergeht. Ein weiterer Nachteil liegt darin, dass die CT-basierte Navigation die präoperative Anatomie abbildet, jedoch intraoperative Lageveränderungen wie Frakturreposition, Korrektur einer Skoliose u. a. unberücksichtigt bleiben.

Obwohl durch vergleichende Studien [1, 21] die Verbesserung der Rate ideal platzierter Pedikelschrauben an der Wirbelsäule durch die Nutzung CT-gestützter Navigationstechnik belegt sind, wiesen Gebhard et al. [11] auf Grenzen der CT-basierten Computernavigation an der Wirbelsäule hin.

Als weniger aufwändige Alternative wurde die fluoroskopisch basierte Navigation entwickelt. Ein Vorteil ist der geringere Aufwand durch Wegfall des präoperativen CT. Die Basis der Navigation sind intraoperativ angefertigte referenzierte Bildverstärker (BV)-Bilder in beliebigen Ebenen. Anhand dieser Bilder kann die Schraubenplatzierung ohne repetitive Strahlenbelastung und Einstellung des C-Bogens erfolgen. Im Gegensatz zur CT-basierten Navigation erhält man jedoch keine echte 3D-Visualisierung, sondern praktisch multiplanare Informationen. Daten über die Präzision der Positionierung von Pedikelschrauben, die mit fluoroskopisch kontrollierter Navigation im Bereich der Lendenwirbelsäule implantiert wurden, liegen im Vergleich zur computerunterstützten Navigation in den bisherigen Veröffentlichungen kaum vor. Nolte et al. [29] analysierten die In-vitro-Platzierungen von Aluminiumzylindern mit fluoroskopischer Navigation und die Daten zweier kleinerer klinischer Serien. Des Weiteren berichteten Rampersaud et al. [33] über 40 Pedikelschrauben sowie Fritsch et al. [10] über 160 Pedikelschrauben an der thorakolumbalen Wirbelsäule, die mit fluoroskopischer Navigation eingesetzt wurden. Beide Autoren erhoffen sich mit der Entwicklung der bildwandlergestützten Navigation, die Strahlenbelastung für den Patienten und Operateur bei fluoroskopischer Kontrolle eines jeden Schrittes der Pedikelschraubenplatzierung zu senken. Die Reduktion der Strahlenbelastung durch fluoroskopische Navigation ist jedoch noch nicht hinreichend untersucht.
Nach Foley et al. [8, 9] sowie Nolte et al. [29] sind folgende Vorteile der fluoroskopisch basierten Navigationstechnik zu nennen:

- einfache Handhabung des Systems
- universelle Verfügbarkeit eines Bildwandlers in einem entsprechend ausgestatteten Operationssaal
- einfache automatische Registrierung des Patienten ohne aufwändiges Oberflächenmatching
- Darstellung der aktuellen und nicht der präoperativen Anatomie
- Möglichkeit der jederzeitigen Erfassung von intraoperativen Änderungen

Die fluoroskopisch kontrollierte Navigation erlaubt, bei der Möglichkeit eines stets durchführbares Updates, den Gebrauch von beliebig vielen registrierten Röntgenbildern, die für eine vorteilhafte multidirektionale Kontrolle während des chirurgischen Vorgehens sorgen.

Nolte et al. [29] befürworten somit die Integration der digitalen röntgenologischen Fluoroskopie in bereits vorhandene Navigationskonzepte. Unter dem Gesichtspunkt der Limitationen der CT-basierten Navigation und der Nachteile einer hohen Strahlenbelastung [44] durch die präoperativ benötigte Computertomographie scheint die fluoroskopisch basierte Navigation im klinischen Einsatz der technisch aufwendigen CT-gestützten Navigation zumindest im Bereich der Lendenwirbelsäule überlegen. Auch bei der Anwendung dieser Navigationstechnik ist eine grundlegende Erfahrung in der Wirbelsäulenchirurgie sowie die Kenntnis und exakte Darstellung der radiologischen Anatomie [6] notwendig. Die bisherigen Ergebnisse klinischer Studien [10, 33] versprechen somit auch für die fluoroskopisch basierte Navigationstechnik eine Verbesserung der Rate ideal platzierter Pedikelschrauben im Vergleich zu konventionellen Implantationen in offener und perkutaner Technik.

Schaeren et al. [40] führten in ihrer Untersuchung an 20 Patienten thorakolumbale Pedikelinstrumentationen mit konventioneller Operationstechnik durch. Für jeden Patienten wurden anhand der instrumentierten Segmente die Organ- und effektiven Strahlendosen nach bestimmten Referenzwerten errechnet, die für die Anfertigung eines 3D-Modells für die computerunterstützte Navigationstechnik angefallen wären. Das Resultat zeigte, dass die effektive Strahlendosis für die Erstellung des CT-Modells im Durchschnitt 15fach höher als die gemessene Bildwandlerdosis gewesen wäre. Eine grobe Schraubenfehllage war in den postoperativen Röntgenabbildungen bei keinem der Patienten zu beobachten, Hinweise auf eine Wurzelproblematik und anderweitige intra- oder postoperative Probleme konnten ausgeschlossen werden.

Kalfas et al. [17] sowie Schlenzka et al. [41] berichteten in ihren Studien über 90 % ideal platzierter Schrauben an der Lendenwirbelsäule mit computerunterstützter Navigation, wobei die letztzitierten Autoren feststellten, dass in einem gewissen Prozentsatz der geplanten Pedikelschrauben die Computernavigation aus technischen Gründen nicht ausgeführt werden konnte.

In zwei weiteren prospektiven randomisierten Studien von Amiot et al. [1] sowie Laine et al. [21] wurde die CT-navigierte Schraubenlage mit der konventionellen Schraubenpositionierung verglichen. Die Rate ideal platzierter Pedikelschrauben fiel sowohl im thorakalen als auch lumbalen Bereich in beiden Untersuchungen mit deutlicher Differenz zugunsten der computerunterstützten Navigation aus. Darüber hinaus wurden Pedikelperforationen > 4 mm zu einem minimalen Prozentsatz in der konventionellen Gruppe registriert, wohingegen keine Perforationen dieser Art in beiden computerunterstützten Gruppen vorhanden waren.

Im Vergleich dazu führten Richter et al. [37] computerunterstützte dorsale Instrumentierungen an der Halswirbelsäule sowie am cervicothorakalen Übergang bei 19 Patienten durch. Eine jeweils postoperativ durchgeführte Computertomographie mit multiplanaren Rekonstruktionen konnte eine signifikante Fehlplatzierung (> 2 mm) der eingebrachten Schrauben mit möglicher schraubeninduzierter Verletzung von vaskulären, neurologischen oder ossären Strukturen ausschließen.

In Zusammenschau mit den Ergebnissen von Fritsch et al. [10], die mittels fluoroskopisch basierter Navigation über 90 % ideal platzierter Pedikelschrauben an der Brust- und Lendenwirbelsäule vorfanden, kann resümiert werden, dass kein wesentlicher Unterschied zwischen der Rate ideal platzierter Schrauben mit fluoroskopisch kontrollierter und CT-gestützter Navigation vorliegt und sich eine deutliche Verbesserung gegenüber konventioneller Schraubenpositionierung feststellen lässt. Letzt genannte Autoren schilderten zudem, dass sich ein qualitativer Unterschied im Vergleich zum konventionellen Verfahren neben der CT-basierten Navigation auch für die fluoroskopische Navigation finden lässt.

100% ideal platzierte Pedikelschrauben lassen sich mit Augenmerk auf bisher veröffentlichte Literaturergebnisse derzeit offenbar weder mit der computerunterstützten, noch mit der fluoroskopisch kontrollierten Navigation erreichen.

Diesbezüglich beschrieben Rampersaud et al. [34], dass außergewöhnliche Anforderungen, insbesondere im Thorakalbereich, an die Präzision des Navigationssystems gestellt werden müssen, die derzeit von keinem der beiden genannten Navigationsverfahren erlangt werden.

Abschließend berichteten Reichle et al. [36] über 77 Pedikelschrauben, die mit konventioneller Durchleuchtung, CT-gestützter und fluoroskopisch basierter Navigation in humane lumbale Wirbelsäulenpräparate eingebracht wurden. Die besten Resultate wurden zwar unter Verwendung der CT-basierenden Navigation beobachtet, ein signifikanter Unterschied zwischen den drei Methoden wurde allerdings nicht gefunden.

Das in dieser Arbeit verwendete dynamische Stabilisierungssystem Dynesys™ (Dynamic Neutralization System for the Spine™) ist ein auf Pedikelschrauben basierendes dynamisches Stabilisierungssystem für die Lendenwirbelsäule. Indikationen für Dynesys™ stellen einerseits hypomobile Diskopathien wie Retrolisthesis, rezidivierende Diskushernien und Postnukleotomien dar. Andererseits kann das dynamische System bei hypermobilen Diskopathien, wie die degenerative Antelisthesis und die dynamische Stenose eingesetzt werden.

Aufgrund der verbleibenden Beweglichkeit im dynamisch stabilisierten Bewegungssegment ist an die Schraubenposition eine höhere Anforderung zu stellen als bei Wirbelsäulenfusionssystemen. Eine Fusion der Bewegungssegmente ist nicht angestrebt, damit sind die Instrumentierung und somit auch die Pedikelschrauben einer möglichen langjährigen Dauerbelastung ausgesetzt. Zur Optimierung der Schraubenlage wurde hierzu das Navitrack™-System (Orthosoft®, Montreal, Canada) weiterentwickelt. In die vorhandene CT-basierte Applikation wurden die Implantate und Instrumente des Dynesys™-Systems integriert. Des Weiteren wurde eine neue Applikation zur BV-gestützten Navigation entwickelt.

Fragestellung

Ziel der prospektiven Anwendungsbeobachtung war der Vergleich der Genauigkeit der Pedikelschraubenimplantation bei der dynamischen Stabilisation der Lendenwirbelsäule mit dem Dynesys™-System anhand der konventionellen OP-Technik, der etablierten CT-basierten Navigation und einer neu entwickelten Fluoronavigation mit dem Navitrack™-System (Orthosoft®, Montreal, Canada). Ferner sollten die unterschiedlichen OP-Techniken hinsichtlich Komplikationen, Blutverlust und OP-Dauer analysiert werden.

Da für die dynamische Stabilisierung andere Kriterien für das Ergebnis als für Spondylodesen berücksichtigt werden müssen, wurde ein neuer Bewertungsscore für die Schraubenlage definiert und in seiner Anwendbarkeit überprüft.

- Ist die navigierte Platzierung der Dynesys™-Schrauben mit der Fluoronavigation möglich?
- Zeigt sich ein Unterschied in der Positionierung der Pedikelschrauben in Abhängigkeit der OP-Technik?
- Gibt es eine Auswirkung der OP-Technik auf Komplikationen, Blutverlust und OP-Zeit?
- Zeigt sich ein Unterschied für die Genauigkeit der Schraubenposition zwischen CT-Navigation und Fluoronavigation? Ergibt sich daraus ggf. eine Konsequenz für die klinische Anwendung?

2. Material und Methodik

2. 1 Studiendesign

Die Studie wurde prospektiv im Zeitraum von 06/2003 bis 06/2004 durchgeführt. Im genannten Untersuchungszeitraum konnten 19 Patienten mit insgesamt 82 Pedikelschrauben in die Studie eingeschlossen werden.

2. 2 Patientenauswahl

Der Patienteneinschluss erfolgte unabhängig vom Lebensalter mit radiologisch im Mittelpunkt stehenden degenerativen Veränderungen im Bereich der Lendenwirbelsäule, wie Spondylarthrose, Osteochondrose, degenerativer Antelisthesis (< 5 mm), Retrolisthesis, dynamischer Stenose bzw. degenerative Torsionsskoliose.
Das klinische Beschwerdebild beinhaltete hauptsächlich tief lumbale Schmerzen, die teilweise mit pseudoradikulärer Ischialgie in den unteren Extremitäten einhergingen. Eine anhaltende Beschwerdebesserung (über 6 Monate) durch konservative Therapiemaßnahmen wie krankengymnastische oder balneophysikalische Maßnahmen konnte bei keinem der betroffenen Patienten erreicht werden.
Im Rahmen einer ambulanten Vorstellung wurde bei entsprechendem Beschwerdebild und Bildgebung zunächst ein stationärer Aufnahmetermin zur diagnostischen Austestung vereinbart. Im Rahmen des stationären Aufenthaltes wurden Infiltrationen der kleinen Wirbelgelenke mit einem Lokalanästhetikum auf den zu operierenden Segmenthöhen unter Bildwandlerkontrolle durchgeführt (Abb. **1 a, b**). Als Einschlusskriterium wurde eine deutliche Besserung (> 50 %) auf die entsprechende Infiltration festgelegt. Das Segment L5/S1 wurde bereits früher für die dynamische Stabilisation ausgeschlossen, da häufig eine Überforderung des dynamischen Systems im Sinne eines Implantatversagens außerhalb dieser Studie beobachtet werden konnte.

(a) **(b)**

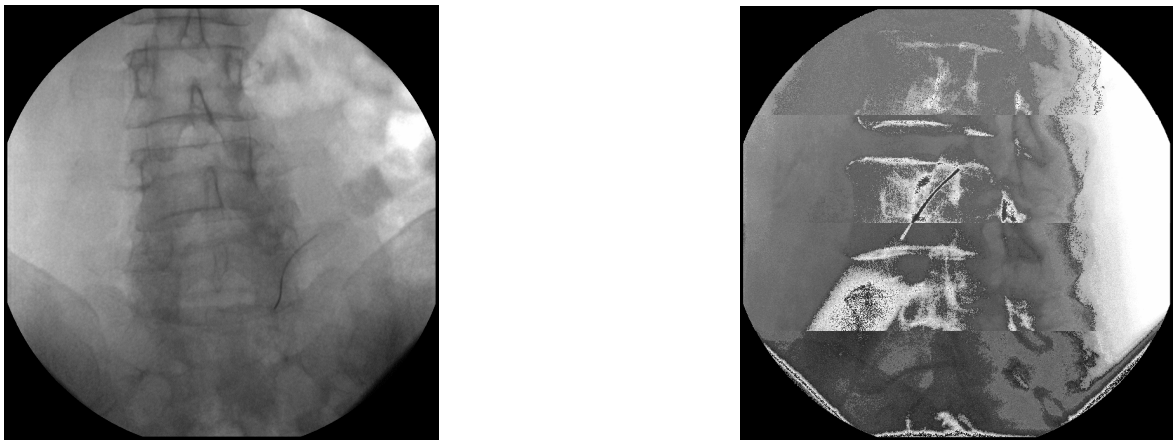

Abb. **1** Bildverstärker-gestützte Facettengelenkinfiltration mit Lokalanästhetikum, auf Segmenthöhe L5/S1 links im a.p.-Strahlengang (Frontalebene) (a), L3/4 links in Schrägaufnahme (b)

Folgende radiologischen sowie klinischen Ein- und Ausschlusskriterien wurden festgelegt:

Radiologische Einschlusskriterien

- Spondylarthrose/Osteochondrose (Abb. **2 a**)
- Retrolisthesis
- Degenerative Antelisthesis (< 5 mm)
- Dynamische Stenose (Abb. **2 b**)
- Degenerative Torsionsskoliose

(a) **(b)**

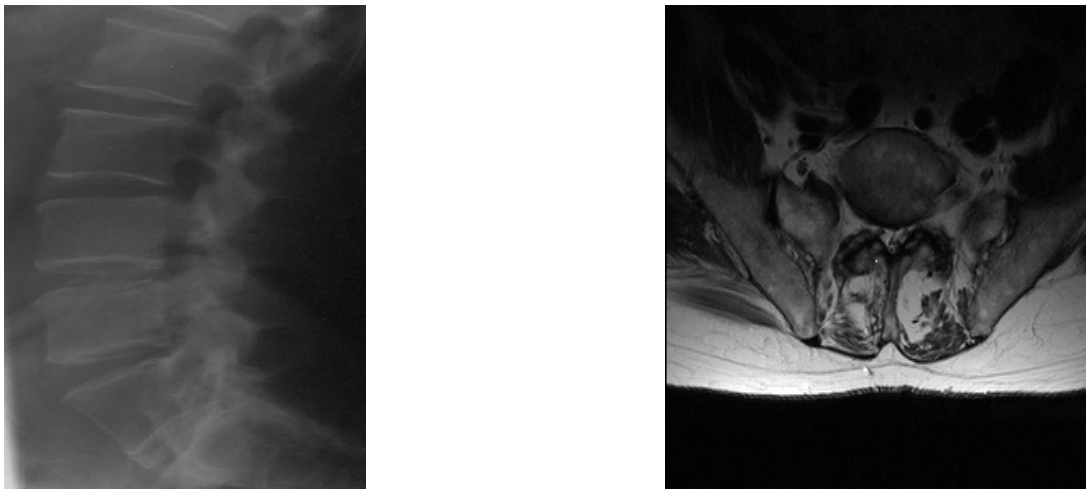

Abb. **2** Multietagere lumbale Spondylarthrosen/Osteochondrosen in der seitlichen Röntgenaufnahme (a), MRT (Magnetresonanztomographie) der Lendenwirbelsäule auf Höhe L5/S1 mit unregelmäßig konturierten Gelenkflächen der Facettengelenke, bilateraler Hypertrophie und vorliegender dynamischer Stenose (b)

Klinische Einschlusskriterien

- Lumbago mit oder ohne pseudoradikuläre Ischialgie in den unteren Extremitäten
- Mindestens sechsmonatige erfolglose, konservative Therapiemaßnahmen
- Deutliche Besserung (> 50 %) auf Facettengelenkinfiltration mit einem Lokalanästhetikum auf den zu operierenden Segmenthöhen (Abb. **1 a, b**)

Klinisches Ausschlusskriterium

- Segmenthöhe L5/S1

Nach Erfüllen o.g. radiologischer und klinischer Kriterien, wurde schließlich die Indikation zur dorsalen dynamischen Stabilisierung (Dynesys™, Zimmer®, Warsaw, USA) der entsprechenden Segmenthöhen gestellt.

2. 3 Implantat-System Dynesys™

Dynesys™ stellt ein dorsal dynamisches System für die lumbale Wirbelsäule L1 – L5 (S1) dar, bestehend aus Pedikelschrauben (Ti-Al-Nb-Schmiedelegierung Protasul™ 100), Distanzhaltern aus Polycarbonaturethan (Sulene™–PCU) und einem Polyethylenterephthalat-Band (Sulene™–PET, Zimmer®, Warsaw, USA). Die Pedikelschrauben werden in die Wirbelkörper eingebracht, das PET-Band limitiert die Beugebewegung, während die Distanzhalter die Wirbel in der richtigen Position fixieren und die Streckbewegung begrenzen (Abb. **3**).



Abb. **3** Dorsale Ansicht des dynamischen Systems (Dynesys™) auf Segmenthöhen L3–L5 an einem „Sawbone-Modell“. Pedikelschraube (1), Band aus Polyethylenterephtalat (2), Distanzhalter aus Polycarbonaturethan (3)

2. 4 OP-Technik

Die Instrumentierung mit Dynesys™ wurde durch einen dorsalen medianen Zugang zur Lendenwirbelsäule vorgenommen. Nachdem die Lumbarfaszie gespalten und die entsprechenden Muskeln abgelöst wurden, erfolgte im Anschluss die Pedikelschraubenplatzierung mit der konventionellen Methode, der CT-basierten oder fluoroskopisch basierten Navigation.

Bei zusätzlichem Vorliegen einer Spinalkanalstenose wurde eine selektive Dekompression durch eine Hemilaminektomie, Exzision der hypertrophierten Ligamenta flava und durch „undercutting“ der hypertrophierten Facettengelenke durchgeführt.

2. 5 Navigation mit dem Navitrack™-System

Das Navitrack™-System (Orthosoft®, Montreal, Canada) umfasst einen Windows-basierten PC, einen hochauflösenden Graphikmonitor und ein optoelektronisches Trackingsystem (Polaris, Northern Digital Inc., Waterloo, Canada). Softwareapplikationen für die Pedikelschraubenplatzierung sowie die Knie- und Hüftendoprothetik sind vorhanden. Die Wahrnehmung der Instrumente und der anatomischen Objekte folgt dem Prinzip der dynamischen Referenzierung. Die Instrumente sind mit speziellen Reflektorkugeln ausgestattet. An den knöchernen Strukturen werden ebenfalls mit Reflektorkugeln versehene dynamische Referenzbasen (DRBs oder rigide bodies) angebracht (Abb. **4**).



Abb. **4** Intraoperativer Situs mit navigierter Pedikelahle

Für die Wirbelsäulenchirurgie ist die CT-gestützte oder die fluoroskopisch basierte Navigation möglich.

2. 5. 1 CT-basierte Navigation

Bei der CT-basierten Navigation wird ein Dünnschicht-CT des zu operierenden Wirbelsäulenabschnittes angefertigt. Die CT-Daten werden im DICOM-Format mittels CD-ROM, MOD oder Netzwerkverbindung auf den Navitrack™-Systemrechner übertragen. Die Aufbereitung der Daten und präoperative Planung erfolgt in 4 Schritten. Nach der Trennung der knöchernen Bildstrukturen von den Weichteilstrukturen (Segmentierung) wird durch ein sogenanntes Volumen-Rendering ein 3D-Volumenmodell des anatomischen Objektes (Wirbelkörper) errechnet. Es werden dann anatomische Landmarken festgelegt, die intraoperativ auf dem reellen Knochen mit dem Pointer abgetastet werden (Registrierung). Am 3D-Modell der entsprechenden Wirbelkörper ist die Planung von Schrauben möglich.
Nach konventioneller Präparation des zu operierenden Wirbelsäulenabschnittes erfolgt die Registrierung der Anatomie. Hierzu wird am Dornfortsatz des zu operierenden Wirbelkörpers eine dynamische Referenzbasis befestigt und Oberflächenpunkte abgetastet. Das Navigationssystem versucht dann die abgetasteten Punkte mit der Oberfläche des CT-Modells, im Prozess des sogenannten „surface matching“, in Überdeckung zu bringen. Bei zu großer Abweichung ist der Schritt zu wiederholen, bis eine ausreichende Genauigkeit erreicht wird. Nach erfolgreicher Registrierung sollte zwingend die Validierung durch den Operateur erfolgen. Hierzu werden markante Oberflächenpunkte, wie z.B. Facettengelenkspunkte oder Dornfortsätze, mit dem Pointer abgetastet und die Position am Knochen mit der Darstellung am virtuellen Modell am Monitor überprüft. Im Anschluss hieran beginnt die eigentliche Navigation. Hier werden die Pedikelahle und der Schraubendreher mit der entsprechend eingestellten Schraubengröße am Monitor in Relation zum 3D-CT-Modell dargestellt. Die Darstellung erfolgt sowohl am Volumenmodell als auch gleichzeitig in mehreren Schnittebenen (Abb. **5 a**). Die genaue Instrumenten- und Schraubenplatzierung ist somit möglich.

2. 5. 2 Fluoroskopisch basierte Navigation

Die Fluoronavigation beruht auf der intraoperativen Akquirierung von Fluoroskopiebildern. Hierzu werden nach Präparation der Wirbelsäule und Anbringen der dynamischen Referenzbasis am Dornfortsatz mit einem kalibrierten C-Bogen Röntgenbilder des zu operierenden Wirbelsäulenabschnittes in beliebigen Positionen (a.p., seitlich und schräg) angefertigt und an das Navigationssystem übergeben. In die kalibrierten C-Bogen-Bilder werden dann die Instrumentenposition (Pointer und Schraubendreher) projiziert. Der Operateur sieht ein vergleichbares Bild wie bei der intraoperativen Echtzeit-Röntgenkontrolle, ohne dass der BV im OP-Feld positioniert sein muss. Zusätzlich können mehrere BV-Bilder gleichzeitig dargestellt werden (Abb. **5 b**), so dass eine quasi multiplanare Kontrolle möglich ist.

(a) **(b)**

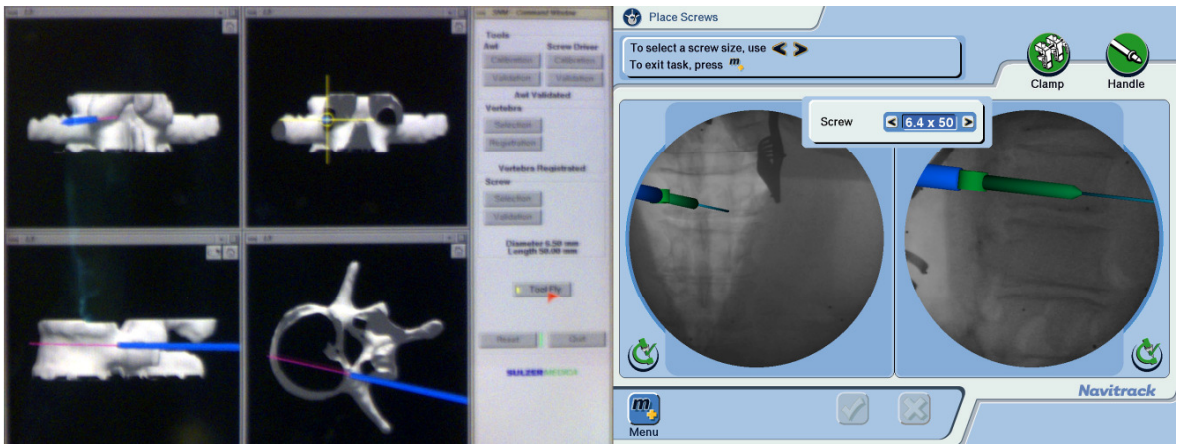

Abb. **5** Intraoperative Monitordarstellung einer navigierten Pedikelahle im Rahmen der CT (Computertomographie)-Navigation (a), hingegen navigierte Schraubenplatzierung mittels Fluoronavigation (b)

2. 6 Patientenkollektiv

Die Patienten stammten aus dem Klientel der Orthopädischen Universitätsklinik am Rehabilitationskrankenhaus Ulm. Es wurden 19 konsekutive Patienten, davon 9 Frauen und 10 Männer, in die Studie eingeschlossen.

Im Vorfeld wurde das Projekt bereits der Ethikkommission zur Beratung vorgelegt und akzeptiert. Präoperativ wurde bei jedem Patienten durch den Stationsarzt eine Anamnese erhoben, eine klinische Untersuchung durchgeführt und, falls noch nicht erfolgt, die Bildgebung mit Röntgenaufnahmen der Lendenwirbelsäule in zwei Ebenen und einer Computertomographie des betroffenen Lendenwirbelsäulenabschnittes mit pedikelparallelen Rekonstruktionen komplettiert. Weiterhin wurden alle Patienten vor dem geplanten Eingriff von dem jeweiligen Stationsarzt über die drei möglichen Operationsverfahren der konventionellen Operationstechnik, CT-basierten und fluoroskopisch basierten Navigation sowie über Komplikationsmöglichkeiten und Erfolgsaussichten intensiv aufgeklärt. Ausführlich wurde darauf hingewiesen, dass die Patienten nach dem Zufallsprinzip in drei Gruppen eingeteilt werden, wobei zwei Gruppen mit dem Navitrack™-System (Orthosoft®, Montreal, Canada) und die verbleibende Gruppe mit der herkömmlichen Operationstechnik mittels Bildverstärker operiert werden.
In diesem Zusammenhang wurde allen Patienten ausdrücklich mitgeteilt, dass der Chirurg bei Verwendung der Computerunterstützung als Ergänzung oder anstatt des Navitrack™-Systems jederzeit auf die BV-kontrollierte konventionelle OP-Technik zurückgreifen kann, wenn er dies für sinnvoll oder notwendig hält.
Somit wurden die Patienten letztlich in Gruppen der manuellen Operationstechnik (Gruppe I), CT-basierten Navigation (Gruppe II) und fluoroskopisch basierten Navigation (Gruppe III) eingeteilt. In Gruppe I wurden 7 Patienten eingeschlossen, davon 3 Frauen und 4 Männer, wobei das Durchschnittsalter 65,7 (56 – 76) Jahre betrug. 5 Patienten (3 Frauen, 2 Männer) wurden in Gruppe II von dorsal instrumentiert und wiesen ein durchschnittliches Alter von 63,6 (45 – 79) Jahren auf. Gruppe III beinhaltete 7 Patienten (3 Frauen, 4 Männer) mit einem mittleren Alter von 69,6 (57 – 84) Jahren.
Der Body Mass Index ergab in Gruppe I 27,7 (22 – 35) kg/m² und in Gruppe II 28,3 (20 – 34) kg/m². In Gruppe III betrug der Body Mass Index 30,2 (20 – 40) kg/m².

2. 7 Intraoperative Datenerhebung und postop. Schraubenlage

Alle 19 Patienten wurden nach schriftlicher Einwilligung vom gleichen Operateur in Intubationsnarkose (ITN) von dorsal an der Lendenwirbelsäule dynamisch stabilisiert.

Die Operationsdauer, der perioperative Blutverlust, die Anzahl und Höhe der instrumentierten und dekomprimierten Segmente, die Menge der verwendeten Pedikelschrauben sowie intraoperative Besonderheiten wurden dokumentiert.
In Gruppe I wurden bei insgesamt 11 versorgten Segmenten durchschnittlich 1,6 (1 – 2) Segmente instrumentiert. 7 Segmente wurden mit einem Mittelwert von 1,0 (0 – 2) zusätzlich dekomprimiert. In Gruppe II wurden 7 Segmente dynamisch stabilisiert und 4 Segmente dekomprimiert, im Durchschnitt wurden somit 1,4 (1 – 2) instrumentierte und 0,8 (0 – 1) dekomprimierte Segmente dokumentiert. Die mittlere Segmentanzahl in Gruppe III für Instrumentierung betrug 1,7 (1 – 3) und für Dekompression 1,4 (1 – 3) bei insgesamt 12 stabilisierten und 10 dekomprimierten Segmenten.
Im Rahmen dieser Studie wurden insgesamt 82 Pedikelschrauben implantiert. In Gruppe I betrug die durchschnittliche Schraubenanzahl 4,3 (4 – 6) bei 30 eingebrachten Pedikelschrauben. Gruppe II beinhaltete zusammengefasst 22 Pedikelschrauben mit einem Mittelwert von 4,4 (4 – 6). In Gruppe III wurden 30 Pedikelschrauben eingesetzt, die einen Durchschnittswert von 4,3 (4 – 6) ausmachten (Tab. **1**).

Tab. **1** Anzahl (absolut und durchschnittlich) instrumentierter und dekomprimierter Segmente sowie implantierter Pedikelschrauben pro Patient in Gruppe I (konventionelle Gruppe), II (CT-gestützte Gruppe) und III (fluoroskopisch basierte Gruppe)

	Instrumentierte Segmente	**Dekomprimierte Segmente**	**Implantierte Pedikelschrauben**
Gruppe I	11 (Ø 1,6)	7 (Ø 1,0)	30 (Ø 4,3)
Gruppe II	7 (Ø 1,4)	4 (Ø 0,8)	22 (Ø 4,4)
Gruppe III	12 (Ø 1,7)	10 (Ø 1,4)	30 (Ø 4,3)

Nach dem operativen Eingriff wurde bei jedem Patienten eine erneute Computertomographie der operierten Wirbelsäulenabschnitte mit pedikelparallelen Rekonstruktionen durchgeführt, um die genaue Position der Pedikelschrauben mittels CT-Scan-Vermessung (VoXim Software, IVS Solution®, Chemnitz, Germany) anhand folgender Parameter zu bestimmen:

- Pedikelwandperforation
- Schraubeneindringepunkt
- Schraubenverlauf im Wirbelkörper
- Schraubenkontakt zum Facettengelenk

Stützend auf o.g. Kriterien, haben wir zur Beurteilung der Schraubenlage einen Score definiert, der in Tab. **2** dargestellt ist. In Summation der Punkte ist/sind pro Schraube maximal 6 Scorepunkte möglich. Eine optimale Schraubenlage ist somit durch eine geringe Punktzahl, eine schlechte Schraubenlage durch eine hohe Punktzahl definiert.

Tab. **2** Definierter Score zur postoperativen Schraubenlagenbestimmung anhand definierter Parameter (Pedikelwand, Schraubeneindringepunkt, Schraubenverlauf im Wirbelkörper, Schraubenkontakt zum Facettengelenk) mittels CT-Scan-Vermessung, maximal 6 Scorepunkte pro Pedikelschraube (Pedikelwand 0-3 Scorepunkte, Schraubeneindringepunkt 0-1 Scorepunkte, Schraubenverlauf im Wirbelkörper 0-1 Scorepunkte, Schraubenkontakt zum Facettengelenk 0-1 Scorepunkte)

	Scorepunkte
Pedikelwand	
• keine Perforation	0
• Perforation von 1 bzw. 2 mm	1
• Perforation von 3 bzw. 4 mm	2
• Perforation > 4 mm	3
Schraubeneindringepunkt	
• ideal	0
• nicht ideal	1
Schraubenverlauf Wirbelkörper	
• im Wirbelkörper	0
• Wirbelkörperperforation	1
Schraubenkontakt Facettengelenk	
• nein	0
• ja	1

Einen Scorepunkt haben wir für einen nicht idealen Schraubeneindringepunkt (zu weit medial oder lateral), für eine in der Regel lateral vorliegende Wirbelkörperperforation und für einen vorhandenen Schraubenkontakt zum Facettengelenk vergeben.

Letzteres sehen wir für das dynamische System aufgrund eines möglichen Impingements der Schraube am Gelenk im Gegensatz zum Fusionssystem als ergebnisbeeinflussend. Weitere Scorepunkte wurden bei einer möglichen Pedikelperforation vergeben. Im Detail zog eine sich als intakt darstellende Pedikelwand keine Punktewertung nach sich. Lag jedoch eine Perforation des betroffenen Pedikels von 1 bzw. 2 mm vor, wurde 1 Scorepunkt vergeben. Pedikelperforationen von 3 bzw. 4 mm wurden mit 2 Scorepunkten bewertet. Perforationen der Pedikelwand über 4 mm ergaben 3 Scorepunkte.

Abb. **6** zeigt diverse Beispiele für die postoperativ festgehaltene Schraubenlage anhand CT-Scan-Vermessung (VoXim Software, IVS Solution®, Chemnitz, Germany).

(1)

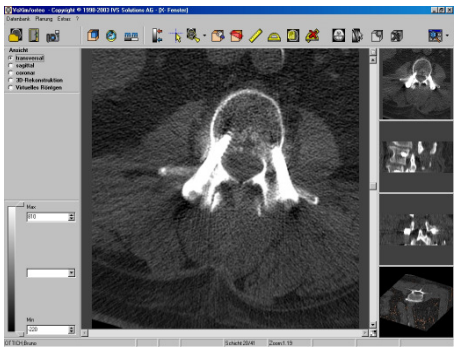

(2)

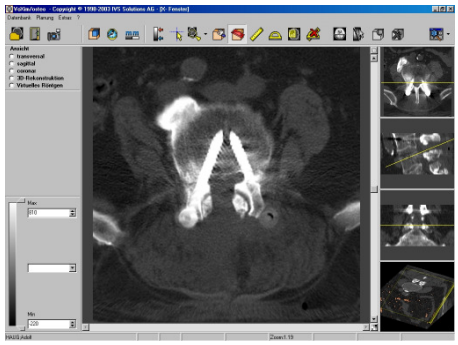

(3)

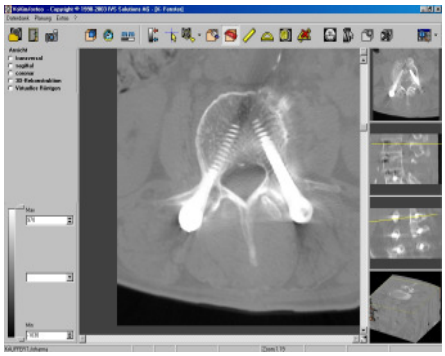

(4)

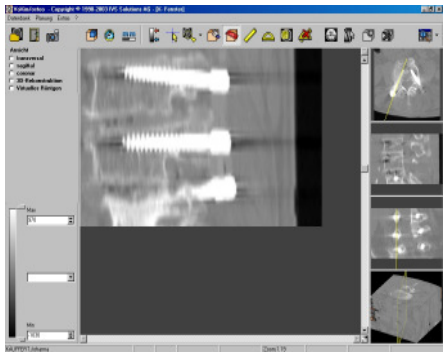

Abb. **6** Beispiele unterschiedlicher Schraubenlagen mittels postoperativer CT (Computertomographie)-Kontrolle. Laterale (1) und mediale Fehllage (2), korrekte Schraubenlage in axialer (3) und sagittaler (4) Ebene

Mögliche klinische Komplikationen wurden während des stationären Aufenthaltes bis zur Entlassung in die nachstationäre Rehabilitation erfasst.

2. 8 Statistische Analyse

Die statistische Datenauswertung erfolgte in Zusammenarbeit mit der Abteilung Biometrie der Universität Ulm. Verwendet wurden die Statistikprogramme Microsoft Excel (Microsoft Corporation, Redmond, Washington, USA) und SPSS (Statistical Product and Service Solution, Chicago, USA). Die statistische Analyse wurde mittels Fisher's exakte Test durchgeführt. Das Signifikanzniveau wurde mit $p<0,05$ definiert, signifikante Unterschiede entsprechend im Ergebnisteil angegeben. Die Ergebnisdarstellung erfolgte mit dem sogenannten Box-Whisker-Plot („Boxplot“). Während die „Box“ den Hälftespielraum eingrenzt, erstrecken sich der obere bzw. untere „Whisker“ bis zum kleinsten bzw. größten Wert. Der Plot gibt zusätzlich Aufschluss darüber, ob eine symmetrische oder eine schiefe Verteilung vorliegt. Bei einer schiefen Verteilung besitzen erstes und drittes Quartil (bzw. kleinster und größter Messwert) verschieden große Abstände vom Median (Abb. **7**).

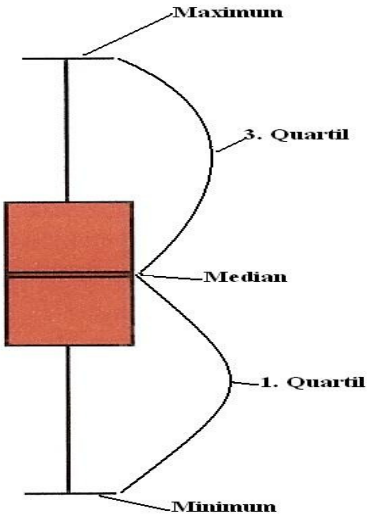

Abb. **7** Prinzip der Ergebnisdarstellung im „Boxplot“ (unterschiedliche Abstände des 1. und 3. Quartils vom Median)

3. Ergebnisse

Die geplante Operation war in allen Fällen möglich, die entsprechende Navigationsform konnte bei allen Patienten durchgeführt werden.

3. 1 OP-Dauer

Die durchschnittliche Operationsdauer belief sich in der konventionell versorgten Gruppe I auf 112,1 (85 – 250) Minuten. In der CT-basierten Gruppe II betrug die Operationszeit 148 (70 – 200) Minuten und in der mit fluoroskopischer Navigation operierten Gruppe III 152,9 (105 – 215) Minuten (Abb. **8**).

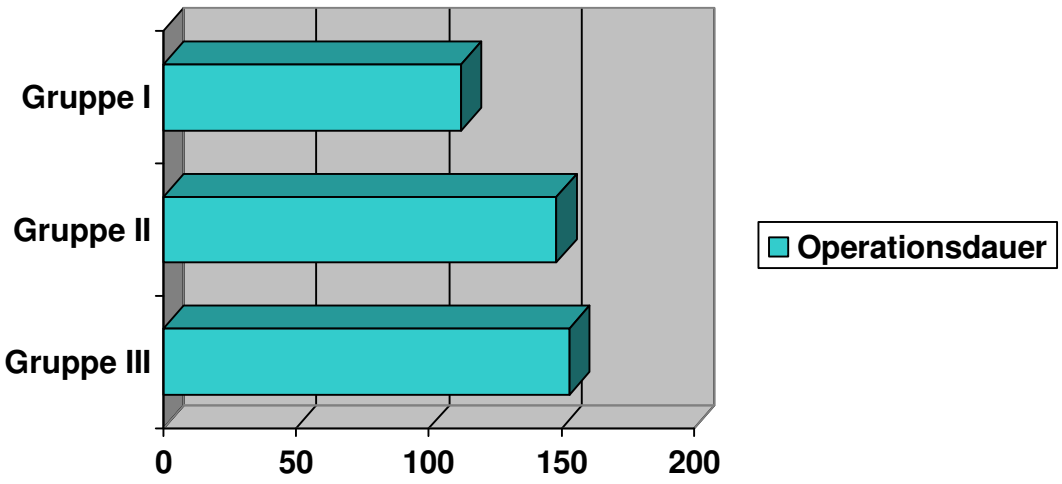

Abb. **8** Mittlere Operationsdauer in Minuten in Gruppe I (konventionelle Gruppe), Gruppe II (CT-gestützte Gruppe) und Gruppe III (fluoroskopisch basierte Gruppe)

3. 2 Peri- und postoperativer Blutverlust

Der durchschnittliche intra- und postoperative Blutverlust ergab in Gruppe I 926 (230 – 2000) ml, in Gruppe II 1490 (700 – 3550) ml und in Gruppe III 1264 (500 – 2300) ml. In Abb. **9** ist der Blutverlust in den jeweiligen Gruppen schematisch dargestellt.

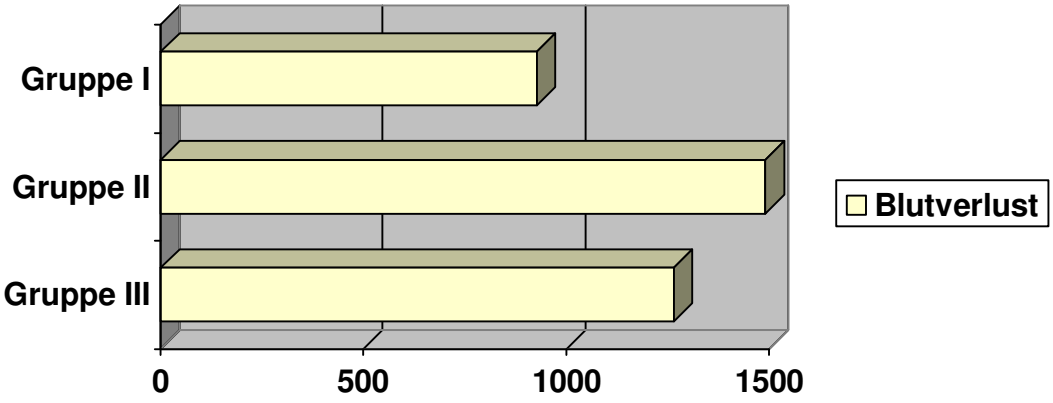

Abb. **9** Durchschnittlicher Blutverlust in ml in Gruppe I (konventionelle Gruppe), Gruppe II (CT-gestützte Gruppe) und Gruppe III (fluoroskopisch basierte Gruppe) (peri- und postop. 48 Stunden)

3. 3 Schraubenlage

Gemäss dem definierten Score ergaben sich für alle Schrauben folgende Scorewerte für die jeweiligen Gruppen I-III (Abb. **10**):

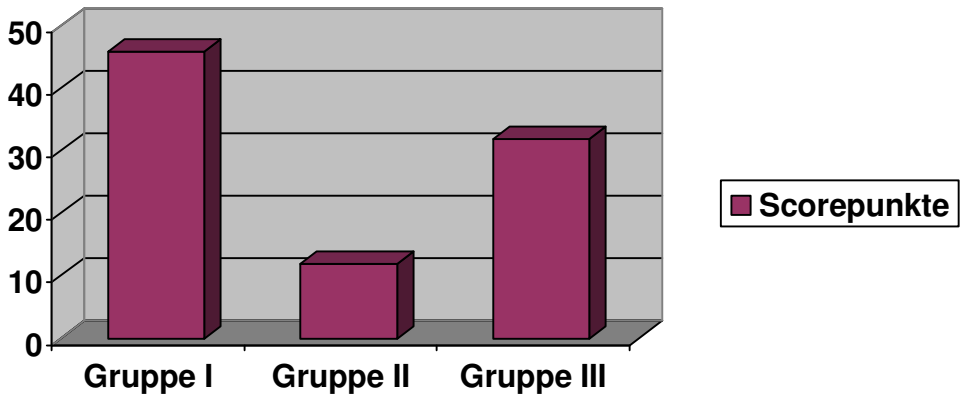

Abb. **10** Absolute Scorepunkte in Gruppe I (konventionelle Gruppe), Gruppe II (CT-gestützte Gruppe) und Gruppe III (fluoroskopisch basierte Gruppe)

Demnach wurden für die konventionelle Gruppe I insgesamt 46 Punkte berechnet, die durchschnittliche Punkteanzahl pro Patient betrug 6,6 (0 – 13).

Die mit CT-gestützter Navigation operierten Patienten der Gruppe II erhielten absolut oder in Summation 12 Scorepunkte, was einer durchschnittlichen Punkteanzahl pro Patient von 2,4 (0 – 5) entspricht.
Die Gesamtpunkte der mit fluoroskopisch basierter Technik versorgten Patienten in Gruppe III beliefen sich auf 32, was wiederum einen mittleren Scorewert von 4,6 (0 – 10) pro Patient ergibt (Boxplot, Abb. **11**).

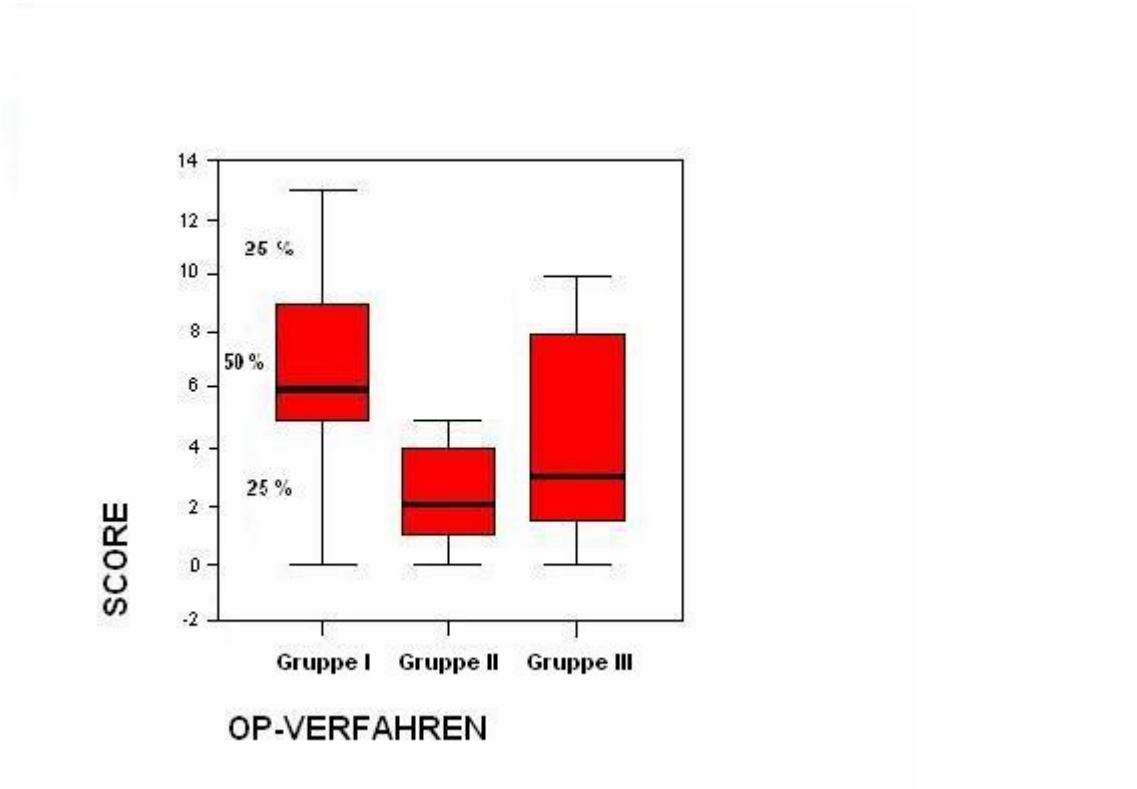

Abb. **11** Durchschnittlicher Scorewert pro Patient in Gruppe I (konventionelle Gruppe), Gruppe II (CT-gestützte Gruppe) und Gruppe III (fluoroskopisch basierte Gruppe) unter Berücksichtigung der minimal und maximal errechneten Punkte (Boxplot)

Mittels statistischer Analyse wurden tendenziell bessere Ergebnisse in den navigierten Gruppen (Gruppen II und III) als in der konventionellen Gruppe I bestimmt. Dabei zeigten sich diskrete Vorteile für die CT-basierte Navigation (Gruppe II) als für die fluoroskopisch basierte Gruppe III.

Die Abb. **12** zeigt die Summe der Scorepunkte anhand der definierten Parameter Pedikelwandperforation, Schraubeneindringepunkt, Schraubenkontakt zum Facettengelenk sowie Schraubenverlauf im Wirbelkörper in den Gruppen I-III.

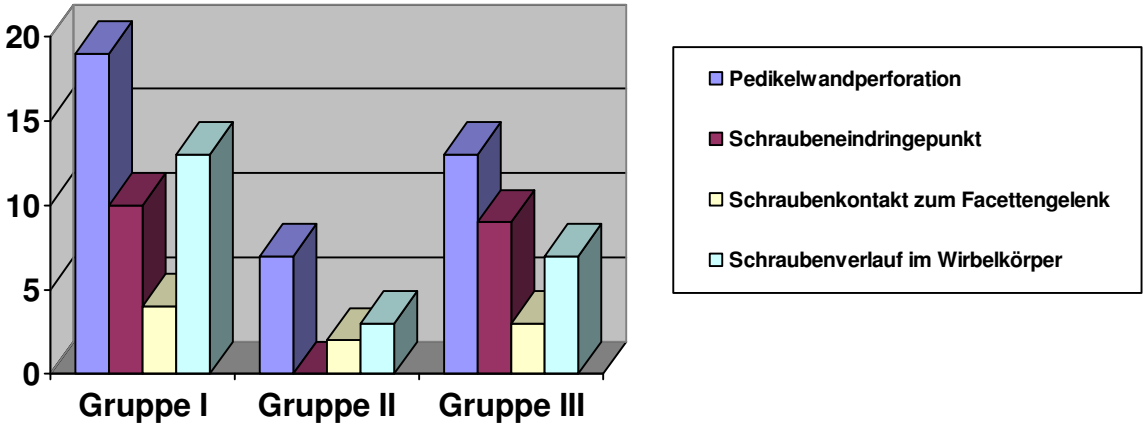

Abb. **12** Absolute Scorepunkte für die definierten Scorekriterien Pedikelwandperforation, Schraubeneindringepunkt, Schraubenkontakt zum Facettengelenk sowie Schraubenverlauf im Wirbelkörper in Gruppe I (konventionelle Gruppe), Gruppe II (CT-gestützte Gruppe) und Gruppe III (fluoroskopisch basierte Gruppe)

In Tabelle **3** sind anhand der statistischen Analyse tendenziell bessere Resultate bzw. signifikante Unterschiede zwischen den einzelnen Gruppen in Bezug auf die jeweiligen Parameter dargestellt.

Tab. **3** Tendenzielle bzw. signifikante Unterschiede zwischen der Gruppe I (konventionelle Gruppe), Gruppe II (CT-gestützte Gruppe) und Gruppe III (fluoroskopisch basierte Gruppe) in Bezug auf die Parameter Pedikelwandperforation, Schraubeneindringepunkt, Schraubenkontakt zum Facettengelenk sowie Schraubenverlauf im Wirbelkörper

	Gruppe I (konventionell) – Gruppe II (CT-basiert)
Pedikelwandperforation	Tendenziell bessere Resultate in Gruppe II
Schraubeneindringepunkt	Signifikant bessere Resultate in Gruppe II (p<0,001)
Schraubenkontakt zum Facettengelenk	Tendenziell bessere Resultate in Gruppe II
Schraubenverlauf im Wirbelkörper	Signifikant bessere Resultate in Gruppe II (p<0,001)
	Gruppe I (konventionell) – Gruppe III (fluoroskopisch)
Pedikelwandperforation	Tendenziell bessere Resultate in Gruppe III
Schraubeneindringepunkt	Tendenziell bessere Resultate in Gruppe III
Schraubenkontakt zum Facettengelenk	Tendenziell bessere Resultate in Gruppe III
Schraubenverlauf im Wirbelkörper	Signifikant bessere Resultate in Gruppe III (p=0,003)
	Gruppe II (CT-basiert) – Gruppe III (fluoroskopisch)
Pedikelwandperforation	Tendenziell bessere Resultate in Gruppe II
Schraubeneindringepunkt	Signifikant bessere Resultate in Gruppe II (p<0,001)
Schraubenkontakt zum Facettengelenk	Tendenziell bessere Resultate in Gruppe II
Schraubenverlauf im Wirbelkörper	Tendenziell bessere Resultate in Gruppe II

3. 4 Pedikelwandperforation

Die geringsten Scorepunkte in der Rubrik Pedikelwandperforation und damit besten Resultate wurden für die Gruppe II dokumentiert, welche mit CT-gestützter Navigation operiert wurden. Die absolute Scorepunktezahl betrug 7, was einem Durchschnittswert von 1,4 (0 – 3) Punkten pro Patient entsprach. Einmal wurde hierbei eine laterale Pedikelwandperforation von 2 mm gemessen, eine mediale Fehlplatzierung über 1 mm wurde bei keinem der Patienten dokumentiert. Eine mediale Fehlplatzierung von 1 mm kam zweimal, eine Pedikelwandperforation von 1 mm nach lateral dreimal und ein Pedikelwanddurchbruch von 1 mm nach kaudal einmal vor. Die zweitbesten Resultate für den Parameter Pedikelwandperforation wurden für Gruppe III bestimmt, die mit fluoroskopisch basierter Navigation operiert wurden. Insgesamt wurden 13 Scorepunkte vergeben, die einen mittleren Scorewert von 1,9 (0 – 5) pro Patient ausmachen. Detailliert wurden Pedikelwandperforationen von 1 bzw. 2 mm nach lateral neunmal dokumentiert. Eine medialer Pedikelwanddurchbruch von 1 mm lag dreimal, eine nach kaudal perforierte Pedikelschraube von 1 mm lediglich einmal vor. Schließlich folgten die Patienten, die mit konventioneller Operationstechnik versorgt wurden (Gruppe I).
Zusammenfassend wurden 19 Scorepunkte berechnet, was wiederum einen Durchschnittswert von 2,7 (0 – 5) pro Patient bedeutet. Im Einzelnen wurden einmal eine laterale Pedikelwandperforation von 4 mm und neunmal Pedikelwandperforationen nach lateral von 1 bzw. 2 mm vermessen. Mediale Fehlplatzierungen von 1 mm wurden sechsmal, kaudale Peforationen der Pedikelwand von 1 mm zweimal verzeichnet.
Tendenziell bessere Ergebnisse lagen mittels statistischer Analyse in den navigierten Gruppen (Gruppen II und III) als in der konventionellen Gruppe I vor.

3. 5 Schraubeneindringepunkt

In der Rubrik Schraubeneindringepunkt wurden ebenfalls die besten Ergebnisse in Gruppe II erzielt, welche mittels CT-basierter Navigation versorgt wurde. Alle implantierten 22 Pedikelschrauben wiesen einen idealen Eindringepunkt auf.
In Gruppe III (fluoroskopische Navigation) hingegen zeigten 9 von insgesamt 30 Pedikelschrauben einen nicht idealen Eindringepunkt.

Folglich wurden 9 Scorepunkte berechnet, die mit einem mittleren Wert in dieser Kategorie von 1,3 (0 – 3) pro Patient übereinstimmen.
10 Scorepunkte ergaben sich letztlich für die mit konventionellem Operationsverfahren versorgten Patienten in Gruppe I, die einem Durchschnittswert von 1,4 (0 – 3) pro Patient entsprechen.
Mit der statistischen Analyse wurden signifikante Unterschiede (p=0,009) zwischen den navigierten Gruppen II (CT-gestützte Gruppe) und III (fluoroskopisch basierte Gruppe) und der konventionellen Gruppe I gezeigt.

3. 6 Schraubenkontakt zum Facettengelenk

In Bezug auf den Parameter Schraubenkontakt zum Facettengelenk konnten die besten Resultate ebenfalls bei den Patienten der Gruppe II erreicht werden, die mit CT-gestützter Navigation von dorsal dynamisch stabilisiert wurden. Lediglich bei 2 von insgesamt 22 eingebrachten Pedikelschrauben wurde ein Kontakt zum benachbarten Facettengelenk festgehalten. Somit wurden 2 zusätzliche Scorepunkte bei einem Mittelwert von 0,4 (0 – 2) pro Patient berechnet.
3 Scorepunkte wurden bei entsprechendem dreimaligem Kontakt der Pedikelschrauben zum Facettengelenk in Gruppe III dokumentiert, die mittels fluoroskopischer Navigation operiert wurde. Die durchschnittliche Punkteanzahl von 0,4 (0 – 2) pro Patient in dieser Rubrik entspricht jedoch dem der Gruppe II.
In der konventionellen Gruppe I wurden 4 Scorepunkte bei einem Durchschnittswert von 0,6 (0 – 3) pro Patient bestimmt. Demnach hatten 4 von 30 implantierten Pedikelschrauben Kontakt zu den angrenzenden kleinen Wirbelgelenken.
Tendenziell bessere Resultate wurden mit statistischer Analyse in den navigierten Gruppen (Gruppen II und III) mit Vorteilen für die CT-basierte Navigation (Gruppe II) als in der konventionellen Gruppe I erzielt.

3. 7 Schraubenverlauf im Wirbelkörper

Bezüglich der Untergruppe Schraubenverlauf im Wirbelkörper konnten die besten Ergebnisse wiederum für die mit CT-gestützter Navigation versorgten Patienten in Gruppe II verzeichnet werden.

3 von 22 Pedikelschrauben wiesen hierbei einen als nicht ideal bewerteten Schraubenverlauf im Wirbelkörper auf. Somit wurden 3 absolute Scorepunkte bei einem berechneten Durchschnittswert von 0,6 (0 – 2) pro Patient erteilt.
7 Pedikelschrauben mit nicht idealem Verlauf im entsprechenden Wirbelkörper wurden in Gruppe III (fluoroskopisch basierte Navigation) registriert. Dies entsprach einer absoluten Scorepunkteanzahl von 7, was wiederum einen durchschnittlichen Wert von 1,0 (0 – 3) pro Patient ausmachte.
In der konventionellen Gruppe I wurden für 13 nicht ideal befundete Schraubenverläufe in den Wirbelkörpern folglich 13 Scorepunkte mit einem daraus resultierenden mittleren Wert von 1,9 (0 – 3) pro Patient verteilt.
Mit der statistischen Analyse wurden signifikante Unterschiede (p=0,048) zwischen den navigierten Gruppen II (CT-gestützte Gruppe) und III (fluoroskopisch basierte Gruppe) und der konventionellen Gruppe I berechnet.
In Anbetracht der vorliegenden Daten kann somit festgestellt werden, dass die besten Ergebnisse bezüglich der ausgewerteten Parameter für die Schraubenlage mit der CT-basierten Navigation erreicht wurden, wobei ebenfalls gute Resultate mit dem fluoroskopisch basierten Operationsverfahren erzielt werden konnten. Die höchsten Scorewerte und damit schlechtesten Ergebnisse wurden bei der konventionellen OP-Technik erreicht.
Bei fünf Patienten (26,3 %) wurden intraoperative Besonderheiten dokumentiert. In den Gruppen I und III kam es jeweils einmal im Rahmen einer selektiven Dekompression zu einer Duraläsion, welche mittels einer Duranaht versorgt wurde. In Gruppe II ereignete sich zweimal ein Duraeinriss, welcher ebenfalls mittels Duranaht therapiert wurde. Eine einmal eingetretene überdurchschnittliche Blutung aus dem epiduralen Venenplexus in Gruppe II konnte während der Operation gestillt werden und zog keine postoperativen Komplikationen nach sich.
Zusammenfassend zeigten sich postoperativ in keiner der drei Gruppen neurologische Komplikationen oder ein Liquorverlust-Syndrom. Auch ergaben sich bei keinem der operierten Patienten Hinweise auf einen oberflächlichen oder tiefen Infekt.

4. Diskussion

4. 1 Diskussion der Thematik

Die Verwendung von pedikelschraubenbasierten Instrumentierungssystemen für die Wirbelsäule ist in den letzten zwei Jahrzehnten wegen ihrer besseren biomechanischen Eigenschaften sowie Repositionsmöglichkeiten [26] angestiegen. Die Vorteile von Pedikelschrauben, aber auch von Massa-lateralis-Schrauben im Bereich der Halswirbelsäule oder transartikulären Schrauben, wurden im weiteren Verlauf offensichtlich. Durch die korrekte und stabile Platzierung von transpedikulären Schrauben ist der entsprechende Wirbel in drei Dimensionen manipulierbar. Das Wirbelsäulenalignement kann somit reguliert und die Strukturstabilität verbessert werden [18]. Ein dynamisches Stabilisierungssystem mit Pedikelschrauben kommt insbesondere bei radiologischen Veränderungen wie Spondylarthrosen, Osteochondrosen, degenerativen Torsionsskoliosen, Ante- bzw. Retrolisthesen oder dynamischen Spinalstenosen zur Anwendung. Jedoch ist die Einbringung von Pedikelschrauben im Bereich der Wirbelsäule trotz der zahlreichen beschriebenen Vorteile als eine risikobehaftete Operationstechnik mit möglichen Gefahren anzusehen. Als Methode der Wahl zur Einbringung von Pedikelschrauben im Bereich der Lendenwirbelsäule galt für lange Zeit die konventionelle Operation mit oder ohne intraoperativer BV-Kontrolle. Die Schraubenplatzierung ist als ein anspruchsvolles Verfahren zu sehen. Hierzu hat der Wirbelsäulenchirurg nach entsprechender Präparation zunächst die Aufgabe, den Eindringepunkt für die transpedikuläre Schraube lateral der Facettengelenke zu identifizieren. Die Eintrittstelle wird dann mit einem Pfriem geöffnet, der Pedikelkanal mit einer Ahle oder einem Bohrer präpariert und die Intaktheit der Pedikelwand mittels Sonde kontrolliert. Eine besondere Schwierigkeit beim Platzieren der Pedikelschraube stellt dabei die räumliche Orientierung in der sagittalen sowie transversalen Ebene zur korrekten Positionierung der betreffenden Schraube dar, wobei die Einbringungstiefe ebenfalls nicht außer Acht gelassen werden darf. Essentielle Parameter sind hierbei einerseits der Schraubendurchmesser und andererseits die minimale Pedikelweite.

Fehlplatzierungen von Pedikelschrauben wurden in vielen Publikationen dokumentiert und als Hauptursache für zahlreiche Komplikationen deklariert. Das Risiko einer neurologischen Komplikation wegen einer Wurzelläsion oder Myelonverletzung aufgrund der engen anatomischen Beziehung ist hierbei für den Patienten von entscheidender Bedeutung.

In einer Studie von Esses et al. [7] führten Schraubenfehlplatzierungen bei 7 % aller Patienten zu neurologischen Komplikationen. Dieses Risiko wird vor allem für eine mediale Schraubenfehlplatzierung im Lumbalbereich angegeben. Eine eindeutige Gefahr der Nervenwurzelkompression besteht insbesondere bei Pedikelachsenabweichungen von > 6 mm nach medial, wie Jerosch et al. [15] sowie Schulze et al. [42] publizierten. Roy-Camille et al. [39] zeigten bei 10 % der Patienten an der Lendenwirbelsäule eine inkorrekte Schraubenlage. Yahiro beschrieb eine Rate neurologischer Komplikationen von 1,7 % bei 5736 Patienten [46]. In einer Untersuchung von Lonstein et al. [24] traten neurologische Probleme bei 9 von insgesamt 875 instrumentierten Patienten auf, wobei 6 dieser 9 Fälle passagere Wurzelirritationen ohne Residuen aufwiesen. Die Raten der Pedikelschraubenfehllagen im lumbalen Bereich bei konventioneller Technik schwanken in den Veröffentlichungen zwischen 3 – 40 % [15, 16, 39]. Jerosch et al. [15] publizierten Fehlplatzierungsraten von bis zu 39,9 %, wovon 28,5 % medial der Pedikelachse lagen. Jutte und Castelein [16] schilderten 6,5 % fehlplatzierte Pedikelschrauben bei insgesamt 105 Patienten. Laine et al. [21] veröffentlichten eine Vergleichsstudie zwischen navigierter und manueller Schraubenplatzierung. Die Pedikelperforationsrate in der aufgeführten konventionellen Gruppe betrug 13,4 %. Ein anderes, immer wieder auftretendes Problem stellen Schraubenbrüche und Schraubenlockerungen dar. Jutte und Castelein [16] beschreiben diesbezüglich bei 8 von 13 Patienten postoperativ aufgetretene Schraubenbrüche nach Korrektur von symptomatischen Spondylolisthesen. In einer Veröffentlichung von Leufvén und Nordwall [22] lagen hingegen bei lediglich 2 von 29 Patienten Schraubenbrüche nach dorsoventralen Fusionen vor. Okuyama et al. [30] fanden lediglich einen Schraubenbruch in 148 Fällen nach lumbaler Instrumentierung mit PLIF. Eine Aussage über Schraubenbrüche oder Schraubenlockerungen bei einem dynamischen Stabilisationssystem findet sich in der Literatur bisher nicht.

4. 2 Diskussion der Methodik

Die Fallzahl von 82 Pedikelschrauben entspricht ähnlichen Veröffentlichungen, welche die Schraubenfehllage beurteilen. Bei offenem Patienteneinschluss konnte ein repräsentatives Kollektiv in allen Gruppen gebildet werden, welches erlaubt, die Zielparameter zu vergleichen.

Schaeren et al. [40] schlossen in ihre Studie insgesamt 20 Patienten und 110 Pedikelschrauben im Rahmen der Gegenüberstellung von bildwandlerkontrollierter Pedikelinstrumentation und CT-basierter Navigation ein. Fritsch et al. [10] berichteten über 106 Pedikelschrauben bei 27 Patienten an der Lendenwirbelsäule, die mit fluoroskopischer Navigation eingebracht und mit bereits publizierten Ergebnissen für die CT-gestützte Navigation verglichen wurden. Kalfas et al. [17] analysierten die Schraubenlage im Pedikel von insgesamt 150 Pedikelschrauben an der Lendenwirbelsäule nach CT-gestützter Navigation. Die Auswahl der Patienten zum verwendeten dynamischen Stabilisationsverfahren entspricht dem einer anderen Studie aus unserer Arbeitsgruppe. Cakir et al. [3] berichteten über 10 Patienten mit 54 Pedikelschrauben mit dem dynamisch neutralisierenden System (Dynesys™, Zimmer, Warsaw, USA). Klinisch fanden sich bei allen Patienten eine Claudicatio-spinalis-Symptomatik, eine mindestens sechsmonatige erfolglose, konservative Therapie und eine deutliche Besserung auf Facetteninfiltration mit Lokalanästhetikum in den zu operierenden Segmenten. Als Einschlusskriterien in der Bildgebung wurden einerseits in der CT-Untersuchung eindeutige Zeichen einer Spondylarthrose, andererseits in den seitlichen Röntgenaufnahmen eine Ante- oder Retrolisthese (< 5 mm) festgesetzt. Das Hauptzielkriterium dieser Studie war die Genauigkeit der Schraubenlage, so dass die Indikationsstellung und die zugrundeliegende Pathologie als gering ergebnisbeeinflussend zu sehen ist. Die postoperative Computertomographie unserer Patienten wurde von einem Untersucher vermessen, der nicht an den Operationen beteiligt war und dadurch ein interindividueller Fehler so nicht anzunehmen ist. Kuner et al. [19] führten bei 39 Patienten mit thorakolumbalen Frakturen, die mitsamt 147 Pedikelschrauben versorgt wurden, eine postoperative CT-Kontrolle durch. Hierbei wurde eine intrapedikuläre Schraubenlage, mediale und laterale Fehllage sowie extrapedikuläre Schraubenposition unterschieden.

Reichle et al. [35] beurteilten 68 Pedikelschrauben in humanen lumbalen Wirbelpräparaten nach Verankerungsformen, Perforation und Fehllage im Computertomogramm. Die Lagetypen der Pedikelschrauben wurden in eine spongiöse Lage (die Pedikelkortikalis wird nicht erreicht), in einen Kortikaliskontakt (mindestens eine Pedikelkortikalis wird gefasst und nicht perforiert), in eine Perforation (die Pedikelkortikalis wird überschritten und gleichzeitig die Gegenkortikalis erreicht oder überschritten) und in eine Fehllage (die Pedikelkortikalis wird überschritten, ohne dass die Gegenseite erreicht wird) unterteilt. Eine anderweitige Definition zur Beurteilung der Schraubenlage an 12 Wirbelsäulenpräparaten ohne Scoreeinteilung wurden wiederum von Reichle et al. [36] getroffen. Hierzu wurden eine intrapedikuläre Schraubenlage ohne Kontakt zur Pedikelkortikalis, eine mediale bzw. laterale Überschreitung der Kortikalis mit Erreichen der Gegenkortikalis und zuletzt eine Schraubenfehllage ohne Erreichen der Gegenkortikalis differenziert. In einer weiteren Veröffentlichung [10] wurden per fluoroskopischer Navigation positionierte 160 Pedikelschrauben mittels Dünnschicht-Spiral-CT-Untersuchung und entsprechenden Rekonstruktionen postoperativ evaluiert. Als ideal platziert wurde eine Schraube innerhalb der kortikalen Grenzen bezeichnet. Fehlplatzierungen wurden in 4 Grade eingeteilt (0 – 2 mm, 3 – 4 mm, 5 – 6 mm, > 6 mm) und der Abstand zur jeweiligen kortikalen Pedikelbegrenzung (medial, lateral, inferior, superior) gemessen. Auf eine Bewertung mit Scorepunkten wurde verzichtet. Eine vergleichbare Einteilung nahmen sich Ebmeier et al. [5] nach CT-gestützter Navigation von 365 Pedikelschrauben an der Brustwirbelsäule vor. Die Schraubenlage wurde von innerhalb der Pedikelkortikalis liegend bis Perforationen der Pedikelwand < 2 mm, 2 – 4 mm und > 4 mm unterschieden.

Im Rahmen der Auswertung haben wir für jede Gruppe als essentielle Parameter die Pedikelperforation, den Schraubeneindringepunkt, den Schraubenkontakt zum Facettengelenk sowie den Schraubenverlauf im Wirbelkörper in den Vordergrund gestellt und einen entsprechenden Score aufgestellt. Das Problem bestand hierbei darin, dass unserer Einschätzung nach die bisher verwendeten Untersuchungsmethoden nicht ausreichend waren, um die Relevanz für ein dynamisches Stabilisationssystem zu beschreiben. Demnach ist eine korrekte Pedikelschraubenlage bei der dynamischen Stabilisierung als Langzeitimplantat theoretisch von besonderer Bedeutung.

Eine hohe Inzidenz an Schraubenlockerungen durch Fehlplatzierungen könnte die Rate an Revisionsoperationen nachhaltig beeinflussen. Letztlich bleibt es abzuwarten, ob mit der computerunterstützten Navigation eine Reduktion von Revisionsoperationen erzielt werden kann.
Nebenkriterien waren die Operations- und Bildverstärkerzeit sowie der perioperative Blutverlust, um eine mögliche Auswirkung der OP-Technik darauf zu identifizieren. Die Anzahl und Höhe der instrumentierten und dekomprimierten Segmente ermöglichten es, die Durchschnittswerte der Haupt- und Nebenkriterien pro Pedikelschraube zu ermitteln.
Zum Zeitpunkt der Studienplanung lagen prospektiv vergleichende Studien vor, die zum Teil multizentrisch mit hoher Fallzahl die Effizienz der navigierten Methoden gegenüber der konventionellen Operationstechnik bei Fusionssystemen nachwiesen. Für ein dynamisches System liegen bisher keine Daten vor. Laine et al. [21] verglichen die Genauigkeit der Pedikelschraubeneinbringung für 50 Patienten in der konventionellen Gruppe mit 41 Patienten, die mit CT-gestützter Navigation versorgt wurden. In einer weiteren Studie von Amiot et al. [1] wurde die Schraubenlage an der Brust- und Lendenwirbelsäule für Patienten mit konventioneller Operationstechnik und CT-Navigation geprüft.

4. 3 Diskussion der Ergebnisse

4. 3. 1 Bewertung der Schraubenlage

Die Auswertung der Ergebnisse der Schraubenlage mittels postoperativem Kontroll-CT (VoXim, IVS Solution) nach dem von uns in dieser Arbeit erstmals beschriebenen Score erbringt in der CT-gestützten Gruppe II die besten Resultate. Eine ebenfalls hohe Rate ideal platzierter Schrauben lag in der fluoroskopisch navigierten Gruppe III vor, wohingegen die Patienten der Gruppe I (herkömmliche Operationstechnik) einen höheren mittleren Scorewert aufwiesen. Durch die Verwendung von CT-gestützten und fluoroskopisch basierten Navigationstechniken sind Verbesserungen der Positionierung von Pedikelschrauben auch in anderen prospektiven Studien belegt
[5, 10, 17, 20, 27, 33, 43, 47].

In einer Veröffentlichung von Fritsch et al. [10] wurden bei 30 Patienten 160 Pedikelschrauben an der Brust- und Lendenwirbelsäule unter Führung durch das fluoroskopische Navigationssystem implantiert. Davon wurden 151 Pedikelschrauben vollständig innerhalb der kortikalen Grenzen des Pedikels vorgefunden, lediglich eine mediale und acht laterale Fehlplatzierungen wurden festgestellt. Rampersaud et al. [33] veröffentlichten eine Rate ideal platzierter Schrauben an der BWS von 89 % nach Instrumentierung von 40 Pedikelschrauben mit fluoroskopischer Navigation. Eine weitere Studie beschreibt minimale laterale Pedikelperforationen von 8,7 % bei 150 eingesetzten Pedikelschrauben mit Computernavigation [17]. Merloz et al. [27] berichteten über 3 von 52 Pedikelschrauben mit Pedikelperforationen < 2 mm bei Anwendung CT-gestützter Navigation. Eine weitere geringe Pedikelperforationsrate von 2,7 % bei 150 lumbalen Pedikelschrauben erörterten Schwarzenbach et al. [43], die ebenfalls auf die Computernavigation zurückgriffen.

In einer weiteren Publikation von Laine et al. [20] wurden 139 lumbosakrale Schrauben mit CT-gestützter Navigationstechnik implantiert, in deren Rahmen 6 Pedikelschrauben laterale Pedikelperforationen < 4 mm aufwiesen. Die Fehlplatzierungsrate in einer weiteren Studie wird bei 365 thorakalen Pedikelschrauben auf 17,8 % beziffert, die ebenfalls mit computerunterstützter Navigation eingebracht wurden [5]. Youkilis et al. [47] wiesen bei 19 von 224 thorakal implantierten Pedikelschrauben unter Verwendung der CT-gestützten Navigationstechnik eine minimale Perforation der Pedikelwand nach.

In der Literatur sind gehäuft auch Berichte über die Genauigkeit der Pedikelschraubeneinbringung unter Verwendung unterschiedlicher Operationstechniken beschrieben [1, 21]. Laine et al. [21] verglichen die Schraubenlage im Bereich der Brust- und Lendenwirbelsäule bei 50 Patienten, die bildwandlerkontrolliert instrumentiert wurden, mit der Schraubenlage bei 41 Patienten, die mit CT-gestützter Navigation stabilisiert wurden. Die Rate der Pedikelperforation betrug in der konventionellen Gruppe 13,4 % im Vergleich zu 4,6 % in der Gruppe mit Computernavigation. Einen weiteren Vergleich zwischen CT-navigierter Schraubenlage und konventioneller Schraubenpositionierung gaben Amiot et al. [1] an.

Der Unterschied im Bereich der Brustwirbelsäule hinsichtlich der idealen Schraubenlage von 87,1 % gegenüber 98,3 % fiel zugunsten der Navigation aus.

An der Lendenwirbelsäule fanden die Autoren einen Unterschied von 84,4 % für die konventionelle Gruppe gegenüber 93,2 % in der CT-navigierten Gruppe.
Zusammenfassend ist festzustellen, dass sich mit der computerunterstützten Navigation eine Verbesserung der Rate ideal platzierter Pedikelschrauben an der Wirbelsäule gegenüber dem konventionellen Verfahren erzielen lässt. Schlenzka et al. [41] propagieren für die CT-gestützte Navigation aufgrund dieses qualitativen Unterschiedes. Daten über die Genauigkeit der Positionierung von Pedikelschrauben, die mit fluoroskopischer Navigation implantiert wurden, sind im Gegensatz zur CT-basierten Navigation in geringerem Maße veröffentlicht worden. Fritsch et al. [10] haben postuliert, dass sich mit fluoroskopischer Navigationstechnik eine deutliche Verbesserung der Raten ideal platzierter Schrauben im Vergleich mit den publizierten Raten der konventionellen Schraubeneinbringung feststellen lässt. Im Vergleich zur CT-gestützten Navigation zeigt sich demnach kein wesentlicher Unterschied hinsichtlich der Rate ideal positionierter Schrauben. Aufgrund der bekannten Limitation und gewisser Nachteile der CT-basierten Navigation, wie die hohe Strahlenbelastung durch das präoperative Planungs-CT, erscheint den Autoren die fluoroskopische Navigation der technisch aufwändigen CT-gestützten Navigation überlegen.
Als weitere Nachteile der CT-basierten Navigation sind der hohe Preis der erhältlichen Systeme sowie eine potentielle Verlängerung der OP-Zeit, welche wiederum mit höheren Kosten und einer möglichen erhöhten Morbidität der Patienten einhergehen kann, zu nennen.
In unserer Patientengruppe mit fluoroskopischer Navigation wurden in jeder Rubrik die zweitbesten Resultate erzielt, wobei sich eine mediale Pedikelachsenabweichung > 1 mm im Einklang mit den konventionellen und CT-navigierten Gruppen nicht fand. Bei der fluoroskopisch basierten Navigation besteht ein geringerer Aufwand durch Wegfall des präoperativen CT, da die Basis dieses Navigationsverfahrens intraoperativ angefertigte referenzierte BV-Bilder in beliebigen Ebenen sind, anhand derer die Schraubenplatzierung ohne repetitive Strahlenbelastung und Einstellung des C-Bogens sowie ohne aufwändiges Oberflächenmatching erfolgt.
Ferner ist das fluoroskopisch basierte System aufgrund eines Bildwandlers in einem entsprechend ausgestatteten Operationssaal universell verfügbar.

Außerdem wird die aktuelle und nicht die präoperative Anatomie (CT-gestützte Navigation) dargestellt. Daher ist die Möglichkeit eines jederzeitigen Updates zur Erfassung von intraoperativen Änderungen gegeben. Im Gegensatz zur CT-basierten Navigation erhält man jedoch keine echte 3D-Visualisierung, sondern praktisch multiplanare Informationen. Die CT-gestützte Navigation hingegen ermöglicht eine bessere dreidimensionale Orientierung des Operateurs und ist daher bei schwierigen anatomischen Verhältnissen von Vorteil. Ein Nachteil beider Navigationsverfahren besteht darin, dass beide Systeme eine gewisse Einarbeitungszeit für den Operateur fordern.

In der vorliegenden Studie hatten die verwendeten Verfahren keine Auswirkungen auf neurologische Komplikationen. Trotz einer höheren Ungenauigkeit bei der manuellen Operationstechnik kann eine erhöhte Komplikationsrate beim erfahrenen Operateur weitgehend ausgeschlossen werden. Ob letztlich das klinische Endergebnis durch die Rate an Revisionsoperationen in Abhängigkeit der OP-Technik beeinflusst wird, ist erst durch Langzeituntersuchungen zu beantworten.

Reichle et al. [36] untersuchten in einer In-vitro-Studie die Pedikelschraubenlage unter Einsatz unterschiedlicher Unterstützungsverfahren.

Die Häufigkeit der Kortikalisperforationen betrug 19 % für die CT-gestützte Navigation, die höchste Perforationsrate wies hingegen mit 58,3 % die fluoroskopische Navigation auf. Es wurde explizit darauf hingewiesen, dass die bestimmten Fehllagen von der Pedikelweite abhängig waren, nicht jedoch von der Methode der Implantation. Abschließend wurde hierbei offensichtlich, dass die Pedikelweite eine wesentliche Rolle in Bezug auf die Kortikalisperforation von Schrauben darstellt. Dieser Unterschied zeigt sich in unserer Studie nicht. Neben der Pedikelweite ist sicher auch die Erfahrung des Operateurs beim Einsatz von Navigationsverfahren mit ergebnisrelevant.

4. 3. 2 Bewertung intraoperativer Parameter

Für die Nebenkriterien zeigten sich in der Literatur vergleichbare Werte. In einer Untersuchung von Laine et al. [21] wird in mancher Hinsicht auf oben genannten Parameter eingegangen.

50 Patienten, die mit herkömmlicher Operationstechnik im Bereich der Brust- und Lendenwirbelsäule instrumentiert worden waren, wurden hinsichtlich der Schraubenlage mit 41 Patienten, die mit Computernavigation operiert wurden, gegenübergestellt. Die durchschnittliche Operationszeit belief sich auf 160 Minuten in der konventionellen Gruppe, wohingegen die mittlere Operationsdauer in der navigierten Gruppe 179 Minuten betrug. Der intraoperative Blutverlust ergab im Durchschnitt in der konventionellen Gruppe 1270 ml und in der navigierten Gruppe 1107 ml.

In unseren Patientengruppen konnten oben aufgeführte Ergebnisse nahezu identisch erhoben werden. Die durchschnittlich längste Operationszeit wurde in beiden navigierten Gruppen benötigt, wobei in Gruppe III (fluoroskopisch basierte Navigation) die mittlere Operationsdauer bei 152,9 Minuten gegenüber 148,0 Minuten in Gruppe II (CT-gestützte Navigation) festgehalten wurde. Eine deutlich geringere durchschnittliche Operationszeit von 112,1 Minuten wurde in der konventionellen Gruppe I gebraucht. In Abhängigkeit der mittleren Operationsdauer sowie der einmal auftretenden Blutung aus dem epiduralen Venenplexus in Gruppe II kam es demzufolge zu durchschnittlich hohen Blutverlusten in den beiden navigierten Gruppen. Den geringsten mittleren Blutverlust wiesen hingegen die Patienten in Gruppe I auf, die mit der herkömmlichen Operationstechnik operiert wurden. Beide Größen sind unseres Erachtens einerseits auf das intraoperative Matching bei der computerunterstützten Navigation sowie andererseits auf den Erwerb und Gebrauch von vielen registrierten Abbildungen bei der fluoroskopischen Navigation zurückzuführen, welche letztlich mit einem größeren intraoperativen Zeitaufwand und folglich höherem Blutverlust aufgrund der OP-Dauer-Verlängerung einhergehen.

4. 3. 3 Intra- und postoperative Besonderheiten

Beide Navigationssysteme konnten bei jedem Patienten erfolgreich eingesetzt werden, Systemabbrüche traten nicht auf. Das verwendete Navigationssystem ist nach der Erfahrung in dieser Studie als stabil zu bewerten. Andere Berichte in der Literatur zeigen allerdings die Möglichkeit von Navigationsabbrüchen.

In einer In-vitro-Studie von Reichle et al. [36] wird ein Casus beschrieben, bei dem mit fluoroskopischer Navigation keine ausreichende Genauigkeit erreicht wurde, so dass die entsprechenden Schrauben ohne Navigationsunterstützung eingebracht werden mussten. Die Studie konnte belegen, dass die neue Fluoroapplikation zur Pedikelschraubeneinbringung mit dem Navitrack™-System in der klinischen Routine anwendbar ist.

In der Literatur sind gehäuft Berichte über Nerven- und Gefäßverletzungen im Zusammenhang mit der konventionellen Einbringung von Pedikelschrauben an der Wirbelsäule verzeichnet [4, 7, 24].

Die Ergebnisstudien der CT- und fluoroskopisch basierten Navigation zeigten mehrheitlich keine Häufung dieser Komplikationen [5, 10, 21]. Castro et al. [4] veröffentlichten in einer CT-kontrollierten In-vitro- und In-vivo-Studie eine inkorrekte Schraubenlage bei 25 % der Kadaver und 40 % der klinischen Fälle, wobei in 17 % der klinischen Fälle ein neurologisches Defizit aufgetreten war. Vorübergehende oder dauernde neurologische Ausfälle konnten hingegen Fritsch et al. [10] bei 30 Patienten mit fluoroskopischer Navigationstechnik ausschließen. In einer weiteren Publikation von Laine et al. [21] wurden weder neurologische noch vaskuläre Komplikationen bei 41 Patienten in der Gruppe mit Computernavigation festgestellt. Ebmeier et al. [5] konnten ferner bei 112 Patienten, die mit computerunterstützter Navigation an der Brustwirbelsäule operiert wurden, keine Nerven- oder Gefäßverletzungen ermitteln. Summarisch kann davon ausgegangen werden, dass das Auftreten von Komplikationen auch mit navigierten Operationsverfahren teilweise von der Erfahrung des Operateurs abhängt. Schaeren et al. [40] formulierten, dass das neurologische Restrisiko bei der Computernavigation unbekannt ist und mit Hilfe der Navigation sich die Gefahr neurologischer Läsionen maximal um 0,25 % senken lässt.

Eine iatrogene Nervenverletzung konnte in unserem gesamten Patientenkollektiv ausgeschlossen werden.

Somit wurden bei keinem Patienten intermittierende oder persistierende neurologische Ausfälle gefunden. In unseren Patientengruppen war einmal (Gruppe II) aus dem epiduralen Venenplexus eine Blutung zu beobachten, die intraoperativ problemfrei gestillt wurde und postoperativ zu keiner Komplikation führte.

Ferner kam es bei zwei Patienten, die mit CT-gestützter Navigation versorgt wurden, im Rahmen einer selektiven Dekompression zu einer iatrogenen Duraverletzung, die mit einer Duranaht versehen wurde. In den verbleibenden Gruppen (Gruppen I und III) wurde jeweils einmal eine Duraläsion beobachtet, die desgleichen mittels Duranaht therapiert wurden. Ein oberflächlicher oder tiefer Infekt trat postoperativ in keiner der drei Gruppen auf.

Letztendlich bleibt abzuwarten, ob sich der Einsatz verschiedener Unterstützungsverfahren gegenüber der konventionellen OP-Technik aufgrund der technischen Vorteile durchsetzen wird. Unsere Ergebnisse sind bei einem kleinen Patientenkollektiv erhoben worden. Daher sind insbesondere für die fluoroskopische Navigationstechnik größere Patientenzahlen zu analysieren.

5. Zusammenfassung

Es wurde eine randomisierte, prospektive Studie an 19 Patienten (9 Frauen, 10 Männer) durchgeführt, die sich einer lumbalen Wirbelsäulenoperation mit einem dorsalen dynamischen Stabilisierungssystem unterzogen haben.

Kriterien für die dorsal dynamische Stabilisierung waren degenerative radiologische Veränderungen im Bereich der Lendenwirbelsäule mit chronischer Lumbago mit oder ohne pseudoradikuläre Symptomatik, die mit konservativen Therapieanwendungen über einen mindestens sechsmonatigen Zeitraum erfolglos behandelt wurden. Ein weiteres klinisches Einschlusskriterium bestand in einer deutlichen Schmerzreduktion (> 50 %) nach Facettengelenkinfiltration mit einem Lokalanästhetikum auf den zu operierenden Segmenten. Nach Erfüllen der festgelegten radiologischen und klinischen Einschlusskriterien wurde im Rahmen der präoperativen Datenerhebung jedem Patienten erklärt, dass eine Zuordnung in drei Gruppen nach dem Zufallsprinzip erfolgt.

Zwei Gruppen wurden mit dem Navitrack™-System, die verbliebene Gruppe mittels konventioneller Operationstechnik versorgt. 5 Patienten (22 Pedikelschrauben) wurden mit CT-(Computertomographie)gestützter Navigation und 7 Patienten (30 Pedikelschrauben) mit fluoroskopisch basierter Navigationstechnik operiert. Die konventionelle Gruppe beinhaltete 7 Patienten (30 Pedikelschrauben). Ein Systemabbruch während den Navigationstechniken ist nicht aufgetreten. Postoperative Infektionen oder neurologische Komplikationen wurden bei keinem Patienten beobachtet.

Anhand der für jeden Patienten postoperativ durchgeführten Computertomographie mit pedikelparallelen Rekonstruktionen konnte die genaue Schraubenlage bestimmt werden. Hierzu wurde ein in dieser Form bisher noch nicht veröffentlichter Score entwickelt, der die Parameter Pedikelwandperforation, Schraubeneindringepunkt, Schraubenverlauf im Wirbelkörper und Schraubenkontakt zum Facettengelenk beinhaltete. In keiner der Gruppen lag eine mediale Fehlplatzierung über 1 mm vor, die mit häufig publizierten neurologischen Komplikationen einhergehen kann. Lediglich einmal wurde eine laterale Fehlplatzierung von 4 mm in der konventionellen Gruppe dokumentiert.

In der Scorebewertung zeigten sich die besten Ergebnisse für die CT-basierte Navigation, gefolgt von der fluoroskopisch basierten Gruppe.

Die Genauigkeit der Pedikelschraubenplatzierung ist hierbei vergleichbar mit den Resultaten anderer Studien.

Unsere Studie zeigt, dass durch erfahrene Wirbelsäulenchirurgen sowohl konventionell-manuell als auch navigiert gute Ergebnisse in der Platzierung von Pedikelschrauben erreicht werden. Dennoch sind unserer Meinung nach spezifische Untersuchungsmethoden für ein dynamisches Stabilisationssystem notwendig, um eine korrekte Pedikelschraubenlage zu gewährleisten, da dieser Aspekt für das dynamische System als Langzeitimplantat theoretisch von besonderer Bedeutung ist. Eine hohe Inzidenz an Schraubenlockerungen durch Fehlplatzierungen könnte die Rate an Revisionsoperationen nachhaltig beeinflussen.

Letztlich bleibt es abzuwarten, ob durch die verbesserte Schraubenlage im Mittel- und Langzeitverlauf mit der computerunterstützten Navigation eine Reduktion von Revisionsoperationen erzielt werden kann. Hier scheint nach unseren Ergebnissen die Navigation die optimale Schraubenlage zu unterstützen.

6. Literaturverzeichnis

1 Amiot LP, Lang K, Putzier M, Zippel H, Labelle H (2000) Comparative results between conventional and computer-assisted pedicle screw installation in the thoracic, lumbar and sacral spine. Spine 25: 606 – 614

2 Berry JL, Moran JM, Berg WS, Steffee AD (1987) A morphometric study of human lumbar and selected thoracic vertebrae. Spine 12: 362 – 367

3 Cakir B, Ulmar B, Koepp H, Huch K, Puhl W, Richter M (2003) Dorsale dynamische Stabilisierung als Alternative zur dorso-ventralen Fusion bei Spinalkanalstenose mit degenerativer Instabilität. Z Orthop 141: 418 – 424

4 Castro WH, Halm H, Jerosch J, Malurs J, Steinbeck J, Blasius S (1996) Accuracy of pedicle screw placement in lumbar vertebrae. Spine 21: 1320 – 1324

5 Ebmeier K, Giest K, Kalff R (2002) Intraoperative Computerized Tomography for Improved Accuracy of Spinal Navigation in Pedicle Screw Placement of the Thoracic Spine. Acta Neurochir [Suppl] 85: 105 – 113

6 Ebraheim NA, Xu R, Ahmad M, Yeasting RA (1997) Projection of the thoracic pedicle and its morphometric analysis. Spine 22: 233 – 238

7 Esses SI, Sachs BL, Dreyzin V (1993) Complications associated with the technique of pedicle screw fixation. Spine 18: 2231 – 2239

8 Foley KT, Rampersaud YR, Simon DA (2000) Virtual fluoroscopy. Operat Techn Orthop 10: 77 – 81

9 Foley KT, Rampersaud YR, Simon DA (2001) Virtual fluoroscopy: computerassisted fluoroscopic navigation. Spine 26: 341 – 351

10 Fritsch E, Duchow J, Seil R, Grunwald I, Reith W (2002) Genauigkeit der fluoroskopischen Navigation von Pedikelschrauben. Orthopäde 31: 385 – 391

11 Gebhard F, Kinzl L, Arand M (2000) Grenzen der CT-basierten Computernavigation an der Wirbelsäule. Unfallchirurg 103: 696 – 701

12 Gertzbein SD, Robbins SE (1990) Accuracy of pedicle screw placement in vivo. Spine 15: 11 – 14

13 Harrington PR, Tullos HS (1969) Reduction of severe spondylolisthesis in children. South Med J 62: 1 – 7

14 Heim SE (1997) Transpedicle instrumentation in the degenerative spine. Clin Orthop 337: 97 – 110

15 Jerosch J, Malms J, Castro WH, Wagner R, Wiesner L (1992) Lagekontrolle von Pedikelschrauben nach instrumentierter dorsaler Fusion der Lendenwirbelsäule. Z Orthop 130: 479 – 483

16 Jutte PC, Castelein RM (2002) Complications of pedicle screws in lumbar and lumbosacral fusions in 105 consecutive primary operations. Eur Spine J 11: 594 – 598

17 Kalfas ICH, Kormos DW, Murphy MA, McKenzie RL, Barnett GH, Bell GR, Steiner CP, Trimble MB, Weisenberger JP (1995) Application of frameless stereotaxy to pedicle fixation of the spine. J Neurosurg 83: 641 – 647

18 Krag MH (1991) Biomechanics of thoracolumbar spinal fixation – a review. Spine 16: 84S – 99

19 Kuner EH, Kuner A, Schlickewei W, Mullaji AB (1994) Ligamentotaxis with an internal spinal fixator for thoracolumbar fractures. J Bone Joint Surg Br 76: 107 – 112

20 Laine T, Schlenzka D, Mäkitalo K, Tallroth K, Nolte LP, Visarius H (1997) Improved accuracy of pedicle screw insertion with computer-assisted surgery. Spine 22: 1254 – 1258

21 Laine T, Lund T, Ylikoski M, Lohikoski J, Schlenzka D (2000) Accuracy of pedicle screw insertion with and without computer assistance: a randomised controlled clinical study in 100 consecutive patients. Eur Spine J 9: 235 – 240

22 Leufvén C, Nordwall A (1999) Management of chronic disabling low back pain with 360 degrees fusion. Results from pain provocation test and concurrent posterior lumbar interbody fusion, posterolateral fusion, and pedicle screw instrumentation in patients with chronic disabling low back pain. Spine 19: 2042 – 2045

23 Liljenqvist UR, Halm HFH, Link TM (1997) Pedicle screw instrumentation of the thoracic spine in idiopathic scoliosis. Spine 22: 2239 – 2245

24 Lonstein JE, Denis F, Perra JH, Pinto MR, Smith MD, Winter RB (1999) Complications associated with pedicle screws. J Bone Joint Surg Am 81: 1519 - 1528

25 Louis R (1986) Fusion of the lumbar and sacral spine by fixation with screw plates. Clin Orthop 203: 18 – 33

26 Ludwig SC, Kramer DL, Vaccaro AR, Albert TJ (1999) Transpedicle screw fixation of the cervical spine. Clin Orthop 359: 77 – 88

27 Merloz P, Tonetti J, Pittet L, Coulomb M, Lavallée S, Sautot P (1998) Pedicle screw placement using image guided techniques. Clin Orthop 354: 39 – 48

28 Nolte LP, Zamorano LJ, Jiang Z, Wang Q, Langlotz F, Berlemann U (1995) Image-guided insertion of transpedicular screws. A laboratory set-up. Spine 20: 497 – 500

29 Nolte LP, Slomczykowski MA, Berlemann U, Strauss MJ, Hofstetter R, Schlenzka D, Laine T, Lund T (2000) A new approach to computer-aided surgery: fluoroscopy-based surgical navigation. Eur Spine J 9 (Suppl 1): S78 - 88

30 Okuyama K, Abe E, Suzuki T, Tamura Y, Chiba M, Sato K (1999) Posterior lumbar interbody fusion. A retrospective study of complications after facet joint excision and pedicle screw fixation in 148 cases. Acta Orthop Scand 70: 329 – 334

31 Olsewski JM, Simmons EH, Kallen FC, Mendel FC, Severin CM, Berens DL (1990) Morphometry of the lumbar spine: anatomical perspectives related to transpedicular fixation. J Bone Joint Surg Am 72: 541 – 548

32 Pihlajamäki H, Myllynen P, Böstman O (1997) Complications of transpedicular lumbosacral fixation for non-traumatic disorders. J Bone Joint Surg Br 79: 183 – 189

33 Rampersaud YR, Montanera W, Salonen D (2001) Computer assisted cervicothoracic (3D) and thoracic (2D) pedicle screw placement: a prospective clinical study. CAOS – USA Pittsburgh, 06 – 08 July; Conference Syllabus, pp 213 – 215

34 Rampersaud YR, Simon DA, Foley KT (2001) Accuracy requirements for image-guided spinal pedicle screw placement. Spine 26: 352 – 359

35 Reichle E, Morlock M, Sellenschloh K, Eggers C (2002) Zur Definition der Pedikelfehllage. Orthopäde 31: 402 – 405

36 Reichle E, Sellenschloh K, Morlock M, Eggers C (2002) Einbringung von Pedikelschrauben unter Einsatz unterschiedlicher Unterstützungsverfahren. Orthopäde 31: 368 – 371

37 Richter M, Mattes T, Cakir B (2004) Computer-assisted posterior instrumentation of the cervical and cervico-thoracic spine. Eur Spine J 13: 50 – 59

38 Robbins SE, Gertzbein SD (1987) Accuracy of pedicle screw placement in vivo. Proc. Orthop Trauma Assoc 1: 27 – 28

39 Roy-Camille R, Saillant G, Mazel C (1986) Internal fixation of the lumbar spine with pedicle screw plating. Clin Orthop 203: 7 – 17

40 Schaeren S, Roth J, Dick W (2002) Effektive In-vivo-Strahlendosis bei bildwandlerkontrollierter Pedikelinstrumentation vs. CT-basierter Navigation. Orthopäde 31: 392 – 396

41 Schlenzka D, Laine T, Lund T (2000) Computer-assisted spine surgery. Eur Spine J 9 [Suppl 1]: 57 – 64

42 Schulze CJ, Munzinger E, Weber U (1998) Clinical relevance of accuracy of pedicle screw placement. A computertomographic-supported analysis. Spine 23: 2215 - 2220

43 Schwarzenbach O, Berleman U, Jost B, Visarius H, Arm E, Langlotz F, Nolte LP, Ozdoba C (1997) Accuracy of computer-assisted pedicle screw placement. An in vivo computed tomography analysis. Spine 22: 452 – 458

44 Slomoczykowsk M, Roberto M, Schneeberger P, Ozdoba C, Vock P (1999) Radiation dose for pedicle screw insertion. Fluoroscopic method vs computer-assisted surgery. Spine 24: 975 – 982

45 Vaccaro AR, Rizzolo SJ, Allardyce TJ (1995) Placement of pedicle screws in the thoracic spine: Part 2. An anatomical and radiographic assessment. J Bone Joint Surg Am 8: 1200 – 1206

46 Yahiro MH (1994) Comprehensive literature review. Pedicle screw fixation devices. Spine 19: 2274 – 2278

47 Youkilis AS, Quint DJ, McGillicuddy JE, Papadopoulos SM (2001) Stereotactic navigation for placement of pedicle screws in the thoracic spine. Neurosurgery 48: 771 – 779

48 Zindrick MR, Wiltse LL, Doornik A, Widell EH, Knight GW, Patwardhan AG, Thomas JC, Rothman SL, Fields BT (1987) Analysis of the morphometric characteristics of the thoracic and lumbar pedicles. Spine 12: 160 – 166

Danksagung

Herrn Prof. Dr. med. Richter bin ich für die Überlassung des Themas zu besonderem Dank verpflichtet.

Des Weiteren bedanke ich mich sehr bei Herrn Prof. Dr. med. Reichel, der mir als ärztlicher Direktor der Orthopädischen Universitätsklinik Ulm seine konsequente Hilfestellung anbot.

Ganz besonders danke ich meinem Betreuer, Herrn Ltd. Oberarzt Dr. med. Mattes, der mir in allen Situationen behilflich war und durch seine konstruktive Kritik zahlreiche Anstöße gab.

Herzlichen Dank auch an das Personal der Orthopädischen Universitätsklinik Ulm am RKU, das mir die organisatorische Arbeit erleichterte.

Lebenslauf

Vorname	Tugrul
Familienname	Kocak
Geburtsdatum	25.03.1976
Geburtsort	Kempten
Familienstand	verheiratet
Staatsangehörigkeit	deutsch
Schulausbildung	1982 – 1986 Grundschule Lindenberg, Kempten 1986 – 1995 Allgäu-Gymnasium, Kempten
Zivildienst	1995 – 1996 Allgäuer Werkstätten, Kempten
Studium	1996 – 2003 Studium der Humanmedizin an der Universität Ulm 31.10.2003 Abschluss Medizinstudium
Auslandsfamulatur	02/99 – 03/99, Abteilung für HNO, Haseki-Krankenhaus, Istanbul, Türkei
Beruflicher Werdegang	17.11.2003 – 30.09.2004 als Arzt im Praktikum in der Orthopädischen Universitätsklinik am Rehabilitationskrankenhaus Ulm (RKU) tätig; seit 01.10.2004 als Assistenzarzt in der Orthopädischen Universitätsklinik Ulm beschäftigt
Interessen	Kunstturnen, Fußball

21.09.2006 _____