Universität Ulm
Klinik für Neurologie
Ärztlicher Direktor: Prof. Dr. A. C. Ludolph

„Der Einfluss von Parkinson-Syndromen auf die Netzhaut – eine Analyse mittels Optischer Kohärenztomographie “

Dissertation zur Erlangung des Doktorgrades der Medizin der Medizinischen Fakultät der Universität Ulm

Patricia Mara Tritarelli
geboren in Luxemburg (Stadt)

2021

Amtierender Dekan: Prof. Dr. T. Wirth

1. Berichterstatter: Prof. Dr. E. Pinkhardt

2. Berichterstatter: Prof. Dr. H. Graf

Tag der Promotion: 22.07.2022

Inhaltsverzeichnis

ABKÜRZUNGSVERZEICHNIS **1**

1 EINLEITUNG **3**

1.1 KLINISCHES BILD DER PARKINSON-SYNDROME 3
1.2 PATHOGENESE UND BRAAK-STADIEN 5
1.3 NICHT-MOTORISCHE SYMPTOME DER PARKINSON-SYNDROME 6
1.4 TAUOPATHIEN UND SYNUCLEINOPATHIEN 7
1.5 ANATOMISCHE GRUNDLAGEN DES VISUELLEN NETZWERKS 8
1.6 UNTERSUCHUNGEN DER NETZHAUT VON PARKINSON-SYNDROM PATIENTEN 10
1.7 FRAGESTELLUNG 15

2 MATERIAL UND METHODEN **16**

2.1 STUDIENTEILNEHMER 16
2.2 DESKRIPTIVE STATISTIK 16
2.3 UNTERSUCHUNG VON NETZHAUT-VERÄNDERUNGEN 18
2.4 EINTEILUNG NACH ETABLIERTEN SCORES 20
2.4.1 UPDRS 20
2.4.2 Hoehn & Yahr 21
2.5 VERWENDETE UNTERSUCHUNGEN 22
2.5.1 Optische Kohärenztomographie 22
2.6 NICHT-MOTORISCHE SYMPTOME DER PARKINSON-SYNDROME 27
2.7 STATISTISCHE ANALYSE 28

3 ERGEBNISSE **29**

3.1 OCT-ANALYSE 29
3.1.1 Varianzanalyse 30
3.1.2 Kruskal-Wallis-Test Analyse 31
3.1.3 Analyse der Lateralisierung der Netzhautdicken mit der motorischen Ausprägung 33
3.2 NON-MOTOR SYMPTOM ASSESSMENT SCALE FOR PARKINSON´S DISEASE-ANALYSE 34
3.3 UPDRS-ANALYSE 35

4 DISKUSSION **37**

5 ZUSAMMENFASSUNG **48**

6 LITERATURVERZEICHNIS **49**

ANHANG **54**

DANKSAGUNG **55**

LEBENSLAUF **56**

Abkürzungsverzeichnis

ANOVA	**An**alysis **o**f **va**riance
AS	**a**lpha-**S**ynuclein
AV	***a**verage **t**hickness*
BMP	***B**ipmap*
CT	**C**omputer**t**omographie
Dpt	**D**io**pt**rie
ETDRS	***E**arly **T**reatment **D**iabetic **R**etinopathy **S**tudy*
FMT	***F**answorth-**M**unsell 100 Hue **T**est*
GCL	***g**anglion **c**ell **l**ayer*, Ganglienzellschicht
HC	***h**ealty **c**ontrols*, gesunde Kontrollpersonen/Studienteilnehmer/Versuchsteilnehmer
H&Y	**H**oehn **&** **Y**ahr
IA	**I**nterokularer **U**nterschied/Interokulare Asymmetrie
INL	***i**nner **n**uclear **l**ayer*, innere Körnerzellschicht
IPL	***i**nner **p**lexiform **l**ayer*, innere plexiforme Schicht
IRL	***i**nner **r**etinal **l**ayer*, innere Retina
KWT	**K**ruskal-**W**allis-**T**est
LK	**L**ewy **K**örper
LN	**L**ewy **N**euriten
MDS	***M**ovement **D**isorder **S**ociety*
MMST	**M**ini-**M**ental **S**tatus-**T**est
MPTP	*1-**M**ethyl-4-**p**heynl-1,2,3,6-**t**etrahydro**p**yridin*
MSA	**M**ulti**s**ystem**a**trophie
MSA-C	**MSA** mit prädominanter **z**erebellarer Symptomatik
MSA-P	**MSA** mit prädominanter **P**arkinson-Symptomatik
NMS	**N**icht-**m**otorische **S**ymptome der Parkinson-Syndrome
OCT	***o**ptical **c**oherence **t**omography*, optische Kohärenztomographie
OD	**O**culus **d**exter
ONL	***o**uter **n**uclear **l**ayer*, äußere Körnerzellschicht
OPL	***o**uter **p**lexiform **l**ayer,* äußere plexiforme Schicht
ORL	***o**uter **r**etinal **l**ayer*, äußere Retina

OS	**O**culus **s**inister
PD	**P**arkinson´s **D**isease, Parkinson-Krankheit
PSP	***p**rogressive **s**upranuclear **p**alsy*, Progressive supranukleäre Blickparese
PSP-P	**PSP** mit prädominanter Parkinson-Symptomatik
RNFL	**r**etinal **n**erve **f**iber **l**ayer, Retinale Nervenfaserschicht
ROC	***R**eceiver **O**perating **C**haracteristics*
SN	**S**ubstantia **n**igra
SOCIA	***S**emiautomatic **O**ptical **C**oherence **I**mage **A**nalysis*
T.I.F.T.	***t**ensor **i**maging and **f**iber **t**racking*
UPDRS	***U**nified **P**arkinson **D**isease **R**ating **S**cale*
VEP	**V**isuell **e**voziertes **P**otential
ZNS	**Z**entrales **N**erven**s**ystem

1 Einleitung

1.1 Klinisches Bild der Parkinson-Syndrome

1817 beschrieb James Parkinson erstmals die shaking palsy, die „Schüttellähmung“, ohne etwaige pathophysiologische Erkenntnisse zu dieser Erkrankung zu besitzen (Parkinson (2002) [33]). Parkinson kennzeichnete die Erkrankung durch eine ungewollte Schüttellähmung, eine Neigung zu einer nach vorne gebeugter Haltung sowie zu einer laufenden Fortbewegung statt des Gehens. Diese neurodegenerative Erkrankung, die vor über 200 Jahren von ihm zum ersten Mal beschrieben wurde, zeichnet sich jedoch durch mehr als nur eine Trias aus. Obwohl James Parkinson eine Beschreibung der Erkrankung geliefert hat, die in Teilen bis heute hin gültig ist, sind weitere Erkenntnisse über die Parkinson-Syndrome hinzukommen. Die Krankheit betrifft, anders als in der Allgemeinbevölkerung wahrgenommen, nicht nur die Motorik, sondern auch gestörte Sinneswahrnehmungen, vegetative Funktionen, Emotionen und eine Veränderung der Kognition. Diese nicht-motorischen Symptome gehen teilweise sogar den motorischen Kardinalsymptomen voraus (Braak et al. (2003)) [11].

Das Auftreten der Parkinson-Krankheit hat eine deutlich steigende Tendenz in den letzten Jahren gezeigt. Aktuell besteht eine Prävalenzrate in Nordeuropa bei 120 bis 180 auf 100.000 Einwohner. Das Lebenszeitrisiko an der zweithäufigsten neurodegenerativen Erkrankung liegt derzeit zwischen 3,7% (für Frauen) und 4,4% für Männer. Global betrachtet ergeben sich hohe Zahlen mit einer deutlich altersabhängigen Prävalenz von unter 1% der unter 70-Jährigen und bis zu 2% bei über 80-jährigen Personen (Deuschl, Oertel und Poewe, 2020, S. 38) [16].

Zuallererst gilt es zwischen der Parkinson-Krankheit (Parkinson´s disease (PD)) bzw. typischen und nicht-idiopathischen bzw. atypischen Parkinson-Syndromen zu differenzieren. Die Ätiologie, die Symptomatik und das Ansprechen auf die Medikation sind bei beiden Formen andersartig. PD zeichnet sich aus durch klassische motorische Kardinalsymptome. Patienten mit nicht-idiopathischen Parkinson-Syndromen hingegen entwickeln bereits frühzeitig zudem Störungen des autonomen Nervensystems, eine beidseitige Betroffenheit der Extremitäten, eine Beeinträchtigung der Kleinhirnfunktion,

veränderte Augenbewegungen, früheintretende Demenz sowie Ungeschicklichkeit und Fremdheitsgefühl einer Körperseite.

Jankovic (2008) [27] beschrieb in seinem Review die vier Hauptsymptome des Idiopathischen Parkinson-Syndroms unter dem Akronym TRAP – (Ruhe-)Tremor, Rigor, Akinesie (oder Bradykinesie), Posturale Instabilität. Deuschl et al. (2020) [16] gehen in ihrem Buch über die Parkinson-Syndrome und andere Bewegungsstörungen detailliert auf die Klinik dieser motorischen Kardinalsymptome ein. Der im Alltag unverkennbare PD Patient zeichnet sich durch eine Hypomimie und einen kleinschrittigen Gang aus. Dabei verweisen sie darauf, dass es sich bei der Bradykinesie um das wichtigste Symptom handelt, da es bei Willkürbewegungen, die begonnen werden, zu einem Dekrement, also einer Amplitudenabnahme im Verlauf kommt. Der Patient ist gekennzeichnet durch einen Ruhetremor mit einer Frequenz von 4 - 6 Hz, welches die häufigste Form des klassischen Parkinsontremor Typ 1 ist. Desweiteren besticht die allgemeine Muskeltonuserhöhung, der Rigor, der unabhängig von der Geschwindigkeit der Gelenksbewegung ist, eine Flexion des Oberkörpers sowie eine posturale Instabilität welche folgeschwere Stürze und Knochenfrakturen mit sich ziehen kann (Deuschl, Oertel und Poewe, 2020, S. 73-75) [16].

Therapeutisch besteht eine Diskrepanz zwischen typischen und atypischen Parkinson-Syndromen in dem Ansprechen auf Medikamente. Das Idiopathische Parkinson Syndrom spricht positiv auf L-Dopa an, wohingegen atypische Parkinson-Syndrome in der Regel kaum bis gar nicht auf eine Medikation mittels L-Dopa ansprechen. Levodopa wird in Kombination mit einem nicht-liquorgängigen Hemmer der Aromatischen-L-Aminosäure-Decarboxylase verabreicht, da ansonsten die Nebenwirkungen wie Übelkeit, Brechreiz, Blutdrucksenkung und Müdigkeit zu groß sind. Die Standardpräparation stellt die Kombination aus Levodopa mit Benserazid oder Carbidopa. Daneben existieren Präparate mit schnellem oder retardierten Wirkeintritt sowie intrajejunale Infusionstherapien. Für alle Parkinson-Syndrome stehen, neben der Katecholamin-Vorstufe, Dopaminagonisten, Monoaminooxidase-B-Hemmer, Anticholinergika sowie Amantadin zur Verfügung. Die korrekte Auswahl der Medikation eines jeden Patienten hängt stark von den Komorbiditäten, der Lebensweise und dem Alter ab (Deuschl, Oertel und Poewe, 2020, S. 111-121) [16].

Das Review von Levin et al. (2016) [30] fasst die klinische Symptomatik der atypischen Krankheitsbilder zusammen. Die atypischen Parkinson-Syndrome beinhalten

Multisystematrophie (MSA) mit prädominanter Parkinson-Symptomatik (MSA-P) beziehungsweise führenden zerebellaren Beeinträchtigungen (MSA-C) und progressive supranukleäre Blickparese (PSP). Die PSP selbst kann phänotypisch in weitere Unterformen aufgegliedert werden, wovon die häufigste die Unterform vom Parkinson Verlaufstyp (PSP-P) ist.

Die Multisystematrophie (MSA) ist klinisch durch eine Vielzahl an vegetativen Symptomen gekennzeichnet, welche Harninkontinenz, erektile Dysfunktion sowie orthostatische Hypotension beinhalten. Autonome Dysfunktionen sind ebenfalls sehr präsent, ebenso inspiratorischem Stridor und Dysphagie. Fehlhaltungen und Dystonien, welche die Lebensqualität der Patienten äußerst stark einschränken können, werden häufig beobachtet. REM-Schlaf-Störungen sind ebenfalls sehr präsent in diesen neurodegenerativen Erkrankungen. Nach den ersten einheitlich gewählten Kriterien für MSA im Jahr 1999 erfolgte 2008 die zweite und aktuelle Version der Diagnosekriterien dieses atypischen Parkinson-Syndroms (Gilman et al. (2008) [19]). Wichtig ist es zwischen MSA-P und MSA-C zu unterscheiden, da es bei Ersterem um die Parkinson-Form und bei Letzterem und den Kleinhirn-Typen (cerebelläre Form) geht.

Die PSP-P hat den größten Anteil an Formen vertikaler Augenbewegungsstörungen. Sie ist im Gegensatz zur Parkinson-Krankheit nicht Tremor-dominant, sondern eine akinetisch-rigide Form und zeichnet sich, neben der ophthalmologisch wichtigen Symptomatik, durch eine ausgeprägten Fallneigung in der Frühform der Erkrankung aus.

Kriterien für eine wahrscheinliche oder mögliche Diagnosestellung der PSP werden von Grafman et al. (1995) [21] aufgelistet. Da es sich bei der Erkrankung um eine Blickparese handelt, gelten andere visuelle Störungen als Frühsymptome. Dazu zählen Lichtempfindlichkeit, Diplopie, verschwommene Sicht, brennende Augen sowie de novo aufgetretene hypomotorische sakkadierte Augenfolgebewegungen. Charakteristiken der Erkrankung sind der eingeschränkte Blick nach oben, der limitierte Blick nach unten welcher, pathognomonisch für diese Erkrankung ist sowie am Ende auch der streng nach vorne gerichtetem Blick.

1.2 Pathogenese und Braak-Stadien

Die Parkinson-Syndrome treten nicht sofort mit der Maximalform ihrer Symptomatik auf, sondern entwickeln sich langsam progredient. Die Studie von Braak et al. (2002) [10], in welcher mehr als 125 an Morbus Parkinson erkrankten Körperspender untersucht wurden, teilten die Krankheit in sechs Stadien ein. Diese Klassifizierung gilt bis zum heutigen Tage,

wobei die Stadien 1 und 2 die Stadien sind, in welchen die Erkrankung nur auf die Medulla oblongata und den Bulbus olfactorius begrenzt sind. Mit den Stadien 3 und 4 setzt die klinische Symptomatik ein. Histopathologisch sind die Substantia nigra, andere Mittelhirnanteile sowie das basal gelegene Frontalhirn betroffen. In den mittleren der sechs Stadien kann die, makroskopisch betrachtet, auffällige Abnahme der Farbe der Melanin-haltigen Neurone der Substantia nigra (SN) erkannt werden. In den Stadien 5 und 6 wird selbst das Telenzephalon in Mitleidenschaft gezogen.

Die Stadien 1 bis 6 treten dabei in einer immer wiederkehrenden und prädiktiven Weise auf und verlaufen dabei von dorso-kaudal nach ventro-kranial (Braak (2006)) [9]. Die durch die Erkrankung bedingten Veränderungen sind kennzeichnend PD und sind keine Alters-bedingte Erscheinungen.

1.3 Nicht-motorische Symptome der Parkinson-Syndrome

Hinsichtlich der nicht-motorischen Symptome bei M. Parkinson findet man gerade bei diesen oft älteren Patienten eine phänotypische Ähnlichkeit von M. Parkinson assoziierten Störungen und Komorbiditäten (Chaudhuri, Healy und Schapira (2006)) [13]. Die Neurodegeneration der Parkinson-Syndrome hat nicht einzig und allein motorische Beeinträchtigungen des menschlichen Körpers zufolge. Im Folgenden werden die dominanten nicht-motorischen Symptome (NMS) beschrieben.
Ansari und Johnson (1975) [3] waren die Ersten, die auf ein vermindertes Geruchsvermögen bei Parkinson-Patienten eingingen. Die olfaktorischen Beschwerden ereignen sich mehrere Jahre vor den motorischen Symptomen. Braak et al. (2003) (11) beschreibt eine Beteiligung der Riechbahn und der unteren Anteile des Hirnstamms vor dem Auftreten histopathologisch gesicherter Veränderungen nigrostriataler Strukturen. Eine veränderte Geruchswahrnehmung dient ebenfalls als präsymptomatischer Marker der Krankheit.

Die präklinischen Braak Stadien 1 und 2 werden als Kernzentren der nicht-motorischen Symptome angesehen und bilden die Ursache der Beeinträchtigungen des Geruchsempfindens, des gestörten Schlafverhaltens sowie weiterer Funktionen des autonomen Nervensystems. Zu den an den besten untersuchten Schlafstörungen gehören vermehrte Tagesmüdigkeit sowie eine REM-Schlaf Funktionsstörung. Das aktuell klinisch bedeutendste Prodromalsymptom ist die REM-Schlaf-Verhaltensstörung (Deuschl, Oertel und Poewe, 2020, S. 68; 201) [16]. In die Untersuchung der NMS gehen zusätzlich

Symptome wie Sturzneigung/Gangunsicherheit, depressive Symptomatik, Halluzinationen, Gedächtnisstörungen und Veränderungen der Kognition, Harndrang und Inkontinenz, erektile Dysfunktion bei Männern und das vermehrte Auftreten von Ödemen mit ein (Chaudhuri, Healy und Schapira (2006)).

Häufige gastrointestinale Beschwerden wie beispielsweise eine verstärkte Obstipationsneigung oder eine verzögerte Magenentleerung sind dadurch erklärt, dass der Nervus vagus eine zentrale Rolle im Pathomechanismus der Erkrankung spielt (Hawkes, Braak und del Tredici (2007) [24]).

1.4 Tauopathien und Synucleinopathien

Tauopathien und Synucleinopathien sind neurodegenerative Erkrankungen, die durch fehlgefaltete Proteine bedingt sind. Diese fehlgefalteten Proteine können nicht mehr abgebaut werden, da sie in ihrer beta-Faltblattstruktur verharren und sich so im Gehirn anreichern. Die Ablagerung der fehlgefalteten Proteine sind kennzeichnend für diverse Erkrankungen (s. Tabelle 1). (Deuschl, Oertel und Poewe, 2020, S. 68; 201) [16]

Tabelle 1: Klassifikation sechs neurodegenerativer Erkrankungen in die Gruppen der Tauopathien und Synucleinopathien. Universitätsklinikum Ulm, Universitäts- und Rehabilitationskliniken Ulm.

Tauopathien	**Synucleinopathien**
Alzheimer-Demenz	Parkinson-Krankheit (PD)
Progressive supranukleäre Blickparese (PSP)	Multisystematrophie (MSA)
Kortikobasale Degeneration	Demenz mit Lewy-Körperchen

Dabei wird zwischen Tauopathien und Synucleinopathien unterschieden. Unter die Tauopathien fallen die Alzheimer-Demenz, die PSP und die kortikobasale Degeneration. Das durch die Alzheimer Krankheit bekannte Protein Tau ist ein Protein, welches am axonalen Transport eine zentrale Rolle spielt. Tau lagert sich als sogenannte Neurofibrillentangles ab.

In die Gruppe der Synucleinopathien gehören PD, MSA und die Demenz mit Lewy-Körperchen. Das Protein α-Synuclein (AS) ist in den Synapsenden enthalten ist und ist für die Plastizität der Synapsen unerlässlich. AS ist eines der Hauptanteile der Lewy Körperchen und Lewy Neuriten, die die Dopaminbildung verringern. Sie sind pathognomonisch für die Parkinson-Krankheit. Bei der Multisystematrophie kommt es, genau wie bei PD, zu

Einschlüssen im Zytoplasma, bestehend aus fibrilliertem AS, den sogenannten Papp-Lantos Körpern. Die Einschlüsse, die nicht in anderen Synucleinopathien zu detektieren sind, sind einzig und allein auf die PD beschränkt und bilden sogenannte langgezogene Lewy Neuriten (LN) oder aber rundliche Lewy Körperchen (LK). AS lagert sich nicht nur im Nucleus dorsalis nervi vagi, im Darm, im Rückenmark und im Bulbus olfactorius (Braak, del Tredici et al. (2003) [11]), sondern auch in der Netzhaut der an Parkinson-Syndrom erkrankten Personen ab.
Es existieren viele Überlappungssyndrome zwischen Tauopathien und Synucleinopathien. Aus dem Verlust beider Proteine bei Parkinson-Syndrom Patienten geschlussfolgert werden, dass die Plastizität des Gehirns, und somit die Fähigkeit sich den aktuellen Gegebenheiten anzupassen, vermindert ist. Nicht zuletzt kann die verminderte Anpassungsfähigkeit des Gehirns durch eine gegenseitige Interaktion beider Proteine bedingt sein. Tau induziert die Aggregation von AS und umgekehrt. Beide Substanzen können aber auch gemeinsam zerebrale Aggregate bilden (Galpern et al. (2006) [18]).

1.5 Anatomische Grundlagen des visuellen Netzwerks

Die im Mittelhirn gelegene Substantia nigra ist die zentrale Schaltstelle der Bewegungsinitiation und erhält Afferenzen aus dem Gyrus praecentralis (Area 4 nach Brodmann) und somit dem Tractus corticospinalis. Dieser Traktus bildet zu Großen Teilen die Pyramidenbahn. Die Fasern dieses Traktus kreuzen auf Höhe der Medulla oblongata zur Gegenseite. Bei einer einseitigen Läsion der Substantia nigra kommt es daher zu einer Schädigung der kontralateralen Seite (Hemiparkinson).
Ein wichtiger Anteil der Riechbahn ist der Nucleus olfactorius anterior. Hier eingehende Impulse, welche in diesem Fall Gerüche sind, werden zur Gegenseite fortgeleitet.
Der Nucleus dorsalis nervi vagi, einer der vier Hirnnervenkerne des 10. Hirnnerven, ist der Ursprung der allgemein-viszeromotorischen Fasern des Nervus vagus. Diese Fasern dienen der gesamten zervikalen, thorakalen, sowie abdominellen parasympathischen Versorgung. (Trepel, 2017, S. 23) [40].

Die Gesamtheit der Netzhaut des Menschen stellt einen Teil des Zentralen Nervensystems dar. Die Entstehung der Retina erfolgt aus dem Augenbläschen, welches über einen Fortsatz mit dem Dienzephalon des Gehirns verbunden ist. Dieses Augenbläschen entsteht wiederum direkt aus der neuroektodermalen Gehirnanlage (Trepel, 2017, S. 1) [40].

Die Netzhaut ist eine mehrschichtig aufgebaute Struktur. Die Informationen, welche vom Auge zum Gehirn gelangen, nehmen ihren Weg über Ganglienzellen der Retina hin zu deren Axonen. Letztere verbinden sich zu einer gemeinsamen Nervenfaserschicht. Die Informationen welche an der Retina ankommen gelangen zuerst zu den Sinneszellen der Retina (Stäbchen und Zapfen) und zählen somit zum 1. Neuron der Sehbahn. Die bipolaren Zellen (2. Neuron) senden ihre Informationen weiter an die Ganglienzellen (3. Neuron). Deren Efferenzen bilden infolgedessen den Nervus opticus, welcher nicht als peripherer Nerv, sondern als zentraler Fasertrakt und somit als Teil des Gehirns angesehen werden kann. Später erfolgt die Übermittlung vom Ganglion geniculatum laterale (4. Neuron) in die primären Sehrinde (Brodmann Areale 17, 18 und 19). Die beiden Kategorien der Sehbahnfasern, das magnozelluläre und das parvozelluläre System, besitzen zwei unterschiedliche Funktionen. Das magnozelluläre System ermöglicht die Bewegungswahrnehmung und die grobe Objektwahrnehmung, wo hingegen das parvozelluläre System für hochauflösendes Sehen und Farbwahrnehmung zuständig ist. (Trepel, 2017, S. 195) [40]. Die Axone des parvozellulären Systems treten am temporalen Anteil des Sehnervs ein, wohingegen die Axone des magnozellulären Systems sich in dickeren Nervenbündeln in die inferioren, superioren und nasalen Anteilen des Sehnervs vereinigen (Mendozoa-Santiesteban et al. (2017) [32]).

Die primären Sinneszellen der Sehbahn sind die Stäbchen und Zapfen. Beide Einheiten verfügen über verschiedene Funktionen und sind an unterschiedlichen Stellen lokalisiert. Die lichtempfindlichen Stäbchenzellen befinden sich vorwiegend in der Netzhautperipherie. Die farbwahrnehmenden Zapfenzellen hingegen in der Fovea centralis.
Die Kerne der Sinneszellen kommen in der äußeren Körnerzellschicht (ONL) zu liegen und projizieren ihre Informationen an die bipolaren Zellen. Die Kerne der bipolaren Zellen sind, zusammen mit den dopaminergen amakrinen Zellen und den Horizontalzellen, in der INL ansässig. Das 3. Neuron der Sehbahn, die Ganglienzellen, bilden schlussendlich die Ganglienzellschicht. Die Ganglienzellen und deren dazugehörige Axone ergeben die retinale Nervenfaserschicht (RNFL) (Trepel, 2017, S. 311) [40].

Anders sieht es in der Fovea centralis, dem „Ort des schärfsten Sehens“, und dem zentralen Teil der Makula lutea, mit ihrer Gesamtdurchmesser von ca. 5,5 mm, und in der Papilla nervi optici (dem Sehnervenaustritt) aus. In der Fovea centralis befinden sich bis auf eine Vielzahl an Sinneszellen kaum andere Zellen, weswegen sie trichterförmig aufgebaut und im

Querschnitt als Grube erkennbar ist (s. Abbildungen 6).
Die Fovea centralis ist ein Areal, welches einen ca, 1,5 mm großen Durchmesser hat, und sich in der Mitte der Makula lutea befindet. In der Mitte der Fovea centralis befindet sich die Foveola centralis, ein Areal mit der höchsten Dichte an Photorezeptoren.

1.6 Untersuchungen der Netzhaut von Parkinson-Syndrom Patienten

Visuell Evozierten Potentialen (VEP) lieferten vor über 40 Jahren den ersten Ansatz dafür, dass die visuelle Wahrnehmung bei Parkinson-Patienten alteriert ist (Bodis-Wollner & Yahr (1978) [8]). Mittels MRT-Studien akquirierte Daten konnten nachweisen, dass im frontalen Kortex die Bereiche, welche für die Augenbewegungen zuständig waren, weniger Aktivität bei willentlichen Bewegungen (Sakkaden genannt) verzeichneten.

Die Parkinson-Krankheit tritt auf wenn mehr als 50% der dopaminergen Neurone zugrunde gegangen sind (Sung et al. (2019) [39]). Die Neurone, welche den Neurotransmitter enthalten, liegen vorwiegend im Mittelhirn, der Substantia nigra pars compacta. (Deuschl, Oertel und Poewe, 2020, S. 39) [16]. Damit einher gehen eine Vielzahl an schnittbildgebenden Verfahren zur Detektion dieser und auch anderer kortikaler und subkortikaler Veränderungen. Noch nicht in Gänze erforscht sind Veränderungen auf den unterschiedlichen Anteilen der Sehbahn (Guo et al. (2018) [23]). Da diese nicht zentral sondern peripher am einfachsten und kostengünstigsten zu detektieren sind, haben opthalmologische Untersuchungen ihren Stellenwert bekommen, so auch unter anderem die optische Kohärenztomograhie (OCT). Neben dem geringem Kostenfaktor, im Vergleich zu Computer- beziehungsweise Magnetresonaztomographien des Gehirns, gilt das OCT als probates nicht-invasives Mitteln zwischen potenziellen Pathologien (diabetische Retinopathie, Glaukom, Retinitis pigmentose) und gesunden Befunden zu unterscheiden (Guo et al. (2018) [23]).

Zahlreiche Untersuchungen, aus einer Metaanalyse von Chrysou et al. (2019) [15], die die Netzhautschichten in Gänze zu untersuchten, zeigten einen signifikant dünnere Netzhaut bei Parkinson-Patienten im Vergleich zu gesunden Kontrollpersonen. Dieser Effekt war am Kleinsten im Bereich der Fovea centralis. Aus dieser Erkenntnis lässt sichableiten, dass der Fokus stärker auf die einzelnen Zellschichten gelegt werden sollte, da unterschiedlichste Zellarten mit verschiedenen Mediatoren darin agieren.

Yu et al. (2014) [42] erstellten eine Meta-Analyse über die äußerste retinale Nervenfaserschicht und bezogen sich dabei auf Parkinson-Syndrom Patienten. Dabei wurden dreizehn wissenschaftliche Abhandlungen geprüft, welche zwischen 2004 und 2013 publiziert worden waren. Aus diesem heterogenen Pool an Untersuchungen ging hervor, dass es eine signifikante Minderung der RNFL-Dicke der an Parkinson-Syndrom erkrankten Patienten gegenüber von gesunden Kontrollpersonen gab. Daher konnte zusammenfassend lediglich eine generell verminderte Schichtdicke, sowie eine Ausdünnung der retinalen Schichten im temporal gelegenen Quadranten festgestellt werden. In einigen OCT-Messungen konnten keinerlei signifikante Veränderungen in superioren, inferioren und nasalen Quadranten gezeigt werden.

Eine verminderte RNFL konnten Yu et al. (2014) [42], Inzelberg et al. (2004) [26] und Kirbas et al. (2013) [28] feststellen. Inzelberg et al. (2004) [26] und Kirbas et al. (2013) [28] konnten die Resultate reproduzieren und ebenfalls eine spezifische Dickenabnahme der Nervenfaserschicht in den temporalen Abschnitten der lichtempfindlichen Netzhaut zeigen. Wichtig ist es hier anzumerken, dass dies bei 42 neu-diagnostizierten Parkinson-Patienten erfolgte, welche noch keinerlei dopaminerge Medikation erhalten hatten und sich in der Frühphase, in den Hoehn & Yahr Stadien 1 und 2, der Erkrankung befanden. Zwei Aspekte gilt es hier zu verdeutlichen. Zum einen entstanden diese Ergebnisse ohne das Vorhandensein Alters- oder erkrankungsbedingter Manifestationen. Zum anderen waren zu diesem Zeitpunkt keine beeinflussenden externen dopaminergen Einflüsse zugegen. Kirbas et al. (2013) [28] erstellten die Hypothese, dass die Schichtdickenabnahme der temporalen Fasern der RNFL durch eine Verarmung an Dopamin bedingt sei. Dopamin hat einen direkten Effekt auf die Durchlässigkeit der gap junctions zwischen den Zellen. Außerdem zieht das Katecholamin eine Veränderung der rezeptiven Felder der Ganglienzellen nach sich, deren Axone die RNFL bilden. Es gilt der Leitsatz, je durchlässiger die gap junctions, bedingt durch eine verminderte Konzentration an Dopamin, desto größer werden die rezeptiven Felder und desto kleiner wird ihre räumliche Auflösung und nachfolgend die Sehschärfe, die Kontrastsensitivität und die Farbwahrnehmung.

Zu den nächsten zu ergründenden Strukturen zählen die Ganglienzellschicht sowie die innere Körnerzellschicht. Diese werden, aufgrund ihrer geringen Dicke, teils einzeln und teils als eine Entität angesehen. Albrecht et al. (2012) [1] sowie Chorostecki et al. (2015) [14] zeigten beispielsweise, neben vielen anderen Forschern, eine Verdünnung dieser beiden

Schichten auf.

In weitaus größerer Publikationszahl wird die äußere plexiforme Schicht auf Pathologien hin untersucht. Nicht nur eine Ausdünnung der retinalen Zellschichten kann eine signifikante Veränderung bei Parkinson-Syndromen sein.

Die äußere Körnerzellschicht gilt, ebenfalls wie die GCL & IPL, als weniger aussagekräftig. Neben Sari et al. (2015) [35] fanden Schneider et al. (2014) [36], im Einklang mit Albrecht et al. (2012) [1], eine dünnere ONL. In der Studie von Bodis-Wollner et al. (2014) [7] in welcher fünfzig Augen von Patienten mit Parkinson-Syndromen untersucht worden waren fand sich eine 15- bis 20-prozentige Ausdünnung der perifovealen inneren retinalen Schicht bei über 60% der Erkrankten in den Stadien 2 und 3 nach Braak. Die innere retinale Schicht (IRL) ist definiert als Ganglienzellschicht in Kombination mit den amakrinen Zellschichten, unter welche die IPL und die INL fallen.

Abgesehen von den absoluten Schichtdicken lassen sich auch eine Vielzahl an Schichtdickenverhältnissen vergleichen. Dabei steht das Verhältnis der ONL zur OPL, welche eine hohe Sensitivität (88%) und Spezifität (91%) hat wenn es darum geht die beiden häufigsten nicht-idiopathischen Parkinson-Syndrome zu unterschieden (PSP und MSA) (Schneider et al. (2014) [36]).

Roth et al. (2014) [34] gelang es nicht, weder eine verminderte Schichtdicke der RNFL noch die des gesamten Makulavolumens, festzustellen. Allerdings konnten die Forscher bei näherer Differenzierung der einzelnen retinalen Schichten eine signifikant dünnere äußere Körnerzell- und äußere Photorezeptorschicht (ONL und PRL) feststellen.

Da es sich bei der Netzhaut um ein dreidimensionales Gebilde handelt, sollten die einzelnen Areale rund um Kernelemente des Auges ebenfalls betrachten werden. Die Macula lutea, der gelbe Fleck, mit einer ausgedehnten vaskulären Versorgung, stellt eine Angriffsfläche für Gefäßveränderungen bei Diabetes mellitus dar. Ihr Zentrum, die Fovea centralis, aus welcher der Sehnerv austritt, ist von größter Bedeutung da er ein zentraler Angriffspunkt für zahlreiche Pathologien ist.

Querschnitte der Retina lassen erkennen, dass die Netzhaut nicht in allen Abschnitten gleich aufgebaut ist. Die Dicke der Retina verändert sich je nachdem wie weit sie von der Fovea centralis entfernt ist. In der Fovea centralis selbst gibt es, bis auf eine Schicht aus

Photorezeptoren, keine anderen Schichten. Von zentral nach peripher betrachtet baut sich die Retina nach und nach auf was am Besten als Anstieg, in der englischen Fachliteratur als slope, bezeichnet werden kann. Die retinale Dicke ist am Ende des slopes am höchsten und flacht im weiteren Verlauf ab, bis die Dicke, mit zunehmender Entfernung, nahezu konstant bleibt. In einem Abstand von 1,0 - 1,2 mm von der Fovea centralis entfernt erscheinen neue Zellen in der Makula lutea bis schließlich die Ganglienzellen und die Nervenfasern hinzukommen.
Ding et al. (2014) [17] betrachteten nicht nur das Volumen der Macula lutea im Gesamten, sondern auch die Schichtdicken der einzelnen Lagen. Aus der Studie resultierte, dass der parafoveale Anteil der gesamten Makula der Parkinson-Syndrom Patientin im Gegensatz zu gesunden Kontrollpersonen deutlich dünner war.

Studien von Yu et al. (2014) [42] und Spund et al. (2013) [38] zeigten, dass die parafoveale Region, besonders die Region, welche radial 0,5 bis 2,0 mm von der Foveola centralis entfernt ist, vermehrt bei Parkinson-Patienten verdünnt und verbreitet ist. In diesem Areal ist die RNFL kaum zu erkennen. Spund et al. (2013) [38] konnten einen Verlust der Schichtdicke der IPL und der GCL von 15 % demonstrieren. In einer weiteren statistischen Analyse durch eine Grenzwertoptimerungskurve, Receiver Operating Characteristics (ROC), zeigte sich eine optimale ringförmige Umgebungszone in einem Abstand von 0,75 bis 1,50 mm zur trichterförmigen fovealen Grube. Bei ca. 78% der Parkinson-Patienten konnten diese von Kontrollpersonen durch diese Analyse des parafovealen Raums unterschieden werden. Allerdings gab es nur geringfügige Unterschiede der gesamten Netzhautschichtdicke zwischen Parkinson-Patienten und Kontrollpersonen. Zudem gab es signifikante Unterschiede in der Foveola centralis welche bei Parkinson-Patienten breiter war. Dies bedeutet, dass die Einkerbung bzw. der Krater vergrößert war.

In der Studie von Altintas et al. (2008) [2] gab es nennenswerte Unterschiede zwischen den Kontrollpersonen und der Erkrankten-Gruppe, das totale Volumen der Makula lutea betreffend. Zusätzlich konnte eine substanzielle Differenz im Abstand von 0,50 und 0,75 mm, von der fovealen Grube aus betrachtet, gezeigt werden. Im Bereich des slopes konnte wiederholt eine Identifizierung der Parkinson-Patienten erreicht werden, da dort die stärkste interocular asymmetry (IA), Differenz zwischen beiden Augen vorlag.

Der Großteil der aktuellen Fachliteratur zeigte eine Ausdünnung der retinalen Schichten bei

Parkinson-Syndrom Patienten. Der Unterschied zu Kontrollpersonen zeigte sich einerseits radial von der Foveola centralis bis auf eine parafoveale Distanz von 0,75 mm und somit einem Durchmesser von 1,5 mm. Anderseits konnte ein Unterschied in der Ausdünnung dieser retinalen Schichten innerhalb der Patienten zwischen beiden Augen festgestellt werden (Shrier et al. (2012) [37]). Dieses bezeichneten die Forscher als interokulare Asymmetrie (IA). Hier wird ein Raster zur retinalen Feldereinteilung verwendet, dem ETDRS-Grid (Early Treatment Diabetic Retinopathy Study-Raster) welches bereits 1991 in einer Studie zur Progression der diabetischen Retinopathie angefertigt wurde und noch heute als Standard Maßeinheit gilt.
Außerdem beschrieben Shrier et al, (2012) [37], dass es verminderte Schichtdicken an der motorisch stärker betroffenen Seite gab. Eine Erkenntnis, welcher bereits mit einer hohen Spezifität zwischen Parkinson-Patienten und Gesunden unterscheiden ließ.
Die foveale Grube wird in der Arbeit von Spund et al. 2013 [38] genauer betrachtet. Sie untersuchten dabei das Areal welches sich, wie bei Shrier et al, (2012) [37], 0,75 – 1,5 mm von der Foveola centralis befand. Dabei erfolgte, als Novum, eine Receiver Operator Curve (ROC) Analyse in welcher die Direktionalität in Richtung temporal, nasal, superior und inferior zusätzlich beachtet wurde.

Die Fasern der Basalganglien kreuzen auf Höhe der Medulla oblongata, sodass es bei bestehenden kortikalen Läsionen zu klinischen Manifestationen der kontralateralen Seite kommt (Trepel, 2017, S. 85) [40]. Dies ist von besonderer Bedeutung für die Patienten, welche an einer Form der Parkinson-Syndrome leiden. Anfänglich liegt eine Läsion der Substantia nigra auf der einen Seite vor. Diese Läsion verursacht die bekannten motorischen Kardinalsymptome der kontralateralen Seite. Mit dieser Annahme könnte man die Hypothese formulieren, dass auch die retinalen Schichten kontralateral der kommenden bzw. bereits bestehenden motorischen Symptomatik signifikant stärker geschädigt sein könnten als die auf der ipsilateralen Seite der Symptome der Extremitäten.

Neben der PD per se bestehen spezifische retinale Veränderungen im Formenkreis der Parkinson-Syndrome. Eine wissenschftliche Studie von Albrecht et al. (2012). [1] untersuchte, neben anderen neurodegenerativen Erkrankungen, 40 PD-, 19 MSA- und 15 PSP-Patienten. Hervorzuheben waren die signifikanten Ergebnisse der PSP-Patienten gegenüber den PD-Patienten da bei Ersteren nicht nur die ONL und die INL signifikant dünner, sondern auch das Verhältnis beider zueinander bei PSP-Patienten erniedrigt war.

1.7 Fragestellung

Viele wissenschaftliche Publikationen zeigen eine Veränderung der Retina bei Patienten mit Parkinson-Syndrom. Veränderungen der Retina können mittels optischer Kohärenztomographie erkannt werden. Der Großteil der retinalen Veränderungen bei Parkinson-Syndromen bezieht sich auf die gesamten Netzhautdicke, sowie der retinale Nervenfaserschicht. Neuere Untersuchungen haben bereits Veränderungen der unterhalb der RNFL existierenden Körner- und plexiformen Zellschichten beschrieben. Dabei gibt es unterschiedliche Aussagen zur Art und Quantität der Veränderungen. Eine noch weitreichendere Untersuchung ist die Unterteilung der einzelnen retinalen Schichten auf ihre Lokalisation hin (foveal vs. parafoveal). Dabei zeigten Spund et al. (2014) (35) die Signifikanz der direkt juxtafoveal gelegenen Zone in einem Umkreis von 0,5 – 2,0 mm um die Fovea centralis herum.

Die Fragestellung in dieser Studie ist es, ob mittels neuester OCT Technologie und verbesserter Auswertesoftware, Parkinson Typische Veränderungen Netzhautschichten gefunden werden können und ob eine positive Korrelation der Seitenausprägung der motorischen mit den retinalen Veränderungen besteht. Zudem gilt es die Frage zu klären, ob Veränderungen in OCT-Messungen künftig in Früherkennungsprogrammen für Parkinson-Syndrome eine Rolle spielen könnten.

2 Material und Methoden

Vor Beginn der Untersuchungen erteilte die Ethikkommission der Universität Ulm ihr Einverständnis die Studie durchzuführen (Ethikvotum 36/13). Alle Teilnehmer nahmen freiwillig an der Untersuchung teil und gaben ihre schriftliche Einwilligung gemäß der Deklaration von Helsinki aus dem Jahr 1964.

In der Studie werden folgende Programme genutzt. Microsoft Excel for Mac 2011, Version 14.3.9 (131030); Microsoft Word for Mac 2011, Version 14.3.9 (131030); Literaturverwaltungsprogramm RefWorks; Zitierungsprogramm ProQuest for Word; Prism 6 for Mac OS X; IBM SPSS Statistics Version 24 for Mac und das Vektorgrafikprogramm CorelDRAW Home & Student X8.

2.1 Studienteilnehmer

Das Studienmodell ist eine klinisch-experimentelle prospektive Querschnittstudie. Es handelt sich um eine Alters- und Geschlechts-adaptierte Fall-Kontroll-Studie. Die Studie umfasst den Zeitraum von Juli 2013 bis September 2014.
Die Rekrutierung der Probanden erfolgte über die Besucher der Frühjahrsakademie 2013 der Universität Ulm, sowie über die Seniorenfraktion der CSU Bayern, die sich schriftlich dazu bereit erklärt hatten an dieser Studie teilzunehmen, die auf einer rein freiwilligen Teilnahme beruhte. Alle Teilnehmer wurden über die Ein- und Ausschlusskriterien, sowie über mögliche Konsequenzen bei der Feststellung eines pathologischen Befundes informiert und aufgeklärt.

2.2 Deskriptive Statistik

20 Kontrollpersonen wurden untersucht. Davon war 10 männlich und 10 weiblich mit einem Durchschnittsalter von 66,25 ± 7,64 [Mittelwert ± Standardabweichung]. Insgesamt konnten 45 Patienten (22 Männer und 23 Frauen) aus der neurologischen Klinik in die Arbeit eingeschlossen werden, welche von einer Parkinson-Erkrankung betroffen waren. Das Durchschnittsalter betrug 68,73 ± 8,85 Jahre [Mittelwert ± Standardabweichung]. 29 Patienten, darunter 13 Frauen und 15 Männer, wurden mit PD diagnostiziert. Das Durchschnittsalter betrug 69,59 ± 7,9 Jahre [Mittelwert ± Standardabweichung]. Acht Studienteilnehmer litten an einer Form der Multisystematrophie (5 MSA, 1 MSA-C, 2 MSA-P). Unter ihnen befanden sich 5 Frauen und 3 Männer, der Mittelwert der Altersverteilung

lag bei 61,75 ± 9,78 Jahren [Mittelwert ± Standardabweichung]. Acht Patienten wiesen das Krankheitsbild eines Steele-Richardson-Olszewski-Syndrom (auch PSP genannt) auf. Unter ihnen waren fünf weiblich und drei männlich mit einem Durchschnittsalter von 72,625 ± 7,89 Jahren [Mittelwert ± Standardabweichung] (s. Abbildung 3).

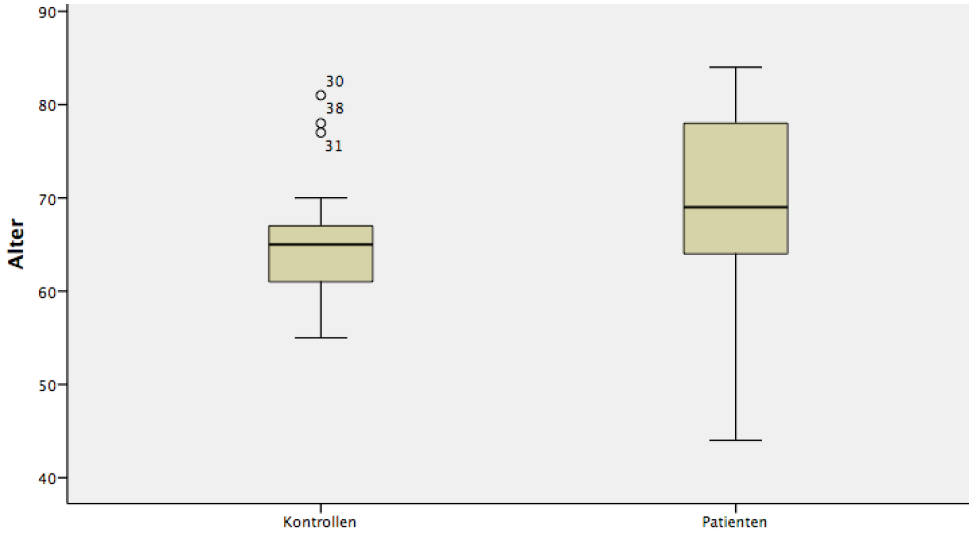

Abbildung 1: Darstellung der Altersverteilung von Parkinson-Syndrom Patienten und Kontrollpersonen der Korrelationsanalyse zwischen retinalen und bildgebenden Verfahren anhand eines Boxplot-Diagramms durch IBM SPSS Statistics Version 21.0. X-Achse mit links den Daten der untersuchten Kontrollpersonen (Kontrollen) und rechts den Daten der untersuchten Parkinson Syndrom Patienten (Patienten). Y-Achse: Angaben der Altersverteilung in Jahren (40-90 Jahre).
Daten aus dem Universitätsklinikum Ulm, Universitäts- und Rehabilitationskliniken Ulm, erfasst von Juli 2012 bis September 2014.

Bei einigen Teilnehmern konnte nur eines der beiden Augen untersucht werden, weswegen eine Gesamtzahl von 36 Augen von gesunden Probanden und 72 Augen von Patienten mit einem diagnostizierten Parkinson-Syndrom untersucht werden konnten.
Die Dauer der Erkrankung belief sich im Durchschnitt auf 49,77 Monate (Minimum = 1 Monat; Maximum = 146 Monate), im Mittel betrug die Erkrankungsdauer seit der Erstdiagnose somit 4,15 Jahre.
Die Patienten wurden auf ihre Seitenbetonung hin eingeteilt, dabei wurde zwischen einer rechtsbetonten, einer linksbetonten, einer symmetrischen Ausprägung oder keiner vorhandenen Ausprägung der motorischen Symptome unterschieden.
Bei sieben der Patienten lagen keine Daten bezüglich der Seitenbetonung vor. Von den restlichen Patienten bestand bei 9 Personen eine symmetrische Ausprägung der motorischen Dysfunktion. Somit hatten 31 Parkinson-Syndrom Patienten vorliegende Daten zur

Seitenbetonung der Symptomatik wovon 11 eine rechtsseitige und 17 eine linksseitige Betonung hatten.

Der durchschnittliche Unified Parkinson´s Disease Rating Scale (UPDRS) III Score, welcher sich auf die motorischen Veränderungen bei der Erkrankung bezieht und diese quantifiziert, von insgesamt siebzehn gemessenen Parkinson-Syndrom Patienten lag bei 22,89 Punkten (Minimum = 1 Punkte; Maximum = 90 Punkte). Bei 21 Patienten konnte ein Hoehn & Yahr Score erhoben werden mit einem Mittelwert von 2,36 Punkten (Minimum = 0 Punkte; Maximum = 5 Punkte). (zur genaueren Erklärung der Scores. 4.3.1 sowie 4.3.2).

2.3 Untersuchung von Netzhaut-Veränderungen

Eine Subanalyse zur Korrelation von Veränderungen retinaler Schichten, Alter und Gruppenzugehörigkeit (Parkinson-Syndrom Patienten vs. gesunde Kontrollpersonen) erfolgte anhand der Daten von 20 Kontrollpersonen und 45 Parkinson-Syndrom Patienten. (s. Tabelle 2).

Tabelle 2: Deskriptive statistische Daten der Kontrollpersonen sowie der Patienten mit Parkinson-Syndromen. PD = Parkinson´s disease; MSA = Multisystematrophie; PSP = progressive supranukleäre Blickparese
Daten aus dem Universitätsklinikum Ulm, Universitäts- und Rehabilitationskliniken Ulm, erfasst von Juli 2012 bis September 2014.

	Anzahl an Teilnehmer	**Mittelwert [Jahren]**	**Standardabw. [Jahren]**	**Min. [Jahren]**	**Max. [Jahren]**
Kontrollpersonen	20	66,25	7,64	55	81
PD	29	69,59	7,9	51	84
MSA	8	61,75	9,78	44	77
PSP	8	72,625	7,89	63	84

Die Probanden erklärten sich dazu bereit an einer Untersuchung ihres Augenhintergrundes durch einen optischen Kohärenztomographen (Heidelberg Spectralis HD OCT, Heidelberg Engineering GmbH, Heidelberg, Deutschland: Software Version 5.1.1.6).

Die Ein- und Ausschlusskriterien galten sowohl für alle an Parkinson-Syndrom erkrankten Patienten, die sich entweder ambulant oder stationär in den Universitäts- und Rehabilitationskliniken Ulm befanden, sowie für alle rekrutierten gesunden Versuchsteilnehmer (s. Tabelle 3).

Tabelle 3: Erste Reihe von links: Aufzählung der Einschlusskriterien dieser Studie; zweite Reihe von links: Aufzählung der Ausschlusskriterien dieser Studie. ALS = amyotrophe Lateralsklerose, MS = Multiple Sklerose, AK = Alzheimer-Krankheit; CBD = kortikobasale Degeneration; LBD = Lewy-Körper Demenz;
Daten aus dem Universitätsklinikum Ulm, Universitäts- und Rehabilitationskliniken Ulm, erfasst von Juli 2012 bis September 2014.

Einschlusskriterien	**Ausschlusskriterien**
Beide Augen untersuchbar	Bereits diagnostizierter Diabetes mellitus (laut letztem vorliegenden Arztbrief)
Anamnestischer Ausschluss von Katarakt, Glaukom, Blindheit	Augenärztlich Nebendiagnosen: Glaukom, Katarakt, Makuladegeneration
Alter > 50 Jahre	neurodegenerative Erkrankungen wie ALS, MS, AK, CBD, LBD
	Bestehende Schwangerschaft

Die Mehrzahl der potentiellen Patienten musste nachwirkend aus der Studie ausgeschlossen werden. Es verblieben, nach den eingehaltenen Ausschlusskriterien, nur noch 45 der 79 potentiellen Patienten.

Bei acht Personen lag ein Diabetes mellitus Typ 2, bei einer Person ein positiver oraler Glucosetoleranz-Test vor. In 20 Fällen gestaltete sich die weitere Verwendung des erhaltenen Windows Bitmap (BMP-) Bildes als unmöglich aufgrund einer zu starken Unbestimmtheit der retinalen Schichten, einer nicht mittig gelegenen Fovea centralis oder einer zu starken Dunkelheit des Bildes. Unter den verbleibenden fünf Patienten, die die Einschlusskriterien erfüllten, ergab die spätere Diagnosestellung eine andere neurodegenerative Erkrankung, und mussten somit ebenfalls aus der Studie entfernt werden. Bei einer weiteren Patientin musste die OCT-Untersuchung aufgrund eines stark ausgeprägten Nystagmus abgebrochen werden.

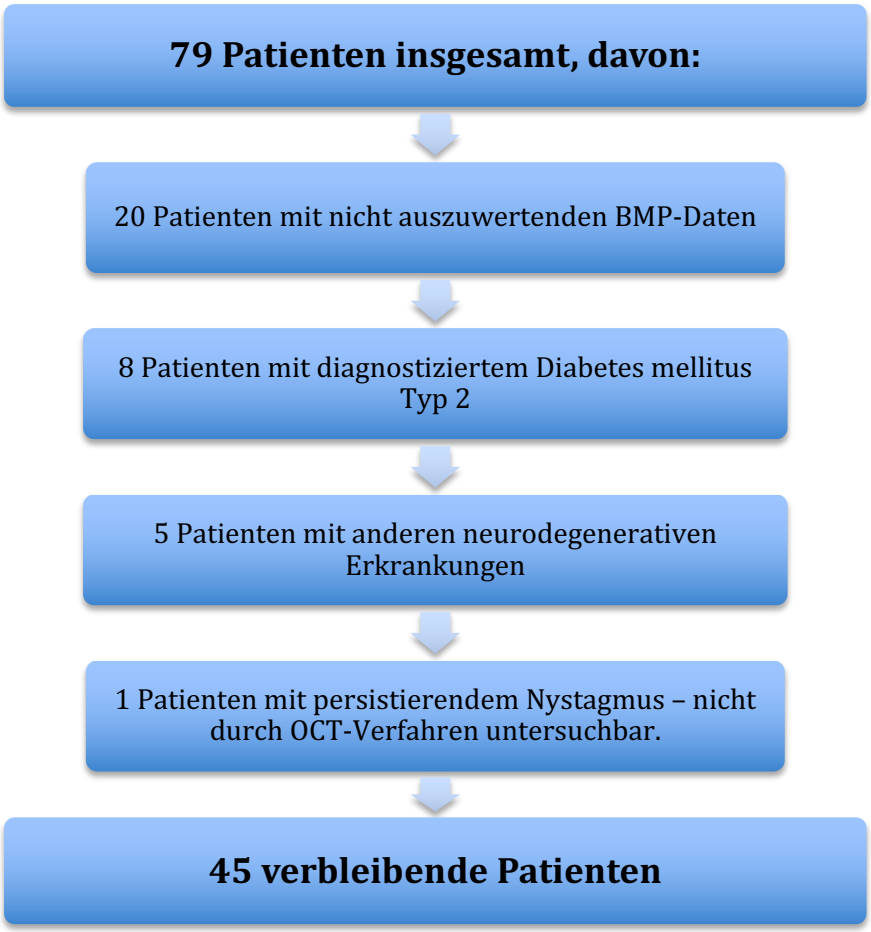

Abbildung 2: Entscheidungsbaum über die Ursachen des Ausschlusses aus der Studie der Patienten mit Parkinson-Syndromen; BMP: Windows-Bitmap; OCT = optische Kohärenztomographie
Daten aus dem Universitätsklinikum Ulm, Universitäts- und Rehabilitationskliniken Ulm, erfasst von Juli 2012 bis September 2014.

2.4 Einteilung nach etablierten Scores

2.4.1 UPDRS

Zur Gewinnung klinischer Daten wurden den Patienten Fragen aus dem von der *Movement Disorder Society* (MDS) *Unified Parkinson's Disease Rating Scale* (UPDRS) Fragen und Anforderungen gestellt. Der Fragebogen dient der Gewinnung an Informationen über die Aktivitäten des täglichen Lebens sowie über motorische Veränderungen der Patienten. Dieser Fragebogen, der aus vier Teilen besteht, wurde systematisch von den Ärzten der Universitäts- und Rehabilitationskliniken Ulm bei den Erkrankten durchgeführt. Unumgänglich für diese Studie ist der dritte und somit motorische Teil dieses Fragebogens, der UPDRS III.

Die Entwicklung des UPDRS erfolgte in den achtziger Jahren des letzten Jahrhunderts. Der UPDRS enthält vier Unterteilungen, wobei der motorische Anteil (Teil III des Fragebogens) essenziell ist, da es sich hierbei um eine rein objektive klar prädefinierte Untersuchung der motorischen Symptome und Einschränkungen des Untersuchten handelt. Die 14 Elemente dieses UPDRS III werden, genau wie die übrigen Elemente, in 5 Abstufungen eingeteilt von 0 = normal/nicht pathologisch über 1 = geringe Beeinträchtigung, 2 = leichte Beeinträchtigung, 3 = mäßige Beeinträchtigung bis zu 4 = schwere Beeinträchtigung. Da diese Abstufungen nur zur groben Orientierung dienen, enthält jede einzelne eine detaillierte Erklärung, welche das verbleibende Vermögen beziehungsweise das bereits Krankheits-bedingte Unvermögen des Patienten darstellen soll.
Die Ermittlung des UPDRS III benötigt 15 Minuten. Die aktuellen Leitlinien der Deutschen Gesellschaft für Neurologie [1] fordern einen jährlich zu erhebenden kompletten UPDRS Score. Dieser Fragebogen gehört, neben dem Hoehn & Yahr Fragebogen und dem Non-Motor Symptoms Assessment Scale for Parkinson´s Disease, zum jährlichen Staging der Erkrankung.

Der UPDRS-Fragebogen unterliegt einer ständigen Neubewertung durch die International Parkinson and Movement Disorder Society (MDS). Die aktuelle Version des Fragebogens berücksichtigt, im Vergleich zu den vorherigen Versionen, ob sich der Patient während des motorischen dritten Teils in einem ON- oder OFF-Status der Erkrankung befindet und geht in der Befragung auf potenzielle nicht-motorische Symptomen ein (Goetz et al. (2008) [20]).

2.4.2 Hoehn & Yahr

1967 publizierten Hoehn und Yahr ihre Arbeit „zur Untersuchung des Einsetzens, des weiteren Verlaufs sowie zur Mortalität bei Parkinson-Syndromen“ (frei übersetzt aus: Hoehn & Yahr (2001)) [25]. Der Test untersucht ob bei den Patienten motorische Veränderungen und Alterationen des Gleichgewichts bzw. der Gangart, vorliegen. Damals wurden 800 Patienten in fünf unterschiedliche Stadien eingeteilt. Ende der 1960er Jahre konnten die Patienten noch nicht von dem immensen Potenzial der Levodopa-Therapie profitieren da diese noch nicht auf dem Gesundheitsmarkt erhältlich war. Die Erkrankten, welche sich in den Stadien 1-3 nach Hoehn & Yahr (H&Y) befanden, gehörten zu denjenigen welche noch geringe physische Beeinträchtigungen zu beklagen hatten und welche sich immerhin noch in der Lage befanden ihr Leben eigenständig und ohne Hilfe Dritter meistern zu können. Die

Patienten, welche in die Stadien 4 und 5 nach Hoehn & Yahr einstuft wurden, waren hingegen in ihrer Bewegungsfreiheit und ihrem Bewegungsausmaß sehr limitiert. Einige dieser Personen mussten auf die Hilfe von Rollstühlen zurückgreifen oder waren einer andauernden Bettlägerigkeit unterworfen.

2.5 Verwendete Untersuchungen

2.5.1 Optische Kohärenztomographie

Die optische Kohärenztomographie ist eine optische interferometrische Methode und dient der in vivo Untersuchung von biologisch aktivem Gewebe. Die entstehenden Aufnahmen, welche in einer Größenordnung von unter 10^{-6} m liegen, erfolgen durch die Applikation von Wellenlängen, welche im Infrarot-Bereich liegen (Bodis-Wollner (2013) [6]).
Das Heidelberg Spectralis HD OCT (Heidelberg Engineering GmbH, Heidelberg, Deutschland: Software Version 5.1.1.6) beinhaltet als Lichtquelle eine Superlumineszenz-Elektrode, welche durchschnittliche Wellenlängen von 870 Nanometer aussendet. Das OCT ist in der Lage dreidimensionale und farbkodierte Darstellungen der menschlichen Retina anzufertigen. Fourier-Domain OCTs sind, im Gegensatz zu den time-domain optischen Kohärenztomographen, in der Lage nuancierte Auflösungen im 5-µm-Bereich anzufertigen und eine geringeres Signal-Rausch-Verhältnis zu erstellen. Somit kommt es zu einer deutlich exakteren Darstellung der retinalen Topographie.
Nachdem Schneider et al. (2014) [36] die retinalen Schichten der Parkinson-Syndrom Patienten, sowie der gesunden Studienteilnehmer anhand des Zeiss® Cirrus HD-OCT 4000 (Software-Version 5.1.1.6) untersucht hatten, bot sich in dieser Studie die Gelegenheit eine optimierte Version eines optischen Kohärenztomographen, dem Heidelberg Spectralis HD OCT zu verwenden.

Bewegungsartefakte, wie Blinzeln und sakkadische Augenbewegungen, werden mit der Trutrack ® Active Eye Tracking Methode neutralisiert, um eine möglichst exakte Abbildung der vorhandenen Anatomie anzufertigen. Bei jeder Untersuchung werden fünfundzwanzig einzelne vertikale axiale Schnittbilder mit einem Abstand von 123 µm Abstand zwischen jedem Schnittbild erzeugt, welche ein Netzhautareal von 6 mm abdecken. Dieses Areal enthält als Mittelpunkt die Fovea centralis. Die Abbildungen, welche nicht den OSCAR-IB Consensus Criteria for Retinal OCT Quality Assessment gerecht wurden, mussten aus der Studie ausgeschlossen werden.

Die Software ermittelte anhand der Daten die mittlere Dicke (average thickness, AV) der Netzhautschichten in µm sowie das Volumen des untersuchten Teilabschnitts der Retina in mm^3. Hier wurde auf die Dickenangaben eingegangen da die average thickness im Fokus steht.

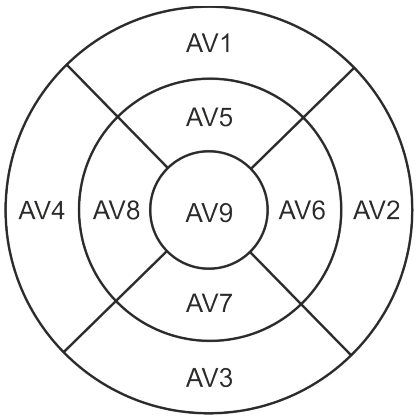

Abbildung 3: Schematische Darstellung des ETDRS-Rasters der mittleren retinalen Schichtdicken Heidelberg Spectralis HD OCT. Unterschieden werden 9 Zonen.
Daten aus dem Universitätsklinikum Ulm, Universitäts- und Rehabilitationskliniken Ulm, erfasst von Juli 2012 bis September 2014.

In der Einteilung des ETDRS-Rasters werden neun Felder unterschieden, welche in Abständen von 1, 3 und 6 mm von der Mitte aus radial eingeteilt sind (s. Abbildung 3). Die Felder 1-4 zeichnen die außen gelegenen makulären Felder aus, beginnend mit dem oberen äußeren Feld und nummeriert im Uhrzeigersinn. Felder 5-8 kennzeichnen die innen, und somit direkt parafoveal gelegenen Felder aus, wiederum beginnend mit dem superioren Feld und nummeriert im Uhrzeigersinn. AV9, das innerste Feld, benennt den direkt fovealen makulären Anteil. Die Gesamtdicke der Retina im Feld der Makula lutea wird nur dann ausgemessen, wenn > 95 % ausmessbar ist. Einzelne Rohdaten konnten nicht in die weitere Analyse mit aufgenommen werden, da sie nicht auswertbar waren.
Das OCT ist zusammenfassend ein geeignetes Tool nicht-invasiv die Retina abzubilden und vereinzelte Messungen selber durchzuführen. Die Software ermöglicht es einem, wie in den Abbildung 3 und 4 dargestellt, die einzelnen retinalen Schichten einzeln abzugrenzen. Allerdings erzielt die Untersuchung nicht die exakten Dickenangaben weswegen im Folgenden die, im Rahmen vorausgegangener Studien entwickelte, Software SOCIA (Semiautomatic Optical Coherence Image Analysis) eingesetzt wurde.

2.5.1.1 *Praktische Durchführung der OCT-Untersuchung*

Um die notwendigen Darstellungen der retinalen Schichten in den direkt angrenzenden Anteilen der Fovea centralis zu erhalten, mussten sich die Patienten so positionieren, dass ihr Kinn auf der dafür notwendigen Ablage zu liegen kam und ihre Stirn an dem dafür vorgesehenen Streifen Kontakt hatte. Im Anschluss daran musste darauf geachtet werden, dass der Abstand zwischen einer gedachten horizontalen Linie, welche horizontal durch die Linsenmitte der Augen verläuft, und einer schwarzen Markierung am Gerät adjustiert wurde. Die schwarze Markierung musste auf Höhe der Augenbrauen eingestellt sein.
Nach der eingenommenen Sitzposition mussten die Probanden eine blaue Lichtquelle fokussieren und diese dann während der gesamten Untersuchung fixieren. Blinzeln war erlaubt, da dies keine Beeinflussung der Daten mit sich brachte. Diese Untersuchung wurde an dem linken Auge (Oculus sinister, OS) und dem rechten Auge (Oculus dexter, OD) vorgenommen. Mittels der Software des OCT musste das Auge mittig im Bildabschnitt eingestellt werden, wofür das Gerät so nah wie möglich an das untersuchende Auge sein musste ohne dieses zu berühren. Der Abstand zwischen Auge und Gerät sollte dann nur noch wenige Millimeter betragen, um eine optimale Schärfe und Auflösung der Abbildung zu erhalten.
Eine rasche Durchführung der Untersuchung ist anzustreben, da es durch die mangelnde Befeuchtung der Augen schnell zu tränenden Augen der Probanden kommen kann.



Abbildung 4: Bildschirmansicht (schwarz-weiße Kontrastierung zur optimalen Visualisierung) während der Untersuchung der makulären Veränderungen durch die Software des Heidelberg Spectralis HD OCT (Heidelberg Engineering GmbH, Heidelberg, Deutschland: Software Version 5.1.1.6). Im oberen linken Abschnitt der Abbildung ist auf der rechten Seite der Sehnervenkopf, sowie ein retikuläres Muster an Gefäßen zu sehen. In der Mitte des Bildes erkennt man eine aufgehellte

gefäßfreie Zone welche die Makula abbildet. Durch die Makula verläuft eine waagerechte Linie welche die Schnittrichtung des Bildes rechts oben angibt. In dem rechten oberen Bild erkennt man somit eine senkrecht durch das Auge, um genauer zu sein, durch die Makula des Auges, geführte Schnittebene welche die Fovea sowie die direkt parafoveale Umgebung im Querschnitt abbildet.
Daten aus dem Universitätsklinikum Ulm, Universitäts- und Rehabilitationskliniken Ulm, erfasst von Juli 2012 bis September 2014.

Nachdem der Augenhintergrund mit dem Heidelberg Spectralis OCT untersucht wurde, lieferte eine OCT Software grafische Darstellungen die beliebig variiert werden können. Die Standard-Einstellung konnten belassen werden, da die zwei-dimensionale Darstellung und Schwarz-Weiß-Abbildungen die optimalen Bedingungen für die weiteren Arbeitsschritte darstellten.

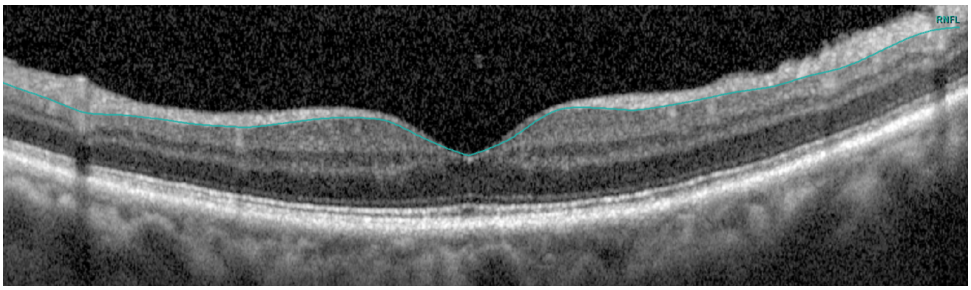

Abbildung 5: Abbildung der retinalen Einzelschicht-Analyse mittels Heidelberg Spectralis HD OCT (Heidelberg Engineering GmbH Heidelberg, Deutschland). Die hervorgehobene blaue Linie mit der Beschreibung RNFL *kennzeichnet die Demarkierung dieser Schicht nach inferior. RNFL = retinal nerve fiber layer (Nervenfaserschicht). Daten aus dem Universitätsklinikum Ulm, Universitäts- und Rehabilitationskliniken Ulm, erfasst von Juli 2012 bis September 2014.*

2.5.1.2 *Vorbereitende Schritte zur Datenauswertung mittels SOCIA*

SOCIA ist ein durch Prof. Dr. Hans-Peter Müller erstelltes Programm mithilfe dessen man BMP-Dateien, die den fovealen Anteil der Retina im Querschnitt repräsentieren, auswerten kann. Die Software ermöglicht es die Flächen jeder einzelnen retinalen Schicht bestimmen zu können und im weiteren Verlauf gesunde Studienteilnehmer von erkrankten Patienten zu unterscheiden. Die Software dient somit nicht nur als potentielle diagnostische Hilfe für den Formenkreis der Parkinson-Syndrome, sondern auch, beispielsweise der amyotrophen Lateralsklerose, anderen neurodegenerativen Erkrankungen.
Um die durch den optischen Kohärenztomographen erhaltenen Daten fortan untersuchen zu können müssen diese in das SOCIA Software Programm eingefügt und in Bitmap-Dateien (BMP) konvertiert werden.

Die Mitte des Bildes soll in der Mitte der Fovea centralis liegen und somit als Dreh- und Angelpunkt der Abbildung gelten. Daraufhin werden die Schichten begradigt, damit möglichst horizontal verlaufende Abgrenzungslinien zwischen den retinalen Einzelschichten entstehen. Dabei ist es zu beachten, dass bei diesem Arbeitsschritt bereits eine nicht zu vernachlässigende Menge an Daten verloren geht, da die am Rande der Abbildung liegenden Daten durch die Rotation nicht mehr auszuwerten sind. Die illustrierte Netzhaut sollte optimal kontrastiert erscheinen, damit die Übergänge zwischen den einzelnen Schichten klar differenziert werden kann. Der größte und Zeit-intensivste Arbeitsschritt besteht darin, die retinalen Einzelschichten einzufärben, um sie somit voneinander abgrenzen zu können. Das System berechnet dann die einzelnen farbcodierten Schichten weiter auf ihre Gesamtfläche. Dabei werden die Schwellwerte, zu English thresholds, immer wieder neu adjustiert, um jedes einzelne Datenelement der zugehörigen Schicht einzubeziehen. Die Datenmenge der Abbildungen war dadurch reduziert, aber immer noch ausreichend genug. Um die Daten zu standardisieren, wurde eine gänzlich neue Option im SOCIA-Programm hinzugefügt. Dazu mussten die einzelnen Datenmengen vereinheitlicht werden, um zu erkennen an welcher Stelle der größtmögliche Nenner war. Demzufolge musste eine Stelle gefunden werden, an der die Demarkationslinie angelegt werden konnte, damit jede einzelne Abbildung identische Maße aufzeigte. Infolgedessen galt es die Abbildung in ihrer Höhe und Breite auszumessen und zu bestimmen wie viel ein Datenelement in µm darstellte.

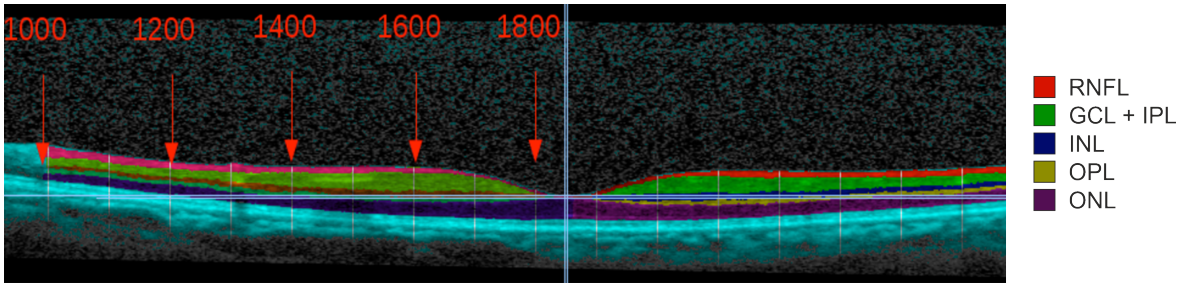

Abbildung 6: Bearbeitete Bitmap (BMP)-Datei eines dargestellten retinalen Querschnitts durch die Makula einer Studienperson in der Semiautomatic Optical Coherence Image Analysis (SOCIA) Software zur Darstellung der einzelnen retinalen Schichten sowie der Pixelbreite. Die Pfeile geben die Pixelanzahl an (Zählweise von außen nach innen). Die totale Pixelzahl der SOCIA-Daten beläuft sich auf 3698 Pixel, die Hälfte der Abbildung enthält folgendermaßen 1849 Pixel. Die rot unterlegte Schicht stellt die Nervenfaserschicht (RNFL = retinal nerve fiber layer) dar. Es folgen eine grüne retinale Schicht welche die Ganglienzellschicht (GCL = ganglion cell layer) und die innere plexiforme Schicht (IPL = inner plexiform layer) resümiert, eine dunkelblaue Schicht, die innere Körnerzellschicht (INL = inner nuclear layer) sowie eine gelbe Schicht, die äußere plexiforme Schicht (OPL = outer plexiform layer) und zu guter Letzt eine violette Schicht welche die äußere Körnerzellschicht (ONL = outer nuclear layer) darstellt.

Daten aus dem Universitätsklinikum Ulm, Universitäts- und Rehabilitationskliniken Ulm, erfasst von Juli 2012 bis September 2014.

Die Daten der OCT-Software der Firma Heidelberg Engineering® ergaben, dass ein erhaltener Datensatz eines Auges 768 Pixel beinhaltete. Die Daten zu den Pixeln wurden extrapoliert und entsprachen 8804 µm. Anteilig errechnet sich daraus eine Pixelgröße von 0,0039 µm.

Die Trennung von zentralen und peripheren Abschnitten wurde gemäß der Studie von Spund et al. (2013) [38] angefertigt. Dabei wurde in einem Radius von 1 mm von der Fovea ausgehend die Retina in foveale und parafoveale Anteile eingeteilt. Dies war der entscheidende Schritt zur Unterteilung der Retina in vier Bereiche. Zwei Bereiche, die den slope beinhalteten und zwei weiter peripher gelegene Bereiche bei denen es, im Mikrometerbereich, zu keinerlei Veränderungen der Schichtdicke zu kommen schien und diese ein „Plateau“ der retinalen Schichtdicke zeigten. Es erfolgte die Ausarbeitung eines eigens hergestellten Schemas in welchem die Abgrenzungen von foveal zu peripher gelegenen Anteilen der Retina erfolgten. AD beinhaltete fortan alle peripheren/parafovealen, BC alle direkt foveal/zentral gelegenen Anteile der Retina (s. Abb. 7).

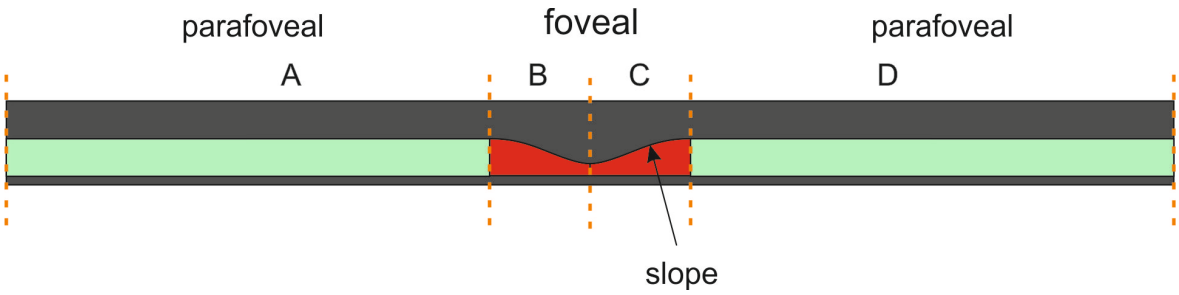

Abbildung 7: Schema zur Darstellung der Einteilung der zu untersuchenden Makula lutea der menschlichen Netzhaut. Die rot gefärbten Areale stellen die zentral und somit foveal gelegenen Anteile der Makula lutea dar. Die grün gefärbten Areale charakterisieren die parafovealen Anteile. Die Unterteilungen sind beidseits außen durch gestrichelte Linien gekennzeichnet. Diese liegen von der Mitte des retinalen Bildes bei 2,25 mm. Anhand der standardisierten Begrenzungen der verwendeten retinalen Anteile konnten die Flächen der jeweiligen Abschnitte berechnet werden. Die organge-gestrichelte Linien kennzeichnen den Übergang zwischen dem fovealen Anteil der Makula (Abschnitte B und C) und den parafovealen Abschnitten A und D kennzeichnen.
Daten aus dem Universitätsklinikum Ulm, Universitäts- und Rehabilitationskliniken Ulm, erfasst von Juli 2012 bis September 2014.

2.6 Nicht-motorische Symptome der Parkinson-Syndrome

Verglichen wurden die angegebenen Symptome mit dem NMS assessment scale for Parkinson´s Disease. Um aus den Arztbriefen der Patienten die wichtigsten Symptome zu detektieren wurden die wesentlichen Kriterien der NMS-Elemente herausgefiltert.

2.7 Statistische Analyse

Die statistische Auswertung der umfangreichen Informationen über die Probanden erfolgte in Zusammenarbeit des Institut für Epidemiologie und der Medizinische Biometrie der Universität Ulm. Dr. Jens Dreyhaupt unterstützte die Untersuchung. Ziel war es einen möglichen kausalen Zusammenhang der retinalen Veränderungen zwischen gesunden Kontrollpersonen und Parkinson-Syndrom Patienten, falls vorhanden, zu finden. Untersucht wurde ein etwaiger Einfluss in Bezug auf das Alter, die Schichtdicken der RNFL im ETDRS-Raster der Makula lutea, die Schichtdicken aller retinaler Schichten, die nicht-motorischen Symptome, den UPDRS-Score und den Hoehn &Yahr Score. Bei dieser Analyse wurde zunächst kein Unterschied zwischen dem linkem und dem rechten Auge gemacht. Es erfolgte keine Unterteilung in die einzelnen Parkinson-Syndrom Entitäten.

Die weitere statistische Analyse erfolgte durch Erfassung aller Daten in die statistische Analysesoftware IBM SPSS Statistics Version 21.0. Es erfolgte eine deskriptive statistische Analyse aller klinisch und demographisch herausstechenden Details.
Darüber hinaus erfolgte die getrennte Auswertung beider Augen einzeln sowie die getrennte Auswertung der Parkinson-Syndrome in PD, MSA und PSP gegenüber der gesunden Kontrollgruppe in Bezug auf die retinalen Veränderungen. Für die grobe Einteilung der Daten erfolgte der Analysis of Variance (ANOVA) Test, mit dessen Hilfe überprüft werden kann, ob sich mehrere unabhängige Gruppen statistisch voneinander unterscheiden lassen können. Dabei wird untersucht, ob sich Unterschiede im Mittelwert der Variablen (z.b. retinale Schichtdicken, UPDRS-Score) zwischen den gesunden Kontrollpersonen und den untersuchten Parkinson-Syndromen ergeben. Anschließend erfolgte eine weitere Untersuchung der Daten, welcher bereits zuvor vielversprechend erschienen. Dabei wurde der Kruskal-Wallis-Tests (KWT) genutzt, welcher es einem erlaubt, Merkmalsausprägungen auf einen möglichen signifikanten Unterschied, zu ermitteln. Der KWT vergleicht die Summe der Ränge der einzelnen Variablen, es handelt sich damit um einen Test mit ordinalskalierten Merkmalen.

3 Ergebnisse

3.1 OCT-Analyse

Alle OCT-Messdaten, auf deren weitere Berechnung Bezug genommen wird, sind in der als Anhang beigefügten Excel-Tabelle zu entnehmen. Darin enthalten sind sowohl die Untersuchungsergebnisse der motorischen Scores und der retinalen Messwerte aller Parkinson-Patienten als auch die Ergebnisse der retinalen Schichtanalyse.

Der Einfluss des Alters und der Gruppenzugehörigkeit wurden auf die retinalen Schichtdicken untersucht. Anfangs wurde nicht zwischen rechtem und linkem Auge differenziert. Das Alter hatte in keinerlei Hinsicht Einfluss auf die Schichtdicke der Probanden, weswegen im weiteren Verlauf der Analyse das Alter als beeinflussender Faktor nicht mehr in die Analysen mit einbezogen wurde.
Die Gruppenzugehörigkeit hatte in 16 Fällen einen signifikanten Einfluss auf die retinalen Schichtdicken. Dabei wurde zwischen zwei Fällen unterschieden. Erstens diejenigen bei denen die Patienten eine dickere retinale Schicht als die gesunden Kontrollpersonen aufwiesen und zweitens der genau gegenteilige Fall, bei dem es um eine retinale Schichtdickenabnahme der Kontrollpersonen gegenüber aller Parkinson-Patienten kam. Die folgende Tabelle 4 zeigt die exakten Angaben mit Verwendung des Signifikanzwerts sowie der Standardabweichung. Die Anzahl an Freiheitsgraden betrug jeweils 127. Der Regressionskoeffizient gibt an um wieviel µm sich die retinale Schichtdicke der Patienten gegenüber der Kontrollpersonen verändert.

Tabelle 4: Tabellarische Darstellung der signifikant auffälligen retinalen Schichten (= abhängige Variable, linke Reihe) beider Augen zusammen mit Angabe des Regressionskoeffizienten (rechte Reihe) sowie des p-Wertes (Signifikanzwerts). AV = averge thickness der retinalen Schichten mit der Nummerierung Anhand des ETDRS-Rasters in 9 Zonen beginnend von oben nach innen im Uhrzeigersinn. RNFL = Nervenfaserschicht; GCLIPL = Ganglienzell- und innere plexiforme Schicht; INL = innere Körnerzellschicht; OPL = äußere plexiforme Schicht; ONL = äußere Körnerzellschicht. AD = peripherer Anteil der Makula lutea; BC = parafovealer Anteil der Makula lutea; ABCD = gesamte Anteil der Makula lutea.
Daten aus dem Universitätsklinikum Ulm, Universitäts- und Rehabilitationskliniken Ulm, erfasst von Juli 2012 bis September 2014.

Areal der Netzhaut	Regressionskoeffizient	p-Wert
AV 1	- 8,429	0,011
AV 4	- 12,551	0,008

AV 5	- 13,479	<0,001
AV 6	- 7,612	0,044
AV 7	- 7,226	0,041
ADRNFL	+ 0,023	<0,001
ADGCLIPL	- 0,018	0,001
ADINL	- 0,0125	<0,001
ADOPL	- 0,030	<0,001
BCRNFL	+ 0,014	<0,001
BCGCLIPL	+ 0,011	0,032
BCOPL	- 0,004	0,0213
ABCDRNFL	+ 0,036	<0,001
ABCDINL	- 0,008	0,009
ABCDOPL	- 0,020	<0,001
ABCDONL	+ 0,039	0,014

3.1.1 Varianzanalyse

In Tabelle 5 befinden sich alle signifikanten Ergebnisse mit den jeweiligen Signifikanzwerten der retinalen Einzelschichtanalyse mittels Analysis of Varianz (ANOVA), der Varianzanalyse. Hier wurde, anders als bei den allgemeinen Gruppenvergleichen, zwischen linkem Auge (Oculus sinister, OS) und rechtem Auge (Oculus dexter, OD) unterschieden. Auffallend niedriger sind die average thickness Ergebnisse des linken Auges, die veränderten retinalen Nervenfaserschichten, sowie die äußere plexiforme und die innere Körnerzellschicht in einzelnen Teilabschnitten der untersuchten Makula lutea. Außerdem ergeben sich deutlich mehr signifikante Ergebnisse in der Subanalyse der Patienten mit Idiopathischem Parkinson-Syndrom im Gegensatz zu den Patienten mit Multisystematrophie beziehungsweise Progressiver Supranukleärer Blickparese.

Tabelle 5: Tabellarische Darstellung der signifikant erhaltenen p-Werte der ANOVA Varianzanalyse. Unterscheidung der Ergebnisse der retinalen Verfahren zwischen gesunden Kontrollpersonen und allen Parkinson-Syndrom Patienten. HC = healty controls , gesunde Kontrollpersonen; MSA = Multisystematrophie; PSP = Progressive supranukleäre Blockparese; PD = Parkinson´s disease; AV = averge thickness der retinalen Schichten mit der Nummerierung Anhand des ETDRS-Rasters in 9 Zonen beginnend von oben nach innen im Uhrzeigersinn. OD = Oculus dexter; OS = Oculus sinister; AD = peripherer Anteil der Makula lutea; BC = parafovealer Anteil der Makula lutea; ABCD = gesamte Anteil der Makula lutea RNFL = Nervenfaserschicht; GCLIPL = Ganglienzell- und innere plexiforme Schicht; INL = innere Körnerzellschicht;

OPL = äußere plexiforme Schicht; AD = peripherer Anteil der Makula lutea; BC = parafovealer Anteil der Makula lutea; ABCD = gesamte Anteil der Makula lutea.

Daten aus dem Universitätsklinikum Ulm, Universitäts- und Rehabilitationskliniken Ulm, erfasst von Juli 2012 bis September 2014.

Areal der Netzhaut	PD – HC	MSA - HC	PSP - HC	Alle Patienten - HC
ODAV5		0,032		
ODAV8				0,017
OSAV1	0,026			
OSAV2	0,050			
OSAV3	0,021			
OSAV5	0,030		0,037	0,013
OSAV6	0,010			0,032
OSAV7	0,025			
OSAV8			0,042	
OSAV1234	0,018			
OSAV5678	0,014		0,045	0,045
ODADRNFL	0,001	0,011		0,002
ODADGCLIPL	0,040			
ODADINL	0,007			
ODADOPL	0,001			
ODBCRNFL	0,000	0,000	0,002	0,000
ODBCOPL	0,029	0,036		0,045
ODABCDRNFL	0,041	0,001	0,012	
ODABCDINL	0,042			
ODABCDOPL	0,004	0,035	0,005	0,012
OSADINL	0,011			0,014
OSADOPL	0,010			0,007
OSBCRNFL	0,010	0,007	0,021	0,036
OSABCDOPL	0,039			

3.1.2 Kruskal-Wallis-Test Analyse

Bei der ordinalskalierten Untersuchung auf potentielle Unterschiede zwischen den gesunden Kontrollgruppen und allen Parkinson-Syndrom Patienten, wurden für die vier Krankheitseinheiten (PD, MSA, PSP und gesunde Kontrollpersonen) signifikante Unterschiede und ein paarweiser Vergleich der Gruppen durchgeführt (s. Tabelle 6). Dabei ist hervorzuheben, dass es sich dabei nicht immer um signifikante Unterschiede zwischen den Gruppen handelt, sondern dass paarweise Vergleiche herausstechen, die eine relevante Aussagekraft besitzen.

Tabelle 6: Tabellarische Darstellung der signifikant ausschlaggebenden Ergebnisse des Kruskal-Wallis Test zur Unterscheidung der Ergebnisse der retinalen Verfahren zwischen gesunden Kontrollpersonen und aller Parkinson-Syndrom Patienten mit dem jeweilig erhaltenen p-Wert (Signifikanzwert). Die Differenz enthält ein negatives Vorzeichen, wenn es sich um niedrigere absolute Werte der Patienten gegenüber von gesunden Kontrollpersonen handelt. Ein positives Vorzeichen liegt hingegen vor, wenn die Patenten im Durchschnitt höhere Werte aufweisen. OD = Oculus dexter; OS = Oculus sinister; RNFL = Nervenfaserschicht; OPL = äußere plexiforme Schicht; INL = innere Körnerzellschicht; AD = peripherer Anteil der Makula lutea; BC = parafovealer Anteil der Makula lutea; ABCD = gesamte Anteil der Makula lutea; MSA = Multisystematrophie; PD = Parkinson´s disease; PSP = Progressive Supranukleäre Blickparese; HC = gesunde Kontrollpersonen.
Daten aus dem Universitätsklinikum Ulm, Universitäts- und Rehabilitationskliniken Ulm, erfasst von Juli 2012 bis September 2014.

Areal der Netzhaut	HC verglichen mit	Differenz der retinalen Schichten [µm]	p-Wert
ODADRNFL	MSA	- 13,204	0,009
ODADOPL	PD	- 18,596	<0,001
ODBCRNFL	PD MSA	+ 15,146 + 17,243	0,002 0,001
ODABCDRNFL	MSA	- 15,770	0,001
ODABCDOPL	PD	- 16,430	0,002
OSADINL	PSP	- 17,722	0,004
OSBCRNFL	PD	+ 12,222	0,003

Die größeren Schichtdicken des rechten Auges der Makula lutea sind bei Patienten mit MSA zu finden. Am linken Auge liegen bei den signifikanten Ergebnissen der retinalen Netzhautschichten die Patienten mit idiopathischem Parkinson-Syndrom an erster Stelle, diese haben unter den Parkinson-Syndromen die dicksten Netzhautschichtdicken. Die

Patienten mit einer diagnostizierten PSP haben im Gegensatz zu PD- und MSA-Patienten die geringsten Schichtdicken (s. Tabelle 6).

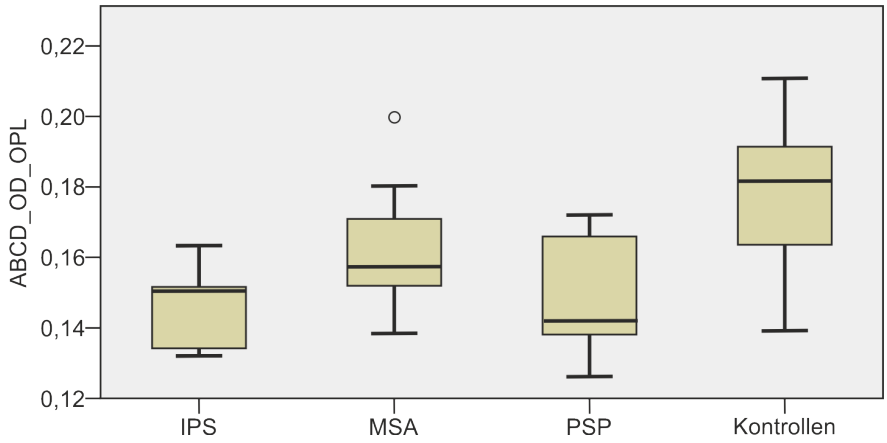

Abbildung 8: Boxplot-Diagramm erstellt durch die IBM SPSS Statistics Software Version 21. Kruskal-Wallis-Test unabhängiger Stichproben mit der Analyse der gesamten retinalen Schichtdicke (ABCD) des rechten Auges (OD) der äußeren plexiformen Schicht (OPL) (y-Achse in µm) gegenüber den vier untersuchten Entitäten (PD, MSA, PSP, Kontrollen) auf der x-Achse des Diagramms. Bei der untersuchten retinalen Schicht handelt es sich um die äußere plexiforme Schicht (OPL) des rechten Auges (OD) in ihrer ganzen Ausdehnung über die Macula (ABCD). PD = Parkinson´s disease; MSA = Multisystematrophie; PSP = progressive supranukleäre Blickparese; Kontrollen = gesunde Kontrollpersonen.
Daten aus dem Universitätsklinikum Ulm, Universitäts- und Rehabilitationskliniken Ulm, erfasst von Juli 2012 bis September 2014.

3.1.3 Analyse der Lateralisierung der Netzhautdicken mit der motorischen Ausprägung

Bei den 45 an Parkinson-Syndrom erkrankten Patienten lag bei der Mehrzahl keine oder eine symmetrische motorische Ausprägung vor. Die Mehrzahl zeigte eine Seitendominanz ohne das Vorhandensein aller untersuchten Daten für die Subanalyse zur potentiellen Lateralität, sodass am Ende lediglich bei 17 Patienten (12 mit Linksbetonung, 5 mit Rechtsseitenbetonung) eine nähere Untersuchung auf die potentielle Lateralität der retinalen Veränderung mit der Ausprägung der motorischen Veränderung vorgenommen werden konnte. Dabei erfolgte eine SPSS-Analyse der Mittelwerte mit einem T-Test für verbundene Stichproben, sowie eine Korrelationsanalyse nach Spearman. Von den Korrelations-untersuchungen des linken und rechten Auges bezogen auf die gesamten Netzhautschichten sowie auf die Unterteilung der direkt parafovealen und der peripheren Anteile zeigten sich keine signifikanten Ergebnisse im T-Test. Jedoch bestand bei den peripheren parafoveal gelegenen Anteilen der äußeren plexiformen Schicht, der fovealen Anteile der Ganglienzell- und inneren plexiformen Schicht sowie der gesamten Netzhautschichtdicke der

Nervenfaserschicht, OPL und der GCL & IPL signifikante Ergebnisse in der Korrelationsanalyse nach Spearman (s. Tabelle 7).

Tabelle 7: Tabellarische Darstellung der signifikant ausschlaggebenden Ergebnisse des Lateralitätsmessung zur Unterscheidung der Seitenbetonung der retinalen Veränderungen bei der Korrelationsanalyse nach Spearman. OS = Oculus sinister RNFL = Nervenfaserschicht; OPL = äußere plexiforme Schicht; GCLIPL = Ganglienzellschicht und innere plexiforme Schicht; AD = peripherer Anteil der Makula lutea; BC = parafovealer Anteil der Makula lutea; ABCD = gesamte Anteil der Makula lutea

Daten aus dem Universitätsklinikum Ulm, Universitäts- und Rehabilitationskliniken Ulm, erfasst von Juli 2012 bis September 2014.

Areal der Netzhaut des OS	p-Wert
ABCDRNFL	0,048
ABCDGCLIPL	0,047
ABCDOPL	0,026
ADOPL	0,012
BCGCLIPL	0,000

3.2 Non-Motor Symptom assessment scale for Parkinson´s Disease-Analyse

Alle Patienten wiesen mindestens ein NMS auf (s. Abbildung 10). Verglichen wurden die angegebenen Symptome mit dem Non-Motor Symptom assessment scale for Parkinson´s Disease. Es zeigten sich lediglich bei der Hälfte der Symptome signifikante Anhäufungen.

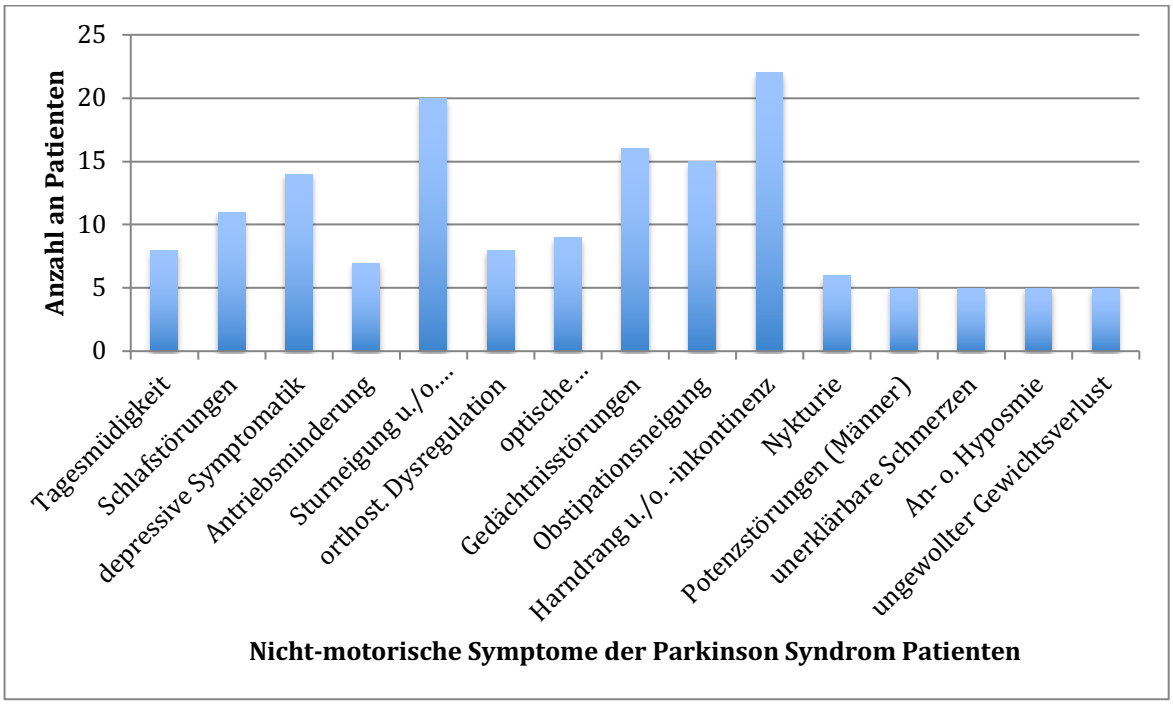

Abbildung 10: Nicht-motorische Symptome aller 46 Parkinson-Syndrom Patienten.
Daten aus dem Universitätsklinikum Ulm, Universitäts- und Rehabilitationskliniken Ulm, erfasst von Juli 2012 bis September 2014.

3.3 UPDRS-Analyse

Aus dem motorischen Teil des UPDRS-Scores wurden 7 definierte Unterpunkte isoliert: UPDRS-Score 20 = Ruhetremor; 21 = Aktions- und Haltungstremor der Hände; 22 = Rigidität; 23 = Fingerklopfen, 24 = Handbewegungen; 25 = rasch wechselnde Bewegungen der Hände; 26 = Agilität der Beine. Dabei erfolgte eine fokussierte Untersuchung der Seitenausprägung. Diese Differenz der Seitenausprägung wurde als delta bezeichnet.
Bei 8 Personen konnte eine Rechtsbetonung und bei 13 Personen eine vorwiegend Linksbetonung des Tremors nachgewiesen werden. 10 Patienten wiesen keine Seitenbetonung auf.

Bei der Korrelationsanalyse zwischen der *average thickness* und dem UPDRS III Score ergaben sich Signifikanzwerte für 8 Abschnitte. Ebenso ergeben sich bei der Korrelation zwischen dem UPDRS III und den retinalen Veränderungen bei 8 Subanalysen eine signifikante inverse Korrelation. Bei der Hälfte zeigte sich ein Herausstechen der äußeren plexiformen Schicht (s. Tabelle 8).

Tabelle 8: Tabellarische Darstellung der signifikant ausschlaggebenden Ergebnisse des Lateralitätsmessung zur Unterscheidung der Seitenbetonung der retinalen Veränderungen.AV = averge thickness der retinalen Schichten mit der Nummerierung Anhand des ETDRS-Rasters in 9 Zonen beginnend von oben nach innen im Uhrzeigersinn. OD = Oculus dexterOS = Oculus sinister; OPL = äußere plexiforme Schicht; INL = innere Körnerzellschicht; AD = peripherer Anteil der Makula lutea; BC = parafovealer Anteil der Makula lutea; ABCD = gesamte Anteil der Makula lutea
Daten aus dem Universitätsklinikum Ulm, Universitäts- und Rehabilitationskliniken Ulm, erfasst von Juli 2012 bis September 2014.

UPDRS vergleichen mit:	p-Wert
OD AV1	0,008
OS AV3	0,010
OS AV5	0,031
OS AV6	0,042
OS AV8	0,039
OS AV1234	0,023

OS AV5678	0,025
ADODOPL	0,040
ABCDODOPL	0,038
ADOS	0,001
ADOSOPL	0,037
BCOS	0,030
ABCDOSINL	0,019
ABCDOSOPL	0,048
ABCDOS	<0,001

4 Diskussion

Die Technik der OCT gestützten Retina Analyse ist objektivierbar, einfach und schnell durchführbar und steht als potentieller präklinischer Biomarker auch in anderen neurodegenerativen Erkrankungen wie der Alzheimer-Krankheit und der amyotrophen Lateralsklerose in Aussicht. Federführend ist zudem das Merkmal der Verlaufsdokumentation. Dabei gelten die beiden führenden Geräte Zeiss Cirrus ® und Heidelberg Spectralis ® als der aktuell führende Stand der Technik (Mendoza-Sntiesteban et al. (2017) [32]).

Daher sind aktuell longitudinale Studien, welche auf dieser Studie aufbauen, in Arbeit. In einzelnen longitudinalen Studien (z.B. Mendoza-Santiesteban et al. (2017)) [32], konnte bereits bei MSA in 13 der 24 untersuchten Patienten eine Abnahme der RNFL von 0,33 µm pro Jahr sowie eine Abnahme der GCL & IPL von jährlich 1,8 µm gezeigt werden.

In unserer Studie zeigte sich an der limitierten Population keinerlei Einfluss des Alters auf die retinalen Schichtdicken, und kein Zusammenhang zwischen Retinadicke und UPDRS-Score. Viele, wie auch Archibald et al. (2009) [4], kamen genau wie Kirbas et al. (2013) [28] zu dem Schluss, dass die Sehbeeinträchtigung bei den Parkinson-Patienten nicht Alters-bedingt ist, unsere Ergebnisse bestätigen diese Einschätzungen.

Insgesamt erfolgten statistische Test die aufeinander aufbauten. Zunächst wurde ein allgemeiner Gruppenvergleich erstellt, in welchem Daten zur verdickten RNFL bei unserem Patientenkollektiv im Vergleich zu Gesunden gestellt werden konnten. In der Kruskal-Wallis-Varianzanalyse konnte bei den beiden untersuchten Synukleinopathien (MSA und PD) eine ebenfalls dickere RNFL verzeichnet werden. Eine Ursache ist nicht geklärt da in der Vergangenheit der Fokus auf die Ausdünnung der Nervenfaserschicht bei den Erkrankungen bestand.

In keiner der statistischen Test zeigte sich eine Betonung der mittleren Schichtdicke der makulären Felder an den temporal gelegenen Bereichen, das heißt an AV4 und AV8 beim rechten Augen, sowie bei AV2 und AV6 beim linken Auge. Jedoch konnten einige signifikante Abnahmen der gesamten mittleren Schichtdicken im ETDRS-Raster feststellt werden. Diese waren jedoch gehäuft am linken Auge vorhanden.

Die Untersuchung des gesamten retinalen Volumens brachte keine signifikanten Ergebnisse hervor. Interessant wäre es, aus den einzelnen retinalen Schichten die Veränderungen im Bezug zu ihrer koronaren Ausrichtung zu untersuchen (superior, inferior, temporal und nasal). Ausgehend von der Abbildung 7 wurde die Makula in 4 Sektoren unterteilt. Die einzelnen retinalen Schichtdicken könnten anhand der aus SOCIA errechneten Daten weiter untersucht werden. Dazu könnte beispielsweise die INL in 4 Quadranten einteilt werden, INLs (superior), INLn (nasal), INLi (inferior) und INLt (temporal). Ähnlich wurde es bereits bei Kirbas et al. (2013) [26] untersucht. Hier wäre es von Relevanz, ob es sich bei PSP um eine stärkere Abweichung der superior und inferior gelegenen Anteile handelt, da sich die Erkrankung ja bekanntlich auf die Blickdeviation nach oben auswirkt. Bei MSA hingegen wäre, theoretisch, kein Effekt auf die vier koronaren Ausrichtungen zu erwarten da die Erkrankung nicht durch Veränderungen der Sehbahn gekennzeichnet ist sondern ein autonomes Versagen im Vordergrund der Erkrankung steht.

Die äußere plexiforme Schicht war bei unseren Patienten in der Gesamtauswertung verdünnt. Auch in der Varianzanalyse, der Korrelationsanalyse mit dem UPDRS-Score sowie der Untersuchung auf eine potentielle Seitendominanz zeigten sich gehäuft signifikante Ergebnisse. Erklärt werden könnte die abnehmende Schichtdicke durch den dortigen Verlust der Tyrosinhydroxylase-positiven dopaminergen Fasern sowie der amakrinen Zellen (Spund et al. (2013) [38]; Roth et al. (2014 [34]). Mit diesem Hintergrundwissen liegt der Verdacht nahe, dass die retinalen Schichten kontralateral der kommenden, bzw. der bereits bestehenden motorischen Symptomatik signifikant stärker geschädigt sein könnten als die auf der ipsilateralen Seite der Symptome der Extremitäten. Diese Hypothese haben La Morgia et al. (2012) [29] belegen können, wenn auch nur an einer kleineren Anzahl an Erkrankten. Sie fanden eine signifikante Verminderung der temporal gelegenen Fasern der RNFL, welche zuvor bei mitochondrialen optischen Neuropathien entdeckt wurde. Ob sich diese Ursache, durch die wiederkehrende Vererbung der mütterlichen Mitochondrien, neben den bereits belegten genetisch bedingten Parkinson-Syndromen bestätigen lässt, ist bislang ungeklärt.

Unsere ursprüngliche Hypothese, dass sich signifikant vermehrt Veränderungen der fovealen im Vergleich zu parafoveal gelegenen Anteilen ergeben würden, konnten wir nicht untermauern. Als Verbesserungsvorschlag für weiterführende Studien könnte der radiale

Abstand von der Fovea bis zur Demarkationslinie des parafovealen Anteils auf 1,5 mm beziehungsweise auf 2,0 mm, anstatt wie hier auf 1,0 mm, erhöht werden (s. 3.2.1).

Ein klarer Vorteil besteht in der interokularen Asymmetrie der Patienten. Hier werden nicht die absoluten Schichtdicken, sondern die relativen Schichtdicken eines Auges im Vergleich zum anderen gemessen. Somit hängen die Messungen weniger von der Ausstattung, z.b. des verwendeten OCT-Geräts, ab (Altintas et al. (2008) [2]).

Es existiert eine inverse Korrelation des motorischen 3. Anteils des UPDRS mit jeder untersuchten signifikanten retinalen Struktur. Mit steigendem motorischem Score vermindert sich die Netzhaut in einem gegebenen Abschnitt. Diese Feststellung deutet auf den bestätigenden Charakter der Neurodegeneration von Parkinson-Patienten hin.
Auffällig, da nicht signifikant verändert, ist die Korrelation mit Teilabschnitten der Ganglienzell- und inneren plexiformen Schicht. Im Gegensatz dazu scheinen die OPL sowie die Unterscheidung zwischen peripheren und parafovealen Anteilen eine vielversprechende Untersuchung für kommende Studien zu sein.
Bestätigt wurde eine Korrelation zwischen dem UPDRS Score und den Netzhautarealen des linken Auges, was dadurch bedingt sein könnte, dass mehr als anderthalbmal so viele Patienten eine Linksseitenbetonung der kardinalen motorischen Symptome aufwiesen. Daraus ableiten lässt sich eine stärkere Beteiligung der Hemiretinae der motorisch stärker betroffenen Körperhälfte.
Eine mögliche Erklärung dafür, dass es keine Korrelation von retinalen Veränderungen und vom UPDRS Motor Score III gibt ist, dass die retinalen Veränderungen früher aufträten als die motorischen Korrelate der Erkrankung.

Da es sich bei der NMS-Analyse um eine rein deskriptive Analyse handelt, gibt es nur ein begrenztes Maß an Interpretationsmöglichkeiten. Von den fünfzehn untersuchten Elementen sind erhöhter Harndrang, beziehungsweise Harninkontinenz, eine erhöhte Sturzneigung und/oder eine erhöhte Gangunsicherheit, sowie Gedächtnis- und Obstipationsneigung vorrangig. Selten und daher unverständlich ist die geringe Tendenz zur Hyposmie oder Anosmie, welche als führende und früh auftretende NMS angesehen wird. Fraglich ist, ob diese Unterrepräsentation der Patienten mit An- bzw. Hyposmie an der hohen Anzahl an Patienten, welche sich bereits in einem fortgeschrittenen Stadium der Erkrankung befanden, lag oder das Symptom durch die Betroffenen verkannt und als eine unumgängliche Alterserscheinung hingenommen wurde. Bei der Erhebung der Symptome sollte immer an

die Tendenz zur Untertreibung und/oder zur Verschleierung oder Nicht-Erinnern der Problematik gedacht werden. Wie hoch die Dunkelziffer der NMS durch kognitiv beeinträchtigte Patienten ist, ist unklar.
Die NMS Symptome treten in der frühen Phase der Erkrankung i.e. Braak Stadien 1 und 2 auf und sind somit Wegbereiter für die klassische Trias aus Tremor, Rigor und Akinesie (Chaudhuri, Healy und Schapira (2006) [13]). Da die NMS nicht eindeutig auf ein Parkinson-Syndrom schließen lassen, müssten Untersuchungen am Gehirn vorgenommen werden um das Parkinson Syndrom in dem Stadium nachzuweisen. Diese Untersuchungen können wegen ihres hohen invasiven Eingriffes nur postmortem durchgeführt werden.

Einschränkend ist zu konstatieren, dass bedingt durch die technisch bedingten Anforderungen an die Patienten, ein Selektions-Bias bestand. Es ergab sich häufig der Fall, dass die Patienten, die eine besonders starke Symptomatik zeigten und somit in einem fortgeschrittenen Stadium der Erkrankung waren, nicht an den Untersuchungen teilnehmen konnten. Dies war vor allem darauf zurückzuführen, dass eine Vielzahl an Patienten bettlägerig war, beziehungsweise eine mangelnde Compliance aufwiesen die auf einer fortgeschrittenen dementiellen Erkrankung beruhte.

Da es bei den Parkinson-Syndromen noch keine Standard-Untersuchen gibt (Guo et al. (2018) [23], könnte eine Untersuchung zur Netzhaut (“Parkinson Grid”) entwickelt werden welche einen ähnliche Struktur wie das ETDRS-Grid aufweist. Dieses Raster, anhand dessen eine Klassifikation bzw. eine Abstufung der Schwere der Erkrankung festgestellt werden kann und im besten Fall auch zwischen den einzelnen Parkinson-Syndromen differenzieren kann, wäre wegweisend.

Erwähnenswert ist auch, dass es aufgrund der neuesten und hochauflösenden OCT-Geräte immer schwieriger wird die retinalen Schichten genau auseinander zu halten und nicht fälschlicherweise die Henle Schicht mit in die OPL einzubeziehen (Lujan et al. (2011) [31]). Als Variable ist der Winkel des vertikal zur Retina einfallenden Lichtstrahls auf das Auge zu sehen, der die Schichten anders demaskieren kann.

SOCIA, wie auch der Vorläufer der Software T.I.F.T., ist ein semiautomatisches Verfahren zur Analyse von durch OCT-Geräte erstellten Rohdaten. Der Vorläufer dieser Software, T.I.F.T., diente bereits zur Auswertung der Rohdaten von Schneider et al. (2014) [36]. Ein

solches Verfahren, welches in Teilen subjektiv ist, kann ebenfalls fehlerhaft sein, wenn zwei Personen die ein und denselben Datensatz bearbeiten und unterschiedliche Ergebnisse herausbekommen (interrater reliability), oder wenn ein Beobachter einen Datensatz zu zwei unterschiedlichen Zeitpunkten evaluiert und wiederrum verschiedene Ergebnisse erhält (intrarater reliability).
Bei der Verarbeitung der OCT-Bilder kommt es, aufgrund von eigens angewendeten Demarkationslinien, zu einem gewissen Rohdatenverlust was die parafovealen Abschnitte der retinalen Schichten betrifft.
Diese möglichen Fehlerquellen könnten auf ein Minimum reduziert werden, indem man nicht die gesamten Flächen der einzelnen retinalen Schichten von Hand definieren müsste, sondern lediglich Demarkations- bzw. Abgrenzungenlinien zwischen den einzelnen Schichten ziehen würde. Die Fläche zwischen aber auch innerhalb dieser Linien würde dann durch eine verbesserte Version von SOCIA errechnet werden. Dieses Verfahren wäre vermutlich einfacher in der Handhabung, da die Abgrenzungen zwischen den Netzhautschichten mit dem menschlichen Auge viel deutlicher zu erkennen wären als durch das semi-automatische Programm. Dieses Verfahren der intraretinalen Abgrenzung haben Chorostecki et al. (2016) [14] bereits genutzt.

Eine Studienteilnehmeranzahl von weniger als 50 Parkinson-Syndrom Patienten und weniger als 30 gesunden Kontrollpersonen ist, in ihrer Aussage und Möglichkeit signifikante Ergebnisse zu liefern limitiert. Einer der Hauptgründe der geringen Anzahl an Kontrollpersonen war die Schwierigkeit freiwillige Probanden über 60 Jahren zu finden die in ihrer Gesamtheit gesund sind beziehungsweise keine okularen, neurodegenerativen, vaskulären und endokrinen Erkrankungen besitzen.
Um den konfirmatorischen Charakter der Studie ebenfalls zu hinterlegen, wäre eine multizentrisch angelegte Studie ebenfalls sinnvoll. Der Zusammenschluss in eine multizentrisch angelegte Studie wäre ebenfalls zu erwägen da daraus unter anderem ein homogeneres Patientenkollektiv in puncto des Krankheitsstadiums erreicht werden könnte.

Zudem mussten bei den Patienten mit einer fortgeschrittenen Erkrankung regelmäßig Untersuchungen aus verschiedensten Gründen abgebrochen werden. Einige verstanden, a.e. durch ihre im Rahmen der PD entwickelten Demenz, nur in einem ungenügenden Ausmaß wie sie sich am Gerät positionieren sollten, um ein bestmögliches Ergebnis zu erhalten. Andere waren durch eine persistierende Bettlägerigkeit zu geschwächt oder immobil und

konnten nicht einmal für die sehr kurze Dauer der Untersuchung in einen Stuhl platziert werden. Besonders gilt es die Patienten hervorzuheben, die an einer Form der Multisystematrophie erkrankt waren und, durch einen hohen Grad an Rigidität im Bereich des Schultergürtels und der Nackenmuskulatur, nicht in der Lage waren ihren Kopf und den Rumpf adäquat zum Gerät zurechtzurücken.
Auf der anderen war es einigen Teilnehmern aufgrund des vorhandenen Tremors deutlich erschwert still zu sitzen da Bewegungsartefakte während der Untersuchung die Messung unbrauchbar machen können.
Die Thematik der erschwerten Ausführung der OCT-Scans durch verminderte Mitarbeit der Patienten ist bereits in der Gebrauchsanweisung des Geräts beschrieben. Es wäre daher unumgänglich ein Gerät zu entwickeln, welches keinerlei Mitarbeit des zu Untersuchenden, benötigt. Ein OCT-Gerät, welches direkt auf das zu untersuchende Auge aufgesetzt werden kann und am Kopf der untersuchten Person positioniert werden könnte, wäre optimal. Für Patienten, welche einen Hoehn & Yahr Stadium 4 beziehungsweise einen UPDRS Score von nahezu 199 der möglichen Punkte haben, sollte es Untersuchungen geben, welche gar keine Mitarbeit benötigen, ähnlich wie Visuell Evozierte Potentiale oder Akustisch Evozierte Potentiale, die bereits bei Säuglingen zur Verwendung kommen.

Medikamenten-native Patienten wären optimal gewesen, um an der Studie teilzunehmen. Da dieser Punkt im klinischen Alltag jedoch selten auftritt, muss wohl auch in Zukunft auf Patienten zurückgegriffen werden, die auf unterschiedliche Weise behandelt wurden.
Eine Herangehensweise, die ein schnelles Agieren beinhaltet, wäre die Bildgebung neu diagnostizierter Parkinson-Patienten, die noch keinerlei medikamentöse Therapie erhalten hätten. Würde bei solchen Patienten die, laut Braak-Stadien 1 und 2, präklinisch geschädigten Gehirnanteile wie die Medulla oblongata oder sogar den Nucleus dorsalis nervi vagi untersucht werden, könnten Daten generiert werden, die beweisen könnten, dass es Veränderungen dieser Gehirnanteile in bildgebenden Verfahren gäbe, bevor es zu einer klinischen Form des Parkinsonismus käme.

Die Ätiologie der Veränderungen der Retina bei Parkinson-Syndrom Patienten bleibt weiterhin ungeklärt. Mehrere Ursachen sind möglich und stehen derzeit wissenschaftlich zur Debatte. Keine der im Folgenden genannten Quellen hatte ein multimodales Konzept zur Aufarbeitung der möglichen Ursachen der retinalen Schichtdickenabnahmen genannt.

Alpha-Synuclein wird neuropathologisch eine Schlüsselrolle in der Parkinson-Genese zugeschrieben (Veys et al. (2019) [41]). Ablagerungen von AS kommen in der inneren Retina (IRL) vor welche die Ganglienzellschicht, die innere plexiforme Schicht und die innere Körnerschicht beinhaltet. AS-Einschlüsse kommen auch bei Gesunden im hohen Alter vor, allerdings nicht in diesem Ausmaß und nicht in der Größe (8-10 µm) wie sie in der Studie von Bodis-Wollner et al. (2014) [7] beschrieben werden. Paradoxerweise enthält die Ganglienzellschicht, welches nicht dopaminerg ist, ebenfalls solche AS-Einschlüsse. Es gibt zwei mögliche Ursachen für die Ablagerung: erstens eine Überexpression von AS-Genen in der Ganglienzellschicht (GCL) oder zweitens eine Ausbreitung von der inneren Körnerzellschicht (INL) oder der inneren plexiformen Schicht (IPL) zur GCL. Da in der hier zitierten postmortalen Studie lediglich die Augen von drei Patienten mit Parkinson-Krankheit im Gegensatz zu 12 Kontrollpersonen untersucht wurden, wäre eine Studie mit einer größeren Teilnehmerzahl anzustreben. Bodis-Wollner et al. (2014) [7] gehen sogar soweit und behaupten, dass das veränderte Sehvermögen bei Parkinson-Patienten Einfluss auf die motorischen Kardinalsymptome hat. Dieses muss jedoch noch von weiterführenden Studien belegt werden.

Mendoza-Santiesteban et al. (2017) [32] untersuchten postmortem Patienten mit MSA. Dabei untersuchten sie detailliert die Architektur der Retina, die wie der zerebrale Kortex aufgebaut ist. Amakrine Zellen bilden die Verbindung zwischen bipolaren und Ganglienzellen der inneren plexiformen Schicht. Zudem sind die Axone der Ganglienzellen so gebündelt, dass die temporal gelegenen Anteile das parvozelluläre System und die inferior, superior und nasal gelegenen Axone das magnozelluläre System ausmachen. Die inneren retinalen Schichten enthielten Akkumulationen von AS welche auf für Lewy Körper hindeuten. Außerdem zeigten sich die Ablagerungen in den retinalen Fasern, welche in die inneren retinalen Zellen hineinragten.

Es zeigte sich, in ihrer MSA-Patienten-Kohorte, dass es ebenfalls wie bei PD zu einer Verminderung der GCL, IPL und INL gekommen war. In unserer Studie konnte beobachtet werden, dass es genauso wie in den Forschungsergebnissen der spanisch-amerikanischen Gruppe, sowohl zu signifikant dickeren als auch zu signifikant dünneren Nervenfaserschichten bei MSA gekommen war.

Eine Aggregation von alpha-Synuclein Ablagerungen (Sung et al. (2019) [39]) wird der PD und der Multisystematrophie ebenso diskutiert wie eine Akkumulation von tau-Proteinen in der Netzhaut von PSP-Patienten. Dazu benötigt es weiterführender Untersuchungen.

Vielversprechend scheinen transgene Maus- bzw. Fruchtfliegenmodelle zu sein in welchen die Proteine die Wildtyp- bzw. die mutierte AS- oder Tau-Form aufweisen. Die Tiermodelle leisten seit Jahren einen unabkömmlichen Nutzen zur Entwicklung neuer Therapieansätze. Recherchiert man danach, so findet man eine beachtliche Anzahl an chemischen Modellen bei welchen die Tiere mit Neurotoxinen wie Paraquat, Rotenon und MPTP behandelt werden und nach einer gewissen Latenzzeit Symptome der Parkinson-Krankheit entwickeln.

Neben der Akkumulation von fehlgefalteten Proteinen werden Akkumulationen von Neurotransmittern in der Retina diskutiert. Das Wichtigste, da pathognomonisch für die Parkinson-Syndrome, ist das Dopamin (Kirbas et al. (2013) [28]). Dopamin lagert sich vorwiegend in den amakrinen Zellen sowie in Tyrosinhydroxylase-positiven dopaminergen Fasern ab (Spund et al. (2013) [38]). Diese liegen in der inneren Retina was die Ursache der Abnahme der retinalen Nervenfaserschicht sowie der äußeren plexiformen Schicht sein kann. Desweiteren wird auch die erhöhte Durchlässigkeit der gap junctions im retinalen Zellverbund durch die Verarmung von Dopamin erklärt. Im Kapitel 2.6. wird darauf eingegangen wie dadurch die rezeptiven Felder der Patienten abnehmen und die Sicht abnimmt.
Andererseits besteht die Überlegung, dass dopaminerge Neurone nur einen relativ geringen Anteil in der inneren Retina darstellen, bspw. die GCL-Abnahme bei Parkinson-Patienten dadurch bedingt ist, dass eingehende Informationen in die Ganglienzellen verloren gehen und dadurch atrophieren (Sung et al. (2019) [39]).
Neben den Veränderungen auf zellulärer Ebene gilt die Sehbahn, mit ihrem parvo- und magnozellulärem System als ein potentieller Einflussfaktor.
Eine Ablagerung an alpha-Synuclein bei PD kann, neben einer Mitochdrienfehlfunktion, dazu führen, dass eine es zu Schäden im parvozellulären Systems der Sehbahn kommt, was die Veränderungen der temporal gelegenen Strukturen bei PD im OCT widerspiegelt. Anders als bei der PD sind bei der MSA die inferior, superior und nasal betroffenen Anteile von Bedeutung da sie zu dem magnozellulärem Anteil der Sehbahn gehören.
In postmortem untersuchten Netzhäuten von Parkinson-Syndrom Patienten konnte alpha-Synuclein nachwiesen werden. Lewy Körper konnten hingegen in verstreuten amakrinen Zellen nachgewiesen werden (Guo et al. (2018) [23]). Da die Forschung bei Parkinson-Patienten noch nicht ansatzweise so erforscht ist, verweisen die Forscher darauf mögliche neuere ophthalmologische Diagnosetools bei Alzheimer-Erkrankten zu untersuchen. Darunter fallen unter anderem die OCT-Angiographie und das Doppler-OCT, fluorezierende

Liganden Augen-Scanner sowie die in vivo Angiographie mit der Detektion der retinalen Ganglienzellapoptose (DARC = detection of apoptosing retinal cells) (s. Ausblick).

Seit einigen Jahren befassen sich unter anderem Ärzte für Neurologie und Gastroenterologie mit der Frage, ob eine Stuhltransplantation eine Möglichkeit sei Parkinson Syndrome konsequent zu behandeln. Heutzutage führt man jejunal eine Stuhlmenge, meist von einem nahen Angehörigen beziehungsweise von einer gesunden Person, in den Patienten mittels Magensonde ein. Durch diesen Vorgang erhofft man sich, dass das Mikrobiom, das auch bei einigen anderen neurodegenerativen Erkrankungen beeinträchtigt zu sein scheint, wieder durch apathogene Keime in einer bestimmten noch nicht genau festgelegten Konstellation wiederherzustellen. Hintergrund dieser Therapie ist, die von Braak postulierte, intestinale Genese neurodegenerativer Erkrankungen. Dabei würde ein pathogenes Virus entweder den direkten nasalen Weg zum Temporallappen wählen oder vom Mund in den Magen in den enterischen Nervenplexus gelangen. Danach würde die Ausbreitung von den Meissner Plexus bis hin zu den parasympathischen Motorneuronen des Nervus vagus gelangen. Von dort aus wäre der Weg über die Medulla oblongata in das Klein- und Mittelhirn gebahnt. PD-Patienten zeigen Veränderungen des ZNS und Wandläsionen des oberen Gastrointestinaltrakts auf. Bis dato unbekannt ist jedoch, ob es bereits Veränderungen des Gastrointestinaltrakts gibt ohne Zeichen der Neurodegeneration des ZNS.

Weitere Studien müssen auf zellulärer, elektronenmikroskopischer, postmortaler sowie auf der Ebene der Signaltransduktion zeigen, wie die Schichtdickenveränderungen in Parkinson Syndromen zu erklären sind.

Die neurodegenerativen Parkinson Syndrome werden zunehmend als Multisystemerkrankung wahrgenommen, die fachübergreifenden Untersuchungen in der Neurologie, Augenheilkunde, Neurochirurgie und Humangenetik bedürfen. Neben den bereits etablierten diagnostischen Untersuchungen kommt es immer mehr darauf an möglichst früh Biomarker und technische Verlaufsmarker der Erkrankung zu finden, um diese auf ein großes potentielles Patientenkollektiv übertragen zu können.
Aktuell befindet sich eine Untersuchung über die Netzhautveränderungen, welche als Biomarker und frühes Diagnosetool für Parkinson-Syndrome dienen, noch in der Auswertungsphase. Dabei wurden prospektiv 170 Personen eingeschlossen um gezielt die

Nervenfaserschicht sowie Ganglienzellschicht mittels optischer Kohärenztomographie zu untersuchen (clinicaltrials.gov/ct2/show/NCT0260339).

Bisher konnte ein einzelner Biomarker zur präklinischen Detektion solcher Erkrankungen noch nicht gefunden werden. Allerdings wäre es ein großer Zugewinn, wenn man, die Patienten postmortal untersuchen würde, indem man histopathologisch das erhaltene retinale und kortikale Gewebe aufarbeiten würde. Zum anderen wäre es möglich das enterische Nervensystem des Magens, Jejunums und Ileums zu untersuchen, um so Aufschluss über die möglicherweise enteral beginnende Erkrankung zu bekommen.

Eine weitere Möglichkeit bereits in vivo enterische Veränderungen im Sinne einer Neurodegeneration zu erkennen wäre, sowohl die Auerbach- und Meissner-Plexus aus dem Ileum und/oder Jejunum zu untersuchen, als auch eine bioptische Sicherung des Magens zu unternehmen, um bei Parkinson-Syndrom Patienten, als auch bei gesunden Kontrollen Unterschiede aufzuzeigen. Ziel wäre es, im Rahmen von viszeralchirurgischen Eingriffen Darmanteile zu untersuchen welche eh entfernt werden müssten und diese auf eine Pathologie im Sinne einer Parkinson-Krankheit zu untersuchen.

Die in vivo Fluoreszenz Angiographie (Guo et al. (2018) [23]) gilt derzeit als ein vielversprechendes Mittel zur Detektion der retinalen neuronalen Apoptose. Dabei wird Annexin-V an die äußere Zellmembran der retinalen Ganglienzellen gebunden und zeigt so, beim Absterben einer einzelnen menschlichen Zelle (DARC, detection of apoptosing retinal cells) das bei Glaukom-Patienten signifikant erhöhte Zellsterben in Vergleich zu gesunden Kontrollpersonen. Zudem konnte eine prognostische Aussage im Krankheitsverlauf festgestellt werden. Ein Attribut, welches eine zentrale Schlüsselrolle bei neurodegenerativen Erkrankungen spielen könnte. Es existieren Mausmodelle, die anhand des Gifts Rotenon Parkinson-ähnliche Veränderungen induzieren, in welchen ebenfalls vermehrt apoptotische retinale Ganglienzellen in Vergleich zu gesunden Mäusen anfallen. Dabei ist hervorzuheben, dass im Tiermodel die Veränderungen im Mittelhirn erst ab dem 60. Tag entstehen, wohingegen die Apoptose auf Netzhautniveau in früheren Stadien (Tag 10-20) nachgewiesen werden kann. Die Angiographie gilt demzufolge, wie die optische Kohärenztomographie, als Surrogatmarker.

Die aktuelle Pandemie durch SARS-CoV-2 hält nicht nur wirtschaftliche und akut gesundheitsschädigende Auswirkungen in sich, sondern übt zugleich einen enormen Druck auf die medizinische, unter anderem, die neurologische Wissenschaftswelt aus. Bereits zu Beginn der Erkrankung wurden unzählige Veränderungen des Geruchsempfindens beschrieben. Interessant, da noch nicht bekannt, ist die Ursache dieses neurotropen Virus. Dabei stellt sich die Frage, ob es sich um einen direkten transnasalen oder einen gastrointestinalen Zugangsweg handelt. Desweiteren wird die dual-hit Hypothese vom Parkinson-Forscher Heiko Braak wieder in das Licht der Aufmerksamkeit gerückt (Hawkes et al. (2007) [24] und Braak et al. (2003) [11]). Er beschreibt dabei ein nicht-definiertes Pathogen welches einen neuronalen Schaden verrichtet. Durch diese chronische Inflammation kommt es dann zu einer Aktivierung der Mikroglia und Komplementfaktoren, die wiederum in Regionen mit degenerativen Veränderungen betrachtet werden (Beauchamps et al. (2020) [5]).
Zudem interessant ist die Verbindung der Spanischen Grippe, Parkinsonismus und der Enzephalitis lethargica. Bei der Schlafkrankheit, welche zwischen 1915 und 1927 durch ein nicht erkanntes neurotropes Virus ausgelöst wurde, zeigten sich in postmortem Untersuchungen in schwierigen Fällen Thromboembolien sowie perivaskuläre lymphatische Entzündungen. Bei chronischen Erkrankungen kam es gar zu einer Mittelhirndegenration, insbesondere in der Substantia nigra und im Nucleus nervii oculumotorii. Das Risiko an Parkinson zu erkranken war um ein 2-3-faches erhöht.

Analysen von chronisch Infizierten Zeichen der Mittelhirndegeneration (Beauchamps et al. (2020) [5]). Die australischen Kollegen appellieren inständig sich für eine potentielle dritte Welle vorzubereiten, eine, in der Parkinson-ähnliche Symptome den Verlauf der COVID19-Erkrankung ausmachen. Die jetzige Pandemie könnte, neben den herausragenden Arbeiten seit Inzelberg et al. (2004) [26], zeigen wie wichtig die Früherkennung von Parkinson-Syndromen ist.

5 Zusammenfassung

Die retinalen Schichten mittels optischer Kohärenztomographie (OCT) zu untersuchen ist eine zunehmend angewendete Methode bei neurodegenerativen Erkrankungen. Grundlegend dabei ist, dass an der Retina als Teil des ZNS strukturelle Veränderungen erkennbar sind, die pathologische Prozesse im Gehirn widerspiegeln. Die vorliegende Studie zielt auf den möglichen Unterschied der retinalen Veränderungen von drei verschiedenen neurodegenerativen Parkinson-Entitäten gegenüber von gesunden Kontrollpersonen (HC) ab. Bei den Patienten handelt es sich um Personen, welche an der Parkinson-Krankheit (Parkinson´s disease = PD), der Multisystematrophie (MSA) oder der Progressiven Supranukleären Blickparese (PSP) leiden. Zentral dabei ist der Zusammenhang zwischen den Untersuchungen mittels optischer Kohärenztomographie sowie der potentielle Einfluss von Alter, Geschlecht, motorischem Anteil des Unified Parkinson´s Disease Rating Score (UPDRS) und dem Hoehn & Yahr Score. Eine deskriptive Statistik bezüglich Alter, Geschlecht, Erkrankungsdauer, nicht motorischen Symptomen gemäß dem Non motor Symptom Fragebogen, dem III Teil des UPDRS und dem Hoehn & Yahr Score wurde neben der statistischen Analyse erstellt. Dabei erfolgte eine zweigeteilte Varianzanalyse und eine Kruskal-Wallis-Test Analyse. Insgesamt nahmen 46 Patienten (29 PD, 9 MSA, 8 PSP) und 21 HC an der Studie teil. Die Makula lutea wurde in zwei Abschnitte unterteilt: periphere parafoveale und zentrale foveale Anteile. Es erfolgte zudem eine retinale Einzelschichtanalyse. Herausragend war die Erkenntnis über die äußerste retinale, und somit über die Nervenfaserschicht, welche in einigen Subanalysen signifikant ausgedehnter bei Parkinson-Syndrom Patienten war. Die äußere plexiforme Schicht (OPL) und die retinale Nervenfaserschicht (RNFL) waren innerhalb der Gruppe der erkrankten Patienten signifikant dünner. Signifikant verdickt war außerdem die RNFL bei MSA und verdünnt die OPL bei PD. Die anfängliche eigens erstellte Hypothese, die auf vorherigen Studien basiert, dass parafoveale Anteile der Makula lutea stärker verdünnt seien als peripher gelegene Abschnitte der Retina, konnte nicht untermauert werden. Es wurde keine signifikante Verdünnung der gesamten retinalen Schichtdicke, der Ganglienzellschicht zusammen mit der inneren plexiformen Schicht sowie der ONL bei Parkinson-Syndrom Patienten gefunden. Allerdings konnte eine inverse Korrelation zwischen UPDRS III und einzelnen OPL-Unterabschnitten gezeigt werden. Mit einer höheren Anzahl an Studienteilnehmern sowie einem longitudinalen Studienmodell könnte ein Mehrwert an prädiktiven Markern zur Früherkennung der Parkinson-Syndrome mittels OCT gewonnen werden.

6 Literaturverzeichnis

1. Albrecht P, Muller A K, Sudmeyer M, Ferrea S, Ringelstein M, Cohn E, Aktas O, Dietlein T, Lappas A, Foerster A, Hartung H P, Schnitzler A, Methner A: Optical coherence tomography in parkinsonian syndromes. PloS one, 7: e34891 (2012)

2. Altintas O, Iseri P, Ozkan B, Caglar Y: Correlation between retinal morphological and functional findings and clinical severity in Parkinson's disease. Documenta ophthalmologica. Advances in ophthalmology, 116: 137-146 (2008)

3. Ansari K A, Johnson A: Olfactory function in patients with Parkinson's disease. Journal of chronic diseases, 28: 493-497 (1975)

4. Archibald N K, Clarke M P, Mosimann U P, Burn D J: The retina in Parkinson's disease. Brain: a journal of neurology, 132: 1128-1145 (2009)

5. Beauchamp L C, Finkelstein D I, Bush A I, Evans A H, Barnham K J: Parkinsonism as a Third Wave of the COVID-19 Pandemic? Journal of Parkinson´s Disease, 10: 1343-1353 (2020)

6. Bodis-Wollner I, Glazman S, Yerram S: Fovea and foveation in Parkinson's disease. Behavioral neuroscience, 127: 139-150 (2013)

7. Bodis-Wollner I, Kozlowski P B, Glazman S, Miri S: Alpha-Synuclein in the Inner Retina in Parkinson Disease. Annals of Neurology, 75: 964-966 (2014)

8. Bodis-Wollner I, Yahr M D: Measurements of visual evoked potentials in Parkinson's disease. Brain: a journal of neurology, 101: 661-671 (1978)

9. Braak H, de Vos R A, Bohl J, Del Tredici K: Gastric alpha-synuclein immunoreactive inclusions in Meissner's and Auerbach's plexuses in cases staged for Parkinson's disease-related brain pathology. Neuroscience letters, 396: 67-72 (2006)

10. Braak H, Del Tredici K, Bratzke H, Hamm-Clement J, Sandmann-Keil D, Rub U: Staging of the intracerebral inclusion body pathology associated with idiopathic Parkinson's disease (preclinical and clinical stages). Journal of neurology, 249 Suppl 3: III/1-5 (2002)

11. Braak H, Del Tredici K, Rub U, de Vos R A, Jansen Steur E N, Braak E: Staging of brain pathology related to sporadic Parkinson's disease. Neurobiology of aging, 24: 197-211 (2003)

12. Brandt A U, Calabresi P A, Saidha S: Reply: photoreceptor layer thinning is not specific for Parkinson's disease. Movement disorders: official journal of the Movement Disorder Society, 29: 1332 (2014)

13. Chaudhuri K R, Healy D G, Schapira A H, National Institute for Clinical Excellence: Non-motor symptoms of Parkinson's disease: diagnosis and management. The Lancet.Neurology, 5: 235-245 (2006)

14. Chorostecki J, Seraji-Bozorgzad N, Shah A, Bao F, Bao G, George E, Gorden V, Caon C, Frohman E, Tariq Bhatti M, Khan O: Characterization of retinal architecture in Parkinson's disease. Journal of the neurological sciences, 355: 44-48 (2015)

15. Chrysou A., Jansonius NM., van Laar T.: Retinal layers in Parkinson's disease: A meta-analysis of spectral-domain optical coherence tomography studies. Parkinsonism and Related Disorders 64 (2019) 40–49

16. Deuschl G, Oertel W H, Poewe W: Parkinson-Syndrome und andere Bewegungsstärungen. 2. Auflage, Georg Thieme Verlag, Stuttgart, New York, (2020)

17. Ding Y, Spund B, Glazman S, Shrier E M, Miri S, Selesnick I, Bodis-Wollner I: Application of an OCT data-based mathematical model of the foveal pit in Parkinson disease. Journal of neural transmission (Vienna, Austria: 1996), 121: 1367-1376 (2014)

18. Galpern W R, Lang A E: Interface between tauopathies and synucleinopathies: a tale of two proteins. Annals of Neurology, 59: 449-458 (2006)

19. Gilman S, Wenning G K, Low P A, Brooks D J, Mathias C J, Trojanowski J Q, Wood N W, Colosimo C, Durr A, Fowler C J, Kaufmann H, Klockgether T, Lees A, Poewe W, Quinn

N, Revesz T, Robertson D, Sandroni P, Seppi K, Vidailhet M: Second consensus statement on the diagnosis of multiple system atrophy. Neurology, 71: 670-676 (2008)

20. Goetz C G, Tilley B C, Shaftman S R, Stebbins G T, Fahn S, Martinez-Martin P, Poewe W, Sampaio C, Stern M B, Dodel R, Dubois B, Holloway R, Jankovic J, Kulisevsky J, Lang A E, Lees A, Leurgans S, LeWitt P A, Nyenhuis D, Olanow C W, Rascol O, Schrag A, Teresi J A, van Hilten J J, LaPelle N, Movement Disorder Society UPDRS Revision Task Force: Movement Disorder Society-sponsored revision of the Unified Parkinson's Disease Rating Scale (MDS-UPDRS): scale presentation and clinimetric testing results. Movement disorders: official journal of the Movement Disorder Society, 23: 2129-2170 (2008)

21. Grafman J, Litvan I, Stark M: Neuropsychological features of progressive supranuclear palsy. Brain and cognition, 28: 311-320 (1995)

22. Günther Deuche Wolfgang H. Oertel, Werner Poewe: Parkinson-Syndrome und andere Bewegungsstörungen. 2. überarbeitete Auflage, Georg Thieme Verlag, Stuttgart - New York, (2020)

23. Guo L, Normando E M, Shah P A, De Groef L, Cordeiro M F: Oculo-Visual Abdormalities in Parkinson´s Disease: Possible Value as Biomarkers. Movement Disorders, Vol. 33: (2018)

24. Hawkes C H, Del Tredici K, Braak H: Parkinson's disease: a dual-hit hypothesis. Neuropathology and applied neurobiology, 33: 599-614 (2007)

25. Hoehn M M, Yahr M D: Parkinsonism: onset, progression, and mortality. 1967. Neurology, 57: S11-26 (2001)

26. Inzelberg R, Ramirez J A, Nisipeanu P, Ophir A: Retinal nerve fiber layer thinning in Parkinson disease. Vision research, 44: 2793-2797 (2004)

27. Jankovic J: Parkinson's disease: clinical features and diagnosis. Journal of neurology, neurosurgery, and psychiatry, 79: 368-376 (2008)

28. Kirbas S, Turkyilmaz K, Tufekci A, Durmus M: Retinal nerve fiber layer thickness in Parkinson disease. Journal of neuro-ophthalmology: the official journal of the North American Neuro-Ophthalmology Society, 33: 62-65 (2013)

29. La Morgia C, Barboni P, Rizzo G, Carbonelli M, Savini G, Scaglione C, Capellari S, Bonazza S, Giannoccaro M P, Calandra-Buonaura G, Liguori R, Cortelli P, Martinelli P, Baruzzi A, Carelli V: Loss of temporal retinal nerve fibers in Parkinson disease: a mitochondrial pattern? European journal of neurology, 20: 198-201 (2013)

30. Levin J, Kurz A., Arzberger T., Giese A., Höflinge GU: The differential diagnosis and treatment of atypical Parkinsonism. Dtsch Arztebl Int 2016; 113: 61-9

31. Lujan B J, Roorda A, Knighton R W, Carroll J: Revealing Henle's fiber layer using spectral domain optical coherence tomography. Investigative ophthalmology & visual science, 52: 1486-1492 (2011)

32. Mendoza-Santiesteban C E, Gabilondo I, Palma J A, Norcliffe-Kaufmann L, Kaufmann H: The Retina in Multiple System Atrophy: Systematic Review and Meta-Analysis. Frontiers in Neurology, Volume 8: (2017)

33. Parkinson J: An essay on the shaking palsy. 1817. The Journal of neuropsychiatry and clinical neurosciences, 14: 223-36; discussion 222 (2002)

34. Roth N M, Saidha S, Zimmermann H, Brandt A U, Isensee J, Benkhellouf-Rutkowska A, Dornauer M, Kuhn A A, Muller T, Calabresi P A, Paul F: Photoreceptor layer thinning in idiopathic Parkinson's disease. Movement disorders: official journal of the Movement Disorder Society, 29: 1163-1170 (2014)

35. Sari E S, Koc R, Yazici A, Sahin G, Ermis S S: Ganglion cell-inner plexiform layer thickness in patients with Parkinson disease and association with disease severity and duration. Journal of neuro-ophthalmology: the official journal of the North American Neuro-Ophthalmology Society, 35: 117-121 (2015)

36. Schneider M, Muller H P, Lauda F, Tumani H, Ludolph A C, Kassubek J, Pinkhardt E H: Retinal single-layer analysis in Parkinsonian syndromes: an optical coherence tomography study. Journal of neural transmission (Vienna, Austria: 1996), 121: 41-47 (2014)

37. Shrier E M, Adam C R, Spund B, Glazman S, Bodis-Wollner I: Interocular asymmetry of foveal thickness in Parkinson disease. Journal of ophthalmology, 2012: 728457 (2012)

38. Spund B, Ding Y, Liu T, Selesnick I, Glazman S, Shrier E M, Bodis-Wollner I: Remodeling of the fovea in Parkinson disease. Journal of neural transmission (Vienna, Austria: 1996), 120: 745-753 (2013)

39. Sung MS., Choi SM., Kim J., Ha JY., Kim BC., Heo H., Park SW.: Inner retinal thinning as a biomarker for cognitive impairment in de novo Parkinson's disease. Scientific reports, 9:11832 (2019)

40. Trepel M: Neuroanatomie Struktur und Funktion. 7. Auflage, Elsevier GmbH, (2017)

41. Veys L., Vandenabeele M., Ortuño-Lizarán I., Baekelandt V., Cuenca N., Moons L., De Groef L.: Retinal α-synuclein deposits in Parkinson's disease patients and animal models.

42. Yu J G, Feng Y F, Xiang Y, Huang J H, Savini G, Parisi V, Yang W J, Fu X A: Retinal nerve fiber layer thickness changes in Parkinson disease: a meta-analysis. PloS one, 9: e85718 (2014)

Anhang

Beigefügt ist eine Excel-Tabelle mit den Daten der OCT-Messungen aller Studienteilnehmer sowie der motorischen Scores und die Seitenbetonung der Parkinson-Syndrom Patienten unter verschlüsselten Namen.

Ich versichere, die Doktorarbeit ohne fremde Hilfe angefertigt zu haben. Ich habe keine anderen als die angegebenen Quellen und Hilfsmittel benutzt. Alle Stellen, die wörtlich oder sinngemäß aus Veröffentlichungen entnommen sind, sind als solche kenntlich gemacht

Danksagung

Einen besonderen Dank gilt meiner Familie, die mich in jeder erdenklichen Weise unterstützt haben.

Ein besonderer Dank gilt meinem Doktorvater Herrn Prof. Dr. Elmar Pinkhardt für seine jederzeit gewährte Unterstützung, seine Hilfe bei technischen Fragen, beim Verfassen von semantisch anspruchsvollen Texten und für seine ausgesprochen konstruktive Kritik. Die Gespräche mit ihm haben sich stets positiv auf mein Seelenheil, den Fortgang dieser Arbeit und meinen Klinikalltag im Rahmen eines interdisziplinären Settings ausgewirkt.

Die technisch äußerst versierte Programmierarbeit durch Dr. rer. nat. Hans-Peter Müller war ein gelungener Einblick in die Möglichkeiten der Zusammenarbeit aus Technik und Medizin.

Lebenslauf

09/2016 - jetzt	**Ärztin in Weiterbildung für Viszeralchirurgie** Klinik für Allgemein-, Viszeral- und Thoraxchirurgie **Universitätsklinikum Hamburg-Eppendorf, *Hamburg, (D)*** Direktor der Klinik: Prof. Dr. med. Prof. h.c. Dr. h.c. J. R. Izbicki
04/2017 - 03/2018	Rotation in die Klinik für Intensivmedizin (KIM)
04/2019 - 09/2019	Rotation in die II. Medizinische Klinik für Hämato-/Onkologie
04/2020 - jetzt	Rotation in die Immanuel Albertinen Diakonie/akademisches Lehrkrankenhaus des UKE
12/2015	**Approbation als Ärztin**, Regierungspräsidium Stuttgart, *Stuttgart (D)*
12/2015	Zeugnis über die Ärztliche Prüfung, Regierungspräsidium Stuttgart, *Stuttgart* Gesamtnote - befriedigend (2,66)
06/2015 - 10/2015	**Praktisches Jahr (PJ)** 3. Tertial im PJ, UniversitätsSpital Zürich, *Zürich (CH)* Kliniken für Viszeral- und Transplantations-, Herz- und Gefäßchirurgie; interdisziplinäre Notfallstation 2. Tertial im PJ**,** Klinik f. Innere Medizin, UKSH Campus Kiel, *Kiel (D)* 1. Tertial im PJ, Klinik für Kinder- und Jugendmedizin, Universitätsklinikum Ulm, *Ulm (D)*
06/2009	*Diplôme de fin d'études secondaires*, Lycée Michel-Rodange, *Luxemburg (L)* entspricht der allgemeinen Hochschulreife (Abitur), Note: 1,4