Bundeswehrkrankenhaus Ulm

Abteilung Neurochirurgie

Leiter: Prof. Dr. med. U. M. Mauer

Beurteilung von Artefaktausmaß, Bildqualität sowie Bewegungs- und Rotationsverhalten von Projektilen des Kalibers 9x19mm und deren Projektilfragmenten im MRT der Stärke 1, 1,5 und 3 Tesla

Dissertation zur Erlangung des Doktorgrades der Medizin
der Medizinischen Fakultät der Universität Ulm

Vorgelegt von Melanie Wafa, geb. Dietrich
geboren in Elsterwerda
2017

Amtierender Dekan: Prof. Dr. rer. nat. Thomas Wirth

1. Berichterstatter: Prof. Dr. med. Uwe M. Mauer

2. Berichterstatter: Prof. Dr. med. Bernd Tomandl

Tag der Promotion: 18.10.2018

Meinem Mann und meinen Kindern.

Inhaltsverzeichnis

Abkürzungsverzeichnis **VI**

1 Einleitung **1**

1.1. Schusswaffengebrauch und Schießunfälle in Deutschland 1

1.2. Radiologisch-Diagnostische Bildgebung von Projektilen und Projektilfragmenten 2

1.3. Ziel und Fragestellung der Dissertation 4

2 Material und Methoden **7**

2.1. Probenkollektiv 7

2.2. Projektile 10

2.2.1 Sintox Action4 12

2.2.2 Gold Dot Speer 13

2.2.3 Zombi Max 13

2.2.4 Luger Magtech 14

2.2.5 Pep II MEN 14

2.2.6 Luger Sellier&Bellot 15

2.2.7 Sintox Standard 15

2.3. Untersuchungstechnik, Durchführung und Auswertung 17

2.3.1 Untersuchungsschema und Ablauf der Untersuchungen 17

2.3.2 Technische Details der verwendeten Geräte und Untersuchungsprotokolle 20

2.4 Auswertung 23

3 Ergebnisse **24**

3.1. Ausmaß der Artefaktbildung und Beurteilung der Bildqualität der einzelnen Geschosse 24

3.1.1 Untersuchungsgang 1 24

3.1.2 Hauptuntersuchungsdurchgänge 28

3.1.2.1 Sintox Action 4 28

3.1.2.2 Gold Dot Speer 32

3.1.2.3 Zombi Max 38

3.1.2.4 Luger Magtech 42
3.1.2.5 Pep II MEN 48
3.1.2.6 Luger Sellier&Bellot 56
3.1.2.7 Sintox Standard Projektil 61
3.1.2.8 Sintox Standard Projektilfragmente 69
3.1.3 Zusatzuntersuchungen 75
3.1.3.1 Sintox Standard Projektilfragment, groß 76
3.1.3.2 Sintox Standard Projektilfragment, mittel 80
3.1.3.3 Sintox Standard Projektilfragment, klein 86

3.2. Vergleichende Zusammenfassung der Darstellbarkeit der unterschiedlichen Munitionstypen 94
3.3. Vergleich der Darstellbarkeit zwischen Projektilen und Projektilfragmenten des gleichen Munitionstyps 97
3.4 Vergleichende Zusammenfassung der Qualität der einzelnen MRT-Sequenzen 99
3.4.1 Projektile 99
3.4.2 Projektilfragmente 102

4 Diskussion 105
4.1 Einfluss der Geschoss-Zusammensetzung auf die Bildqualität und Artefaktausdehnung 105
4.2 Artefaktbildung und Einschränkung der Bildqualität von unterschiedlichen Projektilen und deren Fragmenten 108
4.3 Bewegungs- und Rotationsverhalten von Projektilen und Projektilfragmenten 110

5 Zusammenfassung 113

6 Literaturverzeichnis 115

Abkürzungsverzeichnis

A	Arteria
AA	Artefaktausmaß
Abb	Abbildung
BQ	Bildqualität
cor	coronar
CT	Computertomographie
Dual	Sequenzkombination aus PD + T2 TSE tra am 3 Tesla MRT
epi	Echo Planar Imaging
FFE	Fast-Field-Echo
FLAIR	Fluid Attended Inversion Recovery
fl2d	Eigenname für T2* blutungssensitive Sequenz
FoV	Field of View
GRE	Gradientenecho
IR	Inversion Recovery
Ln/Lnn	Lympho nodulus / noduli
M	Musculus
MRT	Magnetresonanztomographie
N	Nervus
OP	Operation
PD	Protonendichte
sag	sagittal
SE	Spin Echo
SEK	Spezialeinsatzkommando der Polizei
SWI	Susceptibility Weighted Imaging
T	Tesla
T1	T1 gewichtete Sequenz
T2	T2 gewichtete Sequenz
Tab	Tabelle
TE	Echozeit
TI	Inversion Time
tirm	Turbo Inversion Recovery Magnitude
TR	Repetitionszeit

tra	transversal
TSE	Turbospinecho
U	Untersuchungsgang
V	Ve

1. Einleitung

1.1 Schusswaffengebrauch und Schießunfälle in Deutschland

Schussverletzungen mit intracorporal verbleibenden Projektilen oder Projektilfragmenten ereignen sich nicht nur durch militärische Einsätze, sondern auch bei Einsätzen der Polizei sowie bei Jägern, Sportschützen und im Rahmen von Straftaten [1, 17, 20].

Nach Aussagen des Statistischen Bundesamtes versterben in Deutschland im Durchschnitt ca. 70 Menschen jährlich im Rahmen von Schusswaffengebrauch bei Angriffen und Unfällen. Gemäß Bundesverwaltungsamt sind in Deutschland ca. 5,5 Millionen legale Schusswaffen von insgesamt 1,45 Millionen Waffenbesitzern gemeldet. Hinzu kommt eine unklare Menge an illegalen, nicht registrierten Waffen und Waffenbesitzer. Im Gegensatz zum Schusswaffengebrauch mit tödlichem Ausgang entfällt ein weitaus größerer Anteil auf Schussverletzungen ohne tödlichen Ausgang, welche nicht exakt statistisch erfasst werden [17].

Im polizeilichen Schusswaffengebrauch in Deutschland zeigte sich für das Jahr 2013 der gezielte Einsatz der Schusswaffe gegen Personen im Rahmen von Notwehr, Nothilfe, Leibes- und Lebensgefahr in 38 Fällen. In deren Folge ergaben sich 8 tödliche Ausgänge und 20 Verletzte [15].

Im klinischen Alltag der Bundeswehrkrankenhäuser in Deutschland werden nicht nur eigene verwundete Soldaten mit Schussverletzungen behandelt, deutlich ansteigend ist im Rahmen der internationalen Zusammenarbeit auch die Zahl der ausländischen Soldaten mit Schuss- und Schrapnellverletzungen [1], welche z.B. aus der Ukraine, Syrien und Lybien stammen und in Bundeswehrkrankenhäusern behandelt werden.

Ergänzend dazu hat sich das deutsche Rettungssystem in den letzten 20 Jahren stetig weiterentwickelt [25]. Durch den Einsatz von hochqualifiziertem Personal, detaillierte regionale Versorgungsnetze und den ansteigenden Einsatz von Rettungshubschraubern [2] verkürzen sich Rettungswege, sinkt die Mortalität und verbessert sich das klinische

Outcome von Patienten [26]. Dieses gilt ebenso für strategisch organisierte Rettungswege von verletzten Soldaten im Ausland.

Zusammenfassend kann gesagt werden, dass Patienten insgesamt schneller einer suffizienten Erstversorgung zugeführt werden, was zu einem größeren Überleben führt und Folgeerscheinungen und Begleitverletzungen wichtiger werden lässt. Somit rückt die Sekundärdiagnostik zur Therapie von Folgeerkrankungen bzw. Residuen im klinischen Alltag zunehmend in den Vordergrund.

1.2 Radiologisch-Diagnostische Bildgebung von Projektilen und Projektilfragmenten

In der Akutversorgung von Schussverletzungen kommen die Computertomographie sowie die Sonographie und das konventionelle Röntgenbild zum Einsatz. Die Computertomographie vereint hier die Vorteile der schnellstmöglichen Durchführbarkeit, die zielgerichtete Lokalisation des Projektils bzw. der Fragmente und notfallmäßige Beurteilung von möglichen lebensbedrohlichen Begleitverletzungen. Im Gegensatz dazu kommt die Magnetresonanztomographie in der akuten Notfalldiagnostik nicht als Mittel der Wahl zum Einsatz, da deren Durchführung im direkten Vergleich einen deutlichen größeren Zeit- und Arbeitsaufwand mit sich bringt [7].
Im Rahmen der Sekundärdiagnostik im Verlauf der weiteren Therapie jedoch, wird die MRT durch eine hervorragende Bildqualität von Weichteilstrukturen, sowie durch eine exzellente Lokalisationsmöglichkeit der Schäden des penetrierenden Fremdkörpers und einer fehlenden Röntgenstrahlenbelastung zum Mittel der Wahl.
Eingeschränkt wird der Einsatz der MRT-Untersuchung durch ferromagnetische Anziehungskräfte. Hierzu zählen nicht nur mögliche ausgeprägte Artefakte [5], welche die Beurteilbarkeit von umliegendem Gewebe massiv beeinträchtigen können, viel mehr wird hier auf mögliche drastische Nebenwirkungen für den Patienten selbst geachtet. Vorausgegangene experimentelle Studien mit standardisierten Gel- und Gelatine-Blöcken als Medium für das eingebrachte Projektil, zeigen, dass es bei magnetischen Geschossen durchaus zu einer beträchtlichen Rotation des Projektils oder der Fragmente kommen kann. In diesem Fall muss von einer sekundären Dislokation und von einem

iatrogen verursachten, weiteren Schaden des umliegenden Gewebes ausgegangen werden. Aus diesem Grund wird die MRT-Untersuchung von metallischen Fremdkörperverletzungen aus Vorsicht größtenteils abgelehnt [7].
Ein weiterer zu beachtender Aspekt von metallischen Fremdkörpern im MRT ist die Temperaturänderung im umgebenden Gewebe, welche zu einem lokalen Schaden von sensiblen Strukturen führen kann. Dedini et al zeigten, dass im 3T-MRT das Maximum der Temperaturerhöhung des Projektils bei 1,7°C lag und die umgebende Gewebetemperatur um 1,5°C anstieg [5].

Voruntersuchungen erbrachten weiterhin, dass die Artefaktbildung in der MR-Diagnostik von der Komponentenzusammensetzung des Geschosses abhängig ist. Während nicht metallische Projektile wenige bis keine Artefakte erzeugten und die Bildbeurteilung der umgebenden Strukturen als sehr gut beurteilt wurde, gab es bei der Beurteilung von metallischen Fremdkörpern große Qualitätsunterschiede in der Bildbeurteilung [6, 7]. Hier kommt es vor allem auf die Zusammensetzung des Projektils an (Blei, Bleimantel, Bleilegierungen etc.).

Eine Störung des Hauptfeldes entsteht an der Fett-Metall-Grenze. Hierfür verantwortlich ist der Suszeptibilitätsgradient, wodurch es nachfolgend bei Gradientenechosequenzen zu Signalauslöschungen kommt. Mit zunehmender Echozeit steigen die Artefakte an. Bei Spinechosequenzen hingegen wird das Auftreten von Artefakten maximal minimiert. Die SE-Technik basiert auf einer Abfolge eines 90°- und eines 180°-Impulses. In der Mitte zwischen 90°-Anregung und Ausleszeitpunkt wird ein 180°-Impuls gesendet. Der hierbei verwendete 180°-Rephasierungsimpuls führt zu einer höheren Unempfindlichkeit gegen statische Feldinhomogenitäten, da er zu einer Synchronisation der Kreiselbewegungen der einzelnen Spins führt und es zum Zeitpunkt der Datenauslese zu einem maximal verstärkten Signal kommt [7, 23, 27].

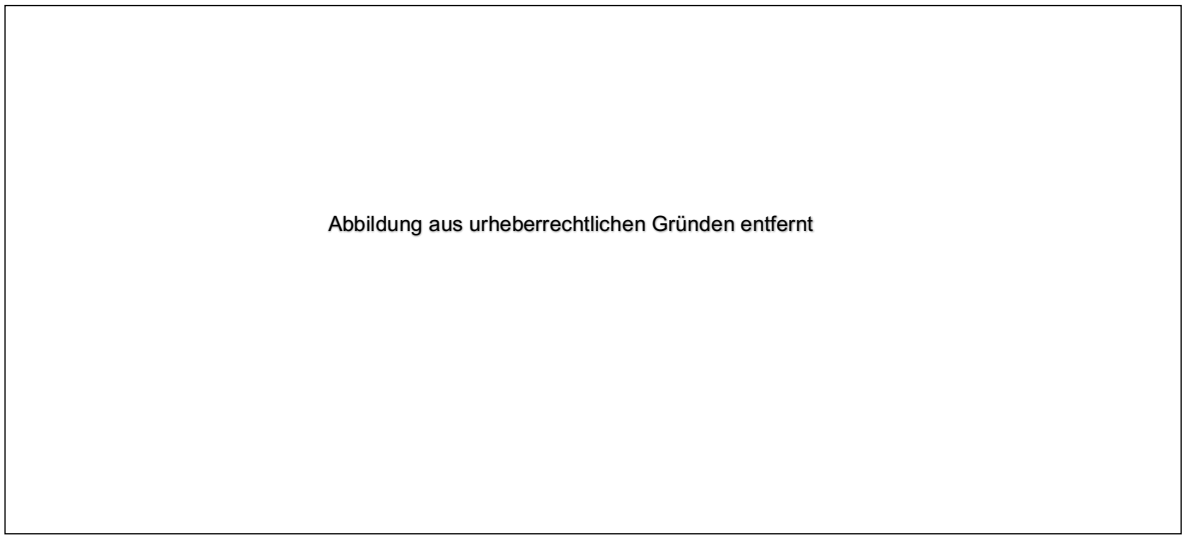

Abbildung 1. Puls-Zeit-Diagramm der Spin-Echo-Sequenz [22].

Aufgrund dieser theoretischen Grundlagen bieten sich zur MR-Diagnostik von metallischen Fremdkörpern Spinechosequenzen mit einer langen Repetitions- (TR) und einer kurzen Echozeit (TE) an [7, 22].

1.3 Ziel und Fragestellung der Dissertation

Das Ziel der Therapie der Patienten mit Schussverletzungen soll sein, durch eine exakte Risiko-Nutzen-Abwägung OP-Indikationen zu verifizieren, Gründe für auftretende Begleiterscheinungen zu eruieren und Verläufe zu dokumentieren.

Es ergeben sich somit folgende Fragen:

- Hat die Feldstärke des Magnetresonanztomographen Einfluss auf das Bewegungs- und Rotationsverhalten von Projektilen und Projektilfragmenten?

- Hat der Umfang und die Anzahl der durchgeführten Sequenzen Einfluss auf das Bewegungs- und Rotationsverhalten von Projektilen und Projektilfragmenten?

- Kann bestätigt werden, dass Spinechosequenzen mit langer Repetitionszeit und kurzer Echozeit die beste Bildqualität in Hinblick auf Artefaktminimierung bieten?

- Gibt es Unterschiede im Bewegungsverhalten sowie in dem Auftreten von Artefakten zwischen den beurteilten Munitionstypen?

- Gibt es Unterschiede in der Bildgebung und im Bewegungsverhalten zwischen intakten Projektilen und Projetkilfragmenten des gleichen Munitionstyps?

Die Erkenntnisse dieser Dissertation sollen im Rahmen einer experimentellen Studie dazu beitragen, einen wissenschaftlichen Katalog über Eigenschaften von Projektilen und Projektilfragmenten in der Anwendung von MRT-Untersuchungen zu erstellen und im klinischen Alltag die komplexe Fragestellung der Risiko-Nutzen-Abwägung zu erleichtern und zu beschleunigen.

Bei sinkender Mortalität durch steigende Qualität des Rettungssystems gewinnt die Sekundärdiagnositk von Schussverletzungen zunehmend an Bedeutung. Projektile und Projektilfragmente lassen sich zunehmend besser bildgebend darstellen. Durch technische Fortschritte und Weiterentwicklungen können vor allem bildqualiätseinschränkende Artefakte mehr und mehr minimiert werden, so dass umgebende Weichteilstrukturen besser beurteilt werden können. Das Ausmaß der Artefakte und der Bewegungskomponente ist abhängig von der Zusammensetzung des Projektils. Bisherige Studien verwendeten als Medium vor allem Gelantine-Blöcke. Die einzelnen Studien wurden in verschiedenen Geräten und nur mit einzelnen Sequenzen durchgeführt.

Tabelle 1 Übersicht der verwendeten Feldstärken und Sequenzen in vorangegangen Studien. [MRT=Magnetresonanztomographie, T=Tesla, T1=T1 gewichtete Sequenz, SE=Spin Echo, GRE=Gradientenecho, TSE= Turbospinecho]

Autor	Jahr der Publikation	Feldstärke des MRT	Untersuchte Sequenzen
Teitelbaum et al [23]	1990	1,5 T	T1SE
Smith et al [22]	1991	1,5T	SE GRE
Hess et al [6]	2000	0,2 T	T1 GRE T2 TSE
Hess et al [7, 8]	2000	0,2T 1,5T	T1 GRE T2 TSE
Karacozoff et al [9]	2013	3T	T1 SE GRE
Dedini et al [5]	2013	1,5T 3T 7T	SE GRE

In dieser Studie sollen erstmals Projektile in Muskelgewebe eingebracht werden. Zusätzlich werden alle Projektile und Projektilfragmente in Magnetresonanztomographen mit unterschiedlicher Feldstärke untersucht und mit kompletten MRT-Programmen, bestehend aus mehreren Sequenzkombinationen, untersucht werden, welche später im klinischen Alltag auch Patienten komplett durchlaufen werden.

2.Material und Methoden

2.1 Probenkollektiv

Um die Darstellung in menschlichem Gewebe bestmöglich zu simulieren, wurden die Projektile und Projektilfragmente in den freipräparierten Musculus masseter des Hausschweins (Sus scrofa domestica) eingebracht. Hierfür wurden insgesamt neun Schweineköpfe verwendet.



Abbildung 2 Anatomie des Kopfes des Hausschweins [19].



Abbildung 3 Erklärungen der Nummerierungen der Anatomie des Schweinekopfes in Abbildung 2 [19].

Im oberen bis mittleren Drittel des dorsalen Anteils des Musculus masseter wurde mit ein ca. 1 cm langer Schnitt gesetzt und von dort behutsam ca 3 cm weit nach medioventral präpariert. Hier wurden dann gemäß dem erstellten Protokoll mit einer Pinzette das Projektil und die Fragmente platziert, nachdem eine erste histologische Probe des Gewebes in Formaldehydlösung 4% fixiert wurde.

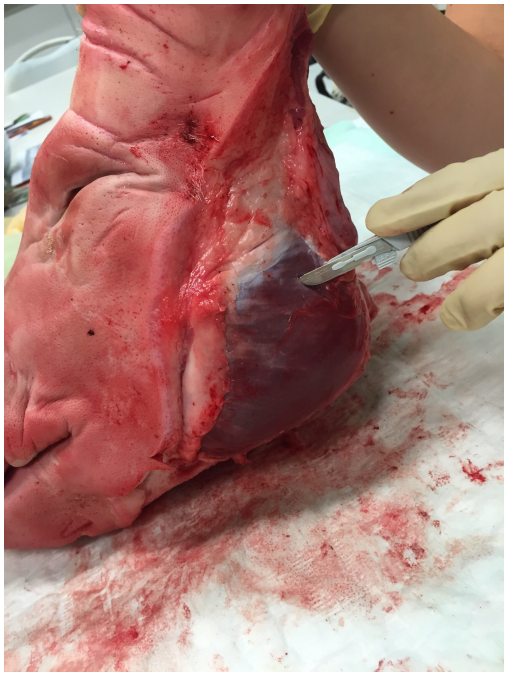

Abbildung 4 Präparation des Musculus masseter des Hausschweins, linke Kopfseite.

Nachdem sowohl in den linken als auch in den rechten Musculus masseter die zu untersuchenden Materialien eingebracht worden sind, wurde der Schweinekopf mit Folie umwickelt, so dass eine Beschädigung und Verschmutzung der Geräte auch bei etwaigen sekundären Dislokationen durch ferromagnetische Kräfte vermieden werden konnte.

Nach Abschluss der Untersuchungen wurden der jeweilige Musculus masseter in toto herauspräpariert und jeweils eine weitere histologische Probe von dem, dem Projektil bzw. den Fragmenten anliegenden, umgebenden, Gewebe gewonnen und in Formaldehyd-Lösung 4% aufbewahrt. Im Rahmen einer weiteren Studie wurden diese Proben histologisch ausgewertet und u.a. auf mögliche Hitzeschäden untersucht, die durch die MRT-Untersuchung ausgelöst werden könnten.



Abbildung 5 In toto herausgelöster linker Musculus masseter des Hausschweins nach Durchführung der MRT-Untersuchungen zur Gewinnung einer histologischen Probe.
[MRT=Magnetresonanztomographie]



Abbildung 6 Präparierter Musculus masseter des Hausschweins nach Abschluss der MRT-Untersuchungen; hier einliegend Projektilfragmente vor Gewinnung einer histologischen Probe.
[MRT=Magnetresonanztomographie]

2.2 Projektile

Untersucht wurden 7 verschiedene Projektile des Kalibers 9 x 19 mm und deren Fragmente von gängigen Militär-, Polizei-, Sport und Jagdwaffen.
Die untersuchten Projektifragmente wurden gewonnen, in dem die Projektile des jeweiligen Munitionstyps in einem zertifizierten Schießzentrum auf eine 25m entfernte Stahlplatte abgeschossen wurden.
Vor dem Einbringen der zu untersuchenden Materialien wurde jedes Projektil und dessen Fragmente, verpackt in eine Folientüte ohne magnetische Eigenschaften in einem erstellten Versuchsaufbau auf der Untersuchungsliege vor das Zentrum des 1,5 Tesla und 3 Tesla MRTs gehalten und auf durch ferromagnetische Anziehungskräfte ausgelöste Bewegungen überprüft. Das Ausmaß der ferromagnetischen Anziehungskräfte wurde mit Hilfe eines Winkelmessers abgelesen und verglichen.
Das Einbringen eines Projektils ohne ferromagnetische Eigenschaften in das 1,5 Tesla und 3 Tesla Magnetfeld zeigte keinerlei Bewegung im Versuchsaufbau mit dem Winkelmesser. Hier ergab sich keine nachvollziehbare Veränderung des Ausrichtungswinkels. Das stark ferromagnetische Projektil des Typs Sintox Standard des Herstellers RUAG Ammotech hingegen richtete sich sofort im Magnetfeld aus und zeigte eine Winkeländerung um 90°. Das leicht magnetische Projektil Sintox Action 4 des Herstellers RUAG Ammotech zeigte eine Winkeländerung um 5°.



Abbildung 7 Versuchsaufbau zur Bestimmung der Stärke der ferromagnetischen Kräfte eines Projektils; hier: Projektil ohne ferromagnetische Eigenschaften.

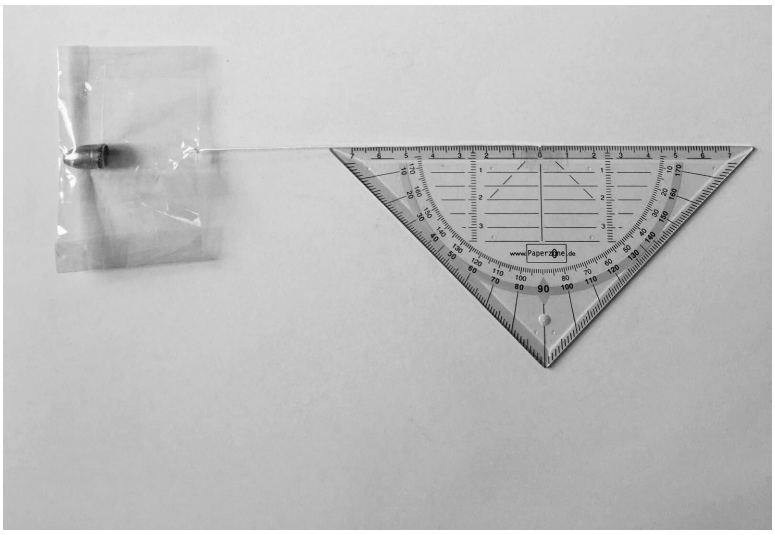

Abbildung 8 Versuchsaufbau zur Bestimmung der Stärke der ferromagnetischen Kräfte eines Projektils; hier: Projektil Sintox Standard des Herstellers RUAG Ammotech mit starken ferromagnetischen Eigenschaften.

Tabelle 2 Übersicht der Eigenschaften der verwendeten Geschosse.
[SEK=Spezialeinsatzkommando der Polizei]

Geschoss	Hersteller	Kaliber in mm	Zusammensetzung	Gewicht Geschoss in g	Gewicht Fragmente in g	Waffe	Geschossart	Verwendung	Magnetismus (Gradzahl im Versuchsaufbau mit Winkeldreieck)
Sintox Action 4	RUAG	9x19	Messing	6,184	2,273	Pistole, Maschinenpistole	Teilmantel-geschoss	Polizei, SEK	Leicht (5°)
Gold Dot Speer	Speer	9x19	Blei, Kupfer	8,039	2,861	Pistole	Hohlspitz-munition	Jagd, Polizei	Nein (0°)
Zombi Max	Hornady	9x19	Blei, Kupfer	7,442	1,686	Revolver	Hohlspitz-munition	Jagd	Nein (0°)
Luger Magtech	Magtech	9x19	Kupfer, Blei	8,002	1,817	Pistole	Vollmantel-geschoss	Jagd	Nein (0°)
Pep II Men	Men	9x19	Kupfer	5,923	5,814	Pistole	Teilmantel-geschoss	Polizei	Nein (0°)
Luger Sellier & Bellot	Sellier & Bellot	9x19	Blei	7,945	-	Pistole	Blei-Rund-kopf-Ge-schoss	Jagd	Nein (0°)
Sintox Standard	RUAG	9x19	Blei, verkup-fert+ ver-zinnt	7,955	5,839	Pistole, Maschinenpistole	Vollmantel-geschoss	Polizei, SEK, Bundes-wehr	Stark (90°)

Das Projektil des Munitionstyps Sintox Standard vom Hersteller RUAG Ammotech wurde aufgrund seiner starken ferromagnetischen Eigenschaften im Anschluss noch in einem weiteren Versuchsaufbau untersucht. Hierfür wurde das Projektil des genannten Typs in eine wattierte Kunststoff-Box eingelegt und diese verschlossen in mehreren Positionen in das 3 Tesla MRT eingebracht. Hierbei zeigte sich eine stetige Ausrichtung des Projektils entlang des Magnetfeldes.



Abbildung 9 Versuchsaufbau zur Untersuchung des Rotations- und Bewegungsverhaltens des stark ferromagnetischen Muntionstyp Sintox Standard des Herstellers RUAG Ammotech.

2.2.1 Sintox Action 4

Das Geschoss Sintox Action 4, hergestellt von RUAG Ammotec GmbH hat ein Kaliber von 9x19mm und besteht, gemäß offiziellen Herstellerangaben, aus Messing. Nach telefonischer Rücksprache mit dem Hersteller RUAG Ammotech konnte eruiert werden, dass eine geringe Beimengung von Eisen (< 0,3 %) innerhalb der Norm läge. Das verwendete Geschoss wog 6,184 g, die genutzten Fragmente hatten ein Gewicht von 2,273g. Es handelt sich hierbei um ein leicht magnetisches Teilmantelgeschoss, welches in Pistolen und Maschinenpistolen der Polizei und des SEK verwendet wird. Im Versuchsaufbau zur Beurteilung der ferromagnetischen Eigenschaften zeigte das Projektil eine Winkeländerung von 5°.



Abbildung 10 Munitionstyp Sintox Action 4 des Herstellers RUAG Ammotec GmbH.

2.2.2 Gold Dot Speer

Das Geschoss Gold Dot Speer stammt von dem Hersteller Speer und hat ein Kaliber von 9x19mm. Es ist aus Blei und Kupfer zusammengesetzt. Das verwendete Geschoss hatte ein Gewicht von 8,039 g und die Fragmente wogen 2,861 g. Verwendet wird diese Munition vom Typ Hohlspitzmuntion in Pistolen von Polizei- und Jagdwaffen. Es ist nicht magnetisch. Im Versuchsaufbau zur Beurteilung der ferromagnetischen Eigenschaften zeigte das Projektil ein Ergebnis von 0°.



Abbildung 11 Munitionstyp Gold Dot Speer des Herstellers Speer.

2.2.3 Zombi Max

Das Geschoss Zombi Max wird vom Hersteller Hornady mit einem Kaliber von ebenfalls 9x19mm produziert. Es besteht aus Blei und Kupfer mit einem Gewicht von 7,442 g des verwendeten Geschosses und 1,686 g der analysierten Fragmente. Die Hohlspitzmunition, welche keine magnetischen Eigenschaften aufweist wird in Revolvern zur Jagd genutzt. Im Versuchsaufbau zur Beurteilung der ferromagnetischen Eigenschaften zeigte das Projektil eine Winkeländerung von 0°.



Abbildung 12 Munitionstyp Zombi Max des Herstellers Hornady.

2.2.4 Luger Magtech

Das Geschoss Luger Magtech stammt vom Hersteller Magtech. Es hat ein Kaliber von 9x19mm und besteht aus Kupfer und Blei. Es ist nicht magnetisch. Das Geschoss hat ein nachgemessenes Gewicht von 8,002g und die Fragmente wogen 1,817 g. Das Vollmantelgeschoss wir in Pistolen zu Jagdzwecken eingesetzt. Im Versuchsaufbau zur Beurteilung der ferromagnetischen Eigenschaften zeigte das Projektil ein Ergebnis von 0°.



Abbildung 13 Munitionstyp Luger Magtech des Hersteller Magtech.

2.2.5 Pep II MEN

Das Geschoss Pep II MEN wird vom Hersteller MEN produziert. Es ist nicht magnetisch, hat ein Kaliber von 9x19mm und besteht aus Kuper. Das Geschoss hatte in unseren Messungen ein Gewicht von 5,923 g und die Fragmente wogen 5,814 g. Das Teilmantelgeschoss wird in Pistolen der Polizei eingesetzt. Im Versuchsaufbau zur Beurteilung der ferromagnetischen Eigenschaften zeigte das Projektil ein Ergebnis von 0°.



Abbildung 14 Munitionstyp Pep II MEN des Herstellers MEN.

2.2.6 Luger Sellier&Bellot

Das Geschoss Luger Sellier&Bellot stammt vom Hersteller Sellier&Bellot. Es hat ebenfalls ein Kaliber von 9x19mm und ist nicht magnetisch. Das Geschoss wog 7,945g. Da es sich bei diesem Geschoss um ein Blei-Rundkopf-Geschoss handelt, entstanden beim Abfeuern keine Fragmente, sondern es bleibt als Ganzes erhalten. Es kam zu keinen Verformungen des Geschosses. Zum Einsatz kommt dieser Typ in Pistolen zur Jagd. Im Versuchsaufbau zur Beurteilung der ferromagnetischen Eigenschaften zeigte das Projektil eine Winkeländerung von 0°.



Abbildung 15 Munitionstyp Luger Sellier&Bellot des Hersteller Sellier&Bellot.

2.2.7 Sintox Standard

Das Geschoss Sintox Standard des Herstellers RUAG Ammotec GmbH stellt in dem in dieser Studie untersuchten Kollektiv das einzige stark magnetische Geschoss dar. Es wird in Pistolen und Maschinenpistolen der Polizei und des SEK verwendet. Darüber hinaus stellt es die Standardmunition in der Pistole P8 der Deutschen Bundeswehr dar. Es handelt sich um ein Vollmantelgeschoss mit einem Geschossgewicht von 7,955 g und einem Gewicht der Fragmente von 5,839g. Die Zusammensetzung besteht, gemäß offiziellen Herstellerangaben, aus verkupfertem und verzinnten Blei. Nach telefonischer Rücksprache mit dem Hersteller RUAG Ammotech konnte auch hier eruiert werden, dass eine geringe Beimischung von Eisen (<0,3%) innerhalb der Norm liegt. Im Versuchsaufbau zur Beurteilung der ferromagnetischen Eigenschaften zeigte das Projektil eine Winkeländerung um 90°.



Abbildung 16 Munitionstyp Sintox Standard des Herstellers RUAG Ammotec GmbH.

2.3. Untersuchungstechnik, Durchführung und Auswertung

2.3.1 Untersuchungsschema und Ablauf der Untersuchungen

Zur Präparation der Schweineköpfe wurde ein standardisiertes Schema erarbeitet, aus welchem sich insgesamt zwölf Untersuchungsgänge, bestehend aus einem Probedurchlauf, acht Standarduntersuchungen und drei zusätzlich im Anschluss durchgeführten Untersuchungsgängen ergaben.
In einem vorhergehenden Probedurchlauf (im Abb. 9 gekennzeichnet als Untersuchungsgang 1) zeigten sich schnell ausgeprägte, teils mittellinienüberschreitende Artefakte bei dem ferromagnetischen Projektil des Typs Sintox Standard, der gängigen Munition der Pistole der Deutschen Bundeswehr-Pistole P8 des Herstellers Heckler und Koch. Hierbei handelte es sich um das einzige Projektil mit starken magnetischen Eigenschaften. Aufgrund dieser Erkenntnisse wurden dieses Projektil und dessen Fragmente in getrennten Durchläufen, bei der jeweils nur ein Musculus masseter mit einem Fremdkörper bestückt war, untersucht (in Abb. 9 gekennzeichnet als Untersuchungsgang 8 und 9).

Zur Standardisierung des Protokolls wurden in den Hauptuntersuchungsgängen (in Abb.9 gekennzeichnet als Untersuchungsgang 2-9) die Projektile in den rechten Musculus masseter des Schweinekopfes eingebracht und die Fragmente des gleichen Projektils in den linken Musculus masseter.

Als zusätzliche Untersuchungen wurden nach Ablauf der durchgeführten MRT-Untersuchungen die Fragmente des Projektils Sintox Standard getrennt betrachtet. Hierzu wurden die noch nicht zur Studie herangezogenen Musculi masseter des Untersuchungganges 7-9 genutzt und jeweils mit einem großen, mittleren und kleinen Fragment des Munitionstyps Sintox Standard bestückt.

Im Untersuchungsgang Nr. 7, gem. Schema in Abb. 9, konnte nur das Projektil des Typs Luger Sellier + Bellot untersucht werden, bei diesem Projektil handelt es sich um ein Blei-Vollmantel-Geschoss, wozu keine Fragmente existieren.

Tabelle 3 Schema der Präparation der Schweineköpfe und Reihenfolge der Untersuchungen; 1=Probedurchlauf; 2-9 Hauptuntersuchungen nach Standardprotokoll, 10-12 Zusatzuntersuchungen.

Untersuchungsgang / Schweinekopf	Linker Musculus masseter	Rechter Musculus masseter	Ferromagnetische Anziehungskräfte
1	Sintox Standard Projektil	Pep II Men Projektil	Links ja; rechts nein
2	Action 4 Sintox Fragmente	Action 4 Sintox Projektil	Nein
3	Gold Dot Speer Fragmente	Gold Dot Speer Projektil	Nein
4	Zombi Max Fragmente	Zombi Max Projektil	Nein
5	Luger Magtech Fragmente	Luger Magtech Projektil	Nein
6	Pep II Men Fragmente	Pep II Men Projektil	Nein
7	-leer-	Luger Seller&Bellot Projektil	Nein
8	-leer-	Sintox Standard Projektil	Ja
9	Sintox Standard Alle Größen der Fragemente	-leer-	Ja
10	-bereits rauspräpariert- (Untersuchungsgang 9)	Sintox Standard Ein großes Fragement von ca. 1,5 cm Länge	Ja
11	Sintox Standard Ein Fragment der mittleren Größe von ca. 5 mm Länge	-bereits rauspräpariert- (Untersuchungsgang 7)	Ja
12	Sintox Standard Ein Fragment der kleinsten Größe mit ca. 1mm Länge	-bereits rauspräpariert- (Untersuchungsgang 8)	Ja

Die vorbereiteten Studienobjekte (mit Projektilen und Fragmenten gem. Schema in Tab.2 bestückten Schweineköpfe) wurden wie folgt untersucht.

Als erstes wurde ein CT als Ausgangsituation durchgeführt. Der Kopf befand sich hier mit der Schnauze aufliegend, Blickrichtung fußwärts aus dem Gerät.
Daran schloss sich die Untersuchung im 1 T MRT mit aufliegender rechter Gesichtshälfte an. Es folgte das post-1T-CT. Der Kopf befand sich im CT jeweils in der o.g. CT-Position. Im weiteren Untersuchungsgang wurde die Untersuchung im 1,5 T MRT mit Kopf in CT-Position durchgeführt. Darauf folgte erneut eine CT, benannt als post-1,5T-CT. Zum Abschluss schlossen sich die Untersuchung im 3T MRT mit aufliegender linker Gesichtshälfte und der anschließenden post-3T-CT-Untersuchung an.

Die Lageänderung und Positionierung der Schweineköpfe zwischen den einzelnen MRT-Untersuchungen wurde bewusst gem. Schema durchgeführt, damit in der Ergebnisbetrachtung bei möglicherweise entstehenden Bewegungen des Projektils oder der Fragmente ermittelt werden kann, bei welcher Feldstärke die Bewegung hervorgerufen wurde.

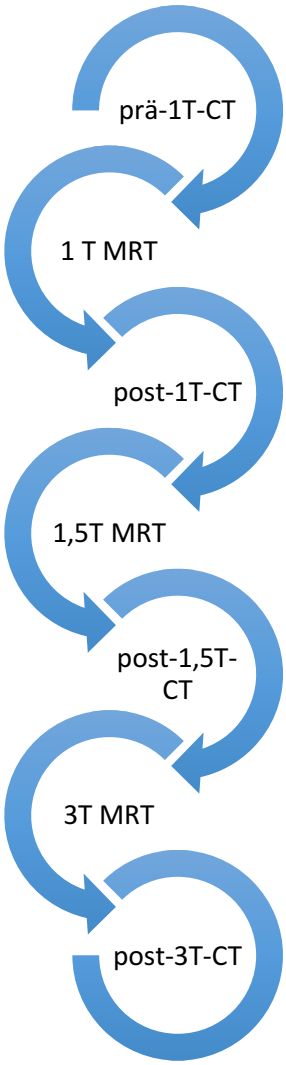

Abbildung 17 Untersuchungsfluss der durchgeführten CT- und MRT-Untersuchungen der mit Projektilen und Projektilfragmenten präparierten Schweineköpfe.
[CT=Computertomographie, MRT=Magnetresonanztomographie]

2.3.2 Technische Details der verwendeten Geräte und Untersuchungsprotokolle

Untersucht wurden die Studienobjekte in folgenden Geräten:

- CT, Siemens, 2007
- 1 T MRT, Siemens, 2002
- 1,5 T MRT, Siemens, 2015
- 3 T MRT, Philips, 2010

Die CT-Untersuchungen wurden standardisiert nach dem „Gesicht-Hals-Programm“ durchgeführt und nachfolgend entsprechend rekonstruiert.

- kV 100
- mAS 188

Tabelle 4 Technische Details der Rekonstruktionen der CT-Untersuchungen.
[FoV=Field of View]

Algorithmus	Window	FoV	Schichtdicke
I30s mittelweich	Larynx	299m	3.0mm
I30s mittelweich	Larynx	240x257mm	3,0mm
B50s mittelscharf	Wirbelsäule knöchern	299mm	2,0mm
B50s mittelscharf	Wirbelsäule knöchern	214x234mm	2,0mm
B70s sehr scharf	Wirbelsäule knöchern	299m	0,6 mm
B30s mittelweich	Mediastinum	299m	0,6mm

Die verwendeten Standarduntersuchungsprotokolle des 1T, 1,5T und 3T Magnetresonanztomographen umfassen jeweils das Standardprotokoll des Programms „MRT Schädel nativ“, welches im praktischen Alltag im Bundeswehrkrankenhaus Ulm genutzt wird. Die Sequenzen wurden bewusst nicht gekürzt, da Patienten mit eventuellen Schussverletzungen im Real-Fall in der Regel auch komplette, vorprogrammierte und bereits erprobte Programme durchlaufen. Somit soll der Versuchsablauf innerhalb der Studie so real wie möglich nachkonstruiert werden.

Tabelle 5 Standardprotokoll des 1 Tesla MRT.
[MRT=Magnetresonanztomographie, TR=Repetitionszeit, TE=Echozeit, T1= T1 gewichtete Sequenz, T2=T2 gewichtete Sequenz, TSE=Turbospinecho, sag=sagittal, SE=Spin Echo, tirm=Turbo Inversion Recovery Magnitude, cor=coronar, PD=Protonendichte, tra=transversal, epi=Echo Planar Imaging, fl2d=Eigenname für T2* blutungssensitive Sequenz]

1 Tesla MRT	TR	TE	Schichtdicke in mm
T2 TSE sag	4540	99	5
T1 SE tra	515	8,2	6
T2 tirm cor	9000	110	6
PD/T2 TSE tra	3220	12/111	6
Diffusion epi tra	4600	98	5
T2 fl2d tra	766	26	6

Tabelle 6 Standardprotokoll des 1,5 Tesla MRT.
[MRT=Magnetresonanztomographie, TR=Repetitionszeit, TE=Echozeit, T1= T1 gewichtete Sequenz, T2=T2 gewichtete Sequenz, TSE=Turbospinecho, sag=sagittal, SE=Spin Echo, cor=coronar, PD=Protonendichte, tra=transversal, epi=Echo Planar Imaging, FLAIR=Fluid Attended Inversion Recovery, SWI=Susceptibility Weighted Imaging]

1,5 Tesla MRT	TR	TE	Schichtdicke in mm
T2 TSE sag	11430	103	4
PD/T2 TSE tra	3040	10/104	5
T1 SE tra	590	10	5
T2 Flair cor	9000	103	5
Diffusion epi tra	7700	88	5
SWI tra	49	40	2,5

Tabelle 7 Standarduntersuchungsprotokoll des 3 Tesla MRT.
[MRT=Magnetresonanztomographie, TR=Repetitionszeit, TE=Echozeit, T1= T1 gewichtete Sequenz, T2=T2 gewichtete Sequenz, TSE=Turbospinecho, sag=sagittal, SE=Spin Echo, cor=coronar, Dual=Sequenzkombination aus PD + T2 TSE, PD=Protonendichte, tra=transversal, epi=Echo Planar Imaging, FLAIR=Fluid Attended Inversion Recovery, SWI=Susceptibility Weighted Imaging, FFE=Fast-Field-Echo]

3 Tesla MRT	TR	TE	Schichtdicke in mm
T2 TSE sag	8118,8	80	3
T2 Flair cor	11000	125	5
Dual TSE tra	2000	10/80	4
Diffusion epi tra	4401,6	94	4
SWI tra	31	7,2	2
T1 FFE tra	418,5	4,6	4

Bei den Spinechosequenzen beträgt der Pulswinkel 90° und das Echo wird mit einem 180°-Impuls erzeugt [24]. Der Vorteil von Spinechosequenzen beruht darin, dass sie praktisch unempfindlich gegenüber statischen Feldinhomogenitäten sind. Hieraus ergibt sich folglich eine sehr gute Bildqualität. Als Nachteil seien hier eine lange Messzeit und eine hohe Empfindlichkeit gegenüber Bewegungsartefakten genannt. Als Spinechosequenz kam in unserer Studie die T1 SE transversal zum Einsatz.

Eine Sonderform von Spinechosequenzen sind Inversion-Recovery(IR)-Sequenzen bei denen dem typischen 90°-Impuls ein 180°-Impuls vorausgeht. „Die Zeit zwischen dem Einstrahlen des 180°-Impulses und dem 90°-Impuls wird als Inversionszeit („Inversion Time;TI“) bezeichnet“ [27].
Durch Veränderung dieser Inversionszeit können verschiedene Bildeindrücke erzielt werden. Nachfolgend auf den 90°-Impuls wird noch regulär der 180°-Impuls eingesetzt, um ein Spinecho zu erzeugen. Wird nun die Inversionszeit sehr lang gewählt (TI = ca. 2000 msec), so spricht man von der sogenannten FLAIR-Sequenz (Fluid Attended Inversion Recovery). Diese Sequenz gehört darüber hinaus zu den Fast-Spinecho-Sequenzen (FSE-Sequenz), einer modifizierten Spinecho-Sequenz, so dass die Bildaufnahmezeit verkürzt werden kann. Sie unterdrückt das Flüssigkeitssignal und eignet sich in der Praxis sehr gut um Hirngewebe, Ödeme, Tumoren und Fett darzustellen [27]. In unserer Studie wurde die T2 Flair coronar eingesetzt.

Fast-Spinecho-Sequenzen werden auch als Turbo-Spinecho-Sequenzen bezeichnet. Zu diesen werden aus unseren genutzten Protokollen ebenso die T2 TSE sag und die Dual TSE tra gezählt. Zur Darstellung des Absolutsignals kommt die TIRM (Turbo-Inversion-Recovery-Magnitude), eine weitere spezielle Turbo-Spinecho-Sequenz zum Einsatz, hier: T2 tirm cor [27].

Die PD/T2 TSE tra stellt eine Kombination aus Protonen-gewichteter Sequenz und Turbospinechosequenz dar. „Als protonengewichtete Bilder werden MR-Bilder bezeichnet, welche Charakteristika von T1- und T2-Bildern haben“ [27]. Sie weisen eine lange Repetitionszeit und eine kurze Echozeit auf. Diese bieten sich im klinischen Alltag in der Kombination mit Turbo-Spinecho-Sequenzen zur Darstellung von Gehirn, Wirbelsäule und dem muskuloskelettalen System an.

Neben den Spinechosequenzen stellt die Gradientenecho-Sequenz eine weitere Basis-Pulssequenz dar. Alternativ wird diese Sequenz auch als Fast-Field-Echo-Sequenz (FFE) bezeichnet. Zur Erzeugung des Echos werden hier nur die Gradientenspulen genutzt. Der 180°-Impuls kommt nicht zum Einsatz. Vorteil ist somit eine schnellere Bildaufnahme wohingegen die höhere Artefaktanfälligkeit als Nachteil zu werten ist. Zu den Gradientenecho-Sequenzen gehören die T1 FFE tra und die T2 fl2d tra [27].

Die Diffusion epi tra ist eine diffusionsgewichtete Gradientenecho-Sequenz, bei der „die Signalstärke einer Körperflüssigkeit oder eines Gewebes von der mittleren Distanz abhängt, über die ein Wassermolekül pro Zeiteinheit aufgrund der Wasser-Selbstdiffusion verschoben wird“ [27]. Somit wird die Diffusionsbewegung von Wassermolekülen in Körpergewebe gemessen und räumlich aufgelöst dargestellt.
Die SWI ist eine suszeptibilitätsgewichtete Bildgebung. Sie nutzt flusskompensierte, räumlich hochaufgelöste 3D-Gradientenechosequenzen in Einzel- und Multiechotechnik. Dabei werden die unterschiedlichen magnetischen Suszeptibilitäten von verschiedenen Geweben genutzt [27].

2.4 Auswertung

Die Befunderhebung erfolgte am zur radiologischen Diagnostik zugelassenen Betrachtungsmonitor der Firma Barco unter Verwendung des Cine-Modus.

Zur Beurteilung der Artefakte wurde orientierend an der Auswertung von Hess&Harms (2000) von mir eine Beurteilungskala erarbeitet.
Alle Sequenzen der einzelnen Protokolle des 1 Tesla, 1,5 Tesla und 3 Tesla Magnetresonanztomographen wurden nach Artefaktausmaß und Bildqualität durch mich beurteilt.

- Einteilung des Artefaktausmaßes nach der Größe
    - 1 = bis 1 cm
    - 2 = 1-3 cm
    - 3 = 3-5 cm
    - 4= über 5 cm

- Bildqualität
    - A = gut
    - B = eingeschränkt / mittel
    - C = nicht verwertbar / schlecht

3. Ergebnisse

3.1 Ausmaß der Artefaktbildung und Beurteilung der Bildqualität der einzelnen Geschosse

3.1.1 Untersuchungsgang 1

Im Untersuchungsgang 1 wurden in den linken Musculus masseter das Projektil des Typs Sintox Standard und in den rechten Musculus masseter das Projektil des Typs Pep II MEN eingebracht. Der Munitionstyp Sintox Standard ist magnetisch, der Typ Pep II MEN nicht.



Abbildung 18 Links = Munitionstyp Sintox Standard, rechts = Muntionstyp Pep II MEN.

Bei dem Untersuchungsgang 1, welcher als Probedurchgang angesehen wurde, wurden als Magnetresonanztomographen nur das 1 Tesla und das 3 Tesla MRT genutzt, da in dieser orientierenden Untersuchung das kleinste und das größte zur Verfügung stehende Magnetfeld getestet werden sollten. Die CT-Untersuchungen wurden gemäß Protokoll, hier prä-1-Tesla, post-1-Tesla und post-3-Tesla angefertigt.

In den CT-Untersuchungen zeigte sich im Vergleich von prä-1T-MRT zu post-1T-MRT eine Bewegung des Projektil Sintox Standard, welches in den linken Musculus masseter eingebracht war. Hier konnte eine Drehung der Projektilspitze nach cranial nachvollzogen werden. Im Vergleich der CT-Untersuchungen zwischen post-1T-MRT und post-3T-MRT konnte keine weitere Rotation oder sonstige Lageveränderung festgestellt werden.

Die Frage, ob der Umfang und die Anzahl der durchgeführten Sequenzen Einfluss auf das Bewegungs- und Rotationsverhalten von Projektilen und Projektilfragmenten hat, kann hier

nicht beurteilt werden. Aufgrund der massiven Artefaktbildung des Projektils Sintox Standard konnten die MRT-Bilder aller durchgeführten Sequenzen nicht zur Beurteilung der Fragestellung herangezogen werden. Zur Beantwortung dieser Frage, hätte nach jeder einzelnen Sequenz eine CT-Untersuchung zur Lagekontrolle durchgeführt werden müssen.

Das in den rechten Musculus masseter eingebrachte Projektil Pep II MEN kam in allen drei CT-Untersuchungen unverändert zur Darstellung, so dass hier keine Lageänderung des Projektils zwischen den einzelnen MRT-Untersuchungen und somit zwischen den einzelnen Feldstärken verzeichnet wurde.

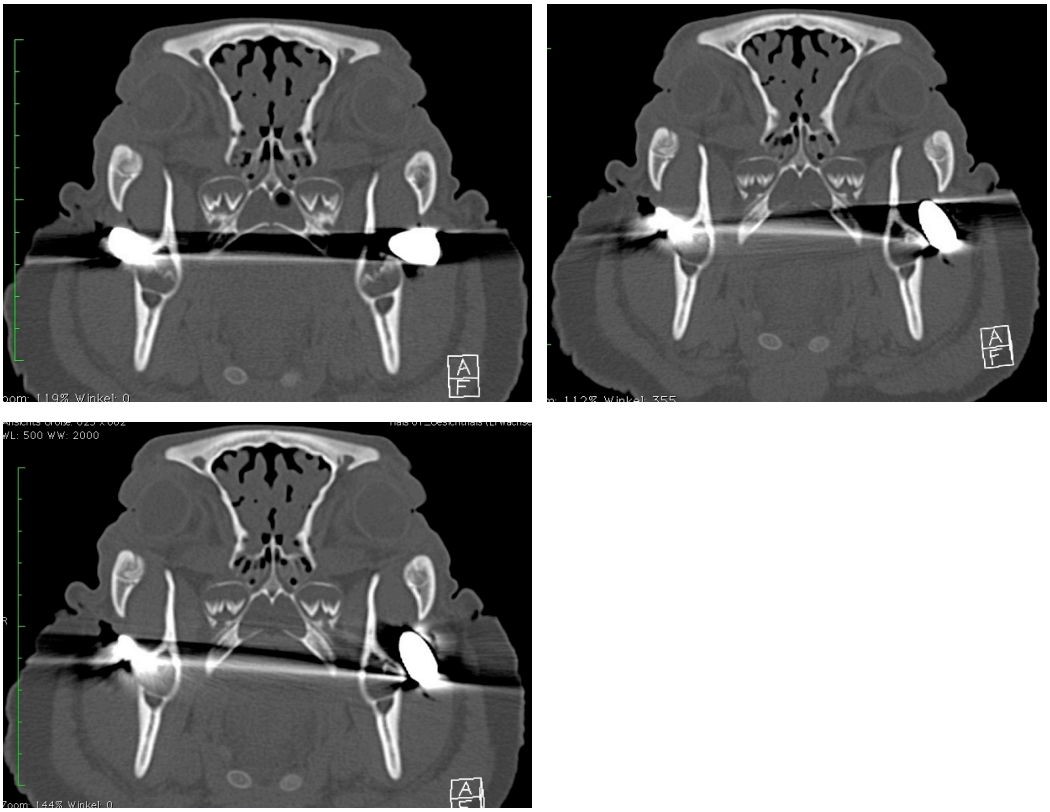

Abbildung 19 CT-Untersuchungen des Untersuchungsgangs 1; Schweinekopf mit im rechten Musculus masseter einliegendem Projektil Pep II MEN und im linken M. masseter eingebrachten Projektil Sintox Standard; Schweinkopf von coronar betrachtet; obere Reihe linkes Bild: prä-1T-MRT, obere Reihe rechtes Bild: post-1T-MRT, untere Reihe linkes Bild: post-1,5T-MRT, untere Reihe rechtes Bild: post-3T-MRT.
[CT=Computertomographie, M=Musculus, T=Tesla, MRT=Magnetresonanztomographie]

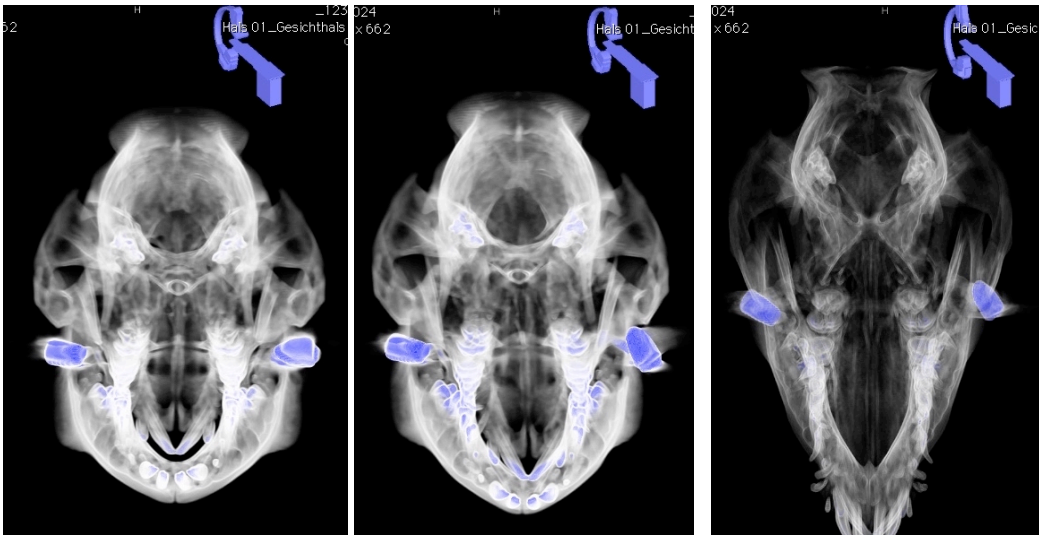

Abbildung 20 3D-Rekonstruktion der CT-Untersuchungen des Untersuchungsgangs 1; Kopf von anterior betrachtet; links = prä-1T-MRT, rechts = post-1T-MRT, unten = post-3T-MRT; linker M. masseter = Sintox Standard, rechter M. masseter = Pep II Men.
[CT=Computertomographie, T=Tesla, MRT=Magnetresonanztomogaphie, M=Musculus]

Tabelle 8 Übersicht über die Auswertung der MRT-Sequenzen des Geschosses Sintox Standard und Pep II Men; hier Darstellung des Artefaktausmaßes (AA) und der Bildqualität (BQ) im 1 Tesla MRT und 3 Tesla MRT.
[MRT=Magnetresonanztomographie, T1= T1 gewichtete Sequenz, T2=T2 gewichtete Sequenz, TSE=Turbospinecho, sag=sagittal, SE=Spin Echo, tirm=Turbo Inversion Recovery Magnitude, cor=coronar, PD=Protonendichte, tra=transversal, epi=Echo Planar Imaging, fl2d=Eigenname für T2* blutungssensitive Sequenz, FLAIR=Fluid Attended Inversion Recovery, DUAL=Sequenzkombination aus PD + T2 TSE tra, SWI=Susceptibility Weighted Imaging, FFE=Fast-Field-Echo]

Untersuchungsgang 1	MRT-Sequenzen				
		Sintox Standard		Pep II MEN	
		AA	BQ	AA	BQ
1 Tesla	T2 TSE sag	4	C	2	A
	T1 SE tra	4	C	2	A
	T2 tirm cor	4	C	2	B
	PD/T2 TSE tra	4	C	2	B
	Diffusion epi tra	4	C	4	C
	T2 fl2d tra	4	C	4	C
3 Tesla	T2 TSE sag	4	C	2	A
	T2 Flair cor	4	C	2	A
	Dual TSE tra	4	C	2	A
	SWI tra	4	C	4	C
	T1W FFE tra	4	C	2	B
	Diffusion epi tra	4	C	3	C

Das ferromagnetische Projektil Sintox Standard weist in allen durchgeführten Sequenzen des 1 Tesla und 3 Tesla MRT massive Artefakte auf. Das Artefaktausmaß wurde durchgehend mit 4, d.h. einer Ausdehnung von über 5 cm und mit einer Bildqualität von C, d.h.

schlecht beurteilt. Es zeigten sich in allen Sequenzen, unabhängig von der Feldstärke, massive verzerrende, mittellinienüberschreitende, komplett unkenntlich machende Artefakte, welche eine Beurteilung bzw. Abgrenzung der umgebenden Strukturen unmöglich macht. In der Praxis lassen sich hieraus keine verwertbaren Bilder bzw. Aussagen mit klinischer Relevanz eruieren.

In der Darstellung des Projektils Pep II MEN zeigen sich unterschiedliche Artefaktausmaße und Bildqualitäten. Die beste Bildqualität ergibt sich im 1 Tesla MRT in der Spinechosequenz T1 SE tra und in der Turbospinechosequenz T2 TSE sag. Hier resultierte in beiden Darstellungen eine sehr gute Bildqualität mit einem Artefaktausmaß von 1-3 cm Größe. Im Vergleich zur Spinecho- und Turbospinechosequenz zeigt sich die Gradientenchosequenz T2 fl2d tra in der Praxis artefaktanfälliger und wurde in der Auswertung mit 4 C beurteilt, d.h. Artefaktausmaß mit über 5 cm Größe und mit schlechter Bildqualität.
Im 3 Tesla MRT zeigen sich ähnliche Ergebnisse. Die beste Bildqualität und die minimalsten Artefakte kommen in der Turbospinechosequenz T2 TSE sag und der T2 Flair cor zur Darstellung, hier beurteilt mit 2 A, wohingegen die größten Artefakte und die schlechteste Bildqualität in den artefaktanfälligen SWI-Sequenzen, welche flusskompensierte, räumlich hoch aufgelöste 3D-Gradientenechosequenzen unter Ausnutzung der unterschiedlichen magnetischen Suszeptibilitäten der verschiedenen Gewebe nutzt, dargestellt werden können; hier beurteilt mit 4C.

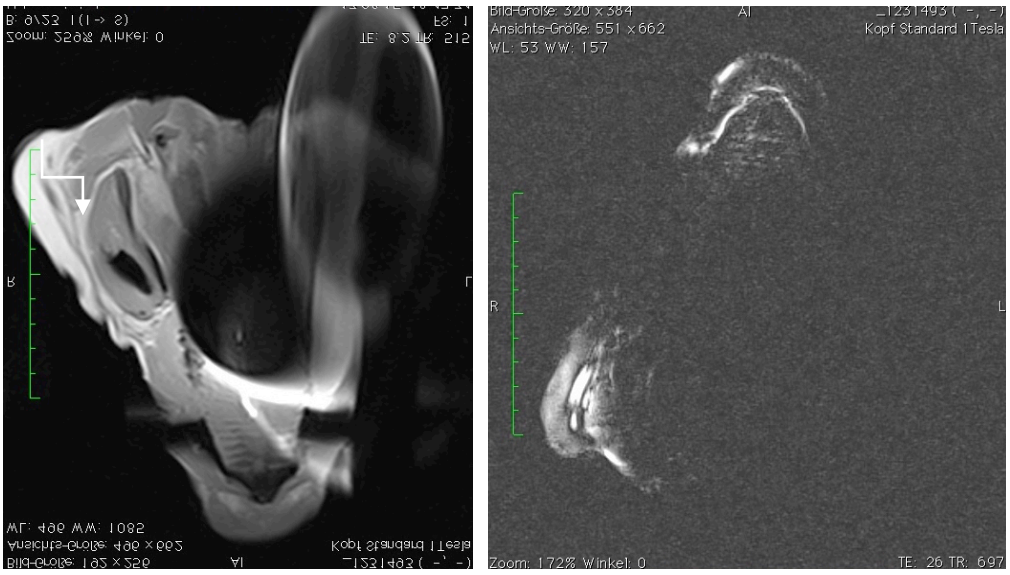

Abbildung 21 1Tesla MRT des Schweinekopfes mit im Musculus masseter eingebrachten Projektilen; links: Spinechosequenz T1 SE transversal und rechts die artefaktanfälligere Gradientenechosequenz T2 fl2d transversal; hier: Projektil des Typs Pep II MEN im rechten M. masseter; Darstellung der linken Kopfhälfte mit massiven Artefakten bei einliegendem, ferromagnetischem Projektionstyp Sintox Standard des Hersteller RUAG Ammotech GmbH.
[MRT=Magnetresonanztomographie, T1=T1 gewichtete Sequenz, SE=Spin Echo, T2=T2 gewichtete Sequenz, fl2d=Eigenname für T2* blutungssensitive Sequenz, M=Musculus]

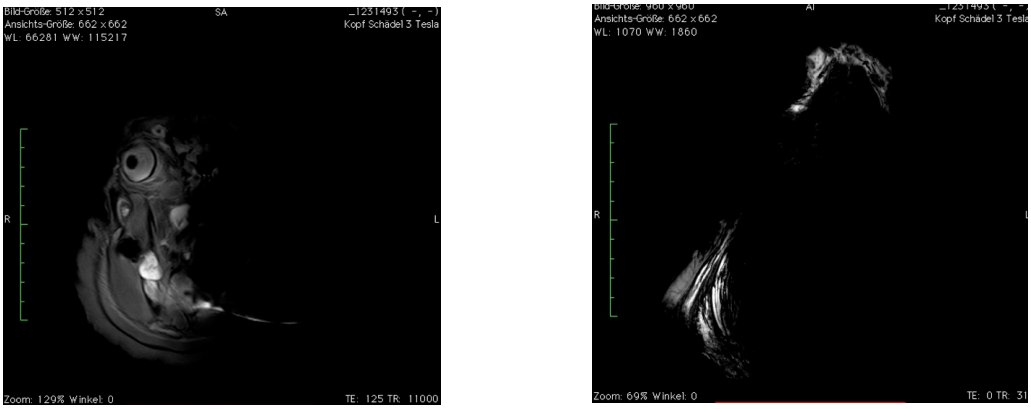

Abbildung 22 3 Tesla MRT des Schweinekopfes mit im Musculus masseter eingebrachten Projektilen; Typ Sintox Standard im linken Musculus masseter und Typ Pep II MEN im rechten Musculus masseter; linkes Bild: T2 Flair coronar mit wenig Artefakten und guter Bildbeurteilung auf der rechten Kopfhälfte und massiven Artefakten auf der linken Kopfhälfte; rechtes Bild: artefaktanfälligere SWI-Sequenz mit massiven Artefakten bds.
[MRT=Magnetresonanztomographie, T2=T2 gewichtete Sequenz, Flair=Fluid Attended Inversion Recovery, SWI=Susceptibility Weighted Imaging]

3.1.2 Hauptuntersuchungsdurchgänge

3.1.2.1 Sintox Action 4

Im Untersuchungsgang 2 befanden sich im rechten Musculus masseter des Schweinekopfes das Projektil des Typs Action 4 Sintox und im linken Musculus masseter dessen Fragmente. Beide weisen leichte ferromagnetischen Anziehungskräfte auf.



Abbildung 23 Munitionstyp Action 4 Sintox des Herstellers RUAG Ammotech GmbH.

Im Vergleich der CT-Schichten nach Durchführung der MRT-Untersuchungen mit unterschiedlichen Feldstärken konnte in unserer Studie weder eine ad axis-Bewegung noch ein Rotationsverhalten sowohl des Projektils Action 4 Sintox als auch von dessen Fragmenten nachvollzogen werden. Sowohl das Projektil als auch die Fragmente des leicht ferromagnetischen Typs Action 4 Sintox stellen sich unverändert in Lage und Anordnung dar.

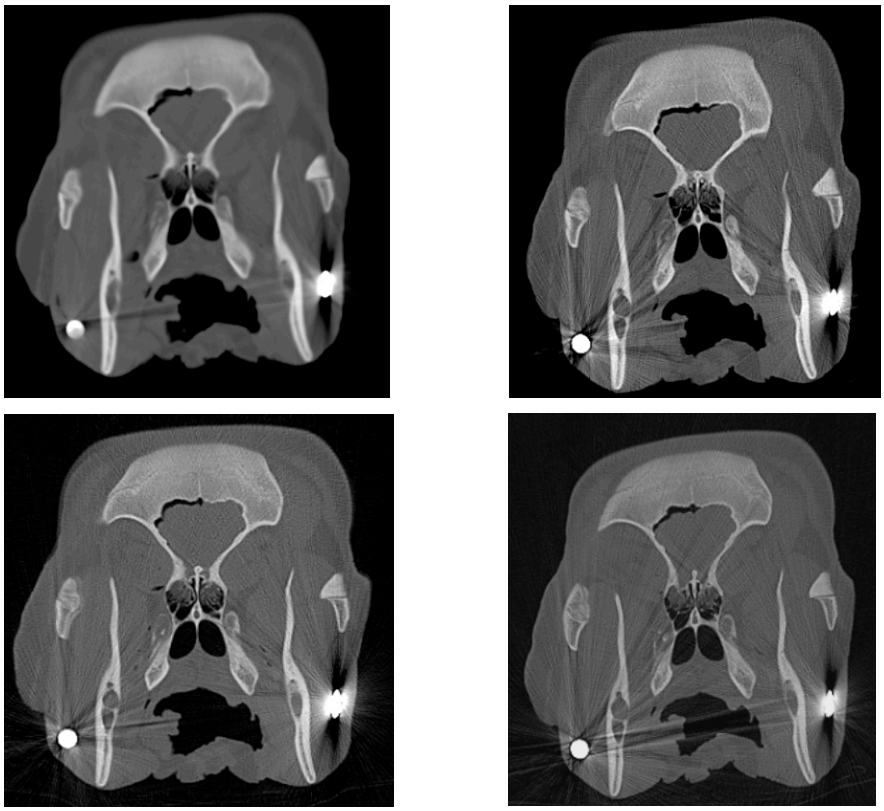

Abbildung 24 CT-Untersuchungen des Untersuchungsgangs 2; Schweinekopf mit im rechten Musculus masseter einliegendem Projektil Action 4 Sintox und im linken M. masseter eingebrachten Projektilfragmenten des gleichen Typs; Schweinkopf von coronar betrachtet; obere Reihe linkes Bild: prä-1T-MRT, obere Reihe rechtes Bild: post-1T-MRT, untere Reihe linkes Bild: post-1,5T-MRT, untere Reihe rechtes Bild: post-3T-MRT.
[CT=Computertomographie, T=Tesla, MRT=Magnetresonanztomographie]

Tabelle 9 Übersicht über die Auswertung der MRT-Sequenzen des Geschosses Action 4 Sintox; hier Darstellung des Artefaktausmaßes (AA) und der Bildqualität (BQ) im 1 Tesla, 1,5 Tesla und 3 Tesla MRT.
[MRT=Magnetresonanztomographie, T1= T1 gewichtete Sequenz, T2=T2 gewichtete Sequenz, TSE=Turbospinecho, sag=sagittal, SE=Spin Echo, tirm=Turbo Inversion Recovery Magnitude, cor=coronar, PD=Protonendichte, tra=transversal, epi=Echo Planar Imaging, fl2d=Eigenname für T2* blutungssensitive Sequenz, FLAIR=Fluid Attended Inversion Recovery, SWI=Susceptibility Weighted Imaging, Dual=Sequenzkombination aus PD + T2 TSE tra, FFE=Fast-Field-Echo]

Untersuchungsgang 2	MRT-Sequenzen	Action 4 Sintox			
		Fragmente		Projektil	
		AA	BQ	AA	BQ
1 Tesla	T2 TSE sag	3	B	3	B
	T1 SE tra	3	C	3	B
	T2 tirm cor	3	B	3	B
	PD/T2 TSE tra	4	C	3	B
	Diffusion epi tra	3	C	3	C
	T2 fl2d tra	4	C	4	B
1,5 Tesla	T2 TSE sag	3	B	2	A
	T1 SE tra	3	B	3	B
	T2 Flair cor	3	B	3	B
	Diffusion epi tra	4	C	4	C
	SWI tra	4	C	3	C
3 Tesla	T2 TSE sag	3	B	3	B
	T2 Flair cor	3	B	3	B
	Dual TSE tra	3	C	3	C
	SWI tra	3	B	4	B
	T1 FFE tra	4	C	3	C
	Diffusion epi tra	4	C	4	C

Der Munitionstyp Action 4 Sintox vom Hersteller RUAG GmbH zeichnet sich generell durch eine größere Artefaktanfälligkeit mit daraus folgender nur eingeschränkter bis mittlerer Bildqualität aus. Es zeigen sich entlang der Projektilachse longitudinal verzerrende Artefakte mit Einschränkung der Beurteilbarkeit des umliegenden Gewebes.

Im 1 Tesla-MRT wird für die Projektilfragmente die beste Beurteilbarkeit mit der Turbospinechosequenz T2 TSE sagittal erreicht, hier beurteilt mit 3B und somit einer Ausdehnung von 3-5 cm Größe und mittlerer/eingeschränkter Bildqualität. Die Gradientenechosequenz T2 fl2d transversal hingegen kommt mit einer schlechten Qualität vom Beurteilungsgrad 4C zur Geltung.
In Bezug auf die Artefaktdarstellung des Projektils des Typs Action 4 Sintox zeigt sich im 1 T MRT ein ähnliches Verhalten. Die Artefaktminimierung wird am besten in der Sequenz T1 SE transversal erreicht und erscheint in der Gradientenechosequenz T2 fl2d transversal am ungünstigsten. Während sich sowohl bei dem Projektil als auch bei den Projektilfragmenten in den genannten Spinechosequenzen vor allem longitudinal verzerrende Artefakte zeigen, imponieren in den Gradientenechosequenzen eher Auslöschungsartefakte. Aufgrund des Phänomens der longitudinalen Verzerrung erscheint die Artefaktausdehnung und Bildqualität vor allem in der Spinechosequenz T1 SE transversal für die nicht kompakt platzierten Projektile ungünstiger als für das Projektil.

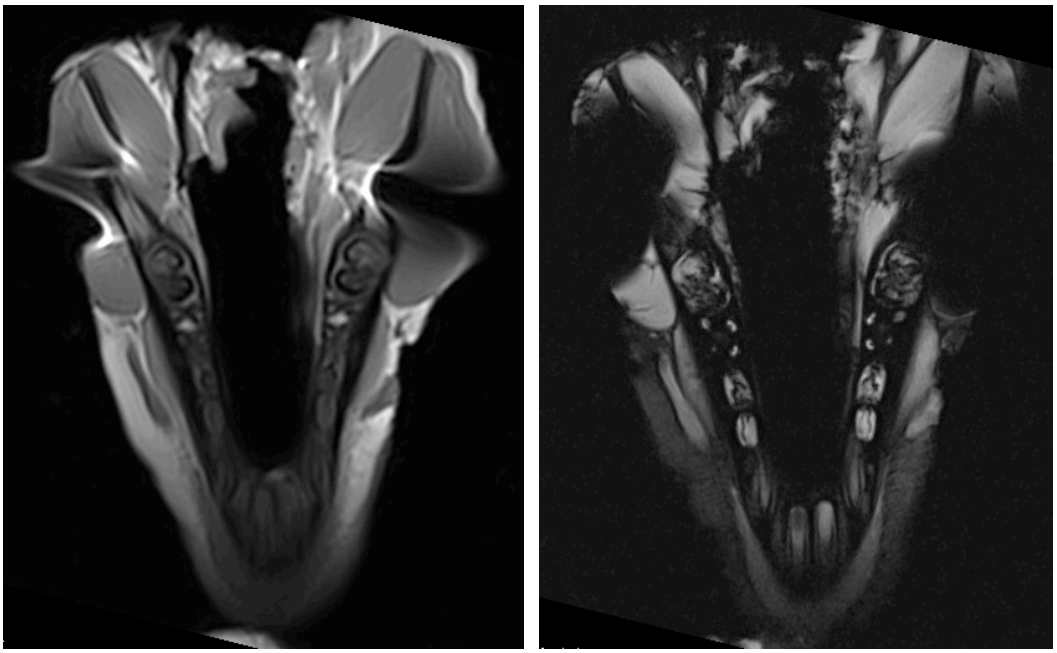

Abbildung 25 MRT-Darstellung eines Schweinekopfes in transversaler Ansicht im 1 Tesla MRT; in den rechten Musculus masseter eingebrachtes Projektil des Typs Action 4 Sintox zeigt im Vergleich geringere Artefaktausbildung als die Projektile des gleichen Munitionstyps im linken Musculus masseter; rechtes Bild: Spinechosequenz T1 SE tra mit verzerrenden Artefakten; linkes Bild: Gradientenechoseqenz T2 fl2d tra mit Auslöschungsartefakten.
[MRT=Magnetresonanztomographie, T1=T1 gewichtete Sequenz, SE=Spin Echo, tra=transversal, T2=T2 gewichtete Sequenz, fl2d=Eigenname für T2* blutungssensitive Sequenz, tra=transversal]

Ein ähnliches Bild zeigt sich in der Analyse der 1,5T-MRT-Sequenzen. Das Projektil kommt insgesamt leicht artefaktärmer zur Darstellung als die Projektilfragmente.
Die Spinechosequenz T1 SE transversal gehört zu den besten und artefaktärmeren Bildqualitäten, wo hingegen die diffusionsgewichtete Sequenz Diffusion epi tra in die Gruppe der schlechtesten Bildqualität und größten Artefaktausbildung eingestuft werden musste.

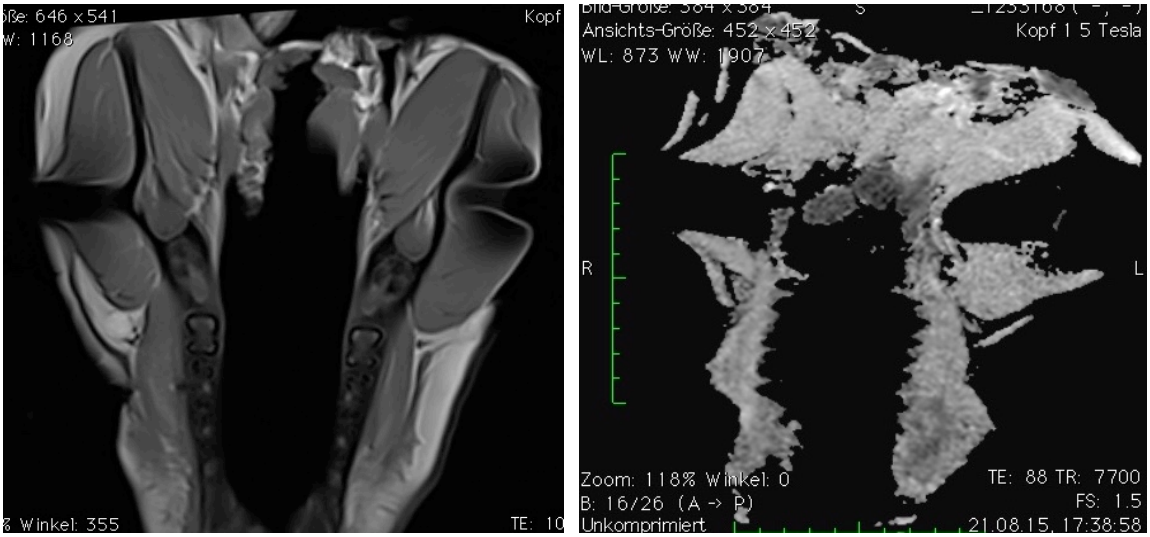

Abbildung 26 MRT-Darstellung eines Schweinekopfes in transversaler Ansicht im 1,5 Tesla MRT; in den rechten Musculus masseter eingebrachtes Projektil des Typs Action 4 Sintox zeigt im Vergleich geringere Artefaktausbildung als die Projektile des gleichen Munitionstyps im linken Musculus masseter; rechtes Bild: Spinechosequenz T1 SE tra mit verzerrenden Artefakten; linkes Bild: Gradientenechosequenz T2 fl2d tra mit verzerrenden Auslöschungsartefakten.
[MRT=Magnetresonanztomographie, T1=T1 gewichtete Sequenz, SE=Spin Echo, tra=transversal, T2=T2 gewichtete Sequenz, fl2d=Eigenname für T2* blutungssensitive Sequenz]

Die durchgeführten 3 Tesla MRT-Sequenzen zeigten sich im Vergleich zu den 1Tesla- und 1,5-Tesla-Untersuchungen sowohl in der Artefaktausbreitung als auch in der Bildqualität anfälliger und sensibler für Störungen, so dass in der Beurteilung häufiger sowohl die Größenausdehnung mit über 5 cm und die Bildqualität mit der Kategorie C beschrieben wurde. Projektile und Projektilfragmente kamen nahezu gleich zur Abbildung.
Die besten Ergebnisse wurden u.a. mit der Sequenz T2 Flair coronar erzeugt und die Schlechtesten mit den SWI-Sequenzen.



Abbildung 27 MRT-Darstellung eines Schweinekopfes in coronarer Ansicht im 3 Tesla MRT (Bild links) sowie in transversaler Ansicht (Bild rechts); in den rechten Musculus masseter eingebrachtes Projektil des Typs Action 4 Sintox und Projektile des gleichen Typs im linken Musculus masseter zeigen im Vergleich zur 1T und 1,5T MRT eher Auslöschungsartefakte als Verzerrungen; linkes Bild: T2 Flair coronar; rechtes Bild: SWI tra.
[MRT=Magnetresonanztomographie, T=Tesla, T2=T2 gewichtete Sequenz, Flair=Fluid Attended Inversion Recovery, SWI=Susceptibility Weighted Imaging, tra=transversal]

3.1.2.2 Gold Dot Speer

Im Untersuchungsgang 3 wurde der Munitionstyp Gold Dot Speer des Herstellers Speer untersucht. In den rechten Musculus masseter des Schweinekopfes wurde das intakte Projektil eingebracht, während sich im linken Musculus masseter die Projektilfragmente befanden. Der beschriebene Munitionstyp ist nicht ferromagnetisch.



Abbildung 28 Munitionstyp Gold Dot Speer des Herstellers Speer.

Der Vergleich der vor und nach den MRT-Untersuchungen durchgeführten CT-Untersuchungen zeigte insgesamt keine Lageveränderung des eingebrachten Materials. In der Übersicht in Abbildung 29 zeigte das post-3T-MRT-Bild eine leicht veränderte Konfiguration der Projektilfragmente im linken Musculus masseter, dieser Eindruck entspricht jedoch nur

einer Momentaufnahme im Schnittbild bei leicht veränderter Kippung. Bei der Analyse der gesamten CT-Schichten konnte hier insgesamt keine veränderte Lage des Materials eruiert werden.

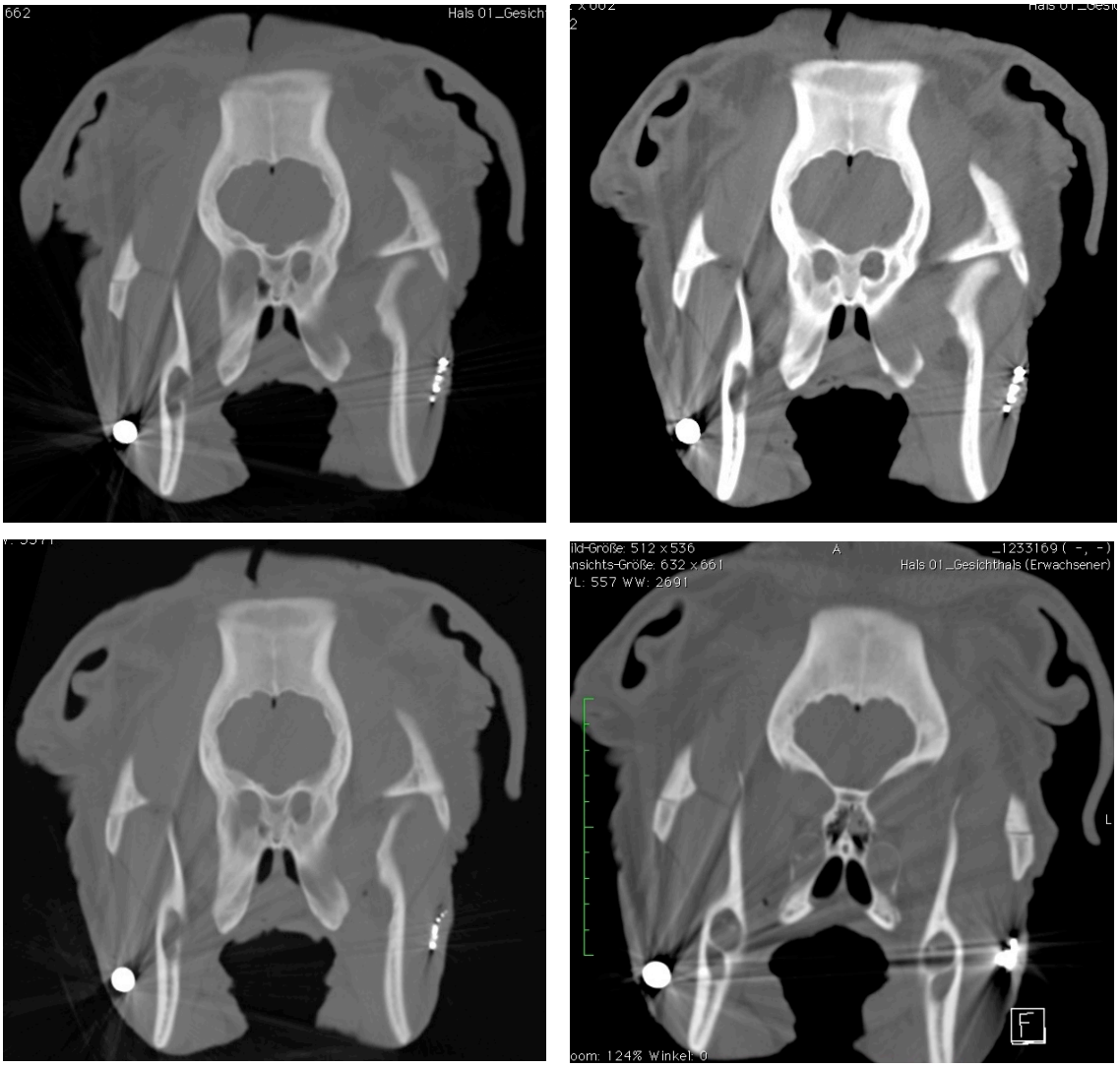

Abbildung 29 CT-Untersuchungen des Untersuchungsgangs 3; Schweinekopf mit im rechten Musculus masseter einliegendem Projektil vom Typ Gold Dot speer und im linken M. masseter eingebrachten Projektilfragmenten des gleichen Typs; Schweinkopf von coronar betrachtet; obere Reihe linkes Bild: prä-1T-MRT, obere Reihe rechtes Bild: post-1T-MRT, untere Reihe linkes Bild: post-1,5T-MRT, untere Reihe rechtes Bild: post-3T-MRT.
[CT=Computertomographie, T=Tesla, MRT=Magnetresonanztomographie]

Tabelle 10 Übersicht über die Auswertung der MRT-Sequenzen des Munitionstyps Gold Dot Speer; hier Darstellung des Artefaktausmaßes (AA) und der Bildqualität (BQ) im 1 Tesla, 1,5 Tesla und 3 Tesla MRT.
[MRT=Magnetresonanztomographie, T1= T1 gewichtete Sequenz, T2=T2 gewichtete Sequenz, TSE=Turbospinecho, sag=sagittal, SE=Spin Echo, tirm=Turbo Inversion Recovery Magnitude, cor=coronar, PD=Protonendichte, tra=transversal, epi=Echo Planar Imaging, fl2d=Eigenname für T2* blutungssensitive Sequenz, FLAIR=Fluid Attended Inversion Recovery, SWI=Susceptibility Weighted Imaging, Dual=Sequenzkombination aus PD + T2 TSE tra, FFE=Fast-Field-Echo]

Untersuchungsgang 3	MRT-Sequenzen	Gold Dot Speer			
		Fragmente		Projektil	
		AA	BQ	AA	BQ
1 Tesla	T2 TSE sag	-	-	-	-
	T1 SE tra	2	A	2	A
	T2 tirm cor	2	A	1	A
	PD/T2 TSE tra	2	A	2	A
	Diffusion epi tra	2	B	3	C
	T2 fl2d tra	3	B	2	B
1,5 Tesla	T2 TSE sag	2	A	2	A
	PD/T2 TSE tra	2	B	2	A
	T1 SE tra	2	B	2	A
	T2 Flair cor	2	A	1	A
	Diffusion epi tra	3	C	2	B
	SWI tra	3	B	3	B
3 Tesla	T2 TSE sag	2	A	2	A
	T2 Flair cor	2	A	1	A
	Dual TSE tra	2	A	2	A
	SWI tra	2	A	2	A
	T1 FFE tra	3	A	2	A
	Diffusion epi tra	3	C	3	C

Der Munitionstyp Gold Dot Speer erzielte als Vertreter der Hohlspitzmunition in Polizei- und Jagdwaffen insgesamt in allen drei getesteten Feldstärken sehr gute Ergebnisse in der Bildqualität im Vergleich zu den anderen Munitionstypen. Die Artefaktausmaße beschränkten sich auf max. 3-5 cm Ausdehnung, wohingegen die Bildqualität überdurchschnittlich häufig mit der Kategorie A, d.h. „gute Bildqualität“ eingestuft wurde.

Darüber hinaus konnte auch hier festgestellt werden, dass das Projektil eine geringere Artefaktausdehnung aufweist als die Fragmente des gleichen Typs. Nachzuvollziehen ist dies im 1 Tesla MRT in den Sequenzen T2 tirm coronar und der diffusionsgewichteten Sequenz Diffusion epi transversal sowie im 1,5 Tesla MRT in den Sequenzen T2 Flair coronar und in den SWI-Sequenzen. Im 3 Tesla MRT waren die Unterschiede geringer bei insgesamt sehr guter Bildqualität; nur die Artefaktgröße zeigte hier den Unterschied in den Sequenzen T2 Flair coronar und T1 FFE transversal zwischen Projektil (Kategorie: 1A bzw. 2A) und Fragmenten (Kategorie: 2A bzw. 3A).

Im 1 Tesla MRT konnte die beste Bildqualität und die beste Artefaktminimierung mit der Turbospinecho-Sequenz T2 tirm coronar erzielt werden, das schlechteste Ergebnis mit der diffusionsgewichteten Sequenz Diffusion epi transversal. In dieser imponiert die Darstellung der Artefakte mit einem relativ glatt begrenzten Auslöschungsartefakt im Musculus masseter rechts bei einliegendem Projektil und einem größeren, undeutlich begrenztem Verzerrungsartefakt im linken Musculus masseter bei hier einliegenden Projektilfragmenten.

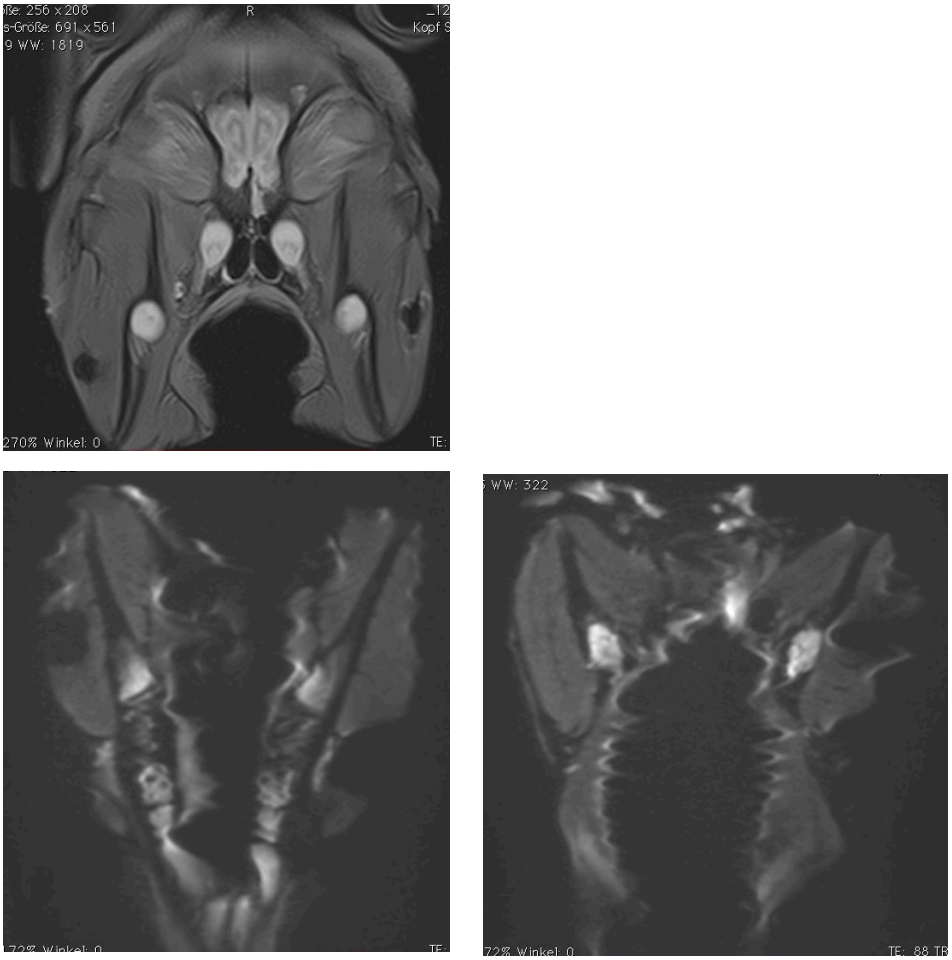

Abbildung 30 MRT-Darstellung eines Schweinekopfes in koronarer und transversaler Ansicht im 1 Tesla MRT; in den rechten Musculus masseter eingebrachtes Projektil des Typs Gold Dot speer, in den linken Musculus masseter eingebrachte Projektilfragmente des gleichen Typs; Bild oben: Turbospinecho-Sequenz T2 tirm coronar; linkes Bild untere Reihe: diffusionsgewichtete Sequenz Diffusion epi transversal, hier: Auslöschungsartefakte durch Projektil im rechten M. masseter; rechtes Bild untere Reihe: diffusionsgewichtete Sequenz Diffusion epi transversal, hier: Verzerrungsartefakte durch Projektilfragmente. [MRT=Magnetresonanztomographie, T2=T2 gewichtete Sequenz, tirm=Turbo Inversion Recovery Magnitude, epi=Echo Planar Imaging]

Im 1,5 Tesla MRT ergaben sich die besten Ergebnisse in Hinsicht auf Bildqualität und Artefaktausmaß in der Spinechosequenz T2 Flair coronar und die größte Artefaktanfälligkeit zeigte sich in der SWI-Sequenz.

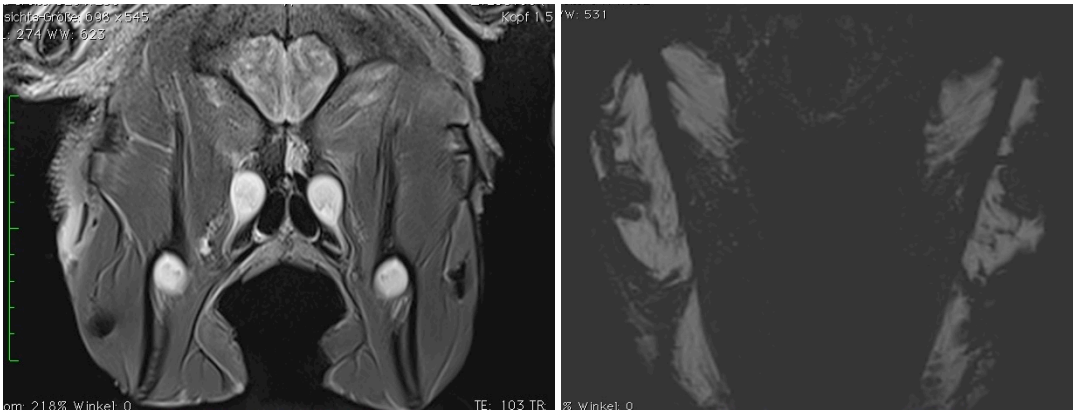

Abbildung 31 MRT-Darstellung eines Schweinekopfes in koronarer und transversaler Ansicht im 1,5 Tesla MRT; in den rechten Musculus masseter eingebrachtes Projektil des Typs Gold Dot Speer zeigt im Vergleich geringere Artefaktausbildung als die Projektile des gleichen Munitionstyps im linken Musculus masseter; linkes Bild: Spinechosequenz T2 Flair coronar; rechtes Bild: SWI-Sequenz.
[MRT=Magnetresonanztomographie, T2=T2 gewichtete Sequenz, Flair=Fluid Attendet Inversion Recovery, SWI=Susceptibility Weighted Imaging]

Die durchgeführten 3 Tesla-Sequenzen zeigten sich nicht artefaktanfälliger als die 1 Tesla- und 1,5 Tesla-Untersuchungen. Hier stellte sich in der Analyse überwiegend eine gute Bildqualität der Kategorie „A“ dar. Die geringsten Artefakte und die beste Bildqualität konnte in der Spinechosequenz T2 Flair coronar erzielt werden, das qualitativ schlechteste Ergebnis in der 3d-Gradientenechosequenz SWI transversal.

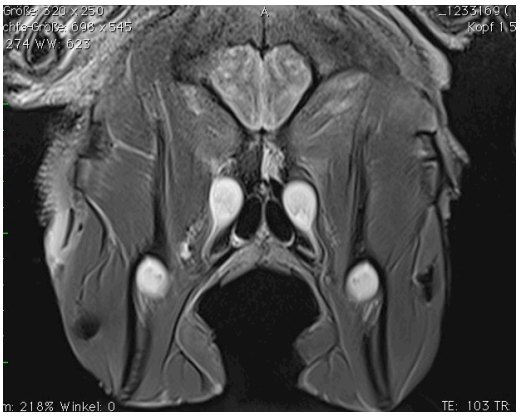

Abbildung 32 MRT-Darstellung eines Schweinekopfes in koronarer Ansicht im 3 Tesla MRT; in den rechten M. masseter eingebrachtes Projektil des Typs Gold Dot Speer und Projektile des gleichen Typs im linken M. masseter; hier: MRT-Sequenz T2 Flair coronar.
[MRT=Magnetresonanztomographie, T2=T2 gewichtete Sequenz, Flair=Fluid Attended Inversion Recovery]

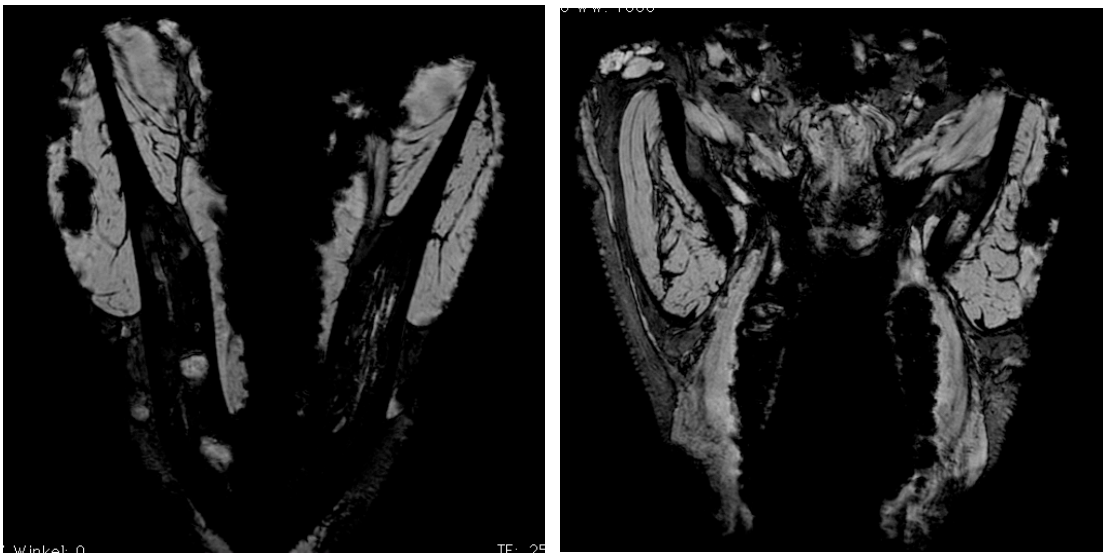

Abbildung 33 MRT-Darstellung eines Schweinekopfes in transversaler Ansicht im 3 Tesla MRT; in den rechten Musculus masseter eingebrachtes Projektil des Typs Gold Dot Speer und Projektile des gleichen Typs im linken Musculus masseter; linkes Bild: SWI transversal, hier: Darstellung der unscharf begrenzten Auslöschungsartefakte im rechten M. masseter; rechtes Bild: SWI transversal, hier: Darstellung der unscharf begrenzten, konfluierenden, Auslöschungsartefakte im linken M. masseter.
[MRT=Magnetresonanztomographie, SWI=Susceptibility Weighted Imaging, M=Musculus]

3.1.2.3 Zombi Max

Die nicht ferromagnetische Hohlspitzmunition Zombi Max, welche in Revolvern zur Jagd eingesetzt wird, wurde in Untersuchungsgang 4 analysiert. Hierzu wurde das Projektil in den rechten Musculus masseter und dessen Fragmente in den linken Musculus masseter des Schweinekopfes präpariert und die Untersuchungen gemäß Protokoll durchgeführt.



Abbildung 34 Munitionstyp Zombi Max des Herstellers Hornady.

In den durchgeführten CT-Untersuchungen kommen sowohl das Projektil des Typs Zombi Max als auch die eingebrachten Fragmente in Lage und Form unverändert zur Darstellung. Im Vergleich der Schichtungen konnte keine ad-axis-Bewegung oder Rotation festgestellt werden.

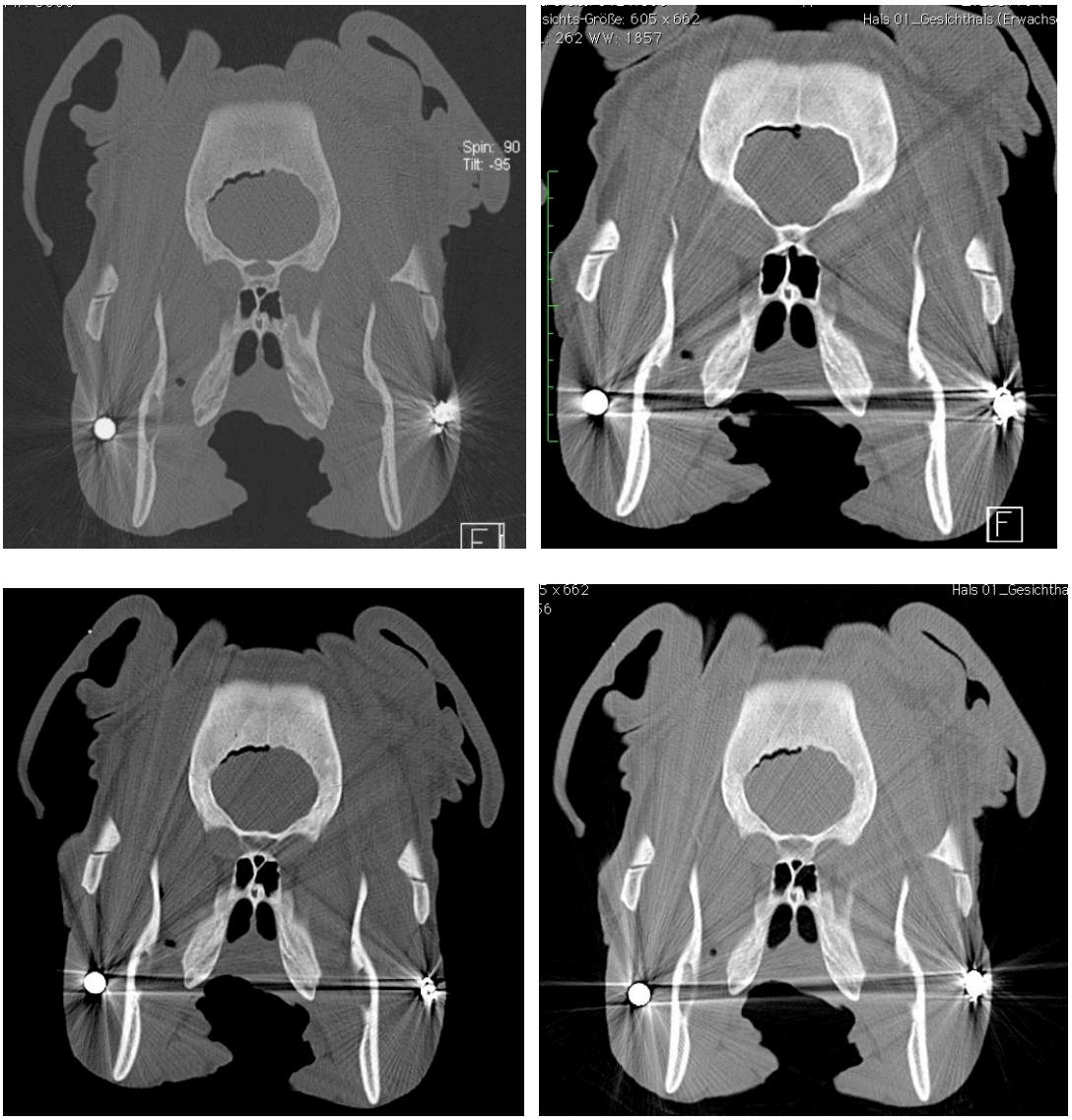

Abbildung 35 CT-Untersuchungen des Untersuchungsgangs 4; Schweinekopf mit im rechten Musculus masseter einliegendem Projektil vom Munitionstyp Zombi Max und im linken M. masseter eingebrachten Projektilfragmenten des gleichen Typs; Schweinkopf von coronar betrachtet; obere Reihe linkes Bild: prä-1T-MRT, obere Reihe rechtes Bild: post-1T-MRT, untere Reihe linkes Bild: post-1,5T-MRT, untere Reihe rechtes Bild: post-3T-MRT.
[CT=Computertomographie, M=Musculus, T=Tesla]

Tabelle 11 Übersicht über die Auswertung der MRT-Sequenzen des Munitionstyps Zombi Max; hier Darstellung des Artefaktausmaßes (AA) und der Bildqualität (BQ) im 1 Tesla, 1,5 Tesla und 3 Tesla MRT.
[MRT=Magnetresonanztomographie, T1= T1 gewichtete Sequenz, T2=T2 gewichtete Sequenz, TSE=Turbospinecho, sag=sagittal, SE=Spin Echo, tirm=Turbo Inversion Recovery Magnitude, cor=coronar, PD=Protonendichte, tra=transversal, epi=Echo Planar Imaging, fl2d=Eigenname für T2* blutungssensitive Sequenz, FLAIR=Fluid Attended Inversion Recovery, SWI=Susceptibility Weighted Imaging, Dual=Sequenzkombination aus PD + T2 TSE tra, FFE=Fast-Field-Echo]

Untersuchungsgang 4	MRT-Sequenzen	Zombi Max			
		Fragmente		Projektil	
		AA	BQ	AA	BQ
1 Tesla	T2 TSE sag	2	A	2	A
	T1 SE tra	1	A	2	A
	T2 tirm cor	1	A	1	A
	PD/T2 TSE tra	1	A	2	A
	Diffusion epi tra	2	B	1	B
	T2 fl2d tra	2	A	2	A
1,5 Tesla	T2 TSE sag	1	A	2	A
	PD/T2 TSE tra	1	A	2	A
	T1 SE tra	1	A	2	A
	T2 Flair cor	2	A	2	A
	Diffusion epi tra	2	B	2	B
	SWI tra	3	B	3	B
3 Tesla	T2 TSE sag	2	A	2	A
	T2 Flair cor	1	A	2	A
	Dual TSE tra	1	A	2	A
	SWI tra	1	B	2	B
	T1 FFE tra	1	A	2	A
	Diffusion epi tra	1	A	2	B

Die Hohlspitzmunition Zombi Max kommt durchweg mit sehr guten Ergebnissen in der Bildqualität und Artefaktausdehnung zur Darstellung. Insgesamt musste in der Auswertung kein einziges Mal die Kategorie C für die Bildqualität und die Kategorie 4 für die Artefaktausdehnung vergeben werden.

Im Gegensatz zur Darstellung der Munitionstypen Action 4 Sintox und Gold Dot Speer zeigt bei der hier durchgeführten Untersuchung das Projektil des Typs Zombi Max bei allen drei Feldstärken (1T, 1,5T, 3T) die größeren, gut abgrenzbaren, scharf berandeten Auslöschungsartefakte als die eher ungleichmäßig berandeten, jedoch deutlich kleineren Auslöschungsartefakte der Projektilfragmente des gleichen Typs.

Im 1 Tesla MRT ergaben sich die besten Ergebnisse für Bildqualität und Artefaktminimierung in der Spinechosequenz T1 SE transversal, die schlechtesten, wenn dennoch im Vergleich mit anderen Munitionstypen weiterhin guten, Ergebnisse wurden in der diffusionsgewichteten Sequenz Diffusion epi transversal erreicht.

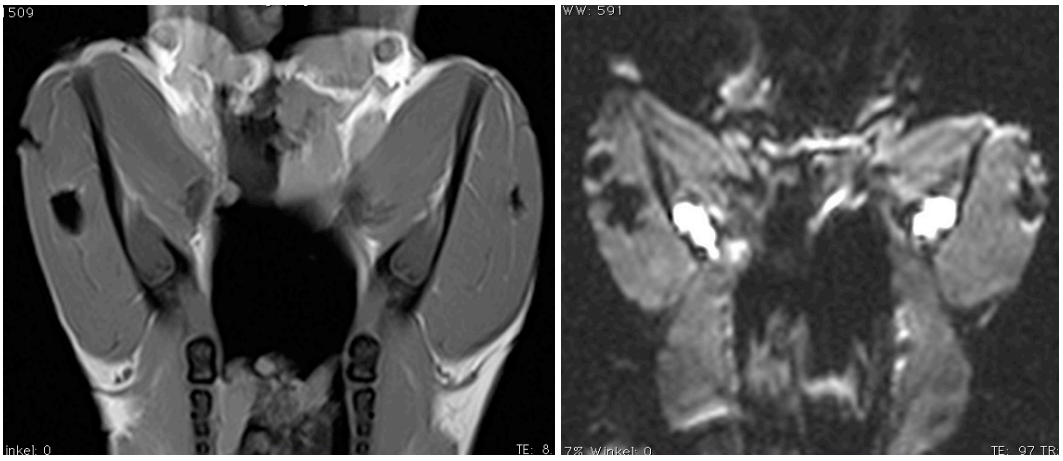

Abbildung 36 MRT-Darstellung eines Schweinekopfes in transversaler Ansicht im 1 Tesla MRT; in den rechten Musculus masseter eingebrachtes Projektil des Typs Zombi Max, in den linken Musculus masseter eingebrachte Projektilfragmente des gleichen Typs; linkes Bild: Spinechosequenz T1 SE transversal; rechtes Bild: diffusionsgewichtete Sequenz Diffusion epi transversal.
[MRT=Magnetresonanztomographie, T1=T1 gewichtete Sequenz, SE=Spin Echo, epi=Echo Planar Imaging]

Auch im 1,5 Tesla MRT stellen sich die Spinechosequenzen und Turbospinechosequenzen in Artefaktausdehnung und Bildqualität besser dar als die Gradientenecho- und diffusionsgewichteten Sequenzen. In die Gruppe der günstigsten Ergebnisse gehört die Sequenz T1 SE transversal; zur schlechtesten Darstellung führt SWI-Sequenz; hier wird die Artefaktausdehnung von unter 1 cm (T1 SE tra) auf die Kategorie 3 (3-5cm) und die Bildqualität von „gut“ auf „mittel“ verändert.

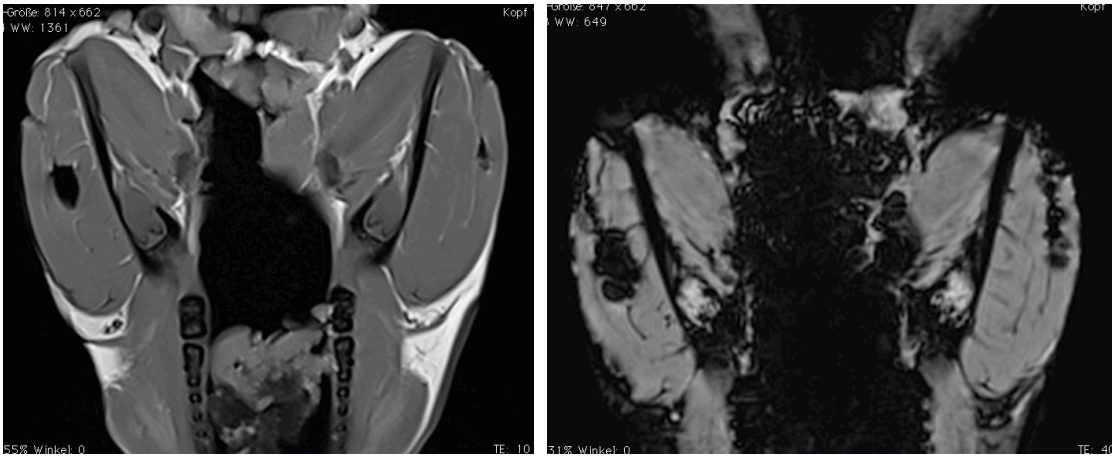

Abbildung 37 MRT-Darstellung eines Schweinekopfes transversaler Ansicht im 1,5 Tesla MRT; in den rechten Musculus masseter eingebrachtes Projektil des Typs Zombi Max zeigt im Vergleich größere Artefaktausdehnung als die Projektile des gleichen Munitionstyps im linken Musculus masseter; linkes Bild: T1 SE transversal; rechtes Bild: SWI transversal.
[MRT=Magnetresonanztomographie, T1=T1 gewichtete Seqenz, SE= Spin Echo, SWI=Susceptibility Weighted Imaging]

In den 3 Tesla MRT-Untersuchungen konnte im Gegensatz zur 1,5 Tesla-MRT die Artefaktausdehnung auf die Kategorien „1“ und „2“ beschränkt werden. Als Sequenz mit sehr guten Ergebnissen in Bildqualität und Artefaktminimierung eignet sich hier die Spinechosequenz T2 Flair coronar, die hier schlechteste Qualität, dennoch beurteilt mit der Kategorie „1B“ für die Fragmente und „2B“ für das Projektil, bildet die 3d-Gradientenechosequenz SWI transversal.

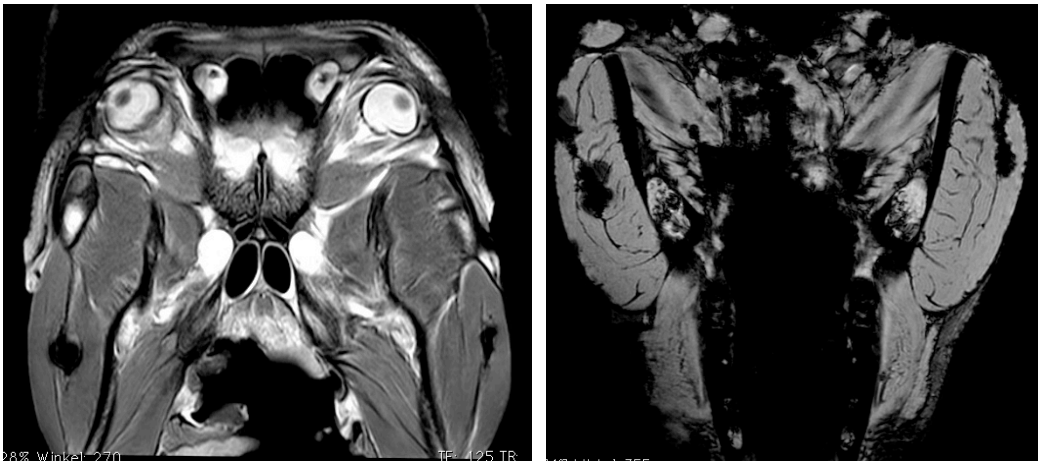

Abbildung 38 MRT-Darstellung eines Schweinekopfes in coronarer Ansicht im 3 Tesla MRT (Bild links) sowie in transversaler Ansicht (Bild rechts); in den rechten Musculus masseter eingebrachtes Projektil des Typs Zombi Max und Projektile des gleichen Typs im linken Musculus masseter; linkes Bild: T2 Flair coronar; rechtes Bild: SWI tra.
[MRT=Magnetresonanztomographie, T2=T2 gewichtete Sequenz, Flair=Fluid Attended Inversion Recovery, SWI=Susceptibility Weighted Imaging]

3.1.2.4 Luger Magtech

Im Durchsuchungsgang 5 wurde das Vollmantelgeschoss Luger Magtech des Herstellers Magtech untersucht, welches keine ferromagnetischen Anziehungskräfte besitzt. Gemäß Protokoll wurde in den rechten Musculus masseter des Schweinekopfes das Projektil des Munitionstyps eingebracht, während sich im linken Musculus masseter die Projektilfragmente des gleichen Typs befanden.



Abbildung 39 Munitionstyp Luger Magtech des Hersteller Magtech.

In den analysierten CT-Schichten der prä-1Tesla-MRT-, post-1Tesla-MRT-, post-1,5Tesla-MRT- und post-3Tesla-MRT-Untersuchungen zeigen eine unveränderte Lage der eingebrachten Projektile und Projektilfragmente. Es ist davon auszugehen, dass hier keine ad-axis- und keine Rotationsbewegungen stattgefunden haben.

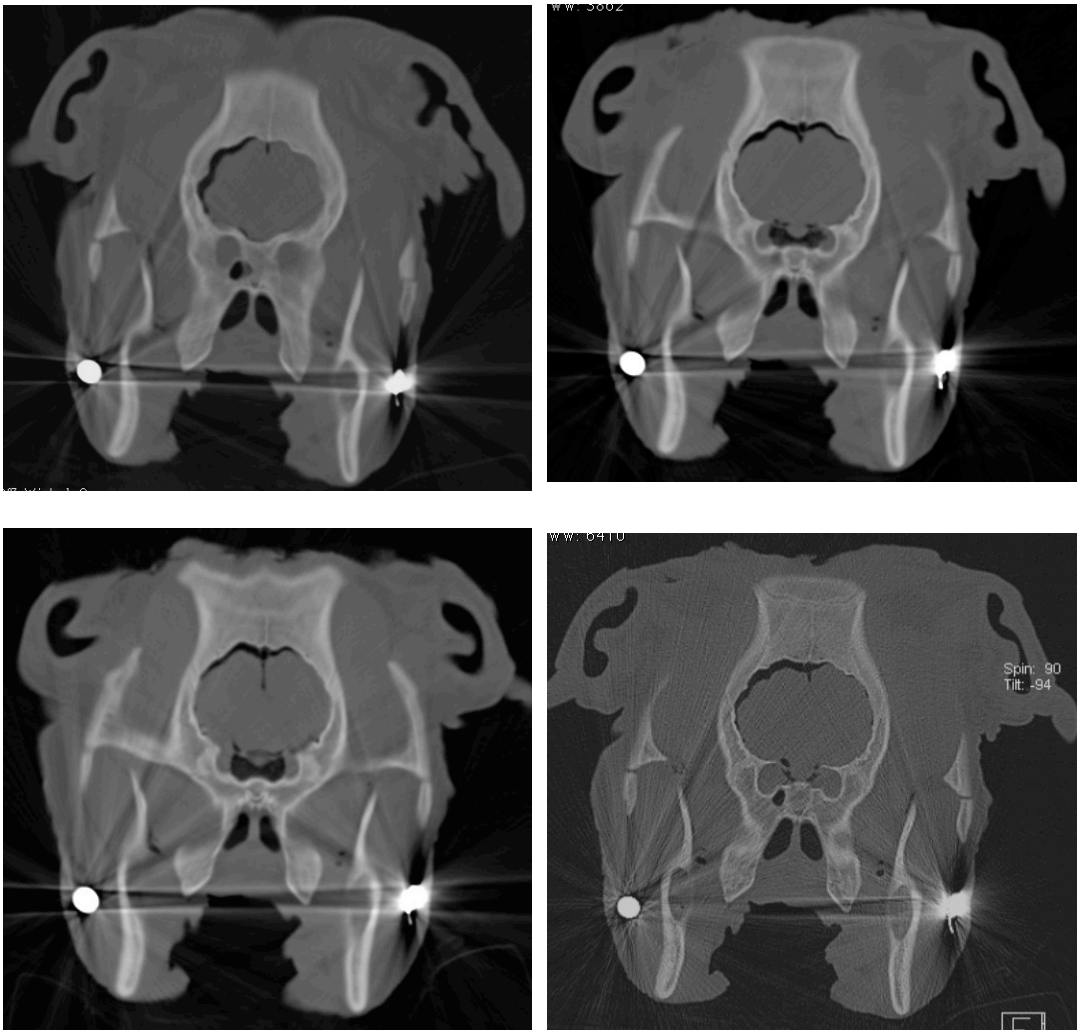

Abbildung 40 CT-Untersuchungen des Untersuchungsgangs 5; Schweinekopf mit im rechten Musculus masseter einliegendem Projektil vom Munitionstyp Luger Magtech und im linken M. masseter eingebrachten Projektilfragmenten des gleichen Typs; Schweinkopf von coronar betrachtet; obere Reihe linkes Bild: prä-1T-MRT, obere Reihe rechtes Bild: post-1T-MRT, untere Reihe linkes Bild: post-1,5T-MRT, untere Reihe rechtes Bild: post-3T-MRT.
[CT=Computertomographie, M=Musculus]

Tabelle 12 Übersicht über die Auswertung der MRT-Sequenzen des Munitionstyps Luger Magtech; hier Darstellung des Artefaktausmaßes (AA) und der Bildqualität (BQ) im 1 Tesla, 1,5 Tesla und 3 Tesla MRT.
[MRT=Magnetresonanztomographie, T1= T1 gewichtete Sequenz, T2=T2 gewichtete Sequenz, TSE=Turbospinecho, sag=sagittal, SE=Spin Echo, tirm=Turbo Inversion Recovery Magnitude, cor=coronar, PD=Protonendichte, tra=transversal, epi=Echo Planar Imaging, fl2d=Eigenname für T2* blutungssensitive Sequenz, FLAIR=Fluid Attended Inversion Recovery, SWI=Susceptibility Weighted Imaging, Dual=Sequenzkombination aus PD + T2 TSE tra, FFE=Fast-Field-Echo]

Untersuchungs-gang 5	MRT-Se-quenzen	Luger Magtech			
		Fragmente		Projektil	
		AA	BQ	AA	BQ
1 Tesla	T2 TSE sag	2	A	2	A
	T1 SE tra	1	A	2	A
	T2 tirm cor	1	A	2	A
	PD/T2 TSE tra	2	A	2	A
	Diffusion epi tra	1	B	2	B
	T2 fl2d tra	3	B	2	B
1,5 Tesla	T2 TSE sag	-	-	-	-
	PD/T2 TSE tra	1	A	2	A
	T1 SE tra	1	A	2	A
	T2 Flair cor	1	A	1	A
	Diffusion epi tra	2	B	2	B
	SWI tra	2	B	2	B
3 Tesla	T2 TSE sag	2	A	2	A
	T2 Flair cor	1	A	1	A
	Dual TSE tra	1	A	2	A
	SWI tra	2	B	2	B
	T1 FFE tra	2	A	2	B
	Diffusion epi tra	1	B	2	B

Der Munitionstyp Luger Magtech stellt sich in seinen Eigenschaften bezüglich der Artefaktbildung und Bildqualität ähnlich günstig dar wie der Munitionstyp Zombi Max des Herstellers Hornady.

In allen Sequenzen musste bei Artefaktausdehnung nur ein einziges Mal die Kategorie „3“, d.h. Artefaktausdehnung von 3-5 cm vergeben werden. Die Bildqualität wurde durchweg mit der Kategorie „A“ und „B“ bewertet.

Darüber hinaus stellen sich die Artefakte ausnahmslos als Auslöschungsartefakte ohne verzerrenden Charakter dar.

Sowohl im 1 T als auch im 1,5 T und 3 T MRT stellen sich hier ebenso die Projektile mit größeren Artefakten dar als die Fragmente im kontralateralen Musculus masseter.

In den 1 Tesla–MRT-Sequenzen zeigt sich die beste Bildqualität und die beste Artefaktminimierung in der Spinechosequnez T1 SE transversal und die schlechtesten Ergebnisse in der Gradientenechosequenz T2 fl2d transversal.

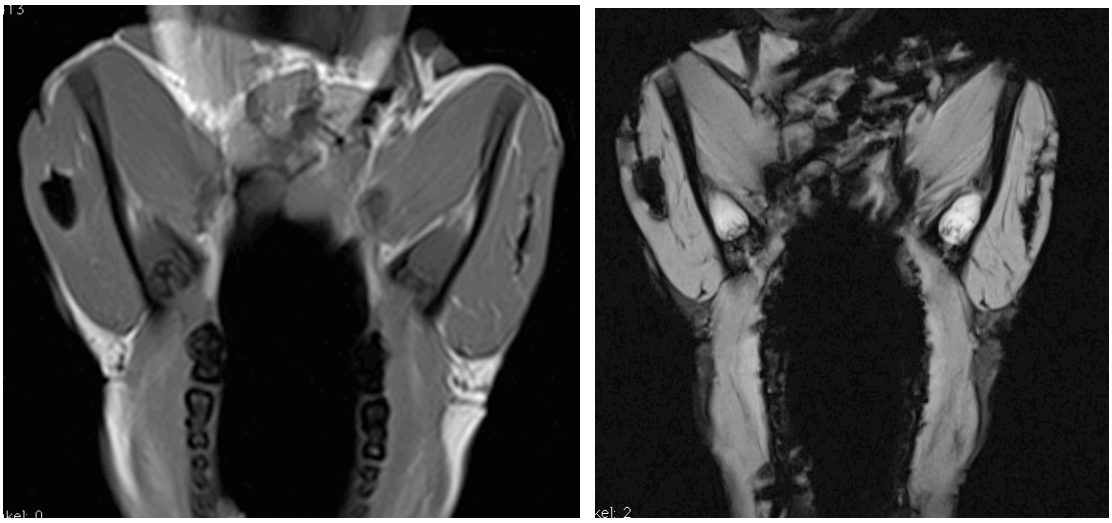

Abbildung 41 MRT-Darstellung eines Schweinekopfes in transversaler Ansicht im 1 Tesla MRT; in den rechten Musculus masseter eingebrachtes Projektil des Typs Luger Magtech, in den linken Musculus masseter eingebrachte Projektilfragmente des gleichen Typs; linkes Bild: Spinechosequenz T1 SE transversal; rechtes Bild: Gradientenechosequenz T2 fl2d transversal.
[MRT=Magnetresonanztomographie, T1=T1 gewichtete Sequenz, SE=Spin Echo, T2=T2 gewichtete Sequenz, fl2d=Eigenname für T2* blutungssensitive Sequenz]

Die Bildanalyse der 1,5 Tesla-Sequenzen ergibt ähnliche Analyseergebnisse wie im 1 T-MRT. Die beste Bilddarstellung mit den wenigsten Artefakten werden in der Spinechosequenz T1 SE transversal und die ungünstigsten Ergebnisse in der SWI transversal erzielt.

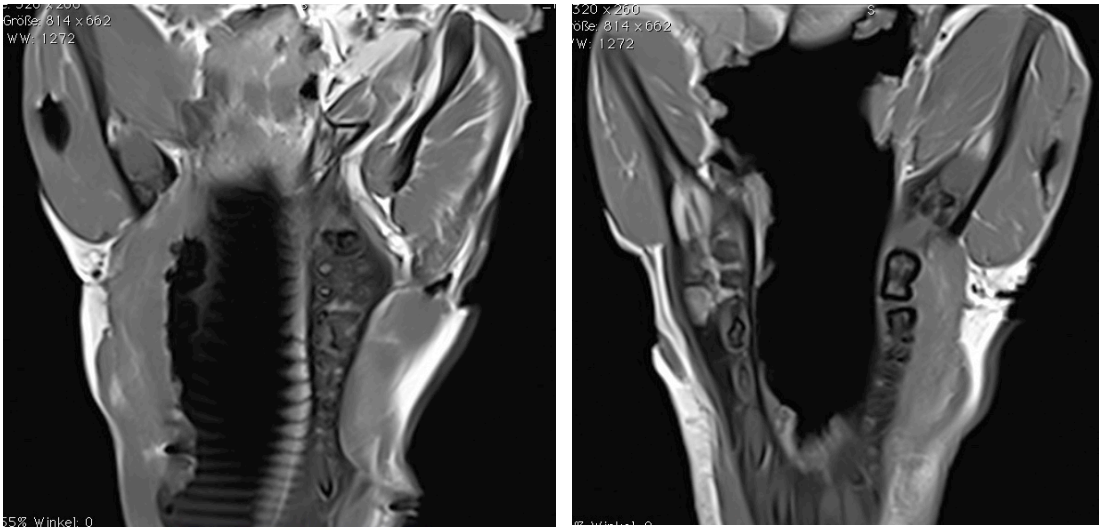

Abbildung 42 MRT-Darstellung eines Schweinekopfes transversaler Ansicht im 1,5 Tesla MRT; in den rechten Musculus masseter eingebrachtes Projektil des Typs Luger Magtech zeigt im Vergleich größere Artefaktausdehnung als die Projektile des gleichen Munitionstyps im linken Musculus masseter; linkes Bild: T1 SE transversal, hier: Projektil im rechten M. masseter; rechtes Bild: T1 SE transversal, hier: Projektilfragmente im linken M. masseter.
[MRT=Magnetresonanztomographie, T1=T1 gewichtete Sequenz, SE=Spin Echo, M=Musculus]

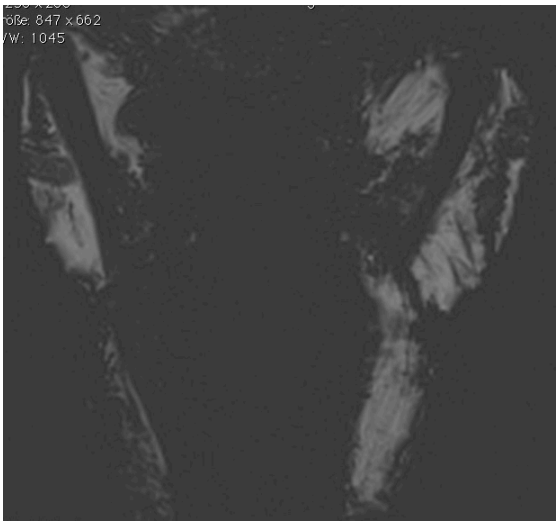

Abbildung 43 MRT-Darstellung eines Schweinekopfes transversaler Ansicht im 1,5 Tesla MRT in der SWI transversal; in den rechten Musculus masseter eingebrachtes Projektil des Typs Luger Magtech.
[MRT=Magnetresonanztomographie, SWI=Susceptibility Weighted Imaging]

Die beste Darstellung des Munitionstyps Luger Magtech wird mit der 3 Tesla MRT erreicht. Dies zeigt sich in der Spinechosequenz T2 Flair coronar, in welcher sowohl das Projektil als auch die Fragmente in der Bildqualität und Artefaktminimierung mit Bestnoten der Kategorie „1A“ bewertet werden konnten. Die größte Artefaktausdehnung wird in den SWI-Sequenz mit der Kategorie „2B“ erreicht, welches im Vergleich zu anderen Munitionstypen immer noch sehr gut ist.

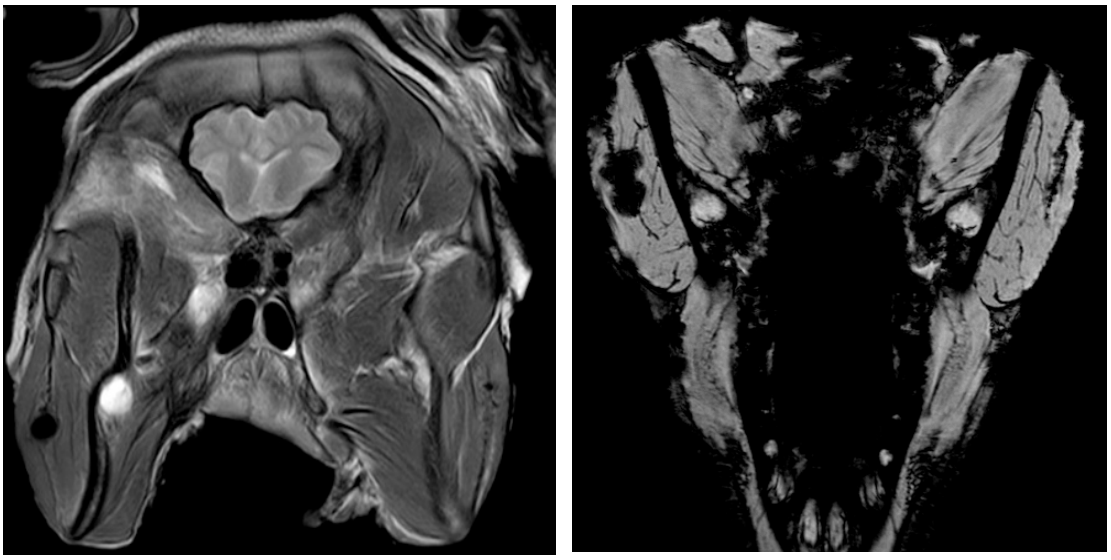

Abbildung 44 MRT-Darstellung eines Schweinekopfes in coronarer Ansicht im 3 Tesla MRT (Bild links) sowie in transversaler Ansicht (Bild rechts); in den rechten Musculus masseter eingebrachtes Projektil des Typs Luger Magtech und Projektile des gleichen Typs im linken Musculus masseter; linkes Bild: T2 Flair coronar; rechtes Bild: SWI tra.
[MRT=Magnetresonanztomographie, T2=T2 gewichtete Sequenz, Flair=Fluid Attended Inversion Recovery, SWI=Susceptibility Weighted Imaging]

3.1.2.5 Pep II MEN

Im Untersuchungsgang 6 wurde der Munitionstyp Pep II MEN des Hersteller MEN untersucht. In den rechten Musculus masseter des Hausschweins wurde das Projektil des nicht magnetischen Teilmantelgeschosses eingebracht, welches in Pistolen der Polizei Verwendung findet. In den linken Musculus masseter wurden die entsprechenden Projektilfragmente präpariert.



Abbildung 45 Munitionstyp Pep II MEN des Herstellers MEN.

Das Projektil des Munitionstyps Pep II MEN wurde bereits im Probedurchgang in den Geräten 1 Tesla MRT und 3 Tesla MRT untersucht.
In der Analyse zeigen sich hier im Untersuchungsdurchgang 6 bezüglich des Projektils die gleichen Ergebnisse in den CT-Untersuchungen wie im Probedurchgang.
Es konnte in allen verglichenen CT-Schichtungen keine Bewegung oder Rotation des Projektils nach Durchführung der MRT-Sequenzen in den unterschiedlichen Feldstärken beschrieben werden.

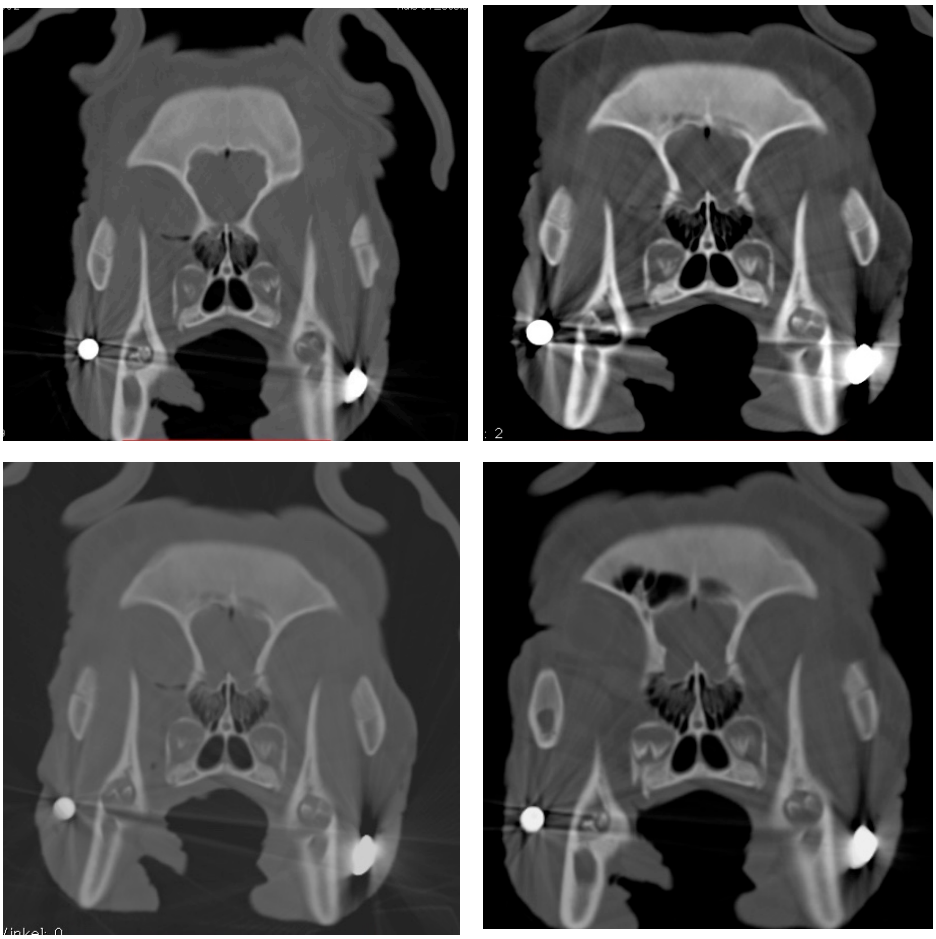

Abbildung 46 CT-Untersuchungen des Untersuchungsgangs 6; Schweinekopf mit im rechten Musculus masseter einliegendem Projektil vom Munitionstyp Pep II MEN und im linken M. masseter eingebrachten Projektilfragmenten des gleichen Typs; Schweinkopf von coronar betrachtet; obere Reihe linkes Bild: prä-1T-MRT, obere Reihe rechtes Bild: post-1T-MRT, untere Reihe linkes Bild: post-1,5T-MRT, untere Reihe rechtes Bild: post-3T-MRT.
[CT=Computertomographie, M=Musculus, T=Tesla]

Bei der Analyse der MRT-Sequenzen ergaben sich im Vergleich zum Probedurchgang / Untersuchungsgang 1, in welchem das nicht magnetische Projektil Pep II MEN bereits im 1 Tesla und 3 Tesla MRT untersucht wurde, deutliche Änderungen in Bezug auf Bildqualität und Artefaktausdehnung. Im Untersuchungsgang 1 befand sich im kontralateralen Musculus masseter das stark magnetische Projektil Sintox Standard des Herstellers RUAG Ammotech GmbH, welches selbst massive Auslöschungsartefakte bis über die Mittellinie hinaus erzeugte.
Im Vergleich von Untersuchungsgang 1 und Untersuchungsgang 6 stellt sich das Projektil des Munitionstyps Pep II MEN nun mit deutlich kleineren Artefakten und einer deutlich besseren Bildqualität dar.

Während die Unterschiede in der Bildqualität und Artefaktausdehnung in den Spinechosequenzen der 1 Tesla MRT-Untersuchungen nur minimal ausfallen, als Beispiel sei hier die

T2 tirm cor genannt, zeigen sich vor allem in den Gradientenecho- und diffusionsgewichteten Sequenzen gravierende Unterschiede. In Untersuchungsgang 6 wird die Gradientenechosequenz T2 fl2d tra mit „2B“ kategorisiert, während sie im Untersuchungsgang 1, bei einliegendem magnetischen Projektil auf der kontralateralen Seite nur mit „4C“ beurteilt werden konnte. Somit wurden die Artefakte deutlich größer und die Bildqualität sank von „mittel“ auf "nicht verwertbar".

Tabelle 13 vergleichende Darstellung der Auswertung der MRT-Sequenzen des Munitionstyps Pep II MEN im Untersuchungsgang 1 und 6; hier Darstellung des Artefaktausmaßes (AA) und der Bildqualität (BQ) im 1 Tesla und 3 Tesla MRT.
[MRT=Magnetresonanztomographie, T1= T1 gewichtete Sequenz, T2=T2 gewichtete Sequenz, TSE=Turbospinecho, sag=sagittal, SE=Spin Echo, tirm=Turbo Inversion Recovery Magnitude, cor=coronar, PD=Protonendichte, tra=transversal, epi=Echo Planar Imaging, fl2d=Eigenname für T2* blutungssensitive Sequenz, FLAIR=Fluid Attended Inversion Recovery, SWI=Susceptibility Weighted Imaging, Dual=Sequenzkombination aus PD + T2 TSE tra, FFE=Fast-Field-Echo]

Gegenüberstellung Untersuchungsgang 1 und 6	MRT-Sequenzen	Pep II MEN Projektil			
		U 1		U 6	
		AA	BQ	AA	BQ
1 Tesla	T2 TSE sag	2	A	2	A
	T1 SE tra	2	A	2	A
	T2 tirm cor	2	B	2	A
	PD/T2 TSE tra	2	B	2	B
	Diffusion epi tra	4	C	3	C
	T2 fl2d tra	4	C	2	B
3 Tesla	T2 TSE sag	2	A	2	B
	T2 Flair cor	2	A	2	A
	Dual TSE tra	2	A	2	A
	SWI tra	4	C	2	B
	T1 FFE tra	2	B	2	B
	Diffusion epi tra	3	C	2	C

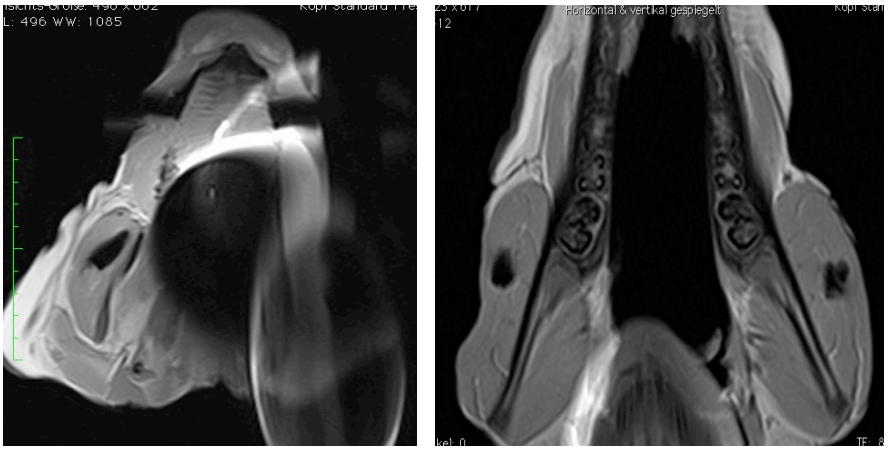

Abbildung 47 MRT-Untersuchung eines Schweinekopfes im 1 Tesla MRT, hier: Vergleich der Sequenz T1 SE transversal; linkes Bild: Untersuchungsgang 1 mit im rechten Musculus masseter einliegendem Projektil Pep II MEN und im linken Musculus masseter einliegendem magnetischem Projektil des Typs Sintox Standard mit massiver Artefaktbildung; rechtes Bild: Untersuchungsgang 6 mit im rechten Musculus masseter einliegendem Projektil des Typs Pep II MEN und Projektilfragmenten auf der kontralateralen Seite bei insgesamt guter Bildqualität.
[MRT=Magnetresonanztomographie, T1=T1 gewichtete Sequenz, SE=Spin Echo]

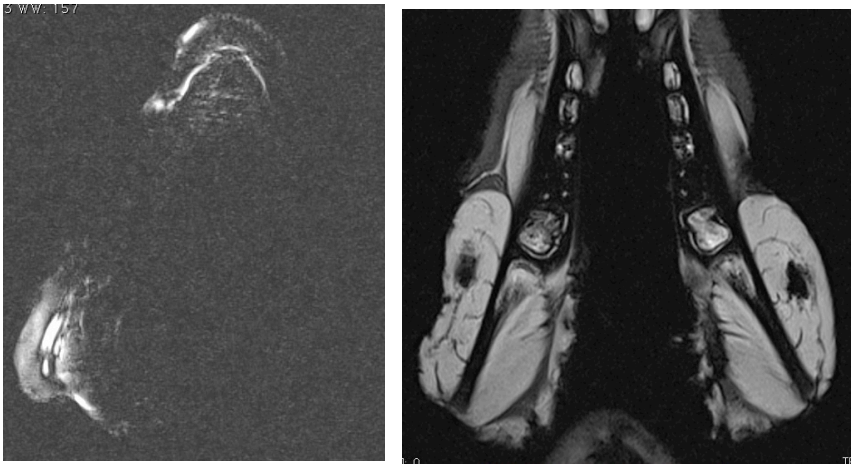

Abbildung 48 MRT-Untersuchung eines Schweinekopfes im 1 Tesla MRT; hier: Vergleich der Sequenz T2 fl2d in transversaler Ansicht; linkes Bild: Untersuchungsgang 1 mit im rechten Musculus masseter einliegendem Projektil Pep II MEN und im linken Musculus masseter einliegendem magnetischem Projektil des Typs Sintox Standard mit massiver Artefaktbildung; rechtes Bild: Untersuchungsgang 6 mit im rechten Musculus masseter einliegendem Projektil des Typs Pep II MEN und Projektilfragmenten auf der kontralateralen Seite. Zu sehen sind deutliche Qualitätsunterschiede in Bildqualität und Artefaktausdehnung des Munitionstyps Pep II MEN bei gleicher Sequenz, aber unterschiedlichem Untersuchungsgang.
[MRT=Magnetresonanztomographie, T2=T2 gewichtete Sequenz, fl2d=Eigenname für T2* blutungssensitive Sequenz]

Analog dazu verhalten sich die Ergebnisse in der 3 Tesla MRT-Untersuchung. Eine gleich gute Darstellung des Projektils und des umgebenden Gewebes in Untersuchungsgang 1 und 6 zeigt sich in den Spinechosequenzen (hier: mit „2A“ beurteilt in der Sequenz T2 Flair coronar), wohingegen die Gradientenechosequenzen deutliche Unterschiede zeigen. In Untersuchungsgang 6 wird das Projektil des Munitionstyps Pep II MEN mit der Kategorie „2B“ in der SWI-Sequenz eingestuft, während das selbe Projektil in Untersuchungsgang 1 im 3 Tesla MRT in der gleichen Sequenz an Bildqualität deutlich verliert und an Artefaktausdehnung zunimmt (hier: Änderung von Kategorie „2B“ auf „4C“).



Abbildung 49 MRT-Untersuchung eines Schweinekopfes im 3 Tesla MRT, hier: Vergleich der Spinechosequenz T2 Flair coronar; linkes Bild: Untersuchungsgang 1 mit im rechten Musculus masseter einliegendem Projektil Pep II MEN und im linken Musculus masseter einliegendem magnetischem Projektil des Typs Sintox Standard mit massivem Auslöschungsart; rechtes Bild: Untersuchungsgang 6 mit im rechten Musculus masseter einliegendem Projektil des Typs Pep II MEN und Projektilfragmenten auf der kontralateralen Seite bei insgesamt guter Bildqualität.
[MRT=Magnetresonanztomographie, T2=T2 gewichtete Sequenz, Flair=Fluid Attended Inversion Recovery]

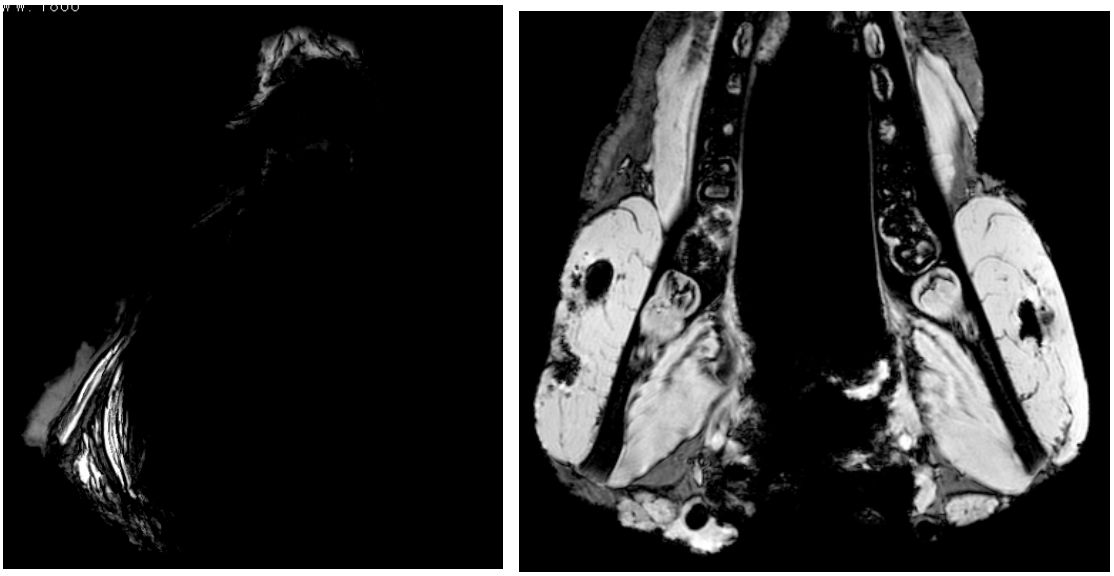

Abbildung 50 MRT-Untersuchung eines Schweinekopfes im 3 Tesla MRT; hier: Vergleich der Sequenz SWI in transversaler Ansicht; linkes Bild: Untersuchungsgang 1 mit im rechten Musculus masseter einliegendem Projektil Pep II MEN und im linken Musculus masseter einliegendem magnetischem Projektil des Typs Sintox Standard mit massiver Artefaktbildung; rechtes Bild: Untersuchungsgang 6 mit im rechten Musculus masseter einliegendem Projektil des Typs Pep II MEN und Projektilfragmenten auf der kontralateralen Seite. Zu sehen sind deutliche Qualitätsunterschiede in Bildqualität und Artefaktausdehnung des Munitionstyps Pep II MEN bei gleicher Sequenz, aber unterschiedlichem Untersuchungsgang.
[MRT=Magnetresonanztomographie, SWI=Susceptibility Weighted Imaging]

Tabelle 14 Übersicht über die Auswertung der MRT-Sequenzen des Munitionstyps Pep II MEN im Untersuchungsgang 6; hier Darstellung des Artefaktausmaßes (AA) und der Bildqualität (BQ) im 1 Tesla, 1,5 Tesla und 3 Tesla MRT.
[MRT=Magnetresonanztomographie, T1= T1 gewichtete Sequenz, T2=T2 gewichtete Sequenz, TSE=Turbospinecho, sag=sagittal, SE=Spin Echo, tirm=Turbo Inversion Recovery Magnitude, cor=coronar, PD=Protonendichte, tra=transversal, epi=Echo Planar Imaging, fl2d=Eigenname für T2* blutungssensitive Sequenz, FLAIR=Fluid Attended Inversion Recovery, SWI=Susceptibility Weighted Imaging, Dual=Sequenzkombination aus PD + T2 TSE tra, FFE=Fast-Field-Echo]

Untersuchungsgang 6	MRT-Sequenzen	Pep II MEN			
		Fragmente		Projektil	
		AA	BQ	AA	BQ
1 Tesla	T2 TSE sag	2	A	2	A
	T1 SE tra	2	A	2	A
	T2 tirm cor	2	A	2	A
	PD/T2 TSE tra	2	B	2	B
	Diffusion epi tra	2	C	3	C
	T2 fl2d tra	2	B	2	B
1,5 Tesla	T2 TSE sag	2	A	2	A
	PD/T2 TSE tra	1	A	2	A
	T1 SE tra	2	A	2	A
	T2 Flair cor	2	B	2	A
	Diffusion epi tra	2	B	2	A
	SWI tra	3	C	3	C
3 Tesla	T2 TSE sag	2	A	2	A
	T2 flair cor	2	A	2	A
	Dual TSE tra	2	A	2	A
	SWI tra	2	B	3	B
	T1 FFE tra	2	B	2	B
	Diffusion epi tra	2	B	2	C

Mit einem gemischten Verteilungsbild der Kategorien „1A“ bis „3C“ gehört der Munitionstyp Pep II MEN im Vergleich zu den anderen Munitionstypen in Bezug auf seine Darstellbarkeit im MRT in den mittleren Bereich. Es kommt durchweg nur zu Auslöschungsartefakten ohne verzerrenden Charakter.

Im Vergleich der Darstellung zwischen Projektil und Projektilfragmenten des Typs Pep II MEN zeigen sich im Untersuchungsgang 6 keine großen Unterschiede im 1 Tesla MRT. Lediglich in der diffusionsgewichteten Sequenz Diffusion epi transversal, welche hier gleichzeitig auch insgesamt die schlechteste Bildqualität und größte Artefaktausdehnung liefert, stellen sich die Projektilfragmente mit einer kleineren Artefaktausdehnung dar als das Projektil selbst. Die beste Bildqualität und minimalste Artefaktbildung zeigt sich in der Spinechosequenz T1 SE transversal.

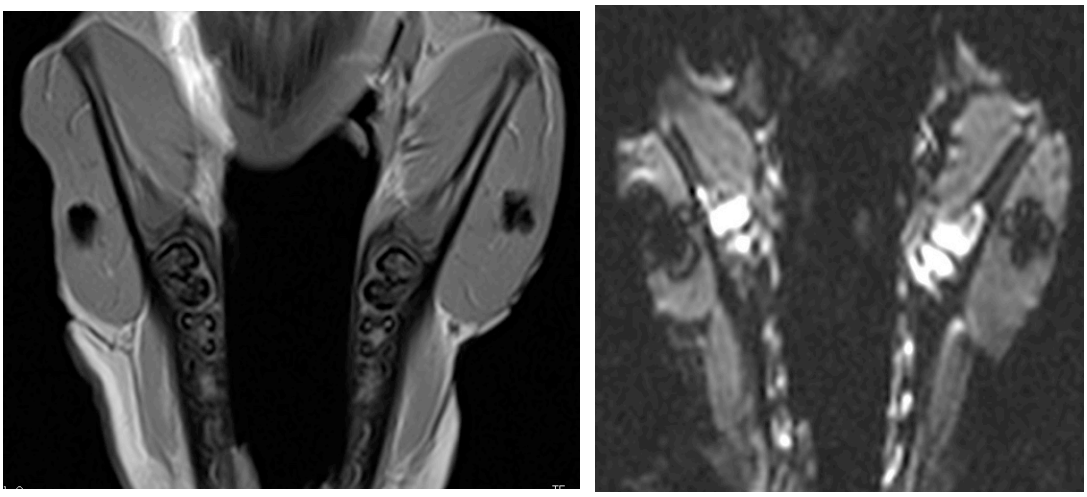

Abbildung 51 MRT-Darstellung eines Schweinekopfes in transversaler Ansicht im 1 Tesla MRT; in den rechten Musculus masseter eingebrachtes Projektil des Typs Pep II MEN, in den linken Musculus masseter eingebrachte Projektilfragmente des gleichen Typs; linkes Bild: Spinechosequenz T1 SE transversal; rechtes Bild: diffusionsgewichtete Sequenz Diffusion epi transversal.
[MRT=Magnetresonanztomographie, T1=T1 gewichtete Sequenz, SE=Spin Echo, epi=Echo Planar Imaging]

In der Analyse der 1,5 Tesla MRT-Sequenzen zeigt sich ein ähnliches Bild. Hier ist der Unterschied zwischen Artefaktausdehnung und Bildqualität schon in der Turbospinnechosequenz PD/T2 TSE transversal zu erkennen. Die Fragmente stellen sich bei gleich guter Bildqualität (hier: Kategorie „A“) in ihrer Ausdehnung kleiner dar als das Projektil des gleichen Typs (hier: Fragmente = Kategorie „1“ und Projektil = Kategorie „2“). In den 3d-Gradientenechosequenzen, hier SWI tra, welche den Negativpol bilden, sind Bildqualität und Artefaktgröße zwischen Projektil und Fragmenten nicht verschieden.

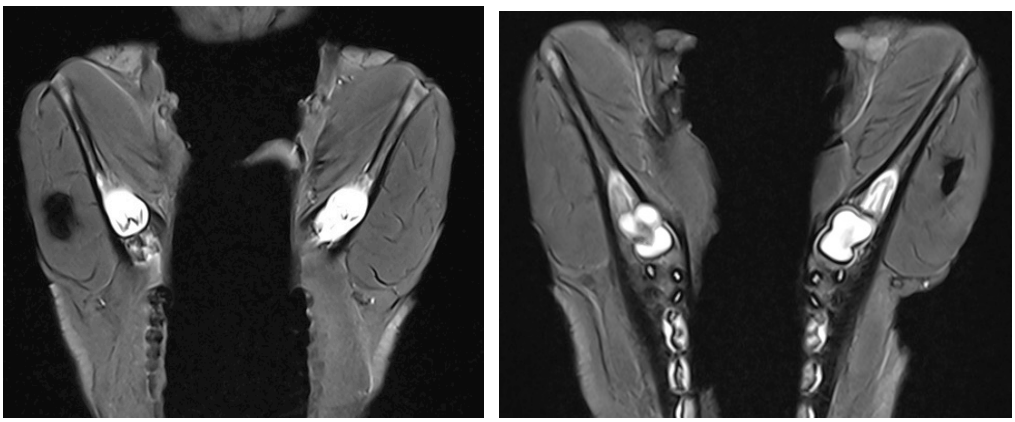

Abbildung 52 MRT-Darstellung eines Schweinekopfes in transversaler Ansicht in der Sequenz PD/T2 TSE im 1,5 Tesla MRT; im rechten M. masseter eingebrachtes Projektil des Typs Pep II MEN (linkes Bild), im linken M. masseter eingebrachte Projektilfragmente des gleichen Typs (rechtes Bild).
[MRT=Magnetresonanztomographie, PD/T2 TSE=Sequenzkombination, PD=Protonendichte, T2=T2 gewichtete Sequenz, TSE=Turbospinecho, M=Musculus]

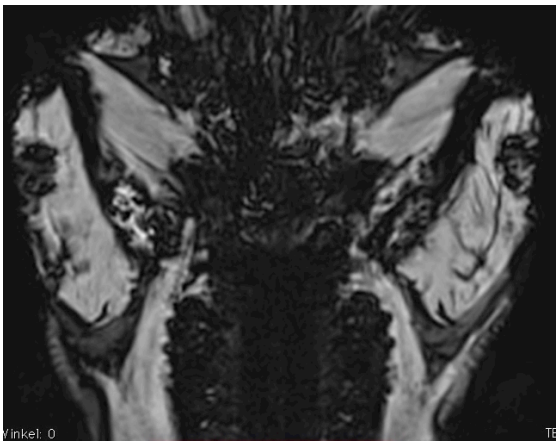

Abbildung 53 MRT-Darstellung eines Schweinekopfes in transversaler Ansicht in der Sequenz SWI tra im 1,5 Tesla MRT; im rechten M. masseter eingebrachtes Projektil des Typs Pep II MEN; im linken M. masseter eingebrachte Projektilfragmente des gleichen Typs.
[MRT=Magnetresonanztomographie, SWI=Susceptibility Weighted Imaging, M=Musculus]

Im 3 Tesla MRT kommen Projektil und Projektilfragmente nahezu gleich zur Darstellung. Die besten Ergebnisse lassen sich in der Spinechosequenz T2 Flair coronar und die schlechtesten Ergebnisse in Hinsicht auf Bildqualität und Artefaktausmaß in der Gradientenechosequenz SWI tra bestimmen. Hier kommt es zu einem Wechsel von Kategorie „2A“ auf „3B“.

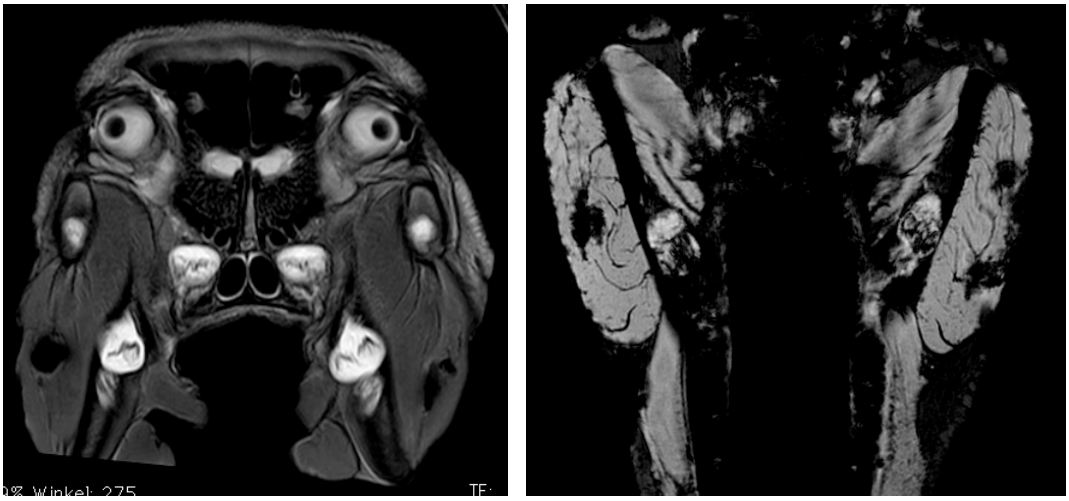

Abbildung 54 MRT-Darstellung eines Schweinekopfes in coronarer Ansicht im 3 Tesla MRT (Bild links) sowie in transversaler Ansicht (Bild rechts); in den rechten Musculus masseter eingebrachtes Projektil des Typs Pep II MEN und Projektile des gleichen Typs im linken Musculus masseter; linkes Bild: T2 Flair coronar; rechtes Bild: SWI tra.
[MRT=Magnetresonanztomographie, T2=T2 gewichtete Sequenz, Flair=Fluid Attended Inversion Recovery, SWI=Susceptibility Weighted Imaging, tra=transversal]

3.1.2.6 Luger Sellier&Bellot

Im Untersuchungsgang 7 wurde der Munitionstyp Luger Sellier & Bellot des Herstellers Sellier&Bellot untersucht. Es handelt sich um ein nicht magnetisches Blei-Rundkopf-Geschoss bei dem auch nach Abschuss auf eine Stahlplatte aus 25m Entfernung keine Fragmente entstehen und dieses im Ganzen ohne Verformungen erhalten bleibt. Das Projektil wurde in diesem Untersuchungsgang gemäß Protokoll in den rechten Musculus masseter des Hausschweins präpariert.
Der linke Musculus masseter blieb in diesem Untersuchungsgang unangetastet.



Abbildung 55 Munitionstyp Luger Sellier&Bellot des Hersteller Sellier&Bellot

In der Analyse der CT-Untersuchungen vor und nach den unterschiedlichen Feldstärken im MRT erbrachten keine veränderte Lage des Projektil Luger Sellier&Bellot.

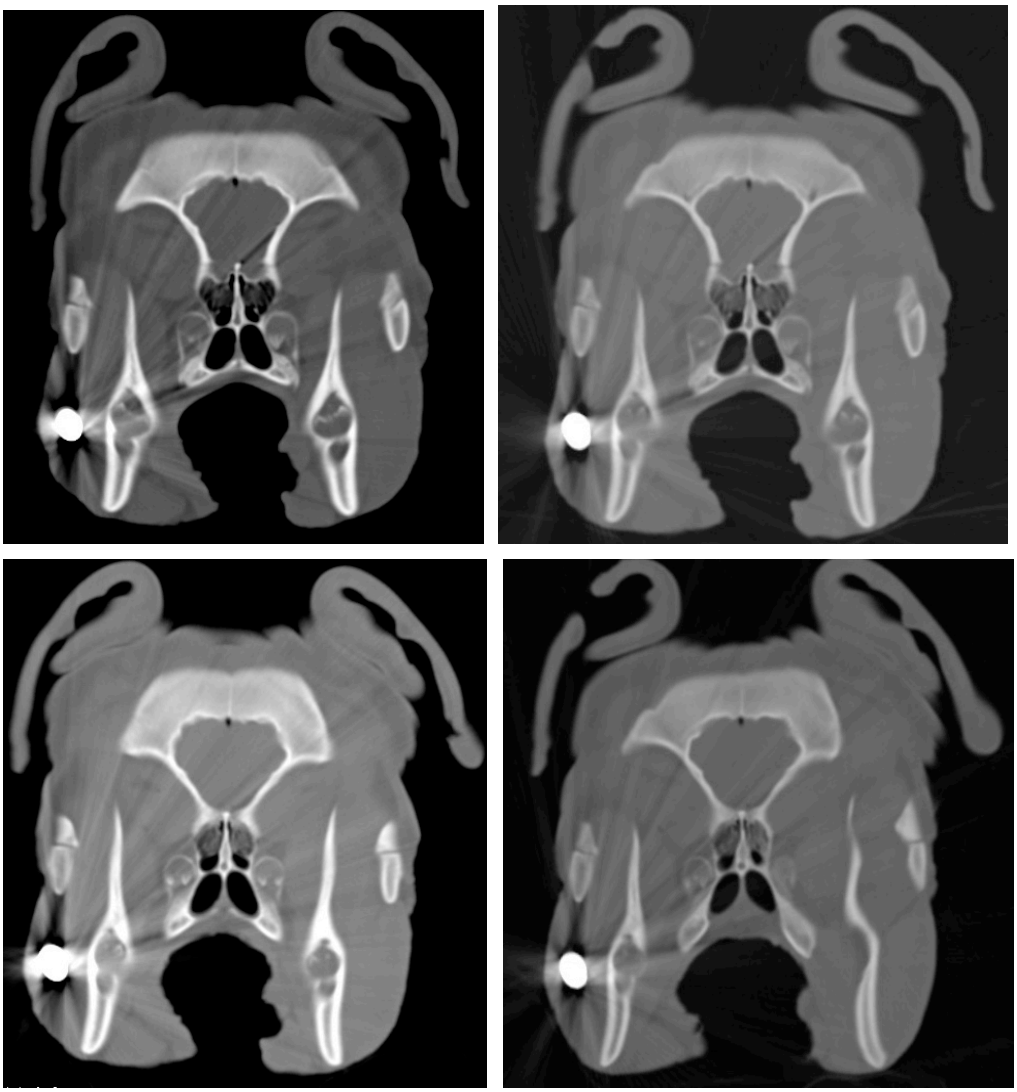

Abbildung 56 Schweinekopf von koronar betrachtet; CT-Untersuchungen des Untersuchungsgangs 7; im rechten Musculus masseter einliegendem Projektil vom Munitionstyp Luger Sellier&Bellot; linker M. masseter in diesem Untersuchungsgang unangetastet; obere Reihe linkes Bild: prä-1T-MRT, obere Reihe rechtes Bild: post-1T-MRT, untere Reihe linkes Bild: post-1,5T-MRT, untere Reihe rechtes Bild: post-3T-MRT.
[CT=Computertomographie, M=Musculus, T=Tesla, MRT=Magnetresonanztomographie]

Tabelle 15 Übersicht über die Auswertung der MRT-Sequenzen des Munitionstyps Luger Sellier&Bellot im Untersuchungsgang 7; hier Darstellung des Artefaktausmaßes (AA) und der Bildqualität (BQ) im 1 Tesla, 1,5 Tesla und 3 Tesla MRT. [MRT=Magnetresonanztomographie, T1= T1 gewichtete Sequenz, T2=T2 gewichtete Sequenz, TSE=Turbospinecho, sag=sagittal, SE=Spin Echo, tirm=Turbo Inversion Recovery Magnitude, cor=coronar, PD=Protonendichte, tra=transversal, epi=Echo Planar Imaging, fl2d=Eigenname für T2* blutungssensitive Sequenz, FLAIR=Fluid Attended Inversion Recovery, SWI=Susceptibility Weighted Imaging, Dual=Sequenzkombination aus PD + T2 TSE tra, FFE=Fast-Field-Echo]

Untersuchungsgang 7	MRT-Sequenzen	Luger Sellier&Bellot	
		Projektil	
		AA	BQ
1 Tesla	T2 TSE sag	2	A
	T1 SE tra	2	A
	T2 tirm cor	2	A
	PD/T2 TSE tra	2	A
	Diffusion epi tra	2	C
	T2 fl2d tra	2	B
1,5 Tesla	T2 TSE sag	2	A
	PD/T2 TSE tra	2	A
	T1 SE tra	2	A
	T2 Flair cor	2	A
	Diffusion epi tra	2	C
	SWI tra	2	B
3 Tesla	T2 TSE sag	2	A
	T2 Flair cor	2	A
	Dual TSE tra	2	A
	SWI tra	2	A
	T1 FFE tra	2	A
	Diffusion epi tra	2	C

Bei der MRT-Darstellung des Projektils Luger Sellier&Bellot wurde in der Auswertung nur drei Mal die Kategorie „C“ für eine schlechte Bildqualität vergeben, somit kann dieser Munitionstyp in die mittlere Gruppe der Rangreihenfolge der Darstellbarkeit der Munitionstypen eingeordnet werden.

Erwähnenswert bei diesem Projektil erscheint, dass die Artefaktgröße ohne Ausnahme der Kategorie „2“ zugeordnet werden kann. Dies bedeutet, dass das hierbei entstandene Auslöschungsartefakt selbst nur durch die Größe des Projektils an sich entsteht und durch unterschiedliche Feldstärken und Sequenzen nicht beeinflusst wird.

In der 1 Tesla-MRT wird das beste Ergebnis ebenfalls in den Spinechosequenzen erreicht, welche durchgehend alle mit „2A“ beurteilt wurden. Die schlechteste Bildqualität mit Kategorie „C“ entstand in der diffusionsgewichteten Sequenz Diffusion epi transversal.

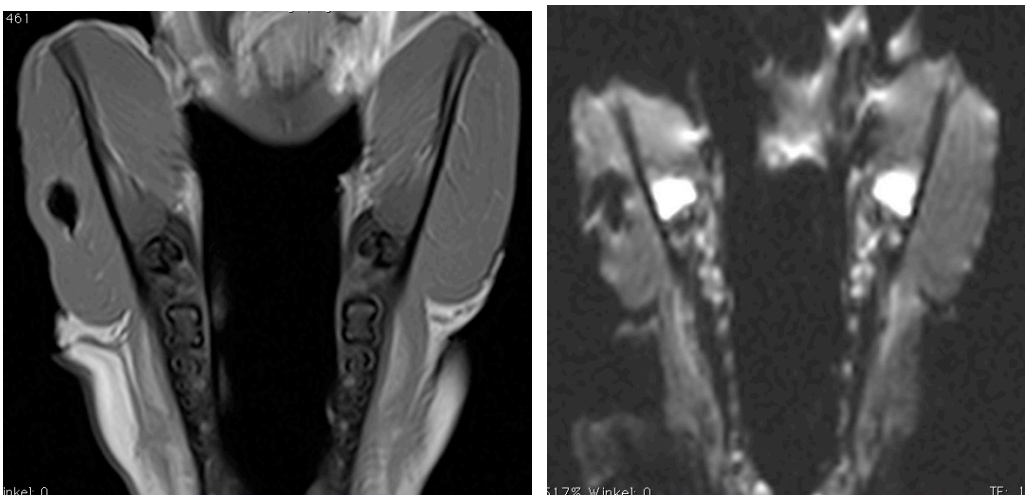

Abbildung 57 MRT-Darstellung eines Schweinekopfes in transversaler Ansicht im 1 Tesla MRT; in den rechten Musculus masseter eingebrachtes Projektil des Typs Luger Sellier&Bellot, der linke Musculus masseter bleibt in diesem Untersuchungsgang unangetastet; linkes Bild: Spinechosequenz T1 SE transversal; rechtes Bild: diffusionsgewichtete Sequenz Diffusion epi transversal.
[MRT=Magnetresonanztomographie, T1=T1 gewichtete Sequenz, SE=Spin Echo, epi=Echo Planar Imaging]

Die Untersuchung in der Feldstärke von 1,5 Tesla ergaben im Vergleich zu den anderen Feldstärken ähnlich gute Ergebnisse. Die beste Darstellung von Bildqualität bei unveränderter Artefaktdarstellung zeigte sich auch hier in den Spinechosequenzen. Den Negativpol bildet u.a. die diffusionsgewichtete Sequenz Diffusion epi transversal, in welcher im Gegensatz zur 1-Tesla-Untersuchung verzerrende Artefakte im gesamten umliegenden Gewebe verzeichnet werden können.

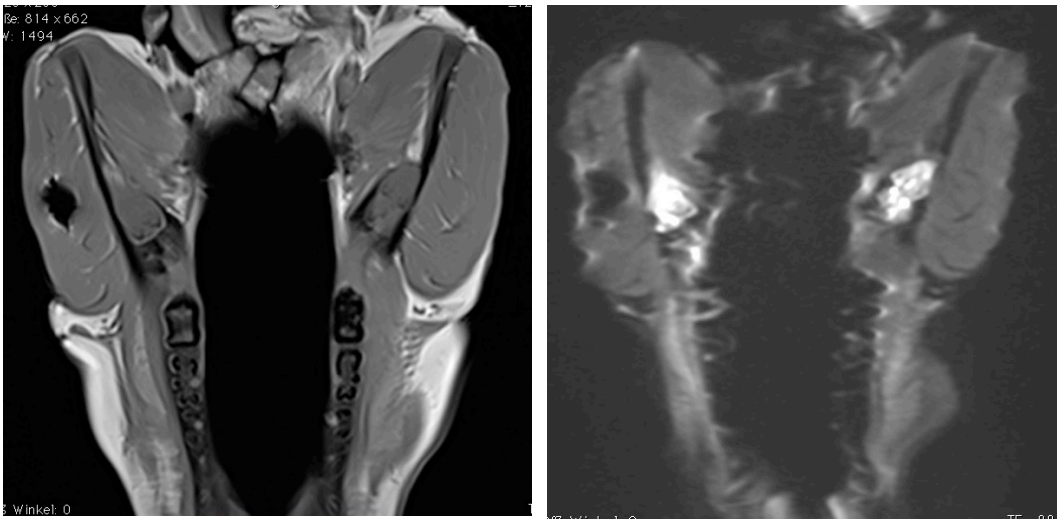

Abbildung 58 MRT-Darstellung eines Schweinekopfes in transversaler Ansicht im 1,5 Tesla MRT; in den rechten Musculus masseter eingebrachtes Projektil des Typs Luger Sellier&Bellot, der linke Musculus masseter bleibt in diesem Untersuchungsgang unangetastet; linkes Bild: Spinechosequenz T1 SE transversal; rechtes Bild: diffusionsgewichtete Sequenz Diffusion epi transversal.
[MRT=Magnetresonanztomographie, T1=T1 gewichtete Sequenz, SE=Spin Echo, epi=Echo Planar Imaging]

Das gleiche Bild zeigt sich bei der Betrachtung der 3-Tesla-Sequenzen. Auch hier wird die beste Bildqualität bei gleichbleibender Artefaktausdehnung mit den Spinechosequenzen erreicht, während die Gradientenechosequenzen und diffusionsgewichteten Sequenzen in der Bildqualität schlechter eingestuft werden mussten.

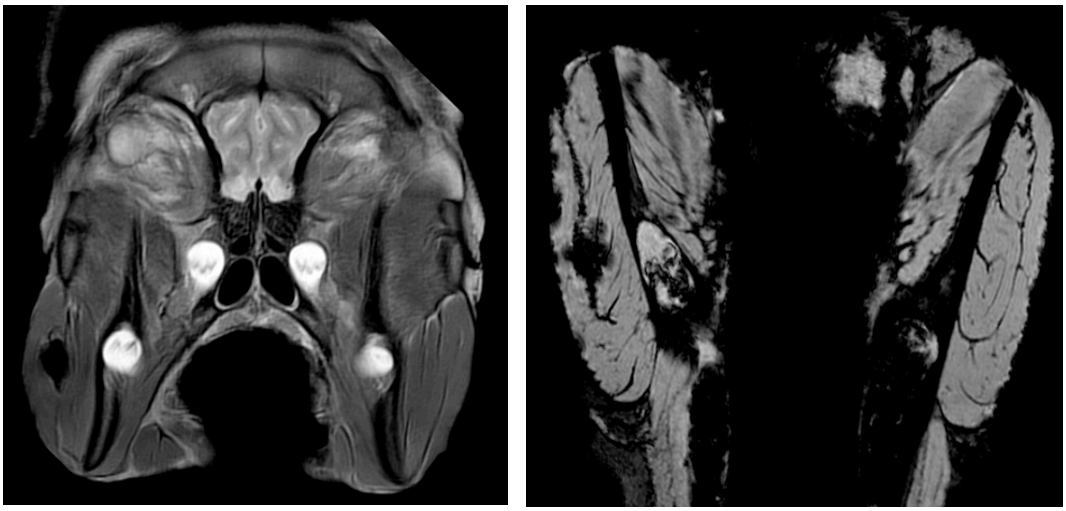

Abbildung 59 MRT-Darstellung eines Schweinekopfes in koronarer und transversaler Ansicht im 3 Tesla MRT; in den rechten Musculus masseter eingebrachtes Projektil des Typs Luger Sellier&Bellot, der linke Musculus masseter bleibt in diesem Untersuchungsgang unangetastet; linkes Bild: Spinechosequenz T2 Flair coronar; rechtes Bild: 3d-Gradientenechosequenz SWI transversal.
[MRT=Magnetresonanztomographie, T2=T2 gewichtete Sequenz, Flair=Fluid Attended Inversion Recovery, SWI=Susceptibility Weighted Imaging]

3.1.2.7 Sintox Standard Projektil

Im Untersuchungsgang 8 wurde das Projektil des Typs Sintox Standard des Hersteller RUAG Ammotech GmbH einzeln betrachtet, da sich im Untersuchungsgang 1 zeigte, dass dieses Projektil starke, zum Teil mittellinienüberschreitende Auslöschungsartefakte verursacht. Das stark magnetische Projektil, welches in der Pistole P8 der Deutschen Bundeswehr zum Einsatz kommt, wurde in den rechten Musculus masseter des Hausschweins eingebracht. Der linke Musculus masseter blieb in diesem Untersuchungsgang unangetastet um mögliche Einflussfaktoren durch andere Projektile ausschließen zu können.



Abbildung 60 Munitionstyp Sintox Standard des Hersteller RUAG Ammotech GmbH; Abbildung des Projektils (links) und dessen großen (2.v.l.), mittleren (2.v.r.) und kleinen Fragmenten (rechts).
Erstaunlicherweise zeigt das Projektil Sintox Standard im Vergleich zum Untersuchungsgang 1, welches den Probedurchgang darstellte, in dieser Untersuchung keinerlei ad-axis- oder Rotationsbewegung. Sowohl in den CT-Schnittbildern als auch in den 3D-Rekonstruktionen kann keine Lageänderung festgestellt werden.
[CT=Computertomographie]

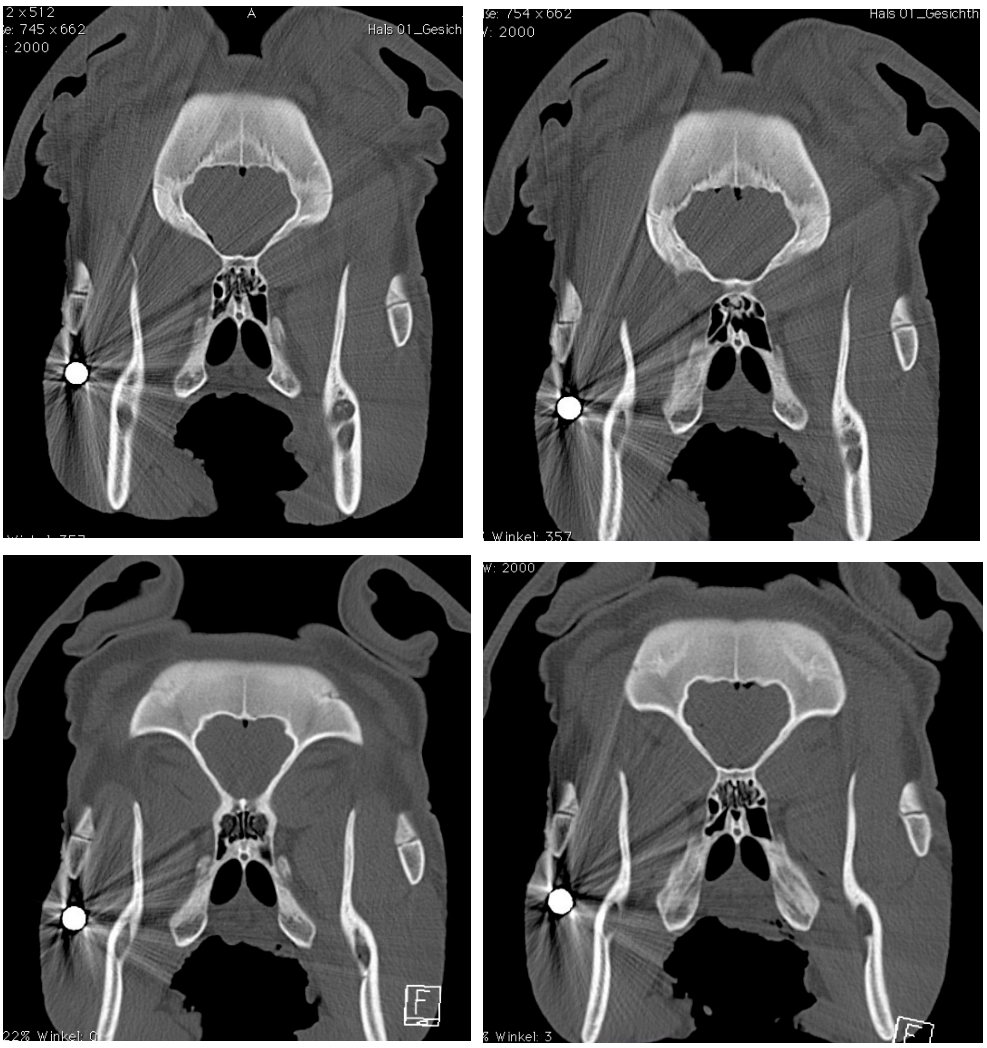

Abbildung 61 Schweinekopf von koronar betrachtet; CT-Untersuchungen des Untersuchungsgangs 8; im rechten Musculus masseter einliegendem Projektil vom Munitionstyp Sintox Standard; linker M. masseter in diesem Untersuchungsgang unangetastet; obere Reihe linkes Bild: prä-1T-MRT, obere Reihe rechtes Bild: post-1T-MRT, untere Reihe linkes Bild: post-1,5T-MRT, untere Reihe rechtes Bild: post-3T-MRT.
[CT=Computertomographie, M=Musculus, T=Tesla]

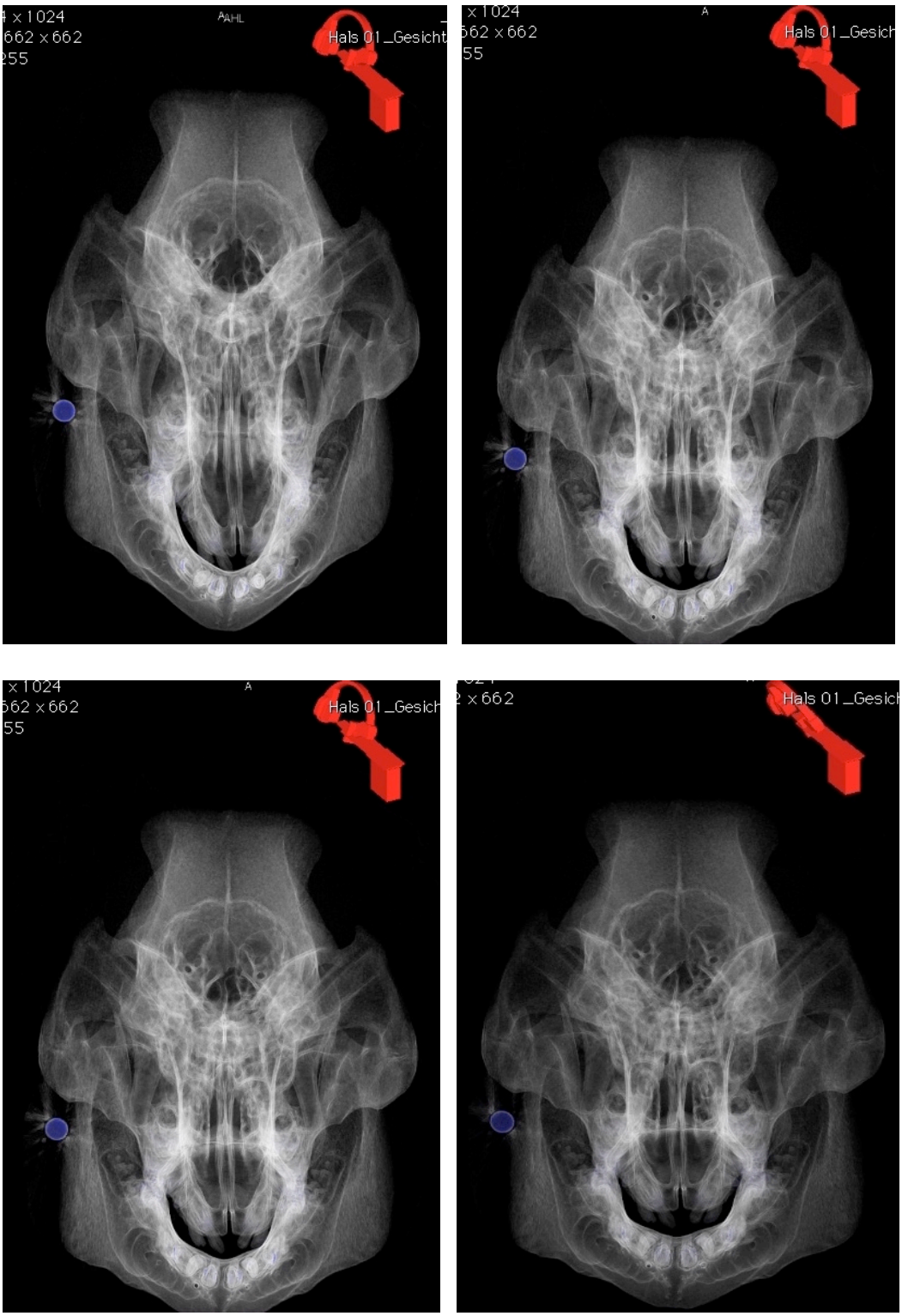

Abbildung 62 3D-Rekonstruktion der CT-Untersuchungen des Untersuchungsgangs 8; Schweinekopf von anterior betrachtet; links = prä-1T-MRT, rechts = post-1T-MRT, unten = post-3T-MRT; rechter M. masseter = Sintox Standard, linker M. masserter ist unangetastet.
[CT=Computertomographie, T=Tesla, MRT=Magnetresonanztomographie, M=Musculus]

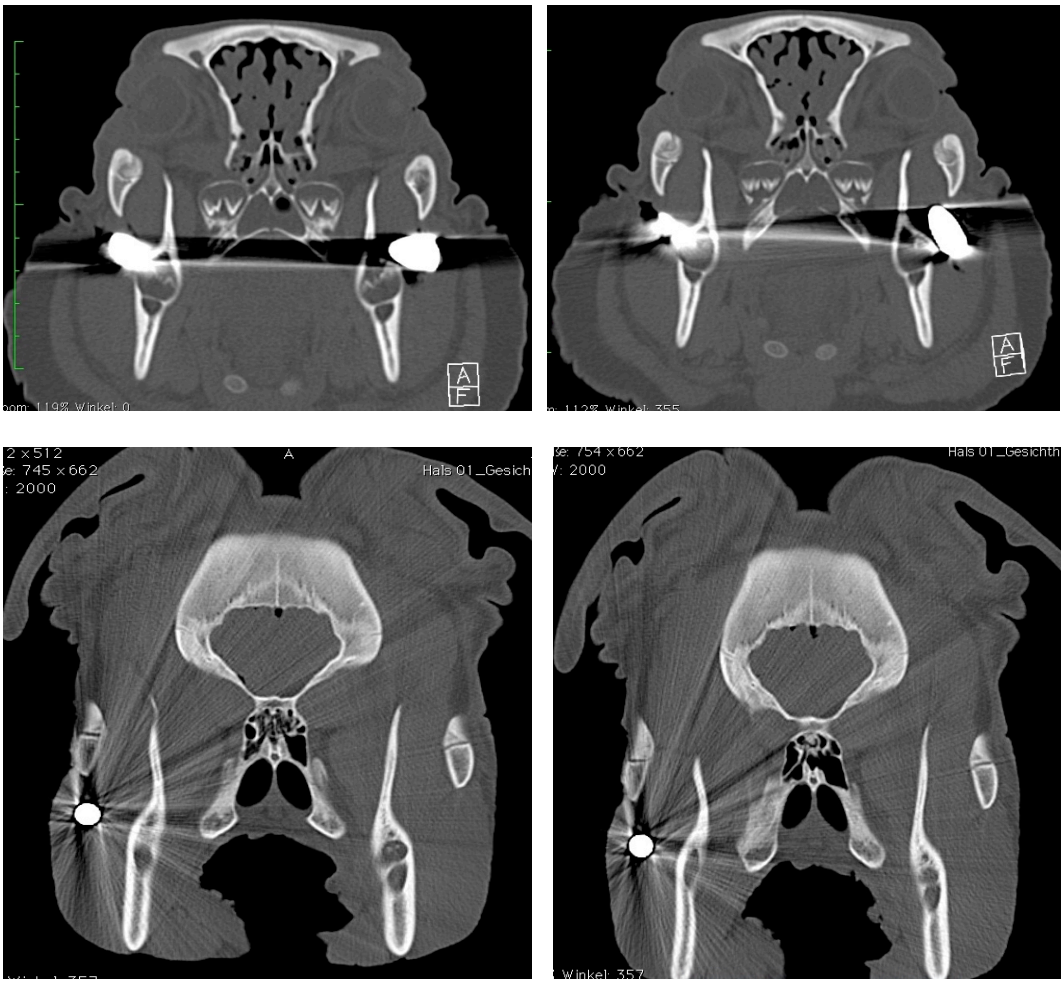

Abbildung 63 CT-Untersuchung des Schweinekopfes in koronarer Ansicht; oberer Reihe: linkes Bild: Untersuchungsgang 1, hier Projektil Sintox Standard im linken M. masseter vor der 1-Tesla-MRT-Untersuchung, rechtes Bild: Projektil Sintox Standard im linken M. masseter nach der 1-Tesla-MRT-Untersuchung mit Drehung der Projektilspitze nach kranial; untere Reihe: linkes Bild: Untersuchungsgang 8, hier Projektil Sintox Standard im rechten M. maseter vor der 1-Tesla-MRT-Untersuchung, rechtes Bild: Projektil Sintox Standard im rechten M. masseter nach der 1-Tesla-MRT-Untersuchung ohne Nachweis einer Lageänderung.
[CT=Computertomographie, M=Musculus, MRT=Magnetresonanztomographie]

In Abbildung 63 ist dargestellt, dass sich in Untersuchungsgang 1 (obere Reihe) noch eine Drehung der Projektilspitze nach kranial des im linken Musculus masseter eingebrachten Projektils darstellen lässt. Im Untersuchungsgang 8 hingegen, in welchem das Projektil im rechten M. masseter präpariert wurde, lässt sich insgesamt keine Bewegen des Projektils verzeichnen.

Tabelle 16 Übersicht über die Auswertung der MRT-Sequenzen des Projektils Sintox Standard im Untersuchungsgang 8; hier Darstellung des Artefaktausmaßes (AA) und der Bildqualität (BQ) im 1 Tesla, 1,5 Tesla und 3 Tesla MRT.
[MRT=Magnetresonanztomographie, T1= T1 gewichtete Sequenz, T2=T2 gewichtete Sequenz, TSE=Turbospinecho, sag=sagittal, SE=Spin Echo, tirm=Turbo Inversion Recovery Magnitude, cor=coronar, PD=Protonendichte, tra=transversal, epi=Echo Planar Imaging, fl2d=Eigenname für T2* blutungssensitive Sequenz, FLAIR=Fluid Attended Inversion Recovery, SWI=Susceptibility Weighted Imaging, Dual=Sequenzkombination aus PD + T2 TSE tra, FFE=Fast-Field-Echo]

Untersuchungsgang 8	MRT-Sequenzen	Sintox Standard	
		Projektil	
		AA	BQ
1 Tesla	T2 TSE sag	4	C
	T1 SE tra	4	C
	T2 tirm cor	4	C
	PD/T2 TSE tra	4	C
	Diffusion epi tra	4	C
	T2 fl2d tra	4	C
1,5 Tesla	T2 TSE sag	-	-
	PD/T2 TSE tra	4	C
	T1 SE tra	4	C
	T2 Flair cor	4	C
	Diffusion epi tra	4	C
	SWI tra	4	C
3 Tesla	T2 TSE sag	4	C
	T2 Flair cor	4	C
	Dual TSE tra	4	C
	SWI tra	4	C
	T1 FFE tra	4	C
	Diffusion epi tra	4	C

Das magnetische Projektil Sintox Standard des Herstellers RUAG Ammotech GmbH, welches die Munition für die Standardpistole P8 der Deutschen Bundeswehr darstellt, kommt in allen Sequenzen und Feldstärken mit massiven Ausslöschungsartefakten sowie Artefakten mit verzerrendem Charakter zur Darstellung. Es zeigen sich darüber hinaus ausgeprägte mittellinienüberschreitende Artefakte. Die Artefaktgröße musste somit konstant mit einer Größe von über 5 cm und die Bildqualität mit „nicht verwertbar / schlecht“ eingeordnet werden.

Darüber hinaus zeigen sich bezüglich Bildqualität und Artefaktausdehnung keine Unterschiede zwischen den Darstellungen des Projektils in Untersuchungsgang 1 und 8.

Tabelle 17 Vergleichende Übersicht über die Auswertung der MRT-Sequenzen des Projektils Sintox Standard im Untersuchungsgang 1 (U1) und 8 (U8); hier Darstellung des Artefaktausmaßes (AA) und der Bildqualität (BQ) im 1 Tesla und 3 Tesla MRT.
[MRT=Magnetresonanztomographie, T1= T1 gewichtete Sequenz, T2=T2 gewichtete Sequenz, TSE=Turbospinecho, sag=sagittal, SE=Spin Echo, tirm=Turbo Inversion Recovery Magnitude, cor=coronar, PD=Protonendichte, tra=transversal, epi=Echo Planar Imaging, fl2d=Eigenname für T2* blutungssensitive Sequenz, FLAIR=Fluid Attended Inversion Recovery, SWI=Susceptibility Weighted Imaging, Dual=Sequenzkombination aus PD + T2 TSE tra, FFE=Fast-Field-Echo]

Gegenüberstellung Untersuchungsgang 1 und 8	MRT-Sequenzen	Sintox Standard Projektil			
		U 1		U 8	
		AA	BQ	AA	BQ
1 Tesla	T2 TSE sag	4	C	4	C
	T1 SE tra	4	C	4	C
	T2 tirm cor	4	C	4	C
	PD/T2 TSE tra	4	C	4	C
	Diffusion epi tra	4	C	4	C
	T2 fl2d tra	4	C	4	C
3 Tesla	T2 TSE sag	4	C	-	-
	T2 Flair cor	4	C	4	C
	Dual TSE tra	4	C	4	C
	SWI tra	4	C	4	C
	T1 FFE tra	4	C	4	C
	Diffusion epi tra	4	C	4	C

In den 1 Tesla- und 1,5 Tesla-MRT-Untersuchungen fallen die Artefakte in den Spinechosequenzen vor allem mit auslöschendem und gleichzeitig verzerrendem Charakter auf, beispielhaft in Abbildung 64 und 65 in den Sequenzen T1 SE transversal dargestellt. Die Gradientenechosequenzen hingegen sind durch Auslöschungsartefakte ohne Verzerrungen gekennzeichnet.

Die Artefakte im 3Tesla-MRT zeigen sich nur in Form von Auslöschungsartefakten. In Abbildung 66 ist die Spinechosequenz in koronarer Schichtung dargestellt. Eine nachträgliche Rekonstruktion in die transversale Ebene war hier aus technischen Gründen nicht möglich.

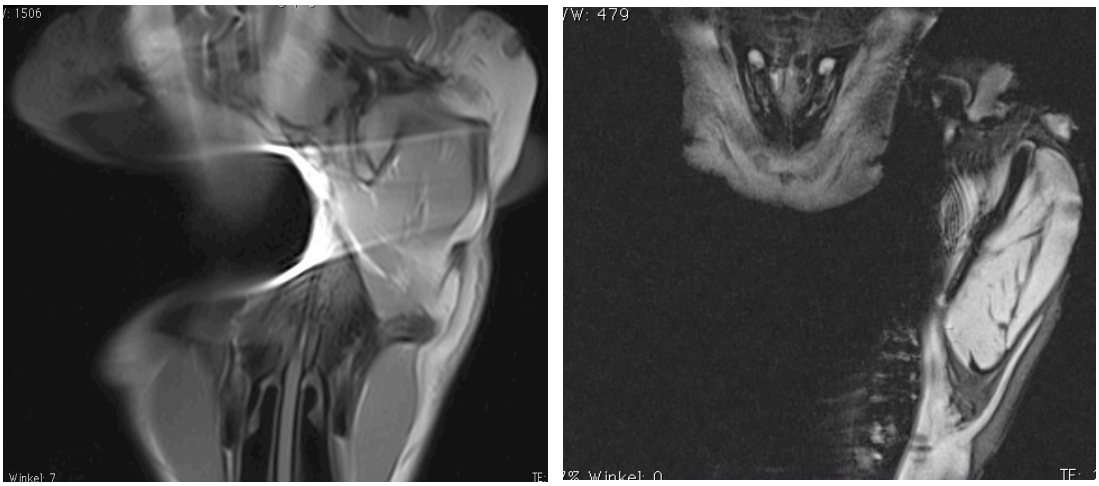

Abbildung 64 MRT-Darstellung eines Schweinekopfes in transversaler Ansicht im 1 Tesla MRT; in den rechten Musculus masseter eingebrachtes, magnetisches Projektil des Typs Sintox Standard, der linke Musculus masseter bleibt in diesem Untersuchungsgang unangetastet; linkes Bild: Spinechosequenz T1 SE transversal; rechtes Bild: Gradientenechosequenz T2 fl2d tra.
[MRT=Magnetresonanztomographie, T1=T1 gewichtete Sequenz, SE=Spin Echo, T2=T2 gewichtete Sequenz, fl2d=Eigenname für T2* blutungssensitive Sequenz, tra=transversal]

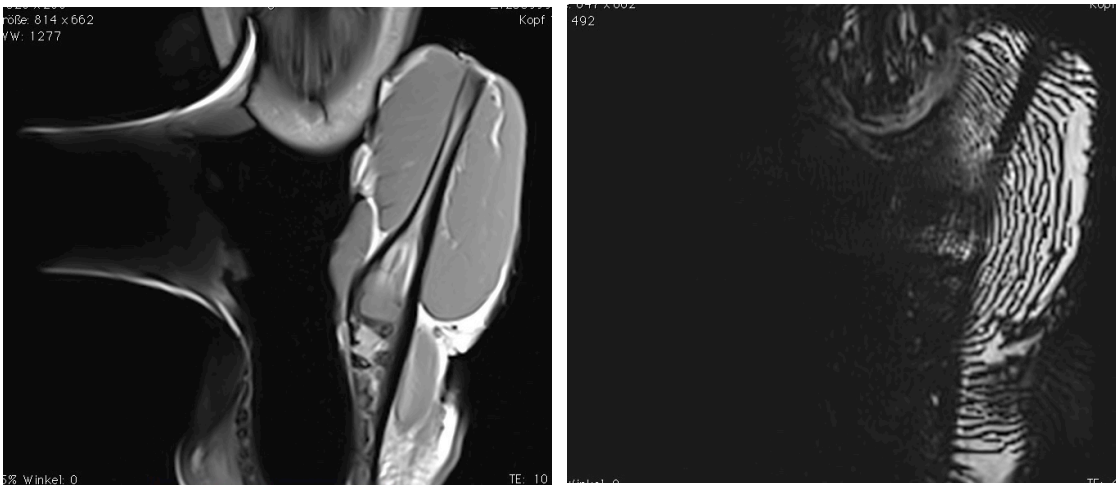

Abbildung 65 MRT-Darstellung eines Schweinekopfes in transversaler Ansicht im 1,5 Tesla MRT; in den rechten Musculus masseter eingebrachtes, magnetisches Projektil des Typs Sintox Standard, der linke Musculus masseter bleibt in diesem Untersuchungsgang unangetastet; linkes Bild: Spinechosequenz T1 SE transversal; rechtes Bild: 3D-Gradientenechosequenz SWI transversal.
[MRT=Magnetresonanztomographie, T1=T1 gewichtete Sequenz, SE=Spin Echo, SWI=Susceptibility Weighted Imaging]

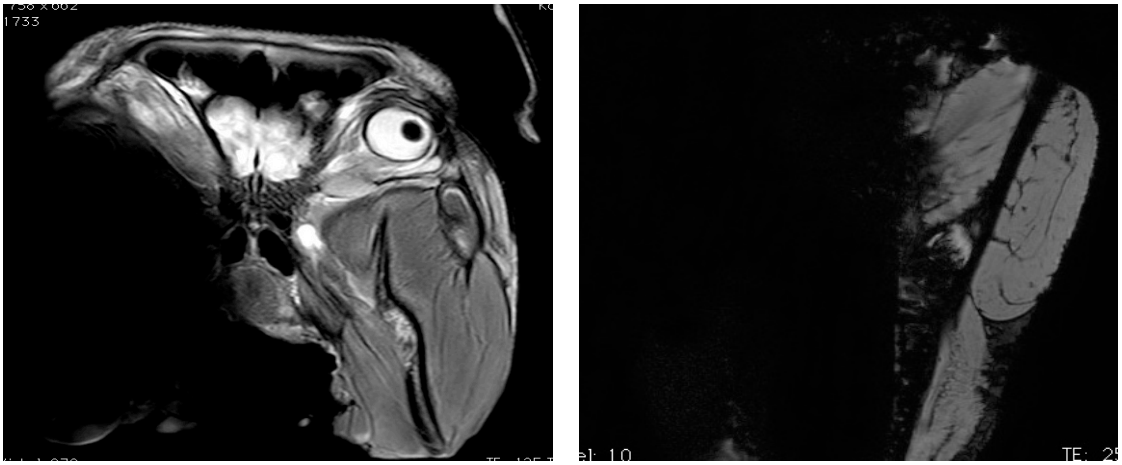

Abbildung 66 MRT-Darstellung eines Schweinekopfes in koronarer und transversaler Ansicht im 3 Tesla MRT; in den rechten Musculus masseter eingebrachtes, magnetisches Projektil des Typs Sintox Standard, der linke Musculus masseter bleibt in diesem Untersuchungsgang unangetastet; linkes Bild: Spinechosequenz T2 Flair cor; rechtes Bild: 3D-Gradientenechosequenz SWI transversal.
[MRT=Magnetresonanztomographie, T2=T2 gewichtete Sequenz, Flair=Fluid Attended Inversion Recovery, cor=coronar, SWI=Susceptibility Weighted Imaging]

3.1.2.8 Sintox Standard Projektilfragmente

Im Untersuchungsgang 9 wurden die Projektilfragmente aller Größen des Munitionstyps Sintox Standard betrachtet. Sie wurden in den linken Musculus masseter des Hausschweins eingebracht. Der rechte Musculus masseter blieb unangetastet.



Abbildung 67 Munitionstyp Sintox Standard des Herstellers RUAG Ammotech GmbH; links: Projektil; rechts: Projektilfragmente des gleichen Typs.

Ebenso wie das Projektil des Typs Sintox Standard im Untersuchungsgang 8, konnte auch hier im Untersuchungsgang betreffend der Projektilfragmente des gleichen Typs bei der Analyse der CT-Schichtungen und 3D-CT-Rekonstruktionen keine Lageänderung der Fragmente festgestellt werden. In Lage und Form stellen sich die Fragmente nach allen MRT-Untersuchungen unterschiedlicher Feldstärken unverändert dar.

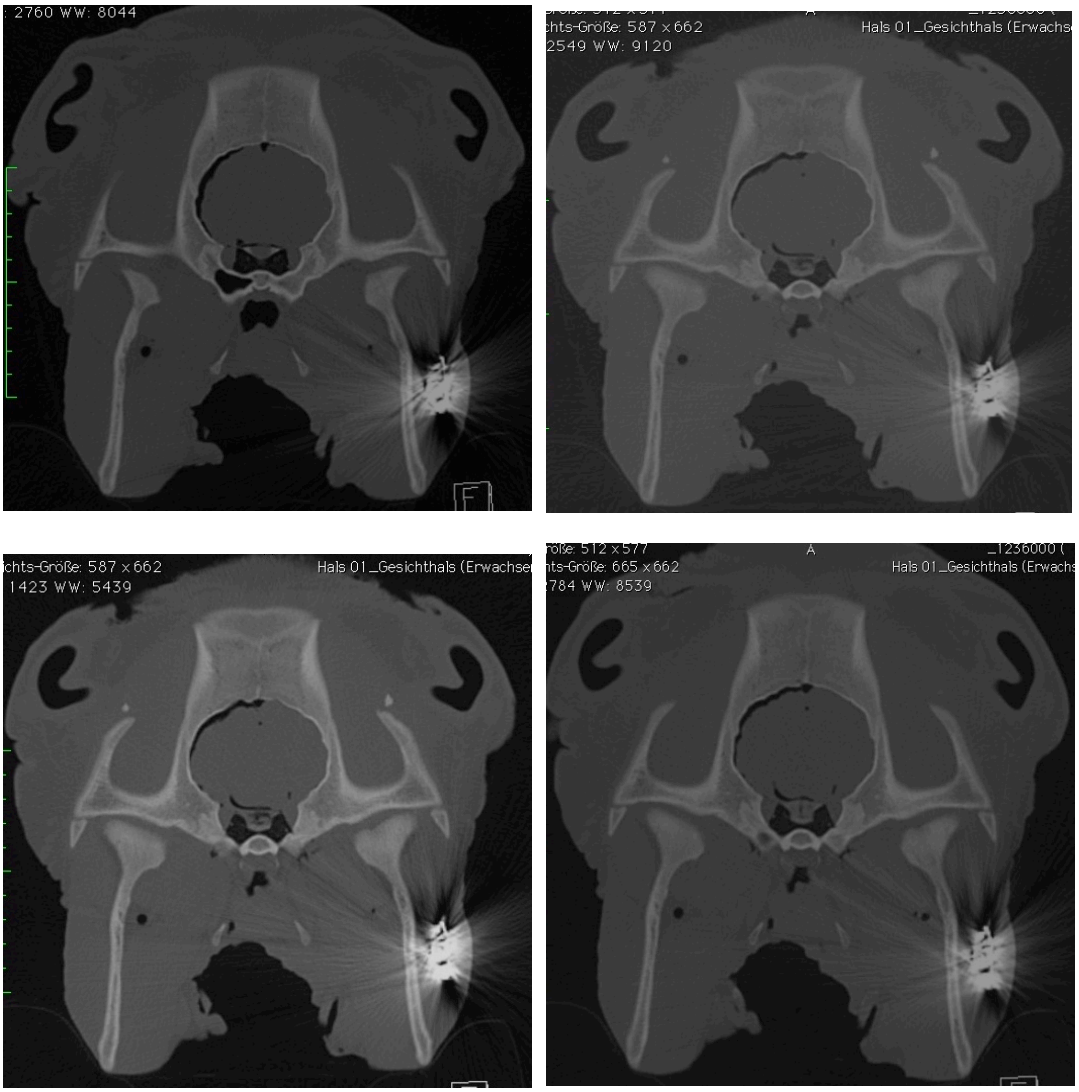

Abbildung 68 Schweinekopf von koronar betrachtet; CT-Untersuchungen des Untersuchungsgangs 9; im linken Musculus masseter einliegendende Projektilfragmente vom Munitionstyp Sintox Standard; rechter M. masseter in diesem Untersuchungsgang unangetastet; obere Reihe linkes Bild: prä-1T-MRT, obere Reihe rechtes Bild: post-1T-MRT, untere Reihe linkes Bild: post-1,5T-MRT, untere Reihe rechtes Bild: post-3T-MRT.
[CT=Computertomographie, M=Musculus, T=Tesla, MRT=Magnetresonanztomographie]

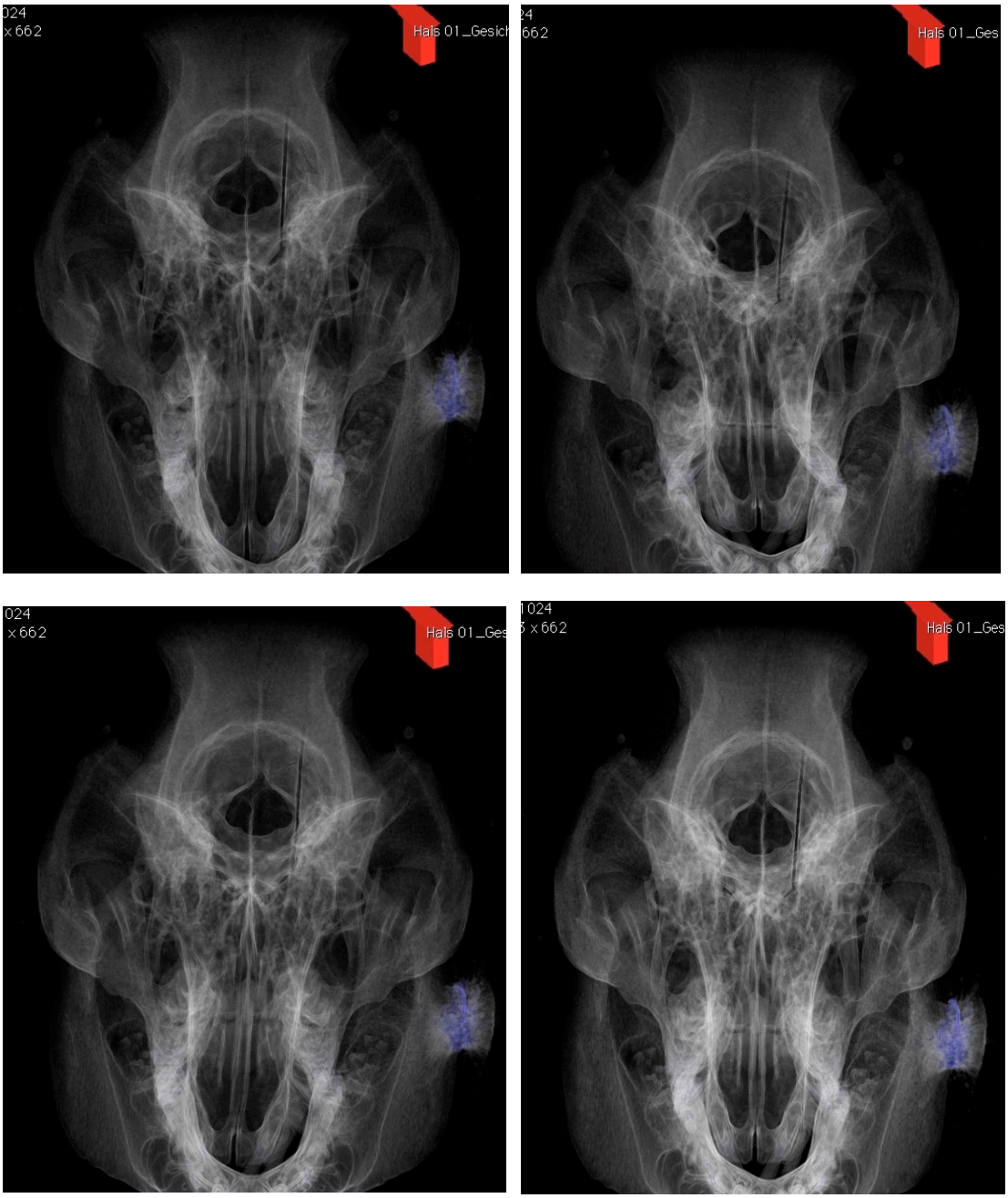

Abbildung 69 3D-Rekonstruktion der CT-Untersuchungen des Untersuchungsgangs 9; Schweinekopf von anterior betrachtet; im linken Musculus masseter einliegendende Projektilfragmente vom Munitionstyp Sintox Standard; rechter M. masseter in diesem Untersuchungsgang unangetastet; links = prä-1T-MRT, rechts = post-1T-MRT, unten = post-3T-MRT; rechter M. masseter = Sintox Standard, linker M. masseter ist unangetastet.
[CT=Computertomographie, M=Musculus, T=Tesla, MRT=Magnetresonanztomographie]

Tabelle 18 Übersicht über die Auswertung der MRT-Sequenzen der Projektilfragmente des Typs Sintox Standard in ihrer Gesamtheit im Untersuchungsgang 9; hier Darstellung des Artefaktausmaßes (AA) und der Bildqualität (BQ) im 1 Tesla, 1,5 Tesla und 3 Tesla MRT.
[MRT=Magnetresonanztomographie, T1= T1 gewichtete Sequenz, T2=T2 gewichtete Sequenz, TSE=Turbospinecho, sag=sagittal, SE=Spin Echo, tirm=Turbo Inversion Recovery Magnitude, cor=coronar, PD=Protonendichte, tra=transversal, epi=Echo Planar Imaging, fl2d=Eigenname für T2* blutungssensitive Sequenz, FLAIR=Fluid Attended Inversion Recovery, SWI=Susceptibility Weighted Imaging, Dual=Sequenzkombination aus PD + T2 TSE tra, FFE=Fast-Field-Echo]

Untersuchungsgang 9	MRT-Sequenzen	Sintox Standard	
		Gesamtzahl der Fragmente	
		AA	BQ
1 Tesla	T2 TSE sag	4	C
	T1 SE tra	4	C
	T2 tirm cor	4	C
	PD/T2 TSE tra	4	C
	Diffusion epi tra	4	C
	T2 fl2d tra	4	C
1,5 Tesla	T2 TSE sag	4	C
	PD/T2 TSE tra	4	C
	T1 SE tra	4	C
	T2 Flair cor	4	C
	Diffusion epi tra	4	C
	SWI tra	4	C
3 Tesla	T2 TSE sag	4	C
	T2 Flair cor	4	C
	Dual TSE tra	4	C
	SWI tra	4	C
	T1 FFE tra	4	C
	Diffusion epi tra	4	C

Verglichen zu dem Projektil Sintox Standard führen auch die Fragmente in ihrer Gesamtheit, welche im Musculus masseter selbst nicht so kompakt angeordnet waren wie das Projektil an sich, zu einer durchgehend schlechten Bildqualität mit massiven Artefakten. Alle Sequenzen in allen Feldstärken wurden mit der Kategorie „4C“ beurteilt, somit gibt es hier im Vergleich zwischen Projektil und seinen Fragmenten in ihrer Gesamtheit keine Bildqualitätsunterschiede.

Die Artefakte kommen mit verzerrendem, auslöschendem Charakter zur Darstellung, wobei die Verzerrungseffekte in der 1 Tesla-Untersuchung stärker ausgeprägt sind als in der 1,5-Tesla- und 3-Tesla-MRT-Untersuchung. In Abbildung 72 ist die Spinechosequenz in koronarer Ansicht abgebildet, da eine nachträgliche Rekonstruktion in die transversale Ebene aus technischen Gründen nicht mehr möglich war.



Abbildung 70 MRT-Darstellung eines Schweinekopfes in transversaler Ansicht im 1 Tesla MRT; in den linken Musculus masseter eingebrachte, magnetische Projektilfragmente des Typs Sintox Standard in ihrer Gesamtheit, der rechte Musculus masseter bleibt in diesem Untersuchungsgang unangetastet; linkes Bild: Spinechosequenz T1 SE transversal; rechtes Bild: Gradientenechosequenz T2 fl2d tra.
[MRT=Magnetresonanztomographie, T1=T1 gewichtete Sequenz, SE=Spin Echo, T2=T2 gewichtete Sequenz, fl2d=Eigenname für T2* blutungssensitive Sequenz, tra=transversal]

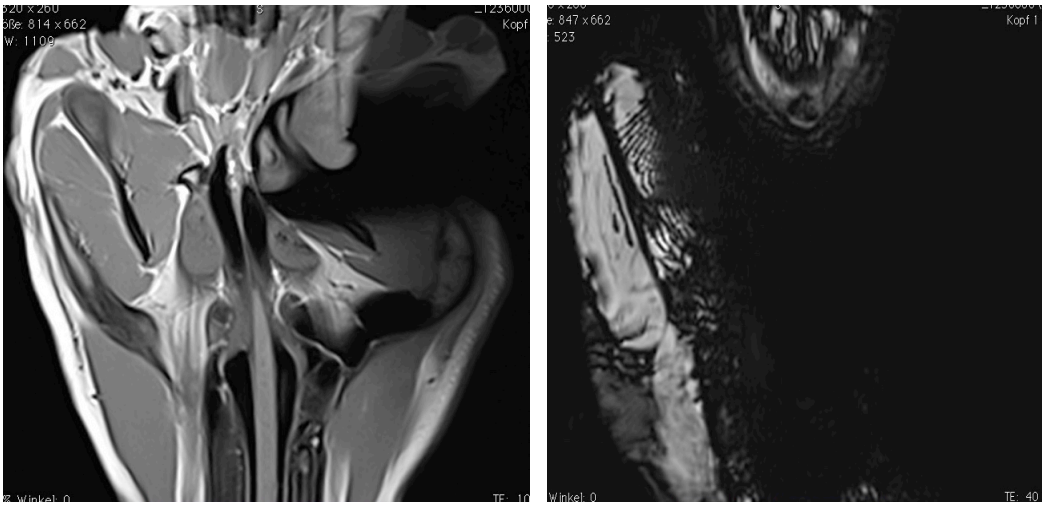

Abbildung 71 MRT-Darstellung eines Schweinekopfes in transversaler Ansicht im 1,5 Tesla MRT; in den linken Musculus masseter eingebrachte, magnetische Projektilfragmente des Typs Sintox Standard in ihrer Gesamtheit; der rechte Musculus masseter bleibt in diesem Untersuchungsgang unangetastet; linkes Bild: Spinechosequenz T1 SE transversal; rechtes Bild: 3D-Gradientenechosequenz SWI transversal.
[MRT=Magnetresonanztomographie, T1=T1 gewichtete Sequenz, SE=Spin Echo, SWI=Susceptibility Weighted Imaging]



Abbildung 72 MRT-Darstellung eines Schweinekopfes in koronarer und transversaler Ansicht im 3 Tesla MRT; in den linken Musculus masseter eingebrachte, magnetische Projektilfragmente des Typs Sintox Standard, der rechte Musculus masseter bleibt in diesem Untersuchungsgang unangetastet; linkes Bild: Spinechosequenz T2 Flair cor; rechtes Bild: 3D-Gradientenechosequenz SWI transversal.
[MRT=Magnetresonanztomographie, T2=T2 gewichtete Sequenz, Flair=Fluid Attended Inversion Recovery, cor=coronar, SWI=Susceptibility Weighted Imaging]

3.1.3 Zusatzuntersuchungen

Die Untersuchungen in Bezug auf den Munitionstyp Sintox Standard, die Munition der Standardwaffe Pistole P8 der Deutschen Bundeswehr erbrachten sowohl für das Projektil in toto als auch für die Fragmente in ihrer Gesamtheit die gleichen qualitativ schlechten Untersuchungsergebnisse in ihrer Darstellbarkeit von Bildqualität und Artefaktbildung.
In den an die Hauptuntersuchungen angeschlossenen Zusatzuntersuchungen sollten nun die Fragmente des Projektils Sintox Standard des Herstellers RUAG Ammotech GmbH noch einmal genauer betrachtet werden.
Hierzu wurden die Fragmente nach ihrer Größe getrennt und in den Musculus masseter des Hausschweins eingebracht.



Abbildung 73 Darstellung des Munitionstyp Sintox Standard des Herstellers RUAG Ammotech GmbH; Projektil (links), große (2.v.l.), mittlere (2.v.r.) und kleine (rechts) Projektilfragmente des gleichen Typs nach Abschuss auf eine Stahlplatte aus 20 m Entfernung.

3.1.3.1 Sintox Standard Projektilfragmente, groß

Im Untersuchungsgang 10 wurde in den rechten Musculus masseter des Hausschweins ein einzelnes, großes Projektilfragment mit einer Länge von ca. 1,5 cm eingebracht. Der linke Musculus masseter zeigt sich in diesem Untersuchungsgang bereits heraus präpariert, da dieser bereits im Untersuchungsgang 9 zur Verwendung kam.

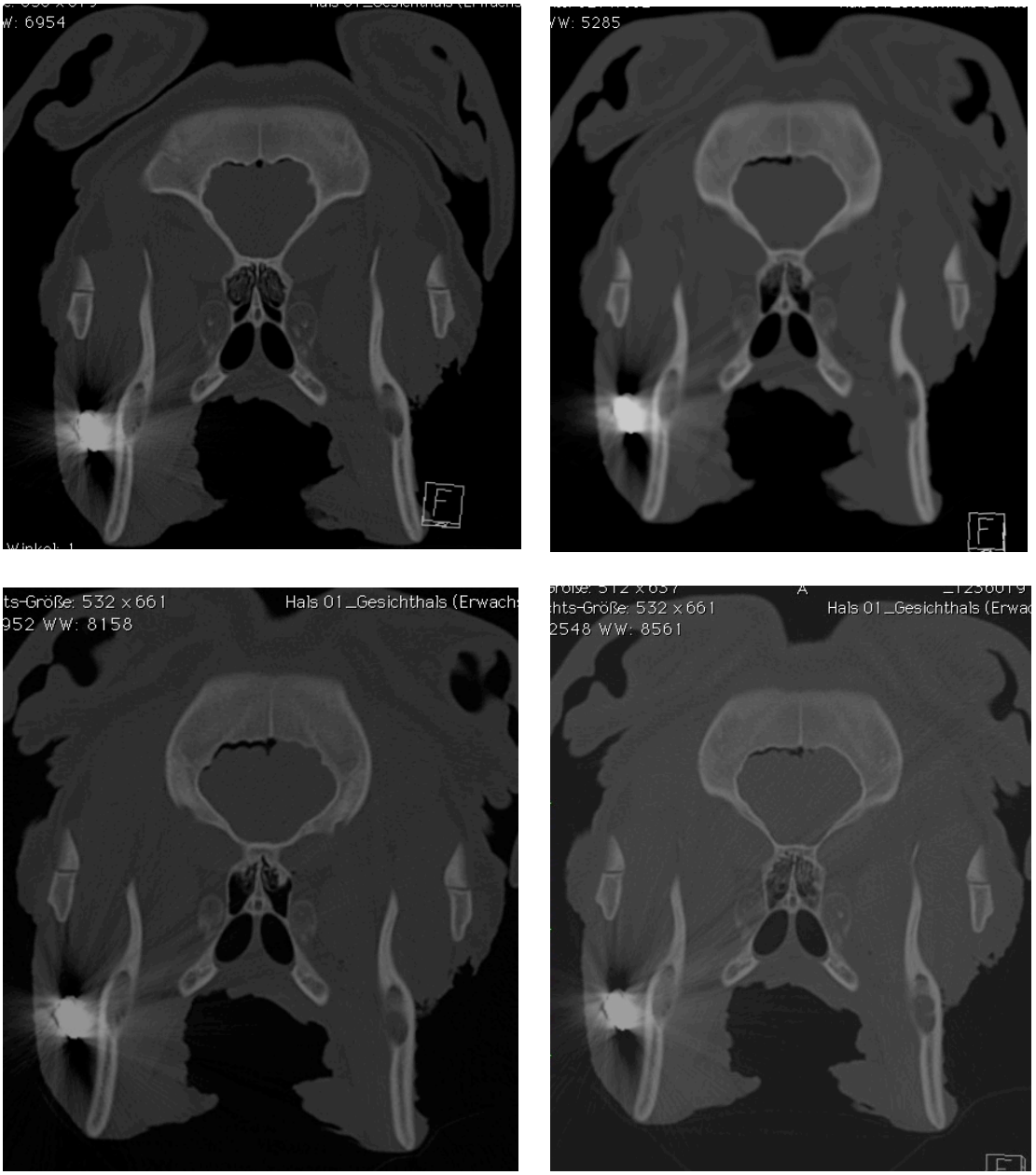

Abbildung 74 Schweinekopf von koronar betrachtet; CT-Untersuchungen des Untersuchungsgangs 10; im rechten Musculus masseter einliegendendes einzelnes, großes Projektilfragment vom Munitionstyp Sintox Standard mit einer Länge von ca. 1,5 cm; rechter M. masseter wurde bereits in vorhergehendem Untersuchungsgang heraus präpariert; obere Reihe linkes Bild: prä-1T-MRT, obere Reihe rechtes Bild: post-1T-MRT, untere Reihe linkes Bild: post-1,5T-MRT, untere Reihe rechtes Bild: post-3T-MRT.
[CT=Computertomographie, M=Musculus, T=Tesla, MRT=Magnetresonanztomographie]

In der Analyse der CT-Schichten konnte keinerlei Bewegung des großen Projektilfragmentes nachvollzogen werden. Das Fragement stellt sich in ihrer Lage nach allen drei Feldstärken der Magnetresonanztomographen unverändert zur 1. CT-Voruntersuchung dar.

Tabelle 19 Übersicht über die Auswertung der MRT-Sequenzen des einzelnen, großen Projektilfragmentes des Typs Sintox Standard mit einer Länge von ca. 1,5cm im Untersuchungsgang 10; hier Darstellung des Artefaktausmaßes (AA) und der Bildqualität (BQ) im 1 Tesla, 1,5 Tesla und 3 Tesla MRT.
[MRT=Magnetresonanztomographie, T1= T1 gewichtete Sequenz, T2=T2 gewichtete Sequenz, TSE=Turbospinecho, sag=sagittal, SE=Spin Echo, tirm=Turbo Inversion Recovery Magnitude, cor=coronar, PD=Protonendichte, tra=transversal, epi=Echo Planar Imaging, fl2d=Eigenname für T2* blutungssensitive Sequenz, FLAIR=Fluid Attended Inversion Recovery, SWI=Susceptibility Weighted Imaging, Dual=Sequenzkombination aus PD + T2 TSE tra, FFE=Fast-Field-Echo]

Untersuchungsgang 10	MRT-Sequenzen	Sintox Standard	
		Großes Fragment mit 1,5 cm Länge	
		AA	BQ
1 Tesla	T2 TSE sag	2	A
	T1 SE tra	1	A
	T2 tirm cor	1	A
	PD/T2 TSE tra	2	A
	Diffusion epi tra	2	A
	T2 fl2d tra	2	B
1,5 Tesla	T2 TSE sag	2	A
	PD/T2TSE tra	1	A
	T1 SE tra	1	A
	T2 Flair cor	2	A
	Diffusion epi tra	2	C
	SWI tra	2	C
3 Tesla	T2 TSE sag	2	B
	T2 Flair cor	2	A
	Dual TSE tra	1	A
	SWI tra	2	B
	T1 FFE tra	2	B
	Diffusion epi tra	4	C

Tabelle 20 Vergleichende Übersicht über die Auswertung der MRT-Sequenzen der Projektilfragmente vom Typ Sintox Standard in ihrer Gesamtheit im Untersuchungsgang 9 (U9) und einem einzelnen, großen Fragment mit einer Länge von ca. 1,5 cm im Untersuchungsgang 10 (U10); hier Darstellung des Artefaktausmaßes (AA) und der Bildqualität (BQ) im 1 Tesla, 1,5 Tesla und 3 Tesla MRT.
[MRT=Magnetresonanztomographie, T1= T1 gewichtete Sequenz, T2=T2 gewichtete Sequenz, TSE=Turbospinecho, sag=sagittal, SE=Spin Echo, tirm=Turbo Inversion Recovery Magnitude, cor=coronar, PD=Protonendichte, tra=transversal, epi=Echo Planar Imaging, fl2d=Eigenname für T2* blutungssensitive Sequenz, FLAIR=Fluid Attended Inversion Recovery, SWI=Susceptibility Weighted Imaging, Dual=Sequenzkombination aus PD + T2 TSE tra, FFE=Fast-Field-Echo]

Vergleichende Darstellung U9 und U10	MRT-Sequenzen	Sintox Standard			
		Projektilfragmente in ihrer Gesamtheit (U9)		Großes Fragment mit ca. 1,5 cm Länge (U10)	
		AA	BQ	AA	BQ
1 Tesla	T2 TSE sag	4	C	2	A
	T1 SE tra	4	C	1	A
	T2 tirm cor	4	C	1	A
	PD/T2TSE tra	4	C	2	A
	Diffusion epi tra	4	C	2	A
	T2 fl2d tra	4	C	2	B
1,5 Tesla	T2 TSE sag	4	C	2	A
	PD/T2 TSE tra	4	C	1	A
	T1 SE tra	4	C	1	A
	T2 Flair cor	4	C	2	A
	Diffusion epi tra	4	C	2	C
	SWI tra	4	C	2	C
3 Tesla	T2 TSE sag	4	C	2	B
	T2 Flair cor	4	C	2	A
	Dual TSE tra	4	C	1	A
	SWI tra	4	C	2	B
	T1 FFE tra	4	C	2	B
	Diffusion epi tra	4	C	4	C

Der Vergleich des einzelnen großen Fragmentes mit einer Länge von 1,5 cm mit den Projektilfragmenten in ihrer Gesamtheit zeigt deutlich auf, dass das einzelne Fragment sehr viel besser in den unterschiedlichen Feldstärken der Magnetresonantomographen dargestellt werden kann als die Fragmente in ihrer Gesamtheit. Die komplette Anzahl der Fragmente wurde, ebenso wie das Projektil des Munitionstyps Sintox Standard im Untersuchungsgang 8 durchgehend mit der Kategorie „4C“ bewertet. Das große einzelne Fragment hingegen ist vergleichend dazu sehr gut im MRT darstellbar. Im 1 Tesla MRT konnten Bestnoten der Kategorie „1A“ bis „2B“ vergeben werden.

Die bestes Bildqualität und kleinste Artefaktausdehnung wurde hier ebenso wie in den Hauptuntersuchungen in der Spinechosequenz T1 SE transversal erreicht und die schlechteste Darstellung in Bezug auf oben genannte Punkte in der Gradientenechosequenz T2 fl2d transversal.

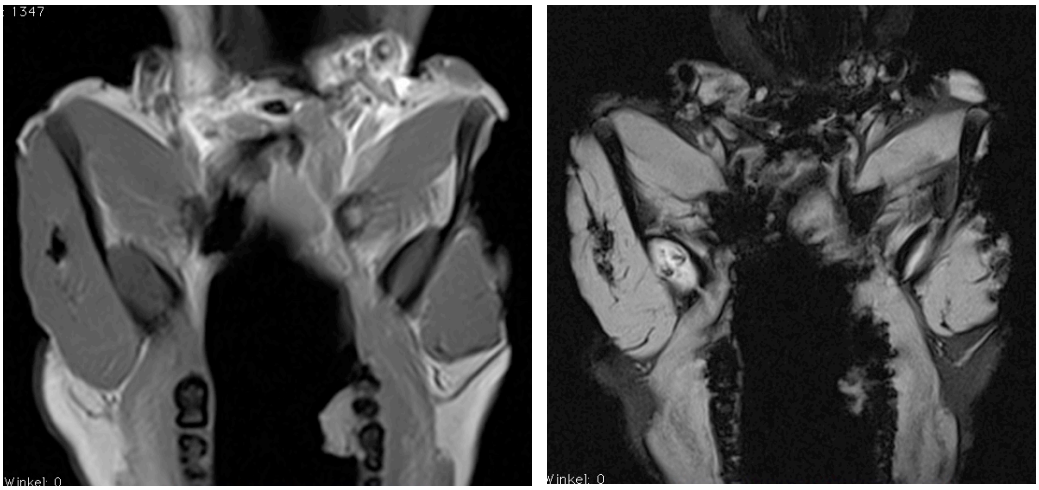

Abbildung 75 MRT-Darstellung eines Schweinekopfes in transversaler Ansicht im 1 Tesla MRT; in den rechten Musculus masseter eingebrachtes, großes Projektilfragment des Typs Sintox Standard mit einer Länge von ca. 1,5 cm; der linke Musculus masseter ist bereits heraus präpariert und wurde in einem vorhergehenden Untersuchungsgang verwendet; linkes Bild: Spinechosequenz T1 SE transversal; rechtes Bild: Gradientenechosequenz T2 fl2d tra.
[MRT=Magnetresonanztomographie, T1=T1 gewichtete Sequenz, SE=Spin Echo, T2=T2 gewichtete Sequenz, fl2d=Eigenname für T2* blutungssensitive Sequenz, tra=transversal]

In der 1,5 Tesla MRT-Untersuchung erhöhte sich die Spannweite bei der Einstufung von Bildqualität und Artefaktausdehnung bereits von Kategorie „1A“ bis „2C“. Die beste Beurteilbarkeit wurde ebenfalls in der Spinechosequenz T1 SE transversal erreicht und die Schlechteste kam in der SWI transversal zur Darstellung.



Abbildung 76 MRT-Darstellung eines Schweinekopfes in transversaler Ansicht im 1,5 Tesla MRT; in den rechten Musculus masseter eingebrachtes, großes Projektilfragment des Typs Sintox Standard mit einer Länge von ca. 1,5 cm; der linke Musculus masseter ist bereits heraus präpariert und wurde in einem vorhergehenden Untersuchungsgang verwendet; linkes Bild: Spinechosequenz T1 SE transversal; rechtes Bild: SWI transversal.
[MRT=Magnetresonanztomographie, T1=T1 gewichtete Sequenz, SE=Spin Echo, SWI=Susceptibility Weighted Imaging]

Bei der noch sensitiveren 3-Tesla-MRT-Untersuchung kann eine weitere Zunahme der Spannweite der Beurteilung im Vergleich zur 1,5-Tesla-MRT-Untersuchung nachvollzogen werden. Hier ergibt sich eine Kategorisierung von „1A“ bis „4C“.

Die besten Ergebnisse zeigen sich mit der Kategorie „1A“ in der Turbospinechosequenz Dual TSE transversal und die schlechteste Beurteilung mit der Kategorie „4C“ in der Sequenz Diffusion epi transversal.

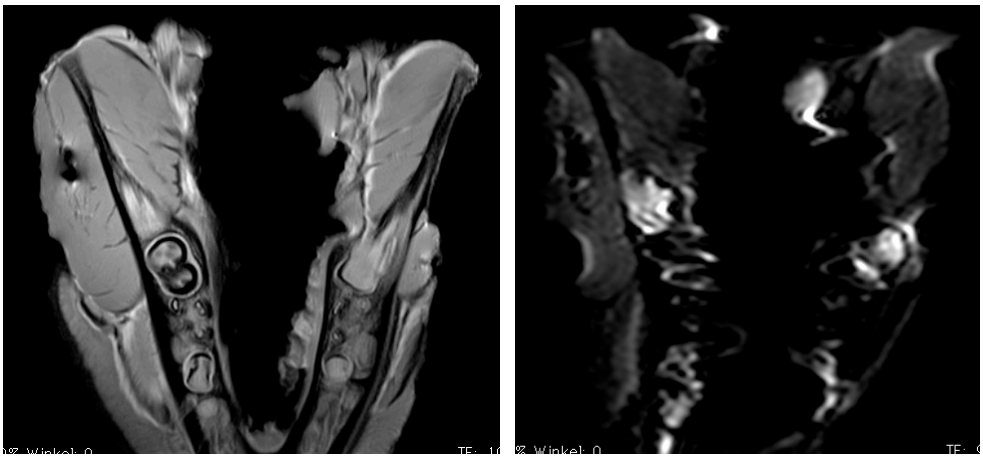

Abbildung 77 MRT-Darstellung eines Schweinekopfes in transversaler Ansicht im 3 Tesla MRT; in den rechten Musculus masseter eingebrachtes, großes Projektilfragment des Typs Sintox Standard mit einer Länge von ca. 1,5 cm; der linke Musculus masseter ist bereits heraus präpariert und wurde in einem vorhergehenden Untersuchungsgang verwendet; linkes Bild: Turbospinechosequenz Dual TSE transversal; rechtes Bild: Diffusion epi transversal.
[MRT=Magnetresonanztomographie, Dual=Sequenzkombination aus PD + T2 TSE tra am 3 Tesla MRT, PD=Protonendichte, T2=T2 gewichtete Sequenz, TSE=Turbospinecho, tra=transversal, epi=Echo Planar Imaging]

3.1.3.2 Sintox Standard Projektilfragment, mittel

Im Untersuchungsgang 11 wurde in den linken Musculus masseter des Hausschweins ein einzelnes, mittelgroßes Projektilfragment mit einer Länge von ca. 5mm eingebracht. Der rechte Musculus masseter zeigt sich in diesem Untersuchungsgang bereits heraus präpariert, da dieser zuvor im Untersuchungsgang 7 zur Verwendung kam.

Vergleichend zum Untersuchungsgang 9 zeigt sich auch hier in den CT-Untersuchungen keine Lageveränderung des eingebrachten Materials.

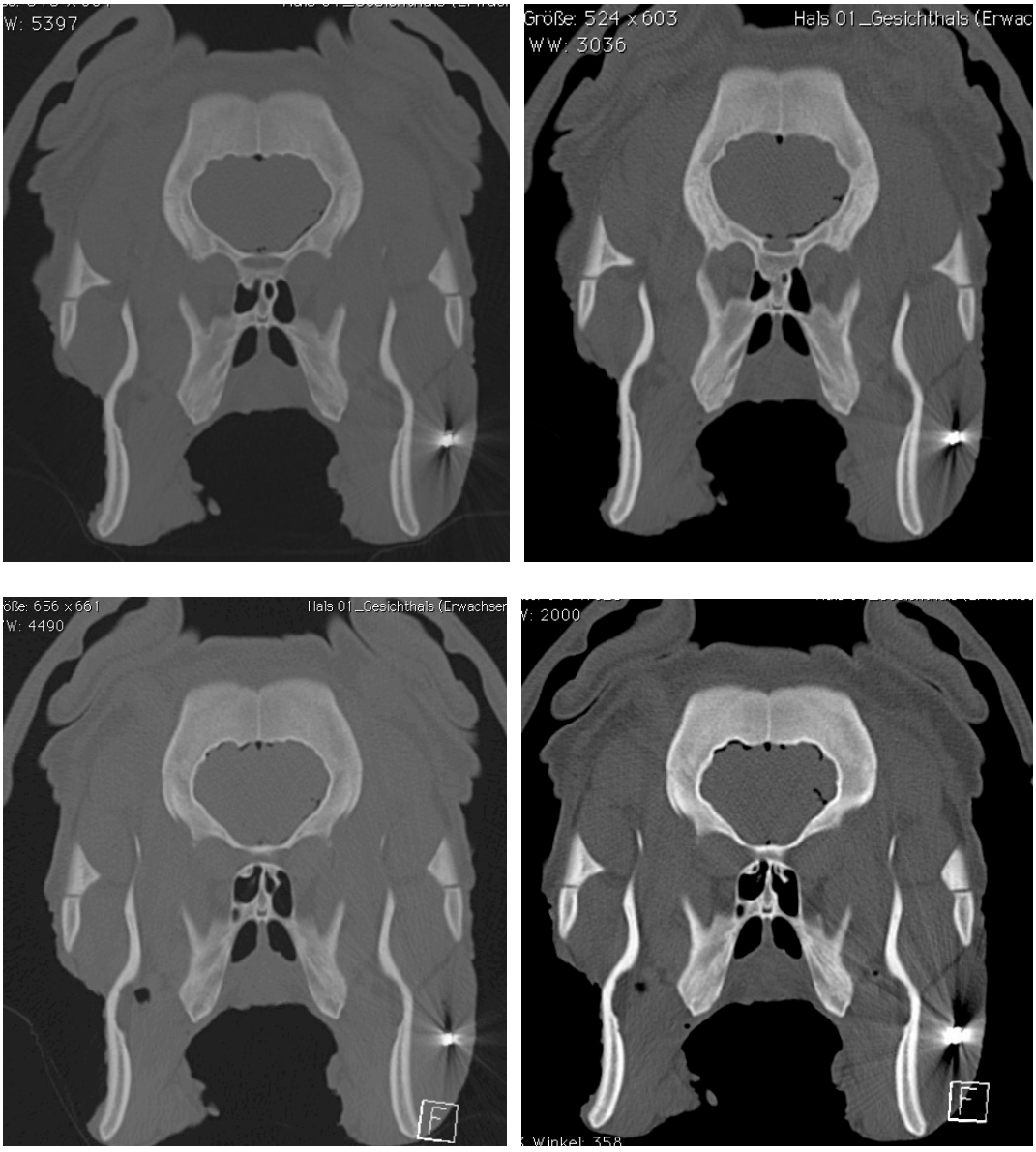

Abbildung 78 Schweinekopf von koronar betrachtet; CT-Untersuchungen des Untersuchungsgangs 11; im linken Musculus masseter einliegendendes einzelnes, mittelgroßes Projektilfragment vom Munitionstyp Sintox Standard mit einer Länge von ca. 5 mm; rechter M. masseter wurde bereits in vorhergehendem Untersuchungsgang heraus präpariert; obere Reihe linkes Bild: prä-1T-MRT, obere Reihe rechtes Bild: post-1T-MRT, untere Reihe linkes Bild: post-1,5T-MRT, untere Reihe rechtes Bild: post-3T-MRT.
[CT=Computertomographie, M=Musculus, T=Tesla, MRT=Magnetresonanztomographie]

Tabelle 21 Übersicht über die Auswertung der MRT-Sequenzen des einzelnen, mittelgroßen Projektilfragmentes des Typs Sintox Standard mit einer Länge von ca. 5mm im Untersuchungsgang 11; hier Darstellung des Artefaktausmaßes (AA) und der Bildqualität (BQ) im 1 Tesla, 1,5 Tesla und 3 Tesla MRT.
[MRT=Magnetresonanztomographie, T1= T1 gewichtete Sequenz, T2=T2 gewichtete Sequenz, TSE=Turbospinecho, sag=sagittal, SE=Spin Echo, tirm=Turbo Inversion Recovery Magnitude, cor=coronar, PD=Protonendichte, tra=transversal, epi=Echo Planar Imaging, fl2d=Eigenname für T2* blutungssensitive Sequenz, FLAIR=Fluid Attended Inversion Recovery, SWI=Susceptibility Weighted Imaging, Dual=Sequenzkombination aus PD + T2 TSE tra, FFE=Fast-Field-Echo]

Untersuchungsgang 11	MRT-Sequenzen	Sintox Standard	
		Mittelgroßes Fragment mit 5mm Länge	
		AA	BQ
1 Tesla	T2 TSE sag	1	A
	T1 SE tra	1	A
	T2 tirm cor	1	A
	PD/T2 TSE tra	1	A
	Diffusion epi tra	2	B
	T2 fl2d tra	1	A
1,5 Tesla	T2 TSE sag	1	A
	PD/T2 TSE tra	1	A
	T1 SE tra	1	A
	T2 Flair cor	1	A
	Diffusion epi tra	1	B
	SWI tra	2	B
3 Tesla	T2 TSE sag	1	A
	T2 Flair cor	1	A
	Dual TSE tra	1	A
	SWI tra	1	A
	T1 FFE tra	2	A
	Diffusion epi tra	2	C

Tabelle 22 Vergleichende Darstellung über die Auswertung der MRT-Sequenzen des großen Projektilfragmentes des Typs Sintox Standard mit einer Länge von ca. 1,5cm im Untersuchungsgang 10 und des einzelnen, mittelgroßen Projektilfragmentes des Typs Sintox Standard mit einer Länge von ca. 5mm im Untersuchungsgang 11; hier Darstellung des Artefaktausmaßes (AA) und der Bildqualität (BQ) im 1 Tesla, 1,5 Tesla und 3 Tesla MRT.
[MRT=Magnetresonanztomographie, T1= T1 gewichtete Sequenz, T2=T2 gewichtete Sequenz, TSE=Turbospinecho, sag=sagittal, SE=Spin Echo, tirm=Turbo Inversion Recovery Magnitude, cor=coronar, PD=Protonendichte, tra=transversal, epi=Echo Planar Imaging, fl2d=Eigenname für T2* blutungssensitive Sequenz, FLAIR=Fluid Attended Inversion Recovery, SWI=Susceptibility Weighted Imaging, Dual=Sequenzkombination aus PD + T2 TSE tra, FFE=Fast-Field-Echo]

Vergleichende Darstellung U10 und U11	MRT-Sequenzen	Sintox Standard			
		Großes Fragment mit ca. 1,5cm Länge (U10)		mittelgroßes Fragment mit ca. 5mm Länge (U11)	
		AA	BQ	AA	BQ
1 Tesla	T2 TSE sag	2	A	1	A
	T1 SE tra	1	A	1	A
	T2 tirm cor	1	A	1	A
	PD/T2 TSE tra	2	A	1	A
	Diffusion epi tra	2	A	2	B
	T2 fl2d tra	2	B	1	A
1,5 Tesla	T2 TSE sag	2	A	1	A
	PD/T2 TSE tra	1	A	1	A
	T1 SE tra	1	A	1	A
	T2 Flair cor	2	A	1	A
	Diffusion epi tra	2	C	1	B
	SWI tra	2	C	2	B
3 Tesla	T2 TSE sag	2	B	1	A
	T2 Flair cor	2	A	1	A
	Dual TSE tra	1	A	1	A
	SWI tra	2	B	1	A
	T1 FFE tra	2	B	2	A
	Diffusion epi tra	4	C	2	C

Das mittelgroße Projektilfragmente des Typs Sintox Standard mit einer Länge von ca. 5mm kommt im Vergleich zu dem großen Fragment mit einer Länge von ca. 1,5cm noch einmal deutlich besser und mit kleineren Artefakten zur Darstellung.
In der 1-Tesla-MRT-Untersuchung wird die Bildqualität und Artefaktausdehnung überwiegend mit der Kategorie „1A“ bewertet und nur in der diffusionsgewichteten Sequenz mit „2B“ beurteilt.

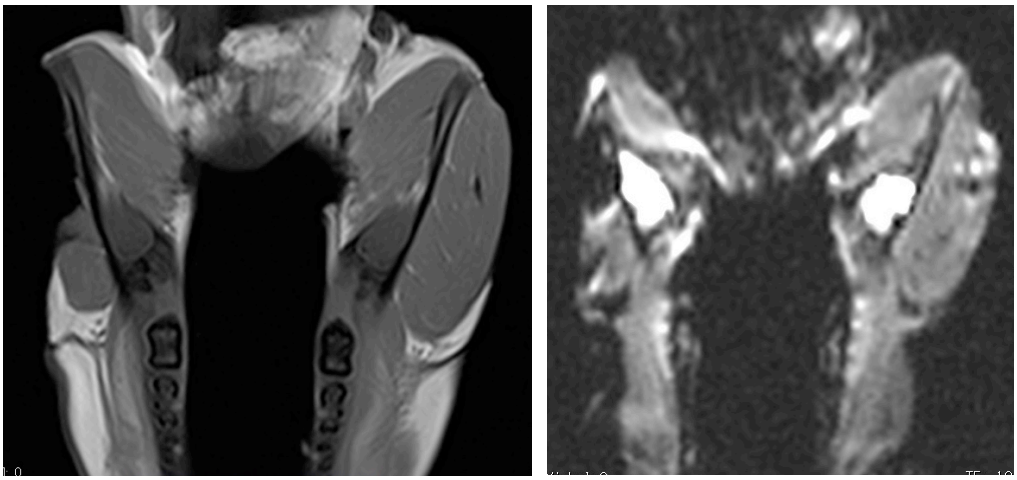

Abbildung 79 MRT-Darstellung eines Schweinekopfes in transversaler Ansicht im 1 Tesla MRT; in den linken Musculus masseter eingebrachtes, mittelgroßes Projektilfragment des Typs Sintox Standard mit einer Länge von ca. 5mm; der rechte Musculus masseter ist bereits heraus präpariert und wurde in einem vorhergehenden Untersuchungsgang verwendet; linkes Bild: Spinechosequenz T1 SE transversal; rechtes Bild: diffusionsgewichtete Sequenz Diffusion epi transversal.
[MRT=Magnetresonanztomographie, T1=T1 gewichtete Sequenz, SE=Spin Echo, epi=Echo Planar Imaging]

In der 1,5 Tesla-MRT-Untersuchung zeigt sich der Unterschied zwischen großem im mittelgroßem Projektilfragment darin, dass bei der Beurteilung des großen Fragmentes noch zwei Mal die Kategorie „C“ in der Bildqualität und hauptsächlich die Kategorie „2“ in der Artefaktausdehnung vergeben wurde, während sich das mittelgroße Projektilfragment als schlechteste Kategorie mit „2B“ in der 3D-Gradientenechosequenz SWI transversal darstellte.

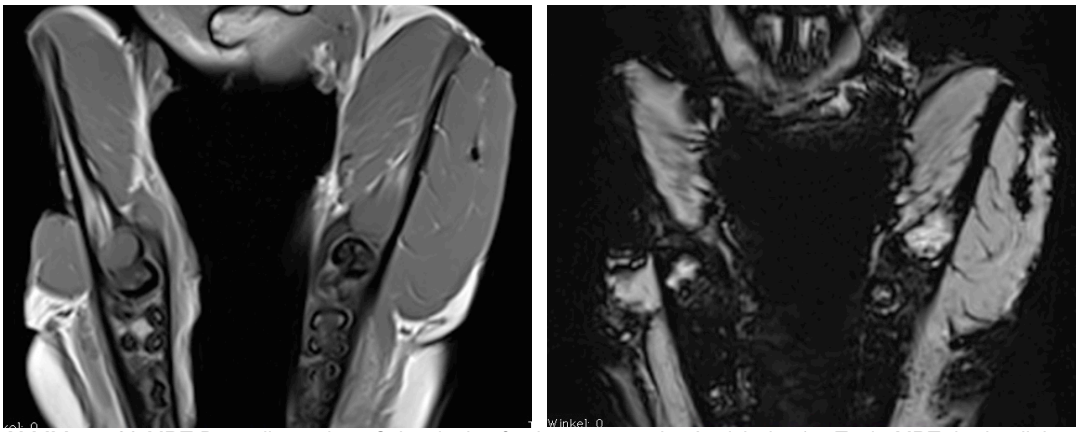

Abbildung 80 MRT-Darstellung eines Schweinekopfes in transversaler Ansicht im 1,5 Tesla MRT; in den linken Musculus masseter eingebrachtes, mittelgroßes Projektilfragment des Typs Sintox Standard mit einer Länge von ca. 5 mm; der rechte Musculus masseter ist bereits heraus präpariert und wurde in einem vorhergehenden Untersuchungsgang verwendet; linkes Bild: Spinechosequenz T1 SE transversal; rechtes Bild: 3D-Gradientenechosequenz SWI transversal.
[MRT=Magnetresonanztomographie, T1=T1 gewichtete Sequenz, SE=Spin Echo, SWI=Susceptibility Weighted Imaging]

In der 3 Tesla-MRT-Untersuchung kommt das mittelgroße Projektilfragment ebenfalls deutlich besser zur Darstellung als das große Projektilfragment. Es wird überwiegend in einer Spannbreite von „1A“ bis „2A“ bewertet und wird in der Analyse von Bildqualität und Artefaktausmaß nur in der Sequenz Diffusion epi transversal in die Kategorie „2C“ eingeordnet.

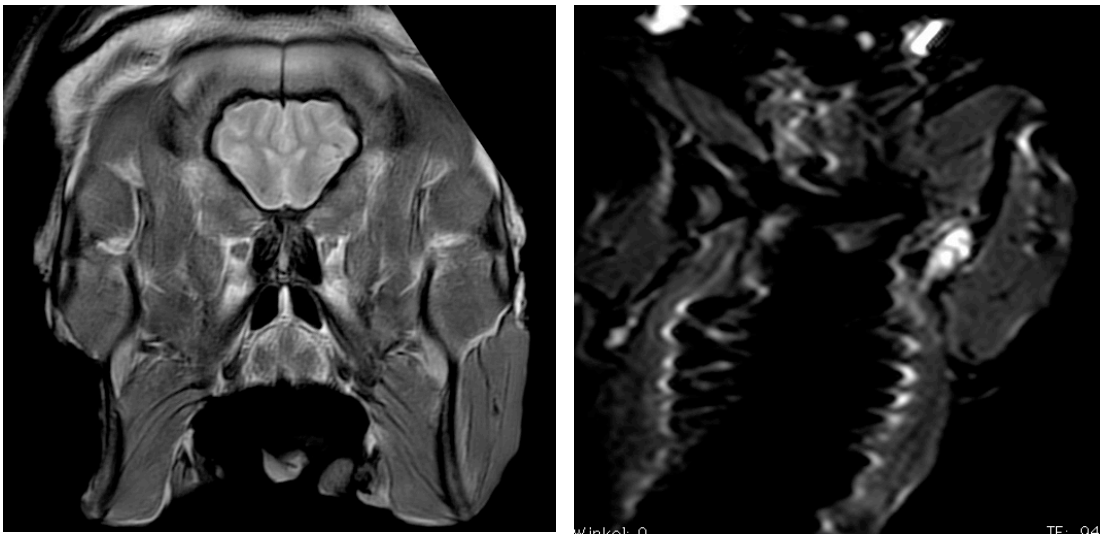

Abbildung 81 MRT-Darstellung eines Schweinekopfes in koronarer und transversaler Ansicht im 3 Tesla MRT; in den linken Musculus masseter eingebrachtes, mittelgroßes Projektilfragment des Typs Sintox Standard mit einer Länge von ca. 5 mm; der rechte Musculus masseter ist bereits heraus präpariert und wurde in einem vorhergehenden Untersuchungsgang verwendet; linkes Bild: Spinechosequenz T2 Flair coronar; rechtes Bild: Diffusion epi transversal.
[MRT=Magnetresonanztomographie, T2=T2 gewichtete Sequenz, Flair =Fluid Attended Inversion Recovery, epi=Echo Planar Imaging]

3.1.3.3 Sintox Standard Projektilfragment, klein

In der dritten Zusatzuntersuchung wurde ein Projektilfragment der kleinsten Größe und somit einer Länge von ca. 1 mm in den linken Musculus masseter des Hausschweins eingebracht. Diese Untersuchung stellt den Untersuchungsgang Nr. 12 dar. Der rechte M. masseter war bei Durchführung dieses Untersuchungsgangs bereits schon rauspräpariert, da dieser zuvor in Untersuchungsgang 8 verwendet wurde.

Der Vergleich der CT-Schichten zeigt keine veränderte Lage des eingebrachten, magnetischen Materials nach Durchführung der jeweiligen MRT-Untersuchung in unterschiedlichen Feldstärken.

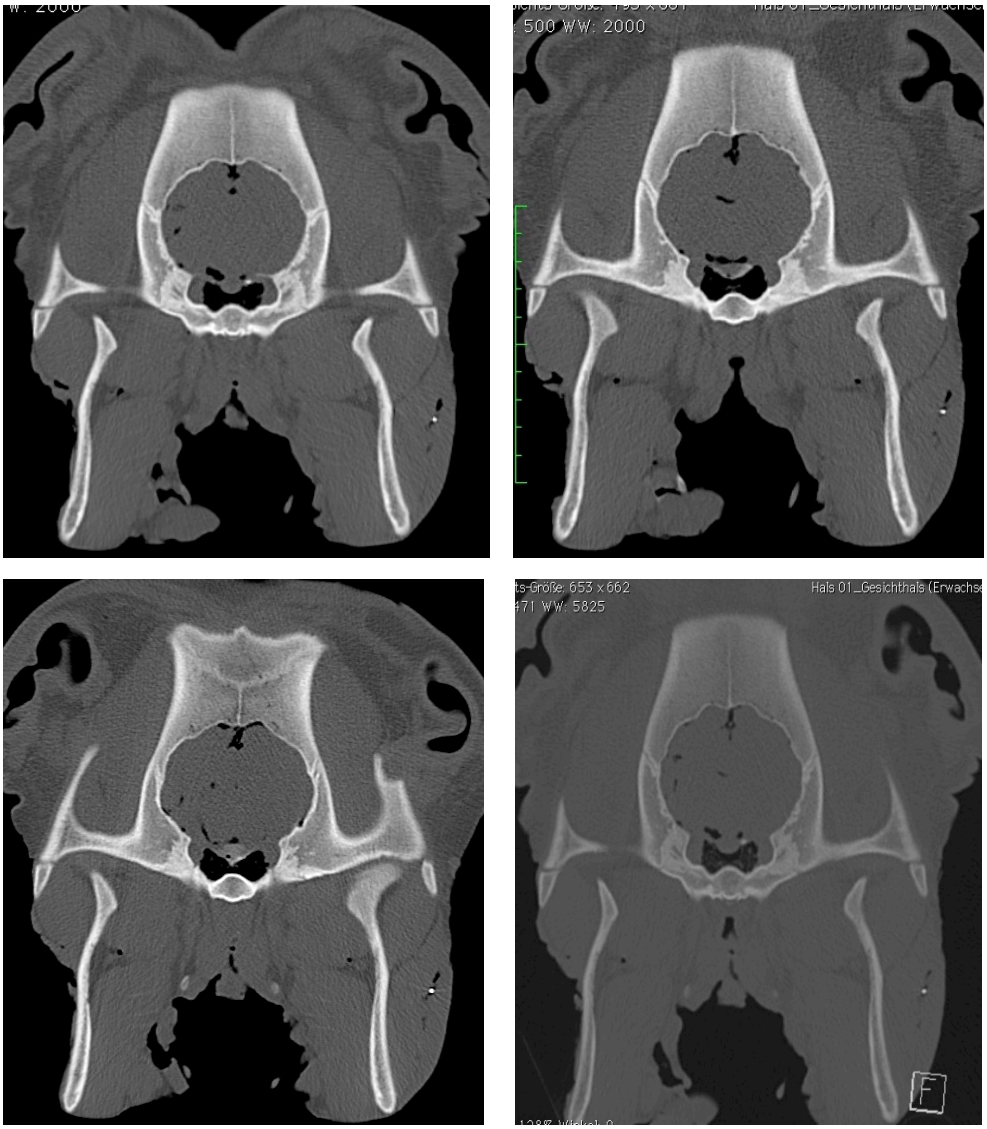

Abbildung 82 Schweinekopf von koronar betrachtet; CT-Untersuchungen des Untersuchungsgangs 12; im linken Musculus masseter einliegendendes einzelnes, kleines Projektilfragment vom Munitionstyp Sintox Standard mit einer Länge von ca. 1 mm; rechter M. masseter wurde bereits in vorhergehendem Untersuchungsgang heraus präpariert; obere Reihe linkes Bild: prä-1T-MRT, obere Reihe rechtes Bild: post-1T-MRT, untere Reihe linkes Bild: post-1,5T-MRT, untere Reihe rechtes Bild: post-3T-MRT.
[CT=Computertomographie, M=Musculus, T=Tesla, MRT=Magnetresonanztomographie]

Tabelle 23 Übersicht über die Auswertung der MRT-Sequenzen des einzelnen, kleinen Projektilfragmentes des Typs Sintox Standard mit einer Länge von ca. 1mm im Untersuchungsgang 12; hier Darstellung des Artefaktausmaßes (AA) und der Bildqualität (BQ) im 1 Tesla, 1,5 Tesla und 3 Tesla MRT.
[MRT=Magnetresonanztomographie, T1= T1 gewichtete Sequenz, T2=T2 gewichtete Sequenz, TSE=Turbospinecho, sag=sagittal, SE=Spin Echo, tirm=Turbo Inversion Recovery Magnitude, cor=coronar, PD=Protonendichte, tra=transversal, epi=Echo Planar Imaging, fl2d=Eigenname für T2* blutungssensitive Sequenz, FLAIR=Fluid Attended Inversion Recovery, SWI=Susceptibility Weighted Imaging, Dual=Sequenzkombination aus PD + T2 TSE tra, FFE=Fast-Field-Echo]

Untersuchungsgang 12	MRT-Sequenzen	Sintox Standard	
		Kleines Fragment mit ca. 1 mm Länge	
		AA	BQ
1 Tesla	T2 TSE sag	2	A
	T1 SE tra	2	B
	T2 tirm cor	2	A
	PD/T2 TSE tra	2	B
	Diffusion epi tra	3	C
	T2 fl2d tra	2	B
1,5 Tesla	T2 TSE sag	1	A
	PD/T2 TSE tra	2	A
	T1 SE tra	2	A
	T2 Flair cor	1	B
	Diffusion epi tra	2	C
	SWI tra	3	B
3 Tesla	T2W TSE sag	2	A
	T2 Flair cor	1	A
	Dual TSE tra	2	A
	SWI tra	2	B
	T1 FFE tra	2	B
	Diffusion tra	3	C

Erstaunlicherweise zeigt das kleinste eingebrachte Fragment des Munitionstyps Sintox Standard mit einer Länge von ca. 1mm deutlich schlechtere Ergebnisse als das Projektilfragment der mittleren Größe mit 5mm Länge.

Im Vergleich ist deutlich zu sehen, dass die Artefaktausdehnung zunimmt und sich gleichzeitig die Bildqualität verschlechtert. Konnte im 1-Tesla-MRT die Spinechosequenz T1 SE transversal beim mittleren Fragment in Untersuchungsgang 11 noch mit der Kategorie „1A“ bewertet werden, so stellt sich das Ergebnis in der gleichen Feldstärke und Sequenz mit dem kleinen Fragment von ca. 1 mm Länge mit deutlich größerem Artefakt und einer schlechteren Bildqualität dar und konnte hier somit nur in die Kategorie „2B“ eingestuft werden. Den ähnlichen Effekt erkennt man auch in der diffusionsgewichteten Sequenz Diffusion epi transversal; hier wechselt die Kategorie von „2B“ in Untersuchungsgang 11 auf „3C“ in Untersuchungsgang 12.

Des Weiteren ist zu erkennen, dass sich die Artefakte des mittelgroßen Fragmentes als Auslöschungsartefakte darstellen und die Artefakte des kleinen Fragmentes hingegen als Auslöschungsartefakte mit deutlich verzerrendem Charakter zur Darstellung kommen.

Tabelle 24 Vergleichende Darstellung über die Auswertung der MRT-Sequenzen des mittelgroßen Projektilfragmentes des Typs Sintox Standard mit einer Länge von ca. 5mm im Untersuchungsgang 11 und des einzelnen, kleinen Projektilfragmentes des Typs Sintox Standard mit einer Länge von ca. 1mm im Untersuchungsgang 12; hier Darstellung des Artefaktausmaßes (AA) und der Bildqualität (BQ) im 1 Tesla, 1,5 Tesla und 3 Tesla MRT.
[MRT=Magnetresonanztomographie, T1= T1 gewichtete Sequenz, T2=T2 gewichtete Sequenz, TSE=Turbospinecho, sag=sagittal, SE=Spin Echo, tirm=Turbo Inversion Recovery Magnitude, cor=coronar, PD=Protonendichte, tra=transversal, epi=Echo Planar Imaging, fl2d=Eigenname für T2* blutungssensitive Sequenz, FLAIR=Fluid Attended Inversion Recovery, SWI=Susceptibility Weighted Imaging, Dual=Sequenzkombination aus PD + T2 TSE tra, FFE=Fast-Field-Echo]

Vergleichende Darstellung U11 und U12	MRT-Sequenzen	Sintox Standard			
		mittelgroßes Fragment mit ca. 5 mm Länge (U11)		Kleines Fragment mit ca. 1 mm Länge (U12)	
		AA	BQ	AA	BQ
1 Tesla	T2 TSE sag	1	A	2	A
	T1 SE tra	1	A	2	B
	T2 tirm cor	1	A	2	A
	PD/T2 TSE tra	1	A	2	B
	Diffusion epi tra	2	B	3	C
	T2 fl2d tra	1	A	2	B
1,5 Tesla	T2 TSE sag	1	A	1	A
	PD/T2 TSE tra	1	A	2	A
	T1 SE tra	1	A	2	A
	T2 Flair cor	1	A	1	B
	Diffusion epi tra	1	B	2	C
	SWI tra	2	B	3	B
3 Tesla	T2 TSE sag	1	A	2	A
	T2 Flair cor	1	A	1	A
	Dual TSE tra	1	A	2	A
	SWI tra	1	A	2	B
	T1 FFE tra	2	A	2	B
	Diffusion epi tra	2	C	3	C



Abbildung 83 MRT-Darstellung eines Schweinekopfes in transversaler Ansicht im 1 Tesla MRT; in den linken Musculus masseter eingebrachtes, kleines Projektilfragment des Typs Sintox Standard mit einer Länge von ca. 1mm; der rechte Musculus masseter ist bereits heraus präpariert und wurde in einem vorhergehenden Untersuchungsgang verwendet; linkes Bild: Spinechosequenz T1 SE transversal; rechtes Bild: diffusionsgewichtete Sequenz Diffusion epi transversal.
[MRT=Magnetresonanztomographie, T1=T1 gewichtete Sequenz, SE=Spin Echo, epi=Echo Planar Imaging]



Abbildung 84 Vergleichende MRT-Darstellung des Untersuchungsgangs Nr. 11 und Nr. 12; Schweinekopf in transversaler Ansicht im 1 Tesla MRT in der Spinechosequenz T1 SE transversal; linkes Bild: Untersuchungsgang 11 mit in den linken Musculus masseter eingebrachtes, mittelgroßes Projektilfragment des Typs Sintox Standard mit einer Länge von ca. 5mm; rechtes Bild: Untersuchungsgang 12 mit in den linken Musculus masseter eingebrachtes kleines Projektilfragment mit einer Länge von ca. 1mm.
[MRT=Magnetresonanztomographie, T1=T1 gewichtete Sequenz, SE=Spin Echo]

Den gleichen Effekt sieht man in den 1,5 Tesla-Sequenzen. In der Sequenz T1 SE transversal stellen sich die Artefakte, welche durch das kleine Fragment ausgelöst werden größer dar als diese, die durch das größere Fragment verursacht werden. Die schlechteste Bildqualität wird in der diffusionsgewichteten Sequenz Diffusion epi transversal mit der Kategorie „2C“ erreicht.

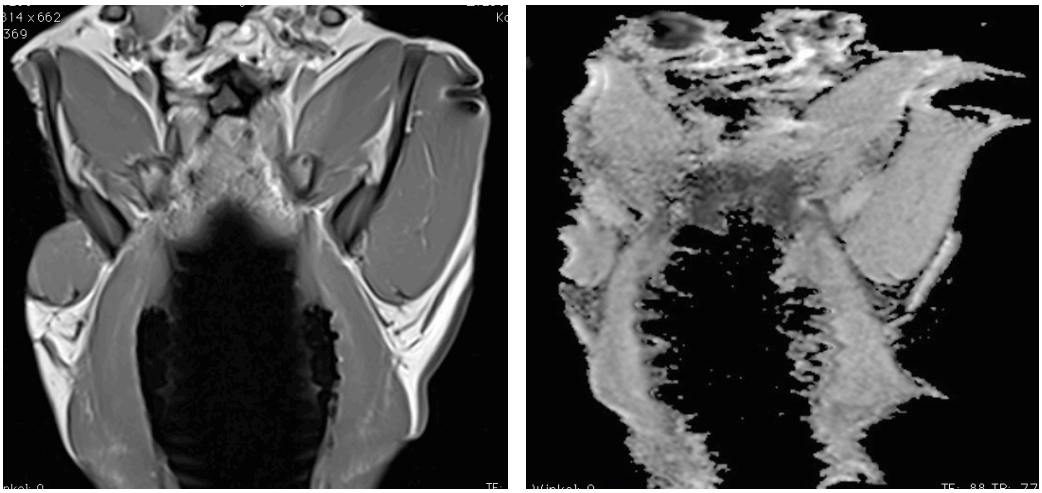

Abbildung 85 MRT-Darstellung eines Schweinekopfes in transversaler Ansicht im 1,5 Tesla MRT; in den linken Musculus masseter eingebrachtes, kleines Projektilfragment des Typs Sintox Standard mit einer Länge von ca. 1mm; der rechte Musculus masseter ist bereits heraus präpariert und wurde in einem vorhergehenden Untersuchungsgang verwendet; linkes Bild: Spinechosequenz T1 SE transversal; rechtes Bild: diffusionsgewichtete Sequenz Diffusion epi transversal.
[MRT=Magnetresonanztomographie, T1=T1 gewichtete Sequenz, SE=Spin Echo, epi=Echo Planar Imaging]

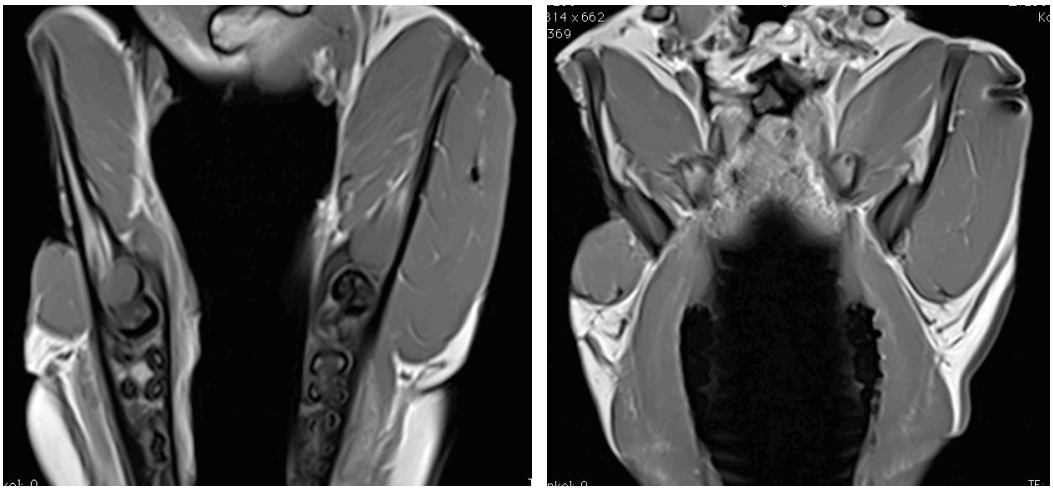

Abbildung 86 Vergleichende MRT-Darstellung des Untersuchungsgangs Nr. 11 und Nr. 12; Schweinekopf in transversaler Ansicht im 1,5 Tesla MRT in der Spinechosequenz T1 SE transversal; linkes Bild: Untersuchungsgang 11 mit in den linken Musculus masseter eingebrachtes, mittelgroßes Projektilfragment des Typs Sintox Standard mit einer Länge von ca. 5mm; rechtes Bild: Untersuchungsgang 12 mit in den linken Musculus masseter eingebrachtes kleines Projektilfragment mit einer Länge von ca. 1mm.
[MRT=Magnetresonanztomographie, T1=T1 gewichtete Sequenz, SE=Spin Echo]

In der 3 Tesla-MRT zeigen sich die Unterschiede zwischen den beiden Projektilgrößen in Untersuchungsgang 11 und 12 nicht mehr ganz so gravierend wie in der 1Tesla- und 1,5 Tesla-MRT.

Gute Ergebnisse mit Unterschiede in den Projektilfragmenten werden in der Turbospinechosequenz Dual TSE transversal, in welcher sich das kleinere Projektil ebenfalls mit größerem Artefaktausmaß darstellt, hier Kategoriewechsel „1A“ zu „“2A“. Die schlechtesten Bildqualitäten ergaben sich für das kleine Fragment in der Sequenz Diffusion epi transversal, hier Kategorie „3C“.

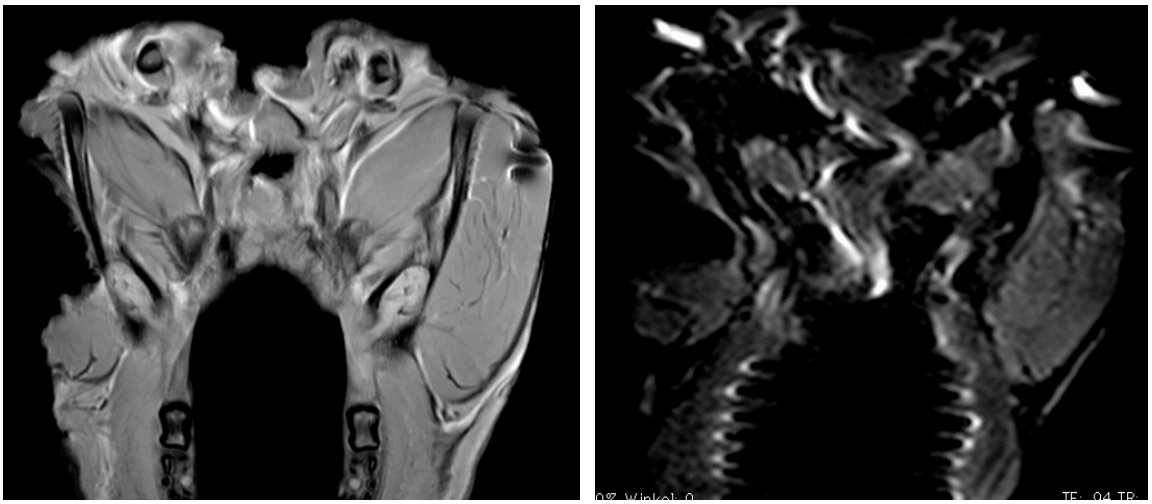

Abbildung 87 MRT-Darstellung eines Schweinekopfes in transversaler Ansicht im 3 Tesla MRT; in den linken Musculus masseter eingebrachtes, kleines Projektilfragment des Typs Sintox Standard mit einer Länge von ca. 1 mm; der rechte Musculus masseter ist bereits heraus präpariert und wurde in einem vorhergehenden Untersuchungsgang verwendet; linkes Bild: Turbospinechosequenz Dual TSE transversal; rechtes Bild: Diffusion epi transversal.
[MRT=Magnetresonanztomographie, Dual=Sequenzkombination aus PD + T2 TSE tra am 3 Tesla MRT, PD=Protonendichte, T2=T2 gewichtete Seqenzen, TSE=Turbospinecho, tra=transversal, epi=Echo Planar Imaging]

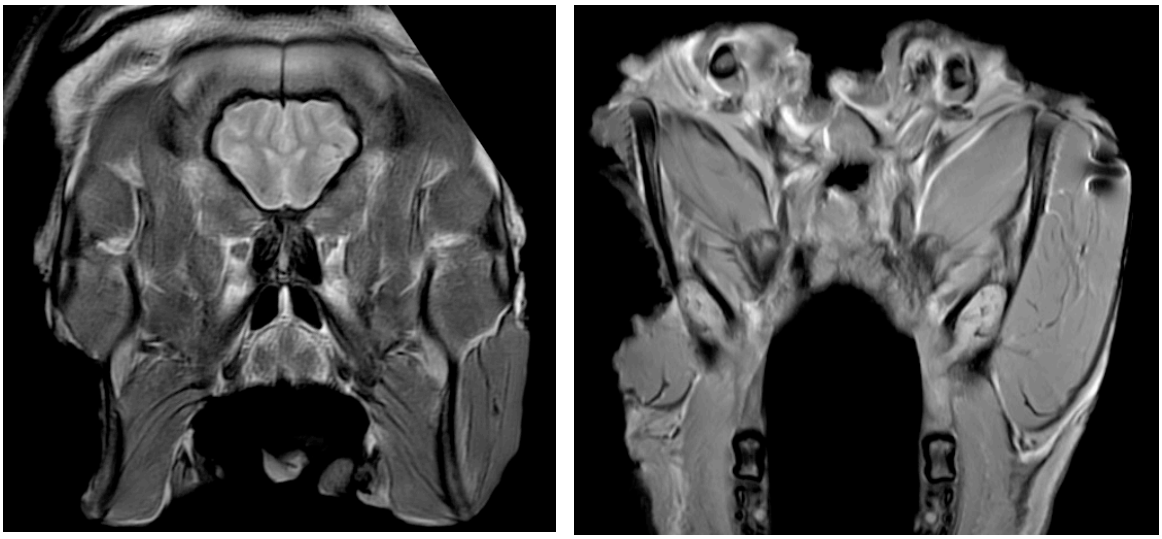

Abbildung 88 Vergleichende MRT-Darstellung des Untersuchungsgangs Nr. 11 und Nr. 12; Schweinekopf in koronarer und transversaler Ansicht im 3 Tesla MRT in der Spinechosequenz T2 Flair cor (linkes Bild) und T1 SE transversal (rechtes Bild); linkes Bild: Untersuchungsgang 11 mit in den linken Musculus masseter eingebrachtes, mittelgroßes Projektilfragment des Typs Sintox Standard mit einer Länge von ca. 5mm; rechtes Bild: Untersuchungsgang 12 mit in den linken Musculus masseter eingebrachtes kleines Projektilfragment mit einer Länge von ca. 1mm.
[MRT=Magnetresonanztomographie, T2=T2 gewichtete Sequenz, Flair=Fluid Attended Inversion Recovery, cor=coronar, T1=T1 gewichtete Sequenz, SE=Spin Echo]

Tabelle 25 Vergleichende Darstellung über die Auswertung der MRT-Sequenzen des großen Projektilfragmentes des Typs Sintox Standard mit einer Länge von ca. 1,5 cm im Untersuchungsgang 10 und des einzelnen, kleinen Projektilfragmentes des Typs Sintox Standard mit einer Länge von ca. 1mm im Untersuchungsgang 12; hier Darstellung des Artefaktausmaßes (AA) und der Bildqualität (BQ) im 1 Tesla, 1,5 Tesla und 3 Tesla MRT.
[MRT=Magnetresonanztomographie, T1= T1 gewichtete Sequenz, T2=T2 gewichtete Sequenz, TSE=Turbospinecho, sag=sagittal, SE=Spin Echo, tirm=Turbo Inversion Recovery Magnitude, cor=coronar, PD=Protonendichte, tra=transversal, epi=Echo Planar Imaging, fl2d=Eigenname für T2* blutungssensitive Sequenz, FLAIR=Fluid Attended Inversion Recovery, SWI=Susceptibility Weighted Imaging, Dual=Sequenzkombination aus PD + T2 TSE tra, FFE=Fast-Field-Echo]

Vergleichende Darstellung U10 und U12	MRT-Sequenzen	Sintox Standard			
		großes Fragment mit ca. 1,5m Länge (U10)		Kleines Fragment mit ca. 1mm Länge (U12)	
		AA	BQ	AA	BQ
1 Tesla	T2 TSE sag	2	A	2	A
	T1 SE tra	1	A	2	B
	T2 tirm cor	1	A	2	A
	PD/T2 TSE tra	2	A	2	B
	Diffusion epi tra	2	A	3	C
	T2 fl2d tra	2	B	2	B
1,5 Tesla	T2 TSE sag	2	A	1	A
	PD/T2 TSE tra	1	A	2	A
	T1 SE tra	1	A	2	A
	T2 Flair cor	2	A	1	B
	Diffusion epi tra	2	C	2	C
	SWI tra	3	C	3	B
3 Tesla	T2 TSE sag	2	B	2	A
	T2 Flair cor	2	A	1	A
	Dual TSE tra	1	A	2	A
	SWI tra	2	B	2	B
	T1 FFE tra	2	B	2	B
	Diffusion epi tra	4	C	3	C

Der direkte Vergleich zwischen Untersuchungsgang 10 und 12 und somit der Vergleich zwischen dem großen Fragment mit 1,5cm Länge und dem kleinen Fragment mit 1mm Länge zeigt, dass das kleine Fragment in diesem Fall ähnliche Artefaktausmaße und Bildqualitäten annimmt wie das große Fragment. Im Untersuchungsgang 10 zeigen sich Auslöschungsartefakte, wohingegen das kleine Fragment verzerrende Auslöschungsartefakte verursacht.

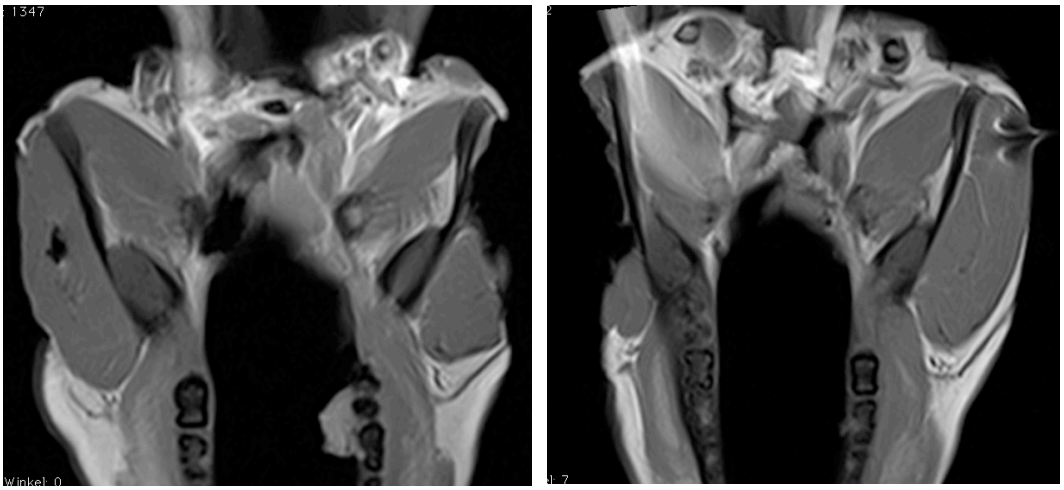

Abbildung 89 Vergleichende MRT-Darstellung des Untersuchungsgangs Nr. 10 und Nr. 12; Schweinekopf in transversaler Ansicht im 1 Tesla MRT in der Spinechosequenz T1 SE transversal; linkes Bild: Untersuchungsgang 10 mit in den rechten Musculus masseter eingebrachtes, großes Projektilfragment des Typs Sintox Standard mit einer Länge von ca. 1,5cm; rechtes Bild: Untersuchungsgang 12 mit in den linken Musculus masseter eingebrachtes kleines Projektilfragment mit einer Länge von ca. 1mm.
[MRT=Magnetresonanztomographie, T1=T1 gewichtete Sequenz, SE=Spin Echo]

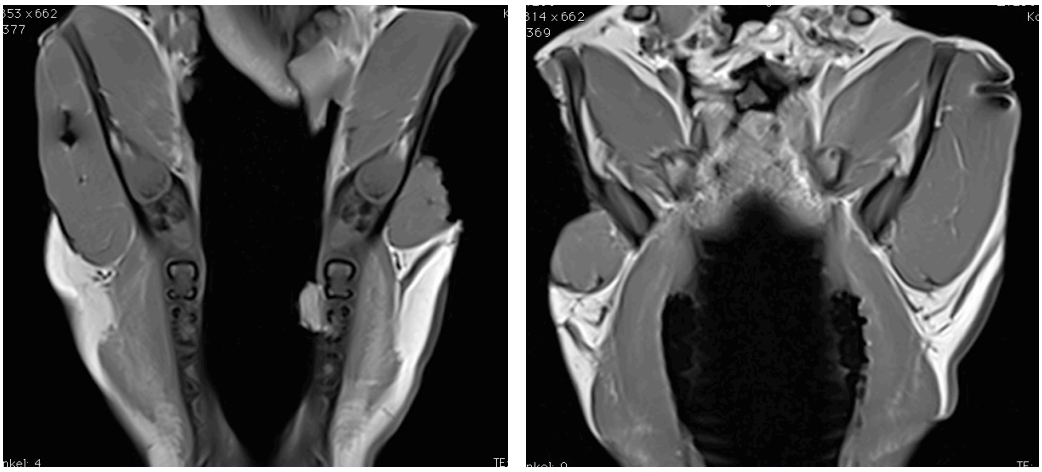

Abbildung 90 Vergleichende MRT-Darstellung des Untersuchungsgangs Nr. 10 und Nr. 12; Schweinekopf in transversaler Ansicht im 1,5 Tesla MRT in der Spinechosequenz T1 SE transversal; linkes Bild: Untersuchungsgang 10 mit in den rechten Musculus masseter eingebrachtes, großes Projektilfragment des Typs Sintox Standard mit einer Länge von ca. 1,5cm; rechtes Bild: Untersuchungsgang 12 mit in den linken Musculus masseter eingebrachtes kleines Projektilfragment mit einer Länge von ca. 1mm.
[MRT=Magnetresonanztomographie, T1=T1 gewichtete Sequenz, SE=Spin Echo]

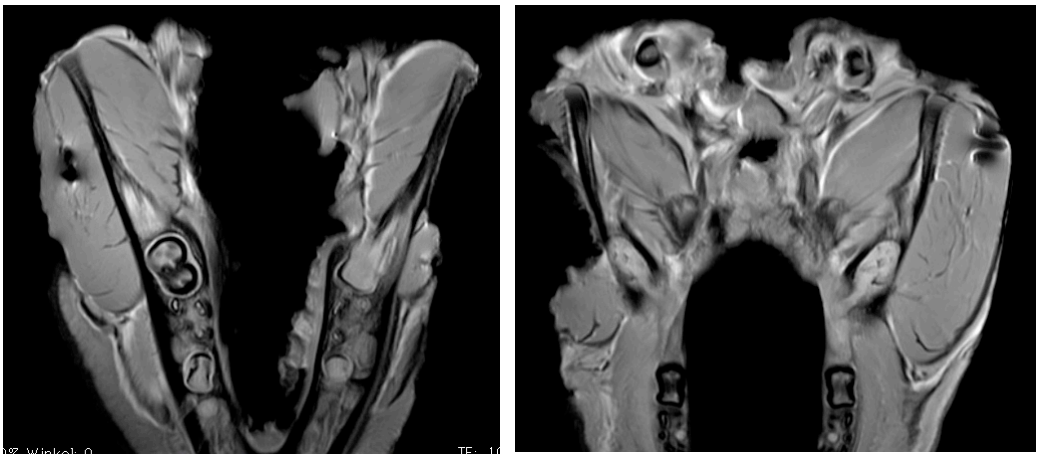

Abbildung 91 Vergleichende MRT-Darstellung des Untersuchungsgangs Nr. 10 und Nr. 12; Schweinekopf in transversaler Ansicht im 3 Tesla MRT in der Turbospinechosequenz Dual TSE transversal; linkes Bild: Untersuchungsgang 10 mit in den rechten Musculus masseter eingebrachtes, großes Projektilfragment des Typs Sintox Standard mit einer Länge von ca. 1,5cm; rechtes Bild: Untersuchungsgang 12 mit in den linken Musculus masseter eingebrachtes kleines Projektilfragment mit einer Länge von ca. 1mm.
[MRT=Magnetresonanztomographie, Dual=Sequenzkombination aus PD + T2 TSE tra im 3 Tesla MRT, PD=Protonendichte, T2=T2 gewichtete Sequenz, TSE=Turbospinecho, tra=transversal]

3.2 Vergleichende Zusammenfassung der Darstellbarkeit der unterschiedlichen Munitionstypen

Tabelle 26 Übersicht der Eigenschaften der verwendeten Geschosse sowie die Zusammenfassung der Auswertung und Darstellbarkeit von Bildqualität und Artefaktausmaß.
[SEK=Spezialeinsatzkommando der Polizei]

Geschoss	Hersteller	Zusammensetzung	Waffe	Geschossart	Verwendung	Magnetismus	Durchschnittliches Artefaktausmaß	Durchschnittliche Bildqualität	Rangreihenfolge der Darstellbarkeit in absteigender Priorität
Sintox Action 4	RUAG	Messing	Pistole, Maschinen-pistole	Teilmantel-geschoss	Polizei, SEK	Leicht	3-4	B-C	5
Gold Dot Speer	Speer	Blei, Kupfer	Pistole	Hohlspitz-munition	Jagd, Polizei	Nein	2-3	A-B	3
Zombi Max	Hornady	Blei, Kuper	Revolver	Hohlspitz-munition	Jagd	Nein	1-2	A-B	1
Luger Magtech	Magtech	Kupfer, Blei	Pistole	Vollmantel-geschoss	Jagd	Nein	1-2	A-B	1
Pep II MEN	MEN	Kuper	Pistole	Teilmantel-geschoss	Polizei	Nein	2-3	A-B	4
Luger Sellier & Bellot	Sellier & Bellot	Blei	Pistole	Blei-Rundkopf-Geschoss	Jagd	Nein	2	A-B	2
Sintox Standard	RUAG	Bei, verkupfert, verzinnt	Pistole, Maschinen-pistole	Vollmantel-geschoss	Polizei, SEK Bundes-wehr	Stark	4	C	6

Der Vergleich zwischen den Ergebnissen der Bildqualität und der Artefaktausmaße erbrachte bezüglich der Darstellbarkeit der Munitionstypen nachfolgende, in Tabelle 27 aufgelistete Rangreihenfolge mit absteigender Priorität. Die besten Ergebnisse erbrachte der Munitionstyp Zombi Max vom Hersteller Hornady und die schlechtesten Ergebnisse verzeichnete der Typ Sintox Standard des Herstellers RUAG Ammotech GmbH.

Tabelle 27 Übersicht der Rangreihenfolge der getesteten Geschosse in Bezug auf deren Darstellbarkeit bei MRT-Untersuchungen unterschiedlicher Feldstärke.
[SEK=Spezialeinsatzkommando der Polizei]

Rangreihenfolge der Darstellbarkeit in absteigender Priorität	Geschoss	Hersteller	Zusammensetzung	Waffe	Geschossart	Verwendung	Magnetismus
1	Zombi Max	Hornady	Blei, Kupfer	Revolver	Hohlspitzmunition	Jagd	Nein
1	Luger Magtech	Magtech	Kupfer, Blei	Pistole	Vollmantelgeschoss	Jagd	Nein
2	Luger Sellier & Bellot	Sellier & Bellot	Blei	Pistole	Blei-Rundkopf-Geschoss	Jagd	Nein
3	Gold Dot Speer	Speer	Blei, Kupfer	Pistole	Hohlspitzmunition	Jagd, Polizei	Nein
4	Pep II MEN	MEN	Kupfer	Pistole	Teilmantel-geschoss	Polizei	Nein
5	Sintox Action 4	RUAG	Messing, Eisen (bis 0,3%)	Pistole, Maschinenpistole	Teilmantelgeschoss	Polizei, SEK	Leicht
6	Sintox Standard	RUAG	Blei, verkupfert-verzinnt, Eisen (<0,3%)	Pistole, Maschinenpistole	Vollmantel-geschoss	Polizei, SEK Bundeswehr	Stark

Insgesamt kann somit gesagt werden, dass sich die Munitionstypen ohne ferromagnetische Anziehungskräfte grundsätzlich besser darstellen lassen als magnetische Munitionstypen. Während die getesteten Munitionstypen für Jagdwaffen die beste Bildqualität und die geringste Artefaktausdehnung aufwiesen, kamen Polizei- und Bundeswehrmunition deutlich schlechter zur Darstellung. Auf dem letzten Platz gelangte die gängige Muniton der Bundeswehr-Standardwaffe Pistole P8. Bei Projektilfragmenten bieten sich unterschiedliche Ergebnisse, welche in der Diskussion näher erörtert werden.

In Bezug auf das Bewegungsverhalten reagierten fast alle Munitionstypen gleich, nämlich ohne CT-morphologischen Nachweis einer Lageveränderung. Die einzige Ausnahme bildet der stark ferromagnetische Munitionstyp Sintox Standard im Untersuchungsgang 1.

Nur für das Projektil vom Typ Sintox Standard im Untersuchungsgang 1 konnte eine Lageänderung nachgewiesen werden; im Untersuchungsgang 8 hingegen wies das selbe Projektil keine Lageveränderung auf.

3.3 Vergleich der Darstellbarkeit zwischen Projektilen und Projektilfragmenten

Tabelle 28 Übersicht der Eigenschaften der verwendeten Geschosse sowie die Zusammenfassung der Auswertung in Bezug auf die Unterschiede in der Darstellbarkeit von Projektilen und Projektilfragmenten des gleichen Munitionstyps. [SEK=Sondereinsatzkommando der Polizei]

Rangreihenfolge der Darstellbarkeit in absteigender Priorität	Geschoss	Hersteller	Zusammensetzung	Waffe	Geschossart	Verwendung	Magnetismus	Bessere Bildqualität, geringeres Artefaktausmaß	Schlechtere Bildqualität, stärkeres Artefaktausmaß
1	Zombi Max	Hornady	Blei, Kupfer	Revolver	Hohlspitzmunition	Jagd	Nein	F	P
1	Luger Magtech	Magtech	Kupfer, Blei	Pistole	Vollmantelgeschoss	Jagd	Nein	F	P
2	Luger Sellier & Bellot	Sellier & Bellot	Blei	Pistole	Blei-Rundkopf-Geschoss	Jagd	Nein	-	-
3	Gold Dot Speer	Speer	Blei, Kupfer	Pistole	Hohlspitzmunition	Jagd, Polizei	Nein	P	F
4	Pep II MEN	MEN	Kupfer	Pistole	Teilmantelgeschoss	Polizei	Nein	F	P
5	Sintox Action 4	RUAG	Messing	Pistole, Maschinen-Pistole	Teilmantelgeschoss	Polizei, SEK	Leicht	P	F
6	Sintox Standard	RUAG	Blei, verkupfert, verzinnt	Pistole, Maschinenpistole	Vollmantelgeschoss	Polizei, SEK Bundeswehr	Stark	Gleich bzw. abhängig von Fragmentgröße	

Zu den Munitionstypen, bei welchem die Projektile an sich zu ausgedehnteren Artefakten und zu einer schlechteren Bildqualität führen gehören die Munitionstypen Zombi Max, Luger Magtech und Pep II MEN.

Der umgekehrte Fall und somit eine bessere Darstellbarkeit der Fragmente als der Projektile ergibt sich bei den Munitionstypen Gold Dot Speer und Sintox Action 4.

Der Munitionstyp Luger des Herstellers Sellier & Bellot ist ein Blei-Rundkopf-Geschoss und auch nach Abfeuern entstanden aus diesem keine Fragmente. Aus diesem Grund ist hier ein Vergleich zwischen Projektil und Fragmenten in der Darstellbarkeit nicht möglich gewesen.

Beim Munitionstyp Sintox Standard ergab sich eine Besonderheit. Wurden die Fragmente in ihrer Gesamtheit in den Musculus masseter des Hausschweins eingebracht, so waren sie in allen Feldstärken der Magnetresonanztomographen genauso schlecht darstellbar wie das Projektil des gleichen Typs. Wurden nur vereinzelte Fragmente in den Musculus masseter präpariert, so schien die Darstellbarkeit in Bildqualität und Artefaktausmaß stark von der

tatsächlichen Zusammensetzung des Fragmentes und von seiner Größe abhängig zu sein. In unseren Untersuchungen stellte sich heraus, dass das kleinste getestete Fragment mit einer Länge von ca. 1mm genauso schlechte Ergebnisse erbrachte wie das Fragment mit einer Länge von ca. 1,5 cm, wohingegen das Fragment mit einer Länge von ca. 5 mm die beste Bildqualität und die geringste Artefaktausdehnung zeigte.

In Bezug auf das Bewegungsverhalten reagierten alle Fragmente und Projektile gleich, bis auf Ausnahme des Projektils vom Typ Sintox Standard im Untersuchungsgang 1. Nur für dieses konnte eine Bewegung nachgewiesen werden; im Untersuchungsgang 8 hingegen wies das selbe Projektil keine Lageveränderung auf. Für die Fragmente vom Typ Sintox Standard konnte in allen Untersuchungen durchgängig keine Bewegung nachgewiesen werden.
Alle anderen Projektile und Fragmente der übrigen Munitionstypen bewegten sich nicht.

3.4 Vergleichende Zusammenfassung der Qualität der einzelnen MRT-Sequenzen

Das Ausmaß an Artefaktausdehnung und Bildqualität wurde für die durchgeführten Sequenzen im 1Tesla-, 1,5Tesla und 3-Tesla-MRT getrennt für Projektile und Projektilfragmente beurteilt.

3.4.1 Projektile

Tabelle 29 Absteigende Rangreihenfolge der Qualität der durchgeführten MRT-Sequenzen in der Beurteilung der intakten Projektile der unterschiedlichen Munitionstypen im 1 Tesla MRT. Hier: Untersuchungsgang 2 (U2) bis 8 (U8). Verbundene Zellen symbolisieren die gleiche Qualitätsstufe der verwendeten Sequenzen in der Beurteilung und Auswertung. [MRT=Magnetresonanztomographie, T1= T1 gewichtete Sequenz, T2=T2 gewichtete Sequenz, TSE=Turbospinecho, sag=sagittal, SE=Spin Echo, tirm=Turbo Inversion Recovery Magnitude, cor=coronar, PD=Protonendichte, tra=transversal, epi=Echo Planar Imaging, fl2d=Eigenname für T2* blutungssensitive Sequenz, FLAIR=Fluid Attended Inversion Recovery, SWI=Susceptibility Weighted Imaging, Dual=Sequenzkombination aus PD + T2 TSE tra, FFE=Fast-Field-Echo]

Unter-suchungs-gang	Action 4 Sintox	Gold Dot Speer	Zombi Max	Luger Magtech	Pep II MEN	Luger Sel-ler & Bellot	Sintox Standard
Rangreihenfolge der Qualität der MRT-Sequenzen in absteigender Priorität	T2 TSE T1 SE T2 tirm PD/T2 TSE	T2 tirm	T2 tirm	T2 TSE T1 SE T2 tirm PD/T2 TSE	T2 TSE T1 SE T2 tirm	T2 TSE T1 SE T2 tirm PD/T2 TSE	Kein Unter-schied
		T1 SE PD/T2 TSE	T2 TSE T1 SE PD/T2 TSE T2 fl2d		PD/T2 TSE T2 fl2d	SWI	
		T2 fl2d				Diff epi	
	Diff epi	Diff epi		Diff epi T2 fl2d	Diff epi		
	T2 fl2d		Diff epi				

Tabelle 30 Absteigende Rangreihenfolge der Qualität der durchgeführten MRT-Sequenzen in der Beurteilung der intakten Projektile der unterschiedlichen Munitionstypem im 1,5 Tesla MRT. Hier: Untersuchungsgang 2 (U2) bis 8 (U8). Verbundene Zellen symbolisieren die gleiche Qualitätsstufe der verwendeten Sequenzen in der Beurteilung und Auswertung.
[MRT=Magnetresonanztomographie, T1= T1 gewichtete Sequenz, T2=T2 gewichtete Sequenz, TSE=Turbospinecho, sag=sagittal, SE=Spin Echo, tirm=Turbo Inversion Recovery Magnitude, cor=coronar, PD=Protonendichte, tra=transversal, epi=Echo Planar Imaging, fl2d=Eigenname für T2* blutungssensitive Sequenz, FLAIR=Fluid Attended Inversion Recovery, SWI=Susceptibility Weighted Imaging, Dual=Sequenzkombination aus PD + T2 TSE tra, FFE=Fast-Field-Echo]

Unter-Suchungs-gang	Action 4 Sintox	Gold Dot Speer	Zombi Max	Luger Magtech	Pep II MEN	Luger Sel-ler & Bellot	Sintox Standard
Rangreihenfolge der Qualität der MRT-Sequenzen in absteigender Priorität	T2 TSE	T2 Flair	T2 TSE PD/T2 TSE T1 SE T2 Flair	T2 Flair	T2 TSE PD/T2 TSE T1 SE T2 Flair Diff epi	T2 TSE PD/T2 TSE T1 SE T2 Flair	Kein Unter-schied
	T1 SE T2 Flair	T2 TSE T1 SE PD/T2 TSE		PD/T2 TSE T1 SE			
	SWI			Diff epi SWI			
	Diff epi	Diff epi	Diff epi			SWI	
		SWI	SWI		SWI	Diff epi	

Tabelle 31 Absteigende Rangreihenfolge der Qualität der durchgeführten MRT-Sequenzen in der Beurteilung der intakten Projektile der unterschiedlichen Munitionstypen im 3 Tesla MRT. Hier: Untersuchungsgang 2 (U2) bis 8 (U8). Verbundene Zellen symbolisieren die gleiche Qualitätsstufe der verwendeten Sequenzen in der Beurteilung und Auswertung.
[MRT=Magnetresonanztomographie, T1= T1 gewichtete Sequenz, T2=T2 gewichtete Sequenz, TSE=Turbospinecho, sag=sagittal, SE=Spin Echo, tirm=Turbo Inversion Recovery Magnitude, cor=coronar, PD=Protonendichte, tra=transversal, epi=Echo Planar Imaging, fl2d=Eigenname für T2* blutungssensitive Sequenz, FLAIR=Fluid Attended Inversion Recovery, SWI=Susceptibility Weighted Imaging, Dual=Sequenzkombination aus PD + T2 TSE tra, FFE=Fast-Field-Echo]

Unter-suchungs-gang	Action 4 Sintox	Gold Dot Speer	Zombi Max	Luger Magtech	Pep II MEN	Luger Sel-ler & Bel-lot	Sintox Standard
Rangreihenfolge der Qualität der MRT-Sequenzen in absteigen-der Priorität	T2 TSE T2 Flair	T2 Flair	T2 TSE T2 Flair Dual TSE T1 FFE	T2 Flair	T2 TSE T2 Flair Dual TSE	T2 TSE T2 flair Dual TSE SWI T1 FFE	Kein Unter-schied
	Dual TSE T1 FFE	T2 TSE Dual TSE SWI T1 FFE		T2 TSE Dual TSE			
	SWI		SWI Diff epi	SWI T1 FFE Diff epi	T1 FFE Diff epi		
	Diff epi	Diff epi			SWI	Diff epi	

Insgesamt ist sehr gut ersichtlich, dass die Spinecho- und Turbo-Spinecho-Sequenzen die bessere Qualität in Hinblick auf die Artefaktausdehnung und Bildqualität bieten. In allen Feldstärken sind die Gradientenechosequenzen schlechter beurteilt als die Spinechosequenzen.

Bei exakter Betrachtung ergibt sich folgende Rangreihenfolge für die Qualität der MRT-Sequenzen in absteigender Priorität.

1. T2 TSE sag
2. T2 Flair cor / T2 tirm cor / Dual TSE tra (3Tesla)
3. T1 SE tra (1 Tesla, 1,5 Tesla) / PD/T2 TSE tra (1 Tesla, 1,5 Tesla)
4. T1 FFE tra (3 Tesla)
5. T2 fl2d tra (1 Tesla)
6. SWI tra (1 Tesla, 1,5 Tesla)
7. Diff epi tra

3.4.2 Projektilfragmente

Im Untersuchungsgang 8 wurde nur das Projektilf Sintox Standard des Herstellers RUAG Ammotech betrachtet, so dass dieser Untersuchungsgang in der folgenden Analyse der Projektilfragmente nicht mit betrachtet wird.
Dasselbe gilt für Untersuchungsgang 7. In diesem wurde der Munitionstyp Luger Sellier & Bellot des Herstellers Sellier & Bellot näher betrachtet. Es handelt sich hierbei um ein nicht magnetisches Blei-Rundkopf-Geschoss bei dem auch nach Abschuss keine Fragmente entstanden und dieses im Ganzen erhalten blieb. Aus diesem Grund wurde auch der Untersuchungsgang 7 in der folgenden Darstellung über die Qualität der MR-Sequenzen bei Projektilfragmenten nicht erwähnt.

Tabelle 32 Absteigende Rangreihenfolge der Qualität der durchgeführten MRT-Sequenzen in der Beurteilung der Projektilfragmente der unterschiedlichen Munitionstypen im 1 Tesla MRT. Hier: Untersuchungsgang 2 (U2) bis 9 (U9) unter Nichtbetrachtung von U7 und U8 (s.o.). Verbundene Zellen symbolisieren die gleiche Qualitätsstufe der verwendeten Sequenzen in der Beurteilung und Auswertung.
[MRT=Magnetresonanztomographie, T1= T1 gewichtete Sequenz, T2=T2 gewichtete Sequenz, TSE=Turbospinecho, sag=sagittal, SE=Spin Echo, tirm=Turbo Inversion Recovery Magnitude, cor=coronar, PD=Protonendichte, tra=transversal, epi=Echo Planar Imaging, fl2d=Eigenname für T2* blutungssensitive Sequenz, FLAIR=Fluid Attended Inversion Recovery, SWI=Susceptibility Weighted Imaging, Dual=Sequenzkombination aus PD + T2 TSE tra, FFE=Fast-Field-Echo]

Unter-suchungs-gang	Action 4 Sintox	Gold Dot Speer	Zombi Max	Luger Magtech	Pep II MEN	Sintox Standard
Rangreihenfolge der Qualität der MRT-Sequenzen in absteigender Priorität	T2 TSE T2 tirm	T1 SE T2 tirm PD/T2 TSE	T1 SE T2 tirm PD/T2 TSE	T1 SE T2 tirm	T2 TSE T1 SE T2 tirm	Kein Unterschied
	T1 SE Diff epi			T2 TSE PD/T2 TSE		
		Diff epi T2 fl2d	T2 TSE T2 fl2d		PD/T2 TSE T2 fl2d	
	PD/T2 TSE			Diff epi		
	T2 fl2d		Diff epi	T2 fld2d	Diff epi	

Tabelle 33 Absteigende Rangreihenfolge der Qualität der durchgeführten MRT-Sequenzen in der Beurteilung der Projektilfragmente der unterschiedlichen Munitionstypen im 1,5 Tesla MRT. Hier: Untersuchungsgang 2 (U2) bis 9 (U9) unter Nichtbetrachtung von U7 und U8 (s.o.). Verbundene Zellen symbolisieren die gleiche Qualitätsstufe der verwendeten Sequenzen in der Beurteilung und Auswertung.
[MRT=Magnetresonanztomographie, T1= T1 gewichtete Sequenz, T2=T2 gewichtete Sequenz, TSE=Turbospinecho, sag=sagittal, SE=Spin Echo, tirm=Turbo Inversion Recovery Magnitude, cor=coronar, PD=Protonendichte, tra=transversal, epi=Echo Planar Imaging, fl2d=Eigenname für T2* blutungssensitive Sequenz, FLAIR=Fluid Attended Inversion Recovery, SWI=Susceptibility Weighted Imaging, Dual=Sequenzkombination aus PD + T2 TSE tra, FFE=Fast-Field-Echo]

Unter-suchungs-gang	Action 4 Sintox	Gold Dot Speer	Zombi Max	Luger Magtech	Pep II MEN	Sintox Standard
Rangreihenfolge der Qualität der MRT-Sequenzen in absteigender Priorität	T2 TSE T1 SE T2 Flair	T2 TSE T2 Flair	T2 TSE PD/T2 TSE T2 SE	PD/T2 TSE T1 SE T2 Flair	PD/T2 TSE	Kein Unterschied
		PD/T2 TSE T1 SE			T2 TSE T1 SE	
	Diff epi SWI		T2 Flair	Diff epi SWI	T2 Flair Diff epi	
		SWI	Diff epi			
		Diff epi	SWI		SWI	

Tabelle 34 Absteigende Rangreihenfolge der Qualität der durchgeführten MRT-Sequenzen in der Beurteilung der Projektilfragmente der unterschiedlichen Munitionstypen im 3 Tesla MRT. Hier: Untersuchungsgang 2 (U2) bis 9 (U9) unter Nichtbetrachtung von U7 und U8 (s.o.). Verbundene Zellen symbolisieren die gleiche Qualitätsstufe der verwendeten Sequenzen in der Beurteilung und Auswertung.
[MRT=Magnetresonanztomographie, T1= T1 gewichtete Sequenz, T2=T2 gewichtete Sequenz, TSE=Turbospinecho, sag=sagittal, SE=Spin Echo, tirm=Turbo Inversion Recovery Magnitude, cor=coronar, PD=Protonendichte, tra=transversal, epi=Echo Planar Imaging, fl2d=Eigenname für T2* blutungssensitive Sequenz, FLAIR=Fluid Attended Inversion Recovery, SWI=Susceptibility Weighted Imaging, Dual=Sequenzkombination aus PD + T2 TSE tra, FFE=Fast-Field-Echo]

Unter-suchungs-gang	Action 4 Sintox	Gold Dot Speer	Zombi Max	Luger Magtech	Pep II MEN	Sintox Standard
Rangreihenfolge der Qualität der MRT-Sequenzen in absteigender Priorität	T2 TSE T2 Flair SWI	T2 TSE T2 Flair Dual TSE SWI	T2 Flair Dual TSE T1 FFE Diff epi	T2 Flair Dual TSE	T2 TSE T2 Flair Dual TSE	Kein Unterschied
				T2 TSE T1 FFE		
	Dual TSE T1 FFE Diff epi				SWI T1 FFE Diff epi	
		T1 FFE	T2 TSE	Diff epi		
		Diff epi	SWI	SWI		

Auch bei den Projektilfragmenten war es in der Darstellung so, dass die Spinecho- und Turbo-Spinecho-Sequenzen deutlich bessere Ergebnisse in Sachen Artefaktausdehnung und Bildqualität erbrachten als die Gradientenechosequenzen. Die Qualitätsreihenfolge der

MRT-Sequenzen ist somit zwischen Projektilen und Projektilfragmenten ähnlich, mit nur minimalen Abweichungen.

Bei genauer Betrachtung ergibt sich für die Auswertung der Artefakte und Bildqualität der Projektilfragmente der unterschiedlichen Munitionstypen folgende Rangreihenfolge für die Qualität der MRT-Sequenzen. Die Auflistung erfolgt in absteigender Priorität.

1. T2 TSE sag / T1 SE tra (1 Tesla, 1,5 Tesla) / T2 Flair cor / Dual TSE tra (3 Tesla)
2. T2 tirm cor / PD/T2 TSE tra (1 Tesla, 1,5 Tesla)
3. T1 FFE tra (3 Tesla) / T2 fl2d tra (1 Tesla)
4. Diff epi tra
5. SWI tra (1 Tesla, 1,5 Tesla)

4. Diskussion

4.1 Einfluss der Geschoss-Zusammensetzung, Geschoss-Art und zugehörigen Waffe auf die Bildqualität und Artefaktausdehnung

Zusammenfassend zeigen die Ergebnisse unserer Untersuchungen, dass sich die Munitionstypen ohne ferromagnetische Anziehungskräfte grundsätzlich besser darstellen lassen als magnetische Munitionstypen. Genauer zu betrachten ist hier die exakte Zusammensetzung der einzelnen Geschosse.

Der Munitionstyp Sintox Action 4 des Hersteller RUAG Ammotec belegte als leicht magnetischer Munitionstyp den vorletzten Platz in der Darstellbarkeit und Artefaktausdehnung. Der Munitionstyp Sintox Standard, welcher sich in der Untersuchung als stark magnetisch erwies, erzielte die schlechtesten Ergebnisse in den beurteilten Qualitäten. Betrachtet man die Zusammensetzung beider Munitionstypen gemäß den Bestandtteilauflistungen der Hersteller genauer, so zeigt sich, dass die Sintox Action 4 aus Messing, also einer Kupferlegierung und Sintox Standard aus Blei, Kupfer und Zinn besteht. Alle genannten Metalle und Kupferlegierungen sind amagnetisch. Somit lässt sich vermuten, dass den genannten Bestandteilen noch weitere, nicht aufgelistete metallische Legierungen [3] beigemischt sind, denn bei Raumtemperatur weisen nur Eisen, Nickel und Cobalt ferromagnetische Eigenschaften auf [4].
Nach Rücksprache mit dem Hersteller RUAG Ammotech teilte dieser mit, dass eine geringe Beimischung von metallischen Legierungen im Rahmen liege. Dem Projektil Sintox Action 4 dürften bis zu 0,3% Eisen beigemengt werden; im Projektil Sintox Standard werde zusätzlich eine hauchdünne Stahlplatte verarbeitet [3]. Stahl ist eine Metalllegierung, welche hauptsächlich aus Eisen besteht und somit die starken ferromagnetischen Eigenschaften erklärt [4]. Sintox Standard bildet die Munition der Bundeswehr-Standardwaffe Pistole P8.

Aufgrund der Wirkung können die Geschossarten in Penetrationsgeschosse, Deformationsgeschosse und (Teil-)Zerlegungsgeschossen unterschieden werden.
Penetrationsgeschosse sind Vollmantelgeschosse und behalten nach Auftreffen auf ein Weichziel ihre Form bei. Sie verursachen einen großen Wundkanal und durch eine Drehung des Projektils während der Verlangsamung des Geschosses werden zusätzlich Organe und

Strukturen verletzt, die ursprünglich nicht im Schusskanal lagen. Dies erzielt eine große Mannstoppwirkung im Rahmen der Herbeiführung einer Handlungsunfähigkeit. Nichts destotrotz können diese Geschosse auch ihr Ziel vollständig penetrieren und im Anschluss weiteren Schaden bei z.B. darüber hinaus erfassten Zielen erzeugen [10, 11, 12, 13, 14]. Zu den von uns untersuchten Penetrationsgeschossen gehören Luger Sellier & Bellot vom Hersteller Sellier & Bellot und die P8-Standardmunition der Bundeswehr Sintox Standard vom Hersteller RUAG Ammotech.

Deformationsgeschosse sind dadurch gekennzeichnet, dass es nach dem Eindringen in ein Ziel zu einer Deformierung des Projektils kommt ohne wesentliche Splitter zu verursachen. Diese Art von Geschossen werden z.B. bei der Jagd verwendet, da es durch effektive Energieabgabe und eine Vergrößerung des Querschnitts des Projektils und somit einer Vergrößerung der Wundfläche schnell zum Tod des Wildes kommt. Spezielle Deformationsgeschosse aus Messing oder Kupfer werden darüber hinaus bei Sicherheitsbehörden verwendet, da sie eine große Mannstoppwirkung aufweisen und das Gefahrenpotential durch Querschläger und Verletzung weiterer Beteiligter durch Penetration des Ziels reduzieren [3, 10, 11, 12, 13, 14, 18, 21]. Zu den von uns untersuchten Deformationsgeschossen gehörten die Standardmunition der Polizei Sintox Action 4 des Hersteller RUAG Ammotech, ebenso wie die Polizeimunition Gold Dot Speer vom Hersteller Speer und die Polizeimunition Pep II MEN des Herstellers MEN. Als Vertreter der Jagdmunition untersuchten wir Zombi Max des Herstellers Hornady.

Teilzerlegungsgeschosse bleiben im hinteren Anteil stabil, während sich der vordere Anteil zerlegt. Aufgrund der kontrolliert abgegebenen Geschossfragmente und dem Restkörper kommt es zu einer ausgeprägten Verletzung der Organe und Zielstrukturen.
Eine eindeutige Trennung zwischen Deformationsgeschossen und Teilzerlegungsgeschossen ist hierbei mitunter schwierig [10, 11, 12, 13, 14, 21].

Zerlegungsgeschosse zerlegen sich im Ziel komplett. Sie weisen ein ähnliches Wirkungsprinzip auf wie Teilzerlegungsgeschosse. (Teil-)Zerlegungsgeschosse werden bei der Jagd eingesetzt [10, 11, 13, 14].

Schlussfolgernd ist hier wichtig zu bedenken, dass das medizinische Personal im Regelfall bei entsprechender Schussverletzung durch Polizei und Bundeswehr-Waffen keine multiplen Fragmente im Körper des Verletzten zu erwarten hat, sondern das intakte bzw. deformierte Projektil an sich. Denn genau dies ist eine wesentliche Vorgabe der Amtsmunition. Besonders bei der Polizeimunition ist die ausbleibende Splitterbildung bei Weichzielen eine wesentliche Voraussetzung, da in den meisten Fällen lediglich eine Angriffs- und Fluchtunfähigkeit der Person erreicht werden soll [10, 11, 12, 13, 14, 18].
Da in unserer Untersuchung unter Beschuss aufgrund der hohen Krafteinwirkung regelhaft Projektilfragmente entstanden sind, haben wir zusätzlich zu den einzelnen Projektilen auch deren Fragmente untersucht. Jedoch muss ehrlich bemerkt werden, dass dies zu einer erschaffenen Künstlichkeit der Situation führt, da in der Praxis selten mit Splitterbildung bei der von uns verwendeten Munition zu rechnen ist.

Unsere Studie zeigt, dass die zusätzliche Beimengung von magnetischen, metallischen Legierungen einerseits die Lokalisation gut ermöglicht, jedoch andererseits auch die Qualität zur Beurteilung der umliegenden Gewebe und Strukturen aufgrund unterschiedlichen Artefaktausmaßes einschränkt, bzw. wie sowohl vom Projektil Sintox Standard als auch im Falle von dessen Fragmenten, hier abhängig von der tatsächlichen Zusammensetzung der inkorporierten Fragmente, nahezu unbrauchbar macht.
Das kleinste Fragment des Typ Sintox Standard vom Hersteller RUAG Ammotech erzielte mit einer Länge von ca. 1mm ähnlich schlechte Werte für Artefaktausmaß und Bildqualität wie das große Fragment mit 1,5 cm Länge, wohingegen das mittlere Fragment mit einer Länge von ca. 5mm deutlich artefaktärmer dargestellt werden konnte.

Zusammenfassend konnte eruiert werden, dass Jagdmunition insgesamt deutlich artefaktärmer und mit besserer Bildqualität dargestellt werden kann als die Amtsmunition von Polizei, Sondereinsatzkräften und der Bundeswehr. Dies erklärt sich am ehesten durch die Zusammensetzung der Projektile an sich.

Im Rahmen des sich immer mehr ausweitenden Gebrauchs der Magnetresonanztomographie zur Sekundär-Diagnostik und OP-Planung sollten unsere Ergebnisse in weiteren Studien untersucht und untermauert werden. Möglichweise kann hier zukünftig diskutiert werden, ob durch eine Veränderung in der Zusammensetzung der Munition selbst, ein günstigeres Ver-

hältnis zwischen Munitions-Lokalisation und Bildqualität unter Berücksichtigung der Technischen Richtlinien erreicht werden kann. Gerade die Munition des Typs Sintox Standard (Pistole P8; Bundeswehr) verursacht derart große Artefakte, dass einerseits die exakte Lokalisation erschwert ist und es andererseits in diesem Fall die MRT zur weiteren Diagnostik im klinischen Alltag eher unbrauchbar macht, da das Verhältnis zwischen Zeitaufwand und Ergebnisqualität den Einsatz der MRT nicht rechtfertigt, da in der Praxis kein Benefit von der MRT-Untersuchung zu erwarten ist.

Darüber hinaus scheint die Geschossart an sich keinen Einfluss auf die Darstellbarkeit des Munitionstyps zu haben, da in unseren Ergebnissen sowohl der erste als auch der letzte Platz von einem Vollmantelgeschoss/Penetrationsgeschoss belegt wird.

4.2 Artefaktbildung und Einschränkung der Bildqualität von unterschiedlichen Projektilen und deren Fragmenten

Hess et al zeigten 2000, dass in ihrer Studie alle untersuchten ferromagnetischen Geschosse erhebliche Artefakte produzierten. Hierbei konnte bei der Verwendung von Spinechosequenzen die Geschoßlokalisation besser erreicht werden als mit Gradientenechosequenzen [7]. „Die Stärke des Magnetfeldes (hier 0,2 Tesla und 1,5 Tesla) zeigte keinen signifikanten Unterschied bzgl. der Artefaktformation [7]." Die Bildauflösung im Hochfeldsystem erbrachte erwartungsgemäß bessere Bildqualitäten der abgrenzbaren Strukturen [7]. In unserer Studie wurden die Bildqualitäten und Artefaktausdehnungen im 1 Tesla-, 1,5 Tesla- und 3 Tesla-Gerät untersucht. Bezüglich der Artefaktausdehnung und Beeinflussung der Bildqualität durch die Projektile und Projektilfragmente zeigte sich bei uns kein wesentlicher Unterschied in den unterschiedlichen Feldstärken.

Hess et al stellten die These auf, dass zur Beurteilung von metallischen Fremdkörpern Spinechosequenzen mit langer Repetitionszeit und kurzer Echozeit verwendet werden sollten [7]. In unser Studie konnten wir zeigen, das sowohl Spinechosequenzen als auch Turbo-Spinechosequenzen hervorragend zur Bildbeurteilung und Geschosslokalisation geeignet sind. Gradientenechosequenzen waren durchgängig, ebenso wie bei Hess et al., artefaktanfälliger und eingeschränkter in der Bildqualität.

Dedini et al untersuchten 2013 insgesamt 32 verschiedene Geschosse auf Artefakte und Bildqualität im 3 Tesla- MRT [5]. Hierbei eruierten sie selbst als Limitation ihrer Arbeit, dass es womöglich Unterschiede im Artefakt- und Bildqualitätsverhalten zwischen Projektilen und Projektilfragmenten geben könnte [5]. Diese Vermutung konnten wir in unserer Studie bestätigen.
Zu den Munitionstypen, bei welchem die Projektile an sich zu ausgedehnteren Artefakten und zu einer schlechteren Bildqualität führten, gehören die Munitionstypen Zombi Max, Luger Magtech und Pep II MEN.
Der umgekehrte Fall und somit eine bessere Darstellbarkeit der Projektile mit weniger Artefakten und besserer Bildqualität ergab sich bei den Munitionstypen Gold Dot Speer und Sintox Action 4.

Eine in Betracht zu ziehende Einschränkung unserer Ergebnisse stellt die Projektil-Fragmentgewinnung dar. Die Projektile wurde auf eine 25 m entfernte Stahlplatte abgeschossen um standardisiert Fragmente zu gewinnen. Stahl ist eine Legierung, die überwiegend aus Eisen besteht [4].
Durch die Krafteinwirkung des Aufpralls des Projektils auf die Stahlplatte, bei welcher die multiplen Fragmente und mögliche Staubpartikel durch Abrieb an der Stahlplatte selbst entstehen, kann nicht ausgeschlossen werden, dass durch die Stahlplatte Verunreinigungen zu den Fragmenten zugemischt werden. Diese Hypothese würde jedoch nur den Unterschied zwischen Fragmenten und Projektilen erklären, da die Projektile im Original untersucht wurden und keiner möglichen iatrogenen Verunreinigung ausgesetzt waren. Denkbar wäre jedoch, dass kleinste ferromagnetische Eisenpartikel der Stahlplatte die getesteten Fragmente verunreinigen und zu falsch positiven Ergebnissen im Sinne von größerer Artefaktbildung und schlechterer Bildqualität führen, wie z.B. bei den genannten Munitionstypen Gold Dot Speer und Sintox Action 4. In nachfolgenden Studien sollte deshalb in Betracht gezogen werden Projektilfragmente auf einem anderen Weg zu gewinnen, so dass eine mögliche iatrogene Verunreinigung ausgeschlossen werden kann.

4.3 Bewegungs- und Rotationsverhalten von Projektilen und Projektilfragmenten

Im Allgemeinen gilt die MRT bei metallischen Fremdkörpern aufgrund des Risikos einer sekundären Dislokation als kontraindiziert [6, 7].
Hierbei handelt es sich bei dem heutigen Stand der Technik und Weiterentwicklung der Magnetresonanztomographie sowie deren Bedeutung für die sekundäre Diagnostik um eine sehr allgemeine Empfehlung zur größtmöglichen Sicherheit des Patienten. Auf diese Weise kann eine Dislokation oder auch Erhitzung des Fremdmaterials vermieden werden, jedoch werden so auch dem Patienten womöglich wichtige und entscheidungsrelevante diagnostische Möglichkeiten vorenthalten, die womöglich bei nachfolgender Therapie zu einem besseren Outcome hätten führen können.

Teitelbaum et al untersuchten 1990 Geschosse in Gelatine-Blöcken im 1,5 Tesla MRT. Hier wiesen die ferromagnetischen Projektile keine longitudinale Bewegung auf, jedoch rotierten alle von ihnen um 90° und richteten sich entlang des Magnetfeldes aus [24]. In unserem Versuch sahen wir dieses Phänomen im Untersuchungsgang 1. Hier fand sich ebenfalls eine Rotation des stark magnetischen Projektils Sintox Standard. Erstaunlicherweise war dieser Effekt nicht wiederholbar. In einem weiteren Untersuchungsgang (U8) konnte im Vergleich der post- und prä-MRT-CT-Aufnahmen keine Achsänderung dargestellt werden.
In einer Übersichtsarbeit verglichen Martinez-del-Campo et al. 2014 insgesamt 25 englischsprachige MRT-Studien mit Geschossen [16]. In dieser Übersichtsarbeit wurde insgesamt von 12 Projektilen berichtet, die sich in in-vitro-Studien durch eine Lageveränderung auffällig zeigten. Hierbei handelte es sich gleichfalls um stahlhaltige und nichtstahlhaltige Projektile. Auffallend stellte sich hierbei heraus, dass sich nur diejenigen Projektile im Sinne einer max. 90°-Rotation bewegten, welche senkrecht zur z-Achse ausgerichtet waren [16]. Über eine Wiederholbarkeit der Rotationsbewegungen wurde in den o.g. Studien nicht berichtet.

Zur weiteren Verifizierung führten wir eine zusätzliche Untersuchung durch, in welcher wir den Munitionstyp Sintox Standard vom Hersteller RUAG Ammotech in einem wattierten Kunststoffbehälter in verschiedenen Positionen im 3 Tesla-MRT bewegten; siehe Versuchsaufbau im Teil Material und Methodik. Es zeigte sich hier, dass sich das Projektil jederzeit entlang des Magnetfeldes ausrichtet.

Zu diskutieren ist in unserem Fall womöglich eine unterschiedliche Gewebebeschaffenheit in den verschiedenen Untersuchungsgängen. Im Untersuchungsgang 1, welches den Probedurchgang darstellte, wurde ein Schweinekopf von einem privaten, ortsansässigen Metzger verwendet. Der Kopf war sehr viel kleiner und das Schwein an sich jünger als die übrigen Exemplare. Für Untersuchungsgang 2 bis 12 wurden deutlich größere Schweineköpfe verwendet, die von älteren Schweinen stammten und im ortsansässigen Großschlachthof beschafft wurden. Alle Schweineköpfe wurden am jeweiligen Tag der Schlachtung untersucht, möglicherweise gab es jedoch zwischen Untersuchungsgang 1 und 10 qualitative Fleischunterschiede, so dass der Musculus masseter vom Untersuchungsgang 1 zarter gewesen sein könnte als vom Untersuchungsgang 8. Zusätzlich könnte es sein, dass der Schnitt der Präparation zum Einbringen des Projektils im Probedurchgang größer gesetzt wurde als in den Durchgängen 2-12, welche Tage später durchgeführt wurden und somit einer gewissen subjektiven Untersucherabhängigkeit unterlagen. Somit könnte das Projektil Sintox Standard in Zusammenschau der Dinge im Probedurchgang mehr Freiraum gehabt haben um eine magnetfeldinduzierte Rotation durchführen zu können. Auch Dedini et al. postulierten eine unterschiedliches Rotationsverhalten von ferromagnetischen Projektilen in Abhängigkeit von der Gewebebeschaffenheit [5].

Bereits 1990 stellten Teitelbaum et al. die Hypothese auf, dass bei ferromagnetischen, metallischen Geschossen das Risiko für eine sekundäre Dislokation als gering einzuschätzen ist, wenn das Geschoss von vorn herein im Magnetfeld ausgerichtet wird [24]. Dies dürfte sich jedoch in der Praxis als schwierig in Bezug auf die Lagerung des Patienten mit Schussverletzung herausstellen .
Hier sollten sich darüber hinaus in Zukunft noch weitere Studien mit ferromagnetischen Projektilen und Fragmenten anschließen, um unsere Erkenntnis über unsere Nichtwiederholbarkeit von Rotationsbewegungen bei ferromagnetischen Projektilen weitergehend zu untersuchen und besser einschätzen zu können.

Außerdem muss zur Diskussion gestellt werden, ob unsere Auswertung bzw. der Vergleich der CT-Aufnahmen eine Limitation darstellt. Möglicherweise könnte dieser manuell durchgeführte Vergleich nicht objektiv genug und somit untersucherabhängig sein. Zur weiteren Verifizierung wurden hierzu in einer sich anschließenden Studie die MRT-Sequenzen mit

einer speziellen Computer-Software der Abteilung Neurochirurgie des Bundeswehrkrankenhauses Ulm verglichen, welches speziell auf Lageänderung und Rotation von Objekten spezialisiert ist. Die Ergebnisse dazu bleiben abzuwarten.

Lediglich für nicht magnetische Geschosse scheint klar zu sein, dass eine sekundäre Dislokation nahezu ausgeschlossen ist. Bestätigt zeigen sich dies Erkenntnisse auch durch Dedini et al. [5].
Gestützt durch unsere Ergebnisse zu den nicht-ferromagnetischen Geschossen gilt es zu schlussfolgern, dass Geschosse, bei denen ein Ferromagnetismus sicher ausgeschlossen ist, kein erhöhtes Risiko für eine sekundäre Dislokation aufweisen. In diesem Fall ist die MRT sowohl für die Geschosslokalisation als auch für die Verletzung der umgebenden Gewebestrukturen sehr gut geeignet.
Wobei jedoch die Tatsache, dass ein Projektil nicht magnetisch ist und eine MRT problemlos durchgeführt werden kann, noch nichts über die exakte Darstellbarkeit aussagt. Hierzu lässt sich die Aufarbeitung und Auflistung der gängigen Projektile und deren Fragmente in einer katalogisierten Darstellung in der Praxis als sehr hilfreich vermuten, da im exakten Fall dann eine schnelle und präzise Nutzen-Risiko-Abwägung durch das ärztliche Personal erfolgen kann.

5. Zusammenfassung

Schussverletzungen ereignen sich sowohl in dem Berufsfeld der Polizei, der Sondereinsatzkräfte und der Bundeswehr, ebenso wie bei dem Gebrauch von Jagd- und Sportwaffen. Auch die Behandlung von durch Schusswaffen verletzten deutschen und internationalen Soldaten rückt mehr und mehr in den Vordergrund.

Aufgrund von immer schneller verfügbaren, qualifizierten Rettungskräften, kommt der Sekundärdiagnostik mit Hilfe der Magnetresonanztomographie zur Geschosslokalisation, Verletzung von Umgebungsstrukturen, weiteren Operationsplanung, Beurteilung von Folgeschäden und Verlaufskontrollen eine immer größer werdende Bedeutung zu. Bisher galt die Magnetresonanztomographie bei Verletzungen mit intracorporalen metallischen Fremdkörpern im Allgemeinen als kontraindiziert.

Diese Studie soll zu einer ausführlichen, katalogisierten Übersicht über das Verhalten von Projektilen und deren Fragmenten verschiedener Munitionstypen beitragen, um die komplexe Fragestellung der Nutzen-Risiko-Abwägung einer Magnetresonanztomographie-Untersuchung im klinischen Alltag zu erleichtern und zu beschleunigen.

Untersucht wurden insgesamt 7 verschiedene Projektile des Kalibers 9 x 19 mm und deren Fragmente, welche durch Abschuss auf eine 25 m entfernte Stahlplatte gewonnen wurden. Die Projektile und Fragmente wurden anfangs auf Ferromagnetismus überprüft und anschließend nach einem standardisierten Protokoll separat in den Musculus masseter des Hausschweins (Sus scrofa domestica) eingebracht. Es wurden insgesamt neun Schweineköpfe verwendet, welche nach der Präparation im 1 Tesla-, 1,5 Tesla- und 3Tesla-Magnetresonanztomographen standardisierte Magnetresonanztomographie-Untersuchungsprotokolle durchliefen. Sowohl vor als auch nach jeder Magnetresonanztomographie-Untersuchung in den verschiedenen Feldstärken wurden Computertomographie-Untersuchungen durchgeführt. Daran anschließend wurden die erhobenen Daten auf Artefaktbildung, Bildqualität und Rotationsverhalten der Geschosse ausgewertet und beurteilt.

Insgesamt zeigten sich die ferromagnetischen Projektile (n=2) und deren Fragmente mit einer schlechteren Bildqualität und stärkeren Artefakten. Der Munitionstyp der Standardwaffe der Deutschen Bundeswehr Pistole P8, hier Munitionstyp Sintox Standard des Hersteller RUAG Ammotech, erzeugte derart große Artefakte, dass die erzeugten Magnetresonanztomographie-Sequenzen keinerlei Benefit für die klinische Praxis erbrachten. Sowohl eine exakte Geschosslokalisation als auch eine Beurteilung der Umgebungsstrukturen ist hier aufgrund massiver Auslöschungsartefakte nahezu unmöglich. Den

vorletzten Platz in der Reihenfolge mit einer leicht besseren Darstellbarkeit erreichte die Amtsmunition der Polizei und von Sondereinsatzkräften, hier: Sintox Action 4 des Hersteller RUAG Ammotech. Verantwortlich hierfür sind Beimischungen von metallischen Eisenlegierungen in der genannten Munition, welche im gesetzlichen Rahmen liegen. Hervorragende Bildqualitäten mit minimalen Artefakten konnten bei der Untersuchung von Jagdmunition erzielt werden. Interessanter Weise zeigte sich, dass Projektile und deren Fragmente teilweise unterschiedlich in ihrer Qualität darstellbar sind. Die Projektile erzeugen zum Teil größere Artefakte und schlechtere Bildqualitäten als deren Fragmente und andererseits gibt es Vertreter des untersuchten Kalibers 9 x 19 mm in denen der umgekehrte Fall vorliegt.

Insgesamt hat das ärztliche Personal innerhalb der Klinik bei Schussverletzungen mit Amtsmunition eher mit intakten Projektilen als mit deren Fragmenten zu rechnen, da das Ausbleiben der Splitterbildung eine wichtige Voraussetzung für diese Munitionstypen in den Technischen Richtlinien der entsprechenden Geschosse ist.

Eine Lageänderung des Geschosses während einer Magnetresonanztomographie-Untersuchung konnte in unserer Studie nur in einem Fall, nämlich im Fall des stark magnetischen Projektils Sintox Standard des Hersteller RUAG Ammotech, nachgewiesen werden, welches die Standardmunition der Pistole P8 der Bundeswehr darstellt. Die Rotationsbewegung war deutlich ausgeprägt mit einer Ausrichtung des Projektils entlang des Magnetfeldes gekennzeichnet, konnte jedoch in wiederholten Untersuchung nicht reproduziert werden. Hier bleibt die Ursache unklar und sollte in nachfolgenden Studien genauer betrachtet werden.

Im Falle der übrigen, leicht magnetischen (n=1) und nicht ferromagnetischen Projektile (n=5) konnte keinerlei Magnetresonanztomographie-induzierte Lageänderung festgestellt werden, so dass zusammenfassend festgehalten werden kann, dass eine Magnetresonanztomographie-Untersuchung mit nicht ferromagnetischen Projektilen und Projektilfragmenten für Patienten in Bezug auf die sekundäre Dislokation der Geschosse keine Kontraindikation darstellt. Die Bildqualität und Artefaktausprägung ist jedoch von Munitionstyp zu Munitionstyp verschieden und kann durch eine ausführliche katalogisierte Auflistung schon vor Durchführung der Untersuchung zur Entscheidungsfindung und Nutzen-Risiko-Abwägung beitragen.

6. Literaturverzeichnis

[1] Octavian A, Mac Donald CL, Rivet D, Ritter J, May T, Barefield M, Duckworth J, LaBarge D, Asher D, Drinkwine B, Woods Y, Connor M, Brody DL: Clinical and imaging assessment of acute combat mild traumatic brain injury in Afghanistan. American Academy of Neurology 85: 1-9 (2015)

[2] Anduszkow H, Hildebrand F, Lefering R, Pape HC, Hoffmann R, Schweigkofler U: Ten years of helicopter emergency medical services in Germany: Do we still need the helicopter rescue in multiple traumatised patients? International Journal of the Care of the Injured 45S: 53-58 (2014)

[3] Bauer M, RUAG Ammotech: (2016 persönliche Mitteilung)

[4] Binder H: Lexikon der chemischen Elemente. Hirzel, Stuttgart, Leipzig, S. 193-206, S. 166-173, S. 204-205, S. 331-340, S. 420-427 (1999)

[5] Dedini RD, Karacozoff AM, Shellock F, Xu D, McClellan RT, Pekmezci M: MRI issues for ballistic objects: information obtained at 1.5-, 3- and 7-Tesla. The Spine Journal 13: 815-822 (2013)

[6] Hess U, Harms J, Lanzl I, Wilhelm T, Gräfin v. Einsiedel H:Radiologische Diagnostik eines intraobitalen Geschoßprojektils. Der Radiologe 40: 404-407 (2000 a)

[7] Hess U, Harms J: Die MRT zur Beurteilung von Schußverletzungen. Rechtsmedizin 10: 90-95 (2000 b)

[8] Hess U, Harms J, Schneider A, Schleef M, Ganter C, Hannig C: Assessment of Gunshot Bullet Injuries with the Use of Magnetic Resonance Imaging. The Journal of TAUMA Injury, Infection, and Critical Care 49: 704-709 (2000 c)

[9] Karacozoff AM, Pekmezci M, Shellock FG: Armor-Piercing Bullet: 3-T MRI Findings and Identification by a Ferromagnetic Detection System. Military Medicine 178: 380-385 (2013)

[10] Kneubuehl B: Munitions- und waffentechnische Grundlagen. In: Kneubuehl B, Geschosse, Ballistik, Treffsicherheit, Wirkungsweise. Bd 1, Motorbuch, Stuttgart, Stocker-Schmid, Dietikon-Zürich, S. 43- 45 (1998)

[11] Kneubuehl B: Geschoßwirkung bei Mensch und Tier. In: Kneubuehl B, Geschosse, Ballistik, Treffsicherheit, Wirkungsweise. Bd 1, Motorbuch, Stuttgart, Stocker-Schmid, Dietikon-Zürich, S. 189-201 (1998)

[12] Kneubuehl B: Wirksamkeit und Gefährlichkeit von Geschossen. In: Kneubuehl B, Geschosse, Ballistik, Wirksamkeit, Messtechnik. Bd2, Motorbuch, Stuttgart, Stocker-Schmid, Dietikon-Zürich, S. 133-166 (2004)

[13] Kneubuehl B: Allgemeine Wundbalistik. In: Kneubuehl B, Wundbalistik, Grundlagen und Anwendungen. 3. Auflage, Springer, Heidelberg, S. 108-112 (2008)

[14] Kneubuehl B: Wundbalistik der Geschosse und Splitter. In: Kneubuehl B, Wundbalistik, Grundlagen und Anwendungen. 3. Auflage, Springer, Heidelberg, S. 224-242 (2008)

[15] Lorei C: http://www.schusswaffeneinsatz.de/statistiken-files/statistiken.pdf (04.03.2016)

[16] Martinez-del-Campo E, Rangel-Castilla L, Soriano-Baron H, Theodore N: Magnetic resonance imaging in lumbar gunshot wounds: an absolute contraindication? Neurosurgy Focus 37: 1-7 (2014)

[17] n-tv.de,dsi:http://www.n-tv.de/politik/Auch-legale-Waffen-toeten-article12090366.html (04.03.2016)

[18] Polizeitechnisches Institut der Deutschen Hochschule der Polizei: http://www.pfa.nrw.de/PTI_Internet/PTI-intern.dhpol.local/WG/Regelungen/Munition/TR_Munition_mit_Anlagen1-13_09-09.pdf 04.03.2016)

[19] Popesko P: Schwein – Präparation des Kopfes, Tiefe Schicht, Ansicht von links. In: Popesko P (Hrsg) Atlas der topographischen Anatomie der Haustiere, 6. Auflage, Medizinverlage Stuttgart, S. 95 (2007)

[20] Reginelli A, Russo A, Maresca D, Martiniello C, Cappabianca S, Brunese L: Imaging Assessment of Gunshot Wounds. Seminars in Ultrasound, CT and MRI 36: 57-67 (2014)

[21] Rosenberger M: Einsatzmunition. In: Rosenberger M, Waffen und Einsatzmunition der Polizei. Motorbuch, Stuttgart, S. 126-210 (2002)

[22] Siedentopf CM: http://www.fmri-easy.de/sequenzen.htm (04.03.2016)

[23] Smith AS, Hurst GC, Duerk JL, Diaz PJ: MR of Ballistic Materials: Imaging Artifacts and Potential Hazards. American Society of Neuroradiology 12: 567-572 (1991)

[24] Teitelbaum GP, Yee CA, Van Horn DD, Kim HS, Colletti PM: Metallic Ballistic Fragments: MR Imaging Safety and Artifacts. Radiology 175: 855-859 (1990)

[25] Timm A, Maegele M, Lefering R, Wendt K, Wyen H, the TraumaRegister DGU: Pre-hospital rescue times and actions in severe trauma. A comparison between two trauma systems: Germany and Netherlands. International Journal of the Care of the Injured 45S: 43-52 (2014)

[26] TraumaRegister DGU, Committee on Emergency Medicine, Intensive Care and Trauma Management of the German Trauma Society (Sektion NIS). International Journal of the Care of the Injured 45S: 14-19 (2014)

[27] Weishaupt D, Köchli VD, Marincek B: Basissequenzen. In: Weishaupt D (Herausgeber), Köchli VD, Marincek B, Wie funktioniert MRI?, 6.Auflage, Springer, Heidelberg, S.42-46 (2009)

Danksagung

Herzlichen Dank an Prof. Dr. med. U.M. Mauer für die freundliche Überlassung des Themas, für die hilfreiche Unterstützung in jeder Phase der Arbeit und für die nötige Freiheit zur Durchführung des Projektes.

Großen Dank an Dr. med. B. Danz für die Bereitstellung des Arbeitsplatzes und die Nutzung des benötigten technischen Equipments.

Dankeschön an Dr. med. Silke Steinhoff für die freundliche Unterstützung sowie wichtige und hilfreiche Hinweise in der Auswertung und Strukturierung der Untersuchungsergebnisse und für die Geduld beim Korrekturlesen.

Vielen Dank an Dr. med. Carsten Hackenbroch für die unermüdliche, sachkundige, erfahrene und wertvolle Unterstützung während der Planung, Durchführung und Auswertung der vorliegenden Arbeit. Herzlichen Dank für die stets offene und ehrliche Kritik, anregende Diskussionen, richtungsweisende und kreative Ideen sowie die immer freundliche, uneingeschränkte und geduldige Bereitschaft mir sein Wissen und seine Erfahrungen weiterzugeben.

Große Dankbarkeit gebührt Björn Holzmann, MTRA der Abteilung Radiologie, für die gewissenhafte, professionelle und strukturierte Hilfe bei der Durchführung der einzelnen Untersuchungsgänge an den verschiedenen Geräten.

Von Herzen danke ich meinem Mann Markus für die seelische und moralische Unterstützung. Du hast deine persönlichen Bedürfnisse nicht nur einmal hintenangestellt und mir immer mit motivierenden Gesprächen, liebevollen Inspirationen und kritischen Denkanstößen zur Seite gestanden.

Danke meinen Kindern für die Kraft, Liebe und die stetig neuen Blickwinkel auf die Welt, die Ihr mich täglich erfahren lasst.

Der Lebenslauf wurde aus Gründen des Datenschutzes entfernt.