Abteilung Röntgendiagnostik
der Universität Ulm
Direktor: Prof. Dr. med. Hans-Jürgen Brambs

Flußquantifizierung mittels MRT - eine Möglichkeit zur Optimierung der ventrikulären kardialen Funktionsdiagnostik

**Dissertation zur Erlangung des Doktorgrades
der Medizin der Medizinischen Fakultät
der Universität Ulm**

vorgelegt von

Sandra Hamerich
geboren in Hamburg

Ulm 2005

Amtierender Dekan: Prof. Dr. Klaus-Michael Debatin

1. Berichterstatter: Prof. Dr. Andrik Aschoff

2. Berichterstatter: PD Dr. Rainer Voisard

Tag der Promotion: 28. April 2006

Meinen lieben Eltern

Inhaltsverzeichnis

Inhaltsverzeichnis **I**

Abbildungsverzeichnis **III**

Tabellenverzeichnis **IV**

Abkürzungsverzeichnis **V**

1 Einleitung **1**

1.1 Fragestellung 3

2 Material **4**

2.1 Grundlagen der Magnetresonanztomographie des Herzens . . . 4

2.1.1 Bewegungsartefakte 4

2.1.2 Flußeffekte 8

2.1.3 Flußartefakte in den Herzkammern 10

2.2 MRT-Sequenzen 11

2.2.1 CINE-Sequenzen 11

2.2.2 Flußquantifizierende Sequenzen 13

2.3 Akquisitionssystem 16

2.4 Auswertungssoftware `Argus` 18

2.5 Patienten 19

3 Methoden **20**

3.1 Setting 20

3.2 Sequenzprotokoll 21

3.2.1 Ventrikulographie 22
3.2.2 Flußquantifizierung 24
3.3 Auswertung des Bildmaterials 29
3.3.1 Volumetrie 29
3.3.2 Flußquantifizierung 30
3.4 Statistische Methode 30
3.5 Evaluation des `Argus` 31

4 Ergebnisse **33**
4.1 Ergebnisse der Bland-Altman-Analyse 34
4.2 Ergebnisse der `Argus`-Evaluation 38

5 Diskussion **40**
5.1 Bewertung der Flußquantifizierung der großen Gefäße 41
5.2 Bewertung der Auswertungssoftware `Argus` 46
5.3 Vergleich mit anderen Diagnoseverfahren 49
5.4 Schlußfolgerung 51

6 Zusammenfassung **54**

Literaturverzeichnis **55**

Danksagung **62**

Abbildungsverzeichnis

1 Möglichkeiten der EKG-Kodierung 6
2 Datenakquisition mittels segmentiertem k-Raum 8
3 Flußinduzierte Phasenverschiebung von Spins 10
4 Schema einer Gradienten-refokussierenden Sequenz 12
5 Prinzipien einer *phase-contrast*-Sequenz 14
6 Bilder einer *phase-contrast*-Sequenz 15
7 Aufbau eines Magnetresonanztomographen 17

8 Sequenzprotokoll Ventrikulographie 22
9 Kurzachsen-Localizer und Vierkammerlocalizer 23
10 Planungssschichten Ventrikulographie 23
11 Kurzachsenschichten 24
12 Sequenzprotokoll Aorta 24
13 Drei-Kammer-Blick 25
14 Drei-Kammer-Blick und linksventrikuläre Ausflußbahn 26
15 Flußmessung der Aorta ascendens 26
16 Sequenzprotokoll zur Erstellung der Flußmessung des Truncus pulmonalis 27
17 1. Planungsebene Truncus pulmonalis 27
18 Planungsebenen Truncus pulmonalis 28
19 Flußmessung des Truncus pulmonalis 28

20 Diagramme SVV(l) - SVflow(a) 34
21 Diagramme SVV(l) - SVflow(p) 35
22 Diagramme SVV(r) - SVflow(p) 36
23 Diagramme SVV(l) - SVV(r) 37
24 Diagramme SVflow(a) - SVflow(p) 37

Tabellenverzeichnis

1 Verteilung der Diagnosen 19

2 Sequenzparameter von TrueFISP und FLASH 22

3 Paare der Bland-Altman-Analysen 31

4 Konturerkennung durch `Argus` 38

5 Zeitvergleich `Argus` vs. manuelle Auswertung 39

Abkürzungsverzeichnis

AV	atrioventrikular
CO	cardiac output
EDV	enddiastolisches Volumen
EF	Ejektionsfraktion
EKG	Elektrokardiogramm
EPI	echo-planar imaging
ESV	endsystolisches Volumen
FID	free induction decay
FISP	fast imaging with steady state precision
FLASH	fast low angle shot
FOV	field of view
GE	Gradientenecho-Sequenz
GES	Gradientenecho-Sequenzen
GRS	Gradienten-refokussierende Sequenz
HF	Hochfrequenz
HMV	Herzminutenvolumen
KHK	koronare Herzkrankheit
LA	left atrium
LAD	left anterior descending coronary artery
LV	linker Ventrikel
LVEDV	linksventrikuläres enddiastolisches Volumen
LVOT	left ventricular outflow tract
MASS	MR Analytical Software System
MRT	Magnetresonanztomographie
mT	MilliTesla
oPm	oberer Papillarmuskel

PET	Positronenemissionstomographie
ppm	parts per million
PRESTO	preceding inversion recovery preparing pulse pair
Pu	Truncus pulmonalis
PV	peak velocity
RA	right atrium
RCA	right coronary artery
RCX	Ramus circumflexus
RIVA	Ramus interventricularis
ROI	region of interest
RV	rechter Ventrikel
SE	Spinecho-Sequenz
SES	Spinecho-Sequenzen
SNR	Signal to noise - Ratio
SV	Schlagvolumen
SVdiff	Differenz der Schlagvolumina
SVflow(a)	Schlagvolumen der Aorta ascendens
SVflow(p)	Schlagvolumen des Truncus pulmonalis
SVV(l)	linksventrikuläres Schlagvolumen
SVV(r)	rechtsventrikuläres Schlagvolumen
TE	time of echo
TIA	transitorische ischämische Attacke
TR	time to repeat
uPm	unterer Papillarmuskel
$\mathbf{V}_{enc}$	velocity encoding
VEC	velocity-encoded
VS	Ventrikelseptum

Kapitel 1

Einleitung

Erkrankungen des Herzkreislaufsystems müssen aufgrund ihrer vitalen Bedeutung für die betroffenen Patienten sicher diagnostiziert, verlaufskontrolliert und in ihrer Prognose für den Patienten beurteilt werden. Dies stellt nicht nur hohe Anforderungen an den behandelnden Arzt, sondern auch an die verschiedenen Diagnoseverfahren.
Das adäquate Management von Patienten mit einer kardialen Erkrankung, vor allem eine Einteilung in Schweregrade und eine Beurteilung des Verlaufes dieser Erkrankungen erfordert neben der Bestimmung der myokardialen Vitalität und der Regionalfunktion ischämiebedrohter Herzregionen insbesondere die Beurteilung der Pumpfunktion und damit der Auswurfleistung des Herzens. Die Quantifizierung dieser sog. globalen ventrikulären Funktion beruht auf der Bestimmung von endsystolischen (ESV) und enddiastolischen Volumen (EDV), aus denen sich wiederum das Schlagvolumen (SV) als SV = EDV - ESV, die Ejektionsfraktion (EF) mit EF= SV/ EDV $\cdot$ 100 und das Herzminutenvolumen (HMV = SV $\cdot$ Schläge/ min) errechnen lassen.

In Hinblick auf die Diagnosestellung, Verlaufskontrolle und prognostische Beurteilung von Herzerkrankungen hat sich die Magnetresonanztomographie des Herzens in den letzten Jahren zu einer konkurrenzfähigen Methode in der Beurteilung von Morphologie und Funktionalität des Herzens neben Verfahren wie Echokardiographie und Coronarangiographie entwickelt [19; 32]. Neben der Computertomographie bietet sie die Option einer nichtinvasiven Darstellung des Herzens und konnte sich neben oben genannten Techniken in der Herzfunktionsdiagnostik etablieren [40; 41].

Die Entwicklung rephasierter Gradientenecho-Sequenzen (GES), wie z. B. der TrueFISP-Sequenz, ermöglicht seit geraumer Zeit die Akquisition der für die Funktionsbestimmung geforderten Daten in hoher Zeitauflösung mit guter Bildqualität [10]. Ebenso ist die anschließende Bestimmung von Ejektionsfraktion, enddiastolischem sowie endsystolischem Volumen, des Schlagvolumens, der Masse und letztendlich des Flusses in den großen Gefäßen und über den Herzklappen inzwischen möglich [10].

Studien konnten zeigen, daß die MRT des Herzens eine korrekte Methode zur Bestimmung des Ventrikelvolumens ist [13; 14]. In dem bisher gebräuchlichsten Quantifizierungsverfahren, der sog. Volumetrie, werden dabei lediglich die endo- und epikardialen Grenzen des jeweiligen Ventrikels in einem ganzen Herzzyklus bestimmt und daraus anschließend EDV, ESV, SV und EF abgeleitet.

Mit der Flußquantifizierung über Aorta ascendens und Truncus pulmonalis liegt für die MRT des Herzens eine zweite, von der Volumetrie unabhängige Methode zur Bestimmung des biventrikulären Schlagvolumens vor. Bei dieser Methode wird das Schlagvolumen direkt über den zu messenden Fluß in Aorta ascendens und Truncus pulmonalis bestimmt, davon ausgehend, daß dasselbe Volumen, welches ein Ventrikel auswirft, auch in den ableitenden Gefäßen Aorta ascendens und Truncus pulmonalis zu messen sein sollte [20].
Schon Kondo et al. konnten eine hervorragende Korrelation zwischen linksventrikulärem SV und dem mittels Flußmessung in der Aorta erhaltenem SV nachweisen [24]. Rominger et al. zeigten die Übereinstimmung der biventrikulären Volumetrie und des SV der Flußmessung in Aorta ascendens und Truncus pulmonalis für eine Gruppe herzgesunder Probanden [37]. Über die Übereinstimmung dieser Parameter bei einer relevanten Zahl kardialer Patienten wurde in der Literatur bisher noch nicht berichtet [32].

Eine weitere Option der Flußmessung ist die Darstellung und Quantifizierung von Flüssen durch Herzklappen. Sie ermöglicht es, sowohl ante- als auch retrograden Fluß über einer Klappe zu messen und diese somit hinsichtlich der Fragestellung „Insuffizienz“ oder „Stenosierung“ zu beurteilen [9].
Bei der Quantifizierung einer Klappeninsuffizienz spielt das sog. Regurgitationsvolumen eine erhebliche Rolle. Als solches wird das Volumen bezeichnet, welches nach dem unzureichenden (insuffizienten) Schluß der Klappe durch diese wieder in den Ventrikel oder Vorhof (je nachdem, welche Klappe betroffen ist) zurückfließt. Dieses Volumen kann ebenfalls mittels Flußquantifizierung bestimmt werden.

Trotz dieser Vielfalt an Möglichkeiten nimmt die MRT des Herzens bis jetzt keinen festen Platz in der klinischen Routine ein. Neben der relativ geringen Verfügbarkeit sind auch die Kosten und die Dauer der Untersuchung als Gründe anzuführen. Zusätzlich werden der hohe Zeitaufwand für die Auswertung und deren Untersucherabhängigkeit als deutliche Nachteile empfunden [31]. Um beides zu verringern, wurden zahlreiche automatische und semiautomatische Auswertungssysteme entwickelt und deren Einsatz v.a. in Hinblick auf die Zeitersparnis bewertet [8; 31; 42]. Auch in vorliegender Studie wurde ein semiautomatisches Auswertungssystem (ARGUS, Siemens Medical Systems, Erlangen) unter oben genannten Gesichtspunkten eingesetzt.

1.1 Fragestellung

In dieser Arbeit wird der Frage nachgegangen, ob die Flußquantifizierung über Aorta ascendens und Truncus pulmonalis eine exakte und schnelle Methode zur Bestimmung des Schlagvolumens herzkranker Patienten darstellt und ob durch ihren Einsatz eine Möglichkeit zur Optimierung der ventrikulären kardialen Funktionsdiagnostik gegeben ist.

Als zweites wurde untersucht, in welchem Maße ein semiautomatisches Auswertungssystem in der Bearbeitung des Bildmaterials eingesetzt werden kann und ob durch den Einsatz eines derartigen Systems eine Zeitersparnis bei der Evaluation des Bildmaterials erreicht werden kann.

Kapitel 2

Material

Die physikalischen Prinzipien einer Magnetresonanztomographie (MRT) des Herzens unterscheiden sich grundsätzlich nicht von denen einer konventionellen MRT. Daher wird an dieser Stelle auf die einschlägige Literatur bezüglich der Entstehung und Erstellung einer MRT verwiesen [6; 34].
Durch die besondere Struktur und Funktion des Herzens ergeben sich für den Radiologen allerdings andere Frage- und Problemstellungen als bei der Untersuchung anderer Organe. Diese sollen im nachfolgenden Kapitel ausführlicher erläutert werden.

2.1 Grundlagen der Magnetresonanztomographie des Herzens

2.1.1 Bewegungsartefakte

Da das Herz ein sich bewegendes Organ ist, stellt sich der MRT des Herzens unweigerlich die Problematik des Bewegungsartefakts. Es müssen nicht nur die Bewegung des Herzens selber, sondern auch die Atembewegung des Thorax berücksichtigt werden. Entsprechend sind Modifikationen der MRT des Herzens und ihrer Sequenzen notwendig, um eine Anwendung in der Herzdiagnostik zu ermöglichen. Diese Modifikationen sollen in unten stehenden Abschnitten näher beleuchtet werden.

Bewegungsartefakte entstehen aufgrund der Bewegung eines Gewebes während der Phasenkodierung. Ausgehend von einer konventionellen MRT, in der das

zu untersuchende Gewebe sich physiologischer Weise nicht bewegen wird, wäre eine Änderung der Signalintensität Folge einer Veränderung im Phasenkodiergradienten während der einzelnen Messungen.
Bewegt sich das Gewebe, in diesem Falle das Herz während seiner Kontraktion, so werden die Protonen (engl. *spins*) zum Zeitpunkt der Auslese an anderer Stelle lokalisiert als bei der vorherigen. Es entsteht eine durch die Herzbewegung induzierte Phasen- bzw. Frequenzverschiebung. Dies führt in der nächsten Messung dazu, daß diese Protonen in der Fourier-Transformation einer falschen Lokalisation innerhalb des Phasenkodiergradienten zugeordnet werden. Das entstandene Bild ist nicht zu verwerten.

EKG-Kodierung

Die Kontraktion des Herzmuskels ist der für die MRT des Herzens vorrangig limitierende Faktor. Es entstehen zwangsläufig Bewegungsartefakte, die z.B. bei Verwendung einer herkömmlichen Spinecho-Sequenz (SE), das Bild uninterpretierbar machen.
Um diese Artefakte zu reduzieren und damit die Bildqualität signifikant zu steigern, wird die Datenakquisition an den Herzzyklus mit der R-Zacke als Referenzpunkt gekoppelt. Dadurch wird jeder Phasenkodierschritt zu einem definierten Zeitpunkt des Herzzyklus ausgeführt. Im Optimalfall befindet sich das Herz jedesmal in demselben Kontraktionszustand und an derselben Position im Thorax, wenn der Phasenkodiergradient angelegt wird. Ein Bild entsteht so über mehrere Herzschläge in vielen aufeinander folgenden Phasenkodierschritten, wobei mehrere Phasenkodierschritte pro Herzschlag möglich sind.

Es stehen zwei Formen der EKG-Kodierung zur Verfügung, die prospektive Triggerung und das retrospektive Gating.
Die prospektive Triggerung beruht auf der Definition eines sog. Trigger-Signals, z.B. der R-Zacke des EKG. Die Datenakquisition beginnt nach erfolgtem Trigger-Signal und endet nach Abschluß des Herzzyklus (siehe auch Abb. 1 oben). Mit dem nächsten Trigger-Signal beginnt die Datenaufnahme erneut. Die Zeit zwischen dem Ende eines Herzzyklus und der nächsten R-Zacke beträgt ca. 10 % der Länge des R-R-Intervalls und wird Arrhythmie-Unterdrückungsfenster (engl. *arrhythmia rejection window*) genannt. Physiologische Schwankungen in der Länge eines Herzzyklus können so aufgefangen und Einflüsse von leichten Herzrhythmusstörungen zugleich kompensiert werden.

Das *arrhythmia rejection window* ist gleichbedeutend mit einer Lücke in der Datenaufnahme, in dieser Zeit werden keine Daten gesammelt. Folglich wird bei einer prospektiv getriggerten Sequenz ein Teil des spätdiastolischen Flusses nicht gemessen. Dies kann zu Ungenauigkeiten in der Bestimmung des Koronarflusses oder der Flußbestimmung durch pathologisch veränderte Atrioventrikularklappen führen, denn dort liegt während der Diastole der maximale Fluß vor.

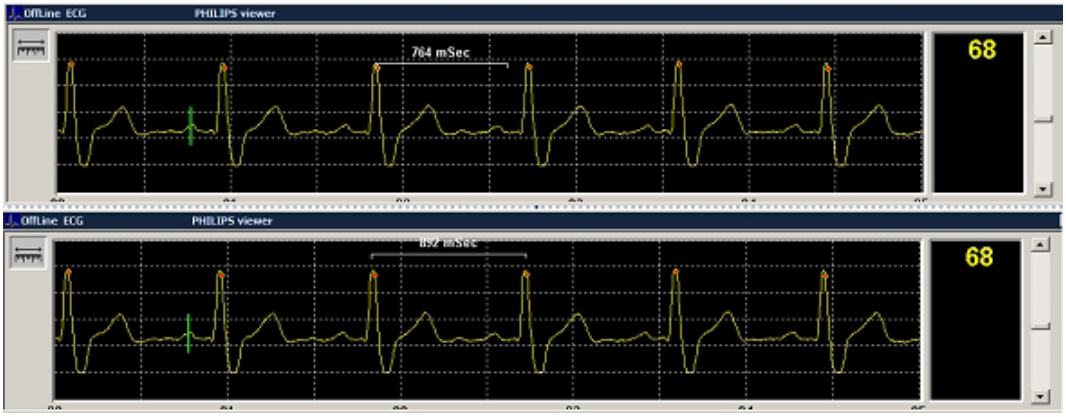

Abbildung 1: Prinzip der prospektiven Triggerung (oben). Der Meßzyklus beginnt mit der R-Zacke und endet nach der P-Welle vor der nächsten R-Zacke, das Intervall dazwischen wird als *arrhythmia rejection window* bezeichnet. Prinzip des retrospektiven Gatings (unten). Der Meßzyklus läuft von R-Zacke zu R-Zacke.

Beim retrospektiven Gating erfolgt die Datenaufnahme kontinuierlich über den gesamten Herzzyklus und in mehreren aufeinander folgenden Zyklen (vergleiche Abb. 1 unten). Erst bei der Bildberechnung werden die Trigger-Signale dazu benutzt, die aufgenommenen Daten *rückblickend* den verschiedenen Positionen des Herzzyklus zuzuordnen.
Da aufgrund physiologischer Schwankungen die Herzzyklen unterschiedlich lang sein können, werden die Daten interpoliert, um sie anschließend auf einen repräsentativen kardialen Zyklus beziehen zu können. Retrospektiv gegatete Sequenzen liefern folglich keine Echtzeitdaten, dafür bilden sie aber den gesamten Zyklus und folglich auch den gesamten Fluß ab.

Für beide Verfahren gilt, daß durch die Vorgabe einer Verzögerungszeit der Zeitpunkt der Messung innerhalb des Herzzyklus frei gewählt werden kann. Die Messung startet nach erfolgtem Trigger-Signal erst, nachdem diese Zeitspanne, beginnend mit der R-Zacke, verstrichen ist. Auf diese Weise ist es möglich, sowohl Bilder aus der Systole als auch aus der Diastole zu erhalten.

Probleme mit der EKG-Kodierung ergeben sich bei einem arrhythmischen Herzschlag oder einer zu hohen Herzfrequenz, z.B. bei Patienten mit Vorhofflimmern, Extrasystolen oder wenn P- oder T-Welle derart hohe Amplituden aufweisen, daß sie in den Bereich der R-Zacke kommen und als Triggerpunkt mißinterpretiert werden können.
Variiert die Länge des R-R-Intervalls, wie es bei Herzrhythmusstörungen der Fall sein kann, so hat das gleichzeitig Folgen für die Höhe der Longitudinalrelaxation. Sie variiert dann ebenfalls von Herzschlag zu Herzschlag. Es kommt zu Problemen in der Detektion des Signals, was wiederum Artefakte in den Bildern zur Folge hat.

Atemanhaltetechnik

Die Atembewegung des Thorax scheint ein relativ einfach zu behebendes Problem zu sein: der Patient kann gebeten werden, während der Datenerhebung nicht zu atmen. Während ein gesunder Mensch die Luft für ca. 30 Sekunden anzuhalten vermag, ist dies den meisten kardiologischen Patienten nicht möglich. Es muß damit gerechnet werden, daß für die Datenerhebung wesentlich weniger Zeit zur Verfügung steht.

Aus diesem Grund wurden sog. schnelle Sequenzen entwickelt, die Aufnahmen auch noch bei Patienten ermöglichen, die nicht länger als 10 bis 15 Sekunden den Atem anhalten können. Dies sind meistens rephasierte GES. Die größte Zeitersparnis wird bei diesen Sequenzen durch Segmentieren des sog. k-Raumes, der Rohdatenmatrix, erzielt.

Der k-Raum besteht aus mehreren Segmenten, ein k-Raum-Segment wiederum aus mehreren k-Linien, die während eines HF-Impulses aufgenommen werden. Jeder dieser Linien wird während eines Impulses ein Echo zugeordnet.
Normalerweise wird in einem k-Raum eine Linie nach der anderen gefüllt. In einem segmentierten k-Raum werden dagegen die sich entsprechenden Linien verschiedener Segmente gleichzeitig gefüllt. Bei n Echos, die pro Impuls ausgelesen werden, reduziert sich die Akquisitionszeit genau um diesen Faktor n.
In Abbildung 2 wird das Prinzip eines segmentierten k-Raumes dargestellt.

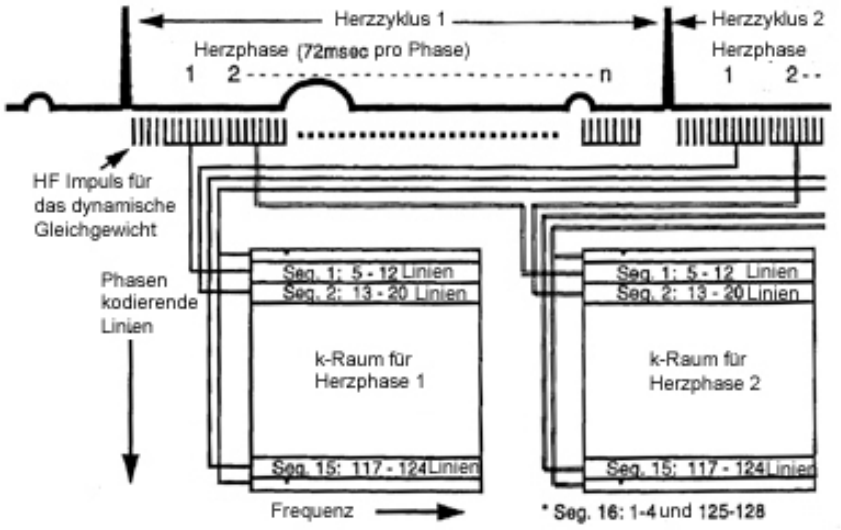

Seg : Segment HF : Hochfrequenz

Abbildung 2: Diagramm einer EKG-getriggerten breath-hold CINE-Sequenz mit segmentiertem k-Raum (aus [39]). Es ist ein Herzzyklus bestehend aus zwei Herzphasen dargestellt, in dem Hochfrequenz (HF) -Impulse appliziert werden. Jeweils acht HF-Impulse werden zu einem Segment des k-Raumes zusammengefaßt. Für jede Herzphase wird ein k-Raum gefüllt.

2.1.2 Flußeffekte

Die MRT des Herzens kann sich die Flußinformationen einer Messung ebenso zu Nutze machen wie die der anatomischen Gegebenheiten. Gefäße und Blutfluß können dargestellt und der Fluß innerhalb des Gefäßes oder durch eine Herzklappe quantitativ ausgewertet werden.
Dabei unterliegt die MRT des Herzens gewissen Flußeffekten, die sich auch als Ursprung von Flußartefakten erweisen können. Die Flußsensitivität beruht hauptsächlich auf zwei Effekten:

1. **Ein- bzw. Ausströmen von Protonen aus einer Schicht.**
   Das Verhalten einer Flußmessung hängt u.a. von der Strömungsgeschwindigkeit sowie von der Art der verwendeten Sequenz (Spinecho- oder Gradientenecho-Sequenz) ab.

   - Fließen Protonen schnell durch eine zum Fluß senkrecht ausgerichtete Schicht geben sie ein schwächeres Signal ab als das umgebende Gewebe. Werden diese Protonen in einer SE durch den 90°-Puls

angeregt, haben sie sich bis zur Applikation des 180°-Pulses zwar noch nicht vollständig relaxiert, sind aber teilweise oder bereits vollständig aus der betreffenden Schicht ausgeströmt. Andere, nicht angeregte Protonen sind währenddessen nachgeströmt.
Je nachdem, wie hoch der Anteil noch angeregter Protonen zum Zeitpunkt des 180°-Pulses innerhalb der Schicht ist, erhält man entweder nur ein abgeschwächtes oder kein Signal mehr. Dieses Phänomen bezeichnet man als *flow void* und ist typisch für eine SE. Das Signal ist dabei umso schwächer je dünner die Schicht, je länger die TE (engl. *time of echo*) und je schneller der Fluß wird.
Genau umgekehrt verhält es sich bei schnellem Fluß in GES. Es gibt nur einen HF-Impuls und alle neu einströmenden Protonen sind vollständig ungesättigt, d.h. es kommt zu einer Signalverstärkung. Das Blut erscheint hell, man bezeichnet diese Technik als *bright blood*.

- Liegt ein langsamer Fluß vor, so geben die Protonen ein stärkeres Signal als das stationäre Gewebe ab. In einer SE können sich die Protonen bei kurzer TR (engl. *time to repeat*) nicht wieder vollständig relaxieren, die nachströmenden dagegen sind komplett magnetisiert. Das Signal wird auch hier verstärkt.

2. **Flußinduzierte Phasenverschiebung**

   Bewegende Spins ändern ihre Position bezüglich des Gradientenfeldes (vergleiche Abb. 3). Dies zieht eine Änderung ihrer Präzessionsfrequenz nach sich. Sowohl in Spinecho-Sequenzen (SES), als auch in Gradientenecho-Sequenzen entsteht, allerdings durch verschiedene Mechanismen eine zusätzliche Phase, die sog. Flußphase.

   - Die durch die Änderung der Präzessionsfrequenz entstandene Dephasierung kann in einer SE durch den anschließenden zweiten Impuls nicht vollständig umgekehrt werden. Es ergibt sich eine permanente, geschwindigkeitsabhängige Phasendifferenz für sich bewegende Spins, die Flußphase.
     In dieser Flußphase korreliert die Phasendispersion mit dem Geschwindigkeitsprofil über dem Querschnitt des Gefäßes. Die Spinechoamplitude wird dadurch reduziert. Dies resultiert in einer signalarmen oder sogar signalfreien Gefäßdarstellung entlang der Schichtebene.

- In GES entsteht die Flußphase bei Bewegung der Spins parallel zur Gradientenrichtung durch einen zeitlich bipolaren, räumlich linearen Magnetfeldimpuls. Die Höhe der Phasendifferenz ist proportional zur Flußgeschwindigkeit.

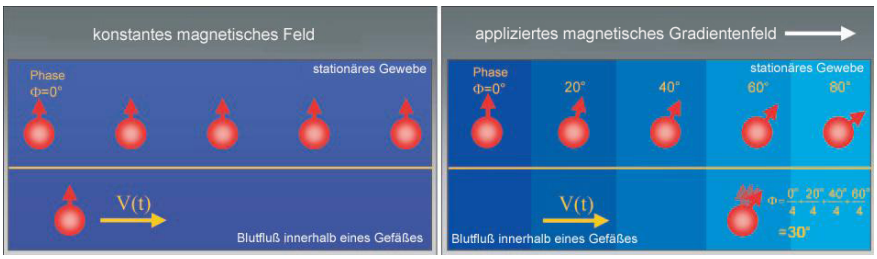

t : Zeit
V : Geschwindigkeit
ϕ : Phasenverschiebung

Abbildung 3: Sich entlang eines externen Gradienten bewegende Spins erfahren eine Phasenverschiebung (Abb. rechts), während dies bei stationären Spins (Abb. links) nicht der Fall ist. Die Höhe der Phasendifferenz ist proportional zur Flußgeschwindigkeit (aus [27]).

Der Phasenwinkel, den die Protonen während ihrer Bewegung entlang des Magnetfeldgradienten annehmen, ist abhängig vom vorhandenen Magnetfeld und ihrem Fluß. Deshalb kann ein einfach positiver Impuls nicht von einem einfach negativen kompensiert werden. Dies führt bei vielen Sequenzen dazu, daß Gefäße nicht vollständig dargestellt werden können oder als sog. „Geisterbilder“ entlang der Phasenkodierrichtung erscheinen.

2.1.3 Flußartefakte in den Herzkammern

Flußartefakte in den Herzkammern resultieren aus der Kontraktion des Herzens. Es entstehen hohe Flüsse und Verwirbelungen, welche die Bildqualität bedeutend beeinträchtigen können (siehe Abschnitt 2.1.2).

Diese Probleme werden auf unterschiedliche Weise angegangen:

- In der SE kann durch einen zusätzlichen bipolaren Impuls das Blutsignal aus der Kammer komplett unterdrückt werden. Der bipolare Impuls bewirkt ein Ansteigen der Phaseninkohärenz der fließenden Protonen, das Signal wird bereits vor dem *read out* ausgelöscht.

- Durch die Applikation eines gesättigten Impulses (engl. *saturation pulse*) kann das Signal aus der Kammer zum größten Teil abgesättigt und Artefakte dadurch aufgehoben werden.

- Beim Gebrauch flußkompensierender Gradientenfelder wird jedes Paar positiver und negativer Gradientenfelder durch drei neue Gradientenfelder ersetzt. In bestimmten Sequenzen verbleiben die Protonen dadurch in Phase, so daß Flußartefakte gar nicht erst entstehen können.

- Ist die Zeit zwischen Anregung und *read out* sehr kurz, kann ein Signalverlust von Vornherein verhindert werden. Derzeit sind ultrakurze TE von ein bis zwei Millisekunden möglich.

- In der sog. PRESTO-Sequenz (*preceding inversion recovery preparing pulse pair*) wird nach einem 180°-Impuls über einen großen Bereich der Kammer ein weiterer Schicht-selektiver 180°-Impuls ausgesendet, der den ersten Impuls, und damit das Signal in der betreffenden Schicht auslöscht. Beginnt die Messung genau in dem Moment, in dem keine Netzmagnetisierung vorliegt, erhält man aus den Kammern ein schwarzes Signal. Daher wird diese Sequenz auch *Black-pool-preparation* genannt.

2.2 MRT-Sequenzen

In den nachfolgenden Abschnitten werden die in dieser Studie verwendeten MRT-Sequenzen beschrieben.

2.2.1 CINE-Sequenzen

Durch die Kino-Technik (engl. *CINE-mode*) kann mittels einer großen Anzahl von Bildern pro Herzzyklus, die als Endlosschleife wiedergegeben werden können, ein guter Eindruck von der Bewegung des schlagenden Herzens gewonnen werden. CINE-Sequenzen sind sog. Gradienten-refokussierende Sequenzen (GRS).
GRS nutzen einen HF-Puls, dessen TR kürzer ist als die Transversalmagnetisierung T2. Es werden rephasierende Gradientenimpulse in allen drei Achsen

verwendet, um die T2 so hoch wie möglich zu erhalten. Ist der Gleichgewichtszustand (engl. *steady state*) nach einigen HF-Pulsen erreicht, wird der nächste HF-Puls eingestrahlt. Longitudinal- und Transversalmagnetisierung sind zu diesem Zeitpunkt also gleich groß.

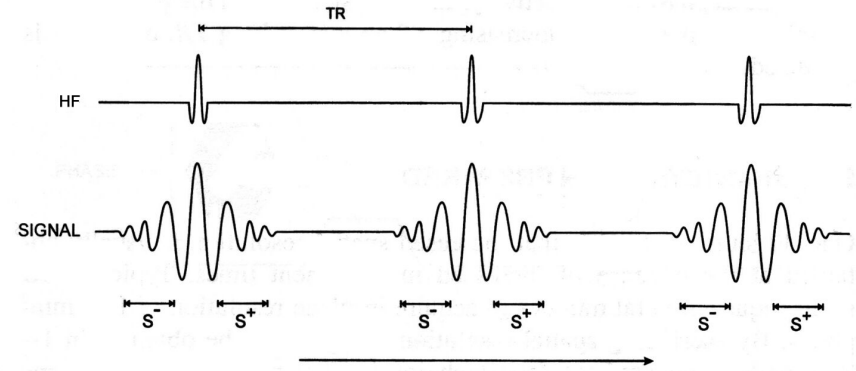

HF : Hochfrequenz
TR : time to repeat
S^- : Präexzitationspuls-Signal
S^+ : Postexzitationspuls-Signal

Abbildung 4: Applikation einer Serie von gleichförmigen HF-Pulsen. Das Echo wird mit dem nächsten HF-Puls ausgelesen, eins vor (S^-) und eins nach (S^+) dem HF-Puls (aus [7]).

Zusätzlich werden die HF-Pulse so schnell hintereinander eingestrahlt (TR $<$ 20 Millisekunden), daß das Signal (Echo) erst ausgelesen wird, wenn der nächste HF-Puls schon wieder eingestrahlt wird. Dabei werden in GRS zwei Signale ausgelesen und zwar jeweils vor (Präexzitationspuls-Signal, entspricht dem normalen Spinecho) und nach dem HF-Puls (Postexzitationspuls-Signal, sog. FID (engl. *free induction decay*)). Beide Signale können zur Bilderstellung genutzt werden. In Abbildung 4 ist das Schema einer solchen GRS dargestellt.

Durch die Entwicklung der GRS konnte eine Reduktion der TR auf unter 20 Millisekunden und der TE auf zwei bis acht Millisekunden erzielt werden [28]. Seitdem kann ein Herzzyklus bei einer Frequenz von 60 bis 70 Schlägen pro Minute in mehr als 30 sog. *frames* aufgeteilt werden.
Die CINE-Technik ist kein Echtzeitverfahren, stattdessen wird jedes einzelne Bild über mehrere Herzzyklen gemittelt. Dadurch können atmungs- und frequenzabhängige Schwankungen reduziert werden. Dies erklärt aber auch, warum trotz sehr kurzer Meßzeiten die Untersuchungszeit einer CINE-Sequenz gegenüber anderen Sequenztypen verlängert ist: die Berechnung der Mittelung der „geteilten“ Echos benötigt viel Zeit.

Echoteilung

Im Abschnitt 2.1.1 wurde bereits der Effekt des segmentierten k-Raumes beschrieben. Dieses Verfahren kann auch auf CINE-Sequenzen angewandt werden, um eine Zeitersparnis zu erreichen.
In Sequenzen mit Echoteilung wird ein Teil der Rohdaten gleichzeitig aufgenommen, bei der Bildrekonstruktion aber für die Berechnung zweier verschiedener Herzphasen verwendet. Die Meßzeit der Sequenz wird verkürzt und die zeitliche Auflösung gleichzeitig verbessert, wobei sich die Anzahl der Phasenbilder pro TE verdoppelt.

TrueFISP-Sequenz

Die TrueFISP-Sequenz (*fast imaging with steady state precision*) ist eine GE mit sehr kurzer TR. In GES bleibt ein Teil der Transversalmagnetisierung bis zum nächsten Anregungsimpuls erhalten.
Diese verbleibende Transversalmagnetisierung trägt in der TrueFISP-Sequenz gemeinsam mit der Longitudinalmagnetisierung zum Signal bei. Damit beide den *steady state* erreichen, muß sichergestellt werden, daß die Transversalmagnetisierung vor jedem Anregungsimpuls gleich groß ist. Hierzu werden die dephasierenden Gradienten in Phasenkodierrichtung nach dem Echo durch umgekehrt gepolte Gradienten kompensiert.
In einer TrueFISP-Sequenz sind TE und TR sehr kurz, der T1-gewichtete Anteil bleibt dadurch konstant und die Sequenz ist hauptsächlich T2-gewichtet. Durch ihre kurze Dauer ist sie vor allem für Messungen mit anzuhaltendem Atem geeignet.
In dieser Studie wurde die TrueFISP-Sequenz für die Ventrikulographie als sog. multi-section (mehrere Schichten werden mit einer Sequenz aufgenommen) TrueFISP verwendet.

2.2.2 Flußquantifizierende Sequenzen

Flußmessungen mit sog. *phase-contrast imaging* ermöglichen es, Durchfluß- und Spitzengeschwindigkeiten sowie das Durchflußvolumen eines Gefäßes oder einer Herzklappe nichtinvasiv zu bestimmen.
In einer *phase-contrast*-Sequenz werden zwei Datenvolumina nacheinander aufgenommen, bei denen sich die Magnetisierung bewegter Spins durch ihre Pha-

senlage voneinander unterscheidet. Während der Aufnahme wird ein flußsensitiver bipolarer Gradient angelegt. So können geschwindigkeitsinduzierte Phasenverschiebungen der Spins innerhalb des Gefäßes von denen stationären Gewebes unterschieden werden. Nur die bewegten Spins liefern einen Signalbeitrag. Anschließend werden die Daten beider Messungen voneinander subtrahiert. Eine Darstellung dieses Prinzips liefert Abbildung 5. Die effektive Flußkodierung erhält man über die Mittelwerte der Differenzen der beiden bipolaren Gradienten aus beiden Messungen.

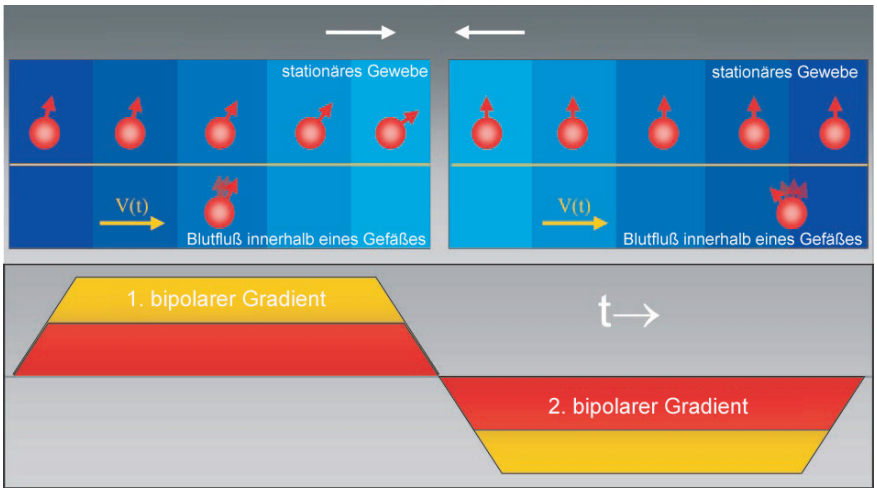

t : Zeit V : Geschwindigkeit

Abbildung 5: Das Diagramm zeigt die Aufnahme zweier Datenvolumina. Alle Parameter außer denen für die flußsensitiven bipolaren Gradienten werden konstant gehalten (aus [27]).

Durch *phase-constrast imaging* werden flußkompensierte und flußkodierte Bilder erzeugt. Die flußkompensierten Bilder dienen der Orientierung und ähneln einer *bright blood*-Darstellung. In den phasendifferenzierten Bilder repräsentieren die verschiedenen Grauwerte einzelner Pixel unterschiedliche Flußgeschwindigkeiten. Schwarz steht für Fluß auf den Betrachter zu und weiß für Fluß vom Betrachter weg (siehe Abb. 6). Durch Bildung der Phasendifferenz beider Bilder läßt sich schließlich die Flußgeschwindigkeit berechnen. Die Differenz der beiden Phasen ist der Geschwindigkeit der Volumenelemente direkt proportional.

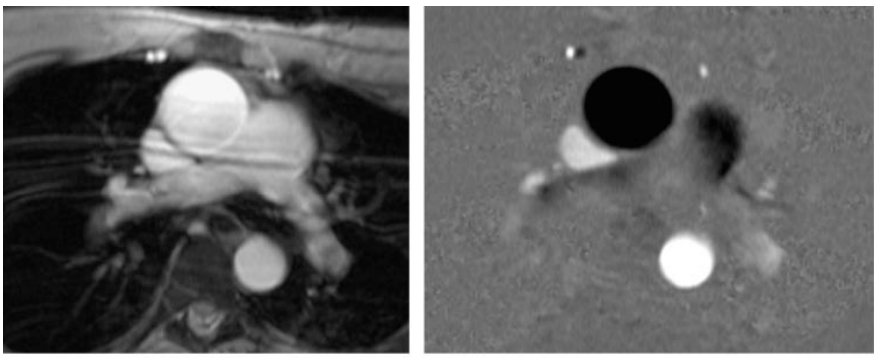

a. b.

Abbildung 6: a. anatomische flußkompensierte Darstellung, b. phasendifferenzierte Darstellung (beide aus [27]).

Um den Fluß, z.B. innerhalb eines Gefäßes korrekt bestimmen zu können, muß zusätzlich eine maximal kodierte Geschwindigkeit oder auch Flußempfindlichkeit (engl. *velocity encoding (V_{enc})*) vorgegeben werden. Diese sollte die zu erwartende Höchstgeschwindigkeit (engl. *peak velocity (PV)*) um einen Sicherheitsabstand überschreiten und auch die zu erwartende minimale Geschwindigkeit unterschreiten, um eine exakte Bestimmung des Flusses zu ermöglichen. Wird die V_{enc} zu hoch angesetzt, sind die Differenzsignale zu klein und es ergibt sich zusätzlich ein schlechtes Signal-zu-Rausch-Verhältnis (engl. *signal-to-noise-ratio (SNR)*). Liegt die V_{enc} zu tief, tritt das sog. *Aliasing* auf, d.h., daß die Flußinformation an der Stelle, an der die PV zu messen sein sollte, nicht gelesen werden kann. Die Voxel an dieser Stelle zeigen das inverse Signal zu denen, die sie umgeben.

Flußsequenzen mit phase-contrast imaging werden EKG-getriggert. Gleichzeitig kann mittels k-Raum-Segmentierung die Akquisitionszeit erheblich verringert werden (siehe auch 2.1.1).

Flußdarstellung über Herzklappen

Phase-contrast imaging läßt sich auch zur Quantifizierung des Flusses durch eine Herzklappe verwenden. Die Darstellung der Klappen wird durch ihre Bewegung erschwert, entweder werden sie unscharf abgebildet oder sie lassen sich nur in den Phasen nach dem Triggersignal abbilden, in denen sie sich in der Bildebene befinden. Diese Schwierigkeiten können durch phasenabhängige Darstellung verringert werden. Die Messung erfolgt nur in der Herzphase, in

der der interessierende Effekt auftritt, was eine Positionierung der Bildebene vereinfacht.
Flußquantifizierende Messungen sind in der Lage, zwischen ante- und retrogradem Fluß durch eine Ebene (in diesem Fall die Klappe) zu unterscheiden und deren Volumen zu messen. Auf diese Weise kann z.B. das Regurgitationsvolumen einer insuffizienten Klappe ermittelt und dadurch der Schweregrad der Insuffizienz festgelegt werden.

FLASH-Sequenz

Auch die FLASH-Sequenz (*fast low angle shot*) ist eine GE. Im Gegensatz zur TrueFISP-Sequenz wird die Transversalmagnetisierung durch einen sog. Spoiler (gespoilte GE) vor dem nächsten Anregungsimpuls zerstört.
Der *steady-state* der Longitudinalmagnetisierung stellt sich erst nach einigen HF-Pulsen ein. Es wird nur die Longitudinalmagnetisierung für die Bilderstellung genutzt. FLASH-Sequenzen sind T1-gewichtet und lassen sich in ihrer Phasensensitivität gut zur Flussgeschwindikeit korrelieren. Deshalb wurde diese Sequenz für die vorgelegten Untersuchungen als flußkodierte Sequenz zur Flußmessung von Aorta ascendens und Truncus pulmonalis eingesetzt.

Die in dieser Studie eingesetzte phasenkodierte flußquantifizierende Sequenz läßt ein Zeitfenster von 44 Millisekunden in der frühen Systole offen, in die die zeitliche Auflösung der Sequenz nicht reicht. Die fehlenden Daten werden durch einen, für die gesamte Messung errechneten durchschnittlichen Fluß interpoliert.

2.3 Akquisitionssystem

Nachfolgend werden die Komponenten des in dieser Studie verwendeten Magnetresonanztomographen beschrieben. Abbildung 7 zeigt den Aufbau eines üblichen Magnetresonanztomographen.

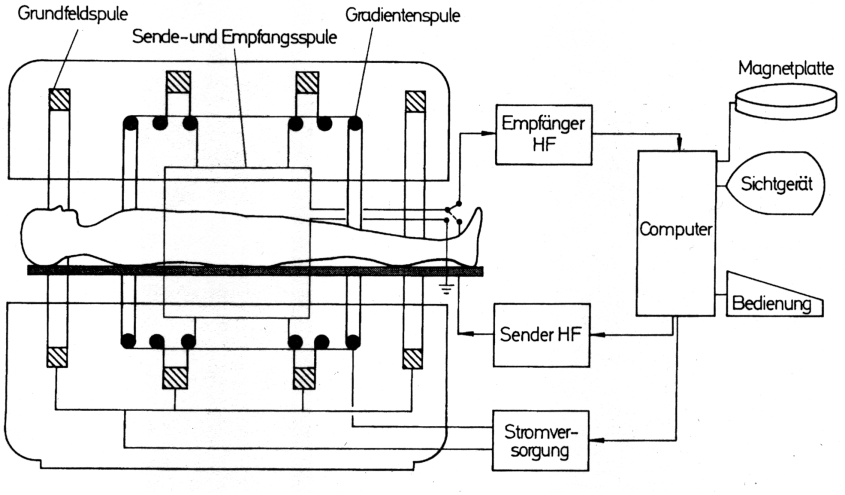

HF : Hochfrequenz

Abbildung 7: Aufbau eines Magnetresonanztomographen. Abbildung aus [21].

MR-System

Alle Untersuchungen wurden an einem 1,5 Tesla MR-Scanner (`Siemens MAGNETOM Symphony` (Siemens Medical Systems, Erlangen)) durchgeführt.
Es handelt sich um ein geschlossenes Hochfeldsystem mit einem supraleitenden heliumgekühlten Magneten, dessen Magnetfeld eine Feldinhomogenität von weniger als vier ppm (engl. *parts per million*) bei einer Meßfeldgröße (engl. *field of fiew (FOV)*) von 50 Zentimetern aufweist.

Gradientensystem

Eine weitere felderzeugende Komponente sind die Gradientenspulen. Durch diese werden die drei Gradientenfelder in x-, y- und z-Achse aufgebaut. So kann eine Schichtposition exakt lokalisiert werden. Insgesamt leistet das Gradientensystem dieses MR-Scanners eine Feldstärke von 35 mT/ m.

Hochfrequenz-Spulen

Die Hochfrequenz-Spulen (HF-Spulen) dienen als Sende- und/oder Empfangssystem. Die während der zugrunde liegenden Studie benutzte *Phased-Array*-Oberflächenspule vereinigt beide Systeme in sich. Sie enthält enthält vier Ele-

mente und ist zusätzlich kombiniert mit einer Zwei-Elemente *spine array*-Spule. Die Spule ist mit acht Empfängerkanälen verbunden. Ihre zeitliche Auflösung beträgt 100 Nanosekunden.

Verstärker

Von einem zwei Kilowatt-Verstärker wird der Anregungsimpuls mit einer Frequenz von 61,875 MHz ausgesendet, er kann entsprechend der anzuregenden Masse allerdings in seinem Energiebereich optimiert werden.

Computersystem

Über das Computersystem, bestehend aus einem sog. Host-Rechner, einem Bild-Rechner und dem MRT-Scanner kann das Gerät bedient werden.
Der Host-Rechner ist zuständig für die Meß- und Sequenzverwaltung, Bildaufruf und -speicherung sowie die Patientenverwaltung. Der MRT-Scanner steuert die Anlage entsprechend den im Host-Rechner eingegebenen Daten. Der Bildrechner berechnet daraufhin die endgültigen Bilder.

2.4 Auswertungssoftware `Argus`

Die Auswertung der erhaltenen Meßdaten wurde mit Unterstützung der semiautomatischen Auswertungssoftware `Argus` (Version syngo MR 2002B, Siemens Medical Systems, Erlangen) vorgenommen. Mit `Argus` können Bilder betrachtet, sortiert, vergrößert und der Kontrast variiert werden. Desweiteren können sie im *CINE-mode* als Endlosschleife dargestellt werden.
Es liegen Analysemethoden für Ventrikel- und Fluß-Analyse vor. Der Analysemodus enthält einen Konturerkenner, der nach Vorgabe einer gewünschten Region (engl. *region of interest (ROI)*), diese automatisch auf alle weiteren Bilder einer Serie vererbt.
Durch `Argus` können in der Ventrikel-Analyse EF, EDV und ESV, sowie SV und Herzminutenvolumen (engl. *cardiac output (CO)*) berechnet werden. Für die Fluß-Analyse erhält man ebenfalls EF, SV (inklusive ante- und retrogradem Fluß) und CO.

2.5 Patienten

Nach eingehender Aufklärung und schriftlichem Einverständnis wurden von Februar 2002 bis März 2003 insgesamt 79 herzkranke Patienten ($w = 25$, $m = 54$) einer funktionellen Untersuchung des Herzen mittels MRT unterzogen. Die Studie wurde nach den Richtlinien der Ethikkommission durchgeführt, eine Einwilligung der Kommission wurde aber nicht eingeholt.
Alle Patienten wurden mit der Fragestellung Myokardvitalität, -kontraktilität und -perfusion überwiesen. Ihre kardialen Vorgeschichten waren bekannt. In diesem Patientenkollektiv lagen acht verschiedene Diagnosegruppen vor, deren Verteilung in Tabelle 1 dargelegt wird. Das mittlere Alter der Patienten lag bei 58,25 Jahren (von 12 bis 83 Jahre).

Tabelle 1: Verteilung der Diagnosen innerhalb des Patietenkollektivs

Diagnose	**Anzahl (n)**	**weiblich**	**männlich**
koronare Herzerkrankung	50	11	39
Kardiomyopathien	13	5	8
V.a kardiale Raumforderung	4	3	1
Perikarderkrankungen	4	3	1
Erkrankungen der Aorta	3	1	2
Kongenitale Herzerkrankungen (ohne Shunt)	2	0	2
V.a. Embolіequelle	2	2	0
	78	25	53

Der Einschluß der Patienten in die Studie unterlag folgenden Kriterien:
Erstens durfte kein Klappenvitium mit Shuntvolumen oder ein intrakardialer Shunt vorliegen und zweitens mußten die Aufnahmen der Volumetrie beider Ventrikel sowie der Flußquantifizierung von Aorta ascendens und Truncus pulmonalis in ausreichender Qualität vorliegen. Unter ausreichender Qualität wurde verstanden, daß die Bilder artefaktfrei und das Ventrikellumen bzw. die endokardialen und epikardialen Grenzen gut zu identifizieren waren. Gleiches galt für die Flußmessungen.
So mußte ein Patient aus der Studie ausgeschlossen werden, weil die erzielte Bildqualität eine korrekte Auswertung des rechten Ventrikels verhinderte. Aufgrund von Drahtzerklagen im Sternum traten im Bereich des rechten Ventrikels sog. *off-resonance* Artefakte auf, die eine Interpretation des rechten Ventrikels verhinderten. Insgesamt wurden daher nur 78 Patienten ($w = 25$, $m = 53$) in die Studie aufgenommen.

Kapitel 3

Methoden

In diesem Kapitel wird im Einzelnen auf die Untersuchung und die Erstellung der Bildsequenzen eingegangen und die Auswertung des Bildmaterials mittels der Auswertungssoftware `Argus` detailliert erläutert.
Es werden als erstes die Planungsschritte mitsamt Schnittführung beschrieben. Um die Entstehung der Bildsequenzen zu veranschaulichen, ist jeder dieser Schritte anhand einer Abbildung, in der auch die Schnittebene dargestellt ist, illustriert.
Abschließend wird auf das Verfahren der Datenanalyse für diese Studie eingegangen und die Evaluation des `Argus` dargelegt.

3.1 Setting

Für die Untersuchung wurde allen Patienten ein MRT-kompatibles Dreipunkt-EKG links parasternal vom dritten bis fünften Interkostalraum auf dem Thorax angebracht. Als Spule wurde eine *Phased-Array*-Oberflächenspule, wie unter 2.3 beschrieben, verwendet.
Alle Sequenzen wurden mittels EKG-Signal getriggert und auf den Beginn der Systole (R-Zacke) synchronisiert. Während der Untersuchung wurden von den Patienten Herzfrequenzen zwischen 50 und 108 Schlägen pro Minute erreicht. Für die CINE-Sequenzen war es erforderlich, das Akquisitionsfenster an das R-R-Intervall des Patienten manuell anzupassen. Die Anzahl der Herzphasen pro Sequenz wurden basierend auf TR und Akquisitionsfenster automatisch festgelegt.

Außer den initialen Sequenzen wurden alle Sequenzen in Atemanhaltetechnik und Endexspirationsstellung durchgeführt. Die Stellung in Endexspiration wurde bevorzugt, um sicher zu stellen, daß sich der Thorax und damit das Herz nach Exspiration immer an der gleichen Position befindet. Um die Oxygenierung zu verbessern und damit das Anhalten des Atems zu erleichtern, erhielten alle Patienten zusätzlich über eine Nasensonde Sauerstoff 4 l/ min.

Die Bildgebung verlief entsprechend dem unter 3.2 beschriebenen standartisierten Protokoll und dauerte ca. 30 Minuten. Standardmäßig ($n = 78$) wurde der linke Ventrikel in Lang- und Kurzachsenscans sowie als Zwei-Kammer-Blick, Drei-Kammer-Blick und Vier-Kammer-Blick aufgenommen. Erst später wurde die Untersuchung des rechten Ventrikels in die Routine aufgenommen, daher wurden bei nur 45 Patienten zusätzlich Aufnahmen des rechten Ventrikels (ebenfalls in Langs- und Kurzachsenscans, Zwei-Kammer-Blick, Drei-Kammer-Blick und Vier-Kammer-Blick) vorgenommen. Es schlossen sich Aufnahmen der ausführenden Gefäße Aorta ascendens oberhalb des Windkessels und Truncus pulmonalis sowie deren Flußbestimmungen ($n = 78$ bzw. $n = 45$) an.

3.2 Sequenzprotokoll

Die für die Untersuchungen verwendeten Sequenzen sind TrueFISP-Sequenzen (siehe 2.2.1) und FLASH-Sequenzen (vergleiche 2.2.2). Ihre Meßparameter sind in Tabelle 2 dargestellt. Im Folgenden wird das Sequenzprotokoll dieser Studie wiedergegeben. Es wird aufgezeigt, wie die Einstellungen der Ventrikulographie und der einzelnen Flußmessungen zustande gekommen sind.

Tabelle 2: Sequenzparameter der single section TrueFisp, multi-section TrueFisp und VEC-FLASH

Parameter	single section TrueFisp	multi-section TrueFisp	VEC-FLASH
TR (msec)	3,6	3,5	8,8
TE (msec)	1,8	1,7	3,1
Flipwinkel	55	57	15
Matrix	256x153	256x126	256x96
FOV (mm)	340x274	370x300	330x245
In-plane Auflösung	1,3x1,8	1,4x2,4	1,4x2,6
Schichtdicke (mm)	6	10	6
Segmente	9	20	5
Zeitauflösung	25-35	35-40	44

FOV : field of view TR : time to repeat
TE : time of echo VEC : velocity-encoded

3.2.1 Ventrikulographie

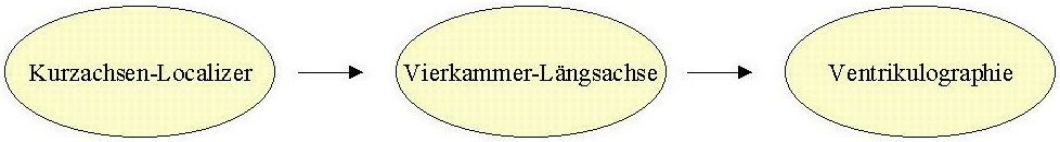

Abbildung 8: Sequenzprotokoll zur Erstellung der Ventrikulographie

Die Ventrikulographie als Sequenz ist die Grundlage für die Volumetrie und damit die Berechnung der Volumina der einzelnen Ventrikel. Die Erstellung einer Ventrikulographie erfolgte nach dem in Abb. 8 dargestellten Protokoll.

Die Planung der Ventrikulographie basiert zunächst auf dem Kurzachsen-Localizer. Auf ihm wird ein Vier-Kammer-Längsachsen-Blick geplant. Die Ebene verläuft vom Apex durch beide Ventrikel, wobei sie oberhalb des unteren Papillarmuskels bleiben sollte. Die Ausflußbahn der Aorta darf nicht geschnitten werden.

Der entstandene Vier-Kammer-Blick (siehe Abb. 10) bildet die Grundlage für die anschließende Ventrikulographie. Die Ventrikulographie wird als multi-section true Fisp-Sequenz über zehn Schichten von der Basis bis zum Apex gefahren (vergleiche 2.2.1). Die Parameter sind aus Tabelle 2 unter 3.2 zu

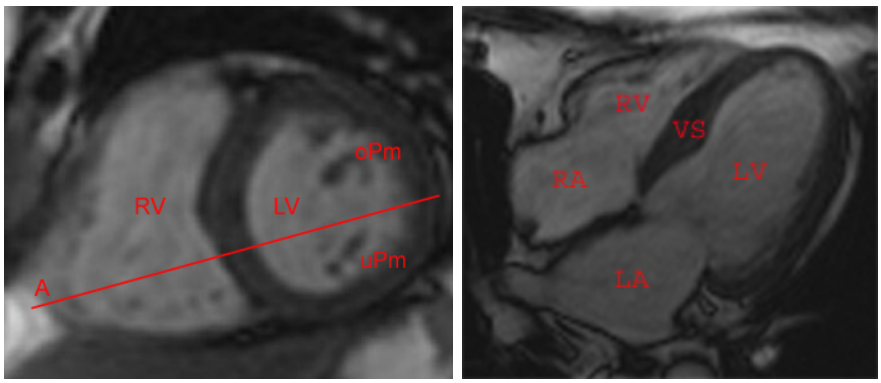

A : Apex
LA : linker Vorhof
LV : linker Ventrikel
oPM oberer Papillarmuskel
RA : rechter Vorhof
RV : rechter Ventrikel
uPm : unterer Papillarmuskel
VS : Ventrikelseptum

Abbildung 9: Kurzachsenlocalizer mit Planungsschicht (links): Zu sehen ist eine mittlere Schicht mit Planungsebene vom Apex (A) des rechten Ventrikels (RV) in den linken Ventrikel (LV). Die Planungsebene bleibt oberhalb des unteren Papillarmuskels (uPm) und unterhalb des oberen Papillarmuskels (oPm). Vierkammerlocalizer (rechts): Darstellung beider Vorhöfe (RA, LA) und Ventrikel (RV, LV) sowie des Ventrikelseptums (VS).

entnehmen. Die basalste Schicht soll im Vier-Kammer-Blick parallel über der AV-Klappenebene liegen.



Abbildung 10: Vier-Kammer-Blick mit Planungsschichten. Die Linien repräsentieren die Kurzachsenabschnitte, der Abstand zwischen den Abschnitten betrug 10 mm.

Die erhaltenen CINE-Kurzachsen-Scans (siehe Abb. 11) können mittels `Argus` zur Auswertung von EF, EDV, ESV, SV und CO genutzt werden.

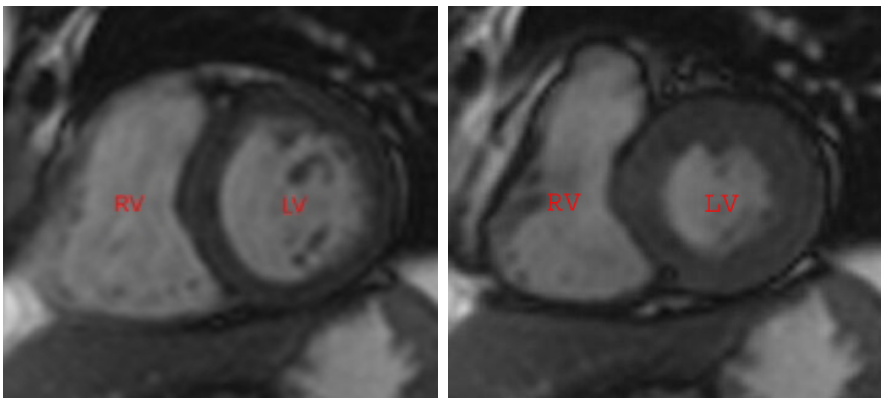

LV : linker Ventrikel RV : rechter Ventrikel

Abbildung 11: Enddiastolische (links) und endsystolische Kurzachsenschicht (rechts). Dargestellt sind zwei mittlere ventrikuläre Einstellungen mit linken (LV) und rechten Ventrikel (RV).

3.2.2 Flußquantifizierung

Die Quantifizierung des Flusses durch ein Gefäß wird über die Erstellung der entsprechenden Flußbilder ermöglicht. In den nächsten Abschnitten werden die Protokolle der Flußmessungen von Aorta ascendens und Truncus pulmonalis vorgestellt.

Flußbild der Aorta ascendens

Das Flußbild der Aorta ascendens wurde durch nachfolgendes Protokoll erzeugt (siehe Abb. 12).

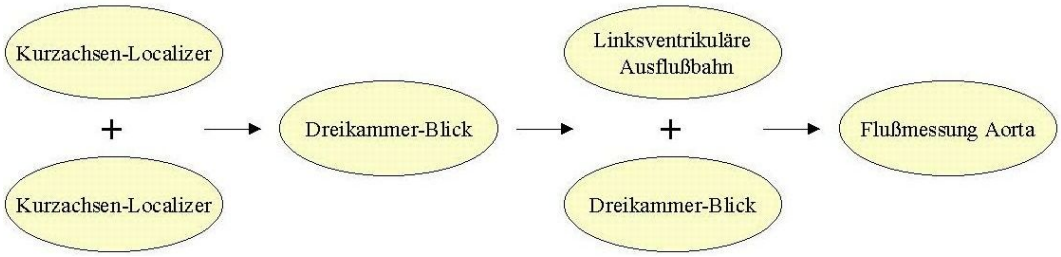

Abbildung 12: Sequenzprotokoll zur Erstellung der Flußmessung der Aorta

Um die linksventrikuläre Ausflußbahn und damit den Fluß in der Aorta ascendens darstellen zu können, muß zuerst ein Drei-Kammer-Blick angefertigt werden (siehe Abb. 13). Dazu wird auf dem Kurzachsen-Localizer die Schicht

gewählt, in der die linksventrikuläre Ausflußbahn schon zu sehen ist und die Schnittebene in die Aorta und das Zentrum des linken Ventrikel gelegt. Gleichzeitig muß auf dem Zwei-Kammer-Localizer die Schnittebene durch den Apex verlaufen.
In dem neu entstandenen Drei-Kammer-Blick wird eine Schnittebene in die Aorta ascendens gelegt. Es entsteht das Bild der linksventrikulären Ausflußbahn (engl. *left ventricular outflow tract (LVOT)*) wie in Abb. 13 dargestellt.

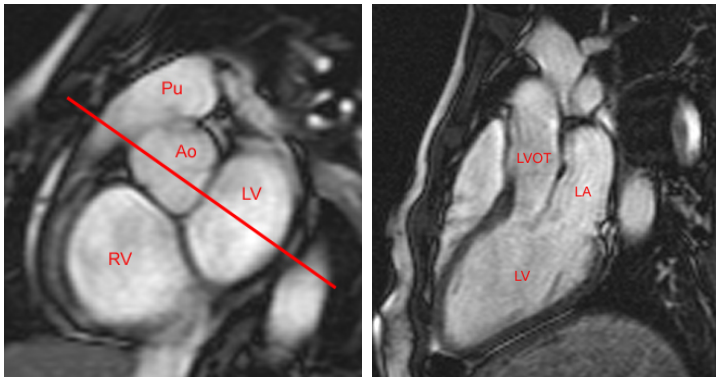

Ao : Aorta
LA : linker Vorhof
LV : linker Ventrikel
LVOT : linksventrikulärer Ausflußtrakt
Pu : Truncus Pulmonalis
RV : rechter Ventrikel

Abbildung 13: Basaler Kurzachsenlocalizer mit Planungsschicht (links): Planung des Drei-Kammer-Blicks auf einem basalen Kurzachsenlocalizer mit Schnittebene durch Aorta und linken Ventrikel, zu sehen sind Anschnitte des rechten (RV) und linken Ventrikels (LV) sowie der Aorta ascendens (Ao) und des Truncus pulmonalis (Pu). Drei-Kammer-Blick (rechts): es kommen der linke Vorhof (LA) und Ventrikel (LV) sowie der linksventr. Ausflußtrakt (LVOT) zur Darstellung.

Um den Fluß in der Aorta ascendens darstellen und quantifizieren zu können, wird nochmals eine Senkrechte in die LVOT gelegt (siehe Abb. 14) und als letzter Schritt eine Ebene horizontal zur LVOT ausgerichtet (vergleiche Abb. 14). Diese Ebene sollte sich oberhalb des Sinus coronarius befinden. Im CINE-Mode wird überprüft, ob dies für Diastole und Systole gleichermaßen gilt.

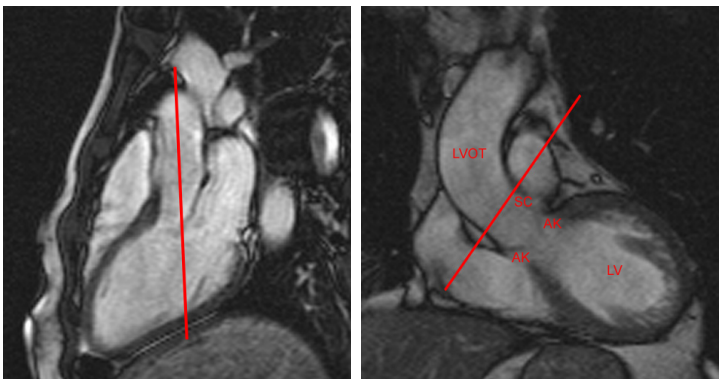

AK : Aortenklappe
LV : linker Ventrikel
LVOT : linksventrikulärer Ausflußtrakt
SC : Sinus coronarius

Abbildung 14: Drei-Kammer-Blick (links): mit Planungsschicht senkrecht in der LVOT, LVOT (rechts): mit Planungsschicht oberhalb des Sinus coronarius (SC), zu sehen sind linker Ventrikel (LV), der LVOT und die Segel der Aortenklappe (AK).

Zusätzlich wird im Drei-Kammer-Blick kontrolliert, ob die Schnittführung im Zentrum der Ausflußbahn liegt. Zur Flußquantifizierung der Aorta ascendens wird eine FLASH-Sequenz mit flußkodierenden und -kompensierenden Scans benutzt (siehe Abschnitt 2.2.2 und Abb. 15). Die Parameter dieser sog. velocity-encoded FLASH-Sequenz sind in Tabelle 2 unter Abschnitt 3.2 beschrieben.

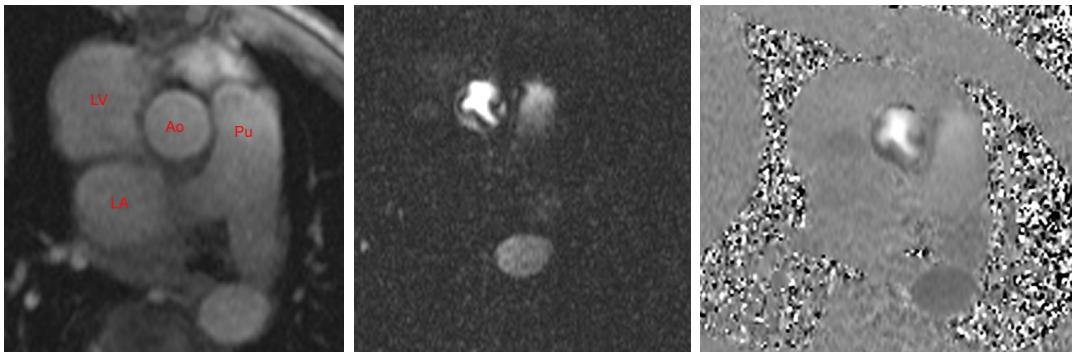

Ao : Aorta
LA : linker Vorhof
LV : linker Ventrikel
Pu : Truncus Pulmonalis

Abbildung 15: Flußmessung der Aorta ascendens: Flußkompensierte Darstellung (links), zu sehen sind Aorta ascendens (Ao), Truncus pulmonalis (Pu), linker Vorhof (LA) und Ventrikel (LV); flußkodierte Darstellung (Mitte) und phasendifferenzierte Darstellung (rechts)

Flußbild des Truncus pulmonalis

Um das Flußbild des Truncus pulmonalis darstellen zu können, wurde das in Abb. 16 gezeigte Protokoll verwendet.

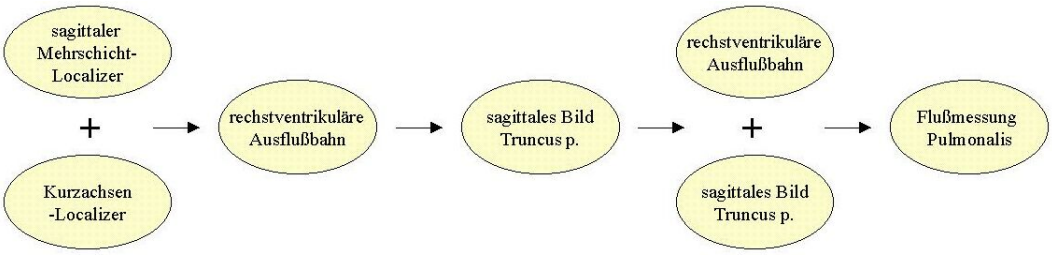

Abbildung 16: Sequenzprotokoll zur Erstellung der Flußmessung des Truncus pulmonalis

Die Planung des Truncus pulmonalis baut auf dem sagittalen Bild des Mehrschicht-Localizers auf, wie in Abb. 17 gezeigt. Dort wird eine Schnittebene in Flußrichtung durch den Truncus pulmonalis gelegt. Auf der basalsten Schicht des Kurzachsen-Localizers wird kontrolliert, ob die Schnittebene durch das Zentrum des Truncus verläuft.

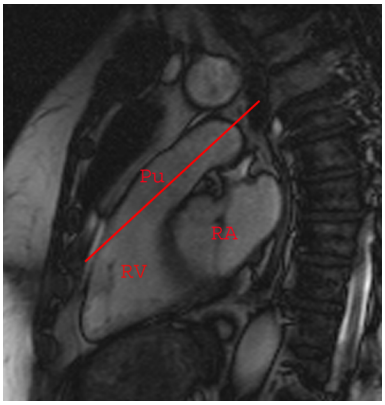

RA : rechter Vorhof RV : rechter Ventrikel
Pu : Truncus pulmonalis

Abbildung 17: 1. Planungsebene des Truncus pulmonalis: sagittaler Mehrschichtlocalizer mit Planungsebene im Truncus pulmonalis, abgebildet werden rechter Vorhof (RA) und Ventrikel (RV) sowie Truncus pulmonalis (Pu).

Das so erhaltene Bild wird als eine von zwei Ebenen zur Planung des Truncus pulmonalis benötigt. In ihm wird nochmals ein Schnitt längs des Truncus gelegt (siehe Abb. 18 links), so daß sich als zweite Ebene ein sagittales Bild des

Truncus ergibt . Abschließend wird in beiden Planungsebenen ein Schnitt senkrecht zum Truncus geführt, wie in Abb. 18 in der Mitte und rechts dargestellt. Es entsteht das für die Flußquantifizierung benötigte Bild.

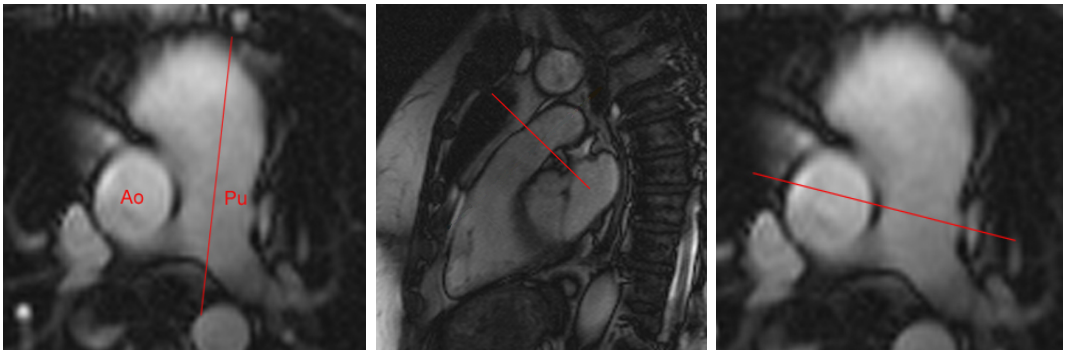

Ao : Aorta Pu : Truncus Pulmonalis

Abbildung 18: Planungsebenen des Truncus pulmonalis: 2. Planungsebene als sagittale Abbildung des Truncus pulmonalis (Pu), daneben die Aorta ascendens (Ao) (links), 3. Planungsebene des Truncus pulmonalis (Mitte) und 4. Planungsebene (rechts) mit Ebenen senkrecht auf dem Truncus pulmonalis

Für diese Flußquantifizierung wird dieselbe FLASH-Sequenz genutzt wie für die der Aorta ascendens, nur wurde die Flußkodiergeschwindigkeit diesmal mit 150 cm/ s vorgegeben (siehe auch Tabelle 2).

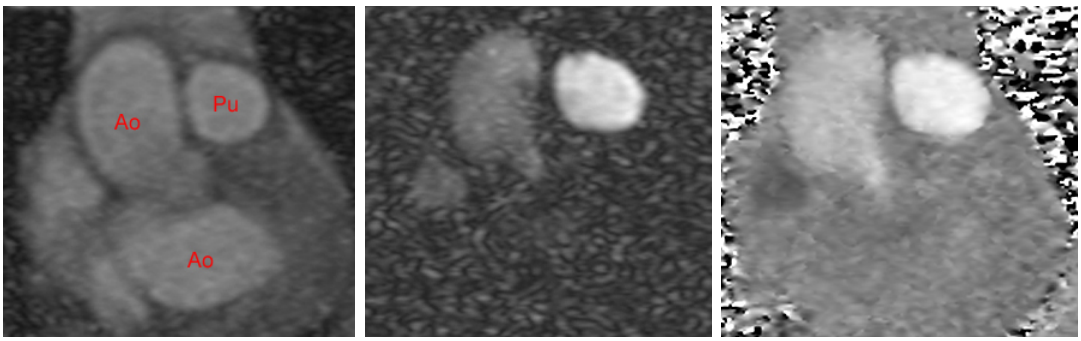

Ao : Aorta Pu : Truncus Pulmonalis

Abbildung 19: Flußmessung des Truncus pulmonalis: Flußkompensierte Darstellung (links): zu sehen sind der Truncus pulmonalis (Pu) und beide Anteile der thorakalen Aorta (Ao); flußkodierte Darstellung (Mitte) und phasendifferenzierte Darstellung des Truncus pulmonalis (rechts)

3.3 Auswertung des Bildmaterials

Die Auswertung der vorliegenden Daten aus Volumetrie und Flußquantifizierung wurden von zwei Untersuchern nacheinander und mit Hilfe der Auswertungssoftware `Argus` vorgenommen. Zuerst wurde die Volumetrie als angenommener Goldstandard, dann die Flußquantifizierung ausgewertet.

3.3.1 Volumetrie

Die Auswertung der Volumetrie basiert auf den Bildern der Ventrikulographie (vgl. Abschnitt 3.2.1). Zunächst werden Enddiastole und -systole, Basis und Apex eines Ventrikels festgelegt. Als Enddiastole wurde im *CINE-mode* diejenige Schicht definiert, in der der zu bewertende Ventrikel sein maximales Volumen aufwies, als Endsystole entsprechend die Schicht, in der der Ventrikel sein minimales Volumen erreicht hatte.
Als Basis eines Ventrikels wurde die Schicht bestimmt, auf welche die Klappenebene folgte. Als Apex galt diejenige Schicht, in der kein Volumen mehr zu erkennen war.
Die so festgelegten Schichten wurden am Anfang der Studie mittels einer Referenzlinie vom Kurzachsenstapel auf den Vier-Kammer-Blick übertragen. Stimmten sie dort mit der basalsten Schicht der Enddiastole und -systole vor der Klappenebene überein, wurden sie als korrekt bestimmt angesehen. Nachdem sich erstgenannte Methode bewährt hatte, wurde auf die Kontrolle mit der Referenzlinie nur noch in Einzelfällen zurückgegriffen.
Es stellte sich heraus, daß es sinnvoll ist, die Bestimmung von Endsystole und -diastole, sowie von Basis und Apex für den linken und den rechten Ventrikel getrennt vorzunehmen. Dies ergibt sich aus der Tatsache, daß der rechte Ventrikel bei der verwendeten Schichtführung (vgl. Abschnitt 3.2.1) nicht voll im Zentrum des Magnetfeldes zu liegen kommt. Werden die Paramenter vom linken Ventrikel übernommen, können Anschnitte des rechten Vorhofs in der basalen Schicht enthalten sein. Dies kann zu einer Überschätzung des Ventrikelvolumens führen.

Im nächsten Schritt wurden in allen Bildern der Enddiastole die endokardialen Konturen der Ventrikel eingezeichnet. Das innerhalb dieser Konturen befindliche Volumen wurde als ROI definiert. Die Papillarmuskeln wurden als dem endokardialen Volumen zugehörig angesehen und in die ROI eingeschlossen.

Diese ROIs wurden durch `Argus` mittels automatischer Konturerkennung auf die Endsystole übertragen. Nach Beendingung dieses Vorgangs wurden die von `Argus` erstellten endokardialen Konturen von den Untersuchern auf ihre Korrektheit hin überprüft und (falls nötig) manuell korrigiert.
Danach konnten im Analysemodus, nach Bestimmung des RR-Intervalls, EF, EDV, ESV, SV und CO der Ventrikel berechnet werden.

3.3.2 Flußquantifizierung

Bei der Auswertung der Flußquantifizierung für die ausführenden Gefäße wurde je eine ROI über den gesamten Querschnitt des Truncus pulmonalis und der Aorta ascendens definiert, indem die Wand der Gefäße nachgezeichnet wurde. Dies erfolgte nur im ersten Bild der Sequenz. Die ROI wurde durch `Argus` mittels Konturerkennung auf alle weiteren Bilder übertragen. Es wurden SV, CO und PV berechnet.

3.4 Statistische Methode

Um die Übereinstimmung von Volumetrie und Flußquantifizierung zu prüfen, wurden EDV, ESV, EF und SV beider Ventrikel mittels Volumetrie, sowie das ante- und retrograde Volumen und das SV durch Flußquantifizierung bestimmt.
Die Daten wurde mit Hilfe von Microsoft Excel erfaßt. Anschließend wurden die Daten einer statistische Analyse nach Bland und Altmann [4] zur Prüfung der Übereinstimmung zweier Methoden unterzogen.
In einem ersten Schritt wurden die Werte zweier zu vergleichender Methoden (z.B. die Volumetrie des linken Ventrikels gegen die Flußquantifizierung der Aorta ascendens) einander in einem Streudiagramm gegenübergestellt.
Um die Übereinstimmung der zu vergleichenden Methoden zu überprüfen, wurden in einem zweiten Schritt der Mittelwert beider Meßmethoden gegen die Differenz der Meßmethoden in einem weiteren Diagramm, dem sog. Bland-Altman-Plot, aufgetragen.
Zur Bestimmung der zufälligen Abweichung der Methoden wurde die Standardabweichung des Mittelwertes der Differenzen beider Meßmethoden bestimmt und der Toleranzbereich auf $\pm$ 2 Standardabweichungen festgelegt. Dieser Bereich entspricht dem sog. 95%-Konfidenzintervall (also demjenigen Bereich, in

Tabelle 3: Paare der Bland-Altman-Analysen: Auf der x- und y-Achse sind die in den Untersuchungen überprüften Parameter angegeben. Die Paare der Bland-Altman-Analysen sind durch ein x gekennzeichnet.

	SVV(r)	**SVflow(a)**	**SVflow(p)**	
SVV(l)	x	x	x	x
SVV(r)			x	
SVflow(a)			x	

SVV(l) : linksventrikuläre Schlagvolumina SVflow(p) : Schlagvolumina des Truncus pulmonalis
SVV(r) : rechtsventrikuläre Schlagvolumina x : vollzogene Analysen
SVflow(a) : Schlagvolumina der Aorta ascendens

dem die Unterschiede beider Meßmethoden mit 95% Wahrscheinlichkeit liegen).

Aus Tabelle 3 ist zu ersehen, welche Parameter miteinander verglichen und in Bland-Altman-Analysen gegeneinander gepaart wurden. Zusätzlich wurden jeweils die Korrelationskoeffizienten berechnet.

3.5 Evaluation des `Argus`

In einer Vorstudie wurde die Leistung des Konturerkenners des semiautomatischen Akquisitionssystems `Argus` überprüft. Dazu wurden exemplarisch 20 Datensätze mit und ohne Einsatz des `Argus` ausgewertet und mittels Microsoft Excel erfaßt.

Die korrekte Vererbung einer vorgebenen ROI für die Volumetrie des linken und rechten Ventrikel sowie für die Flußquantifizierung der Aorta ascendens wurde getestet. Für die Volumetrie wurde jeweils die epi- und endokardiale Kontur der basalen Schicht der Enddiastole vorgegeben und dann eine Vererbung innerhalb der Enddiastole und danach von der Enddiastole auf die Endsystole vorgenommen. Anschließend wurde überprüft, wieviele Konturen durch `Argus` richtig vererbt und damit erkannt wurden.
Um eine mögliche Zeitersparnis durch Einsatz des `Argus` erfassen zu können, wurde die Zeit, die für eine Auswertung mit `Argus` benötigt wurde, einer Auswertung ohne dessen Gebrauch gegenübergestellt. Anfallende Korrekturen der von `Argus` erstellten Konturen wurden durchgeführt und die dafür benötigte

Zeit zu Lasten des `Argus` in den Vergleich aufgenommen. Die Zeit für die Definition von Enddiastole und Endsystole, Basis und Apex wurde von diesem Vergleich ausgenommen, da dies in beiden Fällen durch den Auswerter selbst zu erfolgen hat. Es sind folglich nur die Nettozeiten für das Erstellen der Konturen verglichen worden.
Die Auswertung ohne `Argus` erfolgte zuerst, dabei wurden alle Konturen eigenhändig eingezeichnet. Die Ergebnisse sind unter 4.2 dargestellt.

Kapitel 4

Ergebnisse

Bei jeder der insgesamt 78 Untersuchungen wurden Bilder mit ausreichend guter Qualität erzielt.

Für den linken Ventrikel wurden enddiastolische Volumina von 83 ml bis 383 ml gemessen, die endsystolischen Volumina reichten von 28 ml bis 238 ml. Das SV des linken Ventrikels (SVV(l)) lag zwischen 37 ml und 107 ml. Die EF betrug 12 bis 74 %.

Die Messungen des rechten Ventrikel ergaben für das EDV Werte von 62 ml bis 289 ml. Das ESV lag bei 16 ml minimal und 231 ml maximal. Es wurden Schlagvolumina (SVV(r)) zwischen 38 ml und 90 ml gemessen. Die EF reichte von 30 % bis 82 %.

Die Auswertung der Flußquantifizierung der Aorta ascendens ergab Schlagvolumina (SVflow(a)) von 34 ml bis 116 ml, die des Truncus pulmonalis (SVflow(p)) Werte von 39 ml bis 105 ml.

4.1 Ergebnisse der Bland-Altman-Analyse

Im Folgenden sind die Ergebnisse der in Bland-Altman-Analysen gepaarten Meßmethoden dargelegt und graphisch umgesetzt.

4.1.1 Linksventrikuläre Volumetrie gegen die Flußquantifizierung der Aorta ascendens

Graphik 20 (links) zeigt die Gegenüberstellung von SVV(l) und SVflow(a) und die Verteilung der Wertepaare bezüglich der Ausgleichsgeraden.
In der Bland-Altman-Analyse ergab sich ein Mittelwert der Differenzen von SVV(l) und SVflow(a) von 0,11 ml und eine Standardabweichung von 4,31 ml. Wie in Abbildung 20 (rechts) zu sehen, liegen 92 % der Werte innerhalb des Konfidenzintervalls zwischen -8,33 ml(-2s) und 8,56 ml (+2s). Die Volumetrie des linken Ventrikels und die Flußquantifizierung der Aorta ascendens korrelierten mit einem Faktor r von 0,97.

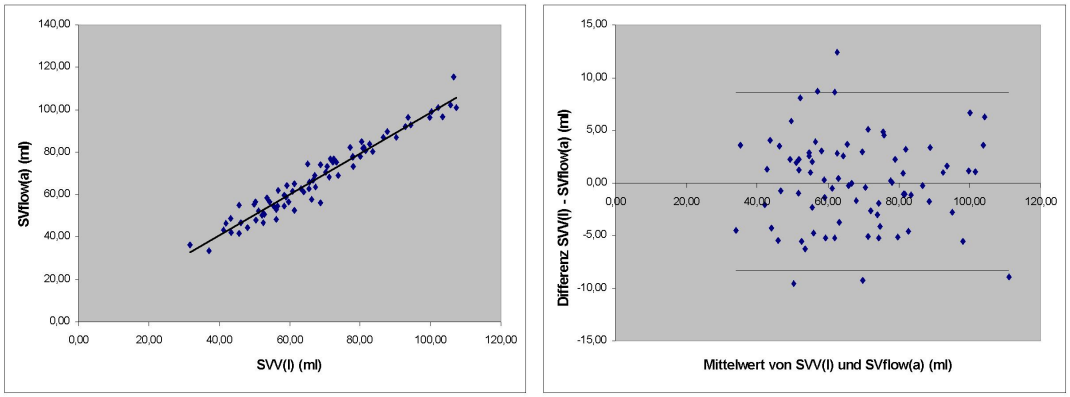

SVV(l) : Schlagvolumina der Volumetrie des linken Ventrikels
SVflow(a): Schlagvolumina der Flußmessung der Aorta ascendens

Abbildung 20: Streudiagramm SVV(l) und SVflow(a)(links): dargestellt ist die Anordnung der Wertepaare um eine Ausgleichsgerade. Bland-Altman-Plot für SVV(l) und SVflow(a)(rechts): die Grenzen des Konfidenzintervalls (-2s, +2s) sind als Linien eingezeichnet.

4.1.2 Linksventrikuläre Volumetrie gegen die Flußquantifizierung des Truncus pulmonalis

Das Streudiagramm für SVV(l) und SVflow(p) mit Ausgleichsgeraden wird in Graphik 21 (links) wiedergegeben.

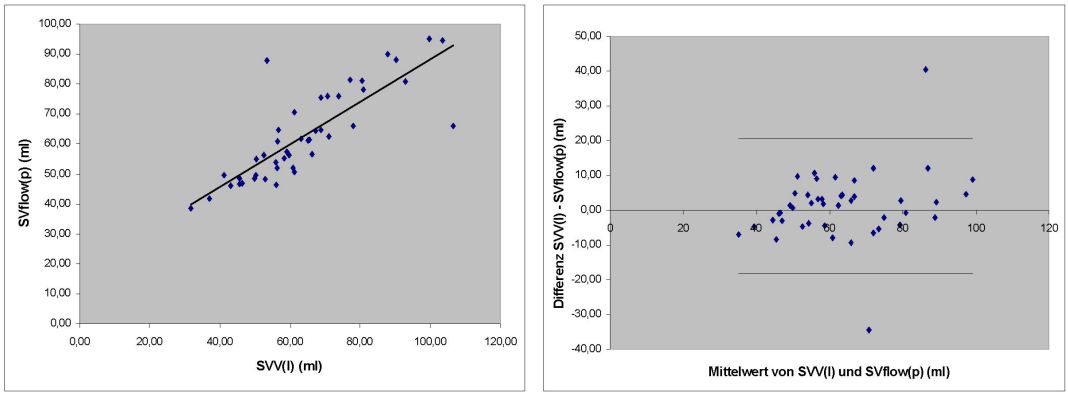

SVV(l) : Schlagvolumina der Volumetrie des linken Ventrikels
SVflow(p) : Schlagvolumina der Flußquantifizierung des Truncus pulmonalis

Abbildung 21: Streudiagramm SVV(l) und SVflow(p)(links): zu sehen ist das Verhältnis der Wertepaare zur Ausgleichsgeraden. Bland-Altman-Plot für SVV(l) und SVflow(p)(rechts): die Grenzen des Konfidenzintervalls (-2s, +2s) sind mit Linien dargestellt.

Aus der Bland-Altman-Analyse ergab sich ein Mittelwert der Differenzen von SVV(l) und SVflow(p) von 1,27 ml bei einer Standardabweichung von 9,89 ml. 93 % der Werte liegen innerhalb der zwei Standardabweichungen (+2s= 20,66 ml, -2s= -18,13 ml) wie aus Darstellung 21 (rechts) zu ersehen ist. Der Korrelationskoeffizient beträgt 0,82.

4.1.3 Rechtsventrikuläre Volumetrie gegen die Flußquantifizierung des Truncus pulmonalis

In Abbildung 22 (links) ist die Anordnung der Werte für die Schlagvolumina der Volumetrie des rechten Ventrikels und der Flußquantifizierung des Truncus pulmonalis als Streudiagramm dargestellt.

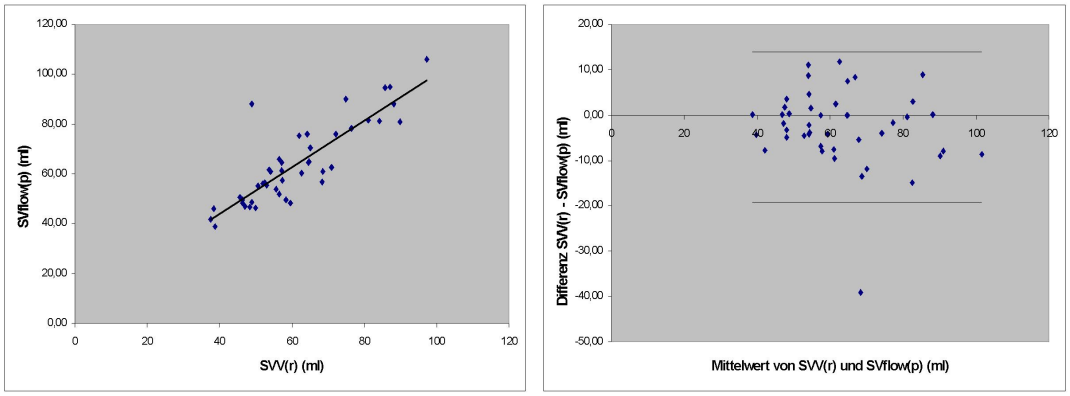

SVV(r) : Schlagvolumina der Volumetrie des rechten Ventrikels
SVflow(p) : Schlagvolumina der Flußquantifizierung des Truncus pulmonalis

Abbildung 22: Streudiagramm SVV(r) und SVflow(p)(links): mit dem Verhältnis der Wertepaare zur Ausgleichsgeraden. Bland-Altman-Plot für SVV(r) und SVflow(p)(rechts): es werden die Grenzen des Konfidenzintervalls als Linien wiedergegeben.

Für die Bland-Altman-Analyse ergibt sich ein Mittelwert von -2,62 ml und eine Standardabweichung von 8,47 ml. Das Konfidenzintervall reicht von -19,21 ml (-2s) bis 13,97 ml (+2s). Wie in Abbildung 22 (rechts) zu erkennen, liegen 98% der Werte innerhalb der zweiten Standardabweichung. Der Korrelationskoeffizient der rechtsventrikulären Volumetrie und der Flußquantifizierung des Truncus pulmonalis errechnet sich mit 0,86.

4.1.4 Linksventrikuläre gegen rechtsventrikuläre Volumetrie

Abbildung 23 (links) illustriert das Streudiagramm für SVV(l) und SVV(r).
In der Bland-Altman-Analyse zeigt sich ein Mittelwert der Differenzen von SVV(l) und SVV(r) von 2,79 ml und eine Standardabweichung von 7,17 ml. Graphik 23 (rechts) zeigt den dazugehörigen Bland-Altman-Plot mit einem Konfidenzintervall von -11,27 ml (-2s) bis 16,85 ml (+2s), in dem 93 % der Werte liegen. Der Korrelationskoeffizient für die Volumetrie des linken und des rechten Ventrikels liegt bei 0,91.

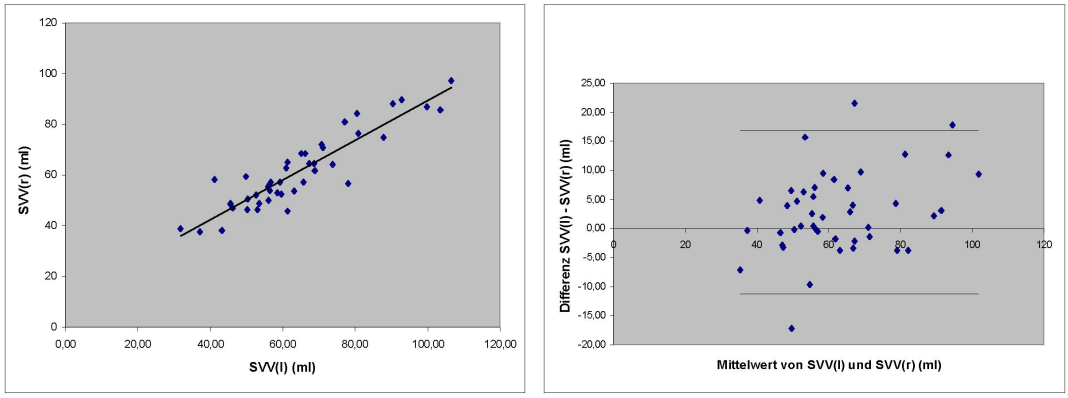

SVV(l) : Schlagvolumina der Volumetrie des linken Ventrikels
SVV(r) : Schlagvolumina der Volumetrie des rechten Ventrikels

Abbildung 23: Streudiagramm SVV(l) und SVV(r)(links): mit Darstellung der Ausgleichsgeraden. Bland-Altman-Plot für SVV(l) und SVV(r)(rechts): die Linien repräsentieren die Grenzen des Konfidenzintervalls.

4.1.5 Flußquantifizierung der Aorta ascendens gegen die Flußquantifizierung des Truncus pulmonalis

Die Schlagvolumina der Flußquantifizierung der Aorta ascendens und der Flußquantifizierung des Truncus pulmonalis werden in einem Streudiagramm (siehe Abbildung 24 (links)) repräsentiert.

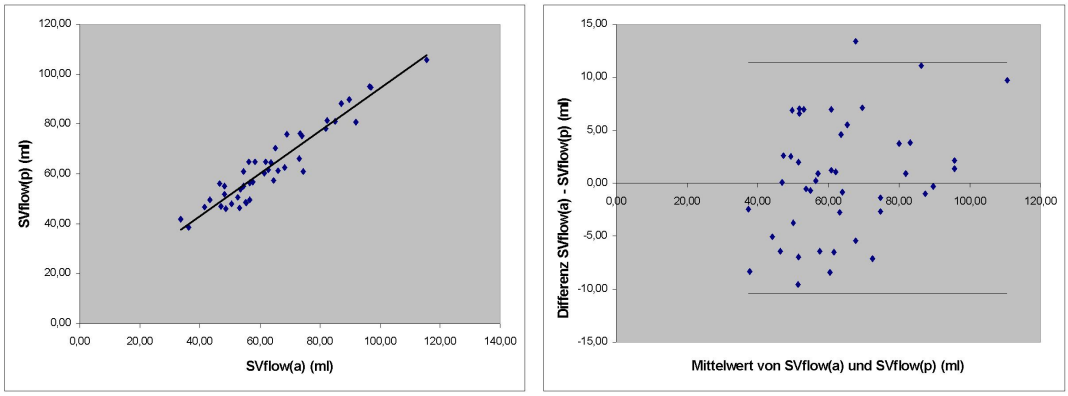

SVflow(a) : Schlagvolumina der Flußquantifizierung der Aorta ascendens
SVflow(p) : Schlagvolumina der Flußquantifizierung des Truncus pulmonalis

Abbildung 24: Streudiagramm SVflow(a) und SVflow(p)(links): Anordnung der Wertepaare um die Ausgleichsgerade. Bland-Altman-Plot für SVflow(a) und SVflow(p)(rechts): die Grenzen des Konfidenzintervalls sind mit Linien gekennzeichnet.

Der Mittelwert für die Differenz der Schlagvolumina von SVflow(a) und SVflow(p) in der Bland-Altman-Analyse lag bei 0,5 ml, die Standardabweichung bei 5,56 ml. Es bewegten sich 98% aller Werte innerhalb des Konfidenzintervalls von 11,41 ml (+2s) bis -10,41 ml (-2s) (siehe Bland-Altman-Plot Abb. 24). Für die Korrelation von SVflow(a) und SVflow(p) ergibt sich ein Koeffizient von 0,95.

4.2 Ergebnisse der `Argus`-Evaluation

Die Ergebnisse der `Argus`-Evaluation sind in unten stehenden Tabellen 4 und 5 aufgeführt. Als erstes werden die Ergebnisse aus der Vorstudie für die Konturerkennung durch `Argus` für alle drei vorgenommenen Untersuchungen dargestellt. Es folgen die Ergebnisse des Zeitvergleiches der Auswertung der Flußquantifizierung der Aorta ascendens, der linksventrikulären und rechtsventrikulären Volumetrie mit manueller Auswertung und `Argus`.

Konturerkennung

Es wurde die Konturerkennung durch `Argus` jeweils in der Enddiastole und Endsystole der Volumetrie des linken und rechten Ventrikels, sowie die Konturerkennung in der Flußquantifizierung der Aorta ascendens überprüft. In Tabelle 4 sind die Mittelwerte der korrekt vererbten Konturen (a) mit der Anzahl der möglichen zu erkennenden Konturen (b) als Quotient (a/b) dargestellt. Die Mittelwerte werden zusätzlich in Prozent angegeben.

Tabelle 4: Konturerkennung durch `Argus`: in der ersten Zeile stehen die Mittelwerte der korrekt vererbten Konturen. Die korrekt vererbten Konturen (a) sind mit den möglichen zu erkennenden Konturen (b) als Quotient (a/b) dargestellt. Die zweite Zeile gibt die mittlere Vererbungsrate in Prozent an.

	ED(l)	**ES(l)**	**ED(r)**	**ES(r)**	**Aorta**
MW	2/7	3/6	0,3/6	0,2/5	18/18
MW (%)	33	42	5	4	100

ED(l) : Enddiastole linker Ventrikel
ES(l) : Endsystole linker Ventrikel
ED(r) : Enddiastole rechter Ventrikel
ES(r) : Endsystole rechter Ventrikel
MW : Mittelwert
MW(%) : Mittelwert in Prozent

Die Auswertung der Konturerkennung durch `Argus` ergab im Durchschnitt zwei korrekt vererbten Konturen bei sechs möglichen für die Enddiastole des linken Ventrikels, das entspricht einem Prozentsatz von 33 %. In der Endsystole des linken Ventrikels wurden durchschnittlich drei von sechs Konturen (44 %) korrekt vererbt.
In der Enddiastole und Endsystole des rechten Ventrikels wurde jeweils durchschnittlich weniger als eine Kontur richtig erkannt, nur in fünf bzw. vier Prozent der Fälle gelang eine korrekte Vererbung der Konturen.
Dagegen wurden in der Flußmessung der Aorta ascendens alle Konturen richtig erkannt und weitervererbt.

Zeitvergleich

Es wurden Auswertungen für die Volumetrie beider Ventrikel und die Flußquantifizierung der Aorta ascendens vorgenommen. Die für die Erstellung der Konturen mit und ohne Verwendung des `Argus` benötigte Zeit wurde gemessen. Die Ergebnisse sind in den Tabelle 5 dargestellt. Die Zeiten für die Auswertung sind in Minuten und Sekunden angegeben.

Tabelle 5: Zeiten für die Auswertung der links- und rechtsventrikulären Volumetrie, sowie der Flußquantifizierung der Aorta ascendens mit `Argus` und manuell

	LV	**RV**	**Aorta**
`Argus`	2,1	2,16	0,22
manuell	2,1	2,21	1,32

LV : linker Ventrikel man. Ausw. : manuelle Auswertung RV : rechter Ventrikel

Die Auswertung der linksventrikulären Volumetrie dauerte im Durchschnitt zwei Minuten und 10 Sekunden mit und ohne Verwendung des `Argus`. Die Zeit für die Auswertung der rechtsventrikulären Volumetrie mit `Argus` betrug durchschnittlich zwei Minuten 16 Sekunden, für eine Auswertung ohne Hilfe des `Argus` wurden durchschnittlich zwei Minuten 21 Sekunden benötigt.
Eine Auswertung der Flußquantifizierung der Aorta ascendens erfolgte mit Verwendung des `Argus` im Durchschnitt 22 Sekunden, ohne `Argus` dauerte die Auswertung durchschnittlich eine Minute und 32 Sekunden.

Kapitel 5

Diskussion

Die MRT des Herzens hat sich in den letzten Jahren zu einer anerkannten Methode in der Funktionsdiagnostik des Herzens entwickelt [32]. Ihre Korrektheit in der Bestimmung von linksventrikulären [25; 39] und rechtsventrikulären [30; 40] Parametern mittels Volumetrie und Flußquantifizierung [38] sowie ein hohes Maß an Reproduzierbarkeit [11; 33] wurden nachgewiesen. Die MRT des Herzens als Methode zur Erhebung ventrikulärer Parameter steht folgedessen in dieser Studie nicht zur Disposition.

Stattdessen sollte durch die Einführung einer ergänzenden Meßmethode zur biventrikulären Volumetrie versucht werden, die ventrikuläre kardiale Funktionsdiagnostik noch zu optimieren. In dieser Arbeit wird im Besonderen auf die Anfälligkeit der Meßmethoden für Fehler in der Auswertung und auf den Zeitaufwand, der für die Untersuchung und Nachbearbeitung bzw. Auswertung der Bilder, das sogenannte *postprocessing*, benötigt wird, eingegangen. Diese sind die Hauptgründe, neben der hohen Verfügbarkeit der Doppler-Echokardiographie, die eine breite Einführung der MRT des Herzens in die klinische Routine derzeit behindern [27; 31].

In dieser Studie wurden neben der Volumetrie des rechten und linken Ventrikels Flußmessungen von Aorta ascendens und Truncus pulmonalis durchgeführt und deren Ergebnisse denen aus beiden Volumetrien gegenübergestellt. Es sollte für ein Patientenkollektiv gezeigt werden, daß die Flußuntersuchungen der großen Gefäße der biventrikulären Volumetrie in der Bestimmmung des Schlagvolumens ebenbürtig sind. Grundlage dieser Hypothese ist, daß Firmin et al. und Kondo et al. bereits für gesunde Probanden zeigen konnten, daß die Schlagvolumina des linken Ventrikels und der Aorta übereinstimmen [13; 24].

Unter der Annahme, daß die Schlagvolumina von linkem und rechtem Ventrikel in gesunden Probanden gleich groß sein sollten [26; 40] wurden die Ergebnisse beider Volumetrien und beider Flußmessungen auch untereinander verglichen. Es wurde kein Vergleich mit einem anderen Diagnoseverfahren vorgenommen. Die Ergebnisse werden im Folgenden unter 5.1 diskutiert.

Schließlich wurde eine semiautomatische Auswertungssoftware (`Argus`, Version syngo MR 2002B, Siemens Medical Systems, Erlangen) hinsichtlich Fehlerrate bei der Konturerkennung und hinsichtlich Zeitersparnis bei der Auswertung des Bildmaterials geprüft, die Ergebnisse werden in Abschnitt 5.2 bewertet.

5.1 Bewertung der Flußquantifizierung der großen Gefäße

Die vorliegenden Ergebnisse zeigen, daß die Flußquantifizierung der großen Gefäße eine zuverlässige Methode zur Bestimmung ventrikulärer Parameter bei herzkranken Patienten ist. Die Analyse der Daten nach Bland und Altman [4] ergibt eine hochgradige Übereinstimmung von linksventrikulärer Volumetrie und Flußquantifizierung der Aorta ascendens. Ebenso kann eine hohe Übereinstimmung zwischen linksventrikulärer Volumetrie und Flußquantifizierung des Truncus pulmonalis festgestellt werden.Auch die SV von rechtsventrikulärer Volumetrie und Flußquantifizierung des Truncus pulmonalis stimmen nach Bland-Altman-Analyse signifikant überein.
Die Untersuchung der rechts- und linksventrikulären Volumetrie, wie auch der Vergleich der Flußquantifizierungen untereinander konnte die Korrektheit beider Meßmethoden bestätigen.

Um einen Vergleich mit der auf diesem Gebiet bereits vorliegenden Literatur anstellen zu können, wurden zusätzlich die Korrelationskoeffizienten der in Bland-Altman-Analysen gepaarten Meßmethoden berechnet.
Denn, obwohl Bland und Altman den Korrelationskoeffizienten als Maßstab der Übereinstimmung bei dem Vergleich einer neuen mit einer bereits etablierten Methode ablehnen [4], liefern alle bekannten Autoren gleichzeitig zu einer Bland-Altman-Analyse einen Korrelationskoeffizienten.
Infolgedessen wurden auch in dieser Studie Korrelationskoeffizienten für die zu vergleichenden Methoden errechnet.

In der Bewertung der Ergebnisse dieser Studie sollen im Hinblick auf die Ausführungen von Bland und Altman [4], die Ergebnisse der Bland-Altman-Analysen als höherwertiger eingestuft werden.

Einordung der Ergebnisse

Die durch diese Studie vorgelegten Ergebnisse für den Vergleich von linksventrikulärer Volumetrie und Flußquantifizierung der Aorta ascendens ($1s = 4,31ml$, $r = 0,97$) sind in Übereinstimmung mit den Ergebnissen von Kondo et al. ($1s = 3,7ml$, $r = 0,98$) [24]. Firmin et al. ($1s = 3,2ml$, $r = 0,87$) [13] und Rominger et al. ($1s = 4,52ml$, $r = 0,79$) [37] weisen dagegen eine niedrigere Übereinstimmung auf.

Für den Vergleich von linksventrikulärer Volumetrie und Flußquantifizierung des Truncus pulmonalis können als Referenz nur die Daten von Rominger et al. [37] herangezogen werden. Deren Studie ergab einen Korrelationskoeffizienten von 0,7 bei einer Standardabweichung von 5,7 ml. Der in der hier vorgelegten Studie ermittelte Korrelationskoeffizient liegt mit 0,82 zwar höher, die Standardabweichung beträgt aber 9,89 ml.

Eine ähnliche Situation ergibt sich in der Bewertung der Resultate für den Vergleich von rechtsventrikulärer Volumetrie und Flußquantifizierung des Truncus pulmonalis. Es ergibt sich ein Korrelationskoeffizient von 0,86 bei einer Standardabweichung von 8,46 ml. Bei Rominger et al. liegen beide Werte erneut niedriger ($1s = 5,25ml$, $r = 0,76$) [37].

In der Gegenüberstellung von Flußquantifizierung der Aorta ascendens und Flußquantifizierung des Truncus pulmonalis kann ein ähnliches Ergebnis ($r = 0,95$) vorgewiesen werden wie in den Studien von Bogren et al. ($1s = 7,7ml$, $r = 0,94$) [5], Kondo et al. ($1s = 4,8ml$, $r = 0,95$) [24] und Rominger et al. ($1s = 2,86ml$, $r = 0,92$) [37]. Die Standardabweichung ordnet sich mit 5,66 ml zwischen denen der genannten Studien ein.

Für den Vergleich von rechts- und linksventrikulärer Volumetrie legten Sechtem et al. ($1s = 4,2ml$, $r = 0,95$) [40] und Rominger et al. ($1s = 2,53ml$, $r = 0,96$) [37] geringfügig bessere Koeffizienten vor als durch diese Studie erzielt werden konnte. Der Koeffizient wurde hier mit 0,91 bestimmt, die Standardabweichung betrug 7,17 ml.

Grundsätzlich ergibt sich demnach eine Übereinstimmung der Ergebnisse dieser Studie mit denen anderer Autoren. Die vorgelegten Ergebnisse weisen allerdings höhere Standardabweichungen auf als vergleichbare Studien.

Das Patientenkollektiv

Im Unterschied zu anderen Studien sind die Daten der hier präsentierten Studie nur an Patienten mit langjähriger kardialer Vorgeschichte erhoben worden. In den oben zitierten Studien wurden dagegen nur gesunde Probanden untersucht. Eine Übertragung dieser Ergebnisse auf ein Patientenkollektiv hat, außer durch Miller et al. [29] und Rominger et al. [36], noch nicht stattgefunden. Insgesamt sind die Erfahrungen bezüglich klinischer Anwendung immer noch begrenzt [32].
Ausgehend von der Aussage, daß die MRT des Herzens eine korrekte Methode zur Erhebung von EDV und ESV mittels Volumetrie [40], sowie des SV mittels Flußquantifizierung von Aorta ascendens und Truncus pulmonalis [24] ist, haben oben genannte Studien dies im Prinzip nur durch die Gegenüberstellung verschiedener Messungen und Parameter bestätigt. Sie haben damit der Theorie Rechnung getragen, daß der Quotient aus rechts- und linksventrikulärem SV idealerweise gleich eins sein sollte [20].
Betrachtet man die von der Arbeitsgemeinschaft Herzdiagnostik der Deutschen Röntgengesellschaft in ihren Leitlinien zum Einsatz der MR-Tomographie in der Herzdiagnostik [2] angegebenen absoluten Normalwerte für das linksventrikuläre EDV (m: 65 - 171 ml, w: 55 - 139 ml) und ESV (m: 15 - 66 ml, w: 10 - 48 ml) wird der Unterschied zu einem Patientenkolletiv, wie in dieser Studie erfaßt, verdeutlicht. In dieser Studie wurden für den linken Ventrikel enddiastolische Volumina von 83 ml bis 383 ml gemessen und endsystolische Volumina von 28 ml bis 238 ml (vgl. Kapitel 4).
Diese Volumenänderungen können durch die morphologischen Veränderungen, die bei den verschiedenen kardiologischen Erkrankungen auftreten können, verursacht werden. So können z.B. Klappenfehler, Kardiomyopathien oder Gewebeuntergänge nach einem Myokardinfarkt zu Dilatation der Ventrikel und damit einer Zunahme des Ventrikelvolumens führen, Perikarderkrankungen oder intrakardiale Raumforderungen das Ventrikelvolumen verkleinern. Diese Phänomene können die oben aufgezeigten Unterschiede bezüglich der Standardabweichungen erklären und müssen bei der Interpretation der Ergebnisse berücksichtigt werden.

Status der rechtsventrikulären Volumetrie

Bisher galt die Aufmerksamkeit hauptsächlich der Funktionsdiagnostik des linken Ventrikels, die hier präsentierte Studie ist dagegen eine von wenigen, in der vergleichende Messungen zwischen rechtem und linkem Ventrikel vorgenommen wurden.

Sowohl die Vergleiche rechtsventrikuläre gegen linksventrikuläre Volumetrie als auch rechtsventrikuläre Volumetrie gegen die Flußquantifizierung des Truncus pulmonalis lieferten schlechtere Ergebnisse als der Vergleich linksventrikuläre Volumetrie gegen Flußquantifizierung der Aorta ascendens (vgl. Abschnitte 4.1.3 bis 4.1.5). Dies legt den Verdacht nahe, daß bei der rechtsventrikulären Volumetrie eine höhere Fehlerquote in der Bestimmung von EDV, ESV und damit auch des SV gegeben ist, als dies durch die Flußquantifizierung des Truncus pulmonalis der Fall ist.

In der Tat ist die Volumetrie des rechten Ventrikels eine kompliziertere Angelegenheit als die des linken Ventrikels. Dies kann zum einen der starken Trabekularisierung des rechten Ventrikels zugeschrieben werden. Sie erschwert die Grenzziehung zwischen Endokard und Ventrikellumen und ist folgedessen eine Quelle der Über- bzw. Unterschätzung des Ventrikelvolumens. Während dieser Studie konnte keine standardisierte Herangehensweise an dieses Problem gefunden werden, es fiel aber auf, daß mit wachsender Erfahrung der Auswerter die Ergebnisse der rechten Volumetrie realistischer wurden.

Das Volumen des rechtsventrikulären Trabekelwerkes wurde von Rominger et al. auf drei bis vier Milliliter geschätzt. Sie setzten sein Volumen dem der linksventrikulären Papillarmuskeln gleich. Eine seitenbezogene Über- bzw. Unterschätzung der Herzvolumenparameter aufgrund der Trabekularisierung des rechten Ventrikels wird daher verneint, obwohl gleichzeitig auf die Problematik der Endokarddetektion beim rechten Ventrikel aufgrund des Trabekelwerkes hingewiesen wird [35].
Pattynama at al. berichten ebenfalls von Schwierigkeiten in der Bestimmung rechtsventrikulärer endokardialer Konturen durch die starke Trabekularisierung. Sie machen dies mitverantwortlich für die durch sie erhobene relative hohe Inter- und Intra-Auswerter-Variabilität und die damit verbundene schlechte Reproduzierbarkeit der rechtsventrikulären Volumetrie [33].

Zusätzlich zur erschwerten Endokarddetektion stellte auch die Abgrenzung des rechten Vorhofs und des rechtsventrikulären Ausflußtraktes vom Ventrikellu-

men ein Problem dar. Der rechte Ventrikel wurde zusammen mit dem linken Ventrikel als Kurzachsenstapel aufgenommen, die Schichtgebung orientierte sich dabei an der Lage des linken Ventrikels. Es wurde keine Einzelaufnahme des rechten Ventrikels durchgeführt. Wie bereits unter 3.3.1 erwähnt, befindet sich der rechte Ventrikel dadurch nicht im Zentrum des Magnetfeldes.
Die Atrioventrikularebene des rechten Ventrikels kommt bei dieser Einstellung etwas tiefer zu liegen als die des linken. Dies kann dazu führen, daß sich einzelne Abschnitte des rechten Ventrikels, wie zum Beispiel der rechtsventrikuläre Ausflußtrakt, in derselben Schicht befinden wie Anteile des rechten Vorhofs und dieser somit entsprechend schlecht vom Ventrikel abzugrenzen ist. Anteile des Ausflußtraktes werden entweder nicht mehr dem Ventrikelvolumen zugerechnet, was zu einer Unterschätzung desselben führt, oder der rechte Vorhof wird zum Ventrikelvolumen dazugerechnet, was eine Überschätzung zur Folge hat. Die Erfahrungen dieser Studie zeigen, daß es bei falscher Bestimmung der basalen Schicht zu Volumenverschiebungen um bis zu 20 Milliliter kommen kann. Bei besonders kleinen oder konzentrisch hypertrophierten Ventrikeln kann das einen Anteil von mehr als 25% des SV ausmachen. Diese Einschätzung wird durch die Ergebnisse von Gotte et al. unterstützt [15]. Eine exakte Definition der basalen Schicht ist daher zur korrekten Bestimmung des Ventrikelvolumens obligat, dies gilt für rechten und linken Ventrikel gleichermaßen.

Eben diese Problematik wurde auch von Hunter et al. beschrieben [22]. Ihre Studien ergaben, daß unter Verwendung einer sog. EPI-Sequenz (engl. *echo-planar imaging*) eine Differenzierung des rechten Vorhofs vom rechten Ventrikel erleichtert wurde. In diesen Sequenzen seien Bewegungsartefakte geringer ausgeprägt und eine Abgrenzung der Kavitäten vom Myokard durch die *black blood* Darstellung der Sequenz besser möglich [22].
Eine Volumenüberschätzung durch falsche Bestimmung der basalen Schicht wird auch von anderen Autoren beschrieben. Pattynama et al. schlagen vor, die Dicke der einzelnen Schichten des Kurzachsenstapels zu verringern und dadurch die Wahrscheinlichkeit zu erhöhen, daß der Übergang zwischen Ventrikel und Vorhof identifiziert werden kann [33]. Pattynama et al. benutzten bei ihrer Studie eine Schichtdicke von zehn Millimetern mit einer Lücke (engl. *intersection gap*) von einem Millimeter zwischen den Schichten.
Desweiteren plädieren Alfakih et al. in ihrer Studie für den Einsatz eines Langachsen-Scans des rechten Ventrikels. Dies erleichtere die Identifikation von Pulmonal- und Tricuspidalklappe ebenso wie die der basalen Schicht. Im Vergleich mit Kurzachsenscans des rechten Ventrikels seien die Ergebenisse

der Langachsenscans zudem besser zu reproduzieren und weniger untersucherabhängig [1].

Durch die vorliegenden Studiendaten wird ein weiterer Weg zur Steigerung der Genauigkeit in der rechts- und linksventrikulären Segmentierung aufgezeigt: der orientierende Einsatz der flußquantifizierenden Messung über Aorta ascendens und / oder Truncus pulmonalis. Es hat sich dabei bewährt, anhand der durch die Flußquantifizierung erhaltenen Schlagvolumina einen Abgleich mit den Ergebnissen der Volumetrie durchzuführen und diese, falls notwendig, zu korrigieren, also z.B. eine Schicht Richtung Klappenebene zusätzlich in die Auswertung mit aufzunehmen.

Dieser Ansatz wird durch folgende Argumente unterstützt:
Die Flußquantifizierung ist den Unsicherheiten der Konturerkennung nicht in dem Maße ausgesetzt wie die Volumetrie. Im Gegensatz zur Auswertung der Volumetrie ist eine eindeutige Identifikation der ROI möglich. Störendes Material wie bei der Volumetrie in Form von Papillarmuskeln und Trabekelwerk gibt es nicht. Für die Auswertung ist nur ein geringes Maß an Einflußnahme durch den Untersucher nötig und möglich. Der Zeitaufwand der Auswertung verringert sich dadurch drastisch.

5.2 Bewertung der Auswertungssoftware `Argus`

Ein häufig benannter Nachteil der MRT des Herzens ist die Zeit, die nach abgeschlossener Untersuchung für das *postprocessing* einer Herzuntersuchung benötigt wird [16; 31].

Zur Bestimmung des EDV und ESV, und damit von SV und EF, müssen die endokardialen Konturen in jeder Schicht der Enddiastole und Endsystole eingezeichnet werden. Erst danach können die Volumina der einzelnen Schichten zu EDV und ESV addiert werden.
Bezogen auf die hier zu Grunde liegende Untersuchung entspricht das durchschnittlich 14 Bildern, je sieben für Enddiastole und Endsystole, deren Konturen für eine Volumetrie manuell gezogen werden müßten; für eine Flußquantifizierung entsprechend 17 Bilder. Nach eigenen Erfahrungen benötigt ein versierter Auswerter für eine biventrikuläre Volumetrie ca. 15 bis 20 Minuten, einschließlich der Bestimmung von Enddiastole, Endsystole, sowie Apex und

Basis in diesen Schichten. Die Auswertung der Flußquantifizierung dauert ca. drei Minuten (siehe auch 4.2).

Konturerkenner im Vergleich

Es sind bisher von mehreren Autoren zahlreiche Versuche unternommen worden, den Faktor Zeit durch den Einsatz semiautomatischer Konturerkennungsprogramme zu verkleinern und die MRT des Herzens dadurch in die klinische Routine einzuführen.

Van der Geest et al. entwarfen zur Minimierung der Auswertungsdauer selbst einen semiautomatischen Konturdetektionsalgorithmus (MR Analytical Software System (MASS)).
Sie konnten dadurch die benötigte Zeit von drei bis vier Stunden für die manuelle Einzeichnung endo- und epikardialer Konturen auf unter 20 Minuten mit dem semiautomatischen Detektionsalgorithmus senken [42]. Allerdings werteten sie in dieser Zeit über 2500 Bilder für zehn Patienten und zehn herzgesunde Probanden in allen Phasenbildern von Basis bis Apex aus, so daß ein direkter Zeitvergleich mit der hier vorgelegten Studie nicht gezogen werden kann.
Die durch van der Geest et al. erzielten Ergebnisse ergaben eine zufriedenstellende endo- und epikardiale Konturerkennung ohne signifikante Unterschiede in den manuell und semiautomatisch ermittelten Ejektionsfraktionen. Die semiautomatische Konturerkennung wird als eine korrekte Methode zur Bestimmung linksventrikulärer Parameter bewertet [42].

Ebenfalls selbst konzipiert wurde der von Nachtomy et al. getestete Konturerkenner. Dabei war der einzige manuelle Eingriff in den Prozeß der Auswertung die Markierung eines Punktes innerhalb des Cavums des linken Ventrikels [31]. Nachtomy et al. stellten zum einen fest, daß die Konturerkennung grundsätzlich von der Qualität und dem Kontrast der Bilder abhängig war, was wiederum mit der EKG-Triggerung in Zusammenhang stand. Zum anderen wurde erkannt, daß die automatische Konturerkennung zu einer Unterschätzung linksventrikulärer Parameter im Vergleich zur manuellen Auswertung führte. Insgesamt wurden die endokardialen Konturen besser erkannt als die epikardialen [31].

Vor Einführung in die klinische Routine überprüften Butler et al. [8] die Ergebnisse ihres semiautomatischen Konturerkenners auf Reproduzierbarkeit und verglichen diese mit bereits vorliegenden manuell ausgewerteten Daten. Sie berichteten von einem Zeitaufwand von weniger als fünf Minuten pro Patient bis

zur Bestimmung der linksventrikulären Parameter.
Die Reproduzierbarkeit der Ergebnisse war vergleichbar mit den durch manuelle Auswertung erlangten Daten. Die Autoren gehen aber davon aus, daß der Einsatz semiautomatischer Konturerkenner mit Verbesserung der Bildqualität nur wertvoller werden kann.

Koch et al. [23] und Rominger et al. [35] verwendeten kommerziell erworbene semiautomatische Konturerkennungsprogramme unterschiedlicher Hersteller, wobei Rominger et al. ebenfalls das in dieser Studie benutzte `Argus` einsetzten. Die Autoren bewerteten den Einsatz ihrer Auswertungssoftware unterschiedlich.
Während Koch et al. [23] von einer Zeit- und Personalersparnis von über 50% bei gleicher Aussagekraft und hoher Untersucherunabhängigkeit im Vergleich zur manuellen Bestimmung der rechts- und linksventrikulären Parameter sprechen, konnte dies durch Rominger et al. [35] nicht bestätigt werden. Im Gegenteil wird sogar von einem erheblichen Mehraufwand durch nötige manuelle Korrekturen des Konturerkenners gesprochen.

`Argus`

Das in dieser Studie verwendete `Argus` erlaubt eine semiautomatische Konturerkennung und -vererbung innerhalb einer Schicht oder von Schicht zu Schicht nach Vorgabe einer ROI. Die Hypothese war, durch den Einsatz des `Argus` erheblich Zeit und Personalaufwand einzusparen.

Einsatz des `Argus` in der Volumetrie Ausgehend von einer ausreichend guten Bildqualität der durchgeführten Untersuchung können die schlechten Ergebnisse von Rominger et al. [35] bestätigt werden.
Die semiautomatische Vererbung der endo- und epikardialen Konturen von der Enddiastole auf die Endsystole in der Volumetrie benötigte in 70 bis 90% der Fälle eine partielle oder komplette manuelle Korrektur. Die Vererbung von Basis zu Apex innerhalb der Enddiastole ist als geringfügig besser zu bewerten (vergleiche Kapitel 4.2).
Im Vergleich zum alleinigen Einzeichnen der endokardialen Konturen konnte eine verbesserte Konturerkennung durch Setzen der epikardialen Konturen zusätzlich zu den endokardialen Konturen erreicht werden. Dies war jedoch von der Myokarddicke abhängig, je dünner das Myokard (z.B. bei Infarktnarben), desto schlechter die Konturerkennung.

Bezogen auf den Zeitfaktor ist der Einsatz von `Argus` als ähnlich wenig zufriedenstellend zu bezeichnen. Die Auswertung des linken Ventrikels mit `Argus` benötigte dieselbe Zeit wie ohne Einsatz des `Argus`, beim rechten Ventrikel war die Auswertung mittels `Argus` deutlich langsamer. Beide Ergebnisse sind im Zusammenhang mit der geringen Konturerkennungsrate des `Argus` zu sehen. Dadurch, daß nur ein geringer Prozentsatz der möglichen zu erkennenden Konturen korrekt vererbt wurde, waren umfangreiche Korrekturen durch den Auswerter vonnöten, die die Auswertungszeit gleichsam erhöhten.

Besonders schwerwiegende Fehler traten in der Konturerkennung des rechten Ventrikels auf. Die Abgrenzung des pulmonalen Ausflußtraktes und des Vorhofes vom Ventrikel, sowie die endokardiale Grenzziehung im Ventrikel stellten die größten Fehlerquellen dar (vgl. Abschnitt 5.1).
Auch Rominger et al. [35] und Koch et al. [23] berichten über Probleme in der Konturerkennung des rechten Ventrikels. Koch et al. machen dafür die komplexe geometrische Figur des rechten Ventrikels und die dadurch erschwerte Endokarddetektion verantwortlich [23]. Rominger et al. tendieren dazu, die Trabekularisierung des rechten Ventrikels als limitierenden Faktor anzusehen [35]. Beide Autoren können durch die vorliegende Studie bestätigt werden.

Nach den vorliegenden Ergebnissen muß daher die manuelle Auswertung auch weiterhin als Goldstandard in der Auswertung der rechts- und linksventrikulären Volumetrie angesehen werden.

Einsatz des `Argus` in der Flußquantifizierung Die Konturerkennung bei der Flußquantifizierung erwies sich dagegen als erheblich genauer. Alle Konturen wurden korrekt vererbt (siehe auch Kapitel 4.2). Zugleich konnte die für die Auswertung der Flußquantifizierung benötigte Zeit von drei Minuten auf knapp 30 Sekunden reduziert werden.
Ausgehend von den in dieser Studie gemachten Erfahrungen, erscheint der Einsatz eines semiautomatischen Konturerkenners für die Flußquantifizierung der großen Gefäße als zeitsparend und effizient.

5.3 Vergleich mit anderen Diagnoseverfahren

Die vorgelegte Studie bleibt den direkten Vergleich mit anderen invasiven und nichtinvasiven diagnostischen Verfahren zur Darstellung des Herzens und seiner

Funktion schuldig. Es wurden nur MRT-interne Vergleiche angestellt (siehe Abschnitt 5.1).

Ein Vergleich der MRT des Herzens mit anderen diagnostischen Methoden wurde bereits von mehreren Autoren vorgenommen und bewertet, daher sollen ihre Studien nun für einen quasi indirekten Vergleich herangezogen werden. Die MRT des Herzens wird dabei den bereits in der Routine etablierten Diagnostiken wie der Echokardiographie als nichtinvasives Verfahren und der Kontrastangiokardiographie sowie der Radionuklidventrikulographie als invasiven Verfahren gegenübergestellt.

Herregods et al. berichten über eine gute Korrelation von EDV, ESV und EF in vergleichenden Messungen mit Echokardiographie und MRT des Herzens [18]. Bei Semelka et al. ergab ein Vergleich von Echokardiographie mit der MRT des Herzens bei gesunden Probanden nahezu identische Werte für das linksventrikuläre EDV (LVEDV) bei Männer und eine leichte Überschätzung des LVEDV durch die MRT des Herzens bei Frauen [41].
Auch in der Bestimmung von Flußquantifizierungen erreichen Echokardiographie und MRT des Herzens eine gute Übereinstimmung [12; 24]. Im Vergleich zur Kontrastangiokardiographie konnte mit der MRT des Herzens eine gute Übereinstimmung für EDV, ESV und EF erzielt werden [25; 43]. Gleiches gilt für die Gegenüberstellung von Radionuklidventrikulographie und MRT des Herzens [25].

Im Gegensatz zu Kontrastangiokardiographie und Radionuklidventrikulographie ist die MRT des Herzens ein nichtinvasives Verfahren ohne die Notwendigkeit einer Applikation von Radionukliden, Röntgenstrahlung oder Kontrastmittelgabe. Gerade letzteres prädestiniert die MRT des Herzens für die Anwendung bei Patienten mit Kontraindikationen für eine Kontrastmittelgabe (z.B. Allergien, Niereninsuffizienz, Schilddrüsenerkrankunge usw.) [32].
Anders als bei den drei oben genannten Methoden wird bei der MRT des Herzens ein dreidimensionaler Datensatz des Herzens erstellt, der die Darstellung des Herzens in allen Ebenen des Raumes und in jeder gewünschten Schnittebene ermöglicht. Dadurch ist die Auswertung eines Datensatzes unabhängig von der Nutzung einer Näherungsgleichung oder eines dreidimensionalen Modells der Ventrikel wie sie in der Echokardiographie bzw. der Ventrikuloangiographie benötigt werden [19]. Die MRT des Herzens ist daher auch für die Analyse abnorm gestalteter Ventrikel geeignet [40].

Als ein weiterer Vorteil der MRT des Herzens muß angesehen werden, daß für die mehrfache Erhebung eines Parameters an einem Patienten, z.B. bei der Verlaufskontrolle einer Kadiomyopathie, nicht immer exakt dieselbe Schnittebene wie in der vorherigen Messung benutzt werden muß [41]. Anders bei der Echokardiographie: Hier ist es für den direkten Vergleich von Parametern notwendig, möglichst genau dieselbe Position des Schallkopfes wieder einzunehmen, um eine zuverlässige Aussage über den Verlauf dieses Parameters machen zu können. Dadurch ist die Echokardiographie sehr viel untersucherabhängiger und weniger genau als die MRT des Herzens [3]. In der Reproduzierbarkeit rechtsventrikulärer Parameter zeigte sich die MRT des Herzens der Echokardiographie sogar überlegen [17].

In Bezug auf die Qualität der räumlichen und zeitlichen Auflösung konnten vergleichbare Ergebnisse für die Echokardiographie [40] und die Kontrastangiokardiographie sowie Radionuklidventrikulographie [25] erreicht werden.

Werden Verfügbarkeit, Kosten und Zeitaufwand der verschiedenen diagnostischen Methoden einander gegenüber gestellt, muß festgestellt werden, daß die MRT des Herzens in allen Punkten hinter der Echokardiographie einzuordnen ist. Nicht jede Klinik verfügt über die Möglichkeit einer MRT. Ein Herzecho wird dagegen in jeder kardiologischen Abteilung zur Verfügung stehen, seine Anwendung ist sogar am Patientenbett möglich. Die Verfügbarkeit der Kontrastangiokardiographie und Radionuklidventrikulographie sind wohl der der MRT des Herzens gleichzusetzen.
Die Kosten einer MRT des Herzens sind höher als die einer Echokardiographie, während sie im Vergleich zu einer Kontrastangiokardigraphie deutlich geringer ausfallen. Die Kosten von MRT des Herzens und Radionuklidventrikulographie sind in etwa gleich.
Schließlich ist für die komplette Untersuchung eines Herzens im MRT mitsamt Localizern und allen Planungsschichten in etwa eine halbe bis dreiviertel Stunde anzusetzen. Eine Echokardiographie wird auch hier besser abschneiden. Die beiden anderen Verfahren dauern dagegen länger.

5.4 Schlußfolgerung

Diese Studie kommt zu dem eindeutigen Ergebnis, daß die Flußquantifizierung ein probates Mittel zur Bestimmung ventrikulärer Parameter bei herzkran-

ken Patienten ist. Sie erlaubt sowohl die Evaluation links- als auch rechtsventrikulärer Schlagvolumina und damit eine Aussage über die Pumpfähigkeit der einzelnen Ventrikel. In diesem Punkt ist sie der biventrikulären Volumetrie gleichzusetzen. Darüber hinaus bietet die Flußquantifizierung der großen Gefäße gewisse Vorteile gegenüber der biventrikulären Volumetrie.
Dies unterstützt die Studie von Miller et al., in der ebenfalls eine Bestimmung linksventrikulärer Parameter mittels Flußmessung an Patienten vorgenommen wurde [29]. Im Vergleich zur Volumetrie und auch gegenüber invasiven Verfahren erwies sich die Flußquantifizierung als valide. Unterschiede zwischen Probanden und Patienten wurden sicher dargestellt. Der Flußquantifizierung der Aorta wird Tauglichkeit für den klinischen Einsatz bescheinigt [29].
Die vorgelegten Ergebnisse bestätigen für ein Patientenkollektiv, was Kondo et al. bereits grundsätzlich feststellen konnten [24]: eine korrekte Bestimmung des rechtsventrikulären SV mittels Flußquantifizierung des Truncus pulmonalis ist möglich.
Nach den Erfahrungen dieser Studie ist die Auswertung der Flußquantifizierung der großen Gefäße weniger fehlerbehaftet als die der Volumetrie. Insbesondere die Bestimmung rechtsventrikulärer Parameter mittels Volumetrie stellte sich als von zu vielen nicht zu objektivierenden Einflüssen bestimmt heraus. Desweiteren ist die Flußquantifizierung der Volumetrie im Zeitaufwand für das *postprocessing* überlegen.

Zur Bestimmung der funktionsdiagnostisch wichtigen Parameter EDV, ESV und CO wird eine Durchführung der Volumetrie aber auch weiterhin notwendig sein.
Es wird daher empfohlen, die Flußquantifizierung von Aorta ascendens und Truncus pulmonalis aus oben genannten Gründen als ergänzende Messung zusätzlich zur biventrikulären Volumetrie in die Routine der Herzfunktionsdiagnostik aufzunehmen. Der Einsatz der Flußquantifizierung von Aorta ascendens und Truncus pulmonalis wird als eine wichtige und sinnvolle Ergänzung der Volumetrie angesehen, die definitiv zur Optimierung der ventrikulären kardialen Funktionsdiagnostik beiträgt.
Vor allem der richtungsweisende Effekt der Flußquantifizierung der großen Gefäße bei der Identifikation der Basis eines Ventrikels sollte dabei nicht ungenutzt bleiben. Es kann als erwiesen angesehen werden, daß Differenzen um die 20 ml zwischen Volumetrie und Flußquantifizierung in den meisten Fällen auf eine Fehlbestimmung der Basis des jeweiligen Ventrikels zurückzuführen sind.

Der Einsatz der Auswertungssoftware `Argus` in der getesteten Version wird je nach Anwendung unterschiedlich bewertet. In der Auswertung der Flußquantifizierung war die Software sinnvoll und zeitsparend.
Für einen routinemäßigen Gebrauch in der Auswertung der Volumetrie, speziell der rechtsventrikulären Volumetrie, ist der Konturerkenner derzeit aber noch nicht zu empfehlen. Die eigentlich zeitersparende Funktion der Konturvererbung innerhalb einer Schicht oder von Schicht zu Schicht scheitert an der mangelnden Konstanz der Konturerkennung von Bild zu Bild. Es ist aktuell weniger zeitaufwendig, alle Konturen von Beginn an selbst einzuzeichnen als die durch `Argus` gesetzten Konturen zu korrigieren.
Eine weitere Verbesserung dieser Funktion ist daher anzustreben, um einen breiten Einsatz der Software in der Routine zu ermöglichen.

Kapitel 6

Zusammenfassung

In der vorgelegten Arbeit wurde der Frage nachgegangen, ob durch den Einsatz der Flußquantifizierung von Aorta ascendens und Truncus pulmonalis eine Optimierung der ventrikulären kardialen Funktionsdiagnostik erreicht werden kann. Dazu wurden 78 Patienten untersucht und deren ventrikuläre Parameter mittels biventrikulärer Volumetrie, sowie durch Flußquantifizierung der großen Gefäße bestimmt.
In Analysen nach Bland und Altman wurden die Ergebnisse zu vergleichender Meßmethoden einander gegenüberstellt und deren Übereinstimmung bewertet. Die höchste Übereinstimmung konnte zwischen Volumetrie des linken Ventrikels und der Flußquantifizierung der Aorta ascendens erzielt werden. Die übrigen Vergleiche wiesen geringere Übereinstimmungen auf.
Grundsätzlich ergeben sich ähliche Ergebnisse wie bei vergleichbaren Studien. Die hier vorgelegten höheren Standardabweichungen lassen sich durch die Untersuchung von ausschließlich herzkranken Patienten erklären. Durch die Erkrankungen bedingte morhologischen Veränderungen führen zu einer Veränderung der Ventrikelvolumina im Vergleich zu Gesunden.
Insgesamt konnte festgestellt werden, daß die Flußquantifizierung der großen Gefäße eine exakte und schnell Methode zur Bestimmung der Schlagvolumina herzkranker Patienten darstellt. Im Vergleich mit der biventrikulären Volumetrie zeigte sich die Flußquantifizierung als weniger fehleranfällig und eindeutig schneller im Bezug auf das *postprocessing*. Insbesondere die rechtsventrikuläre Volumetrie stellte sich als von zu vielen nicht zu objektivierenden Einflüssen bestimmt heraus. Es wird daher ein Einsatz der Flußquantifizierung zusätzlich zur Volumetrie empfohlen, um so eine Optimierung der Ergebnisse der ventrikulären kardialen Funktionsdiagnostik zu erzielen.

Zusätzlich wurde in dieser Studie der Einsatz des semiautomatischen Konturerkenners `Argus` hinsichtlich Erkennungsrate und Zeitersparnis des *postprocessing* getestet. Es muß festgestellt werden, daß `Argus` noch nicht in der Lage ist, derartige Anforderungen für die Auswertung der Volumetrie zu erfüllen. Die manuelle Auswertung muß weiterhin als Goldstandard in diesem Bereich gelten. In der Auswertung der Flußquantifizierung kann `Argus` erheblich zu einer Verbesserung und Beschleunigung der Auswertung beitragen.

Literaturverzeichnis

[1] K. Alfakih, S. Plein, T. Bloomer, T. Jones, J. Ridgway, und M. Sivananthan. *Comparison of Right Ventricular Volume Measurements Between Axial and Short Axis Orientation Using Steady-State Free Precession Magnetic Resonance Imaging. Journal of Magnetic Resonance Imaging* 18: 25–32 (2003)

[2] Arbeitsgemeinschaft Herzdiagnostik der Deutschen Röntgengesellschaft. *Leitlinien für den Einsatz der MR-Tomographie in der Herzdiagnostik.* http://www.uni-wuerzburg.de/agherzdiagnostik/web/pdf/Leitlinien_MRT_190504.pdf (2004)

[3] N. G. Bellenger, M. Burgess, und S. Ray. *Comparison of left ventricular ejection fraction and volumes in heart failure by two-dimensional echocardiography, radionuclide ventriculography and cardiovascular magnetic resonance: are they interchangeable. European Heart Journal* 21: 1387–1396 (2000)

[4] J. M. Bland und D. G. Altman. *Statistical methods for assessing agreement between two methods of clinical measurement. Lancet* 307–310 (1986)

[5] H. G. Bogren, R. H. Klipstein, D. N. Firmin, R. H. Mohiaddin, S. R. Underwood, R. S. O Rees, und D. B. Longmore. *Quantitation of antegrade and retrograde blood flow in the human aorta by magnetic resonance velocity mapping. American Heart Journal* 117: 1214–1223 (1989)

[6] Mark A. Brown und Richard C. Semelka. *MRI, basic principles and application.* John Wiley & Sons, Inc., New York, USA, 2. Auflage (1999)

[7] Mark A. Brown und Richard C. Semelka. *MRI, basic principles and application, 5.3 Gradient Echo Sequences, S. 60 - 64.* John Wiley & Sons, Inc., New York, USA, 2. Auflage (1999)

[8] S. P. Butler, E. McKay, A. L. Paszkowski, R. J. Quinn, R. C. Shnier, und J. T. Donovan. *Reproducibility Study of Left Ventricular Measurements with Breath-Hold Cine MRI Using a Semiautomated Volumetric Image Analysis Program. Journal of Magnetic Resonance Imaging* 8: 467–472 (1998)

[9] G. C. Casolo, V. Zampa, L. Rega, L. Berti, M. Filice, N. Picchione, und L. Poggesi. *Evaluation of mitral stenosis by cine magnetic resonance imaging. American Heart Journal* 123: 1252–1260 (1992)

[10] Y. Cottin, C. Touzery, F. Guy, A. Lalande, O. Ressencourt, S. Roy, P. M. Walker, P. Louis, F. Brunotte, und J. E. Wolf. *MR Imaging of the Heart in Patients after Myocardial Infarction: Effect of Increasing Intersection Gap on Measurements of Left Ventricular Volume, Ejection Fraction, and Wall Thickness. Radiology* 213: 513–520 (1999)

[11] M.-C. Dulce, K. Friese, A. Albrecht, B. Hamm, P. Büttner, und K.-J. Wolf. *Variabilität und Reproduzierbarkeit der Bestimmung des linksventrikulären Herzvolumens mittels Cine-MR, Vergleich unterschiedlicher Meßmethoden. Fortschritt Röntgenstr.* 155: 99–108 (1991)

[12] G. Engels, E. Müller, K. Reynen, N. Wilke, und K. Bachmann. *Evaluation of left ventricular inflow and volume by MR. Magnetic Resonance Imaging* 11: 957–964 (1993)

[13] D. N. Firmin, G. L. Nayler, R. H. Klipstein, S. R. Underwood, O. Rees, und D. B. Longmore. *In Vivo Validation of MR Velocity Imaging. Journal of Computer Assisted Tomography* 11: 751–756 (1987)

[14] S. M. Forbat, M. A. Sakrana, K. H. Darasz, F. el.Demerdash, und S. R. Underwood. *Rapid assessment of left ventricular volume by short axis cine MRI. The British Journal of Radiology* 69: 221–225 (1996)

[15] M. J. Gotte, DeWaal L., M.R. Stam, R. J. van der Geest, R.M. Heethaar, und A. C. van Rossum. *The influence of through-plane motion on left ventricular volumes measured by magnetic resonance imaging: implications for image acquisition and analysis. Journal of Cardiovascular Magnetic Resonance* 1: 1–6 (1999)

[16] M. J. Graves, E. Berry, A. A. B. Eng, M. Westhead, R. T. Black, D. J. Beacock, S. Kelly, und P. Niemi. *A Multicenter Validation of an Active*

Contour-Based Left Ventricular Analysis Technique. Journal of Magnetic Resonance Imaging 12: 232–239 (2000)

[17] F. Grothues, J. C. Moon, N. G. Bellenger, G. S. Smith, H. U. Klein, und D. J. Pennell. *Interstudy reproducibilty of right ventricular volumes, function and mass with cardiovascular magnetic resonance. American Heart Journal* 147: 218–23 (2004)

[18] M.-C. Herregods, G. de Paep, J. G. Bogaert, H. T. Rademakers, H. T. Bosmans, E. P. Bellon, G. J. Marchal, A. L. Baert, F. van de Werf, und H. de Geest. *Determination of left ventricular volume by two-dimensional echocardiography: comparison with magnetic resonance imaging. European Heart Journal* 15: 1070–1073 (1994)

[19] C. B. Higgins. *Which Standard Has the Gold? Journal of the American College of Cardiology* 19: 1608–1609 (1992)

[20] C.B. Higgins und A. de Roos. *Cardiovascular MRI & MRA*. Lippincott, Williams & Wilkins, Philadelphia, USA, 1. Auflage (2003)

[21] Hosten, Lemke, und Felix. *Kernspintomographie - Kompendium und Atlas, IV-2 Aufbau und Funktionsweise eines Kernspintomographen, S. 1 - 8.* ecomed Verlagsgesellschaft AG&Co. KG, Landsberg / Lech, Deutschland, 1. Auflage (1999)

[22] G. J. Hunter, L. M. Harnberg, R. M. Weisskoff, E. F. Halpern, und T. J. Brady. *Measurement of Stroke Volume and Cardiac Output within a Single Breath Hold with Echo-Planar MR Imaging. Journal of Magnetic Resonance Imaging* 4: 51–58 (1994)

[23] J.-A. Koch, L. W. Poll, E. Godehardt, und U Mödder. *Bestimmung links- und rechtsventrikulärer Volumenejektionsfraktion (VEF) mittels MRT bei 1,0 T - Vergleich von manueller und semiautomatischer Endokarddetektion. der Radiologe* 40: 136–142 (2000)

[24] C. Kondo, G. R. Caputo, R. Semelka, E. Foster, A. Shimakawa, und C. B. Higgins. *Right and Left Ventricular Stroke Volume Measurements with Velocity-Encoded Cine MR Imaging: In Vitro and In Vivo Validation. American Journal of Radiology* 157: 9–16 (1991)

[25] F. Lethimonnier, A. Furber, P. Balzer, O. Morel, F. Rouleau, S. Delépine, P. Pezard, P. Geslin, P. Jallet, und J. J. le Jeune. *Global Left Ventricular Cardiac Function: Comparison Between Magnetic Resonance Imaging, Radionuclide Angiography, and Contrast Angiography. Investigative Radiology* 34: 199–203 (1999)

[26] D. B. Longmore, R. H. Klipstein, und S. R. Underwood. *Dimensional accuracy of magnetic resonance in studies of the heart. Lancet* 1: 1360–1362 (1985)

[27] J. Lotz, C. Meier, A. Leppert, und M. Galanski. *Cardiovascular Flow Measurement with Phase-Contrast MR Imaging: Basic Facts and Implementation. RadioGraphics* 22: 651–671 (2002)

[28] A. H. Mahnken, R. W. Günther, und G. A. Krombach. *Grundlagen der linksventrikulären Funktionsanalyse mittels MRT und MSCT. Fortschritt Röntgenstr.* 176: 1365–1379 (2004)

[29] S. Miller, U. Hahn, D. M. Bail, U. Helber, T. Nägele, A. M. Scheule, F. Schick, S. H. Duda, und C. D. Claussen. *Kardio-MR zur Bestimmung linksventrikulärer Funktionsparameter. Fortschritt Röntgenstr.* 170: 47–53 (1999)

[30] J. Mogelvang, M. Stubgaard, C. Thomsen, und O. Henriksen. *Evaluation of right ventricular volumes measured by magnetic resonance imaging. European Heart Journal* 9: 529–533 (1988)

[31] E. Nachtomy, R. Cooperstein, M. Vaturi, E. Bosak, Z. Vered, und S. Akselrod. *Automatic assessment of cardiac function from short-axis MRI: procedure and clinical evaluation. Magnetic Resonance Imaging* 16: 365–376 (1998)

[32] D. J. Pannell, U. P. Sechtem, C. B. Higgins, W. J. Manning, G. M. Pohost, F. E. Rademakers, A. C. van Rossum, L. J. Shaw, und E. K. Yucel. *Clinical indications for cardiovascular magnetic resonance (CMR): Consensus Panel Report. European Heart Journal* 25: 1940–1965 (2004)

[33] P. M. T. Pattynama, H. J. Lamb, E. A. van der Velde, R. J. van der Geest, E. E. van der Wall, und A. de Roos. *Reproducibility of MRI-derived measurements of right ventricular volumes and myocardial mass. Magnetic Resonance Imaging* 13: 53–63 (1995)

[34] M. Reiser und W. Semmler (Hrsg.). *Magnetresonanztomographie*. Springer Verlag, Berlin, 3., vollständig überarbeitete. Auflage, (2002)

[35] M. B. Rominger, G. F. Bachmann, M. Geuer, M. Puzik, R.-H. Boedeker, W. W. Ricken, und W. S. Rau. *Genauigkeit der rechts- und linksventrikulären Herzvolumen- und linksventrikulären Muskelmassenbestimmung mittels Cine MRT in Atemanhaltetechnik. Fortschritt Röntgenstr.* 170: 54–60 (1999)

[36] M. B. Rominger, G. F. Bachmann, W. Pabst, W. W. Ricken, und H.-P. Dinkel. *Linksventrikuläre Herzvoluminabestimmung mittels schneller MRT in Atemanhaltetechnik: Wie unterschiedlich sind quantitativer Herzkatheter, quantitative MRT und visuelle Echokardiographie. Fortschritt Röntgenstr.* 172: 23–32 (2000)

[37] M. B. Rominger, H.-P. Dinkel, und G. F. Bachmann. *Vergleich von schneller MR-Flußmessung in Atemanhaltetechnik in Aorta ascendens und Truncus pulmonalis mit rechts- und linksventrikulärer Cine MR-Bildgebung zur Schlagvoluminabestimmung bei Probanden. Fortschritt Röntgenstr.* 174: 196–201 (2002)

[38] M. B. Rominger, A. Kluge, H.-P. Dinkel, und G. F. Bachmann. *Vergleich von biventrikulärer MR-Volumetrie und MR-Flußmessung in der Aorta ascendens und Truncus pulmonalis zur intrakardialen Shuntbestimmung. Fortschritt Röntgenstr.* 174: 1380–1386 (2002)

[39] H. Sakuma, N. Fujita, T. K. F. Foo, G. R. Caputo, S. J. Nelson, J. Hartiala, A. Shimakawa, und C. B. Higgins. *Evaluation of Left Ventricular Volume and Mass with Breath-Hold Cine MR Imaging. Radiology* 188: 377–380 (1993)

[40] U. Sechtem, P. W. Pflugfelder, R. G. Gould, M. M. Cassidy, und C. B. Higgins. *Measurements of Right and Left Ventricular Volumes in Healthy Individuals with Cine MR Imaging. Radiology* 163: 697–702 (1987)

[41] R. C. Semelka, E. Tomei, S. Wagner, J. Mayo, C. Kondo, J.-I. Suzuki, R. G. Caputo, und C. B. Higgins. *Normal Left Ventricular Dimensions and Function: Interstudy Reproducibility of Measurement with Cine MR Imaging. Radiology* 174: 763–768 (1990)

[42] R. J. van der Geest, V. G. M. Buller, E. Jansen, H. J. Lamb, L. H. B. Baur, E. E. van der Wall, A. de Roos, und J. H. C. Reiber. *Comparison Between Manual and Semiautomated Analysis of Left Ventricular Volume Parameters from Short-Axis MR Images. Journal of Computer Assisted Tomography* 21: 756–765 (1997)

[43] A. C. van Rossum, V. C. Fisser, M. Sprenger, M. J. van Eenige, J. Valk, und J. P. Roos. *Evaluation of magnetic resonance imaging for determination of left ventricular ejection fraction and comparison with angiography. American Journal of Cardiology* 62: 628–633 (1988)

Danksagung

Es ist Zeit, nach nun mehr als dreieinhalb Jahren, Danke zu sagen an all diejenigen, die zur Entstehung dieser Arbeit beigetragen haben.

Zuerst möchte ich Prof. Dr. med. Brambs danken, dafür, daß er mir diesen Thema überlassen und den Kontakt zu meinem Betreuer hergestellt hat.
Ich danke PD Dr. med Aschoff für die Übernahme des Themas als Erstkorrektor und für die vielen hilfreichen Anmerkungen und Ideen, die meine Arbeit so bereichert haben.

Mein größter Dank gilt meinem Betreuer, Dr. med. Martin Hoffmann, dessen erste Doktorandin ich die Ehre hatte sein zu dürfen. Ich danke ihm für die vielen Stunden gemeinsamer intensiver Arbeit an all den Donnerstagen und darüber hinaus an unzähligen Abenden und Wochenenden, weiß ich doch, daß Zeit das kostbarste ist, was er zu geben hat. Vielen Dank für all die Ideen und Tips zur Bearbeitung des Themas, danke für die Geduld, mit der er meine computertechnische Unwissenheit erduldet hat. Herzlichen Dank für die Hilfe bei der Erstellung der Promotionsschrift, die zahlreichen Korrekturen und Verbesserungsvorschläge. Und schließlich danke dafür, daß er den ganzen langen Weg mit mir zusammen gegangen ist, ohne ihn hätte ich dies alles nicht geschafft!

Ein großes Dankeschön an das restliches Team, Florian Schmid, der quasi ein zweiter Betreuer für mich war und mit dem es immer unheimlichen Spaß gemacht hat, zusammenzuarbeiten. Heike Wiedlbach und Birgit Köstler, unsere MTAs, von denen ich sehr viel über das MRT an sich und das Kardio-MRT im Speziellen gelernt habe. Danke ihnen allen für ihre Geduld und die Beantwortung all meiner Fragen. Danke für die schöne und angenehme Arbeitsatmosphäre und dafür, daß ich mich in Ihrem Team immer als zugehörig und willkommen fühlen durfte. Wir hatten eine schöne Zeit!

Ich will nicht vergessen, meinen fleißigen Helfern zu Hause zu danken: Julia Aufschild, Katrin Rohde und Birgit Schleß für die vielen Male des Korrekturlesens und meinem lieben Mann Stefan für seine großartige Unterstützung bei der Anfertigung der Arbeit in LaTeX. Ohne ihn und seine Geduld, die ich doch das eine oder andere Mal mit meiner Unwissenheit stark strapaziert habe, wäre diese Arbeit so nicht entstanden.

Abschließend danke ich meiner Familie, im Besonderen meinen Eltern, für die Unterstützung über all die Jahre meines Studiums hinweg und ihren Glauben an mich und meine Ziele. Ohne sie wäre ich nie soweit gekommen!