Universitätsklinikum Ulm
Zentrum für Innere Medizin
Klinik für Innere Medizin I
Ärztlicher Direktor:
Prof. Dr. Seufferlein

Vergleich von Kontrastmittelsonographie (SonoVue®) und weiteren Ultraschallmodalitäten (B-Bild, Dopplersonografie, Acoustic Structure Quantification) mit F-18-FDG-PET-CT bei Patienten mit alveolärer Echinokokkose.

Dissertation zur Erlangung des Doktorgrades der Medizin der Medizinischen Fakultät der Universität Ulm

vorgelegt von
Tanja Eva-Maria Kaltenbach
2013

Amtierender Dekan: Prof. Dr. Thomas Wirth

1. Berichterstatter: Prof. Dr. Wolfgang Kratzer

2. Berichterstatter: PD Martin Bommer

Tag der Promotion: 18. Dezember 2014

Inhaltsverzeichnis

Inhaltsverzeichnis.....I
Abkürzungsverzeichnis.....III
1. Einleitung.....1
1.1 Hepatische Alveoläre Echinokokkose.....1
1.2 Diagnostik der HAE.....4
1.3 Therapie der HAE.....6
1.4 Ultraschalluntersuchung bei HAE.....7
1.5 Acoustic Structure Quantification bei HAE.....8
1.6 Contrast Enhanced Ultrasound bei HAE.....10
1.7 SonoVue®.....12
1.8 VueBox.....13
1.9 F-18-FDG-PET-CT bei HAE.....14
1.10 Ziel der Studie.....15
2. Material und Methoden.....17
2.1 Patientenkollektiv und Studienrahmen.....17
2.2 Ultraschalluntersuchung.....18
2.3 ASQ Untersuchung und Quantifizierung.....18
2.4 CEUS Untersuchung und Quantifizierung.....20
2.5 F-18-FDG-PET-CT Untersuchung und Quantifizierung.....22
2.6 Befunddokumentation und statistische Auswertung.....23
3. Ergebnisse.....25
3.1 Morphologie, Größe und Lokalisation der HAE-Läsionen im US.....25
3.2 ASQ qualitativ und quantitativ.....26
3.3 Vermessung der Läsionen: CEUS vs. B-Bild.....29
3.4 Vaskularisation (FD, PD, ADF) vs. Aktivität (F-18-FDG-PET-CT).....29
3.5 Vaskularisation (CEUS) vs. Aktivität (F-18-FDG-PET-CT).....30
3.6 Quantifizierung: Vaskularisation (CEUS) vs. Aktivität (F-18-FDG-PET-CT)……30
4. Diskussion.....32
4.1 CEUS vs. B-Bild und Doppler-US.....32
4.2 Die ASQ Methode bei HAE.....33

4.3 CEUS bei HAE: Bisherige Forschung verglichen mit der vorliegenden Studie. 36
4.4 Quantifizierung des CEUS mit VueBox.....37
4.5 Quantifizierung des F-18-FDG-PET-CT durch SUVmax.....38
5. Zusammenfassung.....39
6. Literaturverzeichnis.....41
7. Abbildungsverzeichnis.....49
8. Tabellenverzeichnis.....51

Abkürzungsverzeichnis

A = Average
ABZ = Albendazol
ADF = Advanced Dynamic Flow
ASQ = Acoustic Structure Quantification
BZM = Benzimidazole
CEUS = Contrast Enhanced Ultrasound
CT = Computertomographie
DR = Dynamic Range
E. = Echinococcus
EchinoReg = Echinokokkose Register
ELISA = enzyme-linked immunosorbent assay
et al. = et alia
F-18-FDG-PET-CT = 18-Fluorodesoxyglukose-Positronen-Emissions-Tomographie
FD = Farbdoppler
FD-Ratio = Focal Disturbance Ratio
fps = frames per second
FLL = Fokale Leberläsionen
G = Gauge
HAE = Hepatische alveoläre Echinokokkose
kBq = Kilobecquerel
KM = Kontrastmittel
kV = Kilovolt
M = Mode
mAs = Milliampere Sekunden
mBq = Millibecquerel
MBZ = Mebendazol
MI = Mechanical Index
MRT = Magnet-Resonanz-Tomografie
NaCl = Natrium-Chlorid

PACS = Picture Archiving and Communication Systems

PD = Powerdoppler

PE = Peak enhancement

p.I. = post Injectionem

PNM = Parasitenmasse-Nachbarorgane-Metastasen

RKI = Robert-Koch-Institut

ROI = Region of Interest

SD = Standard Deviation

sec = Sekunden

SF6 = Sulfurhexafluorid

spp. = Species

SUVmax = maximum Standardized Uptake Value

TNM = Tumor-Node-Metastasis

US = Ultraschall

1. Einleitung

1.1 Hepatische Alveoläre Echinokokkose

Die Hepatische Alveoläre Echinokokkose (HAE) ist eine Erkrankung, die durch die Infektion mit der Larvenform des Kleinen Fuchsbandwurms (*Echinococcus multilocularis (E. multilocularis)*) hervorgerufen wird.

In der gesamten nördlichen Hemisphäre finden sich zahlreiche Endemiegebiete dieser Parasitose, vor allem in den USA, in Kanada, im nördlichen Eurasien sind vor allem China und Japan betroffen und große Regionen in Europa, darunter Süddeutschland, die Schweiz, Österreich und der Osten Frankreichs (Vuitton DA et al. 2003; Roming T et al. 1999; Somily A 2005, Schweiger A et al. 2007). In Süddeutschland liegt die Prävalenz bei etwa 0,5 Fällen pro 100.000 Einwohner, in ländlichen Hochendemiegebieten bis zu 2,4 bis 40 Fällen pro 100.000 Einwohner (Romig T 2003, Romig T et al. 1999; Eckert J & Deplazes P 2004).

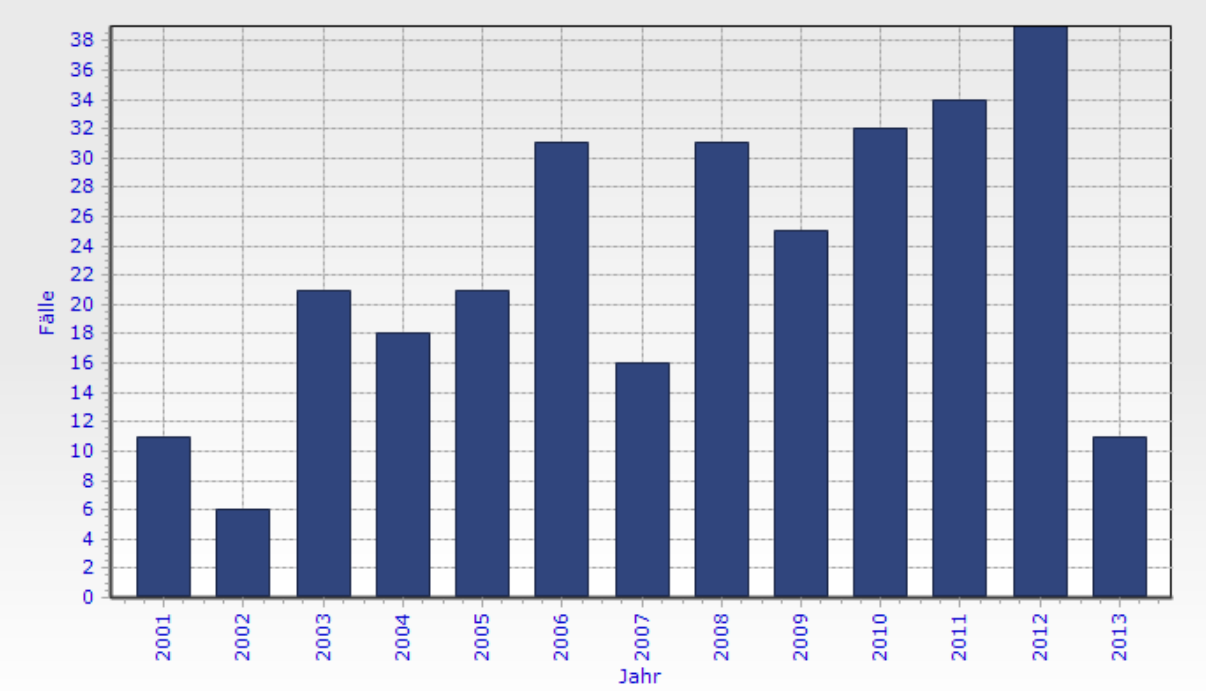

***Abbildung 1**: Zahl der in Deutschland gemeldeten Fälle alveolärer Echinokokkose nach Meldejahr laut Robert-Koch-Institut; erstellt mit der Software SurvStat, http://www3.rki.de/SurvStat, Datenstand: 01.08.2013.*

Im April 2013 waren insgesamt waren 287 Fälle von alveolärer Echinokokkose in Deutschland gemeldet, mit seit 2001 tendenziell steigender Fallzahl pro Jahr (Abbildung 1).

Der direkte und indirekte Nachweis von *E. spp.* ist nach § 7 Abs.3 IfSG nichtnamentlich an das Robert-Koch-Institut (RKI) zu melden. Im europäischen Echinokokkose Register (EchinoReg) kann eine freiwillige Fallmeldung erfolgen.

In endemischen Regionen schaffen anthropogene Einflüsse wie die Abholzung von Wäldern und die landwirtschaftliche Nutzung von Flächen günstige Lebensbedingungen für tierische Überträger der alveolären Echinokokkose, wie z.B. Nagetiere und Füchse. Durch deren Annäherung an menschliche Siedlungen steigt das Risiko für die Übertragung dieser Parasitose auf den Menschen (Romig T et al. 2006; Romig T 2003).

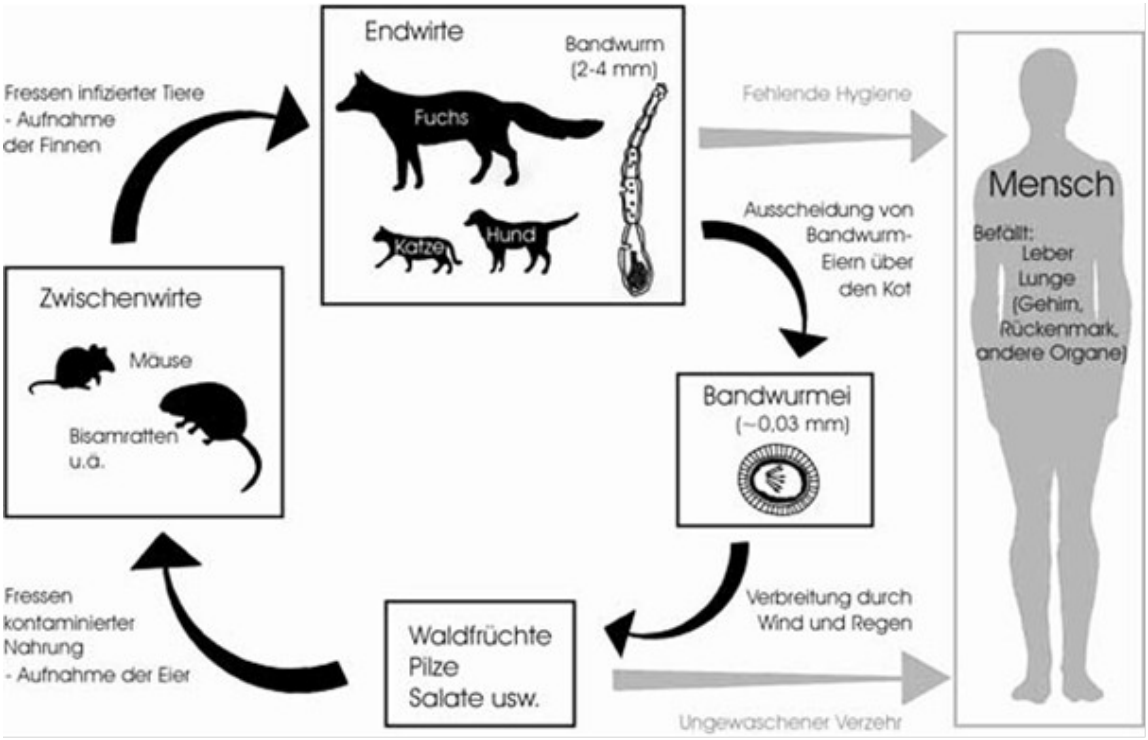

Abbildung 2: *Lebenszyklus des Kleinen Fuchsbandwurms, Abbildung von der Homepage der Untersuchungsämter für Lebensmittelüberwachung und Tiergesundheit Baden-Württemberg.*

Quelle: http://www.ua-bw.de/pub/beitrag.asp?subid=0&Thema_ID=8&ID=209&Pdf=No.

Mit freundlicher Genehmigung von Dr. T. Romig, Universität Hohenheim.

Der Mensch ist ein akzidentieller Fehlzwischenwirt für *E. multilocularis*, dessen Eier durch den Verzehr von kontaminierten Feld- und Waldfrüchten, durch die Inhalation von mit Bandwurmeiern belastetem Staub und Aerosolen und durch Tierkontakt auf den Menschen übertragen werden (Abbildung 2).

Die Primärinfektion mit *E. multilocularis* verläuft unbemerkt und erst nach einigen symptomfreien Jahren kommt es beim Menschen als Fehlzwischenwirt zunächst meistens zu einem Befall der Leber. In den meisten Fällen wird im Rahmen der Abklärung von Frühsymptomen der HAE die Diagnose gestellt (Piarroux M et al. 2011). Am häufigsten treten hier Bauchschmerzen, Cholestase, Hepatomegalie, Transaminasenerhöhung, Verdauungsbeschwerden oder unspezifischere Symptome wie Fatigue und Gewichtsverlust auf (Brunetti E et al. 2010; Pawlowski ZS et al. 2001, Piarroux M et al. 2011). Bei einem kleineren Teil der Patienten ist der Verdacht auf HAE ein reiner Zufallsbefund (Kern et al. 2002). Die Metacestodenform des Fuchsbandwurms zeigt in der Leber ein infiltratives, tumorähnliches Wachstumsmuster und verursacht durch Gewebszerstörung- und Verdrängung leberspezifische Organstörungen bis hin zum Leberversagen. Im Verlauf kann es zum Befall angrenzender Strukturen, wie dem Zwerchfell, der Pleura oder zum Einbruch in Gallengänge oder Blutgefäße kommen. Hämatogen und lymphogen kann der Parasit sich in entfernte Organe wie Lunge und Gehirn ausbreiten (Brunetti E et al. 2010, Craig 2003 a, Ammann RW et al. 1996). Unbehandelt führt dies in den allermeisten Fällen nach wenigen Jahren zum Tode des Patienten, mit 10-Jahres-Überlebensraten von unter 25%. Wird die HAE rechtzeitig diagnostiziert und adäquat behandelt, kann eine medikamentöse Dauertherapie zur Stabilisierung der HAE ohne Progression führen und verbessert damit die Prognose der meisten Patienten deutlich (Piarroux M et al. 2011, Brunetti E et al. 2010, Craig 2003 a, Wilson JF et al. 1992, Pawlowski et al. 2001).

Von der HAE durch *E. multilocularis* ist die zystische Echinokokkose durch *E. granulosus*, den Hundebandwurm, zu unterscheiden. Der Hundebandwurm ist in mediterranen Gegenden, Osteuropa, Afrika, Argentinien, Chile und Australien endemisch und wird vor allem durch Hunde und Nutztiere wie Schafe, übertragen (Craig 2003 b). Bei der zystischen Echinokokkose imponieren die parasitären

Lebertumore als einzelne, große zystenartige Läsionen mit meistens gut definierter Abgrenzung zum Lebergewebe und multiplen internen Septierungen und echoreichen Strukturen in der liquiden Masse innerhalb der Läsion (Czermak et al. 2008).

1.2 Diagnostik der HAE

Die Diagnosestellung erfolgt einerseits anhand der Anamnese mit Informationen zu Infektionsrisiken und epidemiologischen Daten. Andererseits durch die klinische Symptomatik und durch die Detektion von parasitären Raumforderungen mit bildgebenden Verfahren, wie Ultraschall (US), Computertomografie (CT), F-18-Flurordesoxyglucose-Positronen-Emissions-Tomografie (F-18-FDG-PET) und Magnet-Resonanz-Tomografie (MRT). Zusätzlich liefern laborchemische und immundiagnostische Verfahren Hinweise für eine Erkrankung an HAE.

Nach der Diagnosesicherung wird zur Evaluierung der Therapiemöglichkeiten und zur Prognoseabschätzung die Parasitenmasse-Nachbarorgane-Metastasen (PNM) Klassifikation genutzt. Diese Klassifikationssystem richtet sich, ähnlich dem wohlbekannten Tumor-Node-Metastasis (TNM) Stadienmodell, nach drei Hauptfaktoren der tumorähnlichen Raumforderung der HAE. Durch „P“ wird das Ausmaß der Masse des Parasiten in der Leber beschrieben. „N“ steht für die Infiltration von Nachbarorganen und „M“ für das Vorhandensein von metastasenähnlichen Absiedelungen des Parasiten in leberfernen Organen. Die PNM Kategorien werden in die Stadien I bis IV eingeteilt. Nach dem PNM-Stadium richtet sich die Therapiestrategie, wobei das Stadium eines Patienten bei Erstdiagnose einmalig festgelegt und auch im Verlauf der Erkrankung nicht abgeändert wird. Im Stadium I ist zumeist noch eine kurative Operation möglich, in den Stadien III und IV häufen sich ernstzunehmende Komplikationen, wie Superinfektionen, Gallenwegsobstruktionen und die Komplikationen der portalen Hypertonie (Kern P et al. 2006).

Die primäre Untersuchung bei Verdacht auf HAE ist die breit verfügbare, einfach durchzuführende und nebenwirkungsfreie US-Untersuchung, die eine erste Einschätzung von Lokalisation, Größe, Anzahl und Morphologie der HAE-Läsionen zulässt. Auch beim Screening und im Follow-Up, spielt der US eine führende Rolle

(Bresson-Hadni S et al. 2008, Yang et al. 2007, Bresson-Hadni S et al. 2006).

Unter den bildgebenden Untersuchungsverfahren ist neben der Sonografie die CT nach wie vor die Methode erster Wahl zur genaueren Beschreibung der Morphologie, zur Diagnosesicherung und Therapieentscheidung, sowie zur Planung von chirurgischen Interventionen (Bresson-Hadni S et al. 2006, Bresson-Hadni S et al. 2008, Didier et al. 1985, Kratzer et al. 2005, Reuter et al. 2001).

Informationen zur Stoffwechselaktivität des parasitären Gewebes kann ausschließlich die F-18-FDG-PET Untersuchung liefern. Sie erkennt mit einer Sensitivität von 91% metabolische Aktivität in HAE-Läsionen und ist somit ein wichtiges Werkzeug für das HAE-Monitoring und die Früherkennung von Rezidiven (Reuter S et al. 1999, Reuter S et al. 2004, Reuter S et al. 2008, Stumpe KD et al. 2007).

Mit der MRT kann die Ausdehnung der HAE-Läsionen auf an die Leber angrenzende Strukturen und die Nähe zu großen Gefäßen besser beurteilt werden, als mit CT, was unter anderem (u.a.) bei der Planung chirurgischer Eingriffe dienlich ist. Die einzelnen Komponenten der Läsion, z.B. liquide nekrotische Anteile oder multivedikulär-fibröses Gewebe, können mit keiner anderen bildgebenden Methode so differenziert dargestellt werden (Bresson-Hadni S et al. 2006, Bresson-Hadni S et al. 2008).

Die Serologie dient bei der HAE als Zusatzdiagnostikum neben der Bildgebung. Screening Tests mit Gesamt-Antigenpräparationen detektieren mit einer Sensitivität von über 80% *E. spp*. (Schweiger A et al. 2012). Mit *enzyme-linked immunosorbent assay* (ELISA) oder *Western Blot* und artspezifischen rekombinanten Antigenen muss ein positiver Screeningtest bestätigt und zwischen *E. multilocularis* und *E. granulosus* unterschieden werden, wobei beachtet werden muss, dass es hier häufig zu Kreuzreaktionen kommt und das Ergebnis nicht eindeutig interpretiert werden kann. Desweiteren muss mit falsch-positiven und falsch-negativen Ergebnissen gerechnet werden, weshalb die Serologie weder in der Diagnostik, noch in der Follow-Up Untersuchung als alleinige Untersuchung genutzt werden kann (Hanle MM et al. 2009; Gottstein B et al. 1993; Reiter-Owona I et al. 2009, Tappe D et al. 2008). Die Höhe der Anitkörpertiter korreliert im ELISA und im *Western Blot* mit der Läsionsgröße, dem Stadium der HAE und der Aktivität der RF, somit kann die Serologie durch überhöhte Antikörpertiter Hinweise für Rezidive und die Aktivität der Erkrankung geben (Li TY et al. 2004; Tappe D et al. 2008).

Der direkte histologische Erregernachweis aus Operationsmaterial bietet die höchste diagnostische Sicherheit, jedoch sind Punktionen bei Verdacht auf HAE kontraindiziert, da infektiöses Gewebe im Stichkanal verschleppt werden könnte.

1.3 Therapie der HAE

Kurativ wirkt nur die radikale operative Entfernung jeglichen parasitären Gewebes. Dabei ist, ähnlich wie bei der Entfernung maligner Tumore, ausreichend Sicherheitsabstand zum parasitären Gewebe (mindestens 2 cm) einzuhalten und regionale Lymphknoten müssen reseziert werden. Die anschließende medikamentöse Rezidivprophylaxe muss über mindestens zwei Jahre eingehalten werden. Operierte Patienten sollten für mindestens zehn Jahre in ein HAE-Monitoring eingeschlossen werden, um sicherzustellen, dass kein parasitäres Gewebe übersehen wurde oder neue Läsionen auftreten (Brunetti E et al. 2010).

Bei primär nicht operablen Patienten bewirkt eine Langzeittherapie mit den parasitostatischen Benzimidazolcarbamaten (BZM) Mebendazol (MBZ; Handelsname: z.B. Vermox® forte) oder Albendazol (ABZ; Handelsname: z.B. Eskazole®) die Beschränkung der metabolischen Aktivität der HAE-Läsionen.

BZM stören in den parasitären Zellwänden die Absorption von Glukose, was zu Energiemangel in den Zellen und zur Degeneration der HAE-Läsionen führt (Nunnari G et al. 2012). Die Progression der Krankheit wird dadurch verhindert und die Prognose der HAE kann erheblich verbessert werden (Piarroux M et al. 2011, Brunetti E et al. 2010, Wilson JF et al. 1992, Liu YH et al. 2009). Die medikamentöse Therapie muss zumeist ein Leben lang eingesetzt werden, unter ständiger Überwachung der Verträglichkeit und des Therapieerfolges (Brunetti E et al. 2010). Die Kosten der Therapie hängen von der Art und Dosierung der BZM ab und liegen zwischen 4000 und 16000 Euro pro Jahr (Reuter et al. 2000).

Nach langjährig stabiler Avitalität der HAE-Läsionen ist unter regelmäßigen Kontrolluntersuchungen ein Auslassversuch bzw. das Absetzen der Medikation zu rechtfertigen, wobei immer mit einem Wiederaufflammen der Vitalität gerechnet und die Medikation wiederaufgenommen werden muss (Reuter et al. 2004, Reuter et al. 2008).

Die Verträglichkeit der BZM ist durch verschiedene Nebenwirkungen eingeschränkt. Dazu zählen Beschwerden wie Alopezie, Kopfschmerz, Schwindel, Juckreiz, Hautausschläge und gastrointestinale Störungen wie Übelkeit, Bauchschmerz, Durchfall und Erbrechen. Außerdem kann Hepatotoxizität auftreten, seltener Neutropenie, Leukopenie oder Panzytopenie. Regelmäßige Kontrollen der Laborwerte müssen vor allem zu Beginn der medikamentösen Therapie durchgeführt werden. Durch eine gezielte Umstellung oder zeitweise Pausierung der BZM kann bei den meisten Patienten jedoch eine gute Verträglichkeit erzielt werden (Reuter S et al 2000). Um die enterale Resorption zu verbessern, müssen die Medikamente regelmäßig zu einer Mahlzeit mit 40 g Fettgehalt eingenommen werden. Zu Beginn der medikamentösen Therapie oder fraglichem Therapieerfolg müssen Wirkspiegel im Blut bestimmt werden, um die Effektivität der Medikation sicherzustellen. Bei Schwangeren und Stillenden müssen BZM wegen ihrer teratogenen Wirkung im Tierversuch vermieden werden (Bradley & Horton 2001). Sollten die genannten Therapiemöglichkeiten frustran bleiben, kann dem Patienten nur geholfen werden, wenn eine Lebertransplantation möglich ist (Li F et al. 2007).

1.4 Ultraschalluntersuchung bei HAE

Sonografisch kann die Anzahl, Lokalisation und Größe der parasitären Tumore festgestellt und mit den Dopplerverfahren die Nähe zu großen Gefäßen eingeschätzt werden. Weiterhin kann eine intrahepatische Cholestase, die Infiltration der Gallenblase und der Gefäßwände von unterer Hohlvene, Pfortader und Lebervenen durch US zuverlässig festgestellt werden (Bresson-Hadni S et al. 2006). Über die morphologische Darstellung der HAE-Raumforderungen im B-Bild können diese in Gruppen unterteilt werden (Bresson-Hadni S et al. 2006). Generell werden die Läsionen als unscharf vom Leberparenchym abgrenzbar, unreglmäßig begrenzt, ovalär oder polyzyklisch geformt und als gemischt hyper- und hypoechogen beschrieben. Ein Teil der Läsionen stellt sich im US eher untypisch dar und Expertise des Untersuchers ist nötig, um Verwechslungen mit anderen fokalen Leberläsionen (FLL) zu vermeiden. Für die vorliegende Arbeit werden die HAE-Läsionen entsprechend einer unveröffentlichten Klassifikation nach Kratzer W (2012) in sechs

Gruppen eingeteilt. Sehr große Läsionen mit einem ausgeprägt nekrotischen Zentrum und breitem, irregulärem Randsaum werden als pseudozystische Läsionen beschrieben. Eine weitere Gruppe bilden die hämangiomartigen Läsionen, rundlich oder ovalär geformt mit homogener hyperechogener Matrix. In der dritten Gruppe werden verknöcherte bzw. komplett verkalkte Läsionen aufgeführt, die klein, echoreich und mit dorsalem Schallschatten imponieren. Es handelt sich hierbei um abortive, stoffwechselinaktive „*died lesions*“ oder sehr junge parasitäre Tumore (Bresson Hadni S et al. 2006). Eine weitere Gruppe bilden ovaläre, metastasenartige Läsionen, die multipel (mehr als 3 Läsionen) auftretend in der ganzen Leber verstreut sein können und sich gelegentlich mit echoreichem Zentrum und Halo darstellen. Läsionen mit dem Sturm-und-Hagel-Muster zeichnen sich durch eine diffus inhomogen hyperechogene Matrix aus mit punktförmigen, echogenen Spots und polyzyklischer Form. Läsionen, die keiner genannten Gruppe zu zuordnen sind, werden als „nicht näher klassifizierbare HAE-Läsionen“ zusammengefasst. HAE-Läsionen sind durch erfahrene Untersucher oft anhand ihrer Morphologie von anderen FLLs zu unterscheiden. Jedoch ist sonomorphologisch eine sichere Abgrenzung zu anderen Lebertumoren nicht immer möglich (Bresson-Hadni et al. 2006).

1.5 Acoustic Structure Quantification bei HAE

Die Acoustic Structure Quantification (ASQ) ist eine neue, nicht invasive Funktion am Toshiba Aplio 500 US-Gerät (Toshiba Medical Systems Corporation, Tokyo, Japan) zur Befundung und Charakterisierung struktureller Gewebeveränderungen während einer regulären US-Untersuchung. Die unterschiedliche Echogenität von gesundem Lebergewebe und vom pathologisch verändertem Gewebe der Leberläsionen bei HAE kann anhand der atypischen statistischen Verteilung der Amplituden der US-Signale, die aus Läsionen stammen, analysiert werden.

Bei der ASQ Untersuchung werden C^2-Werte zwischen 100 und 300 berechnet, wobei ein C^2-Wert von 100 im farbcodierten ASQ Bild als grüne Fläche, ein C^2-Wert von 200 als gelbe und ein C^2-Wert von 300 als dunkelrote Fläche dargestellt wird. Niedrige C^2-Werte werden in homogenen Gewebsabschnitten erreicht, hohe C^2-Werte

zeigen sich in diffus inhomogenem Gewebe. Gefäßbetten und Bandstrukturen erscheinen im ASQ Modus in gelben oder roten Farben, normal homogenes Leberparenchym in grün. Die qualitative, farbcodierte Bildgebung mit ASQ lässt eine Beurteilung der strukturellen Gewebsveränderungen in Echtzeit zu (Abbildung 3).

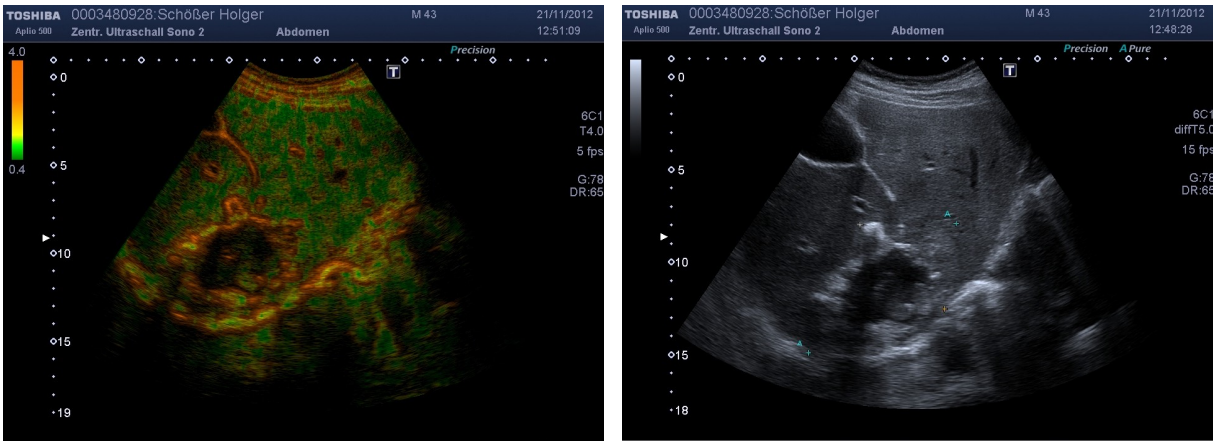

***Abbildung 3**: Darstellung einer HAE-Läsion im ASQ Modus (links) und im B-Bild (rechts). (HAE= Hepatische alveoläre Echinokokkose; ASQ= Acoustic Structure Quantification).*

Numerische, quantitative Angaben über vier verschiedene ASQ Parameter werden durch die retrospektive Auswertung der ASQ Rohdaten mit der Software „TusCLCQFunctio, Version 1.0.0.1.“ möglich gemacht. Diese Software nutzt mit dem „Ultrasound raw data interface“, einer Erweiterung der Hardware am Toshiba Aplio 500, die volle Datenmenge aus den unprozessierten Echosignalen mit mehr als 100-fach höherer Auflösung als im normalen B-Bild oder in dopplersonografischen US-Bildern.

Während der Auswertung mit der ASQ Software wird eine Region of Interest (ROI) im Untersuchungsareal manuell gesetzt. Die ASQ Software berechnet aus dem statistischen Verteilungsmuster der Echosignale aus der Untersuchungs-ROI bzw. aus den gemessenen C^2-Werten ein Histogramm mit einer roten Mikrostrukturkurve und einer blauen Makrostrukturkurve. Der roten Kurve werden die C^2-Werte von Regionen mit Mikrostrukturen zugeteilt, der blauen Kurve die C^2-Werte von Regionen mit sogenannten Makrostrukturen, wie z.B. Gefäßanschnitte oder fokalen Inhomogenitäten in verändertem Gewebe. Die ASQ Software errechnet jeweils für die blaue und die rote Kurve die Parameter Mode (M), Average (A) und Standard

Deviation (SD), sowie den Quotienten aus den Flächen unter der blauen und unter der roten Kurve, auch genannt FD-Ratio (Focal Disturbance Ratio) (Abbildung 4).
Der Vergleich dieser Parameter im Gewebe von HAE-Läsionen und in normalem Lebergewebe lässt eine quantitative Analyse der Unterschiede in den Gewebsstrukturen zu.

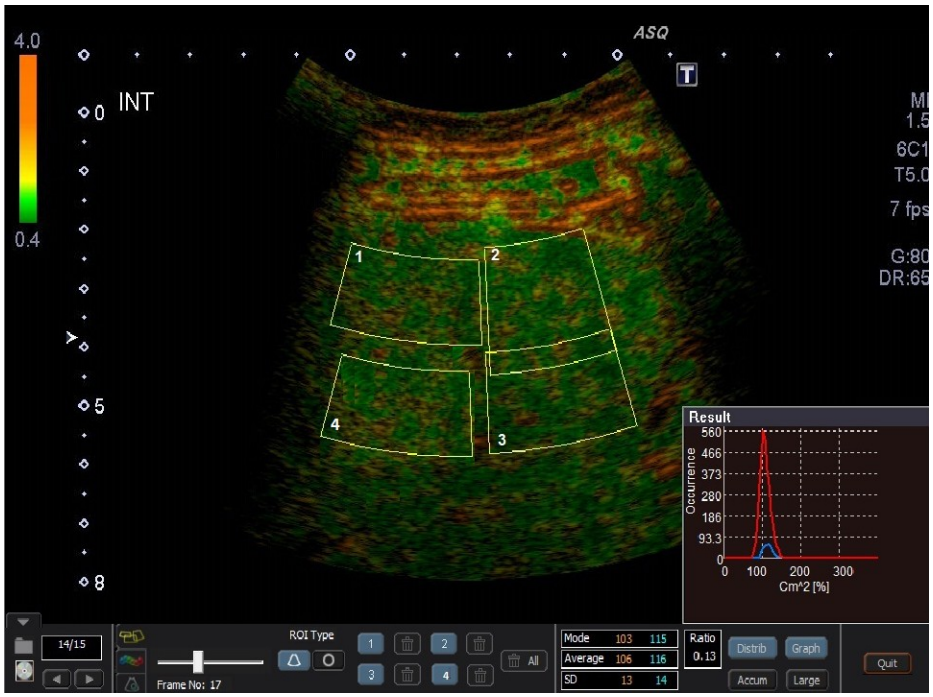

Abbildung 4*: Beispielhafter Acoustic Structure Quantification-Auswertungsvorgang mit der Software „TusCLCQFunctio, Version 1.0.0.1.“ an homogenem Leberparenchym.*

1.6 Contrast Enhanced Ultrasound bei HAE

Der moderne Contrast Enhanced Ultrasound (CEUS) kann im Einzelfall dabei helfen, die Indikation für die kosten- und zeitaufwändige F-18-FDG-PET-CT Untersuchung, die heute als der Goldstandard in der Vitalitätsbestimmung von HAE-Läsionen gilt, nur dann zu stellen, wenn diese wirklich sinnvoll und nötig ist. Mit der Entwicklung des US-Kontrastverstärker SonoVue® (Bracco Medical Imaging Deutschland GmbH, Konstanz), besteht seit einigen Jahren die Möglichkeit, beim Monitoring der HAE auch sonografisch Aussagen zur Vitalität der Läsionen zu machen. Vaskularisation von HAE-Läsionen im CEUS korreliert mit deren Stoffwechselaktivität im

F-18-FDG-PET-CT (Erhardt AR et al. 2007).

Das Kontrastmittel (KM) beim CEUS wirkt als Bluttracer, indem mikroskopisch kleine Gasbläschen im KM das Echosignal des Blutes beim Reflektieren verstärken. Damit wird die Echogenität des Blutstromes um ein Vielfaches erhöht und Blutgefäße, die KMl enthalten, werden selektiv dargestellt (Claudon M et al. 2013, Piscaglia F et al. 2012). Man kann die Vaskularisierung des Gewebes in drei Phasen aufteilen. Die arterielle Phase startet ca. 10 - 20 Sekunden nach der peripheren Injektion des KM und dauert ca. 20 Sekunden an. In dieser Phase lässt sich das Vaskularisationsmuster einer Raumforderung in der Anflutungsphase im Vergleich zum Gewebe abschätzen. In der bis zu zwei Minuten andauernden portalvenösen Phase und der darauf folgenden Spätphase bis zur Eliminierung des KM, lässt sich dessen Abflutungsverhalten aus Leberläsionen darstellen. Unterschiedliche FLL zeigen im CEUS unterschiedliche Vaskularisationsverhältnisse und damit verschiedene KM-Anreicherungsmuster. Dies wird für die Differenzierung der Läsionen genutzt.

Speziell bei HAE-Läsionen ist es wichtig zu wissen, ob und wie stark der parasitäre Tumor vaskularisiert ist, da Blutversorgung als Indikator für Stoffwechselaktivität im parasitären Gewebe angesehen werden kann (Erhardt AR et al. 2007).

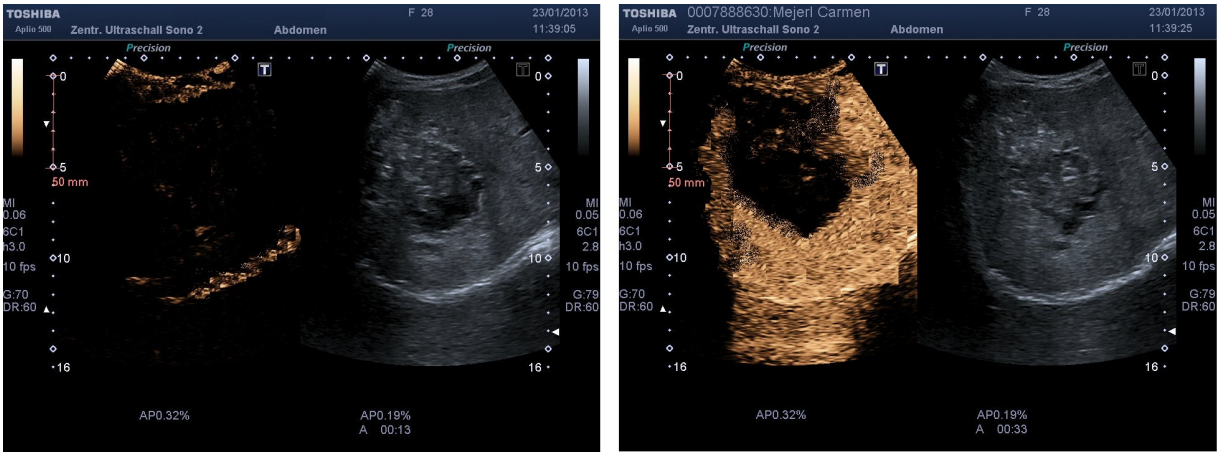

Abbildung 5: *CEUS Untersuchung einer HAE-Leberläsion in Twin-View. Zu Beginn der KM-Anflutungsphase 13 sec p.I. (links) und zum Zeitpunkt maximaler KM-Anflutung 33 sec p.I. (rechts). Im Kontrastbild zeigt sich KM-Anreicherung im Zentrum der Läsion 33 sec p.I. (CEUS= Contrast Enhanced Ultrasound; HAE= Hepatische alveoläre Echinokokkose; KM= Kontrastmittel; p.I= post injectionem).*

1.7 SonoVue®

Das hier verwendete KM SonoVue® ist das am häufigsten eingesetzte US-KM in Deutschland. Das aufbereitete KM ist eine Suspension von Mikrobläschen mit einem durchschnittlichen Durchmesser von 2,5 Mikrometern. Die Bläschen enthalten das sehr stabile Gas Schwefelhexafluorid (SF6), welches zur weiteren Stabilisierung von einer Phospholipidhülle umgeben ist. Nach Injektion in eine Armvene werden die Mikrobläschen mit dem Blutstrom transportiert und erhöhen dabei die Echogenität des Blutes. So werden Untersuchungsintervalle in Echtzeit von 5 bis 10 Minuten ermöglicht. SF6 ist ungiftig, völlig inert und wird innerhalb von wenigen Minuten praktisch vollständig über die Lunge wieder abgeatmet (Claudon M et al. 2013).
CEUS KM sind gut verträglich (Bokor D et al. 2001, Claudon M et al. 2013, Morel DR et al. 2000). Die Sicherheit von SonoVue® wurde an 4.653 erwachsenen Patienten in 58 Studien im Rahmen der klinischen Entwicklung untersucht und erhielt am 26.03.2001 die Erstzulassung durch die europäische Arzneimittelbehörde (EMEA; Zulassungs-Nr.: EU/1/01/177/002). SonoVue® ist nicht nephro-, hepato-, kardio- oder

thyreotoxisch und die Inzidenz von lebensbedrohlichen anaphylaktischen Reaktionen ist mit 0,002% viel geringer, als bei anderen klinisch verwendeten KM (Piscaglia F & Bolondi L 2006, ter Haar G 2009). Zugelassene Indikationen für SonoVue® sind endokardiale Wanderkennung, Gefäßdarstellung im Doppler und parenchymale Organperfusion (Brust, Leber) (Claudon M et al. 2013).
Es gibt sehr wenige Berichte über Nebenwirkungen von leichter Intensität und kurzer Dauer nach Anwendung von SonoVue®. Gelegentlich berichtete Nebenwirkungen (unter 0,01%) sind Kopfschmerzen, Parästhesie, Schwindel, Geschmacksstörungen, Hautrötung, Pharyngitis, Pruritus, Rücken-und Brustschmerz, Hitzegefühl, Übelkeit, Missempfindungen an der Injektionsstelle, Gesichtsrötung, Schwächegefühl und Taubheitsgefühl in Teilen des Körpers. Seltene Nebenwirkungen (unter 0,001%) sind Schlafstörungen, Sinuskopfschmerzen, Sehstörungen, Hypotonie, Bauchschmerzen. Über schwerwiegende Nebenwirkungen liegen keine Daten vor, die eine Abschätzung der Häufigkeit zulassen würden. Reaktionen mit tödlichem Ausgang, die zeitlich mit SonoVue® im Zusammenhang stehen könnten, wurden bei sehr wenigen Patienten

mit schwerer kardialer Grunderkrankung beschrieben, auf die der letale Ausgang zurückzuführen sein könnte. Es gibt bisher keine Hinweise darauf, dass eine Überdosierung von SonoVue® schwere Nebenwirkungen hervorruft (Fachinformation SonoVue®, Bracco International B.V., Amsterdam, 2012).

1.8 VueBox

Seit kurzem ist es möglich, die Daten aus den Videoclips der CEUS Untersuchung mit Hilfe der patentierten Software VueBox™ Quantification Toolbox der Firma Bracco (Bracco Suisse SA - Software Applications, Genf, Schweiz) nicht nur qualitativ, sondern auch quantitativ auszuwerten. In der vorliegenden Studie wurde die im März 2013 auf den Markt gekommene neueste Version der Software, VueBox™ update v4.3, verwendet.

Die VueBox™ erlaubt es, verschiedene ROIs einzugrenzen und miteinander zu vergleichen, also z.B. eine Region in der sich eine Raumforderung befindet, im Vergleich mit einer anderen Region, in der das Organgewebe unverändert ist.

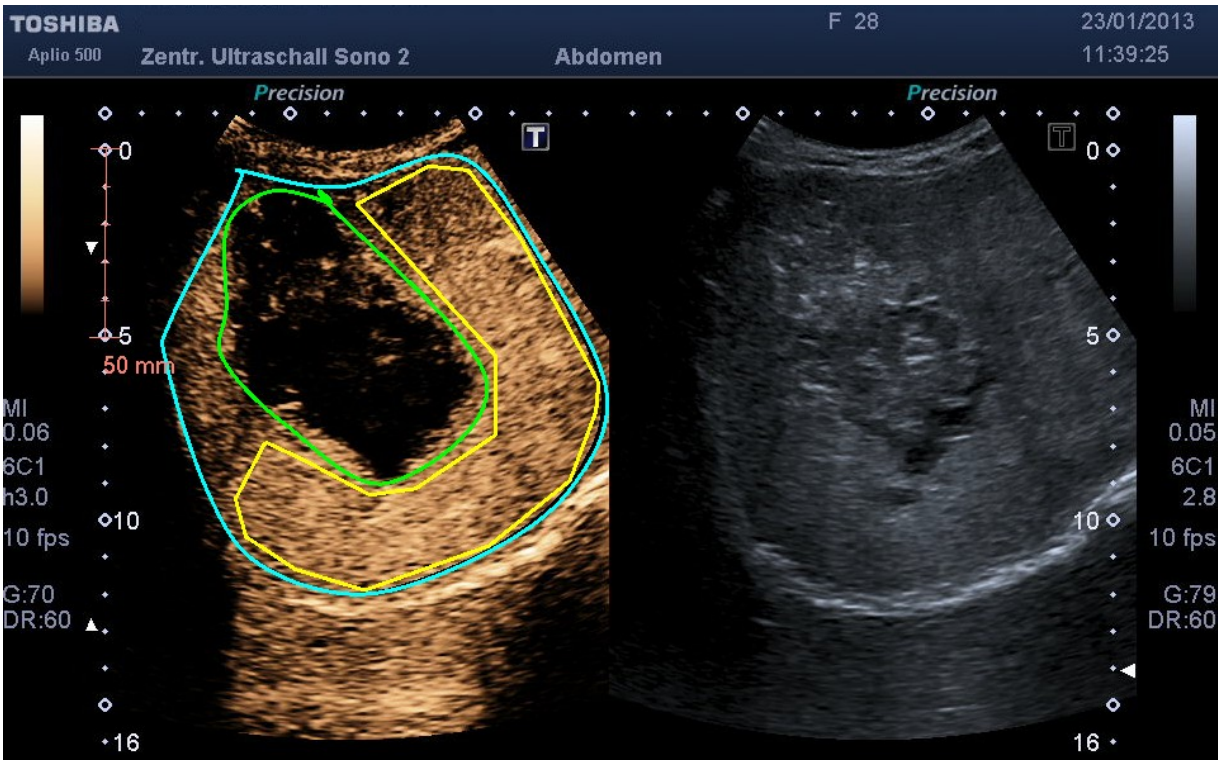

Abbildung 6: *Arbeitsschritt der Auswertung mit der VueBox: Im Kontrastbild (links) ist die Begrenzungs-ROI (blau) eingezeichnet, die eine ROI um die Läsion (grün) und ein Vergleichs-ROI um gesundes Parenchym (gelb) enthält. (ROI= Region of Interest).*

Das An- und Abflutungsverhalten des US-KM im untersuchten Gewebe wird durch 14 verschiedene Zeit- und Amplitudenparameter numerisch ausgedrückt. Ein Amplitudenparameter ist z.B. das in dieser Studie verwendete Peak Enhancement (PE). Es ist definiert als das maximal gemessene Echosignal in einer ROI, während die KM-Konzentration im Gewebe der ROI maximal ist, relativ zum Echosignal das ohne KM-Gehalt gemessen wird.

1.9 F-18-FDG-PET-CT bei HAE

Ein F-18-FDG-PET gibt indirekt Auskunft über die Aktivität des Parasitengewebes, indem es die körpereigene zelluläre Immunantwort auf vitale Echinokokkus-Läsionen zuverlässig abbildet. Aktive Läsionen der HAE sind umgeben von fibro-granulomatösem Gewebe mit Infiltraten aus Makrophagen, T-Lymphozyten und Myofibroblasten. Diese reichern verstärkt das in der F-18-FDG-PET Untersuchung verwendete, radioaktiv markierten Glukose-Analogon 2-18Fluor-2-desoxy-D-Glucose (F-18-FDG) an. Durch radioaktiven Zerfall der F-18-FDG werden Positronen freigesetzt, die nach einer Weglänge von bis zu einem Zentimeter mit den Elektronen des Gewebes zusammentreffen und annihilieren. Die zwei entstehenden Photonen bewegen sich im 180° Winkel auseinander und werden in den Detektoren des PET registriert. Durch Fusionierung mit dem zusätzlich durchgeführten CT Bild kann eine anatomisch Zuordnung stattfinden.

Im CT sind die HAE-Läsionen irregulär begrenzt, mosaikartig hyperdens bzw. hypodens und zeigen kaum KM-Aufnahme. Besonders die pathognomonischen Verkalkungen können im CT besser erkannt werden, als im US und im MRT. Die genaue Lage, Ausbreitung und Begrenzung der Raumforderung ist im CT deutlich sichtbar. Extra- und perihepatische Raumforderungen, sehr stark verkalkte Läsionen und sehr kleine hepatische Läsionen, die im US nicht detektierbar oder schlecht sichtbar sind, können in der CT differenziert dargestellt werden (Bresson-Hadni S et al. 2006, Bresson-Hadni S et al. 2008, Didier et al. 1985, Kratzer et al. 2005, Reuter et al. 2001).
Durch die Fusion von F-18-FDG-PET und CT lässt sich die Morphologie und metabolische Aktivität der HAE-Läsionen in einem Bild darstellen. Eine Krankheitsprogression bei langzeitbehandelten Patienten kann so im Follow-Up mit dem

F-18-FDG-PET-CT frühzeitig erkannt werden. Das Wiederaufflammen der Aktivität wird durch die F-18-FDG-PET-Komponente dargestellt, auch wenn die HAE-Läsion im CT und im US noch keine Größenzunahme zeigt, morphologisch unverändert ist und noch keine klinische Symptomatik besteht (Brunetti E et al. 2012, Bresson-Hadni S et al. 2006).

Ein F-18-FDG-PET-CT sollte im Rahmen der Follow-Up Untersuchungen bei nicht operablen Patienten unter Langzeittherapie mit BMZ initial bei Erstdiagnose erfolgen und dann im Verlauf alle zwei Jahre wiederholt werden (Brunetti E et al. 2012). Wenn in der F-18-FDG-PET-CT Untersuchung über mehrere Jahre hinweg keine Größen- und Aktivitätszunahme festgestellt wurde, kann versuchsweise eine Unterbrechung der BMZ Therapie erfolgen, jedoch muss das Follow-Up mit F-18-FDG-PET-CT weiterhin durchgeführt werden, um das Wiederaufleben der Läsion rechtzeitig festzustellen (Reuter et al. 2004; Stumpe et al. 2007).

Zur Quantifizierung von F-18-FDG-PET-CT Untersuchungen wird der dimensionslose Parameter Standardized Uptake Value (SUV) genutzt (Kinahan PE & Fletcher JW 2010, Velasquez LM et al 2009). Der SUVmax ist definiert als der SUV Wert an der Stelle der maximalen F-18-FDG Anreicherung in Körperregionen mit gesteigertem Uptake. Der körpergewichtsbezogene SUV ist zeit- und körpergewichtsunabhängig, berücksichtigt den Nuklidzerfall, die verabreichte Dosis und das Patientengewicht und definiert sich durch die Formel:

$$SUV = \frac{\text{Aktivitätskonzentration [kBq/g] x Körpergewicht [g]}}{\text{applizierte Aktivität [kBq]}}$$

1.10 Ziel der Studie

Primäres Ziel dieser Studie ist die qualitative und quantitative Auswertung der modernen Kontrastmittelsonographie (SonoVue®) in der Verlaufskontrolle der HAE bei Patienten, die medikamentös behandelt werden und nicht kurativ operabel sind. Die Vaskularisationsverhältnisse im CEUS werden den Befunden zur metabolischen Aktivität der HAE-Läsionen aus der F-18-FDG-PET-CT Untersuchung gegenüber gestellt. Der Parameter PE aus der softwaregestützten Quantifizierung des CEUS mit der VueBox™ Quantification Toolbox wird mit dem SUVmax aus der Quantifizierung

der F-18-FDG-PET-CT Untersuchung verglichen. Die HAE-Leberläsionen sollen weiterhin sonografisch hinsichtlich Anzahl, Lokalisation, Größe, Morphologie, Vaskularisierung im Farbdoppler (FD), Powerdoppler (PD) und Advanced Dynamic Flow (ADF) und mit der ASQ Methode untersucht werden. Das Vorgehen bei der Generierung und der Auswertung der ASQ Daten, einerseits mit Blick auf die parametrische, qualitative ASQ Darstellung in Echtzeit, andererseits mit Blick auf die zugehörigen Parameter aus der retrospektiven, quantitativen Auswertung soll beschrieben werden. Gegenwärtig existieren keine Arbeiten mit einer ähnlichen Zielsetzung.

2. Material und Methoden

2.1 Patientenkollektiv und Studienrahmen

Diese Studie wurde als prospektiv-klinische Kohortenstudie angelegt. Die an der Studie teilhabenden Institutionen waren der Zentrale Ultraschall des Universitätsklinikum Ulm, die Spezialambulanz für Echinokokkose des Universitätsklinikum Ulm und die Klinik für Nuklearmedizin des Universitätsklinikum Ulm. Im Zeitraum von Oktober 2012 bis März 2013 wurden 36 Patienten (19 Männer, 17 Frauen) mit nachgewiesener, inoperabler, medikamentös behandelter alveolärer Echinokokkose in die Studie eingeschlossen. Das durchschnittliche Alter der Patienten lag bei 51,7 (16 Jahre – 85 Jahre), die durchschnittliche Krankheitsdauer betrug 58,5 Monate (1 Monat – 334 Monate). Bei drei Patienten (8,3%) war im Verlauf der Krankheit eine Leberteilresektion vorgenommen worden, bei acht Patienten eine diagnostische Leberbiopsie (22,2%). Die BZM Therapie wurde bei 16 Patienten (44.4%) ab Beginn der Krankheit unverändert durchgeführt, bei den restlichen 20 Patienten (55,6%) wurde die Medikation wegen Unverträglichkeiten umgestellt oder zeitweise pausiert. 27 Patienten (75%) nahmen zum Zeitpunkt der Studie ABZ ein, drei Patienten (8,3%) MBZ und bei sechs Patienten (16,7%) waren BZM pausiert.

Alle Patienten waren in der Spezialambulanz für Echinokokkose des Universitätsklinikum Ulm bekannt und im Studienzeitraum regulär für eine Follow-Up-Untersuchung inklusive F-18-FDG-PET-CT angemeldet. Vor den Untersuchungen wurde von allen Patienten nach gründlicher Aufklärung gemäß des Informed Consent die Einwilligung zur Teilnahme an der Studie und die Erlaubnis zur Nutzung ihrer Daten schriftlich und mündlich eingeholt. Alle Patienten waren zum Zeitpunkte der sonografischen und nuklearmedizinischen Untersuchungen seit mindestens 8 Stunden nüchtern. Eine Aufwandsentschädigung der Probanden war nicht vorgesehen. Die Studiendurchführung entspricht den Vorgaben der Deklaration von Helsinki und wurde von der Ethikkommission der Universität Ulm bewilligt. Diese Studie wurde ohne finanzielle Unterstützung oder anderweitige Zuwendungen durchgeführt.

2.2 Ultraschalluntersuchung

Die Patienten wurden regulär zur Verlaufskontrolle am selben Tag der F-18-FDG-PET-CT Untersuchung im Ultraschallzentrum des Universitätsklinikum Ulm unter standardisierten Bedingungen vor der CEUS Untersuchung der Leber einer Oberbauchsonografie unterzogen. Die Leber wurde im B-Bild im Gesamten befundet und alle pathologischen Befunde dokumentiert. Beim Nachweis einer Raumforderung wurden Anzahl, Größe, Abgrenzbarkeit, Morphologie, Lage, Verkalkungen und die Vaskularisationsverhältnisse im FD, PD und im ADF registriert.
Die maximale Größe der Läsionen wurde standardisiert in zwei Ebenen im B-Bild vermessen. Bei jedem Patienten wurde die größte HAE-Läsion als Referenzläsion ausgewählt.

2.3 ASQ Untersuchung und Quantifizierung

Die Durchführung der ASQ Untersuchung lief als Teil der OBS vor der CEUS Untersuchung nach folgendem Protokoll ab. Die Referenzläsion wurde im subcostalen Quer- oder Längsschnitt erfasst, sodass die Läsion in maximaler Ausdehnung zusammen mit benachbartem, gesundem Leberparenchym dargestellt werden konnte. Der ASQ Modus wurde durch Aktivierung der entsprechenden Schaltfläche am US-Gerät gestartet. Der Fokus wurde individuell angepasst. Durchschnittlich lag die Bildrate bei 5 frames per second (fps) und die Sende-und Empfangsverstärkung (Gain) bei 79. Bei allen Untersuchungen lagen der Mechanical Index (MI) bei 1,5 und Dynamical Range (DR) bei 65.
Pro Patient wurden mehrere ASQ Bilder und retrospektiv aufgenommene ASQ Videosequenzen von 5 bis 10 sec Dauer erstellt und mit der Schaltfläche „Raw Data Store“ in Form von nicht-prozessierten Rohdaten abgespeichert. Die Aufnahmen wurden unter Stillhaltung der Schallsonde generiert, während der Patient angewiesen war, jegliche Körper- und Atembewegungen für den Zeitraum der Videoaufnahmen zu unterlassen.
Eine qualitative Beurteilung von Unterschieden der Gewebshomogenität zwischen HAE-Läsion und Leberparenchym war anhand der farbkodierten parametrischen

Darstellung in ASQ Bildern in Echtzeit möglich und wurde im Befundbericht vermerkt. Die Referenzraumforderung wurde im ASQ Bild zum wiederholten Mal in zwei Ebenen und im Twin-Mode (B-Bild neben der ASQ Darstellung) vermessen, um festzustellen, ob die Abmessungen im ASQ Modus sich von der Messung im B-Bild unterscheiden.

Die quantitative ASQ Auswertung der abgespeicherten Rohdaten folgte nach Abschluss der Untersuchung retrospektiv an einem externen Arbeitscomputer. Die Rohdaten der ASQ Videosequenzen wurden in Form von DICOM Dateien auf einen Arbeitscomputer exportiert und über die Auswertungssoftware „TusCLCQFunctio, Version 1.0.0.1.“ geöffnet. Aus der Vielzahl der Videos wurde ein geeignetes ausgewählt und in diesem die ROIs manuell platziert. Pro HAE-Läsion wurden jeweils vier ROIs gesetzt und die daraus generierten Parameter FD, M, A, SD in eine Excel Tabelle übertragen. Analog hierzu wurden für jede Läsion im benachbarten gesunden Leberparenchym ebenfalls 4 ROIs gesetzt und die generierten Parameter als Vergleichsdaten in die Excel Tabelle übertragen. Bei pseudozystischen RFs wurde darauf verzichtet, im nekrotischen echoarmen bzw. echofreien Zentrum der Läsion ROIs zu setzen. Nur am Randsaum solcher Läsionen und gegebenenfalls in Gewebszapfen, die ins nekrotische Zentrum ragten, wurden ROIs platziert.

Es war nicht zu vermeiden, dass sich die ROIs in sehr kleinen Raumforderungen überlappen, da die Größe der ROIs nicht beliebig klein gewählt werden kann.

Es wurde darauf geachtet, dass die ROIs in den Läsionen und die ROIs im zugehörigen Leberparenchym auf gleicher Höhe gesetzt werden, um zu vermeiden, dass Schallabschwächung in tieferliegenden Organabschnitten die Vergleichbarkeit der Rohdaten beeinträchtigt. Beim Setzen von ROIs im Leberparenchym wurden große Gefäße, Bandstrukturen, Areale mit US-Artefakten wie Schallschatten oder Schallverstärkung, Areale mit einem offensichtlich ungünstigen Signal-Rausch-Verhältnis, weitere Leberraumforderungen wie Zysten, Hämangiome etc., sowie die Gallenblase ausgeschlossen. Ansonsten wurden die ROIs hier auf die maximal mögliche Größe ausgedehnt.

Auf die beschriebene Weise konnten pro Patient insgesamt 14 ASQ Parameter gewonnen und statistisch ausgewertet werden.

2.4 CEUS Untersuchung und Quantifizierung

Anschließend an die OBS wurde dem Patienten eine Venenverweilkanüle (Venflon 18 G oder 20G) gelegt und diese einem Dreiwegehahn versehen, um mit der CEUS-Untersuchung am Aplio 500 US-Gerät (Toshiba Medical Systems Corporation) mit einem 1.9 - 6.0 MHz Konvexschallkopf zu beginnen.

Die CEUS Untersuchungen in unserer Studie richten sich nach den aktuellen „Guidelines and Good Clinical Practice Recommendations for Contrast Enhanced Ultrasound in the Liver - Update 2012“ der World Federation for Ultrasound in Medicine and Biology (Claudon M. et al. 2013).

Alle Untersuchungen wurden von einem sehr erfahrenen Untersucher durchgeführt. Unmittelbar vor den CEUS-Untersuchungen wurde jeder Patient wiederholt nach KM-Unverträglichkeiten und Hypersensitivitäten jeglicher Art gefragt. Der Patient wurde optimal gelagert und auf die Notwendigkeit seiner Mitarbeit und auf die Unterlassung jeglicher selbständiger Körper- und Atembewegungen während der CEUS Untersuchung hingewiesen.

Am Toshiba Aplio 500 erfolgte die Umschaltung in den Kontrastbildmodus mit niedrigem Mechanischem Index (Low-MI-Modus) über die Betätigung des CHE-Schaltfläche. Der MI wurde auf 0,06 geregelt, der Fokus auf die maximale Eindringtiefe gestellt und die Signalstärke auf 70-80 angepasst, so dass anatomische Orientierungsstrukturen wie z.B. das Zwerchfell gerade noch zu sehen waren, aber das Leberparenchym möglichst echofrei erschien. Der Aufnahmemodus für die Videoclips wurde auf die maximale Aufnahmezeit von 180 sec pro prospektiv aufgezeichnetem Clip eingestellt. Zur besseren Orientierung des Untersuchers wurde der Twin-Mode aktiviert. Vor Beginn der Aufzeichnungen wurde ein subcostaler Längs-, Quer- oder Schrägschnitt bzw. ein Intercostalschnitt gewählt, durch den die HAE-Läsion reproduzierbar und möglichst optimal darstellbar war. Das KM SonoVue® wurde währenddessen entsprechend den Empfehlungen des Herstellers direkt vor jeder Untersuchung als Mikrobläschensuspension aus lipophylisiertem Pulver in einer Atmosphäre von SF6 unter Zugabe von 5 ml (0,9%) Kochsalzlösung durch kräftiges Schütteln zur Verwendung aufbereitet. Kurz vor Untersuchungsbeginn wurde eine Menge von 1.6ml SonoVue® aufgezogen und mit einem Zugang des

Dreiwegehahns konnektiert. Der zweite Zugang des Dreiwegehahns wurde mit einer 10 ml Spritze mit 0,9%iger Natrium-Chlorid-Lösung (NaCl-Lösung) versehen.

Auf Signal des Untersuchers wurden dem Patienten innerhalb von zwei sec 1,6 ml SonoVue® injiziert und sofort über den zweiten Zugang des Dreiwegehahns mit 10 ml NaCl-Lösung nachgespült. Mit der Injektion des KM wurde die Zeitschaltuhr am US-Gerät gestartet. Das erste CEUS-Video wurde unter Stillhaltung des Schallkopfes in der gewählten Position und unter angehaltenem Atem seitens der Patienten ab dem Zeitpunkt der Injektion auf die maximal mögliche Zeitspanne ausgedehnt. Kurze Unterbrechungen der Videoaufnahmen wurden für das Atemholen der Patienten in Kauf genommen. So konnte der Zeitpunkt der KM Anflutung in Sekunden *post Injectionem*. und das Vaskularisationsverhalten der HAE-Läsion während der arteriellen und portalvenösen Phase dokumentiert werden. Im Verlauf der nächsten vier bis sechs Minuten wurden nach dem oben beschriebenen Muster weitere Videos und Bilder aufgenommen, um auch das Vaskularisationsverhalten der Läsion in der Abflutungsphase zu dokumentieren.

Zum direkten Vergleich der Messunterschiede im B-Bild und im CEUS wurde ein weiteres Mal der maximale Durchmesser einer Referenzläsion während des CEUS in der Twin-View Ansicht eines nebeneinander angezeigten B-Bildes und Kontrastbildes, vermessen. Der ganze Untersuchungsprozess wurde in Form der Bild- und Videoaufnahmen zusammen mit dem Befundbericht im Befunddokumentationssystem ViewPoint Ultraschall (VPU) (General Electric Healthcare, München), gespeichert.

Zur quantitativen Auswertung des CEUS wurden geeignete CEUS-Videos im DICOM Format an einem externen Arbeitscomputer in die VueBox™ hochgeladen. Die CEUS Videos wurden zugeschnitten und die passenden Einstellungen an der Software vorgenommen. Beim Quantifizierungsprozess wurde manuell je eine ROI in parasitärem Gewebe und eine Vergleichs-ROI in gesundem Leberparenchym platziert. Das Anflutungsverhalten des KM im Gewebe der ROIs wird im Analysebericht durch verschiedene Parameter ausgedrückt. Der hier zum statistischen Vergleich ausgewählte Amplitudenparameter ist PE.

2.5 F-18-FDG-PET-CT Untersuchung und Quantifizierung

Die F-18-FDG-PET-CT- Untersuchung erfolgte in der Klinik für Nuklearmedizin des Universitätsklinikums Ulm mit einem Siemens Biograph™ TruePoint™ PET-CT (Siemens Medical Solutions USA, Inc.) und dem Radionuklid F-18-FDG. Alle Patienten waren zum Zeitpunkt der F-18-FDG-PET-CT Untersuchung seit mindestens 8 Stunden nüchtern und in körperlichem Ruhezustand. Der durchschnittliche Blutzuckerspiegel lag bei 95,5 mg/dl (74mg/dl – 122mg/dl). Das durchschnittliche Gewicht der Patienten lag bei 73,3 kg (47kg – 113 kg), der durchschnittliche Body Mass Index bei 24,3 (18 – 33). Die durchschnittliche Applizierte Aktivität lag bei 328 MBq F-18-FDG (292 MBq – 344 MBq). Die Uptake-time zwischen der Injektion des Radiopharmakons und der Bildakquisition betrug bei allen Patienten 60 min ± 10min. Die Untersuchung erfolgte im Liegen, die Bildaufnahme reichte vom Scheitel bis zum Steiß in 6-8 Bettpositionen mit 2,5 Minuten Bildakquisitionszeit pro Bettposition.

Alle CT Aufnahmen erfolgten im 40-zeiligen drei-Phasen Helikal-CT mit *Precontrast imaging* und Bildaufnahmen 30 und 90 Sekunden nach intravenöser Injektion des CT-KM *Ultravist 300 (Ultravist 300 ®,* Schering AG Berlin, Deutschland). Dazu wurde jedem Patienten zu Beginn der Untersuchung über einen venösen Zugang (*Venflon* 18G oder 20G) mit einem Hochdruckinjektor 100 ml Ultravist mit einer Rate von 1,7 ml pro Sekunde verabreicht. Die CT-Parameter wurden folgendermaßen eingestellt. Der Röhrenstrom betrug 131 mAs, die Röhrenspannung 120 kV, die Rotationszeit 0,5 sec bei einem Pitch von 0,8 und einer CT-Schichtdicke von 1,2 mm. Es wurde eine schwächungskorrigierte, hochauflösende iterative Bildrekonstruktion durchgeführt.

Routinemäßig wurden in den nuklearmedizinischen Befundberichten qualitative Angaben zum F-18-FDG-Uptake der Läsionen gemacht. Für die vorliegende Studie wurden nachträglich an einem Arbeitsplatz des Picture Archiving and Communication Systems (PACS) bei allen Patienten Transversalschnitte der F-18-FDG-PET-CT nachbefundet und zu dessen Quantifizierung der körpergewichtsnormierte SUVmax jeder F-18-FDG anreichernden Läsionen ermittelt. Mit Hilfe des lizensierten Software-Tool „IMPAX PET-CT Viewing“ (Agfa HealthCare NV, Mortsel, Belgien) konnte der maximale SUV Wert in anreichernden Läsionen in einer durch ein CT-Bild überlagerten

PET-Aufnahme abgelesen werden. Hierzu wurde in parasitärem Gewebe derjenige Bildpixel mit dem höchsten SUV-Wert ermittelt und dieser Wert als SUVmax der Läsion notiert. Bei Läsionen, die keinen Uptake zeigten, wurde der SUVmax Wert im Bereich der nichtanreichernden Läsion angegeben.

2.6 Befunddokumentation und statistische Auswertung

Die statistische Auswertung der US- und CEUS-Befunde aus VPU und deren Vergleich mit den nachbearbeiteten Befunden aus der F-18-FDG-PET-CT Untersuchung erfolgte später in Verbindung mit dem Stammdatensatz der Patienten im Klinikdatenbanksystem SAP-ISH-med (Siemens Medical Solutions GSD GmbH; SAP AG, Walldorf) und dem PACS.

Das Programm VPU wird im Ultraschallzentrum der Klinik für Innere Medizin I des Universitätsklinikums Ulms seit 1999 zur Dokumentation von US-Untersuchungen und Punktionen mit Bildern und Befunden verwendet. Die in diesem Befunddokumentationssystem umgesetzte strukturierte Befundeingabe entspricht den Vorgaben der Deutschen Gesellschaft für Ultraschall in der Medizin. Es beinhaltet die neue diagnosegestützte Befundstruktur im US, die Kodierung aller Diagnosen nach internationaler statistischer Klassifikation der Krankheiten und verwandter Gesundheitsprobleme (ICD-10) und Prozeduren nach dem Operationen- und Prozedurenschlüssel nach § 301 Sozialgesetzbuch V (OPS 301). Ebenso ist die Speicherung aller Befundattribute in wissenschaftlich auswertbaren Datenbanken und eine Schnittstelle zum Stammdatensatz der Patienten im Klinikdatenbanksystem SAP-ISH-med verfügbar. Das SAP-ISH-med ist ein Krankenhausdokumentations-system der Firma SAP AG in Walldorf, das in einer Datenbank die Stammdaten und Befunde aller Patienten speichert. Es beinhaltet Schnittstellen zur Integration anderer medizinischer Subsysteme und fremder Software, wie z.B. VPU. In dieser Klinikdatenbank werden alle Untersuchungsbefunde, u.a. auch die der sonographischen, nuklearmedizinischen und internistischen Untersuchungen gespeichert. Die meisten benötigten Informationen zur Auswertung der Studienergebnisse können von dort abgerufen werden. PACS ist ein Bildarchivierungs-und Kommunikationssystem. Auf dem PACS Server des Universitätsklinikums Ulm werden alle Bilder aus der Klinik für

Nuklearmedizin gespeichert und können zur Nachbearbeitung an speziellen PACS-Arbeitsplatz-Computer abgerufen werden.

Die qualitativen Befunde aus der US, der ASQ der CEUS und der F-18-FDG-PET-CT Untersuchung, sowie die quantitativen Parameter PE (CEUS) und SUVmax (F-18-FDG-PET-CT) wurden statistisch miteinander verglichen.

Die statistischen Berechnungen aus den anonymisierten Daten wurden mit Hilfe der Statistik- Software SAS® Statistik 9.2 (SAS Institute Inc., Cary, North Carolina, USA) angefertigt. Die erhobenen Daten wurden deskriptiv-explorativ ausgewertet. Bei qualitativen Parametern wurden jeweils die absoluten und relativen Häufigkeiten berechnet. Bei quantitativen Parametern wurden Median, Mittelwert und die Streuungsbreite angegeben. Die erhobenen Daten wurden grafisch in Tabellenform oder mittels Säulen- oder Kreisdiagrammen dargestellt.

Um die quantitativen ASQ Werte zwischen dem Gewebe der Läsionen und normalem Parenchym zu vergleichen, wurde der Wilcoxon-Vorzeichen-Rang-Test angewendet. Das Signifikanzniveau wurde auf $p < 0.05$ gesetzt.

3. Ergebnisse

3.1 Morphologie, Größe und Lokalisation der HAE-Läsionen im US

Insgesamt wurden bei den 36 eingeschlossenen Patienten (52,3% Männer und 47,7% Frauen) 80 HAE-Läsionen untersucht. Von diesen befanden sich bei 27 Patienten nur im rechten Leberlappen Läsionen, bei einem Patienten nur im linken Leberlappen und bei acht Patienten in beiden Leberlappen. Die größte Referenzläsion in dieser Kohorte maß im B-Bild 181mm x 169mm x 161mm, die kleinste 16mm x 8 mm x 8mm.

Durch die morphologische Darstellung im B-Bild, ließen sich die HAE-Läsionen nach der unveröffentlichten Klassifikation nach Kratzer W (2012) in sechs Gruppen einteilen. Bei fünf Patienten (13,88%) lagen rundliche, pseudohämangiomartige Läsionen vor, mit homogen echogener Matrix und guter Abgrenzbarkeit. Bei vier Patienten (11,11%) fanden sich große, im Maximaldurchmesser über 160mm messende pseudozystische Läsionen mit einem polyzyklischen, inhomogen echoreichen Randsaum um ein echofreies, nekrotisches Zentrum. Bei sechs Patienten (16,67%) lagen metastasenartig verstreut jeweils mehr als fünf polyzyklische, inhomogen echoreiche Raumforderungen vor. Bei fünf Patienten (14%) wurde die Morphologie der Läsionen als Sturm-und-Hagel-Muster beschrieben, mit polyzyklischer Form, unregelmäßiger Begrenzung, punktförmigen echoreichen Foki in einer diffus inhomogen echogenen Matrix. Bei einem Patienten (2,77%) lagen komplett verknöcherte, kleine echoreiche Läsionen mit dorsalem Schallschatten vor. Bei den restlichen 15 Patienten (41,67%) wurden Läsionen mit komplex heterogen echogener Matrix als polyzyklisch, unscharf abgrenzbar, unregelmäßig begrenzt, mit echoreichen und echoarmen Anteilen und dorsaler Schallverstärkung/Schallabschwächung nicht näher klassifizierbar beschrieben (Abbildung 10).

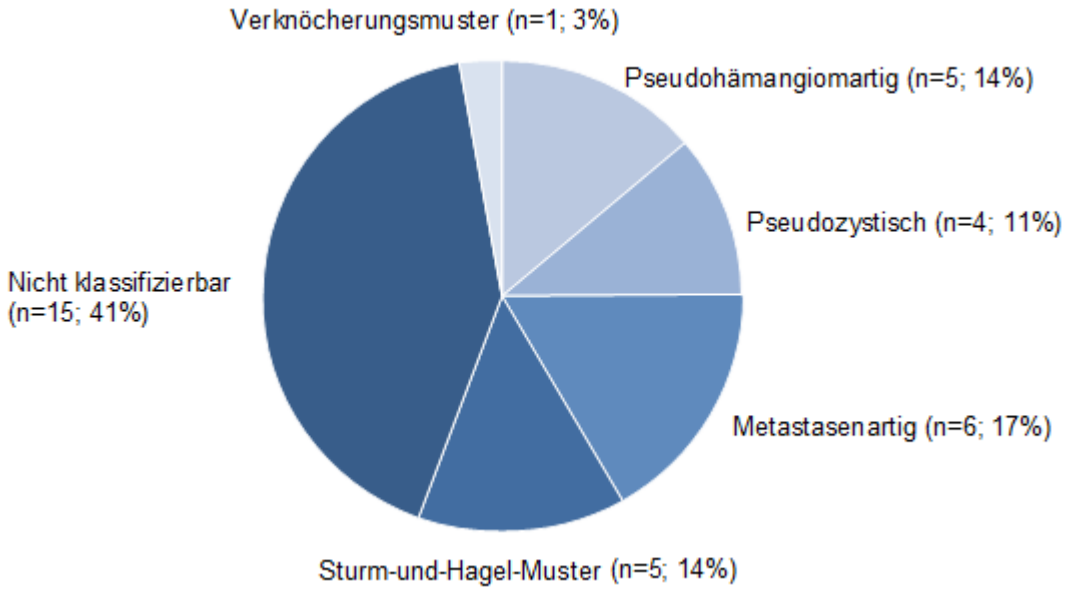

Abbildung 7: *Unterteilung der Leberläsionen bei hepatischer alveolärer Echinokokkose anhand deren morphologischer Darstellung im B-Bild nach der unveröffentlichten Klassifikation von Kratzer W (2012).*

3.2 ASQ qualitativ und quantitativ

Im ASQ Modus konnten die Raumforderungen dank der Farbcodierung subjektiv besser vom umgebenden Leberparenchym abgegrenzt werden, als im B-Bild. Die HAE-Läsionen zeigten allesamt Rot-oder Gelbtöne, was die Raumforderungen und deren Randsaum deutlich vom umgebenden grün gefärbten Parenchym abgrenzte. Raumforderungen, die im B-Bild verkalkt imponierten, wiesen im ASQ Modus eine besonders kräftige Rotfärbung auf. Es kam in keinem der Fälle vor, dass die Raumforderung im ASQ Modus unauffällig bleiben. Die FD-Ratio, M, A oder SD der HAE-Läsionen korrelierten in unserer Studie weder mit deren morphologischer Erscheinung im B-Bild, noch mit deren Vaskularisationsverhalten im CEUS. Die Abmessungen der HAE-Läsionen im B-Bild fielen nicht wesentlich anders aus, als die Abmessungen im ASQ Modus. Des Weiteren konnte keine Korrelation der FD-Ratio mit der metabolischen Aktivität der Läsionen festgestellt werden, die anhand der F-18-FDG-PET-CT Untersuchungen diagnostiziert wurde. Für jeden der ASQ

Parameter aus der quantitativen Auswertung zeigten sich hochsignifikante Unterschiede beim statistischen Vergleich der Werte aus HAE-Läsionen und der Werte aus normalem Leberparenchym (Tabelle 1).

Im Folgenden ist für jeden ASQ Parameter der Median angegeben, jeweils mit der Streuungsbreite in Klammern dahinter. Der Median der FD-Ratio in den Läsionen betrug 3 (0,1-3), der Median der FD Ratio in normalem Leberparenchym hingegen betrug 0,5 (0,1-1,8). Der p-Wert lag für den Vergleich der FD-Ratio von Läsionen und von normalem Leberparenchym bei $p < 0.0001$.

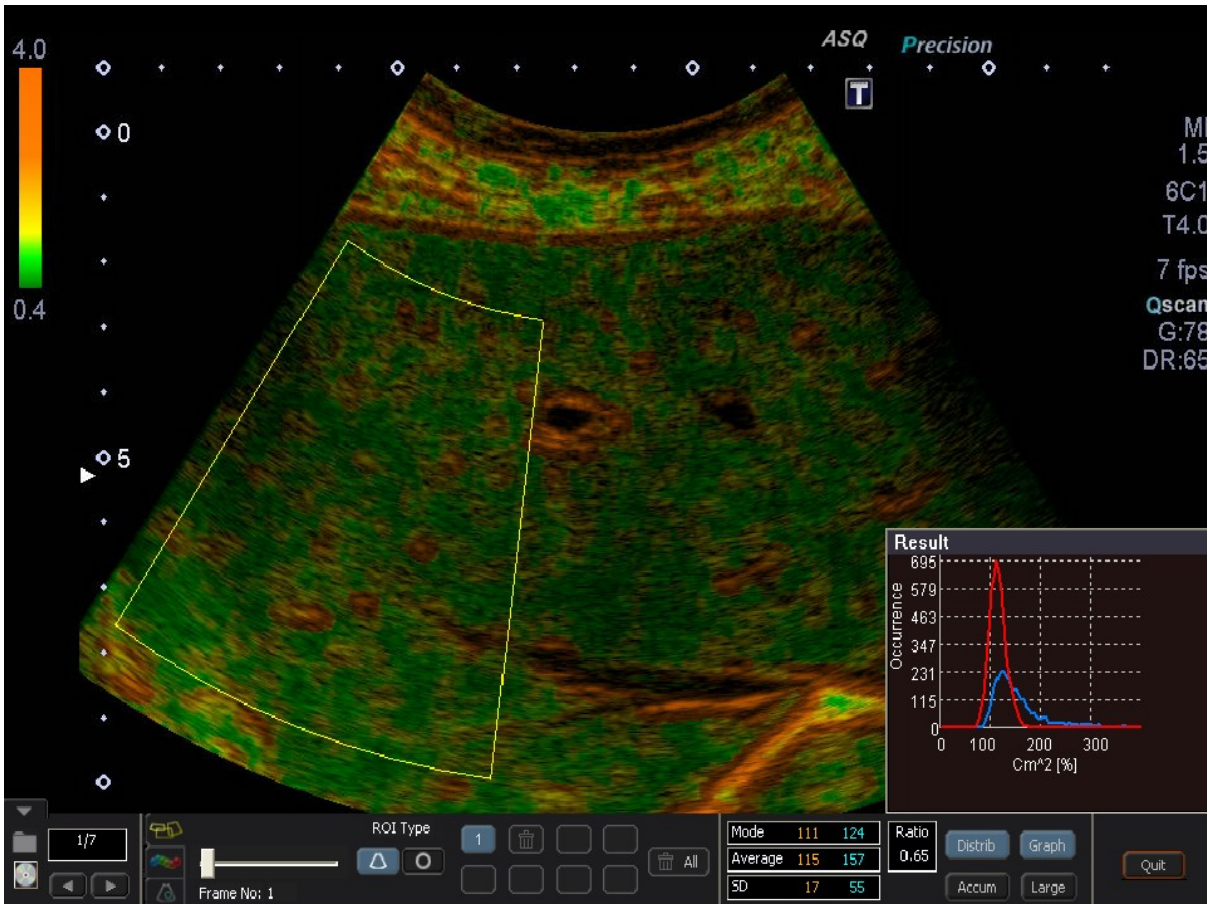

***Abbildung 8**: ROI in normalem Leber-parenchym; FD Ratio = 0,65. (ROI= Region of Interest; FD-Ratio= Focal Disturbance Ratio).*

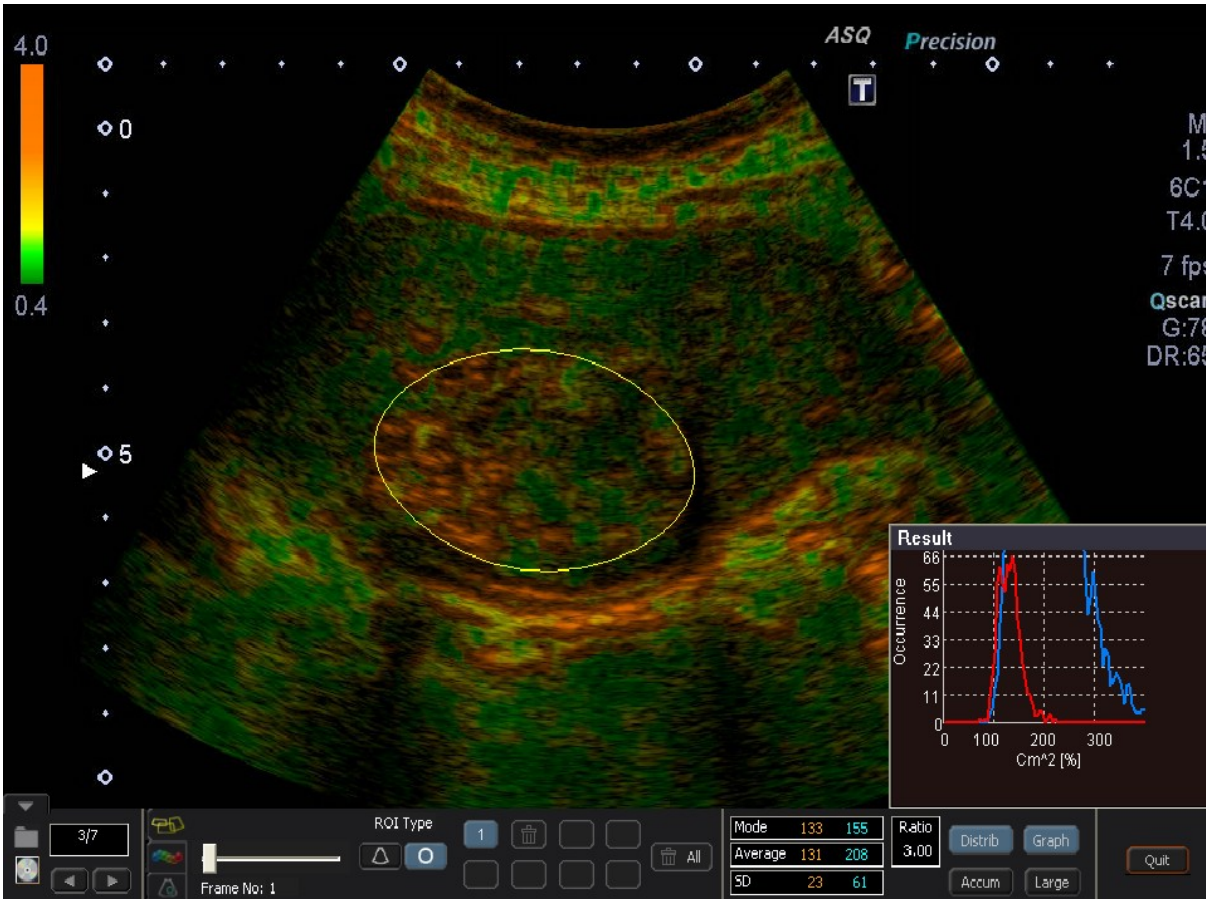

***Abbildung 9**: ROI um eine inhomogene HAE-Läsion; FD Ratio = 3,0. (ROI= Region of Interest; FD-Ratio= Focal Disturbance Ratio; HAE= Hepatische Alveoläre Echinokokkose).*

Der zusätzliche statistische Vergleich von M, A und SD beider Kurven in den Histogrammen, jeweils von Läsionen und von normalem Leberparenchym, zeigte ein ähnliches Verhalten hinsichtlich der Signifikanzen mit p-Werten zwischen < 0.0001 und 0.0018.

Tabelle 1: Statistische Auswertung der ASQ Parameter aus Gewebe in HAE-Läsionen und zum Vergleich ASQ Parametern aus normalem Leberparenchym.(ASQ= Acoustic Structure Quantification; HAE = Heptische alveoläre Echinokokkose; MIN = Minimum; MAX = Maximum; FD-Ratio = Focal Disturbance Ratio; M = Mode; A = Average; SD = Standard Deviation)

	HAE-Läsion Median (Range)	MIN	MAX	Leberparenchym Median (Range)	MIN	MAX	p-Wert
FD-Ratio	3,0 (3,0)	0,1	3,0	0,5 (1,7)	0,1	1,8	<.0001
Mikrostruktur-kurve (rot)							
M	134,0 (69,0)	101,0	170,0	115,0 (52,0)	103,0	155,0	0,0006
A	142,5 (67,0)	108,0	175,0	118,0 (22,0)	106,0	128,0	<.0001
SD	25,0 (63,0)	9,0	72,0	18,0 (10,0)	15,0	25,0	0,0006
Makrostruktur-kurve (blau) M	176,5 (245,0)	103,0	348,0	132,0 (44,0)	104,0	148,0	<.0001
A	203,5 (184,0)	113,0	297,0	156,0 (62,0)	132,0	194,0	<.0001
SD	56,0 (57,0)	13,0	70,0	44,5 (49,0)	21,0	70,0	0,0018

3.3 Vermessung der Läsionen: CEUS vs. B-Bild

Die Vermessung des maximalen Durchmessers der Läsionen in der Twin-View Darstellung ergab, dass Läsionen im CEUS um 9,1% größer ausgemessen wurden, als im B-Bild. Im B-Bild betrug der durchschnittliche maximale Durchmesser der Läsionen 63,7mm ± 34,6mm, im Kontrastbild 69,5mm ± 39,2mm. Ein p-Wert von <0.0001 bestätigte einen statistisch signifikanten Unterschied zwischen den beiden Darstellungen.

3.4 Vaskularisation (FD, PD, ADF) vs. Aktivität (F-18-FDG-PET-CT)

Die Vaskularisationsverhältnisse in FD, PD, ADF wurden mit den Ergebnissen der F-18-FDG-PET-CT verglichen. Im F-18-FDG-PET-CT war bei 32 von 36 Patienten ein FDG-Uptake und damit Vitalität nachzuweisen. Vier HAE-Läsionen wiesen weder sonografisch Vaskularisation noch FDG-Uptake auf. Im FD zeigte sich bei drei Patienten (8,3%) eine Vaskularisation der HAE-Läsionen, jede dieser Läsionen zeigte auch FDG-Uptake (FD-Sensitivität: 9,4%, FD-Spezifität: 100%). Der PD detektierte

bei sechs Patienten (16,7%) Vaskularisation der Läsionen. Nur fünf dieser Läsionen zeigten FDG-Uptake (PD-Sensitivität: 15,6%, PD-Spezifität: 75%). Im ADF wurde bei neun Patienten (25%) Vaskularisation nachgewiesen, von denen nur bei acht auch ein FDG-Uptake diagnostiziert wurde (ADF-Sensitivität: 25,0%, ADF-Spezifität: 75%).

3.5 Vaskularisation (CEUS) vs. Aktivität (F-18-FDG-PET-CT)

Von den 32 F-18-FDG-positiven Patienten, konnte bei 22 Patienten (69%) durch CEUS eine Vaskularisation der HAE-Läsionen diagnostiziert werden (CEUS Sensitivität 69%). Bei neun Patienten (31%) wurden die Läsionen als F-18-FDG speichernd beschrieben, aber im CEUS wurde keine Vaskularisation detektiert. Alle HAE-Läsionen, die im CEUS Vaskularisation aufwiesen, wurden auch im F-18-FDG-PET-CT als stoffwechselaktiv beschrieben. Keine der vier Läsionen ohne FDG-Uptake war im CEUS vaskularisiert (CEUS-Spezifität: 100%).

3.6 Quantifizierung: Vaskularisation (CEUS) vs. Aktivität (F-18-FDG-PET-CT)

Die Quantifizierung des CEUS durch PE und die Quantifizierung der F-18-FDG-PET-CT durch SUVmax bzw. der Vergleich beider Verfahren und ihrer Parameter lieferte folgende Ergebnisse. Für die im qualitativen CEUS nicht vaskularisierten Läsionen betrug die mittlere PE 293,5 (488,6), der mittlere SUVmax 4.7 (2,5). Bei im CEUS qualitativ als vaskularisiert beurteilten Läsionen betrug die mittlere PE 387,0 (416,0), der mittlere SUVmax 7,4 (3,5). In gesundem Leberparenchym lag der mittlere SUVmax bei 2,7 (0,5) und die mittlere PE bei 1082 (753,1).

Für den Vergleich von PE bei im qualitativen CEUS vaskularisierten und nicht vaskularisierten Läsionen lag der p-Wert bei 0,2573. Beim Vergleich des SUVmax bei im qualitativen CEUS vaskularisierten und nicht vaskularisierten HAE-Läsionen lag der p-Wert bei 0,0301. Beim Vergleich von SUVmax und PE (N=16) ergab sich ein p-Wert von 0,8879. Es ergab sich keine signifikante Korrelation zwischen PE und SUVmax.

Tabelle 2: *Qualitativer und quantitativer Vergleich von Vaskularisation (US) und metabolischer Aktivität (F-18-FDG-PET-CT) der HAE-Leberläsionen.(Pat.Nr.= Patientennummer; CEUS= Contrast Enhanced Ultrasound; PE= Peak Enhancement; FD= Farbdoppler; PD= Powerdoppler; ADF= Advanced Dynamic Flow; SVUmax= maximum standardized Uptake Value; pos= positiv; F-18-FDG-PET-CT= 18-Fluorodesoxyglukose-Positronen-Emissions-Tomographie).*

Pat. Nr.	Vaskularisation					Metabolische Aktivität	
	CEUS		Dopper-Ultraschall			F-18-FDG-PET-CT	
	qualitativ	PE	FD	PD	ADF	Uptake	SVUmax
1	pos	-	-	-	-	pos	11
2	pos	144,61	-	-	-	pos	7
3	pos	-	-	-	-	pos	11
5	-	-	-	-	-	pos	3,5
6	pos	831,08	-	-	-	pos	7
7	pos	265,07	-	-	-	pos	10,5
9	-	-	-	-	-	pos	5,5
11	pos	-	-	-	-	pos	4
12	pos	-	-	-	-	pos	3
13	pos	-	-	-	-	pos	4,5
14	pos	-	-	pos	pos	pos	2,5
15	-	-	-	-	-	pos	3
16	-	-	-	-	-	pos	4,5
17	-	-	-	pos	pos	-	3
18	pos	-	-	pos	pos	pos	11,5
19	pos	-	-	-	pos	pos	11,5
20	-	-	-	-	-	-	2,5
22	pos	-	-	-	pos	pos	11
23	-	-	-	-	-	pos	4,5
24	pos	-	-	-	-	pos	8,5
25	pos	-	pos	pos	pos	pos	4,5
26		-	-	-	-	pos	6
27	-	123,62	-	-	-	pos	8,5
29	-	43,26	-	-	pos	pos	3,5
30	pos	467,33	pos	pos	pos	pos	4,5
31	pos	268,61	-	-	-	pos	3,5
32	-	96,39	-	-	-	-	3
33	pos	464,06	-	-	-	pos	9,5
34	pos	42,97	-	-	-	pos	6
35	-	39,05	-	-	-	pos	4,5
36	pos	186,19	-	-	-	pos	2,5
37	-	1165,26	-	-	-	-	2,5
38	-	-	-	-	-	pos	11,5
39	pos	134,56	-	-	-	pos	5
40	pos	1426,46	pos	pos	pos	pos	13
41	pos	25,62	-	-	-	pos	11

4. Diskussion

4.1 CEUS vs. B-Bild und Doppler-US

Durch CEUS kann die Größenausdehnung der Läsionen präziser dargestellt werden, als im herkömmlichen B-Bild US. Tao S et.al. (2011) untersuchten mit FD und CEUS (SonoVue®) 17 Patienten mit insgesamt 19 HAE-Leberläsionen und stellen fest, dass im Kontrastbild jede der HAE-Läsionen größer ausgemessen wurde, als im normalen B-Bild US. Konkordant hierzu fiel der maximale Durchmesser der Läsionen im Kontrastbild auch in unserer Studie um durchschnittlich 9,1% größer aus, als die Abmessung im B-Bild.

Der FD konnte bei Tao S et al. (2011) in keiner der 19 Läsionen Vaskularisation feststellen, wohingegen der CEUS bei allen Läsionen randständig Gefäße detektierte. Auch in der vorliegenden Studie konnte im CEUS mit deutlich höherer Sensitivität und Spezifität, als in allen angewendeten Dopplerverfahren, die Vaskularisation von HAE-Läsionen dargestellt werden.

ADF ist als hochauflösende und hochsensitive Dopplerfunktion im Toshiba Aplio 500 ergänzend zum FD und PD enthalten. ADF kann auch in sehr kleinen Gefäßen den Blutstrom mit hoher räumlicher Auflösung farbkodiert darstellen, ohne die Gefäßwände zu überschreiben und kann laut den Herstellern als Alternative zum FD und PD dienen (Sato T, 2003). Als das sensitivste Dopplerverfahren hat sich in unserer Studie ADF herausgestellt (Sensitivität = 26,7%), vor dem PD (Sensitivität = 17,2%) und dem FD (Sensitivität = 10,3%). Der FD liegt mit einer Spezifität von 100% vor dem ADF und PD mit einer Spezifität von je 75%. Aufgrund der geringen Fallzahl, können wir bezüglich der Dopplermethoden nur die vorsichtige Einschätzung abgeben, dass ADF ein sensitives und spezifisches Dopplerverfahren zu sein scheint.

4.2 Die ASQ Methode bei HAE

ASQ mit den Parametern FD-Ratio, M, A, SD ist eine praktikable und vielversprechende US-Methode bei der Detektion von strukturellen Veränderungen von Lebergewebe in HAE-Läsionen und deren Quantifizierung. Bisher existieren keine Leitlinien oder Empfehlungen zur Durchführung von ASQ Untersuchungen an Leberläsionen durch HAE. Es existieren diverse Forschungsberichte der Firma Toshiba Medical Systems Corporation über die Handhabung der ASQ Methode, vor allem im Zusammenhang mit Untersuchungen der Leber im gesunden bzw. erkrankten Zustand. A.Veen et al (2012) erarbeiteten in einer unveröffentlichten, explorativen Forschungsarbeit ein Protokoll für das Sicherstellen der Reproduzierbarkeit von ASQ Untersuchung an der Leber. J. van der Kant (2010) führt im „Manual of ASQ“ der Toshiba Medical Systems Corporation in die Grundlagen der neuen Methode ein. J. Bleck (2010) berichtet für Toshiba über die ASQ Untersuchung als ein neues Feature für qualitative und quantitative US-Untersuchungen parenchymatöser Organe wie z.B. die Detektion von Steatose oder Zirrhose der Leber. Aus diesen Berichten konnten wir Hinweise und Informationen zur Handhabung und den Grundlagen der ASQ Methode extrahieren.

Bisher wurde nur wenig vom Hersteller unabhängige Forschung zu ASQ betrieben. Die verfügbaren Publikationen beschränken sich auf die Erforschung der ASQ Methode bei der Fibrose, Zirrhose oder Steatose der Leber. Toyoda et al. (2009) berichten über ihre Forschungsarbeit mit einem Prototypen der ASQ Methode. Eine B-Bild basierte statistische Analysemethode wurde verwendet, die aus US-Signalen C^2-Histogramme und deren Maximalstellen errechnet. Diese wurden erfolgreich dazu genutzt, verschiedene Grade der Leberfibrose zu unterscheiden.

In einer aktuellen Arbeit berichten Kuroda H et al. (2012), dass ASQ mit dem repräsentativen Parameter FD-Ratio bei der Beurteilung der hepatischen Steatose am Tiermodel eine verlässliche bildgebende Methode darstellt. Anhand der FD-Ratio konnte bei Leptin-defizienten Mäusen mit verschiedenen Steatose-Graden präzise und *in vivo* der Fettgehalt der Leber quantifiziert werden. Die FD-Ratio wird hier als möglicher quantitativer Biomarker für die hepatische Steatose vorgeschlagen.

Auch Yun-Zhon Wang et al. (2013) erforschen u.a. den diagnostischen Nutzen von ASQ bei der Fettlebererkrankung und folgern aus ihren Ergebnissen, dass ASQ

Parameter den Schweregrad der Fettlebererkrankung in gewissen Grenzen reflektieren können. Ricci P et al. (2013) vergleichen die quantitative ASQ Untersuchung mit herkömmlichen Methoden (*Fibroscan* und Leberbiopsie) bei der Diagnostik der Leberfibrose und –zirrhose. Sie erklären die ASQ Software zu einem vielversprechenden Werkzeug, das aber keine Vorteile gegenüber den herkömmlichen Methoden bietet. Die Anwendungsmöglichkeiten der ASQ Technologie geht voraussichtlich über den Bereich der abdominellen Sonografie hinaus. In Ihrem aktuellen Forschungsbericht zur Zukunft der Gefäßsonografie, schlagen Pugh ND & R J Morris (2013) vor, mit Hilfe der ASQ Methode das Alter von Thromben und die Morphologie von Plaques besser charakterisieren zu können.

Die Mediane von M, A, SD der roten Mikrostrukturkurve der Histogramme aus nicht parasitär befallenem Leberparenchym verhalten sich, wie es für gesundes Leberparenchym zu erwarten ist: M und A um 110-120 mit SD um die 20. Die Parameter der zugehörigen blauen Makrostrukturenkurve, der die fokalen Inhomogenitäten im Histogramm zugeordnet sind, zeigen wie zu erwarten ist, etwas höhere Werte für die benannten Parameter (Abbildung 7). Hieraus lässt sich schließen, dass die nicht durch HAE befallenen Leberanteile keine signifikanten Strukturveränderungen zeigen und somit als Vergleichsgewebe in dieser Studie genutzt werden können.

Der Median der FD-Ratio gesunden Leberparenchyms liegt in unserer Studie bei 0,5 (0,1-1,8). Ähnlich zu unserem Ergebnis, stellen Kuroda H. et al. (2012) zu Beginn der Untersuchungen im Tiermodell an gesundem Lebergewebe einen Mittelwert der FD Ratio von 0.42 ± 0.11 fest. Es existieren bisher keine Normwerte für die FD-Ratio an gesundem Leberparenchym, die genannten Ergebnisse legen jedoch nahe, dass die FD-Ratio für gesundes Lebergewebe sich in einem engen Bereich um die 0,5 bewegt.

In der Arbeit von Toyoda et al (2009) liegt bei Leberfibrose zweiten Grades der Median der Modalwerte der C^2-Histogramme bei 131.5 (116.0−146.0). Bei Leberfibrose dritten Grades steigt dieser auf 144.0 (117.5−154.0).

Im Gewebe der HAE-Läsionen liegen die Parameter der roten und blauen Kurve deutlich höher, als im Vergleichsgewebe (Abbildung 8). Dies deutet auf ein hohes Maß an Inhomogenität der parasitären Raumforderung hin. Die HAE-Läsionen in der vorliegenden Studie erreichen in der roten Kurve einen Median der Modalwerte von

134 (101-170). Diese beiden Forschungsarbeiten sind nicht direkt vergleichbar, da Toyoda et a. 2009 einen noch unausgereiften ASQ Prototypen verwendeten, bei dem lediglich der Modalwert der C²-Histogramme untersucht wurde. Dort werden fokale Inhomogenitäten noch nicht einer blauen Makrostrukturenkurve zugeordnet, sondern alle Werte von Mikro- und Makrostrukturen in einer Kurve zusammengefasst. In unserer Forschungsarbeit wird eine Mikro- und Makrostrukturkurve unterschieden und so die Strukturunterschiede detaillierter dargestellt. Dennoch tendieren die Ergebnisse der ASQ Untersuchungen von inhomogenem Gewebe in die gleiche Richtung. Je inhomogener das Gewebe ist, desto höher liegen die Modalwerte der Histogramme.

Es stellt sich die Frage, ob die ASQ Methode zur Differenzierung, Diagnostik und zum Monitoring von HAE-Läsionen tauglich ist. Die ASQ Parameter der Läsionen sollten im Verlauf unter standardisierten Bedingungen erhoben und miteinander vergleichen werden. Es könnte beispielsweise möglich werden, mit der ASQ Methode bei HAE-Läsionen eine Korrelation zwischen der metabolischen Aktivität der Läsionen im FDG-PET-CT, bzw. deren Vaskularisationsverhaltens im CEUS und den ASQ Parametern offenzulegen. Dies ist uns mit der aktuellen Arbeit nicht gelungen. U.a. weil die technischen Voraussetzungen für die Arbeit mit ASQ erst vervollständigt und das Handling der ASQ Methode im Studienverlauf erstmals erarbeitet werden musste. Zu Beginn der Datenerfassung war noch nicht bekannt, welche Einstellungen bei der Erfassung der ASQ Videoclips am US-Gerät vorgenommen werden müssen, damit die ASQ Software diese Videos weiterverarbeiten kann (Vergleich Kap. 2.3). Aus genannten Gründen wurden viele Datensätze auf Kosten der Fallzahl aus unserer Auswertung ausgeschlossen.

Die Bedienung der ASQ Software ist schon heute unkompliziert an jedem Arbeitscomputer mit wenig Zeitaufwand durchzuführen. Somit ist ASQ durchaus als Werkzeug im klinischen Alltag geeignet. Dennoch wäre es wünschenswert, die Software direkt im US-Gerät zu integrieren, um in Echtzeit numerische Angaben über Gewebsveränderungen zur Hand zu haben. Dies soll mit einer der kommenden Versionen der ASQ Software in absehbarer Zeit zur Realität werden.

4.3 CEUS bei HAE: Bisherige Forschung verglichen mit der vorliegenden Studie

Kratzer et al. veröffentlichten 2005 eine Studie über die Darstellung der Vaskularisierung von HAE-Läsionen im CEUS mit dem Kontrastverstärker der ersten Generation (Levovist®, Schering AG), verglichen mit der CT. 15 Patienten wurden mit PD, CEUS (Levovist) und in der CT untersucht aber nur die CT konnte bei 11 Patienten eine zentrale oder periphere Vaskularisierung der Läsionen nachweisen. Durch Levovist® konnte man im US die Läsionsgrenzen in der Spätphase ähnlich scharf wie im CT Bild nachvollziehen und die Läsion dadurch genau vermessen, aber Aussagen zur Vaskularisation von HAE-Läsionen zu treffen, war nicht möglich. Auch in unserer Studie bestätigt sich erneut die bessere Abgrenzbarkeit der Läsionen im Kontrastbild und es zeigt sich, dass es mit dem modernen CEUS (SonoVue®) möglich ist, Vaskularisation von HAE-Läsionen mit hoher Sensitivität und Spezifität darzustellen. Die Diskrepanz zu den Ergebnissen von Kratzer et al. (2005) kann durch die besseren Eigenschaften von SonoVue® erklärt werden. Erst durch dessen Markteinführung wurden lange, ununterbrochene Untersuchungsintervalle in Echtzeit und im low-MI-Modus möglich (Claudon M et al. 2013).

FLL können durch CEUS (SonoVue®) mit einer Sensitivität von 84,1% klassifiziert werden, die Unterscheidung zwischen benignen und malignen FLL kann mit einer Sensitivität von 91,5% getroffen werden. CEUS wird deshalb als wichtiges diagnostisches Werkzeug in der primären Charakterisierung von fokalen Leberläsionen beurteilt (Sporea I et al. 2012, Ding H et al. 2005, Hohmann J et al. 2012). Da CEUS eine Echtzeitdarstellung bereitstellt und mit höheren Bildwiederholungsfrequenzen arbeitet, als CT und MRT, kann die früharterielle KM-Anflutungsphase im CEUS in jedem Fall dargestellt werden, während diese Phase von CT und MRT manchmal verpasst wird (Piscaglia F et al. 2012). Vor dem Hintergrund, dass CEUS (SonoVue®) zudem bewiesen hatte, ähnlich zuverlässig wie die CT, eine KM-Aufnahme und damit die Vaskularisation von verschiedenen FLL darzustellen (Dietrich CF et al. 2006, Ding H et al. 2005), untersuchten Ehrhardt AR et al. im Jahr 2007 die Darstellung der Vaskularisation von HAE-Leberläsionen. Diese Forschergruppe verglich in einer prospektiven Studie bei 17 Patienten mit HAE die Vaskularisation der Leberraumforderungen im CEUS (SonoVue®), im US, im

F-18-FDG-PET und im CT. Bei neun von 17 Patienten wurde durch CEUS randständig Vaskularisation nachgewiesen und bei sieben aus 17 Patienten fand sich F-18-FDG-Uptake. Vaskularisation im CEUS korreliert hier zu 77,8% mit den postiven F-18-FDG-PET Befunden, jedoch zeigte CEUS auch bei zwei F-18-FDG-negativen Patienten Vaskularisation. Damit liegt bei Erhardt AR et. al. 2007 die CEUS-Sensitivität bei 77,8%, die CEUS-Spezifität bei 83,3%. In der vorliegenden Studie weist CEUS (SonoVue®) mit einer Sensitivität von 69% und einer Spezifität von 100% in F-18-FDG positiven HAE-Läsionen Vaskularisation nach. Erhardt et al. (2007) folgern aus ihren Ergebnissen, dass CEUS eine kostengünstige Methode ist, um die Notwendigkeit einer F-18-FDG-PET Untersuchung abzuwägen und führen weiterhin aus, dass CEUS zukünftig sogar die F-18-FDG-PET Untersuchung im Screening der HAE ersetzen könnte. Unsere Forschungsergebnisse unterstützen dies und zeigen, dass diese Schlussfolgerung auch auf den Vergleich des CEUS mit der Untersuchung im F-18-FDG-PET-CT Hybridgerät übertragbar ist.

4.4 Quantifizierung des CEUS mit VueBox

Die Quantifizierung des CEUS konnte in unserer Forschungsarbeit kein zufriedenstellendes Ergebnis liefern. Aus unterschiedlichen Gründen konnten nur 19 von insgesamt 41 im Rahmen der Studie durchgeführten CEUS Untersuchungen in die quantitative CEUS-Auswertung eingeschlossen werden. Aufgrund der zu geringen oder fehlenden Durchblutung mancher HAE-Läsionen konnte die Software keine Perfusionskurve ableiten und Parameter blieben aus. Weiterhin kam es vereinzelt durch echoreiche Verkalkungen in den Läsionen zu nicht verwertbaren, linearen falsch-positiven Echosignalen aus der HAE-ROI schon vor, während und auch nach der KM-Anflutungsphase. In einigen Fällen waren die CEUS Videos zu kurz, sodass die Aufzeichnung der ansteigenden KM-Anreicherungskurve schon vor dem Erreichen des Maximalwerts abbrach. Aus solchen unvollständigen Kurven ohne Maximalstelle kann die Software keine Parameter errechnen. Ein weiterer Störfaktor für die Auswertung mit der VueBox™ waren Bewegungsartefakte, frühzeitige Wechsel der Schnittebene oder ungünstige Schallbedingungen.

4.5 Quantifizierung des F-18-FDG-PET-CT durch SUVmax

Der körpergewichtsbezogene SUVmax ist ein verbreitetes und einfaches Werkzeug für die Quantifizierung der F-18-FDG-PET-CT Untersuchung (Kinahan PE & Fletcher JW 2010, Velasquez LM et al 2009). Deshalb wurde SUVmax in dieser Studie als der Parameter ausgewählt, den wir für die Quantifizierung der F-18-FDG-PET-CT Untersuchung und für den Vergleich mit PE nutzten.

Da bei medikamentös behandelten HAE-Läsionen die F-18-FDG-Anreicherung meistens nicht flächig oder in einem kompaktem Volumen, sondern punktuell oder saumförmig am Rand der Läsionen zu finden ist, ist es bei dieser Indikation sinnvoll, den maximalen SUV-Pixelwertes anzugeben, statt den SUVmean einer ROI (Kinahan PE, Fletcher JW 2010). Unabhängig davon, welche Methode genutzt wird, um den SUV zu erheben (z.B SUVmax auf Pixelebende, SUVmean einer ROI etc.), ist die Reproduzierbarkeit der SUV Messergebnisse ähnlich, wenn die gleichen Erhebungsbedingungen gegeben sind, was in unserer Studie gewährleistet war (Velasquez LM et al. 2009, Paquet N et al. 2004). Die körpergewichtsnormierten SUVmax Werte in normalem Lebergewebe liegen laut einer Studie von Paquet N et al (2004) relativ konsistent bei Werten um 2.40 ± 0.49. Um gegebenenfalls Ungereimtheiten in den SUVmax Messwerten besser einschätzen zu können, wurde zusätzlich in unserer Studie bei jedem Patienten der SUVmax Wert von normalem Leberparenchym miterhoben und lag bei durchschnittlich 2,7 ± 0,5.

5. Zusammenfassung

Der quantitative Vergleich der Acoustic Structure Quantification (ASQ) Parameter aus Leberparenchym in der Nähe von Läsionen der hepatischen alveolären Echinokokkose (HAE) und den ASQ Parametern in parasitärem Gewebe fällt ausgesprochen deutlich aus. Aus den Parametern kann abgeleitet werden, dass das Gewebe der HAE-Läsionen um ein Vielfaches inhomogener ist, als benachbartes gesundes Leberparenchym.

Der qualitative Kontrastverstärkte Ultraschall (CEUS) ist dem Ultraschall ohne Kontrastverstärkung bei der Größenausmessung von HAE-Läsionen überlegen. CEUS eignet sich weitaus besser zur Detektion von Vaskularisation, als jede der im Toshiba Aplio 500 verfügbaren Dopplermethoden.

Im Vergleich mit der F-18-Flurordesoxyglucose-Positronen-Emissions-Tomografie (F-18-FDG-PET-CT) als Goldstandard in der Aktivitätsbestimmung von Leberraumforderungen bei HAE, stellt der qualitative CEUS (SonoVue®) mit hoher Spezifität und Sensitivität die Vaskularisation von stoffwechselaktiven Läsionen als Indikator für deren Vitalität dar und muss somit als ein wichtiges Instrument in der Verlaufskontrolle der HAE angesehen werden. Durch CEUS wurde bei 69% der F-18-Flurordesoxyglucose (F-18-FDG) speichernden Läsionen Vaskularisation detektiert, bei 31% der Läsionen mit F-18-FDG-Uptake wurde keine Vaskularisation diagnostiziert. Die Sensitivität des CEUS liegt somit bei 69%. CEUS hat in keiner der stoffwechselinaktiven Läsionen Vaskularisation nachgewiesen, somit liegt die Spezifität bei 100%.

Beim Monitoring der HAE entsteht durch die Quantifizierung des CEUS mit den momentan verfügbaren Methoden kein klinischer Zusatznutzen. Der Parameter Peak Enhancement (PE) aus der softwaregestützten retrospektiven Quantifizierung des CEUS gibt nicht wieder, was im qualitativen CEUS in Echtzeit diagnostiziert werden kann. PE-Werte in Läsionen, die im qualitativen CEUS als vaskularisiert beurteilt wurden, korrelieren nicht mit PE-Werten aus Läsionen, die im qualitativen CEUS als nicht-vaskularisiert beurteilt wurden (p-Wert=0,2573). Der Vergleich des maximalen Standardized Uptake Value (SUVmax) und PE ergibt mit einem p-Wert von p=0,8879

keinen signifikanten Zusammenhang. Für den Vergleich der SUVmax Werte bei im qualitativen CEUS vaskularisierten und nicht vaskularisierten Läsionen, ergibt sich ein p-Wert von p=0,0301. SUVmax-Werte korrelieren folglich mit der Bewertung aus dem qualitativen CEUS.

Meines Wissens ist dies die erste prospektive klinische Pilotstudie, in der die qualitative und quantitative ASQ Untersuchung von HAE-Leberläsionen erforscht wird. Vorliegende Daten liefern die wichtige neue und klinisch nützliche Information, dass ASQ ein versprechendes sonographisches Verfahren zum Nachweis und zur Quantifizierung von strukturellen Veränderungen von Leberparenchym bei HAE und zukünftig auch in anderen Geweben sein kann. Eine weitere, für den klinischen Alltag nützliche Aussage dieser Arbeit lautet, dass durch regelmäßige CEUS Untersuchungen die Zeitintervalle zwischen den belastenden F-18-FDG-PET-CT Untersuchungen im Follow-Up der HAE ausgedehnt werden können, ohne die Überwachung der parasitären Tumore zu vernachlässigen.

6. Literaturverzeichnis

(1) Ammann RW, Eckert J: Cestodes. Echinococcus. Gastroenterol Clin North Am 25: 655-689 (1996).

(2) Bleck J, Acoustic Structure Quantification (ASQ) - A new diagnostic tool in ultrasonography of the liver. Toshiba Medical Systems (2010).

(3) Bokor D, Chambers JB, Rees PJ, Mant TG, Luzzani F, Spinazzi A: Clinical safety of SonoVue, a new contrast agent for ultrasound imaging, in healthy volunteers and in patients with chronic obstructive pulmonary disease. Invest Radiol 36: 104-9 (2001).

(4) Bradley M, Horton J: Assessing the risk of benzimidazole therapy during pregnancy. Trans R Soc Trop Med Hyg 95: 72-3 (2001).

(5) Bresson-Hadni S, Delabrousse E, Blagosklonov O, Bartholomot B, Koch S, Miguet JP, André Mantion G, Angèle Vuitton D: Imaging aspects and non-surgical interventional treatment in human alveolar echinococcosis. Parasitol Int 55 Suppl: 267-272 (2006).

(6) Bresson-Hadni S, Delabrousse E, Grenouillet F, Mantion G, Vuitton DA: Alveolar echinococcosis: how to confirm the diagnosis? Bull Acad Natl Med 192:1141-1150 (2008).

(7) Brunetti E, Kern P, Vuitton DA, and Writing Panel for the WHO-IWGE, 2010: Expert consensus for the diagnosis and treatment of cystic and alveolar Echinococcosis in humans. Acta Trop 114: 1-16 (2010).

(8) Claudon M, Dietrich CF, Choi BI, Cosgrove BO, Kudo M, Nolsøe CP, Piscaglia F, Wilson SR, Barr RG, Chammas MC, Chaubal NG, Chen MH, Clevert DA, Correas JM, Ding H, Forsberg F, Fowlkes JB, Gibson RN, Goldberg BB, Lassau N, Leen ELS, Mattrey RF, Moriyasu F, Solbiati L, Weskott

HP, Xu HX: Guidelines and Good Clinical Practice Recommendations for Contrast Enhanced Ultrasound (CEUS) in the Liver – Update 2012. Ultraschall in Med 34: 11–29 (2013).

(9) Craig PS: Echinococcus multilocularis. Curr Opin Infect Dis 16: 437-444 (2003 a).

(10) Craig PS, Rogan MT, Campos-Ponce M: Echinococcosis: disease, detection and transmission. Parasitology 127 Suppl: 5-20 (2003 b).

(11) Czermak BV, Akhan O, Hiemetzberger R, Zelger B, Vogel V, Jaschke W, Rieger M, Kim SY, Lim JH: Echinococcosis of the liver. Abdom Imaging 33: 133–143 (2008).

(12) Dietrich CF, Kratzer W, Strobel D, Danse E, Fessl R, Bunk A, Vossas U, Hauenstein K, Koch W, Blank W, Oudkerk M, Hahn D, Greis C: Assessment of metastatic liver disease in patients with primary extrahepatic tumors by contrast-enhanced sonography versus CT and MRI. World J Gastroenterol 12: 1699–1705 (2006).

(13) Didier D, Weiler S, Rohmer P, Lassegue A, Deschamps JP, Vuitton D, Miguet JP, Weill F: Hepatic alveolar echinococcosis: correlative US and CT study. Radiology 154: 179-186 (1985).

(14) Ding H, Wang WP, Huang BJ, Wei RX, He NA, Qi Q, Li CL: Imaging of focal liver lesions: low-mechanical-index real-time ultrasonography with SonoVue. J Ultrasound Med 24: 285-97 (2005).

(15) Eckert J, Deplazes P: Biological, epidemiological, and clinical aspects of echinococcosis, a zoonosis of increasing concern. Clin Microbiol Rev 17: 107–135 (2004).

(16) Ehrhardt AR, Reuter S, Buck AK, Haenle MM, Mason RA, Gabelmann A, Kern P, Kratzer W: Assessment of disease activity in alveolar echinococcosis: a comparison of contrast enhanced ultrasound, three-phase helical CT

and [(18)F] fluorodeoxyglucose positron emission tomography. Abdom Imaging 32: 730-736 (2007).

(17) Gottstein B, Jacquier P, Bresson-Hadni S, Eckert J: Improved primary immunodiagnosis of alveolar echinococcosis in humans by an enzyme-linked immunosorbent assay using the Em2plus antigen. J Clin Microbiol 31: 373-376 (1993).

(18) Hohmann J, Skrok J, Basilico R, Jennett M, Müller A, Wolf KJ, Albrecht T.: Characterisation of focal liver lesions with unenhanced and contrast enhanced low MI real time ultrasound: on-site unblinded versus off-site blinded reading. Eur J Radiol 81: e317-24 (2012) .

(19) Kaltenbach TEM, Gruener B, Akinli AS, Kratzer W, Oeztuerk S, Mason RA, Haenle MM, Graeter T: Acoustic Structure Quantification (ASQ): A New Tool in the Sonographic Examination of Liver Lesions in Hepatic Alveolar Echinococcosis (2012). J Med Ultrasonics: 1-9 (2014).

(20) Kern P, Wen H, Sato N, Vuitton DA, Gruener B , Shao Y, Delabrousse E, Kratzer W, Bresson-Hadni S: WHO classification of alveolar echinococcosis: Principles and application. Parasitology International 55: 283-287 (2006).

(21) Kinahan PE, Fletcher JW: PET/CT Standardized Uptake Values (SUVs) in Clinical Practice and Assessing Response to Therapy. Semin Ultrasound CT MR 31: 496–505 (2010).

(22) Kratzer W, Reuter S, Hirschbuehl K, Ehrhardt AR, Mason RA, Haenle MM, Kern P, Gabelmann A: Comparison of contrast-enhanced power Doppler ultrasound (Levovist) and computed tomography in alveolar echinococcosis. Abdom Imaging 30: 286–290 (2005).

(23) Kuroda H, Kakisaka K, Kamiyama N, Oikawa T, Onodera M, Sawara K, Oikawa K, Endo R, Takikawa Y, Suzuki K: Quantification of hepatic steatosis by ASQ. World J Gastroenterol 718: 3889-3895 (2012).

(24) Li F, Yang M, Li B, Yan L, Zen Y, Wen T, Zao J: Initial clinical results of orthotopic liver transplantation for hepatic alveolar echinococcosis. Liver Transpl 13: 924-926 (2007).

(25) Morel DR, Schwieger I, Hohn L, Terrettaz J, Llull JB, Cornioley YA, Schneider M.: Human pharmacokinetics and safety evaluation of SonoVue, a new contrast agent for ultrasound imaging. Invest Radiol 35: 80-5 (2000).

(26) Nunnari G, Pinzone MP, Gruttadauria S, Celesia BM, Madeddu G, Malaguarnera G, Pavone P, Cappellani A, Cacopardo B: Hepatic echinococcosis: Clinical and therapeutic aspects. World J Gastroenterol 18: 1448-1458 (2012).

(27) Pawlowski ZS, Kern EJ, Craig P, Dar KF, De Rosa F, Filice C: Echinococcosis in humans: clinical aspects, diagnosis and treatment. In: Eckert J, Gemmel MA, Meslin F-X, Pawlowski ZS. WHO/OIE Manual on Echinococcosis in Humans and Animals: a Public Health Problem of Global Concern. World Health Organization for Animal Health: 47-66 (2001).

(28) Paquet N, Albert A, Foidart J, Hustinx R: Within-Patient Variability of 18 F-FDG: Standardized Uptake Values in Normal Tissues. Journal of Nuclear Medicine 45: 784-788 (2004).

(29) Piarroux M, Piarroux R, Giorgi R, Knapp J, Bardonnet K, Sudre B, Watelet J, Dumortier J, Gérard A, Beytout J, Abergel A, Mantion G, Vuitton DA, Bresson-Hadni S: FrancEchino Network: Cinical features and evolution of alveolar echinococcosis in France from 1982 to 2007: Results of a survey in 387 patients. Journal of Hepatology 55: 1025-1033 (2011).

(30) Piscaglia F, Bolondi L: The safety of SonoVue in abdominal applications: retrospective analysis of 23188 investigations. Ultrasound Med Biol 32: 1369–1375 (2006).

(31) Piscaglia F, Nolsoe C, Dietrich CF, Cosgrove DO, Gilja OH, Bachmann Nielsen M, Albrecht T, Barozzi L, Bertolotto M, Catalano O, Claudon M, Clevert DA, Correas JM, D'Onofrio M, Drudi FM, Eyding J, Giovannini M, Hocke M, Ignee A, Jung EM, Klauser AS, Lassau N, Leen E, Mathis G, Saftoiu A, Seidel G, Sidhu PS, ter Haar G, Timmerman D, Weskott HP: The EFSUMB Guidelines and Recommendations on the Clinical Practice of Contrast Enhanced Ultrasound (CEUS): Update 2011 on non-hepatic applications. Ultraschall in Med 33: 33–59 (2012).

(32) Pugh ND, R J Morris: The future of vascular ultrasound. RAD Magazine 39, 456, 22 (2013).

(33) Reiter-Owona I, Gruner B, Frosch M, Hoerauf A, Kern P, Tappe D: Serological confirmatory testing of alveolar and cystic echinococcosis in clinical practice: results of a comparative study with commercialized and in-house assays. Clinical Laboratory 55: 41-48 (2009).

(34) Reuter S, Buck A, Manfras B, Kratzer W, Seitz HM, Darge K, Reske SN, Kern P: Structured treatment interruption in patients with alveolar echinococcosis. Hepatology 39: 509-517 (2004).

(35) Reuter S, Grüner B, Buck AK, Blumstein N, Kern P, Reske SN: Long-term follow-up of metabolic activity in human alveolar echinococcosis using FDG-PET. Nuklearmedizin 47: 147-152 (2008).

(36) Reuter S, Jensen B, Buttenschoen K, Kratzer W, Kern P. Benzimidazoles in the treatment of alveolar echinococcosis: a comparative study and review of the literature. J Antimicrob Chemother 46: 451– 456 (2000).

(37) Reuter S, Nüssle K, Kolokythas O, Haug U, Rieber A, Kern P, Kratzer W: Alveolar Liver Echinococcosis: A Comparative Study of Three Imaging Techniques. Infection 29: 119-125 (2001).

(38) Reuter S, Schirrmeister H, Kratzer W, Dreweck C, Reske SN, and Kern P: Pericystic Metabolic Activity in Alveolar Echinococcosis: Assessment and Follow-Up by Positron Emission Tomography. Clinical Infectious Diseases 29: 1157–63 (1999).

(39) Ricci P, Marigliano C, Cantisani V, Porfiri A, Marcantonio A, Lodise P, D'Ambrosio U, Labbadia G, Maggini E, Mancuso E, Panzironi G, Di Segni M, Furlan C, Masciangelo R, Taliani G: Ultrasound evaluation of liver fibrosis: preliminary experience with acoustic structure quantification (ASQ) software. Radiol Med 118: 995-1010 (2013).

(40) Romig T: Epidemiology of echinococcosis. Langenbecks Arch Surg 388: 209-217 (2003).

(41) Romig T, Kratzer W, Kimmig P, Frosch M, Gaus W, Flegel WA, Gottstein B, Lucius R, Beckh K, Kern P: An epidemiologic survey of human alveolar echinococcosis in southwestern Germany. Roemerstein Study Group. Am J Trop Med Hyg 61: 566-573 (1999).

(42) Romig T, Thoma D, Weible AK: Echinococcus multilocularis-a zoonosis of anthropogenic environments? J Helminthol 80: 207-12 (2006).

(43) Sato T: A Technological Description of Advanced Dynamic Flow in the AplioTM Diagnostic Ultrasound System. Toshiba America medical systems Inc. (2003).

(44) Schweiger A, Ammann RW, Candinas D, Clavien PA, Eckert J, Gottstein B, Halkic N, Muellhaupt B, Prinz BM, Reichen J, Tarr PE, Torgerson PR, Deplazes P: Human alveolar echinococcosis after fox population increase, Switzerland. Emerg Infect Dis 13: 878-882 (2007).

(45) Schweiger A, Grimm F, Tanner I, Müllhaupt B, Bertogg K, Müller N, Deplazes P: Serological diagnosis of echinococcosis: the diagnostic potential of native antigens. Infection 40: 139-52 (2012).

(46) Somily A, Robinson J, Miedzinski L, Bhargava R, Marrie T: Echinococcal disease in Alberta, Canada: more than a calcified opacity. BMC Infect Dis 5: 34 (2005).

(47) Sporea I, Badea R, Martie A, Dumitru E, Ioaniţescu S, Şirli R, Socaciu M, Popescu A, Dănilă M, Voiculescu M: Contrast Enhanced Ultrasound for the evaluation of focal liver lesions in daily practice. A multicentre study. Med Ultrason 14: 95-100 (2012).

(48) Stumpe KD, Renner-Schneiter EC, Kuenzle AK, Grimm F, Kadry Z, Clavien PA, Deplazes P, von Schulthess GK, Muellhaupt B, Ammann RW, Renner EL.: F-18-fluorodeoxyglucose (FDG) positron-emission tomography of Echinococcus multilocularis liver lesions: prospective evaluation of its value for diagnosis and follow-up during benzimidazole therapy. Infection 35: 11-8 (2007).

(49) Tao S, Qin Z, Hao W, Yongquan L, Lanhui Y, Lei Y.: Usefulness of gray-scale contrast-enhanced ultrasonography (SonoVue®) in diagnosing hepatic alveolar echinococcosis. Ultrasound Med Biol 37: 1024-8 (2011).

(50) Tappe D, Grüner B, Kern P, Frosch M: Evaluation of a Commercial Echinococcus Western Blot Assay for Serological Follow-Up of Patients with Alveolar Echinococcosis. Clin Vaccine Immunol 15: 1633-1637 (2008).

(51) ter Haar G: Safety and bio-effects of ultrasound contrast agents. Med Biol Eng Comput 47: 893–900 (2009).

(52) Toyoda H, Kumada T, Kamiyama N, Shiraki K, Takase K, Yamaguchi T, Hachiya H: B-mode ultrasound with algorithm based on statistical analysis of signals: evaluation of liver fibrosis in patients with chronic hepatitis C. AJR Am J Roentgenol 193: 1037-1043 (2009).

(53) Van der Kant J: A guide to Acoustic Structure Quantication (Manual of ASQ). Toshiba (2010).

(54) Velasquez LM, Boellaard R, Kollia G, Hayes W, Hoekstra OS, Lammertsma AA, Galbraith SM: Repeatability of 18 F-FDG PET in a Multicenter Phase I Study of Patients with Advanced Gastrointestinal Malignancies. J Nucl Med 50: 1646-1654 (2009).

(55) Veen A: An exploratory research on the reproducibility of Acoustic Structure Quantication on the liver. Finding the best protocol to perform an ASQ measurement of the liver. Toshiba Medical Systems (2012).

(56) Vuitton DA, Zhou H, Bresson-Hadni S, Wang Q, Piarroux M, Raoul F, Giraudoux P: Epidemiology of alveolar echinococcosis with particular reference to China and Europe. Parasitology 127: 87-107 (2003).

(57) Wilson JF, Rausch RL, McMahon BJ, Schantz PM: Parasiticidal effect of chemotherapy in alveolar hydatid disease: review of experience with mebendazole and albendazole in Alaskan Eskimos. Clin Infect Dis 15: 234-249 (1992).

(58) Yang YR, Craig PS, Ito A, Vuitton DA, Giraudoux P, Sun T, Williams GM, Huang Z, Li Z, Wang Y, Teng J, Li Y, Huang L, Wen H, Jones MK, McManus DP: A correlative study of ultrasound with serology in an area in China co-endemic for human alveolar and cystic echinococcosis. Trop Med Int Health 12: 637-646 (2007).

(59) Yun-Zhong Wang, Xue-Mei Wang, Yin-Yan Li, GuoCheng Ou: Diagnostic value of acoustic structure quantification technology in diffuse liver diseases. World Chin J Digestol 5: 448-453 (2013).

7. Abbildungsverzeichnis

Abbildung 1: Zahl der in Deutschland gemeldeten Fälle alveolärer Echinokokkose nach Meldejahr laut Robert-Koch-Institut; erstellt mit der Software SurvStat, http://www3.rki.de/SurvStat, Datenstand: 01.08.2013.....1
Abbildung 2: Lebenszyklus des Kleinen Fuchsbandwurms, Abbildung von der Homepage der Untersuchungsämter für Lebensmittelüberwachung und Tiergesundheit Baden-Württemberg.....2
Quelle: http://www.ua-bw.de/pub/beitrag.asp?subid=0&Thema_ID=8&ID=209&Pdf=No.....2
Abbildung 3: Darstellung einer HAE-Läsion im ASQ Modus (links) und im B-Bild (rechts). (HAE= Hepatische alveoläre Echinokokkose; ASQ= Acoustic Structure Quantification).....9
Abbildung 4: Beispielhafter Acoustic Structure Quantification-Auswertungsvorgang mit der Software „TusCLCQFunctio, Version 1.0.0.1.“ an homogenem Leberparenchym. 10
Abbildung 5: CEUS Untersuchung einer HAE-Leberläsion in Twin-View. Zu Beginn der KM-Anflutungsphase 13 sec p.I. (links) und zum Zeitpunkt maximaler KM-Anflutung 33 sec p.I. (rechts). Im Kontrastbild zeigt sich KM-Anreicherung im Zentrum der Läsion 33 sec p.I. (CEUS= Contrast Enhanced Ultrasound; HAE= Hepatische alveoläre Echinokokkose; KM= Kontrastmittel; p.I= post injectionem).....11
Abbildung 6: Arbeitsschritt der Auswertung mit der VueBox: Im Kontrastbild (links) ist die Begrenzungs-ROI (blau) eingezeichnet, die eine ROI um die Läsion (grün) und ein Vergleichs-ROI um gesundes Parenchym (gelb) enthält. (ROI= Region of Interest).....13
Abbildung 7: Unterteilung der Leberläsionen bei hepatischer alveolärer Echinokokkose anhand deren morphologischer Darstellung im B-Bild nach der unveröffentlichten Klassifikation von Kratzer W (2012).....26
Abbildung 8: ROI in normalem Leber-parenchym; FD Ratio = 0,65. (ROI= Region of Interest; FD-Ratio= Focal Disturbance Ratio).....27

Abbildung 9: ROI um eine inhomogene HAE-Läsion; FD Ratio = 3,0. (ROI= Region of Interest; FD-Ratio= Focal Disturbance Ratio; HAE= Hepatische Alveoläre Echinokokkose).....28

8. Tabellenverzeichnis

Tabelle 1: Statistische Auswertung der ASQ Parameter aus Gewebe in HAE-Läsionen und zum Vergleich ASQ Parametern aus normalem Leberparenchym.(ASQ= Acoustic Structure Quantification; HAE = Heptische alveoläre Echinokokkose; MIN = Minimum; MAX = Maximum; FD-Ratio = Focal Disturbance Ratio; M = Mode; A = Average; SD = Standard Deviation).....29
Tabelle 2: Qualitativer und quantitativer Vergleich von Vaskularisation (US) und metabolischer Aktivität (F-18-FDG-PET-CT) der HAE-Leberläsionen.(Pat.Nr.= Patientennummer; CEUS= Contrast Enhanced Ultrasound; PE= Peak Enhancement; FD= Farbdoppler; PD= Powerdoppler; ADF= Advanced Dynamic Flow; SVUmax= maximum standardized Uptake Value; pos= positiv; F-18-FDG-PET-CT= 18-Fluorodesoxyglukose-Positronen-Emissions-Tomographie).....31