Universitätsklinikum Ulm, Zentrum für Chirurgie
Klinik für Thorax- und Gefäßchirurgie
Ärztlicher Direktor: Prof. Dr. med. L. Sunder – Plassmann

Endovaskuläre Versorgung rupturierter Aortenläsionen mittels Stentgraftimplantation

Dissertation zur Erlangung des Doktorgrades der Medizin der
Medizinischen Fakultät der Universität Ulm

Stefan Mathias Hümpfner
aus Augsburg

2009

Amtierender Dekan: Prof. Dr. Klaus-Michael Debatin

1. Berichterstatter: Prof. Dr. Karl-Heinz Orend

2. Berichterstatter: Prof. Dr. Martin Hoffmann

Tag der Promotion: 23.04.2010

Meinen Eltern

Inhaltsverzeichnis Seite

Abkürzungsverzeichnis VI

1. Einleitung 1

1.1 Rupturierte Aortenläsionen 1

1.2 Das Aortenaneurysma 2

1.3 Traumatische Aortenverletzungen 8

1.4 Penetrierendes Aortenulcus und intramurales Hämatom 11

1.5 Seltenere Formen der Aortenruptur 13

1.6 Zielsetzung der Arbeit 14

2. Material und Methoden 15

2.1 Patientengut 15

2.1.1 Geschlechterverteilung 16

2.1.2 Altersverteilung 17

2.2. Operation 18

2.2.1 Operationsindikation und Prinzip der endovaskulären Rupturausschaltung 18

2.2.2 Ablauf der Operation 21

2.2.3 Endoleckagen 25

2.3 Retrospektiv ermittelte Parameter 27

2.3.1 Den stationären Aufenthalt betreffende Parameter 28

2.3.2 Follow – up 31

2.4 Statistische Auswertung der gewonnen Daten 35

3. Ergebnisse 37

3.1 Ergebnisse bezüglich des stationären Aufenthaltes 37

3.1.1 Letalität während des stationären Aufenthaltes 37

3.1.2 Geschlechterverteilung 39

3.1.3 Alterstruktur zum Zeitpunkt der Stentimplantation 40

3.1.4 Präoperative Parameter 42

3.1.5 Perioperative Parameter 58

3.1.6 Postoperative Parameter 86

3.2 Follow - up 107
3.2.1 Überleben im Nachbeobachtungszeitraum 107
3.2.2 Gesamtüberleben *seit der Stentimplantation* 110
3.2.3 Daten über Nachsorgeuntersuchungen und weitere stationäre Aufenthalte während der Follow – up - Phase 112
3.2.4 Todesursachen 138

4. Diskussion 140

4.1 Letalität 140
4.2 Demographische Grunddaten und Risikoprofil 145
4.3 Parameter bezüglich der präoperativen stationären Phase 160
4.4 Lokalisation und Diagnosen 164
4.5 Der Eingriff 177
4.6 Postoperative Liegezeiten und Beatmungsdauer 188
4.7 Postoperative Komplikationen 190
4.8 Folgeoperationen bzw. – interventionen während des stationären Aufenthalts 206
4.9 Postoperative Hämoglobin- und Hämatokritwerte 207
4.10 Todesursachen 207
4.11 Follow – up 209
4.11.1 Überleben 209
4.11.2 Komplikationen 211
4.11.3 Bedeutung verschiedener Verfahren bei der Diagnostik methodenassoziierter Komplikationen 216
4.11.4 Folgeoperationen bzw. -interventionen 218
4.11.5 Todesursachen im Follow – up 219
4.11.6 Überlegungen zur Optimierung der Nachsorgeuntersuchungen 221
4.11.7 Lebensqualität nach endovaskulärer *Ruptur*versorgung ? – eine bislang ungeklärte Frage 221
4.12 Vergleichbarkeit der gewonnenen Daten 222
4.13 Grenzen des endovaskulären Verfahrens 223

5. Zusammenfassung 227

6. Literaturverzeichnis 229

7. Anhang 261

8. Danksagung 263

Abkürzungsverzeichnis

A. / Aa.	Arteria / Arteriae
Abb.	Abbildung
abd.	abdominal
ACI	Arteria carotis interna
ACVB	aorto – coronarer Venenbypass
AIC	Arteria iliaca communis
AIE	Arteria iliaca externa
AFC	Arteria femoralis communis
ARDS	adult respiratory distress syndrome
ASA	American Society of Anesthesiologists
BAA	Bauchaortenaneurysma
bpm	Schläge pro Minute (beats per minute)
COPD	chronic obstructive pulmonary disease
CT	Computertomographie
DD	Differentialdiagnose
DSA	digitale Substraktionsangiographie
EK	Erythrozytenkonzentrat
ePTFE	expandiertes Polytetrafluoroethylen
EVAR	endovascular aortic repair
FFP	fresh frozen plasma
Hb	Hämoglobin
Hk	Hämatokrit
HLM	Herz – Lungen – Maschine
HZV	Herzzeitvolumen
IABP	intraaortale Ballongegenpulsation (intra – aortic balloon pump)
IMH	intramurales Hämatom
KHK	koronare Herzkrankheit
LAO	left anterior oblique – Projektion
LVEDP	linksventrikulärer enddiastolischer Druck (left ventricular end diastolic pressure)
MAP	arterieller Mitteldruck (mean arterial pressure)
Max	statistisches Maximum

Min	statistisches Minimum
MmHg	Millimeter Quecksilbersäule
MRT	Magnetresonanztomographie
n	Anzahl (lateinisch: numerus)
PAU	penetrierendes Aortenulcus
pAVK	periphere arterielle Verschlusskrankheit
PCWP	pulmonary capillary wedge pressure
p.o.	postoperativ /-e /-er /-es
PRIND	prolongiertes reversibles ischämisches neurologisches Defizit
PTA	perkutane transluminale Angioplastie
RCA	rechte Koronararterie (right coronary artery)
rTPA	recombinant Tissue Plasminogen Activator
SIRS	systemic inflammatory response syndrome
TAA	thorakales Aortenaneurysma
TAAA	thorako – abdominelles Aortenaneurysma
Tab.	Tabelle
TEA	Thrombendarteriektomie
TEE	transösophageale Echokardiographie
thor.	thorakal
thor – abd.	thorako – abdominal
TIA	transitorische ischämische Attacke
TK	Thrombozytenkonzentrat
TVT	tiefe Venenthrombose
V./ Vv.	Vena / Venae
V.a.	Verdacht auf
Z.n.	Zustand nach
ZNS	zentrales Nervensystem
ZVD	zentraler Venendruck

1.Einleitung

1.1 Rupturierte Aortenläsionen

Rupturierte Aortenläsionen stellen ein schweres und zugleich an Bedeutung zunehmendes Krankheitsbild dar. So hat sich in Deutschland die Zahl der Todesfälle durch Aortenruptur oder Aortendissektion pro Jahr nach Angaben des statistischen Bundesamtes in Wiesbaden im Zeitraum von 1993 bis 2003 verdoppelt (192).
Für die behandelnden Ärzte stellt die Therapie der betroffenen Patienten trotz erheblicher Fortschritte im Bereich der Operationstechnik, der Anästhesie und vor allem der postoperativen Intensivtherapie noch immer eine große Herausforderung dar, und sie ist nach wie vor mit einer hohen Mortalität belastet. Obwohl beispielsweise die Ergebnisse der elektiven konventionellen Aortenaneurysmachirurgie in den letzten 50 Jahren substanziell verbessert werden konnten, liegt die Operationsletalität von Patienten mit rupturierten Aortenläsionen bei offen – chirurgischem Vorgehen auch heute noch bei 30 bis 90%. Aufgrund dieser unbefriedigenden Resultate wurde immer wieder der Ruf nach alternativen Therapiekonzepten laut.
Seit der Erstbeschreibung durch Juan Carlos Parodi (278) im Jahr 1991 etablierte sich mit der Implantatation aortaler Stentgrafts ein neues Therapieverfahren im Bereich der elektiven Aneurysmachirurgie, welches vor allem aufgrund niedrigerer perioperativer Letalitätsraten und (bei Eingriffen im Bereich der thorakalen und thorakoabdominalen Strombahn) niedrigeren Paraplegieraten sowie seiner möglichen Durchführbarkeit auch bei Hochrisikopatienten auf sich aufmerksam machte (28, 153, 189, 193, 196, 225, 263, 293, 294, 329, 353, 367, 370). Auf dem Boden dieser vielversprechenden Ergebnisse wird im aortalen Endografting auch *im Rupturstadium* zunehmend eine Alternative zur offenen Operation gesehen. Allerdings ist das Verfahren hierfür bei weitem noch nicht so gut evaluiert wie für die elektive Anwendung, wobei insbesondere mittel- und langfristige Ergebnisse fehlen.
Es können verschiedene Formen von rupturierten Aortenläsionen unterschieden werden, die entweder durch ein Trauma beziehungsweise eine iatrogene Verletzung der Aorta oder auf dem Boden pathologischer Veränderungen der Hauptschlagader wie Aneurysmen, Dissektionen, penetrierender Aortenulcera oder Fistelbildungen zu Nachbarorganen entstehen.

1.2 Das Aortenaneurysma

Unter einem Aortenaneurysma versteht man eine permanente, irreversible und lokalisierte Erweiterung der Aorta um mindestens 50 % im Vergleich zu einem benachbarten gesunden Gefäßabschnitt und damit zum normal zu erwartenden Gefäßdurchmesser (23, 193).
Zu unterscheiden sind Aneurysmen von der arteriellen Ektasie, die kein expansives Verhalten zeigt, gleichmäßig begrenzt ist und häufig generalisiert auftritt. Nach morphologischen Gesichtspunkten kann man das echte bzw. wahre Aneurysma vom falschen Aneurysma und von der Aortendissektion als Sonderform abgrenzen (134, 359). Beim echten bzw. wahren Aneurysma liegt eine Erweiterung der gesamten Gefäßwand vor. Dabei finden sich deren normale histologische Schichten auch allesamt in der Aneurysmawand wieder. Demgegenüber entsteht ein falsches Aneurysma durch eine lokalisierte Ruptur des Gefäßes mit konsekutivem perivaskulärem organisiertem Hämatom, dessen Begrenzung keine elastischen oder muskulären Fasern enthält. Das Aneurysma dissecans resultiert aus einem Einriss der Gefäßintima, wodurch es zu einem Bluteintritt zwischen Media und Adventitia und damit zur Entstehung von zwei funktionellen Lumina kommt. Das wahre Lumen wird dabei von der Intima, das falsche Lumen von der Media und der Adventitia gebildet.
Das Auftreten von Aortenaneurysmen wurde während der letzten Jahre immer häufiger (22, 301) und steigt mit zunehmendem Alter an. So beträgt die Inzidenz von Aortenaneurysmen ab dem 55. Lebensjahr über 117 pro 100000 für Männer und über 33 pro 100000 für Frauen (179). Dabei sind nach Untersuchungen von Karlson und Sternei ca. 75,5 % im abdominellen und 24,5 % im thorakalen Abschnitt lokalisiert. Nach Angaben von Kopp et al. liegen sogar 80 % aller Aortenaneurysmen infrarenal, ca. 5 – 10 % im Bereich der Aorta ascendens und des Aortenbogens und ca. 2 % thorakoabdominal oder isoliert im Bereich der Visceral- und Nierenaterienabgänge im Abschnitt IV der Aorta (193).
Das Vorhandensein eines Aortananeurysmas birgt zwei lebensbedrohliche Gefahren: Einerseits stellt es eine mögliche Emboliequelle dar, die zum akuten Gefäßverschluss im Bereich lebenswichtiger Organe führen kann, andererseits steigt mit zunehmendem Durchmesser das Risiko einer potenziell tödlichen Ruptur. Während es bei einem Durchmesser von 4 bis 4,9 cm in ca. 3 bis 12 % zu einer Aneurysmaruptur innerhalb von 5 Jahren kommt, steigt diese Zahl auf bis zu 75 % in fünf Jahren bei einem Durchmesser über 7 cm (290).

Im Rahmen einer Aortendissektion kann es ebenfalls zu einer Ruptur kommen, außerdem breitet sich die Einblutung in der Gefäßwand ortho- und / oder retrograd aus. Sind die Abgänge der aus der Aorta abzweigenden Gefäße in die Dissektion einbezogen, kann dies zu Stenosen oder Kompressionsverschlüssen der betroffenen Arterien und damit zu potenziell lebensbedrohlichen Organischämien z.B. im Bereich des Gastointestinaltraktes oder der Nieren führen. Nach der Lokalisation werden die Aortendissektionen in die Typen I – III nach De Bakey bzw. in die Typen Stanford A und Stanford B eingeteilt

	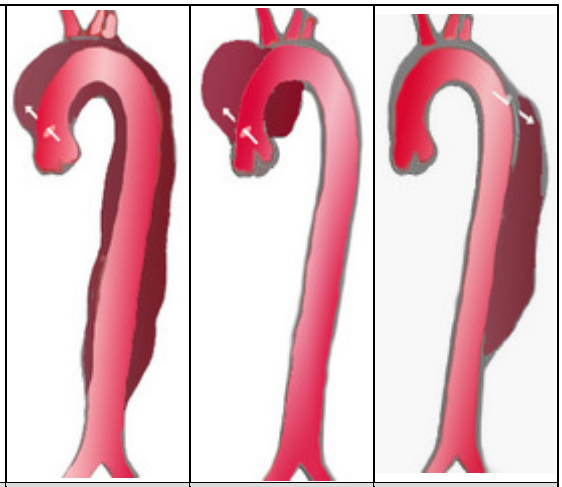		
Häufigkeit	60 %	10-15 %	25-30 %
Typ	DeBakey I	DeBakey II	DeBakey III
	Stanford A		Stanford B
	Proximal		Distal

Abb. 1: Klassifikationen der Aortendissektion
(Quelle: Wikipedia®)

Heutzutage entstehen über 90 % der Aortenaneurysmen als Folge der Arteriosklerose und deren Risikofaktoren, die zu einem Elastizitätsverlust bzw. einer Mediadegeneration in der Gefäßwand führt. Allerdings ist die eigentliche pathogenetische Rolle der Arteriosklerose nicht vollständig geklärt, so dass von einer multifaktoriellen Genese bei der Entstehung des Aortenaneurysmas ausgegangen werden muss. Darüber hinaus ist auf Grund familiärer Häufung auch eine genetische Prädisposition wahrscheinlich. Zudem legt die Entdeckung erhöhter Kollagenaseaktivität bzw. eines Elastin- und Kollagenmangels in der Aortenwand betroffener Patienten auch eine Beteiligung biochemischer Prozesse bei der Pathogenese des Aortenaneurysmas nahe (42, 63, 235, 309, 391). Dabei kommt es zu einer relativen Abnahme elastischer zugunsten der kollagenen Fasern (63). Die Faserschädigung ist dabei durch Hypoxie nach Alteration der Vasa vasorum bedingt. Dies deckt sich auch mit der Beobachtung, dass Aortenaneurysmen, die in unserer Zeit ja überwiegend durch die Arteriosklerose bedingt sind, zum größten Teil im Abschnitt V der Aorta vorkommen, wo

die Aortenwand zwar dickere aber zahlenmäßig weniger elastomuskuläre Fasern enthält und eine deutlich schlechtere Blutversorgung hat, so dass sie hier besonders anfällig für arteriosklerotische und damit auch aneurysmatische Veränderungen ist (221, 389).
Im Zusammenhang mit der Bedeutung von Enzymen bei der Entstehung von Aortenaneurysmen wurde in jüngerer Vergangenheit vor allem die Rolle von Metalloproteinasen (MMP) immer wieder intensiv diskutiert. Wilson et al. publizierten erst im Mai 2008 brandaktuelle Ergebnisse, die zeigen, dass die Ruptur eines BAA mit erhöhten Plasmakonzentrationen der Isoenzyme MMP1 und MMP9 einhergeht. Dabei war in der zitierten Studie ein vierfacher MMP9 – Anstieg mit einer deutlich erhöhten aneurysmabedingten 30 – Tage – Mortalität assoziiert, so dass diesem in Zukunft – den Autoren zufolge – möglicherweise die Bedeutung eines leicht zu bestimmenden Risikoindikators zukommt (385).
Das meist infrarenal lokalisierte inflammatorische Aortenaneurysma, das durch eine schwielige Verdickung der Gefäßwand und eine meist damit einhergehende periaortale fibrotische Veränderung des Retroperitoneums gekennzeichnet ist, stellt aus pathogenetischer Sicht eine Sonderform dar. In histologischen Untersuchungen derartiger Aneurysmen konnten eine von der Adventitia ausgehende und auf die übrigen Schichten der Aortenwand übergreifende chronische lymphoplasmazelluläre Entzündung und eine damit einhergehende gesteigerte Gefäßproliferation nachgewiesen werden (328). In den peripheren Anteilen können teilweise sogar Lymphfollikel beobachtet werden. Von den Zellen des Immunsystems freigesetzte Zytokine sollen dabei proteolytische Prozesse induzieren, die zu einem erhöhten Umsatz an Elastin und Kollagen führen (246, 280, 289, 304). Die genaue Pathogenese des inflammatorischen Aortenaneurysmas ist sehr umstritten und letztlich immer noch unklar. In den letzten Jahrzehnten wurden diesbezüglich zahlreiche Theorien (deren genauere Erklärung den Rahmen dieser Arbeit sprengen würden) intensiv diskutiert (1, 7, 18, 145, 344). Die periaortale Fibrose kann auf benachbarte Strukturen (z.B. Ureter, V. cava, Duodenum) übergreifen und dadurch zu Komplikationen wie z.B. einer Hydronephrose führen. Aortenaneurysmen als Folge von bakteriellen und viralen Infektionen, wie das früher sehr häufige, vor allem thorakal lokalisierte luetische Aneurysma sind heute relativ selten. Weitere sehr seltene prädisponierende Faktoren für die Entstehung eines Aortenaneurysmas vor allem bei jungen Patienten sind angeborene Bindegewebserkrankungen wie der autosomal – dominant vererbte Defekt des Fibrillin – 1 – Gens beim Marfan – Syndrom sowie das Ehlers – Danlos – Syndrom vom Typ IV, außerdem die Takayasu – Aortitis (193), das

Kawasaki – Syndrom, die Osteogenesis imperfecta und der M. Ormond (193). Auch ein stumpfes Thoraxtrauma, ein Dezelerationstrauma oder die operative Korrektur einer Aortenisthmusstenose können zur Aneurysmabildung führen.
Die Frage ist jedoch nun, wie es zu der, für das Thema dieser Arbeit relevanten Hauptkomplikation des Aortenaneurysmas, nämlich der Ruptur kommt. Beobachtet man den Spontanverlauf, ohne therapeutisch zu intervenieren, kommt es auf dem Boden eines dauerhaften Missverhältnisses zwischen Blutdruck und Gefäßwiderstand zu einem stetigen Anstieg des Aneurysmadurchmessers, bestimmt von hämodynamischen Faktoren entsprechend dem Laplace`schen Gesetzt, das besagt, dass die tangentiale Wandspannung proportional zum Produkt aus Gefäßdurchmesser und Innendruck ansteigt. Daraus lässt sich sehr leicht erkennen, dass sich dieser Prozess ohne adäquate Therapie stetig selbst verstärkt, und schließlich in einem Circulus vitiosus endet, der schlimmstenfalls eine Ruptur zur Folge hat.
Das perforierte BAA tritt klinisch häufig in Form eines akuten Abdomens mit plötzlich einsetzenden Bauch- und /oder Rückenschmerzen in Erscheinung. Anschließend kann sich relativ schnell ein hypovolämischer hämorrhagischer Schock mit Tachykardie, Hypotonie, Blässe und Kaltschweißigkeit entwickeln. Das symptomatische geschlossene TAA kann z.B. zu Dysphagie, Herzinsuffizienz und Pneumonie durch Kompression der betroffenen Organe oder zur Rekurrenzparese durch Überdehnung des Nerven führen (192, 326, 348, 366, 370). Im Stadium der akuten Ruptur stehen dann jedoch stärkste Thorax- und /oder Rückenschmerzen und vor allem eine sich rasch entwickelnde Schocksymptomatik im Vordergrund. Kommt es zu einer relativ seltenen Ruptur eines Aortenaneurysmas in Nachbarorgane, kann dies beispielsweise zu oberer GI-Blutung bei Perforation in den Ösophagus oder ins Duodenum bzw. einer akuten kongestiven Herzinsuffizienz mit abdominellem Maschinengeräusch bei Perforation in die Vena cava führen. Patienten, bei denen es zu einer freien Ruptur in die Bauch- bzw. Pleurahöhle kommt, versterben in der Regel innerhalb von Sekunden bis Minuten an einem fulminanten Kreislaufversagen. Patienten, die die Klinik lebend erreichen, haben daher normalerweise ein *gedeckt* rupturiertes Aortenaneurysma.
Eine akute Aortendissektion beginnt häufig mit Rücken- und /oder Brustschmerzen. Schreitet die Dissektion fort, wandern die Schmerzen typischerweise am Rücken entlang nach caudal. Zusätzlich kann es zu neurologischen, abdominellen und renalen Symptomen durch Malperfusion des Gehirns, des Rückenmarks, des Intestinuums und der Nieren kommen. Eine Kreislaufdekompensation kann entweder Folge einer sekundären Ruptur,

oder im Rahmen der Typ-A-Dissektion Folge einer Pericardtamponade, Aortenklappeninsuffizienz oder Beteiligung der Koronararterien sein.

Die Verdachtsdiagnose eines rupturierten Aortenaneurysmas wird heute in der Regel durch die Sonographie oder idealerweise durch eine Spiral – CT – Untersuchung gesichert. Im Ultraschall lässt sich dabei das Aneurysma und eventuell zusätzlich ein retroperitoneales Hämatom bzw. freie Flüssigkeit im Abdomen nachweisen. Mit Hilfe der Spiral – CT lässt sich innerhalb kurzer Zeit darüber hinaus auch sehr genau die Ausdehnung und die genaue Morphologie, wie etwa das Vorhandensein oder Fehlen eines ausreichenden Aneurysmahalses abbilden, der für eine stentgestütze Ausschaltung eine wichtige Grundvoraussetzung darstellt. Die Angiographie, die beim Aneurysma spurium nach traumatischer Aortenruptur und bei der Aortendissektion wichtige diagnostische Daten liefern kann, ist zur Diagnosesicherung eines wahren Aneurysmas nicht geeignet, da bei diesem Verfahren nur das blutdurchströmte Lumen, nicht jedoch der thrombosierte Aneurysmasack dargestellt wird. Damit liefert sie keine ausreichenden Informationen über die Größe des Aneurysmas.

Da die Prognose des rupturierten Aortenaneurysmas ohne chirurgische Intervention in der Regel infaust ist, besteht nach Diagnosesicherung eine absolute Indikation zur notfallmäßigen operativen Ausschaltung (110, 133, 179, 261, 320). Akute Typ-A-Dissektionen stellen ebenfalls eine Indikation zur Notfall – OP dar, da sich bei Patienten, die keiner chirurgischen Versorgung zugeführt werden, die Mortalität im Vergleich zu der bei operierten Patienten bereits in den ersten 24 Stunden verdoppelt, und die Letalität der klassischen Typ – A – Dissektion ohne operative Sanierung bei 80 % innerhalb der ersten 14 Tage liegt (192). Im Rahmen der Operation wird normalerweise unter Einsatz der Herz – Lungen – Maschine der betroffene Aortenabschnitt durch eine Prothese oder mitsamt der Aortenklappe durch ein klappentragendes Conduit ersetzt, um den Tod durch Aortenruptur, Pericardtamponade oder akute Aortenklappeninsuffizienz zu verhindern. Demgegenüber kann bei der Typ-B-Dissektion in vielen Fällen zunächst eine abwartende Haltung mit lediglich konservativer antihypersensiver Therapie, mit Betablockern als Mittel der ersten Wahl, indiziert sein. Ist damit keine ausreichende Blutdrucksenkung auf Werte unter 130/80 mmHG zu erzielen, können zusätzlich Nitroprussidnatrium oder ACE – Hemmer verabreicht werden. Indikationen zur invasiven Therapie ergeben sich bei drohender oder bestehender Ruptur, bei Entwicklung einer Typ-A-Dissektion, bei Organ- oder Extremitätenischämie, bei persistierenden Schmerzen aufgrund zunehmender Dilatation und bei Dissektion im Rahmen eines Marfan-Syndroms (151, 192).

Therapeutisch stehen zur Ausschaltung rupturierter Aortenaneursysmen im wesentlichen zwei Methoden zur Verfügung. Die klassische Methode ist die offene Operation mit Explorartion des Aneurysmas, druckadaptierter proximaler und distaler Ausklemmung und Ausschaltung des betroffenen Aortensegmentes durch Interposition einer Rohr– bzw. Y – Prothese, die schließlich durch den zuvor aufgeschnittenen Aneurysmasack sowie durch Peritoneum bzw. Pleura gedeckt wird. Dieses Verfahren wurde erstmals 1951 von Dubost et al. zur Ausschaltung eines infrarenalen BAA erfolgreich durchgeführt (103). Dabei liegt die perioperative Letalität beispielsweise für das rupturierte BAA bei diesem konventionellen Vorgehen in den meisten Patientenkollektiven auch heute noch bei 50-90 % (28, 152, 175).

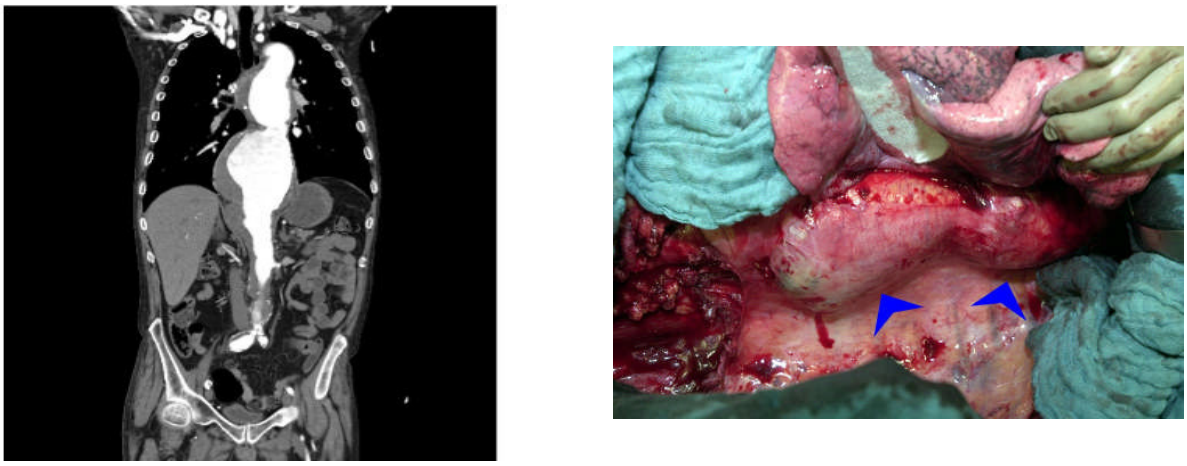

a) b)

c) d)

Abb. 2: Großes (Maximaldurchmesser 12,5 cm) zweibäuchiges **thorakoabdominelles Aortenaneurysma** (blaue Pfeilspitzen) **mit gedeckter Ruptur** nach dorsal, welches sich vom distalen Aortenbogen bis unter den Abgang des Truncus coeliacus erstreckt. Die Bilder zeigen das präoperative Computertomogramm (a) sowie den Operationssitus (b + c) mit Blick auf die Perforationsstelle (gelbe Pfeile) und die freiliegenden – vom Aneurysma bereits arrodierten – Wirbelkörper (grüne Kreuze) im Rahmen der offen chirurgischen Ausschaltung via Crawford – Zugang (d).

Eine weitere therapeutische Option stellt die Implantation stentgestützter Aortenprothesen dar. Die erste Ausschaltung eines infrarenalen BAA beim Menschen mittels Stentgraft wurde 1991 von Parodi et al., die von thorakalen Aneurysmen 1994 von Dake et al. beschrieben (28, 84, 278). Heute, im Zeitalter zunehmender klinischer Erfahrung im Bereich der endovaskulären Aortenchirurgie erscheint die stentgestützte Aneurysma-ausschaltung auch im Stadium der Ruptur, besonders im Hinblick auf die geringere perioperative Letalität und Morbidität als Alternative zur offenen OP äußerst vielversprechend (193, 202, 210, 266, 267, 320, 370). Dabei werden sowohl Tube – Stentgrafts (TAA, und z.T. beim BAA) als auch Y – Stentgrafts (infrarenales BAA) verwendet. Für manche Patienten kommt auch die Implantation eines aortomonoiliacalen Stentgrafts mit anschließender Anlage eines femoro – femoralen Cross – over – Bypasses als therapeutische Option in Frage. Auch akute Typ – B – Dissektionen werden zunehmend stentgestützt versorgt (84, 109, 118, 244, 250, 320, 356).
Voraussetzung für die Ausschaltung mit Hilfe eines Stentgrafts ist jedoch eine geeignete Aneurysmalage und -morphologie (z.B. ausreichender proximaler Hals) sowie ein professionelles Management durch ein Team mit interdisziplinärer Kooperation von Radiologen, Anästhesisten und Chirurgen, das auch über genügend Routine im Bereich der offenen Operation im Falle einer notwendigen Konversion verfügt. Darüber hinaus muss der Patient ausreichend stabil sein, so dass genügend Zeit für eine präoperative CT – Diagnostik mit 3 – D – Rekonstruktion verbleit, die unter anderem für die Dimensionierung des Stentgrafts und die Zugangsplanung notwendig ist.

1.3 Traumatische Aortenverletzungen

Eine weitere Form rupturierter Aortenläsionen stellt die traumatische Aortenruptur dar. Sie ist fast immer thorakal lokalisiert, liegt in ca. 70 % - 90 % „in loco typico“, das heißt am Beginn der thorakalen Aorta descendens im Bereich des Ligamentum arteriosum und stellt die zweithäufigste Todesursache bei Traumapatienten dar (29, 98, 201, 330, 377). In den USA verlieren jährlich circa 8000 Menschen durch diese Verletzung ihr Leben (330). Meist ist sie Folge eines akuten Dezelerationstraumas im Rahmen eines Verkehrsunfalls, eines Sportunfalls (z.B. beim Skifahren) oder eines Absturzes, z.B. im Lift (29, 167, 377). Die träge Blutflüssigkeit zieht dabei den distalen Aortenbogen und die proximale Aorta descendens nach anterior bzw. kaudal, während die Aorta im Bereich des Ligamentum

ateriosum, der Pleura parietalis und der Kopf-Hals-Gefäße gewissermaßen im Thorax „verankert“ ist. Auf diese Weise kann es zum Einriss der Wand kommen. Mittlerweile konnte dieser Verletzungsmechanismus auch in Abbremsversuchen an menschlichen Leichen rekonstruiert und nachgewiesen werden (14, 160). Demgegenüber scheint der von Crass et al. propagierte (74) „Osseous pinch“ – Effekt (Einquetschen der Aorta zwischen Sternum, erster Rippe und medialer Clavicula einerseits und Anteilen der Wirbelsäule andererseits) für die Pathogenese des aortalen Dezelerationstraumas von eher untergeordneter Bedeutung zu sein (14). Auch andere Erklärungsansätze wie die Annahme eines sogenannten „Wasserhammereffekts“ (Perforation der Aorta infolge einer reflektierten retrograd verlaufenden Druckwelle, welche durch eine plötzliche Okklusion der Strombahn im Bereich des Zwerchfelldurchtritts zustande kommt, die wiederum aus einer Kompression des Abdomens resultiert) oder die bereits vor dem zweiten Weltkrieg aufgestellte Hypothese, dass der traumatischen Ruptur ein plötzlicher Blutdruckanstieg infolge einer Kompression des linken Ventrikels zugrunde liegt (191, 220, 260), wurden mittlerweile weitgehend widerlegt (14, 160). Seltenere Ursachen für eine traumatische Aortenruptur sind Verschüttungstraumen unter Erde oder Schnee, isolierte Thoraxkompression (z.B. im Rahmen von Arbeitsunfällen), Auftreffen eines von einer Maschine weggeschleuderten Fremdkörpers sowie die in anderen Ländern häufiger vorkommenden direkten Aortenverletzungen durch Schuss- oder Stichverletzungen (29). Betrifft die Ruptur alle Wandschichten mitsamt der Adventita und der benachbarten Pleura, verstirbt der Patient in der Regel innerhalb kürzester Zeit noch an der Unfallstelle. Liegt dagegen eine *gedeckte* Ruptur vor, bei der Adventita und /oder Pleura noch stehen, hat der Verletzte eine realistische Chance lebend die Klinik zu erreichen. Diese Patienten sind im weiteren Verlauf einerseits durch das Risiko einer sekundären freien Ruptur, jedoch andererseits auch durch die häufig vorliegenden Begleitverletzungen im Rahmen eines Polytraumas vital bedroht (194). Häufig erfordert ein bestehender Hämato-pneumothorax eine Thoraxdrainageneinlage noch am Unfallort. Die Indikation hierfür ist allerdings streng (in der Regel nur bei Beatmungsproblemen wie hohen Beatmungsdrücken oder zu niedriger Sauerstoffsättigung des Blutes) zu stellen, da nach dem Legen von Thoraxdrainagen der intrathorakale Druck und damit auch der Gegendruck, der den Blutaustritt aus der Aorta begrenzt abfallen, was zu schwerer Hypotension und Asystolie führen kann (201). An Begleitverletzungen liegen oft eine Leber- und / oder Milzruptur, eine Zwerchfellruptur, Lungenkontusionen sowie schwere Schädel – Hirn – Verletzungen vor, die ebenfalls rasch zum Tod des Patienten führen können (157, 377, 378). Hinweise

auf das mögliche Vorliegen einer Aortenruptur können bei Traumapatienten ein bestehender linksseitiger Hämatothorax, eine gleichzeitige Zwerchfellruptur links, eine Mediastinalverbreiterung und Blutdruckdifferenzen zwischen beiden Armen bzw. zwischen den oberen und den unteren Extremitäten liefern (377). Die Diagnose einer traumatischen Aortenruptur wird mittlerweile nach entsprechendem klinischen Verdacht meist mittels Thorax – CT im Rahmen der Schockraumdiagnostik polytraumatisierter Patienten gesichert. Daneben sind auch die arterielle DSA und die TEE von diagnostischer Bedeutung (157, 200, 377). Die chirurgische Therapie erfolgt entweder sofort oder erst verzögert z.B. nach Versorgung von vital bedrohlichen Begleitverletzungen wie intra-abdominellen Organrupturen und Schädel – Hirn – Traumata oder nach Stabilisierung der Kreislaufverhältnisse (377,378). Derzeit gibt es keine einheitliche Meinung zu der Frage, ob generell ein frühes oder ein verzögertes operatives Vorgehen zu favorisieren ist (378). Während viele Autoren in den letzten Jahren für eine aufgeschobene Versorgung plädierten (378, 273), kam eine multizentrische Studie der American Association of Trauma zu einem ganz anderen Ergebnis, da es im Rahmen dieser Studie in einem relativ hohen Prozentsatz zu einer tödlichen Ruptur der gedeckten Aortenverletzung kam (125). Außerdem ist zu erwähnen, dass nicht alle Patienten für ein abwartendes Procedere in Frage kommen, da z.B. bei einem gleichzeitig vorliegenden Schädel – Hirn – Trauma eine für ein konservatives Vorgehen notwendige systemische Blutdrucksenkung zu einer schweren Hypoxie des vorgeschädigten ZNS führen kann (378). Andererseits kann z.B. eine akute Subarachachnoidalblutung eine Heparinisierung, die Voraussetzung für eine Stentgraftversorgung wäre unmittelbar nach dem Trauma unmöglich machen. Damit muss auch weiterhin bei jedem Patienten mit traumatischer Aortenruptur individuell über den Zeitpunkt der operativen Therapie entschieden werden (378).

Auch in der Behandlung der traumatischen thorakalen Aortenruptur gewinnt die endovaskuläre Therapie mittels aortaler Stentimplantation neben herkömmlichen Verfahren wie der Direktnaht der Aorta und dem thorakalen Aortenersatz durch Rohrprotheseninterposition angesichts vielversprechender Operationsergebnisse zunehmend an Bedeutung (20, 142, 194, 198, 200, 299, 377). Vor allem bei der sofortigen Versorgung der Aortenruptur hat sich das stentgestützte Verfahren als erfolgreiche und effektive Therapieform erwiesen (142, 194, 200, 299). Einige Autoren berichten nach endovaskulärem Vorgehen über eine signifikant niedrigere Rate an neurologischen Komplikationen (wie z.B. Paraplegie) und über eine geringere perioperative Letalität im Vergleich zur offenen

OP (142, 194, 198, 200). Zusätzlich scheint die stentgestützte Versorgung Vorteile gegenüber dem konventionellen Vorgehen bei Patienten mit gleichzeitig bestehendem schwerem Lungentrauma zu haben (200).

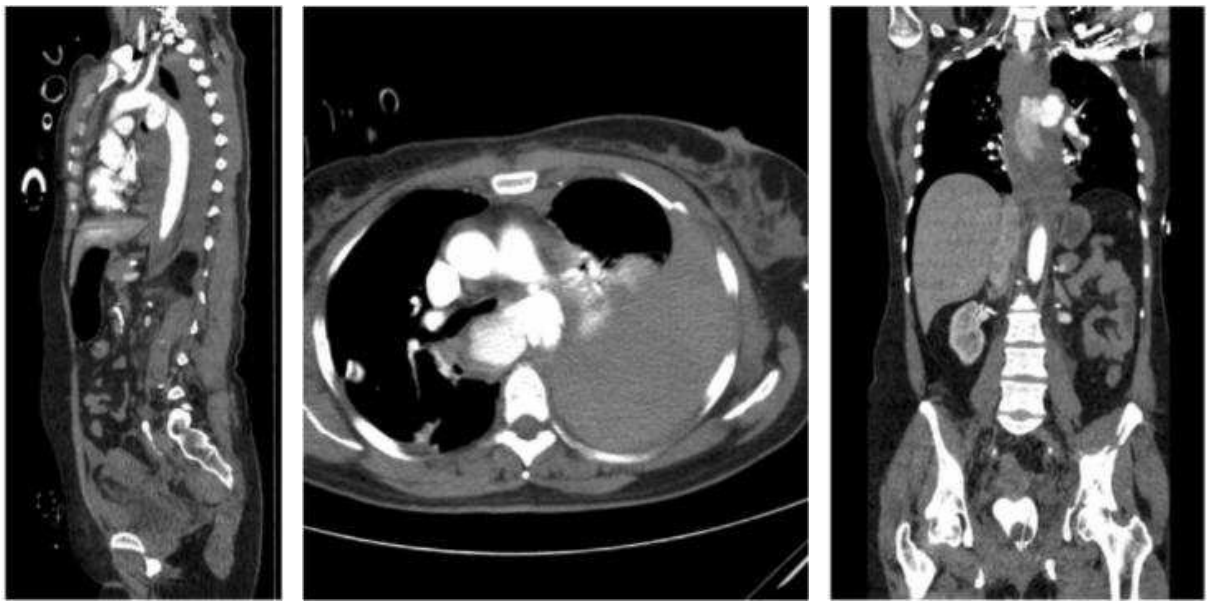

a) b) c)

Abb. 3: Angio – CT – Befund einer **traumatischen thorakalen Aortenruptur loco typico** mit begleitendem linksseitigen Hämatothorax bei einer 44 – jährigen Patientin in sagittaler (a), axialer (b) und coronarer (c) Schnittebene (CT = Computertomographie)

1.4 Penetrierendes Aortenulcus und intramurales Hämatom

Auch das penetrierende Aortenulcus (PAU) und das intramurale Hämatom (IMH) können zur Ruptur der Aorta führen (106, 111, 192, 321, 357). Gemeinsam mit der klassischen Aortendissektion werden diese beiden Entitäten zum sogenannten akuten Aortensyndrom zusammengefasst (192, 251, 321, 340).

Unter einem PAU versteht man eine Ulzeration einer atheromatösen Plaque, die sich bis in die Tunica media ausdehnt (68, 322, 340). Sie tritt meist jenseits des 70. Lebensjahres auf (192, 321), ist wesentlich häufiger thorakal als abdominal lokalisiert und kann durch Arrosion der Vasa vasorum der Aortenmedia zu einer schmerzhaften, meist lokalisierten, intramuralen Blutung mit Kontakt zum wahren Lumen führen, die eher selten eine klassische Dissektion zur Folge hat.

Demgegenüber kann sich die Blutung beim IMH, das ebenfalls durch einen Blutaustritt aus rupturieren Vasa vasorum der Aortenmedia entsteht, auf die gesamte Aorta ausdehnen. Die Blutung entsteht hier fulminant, erzeugt starke Schmerzen und führt häufiger zur Dissek-

tion, kommuniziert aber im Gegensatz zum PAU nicht mit dem wahren Aortenlumen (192, 321, 340). Das typische Alter für die Manifestation eines IMH liegt um das 50. Lebensjahr (192, 321). Zwar können beim PAU akute klinische Symptome und Komplikationen fehlen, jedoch kann vor allem das symptomatische PAU zu typischen Komplikationen führen, die von der Bildung von Pseudoaneurysmen, über Thromboembolien bis hin zur spontanen oder durch ein Bagatelltrauma ausgelösten Aortenruptur in bis zu 40 % der Fälle reichen (106, 192, 321, 322). Dabei hat das symptomatische PAU eine deutlich ungünstigere Prognose als die klassische Dissektion (340). Einige Autoren begründen das dadurch, dass bei der Dissektion im Gegensatz zum PAU nur das mittlere oder äußere Drittel der Media betroffen ist (321, 322).

Aufgrund der schlechten Prognose des Spontanverlaufs sollte das symptomatische PAU bei persistierenden Schmerzen chirurgisch angegangen werden, während das asymptomatische PAU, das sehr viel seltener zur Aortenruptur führt, nicht zwingend einer akuten invasiven Therapie bedarf (61, 68, 282, 322). Zur Sanierung kommt entweder die offene Operation mit Ersatz des betroffenen Aortensegments durch eine Kunststoffprothese oder die Implantation eines Stentgrafts in Betracht. Auch in der Therapie des symptomatischen PAU wird zunehmend über sehr gute Ergebnisse der endovaskulären stentgestützten Therapie berichtet (106, 111, 282, 321, 322), die hier möglicherweise dem konventionellen Vorgehen überlegen ist und eventuell favorisiert werden sollte (282, 321, 322).

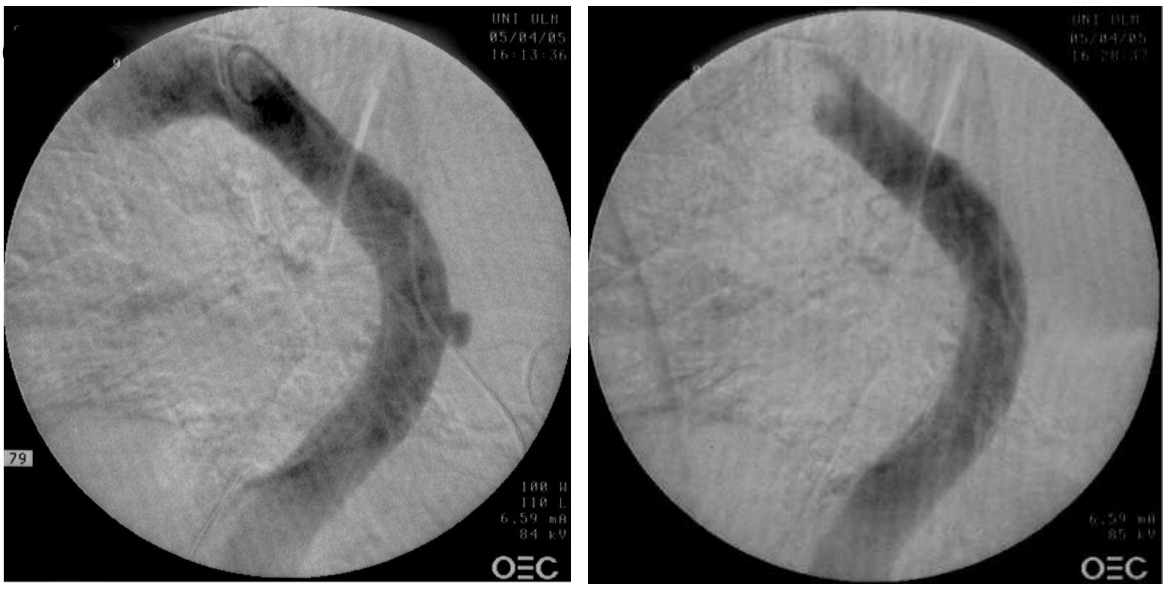

a) b)

Abb. 4: Intraoperative Angiographie bei einem 85 – jährigen Patienten mit einem **penetrierenden Aortenulcus** im Abschnitt III der Aorta, welches zu einer gedeckten Ruptur nach dorsal ins Mediastinum geführt hat. [(a) vor und (b) nach stentgestützter Ausschaltung]

1.5 Seltenere Formen der Aortenruptur

Ärztliche Eingriffe führen glücklicherweise weit seltener zu einer Aortenruptur als die vorher genannten Pathologien. Iatrogene Aortenverletzungen sind meist Folge interventioneller oder operativer Eingriffe, wie radikalen retroperitonealen Lymphadenektomien, osteosynthetischen Operationen an der Wirbelsäule oder Herzkathteruntersuchungen. Auch über tödliche Blutungskomplikationen durch Aortenverletzungen im Rahmen gynäkologischer Laparoskopien finden sich Angaben in der Literatur (215). Bautista-Hernandez et al. berichten über die erfolgreiche stentgestützte Ausschaltung einer thorakalen Aortenruptur, die durch eine IABP hervorgerufen wurde (20). Desweiteren können Fistelbildungen zu aortalen Blutungskomplikationen führen, die sich z.B. in Form von massiven gastrointestinalen Blutungen oder Hämoptysen äußern. Aortointestinale, aortoösophageale und aortobronchiale Fisteln können z.B. im Rahmen von Aortenaneurysmen und nach Aortenrekonstruktionen durch Protheseninterposition sowie Stentgraftimplantation durch Druck auf die Aortenwand oder paraprothetische Infektion entstehen (9, 93, 126, 295, 355, 376). Es gibt auch Berichte über das Auftreten aortobronchialer Fisteln nach chirurgischer Therapie bei persistierendem Ductus arteriosus bzw. Coarctatio aortae und bei kongenitalem hypoplastischem Aortenbogen (169). Darüber hinaus können systemische Infektionen, wie z.B. typischerweise eine invasive Salmonellensepsis für die Entstehung primärer aortointestinaler und aortocavaler Fisteln oder einer septischen Ruptur der Aorta verantwortlich gemacht werden (256). Weiterhin können entzündliche Prozesse im Bereich von Nachbarorganen, wie z.B. eine Divertikulitis des Ösophagus oder eine schwere Peritonitis eine Arrosion der Aorta zur Folge haben. Auch im Rahmen einer solchen Entzündung kommt es zu der bereits beim Aneurysma beschriebenen Faserschädigung in der Aortenwand infolge einer Hypoxie durch Störung der Vasa vasorum. Allerdings kann dieser Prozess hier innerhalb von Tagen oder Wochen ablaufen, während er im Rahmen der Arteriosklerose eventuell Jahre bis zur Entwicklung einer Aortenruptur benötigt.
Seltene Faktoren, die das Entstehen eines akuten Aortensyndroms, welches ebenfalls zur Ruptur führen kann, begünstigen, sind Takayasu – Aortitis, Riesenzellarteriitis, Turnersyndrom, Osteogensis imperfecta, M. Cogan, annuloaortale Ektasie, Pfaundler – Hurler – Syndrom sowie ein bestehender Kokain- oder Amphetaminabusus (192). Absolute Raritäten in der medizinischen Literatur sind Aortenrupturen durch Tumorarrosion (310) oder durch Gefäßbeteiligungen bei M. Behçet (253). Jedoch auch

solche Erkrankungen konnten bereits erfolgreich mittels Stentimplantation versorgt werden (253).

1.6 Zielsetzung der Arbeit

Ziel war es, im Rahmen einer retrospektiven Untersuchung die Ergebnisse nach stentgestützter Versorgung anhand der Patienten mit rupturierten Aortenläsionen, die von 1998 bis 2004 in der Abteilung für Thorax- und Gefäßchirurgie am Universitätsklinikum Ulm operiert wurden, zu überprüfen. Im Einzelnen sollten dabei folgende Parameter analysiert werden:

- Prä- und perioperative Parameter
- Allgemeine postoperative Komplikationen
- Spezifische methodenassoziierte Komplikationen
- Peri- und postoperative Letalität
- Follow-up: - Beschwerden/Komplikationen im Nachbeobachtungszeitraum
  - Folge-OP´s /- interventionen im Nachbeobachtungszeitraum
  - Überleben im Nachbeobachtungszeitraum

Eine weitere Zielsetzung der Arbeit bestand auch darin, die gewonnenen Ergebnisse der endovaskulären Technik mit den in der Literatur publizierten Ergebnissen der offenen Operation zu vergleichen und eine Analyse von Parametern durchzuführen, die für einen letalen Ausgang bei der stentgestützten Ausschaltung von Aortenrupturen verantwortlich sein können.

2. Material und Methoden

2.1 Patientengut

Im Zeitraum vom 01. Januar 1998 bis zum 31. Dezember des Jahres 2004 wurden in der Abteilung für Thorax- und Gefäßchirurgie am Universitätsklinikum Ulm 75 Patienten mit rupturierten Aortenläsionen mittels Stentgraft endovaskulär versorgt. Sie bilden das Patientenkollektiv dieser Studie. Bei zwei dieser Patienten kam ein so genanntes Hybrid – Verfahren mit Implantation eines aortomonoiliakalen Stentgrafts und anschließender Anlage eines femoro – femoralen Cross – over – Bypasses zur Anwendung.
In die Studie eingeschlossen wurden alle Patienten, bei denen entweder präoperativ oder intraoperativ mit Hilfe bildgebender Verfahren wie CT, MRT, Ultraschall oder Angiographie eine Ruptur der Aorta nachgewiesen wurde. Bei einigen Patienten wurde diese auch im Rahmen einer Thorakotomie bzw. Laparotomie gesichert, die zur Versorgung von Begleitverletzungen, aus diagnostischen Gründen oder post mortem durchgeführt wurde. Das entscheidende Kriterium für die Diagnose einer Ruptur lautete dabei „Blood outside the vessel“, das heißt, es musste ein Blutaustritt aus der Aorta durch die Gefäßwand vorliegen, der in der Folge zu einem paraaortalen Hämatom führte. Patienten mit symptomatischen aber geschlossenen Aortenläsionen, Patienten mit rein inneren Dissektionen und Patienten, die rein offen chirurgisch operiert wurden, wurden aus der Studie ausgeschlossen. Ebenfalls aus der Studie ausgeschlossen wurden Patienten, bei denen mit dem Versuch einer stentgestützten Versorgung gar nicht mehr begonnen wurde, weil sie bereits vor Erreichen der Klinik bzw. des Operationssaales verstarben.

Die Anzahl der Patienten mit Aortenruptur, die in den einzelnen Jahren stentgestützt versorgt wurden, war starken Schwankungen unterworfen. Sie variierte zwischen fünf im Jahr 1998 und 19 im Jahr 2000.

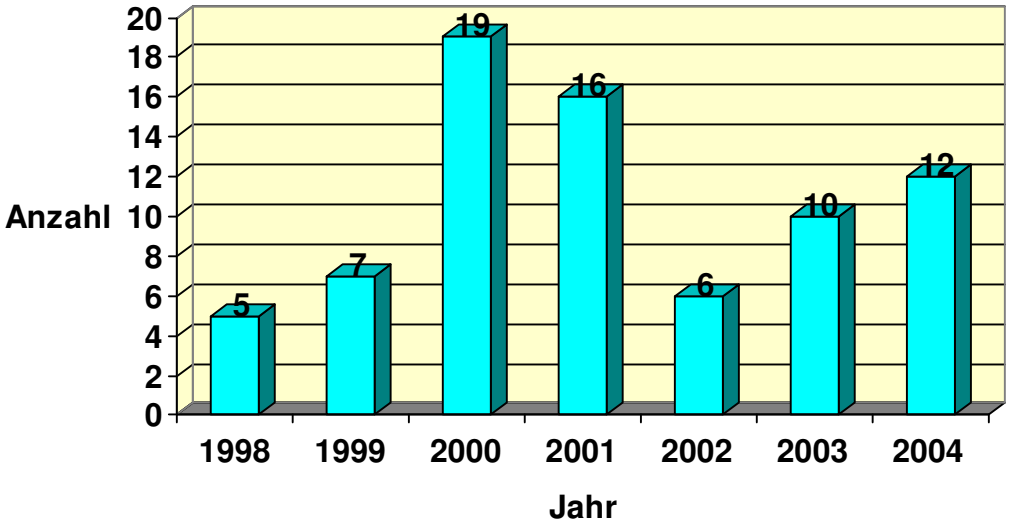

Abb. 5: Anzahl der Patienten mit rupturierten Aortenläsionen, die in den einzelnen Behandlungsjahren zwischen 1998 und 2004 am Universitätsklinikum Ulm stentgestützt operiert wurden

2.1.1 Geschlechterverteilung

Das Patientenkollektiv der Studie bestand aus 16 weiblichen (21% der Gesamtanzahl) und 59 männlichen (79 %) Personen.

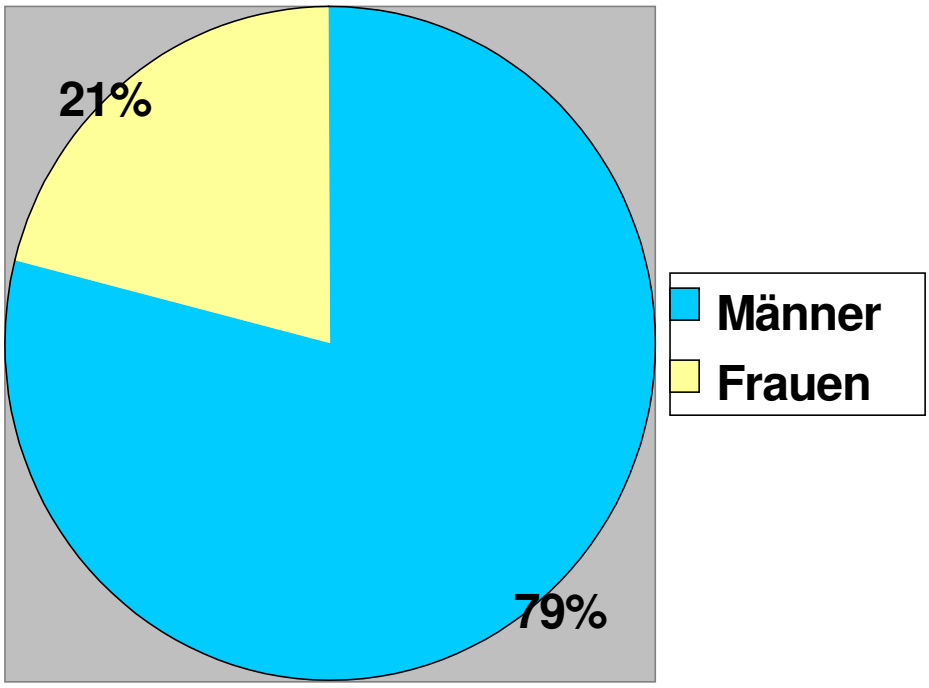

Abb. 6: Geschlechterverteilung im gesamten Patientenkollektiv dieser Studie (prozentuale Verteilung)

2.1.2 Altersverteilung

Am Tag der Stentimplantation war der jüngste Patient 12 Jahre, der älteste 88 Jahre alt. Es ließ sich ein Durchschnittsalter von 60,55 Jahren und ein Median von 67 Jahren errechnen. 50% der Patienten waren zwischen 49 und 75 Jahre, jeweils 25 % waren zwischen 12 und 49 Jahre, zwischen 49 und 67 Jahre, zwischen 67 und 75 Jahre und zwischen 75 und 88 Jahre alt. Die Standardabweichung betrug 19,8 Jahre.

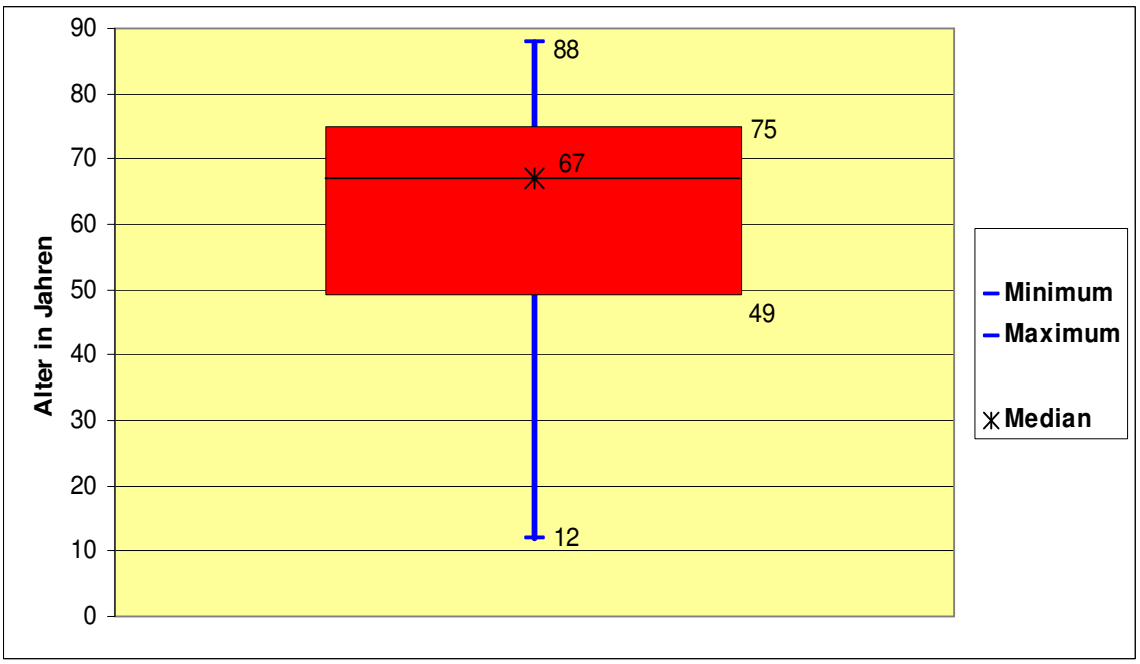

Abb. 7: Altersverteilung im Patientengut

Die Aufteilung der Patienten in verschiedene **Altersgruppen** ergab folgendes Ergebnis:

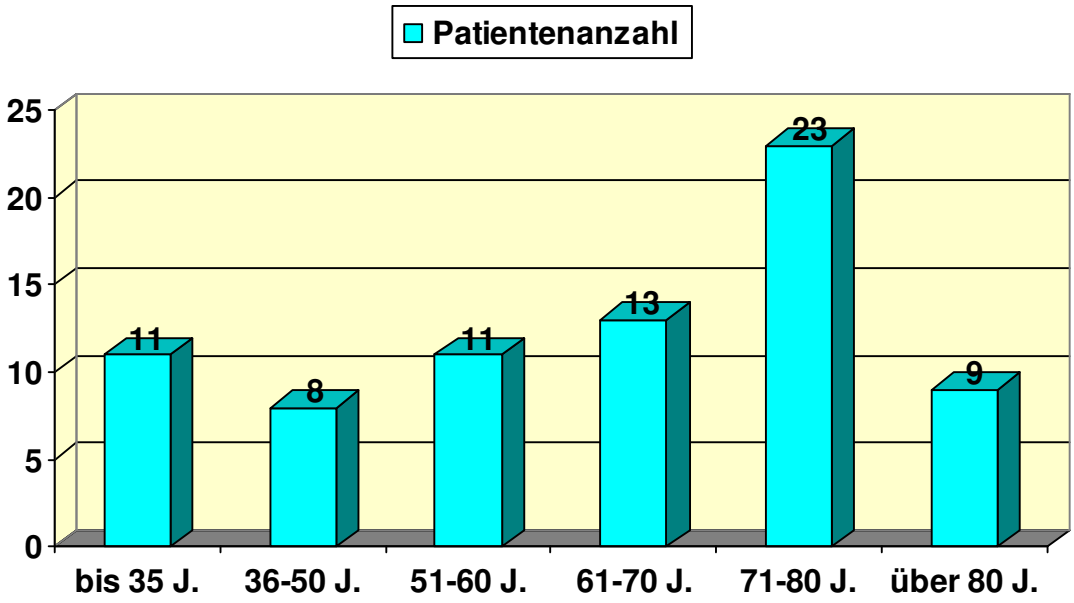

Abb. 8: Aufteilung der Patienten dieser Studie in verschiedene **Altersgruppen** mit Angabe der absoluten Häufigkeiten

2.2. Operation

2.2.1 Operationsindikation und Prinzip der endovaskulären Ruptur-ausschaltung

Die Indikation zur Notfallversorgung ist bei Vorliegen einer Aortenruptur aufgrund der hohen Letalität und der in der Regel infausten Prognose bei konservativem Vorgehen eigentlich immer gegeben (110, 133, 179, 261, 320).
Kriterien bei der Entscheidung zum stentgestützten Verfahren waren neben dem präoperativen Risikoprofil und der Gesamtkonstitution des Patienten (dieser musste ausreichend stabil für die Durchführung einer zur OP – Planung notwendigen präoperativen Computertomographie sein, andererseits wollte man z.B. einem Patienten mit schwerer COPD eine Thorakotomie mit Totalatelektase der linken Lunge zum offenen Aortenersatz möglichst ersparen) vor allem Morphologie und Konfiguration des betroffenen Aortenabschnitts. Minimalvoraussetzung für eine Stentimplantation war dabei ein proximaler Hals (s.u.) von mindestens 15mm.
Die wesentlichen Schritte bei der endovaskulären Ausschaltung der rupturierten Aortenläsionen mittels Stentgraft waren standardisiert und blieben während des Beobachtungszeitraumes gleich. Ziel der Intervention war eine vollständige funktionelle

Ausschaltung des betroffenen Gefäßstücks durch endovaskuläre Implantation eines gecoverten Stentgrafts, der die aortale Rupturstelle vom Lumen aus abdichten sollte. Diese Stentgrafts bestehen aus zwei Teilen: das Grundgerüst, der *Stent*anteil, wird von einem Metallgitter aus Nitinol oder Edelstahl gebildet, welches mit einem Gewebe aus PET (Polyethylenteraphthalat) oder ePTFE (expandiertes Polytetrafluoroethylen), dem sog. *Graft* ummantelt ist. Während das Metallgitter die endoluminale Entfaltung bzw. Auffaltung der Prothese ermöglicht und die Stabilität gewärleistet, ist die Abdichtung des Lumens zur Umgebung Aufgabe des Graft – Anteils.



a) b)

Abb. 9: Beispiele für einen **Tube** – (a) **und** einen **Y – Stentgraft** (b)
Quellen: Firma Medtronic (Abb. 9a) und Firma W.L. Gore & Associates (Abb. 9b)

Der Stentgraft dient dabei als Prothese für den von der Ruptur betroffenen Bereich, indem quasi ein neues Lumen innerhalb des Lumens des betroffenen Aortenabschnitts mit Blutfluß durch den Stent geschaffen wird (Lumen – im – Lumen – Prinzip). Idealerweise geschieht dies ohne Bildung eines sogenannten Endoleaks, das heißt eine Restperfusion des pathologischen Bereichs (z.B. Aneurysmasack) und ein damit verbundener Blutaustritt durch die Rupturstelle nach extravasal wird vollständig verhindert.

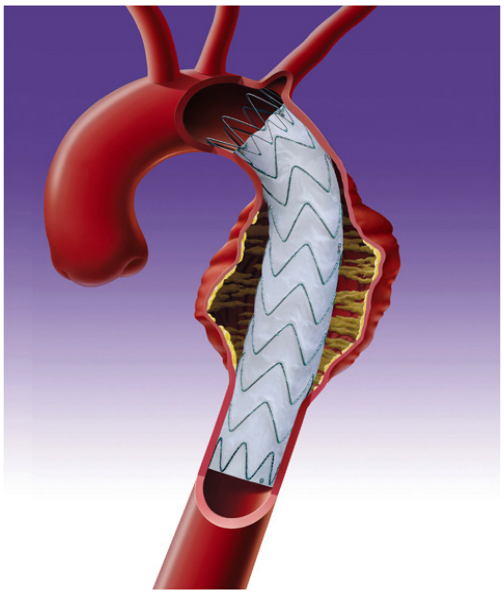

Abb. 10: Mittels Stentgraft ausgeschaltetes thorakales Aortenaneurysma
(Quelle: Firma Medtronic)

Um dies zu erreichen ist einerseits ein ausreichender Hals (nicht veränderter Gefäßabschnitt zwischen Beginn der Pathologie und z.B. dem Abgang von Arterien, die nicht überstentet werden dürfen) als Verankerungszone des Stentgrafts, und andererseits ein ausreichender „Anpressdruck“ des Stentgrafts an die Aortenwand nötig. Letzterer wurde dadurch erreicht, dass die implantierten Endografts einen Durchmesser hatten, der ca. 20% (~ 5-8 mm) größer als der vorher im CT ermittelte Aortendurchmesser war (=Oversizing).

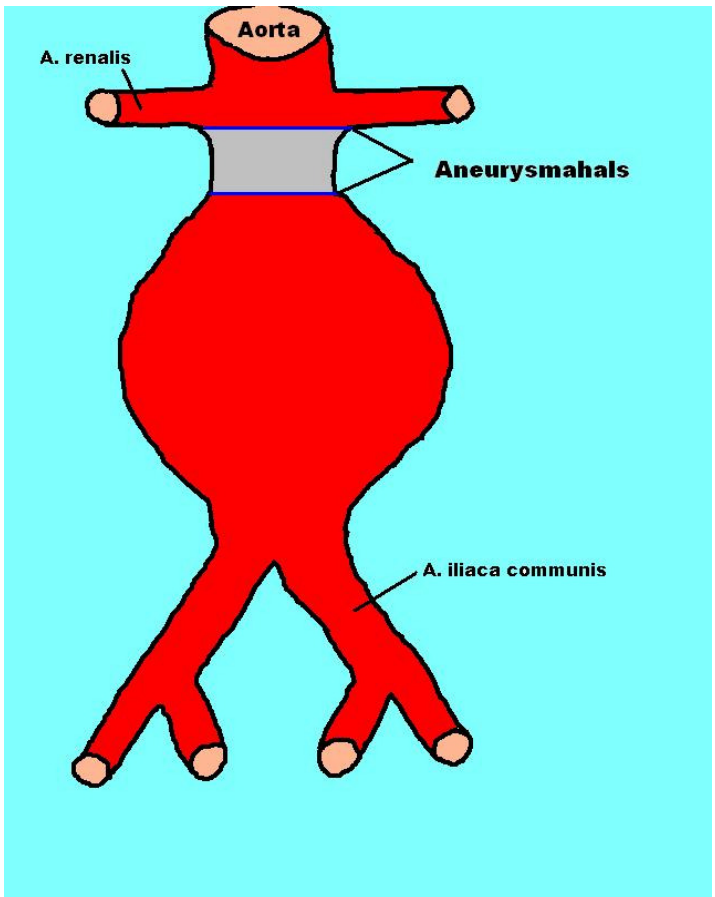

Abb. 11 : Schematische Darstellung des sogenannten **Aneurysmahalses** bei einem infrarenalen Bauchaortenaneurysma

2.2.2 Ablauf der Operation

Alle 75 Eingriffe wurden in Intubationsnarkose mit Überwachung von EKG, Blutdruck (mittels arteriellem Zugang), Sauerstoffsättigung, ZVD, Labor- und Gerinnungsparametern durchgeführt. Um auf präoperativ nicht vorhersehbare Situationen vorbereitet zu sein, die während der Operation eine notfallmäßige Konversion zum offenen Verfahren hättten erforderlich machen können, wurden alle Patienten dafür entsprechend gelagert, eine präoperative Desinfektion und Abdeckung von operativen Zugangsstellen durchgeführt sowie ein entsprechendes Instrumentarium für eine sofortige Laparotomie bzw. Thorakotomie bereitgehalten.
Nach Hautdesinfektion und steriler Abdeckung wurde die Arteria femoralis communis als endovaskulärer Zugang unterhalb des Leistenbandes chirurgisch freigelegt und angeschlungen. Bei Vorliegen hochgradiger Stenosen im Bereich der Beckenstrombahn oder sehr dünnem Gefäßkaliber erfolgte in Ausnahmefällen auch ein retroperitonealer Zugang mit Punktion der Beckengefäße oder der infrarenalen Aorta. Gelegentlich wurde bei sehr schwierigen anatomischen Verhältnissen, wie z.B. extremem aortalem Kinking (= geschlängelter Verlauf) zusätzlich die Arteria brachialis (meist linksseitig) zur Durchführung einer transbrachialen Angiographie oder eines Durchzugsmanövers (s.u.) freigelegt bzw. punktiert.
Anschließend wurde in die A. femoralis communis eine 8 French Schleuse eingebracht, über die unter Röntgenkontrolle mittels C – Bogen (Siremobil 2000 der Firma Siemens, Erlangen bzw. OEC Series 9600 von GE Medical Systems in Paris) ein Terumodraht (Fa. Terumo, Frankfurt) aortal platziert wurde.
Dann wurde über diesen ein 7 French Pigtail Katheter zur manuellen Kontrastmittel-injektion hochgeschoben und eine intraoperative Angiographie durchgeführt. Als Kontrastmittel wurde dabei die Substanz Iopamidol (Solutrast®, Altana Pharma, Konstanz) verwendet.
Es wurden stets mehrere DSA – Serien (im thorakalen Bereich unter Atemstillstand) durchgeführt um die genauen anatomischen Verhältnisse, wie z.B. die Ausdehnung des Aneurysmsacks, die Lokalisation der Rupturstelle, die Lage von Entry und Re – Entry bei Vorliegen einer Dissektion und die Abgänge von Arterien, die nicht überstentet werden durften, darzustellen. Zur Markierung dieser Gefäßabgänge wurde entweder ein aufgeklebtes Maßband verwendet oder auf gleicher Höhe eine Kanüle in die Haut eingebracht und im Bild dokumentiert. Für die Angiographie bei thorakalen

Aortenrupturen wurde die linke Schulter erhöht gelagert und der Tisch so rotiert, dass der Aortenbogen ideal „aufgedreht“ und in 25 Grad in LAO – Projektion dargestellt werden konnte. Im nächsten Schritt wurde nun eine zum jeweiligen Stentgraft passende Schleuse eingewechselt und darüber ein Amplatz – Super – Stiff – Draht (Fa. Boston Scientific, Ratingen) eingeführt. Über diesen wurde dann der Stent vorgeschoben und freigesetzt. Bei der endovaskulären Auschschaltung rupturierter Typ – B – Dissektionen wurde dabei in den meisten Fällen von den Kollegen der Anästhesie zusätzlich eine transösophageale Echokardiographie zur Differenzierung zwischen wahrem und falschem Lumen durchgeführt. Bei der Therapie thorakaler Aortenrupturen erfolgte die Freisetzung der Stentgrafts bei Atemstillstand (jedoch ohne pharmakologisch induzierten Herzstillstand). Außerdem musste hier häufig die linke A. subclavia überstentet werden, um eine ausreichende proximale Landungszone für den Stentgraft zu erreichen und damit das Risiko von Komplikationen wie Leckagenbildung und Stentmigration zu minimieren. Bei starkem Kinking der Aorta descendens wurde gelegentlich ein Durchzugsmanöver über die Arteria brachialis durchgeführt. Dabei wurde der Führungsdraht mit Hilfe eines Goose-Systems zunächst aus der Arteria brachialis ausgeleitet, und dann so gespannt, dass der geschlängelte Gefäßabschnitt gestrafft wurde und die Passage für den einzuführenden Stent frei war. Bei einigen Patienten waren entweder mehrere Stentgrafts oder die Implantation eines Y-Stentgrafts zur suffizienten Ausschaltung der Ruptur erforderlich. Bei der Verwendung mehrer Stents wurde zunächst stets der distale Stent eingebracht und über diesen dann weitere Grafts zur Verlängerung nach proximal platziert. Bei der Ausschaltung rupturierter infrarenaler Bauchaortenaneurysmen mittels Y – Stentgraft wurde zuerst der Hauptteil in Form eines aortomonoiliakalen Stents von einer Leiste aus implantiert. In einem zweiten Schritt wurde anschließend das Ostium des zweiten „Hosenbeinchens“ mit einem Führungsdraht von der anderen Leiste aus sondiert und über diesen der zweite Stentschenkel platziert. Bei einseitigem Verschluss bzw. hochgradiger Stenosierung der Beckenstrombahn erfolgte in einigen Fällen die Implantation eines aortomonoiliakalen Stents mit anschließender Anlage eines femoro – femoralen Cross – over – Bypasses. Waren alle notwendigen Stents platziert, erfolgte häufig ein Anmodellieren der Stentenden mit Hilfe eines Dilatationsballons um das Risiko für die Entstehung eines Endoleaks weiter zu reduzieren.

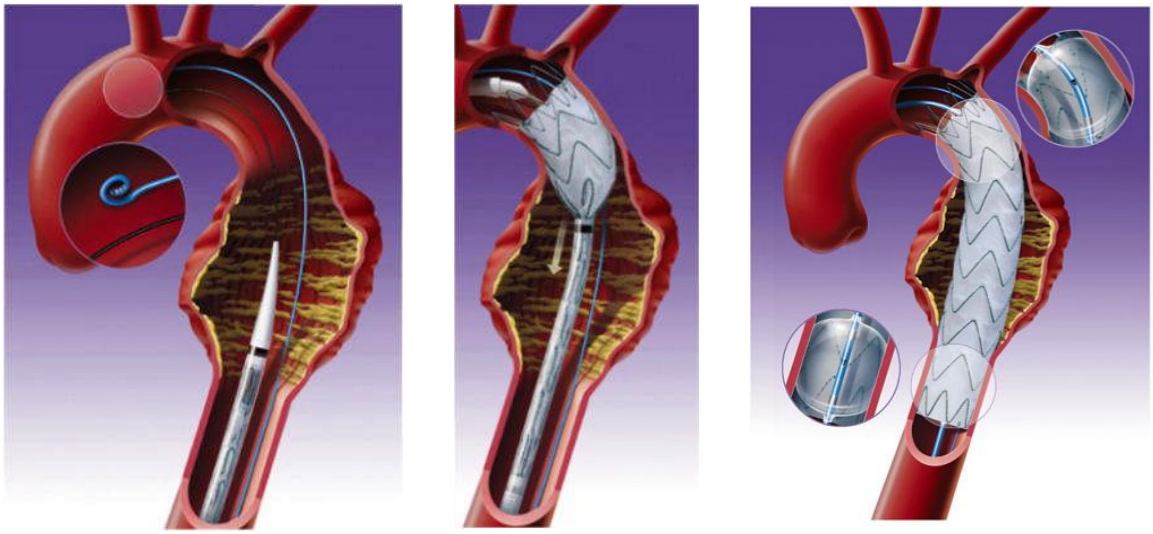

a) b) c)

Abb. 12: Darstellung verschiedener **Arbeitsschritte im Rahmen der endovaskulären Aortenrekonstruktion** am Beispiel eines Tube – Stentgrafts: Nach Einführen eines Pigtail – Katheters (blau) und Durchführung einer Angiographie wird die noch zusammengefaltete Stentprothese über einen Führungsdraht nach aortal platziert **(a)** und im Bereich des auszuschaltenden Gefäßabschnittes freigesetzt **(b)**. Zum Erreichen einer optimalen Abdichtung erfolgt schließlich noch ein proximales und distales Anmodellieren der Stentenden mit Hilfe eines Dilatationsballons **(c)**. (Quelle: Firma Medtronic)

Nach einer abschließenden Angiographie wurden bei korrekten Verhältnissen alle Schleusen, Drähte und Katheter entfernt und die Arteriotomie im Bereich der Arteria femoralis communis mit 5/0 – Prolene versorgt. Schließlich erfolgte der schichtweise Wundverschluss der Zugänge, meist mit Einlage einer subcutanen Redondrainage.
Zur Prophylaxe thromboembolischer Komplikationen wurden zu Beginn des Eingriffs stets 5000 I.E. Heparin i.v. appliziert.

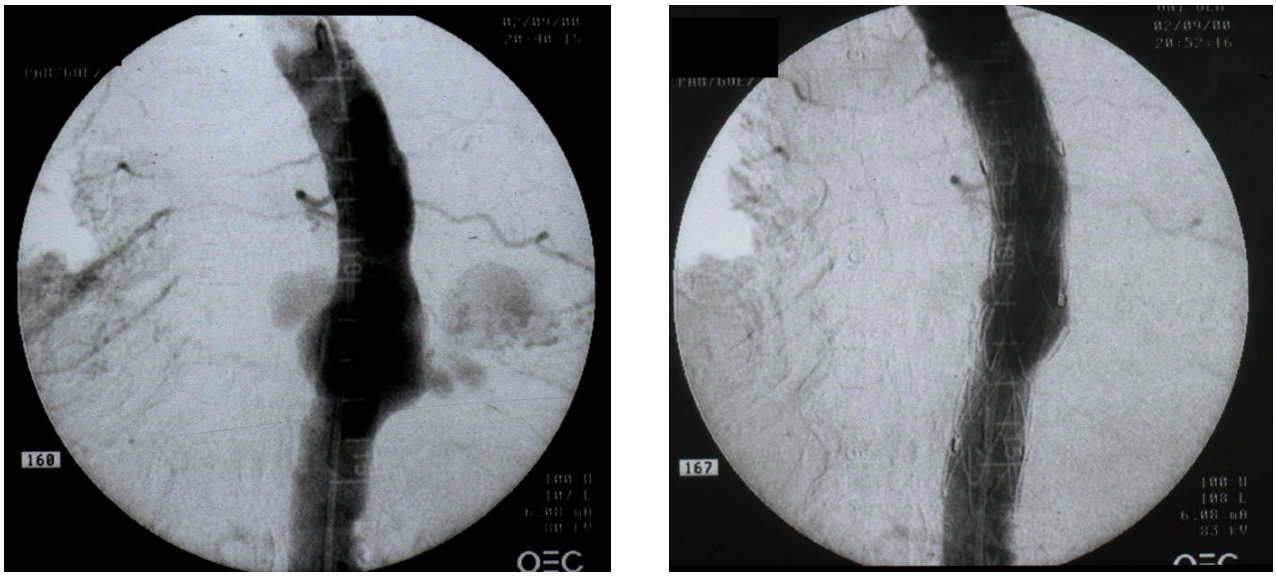

a) b)

Abb. 13: intraoperative angiographische Darstellung eines gedeckt rupturierten thorakalen Aortenaneurysmas vor (a) und nach (b) stentgestützter Ausschaltung

Nach der Operation wurde unverzüglich die Durchblutung im Bereich sämtlicher Extremitäten durch Palpation der Pulse, Bestimmung der Kapillarfüllungszeit und Untersuchung auf Ischämiezeichen wie Kälte oder livide Verfärbung überprüft. Außerdem erfolgte die zeitnahe Durchführung einer CT – Kontrolle zur Überprüfung des Operationsergebnisses.

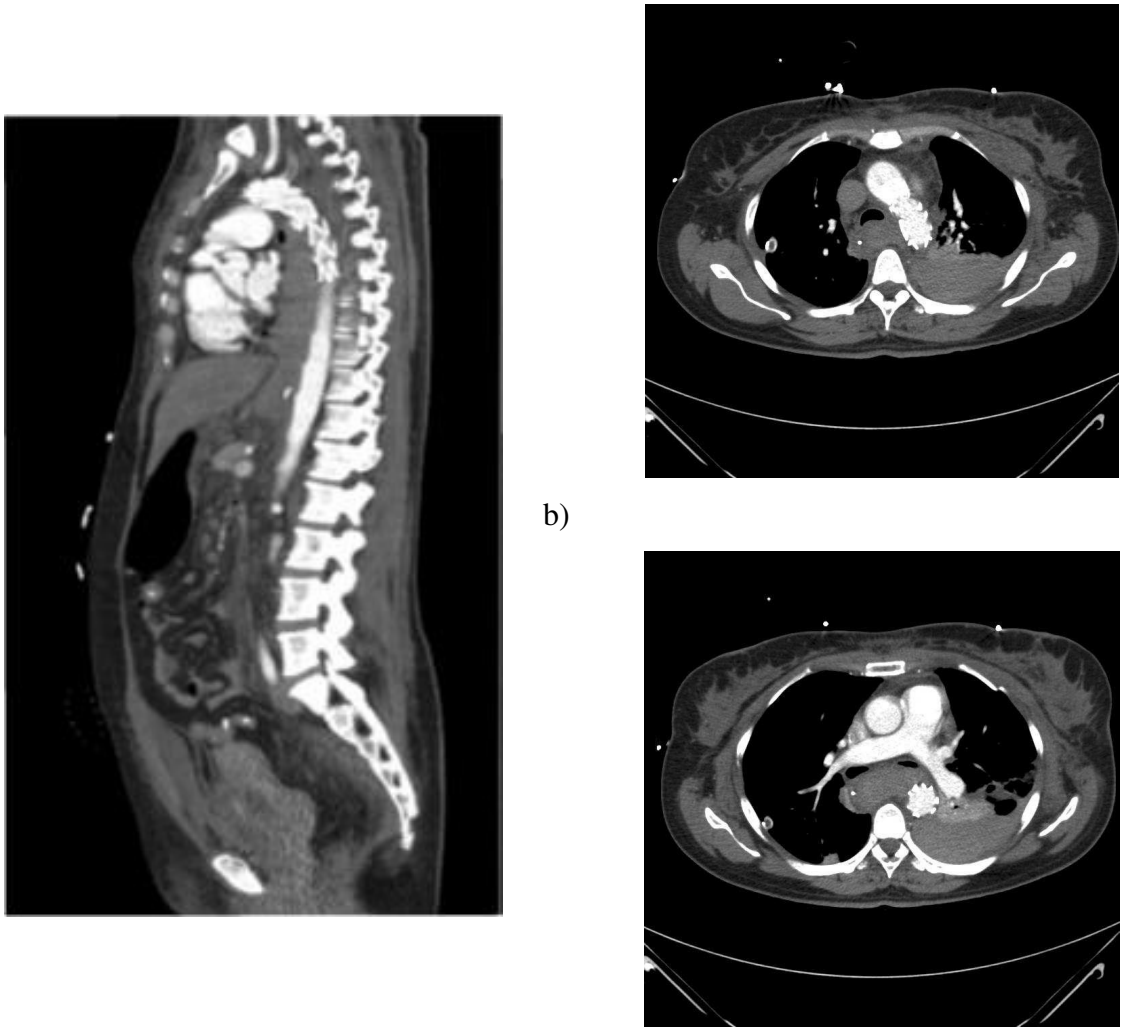

a) b) c)

Abb. 14: Postoperative Angio – CT – Kontrolle nach erfolgreicher endovaskulärer Ausschaltung einer traumatischen thorakalen Aortenruptur (gleiche Patientin wie in Abbildung 3): es ist kein Kontrastmittel-extravasat in das paraaortale Hämatom mehr nachweisbar. (CT = Computertomographie)

Postoperativ wurden die Patienten auf die Intensiv- oder Wachstation verlegt.
Von einem primären technischen Erfolg des endovaskulären Eingriffs wurde ausgegangen, wenn intraoperativ kein Endoleak nachgewiesen werden konnte, keine intraoperative Konversion zum offenen Verfahren erforderlich wurde und der Patient nicht auf dem Tisch verstarb.

2.2.3 Endoleckagen

Die wohl bedeutendste methodenassoziierte Komplikation bei der stentgestützten Therapie von Aortenläsionen ist die Entwicklung eines sogenannten Endoleaks. Darunter versteht man das Auftreten einer Reperfusion im Bereich des pathologisch veränderten Aortenabschnittes (z.B. Aneurysmasack), der eigentlich durch das endovaskuläre Verfahren funktionell ausgeschaltet sein sollte.
Nach dem zeitlichen Auftreten sind primäre Endoleckagen, die bereits in der intraoperativen Angiographie oder unmittelbar postoperativ nachweisbar sind, von den sekundären Endoleckagen abzugrenzen, welche erst im weiteren Verlauf als Spätkomplikation in Erscheinung treten.
Anhand der zugrunde liegenden pathogenetischen Mechanismen können im Wesentlichen fünf Formen voneinander unterschieden werden (300):

- Das Typ I– oder Perigraft – Leak, ist durch fehlende bzw. insuffiziente „Abdichtung“ im Bereich der proximalen und / oder distalen „Landungszone“ bedingt. Dabei können neben einem zu kurzen Hals auch eine Migration des Stents oder ein zu kleiner Stentdurchmesser ursächlich wirken. Ist das Leak im Bereich des proximalen Stentendes lokalisiert, spricht man von einem Typ Ia, befindet es sich hingegen am distalen Ende, liegt ein Typ Ib vor. Ein Perigraft – Leak stellt immer eine absolute Therapieindikation dar. Die Versorgung erfolgt entweder interventionell durch Coilembolisation bzw. Abdichtung mit einem zusätzlichen Stent oder als ultima ratio durch einen offen – chirurgischen Segmentersatz der Aorta.

- Das Typ II – Leak, auch Kollateral – Leak genannt, resultiert aus einem retrograden Blutfluss in den betroffenen Aortenabschnitt aus Lumbalarterien (Typ IIb), oder der A. mesenterica inferior (Typ IIa). Bei Typ II – Leckagen besteht eine relative Therapieindikation, da sie sich in einem sehr hohen Prozentsatz spontan zurückbilden. Nach der Diagnosesicherung erfolgen zunächst regelmäßige radiologische Kontrolluntersuchungen; ist hier eine Progredienz nachweisbar, ist die interventionelle Okklusion von arteriellen Feedern durch Coilembolisation

indiziert. Gelingt diese nicht, stellen der Verschluss zuführender Gefäße mittels laparoskopisch eingebrachten Clips oder CT – gesteuerter Thrombininjektion und die offene Aneusmaresektion mit anschließender Prothesenrekonstruktion weitere Therapieoptionen dar.

- Typ III – Endoleaks (Midgraftleaks) treten bei Stentdefekten (z.B. Stentruptur) oder bei Diskonnektion funktionell miteinander verbundener Stents bzw. Stentteile auf. Auch bei dieser Form ist eine Therapie absolut erforderlich. Die Versorgung erfolgt entweder durch Implantation eines zusätzlichen Stentgrafts im Bereich der Leckage oder durch eine offene Operation mit Stentexplantation und anschließender Interposition einer Dacron-Prothese.

- Das sehr seltene Typ IV – Leak (Graft – Porosity – Leak), entsteht durch Graftporosität oder durch kleinste Löcher im Stentgraft. Radiologisch lässt sich eine Kontrastmitteldiffusion in der Frühphase beobachten. Normalerweise haben Typ IV – Endoleaks keine klinische Relevanz. In aller Regel kommt es bereits innerhalb der ersten Tage zu einem Spontanverschluss, so dass keine Therapieindikation vorliegt. Lediglich extrem selten auftretende grobe Materialfehler bedürfen einer adäquaten Korrektur.

- Beim Typ V, handelt es sich um eine Sonderform, die sog. Endotension. Dabei kommt es zu einer Druckerhöhung (auf Werte > 60 mmHg) im eigentlich auszuschaltenden Gefäßabschnitt (z.B. Aneurysmasack) mit konsekutiver Größenzunahme desselben, wobei in der bildgebenden Diagnostik kein Kontrastmittelaustritt nachweisbar ist. Wahrscheinlich liegt diesem Phänomen eine chronische Porosität des Graftmaterials zugrunde. Das Vorliegen einer Endotension erzwingt in den allermeisten Fällen einen Verfahrenswechsel mit Umstieg zum konventionellen, offen – operativen Vorgehen.

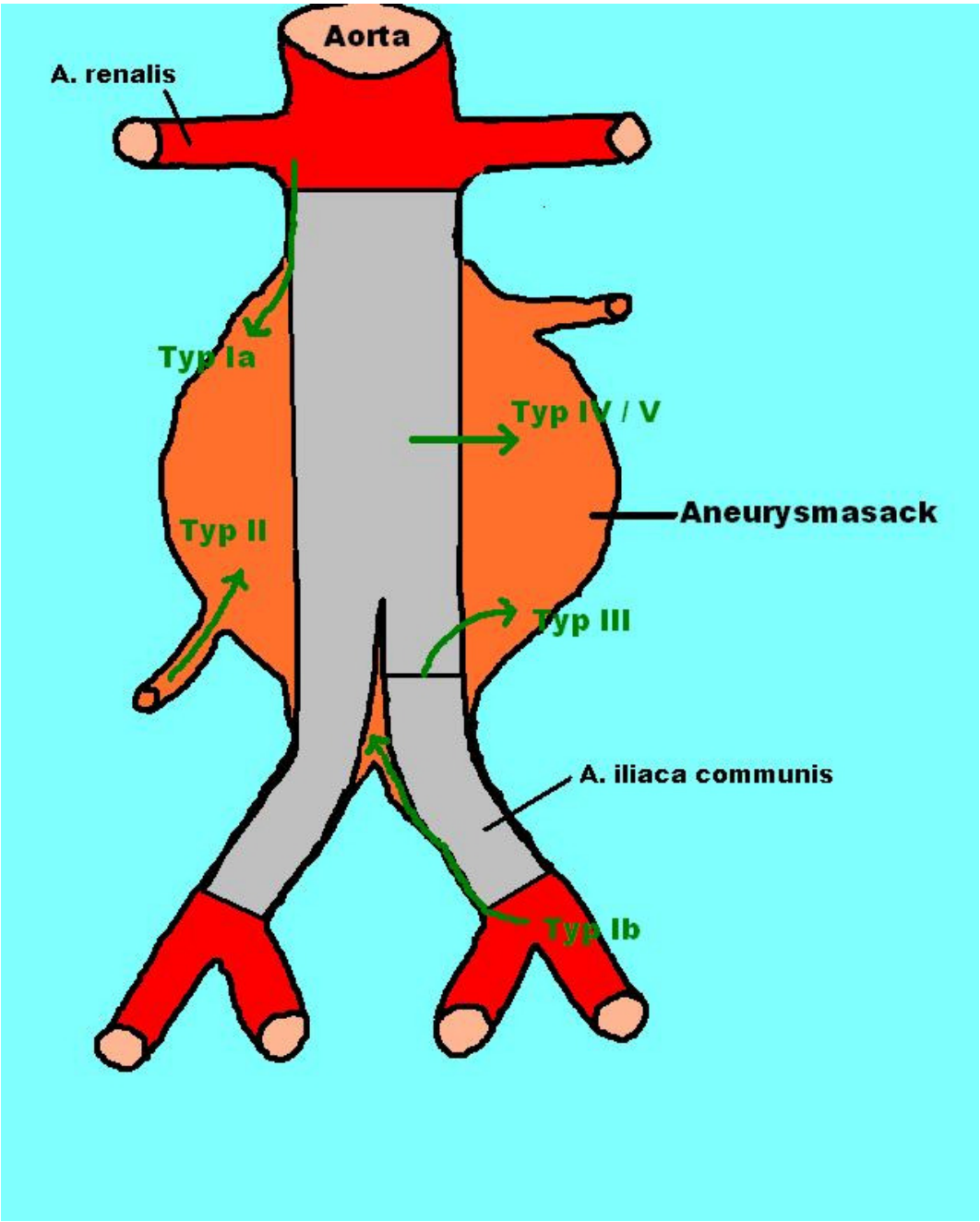

Abb. 15: Schematische Darstellung der verschiedenen **Arten von Endoleckagen** (Typ I bis V)

2.3 Retrospektiv ermittelte Parameter

Durch Auswertung der Krankenakten aller 75 Patienten mit rupturierten Aortenläsionen, die stentgestützt versorgt wurden, wurde eine Reihe prä-, peri- und postoperativer Parameter ermittelt. Dabei wurde besonderes Augenmerk auf die Operationsberichte, Narkoseprotokolle, Kurven und Entlass- bzw. Verlegungsbriefe der Intensiv- und Normalstationen gelegt. Zusätzlich wurden die Hausärzte der operierten Patienten

kontaktiert und gezielt Krankenunterlagen anderer Kliniken angefordert und ausgewertet, um weitere prä- und postoperative Parameter zu erhalten. Auf diese Weise wurden folgende Punkte analysiert:

2.3.1 Den stationären Aufenthalt betreffende Parameter

2.3.1.1 Präoperative Parameter

- Geschlechterverteilung und Altersstruktur des Patientenkollektivs
- Kardiovaskuläre Risikofaktoren
- Perioperativ bedeutsame Begleiterkrankungen
- Anamnese bezüglich der Aortenläsion
- Einweisungsdiagnose in der erstbehandelnden Klinik
- Art der Diagnosesicherung
- Zeitspanne vom Beginn der klinischen Symptome bis zum Hautschnitt für die Stentimplantation
- Systolischer Blutdruck und Herzfrequenz bei Aufnahme im Universitätslinikum Ulm
- Schockindex bei Aufnahme im Universitätslinikum Ulm. Dieser ist folgendermaßen definiert:

$$\text{Schockindex} = \frac{\text{Herzfrequenz (Schläge / min)}}{\text{systolischer Blutdruck (mmHG)}}$$

Nach Allgöwer kann der Schockindex zur Bewertung der Kreislaufsituation und und zur **ungefähren** Abschätzung eines Volumendefizits herangezogen werden:

Tab. 1: Aussage des **Schockindex nach Allgöwer** (RR = Blutdruck)

Puls / RR $_{systolisch}$	**Bewertung**	**Geschätzter Blutverlust**
0,5	normal	< 10 %
1,0	drohender Schock	20 – 30 %
1,5	manifester Schock	> 30 – 50 %

Einschränkend muss gesagt werden, dass der Schockindex nur eine grobe Richtschnur und nicht in allen Fällen zuverlässig ist. So können sich für den Quotienten aus Puls und Blutdruck z.B. bei bestehendem AV – Block dritten Grades trotz erheblichen Blutverlusten mit massivem Schockgeschehen Werte unter 1 ergeben. Umgekehrt muss auch bei Schockindizes > 1 nicht in allen Fällen zwingenderweise ein Schockzustand vorliegen.

- Einstufung der Patienten in die Klassifikation der American Society of Anesthesiologists (ASA I – V):

Tab. 2: Einstufung der Patienten in Risikogruppen gemäß der **Klassifikation der American Society of Anesthesiologists** (= ASA)

ASA - Risikogruppen	
ASA I	Keine organische Erkrankung oder Störung des Allgemeinempfindens; bis auf die chirurgischen Erkrankung gesunder Patient
ASA II	Leichte Allgemeinerkrankung *ohne* Leistungseinschränkung (z.B. gut eingestellter Hypertonus, leichte chronische Bronchitis)
ASA III	Schwere Allgemeinerkrankung *mit* Leistungseinschränkung (z.B. dialysepflichtige Niereninsuffizienz, koranare Herzerkrankung mit stabiler Angina pectoris)
ASA IV	Lebensbedrohliche Allgemeinerkrankung (z.B. dekompensierte Herzinsuffizienz, schwere pulmonale Insuffizienz, diffuse Peritonitis)
ASA V	Moribunder Patient, der mit oder ohne Operation die nächsten 24 Stunden voraussichtlich nicht überleben wird (z.B.fulminante Lungenembolie, *frei* rupturiertes Bauchaortenaneurysma)

2.3.1.2 Perioperative Parameter

- Lokalisation und Klassifikation der rupturierten Aortenläsion
- Hämodynamik unmittelbar vor Hautschnitt (Blutdruck, Puls, Schockindex)
- Hämoglobin- und Hämatokritwert vor Hautschnitt
- Operationsdauer
- Operatives Vorgehen; Fabrikat, Größe, Art und Anzahl der verwendeten Stentgrafts
- Blutverlust
- Intraoperative Volumensubstitution
- Durchleuchtungszeit und applizierte Kontrastmittelmenge
- spezifische methodenassoziierte Komplikationen während der Operation
- Operationsverlauf (Erfolg des stentgestützten Verfahrens, Konversion zur offenen OP, Exitus in tabula)

2.3.1.3 Postoperative Parameter

- Postoperativer Aufenthalt im Krankenhaus und auf der Intensivstation
- Hämoglobin- und Hämatokritwerte im postoperativen Verlauf (dabei wurden jeweils drei Werte erfasst: einer am ersten, einer in der Zeit zwischen dem 2. und 5. und einer ab dem 6. postoperativen Tag)
- Allgemeine Postoperative Komplikationen während der stationären Behandlung
- Spezifische methodenassoziierte Komplikationen während der postoperativen stationären Behandlung
- Überlebenszeit und Todesursachen im Verlauf des stationären Aufenthaltes

2.3.2 Follow – up

Die Patienten wurden in diesem Studienprotokoll bis zum Ablauf des Jahres 2007 nachbeobachtet. Dabei waren insbesondere die Parameter

- Überleben im Nachbeobachtungszeitraum
- Beschwerden / Komplikationen im Nachbeobachtungszeitraum
- Folgeoperationen / -interventionen im Nachbeobachtungszeitraum

(jeweils in Bezug auf die endovaskulär versorgte Aortenruptur) von Interesse.
Die entsprechenden Daten wurden hauptsächlich aus den Unterlagen über die regelmäßigen Nachsorgeuntersuchungen in der gefäßchirurgischen Spezialambulanz, sowie – bei stationärer Behandlungspflicht – aus den entsprechenden Entlassbriefen der Universität Ulm gewonnen. Bei Patienten, die in angiologischen Praxen oder auswärtigen Kliniken nachuntersucht bzw. nachoperiert wurden und bei Patienten, die während des Nachbeobachtungszeitraumes in anderen Krankenhäusern verstarben, wurden die entsprechenden Unterlagen (Arztbriefe, CT-Befunde) von den behandelnden Kollegen angefordert und ausgewertet. Zusätzlich wurden im Jahr 2007 die Hausärzte aller Patienten mit der Bitte angeschrieben, einen beiliegenden Fragebogen (siehe unten), der unter anderem Fragen über das Schicksal der Patienten im Nachbeobachtungszeitraum beinhaltete, baldmöglichst auszufüllen und zurück zu senden.

2.3.2.1 Nachsorgeuntersuchung

Die aus der Klinik entlassenen Patienten wurden regelmäßigen Kontrolluntersuchungen zugeführt, um eventuelle Spätkomplikationen auszuschließen bzw. frühzeitig erkennen zu können. Die Nachsorgeuntersuchung erfolgte standardisiert und gemäß dem **EUROSTAR – Protokoll** nach 3, 6 sowie 12 Monaten und im Anschluss daran in jährlichen Abständen in der gefäßchirurgischen Sprechstunde bzw. Tagesklinik der Universität Ulm. Patienten, die sehr weit von Ulm entfernt wohnten, wurden die Adressen heimatnaher Krankenhäuser mitgegeben, die ebenfalls an oben genanntem Nachsorgeprogramm teilnahmen.
Im Rahmen der ambulanten Untersuchung wurden neben einer ausführlichen Anamnese-erhebung und einer körperlichen Untersuchung auch apparative Untersuchungen, wie

periphere Dopplerverschlussdruckmessung, Angio – CT/ – MRT, Stentzielaufnahmen mittels konventionellem Röntgen in mehreren Ebenen, Laufbanduntersuchung und bei besonderen Fragestellungen eine Duplexsonographie der hirnversorgenden Arterien oder der Becken – Beingefäße durchgeführt.

2.3.2.1.1. Anamnese

Im Rahmen der Anamneseerhebung wurden die Patienten gezielt nach eventuellen Beschwerden und Komplikationen im Zeitraum seit der Stentimplantation gefragt. Dabei wurde vor allem auf folgende Punkte eingegangen:

- Weitere Operationen bzw. Interventionen im Nachbeobachtungszeitraum
- Schmerzen
- Belastbarkeit, Gehstrecke
- Claudicatiosymptomatik in den Beinen bzw. Schwächegefühl im linken Arm
- Beschwerden im Bereich der operativen Zugänge
- Neurologische Beschwerden (Arteria-spinalis-anterior-Syndrom, periphere Defizite, Parästhesien)
- Vegetative Anamnese (Miktion, Stuhlgang, Potenzstörungen, Schlaf)

2.3.2.1.2 Körperliche Untersuchung

Neben der Dokumentation des Allgemein- und Ernährungszustandes wurde eine Inspektion und Palpation des Thoax sowie die Perkussion und Auskultation von Herz und Lungen durchgeführt. Darüber hinaus erfolgte eine Messung von Puls und Blutdruck und eine Untersuchung des Abdomens bezüglich Druckschmerz, Abwehrspannung, Resistenzen, Bruchpforten und Darmgeräuschen inklusive Beurteilung von Leber, Milz und Nierenlager. Im Rahmen der grob neurologischen Untersuchung wurde auf etwaige sensible und/oder motorische Defizite geachtet. Ganz besonderes Augenmerk wurde auf die Dokumentation des Pulsstatus und das Vorhandensein von lividen Verfärbungen, Kälte, trophischen Störungen oder Ulcera der Extremitäten gelegt.

2.3.2.1.3. Messung der peripheren Dopplerdrucke

Zur Beurteilung der arteriellen Durchblutung an Armen und Beinen wurde eine dopplersonographische Verschlussdruckmessung der Extremitätenarterien durchgeführt. Physiologischerweise liegt der Verschlussdruck der Knöchelarterien am Bein ca. 15 bis 25 mmHg über dem systolischen Blutdruck der A. brachialis, da die Blutdruckamplitude in den muskelstarken peripheren Arterien nach distal hin stetig zunimmt. Liegt zwischen Herz und Messstelle eine hämodynamisch wirksame Stenose oder ein Strömungshindernis kommt es zur Verminderung des peripher gemessenen Verschlussdruckes. Die wesentliche Größe zur Beurteilung der Messwerte ist der sogenannte Dopplerindex. Dieser ist definiert als der Quotient aus Verschlussdruck der Knöchelarterien und Druck in der A. brachialis.

$$\textbf{Dopplerindex} = \frac{\text{Verschlussdruck der Knöchelarterien}}{\text{Druck in der A. brachialis}}$$

Aus den obigen Ausführungen ergibt sich, dass der ermittelte Wert für den Dopplerindex bei Gefäßgesunden normalerweise ≥ 1 beträgt. Als pathologisch wird in der Diagnostik der pAVK ein Wert unter 0,9 bezeichnet. Bei Werten zwischen 0,9 und 0,75 liegt eine leichte arterielle Durchblutungsstörung in etwa bis zum Stadium II a nach Fontaine vor, Werte zwischen 0,75 und 0,5 korrelieren mit den Stadien II b oder III. Ein Dopplerindex unter 0,5 entspricht einer schweren peripheren Perfusionsstörung im Stadium III bis IV.

2.3.2.1.4 CT– bzw. MRT – Untersuchung

Zum Ausschluss von Spätkomplikationen wie Stentmigration, Entstehung eines Endoleaks, Materialbruch, Graftinfektion oder intraluminaler Thrombosierung wurde bei den Nachsorgeuntersuchungen in der Regel ein Angio – CT durchgeführt. Zur Vermeidung einer Strahlenbelastung bei sehr jungen Patienten oder einer Exposition mit jodhaltigen Kontrastmitteln bei schwerer Niereninsuffizienz wurde als Alternative gelegentlich ein Angio – MRT bevorzugt. Dabei wurden neben einer Nativaufnahme auch Aufnahmen in der arteriellen und venösen Phase nach Kontrastmittelinjektion angefertigt.

2.3.2.1.5. Weitere apparative Untersuchungen

Eine standardisierte Laufbandmessung bei 12 % Steigung und 3 km/h diente zur Abschätzung der klinischen Relevanz von Stenosen und zur Ermittlung der schmerzfreien Gehstrecke.
Mittels konventionell – röntgenologischen Stentzielaufnahmen in mehreren Ebenen wurde in regelmäßigen Abständen die Materialintegrität der implantierten Stentgrafts überprüft. Zum Nachweis eines Steal-Phänomens bei überstenteter A. subclavia oder einer cerebralen Minderperfusion wurde gelegentlich eine Duplexsonographie der extrakraniellen hirnversorgenden Arterien durchgeführt. In einzelnen Fällen wurden darüber hinaus arterielle Feeder bei V.a. Leckagenbildung mittels Angiographie nachgewiesen oder Stenosen der Becken – Beingefäße mittels Duplexsonographie dargestellt.

2.3.2.2 Hausarztbefragung

Wie bereits erwähnt, wurden im Jahr 2007 die Hausärzte aller 75 Patienten angeschrieben, um zusätzliche Informationen zu erhalten. Neben präoperativen Parametern wie Angaben zu Vorerkrankungen und Risikofaktoren waren dabei vor allem auch Informationen über den Nachbeobachtungszeitraum von Interesse, so z.B. das Schicksal von aus den Augen verloren gegangenen Patienten, Adressen anderer behandelnder Kliniken und angiologischer Praxen sowie zusätzliche Angaben über die in Ulm nachuntersuchten Patienten, die im Rahmen der Anamneseerhebung bei der Nachuntersuchung von den Patienten nicht suffizient beantwortet werden konnten.

Zu diesem Zweck wurden die entsprechenden Hausärzte in einem Anschreiben gebeten, einen beigefügten Fragebogen (welcher im Anhang dieser Arbeit eingesehen werden kann) baldmöglichst ausgefüllt zurückzusenden.

2.4 Statistische Auswertung der gewonnen Daten

Die erhaltenen Daten wurden unter Zuhilfenahme eines Tabellenkalkulations- und eines Statistikprogrammes mit den Methoden der deskriptiven Statistik ausgewertet. Sie wurden mittels Kennzahlen wie arithmetischem Mittel, Standardabweichung, Median, Minimum und Maximum sowie absoluter und relativer Häufigkeit beschrieben und in Tabellen und Diagrammen dargestellt.

Da eine zentrale Zielsetzung der Arbeit auch darin bestand, eine Analyse von Parametern durchzuführen, welche bei der endovaskulären Ausschaltung von Aortenrupturen für einen letalen Ausgang verantwortlich sein können, wurde das Patientengut dieser Studie in zwei Gruppen aufgeteilt, welche im Hinblick auf die in den Kapiteln 2.3.1.1 bis 2.3.1.3 genannten Variablen miteinander verglichen wurden: all jene Patienten, welche lebend aus der Klinik entlassen werden konnten, wurden in der **Gruppe A** zusammengefasst, wohingegen diejenigen, die im Verlauf des stationären Aufenthaltes *an den Folgen der stentgestützt versorgten Aortenruptur* verstarben, die **Gruppe B** bildeten.

Zwei Patientinnen verstarben zwar im Verlauf der Krankenhausbehandlung, allerdings erlagen sie *nicht* den Folgen der stattgehabten überstenteten Aortenruptur, *sondern anderen* (davon *un*abhängigen) Krankheitsbildern. Damit konnten sie – obwohl sie prinzipiell die in Kapitel 2.1 geforderten Einschlusskriterien erfüllten – keiner der beiden oben genannten Gruppen zugeordnet werden. Aus diesem Grund werden die Casus dieser beiden Patientinnen in Kapitel 3.1.1 in Form zweier epikritischer Fallberichte kurz dargestellt und danach aus der weiteren statistischen Auswertung ausgeschlossen. Die Gesamtheit der 73 verbleibenden Patienten der Gruppen A und B wurde im **gewerteten Patientengut** zusammengefasst.

Eine multivariate Analyse sämtlicher erhobener Parameter erschien aufgrund der dafür zu niedrigen Fallzahlen unmöglich. Um Informationen über die unabhängige prognostische Bedeutung des präoperativen Zustands der Patienten, der Lokalisation der jeweiligen Aortenruptur und des Verlaufes der Operation zu erhalten, wurden die Parameter ASA – Klasse (≤ 3 versus ≥ 4), Lokalisation der Aortenläsion (thorakal / thorakoabdominal versus abdominal) und schwere intraoperative Komplikationen (Auftreten versus Fehlen) unter Anwendung einer logistischen Regression mit backward selection einer gemeinsamen Betrachtung unterzogen. Als schwere intraoperative Komplikationen wurden dabei die Perforation der Aorta durch Drähte bzw. Stentanteile, nicht behebbare Passagehindernisse im Bereich der aortalen Strombahn, der komplette Abriss einer Iliakalarterie, eine

intraoperative kardiale Dekompensation, die Notwendigkeit einer primären Konversion, die Persistenz eines Endoleaks am Ende der Operation sowie das Versterben des Patienten in tabula definiert. Weniger dramatische Zwischenfälle wie kleinere Einrisse der Gefäßwand im Bereich der Arteriotomiestelle bzw. Schwierigkeiten beim Passieren der Iliakalgefäße, die durch einfache Naht oder Patchplastik bzw. PTA, Thrombend-arteriektomie oder Wahl eines weiter proximal gelegenen Gefäßabschnittes als endovaskulären Zugang vergleichsweise einfach beherrschbar sind, wurden nicht in diese Kategorie aufgenommen.

Die Überlebensdaten wurden unter Anwendung der Methode nach Kaplan – Meier analysiert. Dabei wurde Mortalität als Anteil der Verstorbenen am gewerteten Patientenkollektiv definiert. Es erfolgte eine Berechnung der Überlebensfunktion S (t) für den Zeitraum vom Beginn der Stentimplantation bis 60 Monate post operationem mit Berechnung der entsprechenden 1 – und 5 – Jahres – Überlebensraten. Patienten, die aus den Augen verloren wurden und Patienten, bei denen seit dem Eingriff noch keine 5 Jahre vergangen waren, wurden dabei als Ausscheider („drop – outs“) bezeichnet und als zensiert behandelt.

Die statistische Auswertung erfolgte mit Hilfestellung und Beratung durch das Institut für Biometrie und Medizinische Dokumentation der Universität Ulm.

3. Ergebnisse

3.1 Ergebnisse bezüglich des stationären Aufenthaltes

3.1.1 Letalität während des stationären Aufenthaltes

Im Rahmen dieser Studie wurden die Krankengeschichten von 75 Patienten mit Aortenruptur und stentgestützter Versorgung, die zwischen dem 01.01.1998 und dem 31.12.2004 am Universitätsklinikum Ulm operiert wurden, retrospektiv untersucht.
54 der 75 Patienten konnten nach dem Eingriff lebend aus der Klinik entlassen werden. Die restlichen 21 operierten Personen erholten sich nicht und verstarben während des Krankenhausaufenthaltes. Daraus ergibt sich **für das komplette Patientenkollektiv** eine **Gesamthospitalletatlität** von **28,0 %**.

Die **Letalitätsrate innerhalb der einzelnen Behandlungsjahre** variierte **zwischen 11 %** im Jahr 2000 und **50 %** im Jahr 2004.

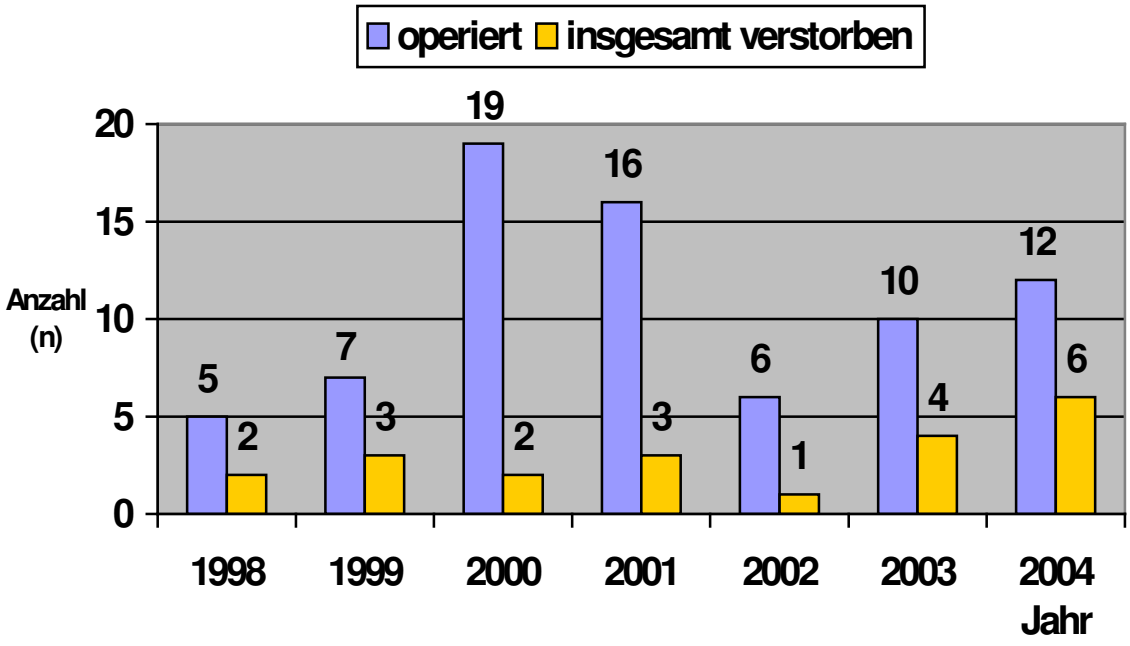

Letalität:	40%	43%	11%	19%	17%	40%	50%

Abb. 16: Anzahl der Patienten dieser Studie, die **im jeweiligen Behandlungsjahr operiert** wurden und **Anzahl der insgesamt pro Jahr in der Klinik Verstorbenen** mit Angabe **der jährlichen Letalitätsraten**

An dieser Stelle muss darauf hingewiesen werden, dass der Tod bei zwei der 21 verstorbenen Patienten nicht mit der stentgestützt versorgten Aortenruptur und deren Folgen in kausalen Zusammenhang gebracht werden kann. Eine 46 jährige polytraumatisierte ASA – V – Patientin mit traumatischer thorakaler Aortenruptur erlag einem intrazerebralen Kreislaufstillstand mit konsekutivem Hirntod für den ein gleichzeitig bestehendes offenes Schädel – Hirn – Trauma dritten Grades verantwortlich gemacht werden musste.
Bei einer weiteren Patientin (56 Jahre alt) kam es 25 Jahre nach operativer Korrektur einer Coarctatio aortae zur gedeckten Ruptur eines thorakalen Aneurysmas im Bereich des Aortenisthmus, welches stentgestützt versorgt wurde. Zusätzlich hatte sie ein Aneurysma der Aorta ascendens, welches unter Einsatz der Herz – Lungen – Maschine reseziert wurde. Die Patientin verstarb an den Folgen der herzchirurgischen Versorgung dieses Ascendens-Aneurysmas, und nicht an denen des endovaskulär versorgten Descendens – Aneurysmas. Bei beiden Patientinnen war die notfallmäßige Stentimplantation zur Rupturausschaltung primär erfolgreich. Der peri- und postoperative Verlauf war bezüglich der stentgestützt versorgten Aortenruptur jeweils weitgehend komplikationslos.
Berücksichtigt man die Todesursachen dieser beiden Patientinnen, die beide im Jahr 2004 operiert wurden, verbleiben 19 Patienten, die **an der stentgestützt operierten Aortenruptur und deren Folgen** verstarben. Somit ergibt sich **für das endovaskuläre Verfahren im engeren Sinne** *im kompletten Kollektiv* eine **Gesamtletalitätsrate von 25,3 %** (19/75) und **jährliche Letalitätsraten zwischen 11 %** im Jahr 2000 **und 43 %** im Jahr 1999.

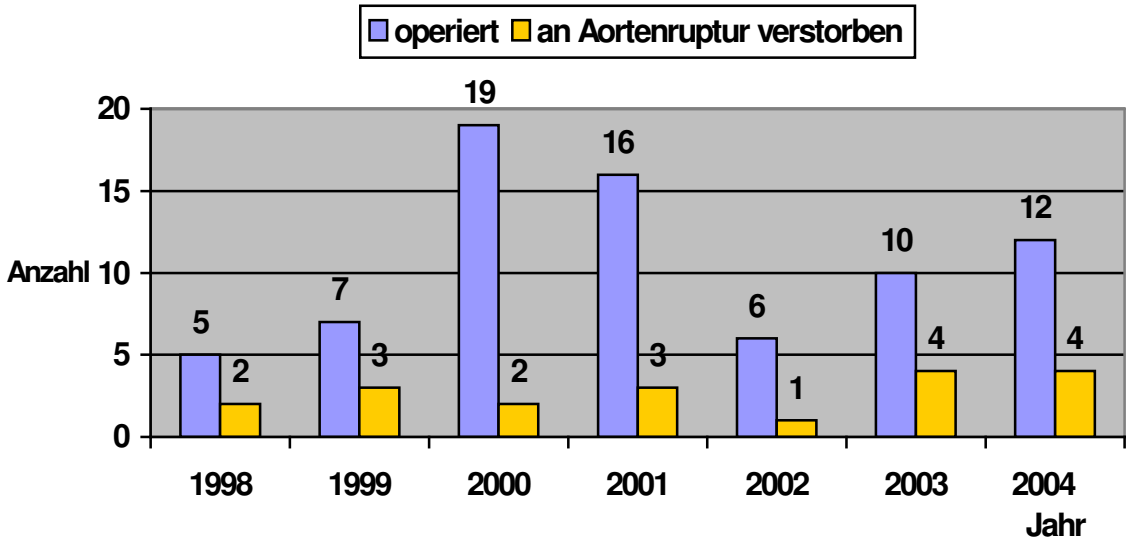

Letalität (Aortenruptur)	**40%**	**43%**	**11%**	**19%**	**17%**	**40%**	**33%**

Abb. 17: Anzahl der Patienten, die im jeweiligen Behandlungsjahr operiert wurden und Anzahl derer, die **an der stentgestützt versorgten Aortenruptur und deren Folgen** verstarben mit jährlichen Letalitätsraten

Im folgenden sollen Parameter analysiert werden, die für einen letalen Ausgang bei der stentgestützten Versorgung rupturierter Aortenläsionen verantwortlich sein können. Dazu wurden die Patienten in zwei Gruppen eingeteilt und diese miteinander verglichen. Die **lebend** aus der Klinik **entlassenen Patienten** (n = 54) wurden der **Gruppe A** zugeteilt und die **an der stentgestützt versorgten Aortenruptur und deren Folgen verstorbenen Patienten** (n = 19) in **Gruppe B** zusammengefasst.
Da die beiden oben genannten Patientinnen keiner der beiden Gruppen zugeordnet werden können, werden sie bei den nun folgenden Betrachtungen nicht mehr berücksichtigt und aus den nachfolgenden Analysen ausgeschlossen. Die **Letalitätsrate im** verbleibenden **gewerteten Kollektiv** betrug damit **26,0 %** (19 / 73).

3.1.2 Geschlechterverteilung

Die 73 in die Auswertung eingegangen Patienten waren zu 19,2 % (n=14) weiblichen und zu 80,8 % (n=59) männlichen Geschlechts.
Die Gruppe A (Überlebende) bestand aus 45 Männern (83,3 %) und 9 Frauen (16,7 %).
Die Gruppe B (an Aortenruptur verstorbene Patienten) enthielt 5 weibliche (26,3 %) und 14 männliche (73,7 %) Patienten.

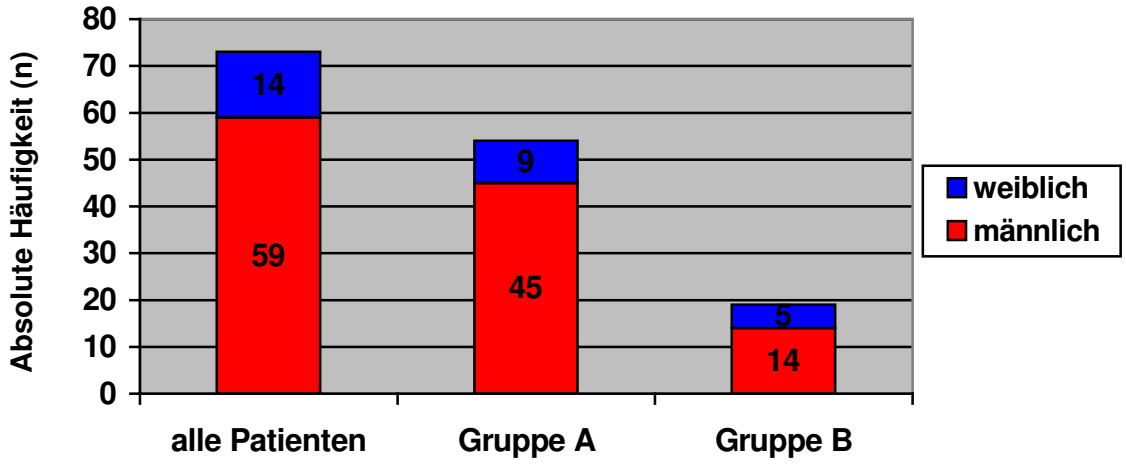

Abb. 18: Geschlechterverteilung im gewerteten Patientengut und Vergleich zwischen verstorbenen und lebend entlassenen Patienten (Gruppe A = überlebende Patienten; Gruppe B = in der Klinik verstorbene Patienten)

Die Patienten mit traumatischer Aortenruptur (n = 19) waren ebenfalls zu 26,3 % (n = 5) weiblich und zu 73,7 % (n = 14) männlich. Die Patienten mit allen übrigen Formen einer Aortenruptur (n = 54) bestanden zu 16,7 % (n = 9) aus Frauen und zu 83,3 % (n = 45) aus Männern.

3.1.3 Alterstruktur zum Zeitpunkt der Stentimplantation

Am Tag der Stentimplantation war der jüngste Patient 12 Jahre alt, der älteste 88 Jahre alt. Für die 73 gewerteten Patienten ließ sich ein Durchschnittsalter von 60,81 Jahren und ein Median von 68 Jahren errechnen. 50 % der Patienten waren zwischen 50 und 75 Jahre alt, die restlichen waren älter bzw. jünger.

Tab. 3: Altersverteilung im *gewerteten* Patientengut sowie in den Gruppen A (lebend aus der Klinik entlassene Patienten) und B (im Krankenhaus verstorbene Patienten) (Min = Minimum; Max = Maximum)

Patienten	Anzahl	Prozent	Alter in Jahren				
			Mittelwert	Standard-abweichung	25. Perzentil	75. Perzentil	Min/Max
Gruppe A	54	74,0 %	56,39	20,68	41	73	12 / 83
Gruppe B	19	26,0 %	73,37	10,45	68	83	53 / 88
alle gewerteten	73	100 %	60,81	19,96	50	75	12 / 88

In der Gruppe der Überlebenden **(Gruppe A)** lag das **Durchschnittsalter** bei **56,39 Jahren**, der **Median** bei **64 Jahren**. Der älteste Patient, der das Krankenhaus lebend verlassen hat, war 83 Jahre alt.
Im Gegensatz dazu waren die Patienten, die die OP und den postoperativen stationären Aufenthalt nicht überlebten **(Gruppe B)** am Tag der Stentimplantation **durchschnittlich 73,37 Jahre** alt **(Median 75 Jahre).** Der jüngste Patient in der Gruppe der Verstorbenen war bereits 53 Jahre alt.
Die Letalität innerhalb verschiedener Alters**gruppen** weist deutliche Unterschiede auf. Während von den 18 Patienten (24,7 % aller gewerteten Patienten) zwischen 12 und 50 Jahren kein einziger während des stationären Aufenthaltes verstarb, lässt sich für die 55 Patienten (75,3 %) mit einem Alter über 50 Jahren eine Letalität von 34,5 % (n = 19) errechnen. In der Altersgruppe der über 80 – Jährigen (n = 9; 12,3 %) erlagen sogar ⅔ der Patienten (n = 6) ihrer Aortenruptur und deren Folgen.

Tab. 4: Letalität innerhalb verschiedener Alters**gruppen** (n = absolute Häufigkeit)

Altersgruppe	≤ 35 J.	36-50 J.	51-60 J.	61-70 J.	71-80 J.	> 80 J
operiert (n)	11	7	10	13	23	9
überlebt (n)	11	7	6	12	15	3
verstorben (n)	0	0	4	1	8	6
Letalität (%)	**0,0**	**0,0**	**40,0**	**7,7**	**34,8**	**66,7**

Deutliche Unterschiede ergeben sich auch, wenn man die Patienten mit traumatischer Aortenruptur (n = 19) den Patienten mit den übrigen Entitäten der Aortenruptur (rupturierte Aneurysmen, Dissektionen, PAU, etc.) gegenüberstellt.

Die Patienten mit traumatischer Aortenruptur waren durchschnittlich 36,68 Jahre alt (Median 32 Jahre; Standardabweichung 19,8), 75 % dieser Patienten waren jünger als 49 Jahre.

Demgegenüber waren bei den Patienten mit den übrigen Formen der Aortenruptur 75 % älter als 61,8 Jahre. Lediglich 5 % waren jünger als 45,8 Jahre und 10 % jünger als 53 Jahre. Das Durchschnittsalter in dieser Gruppe lag bei 69,30 Jahren und der Median betrug 72 Jahre bei einer Standardabweichung von 11,2 Jahren.

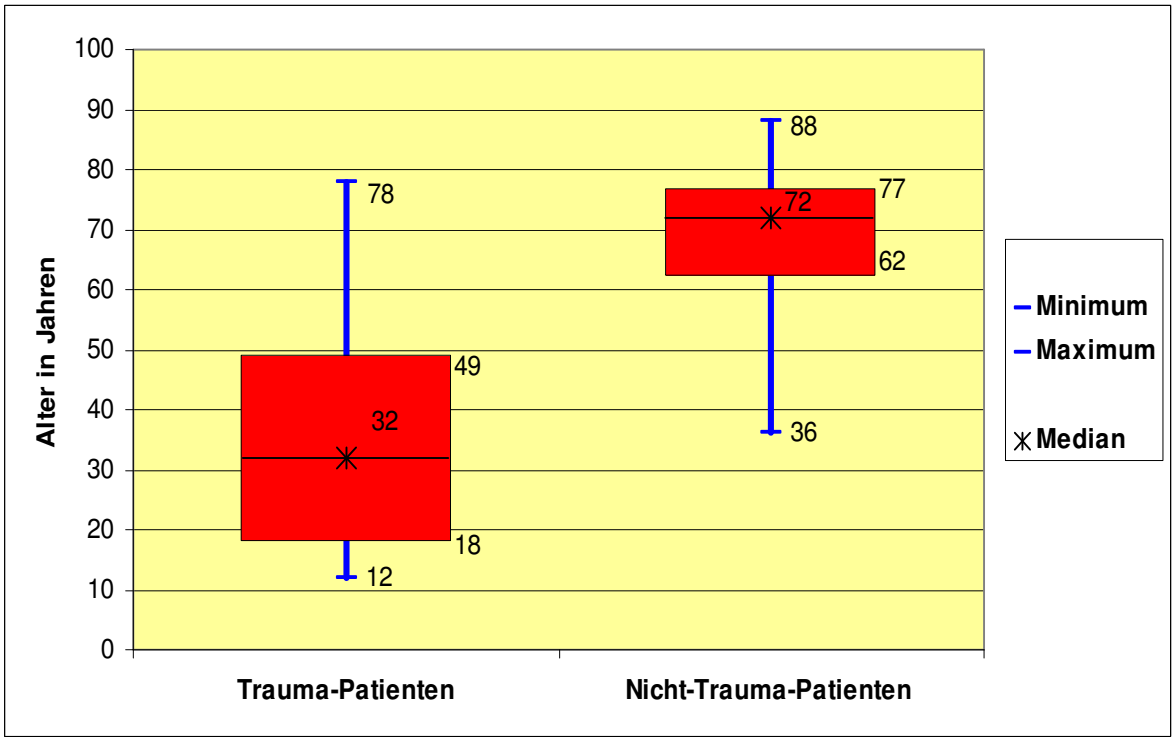

Abb. 19: Box – Whisker – Plot mit Darstellung der **Altersverteilung bei den Trauma- und Nicht – Trauma – Patienten** im Patientengut der vorliegenden Studie

3.1.4 Präoperative Parameter

3.1.4.1 Diagnosen

Die Diagnosen wurden den Angaben des jeweiligen Operateurs im Kopf der OP - Berichte entnommen.

Alle 73 gewerteten Patienten hatten eine **gedeckte** Aortenruptur. 41 Patienten litten an einem gedeckt rupturierten Aneurysma (26 x BAA, 14 x TAA, 1 x TAAA), 19 an einer traumatischen thorakalen Aortenruptur, 5 an einer Typ – B – Dissektion mit gedeckter Ruptur, zwei Patienten an einem rupturierten PAU und ein Patient an einem IMH mit gedeckter Perforation. Darüber hinaus lag bei zwei Patienten eine septische Aortenruptur vor. Bei weiteren drei Patienten bestand eine Fistel zwischen Aorta und benachbarten Organen. Davon hatte ein Patient eine infrarenal lokalisierte aortocavale Fistel bei Z.n. invasiver Salmonellensepsis und ein Patient eine aortobronchiale Fistel (beide hatten den stationären Aufenthalt überlebt). Ein weiterer Patient erlag einer aortoösophagealen Fistel mit massiver akuter oberer gatrointestinaler Blutung noch in tabula.

Die Einzelheiten gibt **Tabelle 5** wieder:

Tab. 5: Diagnosen mit Angabe der jeweiligen Häufigkeiten überlebender und in der Klinik verstorbener Patienten sowie der sich daraus ergebenden **Letalitätsraten** (r* rupturierte /-es; BAA = Bauchaorten-aneurysma; TAA = thorakales Aortenaneurysma; TAAA = thorakoabdominales Aortenaneurysma; traumat. = traumatische; PAU = penetrierendes Aortenulcus; IMH = intramurales Hämatom; n = absolute Häufigkeit)

	Gruppe A		Gruppe B		alle Patienten		Letalität
Diagnose	**n**	**%**	**n**	**%**	**n**	**%**	**%**
r* BAA	26	38,9	5	26,3	26	35,6	**19,2**
r*TAA	6	11,1	8	42,1	14	19,2	**57,1**
r*TAAA	0	0,0	1	5,3	1	1,4	**100,0**
Traumat. Ruptur	18	33,3	1	5,3	19	26,0	**5,3**
r* Dissektion	3	5,6	2	10,5	5	6,9	**40,0**
r*PAU	1	1,9	1	5,3	2	2,7	**50,0**
r*IMH	1	1,9	0	0,0	1	1,4	**0,0**
Septische Ruptur	2	3,7	0	0,0	2	2,7	**0,0**
Fistel	2	3,7	1	5,3	3	4,1	**33,3**

3.1.4.2 Diagnosesicherung

Hier wurden nur die Untersuchungsmethoden berücksichtigt, die zur definitiven diagnostischen **Sicherung** der Aortenruptur herangezogen wurden. Untersuchungsbefunde, in denen lediglich ein vager Verdacht geäußert oder Möglichkeit des Vorliegens einer Aortenruptur in den Raum gestellt wurde, fanden hier keine Berücksichtigung. In einigen Fällen in denen die Diagnose einer Aortenruptur bereits zweifelsfrei gesichert war (z.B. durch eine explorative Laparotomie), wurde zusätzlich noch eine Computertomographie zur Vermessung und Darstellung der Morphologie des betroffenen Aortenabschnittes durchgeführt. In diesen Fällen wurde nur das Verfahren berücksichtigt, in dem die Diagnose bereits gesichert war. Bei anderen Patienten (z.B. bei gedeckt rupturierter Typ – B – Dissektion) trug die CT hingegen gemeinsam mit anderen Verfahren (z.B. TEE) zur endgültigen Diagnosefindung bei. In derartigen Fällen wurden beide Verfahren gewertet.

Tab. 6: Art der Diagnosesicherung bei den überlebenden und den verstorbenen Patienten sowie im gesamten gewerteten Kollektiv (CT = Computertomographie; Sono = Sonographie; Angio = Angiographie; OP = Operation; TEE = transösophageale Echokardiographie) (Gruppe A = lebend aus der Klinik entlassene Patienten; Gruppe B = während der stationären Behandlung verstorbene Patienten; n = absolute Häufigkeit)

Diagnosesicherung												
	CT		**Sono**		**Angio**		**OP**		**CT+Angio**		**CT+TEE**	
	n	**%**	**n**	**%**	**n**	**%**	**n**	**%**	**n**	**%**	**n**	**%**
Gruppe A	47	87,0	1	1,9	1	1,9	2	3,7	1	1,9	2	3,7
Gruppe B	17	89,5	2	10,5	0	0,0	0	0,0	0	0,0	0	0,0
Alle gewerteten Patienten	64	87,7	3	4,1	1	1,4	2	2,7	1	1,4	2	2,7

Das bei weitem bevorzugte Verfahren zur Diagnosesicherung im Patientengut dieser Studie war die Computertomographie. Bei 87,7 % (n = 64) aller 73 gewerteten Patienten und sogar bei 100 % der Patienten mit traumatischer thorakaler Aortenruptur (n = 19) erbrachte sie als alleinige Untersuchungsmethode die Diagnosesicherung.
Bei 3 Patienten (4,1% aller gewerteten Patienten) lieferte die Sonographie und bei einem Patienten (1,4 %) die Angiographie die richtige Diagnose. Bei zwei Patienten wurde diese im Rahmen einer Laparotomie gesichert. Einer dieser beiden Patienten, bei dem eine gedeckte Ruptur eines Bauchaortenaneurysmas bestand wurde in einem peripheren

Krankenhaus unter der Verdachtsdiagnose einer akuten Appendizitis laparotomiert. Bei dem zweiten Patienten kam es zu einer septischen Aortenruptur im Rahmen einer retroperitonealen Nekrosenbildung mit 4 – Quadranten – Peritonitis nach iatrogener Verletzung der Flexura duodenojejunalis im Rahmen einer retroperitonealen Lymphadenektomie bei Hoden – Carcinom. Die Verletzung der Hauptschlagader wurde hier (ebenfalls in einem peripheren Krankenhaus) im Rahmen eines Eingriffs zur Revision des Abdomens entdeckt.
Bei drei Patienten (4,1 % aller Gewerteten) waren mehrere Untersuchungsmethoden zur Diagnosefindung erforderlich. Dabei wurde bei zwei Patienten (2,7 %; einer mit rupturierter klassischer Typ – B – Dissektion und einer mit gedeckter Ruptur eines IMH) zusätzlich zur CT eine TEE durchgeführt. Bei einem Patienten (1,4 %) mit septischer thorakaler Aortenruptur erbrachten Computertomographie und Angiographie gemeinsam die Diagnose.

3.1.4.3 Kardiovaskuläre Risikofaktoren und relevante Vorerkrankungen

Angaben zu Risikofaktoren und Vorerkrankungen waren nur zu 71 der 73 gewerteten Patienten zu erhalten. Bei zwei der verstorbenen Patienten ließen sich dazu keine Informationen gewinnen.
Die vier wichtigsten kardiovaskulären Risikofaktoren (CVRF) arterielle Hypertonie, Diabetes mellitus, Nikotin- bzw. Ex- Nikotinabusus und Hyperlipidämie waren sehr unterschiedlich im Patientengut vertreten.
Zu erwähnen ist, dass bei 94,4 % der gewerteten Patienten mindestens einer der oben genannten CVRF vorlag. Lediglich 4 Patienten (5,6 %) waren frei von Risikofaktoren. Diese 4 Patienten konnten alle lebend aus der Klinik entlassen werden (waren also alle der Gruppe A zuzuordnen) und hatten alle die Diagnose „traumatische thorakale Aortenruptur."
Einen der oben genannten Risikofaktoren hatten 28,2 %, zwei CVRF hatten 33,8 %, 3 CVRF hatten 25,4 % und alle 4 Hauptrisikofaktoren hatten 7,0 % der Patienten.

Die Häufigkeit der einzelnen Risikofaktoren im Patientengut war sehr unterschiedlich:

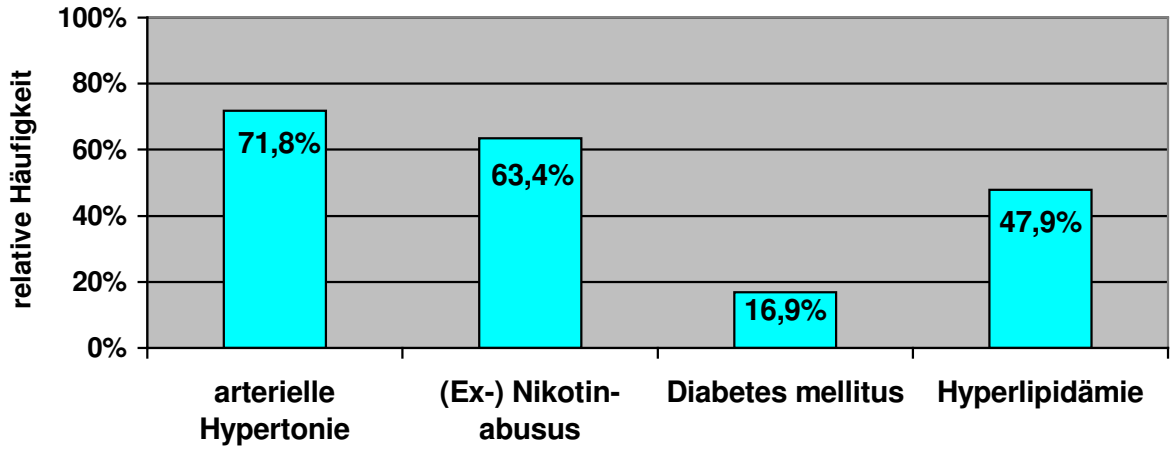

Abb. 20: Häufigkeit der einzelnen **kardiovaskulären Risikofaktoren** im Patientengut der Studie

Ein Vergleich der Gruppen A und B bezüglich der Verteilung von CVRF ergibt folgendes Ergebnis:

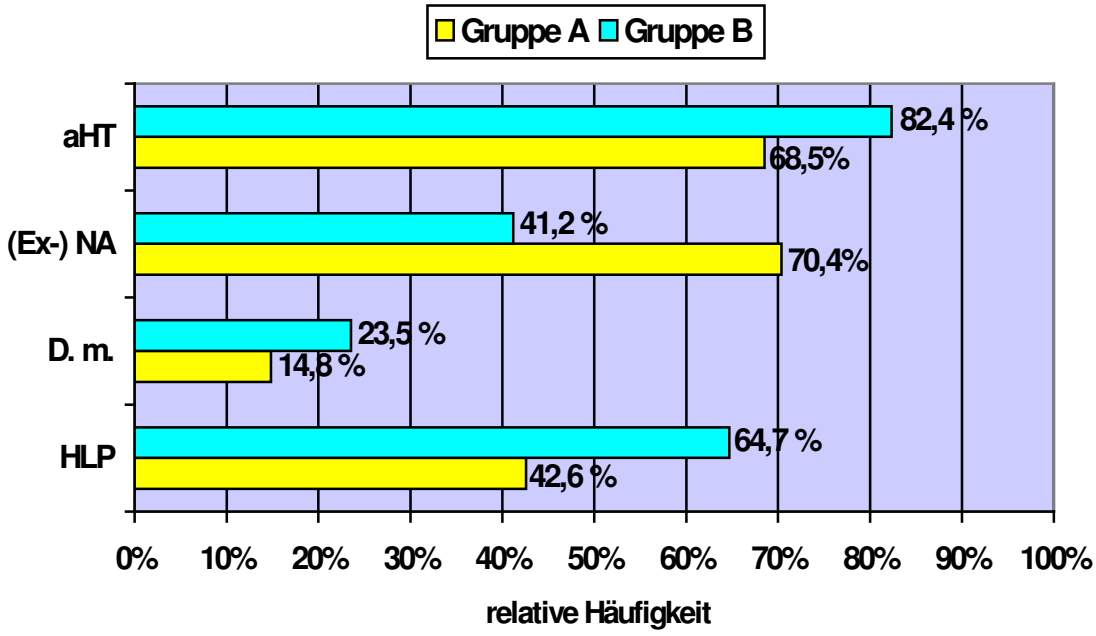

Abb. 21: Häufigkeit der einzelnen **Risikofaktoren in den Gruppen A** (= 54 überlebende Patienten) **und B** (= 19 während der stationären Behandlung verstorbene Patienten) (aHT = arterielle Hypertonie; NA = Nikotin-abusus; D.m. = Diabetes mellitus; HLP = Hyperlipidämie)

Alle vier kardiovaskulären Hauptrisikofaktoren waren in der Gruppe der Patienten mit traumatischer thorakaler Aortenruptur wesentlich seltener als bei den Patienten mit anderen Formen rupturierter Aortenläsionen.

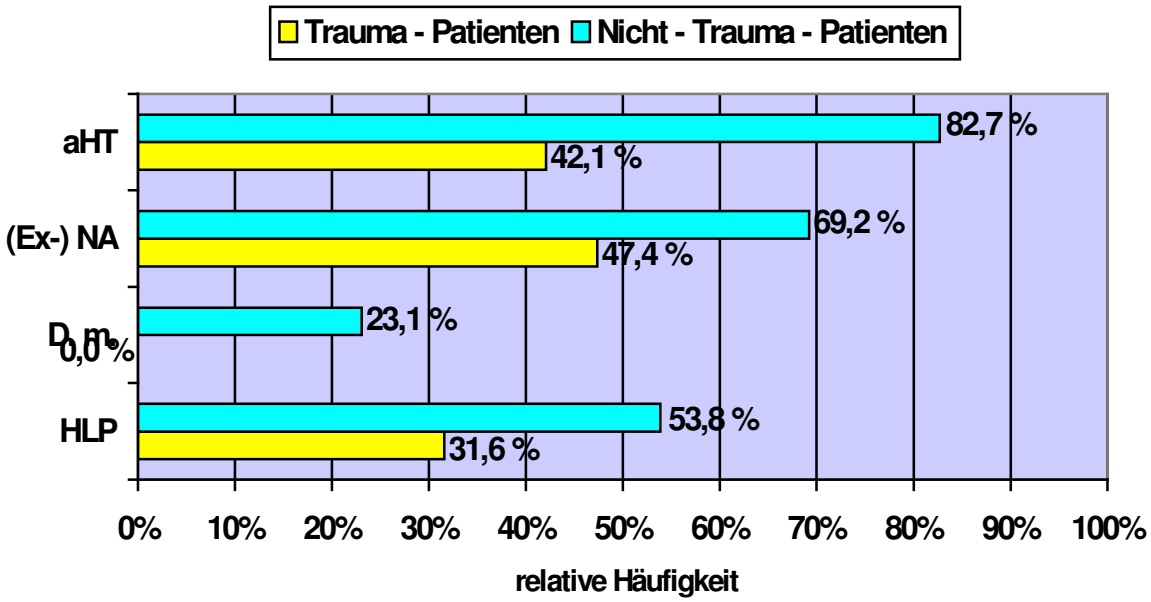

Abb. 22: Häufigkeit der einzelnen **Risikofaktoren bei** den 19 **Trauma- und** den 54 **Nicht – Trauma – Patienten** der vorliegenden Studie (aHT = arterielle Hypertonie; NA = Nikotinabusus; D.m. = Diabetes mellitus; HLP = Hyperlipidämie)

Neben den genannten Risikofaktoren wurde auch das Vorhandensein relevanter Vor- bzw. Begleiterkrankungen analysiert.
84,5 % (n = 60) aller gewerteten Patienten hatten eine oder mehrere relevante Begleiterkrankungen. Während in der Gruppe der Verstorbenen (Gruppe B) ausnahmslos alle Patienten an mindestens einer relevanten Vorerkrankung litten, trifft dies nur für 79,6 % der Überlebenden (Gruppe A) zu. Die Patienten mit traumatischer thorakaler Aortenruptur waren lediglich zu 47,4 % vorerkrankt, die Patienten mit allen anderen Formen rupturierter Aortenläsionen hatten hingegen zu 98,1 % relevante Vorerkrankungen.
Um die Vielzahl verschiedener Begleiterkrankungen zu erfassen und statistisch auszuwerten, wurden diese in 6 Krankheitsgruppen zusammengefasst: kardiale, angiologische, pulmonale, renale, neurologische und sonstige wichtige Krankheiten. In der Gruppe „sonstige“ wurden Krankheiten in den anderen Gruppen nicht erfasster Organe (z.B. Leber), Malignome, systemische Infektionen (z.B. Lues) schwere Autoimmunerkrankungen, endokrinologische Erkrankungen (wie z.B. ein Conn – Syndrom bei einer Patientin) usw. zusammengefasst.

Die Häufigkeit dieser einzelnen Krankheitsgruppen im Patientenkollektiv gibt Abb.23 wieder:

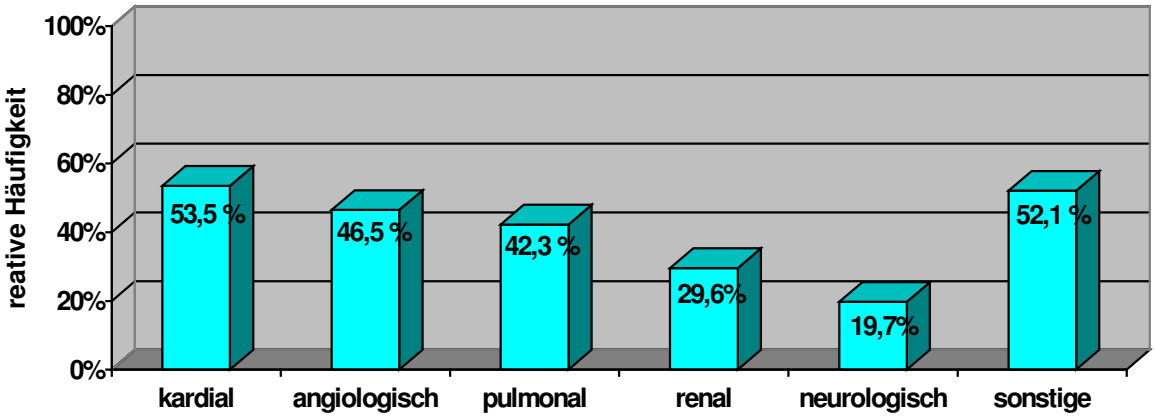

Abb. 23: Häufigkeit von **Vorerkrankungen** bei den 73 gewerteten Patienten dieser Studie

Vergleicht man die Gruppen A und B bezüglich des Vorhandenseins von relevanten Begleiterkrankungen, stellt man fest, dass alle oben genannten Krankheitsgruppen in der Gruppe der im Krankenhaus Verstorbenen (Gruppe B) deutlich häufiger vertreten sind.

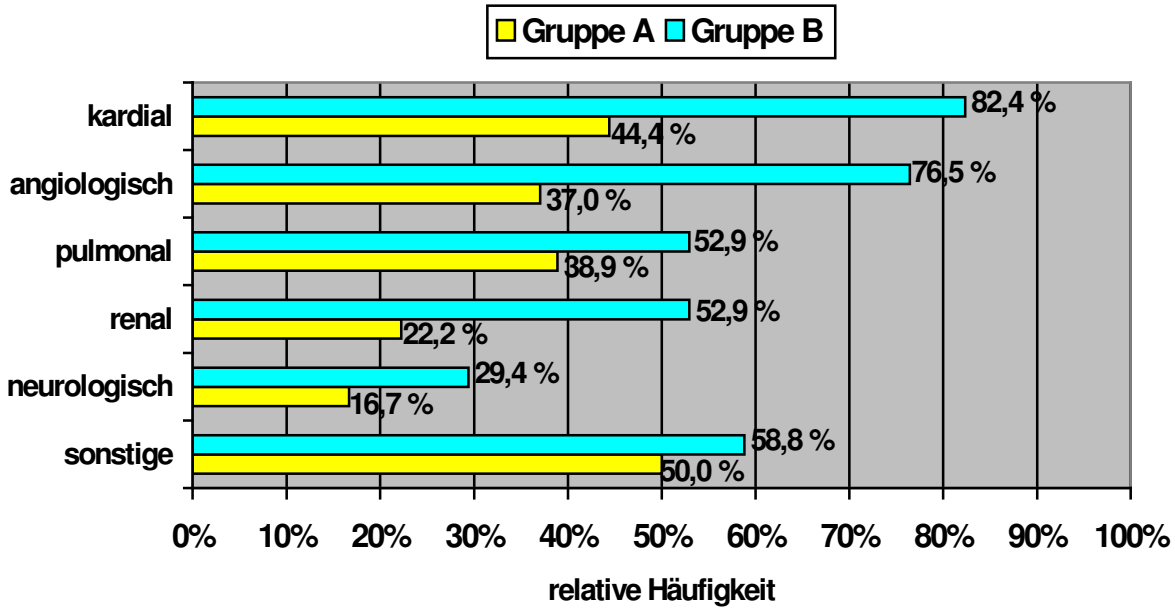

Abb. 24: Häufigkeit von **Vorerkrankungen in den Gruppen A** (= 54 überlebende Patienten) **und B** (= 19 während der stationären Behandlung verstorbene Patienten)

Noch deutlicher ist der Unterschied wenn man die Patienten, die eine traumatische Aortenruptur erlitten hatten mit den übrigen Patienten hinsichtlich ihrer Vorerkrankungen vergleicht:

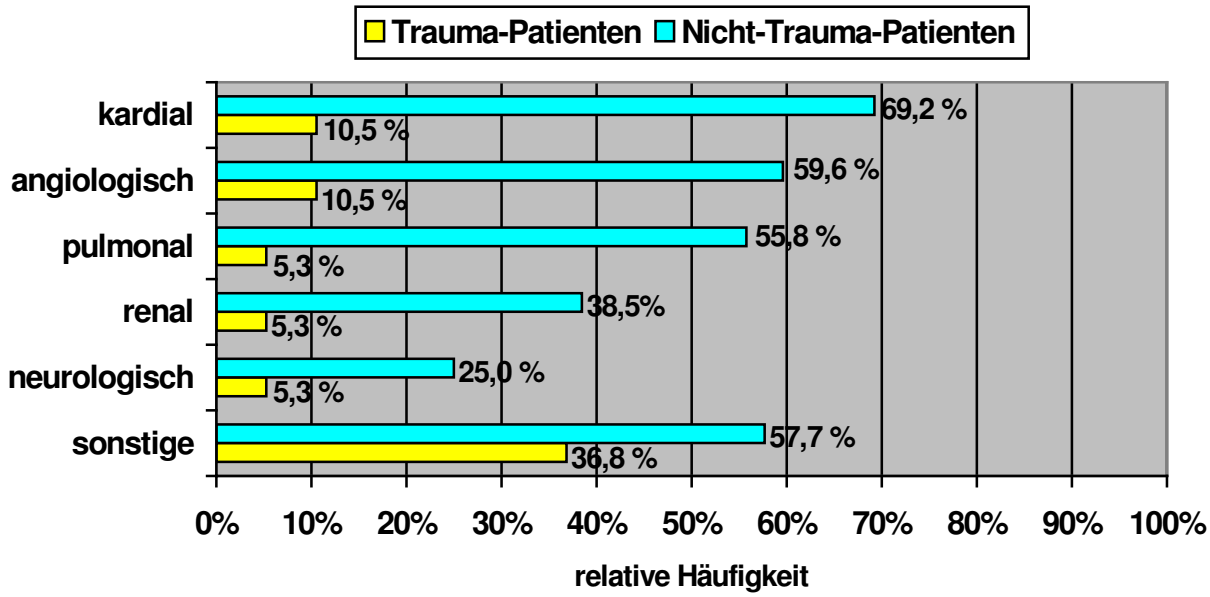

Abb. 25: Häufigkeit von **Vorerkrankungen bei** den 19 **Trauma- und** den 54 **Nicht -Trauma - Patienten** dieser Studie

3.1.4.4 Begleitverletzungen der Trauma – Patienten

Alle 19 Trauma - Patienten hatten neben der traumatischen thorakalen Aortenruptur weitere Begleitverletzungen erlitten. Bei nahezu allen Patienten (jeweils n = 18; 94,7 %) lagen zusätzlich Frakturen und Verletzungen des Thorax vor. 10 Patienten (52,6 %) hatten zusätzlich ein Schädel – Hirn – Trauma, 13 (68,4 %) Patienten Parenchymläsionen der Lunge, 14 Patienten (73,7 %) Verletzungen des Abdomens und 11 Patienten (57,9 %) sonstige Begleitverletzungen.

Der einzige Trauma – Patient, der während des stationären Aufenthaltes verstarb, hatte sich neben der Aortenruptur zusätzlich ein Schädel – Hirn – Trauma mit Einblutungen ins Ventrikelsystem, multiple Extremitäten-, Becken- und Wirbelkörperfrakturen, sowie ein stumpfes Bauch- und Thoraxtrauma mit Pneumothorax links, Hämatothorax beidseits Hautemphysem, Lungenatelektasen beidseits, und Rippenserienfraktur links zugezogen.

Bei 9 (47,4 %) der 19 verletzten Patienten erfolgte bereits vor der aortalen Stentimplantation eine operative Versorgung von Begleitverletzungen. Nach der Stentimplantation wurden 12 (63,2 %) der 19 traumatisierten Patienten an ihren Beleitverletzungen und deren Folgen operiert.
Die Mehrzahl der Traumapatienten (n = 13; 68,4 %) hatte vor Aufnahme in der chirurgischen Universitätsklinik Ulm bereits vom Notarzt oder im erstbehandelnden Krankenhaus eine oder mehrere Thoraxdrainagen erhalten.

3.1.4.5 Anamnese bezüglich der Aortenläsion

19 (26,0 %) der 73 gewerteten Patienten erlitten eine Aortenruptur als Folge eines Traumas. Bei diesen Patienten waren den Unterlagen keine anamnestischen Angaben über die Art ihrer Beschwerden zu entnehmen. Vielmehr fanden sich in den Akten dieser Patienten Informationen über die Umstände des jeweils erlittenen Traumas. 16 der 19 Trauma – Patienten (84,2 %) hatten sich die thorakale Aortenruptur im Rahmen eines Verkehrsunfalls zugezogen. Weitere zwei Personen (10,5 % der Trauma – Patienten) sprangen in suizidaler Absicht aus großer Höhe. Bei einem Patienten kam es zu einem schweren Thoraxtrauma infolge einer Einklemmung des Brustkorbes unter einer 1200 kg schweren Maschine.
In der Gruppe der Nicht – Trauma – Patienten (n = 54; 74,0 % aller gewerteten Patienten) lagen bei 34 Personen (63,0 %) abdominelle Beschwerden bzw. Symptome eines akuten Abdomens vor. 30 (55,6 %) dieser Patienten klagten über Thorax- bzw. Flankenschmerzen, 25 (46,3 %) über Rückenschmerzen und 8 (14,8 %) über Nausea bzw. Vomitus. Bei weiteren 6 dieser Patienten (11,1 %) war ein pulsierender Bauchtumor tastbar, 21 Patienten (38,9 %) erlitten eine Synkope bzw. schwere Kreislaufinsuffizienz und bei 6 Patienten (11,1 %) kam es anamnestisch kurz vor Eintritt der Aortenruptur zu einer hypertensiven Krise. Zu weiteren Symptomen (z.B. plötzliche Paraparese der Beine, Stridor infolge einer Kompression der Trachea durch ein rupturiertes TAA, Hämatemesis bei aortoösophagealer Fistel, Schmerzausstrahlung in die Beine usw.) kam es bei 29 (53,7 %) der nicht – traumatisierten Patienten. Eine Patientin (1,85 % der Nicht – Trauma – Patienten; 1,4 % aller gewerteten Patienten) war bezüglich ihrer Aortenruptur völlig symptomfrei. Sie wurde wegen einer peripheren arteriellen Verschlusskrankheit im

Stadium IV stationär aufgenommen. Im Rahmen der präoperativen Diagnostik wurde zufällig ein asymptomatisches aber gedeckt rupturiertes Bauchaortenaneurysma entdeckt. Einen Vergleich der anamnestischen Angaben bezüglich der Aortenruptur bei den Patienten der Gruppen A und B zeigt Abb. 26:

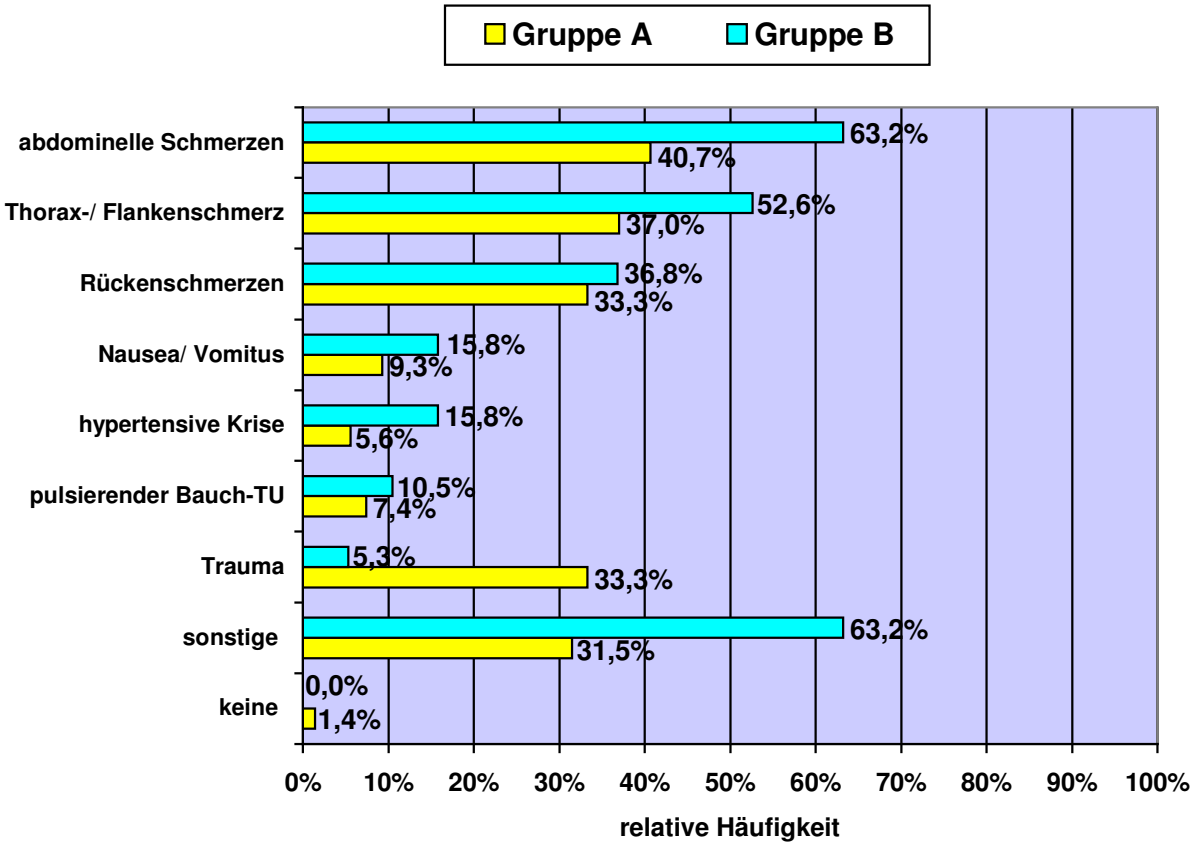

Abb. 26: Anamnese bezüglich der Aortenläsion in den Gruppen A (lebend aus der Klinik entlassene Patienten) und B (im Verlauf des stationären Aufenthaltes verstorbene Patienten (TU = Tumor)

3.1.4.6 Einweisungsdiagnosen

Die Einweisungsdiagnose, mit der die Patienten in das erstbehandelnde Krankenhaus eingeliefert wurden, war nur bei 69 der 73 gewerteten Patienten aus den Akten ersichtlich. Von den 19 Trauma – Patienten erreichten 12 (63,2 %) die Klinik mit der Diagnose „Polytrauma“ und 3 (15,8 %) mit der Diagnose „Thoraxtrauma“.

Bei den restlichen 4 Patienten mit traumatischer thorakaler Aortenruptur wurden lediglich ein Schädel – Hirn – Trauma, ein stumpfes Bauchtrauma sowie Extremitätenverletzungen vom erstversorgenden Notarzt genannt.
Bei den Patienten mit nicht – traumatisch bedingter Aortenruptur konnte die Einweisungsdiagnose im erstbehandelnden Krankenhaus nur in 50 von 54 Fällen in Erfahrung gebracht werden. Dabei wurde vom einweisenden Arzt 13 mal als Einweisungsdiagnose bzw. mögliche Differenzialdiagnose der Verdacht auf das Vorliegen einer Aortenläsion geäußert. Die restlichen 37 Patienten wurden mit den unterschiedlichsten (nicht zutreffenden) Verdachtsdiagnosen eingeliefert: In 6 Fällen lautete die Einweisungsdiagnose Thoraxschmerz, in 5 Fällen unklare abdominelle Schmerzen und in 4 Fällen V.a. akutes Coronarsyndrom. Drei mal stand als Diagnose im Notarztprotokoll bzw. Einweisungsschein Synkope und jeweils zweimal hypertensive Entgleisung, akutes Abdomen und subakute Extremitätenischämie bei AVK. Jeweils nur einmal genannt wurden die Diagnosen Lungenembolie, Spondylodiszitis, Apoplex, Blutung eines Magenulkus, sonstige gastrointestinale Blutung, Pankreatitis, Appendizitis, unklare Quadrizeps- / Iliopsoaslähmung, Urosepsis, Nierenkolik, Rezidiv eines Urothelcarcinoms, und AZ – Verschlechterung bei unklarer Infektsituation. Ein weiterer Patient, der unter dem Verdacht auf das Vorliegen einer ausgeprägten Koprostase aufgenommen wurde, wurde in der erstbehandelnden Klinik zunächst über 10 Tage abführenden Maßnahmen unterzogen, bevor mittels CT die richtige Diagnose gestellt wurde.
Damit wurden von allen gewerteten Patienten 40,6 % (n = 28 von 69 Fällen), von den Trauma – Patienten 78,9 % (n = 15 von 19 Fällen), und von den Nicht – Trauma – Patienten 26,0 % (n = 13 von 50 Fällen), mit einer richtigen Einweisungs- / Differentialdiagnose aufgenommen.

Während 47,1 % der Überlebenden (n = 24 von 51) mit der richtigen Diagnose das Krankenhaus ereichten, war das mit nur 27,8 % (n = 5 von 18) bei den Verstorbenen weitaus seltener der Fall.

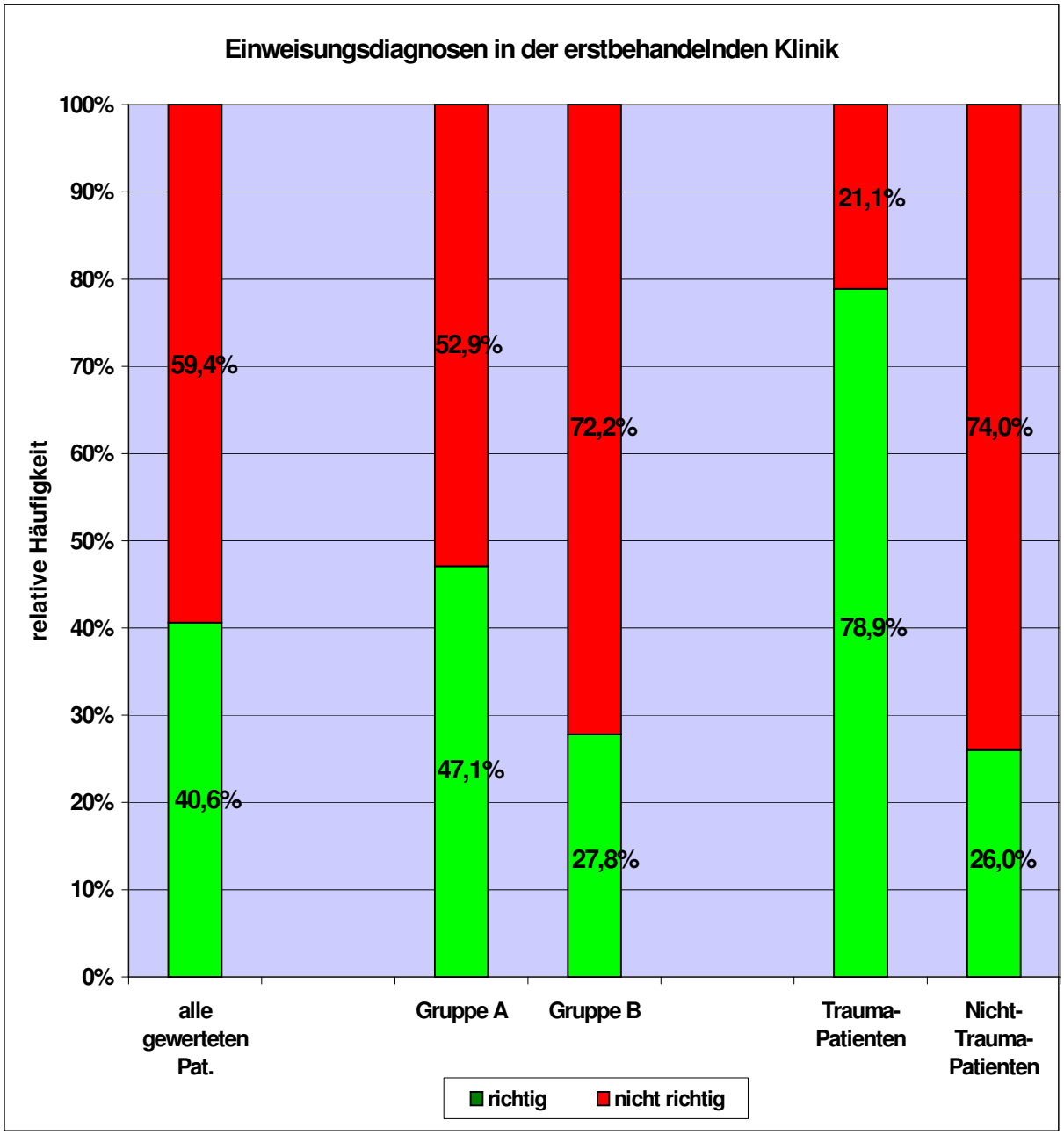

Abb. 27: Häufigkeiten richtiger und falscher Einweisungsdiagnosen in der erstbehandelnden Klinik bei allen gewerteten Patienten sowie bei den Patienten der Gruppen A bzw. B und den Trauma- und Nicht – Trauma – Patienten

3.1.4.7 Systolischer Blutdruck bei Aufnahme

Die Blutdruckwerte bei Aufnahme in der chirurgischen Universitätsklik Ulm wurden den Schockraum- und Notarztprotokollen entnommen.

Sie lagen im gewerteten Patientengut zwischen 65 mmHg und 200 mmHg systolisch. Der Median betrug 115 mmHg und der Mittelwert 120 mmHg bei einer Standardabweichung

von 26,8. Eine eventuelle vorherige Gabe blutdruckwirksamer Medikamente wurde dabei nicht berücksichtigt.
Eine Gegenüberstellung der überlebenden und verstorbenen Patienten bezüglich ihres Blutdrucks bei Aufnahme ergibt folgendes Ergebnis:

Tab. 7: systolische Blutdruckwerte zum Zeitpunkt der Aufnahme in der Universitätsklinik Ulm bei den überlebenden (Gruppe A) und den verstorbenen Patienten (Gruppe B) sowie im gesamten gewerteten Patientenkollektiv (Min. = Minimum; Max. = Maximum)

Systolischer Blutdruck bei Aufnahme						
	Mittelwert (mmHg)	Standardab-weichung	Median (mmHg)	25.Perzentil (mmHg)	75.Perzentil (mmHg)	Min./Max. (mmHg)
Gruppe A	124	27,6	120	104	141	65 / 200
Gruppe B	109	21,5	110	90	130	65 / 145
Alle gewerteten Pat.	120	26,8	115	100	140	65 / 200

3.1.4.8 Herzfrequenz bei Aufnahme

Die Werte für die Herzfrequenz bei Aufnahme im Universitätsklinikum Ulm wurden ebenfalls den Schockraum- und Notarztprotokollen entnommen. Zusätzlich wurden sie zum Teil auch aus dem Aufnahme – EKG ermittelt.
Der Median lag hier im normofrequenten Bereich bei 85 Schlägen pro Minute. Der niedrigste Wert lag bei 50 der höchste bei 120 Herzaktionen pro Minute. Eine eventuelle Verabreichung positiv oder negativ chronotrop wirksamer Substanzen (z.B. Betablocker, Katecholamine) fand dabei keine Berücksichtigung.

Wie die Werte der folgenden Tabelle zeigen, unterschieden sich die Patienten der Gruppen A und B hinsichtlich der Herzfrequenz bei Aufnahme in der Universitätsklinik Ulm nicht wesentlich voneinander:

Tab. 8: Herzfrequenz der überlebenden (= Gruppe A), der verstorbenen (= Gruppe B) und aller gewerteter Patienten zum Zeitpunkt der Aufnahme im Universitätsklinikum Ulm (bpm = Schläge pro Minute / beats per minute; Min. = Minimum; Max. = Maximum)

Herzfrequenz bei Aufnahme						
	Mittelwert (bpm)	Standardab-weichung	Median (bpm)	25.Perzentil (bpm)	75.Perzentil (bpm)	Min. / Max. (bpm)
Gruppe A	84	15,3	86	75	93	50 / 120
Gruppe B	86	17,5	85	70	100	53 / 120
Alle gewerteten Pat.	84	15,8	85	75	95	50 / 120

3.1.4.9 Schockindex bei Aufnahme

Aus den ermittelten Kreislaufwerten wurde der Schockindex nach Allgöwer und Burri bei Aufnahme in Ulm als Quotient aus Herzfrequenz (Schläge/ min) und systolischem Blutdruck (mmHg) berechnet.
Einen Schockindex < 1 zum Zeitpunkt der Einlieferung hatten 86,3 % (n = 63) aller gewerteten Patienten, 92,6 % (n = 50) der Gruppe A und 68,4 % (n = 13) der Gruppe B. Einen Schockindex von genau 1 hatten insgesamt 4 Patienten bzw. 5,5 % des gewerteten Kollektivs. 3 dieser 4 Patienten erlagen den Folgen ihrer Aortenruptur (15,8 % der Gruppe B) während einer lebend (1,9 % der Gruppe A) aus der Klinik entlassen werden konnte. Ein Schockindex > 1 errechnete sich für insgesamt 6 Patienten (8,2 % aller Gewerteten), von denen 3 verstarben. Damit war die Rate der Patienten mit einem Schockindex über 1 mit 15,8 % (n = 3) in der Gruppe B deutlich höher als in der Gruppe A, wo sie nur 5,6 % (n = 3) betrug.
Aus den genannten Daten ergibt sich für die Patienten mit einem Schockindex < 1 eine Letalität von 20,6%, während sie sich bei den Patienten mit einem Schockindex von ≥1 auf 60 % belief und damit deutlich höher war.
Für den Quotienten aus systolischem Blutdruckwert (in mmHg) dividiert durch die Herz-frequenz (in Schlägen pro Minute) ergab sich im gesamten gewerteten Patientengut ein medianer Wert von 0,69 (Mittelwert 0,73; Standardabweichung 0,21). Bei den Patienten der Gruppe A betrug der Median 0,68 (Mittelwert 0,70; Standardabweichung 0,20), während er bei denjenigen der Gruppe B mit 0,77 etwas höher lag (Mittelwert 0,81; Standardabweichung 0,22).

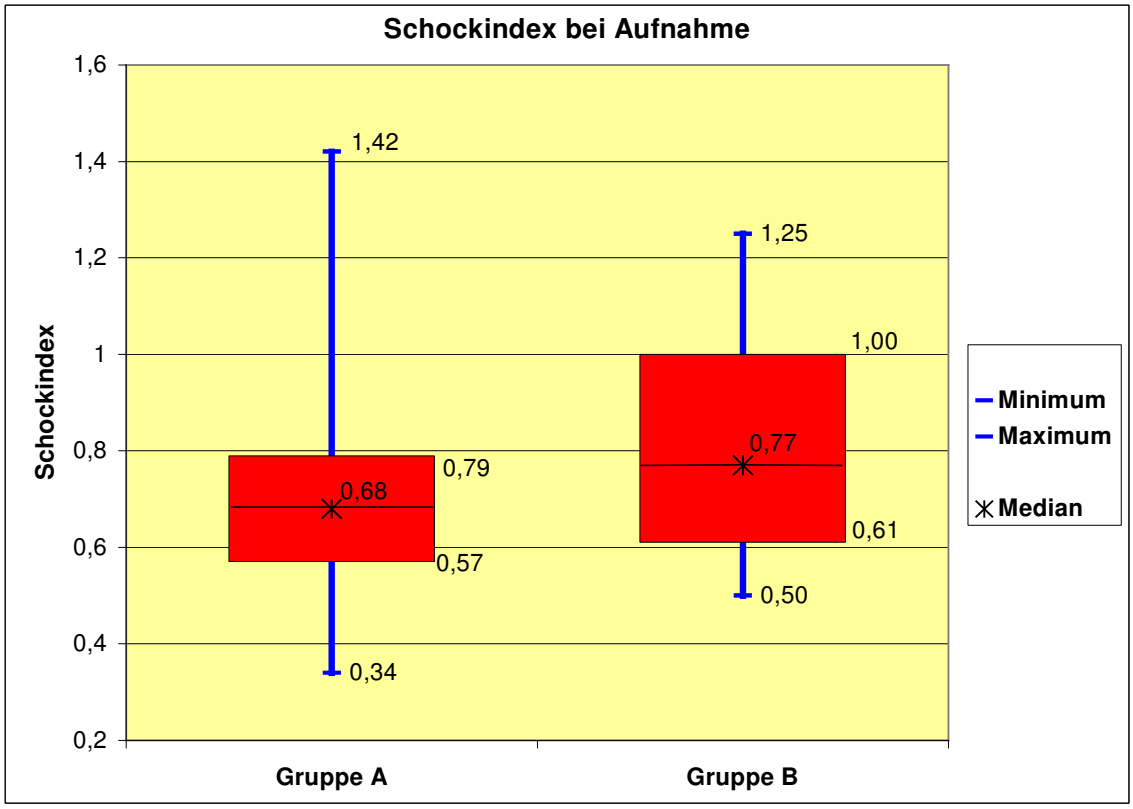

Abb. 28: Schockindex zum Zeitpunkt der Aufnahme bei den Patienten der Gruppe A (= Überlebende) und denen der Gruppe B (= in der Klinik verstorbene Patienten)

3.1.4.10 Hämoglobinkonzentration und Hämatokritwert bei Aufnahme

Im Aufnahmelabor der 73 gewerteten Patienten betrugen der durchschnittliche Hämoglobinwert 10,8 g/dl und der Median 10,1 g/dl (Standardabweichung 2,4). Für den Hämatokritwert bei Aufnahme ließen sich ein Median von 31 % und Mittelwert von 32 % bei einer Standardabweichung von 7 Prozentpunkten errechnen. Dabei wurde eine eventuelle vorherige Transfusion von Blutbestandteilen oder eine Gabe von Plasmaexpandern, die zur Hämodilution führen, nicht berücksichtigt.

Die medianen Hämoglobin- und Hämatokritwerte waren mit 10,6 g / dl bzw. 31% in der Gruppe A um ca. 1/10 höher als in der Gruppe B (Median 9,6 g / dl bzw. 28 %). Die entsprechenden Mittelwerte lagen in der Gruppe A bei 11,2 g/dl für die Hämoglobinkonzentration (Standardabweichung 2,5) und 33 % für den Hämatokrit (Standardabweichung 7,4). Die in der Klinik verstorbenen Patienten hatten bei Aufnahme einen durchschnittlichen Hb – Wert von 9,5 g/dl (Standardabweichung 1,5) und einen mittleren Hämatokrit von 28 % (Standardabweichung 4,4). Das Maximum der Gruppe A (17,2 g / dl

bzw. 50 %) überstieg das der Gruppe B ebenfalls. Das Minimum hingegen lag in der Gruppe der Überlebenden mit 6,4 g / dl bzw. 18 % niedriger als in der Gruppe der Verstorbenen, wo es 7,5 g/dl bzw. 23 % betrug.

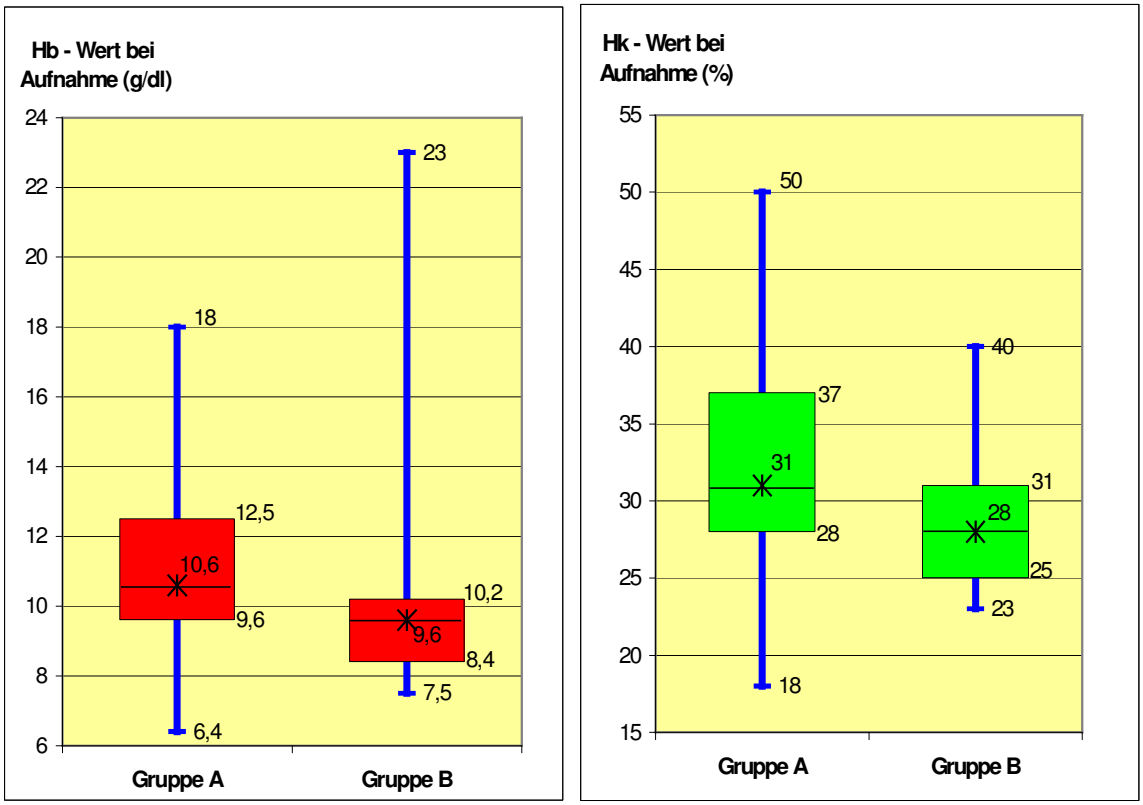

Abb. 29: Hämoglobin- (= Hb-) **und Hämatokrit-** (=Hk-) **werte bei Aufnahme** in der chirurgischen Universitätsklinik Ulm bei den Patienten der Gruppen A (lebend aus der Klinik entlassen) und B (im Krankenhaus verstorben).

3.1.4.11 Zeit vom Beginn der klinischen Symptome bis zum OP – Beginn

Die verstrichene Zeit vom Einsetzen der klinischen Symptomatik bis zum Beginn der Operation konnte nur bei 72 der 73 gewerteten Patienten ermittelt werden, da eine Patientin mit einem gedeckt rupturiertem Bauchaortenaneurysma völlig asymptomatisch bezüglich der Aortenruptur war.

Als OP – Beginn wurde dabei der Zeitpunkt des Hautschnitts für die Stentimplantation definiert. Bei den Patienten mit traumatischer Aortenruptur wurde das Zeitintervall vom Moment des Unfallgeschehens bis zum Hautschnitt gewertet.

Die erhaltenen Werte variierten sehr stark. Während bei einem Patienten der Hautschnitt bereits eine Stunde nach dem Symptombeginn erfolgte, wurde ein anderer Patient erst 63

Tage nach dem aortalen Rupturereignis operiert. Beide Patienten überlebten. Der Median für dieses Zeitintervall lag für das Patientengut dieser Studie bei 24 Stunden. Der Mittelwert war mit knapp 162 Stunden deutlich höher, da dieser von einzelnen Patienten mit sehr langem Zeitintervall zwischen Einsetzen der klinischen Symptomatik und Beginn der Operation stark beeinflusst wurde (Standardabweichung 297 Stunden).

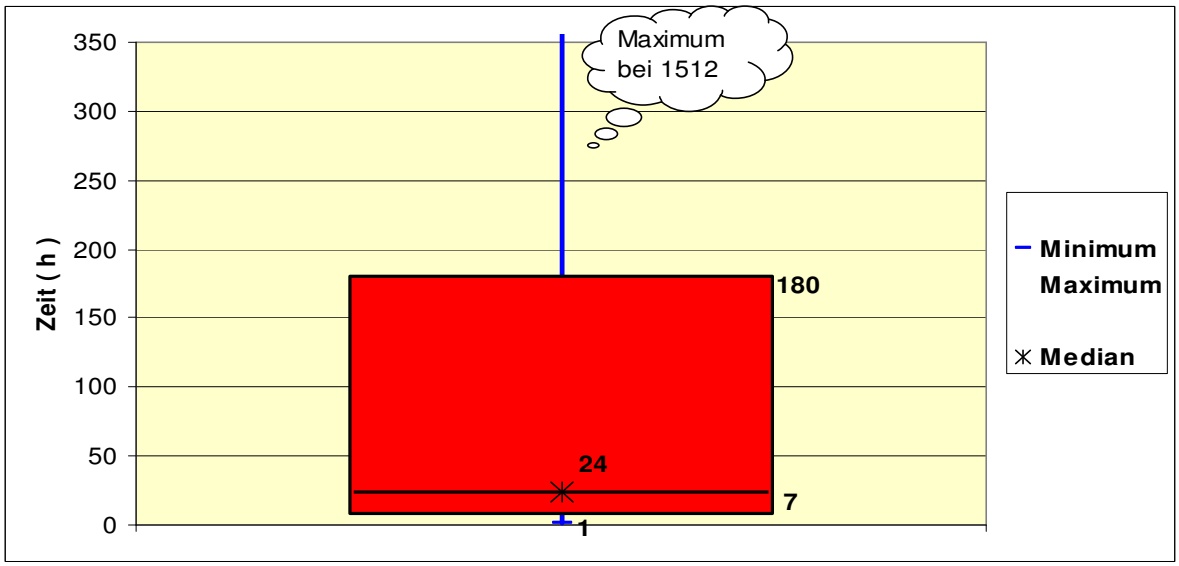

Abb. 30: Zeit vom Beginn der klinischen Manifestation der Aortenruptur **bis zum Hautschnitt im gesamten gewerteten Patientengut**

Eine Übersicht über die Verteilung der Werte innerhalb einzelner Subpopulationen des Ulmer Patientenkollektivs gibt die folgende Tabelle wieder:

Tab. 9: Zeit vom Beginn der klinischen Symptome bis zum Hautschnitt für die Stentimplantation bei den überlebenden (= Gruppe A) und den verstorbenen (= Gruppe B) Patienten sowie bei den Trauma – und Nicht – Trauma – Patienten des Ulmer Patienguts (Min. = Minimum; Max. = Maximum)

Zeit vom Beginn der klinischen Symptome bis zum OP – Beginn						
	Mittelwert (h)	Standardab -weichung	Median (h)	25.Perzen- til (h)	75.Perzen- til (h)	Min. / Max. (h)
Gruppe A	186,1	328,4	24	7	240	1 / 1512
Gruppe B	94,5	172,9	24	10	96	2 / 672
Trauma – Patienten	69,9	170,0	11	7	44	5 / 744
Nicht – Trauma – Patienten	194,9	325,9	36	7	264	1 / 1512

3.1.5 Perioperative Parameter

3.1.5.1 ASA – Klassifikation

Die Einstufung der Patienten in die Stufen I - V gemäß der Klassifikation der American Society of Anesthesiologists durch den jeweiligen Narkosearzt war nur in 71 der 73 Anästhesieprotokolle vermerkt.
Die überwiegende Anzahl der Patienten (90,4 %) wurde dabei den Kategorien ASA III (38,0 %) und IV (54,9 %) zugeordnet, während nicht einmal ein Zehntel von Ihnen auf die Klassen ASA II (4,3 %) und ASA V (2,8 %) entfiel.

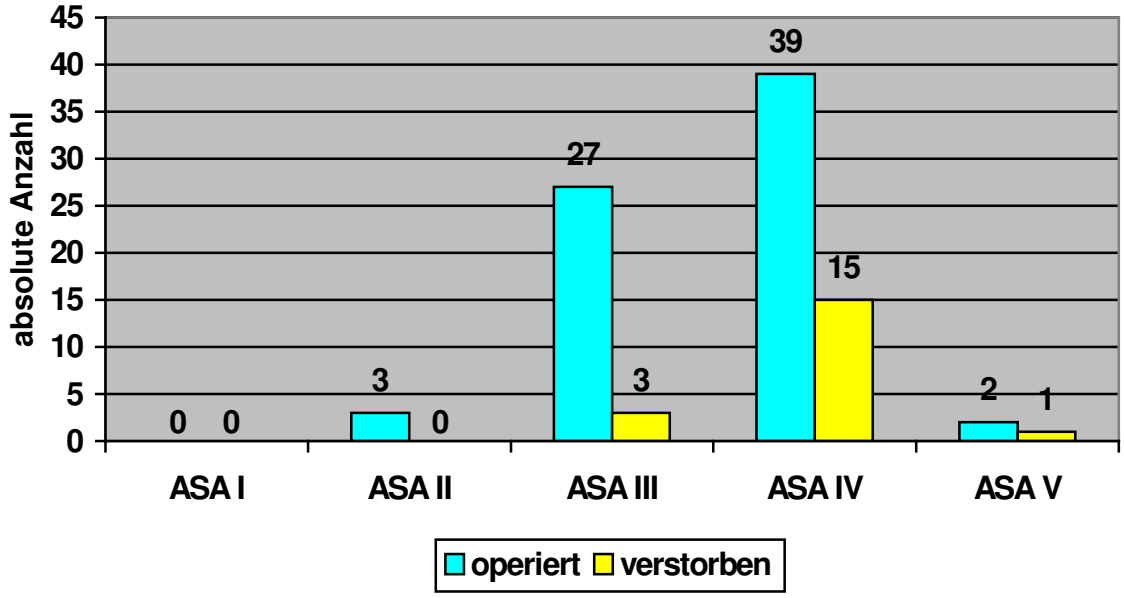

Abb. 31: Absolute Anzahl der insgesamt operierten und der davon verstorbenen **Patienten** im Patientengut dieser Studie, **die den einzelnen Stufen entsprechend der Einteilung der American Society of Anesthesiologists (=ASA)** zugeordnet wurden

Die Letalitätsraten korrelierten eindeutig mit der ASA – Klassifizierung. Während die präoperativ der ASA – Stufe II zugewiesenen Patienten allesamt überlebten, stieg der Anteil der während des stationären Aufenthaltes Verstorbenen auf 11,1 % bei den ASA – III –, auf 38,5 % bei den ASA – IV – und bis auf 50,0 % bei den ASA – V – Patienten an.

Der Einfluss der Zugehörigkeit zu den verschiedenen ASA – Klassen wurde auch mittels logistischer Regression untersucht. Dafür wurde zunächst folgende Vierfeldertafel erstellt:

Tab. 10: Verteilung der überlebenden und der in der Klinik verstorbenen Patienten dieser Studien auf die Klassen ≤ 3 bzw. ≥ 4 entsprechend der Einteilung der American Society of Anesthesiologists (=ASA)

	Lebend aus der Klinik entlassen	Während des stationären Aufenthaltes verstorben
ASA ≤ 3	**38,0 %**	**4,2 %**
ASA ≥ 4	**35,2 %**	**22,5 %**

Stellt man die Letalitätsraten von Patienten der ASA – Klassen ≤ 3 denen der Patienten der ASA – Klassen ≥ 4 gegenüber, ergibt sich bereits bei univariater Betrachtung ein deutlicher Unterschied (p = 0,0109).
Zusätzlich wurde die ASA – Klassifikation in Bezug auf die perioperative Letalität auch einer gemeinsamen Betrachtung mit den Parametern Rupturlokalisation (thorakal / thorakoabdominal versus abdominal) und schwere intraoperative Komplikationen (Auftreten versus Fehlen) unterzogen. Dabei zeigte sich, dass Patienten mit einer Einstufung in die ASA – Klassen ≥ 4 gegenüber denjenigen, die den Klassen ≤ 3 zugewiesen wurden (*unabhängig* vom intraoperativen Verlauf und der Lokalisation der Rupturstelle) ein 4,7 -faches Risiko (= Odds Ratio) besaßen, während des stationären Aufenthaltes zu versterben (95 % Konfidenzintervall 1,1 – 19,7).

3.1.5.2 Systolischer Blutdruck zum Zeitpunkt des Hautschnitts

Insgesamt lagen 91,8 % (n = 67) aller systolischen Blutdruckwerte im normotensiven Bereich zwischen 80 und 140 mmHg. Lediglich zwei Patienten hatten einen systolischen Blutdruck von 145 mmHg (= Maximum) und 4 Patienten einen Wert zwischen 80 mmHg und dem Minimum von 70 mmHg. Der Median betrug 110 mmHg, der Mittelwert 109 mmHg.

Nähere Details zur Verteilung der ermittelten Werte enthält die folgende Tabelle:

Tab. 11: Verteilung der systolischen Blutdruckwerte zum Zeitpunkt des Hautschnitts in den Gruppen A (= überlebende Patienten) und B (= im Krankenhaus verstorbene Patienten) sowie im gesamten gewerteten Patientengut (Min. = Minimum; Max. = Maximum)

Systolischer Blutdruck bei Hautschnitt						
	Mittelwert (mmHg)	Standardab-weichung	Median (mmHg)	25.Perzentil (mmHg)	75.Perzentil (mmHg)	Min. / Max. (mmHg)
Gruppe A	111	15	110	100	120	75 / 145
Gruppe B	106	21	110	90	120	70 / 135
Alle gewerte-ten Patienten	109	17	110	99	120	70 / 145

3.1.5.3 Herzfrequenz zum Zeitpunkt des Hautschnitts

Die durchschnittliche Herzfrequenz vor dem Hautschnitt für die Stentimplantation betrug 74, der Median 70 Schläge pro Minute. 79,5 % aller gewerteten Patienten hatten einen Puls zwischen 60 und 100 bpm, 10 Patienten waren mit 45 (= Minimum) bis 60 Schlägen pro Minute leicht bradykard und 5 Patienten hatten eine Herzfrequenz zwischen 100 und 135 (= Maximum) Schlägen pro Minute, was definitionsgemäß einer Tachykardie entspricht.

Tab. 12: Herzfrequenz zum Zeitpunkt des Hautschnitts für die Stentimplantation bei den überlebenden (= Gruppe A) und den verstorbenen (= Gruppe B) Patienten sowie im gesamten gewerteten Patientenkollektiv (bpm = Schläge pro Minute/ beats per minute; Min. = Minimum; Max. = Maximum)

Herzfrequenz bei Hautschnitt						
	Mittelwert (bpm)	Standardab-weichung	Median (bpm)	25.Perzen-til (bpm)	75.Perzen-til (bpm)	Min. / Max. (bpm)
Gruppe A	74	16	70	62	86	45 / 110
Gruppe B	81	18	80	65	90	58 / 135
Alle gewerte-ten Patienten	75	17	70	65	89	45 / 135

3.1.5.4 Schockindex unmittelbar vor Hautschnitt

Während bei Aufnahme noch 10 Patienten (13,7 %) einen Schockindex von ≥ 1 hatten, waren es nach der initialen Versorgung im Universitätsklinikum Ulm zum Zeitpunkt des Hautschnitts für die Stentimplantation nur noch 7 (9,6 %). Allerdings verringerte sich dabei nur der Anteil derjenigen, die einen Index von genau 1 hatten von 4 auf einen Patienten, während die Anzahl derer, die einen Wert > 1 hatten bei 6 Patienten konstant blieb. Drei dieser Patienten verstarben im weiteren Verlauf, so dass die Letalität für die Patientengruppe mit einem Index von ≥1 42,9 % und für die Personen mit einem Index von >1 genau 50 % betrug.
Bei den übrigen 66 Patienten (90,4 %) war der systolische Blutdruck vor Schnitt in mmHg höher als die Herzfrequenz in Schlägen pro Minute und damit der Wert für den Schockindex < 1. Ihre Letalitätsrate war mit 6,1 % (n = 4 Verstorbene) deutlich niedriger. Der Patient mit dem niedrigsten Schockindex hatte einen Wert von 0,42, der mit dem höchsten einen Wert von 1,27. Der Median betrug 0,65.
Sowohl der Mittelwert als auch der Median und die Werte für das Minimum bzw. Maximum des Schockindex vor Schnitt waren in der Gruppe der Verstorbenen allesamt etwas höher als in der Gruppe der Überlebenden:

Tab. 13: Schockindex der überlebenden (= Gruppe A), der verstorbenen (= Gruppe B) und aller gewerteter Patienten **zum Zeitpunkt des Hautschnitts** (Min. = Minimum; Max. = Maximum)

Schockindex unmittelbar vor dem Hautschnitt						
	Mittelwert	Standard-abweichung	Median	25. Perzentil	75. Perzentil	Min. / Max.
Gruppe A	0,67	0,17	0,64	0,56	0,74	0,42 / 1,07
Gruppe B	0,79	0,22	0,73	0,62	0,87	0,54 / 1,27
Alle gewerte-ten Patienten	0,70	0,19	0,65	0,58	0,77	0,42 / 1,27

3.1.5.5 Hämoglobinkonzentration und Hämatokritwert zum Zeitpunkt des Hautschnitts

Hinsichtlich der Hämoglobin- und Hämatokritwerte unmittelbar vor dem Zeitpunkt des Hautschnitts für die Stentimplantation unterschieden sich die Patienten der Gruppen A und B kaum. Die Medianwerte für die Hämoglobinkonzentration unterschieden sich um 0,3 g / dl, die für den Hämatokrit lediglich um einen Prozentpunkt, wobei der Median der Gruppe B sogar höher war als der der Gruppe A. Das Minimum war mit 7,0 g / dl bzw. 24 % in der Gruppe der Verstorbenen ebenfalls höher als in der Gruppe der Überlebenden (Minimum 6,6 g/dl bzw. 19 %). Nur das Maximum der Gruppe A (16,1 g / dl bzw. 49 %) lag deutlich über dem der Gruppe B (13,3 g / dl bzw. 40 %), was zur Folge hatte, dass auch der Mittelwert der Gruppe A (10,4 g / dl bzw. 30,6 %) über den der Gruppe B (9,9 g / dl bzw. 29,7 %) angehoben wurde.

Tab. 14: Hämoglobin- und Hämatokritwerte der überlebenden, der verstorbenen und aller gewerteten Patienten dieser Studie **unmittelbar vor dem Hautschnitt** (Hb= Hämoglobin; Hk = Hämatokrit; Min. = Minimum; Max. = Maximum)

Hämoglobin- bzw. Hämatokritwert vor Hautschnitt						
	Mittelwert Hb (g/dl); Hk (%)	Standardabw Hb ; Hk	Median Hb(g/dl); Hk (%)	25. Perzentil Hb (g/dl) ; Hk (%)	75. Perzentil Hb (g/dl) ; Hk (%)	Min / Max Hb (g/dl) ; Hk (%)
Gruppe A	10,4 ; 30,6	2,1 ; 6,3	9,9 ; 29	8,9 ; 26	11,8 ; 34	6,6 ; 19 / 16,1 ; 49
Gruppe B	9,9 ; 29,7	1,4 ; 3,8	10,2 ; 30	9,2 ; 28	10,6 ; 32	7,0 ; 24 / 13,3 ; 40
Alle gewerteten Patienten	10,2 ; 30,4	1,9 ; 5,7	10,0 ; 30	9,0 ; 27	11,0 ; 33	6,6 ; 19 / 16,1 ; 49

Damit zeigt sich, dass durch die präoperative Betreuung die medianen Hämoglobin- und Hämatokritwerte der später Verstorbenen im Vergleich zu denen bei Aufnahme in Ulm leicht angehoben wurden, während die der Überlebenden etwas abgefallen waren. Dadurch veränderte sich das Verhältnis dahingehend, dass der Median der Hämoglobin- bzw. Hämatokritwerte der Gruppe B, der bei Aufnahme unter dem der Gruppe A lag diesen unmittelbar vor Hautschnitt überstieg. Einen positiven Effekt auf den Erfolg der Therapie hatte dies jedoch offensichtlich nicht.

3.1.5.6 Lokalisation der Aortenruptur

Die Ausdehnung der Aortenläsion und die Lokalisation der Perforation war von großer Bedeutung für die Wahl des entsprechenden Stentgrafts (z.B. Y – Stentgraft bei Heranreichen bis in die Nähe der Aortenbifurkation) und für das Risiko bzw. die Art des Auftretens potentieller postoperativer Komplikationen (z.B. mögliche Ischämie im Bereich des linken Armes bei Notwendigkeit einer Überstentung der linken A. subclavia bei traumatischer thorakaler Aortenruptur loco typico oder im Bereich lebenswichtiger Organe z.B. bei akzidentieller Überstentung der Visceralarterienabgänge oder der hirnzuführenden Gefäße). Auch im Hinblick auf die Letalität unterschieden sich die Aortenrupturen verschiedener Lokalisationen, auch wenn dieser Unterschied statistisch nicht signifikant war (siehe unten).
Bei 41 Patienten (56,2 %) war die Ruptur im thorakalen und bei 28 Patienten (38,4 %) im abdominalen Teil der Aortenstrombahn lokalisiert. Vier Patienten (5,5 %) wiesen gedeckt rupturierte Aortenläsion mit thorakoabdominaler Lage auf.

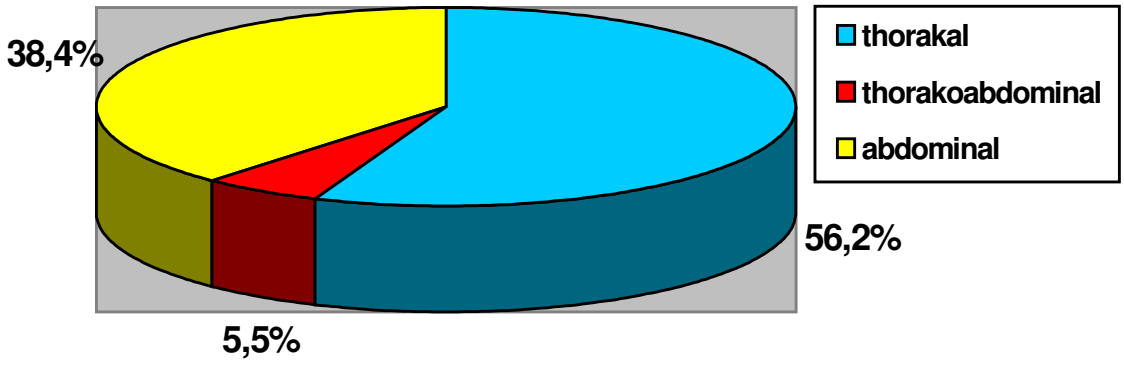

Abb. 32: Lokalisation der Aortenrupturen bei den Patienten dieser Studie

Die genaue Lokalisationsverteilung *der einzelnen Entitäten* der Aortenruptur im Patientengut dieser Studie gibt die folgende Tabelle wieder:

Tab. 15: Lokalisationsverteilung der verschiedenen Entitäten der Aortenruptur im gewerteten Patientengut dieser Studie (r* = rupturierte / -es; traumat. = traumatische; PAU = penetrierendes Aortenulcus; IMH = intramurales Hämatom)

	thorakal		thorakoabdominal		abdominal	
	n	%	n	%	n	%
r* Aneurysma	14	19,2%	1	1,4%	26	35,6%
traumat. Ruptur	19	26,0%	0	0,0%	0	0,0%
r* Dissektion	2	2,7%	3	4,1%	0	0,0%
r* PAU	2	2,7%	0	0,0%	0	0,0%
r* IMH	1	1,4%	0	0,0%	0	0,0%
septische Ruptur	1	1,4%	0	0,0%	1	1,4%
Fistel	2	2,7%	0	0,0%	1	1,4%

Während die Letalitätsrate bei den Patienten mit abdominal lokalisierter Perforation 17,9 % betrug, war sie für die rupturierten Aortenläsionen im thorakalen Bereich mit 26,8 % deutlich höher. Die Patienten mit *nicht – traumatisch* bedingten *thorakalen* Aortenrupturen (n= 22; 30,1 %; {die abdominal und thorakoabdominalen Läsionen waren alle nicht – traumatischer Genese}) verstarben sogar zu 45,5 % (n = 10). Mit 75,0 % war die Letalitätsrate für die Fälle, in denen der thorakoabdominale Abschnitt der aortalen Strombahn betroffen war, am höchsten: drei der vier betroffenen Patienten verstarben im Verlauf des stationären Aufenthaltes (zwei mit gedeckt rupturierter Typ – B – Dissektion und einer mit perforiertem TAAA).

Für eine multivariate Analyse wurden die Rupturen im thorakalen und thorakoabdominalen Abschnitt der aortalen Strombahn zusammengefasst und den rein abdominal gelegenen Rupturen gegenübergestellt:

Tab. 16: Lokalisation der Aortenruptur bei den Patienten der Gruppen A (= Überlebende) und B (= Verstorbene)

	Lebend aus der Klinik entlassen	**Während des stationären Aufenthaltes verstorben**
thorakal / thorakoabdominal	**n = 31 / 42,5 %**	**n = 14 / 19,2 %**
abdominal	**n = 23 / 31,5 %**	**n = 5 / 6,8 %**

Die Letalitätsrate der Patienten mit abdominalen Rupturen war zwar niedriger als die der Gesamtheit der Patienten mit thorakalen bzw. thorakoabdominalen Rupturen, statistisch ergab sich allerdings bereits bei univariater Betrachtung keine Tendenz zum Unterschied ($p = 0{,}2147$).
Im Rahmen der logistischen Regression mit Backward – selection fiel der Parameter „Rupturlokalisation“ (thorakal/ thorakoabdominal versus abdominal) bei gemeinsamer Betrachtung mit den Variablen „ASA – Klasse“ (≤ 3 versus ≥ 4) und „schwere intra-operative Komplikationen“ (Auftreten versus Fehlen), auch als erste Einflussgröße aus dem Modell heraus, da er im Vergleich zu den beiden anderen einen deutlich geringeren prädiktiven Wert in Bezug auf das Überleben hatte.

3.1.5.7 Verlauf der Operation

Von einem primären technischen Erfolg des endovaskulären Eingriffs wurde ausgegangen, wenn intraoperativ kein Endoleak nachgewiesen werden konnte, keine intraoperative Konversion zum offenen Verfahren erforderlich wurde und der Patient nicht auf dem Tisch verstarb. Einen Überblick über den Verlauf der Operation bei den Patienten dieser Studie gibt die folgende Abbildung:

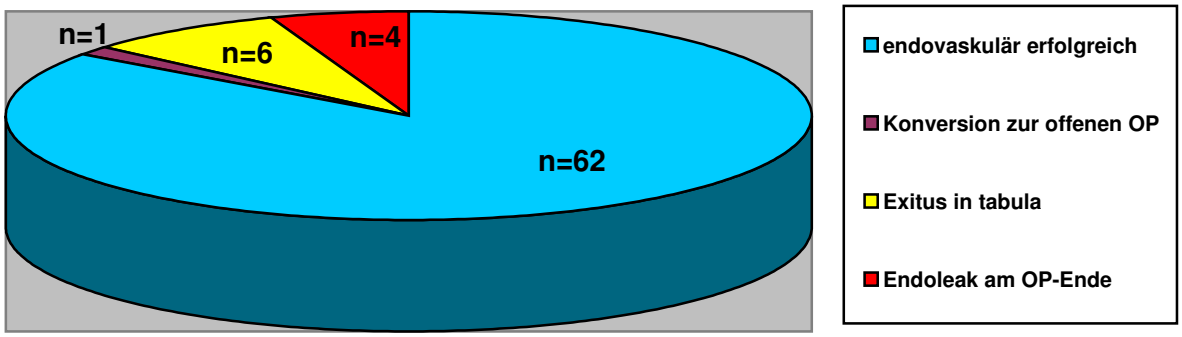

Abb. 33: Verlauf des endovaskulären Eingriffs im gewerteten Patientengut dieser Studie

Bei 62 (84,9 %) der 73 gewerteten Patienten konnte die rupturierte Aortenläsion mit Hilfe des stentgestützten Verfahrens suffizient ausgeschaltet und der **Eingriff** damit **primär erfolgreich** beendet werden. Lediglich 10 dieser 62 Personen verstarben im weiteren

postoperativen Verlauf, so dass die Letalität bei primär endovaskulär erfolgreicher kompletter Rupturausschaltung 16,1 % betrug.

Bei einem Patienten (1,4 %) mit gedeckt rupturiertem Bauchaortenaneurysma kam es nach Implantation eines Talent – Y – Stentgrafts während des Versuchs einer zur suffizienten Rupturausschaltung notwendigen Verlängerung des rechtsseitigen iliakalen Schenkels zu einem akzidentiellen Führungsdrahtverlust, in dessen Folge selbst nach mehrfachen Versuchen und unter Cross – over – Manöver eine erneute Platzierung nicht gelang. Da der Patient in dieser Phase der Operation sehr kreislaufinstabil war und das Abdomen stetig an Größe zunahm, wurde von links ein Blockkatheter perirenal platziert und der Entschluss zur Laparotomie mit **Konversion zur offen – chirurgischen Rekonstruktion** der Aortenstrombahn gefasst. Dieser Patient verstarb 31 Tage post operationem im Multiorganversagen.

Bei vier Patienten (5,5 %) wurde die Operation beendet, obwohl sich **in der Abschluss-angiographie noch ein Endoleak** darstellte. Bei einem 77 jährigen Mann mit gedeckt rupturiertem Bauchaortenaneurysma war nach Implantation eines Talent – Y – Stentgrafts ein Typ – II – Leak sichtbar, welches über eine Lumbalarterie gespeist wurde. Aufgrund der hohen Spontanverschlussrate derartiger Leckagen wurde die Situation so belassen. Nachdem sich in der postoperativen Angio – CT – Kontrolle noch ein zusätzliches Typ – III – Leak zeigte wurde die Indikation zur Korrektur mittels Coilembolisation und zusätzlicher Stentverlängerung gestellt.

Bei einer weiteren Patientin mit einem rupturiertem Abschnitt – IV – Aneurysma (TAAA) persistierte am OP – Ende (nach Versuch der Rupturausschaltung mit einem Talent – System) ein diskretes distales Typ – I – Leak, welches postoperativ mittels Coils verschlossen werden sollte. Da ein Embolisationsversuch scheiterte und es dabei zusätzlich zu einer Dissektion im Bereich der Beckenstrombahn mit kompletter Ischämie des rechten Beins kam, war eine umgehende Revision erforderlich. Dabei wurde offen – chirurgisch eine aortobifemorale Y – Prothese implantiert, wobei zusätzlich ein Hybrid – Manöver mit Durchstentung der thorakoabdominellen Aorta und eine Rekonstruktion der überstenteten A. mesenterica superior mittels Prothesio – Mesenterica superior – Bypass durchgeführt wurde. Eine dritte Patientin hatte ein gedeckt rupturiertes TAA. In der Abschluss-angiographie zeigte sich nach Implantation eines Talent – Tube – Stentgrafts eine deutlich geringere aber immer noch vorhandene Kontrastierung des Aneurysmasacks über ein proximales Typ – I – Leak. Da eine definitive Rupturausschaltung eine Stentverlängerung bis zum Truncus brachiocephalicus mit vorheriger Anlage eines Carotis – Carotis –

Bypasses notwendig machte und dafür in dieser akuten Notfallsituation auch kein passendes Stentmaterial zur Verfügung stand, wurde die endgültige Korrektur auf eine zweite Sitzung verschoben. Die vierte Patientin hatte eine traumatische thorakale Aortenruptur loco typico erlitten, zu deren Ausschaltung ein Gore – Excluder – Stentgraft verwendet wurde. Dieser bewegte sich nachdem er freigesetzt war teilweise in die linke A. subclavia hinein, so dass er am inneren Bogen nicht exakt zu liegen kam. Da im Rahmen der Operation keine Korrekturmöglichkeit bestand, wurde der Eingriff beendet und beschlossen, postoperativ einen Verschluss mittels Coilembolisation anzustreben. Nachdem dieser scheiterte verschloss sich das Leak spontan innerhalb der ersten drei Wochen. 2 (50 %) der 4 Patienten mit nachweisbarem Endoleak in der Abschluss-angiographie verstarben. Somit ergibt sich für die Patienten, die weder auf dem Tisch verstarben, noch mit einer primär endovaskulär erfolgreichen kompletten Ruptur-ausschaltung den Operationssaal verließen (n = 5; Konversion bzw. Leak am OP – Ende) eine Letalitätsrate von 60,0 %, die deutlich höher ist, als die der primär stentgestützt erfolgreich versorgten Patienten.

Sechs Patienten (8,2 % des gewerteten Kollektivs, 31,6 % der Gruppe B) **verstarben** während der Operation an einem hämorrhagischen Schock **in tabula**. Ein 75 – jähriger Patient mit thorakal lokalisiertem rupturiertem PAU hatte zusätzlich ein bis dahin asymptomatisches infrarenales Bauchaortenaneurysma. Beim Hochschieben einer Cook – Prothese ohne größeren Widerstand kam es bei korrekt liegendem Amplatz – Draht zu einer Perforation des Stentgrafts durch die Wand des Bauchaortenaneurysmas mit sofortigem massivem Blutdruckabfall und Herzkreislaufstillstand. Auch eine umgehende Notfall – Laparotomie konnte den Patienten nicht mehr retten. Bei einem Patienten mit aortoösophagealer Fistel und massiver oberer gastrointestinaler Blutung (57 Jahre alt), der bereits unter Reanimationsbedingungen bei ventrikulärer Tachykardie in den OP gebracht wurde, war letztlich nicht klar, ob die Ruptur bei Eintreten des Exitus durch ein zuvor eingebrachtes Gore – Excluder – System bereits ausgeschaltet war. Bei einem 53 – jährigen Patienten mit akuter rupturierter Typ – B – Dissektion kam es beim Anmo-dellieren eines implantierten Talent – Stentgrafts durch den Blutstrom um den aufge-blasenen Dilatationsballon zu einer Dislokation des Stents. Dies führte zu erneuter kräftiger Perfusion des falschen Lumens mit kosekutiver irreversibler kardiozir-kulatorischer Dekompensation. Die Obduktion erbrachte den Nachweis einer Perforation des proximalen Stentendes vom wahren in das falsche Lumen und von dort durch die äußeren Wandanteile der Aorta und die Pleura parietalis. Bei der Inspektion fanden sich

ein ausgeprägtes mediastinales Hämatom sowie ca. 5500 ml Blut und Koagel in der linken Pleurahöhle. Beim Versuch der stentgestützten Ausschaltung eines gedeckt rupturierten thorakalen Aortenaneurysmas bei einem weiteren Patienten gelang es aufgrund eines extremen aortalen Kinkings nicht, einen eingeführten Talent – Stent bis in die thorakale Aorta vorzuschieben. Stattdessen wurde als Notlösung eine etwas kürzere Cook – Prothese als Alternative implantiert. Diese konnte jedoch keine suffiziente Abdichtung der Perforationsstelle herbeiführen Es kam zu einer nicht beherrschbaren Leckagenbildung und schließlich zur freien Ruptur in die Thoraxhöhle. Da der bereits 83 – jährige Patient zu diesem Zeitpunkt schon in einem sehr schlechten Zustand war, wurde auf reanimierende Maßnahmen und eine offene Rupturausschaltung via Crawford – Zugang als ultima ratio in dieser Situation verzichtet. Ein ganz ähnlicher Fall lag bei einem ebenfalls 83 Jahre alten Patienten, der auch ein gedeckt rupturiertes TAA hatte vor. Nachdem der Versuch zwei Cook – Prothesen einzubringen daran scheiterte, dass es mit keinem der beiden Stentgrafts gelang bis in den Aortenbogen vorzudringen, kam es zu einer rasch progredienten kardiopulmonalen Dekompensation, die auch nach notfallmäßiger Thoraxdrainagenanlage nicht beherrscht werden konnte. Aufgrund seines hohen Alters und der Tatsache, dass der Patient bereits zunehmend weite lichtstarre Pupillen entwickelte, wurde hier ebenfalls auf eine Notfallthorakotomie verzichtet. Eine 72 Jahre alte ASA – V –Patientin mit gedeckt rupturiertem BAA, die bereits bei Aufnahme unter einer schweren Kreislaufinstabilität und einer massiven Laktatazidose litt, verstarb nach Implantation einer Talent – Y – Prothese in tabula. Sie entwickelte nach erfolgter Stenteinlage bei Entfernung eines zuvor eingebrachten Blockkatheters und Freigabe der peripheren Zirkulation ein rasch progredientes therapieresistentes Kreislaufversagen.
Insgesamt verstarben damit 81,8 % (9 / 11) aller Patienten, bei denen der Eingriff nicht primär endovaskulär beendet werden konnte.

3.1.5.8 Intraoperative Komplikationen

Bei 37,0 % der gewerteten Patienten (n = 27) traten intraoperative Komplikationen auf. 13 dieser 27 Patienten verstarben entweder in tabula (n= 6) oder im weiteren Verlauf des stationären Aufenthaltes (n = 7). 14 (51,9 %) von ihnen konnten lebend aus der Klinik entlassen werden. Damit ergibt sich für die Patienten mit intraoperativen Komplikationen (n = 27) eine Letalitätsrate von 48,1 %, die wesentlich höher als die der 46 Patienten ohne intraoperative Komplikationen war (deren Letalitätsrate betrug nur 13,0 %).

Bei 8 Patienten kam es im Rahmen des Eingriffs zu einer **Verletzung der Becken- und/ oder Beingefäße**. Die operativen Prozeduren führten bei 3 Patienten zu einer Dissektion, bei zwei Patienten zu einer Stenose nach Verschluss der Arteriotomie und bei 3 Patienten zu einem Gefäßein- bzw. –abriss in diesem Bereich, die allesamt in gleicher Sitzung (durch Naht, Patchplastik oder ein Interponat ggf. nach vorheriger TEA) korrigiert werden konnten.

Probleme bei der Passage des Stentgrafts im Bereich der Femoral- bzw. Iliakalarterien aufgrund von starken Verkalkungen oder zu kleinem Gefäßkaliber traten bei 7 Patienten (9,6 %) auf. Bei vier von ihnen wurde ein zweiter Zugang mit Arteriotomie bzw. Punktion der A iliaca externa, A.iliaca communis oder der infrarenalen Aorta erforderlich. Bei zwei Patienten genügte stattdessen eine Thrombendarteriektomie der Beckengefäße und bei einem weiteren wurde nach frustranem Versuch eine Talentprothese zu implantieren auf einen anderen Stentgraft zurückgegriffen, welcher schließlich erfolgreich bis in die Aorta eingeführt werden konnte.

Starkes Kinking sorgte bei zwei Patienten für **Schwierigkeiten beim Vorschieben des Stentgrafts im Bereich der aortalen Strombahn**. Beide Patienten verstarben an einem hämorrhagischen Schock noch bevor dieses Problem gelöst werden konnte in tabula.

Komplikationen beim Freisetzen des Stentgrafts traten bei drei Patienten auf. Bei einem Patienten kam es dabei zu einer **kardialen Dekompensation mit Myokardischämie**. Bei einem weiteren öffnete sich der Stent asymmetrisch so dass er schräg in der Aorta zu liegen kam und nicht zu einer suffizienten Rupturausschaltung führte, was durch überlappende Implantation von zwei weiteren Stentgrafts beherrscht werden konnte. Bei dem dritten Patienten öffnete sich nach Freisetzen eines Y – Stents trotz richtiger Rotation keine Andockstelle für den zweiten iliakalen Schenkel auf der linken Seite, so dass schließlich auf ein Hybrid – Manöver ausgewichen werden musste. Dabei wurde eine zweite aortorechtsiliakale Stentprothese in den bereits leigenden Hauptkörper des Y – Stentgrafts im Sinne eines Konverters implantiert. Auf der gegenüberliegenden Seite wurde ein zentral zugenähter Talent – Schenkel als Okkluder in die A. iliaca communis eingelegt und die Durchblutung des linken Beines durch anschließende Anlage eines femoro – femoralen Cross – over – Bypasses sichergestellt..

Durch einen **technischen Defekt an der Schleuse** kam es bei einem Patienten zu einem selbständigen Lösen der Verschlusskappe, so dass er circa einen Liter Blut verlor.

Der **akzidentielle Verlust eines Führungsdrahtes**, der interventionell nicht geborgen werden konnte, erzwang eine Konversion zum offenen Verfahren mit Implantation einer Dacron – Y – Prothese (siehe Kapitel 3.1.5.7).

Bei einem Patienten **perforierte** das proximale Stentende beim Anmodellieren mit einem Dilatationsballon durch die **Aortenwand**, bei einem weiteren Patienten mit gedeckt rupturiertem thorakalem PAU durchbohrte ein Führungsdraht ein gleichzeitig bestehendes – bis zu diesem Zeitpunkt asymptomatisches - BAA. Beide verbluteten (trotz sofortiger Laparotomie bei Letzterem) noch auf dem Operationstisch.

Zwei weitere Patienten (einer mit aortoösophagealer Fistel und einer mit rupturiertem BAA) **erlagen** ebenfalls einem hämorrhagischen Schock **in tabula**, bevor eine suffiziente Rupturausschaltung erreicht werden konnte und bei vier Patienten lag **am Ende der Operation** ein **bestehendes Endoleak** vor (siehe Kapitel 3.1.5.7)

Tab. 17: Übersicht über die absoluten und relativen **Häufigkeiten einzelner intraoperativer Komplikationen** in verschiedenen Patientensubpopulationen sowie im gesamten gewerteten Kollektiv dieser Studie mit Berechnung der **Letalitätsraten der von der jeweiligen Komplikation betroffenen Patienten** (Gruppe A = Überlebende; Gruppe B = in der Klinik Verstorbene; Betroff. = Betroffene; thor. – abd. = thorako-abdominale; abdom. = abdominale)

Intraoperative Komplikationen							
	Gruppe A	Gruppe B	gewertete Patienten	Letalität d. Betroff.	thorakale Läsionen	thor.- abd. Läsionen	abdom. Läsionen
	n / %	n / %	n / %	%	n / %	n / %	n / %
Verletzung der Becken-/ Beingefäße	6 / 11,1	3 / 15,8	9 / 12,3	33,3	5 / 12,2	1 / 25,0	3 / 10,7
Probleme bei Passage der Femoral- / Iliakalgefäße	6 / 11,1	0 / 0,0	6 / 8,2	0,0	3 / 7,3	0 / 0,0	3 / 10,7
Probleme bei Passage der aortalen Strombahn	0 / 0,0	2 / 10,5	2 / 2,7	100,0	2 / 4,9	0 / 0,0	0 / 0,0
Technische Probleme beim Freisetzen des Stents	0 / 0,0	2 / 10,5	2 / 2,7	100,0	0 / 0,0	1 / 25,0	1 / 3,6
Kardiale Dekompensation beim Freisetzen des Stents	0 / 0,0	1 / 5,3	1 / 1,4	100,0	0 / 0,0	0 / 0,0	1 / 3,6

	Gruppe A	Gruppe B	gewertete Patienten	Letalität d. Betroff.	thorakale Läsionen	thor.- abd. Läsionen	abdom. Läsionen
	n / %	n / %	n / %	%	n / %	n / %	n / %
Deutlicher Blutverlust durch Defekt der Schleuse	1 / 1,9	0 / 0,0	1 / 1,4	0,0	1 / 2,4	0 / 0,0	0 / 0,0
Perforation d. Aorta durch Drähte oder Stentanteile	0 / 0,0	2 / 10,5	2 / 2,7	100,0	1 / 2,4	1 / 25,0	0 / 0,0
Akzidentieller Führungsdrahtverlust	0 / 0,0	1 / 5,3	1 / 1,4	100,0	0 / 0,0	0 / 0,0	1 / 3,6
Bestehendes Endoleak am Ende der Operation	2 / 3,7	2 / 10,5	4 / 5,5	50,0	2 / 4,9	1 / 25,0	1 / 3,6
Exitus in tabula bei hämorrhagischem Schock	0 / 0,0	6 / 31,6	6 / 8,2	-----	4 / 9,8	1 / 25,0	1 / 3,6

Wie in Kapitel 2.4 beschrieben, wurde das Outcome der Patienten, bei denen es intraoperativ zum Auftreten *schwerer* Komplikationen kam (n = 14; zu deren Definition siehe Kapitel 2.4), mit dem der Patienten, bei denen die Operation ohne größere Zwischenfälle verlief (n = 59) verglichen.

Tab. 18: Häufigkeit des **Auftretens schwerer intraoperativer Komplikationen bei den Patienten der Gruppen A** (= Überlebende) **und B** (= Verstorbene)

	Lebend aus der Klinik entlassen	**Während des stationären Aufenthaltes verstorben**
Schwere intraoperative Komplikationen	**n = 5 / 6,8 %**	**n = 9 / 12,3 %**
Keine schweren intraoperativen Komplikationen	**n = 49 / 67,1 %**	**n = 10 / 13,7 %**

In Bezug auf die Letalität war bereits bei univariater Betrachtung eine klare statistische Tendenz zum Unterschied erkennbar (p = 0,0009). Dieser Trend konnte auch mittels logistischer Regression bestätigt werden: dabei zeigte sich, dass das Risiko während des stationären Aufenthaltes zu versterben für Patienten, bei denen der intraoperative Verlauf von schweren Komplikationen geprägt war – unabhängig davon, ob sie in eine ASA – Klasse ≤ 3 oder ≥ 4 eingestuft worden waren – mehr als 7 mal so hoch war (Odds Ratio – Schätzung 7,1; 95 % – Konfidenzintervall 1,8 – 27,3) wie das Risiko der übrigen Patienten.

Insgesamt verstarben 64,3 % (9 / 14) aller Patienten mit schweren intraoperativen Komplikationen im Verlauf der Krankenhausbehandlung.

3.1.5.9 Erweiterung des Eingriffs

Als OP – Erweiterung wurden ausschließlich operative Maßnahmen neben der Stentimplantation gewertet, die aufgrund der stattgehabten Aortenruptur notwendig wurden. Prozeduren, die der Versorgung von Begleitverletzungen in gleicher Sitzung dienten (z.B. Splenektomie bei Milzruptur) wurden hier nicht berücksichtigt.
Neben den aufgrund der in Kapitel 3.1.5.8 genannten intraoperativen Komplikationen notwendigen Erweiterungen des Eingriffs wurde die Operation zusätzlich bei 20 Patienten ausgeweitet. 18 dieser 20 Patienten erhielten eine oder mehrere Thoraxdrainage(n) bei Hämatothorax / Hämatopneumothorax. Bei einem Patienten wurde ein ausgedehntes paraaortales Hämatom über eine Laparotomie bei einem anderen via Thorakotomie unmittelbar im Anschluss an die endovaskuläre Rupturausschaltung ausgeräumt.

Tab. 19: Übersicht über die absoluten und relativen **Häufigkeiten verschiedener notwendiger Erweiterungen der Operation** in verschiedenen Patientensubpopulationen sowie im gesamten gewerteten Kollektiv dieser Studie mit Berechnung der **Letalitätsraten der von der jeweiligen OP - Ausweitung betroffenen Patienten** (Gruppe A = Überlebende; Gruppe B = in der Klinik Verstorbene; Betroff. = Betroffene; thor. – abd. = thorako-abdominale; abdom. = abdominale; n = absolute Anzahl; Gefäßverl. = Gefäßverletzung; AFC = Arteria femoralis communis; AIE = Arteria iliaca externa; AIC = Arteria iliaca communis; OP = Operation; Hybridverf. = Hybridverfahren; aortomonoiliac. = Aortomonoiliakaler; Fem – Fem = Femoro – femoraler Bypass)

Erweiterung des Eingriffs							
	Gruppe A	Gruppe B	gewertete Patienten	Letalität d. Betroff.	thorakale Läsionen	thor.- abd. Läsionen	abdom. Läsionen
	n / %	n / %	n / %	%	n / %	n / %	n / %
Versorgung verletzter bzw. nach Naht d. Arteriotomie verengter Gefäße mit Patch	4 / 7,4%	1 / 5,3%	5 / 6,8%	20,0 %	3 / 7,3%	0 / 0,0%	2 / 7,1%
Versorgung intraoperativ verletzter Gefäße durch Naht (ohne Patch)	1 / 1,9%	2 / 10,5%	3 / 4,1%	66,7 %	0 / 0,0%	1 / 25,0%	2 / 7,1%
Interponat / Bypass bei Stenosen d. Beckengefäße bzw. intraoperativer Gefäßverl.	3 / 5,6%	0 / 0,0%	3 / 4,1%	0,0 %	3 / 7,3%	0 / 0,0%	0 / 0,0%

	Gruppe A	Gruppe B	gewertete Patienten	Letalität d. Betroff.	thorakale Läsionen	thor.- abd. Läsionen	abdom. Läsionen
	n / %	n / %	n / %	%	n / %	n / %	n / %
Thrombendarteriektomie (=TEA) der Iliakal- und / oder Femoralgefäße	4 / 7,4%	0 / 0,0%	4 / 5,5%	0,0 %	2 / 4,9%	0 / 0,0%	2 / 7,1%
2. Zugang bei zu dünner / stenosierter AFC / AIE / AIC oder Gefäßverletzung	7 / 13,0%	0 / 0,0%	7 / 9,6%	0,0 %	4 / 9,8%	0 / 0,0%	3 / 10,7%
Laparotomie wegen Perforation der Aorta durch einen Führungsdraht	0 / 0,0%	1 / 5,3%	1 / 1,4%	100,0%	1 / 2,4%	0 / 0,0%	0 / 0,0%
Laparotomie bzw. Thorakotomie zur Hämatomausräumung in gleicher Sitzung	1 / 1,9%	1 / 5,3%	2 / 2,7%	50,0 %	1 / 2,4%	0 / 0,0%	1 / 3,6%
Anlage einer oder mehrer Thoraxdrainagen in gleicher Sitzung	8 / 14,8%	10/ 52,6%	18/ 24,7%	55,6 %	14/ 34,1%	4/ 100,0%	0 / 0,0%
Nicht geplanter Umstieg zu Hybridverf. (Aortomonoiliac. Stent + Fem. – Fem.)	0 / 0,0%?	1 / 5,3%	1 / 1,4%	100,0%	0 / 0,0%	0 / 0,0%	1 / 3,6%
Konversion zur konventionellen OP bei akzidentiellem Führungsdrahtverust	0 / 0,0%	1 / 5,3%	1 / 1,4%	100,0 %	0 / 0,0%	0 / 0,0%	1 / 3,6%

3.1.5.10 Verwendete Stentgrafts

Art, Anzahl und Fabrikate der verwendeten Stentgrafts richteten sich nach der Morphologie, der Lokalisation und der Länge des betroffenen Aortenabschnitts sowie nach dem in der jeweiligen Notfallsituation verfügbaren Stentmaterial.
Beim Patientengut dieser Studie kamen Y – Stentgrafts, aortomonoiliakale Stentgrafts und Stentgrafts in Form eines einfachen oder leicht konisch geformten Rohrs (sog. Tube – Stentgrafts) zur Anwendung, die allesamt selbstexpandierdend und nicht fenestriert waren. 24 (85,7 %) der 28 rupturierten Aortenläsionen in *abdominaler* Lokalisation wurden mittels Y – Stents ausgeschaltet. Bei drei der betroffenen Patienten musste ein iliakaler Schenkel, bei vier mussten beide Schenkel mit je einem rohrförmigen Stentgraft und bei einem Patienten beide Schenkel mit je 2 rohrförmigen Stentgrafts verlängert werden. Bei einem Patienten mit septischer Ruptur der Bauchaorta wurde ein Tube – Stentgraft verwendet. Drei Patienten mit infrarenalen Aortenrupturen wurden mit Hilfe eines

aortomonoiliakalen Stents versorgt. Bei zwei von ihnen wurde ein Hybridverfahren mit Anlage eines femoro – femoralen Cross – over – Bypasses angewandt. Bei einem dieser beiden Patienten entschloss man sich zu diesem Vorgehen erst intraoperativ, da sich beim Versuch einer Y – Stentimplantation die Andockstelle für den zweiten iliakalen Schenkel nicht öffnete, beim zweiten Patienten war die rechte A. iliaka externa langstreckig extrem stenosiert, so dass die A.iliaka interna dextra mittels Coilembolisation verschlossen und die aortale Strombahn durch Implantation eines aorto – linksiliakalen Stentgrafts rekonstruiert wurde. Um eine suffiziente Perfusion des rechten Beines sicherzustellen, erfolgte anschließend die Anlage eines femoro – femoralen Cross – over – Bypasses von links nach rechts. Bei einem dritten Patienten lag ein alter, gut kollateralisierter Verschluss der rechten Beckenachse vor, so dass hier auf eine zusätzliche Bypassanlage nach aorto – linksiliakaler Stentimplantation verzichtet werden konnte.
Bei den Patienten mit *thorakalen* (n = 41) und *thorakoabdominalen* (n = 4) Pathologien der Aorta wurden ausschließlich Tube – Stentgrafts implantiert. Dabei konnte bei einer thorakoabdominalen und bei 30 thorarakalen Läsionen bereits mit Hilfe eines Stentgrafts eine suffiziente Rupturausschaltung erreicht werden. Eine Verlängerung mit einem Stentgraft war bei zwei thorakoabdominalen und 9 thorakalen, eine Verlängerung mit zwei Stentgrafts bei einer thorakoabdominalen und zwei thorakalen Aortenläsionen erforderlich.

Tab. 20: Art und Anzahl der verwendeten Stentgrafts bei thorakaler, thorakoabdominaler und abdominaler Lage der jeweiligen Aortenläsionen (n = absolute Anzahl)

Art und Anzahl der implantierten Stentgrafts						
	Thorakale Läsionen		**Thorakoabdominale Läsionen**		**Abdominale Läsionen**	
	n	**%**	**n**	**%**	**n**	**%**
1 Stentgraft	30	73,2	1	25,0	20	71,4
2 Stentgrafts	9	22,0	2	50,0	3	10,7
3 Stentgrafts	2	4,9	1	25, 0	4	14,3
4 Stentgrafts	0	0,0	0	0,0	0	0,0
5 Stentgrafts	0	0,0	0	0,0	1	3,6
Y – Stentgrafts	**0**	**0,0**	**0**	**0,0**	**24**	**85,7**
● nur 1 Y – Stentgraft	0	0,0	0	0,0	16	57,1
● Verlängerung mit 1 Stentgraft	0	0,0	0	0,0	3	10,7
● Verlängerung mit 2 Stentgrafts	0	0,0	0	0,0	4	14,3
● Verlängerung mit 3 Stentgrafts	0	0,0	0	0,0	0	0,0
● Verlängerung mit 4 Stentgrafts	0	0,0	0	0,0	1	3,6

	Thorakale Läsionen		Thorakoabdominale Läsionen		Abdominale Läsionen	
	n	**%**	**n**	**%**	**n**	**%**
Rohrsysteme	**41**	**100,0**	**4**	**100,0**	**1**	**3,6**
● nur 1 Tube – Stentgraft	30	73,2	1	25,0	1	3,6
● Verlängerung mit 1 Stentgraft	9	22,0	2	50,0	0	0,0
● Verlängerung mit 2 Stentgrafts	2	4,9	1	25,0	0	0,0
● Verlängerung mit 3 Stentgrafts	0	0,0	0	0,0	0	0,0
● Verlängerung mit 4 Stentgrafts	0	0,0	0	0,0	0	0,0
Hybrid – Verfahren	**0**	**0,0**	**0**	**0,0**	**2**	**7,1**
Aortomonoiliakaler Stent	**0**	**0,0**	**0**	**0,0**	**1**	**3,6**

In der Gruppe A benötigten nur 25,9 % der Patienten mehr als einen Stentgraft. In der Gruppe B war dieser Anteil mit 42,1 % deutlich höher.
Y- Stentgrafts kamen bei 37,0 % der Überlebenden und 21,1 % der Verstorbenen, ausschließlich Tube – Stentgrafts bei 59,3 % der Überlebenden und 73,7 % der Verstorbenen zur Anwendung. Somit wurden relativ gesehen Y – Stentgrafts bei den Patienten der Gruppe A, ausschließlich Tube – Stentgrafts hingegen bei den Patienten der Gruppe B wesentlich häufiger verwendet. In beiden Gruppen wurde bei jeweils einem Patienten ein Hybrid – Verfahren zur Rupturausschaltung gewählt (bei dem Patienten aus Gruppe B fiel die Entscheidung für dieses Vorgehen erst intraoperativ nach frustranem Versuch einen Y – Stent zu implantieren) . Ein Patient aus Gruppe A erhielt einen aortomonoiliakalen Stent ohne Cross – over – Bypass.

Tab. 21: Art und Anzahl der verwendeten Stentgrafts bei den überlebenden und den verstorbenen sowie bei allen gewerteten Patienten dieser Studie (Gruppe A = Überlebende; Gruppe B = in der Klinik Verstorbene; n = absolute Anzahl)

Art und Anzahl der implantierten Stentgrafts						
	Gruppe A		**Gruppe B**		**Alle gewerteten Patienten**	
	n	**%**	**n**	**%**	**n**	**%**
1 Stentgraft	40	74,1	11	57,9	51	69,9
2 Stentgrafts	10	18,5	4	21,1	14	19,2
3 Stentgrafts	3	5,6	4	21,1	7	9,6
4 Stentgrafts	0	0,0	0	0,0	0	0,0
5 Stentgrafts	1	1,9	0	0,0	1	1,4

	Gruppe A		Gruppe B		Alle gewerteten Patienten	
	n	**%**	**n**	**%**	**n**	**%**
Y – Stentgrafts	**20**	**37,0**	**4**	**21,1**	**24**	**32,9**
● nur 1 Y - Stentgraft	14	25,9	2	10,5	16	21,9
● Verlängerung mit 1 Stentgraft	2	3,7	1	5,3	3	4,1
● Verlängerung mit 2 Stentgrafts	3	5,6	1	5,3	4	5,5
● Verlängerung mit 3 Stentgrafts	0	0,0	0	0,0	0	0,0
● Verlängerung mit 4 Stentgrafts	1	1,9	0	0,0	1	1,4
Rohrsysteme	**32**	**59,3**	**14**	**73,7**	**46**	**63,0**
● nur 1 Tube - Stentgraft	24	44,4	8	42,1	32	43,8
● Verlängerung mit 1 Stentgraft	8	14,8	3	15,8	11	15,1
● Verlängerung mit 2 Stentgrafts	0	0,0	3	15,8	3	4,1
● Verlängerung mit 3 Stentgrafts	0	0,0	0	0,0	0	0,0
● Verlängerung mit 4 Stentgrafts	0	0,0	0	0,0	0	0,0
Hybrid - Verfahren	**1**	**1,9**	**1**	**5,3**	**2**	**2,7**
Nur aortomonoiliakaler Stent	**1**	**1,9**	**0**	**0,0**	**1**	**1,4**

In dieser Studie wurden Stentgrafts folgender Fabrikate verwendet: **Gore – Excluder®** (W.L. Gore & Associates, Flagstaff, AZ, USA), **Talent Endoluminal Stentgraft®** (Medtronic World Medical, Sunrise, FL, USA), **Zenith – Cook®** (Obex Medical Ltd.; Auckland, New Zealand), **Corvita – Endoluminal – Graft®** (Corvita Corporation, Miami, FL, USA) und **AneuRX®** (Medtronic AVE, Santa Rosa, CA, USA).
18 (75,0 %) der 24 verwendeten Y – Stentgrafts waren Talent – Prothesen, vier waren Gore – Stents, einer ein Cook – Stent und einer ein Stentgraft der Marke AneuRX.
Bei weitem am häufigsten wurden Gore – (n = 30) und Talentprothesen (n = 31) verwendet. Seltener kamen Stentgrafts der Marke Zenith – Cook (n = 7), AneuRX (n = 1) und Corvita (n = 1) sowie Kombinationen aus Gore- plus Cook- , Talent- plus Cook- oder Gore- plus Talent – Stents (jeweils n = 1) zur Anwendung.
Bei näherer Betrachtung fallen einige Unterschiede auf: Bis auf einen Patienten mit rupturiertem BAA, der ein aus Gore- und Cook – Stentgrafts bestehendes Y – System erhielt, wurden Cook – Prothesen ausschließlich bei Patienten mit rein thorakalen Läsionen implantiert. Bei abdominalen Läsionen wurden hingegen mit 75 % bevorzugt Talent – Stentgrafts verwendet. Die hier implantierten Talent – Prothesen machten gleichzeitig auch 75 % aller implantierten Y – Stentgrafts, 100 % aller aortomonoiliakalen Stents und 67,7 % aller angewandten Talent – Prothesen aus. Dagegen wurden Gore – Excluder –

Systeme (ohne Kombinationen mit anderen Fabrikaten) zu 83,3 % thorakal und lediglich zu 13,3 % abdominal bzw. zu 3,3 % thorakoabdominal platziert. Zur Rupturausschaltung im thorakalen Bereich wurden sie in 61,0 % aller Fälle und damit weitaus häufiger als alle anderen Fabrikate verwendet. Die implantierten Rohrsysteme bestanden mit 56,5 % ebenfalls am häufigsten aus Gore – Excluder – Stentgrafts.
Während in der Gruppe B Talent – Prothesen mit Abstand am häufigsten (57,9%) implantiert wurden, waren Gore – Systeme die in der Gruppe A am meisten (50,0%) verwendeten Stentgrafts.

Tab. 22: Übersicht über die Häufigkeit der Anwendung von Stentgrafts der verschiedenen Fabrikate
bei verschiedenen Subpopulationen sowie bei allen gewerteten Patienten dieser Studie (Gruppe A = Überlebende; Gruppe B = in der Klinik Verstorbene; Pat. = Patienten; Thor. – abd. = thorakoabdominale; n = absolute Anzahl)

Verwendete Stentfabrikate								
	Gore – Excluder	**Talent**	**Zenith - Cook**	**AneuRX**	**Corvita**	**Gore + Cook**	**Talent + Cook**	**Gore + Talent**
	n / %	**n / %**	**n / %**	**n / %**	**n / %**	**n / %**	**n / %**	**n / %**
Alle gewerteten Patienten	30/ 41,1%	31/ 42,5	7 / 9,6	1 / 1,4	1 / 1,4	1 / 1,4	1 / 1,4	1 / 1,4
Thorakale Läsionen	25/ 61,0	8 / 19,5	7 / 17,1	0 / 0,0	0 / 0,0	0 / 0,0	1 / 2,4	0 / 0,0
Thor.– abdom. Läsionen	1 / 25,0%	2 / 50,0	0 / 0,0	0 / 0,0	0 / 0,0	0 / 0,0	0 / 0,0	1 / 25,0
Abdominale Läsionen	4 / 14,3%	21/ 75,0	0 / 0,0	1 / 3,6	1 / 3,6	1 / 3,6	0 / 0,0	0 / 0,0
Gruppe A	27/ 50,0	20/ 37,0	4 / 7,4	1 / 1,9	1 / 1,9	1 / 1,9	0 / 0,0	0 / 0,0
Gruppe B	3/ 15,8	11/ 57,9	3 / 15,8	0 / 0,0	0 / 0,0	0 / 0,0	1 / 5,3	1 / 5,3
Letalität d. betroffenen Pat. (%)	10,0	35,5	57,1	0,0	0,0	0,0	100,0	100,0

Tab. 23: Übersicht über die Häufigkeit der Anwendung von Stentgrafts der verschiedenen Fabrikate bei den verschiedenen Typen von Stentgrafts (n = absolute Anzahl)

Verwendete Stentfabrikate								
	Gore – Excluder	**Talent**	**Zenith - Cook**	**AneuRX**	**Corvita**	**Gore + Cook**	**Talent + Cook**	**Gore + Talent**
	n / %	**n / %**	**n / %**	**n / %**	**n / %**	**n / %**	**n / %**	**n / %**
Y – Stentgrafts	4 / 16,7%	18/ 75,0%	1 / 4,2%	1 / 4,2%	0 / 0,0%	0 / 0,0%	0 / 0,0%	0 / 0,0%
Verlängerung der Y - Stents	0 / 0,0%	6 / 85,7%	0 / 0,0%	0 / 0,0%	0 / 0,0%	1 / 14,3%	0 / 0,0%	0 / 0,0%
Rohrsysteme	26 / 56,5%	10 / 21,7%	7 / 15,2%	0 / 0,0%	1 / 2,2%	0 / 0,0%	1 / 2,2%	1 / 2,2%
Aortomono-iliakale Stents	0 / 0,0%	3 / 100,0%	0 / 0,0%	0 / 0,0%	0 / 0,0%	0 / 0,0%	0 / 0,0%	0 / 0,0%

3.1.5.11 Dauer der Operation

Hierbei wurde nur die zur Versorgung der Aorta (inklusive Zeit für Erweiterung des Eingriffs bei Komplikationen, Konversion zur offenen Operation oder Hämatomausräumung) benötigte Zeit gewertet. Wurden z.B. in gleicher Sitzung Begleitverletzungen bei einem bestehenden Polytrauma mitversorgt, wurde das Zeitintervall, in dem keine operativen Prozeduren in Zusammenhang mit der Aortenruptur durchgeführt wurden, von der Gesamtoperationsdauer abgezogen.
Bei der Analyse der Operationsdauer gingen nur 72 der 73 gewerteten Patienten (53 aus Gruppe A und 19 aus Gruppe B) in die Wertung ein. Ein Patient der Gruppe A hatte sich im Rahmen eines Polytraumas neben einer thorakalen Aortenruptur auch einen traumatischen Abriss der A. poplitea zugezogen, welcher in gleicher Sitzung mittels Veneninterponat versorgt wurde. Sowohl im Anästhesieprotokoll als auch im Operationsbericht war jeweils nur die Dauer des Gesamteingriffs verzeichnet. Das isoliert für die Stentimplantation benötigte Zeitintervall war keinem der beiden Dokumente zu entnehmen.
Die mittlere Operationsdauer betrug im gewerteten Patientenkollektiv 102 Minuten bei einem Median von 84 Minuten und einer Standardabweichung von 63,3. Der kürzeste Eingriff dauerte nur 30 Minuten und verlief primär erfolgreich, der längste nahm aufgrund einer notwendigen Konversion zur offenen Operation 420 Minuten in Anspruch.

Tab. 24: Dauer der Operation bei den Patienten der Gruppen A und B sowie des gesamten gewerteten Kollektivs (n= absolute Anzahl; Min. = Minimum; Max. = Maximum)

Operationsdauer							
	Anzahl (n)	Mittelwert (min)	Standardab-weichung	Median (min)	25. Perzen-til (min)	75. Perzen-til (min)	Min. / Max. (min)
Gruppe A	53	93,8	51,5	75	57	130	30 / 225
Gruppe B	19	124,6	85,9	95	70	174	40 / 420
Alle gewerte-ten Patienten	72	101,9	63,3	84	60	136,3	30 / 420

Die Analyse der für die Aortenrekonstruktion benötigten Zeit ergibt bei den Patienten der Gruppe B deutlich längere Operationszeiten. Der Mittelwert betrug hier 124,6 Minuten, der Median 95 Minuten. In der Gruppe A belief sich die durchschnittliche Operationsdauer auf 93,8 Minuten, der Median lag bei 75 Minuten.

Die zur endovaskulären Ausschaltung der rupturierten Aortenläsionen benötigten Zeiten unterschieden sich je nach Lokalisation deutlich voneinander.

Der Median lag hier bei thorakaler Lokalisation, wo ausschließlich Tube – Grafts angewandt wurden mit 69 Minuten am niedrigsten. Bei thorakoabdominaler Lokalisation betrug er 82 Minuten, bei den abdominal lokalisierten Aortenläsionen, die in den allermeisten Fällen die (im Vergleich zum Tube – Stentgraft) etwas aufwendigere Implantation eines Y – Stentgrafts erforderlich machten, war er mit 105 Minuten am höchsten.

Tab. 25: Vergleich der **Operationsdauer** bei der Ausschaltung rupturierter Aortenläsionen in verschiedenen Lokalisationen (thorakal versus thorakoabdominal versus abdominal ; n* = Anzahl der Patienten mit einer rupturierten Aortenläsion in der jeweiligen Lokalisation und bekanntem Wert für die intraoperative Durchleuchtungszeit; Min. = Minimum; Max. = Maximum)

Operationsdauer							
Lokalisation der Aortenläsion	Anzahl (n*)	Mittelwert (min)	Standardab-weichung	Median (min)	25. Perzen-til (min)	75. Perzen-til (min)	Min. / Max. (min)
thorakal	40	87,0	50,7	69	50	110	30 / 215
thorakoabdominal	4	87,0	27,3	82	65	115	60 / 125
abdominal	28	125,4	76,1	105	71	158	60 / 420

3.1.5.12 Intraoperativer Blutverlust

Angaben zum Blutverlust waren in den Unterlagen nur bei 39 (53,4 %) aller gewerteten, 25 (46,3 %) der überlebenden und 14 (73,7 %) der verstorbenen Patienten zu finden.
Im gewerteten Patientenkollektiv variierten die Werte für den Blutverlust zwischen 50 ml und 6300 ml, der Median betrug 600 ml (Mittelwert 1196 ml, Standardabweichung 1473 ml).

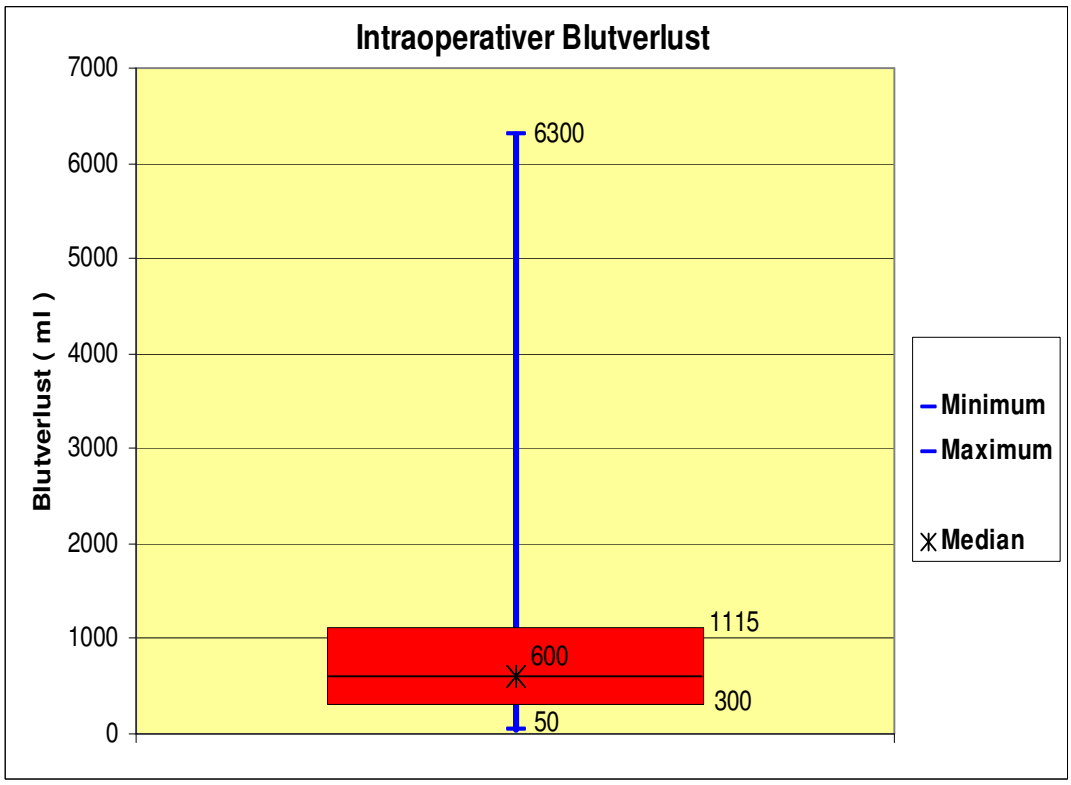

Abb. 34: Blutverlust im Rahmen der Aortenrekonstruktion bei den gewerteten Patienten dieser Studie

Der durchschnittliche Blutverlust war bei den Patienten der Gruppe B mit 1896 ml mehr als doppelt so hoch wie der bei den Patienten der Gruppe A, die intraoperativ durchschnittlich 805 ml Blut verloren. Der Median in der Gruppe B (825 ml) überstieg den in der Gruppe A (500 ml) um 65 %.

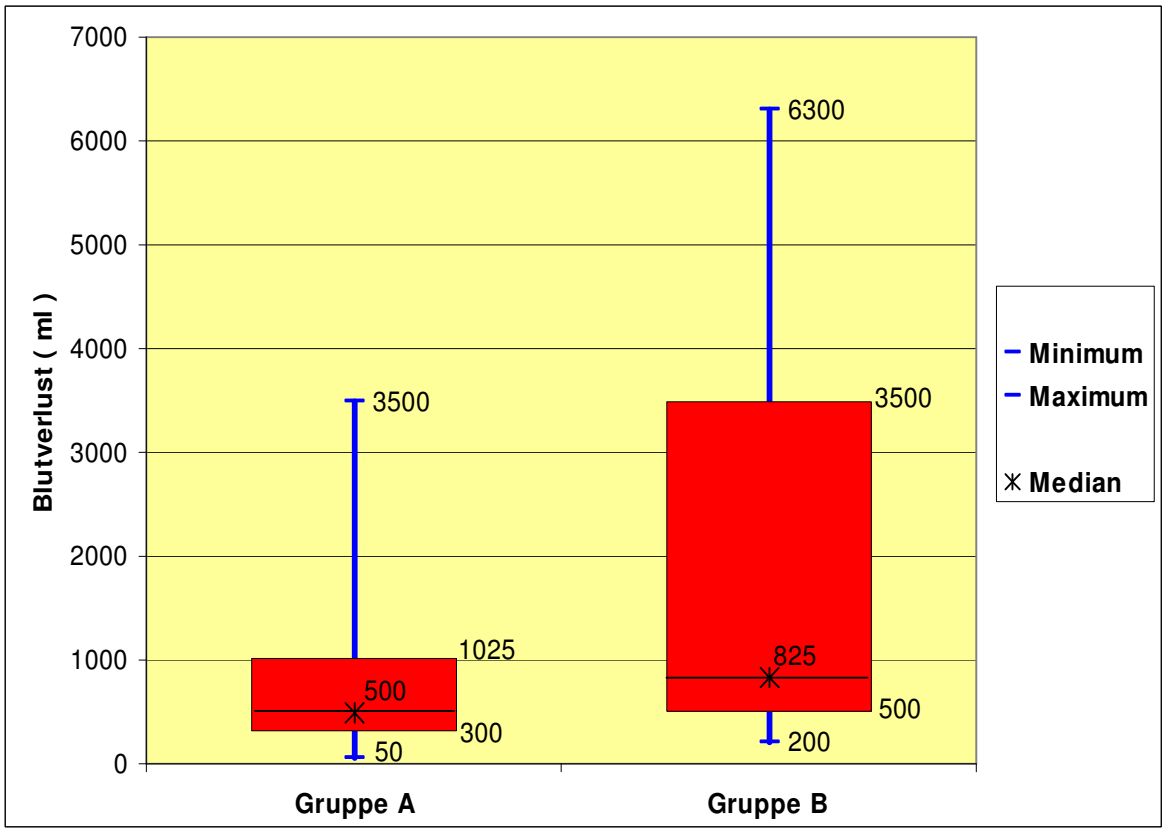

Abb. 35: Vergleich der intraoperativ verlorenen Blutmenge der Patienten, die lebend aus der Klinik entlassen werden konnten (= Gruppe A) mit der derjenigen, die im Verlauf des stationären Aufenthaltes verstarben (= Gruppe B).

3.1.5.13 Volumensubstitution während der Operation

Zur intraoperativen Volumensubstitution wurden neben Blutbestandteilen (Fresh Frozen Plasma, Erythrozyten- bzw. Thrombozytenkonzentrate und in Ausnahmefällen Cellsaverblut) auch Plasmaexpander wie Hydroxiethylstärke (Voluven®) und Gelatine-präparate (Gelafundin®) verabreicht.

Während 5 Patienten des gewerteten Studienkollektivs (6,8 %) überhaupt keines intraoperativen Volumenausgleichs bedurften, wurden bei den übrigen Patienten bis zu 13 Liter (Maximum) infundiert. Der Median betrug 1500 ml, der Mittelwert 2104 ml(Standardabweichung 2228).

Die Analyse der intraoperativen Volumensubstitution zeigt, dass die verstorbenen Patienten einen deutlich höheren Bedarf an Blutprodukten und Plasmaexpandern als die Überlebenden hatten.

Die mediane Substitution war mit 2100 ml in der Gruppe B (Mittelwert 2904 ml; Standardabweichung 2215) mehr als doppelt so hoch wie in der Gruppe A, wo sie sich auf genau 1000 ml belief (Mittelwert 1823 ml; Standardabweichung 2184). Der Wert für das dritte Quartil betrug in der Gruppe B mehr als das Eineinhalbfache, der für das erste Quartil sogar das Dreifache im Vergleich zur Gruppe A. Lediglich das Maximum lag gegenüber dem in der Gruppe B (8650 ml) mit 13000 ml in der Gruppe A deutlich höher. Bei vier der Überlebenden (7,4 %) und einem Patient aus der Gruppe der Verstorbenen (5,3 %) konnte auf eine intraoperative Volumengabe gänzlich verzichtet werden, so dass das jeweilige Minimum in beiden Patientensubpopulationen bei 0 ml lag.

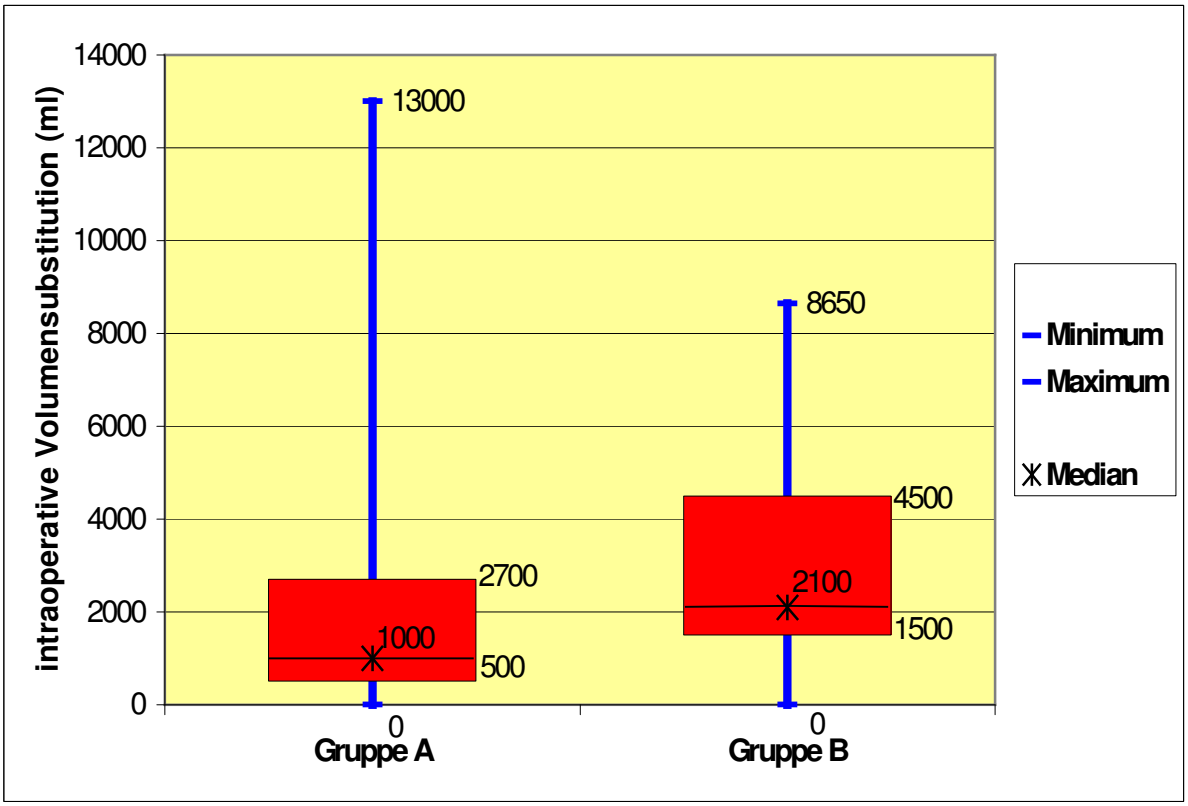

Abb. 36: Box - Whisker – Plot mit Gegenüberstellung der intraoperativ erforderlichen **Volumensubstitution bei den Patienten der Gruppen A** (= Überlebende) **und B** (im Verlauf der stationären Behandlung verstorbene Patienten)

3.1.5.14 Durchleuchtungszeit

Angaben zur intraoperativen Durchleuchtungszeit waren nur bei 56 Patienten (43 Überlebenden und 13 Verstorbenen) in den Akten zu finden. Bei deren endovaskulärer Versorgung musste zwischen 3 und 57 Minuten geröntgt werden, die durchschnittliche Durchleuchtungszeit betrug knapp 14 Minuten (Median 11 Minuten).

Tab. 26: Übersicht über die intraoperativen Durchleuchtungszeiten bei den Patienten des gesamten gewerteten Patientenguts sowie bei denen der Gruppen A (=überlebende Patienten) und B (= im Krankenhaus verstorbene Patienten) (Min. = Minimum; Max. = Maximum)

Intraoperative Durchleuchtungszeit						
	Mittelwert (min)	Standardab-weichung	Median (min)	25.Perzentil (min)	75.Perzentil (min)	Min. / Max. (min)
Gruppe A	13,0	11,6	10	6	16	3 / 57
Gruppe B	17,0	10,2	16	8	26	6 / 35
Alle gewerteten Pat.	13,9	11,4	11	6	18	3 / 57

Sowohl die durchschnittliche Durchleuchtungsdauer als auch der Median waren in der Gruppe der Verstorbenen deutlich höher als bei den Überlebenden. Am längsten (Maximum 57 Minuten) musste allerdings ein Patient aus der Gruppe A geröntgt werden. Das Minimum der Gruppe A betrug 3 Minuten, die Werte in Gruppe B lagen zwischen 6 und 35 Minuten.

Mit 7 Minuten war der Median der Durchleuchtungszeit bei thorakaler Lokalisation nicht einmal halb so hoch wie bei abdominaler oder thorakoabdominaler Lage, wo er jeweils bei 16 Minuten lag. Auch die Mittelwerte unterschieden sich deutlich voneinander: Für die Ausschaltung der thorakalen Aortenläsionen betrug die durchschnittliche Durchleuchtungszeit 8,4 Minuten, für die der thorakoabdominalen 15,3 Minuten und für die der abdominalen 21,0 Minuten. Damit war die durchschnittliche Durchleuchtungsdauer bei der Versorgung abdominaler Aortenläsionen genauso hoch wie die maximale Röntgenzeit in der Gruppe der Patienten mit thorakalen Aortenrupturen, die ebenfalls 21 Minuten betrug. Der Hauptgrund dafür ist sicherlich, dass bei über 85 % der abdominalen Aortenrupturen Y – Stentgrafts verwendet wurden, bei deren Implantation zunächst der Hauptteil und dann in einem zweiten völlig eigenen Schritt der zweite Stentschenkel platziert wurde. Hier wurden also anders als beim Tube – Stentgraft, der in einem Stück implantiert wurde, in zwei Arbeitsschritten unter Durchleuchtung zwei „Stent – Teile“ eingebracht, die

anschließend zu einer Einheit zusammengefügt wurden. Dabei dauerte es häufig ein paar Minuten, bis es gelang mit dem Terumodraht für den zweiten iliacalen Schenkel unter Röntgensicht das entsprechende „Hosenbeinchen“ am Hauptkörper des Stentgrafts zu sondieren.

Tab. 27: Vergleich der **intraoperativen Durchleuchtungszeiten bei den Patienten mit thorakalen, thorakoabdominalen und abdominalen Aortenläsionen** (n* = Anzahl der Patienten mit einer rupturierten Aortenläsion in der jeweiligen Lokalisation und bekanntem Wert für die intraoperative Durchleuchtungszeit; Min. = Minimum; Max. = Maximum)

Intraoperative Durchleuchtungszeit							
Lokalisation d.Aortenläsion	Anzahl n*	Mittelwert (min)	Standardab-weichung	Median (min)	25.Perzentil (min)	75.Perzentil (min)	Min. /Max. (min)
thorakal	30	8,4	5,3	7	4	11	3 / 21
thorakoabdo-minal	3	15,4	2,1	16	13	17	13 / 17
abdominal	23	21,0	13,8	16	12	30	7 / 57

3.1.5.15 Kontrastmittelverbrauch

Angaben zum intraoperativen Kontrastmittelverbrauch waren den Operationsberichten und Narkoseprotokollen von 45 überlebenden und 13 verstorbenen Patienten zu entnehmen. Somit gingen insgesamt 58 Fälle in die Berechnung ein.
Durchschnittlich wurden 158 ml Solutrast® verabreicht (Median 150 ml). Während bei den zwei Patienten mit dem niedrigsten Kontrastmittelverbrauch für die endovaskuläre Rekonstruktion der Aortenstrombahn jeweils 40 ml genügten, waren dafür bei anderen Patienten bis zu 450 ml (= Maximum) erforderlich.

Tab. 28: Intraoperativer Kontrastmittelverbrauch (Iopamidol / Solutrast®) bei den Patienten der Gruppen A (= Überlebende) und B (= in der Klinik Verstorbene) sowie denen des gesamten gewerteten Patientenguts (Min. = Minimum; Max. = Maximum)

Intraoperativer Kontrastmittelverbrauch						
	Mittelwert (ml)	Standardab-weichung	Median (ml)	25.Perzen-til (ml)	75.Perzen-til (ml)	Min. / Max. (ml)
Gruppe A	152,7	71,0	150	105	195	40 / 450
Gruppe B	174,6	67,4	200	120	225	40 / 280
Alle gewerteten Patienten	157,6	70,2	150	108	200	40 / 450

Der maximale Kontrastmittelverbrauch pro Patient lag in der Gruppe B bei 280 ml. In der Gruppe A wurde einem Patienten mit 450 ml Solutrast® noch mehr Kontrastmittel verabreicht. Dennoch lagen, bei gleichem Minimum, in der Gruppe B sowohl der Median (200 ml) als auch der Mittelwert (174,6 ml) deutlich höher als in der Gruppe A (Median 150 ml ; Mittelwert 152,7 ml).
Deutliche Unterschiede hinsichtlich des Kontrastmittelverbrauchs ergaben sich auch beim Vergleich der stentgestützten Ausschaltung von Aortenläsionen in unterschiedlichen Lokalisationen. Wie die Werte der folgenden Tabelle zeigen, wurde bei abdominalen und thorakoabdominalen Pathologien, die meist die Implantation eines Y – Stents oder mehrer Stentgrafts erforderlich machten (siehe Kapitel 3.1.5.10) im Allgemeinen wesentlich mehr Kontrastmittel benötigt als bei rein thorakaler Lage.

Tab. 29: Vergleich der Patienten mit thorakalen, thorakoabdominalen und abdominalen Aortenläsionen hinsichtlich der intraoperativen Durchleuchtungszeiten (n* = Anzahl der Patienten mit einer rupturierten Aortenläsion in der jeweiligen Lokalisation und bekanntem Wert für die intraoperative Durchleuchtungszeit; Min. = Minimum; Max. = Maximum)

Intraoperativer Kontrastmittelverbrauch							
Lokalisation d. Aortenläsion	Anzahl n*	Mittelwert (ml)	Standardab-weichung	Median (ml)	25.Perzen-til (ml)	75.Perzen-til (ml)	Min. /Max. (ml)
thorakal	31	133,1	58,3	120	100	180	40 / 270
thorakoabd.	3	176,7	25,2	180	150	200	150 / 200
abdominal	24	186,9	77,4	178	135	218	40 / 450

3.1.5.16 Überstentung aus der Aorta abgehender Gefäße

Um eine ausreichende proximale Landungszone für eine suffiziente Rupturausschaltung zu erreichen, mussten die implantierten Stentgrafts mit ihrem gecoverten Anteil bei 20 Patienten mit thorakalen und 3 Patienten mit thorakoabdominalen Aortenläsionen über den Abgang der linken A. subclavia gelegt werden, so dass dieser ganz oder teilweise verschlossen war. Bei einer thorakoabdominalen und 20 thorakalen Läsionen konnte hingegen auf eine Subclavia – Überstentung verzichtet werden. Ein Patient mit rupturiertem thorakalem PAU verstarb bereits in tabula, bevor ein Stentgraft bis in den Bereich der thorakalen Strombahn vorgeschoben werden konnte. Insgesamt wurde das Ostium der A. subclavia bei 31,5 % der Patienten der Gruppe A (n = 17) und 31,6 % der Patienten der Gruppe B (n = 6) durch die implantierten Stentgrafts verlegt, so dass sich die

beiden Gruppen in der relativen Häufigkeit einer Überstentung der A. subclavia sinistra quasi nicht unterschieden.
Um eine suffiziente distale Abdichtung gewährleisten zu können, entschloss man sich bei 5 Patienten, denen ein Y – Stentgraft implantiert wurde, und bei einem Patienten, der einen aortomonoiliakalen Stent mit anschließender Anlage eines femoro – femoralen Bypasses bekam, eine oder beide Aa. iliacae internae zu überstenten. Diese 6 Fälle entsprachen 21,4 % aller Patienten mit abdominalen Aortenrupturen. Fünf der betroffenen Patienten überlebten, einer von ihnen verstarb im weiteren Verlauf. Damit war der relative Anteil von Patienten mit überstenteter A. iliaca interna mit 9,3 % in der Gruppe A höher als in der Gruppe B, so dass sich dieser Schritt nicht auf die Prognose auszuwirken schien.
Allerdings erlitt eine Patientin nach Überstentung beider Aa.iliacae internae eine schwere Glutealischämie mit Marmorierung der Haut, ausgedehnten Muskelnekrosen, Myoglobinurie und konsekutiver Niereninsuffizienz, wobei dieser Zustand auch durch notfallmäßige Anlage eines A. iliaca externa – interna - Bypasses nicht erfolgreich behoben werden konnte, da es postoperativ zu einem Frühverschluss desselben kam.
Eine Überstentung des Truncus coeliacus, der A. mesenterica superior, der Nierenarterien oder der Carotiden, die eine Rekonstruktion mittels Bypass erforderlich gemacht hätten, war im Rahmen der *Erst*operation nicht nötig.

3.1.6 Postoperative Parameter

3.1.6.1 Postoperativer Aufenthalt im Krankenhaus und auf der Intensivstation

Die 6 Patienten, die während der Operation in tabula verstarben, wurden bei der Analyse der postoperativen Liegezeiten auf Normal- und Intensivstation nicht berücksichtigt. Somit gingen 67 Fälle in die Berechnung der jeweiligen Aufenthaltsdauer ein.
Der Median für den gesamten postoperativen Aufenthalt im Krankenhaus betrug 24 Tage (Mittelwert 33,4 Tage), der für die Dauer der postoperativ notwendigen Intensivtherapie 5 Tage.
Die Spannweiten der Werte für die jeweiligen Liegezeiten waren enorm. Während ein Patient bereits 115 Minuten nach dem Ende der Operation im hämorrhagischen Schock bei

erneuter Ruptur auf der Intensivstation verstarb, konnte ein anderer 191 Tage post operationem lebend aus der Klinik entlassen werden. Die maximale Aufenthaltsdauer auf der Intensivstation betrug 65 Tage, die minimale 0 Tage, da bei 13 Patienten (17,8% des gewerteten Patientenguts) keine intensivmedizinische Betreuung nach der Operation erforderlich war.

Alle Patienten, die nach der Stentimplantation im Verlauf des weiteren stationären Aufenthaltes verstarben, wurden postoperativ auf die Intensivstation verlegt. Demgegenüber überlebten die 13 Personen, die im Rahmen der Krankenhausbehandlung nach der Operation nicht auf der Intensivstation lagen, ohne Ausnahme (19,4 % derjenigen, die im OP nicht verstorben sind).

Fünf Personen (7,5 % derer, die nicht auf dem Tisch verstorben sind) konnten bereits im Verlauf des ersten postoperativen Tages nach kurzer intensivmedizinischer Überwachung und zum Teil elektiver Narkoseausleitung auf eine periphere Station verlegt werden (alle fünf überlebten), 2 Patienten (3,0 % derer, die nicht auf dem Tisch verstorben sind) verstarben innerhalb der ersten 24 Stunden auf der Intensivstation.

Der Median für die Dauer des postoperativen Aufenthaltes der Überlebenden im Krankenhaus betrug 24 Tage, die mediane Überlebenszeit derer, die im postoperativen Verlauf der stationären Behandlung verstarben 16 Tage. In der Gruppe A konnte der Patient mit der kürzesten Liegezeit bereits drei Tage, der mit der längsten Liegezeit erst 191 Tage post operationem aus der Klinik entlassen werden. In der Gruppe B verstarb ein Patient schon knapp zwei Stunden nach Ende der Stentimplantation, während ein anderer nach langem komplikationsreichem Verlauf 151 Tage nach der Operation seiner Krankheit erlag.

Die mediane postoperative Behandlungsdauer auf der Intensivstation betrug 4,5 Tage für die Überlebenden und 12 Tage für die Verstorbenen. Die jeweiligen Mittelwerte waren (sowohl für den gesamten postoperativen Krankenhausaufenthalt als auch für die Zeit der intensivmedizinischen Behandlung) wesentlich höher, da sie durch eine extrem lange Aufenthaltsdauer einzelner weniger Patienten verzerrt wurden (siehe Tabellen 35 und 36).

Während 13 Patienten der Gruppe A postoperativ gar nicht auf der Intensivstation lagen, konnte ein Patient erst nach 54 Tagen auf eine periphere chirurgische Station verlegt werden. In der Gruppe B variierten die Liegezeiten auf der Intensivstation zwischen 115 Minuten und 65 Tagen.

Bei näherer Betrachtung fällt auf, dass die mediane Behandlungsdauer auf der Intensiv-station bei den Patienten mit traumatischer thorakaler Aortenruptur mit 13 Tagen fast vier

mal so hoch war wie in der Gruppe der Nicht – Trauma – Patienten, wo sie 3,5 Tage betrug. Der Median für die gesamte postoperative Aufenthaltsdauer im Krankenhaus unterschied sich hingegen weit weniger (27 Tage bei den Trauma- gegenüber 23,5 Tagen bei den Nicht – Trauma – Patienten).

Tab. 30: Dauer des postoperativen Krankenhausaufenthaltes aller gewerteter Patienten sowie derer verschiedener Subpopulationen des Patientenguts dieser Studie (Gruppe A = Überlebende; Gruppe B = in der Klinik Verstorbene; Min. = Minimum; Max. = Maximum; d = Tag/-e)

Postoperativer Aufenthalt im Krankenhaus						
	Mittelwert (d)	Standardab-weichung	Median (d)	25.Perzen-til (d)	75.Perzen-til (d)	Min. / Max. (d)
Gruppe A	34,9	36,6	24	14,8	47,3	3 / 191
Gruppe B	27,0	39,6	16	4,5	29,5	0,08 / 151
Trauma-Patienten	37,9	38,6	27	16	48	9 / 183
Nicht-Trauma-Patienten	31,6	36,7	23,5	11,3	33,3	0,08 / 191
Alle gewerteten Patienten	33,4	37,1	24	12	43	0,08 / 191

Tab. 31: Dauer der postoperativen intensivmedizinischen Behandlung aller gewerteter Patienten sowie derer verschiedener Subpopulationen des Patientenguts dieser Studie (Gruppe A = Überlebende; Gruppe B = in der Klinik Verstorbene; Min. = Minimum; Max. = Maximum; d = Tag/-e)

Postoperativer Aufenthalt auf Intensivstation						
	Mittelwert (d)	Standardab-weichung	Median (d)	25.Perzen-til (d)	75.Perzen-til (d)	Min. / Max. (d)
Gruppe A	9,8	12,8	4,5	0,8	15,3	0 / 54
Gruppe B	16,9	19,2	12	3	26,5	0,08 / 65
Trauma-Patienten	12,5	9,6	13	4	16	1 / 39
Nicht-Trauma-Patienten	10,6	15,9	3,5	0	13,5	0 / 65
Alle gewerteten Patienten	11,2	14,4	5	1	16	0 / 65

3.1.6.2 Postoperative Beatmungsdauer

In die Analyse der postoperativen Beatmungsdauer gingen alle 67 Patienten ein, die nicht in tabula verstorben waren. Gewertet wurde die Zeit zwischen Ende der Stentimplantation und dem Zeitpunkt der Extubation bzw. des Abschlusses der Weaningmaßnahmen mit Dekanülierungsfähigkeit bei Z.n. Tracheotomie.
70,1 % (n = 47) der Patienten wurden postoperativ auf der Intensivstation nachbeatmet, bei 29,9 % (n = 20) war im Anschluss an die Operation keine künstliche Beatmung erforderlich. Somit betrug die minimale Beatmungsdauer 0 Tage. Der Patient mit der längsten Beatmungsdauer konnte erst nach 58 Tagen vollständig vom Respirator entwöhnt und dekanüliert werden, bevor er nach weiteren 93 Tagen verstarb. Einige wenige derartig hohe Werte beeinflussten den Mittelwert so stark, dass er mit einem Wert von 8,2 Tagen mehr als achtmal so hoch wie der Median war (Median = 1 Tag).

Tab. 32: Postoperative Beatmungsdauer **bei überlebenden und verstorbenen, traumatisierten und nicht – traumatisierten sowie allen gewerteten Patienten** (Gruppe A = Überlebende; Gruppe B = in der Klinik Verstorbene; Min. = Minimum; Max. = Maximum; d = Tag/-e)

Postoperative Beatmungsdauer						
	Mittelwert (d)	Standardab-weichung	Median (d)	25.Perzen-til (d)	75.Perzen-til (d)	Min. / Max. (d)
Gruppe A	6,6	10,5	0,8	0	9,3	0 / 38
Gruppe B	15,0	18,6	7	1	26,6	0,1 / 58
Trauma-Patienten	8,8	9,2	8	1	13	0 / 37
Nicht-Trauma-Patienten	8,0	14,0	0,3	0	10,8	0 / 58
Alle gewerteten Patienten	8,2	12,8	1	0	12	0 / 58

Eine genaue Beobachtung zeigt deutliche Unterschiede zwischen den überlebenden und verstorbenen Patienten. Während in der Gruppe B nach der endovaskulären Ausschaltung der Aortenruptur ausnahmslos alle Patienten künstlich beatmet wurden, konnten 37,0 % (n = 20) der Überlebenden den Operationssaal extubiert verlassen und mussten auch im weiteren stationären Verlauf nicht wieder reintubiert werden. Der Median in der Gruppe B betrug mit einem Wert von 7 Tagen mehr als das Achtfache dessen der Gruppe A (Median 0,8 Tage). Die maximale Beatmungsdauer war mit 58 Tagen in der Gruppe B ebenfalls deutlich höher als in der Gruppe A, wo der Patient mit der längsten Beatmungszeit nach 38 Tagen wieder vollkommen selbständig atmete.

Bei den Patienten mit traumatischer thorakaler Aortenruptur, die sich neben weiteren Verletzungen zu 95% Verletzungen des Thorax (z.B. Rippenserienfrakturen, Pneumothorax etc.) und zu 68 % Parenchymläsionen der Lunge zugezogen hatten, war die mediane Beatmungsdauer mit 8 Tagen mehr als 26 mal so hoch, wie bei den Patienten mit allen anderen Formen der Aortenruptur, bei denen sie nur 0,3 Tage betrug.

3.1.6.3 Postoperative Komplikationen und Folgeoperationen bzw. –interventionen

Bei der Analyse der postoperativen Komplikationen und Folgeoperationen bzw. –interventionen wurden alle 67 Patienten, die nicht in tabula verstarben berücksichtigt. Damit verblieben für die entsprechenden Berechnungen 54 Patienten der Gruppe A und 13 Patienten der Gruppe B. Bei 37 (55,2 %) dieser Patienten lag die endovaskulär versorgte Aortenruptur im Bereich der thorakalen Strombahn, bei 3 (4,5 %) befand sie sich in thorakoabdominaler und bei 27 (40,3 %) in abdominaler Lokalisation.

A) Allgemeine postoperative Komplikationen

Am häufigsten waren hier Probleme der Ventilation. Von den 67 stentgestützt versorgten Patienten, die nicht im Operationssaal verstarben, entwickelten 35 (52,2 %) postoperativ respiratorische Komplikationen, wie z.B. ein ARDS, eine Pneumonie oder schwere Atelektasenbildung. 13 Patienten mussten aufgrund einer postoperativen Langzeitbeatmung tracheotomiert werden. 9 (69,2 %) von ihnen überlebten, 4 (30,8 %) dieser Patienten verstarben im weiteren Verlauf. Bei 21 Patienten (31,3 % der nicht in tabula verstorbenen Patienten) kam es zu kardialen (z.B. Herzinfarkt, kardiale Dekompensation, Arrhythmien, Asystolie) Komplikationen. Jeweils 6 Patienten erlitten im postoperativen Verlauf einen Apoplex und eine tiefe Venenthrombose (TVT) bzw. einen thrombotischen Verschluss der V. cava. Bei zwei der Thrombosepatienten war die Kompression der unteren Hohlvene durch den thrombosierten (beim stentgestützten Verfahren nicht ausgeräumten) Aneurysmasack ursächlich für die Störung des venösen Rückstroms zum Herzen, so dass hier die Grenzen zwischen allgemeinen und spezifischen methodenassoziierten Komplikationen verschwimmen. Eine ähnliche Situation ergibt sich bei 21 Patienten (31,3 %), bei denen es während des weiteren stationären Aufenthaltes

nach der Stentimplantation zu renalen Komplikationen (z.B. Niereninsuffizienz, akutes Nierenversagen) kam. Bei der Entstehung des akuten Nierenversagen bzw. einer passageren Niereninsuffizienz können neben allgemeinen Faktoren wie einer renalen Schädigung im Rahmen eines hypovolämischen Schocks nach Aneurysmaruptur, eines septischen Schocks oder einer Beteiligung der Nierenarterienabgänge bei thorako-abdominaler Typ – B – Dissektion auch methodenassoziierte Faktoren wie z.B. die Kontrastmittelexposition zur Durchführung der intraoperativen Angiographie von Bedeutung sein. Die folgende Tabelle zeigt eine Gegenüberstellung der Patienten mit und derjenigen ohne postoperative renale Komplikationen in Bezug auf Parameter, die für die Nierenfunktion von Bedeutung sein können:

Tab. 33: Gegenüberstellung der Patienten mit und derjenigen ohne renale Komplikationen

Patienten mit und ohne renale Komplikationen		
	Patienten *mit* renalen Komplikationen	Patienten *ohne* renale Komplikationen
Anzahl (n)	21	46
Rate renaler Vorerkrankungen	38,1 %	26,1 %
Vorliegen eines Diabetes mellitus	14,3 %	15,2 %
Vorliegen einer arteriellen Hypertonie	76,2 %	69,6 %
Systolischer Blutdruck bei Aufnahme (Median)	110 mmHg	122,5 mmHg
Systolischer Blutdruck vor Hautschnitt (Median)	105 mmHg	110 mmHg
Beteiligung der Nierengefäße bei Dissektion mit konsekutiver Organischämie n / (%)	0 / (0,0%)	0 / (0,0%)
Mediane intraop. Kontrastmittelapplikation	155 ml	150 ml
Medianer intraoperativer Blutverlust	900 ml	500 ml
Medianer intraoperativer Volumenbedarf	1800 ml	1000 ml
Postoperative Perfusionsstörungen der Nieren in Zusammenhang mit der Stentimplantation (%)	14,3%	0,0%

16 Patienten (23,9 %) entwickelten postoperativ eine Sepsis und 29 Patienten (43,3 %) sonstige, bisher nicht genannte allgemeine Komplikationen, wie z.B. ein akutes Leberversagen, einen paralytischen Ileus, zerebrale Krampfanfälle oder eine gastrointestinale Blutung als Folge eines Stressulkus.

Tab. 34: absolute und relative **Häufigkeit allgemeiner postoperativer Komplikationen** bei den Patienten der Gruppe A, der Gruppe B und des gewerteten Patientenkollektivs mit Angabe der Letalitätsraten der von der jeweiligen Komplikationskategorie betroffenen Patienten
(Gruppe A = Überlebende; Gruppe B = in der Klinik Verstorbene; Kompl. = Komplikationen; n = absolute Anzahl; TVT = tiefe Venenthrombose)

Allgemeine postoperative Komplikationen														
Art der Kompl.	**kardial**		**pulmonal**		**renal**		**Sepsis**		**Apoplex**		**TVT**		**sonstige**	
	n	**%**	**n**	**%**	**n**	**%**	**n**	**%**	**n**	**%**	**n**	**%**	**n**	**%**
Gruppe A	9	16,7	25	46,3	12	22,2	11	20,4	4	7,4	5	9,3	20	37,0
Gruppe B	12	92,3	10	76,9	9	69,2	5	38,5	2	15,4	1	7,7	9	69,2
Alle gewerteten Patienten	21	31,3	35	52,2	21	31,3	16	23,9	6	9,0	6	9,0	29	43,3
Letalität d. betroffenen Patienten (%)	**57,1%**		**28,6%**		**42,9%**		**31,3%**		**33,3%**		**16,7%**		**31,0%**	

Mit Ausnahme der Entstehung einer tiefen Venenthrombose waren alle Kategorien allgemeiner postoperativer Komplikationen prozentual gesehen in der Gruppe der verstorbenen Patienten wesentlich häufiger vertreten als in der der Überlebenden

B) Spezifische methodenassoziierte Komplikationen

Bei 13 Patienten (19,4 % derjenigen Personen, die nicht in tabula verstarben) kam es postoperativ zur Entstehung einer oder mehrerer Leckagen. Zählt man die vier Patienten (6,0 %), die bereits mit bestehendem **Endoleak** den Operationssaal verließen (siehe Kapitel 3.1.5.7) hinzu, ergibt sich insgesamt eine Anzahl von 17 Patienten (25,4 %), bei denen im Anschluss an die Operation ein Leak bestand.

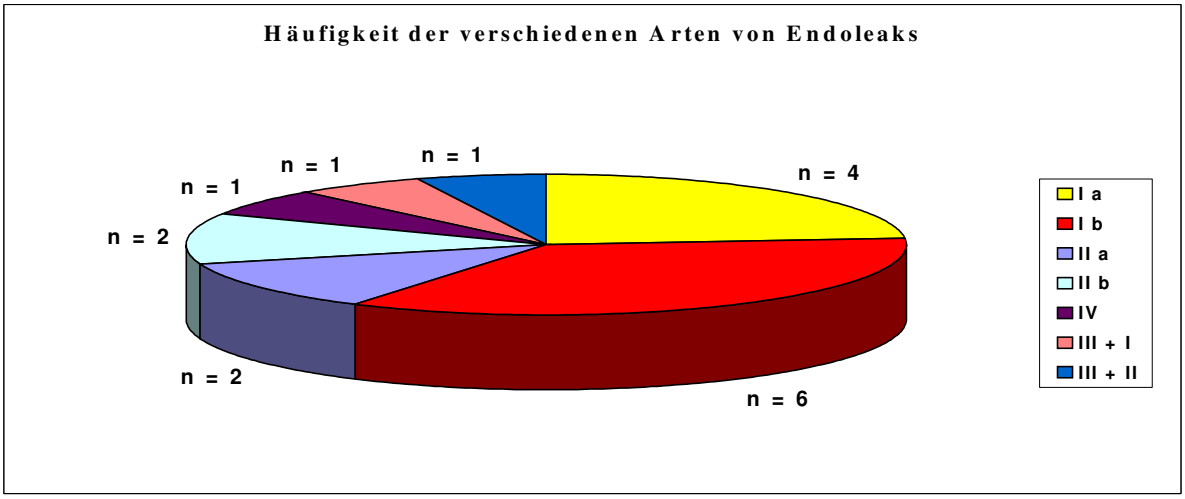

Abb. 37: Kreisdiagramm mit Angabe der absoluten **Häufigkeiten der verschiedenen Typen von Endoleaks** im gewerteten Patientenkollektiv (n = absolute Anzahl)

Bei vier Patienten (6,0 %) lag ein Typ – Ia – und bei sechs Patienten (9,0 %) ein Ib – Endoleak vor. Damit waren die Perigraftleaks mit einem Anteil von 58,8 % an allen Leckagen in dieser Studie bei weitem am häufigsten vertreten. Je zwei Patienten (3,0 %) hatten ein Typ IIa- und ein Typ – IIb – Leak. Isolierte Midgraftleaks kamen im Kollektiv dieser Studie nicht vor, allerdings kam es bei einem Patienten (1,5 %) nach stentgestützter Ausschaltung eines gedeckt rupturierten TAA zu einem Typ – III – Endoleak mit zusätzlicher Typ – II – Komponente aus Intercostalarterien und bei einem weiteren Patienten (1,5 %) mit Z.n. Implantation eines Y – Stentgrafts zu einer Kombination aus Typ – III Endoleak und distalem Perigraftleak im Bereich des bereits im Rahmen der ersten Operation verlängerten linken iliakalen Schenkels und einem weiteren Typ – Ib – Leak des rechten Schenkels.

Tab. 35: Übersicht über die Verteilung der verschiedenen Typen von Endoleaks in verschiedenen Subpopulationen dieser Studie (Gruppe A = Überlebende; Gruppe B = in der Klinik Verstorbene; n = absolute Anzahl)

Verteilung der verschiedenen Endoleak - Typen										
	Gruppe A		Gruppe B		Thorakale Läsionen		Thorakoabd. Läsionen		Abdominale Läsionen	
	n	%	n	%	n	%	n	%	n	%
Typ I a	3	5,6	1	7,7	3	8,1	0	0,0	1	3,7
Typ I b	4	7,4	2	15,4	3	8,1	1	100,0	2	7,4
Typ II a	2	3,7	0	0,0	0	0,0	0	0,0	2	7,4
Typ II b	2	3,7	0	0,0	0	0,0	0	0,0	2	7,4
Typ IV	1	1,9	0	0,0	1	2,7	0	0,0	0	0,0
Typ I + III	1	1,9	0	0,0	0	0,0	0	0,0	1	3,7
Typ II + III	1	1,9	0	0,0	1	2,7	0	0,0	0	0,0
Alle Typen	14	25,9	3	23,1	8	21,6	1	100,0	8	29,6

Acht (47,1 %) der 17 Leckagen wurden mit Hilfe einer Angio – CT – Untersuchung diagnostiziert. Bei einem 83 – jährigen Patienten mit einem Kollateralleak wurde aufgrund einer präexistenten Niereninsuffizienz für die (postoperativ standardmäßig durchgeführte) Stentkontrolle die Magnetresonanztomographie bevorzugt. Bei vier Patienten wurde zusätzlich zur postoperativen CT – Kontrolle noch eine Angiographie zur Leakdarstellung durchgeführt. Drei dieser vier Patienten hatten ein distales Perigraftleak, der vierte eine Kombination aus Midgraft- und Kollateralleak. Die vier Leckagen, die sich bereits in der intraoperativen DSA darstellten und im Rahmen des Ersteingriffes nicht korrigiert wurden (siehe Kapitel 3.1.5.7) konnten in den postoperativen CT – Aufnahmen allesamt bestätigt werden.

Tab. 36: Übersicht über die Art der Diagnostik bei den verschiedenen Typen von Endoleaks in dieser Studie mit Angabe der absoluten Häufigkeiten der Anwendung und des prozentualen Anteils der verschiedenen bildgebenden Verfahren bei der Diagnostik der verschiedenen Formen von Leckagen (CT = Computertomographie; MRT = Magnetresonanztomographie; Angio = Angiographie; i.o.= intraoperativ/ -e/ -es)

Diagnostik der Endoleaks																
	I a		**I b**		**II a**		**II b**		**IV**		**I + III**		**II + III**		**alle**	
	n	**%**	**n**	**%**	**n**	**%**	**n**	**%**	**n**	**%**	**n**	**%**	**n**	**%**	**n**	**%**
CT	2	50,0	1	16,7	1	50,0	2	100,0	1	100,0	1	100,0	0	0,0	8	47,1
MRT	0	0,0	0	0,0	1	50,0	0	0,0	0	0,0	0	0,0	0	0,0	1	5,9
Angio	0	0,0	0	0,0	0	0,0	0	0,0	0	0,0	0	0,0	0	0,0	0	0,0
CT + Angio	0	0,0	3	50,0	0	0,0	0	0,0	0	0,0	0	0,0	1	100,0	4	23,5
i.o. Angio+ CT	2	50,0	2	33,3	0	0,0	0	0,0	0	0,0	0	0,0	0	0,0	4	23,5

Das Typ IV-, die beiden IIb- und eines der beiden Typ – IIa – Leaks verschlossen sich ohne therapeutische Intervention von selbst. Außerdem kam es sogar bei einem kleinen proximalen Perigraftleak nach dem frustranen Versuch einer Coilembolisation ohne weitere Maßnahmen zu einem Spontanverschluss des Entrys. Bei einem Patienten mit minimalem Ib – Leak entschloss man sich zunächst für ein abwartendes Vorgehen, so dass er mit einer persistierenden Leckage die Anschlussheilbehandlung antrat.
Bei den übrigen 11 (64,7 %) der 17 Patienten, bei denen ein Endoleak vorlag, wurde die Indikation zur interventionellen und /oder operativen Korrektur gestellt. Acht dieser Leckagen konnten durch Implantation eines oder mehrerer Stentgrafts verschlossen werden. Bei einem Patienten führte eine Kombination aus Coilembolisation und

Overstenting des Leaks zum Erfolg. In zwei Fällen war hingegen ein Hybrideingriff aus endovaskulärer Stenteinlage und offener Operation erforderlich. Bei beiden Patienten wurde vor bzw. nach diesem Eingriff eine Coilembolisation durchgeführt. Bei einer betroffenen Patientin wurde der Persistenz eines proximalen Perigraftleaks im Bereich des Aortenbogens nach endovaskulärer TAA – Ausschaltung durch Anlage eines Carotis – Carotis – Bypasses von rechts nach links (mittels reversed V. saphena magna) und anschließende Stentverlängerung bis unmittelbar distal des Abgangs des Truncus brachiocephalicus Rechnung getragen. Die zweite Patientin musste nach Stenting eines rupturierten Abschnitt – IV – Aneurysmas und frustranem Versuch einer Coilembolisation eines Typ – Ib – Leaks mit dabei entstehender Dissektion der rechten Beckenstrombahn ebenfalls einem Revisionseingriff zugeführt werden. Dabei kam ein Hybridverfahren mit offen – chirurgischer Implantation einer aortobifemoralen Y – Prothese und anschließender Durchstentung der thorakoabdominellen Aorta (mittels Gore – Excluder Graft) zur Anwendung. Die Perfusion der dabei überstenteten A. mesenterica superior wurde durch Anlage eines prothesio – mesenterialen Bypasses (6 mm Intervascular Dacron) sichergestellt, der ebenfalls überstentete Truncus coliacus konnte aufgrund einer extremen Verschwielung des gesamten Oberbauches nach zahlreichen visceralchirurgischen Eingriffen nicht rekonstruiert werden.

Tab. 37: Übersicht über die Notwendigkeit und Art therapeutischer Maßnahmen bei den verschiedenen Typen von Endoleaks in dieser Studie mit Angabe der absoluten Häufigkeiten der Anwendung und des prozentualen Anteils der verschiedenen therapeutischen Verfahren bei der Beseitigung der verschiedenen Formen von Leckagen (n = absolute Anzahl)

Therapie der Endoleaks																
Leak-Typ	**I a**		**I b**		**II a**		**II b**		**IV**		**I + III**		**II + III**		**alle**	
	n	**%**	**n**	**%**	**n**	**%**	**n**	**%**	**n**	**%**	**n**	**%**	**n**	**%**	**n**	**%**
Keine	1	25,0	1	16,7	1	50,0	2	100	1	100,0	0	0,0	0	0,0	6	35,3
Coiling	0	0,0	0	0,0	0	0,0	0	0,0	0	0,0	0	0,0	0	0,0	0	0,0
Stentver-längerung	2	50,0	3	50,0	1	50,0	0	0,0	0	0,0	1	100,0	1	100,0	8	47,1
Coiling + Stent	0	0,0	1	16,7	0	0,0	0	0,0	0	0,0	0	0,0	0	0,0	1	5,9
Coiling+Stent +OP	1	25,0	1	16,7	0	0,0	0	0,0	0	0,0	0	0,0	0	0,0	2	11,8

Im Rahmen des Leakverschlusses mittels Stentverlängerung wurden bei sieben Patienten Tube – Stentgrafts im Bereich der aortalen Strombahn und bei vier Patienten iliakale Schenkel zur distalen Verlängerung von Y – Stentgrafts implantiert.
Dabei war für eine suffiziente Versorgung der Leckage bei 7 Patienten ein Stentgraft ausreichend. Bei drei Patienten waren dafür hingegen zwei, bei einem sogar vier Stentgrafts erforderlich.
In je fünf Fällen wurden Prothesen der Marken Gore – Excluder® (W.L. Gore & Associates, Flagstaff, AZ, USA) bzw. Talent – Endoluminal - Graft® (Medtronic World Medical, Sunrise, FL, USA) gewählt. Bei einem Patienten kam eine Kombination aus zwei Talent – Schenkeln sowie einem Gore- und einem Vanguard® – Cuff (Boston Scientific, Natik, MA, USA) zur Anwendung.
Bei 8 der 11 therapiebedürftigen Patienten konnten die bestehenden Leckagen erfolgreich verschlossen werden. Bei einem Patienten war nach distaler Verlängerung eines Y – Stentgrafts noch ein diskretes Typ – Ib – Endoleak nachweisbar, welches jedoch keine klinische Relevanz hatte. Die Patientin, bei der im Rahmen der Endoleakkorrektur der Truncus coeliacus überstentet werden musste, verstarb an einer postoperativen Ischämie von Leber, Jejunum und Magen mit irreversibler Laktatazidose. Eine weitere Patientin, bei der ein Endoleak nach Verlegung in einem anderen Krankenhaus korrigiert wurde, verstarb dort im Multiorganversagen. Über den technischen Erfolg des Leakverschlusses und einen eventuellen kausalen Zusammenhang zwischen der Leckage und dem Tod der Patientin ist nichts bekannt.

Bei 7 Patienten trat im Anschluss an die Stentimplantation eine Hb - wirksame **Nachblutung** auf. Bei drei von ihnen kam es bereits wenige Stunden nach Ende der Stentimplantation zu einer erneuten - nun freien - Ruptur der Aorta mit sofort einsetzendem, hämorrhagischem Schock, dem zwei Patienten auf der Intensivstation erlagen, während eine dritte Patientin dank einer sofortigen Notfallthorakotomie mit Ersatz der Aorta descendens durch eine Dacron – Prothese dieses Ereignis überlebte.
Bei vier weiteren Patienten erfolgte aufgrund kleinerer Nachblutungen eine operative Hämatomausräumung (bei einem Patienten mit Ligatur der A. renalis und Nephrektomie links).

In drei Fällen machte die raumfordernde Wirkung des im Rahmen der endovaskulären Rupturausschaltung nicht ausgeräumten paraaortalen Hämatoms infolge einer

Kompression benachbarter Organe (Lunge, Mesenterialwurzel, Ureter) und damit verbundenen Komplikationen (Darmatonie, Atelektase, Harnstau) auch ohne Nachblutung eine operative Entlastung (n = 2) bzw. CT – gesteuerte Punktion (n = 1) desselben erforderlich.

Zu einer postoperativen **Ischämie** im Versorgungs- bzw. Abstromgebiet des endovaskulär versorgten Aortenabschnitts kam es bei 9 Patienten (13,4 %).
Zwei Patienten erlitten infolge einer partiellen Ischämie des Rückenmarks inkomplette Querschnittssyndrome. Bei einem Patienten kam es durch eine halbseitige (lt. MRT – Befund links lateral und dorsal betonte in Höhe BWK 4 bis 7 gelegene) ischämische Läsion des Myelons zu einem zunächst klassischen Brown – Séquard – Syndrom mit homolateraler Parese sowie mit homolateraler Hypästhesie bei kontralateralem Verlust des Schmerz- und Temperaturempfindens (dissoziierte Sensibilitätsstörung) unterhalb des Segmentes Th 10. Im weiteren Verlauf war diese typische Symptomatik durch einen hinzukommenden zerebralen Mediainfarkt links mit konsekutiver brachiofazial betonter Hemiparese der rechten Körperseite kaum noch zu erkennen. Eine weitere Patientin mit Zustand nach gedeckt rupturierter Typ – B – Dissektion erlitt ein schweres A. – spinalis – anterior – Syndrom caudal des Segmentes Th 7 mit Paraplegie der Beine, Retentio urinae et alvi sowie dissoziierter Empfindungsstörung beidseits. Dazu kam es im Rahmen eines technisch sehr anspruchsvollen thorakalen Aortenersatzes mit einer Clampingzeit von 70 Minuten, der wegen einer Reperfusion des (zuvor mittels Stentgraft funktionell ausgeschalteten) falschen Lumens mit freier Ruptur in die linke Pleurahöhle erforderlich wurde.
Ein polytraumatisierter Patient entwickelte ein Kompartmentsyndrom mit Radialisparese am linken Unterarm, für dessen Entstehung neben einer bereits osteosynthtetisch versorgten Monteggia – Fraktur eine Ischämie des linken Armes bei Perfusionsstörung in der linken A. subclavia nach Überstentung derselben im Rahmen der endovaskulären Rupturausschaltung verantwortlich gemacht werden musste.
Bei drei Patienten kam es postoperativ zu renalen Perfusionsstörungen. Bei einem von ihnen entwickelte sich eine komplette ischämische Nekrose der linken Niere nach Rekanalisierung der bei septischer Aortenruptur mitbetroffenen Nierenarterie mittels Stentplatzierung in die A. renalis und Revision mittels Ligatur bei postoperativer Nachblutung. Therapeutisch konnte hier nur noch eine Nephrektomie durchgeführt werden. Einer der beiden übrigen Patienten erlitt einen embolisch bedingten 50 % - igen

Niereninfarkt rechts, bei dem anderen Patienten kam es zu einer Minderperfusion der linken Nierenarterie nach partieller Überstentung (laut CT – Befund wahrscheinlich nur durch den *un*gecoverten Anteil des Stentgrafts).
Eine weitere Patientin erlitt nach Überstentung beider Aa.iliacae internae eine schwere Glutealischämie mit Marmorierung der Haut, ausgedehnten Muskelnekrosen, Myoglobinurie und konsekutiver Niereninsuffizienz. Auch durch notfallmäßige Anlage eines A. iliaca externa – interna – Bypasses konnte die Situation nicht gebessert werden, da es postoperativ zu einem Frühverschluss desselben kam.
Bei einem Patienten mit rupturiertem BAA trat infolge einer Dissektion der A. femoralis communis und eines Verschlusses des rechten iliacalen Schenkels eines zuvor implantierten Y – Stentgrafts eine komplette Ischämie des rechten Beines auf, die mittels TEA und Femoralisinterponat sowie einer Profundaplastik mit Common ostium therapiert wurde.
Eine Patientin mit bestehendem distalem Typ – I – Leak nach Stenting eines gedeckt rupturiertem TAAA und kompletter Ischämie des rechten Beines nach Dissektion der Beckenstrombahn im Rahmen eines interventionellen Embolisationsversuches wurde einer Revisionsoperation mit offener Implantation einer aortobifemoralen Y – Prothese, Durchstentung der thorakoabdominellen Aorta und Rekonstruktion der überstenteten A. mesenterica superior durch Anlage eines Prothesio – Mesenterica superior – Bypasses unterzogen. Nachdem der bei dieser Operation ebenfalls überstentete Truncus coeliacus aufgrund extremer Verschwielungen im Oberbauch bei Z.n. Bilroth – II – Operation und Cholezystektomie nicht operativ angegangen werden konnte, kam es zu einer postoperativen Ischämie von Magen, Jejunum und Leber mit letalem Verlauf.
Bei einem weiteren Patienten mit bereits vor der Aortenruptur bestehender schwerer pAVK beidseits wurde während des stationären Verlaufs nach erfolgter Y – Stenteinlage ein femoro – femoraler Bypass bei zunehmender Bildung von Ulcera cruris implantiert. Inwieweit der endovaskulären Aortenrekonstruktion für die Minderperfusion des betroffenen Beines eine pathogenetische Bedeutung zukam, ließ sich retrospektiv nicht mehr klären

Zu einer **Abszess- bzw. Empyembildung im Bereich des** (bei der stentgestützten Rupturausschaltung in der Regel nicht ausgeräumten) **paraaortalen Hämatoms** kam es bei 3 Patienten (4,5 %) dieser Studie. Zwei von ihnen überlebten, nachdem der jeweils bestehende retroperitoneale Abszess bei einem offen chirurgisch, beim zweiten durch CT –

gesteuerte Punktion entlastet worden war. Bei einer weiteren Patientin entwickelte sich ein Pleuraempyem mit hämodynamisch wirksamem purulentem Perikarderguss und Bildung einer Parenchymfistel des linken Lungenunterlappens. Das Empyem hatte Kontakt zur thorakalen Aorta und führte zur Destruktion der Gefäßwand mit Infektion des freiliegenden Stentgrafts. Diese Patientin verstarb einen Tag nach Ergussentlastung über eine inferiore Perikardiotomie und atypischer Resektion im Bereich des linken Lungenunterlappens via links laterale Thorakotomie mit Einlage zweier Spül – Saug – Drainagen.

Bei einem Patienten bildete sich ein **Aneurysma spurium in** der rechten **Leistengegend** nach Punktion der A. femoralis communis dextra im Rahmen der Stentimplantation, welches nach mehreren frustranen Kompressionsversuchen durch Injektion von 600 I.E. Thrombin unter Ultraschallkontrolle therapiert wurde.

Lokale Wundkomplikationen im Bereich der operativen Zugänge wie Wundinfekte, inguinale Lymphfisteln, Nekrosebildung oder deutliche Hämatomentwicklung traten bei 12 Patienten (17,9 %) dieser Studie auf. 11 (91,7 %) der Betroffenen gehörten zur Gruppe A, hingegen nur einer (8,3 %) von ihnen zur Gruppe B. Bei 3 Patienten mit lokalen Wundkomplikationen wurden eine oder mehrere operative Leistenrevisionen notwendig. Dabei erfolgte bei einer Patientin eine Hämatomausräumung mit Umstechung einer subcutanen Arterie, bei einem weiteren wurde ein im Rahmen der Stentimplantation eingenähtes Patch der A. femoralis communis gewechselt und die infizierte Leiste unter einem Vakuumverband versiegelt. Bei einem dritten Patienten wurde eine Lymphfistel umstochen und mit Fibrinkleber versorgt sowie eine Coldexversiegelung durchgeführt.

Tab. 38: Gesamtübersicht über die absoluten und relativen **Häufigkeiten einzelner postoperativer Komplikationen** in verschiedenen Patientensubpopulationen sowie im gesamten gewerteten Kollektiv dieser Studie mit Berechnung der **Letalitätsraten der von der jeweiligen Komplikation betroffenen Patienten** (Gruppe A = Überlebende; Gruppe B = in der Klinik Verstorbene; Hb = Hämoglobin; AFC = Arteria femoralis communis; thor. – abd. = thorakoabdominal; abbdom. = abdominale; n = absolute Häufigkeit)

Postoperative Komplikationen							
	Gruppe A	Gruppe B	gewertete Patienten	Letalität d. Betroff.	Thora-kale Läsionen	thor.-abd. Läsionen	abdom. Läsionen
	n / %	n / %	n / %	%	n / %	n / %	n / %
Auftreten eines oder mehrer Endoleaks	14/ 25,9%	4 / 30,8%	18/ 26,9%	22,2 %	8 / 21,6%	1 / 33,3%	9 / 33,3%
Lokale Wundkompli-kationen in der Leiste	11/ 20,4%	1 / 7,7 %	12/17,9 %	8,3 %	6 / 16,2%	0 / 0,0%	6 / 22,2 %
Ischämie im Ab-stromgebiet	7 / 13,0%	2 / 15,4%	9 / 13,4%	22,2 %	2 / 5,4%	2 / 66,7 %	5 / 18,5 %
Freie Ruptur trotz vorheriger Stentimpl.	1 / 1,9%	2 / 15,4%	3 / 4,5%	66,7 %	3 / 8,1%	0 / 0,0%	0 / 0,0%
Sonstige Hb – wirk-same Nachblutung	2 / 3,7 %	2 / 15,4%	4 / 6,0 %	50,0 %	3 / 8,1%	0 / 0,0%	1 / 3,7 %
Abszess / Empyem paraaortal	2 / 3,7 %	1 / 7,7 %	3 / 4,5 %	33,3 %	1 / 2,7 %	0 / 0,0%	2 / 7,4%
AFC – Aneurysma nach Stenteinlage	1 / 1,9%	0 / 0,0 %	1 / 1,5 %	0,0 %	0 / 0,0%	0 / 0,0%	1 / 3,7 %

C) Folgeoperationen bzw. –interventionen während des stationären Aufenthaltes

Neben den bereits im Rahmen der Beschreibung der postoperativen Komplikationen genannten Eingriffe, war bei 12 Patienten (17,9 %) im weiteren Verlauf der Krankenhausbehandlung nach der Stentimplantation die Einlage einer oder mehrer Thoraxdrainage(n) aufgrund eines persistierenden Hämatothorax bzw. Pleuraergusses oder wegen eines Pneumothorax erforderlich. Sieben dieser Patienten gehörten der Gruppe A, fünf der Gruppe B an.

Bei einem der überlebenden Patienten wurde unter dem Verdacht einer Überstentung der linken A. carotis communis die Indikation zur umgehenden Exploration des Gefäßes

gestellt. Intraoperativ zeigte sich sowohl palpatorisch als auch dopplersonografisch eine ungestörte Perfusion, so dass der Eingriff als Probefreilegung beendet wurde.
Aufgrund bisher nicht erwähnter Ereignisse (z.B. gastrointestinale Blutung, paralytischer Ileus, akute Appendizitis, akute Cholezystitis, Kompressionsatelektase) während des Klinikaufenthaltes mussten bei vier Patienten eine Laparotomie und bei zwei Patienten eine Thorakotomie durchgeführt werden.
Maßnahmen, die der Versorgung von Begleitverletzungen der Trauma – Patienten dienten, wurden bei der Analyse von Folgeoperationen bzw. –interventionen im Anschluss an die Stentimplantation nicht berücksichtigt.

Tab. 39: Übersicht über die absoluten und relativen **Häufigkeiten notwendiger Folgeoperationen bzw. -interventionen** während des stationären Aufenthaltes nach der Stentimplantation in verschiedenen Patientensubpopulationen sowie im gesamten gewerteten Kollektiv dieser Studie mit Berechnung der **Letalitätsraten der Patienten, bei denen der jeweilige Eingriff durchgeführt werden musste** (Gruppe A = Überlebende; Gruppe B = in der Klinik Verstorbene; Betroff. = Betroffene; thor.-abd = thorakoabdominale; abdom = abdominale; TEA = Thrombendarteriektomie; A. = Arteria; TAAA = thorakoabdominales Aortenaneurysma; OP = Operation; Okkl. = Okklusion; Empyementl. = Empyementlastung; AFC = Arteria femoralis communis)

Folgeoperationen / - interventionen während des stationären Aufenthaltes							
	Gruppe A	**Gruppe B**	**gewertete Patienten**	**Letalität d. Betroff.**	**thorakale Läsionen**	**thor.-abd. Läsionen**	**abdom. Läsionen**
Art des Eingriffs:	**n / %**	**n / %**	**n / %**	**%**	**n / %**	**n / %**	**n / %**
Stentverlängerung	8 / 14,8 %	3 / 23,1 %	11/ 16,4%	27,3 %	5 /13,5 %	1 / 33,3 %	5 / 18,5 %
Coilembolisation	1 / 1,9 %	2 / 15,4 %	3 / 4,5 %	66,7 %	1 / 2,7 %	1 / 33,3 %	1 / 3,7 %
Bypassanlage	3 / 5,6 %	2 / 15,4 %	5 / 7,5 %	40,0 %	1 / 2,7 %	1 / 33,3 %	3 / 11,1 %
TEA	1 / 1,9 %	2 / 15,4 %	3 / 4,5 %	66,7 %	1 / 2,7 %	1 / 33,3 %	1 / 3,7 %
Exploration A.carotis	1 / 1,9 %	0 / 0,0 %	1 / 1,5 %	0,0 %	0 / 0,0 %	1 / 33,3 %	0 / 0,0 %
Hämatomentlastung	4 / 7,4 %	3 / 23,1 %	7 / 10,5 %	42,9 %	3 / 8,1 %	1 / 33,3 %	3 / 11,1 %
Offener Aortenersatz	1 / 1,9 %	0 / 0,0 %	1 / 1,5 %	0,0 %	1 / 2,7 %	0 / 0,0 %	0 / 0,0 %
TAAA – Hybrid – OP	0 / 0,0 %	1 / 7,7 %	1 / 1,5 %	100,0 %	0 / 0,0 %	1 / 33,3 %	0 / 0,0 %
Leistenrevision	2 / 3,7 %	1 / 7,7 %	3 / 4,5 %	33,3 %	1 / 2,7 %	0 / 0,0 %	2 / 7,4 %
Abszeß-/ Empyementl.	2 / 3,7 %	1 / 7,7 %	3 / 4,5 %	33,3 %	1 / 2,7 %	0 / 0,0 %	2 / 7,4 %
Okkl. AFC-Aneurysma	1 / 1,9 %	0 / 0,0 %	1 / 1,5 %	0,0 %	0 / 0,0 %	0 / 0,0 %	1 / 3,7 %
Thoraxdrainage(n)	7 / 13,0 %	5 / 38,5 %	12/ 17,9%	41,7 %	10/ 27,0%	1 / 33,3 %	1 / 3,7 %
Tracheotomie	9 / 16,7 %	4 / 30,8 %	13/ 19,4%	30,8 %	6 / 16,2 %	2 /66,7 %	5 / 18,5 %
Sonstige Laparotomie	3 / 5,6 %	1 / 7,7 %	4 / 6,0 %	25,0 %	0 / 0,0 %	0 / 0,0 %	4 / 14,8 %
Sonstige Thorakotomie	1 / 1,9 %	1 / 7,7 %	2 / 3,0 %	50,0 %	2 / 5,4 %	0 / 0,0 %	0 / 0,0 %

3.1.6.4 Hämoglobin- und Hämatokritwerte im postoperativen Verlauf

Bei den Patienten, die zum jeweiligen Zeitpunkt noch lebten, nicht entlassen waren und von denen entsprechende Laborwerte zu finden waren wurden die Hämoglobinkonzentration im Blut und der Hämatokritwert im Verlauf der ersten postoperativen Tage beobachtet. Insgesamt wurden jeweils 3 Werte erfasst: einer am ersten, einer in der Zeit zwischen dem 2. und 5. und einer ab dem 6. postoperativen Tag.

Tab. 40: Übersicht über die **Hämoglobin- und Hämatokritwerte im Verlauf der ersten postoperativen Tage** bei den verstorbenen und den überlebenden Patienten sowie bei allen gewerteten Patienten dieser Studie

Hämoglobin- und Hämatokritwerte am ersten postoperativen Tag							
	Anzahl (n)	Mittelwert Hb (g/dl); Hk (%)	Standardabw Hb (g/dl); Hk (%)	Median Hb (g/dl); Hk (%)	25.Perzentil Hb (g/dl); Hk (%)	75.Perzentil Hb (g/dl); Hk (%)	Min. / Max. Hb (g/dl); Hk (%)
Gruppe A	54	10,4 ; 30	1,5 ; 4,3	10,2 ; 30	9,3 ; 28	11,5 ; 33	7,5; 22 / 13,8; 39
Gruppe B	13	10,0 ; 29	0,9 ; 2,9	10,1 ; 29	9,3 ; 28	10,7 ; 32	8,4; 25 / 11,6; 34
Alle Gewerteten	67	10,3 ; 30	1,4 ; 4,1	10,1 ; 30	9,3 ; 28	11,3 ; 33	7,5; 22 / 13,8; 39
Hämoglobin- und Hämatokritwerte zwischen 2. und 5. postoperativen Tag							
	Anzahl (n)	Mittelwert Hb (g/dl); Hk (%)	Standardabw Hb (g/dl); Hk (%)	Median Hb (g/dl); Hk (%)	25.Perzentil Hb (g/dl); Hk (%)	75.Perzentil Hb (g/dl); Hk (%)	Min. / Max. Hb (g/dl); Hk (%)
Gruppe A	52	10,1 ; 30	1,4 ; 4,1	10,1 ; 29	9,2 ; 27	11,1 ; 32	7,0; 20 / 13,9; 41
Gruppe B	11	9,8 ; 29	0,9 ; 2,7	9,7 ; 29	9,4 ; 28	10,3 ; 31	7,7; 23 / 11,2; 33
Alle Gewerteten	63	10,1 ; 30	1,3 ; 3,8	10,0 ; 29	9,3 / 27	11,0 / 32	7,0; 20 / 13,9; 41
Hämoglobin- und Hämatokritwerte nach dem 6. postoperativen Tag							
	Anzahl (n)	Mittelwert Hb (g/dl); Hk (%)	Standardabw Hb (g/dl); Hk (%)	Median Hb (g/dl); Hk (%)	25.Perzentil Hb (g/dl); Hk (%)	75.Perzentil Hb (g/dl); Hk (%)	Min. / Max. Hb (g/dl); Hk (%)
Gruppe A	48	10,1 ; 30	1,6 ; 4,7	10,2 , 30	9,1 ; 26	10,9 ; 33	6,7; 19 / 14,2; 42
Gruppe B	10	9,3 ; 27	0,7 ; 2,5	9,4 ; 28	8,6 ; 25	9,8 ; 29	8,1; 23 / 10,3; 30
Alle Gewerteten	58	10,0 ; 29	1,5 ; 4,5	9,8 ; 29	9,1 ; 26	10,7 / 32	6,7; 19 / 14,2; 42

Die Hämoglobin- und Hämatokritwerte blieben im Patientengut dieser Studie während der ersten postoperativen Tage weitgehend konstant. Der Median betrug am ersten postoperativen Tag 10,1 g/dl für die Hämoglobinkonzentration bzw. 30 % für den Hämatokrit, zwischen dem 2. und 5. postoperativen Tag 10,0 g/dl bzw. 29 % und ab dem 6. postoperativen Tag 9,8 g/dl bzw. 29 %.
Die Werte variierten am 1. postoperativen Tag zwischen 7,5 g/dl bzw.22 % und 13,8 g/dl bzw. 39 %. Für das Zeitintervall zwischen dem zweiten und dem fünften Tag nach der Stentimplantation lag das Minimum bei 7,0 g/dl bzw. 20 %, während das Maximum 13,9 g/dl bzw. 41 % betrug. Ab dem 6. postoperativen Tag traten Schwankungen zwischen 6,7 g/dl bzw. 19 % und 14,2 g/dl bzw. 42 % auf.

Auch die Gruppen A und B unterschieden sich hinsichtlich der postoperativen Hämoglobin- und Hämatokritwerte nicht wesentlich. Zwar lagen die Werte der Gruppe A nach der Stentimplantation immer leicht über denen der Gruppe B, die maximale Differenz der medianen Hämatokritwerte betrug jedoch nur 2 Prozentpunkte, die der medianen Hämoglobinwerte 0,8 g/dl (jeweils nach dem 6. postoperativen Tag). Die minimalen Hämoglobin- und Hämatokritwerte waren im Verlauf der ersten postoperativen Tage in der Gruppe der Verstorbenen sogar immer höher als in der Gruppe der Überlebenden. Die Maxima waren hingegen stets in der Gruppe A höher.

Betrachtet man den *gesamten* Zeitraum, fällt auf, dass die Patienten der Gruppe B, die zwar mit einem etwas niedrigeren medianen Hämoglobin- bzw. Hämatokritwert eingeliefert wurden als die Patienten der Gruppe A nach initialer Betreuung im Universitätsklinikum Ulm zum Zeitpunkt des Hautschnitts bezüglich des Medians sogar *höhere* Werte aufwiesen als die überlebenden Patienten. Im postoperativen Verlauf lagen dann die Werte für die Hämoglobinkonzentration und den Hämatokrit der verstorbenen Patienten tendenziell immer etwas unter denen der überlebenden Patienten. Insgesamt muss man jedoch festhalten, dass die Patienten, die im Verlauf des stationären Aufenthaltes den Folgen ihrer Aortenruptur erlagen im Allgemeinen einen für die Schwere der Erkrankung relativ stabilen Verlauf der postoperativen Hämoglobin- und Hämatokritwerte zeigten und höchstwahrscheinlich nicht wegen sondern trotz dieser Tatsache verstarben.

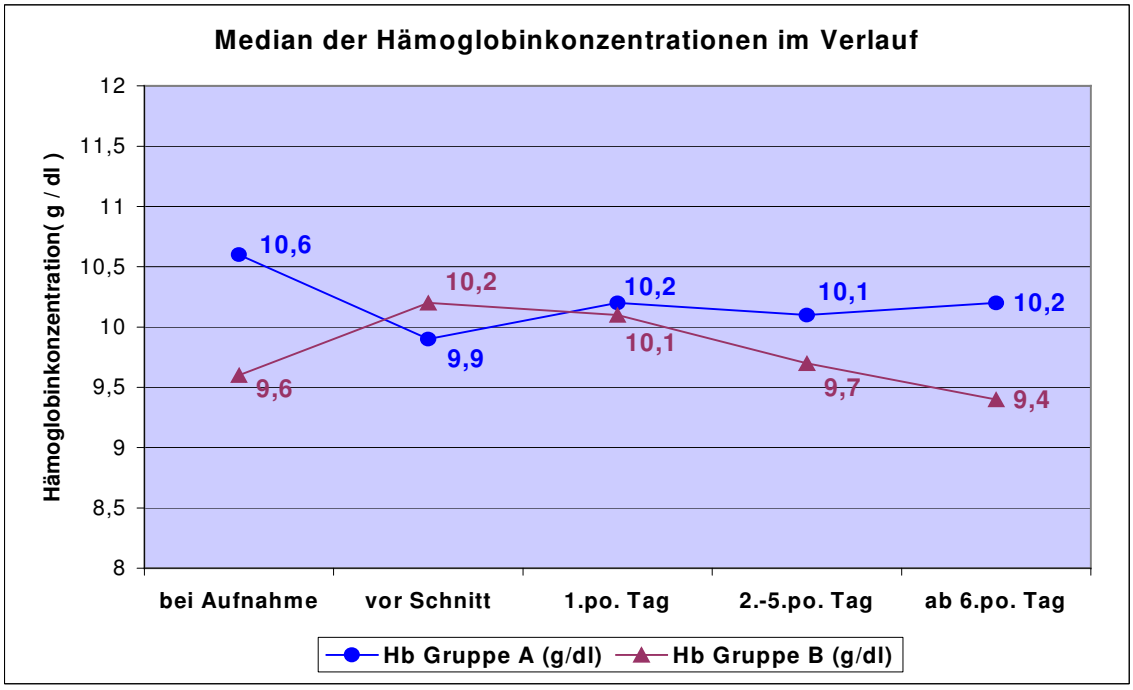

Abb. 38: Verlauf der **medianen Hämoglobinkonzentrationen im Blut im Verlauf des gesamten stationären Aufenthaltes** bei den Patienten der Gruppen A (= Überlebende) und B (= in der Klinik Verstorbene) (Hb = Hämoglobin/ Hämoglobinkonzentration; po. = postoperativer)

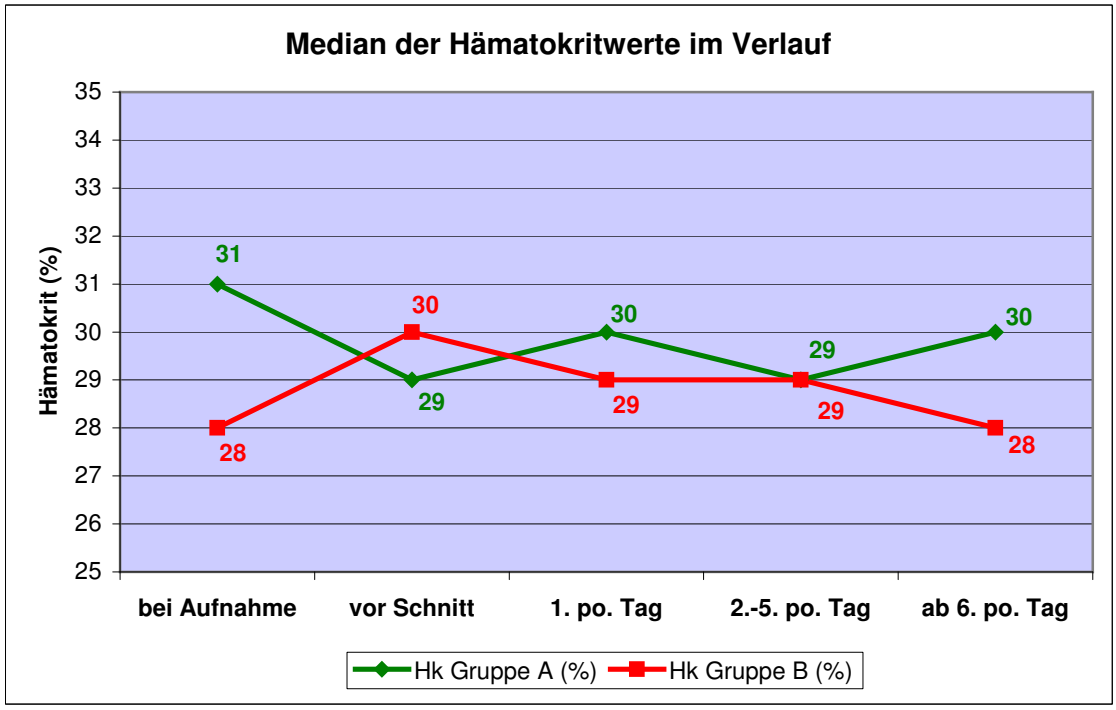

Abb. 39: Verlauf der **medianen Hämatokritwerte im Verlauf des gesamten stationären Aufenthaltes** bei den Patienten der Gruppen A und B (Hk = Hämatokritwert; po. = postoperativer)

3.1.6.5 Todesursachen

Insgesamt verstarben 19 (26,0 %) der 73 gewerteten Patienten während des stationären Aufenthaltes.
Bei sechs (31,6 %) von ihnen trat der Exitus bereits während des Versuchs der stentgestützten Rupturausschaltung infolge eines nicht beherrschbaren hypovolämischen Schocks mit irreversiblem Kreislaufversagen in tabula ein.
Die restlichen 13 verstorbenen Patienten (68,4 %) erlagen den Folgen ihrer stattgehabten Aortenruptur im Verlauf des weiteren Krankenhausaufenthaltes. Als häufigste unmittelbare Todesursache im postoperativen stationären Verlauf wurde ein Multiorganversagen bei sechs Patienten (= 31,6 % *aller* verstorbenen bzw. 46,2 % der *postoperativ* verstorbenen Patienten) beobachtet. Per definitionem handelt es sich dabei um den gleichzeitigen oder in schneller zeitlicher Abfolge auftretenden Funktionsverlust von zwei oder mehr lebenswichtigen Organsystemen. Zwei Patienten mit gedeckt rupturiertem TAA (= 10,5 % *aller* verstorbenen bzw. 15,4 % der *postoperativ* verstorbenen Patienten) verstarben bei wohl insuffizienter Rupturausschaltung nach erfolgter Stentimplantation infolge einer freien Ruptur der Aorta in die Thoraxhöhle an einem irreversiblen hämorrhagischen Schock. Jeweils ein Patient (= 5,3 % *aller* verstorbenen bzw. 7,7 % der *postoperativ* verstorbenen Patienten) starb an einem akuten Nierenversagen, infolge einer pulmonalen Insuffizienz, an einem Apoplex, an einem Kreislaufeinbruch bei septischem Schock und an einem plötzlichen Herztod nach perioperativem Myokardinfarkt.

Insgesamt ergab sich damit für die Todesursachen während des gesamten stationären Aufenthaltes folgende Häufigkeitsverteilung:

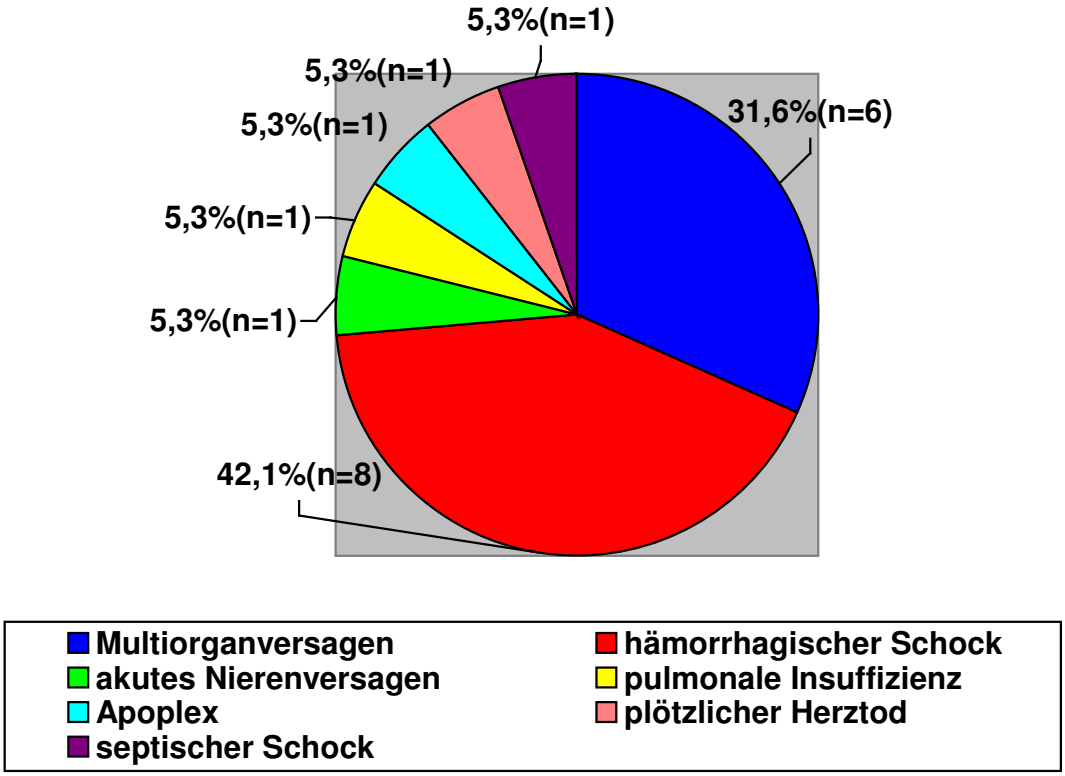

Abb. 40: Todesursachen der im Krankenhaus verstorbenen Patienten mit Angabe der absoluten (= n) und relativen Häufigkeiten

3.2 Follow - up

3.2.1 Überleben im Nachbeobachtungszeitraum

Informationen darüber, ob die Patienten bis zum Ende des Nachbeobachtungszeitraumes überlebten, oder ob (und ggf. wann) sie während der Follow – up – Phase verstarben lagen in 51 von 54 Fällen (94,4 %) vor.
Vier Patienten verstarben an den Folgen der überstenteten Aortenruptur, 13 weitere erlagen davon unabhängigen Todesursachen. Ein Patient aus England wurde unmittelbar nach Ende der stationären Behandlung aus den Augen verloren, die Spuren zweier weiterer Patienten haben sich nach kurzer Zeit ebenfalls im Sand verlaufen.

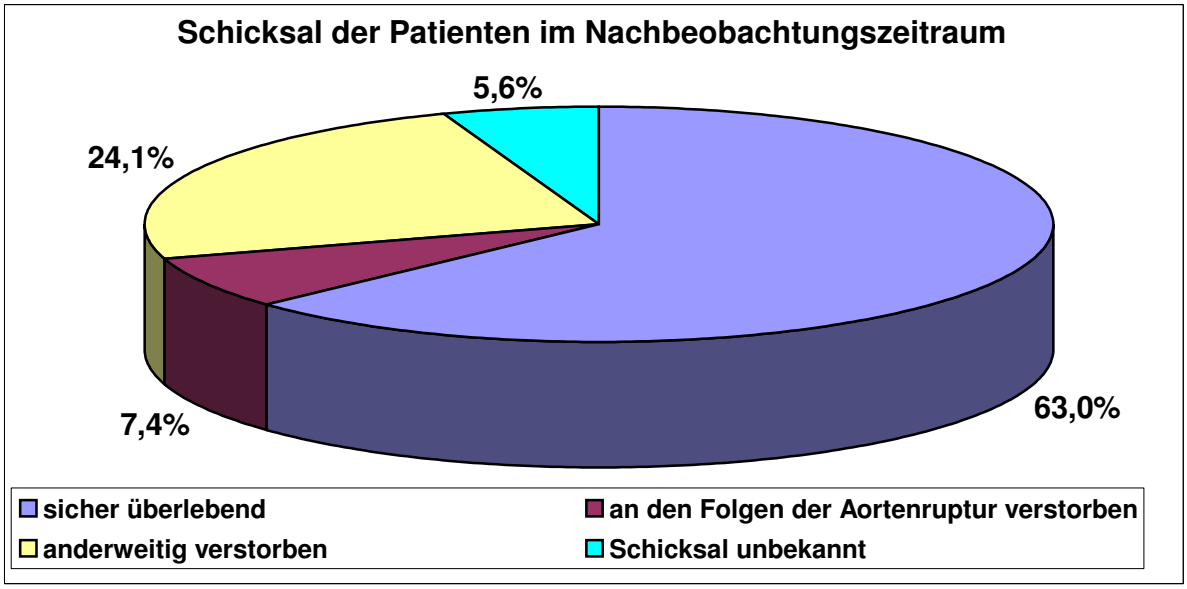

Abb. 41: Schicksal der 54 lebend aus der Klinik entlassenen Patienten **im Nachbeobachtungszeitraum**

Für die Berechnung der Letalitätsraten in der Follow – up – Phase wurden nur die 51 lebend aus der Klinik entlassenen Patienten berücksichtigt, deren Schicksal bis zum Ende des Nachbeobachtungszeitraumes bekannt ist.
Die **mittlere Nachbeobachtungsdauer** betrug in dieser Studie **54,2 ± 28,8 Monate** (Median 56 Monate), wobei die Spannweite der Werte hoch war: während eine Patientin bereits nach zwei Monaten verstarb, erfreute sich ein anderer Patient 114 Monate nach endovaskulärer Rekonstruktion der Aortenstrombahn bester Gesundheit. Genau ⅓, nämlich 17 dieser 51 Patienten verstarben (nachdem sie nach dem akuten aortalen Rupturgeschehen allesamt lebend aus der Klinik entlassen werden konnten) in der Follow – up – Phase bis

zum Ablauf dieses Studienprotokolls, 34 überlebten hingegen. Somit betrug die gesamte Letalitätsrate der ursprünglich lebend aus der stationären Behandlung entlassenen Patienten *im Nachbeobachtungszeitraum* 33,3 %.

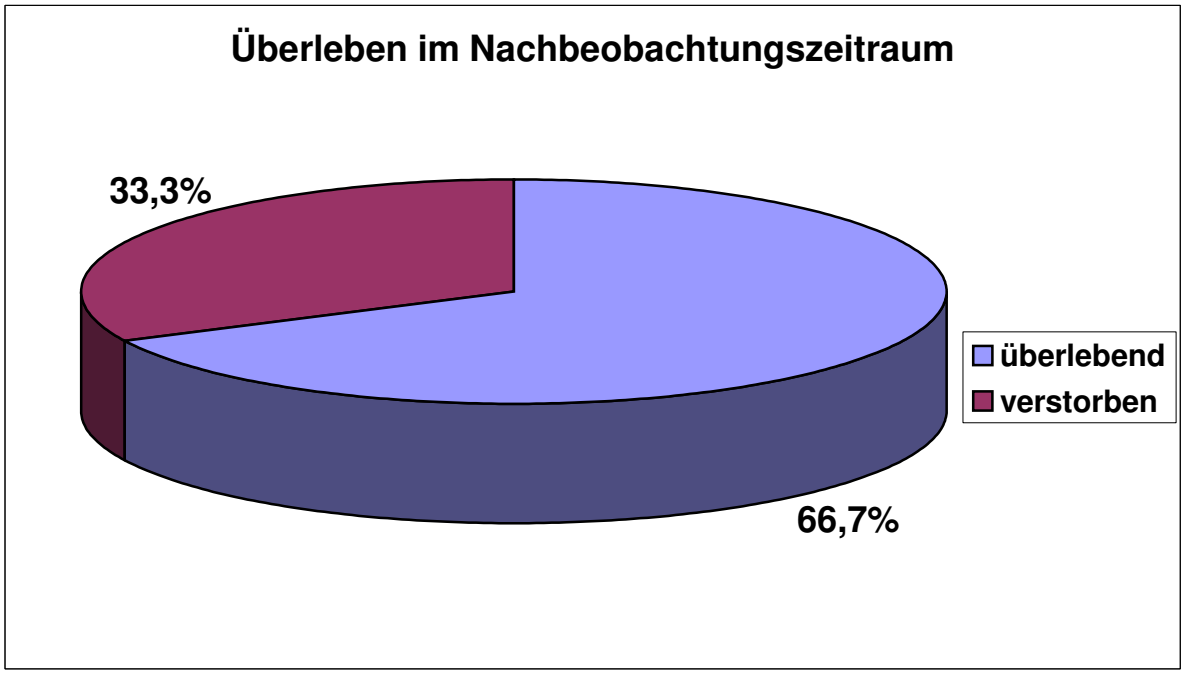

Abb. 42: Kreisdiagramm mit Darstellung der relativen **Anteile der im Follow – up verstorbenen und** der bis zum Ende des Nachbeobachtungszeitraumes für diese Studie **überlebenden Patienten**

Wie Bereits erwähnt, erlagen vier der 17 im Nachbeobachtungszeitraum verstorbenen Patienten den Folgen ihrer endovaskulär versorgten Aortenläsion. Bei 12 Patienten stand der Tod in keinem kausalen Zusammenhang mit dieser. Ein weiterer Patient verstarb nach 16 Monaten während der Follow – up – Phase, wobei (im Gegensatz zum Sterbedatum) weder die Ursache noch die näheren Umstände seines Todes herauszufinden waren. Nachdem vom Hausarzt (der erst wenige Tage vor dem Sterbedatum aus persönlichen Gründen dem Patienten nahe legte den Hausarzt zu wechseln) eine ursächliche Verbindung zwischen der überstenteten Aortenruptur und dem Tod des Patienten aufgrund bis dahin fehlender spezifischer Beschwerden und / oder Komplikationen bei zahlreichen gleichzeitig vorliegenden bedeutenden Begleiterkrankungen (u.a. KHK mit instabiler Angina pectoris, schwere COPD mit Lungenemphysem, M. Hodgkin, …) als äußerst *un*wahrscheinlich erachtet wurde, wurde der Patient als *nicht* an den Folgen der stentgestützt versorgten Aortenläsion verstorben gewertet.

Damit betrug die ***methodenassoziierte*** **Letalität** ***im Nachbeobachtungszeitraum*** **7,8 %** (n = 4 von 51 Fällen mit Informationen bezüglich des Überlebens).
Werden die 19 gewerteten Patienten, die während des stationären Aufenthaltes ihrer Aortenruptur erlagen mit berücksichtigt, so ergibt sich für den Zeitraum von der Stent-implantation bis zum Ende der Nachbeobachtungsphase für das gesamte gewertete Patientenkollektiv eine Anzahl von 36 insgesamt Verstorbenen sowie 23 an den Folgen der Aortenruptur Verstorbenen und damit eine methodenassoziierte Letalität von 33,3 % (n = 23 von 69 gewerteten und bis zum Ende der Follow – up – Phase nachbeobachteten Patienten mit bekannter Todesursache) über den gesamten Zeitraum (Cave: aus den Augen verlorene Patienten wurden bei dieser Berechnung *nicht* berücksichtigt!).

Tab. 41: Verstorbene und ausgeschiedene Patienten innerhalb verschiedener Zeitintervalle **im Follow – up** mit Berechnung der entsprechenden Gesamtletalitäts- und methodenassoziierten Letalitätsraten (n = absolute Häufigkeit; jew. = jeweiligen; methodenass. = methodenassoziierte)

Verstorbene im Nachbeobachtungszeitraum									
Zeitintervall	0 - 6 Monate	7 - 12 Monate	13 - 24 Monate	25 - 36 Monate	37 - 48 Monate	49 - 60 Monate	61 - 72 Monate	73 - 84 Monate	85 -114 Monate
Zu Beginn in der Wertung (n)	54	50	48	44	36	29	25	20	7
Im jew. Zeitraum insgesamt verstorben (n)	3	2	3	3	3	1	0	2	0
Im jew. Zeitraum an Aortenläsion verstorben (n)	1	1	1	0	1	0	0	0	0
Im jew.Zeitraum ausgeschieden (n)	1	0	1	5	4	3	5	11	7
Gesamtletalität im jew. Zeitraum (%)	5,6 %	4,0 %	6,3 %	6,8 %	8,3 %	3,4 %	0,0 %	10,0 %	0,0 %
Methodenass. Letalität im jew. Zeitraum (%)	1,9 %	2,0 %	2,1 %	0,0 %	2,8 %	0,0 %	0,0 %	0,0 %	0,0 %

Die Gesamtletalität der *lebend aus der Klinik entlassenen* Patienten betrug in den ersten 6 Monaten 5,6 % und die Letalität aufgrund der jeweiligen stentgestützt operierten Aortenläsion 1,9 %. Zwischen dem 7. und dem 12 Monat errechnen sich eine

Gesamtletalität von 4,0 % und eine methodenassoziierte Letalität von 2,0 %. Für das gesamte erste Jahr ergibt sich damit für die *lebend aus der Klinik entlassenen* Patienten, eine Gesamtletalitätsrate von 9,3 % und eine durch die endovaskulär versorgte Aortenruptur bedingte Letalität von 3,7 %. Damit waren sowohl die absolute Anzahl der verstorbenen als auch die relativen Letalitätsraten im ersten Jahr nach der Operation am höchsten.
Danach lag die methodenassoziierte Letalität im Zeitraum zwischen 12 und 48 Monate (bis auf das dritte Jahr post operationem) relativ konstant zwischen 2 % und 3 %. Auffallend ist, dass nach Ablauf von vier Jahren kein einziger Patient mehr an den Folgen der stentgestützt versorgten Aortenruptur verstarb. Bezüglich der Gesamtletalität lässt sich hingegen kein eindeutiger Trend während dieses Zeitraumes erkennen.

3.2.2 Gesamtüberleben *seit der Stentimplantation*

Als Methode zur Analyse des Gesamtüberlebens seit der Stentimplantation (d.h. Dauer des stationären Aufenthaltes plus Nachbeobachtungsphase) wurde die Überlebensfunktion S (t) nach Kaplan – Meier herangezogen. Ausgewertet wurde dabei das gesamte Zeitintervall vom Hautschnitt für die endovaskuläre Versorgung der Aorta bis zum Ende des fünften Jahres post operationem. Patienten, die während dieser Phase aus den Augen verloren wurden und Patienten, bei denen seit dem Eingriff noch keine 60 Monate vergangen waren, wurden dabei als „drop – outs“ (Ausscheider bzw. Ausfälle) bezeichnet und wurden bei der Berechnung als „zensiert“ behandelt.

Mit Hilfe der Kaplan – Meier – Schätzung für die Überlebensfunktion ließen sich im gewerteten Patientenkollektiv eine **Gesamt –1 – Jahresüberlebensrate** von **66,8 %** und eine **Gesamt – 5 – Jahresüberlebensrate** von **51,4 %** errechnen.

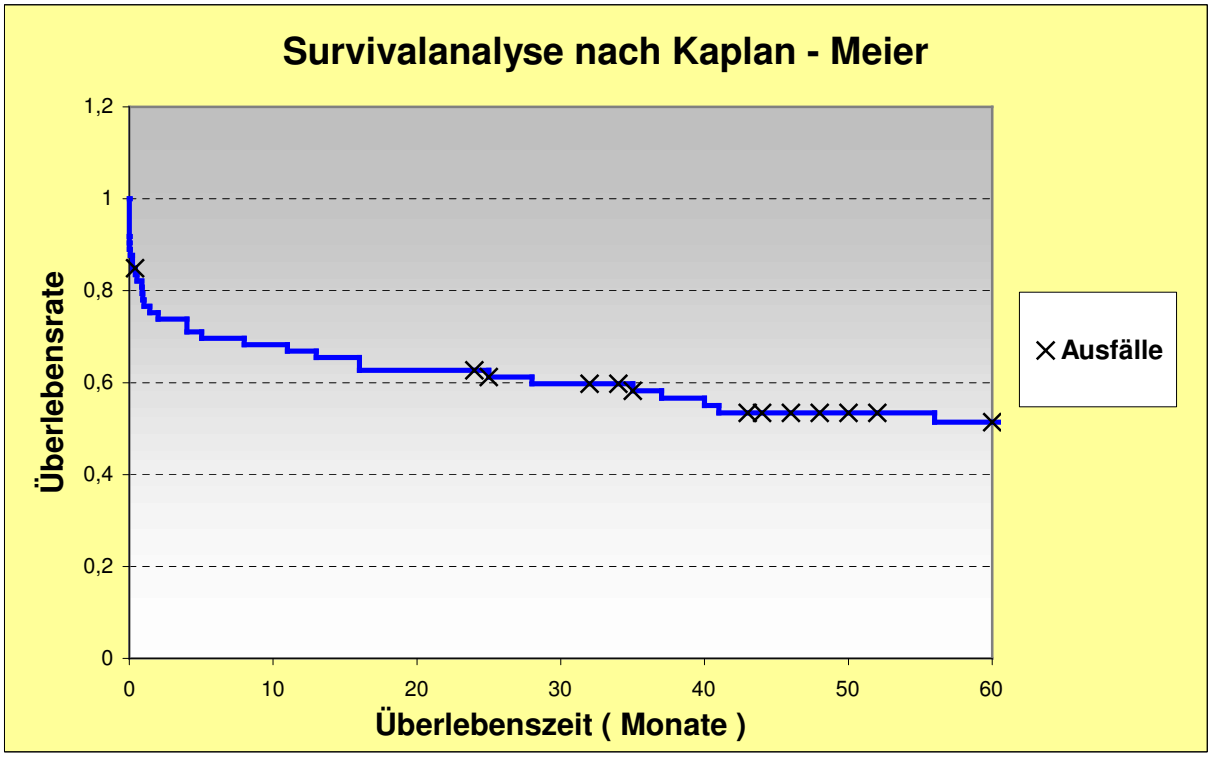

Abb. 43: Survivalanalyse nach Kaplan – Meier für das **Gesamtüberleben** der gewerteten **Patienten innerhalb der ersten fünf Jahre**

In einem zweiten Schritt wurden diejenigen im Nachbeobachtungszeitraum verstorbenen Patienten, bei denen der Tod nicht in kausalen Zusammenhang mit der endovaskulär versorgten Aortenruptur gebracht werden konnte ebenfalls als Ausfälle und damit ab dem jeweiligen Sterbedatum als „zensiert“ gewertet.

Die Survivalanalyse nach Kaplan – Meier ergab dabei für das gewertete Patientenkollektiv eine **methodenassoziierte 1 – Jahresüberlebensrate** nach stentgestützter Versorgung rupturierter Aortenläsionen von **70,9 %** und eine **methodenassoziierte 5 – Jahresüberlebensrate** von **67,5 %.**

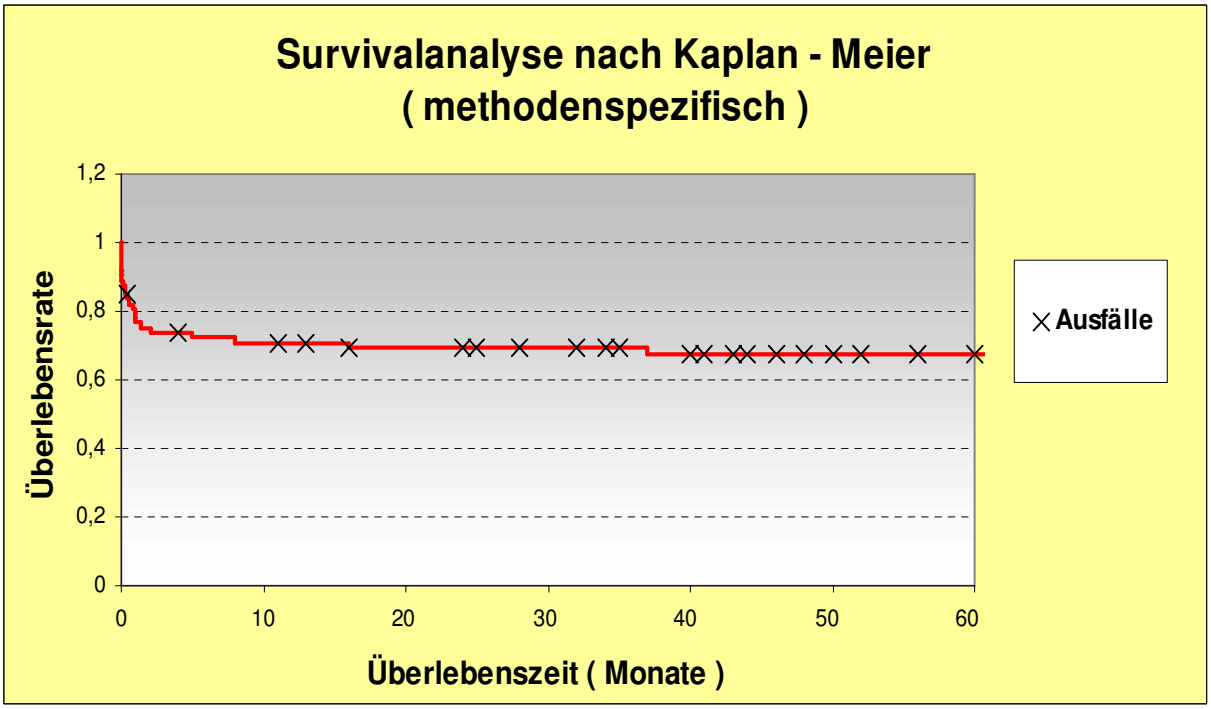

Abb. 44: Methodenspezifische Betrachtung des Überlebens im gewerteten Patientengut **innerhalb der ersten fünf Jahre** mit Hilfe der Überlebensfunktion nach Kaplan – Meier

3.2.3 Daten über Nachsorgeuntersuchungen und weitere stationäre Aufenthalte während der Follow – up - Phase

Informationen über Nachsorgeuntersuchungen und stationäre Aufenthalte im Nachbeobachtungszeitraum liegen bei 51 der 54 Patienten, die während des stationären Aufenthaltes nicht verstarben vor. Da die Patienten dieses Studienkollektivs zwischen 1998 und 2004 operiert wurden vergingen vom Zeitpunkt der Stentimplantation bis zum Ablauf des Studienprotokolls 3 bis 9 Jahre. Die mittlere Nachbeobachtungsdauer betrug in dieser Studie 54,2 Monate ± 28,8 Monate (Median 56 Monate), wobei sich die einzelnen Werte auf einen Bereich zwischen 2 und 114 Monate verteilten.

Bei den 51 nachuntersuchten Patienten befand sich die ursprünglich stentgestützt versorgte Aortenläsion in 29 Fällen (56,9 %) in thorakaler, in einem Fall (2,0 %) in thorakoabdominaler und in 21 Fällen (41,2 %) in abdominaler Lokalisation.

3.2.3.1 Beschwerden im Nachbeobachtungszeitraum

Hier wurden nur Beschwerden berücksichtigt, die in kausalem Zusammenhang mit der endovaskulär versorgten Aortenruptur standen oder bei denen ein derartiger Zusammenhang nicht auszuschließen war. Beschwerden, die zweifelsfrei anderen Ursachen zugeschrieben werden konnten, wie z.B. neu aufgetretene Dysphagie bei daraufhin gesichertem Ösophaguscarcinom oder zentrale Paresen nach drittgradigem Schädel – Hirn – Trauma wurden hingegen nicht gewertetet

Genau ⅔, nämlich 34 der 51 nachuntersuchten Patienten klagten bei der Anamneserhebung über Beschwerden im Zusammenhang mit der endovaskulären Aortenrekonstruktion, während ⅓ (n = 17) beschwerdefrei war.

Mit 35,3 % am häufigsten (n = 18) wurden **Ischämiebeschwerden im Bereich der Extremitäten** von nur einem leichten Ziehen bzw. Stechen oder einer minimalen Kraftminderung über eine Einschränkung der Gehstrecke mit Beschwerden im Sinne einer Claudicatio bis hin zu Vernichtungsschmerzen im Rahmen einer kompletten Ischämie einer Extremität oder akutem Leriche – Syndrom angegeben. Bei 13 Patienten waren dabei ausschließlich die Beine betroffen, während bei weiteren 3 Patienten zusätzlich zu Problemen an den unteren Extremitäten auch Ischämiesymptome am linken Arm (nach Überstentung der A. subclavia) auftraten. Zwei Patienten beschrieben ischämietypische Beschwerden, die lediglich im Bereich des linken Armes auftraten. Somit wurde die Überstentung des Abgangs der linken A. subclavia bei 5 der 17 lebend aus der Klinik entlassenen Patienten, bei denen dieser Schritt im Rahmen der Erstoperation notwendig war klinisch relevant.

3 Patienten (5,5 %) entwickelten zusätzlich **Symptome im Sinne eines Subclavian – Steal – Syndroms** ebenfalls mit Schwäche und Claudicatio des linken Armes bei jedoch gleichzeitigem Vorliegen von Hirnstammsymptomen wie Schwindel, transienten Sehstörungen und Ataxie infolge einer dopplersonografisch nachweisbaren Flussumkehr in der linken A. vertebralis mit Blutentzug aus dem vertebrobasilären Stromgebiet zugunsten der Perfusion des linken Armes.

Über **Schwindel anderer Genese** seit dem aortalen Rupturereignis klagten weitere 4 Patienten (7,8 %).

Beschwerden im Zusammenhang mit einer Ischämie des Gastrointestinaltraktes (z.B. abdominale Schmerzen, Diarrhoe und Gewichtsverlust im Rahmen einer ischämischen Colitis) traten bei 3 Patienten (5,9 %) auf.

Bei 9 (17,6 %) der 51 nachuntersuchten Patienten traten **Dysästhesien** auf. Fünf der betroffenen Patienten hatten Hypästhesien im Bereich der Oberschenkelinnenseiten. Eine Patientin mit überstenteter A. subclavia klagte über Kribbelparästhesien des linken Armes und ein Patient gab Beschwerden im Sinne eines Ilioinguinalis – Syndroms mit Schmerzen und Hypästhesie im Bereich der linken Leiste sowie des lateralen und ventralen Oberschenkels an, wobei bei diesem Patienten, was die ätiologische Zuordnung der Beschwerden betrifft, in mehreren neurologischen Konsilen neben der Aortenstentimplantation auch einer Sigmaresektion nach perforierter Divertikulitis eine mögliche differentialdiagnostische Bedeutung beigemessen wurde. Bei zwei weiteren Patienten kam es zu Sensibilitätsstörungen im Rahmen inkompletter Querschnittssyndrome.

Drei Patienten (5,9 %) litten unter **Lähmungen**. Bei zwei von ihnen traten diese ebenfalls als Folge einer Rückenmarksischämie auf, der dritte Patient hatte eine leichte Parese des rechten M. quadrizeps femoris mit neurogener Atrophie aufgrund einer Schädigung des rechten N. femoralis nach aortoiliakaler Patchplastik im Rahmen der Stentimplantation.

Anamnestische Angaben über das Auftreten von **Hämoptysen bzw.** einer **Hämatemesis** waren in 4 Fällen (7,8 %) in den Anamnesebögen bzw. in den Aufnahmebögen für stationäre Notfallpatienten zu finden

Sechs Patienten klagten über **Schmerzen im Bereich der operativen Zugänge** für die Stentimplantation. Bei zwei von ihnen war die konservative Therapie einer sekundären Wundheilung der Leisteninzisionen zum Zeitpunkt der ersten Kontrolluntersuchung noch nicht abgeschlossen.

Weitere 12 Patienten (23,5 %) gaben **sonstige Beschwerden**, wie z.B. rezidivierende Thoraxschmerzen, Flankenschmerzen, Fieber, Dyspnoe oder eine deutliche Einschränkung der körperlichen Leistungsfähigkeit an.

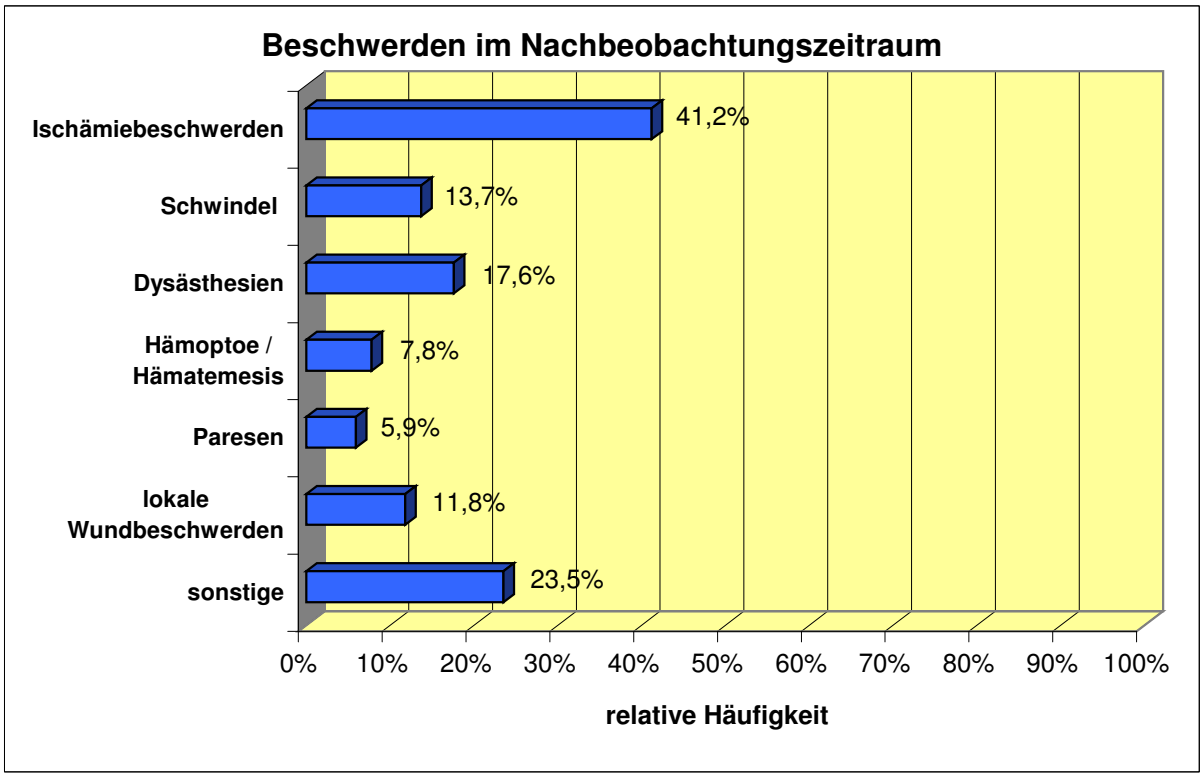

Abb. 45: Balkendiagramm mit Darstellung der relativen Häufigkeiten verschiedener geäußerter **Beschwerden im nachbeobachteten Patientengut dieser Studie**

3.2.3.2 Körperliche Untersuchung

Auffällige Befunde im Rahmen der körperlichen Untersuchung, welche in Zusammenhang mit der stattgehabten Aortenruptur gebracht werden konnten, wurden bei 22 nachuntersuchten Patienten in den Akten dokumentiert. Allerdings ist an dieser Stelle anzumerken, dass die entsprechenden Anamnesebögen zum Teil nur sehr unvollständig ausgefüllt waren, so dass letztlich nicht klar ist ob wirklich nicht mehr auffällige Befunde erhoben werden konnten, oder ob bei einzelnen Patienten bestimmte Körperregionen nicht untersucht wurden.

In vier Fällen waren die Pulse am linken Arm nicht palpabel und ein **pathologischer Pulsstatus** im Bereich der unteren Extremitäten fand sich bei sechs Patienten, wobei vier der letzteren zusätzlich **kühle Füße bzw. Beine** hatten. In zwei Fällen ließ sich zudem ein deutliches inguinales **Strömungsgeräusch** als Zeichen einer höhergradigen Stenose der arteriellen Becken- / Beinstrombahn auskultieren.

Ein **verbreiterter Leistenpuls** konnte hingegen bei einem Patienten mit Entwicklung eines Aneurysmas der rechten A. femoralis communis bei Z.n. Arteriotomie und Einführen des Stent – Devices in diesem Bereich festgestellt werden.

Fünf Patienten boten **Auffälligkeiten bei der Auskultation und Perkussion der Lungen** in Zusammenhang mit aufgetretenen Stentkomplikationen, wie z.B. Rasselgeräusche mit hyposonorem Klopfschall bei Vorliegen eines Stentinfekts mit aortobronchialer Fistel und begleitender Pneumonie.

In vier Fällen wurden bei der Inspektion der Mundhöhle bzw. im Rahmen der Laryngoskopie zur Notfallintubation **Blutspuren und / oder Koagel** nach abgelaufenem Bluthusten bzw. Bluterbrechen bei Vorliegen von Fistelverbindungen zwischen der Aorta und deren Nachbarorganen gesehen.

Febrile Temperaturen wurden bei 6 Patienten (vier mit Stentinfekt, einer mit Infektion eines axillo – femoralen Bypasses und einem mit Infektion eines inguinalen Hämatoms nach Stentverlängerung) gemessen.

Bei einem Patienten mit Z.n. endovaskulärer Ausschaltung eines gedeckt rupturierten BAA mittels Y – Stentgraft konnte 37 Monate post operationem (aufgrund eines distalen Perigraftleaks am linken Prothesenschenkel) ein **pulsierender Tumor** im linken Mittelbauch, bei einem zweiten eine **prall – elastische Resistenz** (welche einer retroperitonealen Pseudozyste entsprach) im linken Unterbauch getastet werden.

Bei drei Patienten zeigten sich **Irritationen der ehemaligen Leisteninzisionen**, wie z.B. eine noch nicht abgeschlossene Sekundärheilung nach Wundinfektion. Zwei Patienten gaben zudem einen deutlichen **Druckschmerz im Bereich der ehemaligen operativen Zugänge** an.

Neurologische Defizite konnten bei 6 Patienten nachgewiesen werden. Bei einem Patienten imponierte eine spinale Beinparese linksseitig mit begleitender dissoziierter Sensibilitätsstörung (ipsilaterale Hypästhesie bei kontralateralem Verlust des Schmerz- und Temperaturempfindens) unterhalb des Segmentes Th 10 als Zeichen eines Brown –

Séquard – Syndroms. Gleichzeitig zeigte dieser Patient eine deutliche Dysarthrie nach perioperativem Media – Insult.
Bei zwei weiteren Patienten (einer der beiden hatte ein akutes Leriche – Syndrom, die zweite Patientin ein postoperatives A. – spinalis – anterior – Syndrom) erbrachte die neurologische Untersuchung den Befund einer Paraparese beider Beine und ein sensibles Defizit unterhalb Th 7 bzw. Th 9.
Ein Patient mit N. ilioinguinalis – Syndrom gab Dysästhesien beim Anspannen der Bauchmuskulatur und einen deutlichen Druckschmerz über dem linken Unterbauch mit Ausstrahlung in Richtung Spina iliaca anterior superior und die linke Leistengegend sowie Beschwerden im Bereich der linken Leiste und des linken ventralen proximalen Oberschenkels an. Gleichzeitig war das umgekehrte Lasègue – Zeichen positiv.
Bei einem weiteren Patient mit einer Läsion des rechten N. femoralis imponierte der gleichseitige M. quadrizeps femoris deutlich atrophiert und leicht paretisch (Kraftgrad 4/5) bei abgeschwächtem Patellarsehnenreflex und einer Hypästhesie am medialen Unterschenkel (N.saphenus – Areal) und am distalen ventralen Oberschenkel.
Schließlich zeigte ein sechster Patient mit Rezidiv einer aortoduodenalen Fistel und einer abdominellen Serpsis nach multiplen Laparotomien mit Langzeitbeatmung im Anschluss an die Dekanülierung und Reduzierung der Sedierung sowie der Opiattherapie eine distale Parese der oberen Extremitäten (Kraftgrad 3/5), eine Hypästhesie der Klein- und Ringfinger sowie neuropathische Schmerzen im Bereich der Flanken, des Beckens und der Oberschenkel beidseits. Hier wurde die Diagnose einer Critical – illness – Neuropathie gestellt.

Sonstige – bisher nicht genannte – Auffälligkeiten wie z.B. eine ödematöse Schwellung des gesamten linken Beines bei inguinaler Lymphfistel oder eine Fistelöffnung in der vorderen Bauchwand bei einem Patienten mit septischem Abdomen und mehreren aortointestinalen sowie interenterischen Fistelrezidiven konnten bei vier Patienten beobachtet werden.

3.2.3.2 Ergebnis der Dopplerverschlussdruckmessung

Dabei wurde für jeden Patienten der im Rahmen aller Nachsorgeuntersuchungen *niedrigste* gemessene Wert (an dem jeweiligen Bein mit dem niedrigeren Verschlussdruck) gewertet. Insgesamt wurde bei 33 der 51 nachuntersuchten Patienten der Knöchel – Arm – Index berechnet. Dabei lag der Median dieses Quotienten bei 0,86. Bei zwei Patienten (von denen einer ein akutes Leriche – Syndrom entwickelte) waren keine Dopplerdrucke über den Unterschenkelarterien messbar, so dass der Knöchel – Arm – Index null betrug (Minimum), während sich bei einem anderen Patienten ein Wert von 1,23 errechnete (Maximum), wobei insgesamt 7 dieser Patienten zusätzlich an einer pAVK litten.

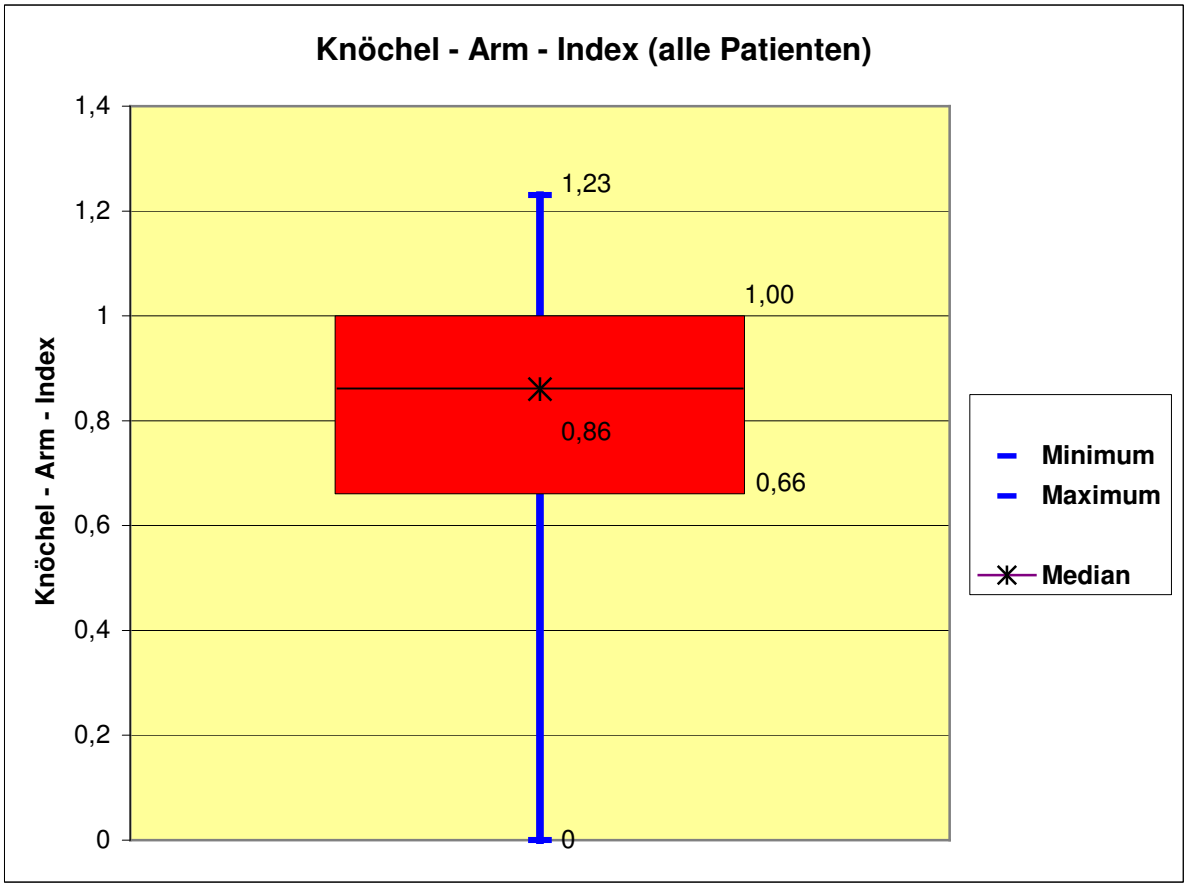

Abb. 46: Verteilung der Werte für den **Knöchel – Arm – Index** (Dopplerdruck über den Unterschenkelarterien dividiert durch den Dopplerdruck am Arm) **bei den nachuntersuchten Patienten**

Berücksichtigt man nur diejenigen nachuntersuchten Patienten mit bekannten Dopplerdrücken, bei denen *abdominal* lokalisierte Aortenrupturen überstentet wurden (n=16; bis auf einen einzigen Fall war dabei stets die Beckenstrombahn in die

Aortenrekonstruktion mit einbezogen, indem entweder ein Y – Stentgraft oder ein aortomonoiliakaler Stentgraft mit oder ohne Cross – over – Bypass implantiert wurde), so ergeben sich tendenziell etwas niedrigere Werte, mit einem Median von 0,69, einem Minimum von 0,0 und einem Maximum von 1,05 (in der Gruppe dieser 16 Patienten lag in fünf Fällen eine zusätzliche pAVK vor).

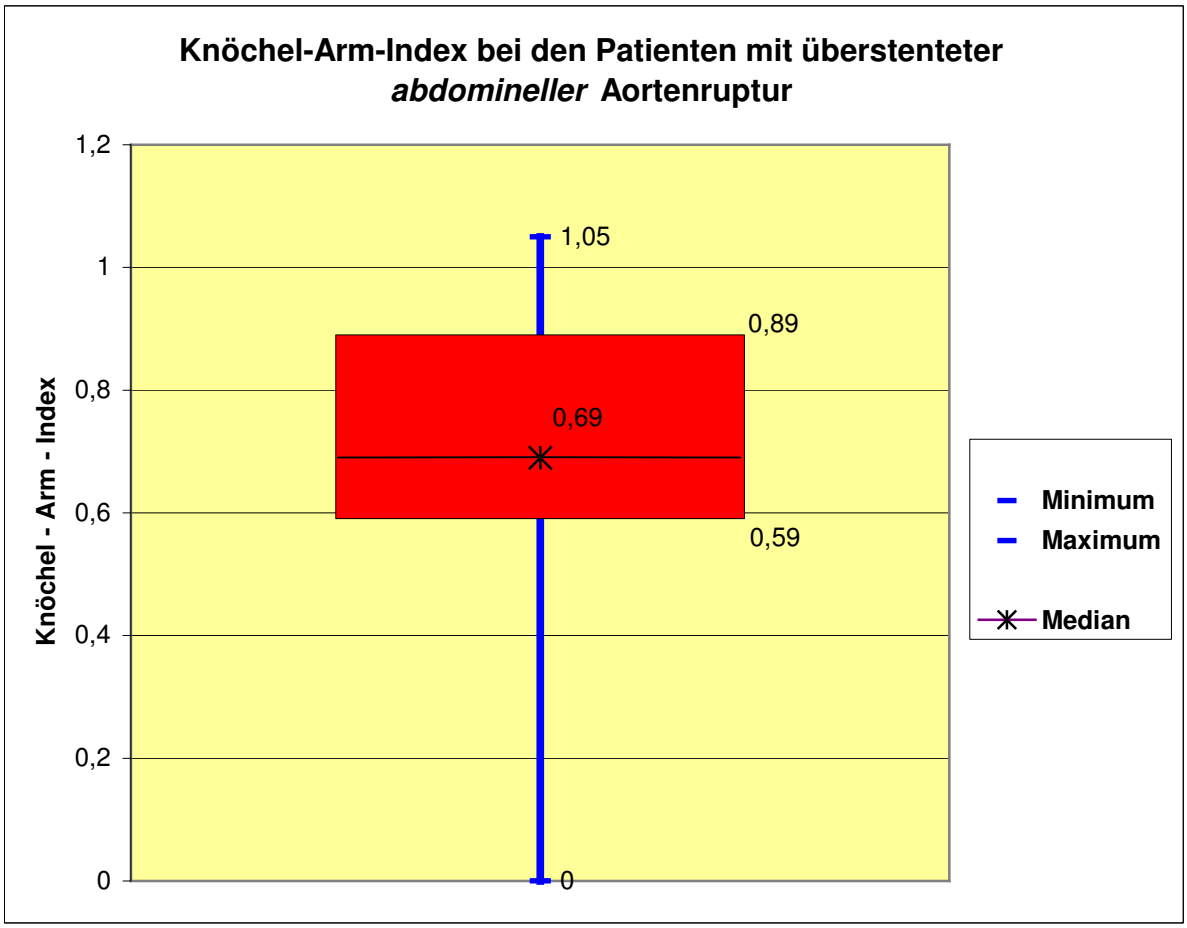

Abb. 47: Verteilung der Werte für den **Knöchel – Arm – Index** (Dopplerdruck über den Unterschenkelarterien dividiert durch den Dopplerdruck am Arm) **bei denjenigen nachuntersuchten Patienten, die ursprünglich eine *abdominell* lokalisierte Aortenruptur hatten**

Zusätzlich konnte bei 12 der 23 Patienten mit überstenteter A. subclavia sinistra retrospektiv der Quotient aus systolischem Druck in der linken A. brachialis durch den in der rechten A. brachialis ermittelt werden.

Bei allen Patienten, bei denen die entsprechenden Werte bekannt waren, war der Verschlussdruck über der A. brachialis am linken Arm deutlich niedriger als am rechten.

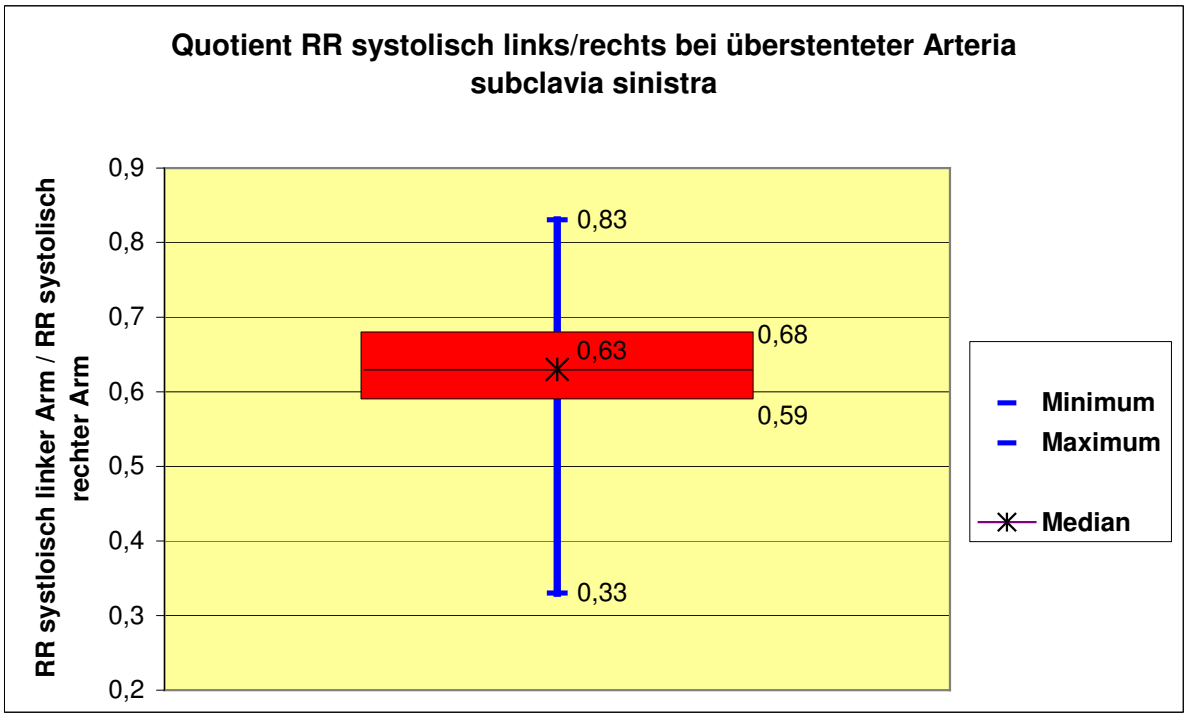

Abb. 48: Verteilung der Werte für den **Quotienten aus dem gemessenen Dopplerdruck über der Arteria brachialis sinistra dividiert durch den über der Arteria brachialis dextra bei denjenigen nachuntersuchten Patienten, bei denen die linke Arteria subclavia überstentet werden musste** (RR = Blutdruck)

Der Median des oben genannten Quotienten lag bei 0,63, das Minimum betrug 0,33, das Maximum 0,83.

Interessant ist, dass der Quotient bei fünf anderen Patienten mit endovaskulär versorgter thorakaler Aortenruptur *ohne* Überstentung der A. subclavia sinistra mit Werten zwischen 0,56 und 0,94 (Median 0,75) ebenfalls in allen Fällen erniedrigt war.

3.2.3.3 CT – bzw. MRT – Untersuchung

Bei 47 der 51 nachuntersuchten Patienten waren retrospektiv Informationen in Bezug auf die Ergebnisse durchgeführter Angio – CT – bzw. Angio – MRT – Untersuchungen eruierbar. Die deutliche Mehrheit aller methodenassoziierter Komplikationen wurde mit Hilfe dieser beiden bildgebenden Verfahren endgültig diagnostisch gesichert. Im nachuntersuchten Patientengut dieser Studie zeigten sich in 40,4 % der Fälle (19 / 47)

computer – bzw. magnetresonanztomographische Auffälligkeiten. Die folgende Tabelle gibt die absoluten und relativen Häufigkeiten pathologischer Befunde wieder (wobei auch Mehrfachnennungen möglich waren):

Tab. 42: absolute und relative **Häufigkeiten pathologischer computer- und magnetresonanz-tomographischer Befunde** im nachuntersuchten Patientenkollektiv dieser Studie [* zur Häufigkeitsverteilung der einzelnen Endoleak – Varianten (Typ I bis V) siehe Kapitel 3.2.3.4] (AFC = Arteria femoralis communis, AIE = Arteria iliaca externa; AIC = Arteria iliaca communis; n = absolute Häufigkeit)

Pathologische Befunde in der CT – bzw. MRT – Untersuchung		
Befund	**Häufigkeit**	
	n	**%**
Endoleak*	8	17,0
Erneute Ruptur	1	2,1
Stentstenose	3	6,4
Stentverschluss	3	6,4
Stentmigration	2	4,3
Knickbildung im Bereich des Stentgrafts	4	8,5
Zeichen eines Stentinfekts (z.B. Lufteinschlüsse oder Kontrastmittelanreicherung in der angrenzenden Gefäßwand)	3	6,4
Aortobronchiale Fistel	3	6,4
Aortoösophageale Fistel (+ ösophagopleurale Fistel)	1	2,1
Aortoduodenale Fistel	1	2,1
Verhalt / Pseudozyste retroperitoneal	1	2,1
AFC-/ AIE- / AIC – Aneurysma nach transfemoraler / transiliakaler Stentgraftimplantation	3	6,4
AFC-/ AIE- / AIC – Stenose bzw. -verschluss nach transfemoraler / transiliakaler Stentgraftimplantation	3	6,4
Intrapulmonale septische Herde bei Stentinfekt	1	2,1
Verschluss von Beingefäßen *durch septische Embolien bei Stentinfekt*	1	2,1
Wachstumsbedingte Inkongruenz zwischen Aorten- und Stentdurchmesser bei jugendlichen Patienten	1	2,1

3.2.3.4 Komplikationen im Nachbeobachtungszeitraum

Bei 22 Patienten traten Komplikationen infolge der stentgestützten Versorgung der Aortenruptur während der Nachbeobachtungsphase auf.
8 Patienten (15,7 %) entwickelten ein **Endoleak**. Bei zwei Patienten (3,9 %) trat nach endovaskulärer Ausschaltung eines rupturierten TAA bzw. eines PAU eine Typ – Ia – Leckage im Bereich des Aortenbogens auf. Bei einem dieser beiden Patienten lag zusätzlich eine kleine Typ – A – Dissektion vor. Bei der Patientin mit Z.n. Überstentung eines thorakalen PAU wurde – zumal der zusätzliche Verdacht auf eine Fistelverbindung von der Aorta zum Tracheobronchialsystem bei Infektion des Stentgrafts bestand – die operative Revision mit Anlage eines Collier – Bypasses von der rechten zur linken A. carotis und anschließender offener oder stentgestützter Versorgung der thorakalen Aorta als dringend angezeigt erachtet. Die Patientin verweigerte trotz intensiver Aufklärung über das hohe Letalitätsrisiko bei konservativem Vorgehen jede weitere invasive Therapie und verstarb 32 Tage später nach einem komplikationsreichen Verlauf mit rezidivierenden massiven Hämoptysen, Pneumonie und respiratorischer Insuffizienz. Bei dem zweiten Patienten lag neben der proximalen Perigraftleckage noch eine zusätzliche kleine Typ – A – Dissektion mit konsekutiver erneuter gedeckter Ruptur in diesem Bereich vor, so dass hier aufgrund der Gefahr von Thromboembolien und vor allem einer freien Perforation die Indikation zum Aortenbogenteilersatz mit Ersatz der proximalen Aorta descendens nach Stentexplantation in tiefer Hypothermie und Herz – Kreislaufstillstand gestellt wurde. Nachdem auch dieser Patient eine operative Revision abgelehnt hatte wurden weitere Kontrolluntersuchungen mittels Angio – CT in vierteljährlichen Abständen vereinbart, die im weiteren Verlauf eine zunehmende Thrombosierung und Größenregredienz des entstandenen Aneurysma spuriums zeigten.
Zur Entstehung eines isolierten Ib – Leaks kam es ebenfalls in zwei Fällen (3,9 %). Bei einem Patienten war die Migration eines zur Ausschaltung einer aortobronchialen Fistel implantierten Tube – Grafts nach cranial für die insuffiziente Abdichtung und die erneute Bildung einer Fistelverbindung zum Bronchialsystem verantwortlich. Auch hier war ein offen – chirurgisches Vorgehen mit Interposition einer Rohrprothese erforderlich. Bei dem zweiten Patienten mit Z.n. Aortendissektion führte das Leck zu einer computertomographisch nachweisbaren retrograden Reperfusion des falschen Lumens, so dass eigentlich ein interventioneller Verschluss mittels Coilembolisation indiziert gewesen wäre. Allerdings hatte der chronisch niereninsuffiziente Patient sehr hohe Retentionswerte so

dass er durch eine Kontrastmittelexposition höchstwahrscheinlich dialysepflichtig geworden wäre. Da der Patient aufgrund einer ausgeprägten Adipositas permagna nicht in einen Kernspintomographen passte, war zudem auch die Durchführung einer Angio – MRT – Untersuchung nicht möglich, so dass keine weitere Diagnostik und Therapie erfolgte. Der Patient verstarb drei Jahre später im akuten Nierenversagen mit Urosepsis bei vorbestehender multifaktoriell bedingter Niereninsuffizienz, bei deren Pathogenese neben zahlreichen anderen Faktoren (Typ – II – Diabetes, Hypertonus, Hyperurikämie, …) auch eine Hydronephrose aufgrund einer Kompression des linken Ureters durch ein A. iliaca interna – Aneurysma von Bedeutung war.

Weitere zwei Patienten (3,9 %) entwickelten Kollateralleaks, von denen eines von der A. mesenterica inferior gespeist wurde. Da es 1½ Jahre nach erfolgter Stentimplantation zu einer deutlichen Größenprogredienz des Aneurysmasacks kam, wurde der Entschluss zur Durchführung einer Coil- und Partikelembolisation der zuführenden Feeder gefasst, welche zu einem guten postinterventionellen Ergebnis führte. Das zweite Kollateralleak (aus einer Lumbalarterie) hatte nur eine sehr diskrete Vergrößerung des Aneurysmasacks zur Folge, so dass es keiner invasiven Therapie bedurfte.

Zu einer Kombination einer Typ – IIb – Leckage über Lumbaläste mit einem distalen Perigraftleak im Bereich eines iliakalen Schenkels bei Z.n. Y – Stentimplantetion kam es ebenfalls bei zwei Patienten (3,9 %). Da es sich bei einem Patienten um einen nicht sehr ausgeprägten, größenkonstanten Befund handelte erfolgten hier lediglich regelmäßige computertomographische Kontrolluntersuchungen. Im zweiten Fall wurde eine Stentverlängerung im Bereich der linken iliakalen Strombahn (mittels Zenith – Cook – Tube – Stent) sowie mehrere Leistenrevisionen bei einer postoperativen Nachblutung sowie einer Wundinfektion mit begleitender Enterokokkensepsis durchgeführt.

Isolierte Midgraftleaks, Graft – Porosity – Leaks oder eine Endotension traten im Patientengut dieser Studie während der Nachbeobachtungsphase nicht auf.

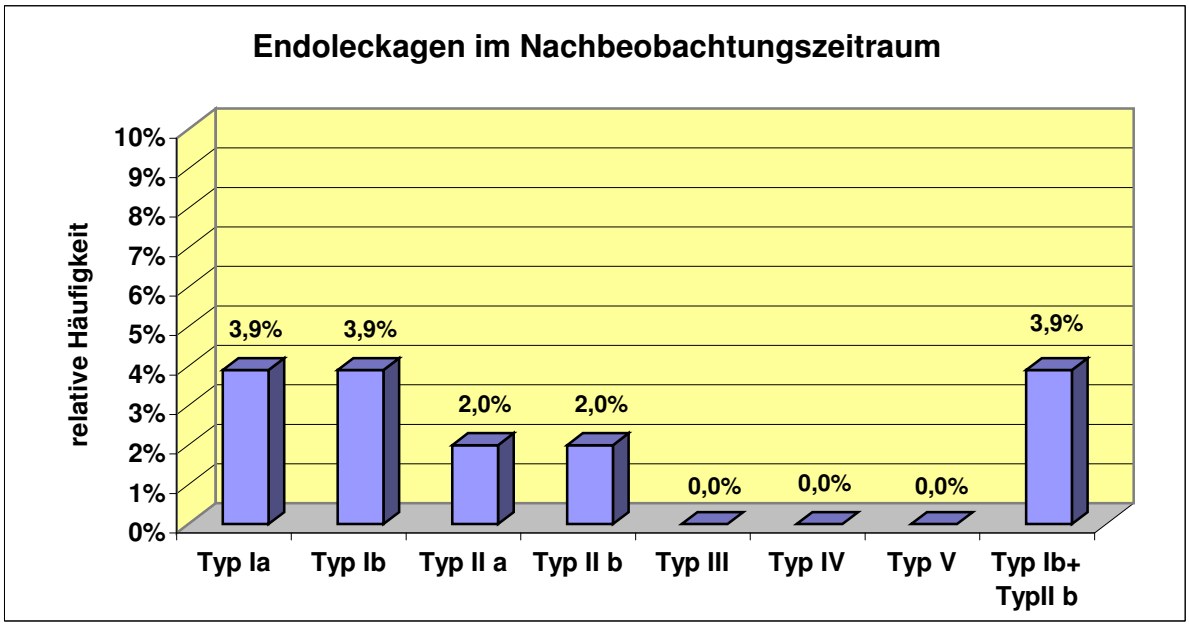

Abb. 49: Relative Häufigkeiten der verschiedenen Typen von **Endoleckagen im nachuntersuchten Patientengut** dieser Studie

Zu einem **Verschluß des Stentgrafts bzw. eines iliakalen Schenkels** kam es hingegen bei 4 (7,8 %) der 51 nachbeobachteten Patienten. Drei dieser Patienten erlitten eine inkomplette (n = 1) bzw. komplette (n = 2) Beinischämie nach Verschluß des linken Schenkels eines implantierten Y – Stentgrafts (n = 2) bzw. Okklusion eines aortomonoiliakalen Stentgrafts (n=1). Ein weiterer Patient entwickelte bei thrombotischem Verschluss eines 16 Monate zuvor wegen einem perforierten BAA implantierten Y – Stentgrafts ein akutes Leriche – Syndrom mit plötzlich einschießenden Schmerzen und Paraparese im Bereich der Beine, fehlenden Fußpulsen, Schmerzen über dem Steißbein und sensiblem Defizit unterhalb des Bauchnabels. In der Bildgebung zeigten sich riesige thrombotische Massen im Bereich der abdominalen Aorta, welche den gesamten Stentgraft und zum Teil auch die Nierenarterienabgänge verschlossen. Gleichzeitig konnten bei diesem Patienten Milzinfarkte sowie Perfusionsausfälle in der Leber und ein peripherer Thrombus in der linken Nierenarterie nachgewiesen werden. Therapeutisch erfolgte nach beidseitigem (links jedoch frustranem) Versuch der transfemoralen Thrombektomie sowie einer Ballondilatation und Thrombektomie der rechten A. renalis und einer lokalen Lysetherapie der linken Nierenarterie mit rTPA die Implantation eines aortorechtsiliakalen Talent – Stentgrafts mit anschließender Anlage eines 8 mm ringverstärkten femoro – femoralen Cross – over – Bypasses, wobei der distale Abstrom trotz zahlreichen Thrombektomiemanövern eher mäßig imponierte. Bei einer gleichzeitig bestehenden großen retroperitonealen Pseudozyste mit Kontakt zur Aortenwand erfolgte in gleicher Sitzung eine

Exploration derselben mit Übernähung von Aorta und Zystenwand. Postoperativ kam es zu einer persistierenden Ischämie beider Beine mit Gewebszerfall und renalem Funktionsverlust, so dass der Patient 36 Stunden später im Multiorganversagen bei akutem Leriche – Syndrom verstarb.
Bei einer multimorbiden Patientin mit kompletter Ischämie des linken Beines wurden mehrere transfemorale Thrombektomien sowie eine Patchplastik am Abgang der A. profunda femoris zur Reavaskularisierung der Extremität durchgeführt.
Bei einem weiteren Patienten kam es zur Thrombose eines aortomonoiliakalen Stents nach links bei kollateralisiertem Verschluss der rechten Beckenachse. Nach frustranem Versuch einer retrograden aortomonoiliakalen Thrombektomie wurde der Entschluss zur Anlage eines axillo – femoralen Bypasses links gefasst. Nachdem der Patient postoperativ auffieberte und pulmonal dekompensierte erbrachte eine CT – Untersuchung den Nachweis einer intrathorakalen und intraabdominalen Fehllage des Bypasses mit Durchzug durch die linke Colonflexur. Nach Explantation des Bypasses, Durchführung einer Colonresektion mit Anlage einer Saug – Spül – Drainage und Ausräumung eines intrathorakalen Hämatoms via Mini – Thorakotomie mit Einlage einer Thoraxdrainage konnte nur ein Status quo ante herbeigeführt werden, da aufgrund starker Kontaminationen sowohl im Bereich der linken Leiste als auch der Mohrheim`schen Grube eine primäre Rekonstruktion nicht in Frage kam. Bei erneuter kompletter Ischämie des linken Beines am darauffolgenden Tag bestand die einzige therapeutische Option in dieser Situation in einer Oberschenkelamputation.
Bei einem vierten Patienten führte eine Dislokation des linken iliakalen Schenkels eines Y – Stentgrafts mit gleichzeitigem Kinking zu einem Verschluß der linken Beckenachse mit konsekutiver Ischämie der linken unteren Extremität. Nachdem ein Hybridmanöver mit Einlage eines aortomonoiliakalen Stentgrafts und Anlage eines Cross – over – Bypasses scheiterte, erfolgte eine offene Revision mit Teilexplantation des Y – Stents und Einnaht einer aortobifemoralen Gefäßprothese. .

Drei Patienten entwickelten intestinale Komplikationen aufgrund einer **Ischämie im Bereich der Splanchnicusgefäße**. Bei einem Patienten mit Z.n. stentgestützter Ausschaltung eines infrarenalen BAA und abdomineller Revision mit Hämatomausräumung und Anlage eines doppelläufigen Ileostomas bei infizierter retroperitonealer Einblutung und paralytischem Ileus kam es zwei Monate post operationem zu rezidivierenden Diarrhoen, einhergehend mit Inappetenz, Gewichtsverlust und

periumbilicalen Schmerzen. Die histologische Untersuchung mehrerer endoskopisch entnommener Biopsate erbrachte die Diagnose einer ischämischen Colitis. Ein zweiter Patient litt unter chronischen Diarrhoen bei atonem Kolon mit weiten distendierten Darmschlingen, elongiertem Sigma und prallem Rektum als Folge eines ischämisch bedingten peripheren Nervenschadens bei Z.n. Aortendissektion. Der dritte Patient verstarb an den Folgen einer schweren mesenterialen Ischämie mit transmuraler Totalnekrose des gesamten Dünndarms nach einem technisch sehr schwierigen Descendens – Ersatz mit einer Clamping – Zeit von 60 Minuten bei Re – Rezidiv einer aortobronchialen Fistel (siehe unten).

Ein **Subclavian – Steal – Syndrom** trat bei 3 Patienten (5,5 %) auf. Neben einer Claudicatio, Parästhesien und einer ischämiebedingten Schwäche des linken Armes kam es dabei vor allem bei Arbeiten mit der betroffenen Extremität über dem Kopf (z.B. Fensterputzen) auch zu zerebralen Symptomen wie Schwindel, transienten Sehstörungen und Ataxie infolge einer durch Überstentung der linken A.subclavia bedingten, dopplersonografisch nachweisbaren Flussumkehr in der linken A. vertebralis mit Blutentzug aus dem vertebrobasilären Stromgebiet zugunsten der Perfusion des linken Armes.
Aufgrund einer eher milden Symptomatik und tastbaren Radialispulsen links bei gleichzeitig bestehender deutlicher Komorbidität wurde bei zwei der drei betroffenen Patienten von einer invasiven Therapie abgesehen. Allerdings muss an dieser Stelle erwähnt werden, dass bei einem dieser beiden Patienten, bei dem eine koronare Dreigefäßerkrankung bestand zur operativen Revaskularisation bei filiformer Hauptstammstenose und 90 % - iger signifikanter Stenose der RCA die von den behandelnden Kardiochirurgen eigentlich bevorzugte A. mammaria interna aufgrund der Subclavia – Überstentung mit komplettem Steal nicht zur Verfügung stand und stattdessen auf eine Versorgung mittels dreifacher ACVB – Anlage ausgewichen werden musste.
Bei einem dritten Patienten mit deutlich eingeschränkter Gebrauchsfähigkeit des linken Armes aufgrund einer Kraftminderung und Claudicatio sowie damit einhergehenden Konzentrationsstörungen, Schwindelanfällen und drop – attacks mit Schwarzwerden vor den Augen wurde die Indikation zur CT – gesteuerten thorakalen Sympathikolyse gestellt. Obwohl mit dieser Intervention keine wesentliche Besserung der Symptomatik erzielt

werden konnte, entschied sich der Patient gegen eine operative Versorgung mit Transposition der A. subclavia sinistra.

Zwei Patienten erlitten infolge einer perioperativen partiellen Ischämie des Rückenmarks persistierende **inkomplette Querschnittssyndrome**. Bei einem Patienten trat bereits in den ersten Tagen nach endovaskulärem Verschluß des Entrys einer gedeckt rupturierter Typ – B – Dissektion ein Brown – Séquard – Syndrom mit Parese des linken Beines sowie linksseitiger Hypästhesie bei kontralateralem Verlust des Schmerz- und Temperatur-empfindens (dissoziierte Sensibilitätsstörung) unterhalb des Segmentes Th 10 auf, welches sich nach dem stationären Aufenthalt kaum zurückbildete. Mittels MRT konnte eine halbseitige links lateral und dorsal betonte, in Höhe BWK 4 bis 7 gelegene, ischämische Läsion des Myelons nachgewiesen werden.
Eine weitere Patientin litt bis zum Ende der Nachbeobachtungsphase unter einem persistierenden A. – spinalis – anterior – Syndrom distal des Segmentes Th 7 mit Paraplegie der Beine, deutlich rückläufiger Retentio urinae et alvi sowie sensiblen Ausfällen beidseits, welches bereits während des stationären Aufenthaltes nach offen – chirurgischem Ersatz der Aorta descendens bei erneuter Ruptur nach stentgestützter Versorgung einer Typ – B – Dissektion aufgetreten war. Ein weiterer Patient erlitt eine Paraparese beider Beine im Rahmen eines akuten Leriche – Syndroms (siehe oben).

Ein **Stentinfekt** trat ebenfalls bei 4 Patienten (7,8 %) auf. Bei allen lagen dafür ein oder mehrere prädisponierende Faktoren wie z.B. maligne Grunderkrankungen (n = 2), ein Diabetes mellitus (n = 2) oder akute bakterielle Infektionen zum Zeitpunkt der Stentimplantation vor.
Eine 76 – jährige multimorbide Patientin mit Z.n. multiplen Voroperationen, chronischer Niereninsuffizienz, schwerer COPD und Herzinsuffizienz bei KHK, arterieller und pulmonaler Hypertonie sowie absoluter Arrhythmie bei Vorhofflimmern litt bereits am Tag der stentgestützten Versorgung eines thorakalen PAU an einer akuten eitrigen Bronchitis bei gleichzeitiger Stauungspneumonie. Zwei Wochen nach Entlassung aus dem Krankenhaus wurde die Patientin mit Fieber, Thoraxschmerzen, pulmonaler Insuffizienz, rezidivierenden Hämoptysen und deutlicher Erhöhung des C – reaktiven Proteins unter dem Verdacht einer Mediastinitis (DD: Endokarditis) erneut stationär aufgenommen. Bei positivem Nachweis von Staphylococcus aureus in der Blutkultur bestätigte das Aufnahme

– CT den Verdacht auf eine Infektion des Stentgrafts bei gleichzeitiger Leckage. Nach Einleitung einer antibiotischen Therapie mit Cefuroxim und Gentamycin erfolgte auf ausdrücklichen Wunsch der Patientin eine heimatnahe Verlegung in ein peripheres Krankenhaus ohne vorherige (eigentlich absolut indizierte) chirurgische Versorgung der thorakalen Aorta mittels offener Prothesenimplantation oder Stentverlängerung nach Anlage eines Collier – Bypasses von der rechten zur linken A. carotis.
Ein Patient mit einem Teratocarcinom des Hodens und Zustand nach endovaskulärer Versorgung einer septischen infrarenalen Aortenruptur bei retroperitonealer Nekrosenbildung und Vier – Quadranten – Peritonitis nach iatrogener Verletzung des Duodenums wurde aufgrund rezidivierender Fieberschübe mit Schüttelfrost, multiplen entzündlich – granulomatösen Herden in beiden Lungen (mit Durchführung einer diagnostischen Thorakotomie und atypischen Lungenresektion) septischer Makroembolisierung der Unterschenkelarterien und Mikroembolien im Bereich der Zehen bei S. constellatus – positiven Blutkulturen zunächst mit wechselnden Antibiotikaschemata (Amoxicillin + Clavulansäure, Levofloxacin, Propicillin) behandelt, bevor die Entstehung einer aortojejunalen Fistel (s.u.) eine operative Revision (durch erneute Stenteinlage und zahlreiche offene Operationen bei mehreren Fistelrezidiven) unumgänglich machte.
Ein ähnlicher Fall ergab sich bei einem Patienten mit Staphylokokkensepsis nach Überstentung einer aortobronchialen Fistel die sich auf dem Boden einer schleichenden Infektion einer zwei Jahre vorher zur TAA – Ausschaltung implantierten Vaskutek – Prothese gebildet hatte. Neben der Tatsache, dass aufgrund der Kommunikation zwischen Aorta und dem Bronchialsystem der linken Lunge sicherlich nicht von absolut sterilen Kautelen im Bereich der Landungszone des Stentgrafts ausgegangen werden kann, lagen bei diesem Patienten mit einem Diabetes mellitus, einer schweren COPD und einem exzessiven Alkoholabusus zusätzliche Risikofaktoren für eine Infektion vor. Hier wurde nach Gabe von Gentamycin, Amoxicillin + Clavulansäure sowie Flucloxacillin ebenfalls eine chirurgische Therapie in Form eines konventionellen Descendens – Teilersatzes und einer biologischen Deckung der Prothese durch eine Netzplombe (Umschlagen des mobilisierten Omentum majus durch eine Zwerchfellinzision in den Thorax und zirkuläre Positionierung um die thorakale Aorta) erforderlich. Bei einem weiteren Patienten mit infiziertem Stentgraft bei chronisch lymphatischer Leukämie im Stadium Binet B, Typ – II – Diabetes und erst kurz vor der Stentimplantation durchgemachter Bronchopneumonie und Otitis media wurde eine akute inflammatorische Aortenruptur mit Nachweis von paraortalen Lufteinschlüssen und Bildung einer aortobronchialen Fistel nach stentge-

stützter Versorgung eines perforierten mykotischen TAA sofort durch Interposition einer Rohrprothese operativ angegangen.

Zu einer **Stentmigration** kam es in 3 Fällen (5,9 %). Bei einem der betroffenen Patienten war diese klinisch nicht relevant. Bei einem weiteren kam es durch eine Dislokation des linken iliakalen Schenkels eines Y – Stentgrafts mit deutlichem Kinking in diesem Bereich zu einem Verschluss der Beckenstrombahn mit inkompletter Ischämie des linken Beines. In dieser Situation wurde zunächst der Versuch einer interventionellen Korrektur mittels Stabilisierung der ebenfalls geknickten rechten Beckenachse durch eine Stent – in – Stent – Einlage und anschließender Revaskularisation des linken Beines durch Anlage eines femoro – femoralen Bypasses unternommen. Nachdem jedoch das Kinking der rechten Iliakalgefäße nur unzureichend behoben werden konnte und sich ein eingeführter Dilatationsballon in den Drahtmaschen verfangen hatte und abgerissen war wurde der Entschluss zur Laparotomie mit offen – chirurgischer Implantation einer aortobifemoralen Y – Prothese nach Entfernung des einliegenden Stentgrafts gefasst. Da sich die beiden iliakalen Stentschenkel aufgrund des extremen Kinkings und sehr starker Verwachsungen mit der inflammatorisch veränderten Gefäßwand jedoch nicht herausluxieren ließen, wurden diese in situ belassen, das proximale Stentende aus dem Aneurysmahals herausgezogen, der Hauptstamm der Prothese distal abgesetzt und die Aorta knapp oberhalb der Bifurkation mit einer doppelschichtigen Naht blind verschlossen. Die Schenkel der Intervascular – Y – Prothese wurden beidseits mit der A. femoralis communis End – zu – Seit anastomosiert. Bei dem dritten Patienten kam es zu einer Wanderung eines zur Ausschaltung einer aortobronchialen Fistel eingebrachten Stentgrafts nach proximal mit daraus resultierendem distalem Perigraftleak und schließlich erneuter Fistelverbindung zum Segment 6 der linken Lunge. In diesem Fall wurde eine Stentexplantation mit anschließendem konventionellem Descendens – Ersatz erforderlich.

Ein klinisch nicht relevanter, jedoch in der Bildgebung nachweisbarer Bruch einzelner Stentstreben wurde bei drei Patienten in den Unterlagen dokumentiert. Schwere **Materialschäden** wie Diskonnektion funktionell miteinander verbundener Stentgrafts bzw. Stentanteile oder eine Stentruptur, welche eine Leckage mit Therapieindikation zur Folge gehabt hätten traten hingegen nicht auf.

Klinisch relevante **Embolien**, deren Ursprung im Bereich des implantierten Stentgrafts vermutet wurde traten bei zwei Patienten auf. Bei einem Patienten kam es im Rahmen eines Stentverschlusses (mit Beteiligung des Abgangs der rechten Nierenarterie und akutem Leriche – Syndrom) unter anderem zu einer Verschleppung thrombotischen Materials in die linke Nierenarterie mit peripherer embolischer Okklusion des Gefäßes, so dass (neben einer Ballondilatation und Thrombektomie auf der Gegenseite) in diesem Bereich eine lokale Lysetherapie mit rTPA durchgeführt werden musste.
Ein zweiter Patient mit infiziertem infrarenalem Aortenstent litt unter rezidivierenden septischen Mikroembolien im Bereich der Zehen, und mehrfachen makroembolischen Verschlüssen der Unterschenkelarterien, die zunächst durch parenterale Applikation von Heparin und Antobiotika behandelt wurden und erst sistierten, nachdem das Auftreten einer aortoduodenalen Fistel die Sanierung des Infektherdes im Bereich der stentgestützt versorgten Aorta erzwang.

Bei einem Patienten entwickelte sich im Bereich des ehemaligen (beim stentgestützten Verfahren nicht ausgeräumten) paraaortalen Hämatoms ein ca. 15 cm durchmessender **retroperitonealer Verhalt**, welcher sich auch nach mehrfacher ultraschallgesteuerter Punktion mit Drainageneinlage immer wieder füllte und dadurch persistierte. Nachdem es 16 Monate post operationem zur Entstehung einer Fistelverbindung zwischen diesem Verhalt und der infrarenalen Aorta (und einem gleichzeitigen akuten Leriche – Syndrom) kam, wurde die Indikation zur Zystenexploration gestellt. Aufgrund einer mit massiver Kreislaufinstabilität und Reanimationspflichtigkeit des Patienten einhergehenden starken aortalen Blutung im Rahmen dieses Eingriffs wurden lediglich die Aorta und die Zystenwand übernäht und die Zystenhöhle mit

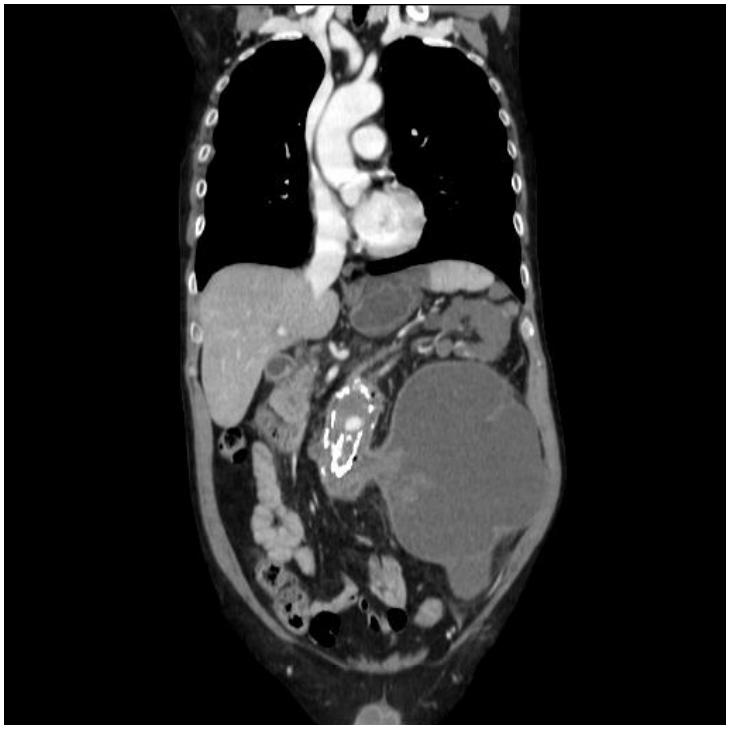

Abb. 50: Computertomogramm eines Patienten mit einer ca. 15 cm durchmessenden **retroperitonealen Raumforderung** mit Kontakt zur Aortenwand (differentialdiagnostisch Pseudozyste / Hämatom) bei gleichzeitig bestehendem Stentverschluss mit akutem **Leriche – Syndrom** (16 Monate nach Y – Stentimplantation)

Bauchtüchern tamponiert ohne dass die genauen anatomischen Verhältnisse und der Ursprung der Blutung mit letzter Sicherheit geklärt werden konnten. Zusätzlich erfolgte um eine Blutungskontrolle sicherzustellen eine Ligatur der proximalen A. iliaca communis nachdem aufgrund eines gleichzeitig bestehenden akuten Leriche – Syndroms mit nur auf einer Seite erfolgreicher transfemoraler Trombektomie ohnehin die Implantation eines aortorechtsiliacalen Stentgrafts mit Anlage eines femoro – femoralen Bypasses erforderlich war. Die histologische Aufarbeitung intraoperativ entnommener Gewebsanteile des Verhaltes erbrachte die Diagnose einer retroperitonealen Pseudozyste in einer infizierten Seromhöhle.

Zur Entstehung von **Aneurysmen im Bereich der Becken- bzw. Femoralgefäße** kam es bei drei Patienten. Eine der betroffenen Personen entwickelte ein A. femoralis communis – Aneurysma im Bereich der ehemaligen Arteriotomie für die Stenteinlage, welches mit Hilfe eines 8 mm ePTFE – Interponats von der rechten A. ilaca externa zur rechten Femoralisgabel ausgeschaltet wurde. In den beiden anderen Fällen kam es zu Anschluss-aneurysmen im Bereich der Iliakalgefäße nach Y – Stentimplantation. Während bei einem dieser Patienten keine Indikation für eine invasive Therapie gesehen wurde, erfolgte bei dem zweiten Patienten nach Coilembolisation der linken A. iliaca interna die Einlage eines Gore – Excluder – Stentgrafts in die A. iliaca communis bzw. -externa links.

Eine therapiebedürftige **Stenose im Bereich der ehemaligen Arteriotomie** trat lediglich bei einem Patienten auf. Der doch deutlichen Beeiträchtigung des Patienten mit Claudicatio des rechten Beines und Einschränkung der Gehtrecke auf circa 100 Meter wurde durch Einnaht eines 8 mm ePTFE – Interponats im Bereich der rechten A. femoralis communis Rechnung getragen.

In fünf Fällen (9,8 %) bildeten sich **Fisteln** zwischen der stentgestützt versorgten Aorta und benachbarten Strukturen. Bei vier der betroffenen Patienten kam es im Vorfeld zu einem Stentinfekt, der fünfte Patient litt (auch zum Zeitpunkt der Stentimplantation) an rezidivierenden akuten (zum Teil nekrotisierenden) Pankreatitiden.
Bei zwei Patienten kam es zur Entstehung einer aortobronchialen Fistel. Nach Stent-explantation, Teilersatz der Aorta descendens und Deckung der implantierten Dacron – Prothese mittels Netzplombe entwickelte einer dieser beiden Patienten eine zusätzliche ösophagopleurale Fistel, welche im Rahmen zahlreicher Ösophagogastroduodenoskopien

15 mal mit Beriplast® bzw. Tissucol® (Wirkstoffe: Aprotinin, Fibrin, Thrombin und anderen Gerinnungsfaktoren) geklebt und schließlich durch Einlage eines Ösophagus-stents versorgt wurde. Im weiteren Verlauf entstand auf Höhe des proximalen Endes dieses Stents eine aortoösophageale Fistel, an welcher der Patient nach massivem Bluterbrechen nur 7½ Monate nach der initialen Stentimplantation im hypovolämischen Schock verstarb. Der zweite Patient erlitt 19 Monate nach Überstentung einer prothesiobronchialen Fistel bei Z.n. Segmentersatz der Aorta descendens bei posttraumatischem TAA ein Rezidiv im Bereich der distalen Anastomose der ursprünglichen Rohrprothese mit Fistelverbindung zum Segment 6 der linken Lunge. Im Rahmen einer notfallmäßigen Thorakotomie wurde der durch Migration ohnehin zu weit cranial liegende Stentgraft explantiert und nach Kürzung der vorhandenen Prothese und der distalen Aorta ein erneuter Descendens – Teilersatz durch Interposition einer neuen 22 mm Dacron – Prothese durchgeführt. Letztere wurde nach einer medianen Oberbauch – Laparotomie mit Mobilisation und Durchzug des Omentum majus durch eine Zwerchfellinzision in den Thorax mittels Netzplombe zirkulär gedeckt. Zur Versorgung der linken Lunge erfolgte schließlich noch eine atypische Resektion. Nachdem es erneut zu starker Hämoptoe aufgrund eines nochmaligen prothesio – bronchialen Fistelrezidivs kam, war ein (technisch äußerst anspruchsvoller) Re – Re – Prothesenersatz der Aorta descendens mit supracoeliacalem Clamping über 60 Minuten und einem Blutverlust von über 8 Litern sowie eine Unterlappenresektion der mit der Dacron – Prothese fest verbackenen linken Lunge unumgänglich. Intraoperativ zeigten sich sowohl an der zentralen Anastomose als auch an der prothesio – prothesialen Naht septische Arrosionsblutungen. Neben der Netzplombe imponierten auch beide Aortenprothesen infiziert und nicht eingewachsen. Einer nicht hundertprozentig erreichbaren Blutungsstillung wurde durch Einlage zweier Thoraxtücher zur Tamponade Rechnung getragen, bei deren Entfernung im Rahmen einer Re – Thorakotomie sich beide Anastomosen als dicht erwiesen. Es war geplant, die aortale Strombahn je nach dem Ergebnis der intraoperativen Abstrichentnahmen so zu belassen oder durch ein Homograft bzw. einen extraanatomischen Bypass zu ersetzen. Allerdings entwickelte der Patient einen Tag später ein akutes Abdomen mit Laktatazidose bei Colon ascendens – Ischämie, weshalb eine Hemicolektomie rechts und eine Resektion von 15 cm Dünndarm mit Anlage eines endständigen Ileostomas notwendig wurden. Im Rahmen eines Second – Look – Eingriffs zeigte sich eine transmurale Totalnekrose des gesamten Dünndarms mit Durchwanderungsperitonitis, woraufhin aufgrund der Gesamtsituation (septischer Schock mit akutem Nierenversagen, Herzkreislaufinsuffizienz mit hohem Katecholaminbedarf,

Bronchopneumonie mit schwerer respiratorischer Insuffizienz) beschlossen wurde, von einer totalen Dünndarmresektion Abstand zu nehmen und die Operation als Probelaparotomie zu beenden. Der Patient verstarb nach wenigen Stunden im Multiorganversagen.

Bei einer weiteren Patientin mit Stentinfekt und bestehendem Endoleak war in mehreren Computertomographien zwar keine Fistelverbindung, jedoch ein langstreckiger Kontakt des endovaskulär versorgten TAA zur Trachea nachweisbar. Gleichzeitig auftretende starke Hämoptysen (zum Teil mehrere Nierenschalen voll) legen auch hier den Verdacht auf eine Fistel zum Tracheobronchialsystem nahe. Eine chirurgische Therapie mit Anlage eines Carotis – Carotis – Bypasses und anschließender offener oder endovaskulärer Versorgung der thorakalen Aorta erfolgte bei dieser Patientin auf deren ausdrücklichen Wunsch hin nicht.
Ein weiterer Patient wurde 27 Monate nach endovaskulärer Versorgung einer septischen Aortenruptur bei iatrogener Verletzung der Flexura duodenojejunalis im Rahmen einer retroperitonealen Lymphadenektomie ebenfalls mit massiver Hämatemesis und akuten Teerstühlen notfallmäßig aufgenommen. Die bildgebende Diagnostik lieferte die Diagnose einer aortojejunalen Fistel, welche durch Implantation eines Gore – Excluder – Y – Stentgrafts funktionell verschlossen wurde. Im weiteren Verlauf entwickelte dieser Patient 15 Monate später eine erneute aortointestinale Fistel, diesmal jedoch im Bereich des Duodenums, welche durch Stentexplantation, offene Rekonstruktion der abdominellen Aorta mittels Venenpatch (autologe V. saphena magna), Fistelextirpation und operativen Duodenalwandverschluss über einen Crawford – Zugang versorgt wurde.

Eine Darstellung des OP – Situs zeigen die folgenden Abbildungen:

a)



b)



c)

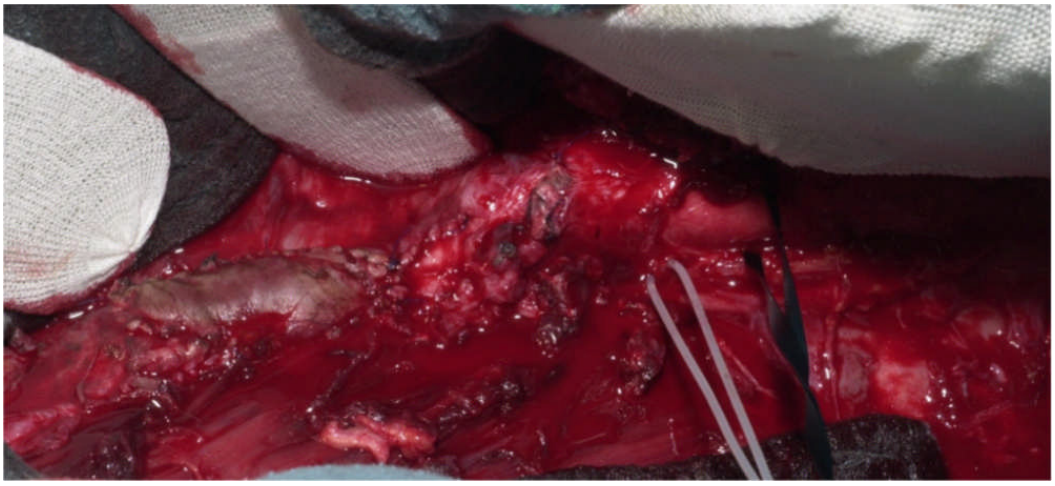

Abb. 51: Stentinfekt mit aortoduodenaler Fistel 30 Monate nach Ausschaltung einer septischen Aortenruptur infolge einer iatrogenen Verletzung des Duoedenums mit Peritonitis und retroperitonealer Nekrosenbildung.
a) : Die Aortenwand ist über eine Strecke von ca. 4 cm vollkommen aufgebraucht und wird durch den freiliegenden Stentgraft ersetzt. Das paraaortale Gewebe ist im Sinne einer Periaortitis pannusartig verändert
b)+c) : Therapeutisch erfolgte eine Stentexplantation via Crawford – Zugang mit anschließender Rekonstruktion der infrarenalen Aorta unter Zuhilfenahme eines autologen Venenpatchs

Nachdem es nach weiteren 12 Tagen zu einer erneuten entzündlichen Arrosion mit spritzender Blutung im Patchbereich aufgrund einer Undichtigkeit der Duodenalnaht kam, erfolgte eine direkte Naht der Venenpatchplastik und Deckung derselben mittels Netzplombe. Um die revidierte Duodenalnaht im Bereich der ehemaligen Fistel vor Galle- und Pankreassekret zu schützen entschloss man sich zur funktionellen Ausschaltung des Duodenums mit Durchtrennung der Pars inferior duodeni, retrocolischem Hochziehen und Seit – zu – Seit – Anastomosierung einer der ersten Jejunumschlingen mit dem postpylorischen Duodenum und Anlage einer Duodenojejunostomie mit Roux – Y – Anastomose des distalen Duodenums zum ausgeschalteten oberen Jejunum. Nachdem es nach einem weiterten aortalem Fistelrezidiv, multiplen visceralchirurgischen Komp-

likationen und zahlreichen Operationen (z.B. Aortenübernähung, Dünndarmresektionen, Fistelübernähung, offene Bauchbehandlung mit regelmäßigen Etappenlavagen über ein Laparostoma, Adhäsiolyse, Einlage einer Witzelfistel, Anlage eines doppelläufigen Transversostomas …) wieder zu einer aortoduodenalen Fistel im Rahmen einer akuten Pankreatitis kam, wurden erneut ein aortaler Tube – Stentgraft (Ballon – expandierbares Life – Patch) sowie (nach intraoperativer Dissektion im Bereich der Iliakalgefäße) zwei Omnilink – Grafts in Kissing – Stent – Technik in beide Aa.iliacae communes eingebracht. Trotz seiner malignen Grunderkrankung (Teratocarcinom des Hodens) überstand der Patient auch weitere Komplikationen (mittels Imipenem behandelter Stentinfekt mit Sepsis, Fistelverbindung zwischen Dünndarm und vorderer Bauchwand, rezidivierende Cholezystitiden mit Gallenblasenhydrops) und befindet sich seit Durchführung einer konventionellen Cholezystektomie nach weiteren fünf Jahren in einem guten Allgemeinzustand mit gegebener Arbeitsfähigkeit als Landwirt.

Bei einem Patienten mit Z.n. stentgestützter Versorgung eines gedeckt rupturierten Anschlussaneurysmas nach offener Implantation einer Dacron – Prothese bei infrarenalem BAA kam es zur Bildung einer persistierenden 10 x 8 cm großen retroperitonealen Pseudozyste in einer infizierten Seromhöhle im Bereich des ehemaligen paraortalen Hämatoms. Dieser Verhalt kommunizierte über eine Fistelverbindung mit der infrarenalen Aorta. Im Rahmen der retroperitonealen Zystenexploration kam es zu einer massiven aortalen Blutung mit Kreislaufinsuffizienz und Reanimationspflichtigkeit. Nach Stabilisierung des Patienten erfolgte eine Übernähung von Aorta und Zystenwand, eine Tamponierung der Höhle mit Bauchtüchern sowie (nachdem die genauen anatomischen Verhältnisse und die genaue Herkunft der Blutung intraoperativ nicht hundertprozentig geklärt werden konnten) eine Ligatur der proximalen A. iliaca communis nach Implantation eines aortorechtsiliakalen Stentgrafts mit Anlage eines femoro – femoralen Bypasses (die Hybridoperation mit Stent plus Bypass wurde aufgrund eines gleichzeitig bestehenden Leriche – Syndroms und nur auf einer Seite erfolgreicher transfemoraler Trombektomie notwendig).

Tab. 43: absolute und relative Häufigkeiten verschiedener **Komplikationen im Follow – up** mit Berechnung der Letalitätsrate der betroffenen Patienten
(Pat. = Patienten; betr. = betroffenen; bedeuts. = bedeutsame; methodenass. = methodenassoziierte; AFC = Arteria femoralis communis, AIE = Arteria iliaca externa; AIC = Arteria iliaca communis; n = absolute Häufigkeit)

Komplikationen im Nachbeobachtungszeitraum										
	Thorakale Läsionen		**Thorakoabdom. Läsionen**		**Abdominale Läsionen**		**Alle nachuntersuchten Pat.**		**Gesamtletalität d. betr. Pat.**	**Methodenass. Letalität d. betr. Pat.**
	n	**%**	**n**	**%**	**n**	**%**	**n**	**%**	**%**	**%**
Entstehung von Endoleckagen	4	13,8	0	0,0	4	19,0	8	15,7	**50,0**	**12,5**
Infektion des Stentgrafts	3	10,3	0	0,0	1	4,8	4	7,8	**75,0**	**75,0**
Migration des Stentgrafts	1	3,4	0	0,0	2	9,5	3	5,9	**33,3**	**33,3**
Bedeuts. Materialschäden am Stent	0	0,0	0	0,0	0	0,0	0	0,0	**---**	**---**
Fistelverbindung zu Nachbarorgan	3	10,3	0	0,0	2	9,5	5	9,8	**80,0**	**80,0**
Sonstige erneute Ruptur	1	3,4	0	0,0	0	0,0	1	2,0	**0,0**	**0,0**
Beinischämie bei Stentverschluss	0	0,0	0	0,0	4	19,0	4	7,8	**25,0**	**25,0**
Subclavian – Steal – Syndrom	3	10,3	0	0,0	0	0,0	3	5,9	**0,0**	**0,0**
Ischämie des Intestinums	1	3,4	1	100,0	1	4,8	3	5,9	**33,3**	**33,3**
Querschnittssyndrom	1	3,4	1	100,0	0	0,0	2	3,9	**0,0**	**0,0**
Retroperitoneale Pseudozyste	0	0,0	0	0,0	1	4,8	1	2,0	**100,0**	**100,0**
Klinisch relevante Embolien	0	0,0	0	0,0	2	9,5	2	3,9	**50,0**	**50,0**
Aneurysma der AIC / AIE / AFC	0	0,0	0	0,0	3	14,3	3	5,9	**33,3**	**0,0**

3.2.3.5 Folgeoperationen bzw. – interventionen im Nachbeobachtungs-zeitraum

Bei 14 (27,5 %) der 51 nachbeobachteten Patienten wurden eine oder mehrere Folge-operationen bzw. -interventionen im Zusammenhang mit der stentgestützt versorgten Aortenruptur und deren Komplikationen durchgeführt. Weitere zwei Patienten (3,9 %) verweigerten einen jeweils dringend indizierten Teilersatz der thorakalen Aorta bei erneuter gedeckter Ruptur bzw. Verdacht auf das Vorliegen einer aortotrachealen Fistel . Eingriffe, die der Therapie anderer Erkrankungen oder der erlittenen Begleitverletzungen im Rahmen eines Polytraumas dienten, wie z.B. eine Gastrektomie bei gleichzeitig bestehendem Magencarcinom oder eine Verkürzungs- und Kompressionsosteotomie mit Anlage eines Ilizarov – Fixateurs bei Infektinstabilität nach Versorgung einer im Rahmen des ursprünglichen Polytraumas erlittenen Unterschenkelfraktur mittels Marknagel gingen nicht in die Wertung ein.
Die Häufigkeit verschiedener Folgeeingriffe im Patientengut dieser Studie sowie in dessen verschiedenen Subpopulationen gibt Tab. 40 wieder:

Tab. 44: Folgeoperationen bzw. - interventionen im Follow – up; Angabe der absoluten und relativen Häufigkeiten und Berechnung der Letalität der betroffenen Patienten (thorakoabdom. = thorakoabdominale; betr. = betroffenen; TEA = Thrombendarteriektomie; Ax – fem = axillo – femoral; Fem – fem = fomoro – femoral; AFC = Arteria femoralis communis; CT = Computertomographie; OP = Operation)

Folgeoperationen bzw. - interventionen im Nachbeobachtungszeitraum										
	Thorakale Läsionen		Thorakoabdom. Läsionen		Abdominale Läsionen		Alle nachun-tersuchten Patienten		Gesamtletalität d. betr. Patienten	Methodenass. Letalität d. betr. Patienten
	n	%	n	%	n	%	n	%	%	%
Erneute Stent-implantation	1	3,4	0	0,0	4	19,0	5	9,8	**80,0**	**20,0**
Coil- bzw. Partikelembolisation	0	0,0	0	0,0	2	9,5	2	3,9	**50,0**	**0,0**
Stentexplantation + offener Aortenersatz	2	6,9	0	0,0	1	4,8	3	5,9	**66,7**	**66,7**
Naht bzw. Patch-plastik an Aorta	0	0,0	0	0,0	2	9,5	2	3,9	**50,0**	**50,0**
TEA ggf. mit Patch-plastik	1	3,4	0	0,0	3	14,3	4	7,8	**50,0**	**25,0**
Lokale Lysetherapie	0	0,0	0	0,0	1	4,8	1	2,0	**100,0**	**100,0**
Ax.-fem. bzw. fem.-fem. Bypass	0	0,0	0	0,0	2	9,5	2	3,9	**50,0**	**50,0**

	Thorakale Läsionen		Thorakoabdom. Läsionen		Abdominale Läsionen		Alle nachuntersuchten Pat.		Gesamtletalität d. betr. Pat.	Methodenass. Letalität d. betr. Pat.
	n	%	n	%	n	%	n	%	%	%
Interponat im Bereich der AFC	1	3,4	0	0,0	1	4,8	2	3,9	**0,0**	**0,0**
CT – gesteuerte Sympathikolyse	1	3,4	0	0,0	0	0,0	1	2,0	**0,0**	**0,0**
Retroperitoneale Zystenpunktion	0	0,0	0	0,0	1	4,8	1	2,0	**100,0**	**100,0**
Oberschenkelamputation	0	0,0	0	0,0	1	4,8	1	2,0	**0,0**	**0,0**
Darmresektion / Anus Praeter	1	3,4	0	0,0	2	9,5	3	5,9	**33,3**	**33,3**
Atypische Lungenresektion	1	3,4	0	0,0	1	4,8	2	3,9	**50,0**	**50,0**
Sonstige OP oder Intervention	2	6,9	0	0,0	4	19,0	6	11,8	**33,3**	**33,3**

3.2.4 Todesursachen

Von den vier Patienten, die den Folgen ihrer Aortenruptur während des Nachbeobachtungszeitraumes erlagen, verstarben zwei Patienten im **Multiorganversagen**, welches sich bei einem Patienten im Rahmen eines akuten Leriche – Syndroms und bei dem zweiten Patienten als Folge einer totalen ischämisch bedingten Dünndarmnekrose nach einem technisch sehr anspruchsvollen Descendens – Ersatz mit supracoeliacalem Clamping über 60 Minuten bei Re – Rezidiv einer aortobronchialen Fistel entwickelte.
Ein weiterer Patient wurde während der Nachbeobachtungsphase im Universitätsklinikum Ulm aufgrund einer aortobronchialen sowie einer ösophagopleuralen Fistel behandelt. Während einer stationären Rehabilitationsbehandlung kam es plötzlich zu massivem Bluterbrechen mit trotz sofort eingeleiteter Reanimationsmaßnahmen irreversiblem **hämorrhagischem Schock**, nachdem sich eine zusätzliche aortoösophageale Fistel gebildet hatte.
Eine vierte Patientin verstarb nach komplikationsreichem postoperativen Verlauf mit schwerer Sepsis bei Infektion des Stentgrafts, respiratorischer Insuffizienz bei Pneumonie und massiven Hämoptysen bei wahrscheinlich vorhandener aortotrachealer Fistel im **Herz – Kreislaufversagen**.

Bei den übrigen 13 verstorbenen Patienten trat der Tod in 6 Fällen ebenfalls infolge eines Herz – Kreislaufversagens und in zwei Fällen infolge einer respiratorischen Insuffizienz bei akuter Lungenembolie ein. Weitere zwei Patienten starben an einer terminalen Niereninsuffizienz bzw. einem akuten Nierenversagen. Ein Patient erlag einem Ösophaguscarcinom und ein weiterer nahm sich 13 Monate nach endovaskulärer Ausschaltung einer traumatischen thorakalen Aortenruptur (welche ebenfalls Folge eines Suizidversuches war) selbst das Leben. Ein weiterer Patient verstarb 16 Monate nach der Stentgraftimplantation, wobei weder die Ursache noch die näheren Umstände seines Todes in Erfahrung zu bringen waren (siehe hierzu auch Kapitel 3.2.1).

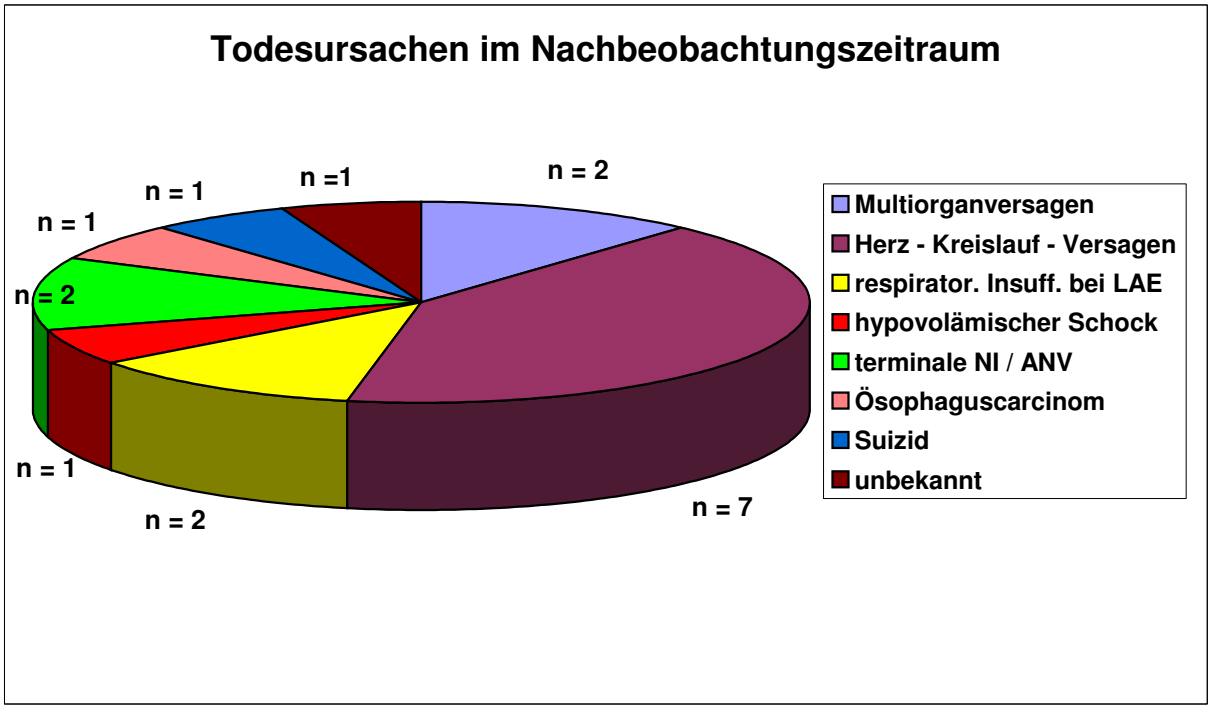

Abb. 52: Kreisdiagramm mit Darstellung der **Häufigkeiten verschiedener Todesursachen** in der Gruppe der **während der Follow – up – Phase** verstorbenen Patienten (respirator. Insuff. = respiratorische Insuffizienz; LAE = Lungenarterienembolie; NI = Niereninsuffizienz; ANV = akutes Nierenversagen)

4. Diskussion

4.1 Letalität

Die Inzidenz von Aortenrupturen in den Industrieländern ist während der letzten Jahrzehnte stetig angestiegen und vor allem die Häufigkeit rupturierter arteriosklerotisch bedingter Aneurysmen wird in der Zukunft weiter zunehmen (85, 119, 191). Über 60 % der Patienten mit rupturierten Aortenläsionen versterben, bevor sie die Klinik erreichen (204, 338). Da die Prognose jedoch auch bei den Patienten, die lebend im Krankenhaus ankommen, ohne invasive Therapie in der Regel infaust ist, liegt im Rupturstadium eigentlich immer eine absolute Operationsindikation vor (110, 122, 133, 179, 261, 291, 320). Dabei liegt die Letalität bei offen – chirurgischem Vorgehen auch heute im Zeitalter modernster Medizintechnik je nach Studienkollektiv noch immer bei 25 bis über 90 % (17, 36, 55, 73, 85, 88, 92, 121, 144, 159, 193, 209, 225, 226, 230, 261, 263, 267, 284, 302, 305, 369). Während es dank erheblicher Fortschritte im Bereich der Anästhesie und der Intensivmedizin sowie aufgrund deutlicher Verbesserungen der Operationstechnik mit zahlreichen Variationen des Verfahrens (z.B. mit oder ohne HLM bzw. hypothermem Kreislaufstillstand, mit oder ohne protektivem extraanatomischem Bypass) gelungen ist, die Letalität des elektiven Aortenteilersatzes auf 2,4 % bis 6,7 % zu senken (51, 55, 70, 193, 263, 281, 294, 332) konnten diese Errungenschaften das Outcome der notfallmäßigen offenen Aortenrekonstruktion während der letzten 20 Jahre aus verschiedensten Gründen kaum verbessern (225, 261). Als ein wesentlicher ätiologischer Faktor für dieses unbefriedigende Ergebnis wurde beispielsweise häufig eine in dieser Situation ablaufende systemische inflammatorische Reaktion mit einem in einem hohen Prozentsatz daraus resultierenden Multiorganversagen genannt (209). Bei Patienten mit offener Versorgung der rupturierten Aortenstrombahn kommt es zu einer extremen Exazerbation dieser an sich physiologischen Stressreaktion des Organismus auf einen operativen Eingriff, die durch den präoperativen Schockzustand, das mit der Exposition der Aorta einhergehenden Operationstrauma, die Folgen des aortalen Clampings (Ischämie, Reperfusionssyndrom) und den erhöhten Blutverlust mit eventueller konsekutiver Koagulopathie nach Massentransfusion hervorgerufen werden soll (33, 209). Als weiterer Risikofaktor für einen letalen Ausgang im Rahmen der offenen Ausschaltung rupturierter Aortenläsionen konnte eine stärkere durch die Laparo- bzw. Thorakotomie bedingte intraoperative Auskühlung identifiziert werden (33, 88).

Parallel zu dieser Entwicklung etablierte sich seit der Erstbeschreibung im Jahr 1991 durch Juan Carlos Parodi (278) mit der Implantatation aortaler Stentgrafts ein neues Therapieverfahren im Bereich der elektiven Aneurysmachirurgie, welches vor allem aufgrund niedrigerer perioperativer Letalitäts- und Paraplegieraten sowie seiner möglichen Durchführbarkeit auch bei Hochrisikopatienten auf sich aufmerksam machte (28, 153, 189, 193, 196, 225, 263, 293, 294, 329, 353, 367, 370). Auf dem Boden dieser vielversprechenden Ergebnisse wurde im aortalen Endografting auch im Rupturstadium zunehmend eine Alternative zur (immer noch mit eher enttäuschenden Resultaten behafteten) offenen Operation gesehen, in die große Hoffnungen gesetzt wurden (285).
Die erste erfolgreiche Ausschaltung eines *rupturierten* BAA mittels EVAR wurde im Jahr 1994 von Yusuf et al. beschrieben (390); bis über die ersten größeren Kollektive mit endovaskulärer Rupturversorgung berichtet wurde, vergingen allerdings noch mehrere Jahre.
Die methodenassoziierte Hospitalletalität von 26,0 % im gewerteten Patientengut der vorliegenden Arbeit liegt deutlich unter den Letalitätsraten der meisten Studienkollektive mit Aortenrupturen und *konventioneller* operativer Therapie (36, 85, 121, 144, 159, 193, 206, 209, 226, 230, 305). Bei der doch sehr stattlichen Anzahl von 73 gewerteten Patienten **scheint** dieses Ergebnis recht aussagekräftig zu sein und **das Verfahren damit tatsächlich deutliche Vorteile gegenüber der offenen Operation hinsichtlich des Überlebens in der perioperativen und frühen postoperativen Phase** auch **bei Patienten mit *rupturierten* Aortenläsionen zu bieten**. Diese Ansicht wird von zahlreichen Autoren geteilt, welche in ihren Patientenkollektiven die Hospitalletalitätsraten mit Hilfe der endovaskulären Rupturausschaltung auf Werte zwischen 0 % und 29 % senken konnten (2, 3, 5, 83, 95, 153, 161, 174, 189, 193, 198, 209, 211, 225, 243, 263, 266, 268, 269, 302, 308, 320, 329, 330, 370). Mögliche Ursachen hierfür könnten die intraoperative Aufrechterhaltung der Tamponierung durch das paraaortale Hämatom (mit geringerem Blutverlust und verbesserter Kreislaufstabilität), das deutlich geringere Operationstrauma, das fehlende aortale Clamping und die geringere Beeinträchtigung der Thermoregulation sein (209). Einige Autoren kommen daher zu dem Schluss, dass die betroffenen Patienten von der Entscheidung zu einem stentgestützten Vorgehen im Rupturstadium sogar noch mehr profitieren als in der elektiven Situation (263, 329, 370). Den größten Benefit durch die endovaskuläre Methode im Hinblick auf das Überleben scheinen, den Literaturangaben zufolge, Patienten mit thorakaler Aortenruptur (vor allem wenn traumatisch bedingt) und Hochrisikopatienten zu haben (193, 196, 198, 211, 223, 234, 263, 268, 269, 308, 320, 329,

333, 337, 370). Im thorakalen Bereich ist in der fehlenden Notwendigkeit einer intraoperativen Totalatelektase der linken Lunge sicherlich ein Vorteil des stentgestützten Verfahrens für die betroffenen Patienten zu sehen.
Während die niedrigeren Frühletalitätsraten als weitgehend unumstrittener Vorteil der endovaskulären Methode gegenüber der konventionellen Operation gelten, wird das langfristige Outcome von EVAR – Patienten – wie in Kapitel 4.11.1 ausführlich beschrieben – deutlich zurückhaltender beurteilt. Allerdings können sich die methoden-assoziierte 5 – Jahres – Überlebensrate von 67,5 % und die Gesamt – 5 – Jahres – Überlebensrate von 51,4 % im Patientengut dieser Studie ohne weiteres mit den 5 – Jahres – Überlebensraten offen operierter Patienten mit Aortenrupturen messen, für welche je nach Studie Werte zwischen 9 % und 28 %, vereinzelt auch bis zu 71 % angegeben werden (78, 122, 180). **Somit legen die Ergebnisse dieser Studie im Hinblick auf das Gesamtüberleben (perioperative Phase plus Follow – up) einen leichten Vorteil für das endovaskuläre Verfahren nahe, der wohl vor allem durch die deutlich niedrigere *Früh*mortalität bedingt sein dürfte.** Über ähnlich gute mittelfristige Ergebnisse wird auch von einzelnen anderen Autoren – insbesondere im Rahmen der endovaskulären Versorgung von traumatischen Aortenrupturen berichtet (siehe Kapitel 4.4).
Des weiteren sollte darüber nachgedacht werden, ob das endovaskuläre Verfahren in einigen Fällen als Bridging – Maßnahme angewandt werden sollte. Auf diese Weiße würden Patienten, bei denen die EVAR in der Tat mit einem erhöhten *Langzeit*risiko behaftet ist (z.B. bei septischer Ruptur oder aortointestinalen Fisteln mit der Gefahr einer Rezidivblutung oder eines chronischen Stentinfekts mit rezidivierenden septischen Fieberschüben) in der Akutsituation von einer wenig invasiven, jedoch sehr effektiven Blutungskontrolle mit niedriger Frühmortalität profitieren. Nach Stabilisierung des jeweiligen Patienten könnte dann im Intervall (entweder vorsorglich oder bei Anzeichen für Komplikationen im Rahmen engmaschiger Nachsorgeuntersuchungen) eine endgültige offene Versorgung (z.B. mit Sanierung des Infektherdes) unter elektiven Bedingungen erfolgen. Auf diese Weise könnten die Vorteile beider Therapiekonzepte, nämlich die geringere Frühletalität des endovaskulären und die niedrigere Rate an Spätkomplikationen des offenen Verfahrens kombiniert werden.
Um die Zahl der Patienten, die jedes Jahr an den Folgen einer Aortenruptur versterben effektiv zu senken, kommt neben der Verbesserung der Behandlungsverfahren der Prävention sicherlich die größte Bedeutung zu. Zusätzlich zu Maßnahmen zur Verhütung von Sport- und Verkehrsunfällen sind dabei vor allem Screening – Verfahren zur Detektion

von Aortenaneurysmen und deren rechtzeitige elektive Ausschaltung vonnöten, da die Letalität des Elektiveingriffs ja bekanntlich deutlich niedriger als die der Notfallversorgung ist. Im Zeitalter immer knapper werdender finanzieller Mittel im Gesundheitssystem sind auch finanzielle Überlegungen zunehmend von Bedeutung. In diesem Zusammenhang sollte darauf hingewiesen werden, dass sich beispielsweise vorsorgliche Ultraschall-untersuchungen zum BAA – Screening in Risikogruppen als äußerst kosteneffektiv erwiesen haben, da die Versorgung von Aortenaneurysmen im Rupturstadium um 30 % bis 170 % teurer als unter elektiven Bedingungen ist (8, 64, 85, 279, 307).
Generell ist ein invasives Vorgehen dann indiziert, wenn dessen Risiko niedriger ist als das Rupturrisiko bei weiterem Spontanverlauf. Während Typ – B Dissektionen häufig rein konservativ mit Hilfe von Antihypertensiva behandelt werden können (Ziel ist dabei ein Fortschreiten der Dissektion zu verhindern) sollten asymptomatische Bauchaorten-aneurysmen im Allgemeinen ab einem Durchmesser von 5,5 cm und thorakale bzw. thorakoabdominale Aneurysmen ab 6 cm operiert werden, da danach das Rupturrisiko sprunghaft ansteigt (193, 361). Lawrence et al. zufolge wurden bis zum Jahr 1999 allerdings nur 13 % der TAA – Patienten elektiv versorgt, da viele von ihnen wegen Begleiterkrankungen wie einer schweren COPD oder einer cardialen Vorbelastung (besonders für ein konventionelles Vorgehen) als inoperabel eingestuft wurden (206). Dabei liegt die 2 – Jahresüberlebenrate von Patienten mit thorakalen Aneurysmen unter konservativer Therapie nur bei ¼ (24, 76). Auch BAA – Patienten wurden nur etwa in ⅓ der Fälle einer elektiven Operation unterzogen, obwohl 5 Jahre nachdem die Diagnose „abdominales Aortenaneurysma“ gestellt wurde mehr als 80 % der betroffenen Patienten nicht mehr am Leben sind, und dabei die Aneurysmaruptur die häufigste Todesursache innerhalb dieses Zeitraumes darstellt (261). Auch in diesem Zusammenhang hat sich das endovaskuläre Verfahren als äußerst wertvoll erwiesen: Wolff et al. zeigten in einer im Jahr 2005 publizierten Untersuchung an 1021 BAA – Patienten, dass die Einführung der EVAR dazu führte, dass mehr Aneurysmapatienten elektiv operiert werden, wobei sich die Zahl offener Aneurysmektomien nicht verringerte. ASA – 4 – Patienten wurden 9 mal häufiger einer Therapie zugeführt als in der Vor – EVAR – Ära (387). Nach Dardik et al. könnte nur eine großzügige Indikationsstellung zur elektiven Versorgung von Aorten-aneurysmen die Inzidenz von Aortenrupturen und die Häufigkeit damit verbundener Todesfälle effektiv senken (85). Auch Griepp et al. plädieren für ein aggressiveres therapeutisches Vorgehen (154). In diesem Zusammenhang werden in die EVAR als Therapiealternative zur offenen Operation große Hoffnungen gesetzt, da – zahlreichen

Autoren zufolge – ein Vorteil des endovaskulären Verfahrens auch darin zu sehen ist, dass dank ihrer geringeren Invasivität auch viele derjenigen Patienten, die bisher als inoperabel galten (non surgical candidates) einer elektiven Aneurysmaausschaltung zugeführt werden können (196, 203, 217, 263, 281, 353, 367, 370). Obwohl die EVAR – Hospitalletalität auch in Kollektiven, die ausschließlich aus solchen Fällen bestanden unter 10 % gehalten werden konnte (123), sind die bisherigen Ergebnisse jedoch gerade in dieser Patientensubpopulation teilweise noch umstritten. Beispielswiese erbrachte das EVAR – Trial 2 bei für ein konventionelles Vorgehen inoperablen Patienten mit einem Aneurysmadurchmesser über 5,5 cm für die Betroffenen keinen Langzeitüberlebensvorteil bei elektiver Stentimplantation gegenüber einem rein konservativen Vorgehen (123). Außerdem haben gefäßchirurgische Hochrisiko – Patienten auch *unabhängig* von ihrer Aneurysmaerkrankung aufgrund der in aller Regel vorhandenen erheblichen kardiovaskulären Begleitmorbidität eine ohnehin relativ schlechte Prognose. Eventuell können bei diesen Patienten neben dem absoluten Wert des Aneurysmadurchmessers auch die Geschwindigkeit des Größenwachstums im Verlauf sowie morphologische Betrachtungen (z.B. sind sackförmige Aneurysmen stark rupturgefährdet) oder mikrobiologische Untersuchungen (Aneurysmen mit akuter infektiöser Genese wachsen und perforieren besonders schnell) eine Entscheidungshilfe beim Stellen der individuellen Operationsindikation sein. Allerdings ist der Vorwurf von Teschner, der in der elektiven stentgestützten Aneurysmaauschaltung bei „non surgical candidates“ aufgrund des Risikos einer (in bis zu 20% der Fälle nötigen) notfallmäßigen Konversion zur offenen Operation (welche bei diesen Patienten präoperativ ja eigentlich nicht als möglich erachtet wurde) eine humanexperimentelle Studiensituation mit Inkaufnahme einer vitalen Gefährdung des Patienten sieht (353), im Rupturstadium nicht zutreffend, da hier die Prognose ohne chirurgisches Eingreifen in der Regel ohnehin infaust ist (110, 133, 179, 261, 320). Vielmehr herrscht weitgehend Einigkeit dahingehend, dass in einer derartigen Notfallsituation (wo eine absolute OP – Indikation gegeben ist) die Entscheidung, das endovaskuläre Vorgehen der offenen Operation vorzuziehen für derartige Hochrisikopatienten von Vorteil ist.

4.2 Demographische Grunddaten und Risikoprofil

In der hier vorliegenden Arbeit kann dem **Alter** die Bedeutung eines entscheidenden Risikofaktors bei der Entstehung – vor allem *nicht – traumatisch – bedingter* – Artenrupturen beigemessen werden. Die davon betroffenen Patienten waren in 50 % der Fälle älter als 72 Jahre und in 75 % der Fälle über 62 Jahre alt. Zahlreiche Studien über die endovaskuläre und offene Ausschaltung ruptuierter Aortenläsionen in der internationalen Literatur sehen im Alter ebenfalls einen wichtigen prädisponierenden Faktor (wobei vor allem das *biologische* Alter von Bedeutung sein soll) und haben altersmäßig durchaus vergleichbare oder zum Teil durchschnittlich noch ältere Kollektive (17, 55, 56, 58, 78, 85, 144, 153, 156, 170, 298, 320, 370, 372). Im Patientengut von Chen et al. (welches ausschließlich aus Patienten mit BAA bestand) errechnete sich ein vergleichbares mittleres Alter (55). Außerdem ist der oben genannte Altersmedian von 72 Jahren mit dem von 21 Patienten mit nicht – traumatisch – bedingten Aortenrupturen in einer Studie von Scheinert et al. (320), wo er 72,1 Jahre betrug, sowie mit dem Durchschnittsaler von 4291 Patienten des Eurostar – Registers (117) , welches bei 71,15 Jahren lag, nahezu identisch. Die Beobachtung einer erhöhten Inzidenz nicht – traumatisch – bedingter Aortenläsionen in den älteren Altersklassen deckt sich auch mit der Tatsache, dass vor allem bei der Pathogenese von Aortenaneurysmen in den Industrieländern der Arteriosklerose (welche ebenfalls überwiegend ältere Patienten betrifft) eine herausragende Bedeutung zukommt. Die Betrachtung dieser Ergebnisse legt die Vermutung nahe, dass im Zeitalter des demographischen Wandels im Sinne eines „Älterwerdens der Gesellschaft“ zukünftig mit einer noch weiter steigenden Inzidenz von Aortenrupturen zu rechnen ist. Diese Ansicht wird auch von Dardik et al. und Ernst et al. geteilt (85, 119). Dadurch wird die EVAR auch im Bereich der elektiven Aneurysmachirurgie noch weiter an Bedeutung zunehmen, da viele dieser alten (und damit häufig auch multimorbiden) Patienten für ein offenes operatives Vorgehen aufgrund des zu hohen perioperativen Risikos von vorneherein nicht in Frage kommen werden. Auch vor diesem Hintergrund wird die Frage nach dem Sinn frühzeitiger Screening – Methoden zur Erkennung aortaler Pathologien vor Eintreten der Ruptur neu zu diskutieren sein, zumal beispielsweise die Mehrzahl der Patienten mit perforiertem BAA bis zum Eintreten des Rupturereignisses nichts von der Existenz ihrer Aortenläsion wussten (279) und die Krankenhauskosten für die notfallmäßige Versorgung rupturierter Bauchaortenaneurysmen die für die elektive Versorgung – wie im Kapitel 4.1 bereits beschrieben – um ca. 30 % bis 170 % übersteigen (279, 307). In Pilotstudien haben

sich Vorsorgeuntersuchungen mittels Abdomensonographie bei Männern zwischen 65 und 79 Jahren aus ökonomischer Sicht als äußerst rentabel erwiesen.
Wie in vielen anderen Studienkollektiven (105, 137, 320, 337) traten traumatische Aortenrupturen auch bei den Patienten dieser Arbeit bereits in deutlich früheren Lebensabschnitten auf (Median 32 Jahre), was insofern nicht verwundert, als es sich dabei in der überwiegenden Anzahl der Fälle um die Folge von Dezelerationstraumata im Rahmen von Verkehrs- und Sportunfällen handelt. Interessanterweise haben Mc Gwin et al. jedoch bei der Durchsicht von Unfallberichten des National Center for Statistics and Analysis of the National Highway Traffic Safety Administration in den Vereinigten Staaten, welche die Daten von 26 Millionen Personen beinhaltete, die zwischen 1995 und 1999 in Kraftfahrzeugunfälle verwickelt waren herausgefunden, dass *unter den Unfallopfern* der relative Anteil der Verletzten mit traumatischer Aortenruptur mit steigendem Alter zunahm, und dass bei älteren Patienten eine signifikant niedrigere Geschwindigkeitsänderung (Δv) im Sinne einer Dezeleration und damit weniger schwere Unfälle für die Entstehung einer traumatischen thorakalen Aortenruptur erforderlich war als bei jüngeren Patienten. Die Hauptursache wurde in einem mit dem Alter abnehmenden Gehalt an elastischen Fasern der Media und einer gleichzeitig zunehmenden Neigung zur Verkalkung der Aortenwand mit konsekutiv deutlich höherer Vulnerabilität gesehen (231). Diese Beobachtungen decken sich auch mit den Erfahrungen von Griepp et al., die berichten, dass ein fortgeschrittenes Alter einen Faktor darstellt, der mit einem erhöhten Rupturrisiko präexistenter thorakaler Aortenaneurysmen einhergeht (154).
Im Zusammenhang mit dem Alter der Patienten ist insbesondere darauf hinzuweisen, dass ältere Patienten nicht nur ein erhöhtes Risiko für das Auftreten arteriosklerotisch – bedingter Aortenläsionen haben, sondern dass das Outcome der offenen Aortenrekonstruktion sowohl unter elektiven als auch unter notfallmäßigen Bedingungen stark vom Alter der Patienten abhängig ist. Während in einigen wenigen Studien kein statistisch signifikanter Einfluss auf die Letalität nachgewiesen wurde (17, 156) und die Mortalität von Patienten über 80 Jahren mit rupturiertem Aortenaneurysma und konventioneller Versorgung zum Teil unter 50 % gehalten werden konnte (11, 77, 127) sehen die allermeisten Autoren im Alter einen bedeutenden Risikofaktor (40, 55, 69, 85, 88, 90, 144, 159, 172, 181, 258, 313, 334, 364) und hatten bei den über 80 – jährigen Patienten ihrer Studienkollektive nach offener Rupturausschaltung Letalitätsraten bis zu 100 % zu verzeichnen (90, 178, 281). Neben der Entwicklung eines Multiorganversagens scheinen besonders kardiale Komplikationen limitierend für das Überleben in dieser

Altersklasse zu sein (90, 127, 305). Vor allem das Auftreten eines schweren präoperativen Schockzustandes mit deutlich hypotonen Werten soll im Hinblick auf das Überleben sehr alter, offen operierter Patienten mit einer äußerst ungünstigen Prognose assoziiert sein (90, 144, 364). Es wurden bereits einige Studien mit dem Ziel durchgeführt, zu untersuchen, wie die Ergebnisse der elektiven offenen Aortenchirurgie speziell bei Patienten in der achten und neunten Lebensdekade verbessert werden können. O`Hara et al. beschreiben z.B. eine höhere Überlebensrate älterer KHK – Patienten, wenn diese vor einer elektiven Aortenrekonstruktion einer Myokardrevaskularisation zugeführt werden (257). Da für derartige präoperative Maßnahmen im Rupturstadium in der Regel keine Zeit bleibt, eine Aortenperforation in aller Regel eine absolute Operationsindikation darstellt (122, 133, 179, 261, 291, 320) und z.B. aufgrund der anatomischen Gegebenheiten nicht alle Patienten endovaskulär versorgt werden können, werden weitere Studien erforderlich sein, um herauszufinden, wie die Letalitätsraten auch bei Patienten mit rupturierten Aortenläsionen höheren Alters substanziell verbessert werden können.

Lange et al. werteten Daten des EUROSTAR – Registers aus und verglichen das Outcome von 697 Patienten über 80 Jahren mit dem von 4198 Patienten unter 80 Jahren nach *elektiver stentgestützter* Ausschaltung abdominaler Aortenaneurysmen. Sowohl die Hospitalletalität (5 % versus 2 %) als auch die *aneurysmabedingte* Mortalität im Follow – up (7 % versus 3 %) waren in der Gruppe der über 80 – Jährigen deutlich höher (203). Allerdings liegen diese Werte immer noch deutlich unterhalb der Letalitätsraten offen operierter Patienten jenseits des 80 Lebensjahres. Dies deckt sich auch mit Literaturangaben, denen zufolge die EVAR bei guter Auswahl geeigneter Patienten und sorgfältiger Indikationsstellung eine durchaus sichere und probate Methode zur elektiven Ausschaltung von Aortenläsionen auch jenseits des 80 Lebensjahres zu sein scheint und die deshalb zu dem Schluss kommen, dass das Alter alleine hierfür nicht generell als Kontraindikation gesehen werden sollte (25). Aufgrund der deutlich geringeren Invasivität ermöglicht sie eine elektive Aneurysmaausschaltung auch bei sehr alten und multimorbiden Patienten, die für ein offen- chirurgisches Verfahren als inoperabel eingestuft werden müssten (196, 263, 353, 367, 370). Auch bei 32 % der über 80 – jährigen Patienten des EUROSTAR – Registers ermöglichte die EVAR überhaupt erst eine Therapie, da sie für eine offene Aneurysmektomie aufgrund ihres operativen Risikoprofils von vorneherein nicht in Frage kamen (203). Nach Biebl et al. ist bei EVAR – Patienten unter elektiven Bedingungen ein höheres chronologisches Alter nicht mit schlechteren technischen Erfolgsaussichten oder einer höheren perioperativen Mortalität assoziiert (25). Den Aussagen von Patel et al.

zufolge führt die endovaskuläre Ausschaltung nicht – rupturierter Aneurysmen bei über 80 – jährigen Patienten im Vergleich zur konventionellen Operation zu signifikant besseren Ergebnissen bezüglich Überleben, postoperativen Komplikationen sowie Liegezeiten auf Intensiv- und Normalstation und sollte deshalb in dieser Altersgruppe wann immer es die anatomischen Verhältnisse erlauben das bevorzugte Verfahren sein (281). Aufgrund ihrer Ergebnisse vermuten sie außerdem, dass das stentgestützte Vorgehen künftig auch das Outcome alter Patienten im Rupturstadium verbessern werde (281). In diesem Zusammenhang sind die Resultate im Patientengut der Universitätsklinik Ulm sehr interessant: So waren auch in der hier vorliegenden Studie die älteren Patienten mit einer deutlich höheren Mortalität behaftet als die jüngeren. Während kein einziger der 18 Patienten (24,7 % aller gewerteten Patienten) unter 50 Jahren im Verlauf des stationären Aufenthaltes verstarb, lag die Letalität der 55 Patienten (75,3 %) mit einem Alter über 50 Jahren bei 34,5 % (n = 19) und die in der Altersgruppe der über 80 – Jährigen (n = 9; 12,3 %) sogar bei ⅔. Damit scheint dem Alter diesen Ergebnissen zufolge auf den ersten Blick auch im Bereich der endovaskulären *Ruptur*ausschaltung eine große prognostische Bedeutung zuzukommen. Allerdings sind die Ergebnisse bei einer Anzahl von z.B. nur 9 Patienten über 80 Jahren nur bedingt aussagefähig. Außerdem kann hier auch nicht sicher beurteilt werden, ob die schlechteren Ergebnisse der älteren Patienten wirklich kausal durch das Alter bedingt sind, da es sich bei dieser Auswertung um eine univariate Analyse handelt und andere mögliche prognostisch bedeutsame Parameter wie z.B. die Lokalisation der Ruptur oder das Auftreten intraoperativer Komplikationen nicht „herausgerechnet“ wurden. Der wesentlichste Grund für diese altersabhängigen prognostischen Unterschiede ist wohl in einer höheren Komorbidität mit anderen Erkrankungen bei den älteren Patienten zu suchen. Man sollte sich allerdings vor Augen führen, dass die (zugegebenermaßen relativ hohen) Letalitätsraten der ältesten Patienten dieses Kollektivs immer noch unter den meisten publizierten Mortalitätsraten gleichaltriger Patienten mit offener aortaler Ruptur-ausschaltung liegen, für welche von einigen Autoren Werte zwischen 76 % und 100 % angegeben werden (90, 178, 270, 281, 379). Um die Fragen, welche prognostische Bedeutung dem Alter bei der *endovaskulären* Versorgung von Aorten*rupturen* wirklich zukommt, in wie weit sehr alte Patienten im Rupturstadium von der Entscheidung für ein stentgestütztes Procedere im Hinblick auf das Überleben profitieren und wie das Outcome dieser (in Zukunft wohl immer bedeutenderen) Patientensubpopulation verbessert werden kann, wirklich hinreichend zu klären, werden auch für die endovaskuläre aortale Ruptur-

ausschaltung groß angelegte Studien mit sehr alten Patienten erforderlich sein, so wie sie für das offene Verfahren zum Teil schon durchgeführt wurden.
Einigkeit herrscht darüber, dass Patienten über 80 Jahren *im Stadium der Ruptur* genauso wie jüngere Patienten in jedem Falle einer endovaskulären oder offen – chirurgischen Therapie zugeführt werden sollten (17, 85, 90, 144, 305). Im Einzelfall kann der Sinn eines aggressiven therapeutischen Vorgehens zur Rupturausschaltung aus ethischer Sicht z.B. bei einem 87 – jährigen pflegebedürftigen Patienten mit metastasiertem Bronchialcarcinom sowie Hemiparese, Inkontinenz, schwerer Schluckstörung und Ernährung via PEG – Sonde bei Z.n. nach cerebralem Insult sicherlich äußerst fragwürdig erscheinen. Aber auch bei einem derartigen Patienten sprechen in erster Linie die Begleiterkrankungen und weniger das Alter per se gegen eine invasive Therapie zur Rupturversorgung. Insgesamt sollen ältere Patienten bei konventionellem Vorgehen einen links – retroperitonealen Zugang besser tolerieren als einen transperitonealen Zugang über eine mediane Laparotomie (305). Aune et al. errechneten für über 80 – jährige Patienten mit rupturiertem BAA einen durchschnittlichen Gewinn von 2,7 Lebensjahren für alle und 5,2 Jahre für die lebend aus der Klinik entlassenen Patienten durch die offene Operation, außerdem entspricht dieser Studie zufolge (wie auch in anderen Arbeiten) die Lebenserwartung der überlebenden Patienten der der gleichaltrigen Bevölkerung (11, 121, 258).

Mit einem Frauenanteil von 19,2 % und einem Männeranteil von 80,8 % ist das **Geschlechterverhältnis** im gewerteten Kollektiv dieser Studie durchaus mit dem Patientengut zahlreicher anderer Untersuchungen über Aortenrupturen vergleichbar, welche über einen Anteil männlicher Patienten zwischen 70,0 % und 87,5 % berichten (3, 32, 110, 122, 170, 319, 333). Während Patienten mit rupturiertem Bauchaortenaneurysma aufgrund der meist arteriosklerotischen Genese (Männer sind fünfmal häufiger von Arteriosklerose betroffen) zu über 80 % männlich sind (17, 58, 85, 136, 180, 187, 208, 303, 358, 389) verschiebt sich das Verhältnis bei thorakalen Aortenläsionen in manchen Studienpopulationen deutlich zugunsten des weiblichen Geschlechts. Crawford et al. und Scheinert et al. errechneten in ihren Studien zu rupturierten Läsionen der thorakalen und thorakoabdominalen Aorta einen Männeranteil von 61 % bzw. 62 %, Bickerstaff et al. berichteten in einem Beobachtungszeitraum von 30 Jahren von einem ausgeglichenen Geschlechterverhältnis bei TAA – Patienten (24, 78, 320). Johansson et al. führten eine Untersuchung der Inzidenz rupturierter thorakaler Aortenaneurysmen durch und kamen zu dem Ergebnis, dass hier unter den betroffenen Patienten Frauen sogar häufiger vertreten

waren als Männer (179). Bei Patienten mit den Diagnosen penetrierendes Aortenulcus und intramurales Hämatom scheint das weibliche Geschlecht ebenfalls zu überwiegen (41, 357).

Das Geschlechterverhältnis der Trauma – Patienten dieser Studie, die zu 26,3 % weiblich (n = 5) und zu 73,7 % männlich (n = 14) waren ist als typisch zu werten. Obwohl Frauen theoretisch das gleiche Risiko wie Männer haben müssten, im Straßenverkehr ein Dezelerationstrauma mit traumatischer Aortenruptur zu erleiden, sind hiervon in der Praxis Männer wesentlich häufiger betroffen (137, 268, 308), was damit zusammenhängen dürfte, dass Männer insgesamt etwas offensiver fahren und damit mehr Unfälle verursachen. Nach Angaben des statistischen Bundesamtes verunglückten im Jahr 2006 pro 100 000 Einwohner in Deutschland 599 Männer, jedoch nur 440 Frauen im Straßenverkehr. Dieser Trend stellt sich bei den im Rahmen von Verkehrsunfällen getöteten Personen noch gravierender dar: je 1 Million Einwohner kamen im Jahr 2006 33 Frauen und mit 92 fast dreimal so viel Männer im Rahmen von Verkehrsunfällen ums Leben (342).

Nach Mofidi et al. steigt der Durchmesser nicht – rupturierter Bauchaortenaneurysmen beim weiblichen Geschlecht schneller an, als beim männlichen, was sich auf die Rupturwahrscheinlichkeit und damit auch den optimalen Zeitpunkt einer elektiven Ausschaltung auswirkt (239). Anderson et al. und Carpenter et al. sehen in der aortalen Stentimplantation bei Frauen aufgrund eines kleineren Kalibers der Iliakalgefäße und einer ungünstigeren Anatomie des Aneurysmahalses eine größere technische Herausforderung, was ihrer Ansicht nach eine mögliche Ursache dafür sein könnte, dass das endovaskuläre Verfahren lieber bei Männern angewandt wird (6, 53). Mathison berichtet zudem, dass der Versuch einer aortalen Stentimplantation bei Frauen im Vergleich zu Männern in einem höheren Prozentsatz frustran verläuft und daher abgebrochen wird (227). Unterschiede bei den beiden Geschlechtern im Hinblick auf das Überleben sehen nur einige Autoren, denen zufolge, sowohl die offene als auch die endovaskuläre Versorgung von Aortenrupturen bei Frauen mit einer etwas höheren Mortalität und einer höheren Rate an perioperativen Komplikationen behaftet sein soll als bei Männern (46, 95, 144, 178, 187, 188, 276). Diese Ergebnisse sind auch nicht dadurch erklärbar, dass Frauen relativ gesehen mehr thorakale Aortenrupturen haben als Männer, da beispielsweise Arbeitsgruppen, die ausschließlich den Verlauf von Patienten mit rupturiertem BAA untersuchten, ebenfalls über deutlich höhere Letalitätsraten (64 % - 64,3 % versus 45 % - 46,0 %) beim weiblichen Geschlecht berichten (17, 144). Auch im Kollektiv dieser Studie lag die Hospitalletalität der weiblichen Patienten mit 35,7 % etwas über der der männlichen Patienten, wo sie 23,7

% betrug. In zahlreichen anderen Untersuchungen konnte diese Tendenz für beide Verfahren weder bezüglich der Krankenhausletalität noch bezüglich des Langzeitüberlebens bestätigt werden (19, 85, 122, 144, 180, 195). (Einige dieser Studien erbrachten zwar geringfügig höhere Letalitätsraten für Frauen als für Männer, statistisch war dieser Unterschied jedoch nicht signifikant). Epidemiologische Betrachtungen und Autopsiereihen zeigen, dass Frauen mit rupturierten Aortenaneurysmen insgesamt seltener einer operativen Therapie zugeführt werden als Männer (85, 180), was unter anderem daran liegen soll, dass sie in einem höheren Prozentsatz bereits vor Erreichen des Krankenhauses versterben und bei Ankunft in der Klinik häufiger in einem moribunden Zustand sein sollen (122). Nach Evans könnte ein Grund hierfür sein, dass Aortenaneurysmen allgemein eher als „Männerkrankheit“ gelten und es daher schwieriger ist und länger dauert die richtige Diagnose zu stellen (122).

Da nicht – traumatisch bedingte Aortenläsionen in den Industrieländern heutzutage in erster Linie durch Folgen der Arteriosklerose bedingt sind, ist es nicht verwunderlich, dass deren **Risikofaktoren** bei den Nicht – Trauma – Patienten dieser Studie im Vergleich zu den traumatisierten Patienten und zur Gesamtbevölkerung deutlich häufiger vorlagen. Dem Nikotinabusus und der Hypertonie kommt dabei Kopp et al. zufolge die größte Bedeutung zu (193). Letztere ist mit einer Prävalenz von zum Teil deutlich über 75 % in einigen Studienkollektiven der bei PAU-, IMH- und Aneurysmapatienten bei weitem am häufigsten auftretende kardiovaskuläre Risikofaktor (51, 57, 73, 78, 96, 282, 316, 320, 337). Der Anteil an Rauchern wird auf 35 % bis 84 % beziffert (57, 73, 88, 96, 156, 337, 347), die Rate der Hyperlipoproteinämie auf Werte zwischen 12 % und 57 % (54, 88, 96, 320). Damit ähneln die Häufigkeiten der genannten CVRF bei den Nicht – Trauma – Patienten dieser Studie denen in anderen großen Patientenkollektiven mit Aortenaneurysmen sehr stark. Lediglich die Rate an Diabetikern unter den Nicht – Trauma – Patienten erscheint mit 23,1 % vergleichsweise hoch (78, 99, 213, 337). Während einzelne Autoren ebenfalls über eine Häufigkeit in dieser Größenordnung berichten (233, 320), lag die Diabetikerrrate in vielen (zum Teil sehr großen Studienkollektiven) mit einer geringen Streubreite relativ stabil zwischen 12 % und 13 % (54, 88, 99, 140, 213, 337) Interessant ist in diesem Zusammenhang, dass die arterielle Hypertonie, der Diabetes mellitus und die Hyperlipidämie bei den Patienten der Gruppe B deutlich häufiger vorkam als bei denen der Gruppe A, was einen Einfluss dieser Risikofaktoren auf die perioperative Mortalität bei der endovaskulären Rupturausschaltung nahe legt. Allerdings ist in diesem Zusammenhang zu

beachten, dass die verstorbenen Patienten dieser Studie beispielsweise im Durchschnitt auch wesentlich älter und häufiger von anderen Vor- bzw. Begleiterkrankungen betroffen waren als die Überlebenden, so dass ein kausaler Zusammenhang durch diese Ergebnisse letztlich nicht mit letzter Sicherheit bewiesen werden kann. In einer im Jahr 2005 publizierten multizentrischen Studie mit über 6000 endovaskulär versorgten BAA – Patienten konnte mit Hilfe einer multivariaten logistischen Regression gezeigt werden, dass Diabetiker (bei nahezu gleichen Langzeitüberlebensraten) mit einer signifikant erhöhten Frühmortalität behaftet sind, welche vor allem durch kardiale Komplikationen bedingt zu sein scheint (213). Interessanterweise hatten die insulinpflichtigen Typ – 2 – Diabetiker dieses Kollektivs weniger Endoleaks und weniger Sekundäreingriffe als Patienten mit normaler Glucosetoleranz und als diätetisch eingestellte Typ – 2 – Diabetiker (213), so dass vermutet wurde, dass es bei diesen Patienten seltener zu einer Dilatation des Aneurysmahalses nach erfolgter EVAR kommt. Diese Hypothese wurde allerdings durch eine Untersuchung an über 6000 Patienten des EUROSTAR – Registers widerlegt (99). Ferner erbrachte die Auswertung von Patientendaten des EUROSTAR – Registers den Nachweis, dass die Einnahme von Statinen einen von anderen Parametern unabhängigen Faktor darstellt, der mit einer niedrigeren Gesamtletalität über einen Zeitraum von 5 Jahren nach endovaskulärer Versorgung von Bauchaortenaneurysmen einhergeht (214). Somit könnte die Hypercholesterinämie tatsächlich zu einer erhöhten Sterblichkeit nach erfolgter EVAR führen. Allerdings haben Statine nicht nur lipidsenkende Wirkungen und ein BAA ist meist nur *eine* Manifestation einer bei der Mehrzahl der betroffenen Patienten vorliegenden generalisierten Arteriosklerose mit Begleiterkrankungen wie KHK oder zerebrovaskulärer Insuffizienz. Neben der rein lipidsenkenden Wirkung dürften daher wohl auch arterioskleroseprotektive Statineffekte (z.B. durch Plaquestabilisierung und Verbesserung der Endothelfunktion) im Bereich der Koronar- und Hirnarterien für dieses Ergebnis verantwortlich sein.

Darüber hinaus sind die arterielle Hypertonie, der Diabetes mellitus und ein bestehender Nikotinabusus ebenso wie die COPD und die Zugehörigkeit zum weiblichen Geschlecht Faktoren, die bei Aneurysmapatienten mit einer erhöhten Rupturgefahr einher gehen. (154, 248, 360).

In einer Studie von Dardik et al. über die offene Ausschaltung rupturierter Bauchaorten-aneurysmen erbrachte eine multivariate Analyse überraschenderweise eine verminderte Letalitätsrate bei gleichzeitigem Vorliegen einer arteriellen Hypertonie oder einer COPD (85). Katz et al kamen zu einem ganz ähnlichen Ergebnis (187). Nach Dardik könnte dieses

Ergebnis möglicherweise dadurch bedingt sein, dass Patienten, mit *bekannter* Hypertonie oder einer COPD dahingehend aktiv behandelt werden, was ihr perioperatives Risiko im Vergleich zu anderen Patienten verbessert, welche möglicherweise ebenfalls von diesen Erkrankungen betroffen sind, bei denen diese jedoch nicht bekannt und daher auch nicht eingestellt waren. Außerdem könne es sein, dass Patienten, bei denen diese Begleiterkrankungen besonders stark ausgeprägt waren, häufiger bereits vor Erreichen der Klinik verstarben, so dass dadurch, dass diese Patienten keiner Operation mehr zugeführt wurden und damit aus der Wertung fielen, ein systematischer Fehler entstand, der das Ergebnis verfälschte (85). Andere Arbeiten kamen hier zu ganz anderen Ergebnissen. Sie konnten entweder keinen Zusammenhang zwischen diesen Begleitfaktoren und dem Überleben nachweisen oder sie erbrachten für die entsprechend vorerkrankten Patienten deutlich höhere Letalitätsraten (85, 144, 156, 347). Jedenfalls geht man mittlerweile davon aus, dass neben der Hypertonie, dem Diabetes, der Fettstoffwechselstörung und der chronischen Niereninsuffizienz insbesondere pulmonale Erkrankungen und die KHK (→ siehe unten) bei offen chirurgischem Vorgehen als prognostisch ungünstig einzustufen sind, da sie zu gravierenden Komplikationen in der frühen postoperativen Phase führen können (261). Sehr irritierend ist das Phänomen, dass in unserem Patientenkollektiv der Anteil an Rauchern bzw. Ex – Rauchern in der Gruppe der Überlebenden deutlich höher als in der der Verstorbenen ist. Der selbe Trend war (wenn auch nicht so ausgeprägt) in einer Untersuchung an 96 Patienten mit rupturiertem Bauchaortenaneurysma und offener Versorgung zu beobachten (156). Dies suggeriert einen Überlebensvorteil für Patienten mit Nikotinabusus, der in Wirklichkeit so wohl nicht existiert. Auch hier ist davon auszugehen, dass dieses Ergebnis durch andere Faktoren entstanden ist, die hier aufgrund einer zu niedrigen Fallzahl rechnerisch nicht eliminiert werden konnten. Ein möglicher Erklärungsansatz dafür wäre beispielsweise, dass im Patientengut dieser Studie die Raucher mit einem Altersmedian von 66 Jahren im allgemeinen etwas jünger waren als die Nichtraucher, deren medianes Alter 73 Jahre betrug. Daher könnte es sein, dass die Raucher (obwohl pulmonale Vorerkrankungen bei ihnen mit 53,3 % versus 23,1 % erwartungsgemäß wesentlich häufiger waren) insgesamt noch widerstandsfähiger und weniger morbide waren als die Nichtraucher. Dies ist allerdings nur eine von vielen möglichen Ursachen, die (unter Umständen auch in Kombination) zu diesem Ergebnis geführt haben könnten.

Patienten mit Aortenrupturen nicht – traumatischer Genese sind meist multimorbide. Bei dieser Patientengruppe lagen in der vorliegenden Studie in über 98 % der Fälle eine oder mehrere relevante **Begleiterkrankungen** vor. Im einzelnen werden deren Häufigkeiten bei Patienten mit nicht – traumatisch bedingten Aortenrupturen in der Literatur mit 18 % bis 43 % für die COPD bzw. für Lungenerkrankungen allgemein (51, 54, 73, 78, 88, 99, 156, 159, 233, 316, 320) und mit 32 % bis 65 % für die KHK (51, 54, 57, 73, 78, 156, 159, 233, 320, 337) angegeben. Eine Niereninsuffizienz liegt den Literaturangaben zufolge in etwa 5 % bis 29 % vor (54, 73, 78, 88, 146, 156, 159, 233, 316, 320, 337). Da viele Aneurysmapatienten unter einer generalisierten Arteriosklerose leiden, ist die Rate an Patienten mit positiver Anamnese für Gefäßleiden wie die pAVK (8 % – 14 %), cerebrovaskuläre Erkrankungen (19 % - 22 %) und insbesondere Voroperationen an der Aorta (29 % - 38 %) erwartungsgemäß relativ hoch (54, 73, 78, 88, 159, 320, 332). Für die Häufigkeit *nicht* – vaskulär bedingter neurologischer Erkrankungen fanden sich in der Literutur keine verlässlichen Daten.

Die im Vergleich zu den Litraturangaben etwas höhere Rate an kardialen Erkrankungen im Patientengut dieser Studie dürfte dadurch bedingt sein, dass sich die meisten publizierten Zahlen lediglich auf Erkrankungen der Herzkranzgefäße beziehen, während in unserer Untersuchung z.B. auch Klappenvitien, eine präexistente Herzinsuffizienz und Rhythmus-störungen mitberücksichtig wurden. Auch wenn in sämtlichen Kollektiven der größte Anteil aller kardialen Vorerkrankungen auf die KHK entfällt [im Patientengut von Halpern et al. hatten beispielsweise knapp 50 % der Patienten eine bekannte KHK, jedoch nur etwa 2 % eine präexistente Herzinsuffizienz, die Patienten einer Studie Carpenter et al. hatten zu 53,3 % eine KHK, zu 8,4 % eine Herzinsuffizienz und zu 23,3 % vorbestehende Arrhythmien (54, 156)], kann man unter Berücksichtigung dieses Unterschiedes in der Datenerfassung wohl davon ausgehen, dass das Ulmer Patientengut mit dem anderer Untersuchungen was die Häufigkeit vorbestehender Herzerkrankungen betrifft durchaus vergleichbar ist. Dies gilt auch für die Rate an verschiedenen Gefäßleiden, die sich bei den Nicht – Trauma Patienten in der Summe auf 59,6 % belief. Unter pulmonalen und renalen Gesichtspunkten scheint das Risikoprofil unserer Patienten hingegen tatsächlich als etwas ungünstiger einzustufen zu sein.

Erwartungsgemäß waren die Trauma – Patienten wesentlich seltener von Begleiter-krankungen betroffen. Herz- und Gefäßerkrankungen lagen in jeweils 10,5 %, pulmonale, renale und neurologische Erkrankungen in jeweils 5,3 % der Fälle vor. Unter den 10 endovaskulär versorgten Trauma – Patienten im Patientengut einer Studie von Scheinert et

al. hatte ein einziger eine KHK – Anamnese, während sie von Erkrankungen wie einer COPD, einer Niereninsuffizienz oder einer cerebrovasculären Insuffizienz überhaupt nicht betroffen waren (320).

Im Bereich der konventionellen Aortenrekonstruktion wurden erhöhte Letalitätsraten insbesondere bei KHK- und COPD – Patienten beobachtet (55, 75, 85, 144, 148, 182, 217, 238, 258, 341, 347). Deshalb sollten bei Patienten vor elektiver offener Aneurysmektomie ein Belastungs – EKG, eine Echokardiographie und eine Lungenfunktionsprüfung durchgeführt werden, und gegebenenfalls eine PTCA und / oder eine bronchospasmolytische Therapie der Operation vorangestellt werden (257, 261). Außerdem identifizierten einzelne Arbeitsgruppen bereits in den 90 – er Jahren die COPD als unabhängigen Faktor, der das Wachstum und die Rupturwahrscheinlichkeit thorakaler Aortenaneurysmen beeinflusst (48, 183). Im Bereich der konventionellen Aortenchirurgie können das deutlich erhöhte Operationsrisiko einerseits und die höhere Rupturgefahr andererseits den Gefäßchirurgen bei der Indikationsstellung für eine elektive Aneurysmaausschaltung bei COPD – Patienten in ein Dilemma führen (51). In diesen Fällen könnte die EVAR, die von pulmonal vorbelasteten Patienten besser als die offene Operation toleriert zu werden scheint (siehe unten), eine wertvolle therapeutische Alternative darstellen. Auch die Niereninsuffizienz wird als entscheidender Risikofaktor betrachtet (51, 69, 159, 171, 258, 261). Interessant im Zusammenhang mit den genannten Vorerkrankungen ist die Tatsache, dass Aortenaneurysmen bei Patienten mit Z.n. Herz-, Leber- oder Nierentransplantation mit einer Prävalenz von circa 4 % nicht nur wesentlich häufiger vorkommen, sondern dass sie bei den jeweiligen Organempfängern auch mehr als doppelt so schnell an Größe zunehmen und mit einer Rupturrate von über 20 % pro Jahr in höchstem Maße perforationsgefährdet sind. Zu allem Übel scheinen die Überlebenschancen dieser Patienten im Rupturstadium besonders schlecht zu sein. Nachdem allerdings die elektive Aneurysmaauschaltung relativ gut toleriert wird, fordern beispielsweise Englesbe et al. ein Screening – Programm für Transplantatempfänger (116).

In dieser Studie waren die verstorbenen Patienten – relativ gesehen – wesentlich häufiger von Begleiterkrankungen betroffen als die Überlebenden. Am deutlichsten zeigte sich dies bei Nieren- (Faktor 2,4; Letalität der betroffenen Patienten 42,9 %) und Gefäßleiden (Faktor > 2; Letalität der betroffenen Patienten 39,4 %), während der Unterschied bei kardialen (Faktor 1,9; Letalität der betroffenen Patienten 36,8 %) und neurologischen Erkrankungen schon weniger ausgeprägt war (Faktor 1,8; Letalität der betroffenen Patienten 35,7 %). Am wenigsten unterschieden sich die Gruppen A und B in Bezug auf

pulmonale Vorbelastungen (Faktor 1,4 %; Letalität der betroffenen Patienten 30,0 %). Diese Zahlen liefern allerdings nur grobe prognostische Hinweise. Die Tatsache, dass bei dieser Datenanalyse auch Mehrfachnennungen möglich waren, lässt nämlich keine exakten Rückschlüsse über die tatsächliche Größe des Einflusses einzelner Vorerkrankungen auf das Überleben zu, da beispielsweise bei einem Patienten mit terminaler Niereninsuffizienz, low – output – Syndrom bei schwerer ischämischer Kardiomyopathie und respiratorischer Globalinsuffizienz sicherlich nicht mehr genau festgelegt werden kann, wie groß der Anteil der jeweiligen Organschädigung am gesamten Risikoprofil ist und welcher Vorerkrankung damit die größte Bedeutung für einen letalen Verlauf bei diesem Patienten beizumessen ist. Da es sich gerade bei renalen, angiologischen und kardialen Erkrankungen (und damit den Vorerkrankungen mit den scheinbar größten prognostischen Unterschieden) um typische Leiden des höheren Lebensalters handelt, könnte es außerdem gut sein, dass die erhöhten Letalitätsraten im Rahmen dieser *univariaten* Analyse in Wirklichkeit z.B. durch das höhere Lebensalter und nicht etwa durch die damit einhergehenden Begleiterkrankungen bedingt sind, zumal z.B. eine Studie von Lange et al. eindeutig einen Einfluss des Alters auf das Outcome von EVAR – Patienten nahe legt (203). Bei multimorbiden Patienten besteht im Rupturstadium aufgrund des in der Regel katastrophalen Spontanverlaufs der Erkrankung genau wie bei ansonsten gesunden Patienten eine absolute Operations-indikation. Auf deren deutlich ungünstigeres Risikoprofil kann dabei in den allermeisten Fällen keine Rücksicht genommen werden. Insgesamt scheinen derartige Patienten aufgrund der deutlich geringeren Invasivität des Eingriffs mit kürzeren Operationszeiten und weniger Blutverlusten das stentgestützte Verfahren deutlich besser zu verkraften als die offene Operation, so dass einige Autoren gerade in dieser Patientengruppe ein Kollektiv sehen, für das die EVAR große Vorteile bietet (82, 263).

Bei herzkranken Patienten ist das Wegfallen des aortalen Clampings und damit auch des Declampings (die – wie in Kapitel 4.7 ausführlich erklärt – beide eine enorme kardiale Belastung darstellen) als deutliche Verbesserung zu sehen. Auch Patienten mit pulmonalen Begleiterkrankungen dürften vor allem bei thorakal und thorakoabdominal lokalisierten Aortenrupturen von der Entscheidung zu einem endovaskulären Vorgehen deutlich profitieren, da dieses keine Thorakotomie mit intraoperativer Totalatelektase der linken Lunge und keine Durchtrennung von Anteilen des Zwerchfells erforderlich macht. Außerdem entfällt im Rahmen der EVAR die beim offenen Verfahren in der Declamping – Phase auftretende Einschwemmung von Sauerstoffradikalen aus der Peripherie, denen eine entscheidende Bedeutung bei der Pathogenese eines postoperativen ARDS nachgesagt

wird. Obwohl ein bestehender Nikotinabusus in Wirklichkeit sicherlich keinen Überlebensvorteil bietet, zeigt die Beobachtung einer mit 82,6 % deutlich höheren Überlebensrate der Raucher (die – bei sicher nicht zu unterschätzender zusätzlicher Dunkelziffer – in 53,3 % diagnostizierte Lungenerkrankungen hatten) im Vergleich zu den Nichtrauchern (59,3 %), dass Patienten mit pulmonaler Vorbelastung den endovaskulären Eingriff im allgemeinen gut verkraften.
Auch für Patienten mit bekannten nicht – therapierbaren Malignomen dürfte ein endovaskuläres Vorgehen aufgrund seiner geringeren Invasivität und Letalität sowie der in der Regel deutlich kürzeren Dauer der postoperativen Krankenhausaufenthaltes (vor allem auch im Hinblick auf die ohnehin begrenzte Zeit, die solche Patienten noch zu leben haben) von Vorteil sein. Die limitierte Lebenserwartung ist auch insofern ein zusätzliches Argument für die EVAR bei diesen Patienten, da der größte Nachteil der Methode, nämlich die erhöhte Rate an Spätkomplikationen und die Unsicherheit bezüglich der Haltbarkeit von Stentgrafts im Langzeitverlauf hier drastisch an Bedeutung verliert. An dieser Stelle sollte erwähnt werden, dass einzelne Zentren Patienten mit unheilbaren Krebserkrankungen (z.B. diffus metastsierendes Pankreaskopfcarcinom) im allgemeinen ohnehin keiner invasiven Rupturausschaltung zuführen (159). Die Indikation dafür wird im Einzelfall für jeden Patienten individuell gestellt werden müssen und vor allem von dessen Zustand vor dem aortalen Rupturereignis, dessen noch verbleibender Lebenserwartung und dem Therapiewunsch des Patienten abhängen, auch wenn es in der Praxis zugegebenermaßen häufig schwierig sein wird sich in der Notfallsituation auf die Schnelle einen Überblick über diese Punkte zu verschaffen.

Alle Trauma – Patienten dieser Studie hatten (zum Teil multiple und größtenteils sehr schwere) **Begleitverletzungen**, wie z.B. Parenchymverletzungen der Lungen bzw. der Oberbauchorgane, Zwerchfellrupturen oder Beckenfrakturen erlitten, was nicht verwundert, da Aortenverletzungen meist eine Folge schwerer Unfälle mit rasanten Dezelerationstraumata sind. In anderen Kollektiven war dies ähnlich (200, 320). Dabei können die Folgen von Begleitverletzungen durch eine im Rahmen des konventionellen Operationsverfahren notwendige Thorakotomie deutlich verschlimmert werden (381). In diesem Zusammenhang soll das stentgestützte Verfahren speziell bei Patienten mit gleichzeitig bestehendem schwerem Lungentrauma deutliche Vorteile gegenüber der offenen Operation bieten (200), was wohl die selben Ursachen wie bei Patienten mit pulmonalen Vorerkrankungen (siehe oben) haben dürfte.

Die Tatsache, dass nur einer der 19 Patienten mit traumatisch bedingter Aortenruptur während des stationären Aufenthaltes verstarb, legt nahe, dass das Vorhandensein von Begleitverletzungen bei den Ulmer Patienten für die Letalität *in der Klinik* von eher untergeordneter Bedeutung war. (Eine genaue Analyse dieses Sachverhaltes erscheint aufgrund zu niedriger Fallzahlen mit nur einem verstorbenen Trauma – Patienten nicht sinnvoll). Scheinert et al. kamen zu einem ganz ähnlichen Ergebnis: Sie berichten bei ihren Trauma – Patienten nach endovaskulärer aortaler Rupturversorgung über eine Letalitätsrate von 0 %, obwohl diese Patienten größtenteils ebenfalls schwere Begleitverletzungen erlitten hatten (320). Dies heißt jedoch nicht, dass das jeweilige Verletzungsmuster nicht entscheidend für die Frage sein kann, ob ein verunfallter Patient mit Aortenruptur überhaupt lebend die Klinik erreicht, da sehr schwere Begleitverletzungen (wie z.B. im Extremfall eine Dekapitation aber auch Leber- / Milzrupturen oder schwere Schädel – Hirn – Traumata) häufig sehr schnell noch am Unfallort zum Tod des Patienten führen. In diesem Zusammenhang muss man sich vor Augen führen, dass die Mehrzahl der Patienten mit traumatischer thorakaler Aortenruptur bereits in der Prähospitalphase verstirbt. Schumacher et al. sprechen vor allem gleichzeitig bestehenden intracraniellen Verletzungen und Läsionen der Bauchorgane einen prädiktiven Wert in Bezug auf die Prognose von Patienten mit traumatischer thorakaler Aortenruptur und stentgestützter Versorgung zu (330). Im Rahmen der offenen Operation verschlechtern schwere Begleitverletzungen das Outcome dramatisch (3, 72, 105, 381), weshalb Patienten mit traumatischer thorakaler Aortenruptur in der Ära vor Einführung des endovaskulären Verfahrens meist nicht sofort sondern erst nach einer gewissen Stabilisierungsphase versorgt wurden. Letztlich unterstützen die Ergebnisse in unserem Patientengut eindeutig die mittlerweile zunehmend unumstrittene Auffassung, dass polytraumatisierte Patienten auch bei Vorliegen schwerer Begleitverletzungen das endovaskuläre Verfahren (im Gegensatz zur offenen Operation) gut tolerieren. Diese Beobachtung hat zu einem weitgehenden Paradigmenwechsel geführt, nämlich dazu, dass traumatische Aortenrupturen heutzutage zunehmend einer *frühen* – und dann in der Regel stentgestützten Versorgung – zugeführt werden. Dies ist für die betroffenen Patienten eindeutig von Vorteil, da das Risiko einer sekundären freien – und damit in der Regel tödlichen – Ruptur in den ersten Stunden und Tagen ohne invasive Therapie extrem hoch ist (125, 277). In einer Metaanalyse der University of Cape Town mit einer Fallzahl von 1742 Patienten mit traumatischer Aortenruptur, die die Klinik lebend erreichten betrug die Letalität 32 %. Ein Drittel dieser Patienten verstarb noch bevor eine offene Operation begonnen wurde (374).

Die frühere Versorgung trägt möglicherweise entscheidend dazu bei, dass die Letalitätsraten polytraumatisierter Patienten bei endovaskulärem Vorgehen mit 0 % - 14,3 % versus 11 – 32 % wesentlich niedriger als bei konventionellem sind (2, 83, 211, 268, 269, 320, 374). In Einzelfällen können Begleitverletzungen jedoch auch eine sofortige stentgestützte Versorgung unmöglich machen: so wird beispielsweise eine gleichzeitig bestehende traumatische Subarachnoidalblutung mit Ventrikeleinbruch den behandelnden Gefäßchirurgen in aller Regel dazu veranlassen, von einer Notfall – EVAR aufgrund der dafür notwendigen Vollheparinisierung abzusehen. Es müssen jedoch neben der Möglichkeit einer frühen Rupturausschaltung noch weitere Faktoren für diesen Unterschied in Bezug auf das Überleben verantwortlich sein, da auch Kollektive mit traumatischer Aortenruptur, die durchschnittlich erst mehrere Wochen nach dem jeweiligen Unfall einer stentgestützten Versorgung zugeführt wurden, ein deutlich besseres Outcome hatten als die meisten konventionell operierten Kollektive (4). Umgekehrt wird durch die Tatsache, dass die stentgestützte Rupturausschaltung deutlich weniger invasiv und belastend ist, als die konventionelle Operation auch die Versorgung von Begleitverletzungen deutlich erleichtert bzw. erst ermöglicht (2).
Schließlich ist auch darauf hinzuweisen, dass die Begleitverletzung von Trauma – Patienten die postoperativen Liegezeiten im Krankenhaus und auf der Intensivstation sowie die Dauer der Nachbeatmung ebenfalls entscheidend zu beeinflussen scheinen (siehe Kapitel 4.6).

Zusammenfassend lässt sich festhalten, dass das Ulmer Patientenkollektiv bezüglich der demographischen Grunddaten wie Alter und Geschlecht sowie im Hinblick auf Begleitverletzungen bei den Trauma – Patienten sehr gut mit anderen Studienkollektiven übereinstimmt, und daher mit diesen gut vergleichbar ist, während es, was die Häufigkeit relevanter Vorerkrankungen betrifft, ein etwas ungünstigeres Risikoprofil aufzuweisen scheint. Vor diesem Hintergrund sind die im Vergleich zur offenen Operation und zu anderen EVAR – Kollektiven hervorragenden Ergebnisse umso erfreulicher.

4.3 Parameter bezüglich der präoperativen stationären Phase

Im Rahmen der offenen Operation gelten niedrige präoperative Hämoglobin – bzw. Hämatokritwerte als prognostisch ungünstig (17, 55, 144, 156, 159).
Im Patientenkollektiv dieser Studie unterschieden sich die Patienten der Gruppen A und B hinsichtlich der **Hämoglobin- und Hämatokritwerte** bei Aufnahme und unmittelbar vor Schnitt kaum, so dass diese für die Prognose wohl von eher untergeordneter Bedeutung waren. Dies steht allerdings in absolutem Gegensatz zum sogenannten Hardman – Index (siehe unten), dem mittlerweile auch eine gute prognostische Aussagekraft bei EVAR – Patienten attestiert wurde und dem zufolge ein präoperativer Hb – Wert unter 9 g% einen *un*abhängigen Faktor darstellt, der mit erhöhten perioperativen Letalitätsraten im Rahmen der aortalen Rupturversorgung einhergeht (159, 184, 335). Dieser Unterschied könnte möglicherweise dadurch bedingt sein, dass im Patientenkollektiv der Universitätsklinik Ulm die vorherige Gabe von Erythrozytenkonzentraten nicht berücksichtigt werden konnte, da in der Mehrzahl der Fälle retrospektiv nicht mehr in Erfahrung zu bringen war, ob und wenn ja in welchem Umfang den Patienten in den erstbehandelnden Kliniken vor der Blutentnahme für die jeweiligen Laboruntersuchungen Blutbestandteile transfundiert wurden.

Auch das verstrichene **Zeitintervall zwischen dem Beginn der klinischen Symptome und dem Hautschnitt** für die Stentimplantation schien keinen wesentlichen Einfluss auf das Überleben der Patienten zu haben. Dies ist umso verwunderlicher, als die Patienten, die mit falscher **Einweisungsdiagnose** ins Krankenhaus eingeliefert wurden, im Vergleich zu denen mit richtiger Einweisungsdiagnose ein schlechteres Outcome hatten. Für dieses Phänomen sind prinzipiell drei Erklärungsansätze denkbar. Zum einen könnten zusätzliche diagnostische Maßnahmen, wie z.B. die Abklärung einer unklaren Synkope mittels Kipptisch nach Ausschluss einer kardialen Genese oder intensive abführende Maßnahmen bei V. a. Ileus die betroffenen Patienten stark belastet haben. Die deutlich größere Streubreite der Zeitwerte (niedrigeres Minimum, höheres Maximum) bei den Patienten der Gruppe A liefert die Grundlage für einen weiteren Erklärungsansatz. Demnach könnte es sein, dass manche dieser Patienten deshalb überlebten, weil sie besonders schnell versorgt wurden und andere von ihnen deshalb überlebten, weil sie einen besonders milden Krankheitsverlauf hatten und deshalb so stabil waren, dass die endgültige Rupturausschaltung besonders lange (bei einem Patienten sogar knapp drei Monate) hinausgezögert werden konnte. Eine dritte Möglichkeit zur Erklärung dieser Ergebnisse resultiert aus der

Tatsache, dass es sich bei der Auswertung unserer Daten um eine univariate Analyse handelt. Es könnte also sein, dass die oben genannten Ergebnisse gar nicht in kausalem Zusammenhang mit der jeweiligen Einweisungsdiagnose bzw. dem Zeitintervall zwischen Symptombeginn und Hautschnitt stehen, sondern in Wirklichkeit durch andere Faktoren (wie z.B. Vorerkrankungen der Patienten) bedingt sind.
Interessanterweise betrug das mittlere Zeitintervall bis zum Beginn der OP – Maßnahmen in einer prospektiven Untersuchung von Resch et al. 12 Stunden für EVAR – Patienten und weniger als eine Stunde für offen – operierte Patienten (302), was sicherlich daran liegt, dass besonders instabile (und damit sehr schnell zu versorgende) Patienten, meist ohne weiteren Zeitverzug (z.B. für eine CT – Diagnostik) sofort einer offenen Operation zugeführt wurden. Daraus könnte man eventuell schließen, dass für die Prognose der Patienten, die für ein endovaskuläres Vorgehen in Frage kommen, weil sie ausreichend stabil für die Durchführung einer dafür notwendigen präoperativen Diagnostik sind, das Zeitintervall zwischen Symptom- und OP – Beginn (sofern es eine gewisse Maximalgrenze nicht überschreitet) gar nicht so entscheidend ist. In Untersuchungen von Patienten-kollektiven mit rein konventioneller Versorgung wird die Bedeutung dieses Parameters unterschiedlich beurteilt (55, 133, 159, 364).

Im Gegensatz zu den bisher genannten – wenig aussagekräftigen – Parametern war ein schwerer **päoperativer Schockzustand** mit einem Quotienten aus Herzfrequenz und systolischem Blutdruck ≥ 1 in hohem Maße mit einem schlechteren Outcome der betroffenen Patienten assoziiert. Dies bekräftigt die Ansicht zahlreicher Autoren, dass sich der Schockindex nach Allgöwer, der häufig als veraltet bezeichnet wird, im klinischen All-tag zur Einschätzung der Bedrohlichkeit des Zustandes immer noch als sehr praktikabel erweist, zumal er auch in der Notfallsituation schnell und einfach bestimmt werden kann. Man muss jedoch in diesem Zusammenhang mögliche Störfaktoren stets im Hinterkopf haben, da z.B. ein Patient mit gleichzeitigem AV – Block dritten Grades auch bei massiven Volumenverlusten deutlich bradykard sein kann. In der Literatur gilt sowohl im Rahmen des offenen als auch des endovaskulären Vorgehens ein präoperativer Schock-zustand (dieser wird dort meist durch das Absinken des systolischen Blutdrucks auf Werte unter 80 bis 90 mmHg definiert) ebenfalls als entscheidender Risikofaktor im Hinblick auf die perioperative Letalität, dessen Bedeutung in manchen Studien auch mittels logistischer Regression untermauert wurde (5, 17, 36, 40, 72, 73, 144, 156, 193, 364). Mit einer besonders ungünstigen Prognose scheint dieser bei älteren konventionell versorgten

Patienten assoziiert zu sein (90, 144, 364). Auch Patienten, bei denen der hämorrhagische Schock zu einem Verlust des Bewusstseins oder zu einer reanimationspflichtigen Asystolie führt (Cave: der Schockindex beträgt dann „null"; dies kann die Ergebnisse verfälschen) sind mit einer extrem hohen Mortalität (zum Teil > 80 %) behaftet (5, 40, 55, 73, 78, 144, 156). Während manche Zentren dafür plädieren, Patienten mit einem systolischen Blutdruck unter 80 mmHg generell ohne weitere bildgebende Maßnahmen sofort in den OP – Saal zu verbringen und zu laparotomieren bzw. thorakotomieren, um so eine möglichst schnelle Blutungskontrolle mit Stabilisierung des Kreislaufs herbeizuführen, kann nach Meinung anderer Autoren im Einzelfall auch bei kritischer Kreislauflage (sofern kein wirklich extremer protrahierter Schockzustand vorliegt) durch moderate Volumensubstitution und sogenannte permissive Hypotension eine ausreichende Stabilisierung des Patienten bis zur Versorgung der Rupturstelle mit Hilfe eines Stentgrafts erreicht werden (193, 209, 284). In dieser Phase stellt auch die vorübergehende Okklusion der aortalen Strombahn durch Einlage eines Ballonkatheters eine mögliche therapeutische Option zur Kreislaufkonsolidierung dar (5, 34, 232, 233, 302). Wieder andere Autoren sehen auch deshalb Vorteile in der Entscheidung zu einem stentgestützten Vorgehen bei instabilen Patienten, weil die EVAR prinzipiell auch unter Lokalanästhesie und damit ohne die Verwendung kreislaufdepressiver Narkosemittel durchführbar ist (302).

Große prognostische Aussagekraft schien im Ulmer Patientengut die **ASA – Klassifikation** zu besitzen, auch wenn die Zahlen für ASA II – und ASA V – Patienten zugegebenermaßen relativ klein sind und es definitionsgemäß sehr fragwürdig ist, ob Patienten mit Vorliegen oder auch nur dem Verdacht auf das Vorliegen einer Aortenruptur – wie hier vereinzelt geschehen – als ASA II – Patienten eingestuft werden können. Während letztere alle überlebten, stieg die Letalität von 11,1 % bei den ASA III – Patienten über 38,5 % bei den ASA IV – Patienten bis auf 50 % bei den ASA V – Patienten stetig an. Bereits die univariate Analyse erbrachte einen deutlichen statistischen Unterschied zwischen Patienten der ASA – Klassen ≤ 3 und denen der Klassen ≥ 4 hinsichtlich der Hospitalletalität ($p = 0{,}0109$). Zusätzlich wurden mittels logistischer Regression die Parameter *ASA – Einstufung* (≤ 3 versus ≥ 4) und *schwere intraoperative Komplikationen* gemeinsam betrachtet. Hier zeigte sich, dass Patienten der ASA – Klassen ≥ 4 im Vergleich zu denen der Klassen ≤ 3 *un*abhängig vom Auftreten schwerer intraoperativer Komplikationen ein um den Faktor 4,7 erhöhtes Risiko besaßen, während des stationären Aufenthaltes zu versterben (95 % – Konfidenzintervall 1,1 – 19,7). Auch in

anderen EVAR – Kollektiven zeigte sich dieser Trend. Beispielsweise war in einer im Jahr 2005 publizierten Studie von Eggebrecht et al. über die stentgestützte Ausschaltung von Aortendissektionen die ASA – Klassifikation in ganz ähnlicher Weise sehr eng mit der perioperativen Letalität korreliert: eine multivariate Analyse erbrachte in diesem Patientenkollektiv ebenfalls das Ergebnis, dass die Einstufung in eine ASA – Klasse ≥ 4 (gegenüber einer Einstufung in eine Klasse ≤ 3) einen von anderen Parametern unabhängigen Faktor darstellte, der signifikant höhere postoperative Mortalitätsraten zur Folge hatte (109).

Damit scheint die ASA – Klassifikation, trotz eines gewissen Ermessensspielraumes des Anästhesisten bei der Einstufung und einer daraus resultierenden nicht zu unterschätzenden subjektiven Komponente, eine hohe prognostische Aussagekraft zu besitzen. Ein Grund hierfür ist sicherlich die Tatsache, dass sie neben Parametern wie Risikofaktoren und Vorerkrankungen auch den aktuellen Zustand (Kreislaufsituation, Begleitverletzungen etc.) berücksichtigt, und damit ein Instrument darstellt, welches das *Gesamt*risikoprofil des Patienten sehr gut widerspiegelt. Mit der selben Zielsetzung wurden Risikoklassifizierungen speziell für Patienten mit Pathologien der Aorta, wie z.B. der Glasgow Aneurysm Score (GAS), der ruptured abdominal aortic aneurysm – POSSUM (Physiological and Operative Severity Score for enUmeration of Mortality and Morbidity) sowie der Hardmann – Index (der wohl am bekanntesten ist) erarbeitet. Letzterer wurde zur Risikoabschätzung bei Patienten mit rupturiertem BAA (rBAA) und *konventioneller* Versorgung entwickelt und benennt fünf Parameter (Alter > 76 Jahre, Kreatininwerte > 0,19 mmol/L, Hb – Konzentrationen < 9 g%, Ischämiezeichen im EKG sowie den Verlust des Bewusstseins nach Einlieferung), die als unabhängige Faktoren mit einer erhöhten perioperativen Mortalität assoziiert sein sollen (159). Dabei soll – den Autoren zufolge – nicht das isolierte Vorhandensein eines sondern vielmehr das gleichzeitige Vorhandensein mehrer dieser Parameter (mit kumulativen Effekten) eine prognostische Aussagekraft besitzen. Hardman et al. berichten in ihrem Patientengut über Letalitätsraten von 37 % bei Patienten mit einem, 72 % bei Patienten mit zwei und 100 % bei Patienten mit drei oder mehr der genannten Risikofaktoren, während Patienten, die nicht von diesen betroffen waren in nur 16 % der Fälle verstarben (159). Karkos et al. bescheinigten diesem Index in einer erst im Oktober 2008 veröffentlichten Studie eine hohe prognostische Aussagekraft hinsichtlich des Überlebens, nicht nur nach offener sondern auch nach *endovaskulärer* Rupturausschaltung (184). Sharif et al. teilen diese Ansicht. Darüber hinaus kamen sie zu dem Ergebnis, dass Patienten mit einem Hardman – Score < 2 nach stentgestützter

Versorgung bessere Überlebenschancen haben als nach konventioneller (335). Diese Ergebnisse zeigen, dass Verfahren zur Risikoklassifizierung bei kritischer Anwendung ein hilfreiches Instrument bei der Wahl des Operationsverfahrens und der Nutzen – Risikoabwägung im Rahmen der Indikationsstellung für eine elektive Aneurysmaausschaltung sind. Dennoch können sie die fachliche Kompetenz eines erfahrenen Gefäßchirurgen, der über diese Fragen bei jedem Patienten in der jeweiligen Einzelsituation individuell entscheiden muss, sicherlich niemals ersetzen.

4.4 Lokalisation und Diagnosen

Die **Lokalisation der Rupturstelle** ist einer der entscheidenden Parameter bei der Frage, ob ein Patient für das endovaskuläre Verfahren geeignet ist oder nicht. Kontraindikationen ergeben sich aufgrund der zahlreichen Gefäßabgänge und dem damit häufig verbundenen Fehlen einer ausreichenden Verankerungszone bzw. eines ausreichenden Halses beispielsweise oftmals im Abschnitt IV der Aorta. Im Rahmen dieser Studie nahm die Lokalisation entscheidenden Einfluss auf die Dauer des Eingriffs, welche bei Patienten mit Rupturen der abdominellen Strombahn im Vergleich zu Patienten mit thorakalen bzw. thorakoabdominalen Läsionen deutlich höher war. Dies dürfte wohl vor allem dadurch bedingt sein, dass bei Rupturen der Bauchaorta in 24 von 28 Fällen Y – Systeme und in zwei Fällen Hybrid – Manöver zur Anwendung kamen, was (z.B. aufgrund der manchmal schwierigen Sondierung des kurzen Hosenbeinchens, des Andockens des zweiten Schenkels oder der Anlage eines Cross – over – Bypasses nach erfolgter Implantation eines aortomonoiliakalen Stentgrafts) deutlich mehr Zeit in Anspruch nimmt als die – unter normalen Bedingungen – vergleichsweise schnellere und relativ gesehen einfachere Implantation eines thorakalen Tube – Graft – Systems. Analog lassen sich auch die bei thorakaler Ruptur deutlich niedrigeren Durchleuchtungszeiten und applizierten Kontrastmittelmengen erklären. Die Tatsache, dass die beiden letztgenannten Parameter bei thorakoabdominalen Läsionen noch höher waren als bei abdominalen, könnte verschiedene Ursachen haben. Zum einen könnte das Ergebnis bei nur vier Patienten mit thorakoabdominalen Pathologien durch die niedrige Fallzahl zufallsbedingt verzerrt sein. Zum anderen kann jedoch auch die Darstellung der zahlreichen in diesem Bereich gelegenen Gefäßabgänge vor und nach Freisetzen des Stentgrafts einen gesteigerten angiographischen Aufwand erforderlich machen. Dies gilt auch für die in dieser

Patientensubpopulation des Ulmer Kollektivs häufig anzutreffenden Dissektionen. Hierbei müssen nicht nur das wahre und das falsche Lumen identifiziert sowie das Entry und gegebenenfalls das Reentry dargestellt werden, sondern es muss auch überprüft werden, ob alle wichtigen aortalen Äste aus dem wahren Lumen entspringen oder ob Gefäßabgänge in der Art von der Dissektion betroffen sind, dass es zu einem Perfusionsausfall lebenswichtiger Organe gekommen ist, der dann zusätzliche therapeutische Interventionen erforderlich macht.

Des weiteren beeinflusst die Lokalisation auch die Art potentieller Komplikationen. Im Rahmen der konventionellen Operation können neben allgemeinen Komplikationen eines chirurgischen Eingriffs (wie z.B. einer Wundinfektion) nach *thorakalem* Aortenersatz andere spezifische Komplikationen (z.B. postoperative Belüftungsstörungen nach intraoperativer Totalatelektase der linken Lunge, Verletzung des N. recurrens bei TAA – Resektion, …) als nach *abdominalem* (z.B. intraoperative Verletzung des Duodenums, Bridenileus nach Laparotomie im Follow - up …) auftreten. Entscheidend ist die Lokalisation der Rupturstelle beim offenen Verfahren jedoch vor allem für die Höhe der aortalen Ausklemmung und damit für das Risiko einer Paraplegie sowie für das Ausmaß der Clamping – bedingten kardialen Belastung.

Demgegenüber scheint die Lokalisation der Ruptur im Hinblick auf das *Überleben* in der perioperativen Phase bei konventioneller Versorgung keine wesentliche Rolle zu spielen (88, 206, 226, 337, 365). Auch in dieser Studie erbrachte eine vergleichende Betrachtung des Outcomes der Patienten mit thorakalen bzw. thorakoabdominalen Aortenläsionen (aufgrund der niedrigen Fallzahl von nur vier thorakoabdominalen Läsionen wurden diese mit den thorakalen zusammengefasst) gegenüber dem der Patienten mit abdominal gelegenen Läsionen statistisch keinen signifikanten Unterschied in Bezug auf die perioperative Letalität ($p = 0{,}2147$). Im Vergleich zu den Variablen „ASA – Klasse ≤ 3 versus ≥ 4“ ($p = 0{,}109$) und „Auftreten versus Fehlen schwerer intraoperativer Komplikationen“ ($p = 0{,}0009$) bot die Lokalisation der jeweiligen Aortenläsion bei gemeinsamer Betrachtung damit im Hinblick auf das Überleben deutlich weniger an Information, was dazu führte, dass sie im Rahmen der logistischen Regression mit backward – selection auch als erste Einflussgröße aus dem Modell heraus fiel. Dies heißt jedoch nicht, dass es bedeutungslos ist, an welcher Stelle im Verlauf der Strombahn sich die jeweilige Aortenverletzung befindet. Das Ergebnis der logistischen Regression zeigt lediglich, dass die beiden anderen oben genannten Variablen eine deutlich bessere Aussagekraft als wichtige Einflussgrößen in Bezug auf das Überleben besitzen. Außerdem

könnte es sein, dass bei höheren Fallzahlen auch der Parameter „Lokalisation der Aortenläsion“ zu einem Unterschied in Bezug auf das Überleben führt, welcher dann statistisch signifikant ist. Bei getrennter Betrachtung der einzelnen Lokalisationen fällt immerhin auf, dass die Letalitätsrate bei den Patienten mit thorakal gelegener Perforation mit 26,8 % deutlich höher lag als die der Personen mit rupturierten Aortenläsionen im abdominalen Bereich, welche 17,9 % betrug. Das Outcome der Patienten mit thorako-abdominalen Aortenläsionen war in dieser Studie äußerst unbefriedigend. Drei der vier betroffenen Patienten verstarben während des stationären Aufenthaltes, der vierte entwickelte neben zahlreichen anderen Komplikationen ein inkomplettes Querschnitts-syndrom und einen zerebralen Mediainfarkt links. Allerdings ist die perioperative Letalitätsrate von 75 % für Patienten, bei denen sich Pathologien mit thorakoabdominaler Ausdehnung zeigten bei einer Fallzahl von nur vier Betroffenen sicherlich nur sehr eingeschränkt aussagefähig. Dennoch ist es in jedem Falle logisch nachvollziehbar, dass eine Stentimplantation für den Gefäßchirurgen gerade im Abschnitt IV aufgrund der zahlreichen in diesem Bereich gelegenen wichtigen Gefäßabgänge eine technisch nicht zu unterschätzende und mit vielen potentiellen Problemen behaftete Herausforderung darstellt.

Für den kritischen Betrachter ist es außerdem sehr interssant, das Outcome der Patienten mit *nicht* – traumatisch bedingten Aortenrupturen an dieser Stelle einmal isoliert in Augenschein zu nehmen. Dabei fällt auf, dass die nicht – traumatischen thorakal gelegenen Aortenrupturen (n = 22; 30,1 %) im Vergleich zu den abdominalen Läsionen (diese waren alle nicht – traumatischer Genese) mit einer deutlich höheren Letalitätsrate von 45,5 % (versus 17,9 %) assoziiert waren. Demnach kann die Auffassung einiger Autoren, dass gerade Patienten mit Pathologien der thorakalen Aorta von der Entscheidung zu einem stentgestützten Therapiekonzept profitieren *im Hinblick auf das Überleben* durch die Ergebnisse dieser Subpopulation im Kollektiv der Universitätsklinik Ulm nicht bestätigt werden. Unbestritten bleiben hingegen die Vorteile des endovaskulären Verfahrens bei der Ausschaltung thorakaler Aortenrupturen im Hinblick auf die deutlich geringeren Paraplegieraten. Darüber hinaus ist die thorakale Aorta descendens vor allem auch unter anatomischen und pathomorphologischen Gesichtspunkten besonders häufig für eine stentgestützte Versorgung geeignet (263).

Außerdem unterstreichen unsere Ergebnisse die Aussagen zahlreicher Studien, denen zufolge sich die endovaskuläre Technik in hervorragender Weise zur Ausschaltung der

traumatischen thorakalen Aortenruptur eignet (265, 269, 299, 320, 370). Von den 19 Trauma – Patienten im Ulmer Kollektiv ist lediglich einer im Verlauf der stationären Behandlung verstorben, woraus sich eine als exzellent zu bezeichnende Hospitalletalitätsrate von nur 5,3 % ergibt. Auch während der Follow – up – Phase erlag kein einziger Trauma – Patient den Folgen seiner stattgehabten Aortenruptur. Die Hauptgründe hierfür dürften wohl vor allem der deutlich niedrigere Altersmedian von 32 Jahren (bei den Nicht – Trauma – Patienten betrug dieser 72 Jahre) sowie (nachdem traumatische Rupturen nicht arteriosklerotisch bedingt sind) die deutlich niedrigere Rate an kardiovaskulären Begleiterkrankungen bei den Trauma – Patienten im Vergleich zu den Nicht – Trauma – Patienten sein. Diese Erklärung spiegelt sich auch in der ASA – Einstufung wieder, (die wie in Kapitel 4.3 beschrieben einen hohen prädiktiven Wert im Hinblick auf die perioperative Mortalität besitzt). Während die Trauma – Patienten trotz ihrer zahlreichen Begleitverletzungen zu 55,6 % in eine ASA – Kategorie ≤ 3 und nur zu 44,4 % in die Kategorie 4 (ASA – 5 Patienten waren hier überhaupt nicht vertreten) eingestuft wurden, wurden unter den Nicht – Trauma – Patienten mit 62,3 % ein deutlich höherer Anteil den ASA – Klassen 4 und 5 und mit 37,7 % deutlich weniger einer Klasse ≤ 3 zugewiesen. Scheinert et al. berichten ebenfalls, dass die Trauma – Patienten ihres EVAR – Kollektivs – die allesamt überlebten – deutlich jünger waren und signifikant weniger Begleiterkrankungen aufwiesen als ihre Patienten mit Aortenaneurysmen oder – dissektionen (320). Eggebrecht et al machten neben dem in der Regel niedrigeren Alter und der geringeren Rate an Begleiterkrankungen auch die Tatsache, dass es sich bei einer traumatischen Ruptur im Gegensatz zu einem Aneurysma oder einer Dissektion häufig um eine umschriebene weniger komplexe Läsion handelt für die deutlich niedrigeren Letalitätsraten von Patienten mit traumatischer thorakaler Aortenruptur im Vergleich zu Patienten mit rupturiertem TAA verantwortlich (110).

Bei konventioneller Versorgung mittels Direktnaht der Aortenwand oder Interposition einer Rohrprothese sterben 11 % bis 28 % der Patienten mit traumatischer thorakaler Aortenruptur im Verlauf der Krankenhausbehandlung und 7 % bis 28 % von ihnen entwickeln perioperativ ein neurologisches Defizit (3, 10, 72, 84, 105, 127, 178, 198, 200, 269, 305, 308, 339, 374). Demgegenüber lag deren Letalitätsrate – ähnlich wie in der hier vorliegenden Studie – in zahlreichen endovaskulär versorgten Kollektiven in der Größenordnung zwischen 0 % (was keine Seltenheit darstellt) und 14,3 % (2, 83, 198**,** 200, 211, 268, 269, 292, 308, 320). Zum Teil dürften die geringeren Letalitätsraten des endovaskulären Verfahrens auch darauf zurückzuführen sein, dass eine Stentimplantation

(im Gegensatz zur offenen Operation) in aller Regel kaum mit den Folgen gleichzeitig bestehender Begleitverletzungen interferiert (siehe Kapitel 4.2), was wiederum dazu führt, dass polytraumatisierte Patienten mittels EVAR meist sofort in der Akutphase versorgt und damit vor der großen Gefahr einer sekundären freien Ruptur in den ersten Stunden und Tagen bewahrt werden können. Darüber hinaus scheint die EVAR auch deutliche Vorteile in Bezug auf postoperative Parameter bei Trauma – Patienten zu haben: bei stentgestütztem Vorgehen liegen die Paraplegieraten bei nahezu 0 % und auch eine (bei offenem Prozedere gelegentlich vorkommende) Rekurrensparese ist weitgehend ausgeschlossen (2, 263, 269, 308, 320). Ferner lassen sich damit auch die postoperativen Liegezeiten auf der Intensivstation sowie die Nachbeatmungsdauer von Trauma – Patienten deutlich verkürzen (269).

Die Erfahrungen am Universitätsklinikum Ulm bekräftigen die Meinung zahlreicher Autoren, dass das endovaskuläre Verfahren trotz fehlender Langzeitergebnisse bei Patienten mit traumatischer thorakaler Aortenruptur das Therapiekonzept der ersten Wahl darstellt und wann immer unter technischen und logistischen Gesichtspunkten möglich primär eingesetzt werden sollte (265, 269, 299, 370).

Von den 41 Patienten mit gedeckt **rupturiertem Aortenaneurysma** starben 14 (34,1 %) im Verlauf der stationären Behandlung. Auffallend ist dabei, dass die TAA – Patienten mit 57,1 % mit einer deutlich höheren Letalitätsrate behaftet waren als die BAA – Patienten, von denen lediglich 19,2 % verstarben. (Bei nur einem Patienten mit gedeckt rupturiertem TAAA kann zum Überleben bei dieser Krankeitsentität keine sinnvolle Aussage gemacht werden.) Der Grund für diese Beobachtung ließ sich retrospektiv nicht eindeutig klären. Mit 71,4 % versus 57,7 % wurden die TAA – Patienten etwas häufiger den ASA – Klassen IV und V zugeteilt. Außerdem lag ihr Altersmedian mit 74 Jahren leicht über dem der BAA – Patienten, welcher 71 Jahre betrug. Auch schwere intraoperative Komplikationen traten mit einer Häufigkeit von 21,4 % versus 15,9 % bei den TAA – Patienten öfter auf als bei den BAA – Patienten. Mit falscher Einweisungsdiagnose erreichten 78,6 % der Ersteren jedoch nur 69,2 % der Letzteren das erstbehandelnde Krankenhaus. Am meisten untrschieden sich die beiden Patientensubpopulationen im Hinblick auf das verstrichenen Zeitintervall zwischen dem Einsetzen der klinischen Symptomatik und dem Beginn der Stentimplantation. Während der Median hierfür bei Patienten mit abdominalen Aneurysmen 14 Stunden betrug, lag er bei den TAA – Patienten mit 114 Stunden mehr als acht mal so hoch. Dies könnte daran liegen, dass viele Bauchaortenaneurysmen aus

früheren (meist wegen anderen Krankheiten veranlassten) Abdomensonographien bekannt sind, wohingegen dies für thorakale Aneurysmen nicht gilt. In ganz ähnlicher Weise veranlassen die meisten Differentialdiagnosen eines rupturierten BAA die behandelnden Ärzte ebenfalls zur Durchführung einer Ultraschalluntersuchung des Bauchraumes, wo die wahre Ursache für die klinische Symptomatik meist erkannt werden kann, während sich die differentialdiagnostische Abklärung bei Patienten mit rupturiertem TAA zunächst häufig auf kardiale Ursachen und den Ausschluss einer Lungenembolie mit Hilfe diagnostischer Maßnahmen wie Elektrokardiographie, transthorakaler Echokardiographie, Laboruntersuchung oder Lungenperfusionsszintigraphie konzentriert, in denen ein TAA in der Regel nicht entdeckt werden kann. Ob diesem Unterschied im zeitlichen Ablauf jedoch wirklich eine entscheidende Bedeutung für das schlechtere Outcome der TAA – Patienten zukommt erscheint insofern eher fragwürdig, als das Zeitintervall zwischen dem Beginn der Symptome und dem Zeitpunkt des Hautschnitts bezogen auf das gesamte Patientengut dieser Studie das Überleben nicht zu beeinflussen schien. Schließlich könnte es auch sein, dass das Ergebnis bei nur 14 TAA – Patienten zufallsbedingt verzerrt wurde und dass sich die Letalitätsraten bei einer größeren Fallzahl einander annähern würden. Insgesamt scheint der Unterschied in Bezug auf die Überlebensraten multifaktoriell bedingt zu sein. In der Literatur finden sich kaum Studien, die über rupturierte Aortenaneurysmen in verschiedenen Lokalisationen berichten. Außerdem unterliegen die veröffentlichten perioperativen Letalitätsraten gerade bei konventinellem Vorgehen sehr starken Schwankungen. Hierfür werden in der Literatur beispielsweise bei Ruptur eines Bauchaortenaneurysma Werte zwischen 25 % und 91 % genannt (wobei die meisten publizierten Letalitätsraten zwischen 40 % und 50 % liegen). Im Vergleich dazu versterben verschiedenen Studien zufolge 15 % bis 67 % der Patienten mit rupturiertem thorakalen und 17 % bis 63 % der Patienten mit rupturiertem thorakoabdominalem Aneurysma (5, 11, 13, 28, 36, 40, 51, 55, 73, 78, 85, 90, 110, 121, 144, 152, 156, 172, 175, 205, 209, 225, 226, 230, 305, 323, 333, 364, 369, 375), so dass die meisten Autoren die Auffassung vertreten, dass die Lokalisation des Aneurysmas für die Prognose bei offener Rupturausschaltung von eher untergeordneter Bedeutung zu sein scheint (88, 206, 226, 365). Einschränkend muss hierzu allerdings erwähnt werden, dass die veröffentlichten Letalitätsraten bei offen operiertem rupturiertem TAAA vom Typ Crawford II mit 85 % bis 100 % extrem hoch sind (36, 73). Die Paraplegieraten liegen bei thorakaler Aneurysmaresektion bei circa 9 – 20 %, bei thorakoabdominaler bei circa 12 % bis 38 % und bei endovaskulärer Versorgung von Deszendensaneurysmen bei unter 5 % (13, 73,

245, 375). Aufgrund der geringeren Invasivität, der deutlich kürzeren Verweildauer im Krankenhaus und vor allem der drastisch reduzierten Paraplegieraten sind zahlreiche Autoren der Auffassung, dass sich das stentgestützte Verfahren in exzellenter Weise zur Ausschaltung von Aortenaneurysmen im Rupturstadium eignet, insbesondere wenn diese thorakal lokalisiert sind (243, 302, 319, 320). Die meisten veröffentlichten perioperativen Letalitätsraten für endovaskulär ausgeschaltete rupturierte Aortenaneurysmen beziehen sich auf BAA – Patienten. Sie werden auf 12,5 % – 37 % beziffert. (5, 163, 170, 225, 233, 255, 302, 319, 368, 369). Die stentgestützte Versorgung des rupturierten TAA bzw. TAAA ist hingegen weit weniger untersucht. Außerdem ist die Datenlage deutlich unübersichtlicher. Im Kollektiv von Farber et al. betrug die 30 – Tage – Letalität bei stentgestützter Ausschaltung rupturierter *thorakaler* Aneurysmen 27,3 % (128), im Patientengut von Semba et al. starb einer von 8 im Rupturstadium endovaskulär versorgten TAA – Patienten, was einer Mortalität von 12,5 % entspricht (333). Ansonsten wird bei den Letalitätsraten von EVAR – Patienten mit thorakalen Aneurysmen meist nur zwischen elektiver und notfallmäßiger Versorgung (letztere beinhaltet auch Fälle von symptomatischen, geschlossenen Aneurysmen) unterschieden. Über Kollektive, die ausschließlich aus Patienten mit rupturiertem TAA und stentgestützter Versorgung in repräsentativer Anzahl bestehen wird hingegen nicht berichtet. Wenn in Studien über nicht – traumatisch – bedingte thorakale bzw. thorakoabdominale *Rupturen* berichtet wird, wird meist nicht zwischen Patienten mit Aneurysmen, Dissektionen oder PAU unterschieden. Die für die *notfallmäßige* Ausschaltung von thorakalen Deszendens – Aneurysmen mittels EVAR publizierten Letalitätsraten belaufen sich auf 12 % bis 33 % (150, 212, 245, 282). Da nur sehr wenige rupturierte thorakoabdominale Aneurysmen einer endovaskulären Versorgung zugänglich sind, existieren hierfür auch keine repräsentativen Daten. Gewonnen werden könnten diese nur mit Hilfe einer groß angelegten multizentrischen Studie.
Ein deutlicher Vorteil der EVAR in Bezug auf die *perioperative* Letalität von Patienten mit rupturierten thorakalen und abdominalen Aortenaneurysmen ist mittlerweile weitgehend unumstritten (5, 161, 243, 263, 320, 329, 369). Aufgrund fehlender Langzeitergebnisse und einer doch nennenswerten Rate an methodenspezifischen Komplikationen im Follow – up wird die Anwendung des endovaskulären Verfahrens zur Ausschaltung rupturierter Aortenaneurysmen jedoch immer noch kontrovers diskutiert. Manche Autoren kommen zu dem Schluss, dass die EVAR hier auf lange Sicht (vor allem bei abdominellen Aneurysmen) keine Vorteile gegenüber der konventionellen Methode bietet (170, 255). Thorakoabdominelle Aortenaneurysmen sind sicherlich nur in Einzelfällen für ein

endovaskuläres Therapiekonzept geeignet und setzen ein hohes Maß an Routine auf Seiten des Operateurs voraus. In den allermeisten Fällen können rupturierte TAAAs nur durch eine offene Operation oder – wenn ein Zweihöhlen – Eingriff vermieden werden soll – ein Hybridverfahren mit Revaskularisation der Viszeralarterien ausgeschaltet werden. Mit letzterer Methode konnten bereits vielversprechende Ergebnisse erzielt werden (60, 100). Im Bereich der elektiven Aneurysmachirurgie konnten damit beispielsweise die hämodynamische Belastung sowie die Rate postoperativer Komplikationen (insbesondere für die Paraplegie) reduziert werden (60).

Die **Aortendissektion** stellt mit einem Anteil von circa 80 % die häufigste Form des akuten Aortensyndroms dar (192, 321). Im Akutstadium sterben ohne adäquate Therapie während der ersten zwei Tage *pro Stunde* etwa 1 – 3 % aller betroffenen Patienten, nach einer Woche leben nur noch 30 % und nach einem Jahr nur noch circa 8 % von ihnen (247, 351). Akute Typ – A – Dissektionen müssen stets schnellstmöglich chirurgisch angegangen werden, da sich die Prognose dadurch entscheidend verbessert (192, 250, 351). Bei Typ – B – Dissektionen ohne das Vorliegen von Majorkomplikationen ist hingegen zunächst in aller Regel nur eine konservative antihypertensive Therapie indiziert, da die perioperative Letalität (vor allem bei konventionellem Vorgehen) in der Akutsituation sehr hoch ist (113, 114, 192, 247, 250, 252, 262). Ob und wann derartige Patienten einer operativen Therapie zugeführt werden sollten, wird unterschiedlich beurteilt (192, 247). Die meisten Studien kamen zu dem Ergebnis, dass ein offen – chirurgisches Vorgehen im Fall einer unkomplizierten akuten Typ – B – Dissektion keinen Vorteil gegenüber einer rein medikamentösen Therapie bietet (250). Palma et al. fordern hingegen in einer von anderen Autoren durchaus kritisierten Publikation für Patienten mit akuter Typ – B – Dissektion in jedem Fall (auch in Abwesenheit von Komplikationen) ein chirurgisches Vorgehen und empfehlen dafür die Elephant – Trunk – Methode (274). Außer durch das Risiko einer sekundären Ruptur sind Patienten mit Aortendissektionen insbesondere auch durch die potentielle Gefahr einer Ischämie lebenswichtiger Organe vital bedroht. Beide Situationen stellen in jedem Fall eine absolute Operationsindikation auch bei Typ – B – Dissektionen dar. Darüber hinaus ist ein invasives therapeutisches Vorgehen auch bei rascher Größenzunahme des Falschkanals, Entwicklung einer Typ – A – Dissektion, Bildung eines paraaortalen bzw. mediastinalen Hämatoms und persistierenden therapierefraktären starken Schmerzen angezeigt (192, 252). Während Typ – A – Dissektionen weitestgehend eine Domäne der Kardiochirurgie darstellen und durch offene

Interposition einer Rohrprothese bzw. Implantation eines klappentragenden Conduits unter Zuhilfenahme der Herz – Lungen – Maschine therapiert werden, steht für Typ – B – Dissektionen seit Ende der 90 – er Jahre neben der konventionellen Methode auch die endovaskuläre Implantation von Stentgrafts als weitere Therapieoption zur Verfügung. Ziel ist es – neben einem Sistieren der Blutung bei sekundärer Perforation – durch Verschluss des Entrys und evtl. des Re – Entrys eine Thrombosierung des falschen Lumens herbeizuführen, was in einem Kollektiv von Nienaber et al. bei allen EVAR – Patienten gelang (250). Neben einer Stent – induzierten Expansion des wahren Lumens kommt es dadurch zu einer Thrombusretraktion des Falschkanals (192, 250). Insgesamt führen diese Remodeling – Vorgänge zu einer deutlichen Stabilisierung des Aortenrohrs. Probleme ergeben sich dabei allerdings, wenn wichtige aortale Äste aus dem falschen Lumen entspringen. In diesem Fall ist entweder ein konventioneller Aortenteilersatz oder zumindest eine offene Revaskularisation des betroffenen Gefäßes indiziert. Mittlerweile werden auch Dissektionen mit Beteiligung des Arcus aortae nach vorheriger offen – chirurgischer Transposition der Kopf – Hals – Gefäße durch endovaskulären Bogenersatz ohne extrakorporale Zirkulation versorgt (329). Komplikationen wie ein HLM – assoziiertes SIRS können damit vermieden werden. Das Outcome bei gedeckt rupturierter Typ – B – Dissektion war im Kollektiv dieser Studie äußerst ungünstig. Zwei der 5 betroffenen Patienten verstarben im Krankenhaus, zwei weitere erlitten inkomplette Querschnittssyndrome. Einer der beiden letztgenannten Patienten entwickelte neben kardialen und respiratorischen Komplikationen sowie einer Sepsis bei Klebsiellen-pneumonie und Infektion einer Thoraxdrainagenwunde mit Pseudomonas unmittelbar postoperativ ein klassisches Brown – Séquard – Syndrom. Im weiteren Verlauf erlitt dieser Patient zusätzlich noch einen Mediainsult links. Bei der zweiten Patientin kam es wenige Stunden nach erfolgter Stentimplantation zu einer Ruptur des Falschkanals in die linke Pleurahöhle. Zwar konnte durch eine sofortige Notfallthorakotomie mit offenem Descendensersatz das Leben dieser Patientin gerettet werden, allerdings erlitt sie im Rahmen dieses Eingriffs ein bis zum Ende des Nachbeobachtungszeitraumes nur mäßig regredientes A. spinalis – anterior – Syndrom. Somit betrugen sowohl die Paraplegierate als auch die gesamte Rate neurologischer Komplikationen in dieser Patientensubpopulation 40 % (Cave: Diese Werte beziehen sich allerdings auf eine Fallzahl von nur 5 Patienten !). Farber et al. berichten über eine 30 – Tage – Letalität von 63,6 % bei *stentgestützter* Versorgung rupturierter Aortendissektionen (128). Im Kollektiv von Neya et al. betrug die Mortalität bei notfallmäßig *konventionell* operierten Patienten mit akuter, rupturierter Typ

– B – Dissektion 89 %, in dem von Cambria et al. 90 % (49, 247). Ansonsten wird in der Literatur in aller Regel nur zwischen Typ – A und – B – bzw. akuter und chronischer Aortendisektion unterschieden. Über Kollektive, die ausschließlich aus Patienten mit akuter *rupturierter* Typ – B – Dissektion bestehen, wird hingegen kaum berichtet. Allerdings war bei Patienten mit akuter Typ – B – Dissektion und konventioneller Versorgung das Vorliegen einer gedeckten Ruptur in einigen Studien nicht mit erhöhten Letalitätsraten assoziiert (35, 237), so dass auch solche Untersuchungen grob orientierende Informationen für vergleichende Betrachtungen liefern können. Auch wenn die Letalitätsrate von 40 % im Ulmer Patientengut bei nur 5 Patienten mit Typ – B – Dissektion sicherlich nicht als für das stentgestützte Verfahren repräsentativ bezeichnet werden kann, ist sie absolut identisch mit der von 10 Patienten im Kollektiv von Eggebrecht et al., die bei akuter Aortendissektion ebenfalls allesamt endovaskulär versorgt wurden (109). In anderen Studien werden die Letalitätsraten von Patienten mit akuter Typ – B – Dissektion auf 12 % bis 40 % bei endovaskulärem und 13 % bis 65 % bei offen – chirurgischem Vorgehen beziffert (35, 109, 114, 212, 237, 274, 351). In konventionell operierten Kollektiven starben bis zu 87 % der Patienten mit mesenterialer und 50 bis 70 % der Patienten mit renaler Ischämie (49, 252). Zu einer postoperativen Paraplegie kommt es nach Stentimplantation mit unter 1,3 % sehr selten (192, 252), nach konventionellem Aortenersatz ist diese Komplikation hingegen in 6,6 % - 36 % der Fälle zu beobachten (35, 114, 250, 252, 346).

Gegenwärtig ist der Stellenwert des endovaskulären Verfahrens noch nicht klar definiert. Zahlreiche Autoren sprechen der Methode allerdings gute Ergebnisse bei der Versorgung akuter komplizierter Typ – B – Dissektionen zu und in einigen Zentren ersetzt sie dabei zunehmend die offene Operation (109, 128, 165, 250, 252, 329). Schumacher bezeichnet den endovaskulären Bogenersatz als Therapiekonzept der ersten Wahl für Notfallpatienten im Rupturstadium und benennt neben dem TAA dafür auch die akute Dissektion als Indikation (329).

Welchen Platz das stentgestützte Verfahren bei der Versorgung der für diese Studie in erster Linie relevanten *rupturierten* Dissektionen einnehmen wird und ob bzw. inwieweit es in der Zukunft die Indikationsstellung zu einer invasiven Therapie bei unkomplizierter Typ – B – Dissektion verändern wird, bleibt abzuwarten.

Das akute Aortensyndrom wird in circa 17 % der Fälle durch ein **intramurales Hämatom und** in circa 3 % durch ein **penetrierendes Aortenulcus** verursacht (321). Durch weitere

Fortschritte im Bereich der bildgebenden Verfahren ist in Zukunft unter Umständen mit einer noch höheren Inzidenz dieser Diagnosen zu rechnen (41). Dennoch existieren bislang weder für das PAU noch für das IMH allgemein anerkannte Therapierichtlinien, und das obwohl es dabei – trotz des extrem variablen Spontanverlaufs dieser beiden Entitäten – in bis zu 40 % der Fälle zu Blutungskomplikationen und zur Ruptur kommt (32, 41, 106, 107, 111, 282, 321, 340, 357). Während lange Zeit ein invasives Eingreifen nur beim Auftreten von Komplikationen oder bei persistierenden Schmerzen als indiziert galt, wird aufgrund dieser ernsten Prognose gegenwärtig für die betroffenen Patienten zunehmend ein aggressives chirurgisches Management gefordert (106, 357). Im Rupturstadium ist dieses ohnehin absolut indiziert.

Die Mortalität und Morbidität offen operierter Patienten mit PAU oder IMH ist jedoch hoch (57, 106, 282). Im Kollektiv von Cho et al., das allerdings nicht ausschließlich aus Notfallpatienten bestand, starben 21 % der konventionell versorgten Patienten (57). Ansonsten wird die Letalität der offen – chirurgischen Notfallversorgung des akuten Aortensyndroms auf 25 – 50 % beziffert (282). Aufgrund dieser Daten wurde der Ruf nach alternativen Therapiemethoden laut. Bei einer Anzahl von nur zwei Patienten mit rupturiertem PAU und einem mit rupturiertem IMH kann mit Hilfe der Ergebnisse der vorliegenden Studie keine Aussage über die Eignung des stentgestützten Verfahrens für die Therapie dieser Erkrankungen gemacht werden. Dafür berichten Pauls et al. in einer anderen am Universitätsklinikum Ulm durchgeführten Untersuchung über 12 Patienten mit symptomatischem thorakalem PAU im Sinne eines akuten Aortensyndroms, von denen 9 einen Pleuraerguss und vier ein Mediastinalhämatom hatten, über eine 30 – Tage – Letalität und eine Paraplegierate von jeweils 0 %. Auch während einer mittleren Nachbeobachtungsdauer von 849 Tagen (Range 186 – 1968 Tage) traten keine weiteren Todesfälle in diesem Patientengut auf (282). In vergleichbaren Studien lag die Hospitalletalität symptomatischer Patienten zwischen 0 % und 28,6 % (32, 41, 321) und die Paraplegierate stets bei 0 % (32, 111, 321). Es darf jedoch nicht unerwähnt bleiben, dass die Fallzahlen mit nur 5 bis 22 Patienten in diesen Studien (ähnlich wie in anderen PAU – und IMH – Kollektiven) sehr niedrig waren. Publikationen, in denen ausschließlich über Patienten mit *rupturiertem* PAU bzw. IMH berichtet wird existieren ohnehin nicht. Um repräsentative Zahlen zu erhalten, fassten Pauls et al. die Ergebnisse von 22 zwischen 1998 und 2004 veröffentlichten Studien über das Outcome von Patienten mit endovaskulärer Versorgung penetrierender Aortenulcera – unabhängig davon, ob diese symptomatisch waren oder nicht – in Form einer Metaanalyse zusammen. Bei einer Fallzahl von

116 Patienten ergaben sich dabei eine Hospitalletalitätsrate von 4,5 %, eine Rate an neurologischen Komplikationen von 3,8 % und eine Mortalitätsrate von 9,7 % während einer mittleren Nachbeobachtungsphase von 14,9 Monaten. Eine komplette Ausschaltung des PAU konnte in 92,3 % der Fälle erreicht werden (282).
Die derzeitige Datenlage legt nahe, dass die endovaskuläre Methode bei gleicher Effektivität im Vergleich zum offenen Verfahren weniger invasiv, mit einer niedrigeren Rate an neurologischen Komplikationen behaftet sowie mit geringeren perioperativen und mittelfristigen Letalitätsraten assoziiert ist, weshalb sie von einigen Autoren als Therapiekonzept der ersten Wahl zur Versorgung des PAU und des IMH sowohl im asymptomatischen Stadium als auch unter Notfallbedingungen bezeichnet wird (32, 41, 111, 282, 321).

Ähnlich wie beim PAU und beim IMH ist auch die in Kapitel 3.1.4.1 angegebene Letalitätsrate für Patienten mit **septischer Aortenruptur** von 0 % bei nur zwei Fällen nicht aussagekräftig. Außerdem hatte einer der beiden betroffenen Patienten einen extrem protrahierten, komplikationsreichen postoperativen Verlauf mit multiplen Laparostomalavagen und Darmoperationen. Nach einem Krankenhausaufenthalt von 69 Tagen kam es bei diesem Patienten in der Follow – up – Phase neben unzähligen septischen Fieberschüben zu mehreren Rezidivblutungen bei immer wieder auftretenden aortointestinalen Fisteln, die zahlreiche endovaskuläre und offen – chirurgische Folgeeingriffe an der Aorta erforderlich machten.

Ganz ähnlich sind die in Ulm gemachten Erfahrungen mit **Fistelverbindungen zwischen der Aorta und dem Gastrointestinaltrakt bzw. dem Tracheobronchialsystem**.
Einerseits konnten zwei der drei Patienten nach erfolgreicher endovaskulärer Versorgung lebend aus der Klinik entlassen werden und ein dritter Patient mit massivem Bluterbrechen bei aortoösophagealer Fistel, der in tabula verblutete, hätte ein offen – chirurgisches Vorgehen sicherlich ebenfalls nicht überlebt. Andererseits entwickelten auch die beiden überlebenden Patienten im Nachbeobachtungszeitraum multiple Komplikationen (z.B. Fistelrezidiv, Stentinfekt, …), so dass sie jeweils mehrfachen Revisionsoperationen unterzogen werden mussten, was einer von ihnen nicht überlebte. Neben dem Outcome der genannten Patienten legen auch die Ergebnisse von Patienten mit anderen Diagnosen aus dem Ulmer Patientengut, die nach erfolgreicher endovaskulärer Rupturausschaltung einen Stentinfekt oder eine aortointestinale bzw. aortobronchiale Fistel *als Spätkomplikation* im

Follow – up entwickelten (siehe Kapitel 3.2.3.2 und 4.11.2) den Schluss nahe, dass sich das stentgestützte Verfahren einerseits zwar hervorragend zum Erreichen einer schnellen, effektiven und wenig invasiven Blutungskontrolle in der Akutsituation eignet, dass damit andererseits jedoch keine definitive dauerhafte Ausheilung des zugrundeliegenden entzündlichen Prozesses erzielt werden kann. Da diese Entitäten relativ selten sind, finden sich in der Literatur dazu keine größeren Studien, sondern lediglich Fallberichte. Aortale Fistelverbindungen und septische Rupturen sind eine anerkannte Komplikation nach offenen und endovaskulären Eingriffen an der Aorta, die durch Druckschädigung der Aortenwand oder Infektion der Prothese verursacht werden (9, 93, 108, 126, 169, 295, 331, 355, 383). Des weiteren können Fistelungen auch durch Einbruch eines Aortenaneurysmas in ein Hohlorgan, im Rahmen einer invasiven Salmonellensepsis oder – als absolute Rarität – infolge einer Tumorarrosion entstehen (9, 26, 256, 295, 310). Die damit verbundenen Blutungen können mehrzeitig verlaufen, so dass die Diagnostik bei Durchführung im blutungsfreien Intervall schwierig sein kann (295). Bei Patienten mit unklarer gastro-intestinaler Blutung und Aortenerkrankungen in der Anamnese muss differential-diagnostisch stets an das potentielle Vorliegen einer aortalen Fistel gedacht werden (126, 295). Im Zweifelsfall sollte auch bei unergiebiger Diagnostik die Indikation zur offen – chirurgischen Exploration großzügig gestellt werden (295). Nur ein frühzeitiges aggressives Eingreifen kann die betroffenen Patienten retten. Während aortobronchiale Fisteln dadurch häufig beherrscht werden können, bleibt die Prognose aortoösophagealer Fisteln jedoch auch dann äußerst ungünstig (108, 126, 169, 376, 383).
Einheitliche Therapierichtlinien für septische Aortenrupturen und aortale Fisteln existieren bislang nicht. **Die Erfahrungen im Patientenkollektiv dieser Studie führen zu dem Schluss, dass das endovaskuläre Therapiekonzept bei Patienten mit septischen Aortenrupturen oder akuten aortointestinalen bzw. aortobronchialen Fisteln nur als *Bridgingmethode* bis zur endgültigen offen – chirurgischen Fistelversorgung mit Sanierung des Infektherdes angewandt werden sollte.**

4.5 Der Eingriff

Das stentgestütze und das konventionelle Verfahren unterscheiden sich in einigen Punkten grundlegend.
Den größten Vorteil der endovaskulären Technik im Vergleich zur offenen Operation stellt sicherlich deren deutlich geringere Invasivität dar. Dies beginnt bereits mit dem operativen **Zugang**:

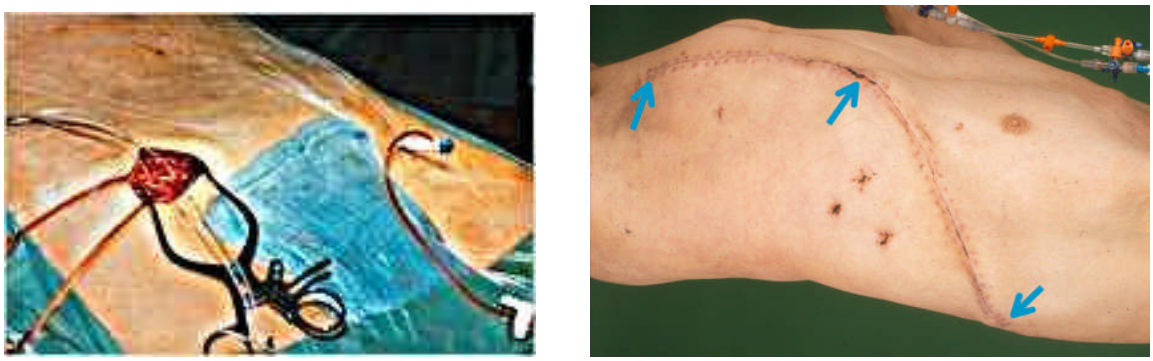

a) b)

Abb. 53: Gegenüberstellung der **operativen Zugänge** im Rahmen der endovaskulären und der offen – chirurgischen Aortenrekonstruktion
a) **Leisteninzision** mit Freilegung der Becken-/ Beinschlagader bzw. transkutane Punktion der Femoralarterie im Rahmen der Stentimplantation
b) **Crawford – Zugang** für die offen – chirurgische Versorgung einer gedeckt rupturierten Typ – B - Dissektion

Während die allermeisten Patienten eine Leistenfreilegung bzw. einen endovaskulären Zugang über die A. brachialis am Arm problemlos tolerieren, stellt eine Exploration der Aorta via Thorakatomie mit dafür notwendiger Atelektase der linken Lunge oder gar ein Crawford – Zugang mit Durchtrennung von Anteilen des Zwerchfells vor allem für Patienten mit pulmonalen Vorerkrankungen eine große Belastung dar. Aber auch eine Laparotomie kann zu erheblichen postoperativen Komplikationen wie einer postoperativen Darmatonie oder im späteren Verlauf zu einem mechanischen Ileus als Folge von durch die Operation entstandenen Briden führen. Umgekehrt können abdominale Verwachsungen oder Pleurasschwielen – die vor allem bei den häufig relativ alten und damit zu einem hohen Prozentsatz voroperierten Aneurysmapatienten nicht selten sind – die Präparation der Aorta und ihrer Äste im Rahmen der offenen Operation deutlich erschweren oder wie in einem Fall im Patientengut dieser Studie gar unmöglich machen. Einigen Autoren zufolge ist im Rahmen des offenen abdominalen Aortenersatzes der retroperitoneale Zugang im Vergleich zum transperitonealen mit einer niedrigeren Komplikationssrate und einer schnelleren Rekonvaleszenz des Patienten assoziiert (86, 305,332). An dieser Stelle

ist auch zu erwähnen, dass es im Rahmen des konventionellen Eingriffs durch die Eröffnung von Thorax und / oder Abdomen häufig zu einem deutlichen Absinken der **Körpertemperatur** kommt (88, 156). In diesem Zusammenhang konnte die Körpertemperatur am Ende der Operation in einer am Universitätsklinikum Ulm durchgeführten retrospektiven Studie mit 117 Patienten und in einer Untersuchung von Halpern et al. als ein für das Überleben bei offener Ausschaltung rupturierter Aortenläsionen entscheidender Parameter identifiziert werden (88, 156). Bown et al. sehen in der intraoperativen Auskühlung, welche durch die Laparo- bzw. Thorakotomie verursacht wird, ebenfalls einen entscheidenden Risikofaktor für einen letalen Ausgang (33). Chen et al. konnten nachweisen, dass eine bestehende Hypothermie zu einer erhöhten Rate an postoperativen Gerinnungsstörungen bei Patienten mit rupturiertem BAA führt (55). Auch unter diesem Gesichtspunkt ist das „Schlüsselloch – Prinzip“ im Rahmen der minimal – invasiven EVAR ohne Zweifel von großem Vorteil, während im Hinblick darauf der tatsächliche Nutzen einer Durchführung der offenen Operation im hypothermen Kreislaufstillstand (trotz dadurch deutlich verminderter Paraplegieraten) hinterfragt werden sollte. Coselli et al. kamen in ihrem Kollektiv zu dem Ergebnis, dass die Durchführung einer offenen Resektion von Aneurysmen im Abschnitt III und IV der Aorta im hypothermen Kreislaufstillstand mit einer erhöhten Mortalität einher geht (71).

Neben dem operativen Zugangsweg werden auch das aortale **Clamping** und das anschließende **Declamping** im Rahmen des konventionellen Eingriffs von vielen Patienten sehr schlecht verkraftet. Wie in Kapitel 4.7 ausführlich dargestellt stellen diese Operationsschritte nicht nur eine enorme kardiale Belastung dar, sondern sie können (je nach Lokalisation der Aortenklemme) auch Organe wie die Leber, die Nieren, das Intestinuum und insbesondere das Rückenmark in Mitleidenschaft ziehen, was bei einem Teil der Patienten schwere und häufig irreversible postoperative Komplikationen zur Folge hat (79, 121).

Andererseits können jedoch gerade renale postoperative Komplikationen auch durch die im Rahmen des stentgestützten Vorgehens notwendigen **Kontrastmittelgaben** (der mediane Kontrastmittelverbrauch im Patientengut dieser Studie lag immerhin bei 150 ml Iopamidol) provoziert werden. Resch et al. plädierten deshalb dafür, bei Patienten mit vorgeschädigten Nieren CO_2 für die Angiographie zu verwenden, das ihren Erfahrungen zufolge die Ruptur ebenfalls gut darstellt (302).

Auch der Nachteil einer intraoperativen Exposition gegenüber einer nicht unerheblichen **Dosis an Röntgenstrahlen** (die durchschnittliche Durchleuchtungszeit in dieser Studie

betrug 13,9 Minuten [Median 11 Minuten]; im Kollektiv von Eggebrecht et al. lag sie bei 16,3 Minuten [110]) ist gerade bei jungen Patienten nicht von der Hand zu weisen, zumal die Computertomographien, welche für die präoperative Planung und die postoperativen Stentkontrollen unentbehrlich sind (und die aus Kostengründen und aus Gründen der Verfügbarkeit sicherlich nicht in allen Fällen durch Angio – MRT – Untersuchungen ersetzt werden können) eine hohe zusätzliche Strahlenbelastung darstellen.
Ein weiterer wesentlicher Unterschied zur herkömmlichen Operation ist in der Tatsache zu sehen, dass das **paraaortale Hämatom** im Rahmen des endovaskulären Vorgehens häufig in situ belassen wird. Einerseits birgt dies – wie die Ergebnisse dieser Studie gezeigt haben – potentielle Risiken, da die extravasalen Blutmassen zu bedeutenden Komplikationen wie z.B. zu Kompressionsatelektasen oder zu einem Pleuraempyem bzw. einem retroperitonealen Abszess führen können. Einige Autoren wiesen außerdem darauf hin, dass der Verbleib des paraaortalen Hämatoms im Retroperitoneum ein abdominales Kompartmentsyndrom zur Folge haben kann, welches mit signifikant erhöhten Letalitätsraten einhergeht (302, 232). In einer im Jahr 2006 veröffentlichten Untersuchung berichtet eine amerikanische Arbeitsgruppe über ein Auftreten dieser Komplikation bei 18 % ihrer Patienten mit endovaskulärer Ausschaltung eines rupturierten BAA (233). Die Frage, ob eine sekundäre Hämatomentlastung durch Drainagenanlage oder via Laparotomie bzw. Thorakotomie im Gefolge einer endovaskulären Rupturausschaltung in jedem Fall indiziert ist, wird bisweilen noch unterschiedlich beurteilt. Bei polytraumatisierten Patienten wird eine Eröffnung von Thorax oder Abdomen bzw. eine Thoraxdrainageneinlage aufgrund ihrer Begleitverletzungen (z.B. Spannungspneumothorax, Leberruptur, Milzruptur…) häufig ohnehin erforderlich. Absolut notwendig wird eine Revision allerdings dann, wenn aufgrund einer Infektion des Paravasts die Entwicklung einer Sepsis droht oder wenn ein Hämatothorax zur Atelektase eines ganzen Lungenlappens geführt hat (263). Andererseits entstehen dadurch, dass das paraaortale Hämatom während der gesamten Prozedur der Stentimplantation unangetastet bleibt, auch enorme Vorteile, da dies im Idealfall eine intraoperative Aufrechterhaltung der Tamponierung der Perforationsstelle bis zur endgültigen Rupturausschaltung zur Folge hat (209). Das wiederum führt (neben weiteren Faktoren, wie z.B. dem Wegfallen des aortalen Clampings und des im Rahmen der offenen Operation mit nicht zu unterschätzenden Blutverlusten verbundenen Flushens bzw. Entlüftens der Prothese) zu geringeren Volumendefiziten und einer verbesserten intraoperativen Kreislaufstabilität bei EVAR – Patienten. Auch die fehlende Notwendigkeit einer mit erhöhten Blutverlusten verbundenen

intraoperativen Relaxierung der Bauchdecken im Rahmen des stentgestützten Vorgehens trägt möglicherweise dazu bei (302). Obwohl der mediane **intraoperative Blutverlust** im Patientengut dieser Studie mit 600 ml eher im oberen Bereich der meisten publizierten Werte für EVAR – Patienten im Rupturstadium lag (hierfür werden 138 ml – 800 ml genannt), befindet er sich immer noch weit unter den angegebenen Mengen für die offene Rupturausschaltung, bei der die Patienten den Literaturangaben zufolge im Mittel zwischen 950 ml und 8600 ml Blut verlieren (2, 128, 209, 228, 233, 302, 382). Einschränkend muss gesagt werden, dass die Blutverluste im Rahmen des stentgestützen Vorgehens in der Regel nicht ganz exakt quantifizierbar sind, da sich vor allem Verluste entlang der eingebrachten Drähte und Katheter (anders als Blut, das in einem Sauger gesammelt wird) einer genauen Messung entziehen. Jedoch werden auch beim offenen Verfahren die Messungen z.B. durch Blut aus (im Rahmen eines Polytraumas mitverletzten) parenchymatösen Organen, welches ebenfalls im Saugerbeutel landet in gewissem Umfang verfälscht. Außerdem sind die veröffentlichten Mengen für die beiden Verfahren relativ schwer vergleichbar, da in den meisten Publikationen nichts darüber berichtet wird, ob das paraaortale Hämatom abgesaugt oder in situ belassen wurde und ob die jeweiligen Blutmengen in die Auswertung mit eingingen. Allerdings liegen die veröffentlichten Werte für Blutverluste auch bei *elektiver* Aneurysmaausschaltung (hier entfällt der Einfluss des paraaortalen Hämatoms) bei offen operierten Personen deutlich höher als bei EVAR – Patienten und sogar höher als bei Notfall – EVAR – Patienten mit rupturierten Aortenläsionen (139, 209, 228, 242, 257), so dass das endovaskuläre Verfahren auch im Hinblick auf die verlorenen Blutmengen eindeutige Vorteile sowohl für Elektiv- als auch für Notfallpatienten bietet. Dies wird auch in der Literatur einheitlich so gesehen (2, 176, 209, 228, 284, 302), zumal in zahlreichen Untersuchungen seit den 80 – er Jahren immer wieder nachgewiesen werden konnte, dass hohe Blutverluste im Rahmen der konventionellen Operation eindeutig mit niedrigeren Überlebensraten und höheren Paraplegieraten assoziiert sind (55, 73, 88, 156, 306).

Auch der **Transfusionsbedarf** korreliert ohne Zweifel mit der Letalität (40, 47, 51, 73, 88, 133, 156, 172, 332). Patienten mit Z.n. intraoperativer Übertragung großer Mengen an Blutbestandteilen erleiden in der postoperativen Phase neben typischen Komplikationen wie einer Verbrauchskoagulopathie mit disseminierter intravasaler Gerinnung erwiesenermaßen auch häufiger ein akutes Nierenversagen (146). Der Transfusionsbedarf ist für vergleichende Betrachtungen der beiden Operationsverfahren besser geeignet als der Blutverlust, da die Menge der übertragenen Konserven zum einen genau quantifizierbar ist

und zum anderen auch Rückschlüsse auf die klinische Relevanz der Blutverluste zulässt. In diesem Zusammenhang sollte – um vergleichbare Ergebnisse zu erhalten – neben der Gabe von Fremdblutbestandteilen auch die Retransfusion von Cell – Saver – Blut berücksichtigt werden. Die Tatsache, dass die Indikation zur Bluttransfusion von verschiedenen Anästhesieabteilungen zum Teil immer noch unterschiedlich großzügig gestellt wird, legt die Vermutung nahe, dass vor allem vergleichende Angaben zur Menge an übertragenen Blutbestandteilen *innerhalb eines Zentrums* (ausreichende Fallzahlen vorausgesetzt) besonders aussagekräftig sind. Dennoch liegen die publizierten mittleren Transfusionsmengen bei endovaskulärem Vorgehen (130 ml – 600 ml) so weit unter denen bei offenem Prozedere (900 - 6200 ml), dass der Vorteil eines geringeren Transfusionsbedarfes bei stentgestützter Rupturausschaltung unumstritten ist (2, 51, 90, 228, 284, 302, 375).

Nicht hundertprozentig geklärt ist hingegen die Frage, ob die betroffenen Patienten von der bei der EVAR im Vergleich zur konventionellen Methode deutlich verkürzten **Dauer des Eingriffs** wesentlich profitieren. Die mediane Operationszeit von 84 Minuten im Ulmer Patientengut ist als hervorragend zu bewerten, denn sie liegt absolut im unteren Bereich der in der Literatur veröffentlichten medianen bzw. mittleren Zeitintervalle für Patienten mit rupturierten Aortenläsionen und stentgestützter Versorgung, für die Werte zwischen 80 und 155 Minuten angegeben werden (2, 5, 110, 128, 209, 228, 233, 242, 243, 319). Dennoch lagen auch in anderen Zentren die für die EVAR benötigten Zeiten deutlich unter denen, die die offene Operation in Anspruch nahm, denn für letztere bewegen sich die veröffentlichten Mittelwerte und Mediane zwischen 175 und 357 Minuten (2, 88, 209, 228, 242, 337, 382, 51). In dieser Studie dauerte der Eingriff bei den verstorbenen Patienten (obwohl 31,6 % von ihnen bereits vor einer erfolgreichen Beendigung der Operation ihren Verletzungen in tabula erlagen) im Allgemeinen deutlich länger als bei den Überlebenden. Einige Autoren sehen in längeren Operationszeiten tatsächlich einen Faktor, der mit einer ungünstigeren Prognose assoziiert ist (17, 55, 172). Insgesamt ist dieser Sachverhalt allerdings stark umstritten. Letztlich legen sowohl die Ergebnisse dieser Arbeit wie auch die anderer Untersuchungen dem kritischen Betrachter nahe, dass nicht die verlängerten Operationszeiten per se, sondern intraoperative Komplikationen, die zu diesen geführt haben, für das schlechtere Outcome der betroffenen Patienten verantwortlich sind. Während im Ulmer Patientengut die mediane Operationsdauer in Abwesenheit intraoperativer Probleme 70 Minuten betrug (Mittelwert 85 Minuten), lag sie bei Patienten, bei denen es im Verlauf der Operation zum Auftreten von Komplikationen kam, bei 110

Minuten (Mittelwert 139 Minuten) und bei Patienten mit schweren intraoperativen Komplikationen (die zum Teil bereits vor dem Ende einer erfolgreichen Stentimplantation in tabula verstarben) bei 107 Minuten (Mittelwert 144 Minuten).

Patienten mit **intraoperativen Komplikationen** hatten mit 48,1 % erwartungsgemäß eine deutlich höhere Letalitätsrate als die Patienten, bei denen es im Verlauf des Eingriffs nicht zum Auftreten von Problemen kam (deren Letalitätsrate betrug nur 13,0 %). Diese Ergebnisse zeigen, dass ein komplikationsreicher Verlauf des Eingriffs die Prognose der betroffenen Patienten deutlich verschlechterte. Allerdings ist dabei die Art der jeweiligen Komplikationen sehr entscheidend. Während beispielsweise Probleme bei der Passage der Becken - / Beinstrombahn mittels PTA stenosierter Gefäßabschnitte oder Ausweichen auf einen weiter proximal gelegenen Zugang allesamt beherrscht werden konnten und das Überleben nicht beeinflussten (Letalitätsrate der betroffenen Patienten 0 %), starben Patienten mit schweren intraoperativen Komplikationen (wie z.B. Perforation der Aorta durch Drähte oder Stentanteile…) in 64,3 % der Fälle. Bereits in der univariaten Betrachtung zeigte sich ein sehr deutlicher Unterschied hinsichtlich des Überlebens zwischen Patienten mit *schweren* intraoperativen Komplikationen und Patienten, bei denen es dazu nicht kam (p = 0,0009). Auch die gemeinsame Betrachtung mit den jeweiligen ASA – Einstufungen mittels logistischer Regression bestätigte diesen Trend.



Abb. 54: Mechanismus der Stentfreisetzung am Beispiel eines Valiant® Thoracic Stent Grafts (Quelle: Medtronic)

Demnach hatten Patienten, bei denen intraoperativ *schwere* Komplikationen auftraten im Vergleich zu den Patienten bei denen diese nicht auftraten unabhängig von deren ASA – Einstufung (und damit deren präoperativem Zustand) ein 7,1 – fach erhöhtes Risiko zu versterben (95 % – Konfidenzintervall 1,8 – 27,3). Die in Kapitel 3.1.5.8 angegebenen Letalitätsraten einzelner Arten von intraoperativen Komplikationen sind aufgrund der niedrigen Fallzahl und aufgrund der Tatsache, dass bei manchen Patienten mehrere unterschiedliche Probleme den Eingriff erschwerten, sicherlich nur eingeschränkt aussagekräftig. Zu dem einen Patienten, der beim Freisetzen des Stentgrafts kardial dekompensierte, ist zu sagen, dass er ein offenes Vorgehen mit aortalem Clamping sicherlich auch nicht besser toleriert hätte. Dennoch kann eine

gewisse vorübergehende Nachlaststeigerung während des Freisetzen von Stentgrafts (siehe Abb. 54) ebenso wie während Ballondilatationsmanövern nicht wegdiskutiert werden. Die damit verbundene kardiale Belastung ist allerdings nachgewiesenermaßen deutlich geringer als im Rahmen des aortalen Cross – Clampings bei offenem Aortenersatz (80). Ein besonders gefürchteter Zwischenfall ist die Perforation der Aorta beim Hochschieben des Stents bzw. der Führungsdrähte oder im Rahmen eines Ballondilatationsmanövers. In diesem Zusammenhang kann der minimal – invasive Zugang (der auf der anderen Seite sicherlich auch einen der größten Vorteile des Verfahrens darstellt) zum Problem werden. Während im Rahmen der offenen Operation die Aorta in der Regel proximal und distal angeschlungen wird und damit die nötigen Voraussetzungen zum sofortigen Ausklemmen der aortalen Strombahn geschaffen werden, ist es bei endovaskulärem Vorgehen im Falle einer intraoperativen freien Ruptur nur sehr schwer möglich eine rechtzeitige und ausreichende Blutungskontrolle herbeizuführen, da die betroffenen Patienten in der Regel aufgrund einer fulminanten Blutung innerhalb von Sekunden bis wenigen Minuten im hämorrhagischen Schock versterben. Unter Umständen kann zunächst versucht werden, einen Blockkatheter proximal der Rupturstelle zu platzieren. Retten kann den Patienten in dieser Situation jedoch nur eine sofortige Laparo- bzw. Thorakotomie. Der Umstieg zum offenen Verfahren kann auch bei unüberwindbaren Passagehindernissen im Bereich der aortalen Strombahn erforderlich werden, wobei hier häufig sehr schnell gehandelt werden muss (zwei Patienten im Ulmer Patientengut mit extremem aortalen Kinking verstarben in tabula noch bevor eine suffiziente Rupturausschaltung herbeigeführt werden konnte). Diese Erfahrung führt dem kritischen Betrachter noch einmal vor Augen, wie wichtig die Durchführung einer präoperativen Computertomographie und deren kritische Auswertung nicht nur im Hinblick auf die Stentdimensionierung, sondern auch auf die Zugangsplanung und die Wahl des Verfahrens ist. Wie zwei weitere Fälle im Patientengut dieser Studie gezeigt haben (ein Fall betrifft einen Revisionseingriff im Follow – up), können akzidentielle Führungsdrahtverluste oder das Verhaken eines Dilatationsballons in den Drahtmaschen des Stentgrafts ebenfalls eine notfallmäßige Konversion zum offenen Verfahren erzwingen. Um diesen Gefahren Rechnung zu tragen, sollte der Patient stets so gelagert und abgedeckt sein, dass jederzeit eine sofortige offen – chirurgische Exploration der Aorta möglich ist. Außerdem sollte das komplette dafür notwendige Instrumentarium stets verfügbar sein und ein auf dem Gebiet der konventionellen Aortenchirurgie erfahrener Operateur mit am Tisch stehen.

Während die offene Operation – sofern der Patient nicht intraoperativ verstirbt – technisch im Sinne einer durchführbaren Resektion des perforierten Aortenabschnitts mit suffizienter Ausschaltung der Rupturstelle in nahezu 100 % der Fälle erfolgreich ist (229, 392), gelingt eine endovaskuläre Abdichtung technisch nicht immer, was dann in der Regel noch intraoperativ einen Verfahrenswechsel mit Umstieg zur konventionellen Operation erzwingt. Die **primäre** (intraoperative) **Konversionsrate** von 1,4 % im Ulmer Patientengut ist als ausgezeichnet einzustufen. In der Literatur werden für vergleichbare Kollektive Werte zwischen 0 % und 14 % angegeben (45, 81, 141, 210, 255, 264, 319, 336) während die primäre Erfolgsrate auf 65 % - 100 % beziffert wird (2, 5, 82, 101, 110, 209, 212, 217, 234, 242, 292, 319, 320, 333, 336). Damit ist die **gesamte primäre Erfolgsrate** des endovaskulären Verfahrens mit 84,9 % im Patientengut dieser Studie zwar zugegebenermaßen nicht als hervorragend jedoch immer noch als zufriedenstellend zu bewerten. Einschränkend muss an dieser Stelle außerdem gesagt werden, dass ein Teil der Patienten, die in Ulm auf dem Tisch verstarben, bereits zu Beginn des Eingriffs sehr instabil waren, so dass sie in vielen anderen Zentren sicherlich primär einer konventionellen Operation zugeführt worden wären und damit das EVAR – Ergebnis nicht beeinträchtigt hätten. Ob die Entscheidung zu einem offenen Prozedere für die betroffenen Patienten von Vorteil gewesen wäre ist äußerst fraglich, da deren Prognose aufgrund der doch erheblichen Kreislaufinsuffizienz auch dabei sehr ungünstig einzustufen gewesen wäre (siehe Kapitel 4.3). Auch im Rahmen der offenen Rupturausschaltung erliegen den Literaturangaben zufolge zwischen 4,3 % und 18,5 % der Patienten ihrem Leiden noch während der Operation in tabula (4, 51, 55, 88, 159). Insgesamt verstarben im Patientengut dieser Studie 81,8 % aller Patienten, bei denen der Eingriff nicht primär endovaskulär beendet werden konnte. Allerdings gehen diese Todesfälle nicht alle auf das Konto eines intraoperativen Kreislaufversagens, denn auch von den 5 Patienten, die weder auf dem Tisch verstarben, noch mit einer primär endovaskulär erfolgreichen kompletten Rupturausschaltung den Operationssaal verließen (Konversion bzw. Leak am OP – Ende) verstarben immerhin 3. Dies zeigt, dass persistierende Leckagen am OP – Ende zu bedeutenden Problemen in der postoperativen Phase führen können. Im Kollektiv von Eggebrecht et al. war dies ähnlich (110). Die Entscheidung zu einem endovaskulären Verfahren ist jedoch im Nachhinein bei keinem der betroffenen Patienten als Fehler zu werten. In einem Fall verschloss sich eine kleine proximale Leckage spontan. In einem zweiten Fall konnte ein Typ – Ia – Leak nach Anlage eines Carotis – Carotis – Bypasses erfolgreich mittels Stentverlängerung im Bereich des Aortenbogens ausgeschaltet werden.

Bei einem dritten Patienten war in der Abschlussangiographie noch ein Kollateralleak nachweisbar. Weder dessen Entstehung, noch die Tatsache, dass es trotz der hohen Spontanverschlussrate von Typ – II – Leckagen im postoperativen Verlauf persistierte, waren präoperativ vorhersehbar. Bei einer vierten Patientin lagen aufgrund der engen Lagebeziehungen ihres rupturierten TAAA zu den Visceralarterienabgängen für eine stentgestützte Rupturausschaltung sicherlich nicht gerade die günstigsten anatomischen Gegebenheiten vor. In Anbetracht der Tatsache, dass eine offene Präparation der Aorta und ihrer Abgänge aufgrund multipler visceralchirurgischer Voroperationen (unter anderem Billroth II – Magenresektion) mit extremer Verschwielung des gesamten Oberbauches von Anfang an aussichtslos erschien, wurde dennoch der Entschluss zu einem endovaskulären Vorgehen und zu einer postoperativen Coilembolisation eines persistierenden distalen Perigraftleaks gefasst. Dass diese Entscheidung trotz Scheitern des postoperativen Embolisationsversuches richtig war, zeigt das Ergebnis eines als ultima ratio durchgeführten Revisionseingriffs in Hybrid – Technik. Diese Operation scheiterte, weil es nach distaler Stentverlängerung aufgrund der oben genannten Verschwielung nicht gelang den überstenteten Truncus coeliacus zu rekonstruieren (die Patientin verstarb als Folge einer Ischämie des oberen Gastrointestinaltraktes und der Leber mit schwerster Laktatazidose im Multiorganversagen). Dieser operative Schritt wäre im Rahmen eines primär offenen Vorgehens ohne den Versuch einer endovaskulären Therapie ebenfalls nötig geworden und hier (ganz zu schweigen von der Herstellung einer proximalen und distalen prothesio – aortalen Anastomose) sicherlich nicht einfacher gewesen. Somit war die EVAR für diese Patientin zumindest eine Chance in einer Situation, in der keine therapeutische Option wirklich gute Erfolgsaussichten versprach.

Auch in anderen Kollektiven verließ ein Teil der Patienten den OP – Saal mit persistierender Leckage. In einer groß angelegten Studie von Buth et al., welche auf den Daten von 1554 BAA – Patienten des EUROSTAR – Registers basiert, war dies bei 16 % aller Operationen der Fall (45).

In der vorliegenden Studie schien die **Anzahl der** für eine suffiziente Abdichtung der Rupturstelle **benötigten Stentgrafts** keinen Einfluss auf das Überleben zu haben. Auch die im Vergleich zur Versorgung mittels Rohrsystemen mit längeren Operationszeiten verbundene und auf den ersten Blick etwas anspruchsvoller und komplikationsträchtiger erscheinende Implantation von Y – Stentgrafts schien sich nicht negativ auf die Prognose auszuwirken.

Das Studiendesign dieser Arbeit lässt keine Aussage zur Eignung verschiedener **Stentfabrikate und – systeme** für die endovaskuläre Rupturversorgung zu. Das Patientenkollektiv ist hierfür viel zu heterogen und die Anzahl an Patienten, die mit den verschiedenen Stentgrafts versorgt wurden, bei den vielen unterschiedlichen Diagnosen viel zu klein. Zur Klärung dieses Sachverhaltes wäre eine große (bei der doch begrenzten Verfügbarkeit geeigneter Patienten am besten multizentrische) randomisierte Untersuchung in Anlehnung an Arzneimittelstudien nötig. Die Verwirklichung eines solchen Projektes erscheint mit Patienten im Rupturstadium in der Praxis allerdings kaum durchführbar, da hierfür in jedem Zentrum ein riesiges Arsenal an Stentprothesen vorgehalten werden müsste und auch die präoperative Indikationsstellung, die intraoperative angiographische Darstellung sowie die Art der Implantation inklusive der verwendeten Schleusen, Drähte und Katheter standardisiert werden müssten.
Auffallend war im Kollektiv dieser Studie allerdings, dass von 31 Patienten, denen ein Talent – System implantiert wurde 11 (35,5 %) verstarben, während von 30 Patienten, die ein Gore – System erhielten lediglich 3 (10 %) den stationären Aufenthalt nicht überlebten. Wahrscheinlich ist dieser Unterschied zufallsbedingt. Allerdings weisen Schumacher et al. darauf hin, dass Talent – Stentgrafts aufgrund ihrer Rigidität nur bedingt für eine Imlantation im Bereich des distalen Aortenbogens geeignet erscheinen (329). In der Tat entwickelten 5 der 8 Patienten, bei denen thorakale Aortenrupturen mittels Talent – Prothesen versorgt wurden, Leckagen. Bei 4 dieser Patienten erfolgte eine Stentverlängerung, ein weiterer starb an einer sekundären freien Ruptur. 4 von 8 Patienten mit thorakalem Talent – Device überlebten den stationären Aufenthalt nicht.
Bei 23 (51,1 %) der 45 Patienten mit thorakalen und thorakoabdominalen Aortenläsionen musste zur Schaffung einer ausreichenden proximale Landungszone der **Abgang der linken A. subclavia** mit dem gecoverten Prothesenanteil **überstentet** werden. Einige Autoren empfehlen generell eine standardmäßige primäre Rekonstruktion des Gefäßes durch Transposition auf die linke A. carotis communis, da eine Subclaviaüberstentung das Risiko eines Steal – Phänomens im vertebrobasilären Stromgebiet und prinzipiell auch die Gefahr der Entstehung eines Kollateralleaks birgt. Buth et al. sehen darin sogar einen Risikofaktor für erhöhte Paraplegieraten (46). Fraglich ist allerdings, ob dieses Risiko nicht deutlich niedriger ist, als das mit einer Verpflanzung der A. subclavia auf die A. carotis verbundene Schlaganfall – Risiko. Im Kollektiv dieser Studie erfolgte in keinem Fall ein Revaskularisationseingriff. In den Akten von 12 der oben genannten 23 Patienten waren Angaben über vergleichende Dopplerverschlussdruckmessungen über beiden Aa.

brachiales zu finden. In ausnahmslos allen Fällen war der gemessene Wert am linken Arm deutlich niedriger als am rechten (Median des ermittelten Quotienten 0,63; Maximum 0,83; Minimum 0,33). Dabei entwickelten im Follow – up fünf der betroffenen Patienten ischämietypische Beschwerden im linken Arm (zwei von diesen hatten zusätzlich Symptome im Sinne eines Subclavian – Steal – Phänomens), jedoch kein einziger von ihnen ein Typ – II – Leak über die A. subclavia. Auch das perioperative Überleben wurde von deren Okklusion nicht beeinträchtigt. Ein inkomplettes Querschnittssyndrom erlitt ein Patient mit überstenteter A. subclavia. Allerdings befand sich laut MRT – Befund die in Höhe BWK 4 – 7 gelegene ischämische Läsion überwiegend in den links latero – *dorsalen* Bereichen des Myelons, welche nicht mit dem typischen Versorgungsgebiet der über Kollateralen zur A. subclavia verfügenden A. spinalis anterior übereinstimmen. Denkbar wäre hier auch eine embolische Genese. Insgesamt scheint das Zusammentreffen eines neurologischen Defizits und einer Subclaviaüberstentung bei diesem Patienten nicht kausal, sondern eher zufallsbedingt. In einem Kollektiv von Neuhauser et al. wurde die A. subclavia in 26 % der Fälle komplett überstentet, was in keinem einzigen Fall klinisch relevant war (245). Auch andere Autoren berichten, dass bei keinem ihrer Patienten mit überstenteter A. subclavia neurologische Symptome oder ischämiebedingte Beschwerden am linken Arm aufgetreten seien (83, 131, 164, 286). Aufgrund der genannten Ergebnisse scheint es sicherlich vertretbar – und vor allem im Rupturstadium, wo jede unnötige Belastung des Patienten durch zusätzliche Eingriffe vermieden werden sollte auch rational – auf eine primäre Subclaviatransposition zu verzichten und diese nur im Falle auftretender Beschwerden im Intervall nach Erholung des Patienten nachzuholen.

Auch Patienten mit beidseitiger **Überstentung der Aa.iliacae internae** schienen keine schlechtere Prognose im Hinblick auf die perioperative Letalität zu haben. Allerdings erlitt eine Patientin nach Überstentung beider Aa.iliacae internae eine schwere Glutealischämie mit Marmorierung der Haut, ausgedehnten Muskelnekrosen, Myoglobinurie und konsekutiver Niereninsuffizienz, wobei dieser Zustand auch durch notfallmäßige Anlage eines A. iliaca externa – interna – Bypasses nicht gebessert werden konnte, da es postoperativ zu einem Frühverschluss desselben kam. Bei einer Fallzahl von nur 5 Patienten mit beidseitigem Iliaca interna – Verschluss kann auf dem Boden der Ergebnisse der vorliegenden Studie zu diesem Vorgehen nicht eindeutig Stellung genommen werden und nur darauf hingewiesen werden, dass es mit potentiellen gravierenden Risiken verbunden zu sein scheint. Nach Bradtby et al. führt eine bilaterale AII – Überstentung oder – Embolisation zwar selten zu ernsthaften Komplikationen, jedoch in circa 30 % der

Fälle zu einer glutealen Claudicatio – Symptomatik, welche in der Mehrzahl der Fälle im Verlauf eines Jahres wieder verschwindet (38). Darüber hinaus kann dieses Vorgehen bei männlichen Patienten auch eine erektile Dysfunktion zur Folge haben (177).

4.6 Postoperative Liegezeiten und Beatmungsdauer

In der Literatur wird die mittlere **postoperative Verweildauer im Krankenhaus** nach offen – chirurgischer Versorgung rupturierter Aortenläsionen auf 11,8 bis 30,0 Tage beziffert (35, 85, 88, 90, 140, 209). Demgegenüber betrug sie nach endovaskulärer Rupturausschaltung in den meisten Untersuchungen zwischen 3 und 11,9 Tage, in einzelnen Studien jedoch bis zu 22 Tage (37, 174, 209, 243, 319). Insgesamt gilt die Tatsache, dass EVAR – Patienten im Vergleich zu offen operierten Patienten nach dem Eingriff in aller Regel deutlich früher aus der Klinik entlassen werden können, als anerkannter Vorteil der Methode (182, 223, 228, 243, 281, 337).
Warum die mittlere und die mediane Dauer des postoperativen stationären Aufenthaltes des gesamten gewerteten Patientenguts und sowohl der Trauma- als auch der Nicht – Trauma – Patienten in dieser Studie etwas über den veröffentlichten Werten in vergleichbaren EVAR – Kollektiven lagen, lässt sich nicht sicher beantworten. Eventuell könnte zumindest bei den Nicht – Trauma – Patienten das in Kapitel 4.2 genannte etwas ungünstigere Risikoprofil der Ulmer Patienten zum Teil dafür verantwortlich sein.
Die Werte für die mittlere und die mediane **Dauer der intensivmedizinischen Behandlung** nach konventioneller Rupturausschaltung lagen in zahlreichen Studien mit einer geringen Streuung sehr stabil zwischen 5 und 6 Tagen (85, 88, 144, 168). Im Kollektiv von Resch et al. betrug sie nur 3, in dem von Brandt et al. hingegen 10 Tage (37, 302). Folglich lagen die endovaskulär versorgten Patienten dieser Studie mit einer medianen Verweildauer von 5 Tagen in etwa genauso lang auf der Intensivstation, wie sich Patienten nach offener Aortenrekonstruktion dort befinden. Da alle während des postoperativen stationären Aufenthaltes verstorbenen Patienten schwerwiegende Komplikationen entwickelten, verwundert es nicht, dass sie – obwohl einige von ihnen bereits sehr bald nach dem Eingriff den Folgen ihrer Aortenruptur erlagen – im Allgemeinen sehr viel länger intensivmedizinisch betreut wurden als die Überlebenden (Median 12 versus 4,5 Tage). In anderen Studien über die stentgestützte Ausschaltung von Aortenrupturen lag die mediane postoperative Verweildauer auf der Intensivstation mit 1

bis 4,3 Tagen etwas niedriger als im gewerteten Patientengut dieser Studie (37, 174, 302). Allerdings bestanden die Kollektive der zitierten Arbeiten ausschließlich aus Patienten mit rupturierten *Aneurysmen*, so dass diese eigentlich höchstens mit den Nicht – Trauma – Patienten der vorliegenden Studie verglichen werden dürften, deren mediane Liegezeit auf der Intensivstation mit einem Wert von 3,5 Tagen ebenfalls innerhalb des oben genannten Referenzbereichs lag. In einem bezüglich der Pathologien, die zur Ruptur führten, ebenfalls gemischten (und damit besser vergleichbaren) Kollektiv von Eggebrecht et al. betrug die mittlere Dauer der intensivmedizinischen Behandlung sogar 12 Tage (110). Wenn man dies zum Anlass nimmt, sich die Werte der verschiedenen Subpopulationen im Kollektiv dieser Arbeit genauer anzuschauen, fällt auf, dass sowohl die Liegezeiten auf der Intensivstation mit 13 versus 3,5 Tagen als auch die Dauer der postoperativen Beatmung mit 8 versus 0,3 Tagen bei den Traumapatienten deutlich länger als bei den Nicht – Trauma – Patienten waren. Die Ursache für dieses Phämomen dürfte wohl die hohe Rate an Begleitverletzungen bei diesen Patienten darstellen. 18 (94,7 %) der 19 Trauma – Patienten hatten sich Unfallfolgen wie Lungenkontusionen, Bronchusabrisse, Rippenserienfrakturen oder einen Hämatopneumothorax zugezogen, die allesamt die Entwöhnung vom Respirator drastisch verzögern können. Außerdem mussten 63,2 % von ihnen nach erfolgter Stentimplantation weiteren Operationen zur Versorgung ihrer Begleitverletzungen unterzogen werden. Wenn nun beispielsweise schwere Weichteil-defekte der Extremitäten regelmäßige Wunddebridements mit Vakuumverbandswechseln in kurzen Abständen erforderlich machen, kann es sinnvoll sein, den Patienten erst nach Abschluss dieser Behandlung zu weanen bzw. zu extubieren. Schließlich kann z.B. bei Patienten mit Schädel – Hirn – Trauma (davon waren immerhin 52,6 % der Trauma – Patienten betroffen) auch die Notwendigkeit einer tiefen Sedierung oder zumindest einer ununterbrochenen Überwachung der Vitalfunktionen die Verlegung auf eine periphere chirurgische Station deutlich hinauszögern.

Die mediane **postoperative Beatmungsdauer** lag in einer am Universitätsklinikum Ulm durchgeführten Studie über die *notfallmäßige offene Ausschaltung von* (rupturierten aber auch geschlossenen symptomatischen) *Aortenaneurysmen* bei drei Tagen und in einem ähnlichen Kollektiv der Universität Hamburg bei 4,5 Tagen (88, 337). Mit einem Median von nur einem Tag war diese im gewerteten Kollektiv der vorliegenden Arbeit nach stentgestützter Rupturausschaltung deutlich kürzer. Gegenüber den Nicht – Trauma – Patienten dieser Studie, die hier eigentlich die korrekte Referenzpopulation für vergleichende Betrachtung darstellen (und bei denen der Median 0,3 Tage betrug), mussten

die in Ulm bzw. Hamburg *offen* aneurysmektomierten Patienten sogar 10 bzw. 15 mal so lange nachbeatmet werden. Wenn man nun noch berücksichtigt, dass die konventionell ausgeschalteten Aneurysmen zum Teil nur symptomatisch, jedoch nicht rupturiert waren, erscheint dieser Unterschied umso aussagekräftiger.
Insgesamt berichten zahlreiche Autoren über eine kürzere Dauer der intensivedizinischen Behandlung und der postoperativen Nachbeatmung bei stentgestützter im Vergleich zur offenen Rupturausschaltung, so dass diese Tatsache ein schlagkräftiges Argument für ein endovaskuläres Vorgehen darstellt (37, 302, 337).

4.7 Postoperative Komplikationen

Vergleichende Betrachtungen bezüglich des Auftretens postoperativer Komplikationen werden durch die Tatsache, dass die einzelnen Komplikationskategorien in vielen Arbeiten nicht exakt definiert werden, extrem erschwert.

In den meisten Studien über die *konventionelle* Versorgung rupturierter Aortenläsionen stellen **kardiale Probleme** mit 43 % bis 78 % die am häufigsten auftretende Gruppe postoperativer Komplikationen dar (35, 88, 159, 364). Im Kollektiv dieser Studie war deren Rate mit 31,3 % deutlich niedriger. Dies deckt sich auch mit den Aussagen von Cuypers et al., die in einer randomisierten Studie im Rahmen der endovaskulären BAA – Ausschaltung deutlich weniger myokardiale Ischämien beobachteten als im Rahmen der offenen Operation (79).
Die Prognose kardialer Komplikationen ist ernst (55, 73, 127, 165, 258, 371): bei offen operierten Patienten sind sie einigen Autoren zufolge für fast 50 % der Todesfälle in der postoperativen Frühphase verantwortlich (44, 75) und insbesondere das Outcome über 80 – jähriger Patienten scheinen sie erheblich zu beeinträchtigen (127, 203, 305).
Die Auswertung intraoperativ ermittelter Kreislaufparameter zeigte, dass es während konventioneller Aortenrekonstruktion zu sehr viel drastischeren Veränderungen der Hämodynamik und zu einem deutlich höheren Maß an myokardialem Stress kommt als während endovaskulärer (79, 347). Stentgestützt versorgte Patienten dürften von der Tamponierung der Perforationsstelle durch das während der Implantationsphase in situ verbleibende paraaortale Hämatom und insbesondere vom Wegfallen des aortalen Clampings deutlich profitieren. Letzteres führt im Rahmen der offenen Operation zu einer

enormen kardialen Belastung, da in dem Moment, in dem die Aortenklemme gesetzt wird, die Nachlast enorm ansteigt (66). Deshalb sollte das Ausklemmen nach Möglichkeit druckadaptiert erfolgen und der Patient sollte gegebenenfalls mit Vasodilatatoren versorgt werden. Parameter, die Informationen über Funktion und Belastung des Herzens liefern, wie das HZV, der PCWP bzw. LVEDP, der MAP und der ZVD sollten mittels arteriellem Zugang und Einschwemmen eines Swan – Ganz – Katheters engmaschig überwacht werden. Darüber hinaus stellt jedoch auch der Moment des Declampings eine kritische Phase dar, da es dabei durch ein rasches Absinken des Afterloads zu einem kompensatorischen Anstieg der Herzfrequenz und einem gleichzeitigen Abfall des koronaren Perfusionsdrucks kommt (345). Dieses Ungleichgewicht zwischen Sauerstoffbedarf und Sauerstoffangebot am Herzen birgt insbesondere für KHK – Patienten ein erhebliches Risiko für Myokardinfarkte oder maligne Rhythmusstörungen und damit für eine kardiale Dekompensation. Um dieser Tatsache Rechnung zu tragen, muss der Patient vor Freigabe der Aortenstrombahn ausreichend mit Volumen versorgt sein (347). Dabei sollte jedoch beachtet werden, dass dies zu einer deutlichen Hämodilution führen kann. Deren Folgen können durchaus problematisch sein: einerseits konnte in tierexperimentellen Untersuchungen zwar gezeigt werden, dass eine Hämodilution zu einer Verminderung des Reperfusionsschadens in Kaninchenlungen führt, andererseits kann sie jedoch auch selbst zu einer hämodynamischen Instabilität und darüber hinaus zu einem verminderten Sauerstoffangebot führen (288, 297). Zu guter Letzt kommt es (neben weiteren Erscheinungen eines Tourniquet – Syndroms) im Rahmen der Reperfusionsphase nach Entfernen der Aortenklemme auch durch das Anfluten hypoxiebedingter kardiotoxischer Metabolite (wie z.B. Sauerstoffradikale) zu einer Kompromittierung der myokardialen Pumpfunktion (166, 254). Einige Autoren berichten, dass diese Effekte durch Anlage eines passageren extraanatomischen Bypasses zur Perfusion der distal der Clampingstelle gelegenen Körperareale deutlich abgemildert werden können (67, 271, 337). Neuere tierexperimentelle Studien unter Beteiligung der Abteilung für Thorax – und Gefäßchirurgie der Universität Ulm haben zudem gezeigt, dass die intravenöse Verabreichung des PARP – 1 (Poly – ADP – Ribose – Polymerase – 1) – Blockers INO – 1001 während der Clampingphase eine Verbesserung der Organfunktionen und der Hämodynamik (unter anderem durch Steigerung der Inotropie) bewirkt (166). Nachdem sich mittlerweile zudem herausgestellt hat, dass diese Therapie nicht – wie befürchtet – zu einer Beeinträchtigung von DNA – Reparaturvorgängen führt (166), könnte es sein, dass derartige Substanzen in Zukunft auch beim Menschen zum Einsatz kommen und damit zu

einer Verringerung kardialer Probleme im Rahmen des offenen Aortenersatzes beitragen können.

Viele Todesfälle nach offener und endovaskulärer Aortenrekonstruktion sind mit dem Auftreten **respiratorischer Komplikationen** assoziiert (110, 347). Deren Häufigkeit wird für die konventionelle Ausschaltung rupturierter Aortenaneurysmen auf 32 % bis 55 % beziffert (51, 88, 144, 337, 364). Im Rahmen einer prospektiven randomisierten Studie identifizierten Svensson et al. neben einer präexistenten COPD und einer Raucheranamnese auch das gleichzeitige Auftreten kardialer und renaler Komplikationen als unabhängige Risikofaktoren für ein postoperatives Lungenversagen nach offener TAAA – Ausschaltung (347). Auch wenn eine eingeschränkte Nierenfunktion beispielsweise zu einem Lungenödem führen kann, plädieren die Autoren nicht dafür, dem von vorneherein mittels forcierter Diurese entgegenzuwirken, da eine postoperative Hypotension, welche häufig durch eine Verminderung des kardialen Preloads bedingt ist, zur verzögerten Entwicklung einer Paraparese bzw. Paraplegie führen kann (347). Außerdem soll ein thorakales Clamping zu höheren respiratorischen Komplikationsraten führen als ein hiatales Ausklemmen der Artenstrombahn (176). Es konnte gezeigt werden, dass eine vorübergehende intestinale Ischämie während der Klemmphase mit deutlich erhöhten Plasmakonzentrationen der Zytokine TNFα und Interleukin 6 einhergeht, welche wiederum zu einer drastischen Einschränkung der Organfunktionen vor allem in Lunge und Leber führen (259, 382).
Dass die Trauma – Patienten der vorliegenden Studie zu 46,1 % pulmonale Komplikationen entwickelten, verwundert insofern nicht, als 94,7 % von ihnen Frakturen bzw. sonstige Verletzungen des Thorax und 68,4 % Parenchymläsionen der Lunge erlitten hatten. Allerdings würde man erwarten, dass – zumindest bei nicht – traumatisierten Patienten – das Wegfallen einer Thorakotomie, einer intraoperativen Totalatelektase der linken Lunge und (bei thorakoabdominalen Läsionen) einer teilweisen Durchtrennung des Zwerchfells bei endovaskulärem Vorgehen zu deutlich niedrigeren Raten an pulmonalen Problemen im Vergleich zur offenen Operation führt. In dieser Gruppe lag deren Häufigkeit mit 56,3 % jedoch sogar noch höher. Insgesamt entwickelten damit 52,2 % aller gewerteten Patienten respiratorische Probleme. Letztlich war die Ursache dieses Phänomens retrospektiv nicht eindeutig zu ermitteln. Da nur 34,1 % der Patienten mit thorakal lokalisierten Rupturen in gleicher Sitzung eine Thoraxdrainage zur Entlastung eines Hämatothorax erhielten, wäre eine pathogenetische Rolle des häufig in situ

verbleibenden paraaortalen Hämatoms mit konsekutiver Bildung von Kompressionsatelektasen naheliegend. Gegen diese Theorie spricht allerdings, dass Patienten mit thorakalen Läsionen mit 48,6 % versus 51,9 % weniger pulmonale Probleme hatten und mit 16,2 % versus 18,5 % auch etwas seltener tracheotomiert werden mussten als Patienten mit abdominal gelegener Perforationsstelle. Die drei Patienten mit thorakoabdominaler Ruptur, die den Eingriff überlebten, erhielten im Rahmen der Stentimplantation alle eine oder mehrere Thoraxdrainagen und entwickelten dennoch ausnahmslos respiratorische Komplikationen.
Die Tatsache, dass die Rate mit 76,9 % versus 46,3 % bei den Patienten der Gruppe B wesentlich höher war als bei denen der Gruppe A, deckt sich mit der Beobachtung von Eggebrecht et al., die berichten, dass in ihrem Kollektiv Patienten, die einer prolongierten Nachbeatmung bedurften im Vergleich zu denen, bei denen dies nicht notwendig war, mit einer signifikant höheren Letalitätsrate behaftet waren (110).

Die Ursachen **renaler Komplikationen** im Gefolge der Versorgung rupturierter Aortenläsionen sind vielgestaltig. Grundsätzlich erhöhen renale Vorschädigungen durch Erkrankungen wie einen Diabetes mellitus oder eine arterielle Hypertonie, die bei einem Großteil der Patienten mit Pathologien der Aorta vorliegen, die Gefahr einer postoperativen Niereninsuffizienz bzw. eines akuten Nierenversagens. Das Krankheitsbild selbst bringt Risikofaktoren wie eine Minderung der renalen Perfusion im Rahmen eines hämorrhagischen Schocks oder aufgrund einer Beteiligung der Nierenarterienabgänge im Rahmen einer Typ – B – Dissektion mit sich. Bei Trauma – Patienten kommt außerdem das Risiko der Entstehung einer Crush – Niere durch Muskelschädigungen mit konsekutiver Myoglobinämie in Betracht. Bei Patienten mit konventioneller Aortenrekonstruktion führt ein suprarenales Clamping ohne protektiven Bypass zu einem vorübergehenden kompletten Perfusionsausfall im Bereich der Nieren. Eine renale Ischämiezeit > 30 Minuten führte dabei in einigen Untersuchungen zu einer signifikanten Erhöhung der Rate renaler Komplikationen sowie der Hospitalletalität (146, 176). Die Gefahr einer intraoperativen Schädigung der Nieren kann dabei durch kontinuierliche lokale Infusion kalter Kochsalz- oder Ringerlösung (4 ºC) ins renale Gefäßbett gesenkt werden (186, 388). In einer in der Abteilung für anästhesiologische Pathophysiologie und Verfahrensentwicklung der Universität Ulm durchgeführten tierexperimentellen Untersuchung an Schweinen konnte gezeigt werden, dass die selektive Perfusion der Nierenarterien mit dem

Cyclooxygenasehemmer Parecoxib renoprotektive Wirkungen (Erhöhung der glomerulären Filtrationsrate, Verbesserung der Mikrozirkulation nach aortalem Declamping und Verminderung der Apoptoserate) bei suprarenalem Cross – Clamping entfaltet (190). Darüber hinaus kann jedoch auch ein *infra*renales Ausklemmen der Aortenstrombahn durch noch nicht im Detail verstandene vasokonstriktorische Prozesse an den präglomerulären Widerstandsgefäßen zu einer Verminderung des renalen Blutflusses, der Kreatinin – Clearance und der Urinausscheidung führen (66). Verstärkt werden diese Vorgänge durch die Verwendung des heute kaum noch gebräuchlichen Narkosegases Halothan (im Gegensatz zu Isofluran und anderen Inhalationsanästhetika) zur Aufrechterhaltung einer Allgemeinanästhesie, während sie durch die systemische Gabe des Calciumantagonisten Nicardipin offensichtlich abgeschwächt werden können (65, 66). Die ischämiebedingte Schädigung von Skelettmuskelzellen während der Clamping – Phase kann im Rahmen der Reperfusion ebenfalls zu einer Kompromittierung der renalen Funktion führen. Diese Alteration des Muskelgewebes konnte im Tiermodell durch Injektion von C1 – Inhibitor deutlich abgemildert werden (249). Auch der Applikation von Radikalfängern werden nephroprotektive Effekte im Rahmen des konventionellen Deszendensersatzes zugeschrieben (323). Ob derartige pharmakologische Ansätze zukünftig auch beim Menschen zur Anwendung kommen werden und welcher Stellenwert ihnen in der klinischen Praxis zukommen wird, bleibt abzuwarten. Derzeit verabreichen manche Arbeitsgruppen ihren Patienten Mannitol. Diese Substanz setzt nicht nur eine osmotische Diurese in Gang, sondern sie bewirkt neben einer Verminderung des ischämisch bedingten intrazellulären Ödems in den Nierentubuli auch eine Verbesserung der renalen Perfusion durch Verminderung der Blutviskosität und durch vasodilatatorische Effekte im Gefäßbett der Nieren (323). Svensson et al. berichten über eine signifikant niedrigere Inzidenz von akutem Nierenversagen bei Durchführung der Operation mit atrio – femoralem Bypass (349). Darüber hinaus wird von einigen Autoren die Durchführung des thorakalen und thorakoabdominalen Aortenersatzes im hypothermen Kreislaufstillstand unter anderem auch mit dem Argument eines damit verbundenen geringeren Risikos für ein postoperatives Nierenversagen propagiert (132). Im Hinblick auf die perioperative Letalität könnte dieses Vorgehen allerdings eher nachteilig sein. Im Rahmen der konventionellen Operation sollte es ferner vermieden werden, abgestandenes altblutiges Material nach dessen Absaugung zu retransfundieren, da beschädigte Erythrozyten eine exzessive Hämolyse mit konsekutivem prärenalen Nierenversagen induzieren können (323).

Bei endovaskulärer Rupturausschaltung kann sich neben einer akzidentiellen (Teil-) Überstentung der A. renalis oder einer embolischen Verschleppung von z.B. durch Drahtmanipulationen freigesetztem thrombotischen Material auch die intraoperative Kontrastmittelapplikation negativ auf die Nierenfunktion auswirken (380). In der vorliegenden Studie war die mediane verabreichte Menge an Iopamidol mit 155 versus 150 ml bei den Patienten mit renalen Komplikationen im Vergleich zu den übrigen Patienten aber nur unwesentlich höher. Auch im Kollektiv von Scheinert et al. konnte kein wirklicher Zusammenhang zwischen dem Ausmaß der intraoperativen Kontrastmittel-applikation und dem Auftreten postoperativer renaler Komplikationen nachgewiesen werden (320). Bei drei Patienten der vorliegenden Untersuchung kam es postoperativ zu renalen Perfusionsstörungen. Bei einem von ihnen entwickelte sich eine komplette ischämische Nekrose der linken Niere nach Rekanalisierung der bei septischer Aortenruptur mitbetroffenen Nierenarterie mittels Stentplatzierung in die A. renalis und Revision mittels Ligatur bei postoperativer Nachblutung. Therapeutisch konnte hier nur noch eine Nephrektomie durchgeführt werden. Einer der beiden übrigen Patienten erlitt einen embolisch bedingten 50 % - igen Niereninfarkt rechts, bei dem anderen Patienten kam es zu einer Minderperfusion der linken Nierenarterie nach partieller Überstentung (laut CT – Befund wahrscheinlich nur durch den *un*gecoverten Anteil des Stentgrafts). Die Mediane für die systolischen Blutdruckwerte zum Zeitpunkt der Aufnahme bzw. unmittelbar vor dem Hautschnitt waren mit 122,5 versus 110 mmHg respektive 110 versus 105 mmHg in der Gruppe der Patienten, die keine postoperativen renalen Probleme entwickelten, jeweils etwas höher. Wesentlich deutlicher unterschied sich die Rate an renalen Vorerkrankungen: Während die Patienten, bei denen es postoperativ nicht zu einer Verschlechterung der Nierenfunktion kam, nur zu 26,1 % eine positive Anamnese für nephrologische Erkrankungen hatten, belief sich diese Rate bei den Patienten, die postoperativ renale Komplikationen entwickelten auf 38,1 %. Diese Beobachtung deckt sich mit den Ergebnissen anderer Studien über die endovaskuläre und die offene Ausschaltung rupturierter Aortenläsionen, in denen eine chronische Niereninsuffizienz als *der* entscheidende Faktor für ein postinterventionelles Nierenversagen identifiziert werden konnte (73, 186, 314, 320, 350). Am stärksten wichen allerdings die Werte für den intraoperativen Blutverlust sowie den Volumenbedarf in den beiden Gruppen voneinander ab. Für beide Parameter lagen die Mediane bei den Patienten, die postoperativ renale Komplikationen entwickelten, jeweils um 80 % höher als in der Gruppe mit einem unter nephrologischen Gesichtspunkten komplikationslosen postoperativen Verlauf. Auch

andere Untersuchungen haben gezeigt, dass die intraoperative Transfusion großer Mengen an Blutbestandteilen mit einem erhöhten Risiko für ein postoperatives akutes Nierenversagen assoziiert ist (146).

Insgesamt legen diese Beobachtungen nahe, dass postoperative renale Probleme nach endovaskulärer Ausschaltung rupturierter Aortenläsionen multifaktoriell bedingt sind und dass der überwiegende Teil derartiger Komplikationen in der vorliegenden Studie nicht durch die Stentimplantation per se ausgelöst worden war.

Eine genaue Ursachenforschung ist im Zusammenhang mit renalen Problemen deshalb so wichtig, weil diese zu einer signifikanten Erhöhung der Mortalität führen (55, 73, 110, 146, 186, 258, 323, 346) und in vielen Studien sogar die Komplikationsgruppe mit der höchsten assoziierten Letalität darstellen (51, 159, 337). Dabei korreliert die Hospitalletalität eindeutig mit der Schwere des perioperativen Nierenversagens. Im Kollektiv von Schepens et al. starb kein einziger Patient mit einem Serumkreatininwert von ≤ 250 µmol/L, während die Letalitätsrate bei einer Konzentration von > 250 µmol/L auf 16 % und bei Notwendigkeit einer postoperativen Dialyse auf 41,7 % anstieg (323). Darüber hinaus erbrachte eine multivariate Analyse zudem das Ergebnis, dass Patienten, die postoperativ dialysiert werden mussten, auch eine ungünstigere Prognose im Bezug auf das Langzeitüberleben hatten (323). Während im Ulmer Patientengut 42,9 % der Patienten mit renalen Komplikationen während des stationären Aufenthaltes verstarben, belief sich diese Rate in anderen Kollektiven auf 36 % bis 81 % (51, 73, 88, 146, 159, 323, 337). Renale Komplikationen treten nach einem Aorteneingriff im Rupturstadium wesentlich häufiger auf, als nach elektiver Aneurysmaausschaltung (146, 323, 324). Die entsprechenden Raten werden in Kollektiven mit offener Rupturversorgung meist auf 27 % bis 30 %, zum Teil jedoch auch auf 13 % oder 54 % bis 88 % beziffert, wobei TAAA – Patienten diesbezüglich mit einem besonders hohen Risiko behaftet zu sein scheinen (73, 88, 144, 159, 302, 332, 364). Mit diesen Werten kann die Rate postoperativer renaler Komplikationen in der vorliegenden Studie, welche sich auf 31,3 % belief ohne weiteres konkurrieren. Während Puchner et al. die Häufigkeit einer Beeinträchtigung der Nierenfunktion nach endovaskulärer Ausschaltung inflammatorischer Aortenaneurysmen auf 45,8 % bezifferten (296), lag sie in den Kollektiven von Scheinert et al. und Resch et al. (welche ausschließlich aus Patienten mit rupturierten Aortenläsionen und stentgestützter Versorgung bestanden) mit 16,1 % bzw. 14 % sogar noch tiefer als im Ulmer Patientengut (302, 320). Demnach scheint das endovaskuläre Verfahren von Patienten mit Aortenrupturen aus nephrologischer Sicht mindestens genauso gut toleriert zu werden wie die offene Operation.

Die Entwicklung eines postoperativen **SIRS bzw.** einer **Sepsis** (= SIRS + Septikämie) nach aortaler Rupturversorgung ist prognostisch sehr ungünstig, weil es dabei in einem hohen Prozentsatz zur Entstehung eines Multiorganversagens kommt. Bis zu 81 % der betroffenen Patienten überleben diese Komplikation nicht (88). Ein besonders hohes Sepsis – Risiko haben Patienten, bei denen neben einer Aortenrekonstruktion gleichzeitig eine Splenektomie (z.B. nach traumatisch bedingter Milzruptur oder in manchen Zentren im Rahmen des thorakoabdominalen Aortenersatzes [332]) durchgeführt wird.
Zu einer Sepsis bzw. einem SIRS kommt es im Gefolge der offenen Operation in circa 16 % bis 21 %, in Patientensubpopulationen mit konventionellem *thorako – abdominalem* Aortenersatz in bis zu 30 % der Fälle (88, 337). Im Kollektiv dieser Studie betrug die Rate septischer Komplikationen 23,9 %, so dass diese auch im Rahmen der endovaskulären Versorgung rupturierter Aortenläsionen ein nicht zu vernachlässigendes Problem darstellen. Klar abgegrenzt werden muss die Sepsis (welche mit Symptomen eines SIRS, wie Temperaturen > 38 ºC bzw. < 36 ºC, Tachykardie bzw. Bradykardie, Tachypnoe > 20 / Minute, pCO_2 < 32 mmHg, Thrombozytopenie, AT – III – Mangel und Leukozytenzahlen > 1200 / µl bzw. < 3800 / µl mit einem Anteil stabkerniger Granulozyten > 10 % einhergeht), von einer im Gefolge aortaler Stentimplantationen sehr häufig auftretenden – jedoch harmlosen und daher nicht als Komplikation einzustufenden – unspezifischen Entzündungsreaktion, für welche subfebrile Temperaturen sowie eine mäßige Leukozytose und eine leichte Erhöhung des C – reaktiven Proteins typisch sind (193, 217, 250). Falls erforderlich, kann dieses sogenannte **Postimplantationssyndrom** mit Hilfe von Antipyretika behandelt werden. In aller Regel kommt es jedoch innerhalb kurzer Zeit auch spontan zum Verschwinden der Symptome, lediglich Fattori et al. berichten über einen Fall, in dem ein persistierendes Postimplantationssyndrom schließlich eine sekundäre Konversion zum offenen Verfahren notwendig machte (131).
Für die Entstehung einer Sepsis kommt im Rahmen des endovaskulären Therapiekonzepts neben gängigen Ursachen, wie einer Pneumonie, einer Infektion im Urogenitaltrakt oder einer bakteriellen Besiedlung zentralvenöser Katheter kausal auch eine Abszess- bzw. Empyembildung im – häufig nicht ausgeräumten – paraaortalen Hämatom in Betracht. Deshalb sollte letzteres bei computertomographischen Hinweisen auf eine Infektion (wie z.B. Lufteinschlüssen) umgehend entlastet werden. Außerdem muss bei septischen Zustandsbildern im Gefolge eines endovaskulären Eingriffs stets ein Stentinfekt ausgeschlossen bzw. mittels hochdosierter parenteraler Antibiotikazufuhr verhindert werden, da Infektionen des Graftmaterials unter konservativer Therapie häufig nicht

ausheilen und es dabei – wie die Ergebnisse dieser Studie gezeigt haben – in einem hohen Prozentsatz zur Bildung aortaler Fisteln mit oftmals fatalen Blutungskomplikationen kommt. Bei septischen Aortenrupturen oder begleitenden Infektionen des paraaortalen Weichteilgewebes sollte die endovaskuläre Methode deshalb – wenn überhaupt – nur als Bridgingmethode zur Anwendung kommen.
Andererseits kann jedoch ein im Rahmen der offenen Operation gelegentlich auftretendes HLM – assoziiertes SIRS durch ein stentgestütztes Vorgehen vermieden werden.

Während die heutigen Prothesensysteme im Rahmen der offenen Operation (unter eventueller Zuhilfenahme von Tabotamp – Streifen oder anderer Hilfsmittel) quasi immer dicht eingebracht werden können, stellen **Leckagen** im Rahmen des endovaskulären Vorgehens nach wie vor *die* klassische methodenassoziierte Komplikation dar. Im Rupturstadium ist eine insuffiziente bzw. fehlende Abdichtung des auszuschaltenden Gefäßabschnitts durch die Stentprothese absolut lebensbedrohlich, weshalb Endoleaks, bei denen nicht davon auszugehen ist, dass sie sich spontan verschließen, ein schnelles und effektives Eingreifen erfordern. Auf die verschiedenen Formen von Leckagen sowie deren Prognose und Therapie wurde in Kapitel 2.2.3 ausführlich eingegangen.
Die Rate **primärer Endoleaks** nach notfallmäßiger Stentimplantation *im Rupturstadium* wird in der Literatur mit einer relativ großen Spannweite auf 0 % bis 54 % beziffert (4, 45, 137, 185, 212, 224, 245, 255). Bei den Patienten dieser Studie kam es während des stationären Aufenthaltes in 25,4 % der Fälle zu einer oder mehreren Leckagen. Dies entspricht in etwa den von Vaaramaki et al. und von Verhoye et al. angegebenen Raten in Höhe von 25,0 % bzw. 27,8 %, obwohl in den zitierten Studien nur ein Teil der Patienten *rupturierte* Aortenläsionen hatte (362, 367). Während in den meisten Untersuchungen die Häufigkeiten in der Reihenfolge Typ II > Typ I > Typ III > Typ IV / V abnehmen (367, 362) waren Perigraftleaks im Kollektiv der vorliegenden Studie die mit Abstand am häufigsten auftretende Form. Typ II-, III- und IV – Endoleaks verschlossen sich im Kollektiv dieser Studie mit Ausnahme eines einzigen Kollateralleaks allesamt spontan. Sie kamen ausschließlich bei den überlebenden Patienten vor und schienen die Prognose damit nicht wesentlich zu beeinträchtigen. Proximale und distale Perigraftleaks waren mit 7,7 % versus 5,6 % und 15,4 versus 7,4 % in der Gruppe der Verstorbenen relativ gesehen häufiger vertreten und könnten sich damit negativ auf das Überleben ausgewirkt haben.

Bei 64,7 % aller Endoleak – Patienten (11/17) musste die Indikation zur Revision gestellt werden. Bei 9 Patienten führten weitere Stentimplantationen zum Erfolg, wobei in einem Fall eine zusätzliche Coilembolisation erfolgte. Zwei weitere Patienten mussten hingegen einem Hybrideingriff unterzogen werden, wobei aufgrund einer notwendigen Überstentung der entsprechenden Gefäßabgänge in je einem Fall die linke A. carotis communis und die A. mesenterica superior offen – chirurgisch rekonstruiert wurden. Beide Patienten verstarben im weiteren stationären Verlauf.
Zu einer sekundären **freien Ruptur** nach erfolgreicher Stentimplantation kam es in 3 Fällen. Zwei der betroffenen Patienten starben wenige Stunden postoperativ in einem plötzlich einsetztenden hämorrhagischen Schock, eine dritte Patientin mit Aortendissektion, bei der es zur Reperfusion des Falschkanals mit konsekutiver freier Ruptur kam, konnte durch einen notfallmäßigen konventionellen Deszendensersatz gerettet werden, erlitt im Rahmen dieses Eingriffs jedoch eine schwere persistierende Paraplegie.
Diese Ergebnisse zeigen, dass eine unauffällige intraoperative Abschlussangiographie eine insuffiziente Ausschaltung keineswegs immer ausschließt und dass eine durchaus beachtenswerte Anzahl von Endoleaks in der postoperativen Frühphase auftreten kann.
Regelmäßige postoperative Angio – CT – Kontrollen sowie – im Falle eines positiven Befundes – ein aggressives therapeutisches Management von Leckagen nach endovaskulärer Rupturausschaltung sind daher unerlässlich.

Eine postoperative **Paraparese bzw. Paraplegie** stellt *die* klassische und zugleich wohl die gefürchtetste Komplikation nach offenem thorakalen oder thorakoabdominalem Aortenersatz dar und tritt dabei im Rupturstadium mit einer Häufigkeit von 8 % bis 40 % auf (10, 13, 72, 73, 263, 269, 273). Meist sind die Patienten aufgrund einer direkten Schädigung des Rückenmarks durch die Unterbrechung der spinalen Blutzufuhr unmittelbar nach dem Erwachen aus der Narkose symptomatisch, seltener tritt das Bild der neurologischen Störung erst nach Stunden oder Tagen in Erscheinung (143, 316). Lange Zeit war der Grund für dieses verzögerte Einsetzen der Symptomatik weitgehend unbekannt. Safi et al. entwickelten die Theorie, dass diesem Phänomen pathogenetisch eine Art „Kompartmentsyndrom des Myelons“ zugrunde liegt. Demnach soll es infolge einer (z.B. durch instabile Blutdruckverhältnisse hervorgerufenen) spinalen Ischämie zu einem Rückenmarksödem mit konsekutivem Anstieg des Liquordrucks kommen. Übersteigt letzterer die Höhe des arteriellen Drucks im spinalen Gefäßbett kommt es zum Erliegen der

Rückenmarksdurchblutung und damit zum neurologischen Defizit (316). Dieses pathogenetische Modell ähnelt in vielen Punkten den Prozessen bei der Entstehung eines durch ein Hirnödem hervorgerufenen intrazerebralen Kreislaufstillstands.
In den letzten Jahrzehnten wurden unzählige Studien mit dem Ziel durchgeführt, Risikofaktoren für eine ischämisch bedingte Rückenmarksschädigung zu identifizieren, um so deren Inzidenz durch gezielte Maßnahmen senken zu können. Allgemein anerkannte Faktoren, die das Paraplegierisiko ungünstig beeinflussen, sind eine große Längsausdehnung des betroffenen Aortenabschnitts (ein hohes Risiko birgt beispielsweise die Ausschaltung großer thorakoabdominaler Aneurysmen vom Typ Crawford II), eine schlechte oder aufgehobene Perfusion der A. radicularis magna und der Intercostalarterien, gleichzeitig bestehende renale Komplikationen, Kreislaufinstabilitäten während der Clamping – und vor allem während der Reperfusionsphase sowie eine lange Dauer des aortalen Cross – Clampings (73, 120, 317, 346, 350). Das Ausklemmen der aortalen Strombahn für mehr als 30 Minuten stellt einen unabhängiger Faktor dar, der mit einem signifikant erhöhten Risiko für die Entstehung einer Rückenmarksschädigung einhergeht (10, 317, 318). Darüber hinaus erhöht sich die postoperative Paraplegierate auch durch das Vorliegen einer akuten Dissektion und die Durchführung einer Aortenrekonstruktion im Stadium der Ruptur (73, 158, 263, 317, 350). In Kenntnis dieser Fakten wurden multiple Variationen des operativen Procedere entwickelt. In zahlreichen Studien konnte eine Senkung der Paraplegierate durch Anlage eines passageren extraanatomischen Bypasses zur distalen retrograden Perfusion der Aorta und deren Äste, durch Durchführung der Operation im hypothermen Kreislaufstillstand, durch Verkürzung der aortalen Clampingphase, durch Identifikation und Reinsertion der A. radikularis magna (Adamkiewicz – Arterie), durch Reinsertion von Intercostalarterien, durch Überwachung des Liquordrucks und Drainage des Liquors bei Überschreiten eines Druckwertes von 10 mmHg, durch intraoperatives Monitoring spinaler Funktionen mittels evozierter somatosensibler Potenziale (ESSP) und durch die Verabreichung von protektiven Medikamenten, wie z.B. Steroiden und Mannitol zur Prophylaxe einer Ödembildung im Myelon oder die intraaortale Injektion von Propofol zur Senkung des spinalen Stoffwechsels und damit des Sauerstoffbedarfs sowie die Verabreichung von Calciumkanalblockern und Radikalfängern erreicht werden (30, 70, 73, 115, 120, 140, 199, 315, 316, 317, 318, 350). Viele dieser Maßnahmen sind im Stadium der Ruptur, wenn ein schwerer hämorrhagischer Schock primär eine möglichst schnelle Blutungskontrolle erforderlich macht, nur bedingt durchführbar. Außerdem ist der tatsächliche Nutzen der meisten dieser Maßnahmen noch

umstritten (73). So reduziert beispielsweise eine Durchführung der Operation unter hypothermen Bedingungen zwar die Rate spinal – neurologischer und renaler Komplikationen, erhöht auf der anderen Seite jedoch die perioperative Letalität und die Rate von Blutungskomplikationen (71, 88, 140). Trotz all dieser Versuche, das Risiko einer ischämischen Läsion des Rückenmarks zu minimieren, liegen die Paraplegieraten nach offenem thorakalem bzw. thorakoabdominalem Aortenersatz im Rupturstadium auch heute noch bei 8 % bis über 40 % (10, 13, 72, 73, 263, 269, 273, 374). Zukünftig können diese möglicherweise durch die Gabe von PARP – 1 (Poly – ADP – Ribose – Polymerase – 1) – Inhibitoren verbessert werden. In einer an der Universität Ulm durchgeführten tierexperimentellen Studie konnte mit Hilfe des zu dieser Substanzgruppe gehörenden Wirkstoffs INO 1001 der Anteil irreversibel geschädigter Rückenmarksneurone nach 45 minütigem thorakalem Cross – Clamping auf ⅓ gesenkt werden (222).

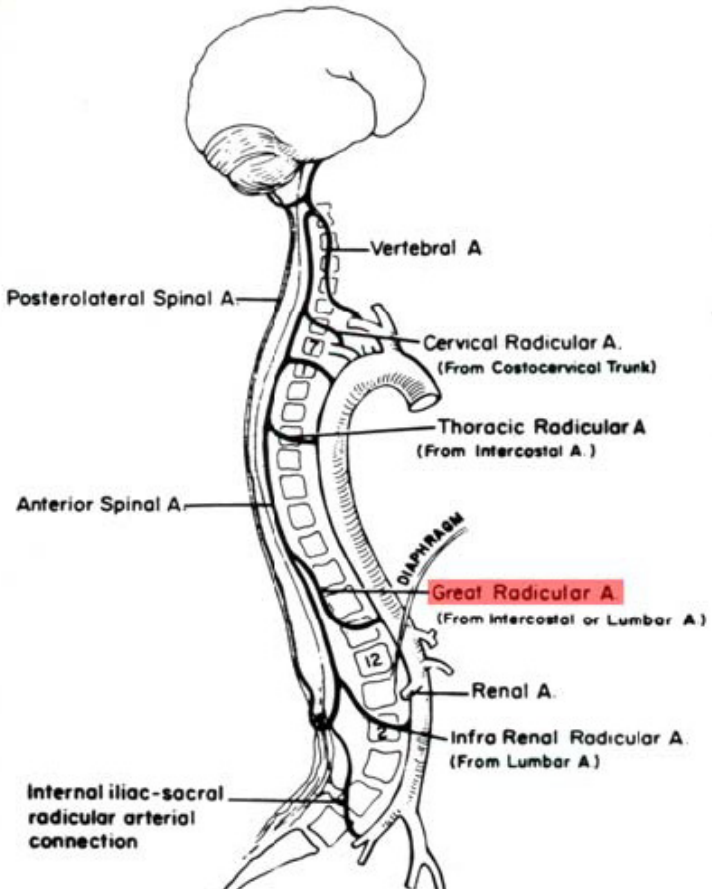

Abb. 55: Arterielle Versorgung des Rückenmarks (A = Artery / Arterie) (Quelle: 394)

Demgegenüber scheint die endovaskuläre Methode von Seiten des Myelons sehr gut toleriert zu werden. Selbst eine Überstentung zahlreicher Intercostalarterienabgänge über eine Strecke von bis zu 40 cm macht in den allermeisten Fällen keinerlei Probleme (329). Der Grund hierfür ist noch nicht hundertprozentig verstanden. Allerdings dürfte der im Vergleich zur offenen Operation deutlich verbesserten intraoperativen Kreislauf-stabilität und dem Wegfallen der aortalen Klemmphase dabei eine große Bedeutung zukommen, denn diese beiden Punkte führen dazu, dass im Rahmen der Stentimplantation zwei der wichtigsten potentiellen Risikofaktoren für die Entstehung einer Rückenmarksschädigung entfallen (263). Am höchsten ist die Paraplegierate bei einer Stentimplantation im Bereich der

Rückenmarkssegmente Th 9 Bis L 1, da sich – wie in Abb. 55 dargestellt – in diesem Bereich das Ursprungsgebiet der A. radicularis magna befindet (212). Nach Buth et al. sind weitere Faktoren, die das Risiko für eine postoperative Paraparese im Rahmen des endovaskulären Vorgehens erhöhen, die Überstentung der linken A. subclavia ohne Revaskularisation, ein gleichzeitiges Nierenversagen, ein begleitender offener Eingriff an der abdominalen Aorta und die Implantation von drei oder mehr Stentgrafts (46). Im Patientengut der vorliegenden Studie erlitten zwei Patienten inkomplette Querschnitts-syndrome. Dies entspricht 3,0 % aller gewerteten Patienten, die den Eingriff überlebten und 5,0 % aller Patienten mit thorakalen oder thorakoabdominalen Aortenläsionen, die den Eingriff überlebten. Allerdings war ein A. spinalis – anterior – Syndrom bei einer Patientin mit gedeckt rupturierter Typ – B – Dissektion nicht Folge des thorakalen *Endografting* per se, sondern es kam dazu im Rahmen eines technisch sehr anspruchsvollen offen – chirurgischen thorakalen Aortenersatzes mit einer Clampingzeit von 70 Minuten, welcher wenige Stunden nach erfolgter Stentimplantation aufgrund einer Reperfusion des Falschkanals mit sekundärer freier Ruptur erforderlich wurde. Für das endovaskuläre Verfahren im engeren Sinne halbieren sich damit die oben genanten Paraplegieraten auf 1,5 % bzw. 2,5 %. Doch selbst bei dem letzten verbleibenden Patienten , welcher ein Brown – Séquard – Syndrom entwickelte, lässt sich retrospektiv nicht mit letzter Sicherheit sagen, ob die links lateral und dorsal betonte Läsion des Myelons wirklich durch die Implantation zweier Gore – Stentgrafts verursacht wurde. Differentialdiagnostisch kämen auch eine durch die Dissektion selbst hervorgerufene oder eine embolisch bedingte ischämische Schädigung in Betracht. In der Literatur werden die Raten für eine postope-rative Paraplegie bzw. Paraparese nach stentgestützter Ausschaltung thorakaler und thorakoabdominaler Aortenrupturen im Allgemeinen auf 0 % bis 5,5 % beziffert, wobei Kollektive, in denen diese Komplikation überhaupt nicht auftrat, keine Seltenheit darstellen (2, 50, 165, 218, 245, 264, 269, 320, 329). Relativ hoch war deren Inzidenz hingegen im Kollektiv von Farber et al., wo es bei 18,2 % der Patienten mit rupturiertem TAA zu einer spinalen Ischämie kam. Einschränkend muss allerdings erwähnt werden, dass sich dieser Anteil auf eine Fallzahl von nur 11 Patienten bezieht (128). **Demnach stellen die im Vergleich zur offenen Operation deutlich niedrigeren Paraplegieraten neben der Senkung der Frühletalität wohl den bedeutendsten Vorteil des endo-vaskulären Verfahrens dar.**

Eine weitere schwerwiegende neurologische Komplikation stellt die Entwicklung eines **Apoplex** dar. Besonders hoch ist das Risiko dafür bei Aortenläsionen, die den Arcus aortae miteinbeziehen, vor allem wenn es sich dabei um Dissektionen handelt. Während Eingriffe in diesem Bereich früher ausschließlich eine Domäne der konventionellen Aortenchirurgie darstellten und unter Zuhilfenahme der Herz – Lungen – Maschine erfolgten (hierbei ist meist eine selektive Perfusion der hirnzuführenden Gefäße erforderlich), wird seit ein paar Jahren – vor allem bei Notfallpatienten – auch zunehmend ein endovaskulärer Bogenersatz nach vorheriger Transposition der Kopf – Hals – Gefäße in Off – pump – Technik (ohne extrakorporale Zirkulation) durchgeführt (329). Bei konventionellen Operationen im Bereich des Aortenbogens ist eine Unterbrechung der Durchblutung in den supraaortalen Ästen meist unvermeidbar. Neben der Gabe von Barbituraten (zur Reduktion des zerebralen Sauerstoffbedarf), Steroiden (mit dem Ziel einer neuronalen Membranstabilisierung und einer Hirnödemprophylaxe) und von Mannitol (zur Senkung des Hirndrucks) kommen auch neuroprotektive Verfahren wie die Anlage einer Liquordrainage und die äußerliche Kühlung des Schädels mit Eis zur Anwendung. Derartige Maßnahmen können zwar das Risiko ischämisch bedingter zerebral – neurologischer Komplikationen vermindern, gerade die Kühlung birgt jedoch auch per se Risiken, wie z.B. schwere postoperative Vigilanzstörungen, Blutungskomplikationen (aufgrund einer Verlängerung der Blutungszeit) oder das Auftreten eines Hirnödems. Bei längeren Kreislaufstillstandszeiten muss die Sauerstoffversorgung des Gehirns zusätzlich mittels selektiver zerebraler Perfusion im Rahmen der extrakorporalen Zirkulation sichergestellt werden. Dabei kann sich (ebenso wie durch das aortale Clamping und Declamping sowie durch Manipulationen am Aortenbogen [59]) thrombotisches Material im Abgangsbereich der Kopf – Halsgefäße lösen, so dass dises Verfahren auch selbst zur Entstehung eines Schlaganfalls führen kann. Einschränkend muss hier allerdings erwähnt werden, dass das selbe Phänomen auch im Rahmen des stentgestützten Vorgehens auftreten kann, da auch durch die dabei verwendeten Führungsdrähte und Katheter arteriosklerotische Ablagerungen von der Gefäßwand mobilisiert und in die supraaortalen Gefäße verschleppt werden können.
Ein postoperativer Schlaganfall trat im Kollektiv dieser Studie in 9,0 % der Fälle auf, wobei die Letalitätsrate der betroffenen Patienten bei 33,3 % lag. Die auszuschaltenden Läsionen lagen dabei keineswegs allesamt im Abgangsbereich der supraaortalen Äste, sondern jeweils zu ⅓ im thorakalen, thorakoabdominalen und abdominalen Teil der aortalen Strombahn und waren damit absolut gleichmäßig auf die verschiedenen Lokalisationen verteilt. Auffallend war, dass ebenfalls jeweils ⅓ der betroffenen Patienten

eine Aortendissektion und eine aortale Fistel hatte, obwohl der Anteil dieser beiden Entitäten am gesamten gewerteten Kollektiv mit 6,9 % bzw. 4,1 % relativ gering war. Dass zerebral – neurologische Defizite bei Patienten mit Aortendissektionen häufiger auftreten als bei Patienten mit anderen Diagnosen, konnte auch in anderen Studien gezeigt werden (96, 102, 140).
In den meisten anderen endovaskulär versorgten Kollektiven lag die Inzidenz dieser Komplikation bei 0 bis 9,5 % (46, 138, 212, 245, 263, 320), nur Lonn et al. berichten nach stentgestützter Ausschaltung akuter Typ – B – Dissektionen über das Auftreten post-operativer Schlaganfälle in einer Größenordnung von 20 % (218). Demgegenüber wird die Häufigkeit eines postoperativen zerebralen Insults nach offenem Aortenersatz in der Literatur auf 7 % bis 12,8 % beziffert (15, 88, 140, 332, 337) wobei dabei häufig nicht zwischen Eingriffen im Rupturstadium und solchen unter elektiven Bedingungen unter-schieden wird. In einem Kollektiv der Universitätsklinik Freiburg erlitten 23 % der Patienten mit akuter Typ – B – Dissektion *post*operativ *neu* aufgetretene TIAs / PRINDs und 22 % der Patienten mit akuter Typ – A – Dissektion eine ebenfalls *post*operativ *neu* aufgetretene Hemiparese (140).

Bei 7 Patienten (10,4 %) traten im Verlauf der postoperativen stationären Behandlung **sonstige** – nicht zerebrovaskuläre bzw. spinovaskuläre – **ischämische Komplikationen** im Bereich der Nieren (n = 3), der Glutealmuskulatur (n = 1), des linken Armes (n = 1), des rechten Beines (n = 1) sowie im Splanchnicusgebiet (n = 1) auf. Verursacht werden können derartige Probleme sowohl durch eine embolische Verschleppung von im Rahmen der Stentimplantation mobilisiertem atheromatösem Material als auch durch die Überstentung aortaler Äste mit dem gecoverten Anteil der Prothese (386). Demgegenüber beeinträchtigt die Überlagerung von Gefäßabgängen durch die Bare – springs den Blutfluss im nachgeschalteten arteriellen Stromgebiet nicht (104). Während embolisch bedingte Milz- oder Niereninfarkte meist unproblematisch sind und häufig nicht einmal zu einer Veränderung von Laborparametern führen, sind Durchblutungsstörungen des Intestinuums mit einer hohen Letalität behaftet. Selbst wenn die Ischämie nur vorübergehend ist und nicht zu einer Darmnekrose mit Peritonitis führt, kommt es dabei häufig zu einer extremen Zytokinfreisetzung (z.B. IL 6, IL 10, TNFα), welche mit einem drastisch erhöhten Risiko für ein postoperatives Multiorganversagen einhergeht (259, 382).
Insgesamt ist die oben angegebene Häufigkeit ischämischer Komplikationen als sehr gering einzustufen. Nach offener Aortenrekonstruktion wird über Darmischämieraten in

einer Größenordnung von 12,1 % bis 20 % im Rupturstadium und circa 5 % unter elektiven Bedingungen berichtet (21, 88, 159). Dabei wird die durch einen eventuellen präoperativen Schockzustand in vielen Fällen bereits vorher stark eingeschränkte Durchblutung des Gastrointestinaltrakts durch das aortale Clamping zusätzlich extrem vermindert (272). Im Kollektiv von Schwartz et al. betrug die Rate peripherer Ischämien nach elektiver TAAA – Ausschaltung 5,3 % (332). In einem anderen Ulmer EVAR – Kollektiv, bestehend aus 174 Elektiv- und Notfallpatienten belief sich die Rate thromboembolischer Komplikationen auf 6,9 % im Bereich der Nieren, 1,1 % im Bereich der Milz und 0,6 % im mesenterialen Stromgebiet (386).
Die Ergebnisse im Ulmer Patientengut und deren Vergleich mit den Literaturangaben decken sich weitgehend mit den Beobachtungen von Becquemin et al., die am Beispiel von Durchblutungsstörungen des Kolons zeigten, dass ischämische Komplikationen nach Aorteneingriffen im Rupturstadium häufiger sind als unter elektiven Bedingungen und bei offen – chirurgischem Vorgehen öfter als bei endovaskulärem auftreten (21).

Auch **Komplikationen im Zusammenhang mit dem** im Rahmen der Stentimplantation häufig **nicht ausgeräumten paraaortalen Hämatom** können als für das Verfahren spezifisch angesehen werden. Im Kollektiv dieser Studie kam es postoperativ bei jeweils 3 Patienten (4,5 %) zu einer Kompression von Nachbarorganen (Lunge, Mesenterialwurzel, Ureter) und zu einer Abszess- bzw. Empyembildung in den Hämatommassen mit daraus resultierenden Komplikationen (Darmatonie, Atelektase, Harnstau, Sepsis, purulenter Perikarditis, Multiorganversagen). Zudem entwickelten 2 Patienten infolge einer Kompression der V. cava durch die paraaortale Blutung eine Phlebothrombose. Zur Entstehung eines abdominellen Kompartmentsyndroms – welches von einigen Autoren als Komplikation nach stentgestützter Rupturversorgung beschrieben wird, die zu einer signifikanten Erhöhung der Letalität führt (232, 302) – kam es im Ulmer Patientengut hingegen nicht.
Dennoch zeigen unsere Ergebnisse, dass der Verbleib des paraaortalen Hämatoms in situ zu schwerwiegenden Problemen führen kann. Die Frage, ob eine sekundäre Hämatom-entlastung durch Drainagenanlage oder via Laparotomie bzw. Thorakotomie im Gefolge einer endovaskulären Rupturausschaltung in jedem Fall indiziert ist, wird bisweilen noch unterschiedlich beurteilt. Absolut notwendig wird eine Revision allerdings dann, wenn aufgrund einer Infektion des Paravasts die Entwicklung einer Sepsis droht oder wenn ein Hämatothorax zur Atelektase eines ganzen Lungenlappens geführt hat (263).

Erfahrene Chirurgen wissen, dass die Leistengegend nicht gerade die besten Voraussetzungen für eine primäre Heilung operativer Zugänge bietet und damit für **lokale Wundkomplikationen** prädestiniert ist. Insofern verwundert es nicht, dass diese im Ulmer Patientenkollektiv mit 16,4 % relativ häufig auftraten. Matsumura et al. berichten nach endovaskularer Aortenrekonstruktion unter *elektiven* Bedingungen über Wundkomplikationen in 3 % der Fälle (228). Als typische Komplikation nach aortalem Endografting wird in anderen Studien das Auftreten von Lymphozelen und inguinalen Lymphfisteln mit einer Häufigkeit von bis zu 12 % genannt (25). Schwartz et al. berichten nach konventionellem Aortenteilersatz über Wundinfektionen in 7,0 % und Wunddehiszenzen in 1,8 % der Fälle (332). Deren gemeisame Inzidenz wurde in anderen offen operierten Kollektiven auf 4 % bis 7 % beziffert (78, 228). Diese Raten liegen zwar deutlich unter denen im endovaskulär versorgten Kollektiv dieser Studie, allerdings wurden im Patientengut von Schwartz et al. sämtliche Eingriffe unter *elektiven* Bedingungen durchgeführt, wo der Allgemeinzustand und damit auch die reparativen Stoffwechselvorgänge sowie die Funktion des Immunsystems bei weitem nicht so kompromittiert sind, wie im Rupturstadium. Außerdem ist die Infektion einer Thorakotomie- oder Laparotomiewunde sicherlich als ernster einzustufen, als die einer Leisteninzision. Dies deckt sich auch mit den Beobachtungen im Ulmer Patientenkollektiv, denn hier waren inguinale Wundheilungsstörungen mit 20,4 % versus 7,7 % in der Gruppe der Überlebenden deutlich häufiger als in der der Verstorbenen, so dass sie sich offensichtlich nicht auf die Prognose ausgewirkt haben.

4.8 Folgeoperationen bzw. – interventionen während des stationären Aufenthalts

33 (49,3 %) der 67 Patienten dieser Studie, die nicht in tabula verstarben, mussten mindestens einem weiteren Eingriff unterzogen werden. Referenzwerte finden sich in der Literatur kaum, da die Kollektive häufig nicht vergleichbar sind (z.B. nicht ausschließlich aus Patienten mit *rupturierten* Läsionen bestehend), nicht alle Arten von Folgeoperationen genannt werden und nicht zwischen Revisionen während des stationären Aufenthalts und der Nachbeobachtungsphase unterschieden wird.
In einem Kollektiv von Greenberg et al. mussten im Verlauf der Krankenhausbehandlung 12 % der endovaskulär versorgten Patienten einer Konversion unterzogen werden.

Bozinovski et al. mussten nach notfallmäßiger konventioneller Aortenrekonstruktion 2,6 % ihrer Patienten aufgrund von Blutungskomplikationen revidieren und 13,6 % aufgrund pulmonaler Probleme tracheotomieren (35, 150). Cox et al. führten 16,3 % ihrer Patienten nach offener TAAA – Ausschaltung weiteren Reoperationen wegen Nachblutungen zu (73).

4.9 Postoperative Hämoglobin- und Hämatokritwerte

Genau wie die in der präoperativen Phase unterschieden sich auch die postoperativen Hämoglobin- und Hämatokritwerte der verstorbenen Patienten im Kollektiv dieser Studie nicht wesentlich von denen der überlebenden. Auf den ersten Blick mag diese Beobachtung etwas überraschend wirken. Allerdings versterben die Patienten, die einem hämorrhagischen Schock bei erneuter Ruptur erliegen, so schnell, dass in der Regel keine Zeit mehr für eine Blutentnahme zur Hb - Bestimmung verbleibt, sodass sich derartige Ereignisse nicht in den Laborbefunden widerspiegeln. Darüber hinaus wurden kontinuierliche geringere Verluste anderer Patienten häufig durch Gabe von Erythrozytenkonzentraten substituiert. Auch wenn ein unmittelbarer Zusammenhang zwischen einer postoperativen Anämie und der Letalität nicht nachgewiesen werden konnte, da die Mehrzahl der verstorbenen Patienten ihrem Leiden mit stabilen Hämoglobin- und Hämatokritwerten erlag, haben relevante Blutverluste und der damit verbundene (Massen -) Transfusionsbedarf möglicherweise durchaus zur Entstehung von Komplikationen wie einer disseminierten intravasalen Gerinnung oder eines Multiorganversagens beigetragen und dadurch das Mortalitätsrisiko eventuell *mittelbar* erhöht.

4.10 Todesursachen

Vergleicht man die in Abbildung 66 (Kapitel 3.1.6.5) angegebene Häufigkeitsverteilung der Todesursachen im Patientengut dieser Studie mit der in anderen Publikationen scheinen mit einem Anteil von 42,1 % auf den ersten Blick in Ulm relativ gesehen deutlich mehr Patienten im hämorrhagischen Schock verstorben zu sein. Allerdings beziehen sich die meisten Autoren bei ihren Angaben nur auf die Todesfälle während des *post*operativen stationären Aufenthaltes. Lässt man nun auch im Ulmer Patiengut die sechs in tabula

(allesamt an einem hämorrhagischen Schock) verstorbenen Patienten außen vor, so kommt man zu dem Ergebnis, dass von den *post*operativ während des stationären Aufenthaltes verstorbenen Patienten 46,2 % einem Multiorganversagen, 15,4 % einem hämorrhagischen Schock und jeweils 7,7 % einem akuten Nierenversagen, einer pulmonalen Insuffizienz, einem zerebralen Insult, einem septischen Schock und einem plötzlichen Herztod nach perioperativem Myokardinfarkt erlagen.

Damit unterscheiden sich die Todesursachen im Patientengut dieser Studie nicht wesentlich von denen in anderen Kollektiven mit offener oder endovaskulärer Rupturversorgung. Die Entwicklung eines Multiorganversagens ist den Literaturangaben zufolge für 33,3 % bis 87,5 % der postoperativen Todesfälle im Krankenhaus verantwortlich (73, 86, 90, 247, 257, 320). In nahezu allen Studien rangieren an zweiter Stelle kardiale Ursachen mit einem Anteil von 7,7 % bis 52,2 % (73, 90, 141, 247, 257, 346). Im Kollektiv von Svensson et al. bzw. Crawford et al. waren 34,8 % bzw. 35,7 % aller Todesfälle pulmonal und 8,7 % bzw. 32,1 % renal bedingt (78, 346). Auf die Entwicklung einer Sepsis entfällt ein Anteil an den Todesursachen von 7,7 % bis 21,7 % (78, 247, 346) auf die Folgen eines zerebralen Insults hingegen einer von 4,4 % bis 14,3 % (73, 78, 247). Den Literaturangaben zufolge erliegen 12,5 % bis 17,8 % der Verstorbenen einem hämorrhagischen Schock (73, 257, 346) wobei 6,3 % bis 7,7 % der Patienten, die den stationären Aufenthalt nicht überleben einer erneuten Ruptur zum Opfer fallen (247, 257). In einem japanischen Kollektiv von 75 Patienten mit akuter Typ – B – Dissektion starb ein Patient an einem isolierten akuten Leberversagen, was einem Anteil an den Todesursachen von 7,7 % (1/13) entsprach (247).

Werden die in tabula verstorbenen Patienten in die Berechnung mit einbezogen, so entfällt auch in anderen Studien der größte Anteil der Todesursachen auf den hämorrhagischen Schock (130, 144, 236, 338, 364).

4.11 Follow – up

4.11.1 Überleben

Eines der Hauptargumente der Kritiker und Gegner des endovaskulären Verfahrens sind die bislang fehlenden Langzeitergebnisse.
In der Tat existieren bislang keine Publikationen über die stentgestützte Versorgung *rupturierter* Aortenläsionen, die über eine so lange mittlere Nachbeobachtungszeit bei gleichzeitig ähnlich repräsentativen Fallzahlen berichten, wie die vorliegende Studie. Damit können die Ergebnisse im Ulmer Patientengut in mancherlei Hinsicht sicherlich einen gewissen Beitrag zur Klärung noch offener Fragen leisten.
In Kapitel 4.1 wurde ausführlich auf die niedrigeren *Früh*letalitätsraten des endovaskulären Verfahrens im Vergleich zur offenen Operation eingegangen und darauf hingewiesen, dass diese mittlerweile als weitgehend unumstrittener Vorteil der Methode angesehen werden. Im Gegensatz dazu werden Prognosen zum *Langzeit*überleben nach endovaskulärer Aortenrekonstruktion mit deutlich größerer Zurückhaltung gestellt, da einerseits – wie bereits erwähnt – bisher kaum Studien mit einer großen Anzahl von Patienten mit *ruptuierten* Aortenläsionen und stentgestützter Versorgung vorliegen, die über *Langzeit*ergebnisse berichten (192, 320, 370) und da sich andererseits im Bereich der elektiven Aneurysmachirurgie die Langzeitüberlebensraten des endovaskulären und des offenen Verfahrens (trotz der deutlichen Unterschiede in der perioperativen Phase) nicht wesentlich unterschieden, nachdem die EVAR – Patienten dreimal so oft eine spätere Ruptur des betroffenen Aortenabschnitts erlitten und deutlich häufiger aneurysmabedingte Spätkomplikationen im Follow – up entwickelten (219, 293, 325, 359, 362). Allerdings dürfte dieser Faktor in der Elektivsituation auch deutlich mehr Auswirkungen auf das *Gesamt*überleben haben, da sich die Frühletalitätsraten der beiden Verfahren hier weniger unterscheiden und ohnehin deutlich niedriger liegen als im Rupturstadium. Damit dürfte die Letalität *im Follow – up* nach elektiver Aneurysmaausschaltung einen höheren Anteil an der *Gesamt*letalität haben als nach notfallmäßiger Aortenrekonstruktion. Hinzu kommt außerdem die Tatsache, dass in vielen Zentren die EVAR bislang überwiegend zur Versorgung von multimorbiden und sehr alten Hochrisikopatienten eingesetzt wird, während vergleichsweise jüngere und gesündere Patienten in besserem Allgemeinzustand – die damit auch eine bessere Langzeitprognose haben – in aller Regel konventionell versorgt werden.

In einer Studie von Scheinert et al. starben 9,7 % der Patienten (3/31) nach endovaskulärer Rupturausschaltung im Krankenhaus, jedoch kein einziger weiterer während einer mittleren Nachbeobachtungszeit von 17 Monaten (320). Eggebrecht et al. ermittelten in einem Kollektiv von (allerdings nur) 17 Patienten mit gedeckter Ruptur der Aorta descendens und stentgestützter Versorgung eine 3 – Jahres – Überlebensrate von 52,9 % ± 12,1 %, wobei allersdings der Großteil dieser Rate (41 %) auf die Hospitalletalität entfiel (110). Die methodenassoziierte 5 – Jahres – Überlebensrate von 67,5 % und die Gesamt – 5 – Jahres – Überlebensrate von 51,4 % im Patientengut der vorliegenden Studie können sich ohne weiteres mit den 5 – Jahres – Überlebensraten offen operierter Patienten mit Aortenrupturen messen, für welche je nach Studie Werte zwischen 9 % und 28 %, vereinzelt auch bis zu 71 % angegeben werden (78, 122, 180).

Somit legen diese Ergebnisse im Hinblick auf das Gesamtüberleben (perioperative Phase plus Follow – up) einen leichten Vorteil für das endovaskuläre Verfahren nahe, der wohl vor allem durch die deutlich niedrigere *Früh*mortalität bedingt sein dürfte.

Ähnlich gute mittelfristige Ergebnisse werden auch von einzelnen anderen Autoren – insbesondere für die endovaskuläre Versorgung von traumatischen Aortenrupturen loco typico – beschrieben. Rousseau et al. versorgten bis zum Jahr 2003 insgesamt 29 Patienten mit traumatischer thorakaler Aortenruptur mittels Stentgraftimplantation. Ihren Berichten zufolge überlebten alle Patienten die Akutsituation und auch während einer mittleren Nachbeobachtungsdauer von 46 Monaten (Minimum 13 Monate; Maximum 90 Monate) war kein einziger Todesfall zu beklagen (308). In einer Studie von Pratesi et al. waren (bei einer Hospitalletalität von 9,1 %) alle aus der Klinik entlassenen Patienten nach einer mittleren Follow – Phase von 18,2 ± 4,5 Monaten noch am Leben (292). Hinchliffe und Braithwaite erhielten hingegen in einer im Jahr 2007 publizierten Untersuchung an 54 Patienten mit rupturiertem BAA und stentgestützter Versorgung eine Gesamt – 5 – Jahresüberlebensrate von nur 26 %, und kamen daher zu dem Schluss, dass das endovaskuläre gegenüber dem offenen Verfahren im Rupturstadium keine Vorteile im Hinblick auf das Langzeit- und das Gesamtüberleben bietet (170). Hierzu muss allerdings kritisch angemerkt werden, dass von den 18 im Follow – up verstorbenen Patienten dieser zitierten Studie nur 5 aneurysmabedingten Komplikationen und die restlichen 13 Personen davon unabhängigen Todesursachen erlagen. Bei einer Gesamtzahl von 54 endovaskulär versorgten Patienten mit rupturiertem BAA und einer perioperativen Mortalität von 37 % dürfte die *methodenassoziierte* 5 – Jahresüberlebensrate in dieser Studie ebenfalls über 50 % liegen.

Die Ergebnisse der Survivalanalyse der vorliegenden Studie können bei einer mittleren Nachbeobachtungsdauer von 54,2 ± 28,8 Monaten zugegebenermaßen nur als mittelfristig und nur sehr eingeschränkt als langfristig bezeichnet werden. Allerdings wurde immerhin das Schicksal der Hälfte aller nachbeobachteten Patienten über einen Zeitraum von zwischen 56 (= Median) und 114 Monaten (= Maximum) verfolgt, und dabei fällt auf, dass nach dem Ablauf von vier Jahren keine methodenassoziierten Todesfälle mehr zu verzeichnen waren. In anderen Kollektiven wurden ähnliche Beobachtungen gemacht (110). Würde man nun (z.B. unter Berücksichtigung der Tatsache, dass aortale Stentgrafts nach längerer Zeit in zunehmendem Maße reepithelisiert und regelrecht von Bestandteilen der Aortenwand „eingewachsen" sind) davon ausgehen, dass sich dieser Trend auch über einen längeren Zeitraum fortsetzt, erhielte man hervorragende Langzeitergebnisse für das endovaskuläre Verfahren. In wieweit sich diese erwünschte Entwicklung in zukünftigen Studien einstellen wird, bleibt abzuwarten. Es muss allerdings darauf hingewiesen werden, dass auch bei konventionellem Aortenteilersatz potentiell tödliche Komplikationen, wie z.B. Anschlussaneurysmen oder Fistelverbindungen zu Nachbarorganen sogar noch nach mehreren Jahrzehnten auftreten können.

4.11.2 Komplikationen

Im Kollektiv dieser Studie traten methodenassoziierte Komplikationen während der Follow – up – Phase in 47,1 % der Fälle auf. Cho et al. beziffern diese Rate nach konventioneller Versorgung rupturierter Bauchaortenaneurysmen auf 17 % (56). Diese Zahlen bekräftigen die Meinung der Autoren, die in der höheren Rate methodenassoziierter Komplikationen einen Nachteil des endovaskulären Verfahrens sehen.

Eine der am besten untersuchten Komplikationen nach aortaler Stentimplantation stellt die Entwicklung **sekundärer Leckagen** dar. Die meisten hierzu publizierten Zahlen beziehen sich auf die *elektive* Ausschaltung von Aortenaneurysmen und chronischen Dissektionen, in deren Rahmen die Häufigkeit dieser Komplikation im allgemeinen auf 13,8 % bis 26,3 % beziffert wird (31, 38, 91, 94, 135, 245, 343), wobei allerdings auch Raten in Höhe von 1,9 % von Verhoye et al. und 75,0 % von Vaaramaki et al. genannt werden (362, 367). Die in dieser Studie ermittelte Quote sekundärer Endoleaks von 15,7 % im Rupturstadium ist demnach als ausgezeichnet einzustufen. Auffallend ist, dass im Gegensatz zu anderen Studien (129, 362) keinerlei isolierte Midgraftleaks auftraten (in Kombination mit

Kollateral- und Perigraftleaks kam es dazu auch nur in jeweils 1,5 % der Fälle), was für eine hohe Qualität der entsprechenden Stentgrafts und eine gute technische Adaptation der Einzelteile von Modularsystemen spricht. In den Kollektiven von Farber und Neuhauser lag die Endoleak – Rate nach notfallmäßiger Versorgung nicht – traumatisch bedingter Aortenläsionen mit 9 % bzw. 23 % in einer ähnlichen Größenordnung (128, 245). Damit scheinen sekundäre Leckagen – trotz der Beobachtung von Badger et al., dass im Gefolge einer Stentimplantation die Hälse ehemals rupturierter Aneurysmen in höherem Maße dilatieren als die asymptomatischer Aneurysmen (12) – nach Elektiv- und Notfall – EVAR in etwa gleich häufig aufzutreten. Sekundärleckagen nach stentgestützter Versorgung traumatischer Rupturen loco typico scheinen sehr selten zu sein (268, 308). Die Ergebnisse dieser Studie zeigen allerdings schon, dass sekundäre Leckagen in einer nicht zu vernachlässigenden Größenordnung im Follow – up auftreten und dass sie eines aggressiven therapeutischen Managements bedürfen, um eine sekundäre Ruptur zu vermeiden. Dabei muss die Wahl des entsprechenden Therapiekonzepts unter Berücksichtigung zahlreicher Faktoren (z.B. Art und Lokalisation der Leckage, Morphologie des betroffenen Aortenabschnitts, Alter und Allgemeinzustand des Patienten, Vorliegen einer Infektion der Aortenwand …) für jeden Patienten individuell getroffen werden. Bei der Therapie von Typ I –, – II – und – III – Leckagen ermittelten Faries et al. technische Erfolgsraten von 87 % für die Coilembolisation, 97 % für die Implantation weiterer Stentgrafts und 100 % für die Konversion zur offenen Operation (129).

Signifikante **Stentstenosen bzw. -verschlüsse** erfordern häufig ebenfalls ein rasches therapeutisches Handeln, da sie – wie das Schicksal einiger Patienten der vorliegenden Studie lehrt – bei fehlender Kollateralisation schnell zu irreversiblen und potentiell tödlichen Komplikationen wie einer kompletten Extremitätenischämie, einem Leriche – Syndrom, einer Darminfarzierung oder einem Leberversagen führen können. Therapeutisch kommen Maßnahmen wie eine Thrombolyse, eine Thrombektomie, die Anlage eines extraanatomischen Bypasses oder eine Konversion mit Stentexplantation und offenem Aortenteilersatz in Frage. Stentverschlüsse traten im Patientengut dieser Untersuchung in 7,8 % der Fälle und damit quasi gleich häufig auf, wie im elektiv versorgten Kollektiv von Cochennec et al., wo deren Inzidenz – während eines im Vergleich zu dieser Studie allerdings nur etwa halb so langen medianen Nachbeobachtungszeitraumes von 23,4 Monaten 7,2 % betrug (62). In der zitierten Arbeit werden ein aortales Kinking sowie ein jüngeres Lebensalter als unabhängige Risikofaktoren für diese

Komplikation genannt (62). Die Häufigkeit „relevanter“ Stenosierungen (wobei diese nicht exakt definiert werden) nach konventionellem Aortenersatz wird in der Literatur auf 2 bis 18 % beziffert (43, 56, 155).

Da Stentgrafts im Gegensatz zu konventionellen Aortenprothesen nicht eingenäht, sondern nur durch den mittels Oversizing der Prothese erzielten Anpressdruck an die Aortenwand in Position gehalten werden besteht auch die Gefahr einer **Stentmigration**. Diese kann unter Umständen sowohl Störungen der Stentperfusion als auch Leckagen und schlimmstenfalls sogar eine erneute Ruptur zur Folge haben. Diesen Risiken kann jedoch keineswegs durch eine extreme Überdimensionierung der implantierten Stentgrafts begegnet werden, da ein Oversizing von > 30 % erwiesenermaßen sogar zu höheren Stentmigrations- und Endoleakraten und damit zu einer Verschlechterung anstatt einer Verbesserung der Situation führt (343). Als protektiv in Bezug auf ein späteres Wandern des Stentgrafts können dagegen eine möglichst große proximale Verankerungszone und bei infrarenalen Bauchaortenaneurysmen ein möglichst kurzer Abstand zwischen Prothese und Nierenarterien angesehen werden (343, 393). In Einzelfällen können Stentdislokationen auch Folge einer äußeren Gewalteinwirkung sein, so berichten beispielsweise Lin et al. über einen Patienten, bei dem es infolge eines Heimlich – Manövers bei Fremdkörper-aspiration zu einem Verrutschen eines zuvor korrekt sitzenden BBA – Endografts mit konsekutivem Typ – I – Endoleak kam (216). Die Häufigkeit einer Stentmigration nach Implantation unter elektiven Bedingungen wird in der Literatur auf 1,4 % bis 2,3 % innerhalb eines Jahres und auf bis zu 18,8 % innerhalb von 3 Jahren beziffert (343, 393). Damit ist die Rate von 5,9 % im Kollektiv dieser Studie bei einer mittleren Nachbeobach-tungsdauer von circa 5 ½ Jahren durchaus als gut zu bezeichnen. Die Hersteller erarbeiten derzeit verschiedene Strategien mit dem Ziel, die Inzidenz dieser Komplikation in Zukunft zu vermindern: so wurde beispielsweise von der Firma William Cook (Dänemark) ein Prothesensystem („Zenith – TAA – Endograft®“) mit proximalen und distalen „Häckchen“ zur intramuralen Verankerung in der Aortenwand entwickelt, welches aufgrund der erhöhten Gefahr eines Zerreisen der Membran zwischen wahrem und falschem Lumen allerdings nicht zur Versorgung von Aortendissektionen verwendet werden sollte (329). Ein weiterer Ansatzpunkt ist die Herstellung von BAA – Stentgrafts, welche über sehr lange Bare – springs verfügen, so dass eine proximale Verankerungszone nach kranial auch deutlich über den Abgang der Nierenarterien hinaus erreicht werden kann.

Als konservativ und interventionell kaum beherrschbar haben sich in dieser Studie **Stentinfektionen und Fistelbildungen** zu Nachbarorganen erwiesen. Stentinfektionen gingen meist mit rezidivierenden schweren septischen Zustandsbildern einher und führten ausnahmslos zu lebensbedrohlichen Komplikationen wie septischen Embolien und aortalen Fistelverbindungen zu Nachbarorganen. Letztere erwiesen sich bei stentgestütztem Vorgehen als äußerst therapieresistent, da es hierbei in allen Fällen zu einem Rezidiv kam. Eine definitive Ausheilung konnte nur bei einem von fünf Patienten und nur nach mehrfachen *offen* – chirurgischen Revisionen mit Sanierung des Infektherdes erreicht werden. **Damit legen die Ergebnisse dieser Studie nahe, dass das endovaskuläre Verfahren bei Patienten mit aortobronchialen und aortointestinalen Fisteln sowie bei septischen Aortenrupturen – wenn überhaupt – nur als Bridgingmethode zur Blutungskontrolle bis zu einer definitiven offen – chirurgischen Versorgung im Intervall angewandt werden sollte.** Da auch Dacron – Prothesen einer erhöhten Infektionsgefahr ausgesetzt sind, sollte im Rahmen der offenen Sanierung eventuell eine Rekonstruktion mittels Venenpatch oder die Implantation eines Homografts in Erwägung gezogen werden.
Die Entstehung von Fisteln zwischen der stentgestützt versorgten Aorta und benachbarten Strukturen ist eine durchaus typische Komplikation des endovaskulären Verfahrens. Mit einer Häufigkeit von 9,8 % trat sie im Patientengut dieser Studie zwar etwa gleich häufig wie in einer Studie von Eggebrecht et al. über die endovaskuläre Therapie von Rupturen der Aorta descendens (wo ihre Inzidenz 10,0 % betrug [110]), jedoch deutlich öfter als in offen operierten Kollektiven auf, wo die gemeinsame Rate an Protheseninfektionen und aortalen Fisteln sowohl nach elektivem als auch nach notfallmäßigem Aortenersatz den Literaturangaben zufolge zwischen 0 % und 3 % beträgt (56, 338).

Die gefürchtetste EVAR – Komplikation stellt die sekundäre Ruptur bzw. das **Ruptur-rezidiv** dar. Als Ursache dafür kommen neben technischen Fehlern und der Entwicklung aortaler Fisteln in erster Linie nicht entdeckte oder nicht suffizient behandelte Leckagen in Betracht. Deren Auftreten korreliert eindeutig mit der Wahrscheinlichkeit einer sekundären Ruptur (39, 149, 197, 312). Brewster et al.und Gorham et al. beziffern das Rupturrisiko *elektiv* mittels Stentgraft ausgeschalteter Bauchaortenaneurysmen auf 1 % bis 1,5 % *pro Jahr* (39, 149). Für die Patienten dieser Studie ergäbe sich danach bei einer mittleren Nachbeobachtungsdauer von circa 5,5 Jahren ein Vergleichswert von 5,5 % bis 8,3 %. Tatsächlich erlitten im Follow – up 6 von 51 Patienten ein Rupturrezidiv, was einer Quote

von 11,8 % entspricht. Allerdings entsprachen 5 dieser 6 Rupturen aortalen Fistelverbindung zum Bronchialsystem bzw. zum Gastrointestinaltrakt. Somit schien der höheren Rezidivrate kein implantationstechnisches Problem zugrunde zu liegen. Wenn man nun berücksichtigt, dass aortale Fisteln fast aussschließlich nach endovaskulärer Versorgung septischer Aortenrupturen oder bereits bestehender Fisteln sowie nach länger bestehenden Stentinfekten auftraten, und wenn man daraus die Lehre zieht, das endovaskuläre Therapiekonzept bei den ersten beiden Diagnosen nur als Bridgingmethode anzuwenden und Patienten mit letzterer Diagnose bei Scheitern einer konservativen Therapie mittels Antibiotikagabe rechtzeitig einer offen – chirurgischen Sanierung des Infektherdes mit Explantation des Stentgrafts und Konversion zum offenen Verfahren zuzuführen, kann sicherlich auch die Rate von Rupturrezidiven nach notfallmäßiger Stentimplantation bis in den oben genannten Bereich gesenkt werden.
Zu Rupturen nach konventionellem Aortenteilersatz kann es beispielsweise durch Perforation eines Anschlussaneurysmas oder durch Ausbildung einer prothesio – bronchialen bzw. –intestinalen Fistel kommen. Svennson et al. beziffern die Rupturraten nach konventioneller Versorgung von Aortendissektionen in einem aus 690 Patienten bestehenden Kollektiv auf 3 % nach einem Jahr, 7 % nach 5 Jahren und 11 % nach 10 Jahren (346).

Anschlussaneurysmen stellen mit einer Häufigkeit von 3 % bis 16 % nach elektivem und 15 % bis 20 % nach notfallmäßigem offenen Aortenteilersatz eine klassische Komplikation des konventionellen Verfahrens dar (43, 56, 88, 155). Sie treten meist einige Jahre nach der initialen Operation auf, und sind am häufigsten im Bereich der Iliakalgefäße lokalisiert (43, 88, 283). Anschlussaneurysmen traten nach endovaskulärer Rupturversorgung im Kollektiv dieser Untersuchung mit einer Quote von 3,9 % (2/51) deutlich seltener auf. Möglicherweise ist dieser Unterschied durch die Tatsache bedingt, dass die Aortenwand im Rahmen des Endograftings nicht aufgeschnitten und deren Integrität damit nicht so stark beeinträchtigt wird. In einer Studie von Pearce et al. führte die stentgestützte Versorgung von nach offenem Aortenersatz aufgetretenen Anschlussaneurysmen zu vielversprechenden Ergebnissen (283).

Allerdings können **Aneurysmen** genau wie **Stenosen** auch **im Bereich der ehemaligen Arteriotomiestellen für die Stentimplantation** entstehen. Diese beiden Komplikationen

entwickelten sich im Ulmer Patientengut in jeweils 2,0 % der Fälle (jeweils 1/51). Therapeutisch konnten sie allerdings problemlos beherrscht werden.

Die Tatsache, dass **klinisch relevante Materialschäden** im nachbeobachteten Patientengut dieser Studie in keinem einzigen Fall beobachtet werden konnten, bekräfgtigt die Aussagen von Harris et al, die auf dem Boden einer Auswertung von Daten des EUROSTAR – Registers den neueren Generationen von Stentgrafts enorme Verbesserungen in Bezug auf die Haltbarkeit zusprachen (162).

Endoleckagen und Stentmigrationen stellen Beispiele für methodenspezifische Komplikationen des endovaskulären Verfahrens dar. Genauso gibt es **Komplikationen, welche lediglich für den *konventionellen* Aortenersatz typisch sind**. So erleiden beispielsweise circa 8 % der Patienten mit TAA – Resektionen Läsionen des N.recurrens während bis zu 83 % der Männer nach einer BAA – Resektion über eine neu aufgetretene erektile Dysfunktion klagen (78, 88, 177, 207, 269). Des weiteren können Verwachsungen, die im Rahmen der offen – chirurgischen Exploration der Aorta entstehen im Follow – up zu Problemen wie z.B. einem Bridenileus führen.
Als Folge einer aortalen Stentimplantation treten Rekurrensparesen normalerweise nicht auf. Mit einer postoperativen Störung der Potenz ist bei endovaskulärem Vorgehen im allgemeinen gar nicht und wenn überhaupt, dann höchstens nach Okklusion der A. iliaca interna (vor allem wenn *beidseits*; in diesem Fall liegt das Risiko den Literaturangaben zufolge bei circa 5 %) zu rechnen (38, 177).

4.11.3 Bedeutung verschiedener Verfahren bei der Diagnostik methodenassoziierter Komplikationen

Für die Beurteilung des Gesamtergebnisses der Nachsorgeuntersuchungen ist häufig das Zusammenfügen mehrer diagnostischer „Mosaiksteinchen“ nötig. Die Anamnese und die klinische Untersuchung liefern häufig wichtige Hinweise auf das Vorliegen von Komplikationen. Als absolute Alarmsignale müssen beispielsweise rezidivierendes stärkeres Bluthusten oder ein tastbarer pulsierender Bauchtumor nach endovaskulärer BAA – Ausschaltung angesehen werden. Anamnestische Angaben und klinische Untersuchungsbefunde relativieren häufig die Ergebnisse der apparativen Diagnostik. So besteht bei

einem Patienten mit überstenteter A. subclavia trotz deutlich verminderten Doppler-verschlussdrücken am linken Arm sicherlich keine Therapieindikation, wenn der Patient über keinerlei ischämietypische Beschwerden klagt und die Kaplillarfüllungszeit an der betroffenen Extremität im Normbereich liegt. Andererseits sind zur Einordnung anamnestischer Angaben und klinischer Untersuchungsergebnisse fast immer Zusatz-untersuchungen nötig. So kommt beispielsweise als Ursache einer Episode von akuten Thoraxschmerzen bei einem Patienten mit Z.n. endovaskulärer Versorgung einer Typ – B – Dissektion neben einer erneuten Dissektion auch eine Angina pectoris, eine Lungen-embolie oder eine Intercostalneuralgie in Betracht. Zur differentialdiagnostischen Abklärung sollte hier neben einer Angio – CT – Untersuchung auch ein kardiologisches Konsil erfolgen.

Die Ergebnisse dieser Studie haben gezeigt, dass die Dopplerverschlussdruckmessung zwar eine hohe Sensitivität, jedoch eine niedrige Spezifität besitzt. Bei unauffälligen Verschlussdrücken der Beinarterien kann beispielsweise ein akuter Stentverschluss als Ursache von Beinbeschwerden sicher ausgeschlossen werden. Andererseits zeigte sich bei sehr viele Patienten im Ulmer Patientengut, dass verminderte Verschlussdrücke nicht Folge einer Stentstenose, sondern einer gleichzeitig betehenden pAVK waren.

Zur endgültigen Diagnosesicherung bzw. zum regelmäßigen Ausschluss methoden-assoziierter Komplikationen, wie z.B. Leckagen, Prothesenverschlüssen oder Stentmigrationen ist in aller Regel eine Angio – CT – Untersuchung erforderlich. Besonders bei jungen Patienten sollte zur Reduktion der Strahlenbelastung stattdessen eventuell die Durchführung einer Angio – MRT in Erwägung gezogen werden, zumal dieser auch eine höhere Sensitivität bei der Detektion von Endoleaks zugeschrieben wird (363). Nach Parent et al. ist auch die Duplexsonographie der Computertomographie bei der Diagnostik von Leckagen nach *abdominalem* Endografting überlegen, weil damit den Autoren zufolge beispielsweise die Feeder von Typ – II – Leckagen häufiger identifiziert und die Flussverhältnisse welche Informationen über den Spontanverlauf von Leckagen liefern sollen, besser dargestellt werden können (275). Zur Überprüfung der Material-integrität der Implantierten Stentgrafts sollten zudem regelmäßige Stentzielaufnahmen mittels konventionellem Röntgen in mehreren Ebenen erfolgen.

Nur durch die Kombination verschiedener Diagnoseverfahren im Rahmen der Nachsorge-untersuchungen kann für die betroffenen Patienten größtmögliche Sicherheit erzielt werden.

4.11.4 Folgeoperationen bzw. -interventionen

In der Literatur wird die Rate von Sekundärinterventionen auch nach elektiver aortaler Stentimplantation je nach Dauer der Nachbeobachtungsphase (angegeben werden Zeitintervalle von 0 bis 84 Monaten) im Allgemeinen auf 10,7 % bis 49,4 % beziffert, wobei hier zum Teil auch Eingriffe während des ersten stationären Aufenthaltes, in dessen Rahmen die primäre Stentimplantation erfolgte, enthalten sind (25, 52, 87, 173, 217, 287, 327). Vaaramaki et al. berichten sogar über eine sekundäre Interventionsrate von 81 % innerhalb eines medianen Follow – up von 91 Monaten (362). Bei den nachbeobachteten Patienten der vorliegenden Studie wurden Folgeoperationen bzw. -interventionen im Zusammenhang mit der stentgestützt versorgten Aortenläsion und deren Komplikationen während der Follow – up – Phase in 14 von 51 (27,5 %) Fällen durchgeführt. Unter Berücksichtigung der Tatsache, dass die Stentimplantation im Rupturstadium häufig unter größerem Zeitdruck durchgeführt werden muss und dass dabei nur auf vorrätige und nicht auf für jeden Patienten individuell bestellte Prothesen zurückgegriffen werden kann, ist diese Quote durchaus als akzeptabel zu bewerten. Häufigkeitsangaben finden sich in der Literatur nur für manche Arten von Folgeeingriffen. In einem Kollektiv von 39 an der Universität Marburg endovaskulär versorgten BAA – Patienten mussten während der Follow – up – Phase 10 Patienten Embolisationseingriffen, 11 Patienten weiteren Stentimplantationen und ein Patient der Anlage eines sekundären Cross – over – Bypasses unterzogen werden (217). Diese Maßnahmen waren mit Raten von 3,9 % für Coil- bzw. Partikelembolisationen, 9,8 % für erneute Stentimplantationen und 2,0 % für die femoro – femorale Bypassanlage im Ulmer Kollektiv deutlich niedriger. Allerdings wurde hier im Gegensatz zum genannten Marburger Patientengut in einem von 51 Fällen (2,0 %) die Anlage eines axillofemoralen Bypasses erforderlich.

Von besonderem Interesse ist die Konversion zum offenen Verfahren, da sie einem Scheitern des endovaskulären Therapiekonzepts gleichkommt. Ein konventioneller Aortenteilersatz nach vorheriger Stentexplantation wurde während der Nachbeobachtungsphase bei 3 Patienten durchgeführt, was einer Konversionsrate von 5,9 % entspricht (eine Naht der Aorta und eine aortale Venenpatchplastik gingen dabei nicht in die Berechnung ein, da einer der beiden betroffenen Patienten später ohnehin einen offenen Aortenersatz erhielt und weil die Naht im zweiten Fall im Rahmen eines *Hybrid*eingriffs durchgeführt wurde, bei dem die arterielle Versorgung der unteren Extremitäten durch Implantation eines aortomonoiliakalen Stentgrafts mit anschließender Anlage eines Cross – over –

Bypasses rekonstruiert wurde). Wird nun noch die eine Patientin, bei der ein offener Descendensersatz bereits während des ersten stationären Aufenthaltes erforderlich wurde, mitberücksichtigt, so ergibt sich für die nachuntersuchten Patienten dieser Studie eine **sekundäre Konversionsrate von 7,8 %**. In anderen EVAR – Kollektiven betrug diese zwischen 1,4 % und 20,8 % (137, 217, 245, 343, 362), wobei hier in aller Regel nicht zwischen Patienten mit elektiver und notfallmäßiger Stentimplantation unterschieden wird. Nach konventionellem Aortenersatz können beispielsweise Anschlussaneurysmen oder prothesio – bronchiale bzw. prothesio – intestinale Fisteln ebenfalls eine Revision erzwingen. Des weiteren können Folgeoperationen aufgrund von durch die Laparotomie bzw. Thorakotomie entstandenen Verwachsungen, die zu Komplikationen wie einem Bridenileus oder einer restriktiven Ventilationsstörung führen können, notwendig werden. In einer amerikanischen Studie wurden nach konventionellem Aortenersatz distal des Aortenbogens zur Versorgung von Dissektionen Reoperationen in einer Größenordnung von 4 % nach einem Jahr, 12 % nach 5 Jahren und 20 % nach 10 Jahren erforderlich (346). In einer Studie von Matsumura et al. wurden von 334 BAA – Patienten 235 endovaskulär und 99 offen operiert. Während einer Nachbeobachtungsdauer von 24 Monaten mussten – den Autoren zufolge – jährlich 7 % der endovaskulär versorgten Patienten einer Reintervention zugeführt werden, während über Revisionseingriffe in der Gruppe der konventionell operierten Patienten nicht berichtet wird. (228).

4.11.5 Todesursachen im Follow – up

Wie in vielen anderen Publikationen war auch in dieser Studie die Mehrzahl der Todesfälle nicht auf Komplikationen im Zusammenhang mit der stattgehabten Aortenruptur, sondern auf andere Leiden zurückzuführen (88, 90, 170, 257, 346). Dieser Trend erscheint umso deutlicher, je mehr Zeit nach der Aortenrekonstruktion vergeht und – da die Häufigkeit von Begleiterkrankungen in aller Regel mit dem Alter zunimmt –je höher das Durchschnittsalter des untersuchten Patientenguts ist (88, 90, 257). In einem Kollektiv von Dean et al., welches ausschließlich aus Patienten bestand, die zum Zeitpunkt der Operation über 80 Jahre alt waren starben 4 Patienten an Malignomen, und jeweils einer an einer Hepatitis, einem plötzlichen Herztod, einem Multiorganversagen und an den Folgen eines Pankreasabszesses, jedoch kein einziger an den Folgen des ehemaligen Aorteneingriffs (90).

Da die meisten Aortenrupturen eine Manifestion einer bei den betroffenen Patienten meist generalisiert vorliegenden Arteriosklerose sind, verwundert es nicht, dass der größte Anteil an den Todesursachen im Follow – up mit 17 % bis 54 % in den meisten Studien auf kardiovaskuläre Erkrankungen entfällt (78, 257, 346). Darüber hinaus fallen den Literaturangaben zufolge 9,5 % bis 21,7 % der während der Nachbeobachtungsphase Verstorbenen pulmonalen (78, 247, 346, 257), 10,0 % bis 22,9 % renalen (78, 346), 13,3 % bis 17,1 % infektiösen (78, 346) und 6,7 % bis 28,6 % malignen Erkrankungen (88, 257, 346) zum Opfer. Seltener genannte Todesursachen, die nicht in Zusammenhang mit dem Aorteneingriff stehen, sind gastroenterologische Erkrankungen, Lungenembolien sowie Suizide (247, 257, 346).

Nach offener Aortenrekonstruktion sind zwischen 0 % und 28,6 % der Todesfälle auf eine Ruptur der bereits voroperierten Hauptschlagader zurückzuführen (88, 247, 257, 346), wobei aortale Fisteln nur in einer der zitierten Studien als eigene Todesursache aufgeführt waren, auf die allerdings lediglich ein Anteil der Verstorbenen von unter 3 % entfiel.

Von den 51 nachbeobachteten Patienten dieser Studie verstarben 17 im Follow – up. Bei vier von diesen stand der Tod in kausalem Zusammenhang mit der ehemals endovaskulär versorgten Aortenruptur (daraus ergibt sich ein Anteil an den Todesursachen aller im Nachbeobachtungszeitraum verstorbenen Patienten von 23,5 % welcher im oberen Drittel des für Patienten mit Z.n. offenem Aortenersatz oben angegebenen Häufigkeitsbereichs liegt). Auffallend ist dabei, dass es in 3 dieser vier Fälle kurz vor Eintreten des Todes zum Auftreten einer aortalen (Rezidiv-) Fistel kam, welche hier jeweils als mittelbare Todesursache angesehen werden muss. Als unmittelbar zum Tod führendes Krankheitsbild war dabei in je einem Fall ein Multiorganversagen, ein hämorrhagischer Schock und ein Herz – Kreislaufversagen im Totenschein aufgeführt. Damit erlagen 17,6 % aller im Follow – up verstorbenen Patienten den Folgen einer Fistelbildung. Ob diese in den meisten der oben zitierten Studien über den konventionellen Aortenersatz wirklich keinen Anteil an den Todesursachen hatten, oder ob sie sich hinter Kategorien wie z.B. „Ruptur“ oder „Multiorganversagen“ verbergen, ist fraglich. Auf die mutmaßlichen Ursachen dieser (Rezidiv-) Fisteln und die sich daraus ergebenden Konsequenzen für die Indikationsstellung zur Stentimplantation wurde in den Kapiteln 4.4 und 4.11.2 ausführlich eingegangen. Der vierte Patient erlag einem Multiorganversagen, welches sich hier als Folge eines akuten Leriche – Syndroms bei Verschluss eines abdominalen Aortenstentgrafts entwickelte.

Ansonsten waren ein akutes Herzkreislaufversagen für 35,3 %, eine respiratorische Insuffizienz bei Lungenembolie und Nierenfunktionsstörungen für je 11,8 % sowie ein Suizid und ein Ösophaguscarcinom für jeweils 5,9 % der Todesfälle verantwortlich.

4.11.6 Überlegungen zur Optimierung der Nachsorgeuntersuchungen

Insgesamt haben die Untersuchungen im Ulmer Patientengut gezeigt, dass die endovaskuläre Versorgung rupturierter Aortenläsionen zu akzeptablen mittelfristigen Ergebnissen führt. Dem kritischen Betrachter haben sie jedoch ebenfalls vor Augen geführt, dass es dabei auch zu einer nicht unerheblichen Rate an zum Teil schwerwiegenden Komplikationen kommt, so dass regelmäßige Nachsorgeuntersuchungen unerlässlich erscheinen. Im Kollektiv dieser Studie wurde dabei die Erfahrung gemacht, dass ein Teil der Patienten die entsprechenden Kontroll – Intervalle nicht genau einhielt und die entsprechenden Untersuchungen zudem in verschiedenen Einrichtungen durchführen ließ, wodurch insbesondere die Beurteilung dynamischer Prozesse (wie z.B. Größenänderungen des Aneurysmasacks) im zeitlichen Verlauf enorm erschwert wurde. Aus diesem Grund wäre ähnlich wie bei Krebserkrankungen eventuell das Ausstellen von Nachsorgepässen sinnvoll. In diesen könnten neben dem Zeitpunkt der jeweils nächsten fälligen Kontrolluntersuchung auch wesentliche Untersuchungsbefunde vermerkt werden. Auch bestimmte Beschwerden der Patienten könnten dadurch eventuell besser eingeordnet und unnötige oder bereits durchgeführte Untersuchungen damit vermieden werden.

4.11.7 Lebensqualität nach endovaskulärer *Ruptur*versorgung ? – eine bislang weitgehend ungeklärte Frage

Mittel- und langfristige Ergebnisse über die endovaskuläre Versorgung rupturierter Aortenläsionen sind rar, weshalb für die meisten Patientensubpopulationen (eventuell mit Ausnahme von Patienten mit traumatischer thorakaler Aortenruptur) noch kein abschließendes Urteil dazu abgegeben werden kann, ob – wenn prinzipiell beide Methoden in Frage kommen – der EVAR oder dem konventionellen Verfahren der Vorzug gegeben werden sollte. Die bisherigen Untersuchungen konzentrieren sich bei ihren Überlegungen

über die Vor- und Nachteile der beiden Therapiekonzepte nahezu ausschließlich auf harte Fakten wie das Überleben, das Auftreten methodenassoziierter Komplikationen oder die Rate an Reinterventionen. Sobald mehr über diese Parameter bekannt ist, sollten auch andere Gesichtspunkte in diese Überlegungen miteinbezogen werden. Ein wesentlich schlechter fassbarer und damit schwieriger zu ermittelnder, jedoch für die betroffenen Patienten nicht minder wichtiger Parameter als die oben genannten ist die Lebens*qualität* im Follow – up. Es wird die Aufgabe zukünftiger Untersuchungen sein, der Frage nachzugehen, welches der beiden Therapiekonzepte dem anderen in diesem Punkt überlegen ist.

4.12 Vergleichbarkeit der gewonnenen Daten

Insgesammt stimmt das Ulmer Patientenkollektiv in Bezug auf sehr viele Parameter wie z.B. Alters- und Geschlechterverteilung sowie im Hinblick auf Begleitverletzungen bei den Trauma – Patienten sehr gut mit anderen Studienkollektiven überein, so dass es mit diesen gut vergleichbar erscheint.
Einschränkend muss allerdings gesagt werden, dass die Ergebnisse dieser und der meisten anderen Studien über die stentgestützte Versorgung rupturierter Aortenläsionen nur bedingt miteinander sowie mit dem Outcome des offenen Vorgehens verglichen werden können, da die Patientenkollektive in der Regel nicht identisch sind. Einerseits werden viele alte und multimorbide Patienten endovaskulär versorgt, weil sie für ein offen – chirurgisches Vorgehen als inoperabel eingestuft wurden. Andererseits werden in vielen Zentren Patienten mit Aortenruptur, die die Klinik im protrahierten Schock erreichen keiner weiteren CT – Diagnostik für eine Stentplanung unterzogen, sondern unmittelbar in den Operationssaal zur Durchführung einer sofortigen Notfalllaparotomie bzw. – thorakotomie verbracht (284). Darüber hinaus würden zahlreiche Patienten, die einer offenen Operation zugeführt werden aufgrund der anatomischen Verhältnisse, z.B. bei fehlendem proximalem Hals, für ein endovaskuläres Vorgehen gar nicht in Frage kommen. Um die Effekte dieser Patientenvorselektion auszuschließen, müsste man beide Methoden in einer prospektiv randomisierten Studie einander gegenüberstellen (34, 225, 263), was ethisch sicherlich problematisch wäre: nach den bisher bekannten Ergebnissen würde z.B. wohl niemand einen 86 – jährigen Patienten mit rupturiertem TAA sowie gleichzeitig bestehender schwerer Herzinsuffizienz und COPD offen operieren wollen, wenn er für ein

endovaskuläres Vorgehen geeignet und dieses im jeweiligen Krankenhaus durchführbar wäre. Andererseits wäre es auch nicht zu verantworten, einen cardiopulmonal gut belastbaren 50 jährigen Patienten mit rupturiertem BAA und proximalem Hals von 7 mm einem stentgestützten Prozedere zu unterziehen. Damit dürften also nur die Patienten randomisiert werden, die aufgrund morphologischer Kriterien und aufgrund ihres präoperativen Status für *beide* Methoden geeignet wären. Erstens ist mit diesem Vorgehen aber auch schon wieder eine Patientenvorselektion verbunden (wobei man hier argumentieren könnte, dass die Vor- und Nachteile der beiden Therapiekonzepte bei Patienten, die nur für ein Verfahren in Frage kommen ohnehin nicht relevant sind) und zweitens wäre ein solches Vorgehen in der Praxis kaum umsetzbar, da wohl die meisten Patienten eine Auswahl des Operationsverfahrens mittels Losentscheid vehement ablehnen würden, wenn man sie vorher über beide Methoden als mögliche Therapieoptionen aufgeklärt hätte (34, 263).

4.13 Grenzen des endovaskulären Verfahrens

Wie allen interventionellen therapeutischen Verfahren in der Medizin sind auch der endovaskulären Ausschaltung rupturierter Aortenläsionen Grenzen gesetzt.
Zum einen sind aufgrund der aortalen Morphologie nicht alle Patienten für ein stentgestütztes Procedere geeignet: so kann beispielsweise ein extremes Kinking der Aortenstrombahn das Vorschieben des Stentgrafts bis in den Bereich der Rupturstelle unmöglich machen und ein fehlender bzw. zu kurzer proximaler Hals eine suffiziente Abdichtung verhindern. Des weiteren muss ein Patient bei der Ankunft in der Klinik ausreichend stabil für die Durchführung einer präoperativen Computertomographie sein, welche eine zwingende Vorraussetzung für die Entscheidung zu einem stentgestützten Verfahren ist und entscheidende Informationen für die Dimensionierung des Stentgrafts sowie die Zugangsplanung liefert. (Einige wenige Zentren haben in der Vergangenheit zwar Stentgrafts in ausgewählten Notfallsituationen auch ohne präoperatives CT und nur mittels Planung anhand der intraoperativen Angiographie implantiert, das hohe Risiko einer fehlerhaften Stentdimensionierung bei einem derartigen Procedere erscheint jedoch nicht akzeptabel). Darüber hinaus haben diese und andere Studien gezeigt, dass auch bei geeigneter präoperativer Morphologie für ein stentgestütztes Vorgehen während der Operation unvorhersehbare Situationen entstehen können, welche eine sofortige notfall-

mäßige Konversion erzwingen können. Um dieser Tatsache Rechnung zu tragen, sollte bei einer notfallmäßigen Stentimplantation stets ein entsprechendes Instrumentarium für eine Laparotomie bzw. Thorakotomie und ein auf dem Gebiet des konventionellen Aortenersatzes erfahrener Gefäßchirurg bereit stehen. Außerdem sollte der Patient bereits zu Beginn der Operation so gelagert, abgewaschen und abgedeckt werden, dass ein sofortiger Umstieg zur offenen Operation jederzeit möglich ist. Diese Betrachtungen zeigen, dass für ein gutes Outcome bei der endovaskulären Versorgung von Aortenrupturen nicht nur die technischen Voraussetzungen wie z.B. das Vorhandensein eines Computertomographen und eines ausreichend großen Vorrates an Stentmaterial erfüllt sein müssen, sondern dass hierfür auch ein professionelles Management durch ein erfahrenes Team mit interdisziplinärer Kooperation von Radiologen, Anästhesisten und Chirurgen vonnöten ist. In der Vergangenheit hat sich gezeigt, dass optimale Ergebnisse im Rahmen der endovaskulären Versorgung von Aortenrupturen nur in Kiniken erreicht werden können, die auf diesem Gebiet über viel Training und Routine durch ausreichend hohe Zahlen an elektiven aortalen Stentimplantationen verfügen. In der Praxis sind nur wenige Zentren in der Lage, einen ausreichenden Bestand an Stentgraft – Material und genügend geschultes Personal vorzuhalten, damit in einer Notfallsituation jeder Patient mit einem passenden Stentgraft und von einem im Bereich des endovaskulären Verhahrens versierten Gefäßchirurgen und / oder Radiologen versorgt werden kann. Wird beispielsweise ein Patient mit rupturiertem BAA unter der falschen Verdachtsdiagnose einer Nierenkolik in ein peripheres Krankenhaus eingeliefert, kann es daher sein, dass ihm im Falle eines sich dort rasch entwickelnden schweren hämorrhagischen Schockzustandes nur eine sofortige Laparotomie mit offenem Aortenersatz das Leben retten kann, weil er für die Verlegung in ein Gefäßzentrum nicht stabil genug ist.

Darüber hinaus stellen thorakoabdominale bzw. im Abschnitt IV der Aorta lokalisierte Läsionen aufgrund der in diesem Bereich befindlichen Visceral- und Nierenarterienabgänge mit der Gefahr einer Organischämie durch Überstentung einerseits und einem hohen Risiko der Leckagenbildung andererseits den Operateur bei rein stentgestütztem Vorgehen häufig vor technisch kaum lösbare Probleme. Auch die Implantation fenestrierter Stentgrafts scheint in diesem Zusammenhang keine wirkliche Alternative darzustellen, da sie zu einer hohen Rate an Endoleaks und damit ebenfalls zu eher mäßigen Ergebnissen führt. Aus diesem Grund sollten bei Aortenrupturen in diesem Bereich die anatomischen Verhältnisse im Vorfeld der Operation mit Hilfe der bildgebenden Verfahren sehr genau evaluiert und die Indikation für eine rein endovaskuläre Versorgung sehr streng

gestellt werden. Bei Patienten, denen ein Zweihöhlen – Eingriff für einen thorako-abdominalen Aortenersatz via Crawford – Zugang erspart werden soll, kann stattdessen ein Hybrid – Manöver mit Stentimplantation in die thorakoabdominale Aorta und Reperfusion überstenteter Visceralarterienabgänge durch offen – chirurgische Bypassanlage über eine Laparotomie in Erwägung gezogen werden. Dabei kann häufig auch auf das – im Rahmen der konventionellen Operation für die Patienten sehr belastende – Cross – Clamping verzichtet werden, da für die Naht der bei bei diesem Verfahren nötigen Anastomosen meist auch ein tangentiales Ausklemmen der Aorta genügt. Durch ein derartiges Hybrid – Prozedere konnten bereits vielversprechende Ergebnisse erzielt werden (60, 100). Im Bereich der elektiven Aneurysmachirurgie konnten damit beispielsweise die hämodynamische Belastung sowie die Rate postoperativer Komplikationen (insbesondere für die Paraplegie) reduziert werden (60). Ob dieser wünschenswerte Effekt auch im Rupturstadium erzielt werden kann, werden zukünftige Studien zeigen.

Ganz ähnlich verhält es sich auch bei Pathologien im Aortenbogenbereich. Früher wurden Patienten mit derartigen Läsionen stets offen – chirurgisch und in der Regel unter Zuhilfenahme der HLM operiert. Mittlerweile wird jedoch zunehmend auch ein endovaskulärer Bogenersatz nach vorheriger Transposition der Kopf – Hals – Gefäße bzw. Anlage eines Carotis – Carotis – Bypasses durchgeführt. Vor allem letzteres Verfahren stößt jedoch in den Fällen an seine Grenzen, in denen neben der linken A. carotis auch der Abgang des Truncus brachiocephalicus überstentet werden müsste um eine ausreichende proximale Landungszone zu schaffen. Patienten mit kombinierten Läsionen der Aorta descendens und des Aortenbogens, die so weit nach proximal reichen, werden in der Regel immer noch mit Hilfe der Elephant – trunk – Technik versorgt. Für Patienten, denen der damit verbundene Zweiteingriff zur Fixierung des distalen frei flottierenden Endes über eine laterale Thorakotomie erspart werden soll, wurde von einer Arbeitsgruppe der Universität Hannover das sogenannte „Chavan – Haverich – Verfahren“ entwickelt. Dabei wird über eine mediane Sternotomie unter Einsatz der Herz – Lungen – Maschine eine Hybridprothese, die distal aus einem Stentgraftanteil und proximal aus einem klassischen Dacron – Rohr besteht in folgender Weise implantiert: Über eine Längsinzision des Aortenbogens wird der distale Stentanteil bis in den Bereich der Aorta descendens vorgeschoben. Das proximale *Stent*-ende wird darauf unmittelbar distal des Subclaviaabgangs zirkulär mit der Aortenwand vernäht. Mit Hilfe des proximalen Dacron – Teils können dann der Arcus aortae und gegebenenfalls Teile der Aorta ascendens mit Einnaht der supraaortalen Äste in klassischer Weise rekonstruiert werden (15, 16). Da die entsprechenden Prothesen nach vorheriger CT

– Planung für jeden Patienten individuell angefertigt werden müssen (15), ist dieses Verfahren bislang allerdings auf den Einsatz unter elektiven Bedingungen begrenzt, so dass es im Moment für Notfallpatienten noch keine Therapiealternative darstellt. Außerdem haben die Ergebnisse der vorliegenden Studie wie auch die anderer Arbeiten (266) gezeigt, dass im Falle aortointestinaler bzw. aortobronchialer Fisteln sowie bei septischen Aortenrupturen durch ein stentgestütztes Vorgehen häufig keine definitive Ausheilung erzielt werden kann und dass das Risiko eines Fistelrezidivs bzw. einer erneuten Ruptur dabei sehr hoch ist. Diese Tatsache legt die Vermutung nahe, dass das endovaskuläre Verfahren bei Patienten mit derartigen Diagnosen wenn überhaupt nur zur Blutungskontrolle in der Akutsituation und damit lediglich als „Bridging – Maßnahme“ bis zur endgültigen offen – chirurgischen Sanierung mit Interposition einer Rohrprothese oder eines Homografts im Intervall angewandt werden sollte.

Somit wird das endovaskuläre Verfahren letztlich die konventionelle offene Operation keineswegs völlig aus dem Bereich der notfallmäßigen Aortenchirurgie verdrängen; sie stellt vielmehr eine wertvolle Ergänzung bzw. Alternative zu den bisherigen Behandlungsverfahren dar, die in einigen Fällen Vorteile für die betroffenen Patienten bietet. Letzten Endes wird es auch in Zukunft erforderlich sein, je nach Situation und für jeden einzelnen Patienten individuell die Vor- und Nachteile der verschiedenen Therapieoptionen gegeneinander abzuwägen, um im Einzelfall eine kompetente Entscheidung mit Auswahl des jeweils am besten geeigneten Verfahrens treffen zu können.

5. Zusammenfassung

Aortenrupturen entstehen entweder traumatisch oder auf dem Boden präexistenter - meist arteriosklerotischer - Veränderungen der Aortenwand, wie Aneurysmen, Dissektionen, penetrierenden Aortenulcera, intramuralen Hämatomen, Entzündungen oder Fistelverbindungen zu Nachbarorganen. Ihre Inzidenz ist während der letzten Jahrzehnte deutlich angestiegen. Dennoch liegt die perioperative Letalitätsrate der betroffenen Patienten bei offen – chirurgischer Versorgung noch immer zwischen 30 % und 90 %. Seit den 90 - er Jahren etablierte sich im Bereich der elektiven Aneurysmachirurgie mit der endovaskulären Implantation von Stentgrafts ein alternatives Therapiekonzept, welches mittlerweile auch zunehmend im *Rupturstadium* zur Anwendung kommt. Allerdings ist es hier bei weitem nicht so gut evaluiert, wobei insbesondere mittel- und langfristige Ergebnisse fehlen. Ziel dieser Arbeit war es, das Outcome nach stentgestützter Ausschaltung rupturierter Aortenläsionen im zwischen 01.01.1998 und 31.12.2004 am Universitätsklinikum Ulm operierten Patientengut retrospektiv zu analysieren und mit den in der Literatur veröffentlichten Ergebnissen der konventionellen Operation zu vergleichen. Besonderes Augenmerk sollte dabei auf die Unterschiede zwischen den während des stationären Aufenthaltes verstorbenen Patienten und denen, die lebend aus der Klinik entlassen werden konnten sowie auf das Schicksal letzterer im Follow – up gelegt werden.

Das gewertete Kollektiv dieser Studie bildeten 73 Patienten (80,8 % männlich, Altersmedian 68 Jahre), die in die Gruppen A (lebend aus der Klinik entlassen) und B (in der Klinik verstorben) unterteilt wurden. Neben einer univariaten Analyse zahlreicher prä- , peri- und postoperativer Parameter erfolgte auch eine gemeinsame Betrachtung der Variablen ASA (= American Society of Anesthesiologists) – Einstufung (≤ 3 versus ≥ 4), Lokalisation der Aortenläsion (thorakal / thorakoabdominal versus abdominal) und schwere intraoperative Komplikationen (Auftreten versus Fehlen) mittels logistischer Regression.

Im gewerteten Kollektiv waren die jeweiligen Aortenläsionen in 56,2 % (n = 41) der Fälle thorakal in 5,5 % (n = 4) thorakoabdominal und in 38,4 % (n = 28) abdominal lokalisiert. Die Hospitalletalität betrug 26,0 % (19/73), die primäre technische Erfolgsrate 84,9 % und die primäre Konversionsrate 1,4 %. Zwei Patienten erlitten inkomplette Querschnittssyndrome. Mit einer Hospitalletalität von 5,3 % war das Outcome der (im Vergleich zum übrigen Kollektiv deutlich jüngeren und weniger morbiden) Patienten mit traumatischer thorakaler Aortenruptur besonders erfreulich. Bei univariater Betrachtung waren Alter, Komorbidität, Blutverlust, Transfusionsbedarf, sowie die Dauer von Operation, Intensivtherapie und Beatmungspflichtigkeit bei den Patienten der Gruppe B allesamt deutlich höher als bei

denen der Gruppe A. Im Gegensatz dazu ergaben sich im Hinblick auf das Zeitintervall zwischen Symptom- und Operationsbeginn, die Rate primärer Endoleaks, die absolute präoperative Höhe von Blutdruck und Herzfrequenz sowie die perioperativen Hämoglobin- und Hämatokritwerte keine oder nur geringfügige Unterschiede. Die logistische Regression erbrachte das Ergebnis, dass das Auftreten schwerer intraoperativer Komplikationen sowie die Einstufung in eine ASA-Klasse ≥ 4 mit einem deutlich höheren Letalitätsrisiko assoziiert waren (Odds-Ratio-Schätzung 7,1 bzw. 4,7), während Unterschiede in Bezug auf die Rupturlokalisation darauf keinen wesentlichen Einfluss nahmen. 51 der 54 Patienten der Gruppe A konnten bis zum Ablauf dieses Studienprotokolls nachbeobachtet werden. Während einer mittleren Nachbeobachtungsdauer von 54,2 ± 28,8 Monaten erlagen 7,8 % der Patienten den Folgen der überstenteten Aortenruptur. Die methodenassoziierten 1- und 5-Jahresüberlebensraten ab dem Zeitpunkt des Hautschnitts für die Stentimplantation betrugen 70,9 % respektive 67,5 %. Im Follow – up traten Endoleaks in 15,7 %, Stentverschlüsse und -infektionen in je 7,8 %, Fisteln in 9,8 % und sonstige Rupturrezidive in 2,0% der Fälle auf. Folgeoperationen bzw. -interventionen wurden bei 27,5 % der nachbeobachteten Patienten erforderlich, wobei die sekundäre Konversionsrate 7,8 % betrug. Stentinfektionen und aortale (Rezidiv-) Fisteln konnten aufgrund ihres hohen Potentials zu rezidivieren in keinem einzigen Fall dauerhaft interventionell beherrscht werden.
Insgesamt stellt das endovaskuläre Verfahren ein vielversprechendes Therapiekonzept zur Versorgung von Aortenrupturen dar, welches im Vergleich zur konventionellen Operation mit niedrigeren Frühletalitäts- und Paraplegieraten sowie mit einem leichten Vorteil im Hinblick auf das mittelfristige Gesamtüberleben (perioperative Phase plus Follow - up) assoziiert ist, wobei letzterer wohl vor allem durch die deutlich niedrigere *Früh*mortalität bedingt ist. Diese wiederum scheint entscheidend vom präoperativen Zustand des Patienten sowie dem intraoperativen Verlauf beeinflusst zu werden. Die mittelfristigen Erfahrungen am Universitätsklinikum Ulm legen nahe, dass das endovaskuläre Verfahren zur Therapie von Patienten mit traumatischer thorakaler Aortenruptur das Mittel der ersten Wahl darstellt und hier wann immer möglich primär eingesetzt werden sollte. Außerdem führen sie zu dem Schluss, dass das aortale Endografting bei Patienten mit septischen Aortenrupturen oder akuten aortointestinalen bzw. aortobronchialen Fisteln nur als Bridgingmethode bis zur endgültigen offen – chirurgischen Fistelversorgung mit Sanierung des Infektherdes angewandt werden sollte. Bei Graftinfektionen sollte frühzeitig die Indikation zur sekundären Konversion mit Stentexplantation erfolgen. Insbesondere im Rahmen von Hybrideingriffen wird die Stentgraftimplantation zukünftig auch im Abschnitt IV und im Aortenbogenbereich vermehrt zum Einsatz kommen.

6. Literaturverzeichnis

1. Abbott DL, Skinner DG, Yalowitz PA, Mulder PG: Retroperitoneal fibrosis associated with abdominal aortic aneurysm: an approach to management. J Urol 109: 987 – 989 (1973)

2. Akowuah E, Baumbach A, Wilde P, Angelini G, Bryan AJ: Emergency repair of traumatic aortic rupture: endovascular versus conventional open repair. J Thorac Cardiovasc Surg 134: 897 – 901 (2007)

3. Alric P, Berthet JP, Branchereau P, Veerapen R, Marty – Ane CH: Endovascular repair for acute rupture of the descending thoracic aorta. J Endovasc Ther 9 Suppl 2: II51 – II59 (2002)

4. Amabile P, Collart F, Gariboldi V, Rollet G, Bartoli JM, Piquet P: Surgical versus endovascular treatment of traumatic thoracic aortic rupture. J Vasc Surg 49: 873 – 879 (2004)

5. Anain PM, Anain JM Sr, Tiso M, Nader ND, Dosluoglu HH: Early and mid – term results of ruptured abdominal aortic aneurysms in the endovascular era in a community hospital. J Vasc Surg 46: 898 – 905 (2007)

6. Anderson PL, Arons RR, Moskowitz AJ, Gelijns A, Magnell C, Faries PL, Clair D, Nowygrod R, Kent KC: A statewide experience with endovascular abdominal aortic aneurysm repair: rapid diffusion with excellent early results. J Vasc Surg 39: 10 – 19 (2004)

7. Ansell BM, Bywaters EG, Doniach I: The aortic lesion of ankylosing spondylitis. Br Heart J 20: 507 (1958)

8. Ascher E, Scheinman M, DePippo P, Yorkovich W: Ruptured versus elective abdominal aortic aneurysm repair: outcome and cost. Ann Vasc Surg 13: 613 – 617 (1999)

9. Auf der Maur F, Heer K: Ungewöhnliche Ösophagusperforation. Schweiz Med Forum 39: 933 (2002)

10. Attar S, Cardarelli MG, Downing SW, Rodriguez A, Wallace DC, West RS, Mc Laughlin JS: Traumatic aortic rupture: recent outcome with regard to neurologic deficit. Ann Thorac Surg 67: 959 – 965 (1999)

11. Aune S, Laxdal E, Pedersen G, Dregelid E: Lifetime gain related to cost of repair of ruptured abdominal aortic aneurysm in octogenarians. Eur J Vasc Endovasc Surg 27: 299 – 304 (2004)

12. Badger SA, O'donnell ME, Makar RR, Loan W, Lee B, Soong CV: Aortic necks of ruptured abdominal aneurysms dilate more than asymptomatic aneurysms after endovascular repair. J Vasc Surg 44: 244 – 249 (2006)

13. Bao PT, Perreault P, Andrew BJ: The complete guide: Talent endoluminal stent – graft system. St. Luc Montreal Campus 24: 43 – 45 (1995)

14. Baqué P, Serre T, Cheynel N, Arnoux PJ, Thollon L, Behr M, Masson C, Delotte J, Berdah SV, Brunet C: An experimental cadaveric study for a better understanding of blunt traumatic aortic rupture. J Trauma 61: 586 – 591 (2006)

15. Baraki H: The frozen elephant trunk technique for treatment of thoracic aortic aneurysms. Med. Dissertation, Medizinische Hochschule Hannover (2007)

16. Baraki H, Hagl C, Khaladj N, Kallenbach K, Weidemann J, Haverich A, Karck M: The frozen elephant trunk technique for treatment of thoracic aortic aneurysms. Ann Thorac Surg 83: 819 – 823 (2007)

17. Barry MC, Burke PE, Sheenan S, Leahy A, Broe PJ, Bouchier – Hayes DJ: An "all comers" policy for ruptured abdominal aortic aneurysms: How can results be improved? Eur J Surg 164: 263 – 270 (1998)

18. Baskerville PA, Blakeney CG, Young AE, Browse NL: The diagnosis and treatment of peri – aortic fibrosis ("inflammatory" aneurysms). Br J Surg 70: 381 – 385 (1993)

19. Bauer EP, Redaelli C, von Segesser LK, Turina MI: Ruptured abdominal aortic aneurysms: predictors for early complications and death. Surgery 114: 31 – 35 (1993)

20. Bautista – Hernandez V, Moya J, Martinell J, Polo ML, Fraile J: Successful stent – grafting for perforation of the thoracic aorta by an intraaortic balloon pump. Ann Thorac Surg 73: 956 – 958 (2002)

21. Becquemin JP, Majewski M, Fermani N, Marzelle J, Desgrandes P, Allaire E, Roudot – Thoraval F: Colon ischemia following abdominal aortic aneurysm repair in the era of endovascular abdominal aortic repair. J Vasc Surg 47: 258 – 263 (2008)

22. Bengtsson H, Bergqvist D, Sternby NH: Increasing prevalence of abdominal aortic aneurysms: A necropsy study. Eur J Surg 158: 19 – 23 (1992)

23. Bergqvist D: Management of small abdominal aortic aneurysms. Br J Surg 86: 433 – 434 (1999)

24. Bickerstaff LK, Pairolero PC, Hollier LH, Melton LJ, Van Peenen HJ, Cherry KJ, Joyce JW, Lie JT: Thoracic aortic aneurysms : a population-based study. Surgery 92: 1103 – 1108 (1982)

25. Biebl M, Lau LL, Hakaim AG, Oldenburg WA, Klocker J, Neuhauser B, McKinney JM, Paz – Fumagalli R: Midterm outcome of endovascular abdominal aortic aneurysm repair in octogenarians: a single institution's experience. J Vasc Surg 40: 435 – 442 (2004)

26. Biewener A, Mobus U, Grass R, Dahlen C, Zwipp H: Letale aortoösophageale Fistel als Spätkomplikation einer traumatischen Aortenruptur. Unfallchirurg 103: 156 – 159 (2000)

27. Birkmeyer JD, Stukel TA, Siewers AE, Goodney PP, Wennberg DE, Lucas FL: Surgeon volume and operative mortality in the United States N Engl J Med 349: 2117 – 2127 (2003)

28. Blum U, Pfammatter T, Marincek B: Endoluminale Therapie infrarenaler Bauchaortenaneurysmen. Ein neues interventionelles Verfahren. Schweizerische Ärztezeitung 80: 399 – 403 (1999)

29. Bockholdt B: Morphologische und histomorphometrische Untersuchungen der Aortenwand in einem Vergleichskollektiv und in Todesfällen durch spontane (nicht – traumatische und nicht – arteriosklerotische) Aortenruptur unter Berücksichtigung forensisch relevanter Fragestellungen. Med. Habilitationsschrift, Charité Berlin (2004)

30. Borst HG, Jurmann M, Buhner B, Laas J: Risk of replacement of descending aorta with a standardized left heart bypass technique. J Thorac Cardiovasc Surg 107: 126 – 132 (1994)

31. Bortone AS, De Cillis E, D' Agostino D, de Luca Tupputi Schinosa L: Endovascular treatment of thoracic aortic disease: four years of experience. Circulation 110: 262 – 267 (2004)

32. Botta L, Buttazzi K, Russo V, Parlapiano M, Gostoli V, Di Bartolomeo R, Fattori R: Endovascular repair for penetrating atherosclerotic ulcers of the descending thoracic aorta: early and mid – term results. Ann Thorac Surg 85: 987 – 992 (2008)

33. Bown MJ, Nicholson ML, Bell PR, Sayers RD: The systemic inflammatory response syndrome, organ failure, and mortality after abdominal aortic aneurysm repair. J Vasc Surg 37: 600 – 606 (2003)

34. Bown MJ, Fishwick G, Sayers RD, Bell PR: Repair of ruptured abdominal aortic aneurysms by endovascular techniques. Adv Surg 41: 63 – 80 (2007)

35. Bozinovski J, Coselli JS: Outcomes and survival in surgical treatment of descending thoracic aorta with acute dissection. Ann Thorac Surg 85: 965 – 970 (2008)

36. Bradbury AW; Bulstrode NW, Gilling – Smith G, Stansby G, Mansfield AO, Wolfe JH: Repair of ruptured thoracoabdominal aortic aneurysm is worthwhile in selected cases. Eur J Vasc Endovasc Surg 17: 160 – 165 (1999)

37. Brandt M, Hussel K, Walluscheck KP, Müller – Hülsbeck S, Jahnke T, Rahimi A, Cremer J: Stent – graft repair versus open surgery for the descending aorta: a case – control study. J Endovasc Ther 11: 535 – 538 (2004)

38. Bratby MJ, Munneke GM, Belli AM, Loosemore TM, Loftus I, Thompson MM, Morgan RA: How safe is bilateral internal artery embolization prior to EVAR? Cardiovasc Intervent Radiol 31: 246 – 253 (2008)

39. Brewster DC, Cronenwett JL, Hallet JW, Johnston KW, Krupski WC, Matsumara JS: Guidelines for the treatment of abdominal aortic aneurysms. J Vasc Surg 37: 1106 – 1117 (2003)

40. Brimacombe J, Berry A: A review of anaesthesia for ruptured abdominal aortic aneurysm with special emphasis on preclamping fluid resuscitation. Anaesth Intens Care 21: 311 – 323 (1993)

41. BrinsterDR, Wheatley GH, Williams J, Ramaiah VG, Diethrich EB, Rodriguez – Lopez JA: Are penetrating aortic ulcers best treated using an endovascular approach? Ann Thorac Surg 82: 1688 – 1691 (2006)

42. Brophy CM, Marks WH, Reilly JM, Tilson MD: Decreased tissue inhibitor of metalloproteinases in abdominal aortic aneurysm tissue: a preliminary report. J Surg Res 50: 653 – 657 (1991)

43. Browning N, Barry R, Nel C, Basson S, Linde P: Late complications after aortic surgery. Ann Vasc Surg 8: 232 – 237 (1994)

44. Brunkwall J, Gawenda M, Südkamp M, Zähringer M: Current indication for endovascular treatment of thoracic aneurysms. J Cardiovasc Surg 44: 465 – 470 (2003)

45. Buth J, Laheij RJ: Early complications and endoleaks after endovascular abdominal aortic aneurysm repair: report of a multicenter study. J Vasc Surg 31: 134 – 146 (2000)

46. Buth J, Harris PL, Hobo R, van Eps R, Cuypers P, Duijm L, Tielbeek X: Neurologic complications associated with endovascular repair of thoracic aortic pathology: Incidence and risk factors. A study from the European Collaborators on Stent/ Graft Techniques for Aortic Aneurysm Repair (EUROSTAR) registry. J Vasc Surg 46: 1103 – 1110 (2007)

47. Cali RF, O'Hara PJ, Hertzer NR, Diehl JT, Beven EG: The influence of autotransfusion on homologous blood requirements during aortic reconstruction. Cleve Clin Q 51: 143 – 148 (1984)

48. Cambria RA**,** Gloviczki P, Stanson AW, Cherry KJ, Bower TC, Hallett JW, Pairolero PC: Outcome and expansion rate of 57 thoracoabdominal aortic aneurysms managed nonoperatively. Am J Surg 170: 213 – 217 (1995)

49. Cambria RP, Brewster DC, Gertler J, Moncure AC, Gusberg R, Tilson MD, Darling RC, Hammond G, Mergerman J, Abbott WM: Vascular complications associated with spontaneous aortic dissection. J Vasc Surg 7: 199 – 209 (1988)

50. Cambria RP, Brewster DC, Lauterbach SR, Kaufman JL, Geller S, Fan CM, Greenfield A, Hilgenberg A, Clouse WD: Evolving experience with thoracic aortic stent graft repair. J Vasc Surg 35: 1129 – 1136 (2002)

51. Cambria RP, Clouse WD, Davison JK, Dunn PF, Corey M, Dorer D: Thoraco-abdominal aneurysm repair: results with 337 operations performed over a 15 – year interval. Ann Surg 236: 471 – 479 (2002)

52. Cao P, Verzini F, Parlani G, Romano L, De Rango P, Pagliuca V, Iacono G: Clinical effect of abdominal aortic aneurysm endografting: 7 – year concurrent comparison with open repair. J Vasc Surg 40: 841 – 848 (2004)

53. Carpenter JP, Baum RA, Barker CF, Golden MA, Mitchell ME, Velazquez OC, Fairman RM: Impact of exclusion criteria on patient selection for endovascular abdominal aortic aneurysm repair. J Vasc Surg 34: 1050 – 1054 (2001)

54. Carpenter JP, Anderson WN, Brewster DC, Kwolek C, Makaroun M, Martin J, McCann R, McKinsey J, Beebe HG, for the Lifepatch Investigators: Multicenter pivotal trial results of the Lifepatch System for endovascular aortic aneurysm repair. J Vasc Surg 39: 34 – 42 (2004)

55. Chen JC, Hildebrand HD, Salvian AJ, Taylor DC, Strandberg S, Myckatyn TM, Hsiang YN: Predictors of death in nonruptured and ruptured abdominal aortic aneurysms. J Vasc Surg 24: 614 – 623 (1996)

56. Cho JS, Gloviczki P, Martelli E, Harmsen WS, Landis ME, Cherry KJ, Bower TC, Hallett JW: Long – term survival and late complications after repair of ruptured abdominal aortic aneurysms. J Vasc Surg 27: 813 – 819 (1998)

57. Cho KR, Stanson AW, Potter DD, Cherry KJ, Schaff HV, Sundt TM 3rd: Penetrating atherosclerotic ulcer of the descending thoracic aorta and arch. J Thorac Cardiovasc Surg 127: 1393 – 1399 (2004)

58. Choksy SA, Wilmink AB, Quick CR: Ruptured aortic aneurysm in the Huntington district: A 10 – year experience. Ann R Coll Surg Engl 81: 27 – 31 (1999)

59. Christenson JT, Vala DL, Licker M, Sierra J, Kalangos A: Intra – aortic filtration. Capturing particulate emboli during aortic cross – clamping. Tex Heart Inst J 32: 515 – 521 (2005)

60. Chuter TA, Reilly LM: Endovascular treatment of thoracoabdominal aortic aneurysms. J Cardiovasc Surg 47: 619 – 628 (2006)

61. Coady MA, Rizzo JA, Hammond GL, Pierce JG, Kopf GS, Elefteriades JA: Penetrating ulcer of the thoracic aorta: what is it? How do we recognize it? How do we manage it? J Vasc Surg 27: 1006 – 1015 (1998)

62. Cochennec F, Becquemin JP, Desgranges P, Allaire E, Kobeiter H, Roudot – Thoraval F: Limb graft occlusion following EVAR: clinical pattern, outcomes and predictive factors of occurrence. Eur J Vasc Endovasc Surg 34: 59 – 65 (2007)

63. Cohen JR, Mandell C, Chang JB, Wise L: Elastin metabolism of the infrarenal aorta. J Vasc Surg 7: 210 – 214 (1988)

64. Collins J, Auaujo L, Walton J: Oxford screening programme for abdominal aortic aneurysms in men aged 65 to 74 years. Lancet 2: 613 – 615 (1988)

65. Colson P, Capdevilla X, Barlet H, Séguin JR, Marty – Ane C, Roquefeuil B: Effects of halothane and isoflurane on transient renal dysfunction associated with infrarenal aortic cross – clamping. J Cardiothorac Vasc Anesth 6: 295 – 298 (1992)

66. Colson P, Ribstein J, Séguin JR, Marty – Ane C, Roquefeuil B: Mechanisms of renal hemodynamic impairment during infrarenal aortic cross – clamping. Anesth Analg 75: 18 – 23 (1992)

67. Comerota AJ, White JV: Reducing morbidity of thoracoabdominal aneurysm repair by preliminary axillofemoral bypass. Am J Surg 170: 218 – 222 (1995)

68. Cooke JP, Kazmeir FJ, Arzulak TA: Penetrating aortic ulcer: pathologic manifestations, diagnosis and management. Mayo Clin Proc 63: 718 – 725 (1988)

69. Coselli JS, Lemaire SA, Miller CC 3rd**,** Schmittling ZC, Koksoy C, Pagan J, Curling PE: Mortality and paraplegia after thoracoabdominal aortic aneurysm repair: A risk factor analysis. Ann Thorac Surg 69: 409 – 414 (2000)

70. Coselli JS, Lemaire SA, Koksoy C, Schmittling ZC, Curling PE: Cerebrospinal fluid drainage reduces paraplegia after thoracoabdominal aortic aneurysm repair: results of a randomized clinical trial. J Vasc Surg 35: 631 – 639 (2002)

71. Coselli JS, Bozinovski J, Cheung C: Hypothermic circulatory arrest: safety and efficacy in the operative treatment of descending and thoracoabdominal aortic aneurysms. Ann Thorac Surg 85: 956 – 963 (2008)

72. Cowley RA, Turney SZ, Hankins JR, Rodriguez A, Attar S, Shankar BS: Rupture of thoracic aorta caused by blunt trauma. A fifteen – year experience. J Thorac Cardiovasc Surg 100: 652 – 660 (1990)

73. Cox GS, O' Hara PJ, Hertzer NR, Piedmonte MR, Krajewski LP, Beven EG: Thoracoabdominal aneurysm repair: a representative experience. J Vasc Surg 15: 780 – 788 (1992)

74. Crass JR, Cohen AM, Motta AO, Tomashefski JF, Wiesen EJ: A proposed new mechanism of traumatic aortic rupture: the osseous pinch. Radiology 176: 645 – 649 (1990)

75. Crawford ES, Crawford JL, Safi HJ, Coselli JS, Hess KR, Brooks B, Norton HJ, Glaeser DH: Thoracoabdominal aortic aneurysms: preoperative and intraoperative factors determining immediate and long – term results of operations in 605 patients. J Vasc Surg 3: 389 – 404 (1986)

76. Crawford ES, DeNatale RW: Thoracoabdominal aortic aneurysm: observations regarding the natural course of the disease. J Vasc Surg 3: 578 – 582 (1986)

77. Crawford ES: Ruptured abdominal aortic aneurysm: an editorial. J Vasc Surg 13: 348 – 350 (1991)

78. Crawford ES, Hess KR, Cohen ES, Coselli JS, Safi HJ: Ruptured aneurysm of the descending thoracic and thoracoabdominal aorta. Analysis according to size and treatment. Ann Surg 213: 417 – 425 (1991)

79. Cuypers PW, Gardien M, Buth J, Peels CH, Charbon JA, Hop WC: Randomized study comparing cardiac response in endovascular and open abdominal aortic aneurysm repair. Br J Surg 88: 1059 – 1065 (2001a)

80. Cuypers PW, Gardien M, Buth J, Charbon J, Peels CH, Hop W, Laheij RJ: Cardiac response and complications during endovascular repair of abdominal aortic aneurysms: a concurrent comparison with open surgery. J Vasc Surg 33: 353 – 360 (2001b)

81. Czermak BV, Waldenberger P, Fraedrich G, Dessl AH, Roberts KE, Bale RJ, Perkmann R, Jaschke WR: Treatment of Stanford type B thoracic dissection with stent – grafts : preliminary results. Radiology 217: 544 – 550 (2000)

82. Czermak BV, Waldenberger P, Perkmann R, Rieger M, Steingruber IE, Mallouhi A, Fraedrich G, Jaschke WR: Placement of endovascular stent – grafts for emergency treatment of acute disease of the descending thoracic aorta. Am J Roentgenol 179: 337 – 345 (2002)

83. Daenen G, Maleux G, Daenens K, Fourneau I, Nevelsteen A: Thoracic aorta endoprosthesis: the final countdown for open surgery after traumatic aortic rupture? Ann Vasc Surg 17: 185 – 191 (2003)

84. Dake MD, Miller DC, Semba CP, Mitchell RS, Walker PJ, Liddell RP: Transluminal placement of endovascular stent – grafts for the treatment of descending thoracic aortic aneurysms. N Engl J Med 331: 1729 – 1734 (1994)

85. Dardik A, Burleyson GP, Bowman H, Gordon TA, Williams GM, Webb TH, Perler BA: Surgical repair of ruptured abdominal aortic aneurysms in the state of Maryland: factors influencing outcome among 527 recent cases. J Vasc Surg 28: 413 – 421 (1998)

86. Darling RC, Shah DM, Chang BB, Paty PSK, Leather RP: Current status of the use of retroperitoneal approach for reconstructions of the aorta and its branches. Ann Surg 224: 501 – 508 (1996)

87. Datillo JB, Brewster DC, Fan CM, Geller SC, Cambria RP, Lamuraglia GM, Greenfield AJ, Lauterbach SR, Abbott WM: Clinical failures of endovascular abdominal aortic aneurysm repair: incidence, causes, and management. J Vasc Surg 35: 1137 – 1144 (2002)

88. Daufratshofer M: Ergebnisse nach offener Aneurysmaausschaltung sympto-matischer / rupturierter Aortenaneurysmen. Med Dissertation, Universität Ulm (2000)

89. Davit FE, Cole T, Helling T, Tretter J: Endovascular repair of ruptured abdominal aortic aneurysms: experience in a community hospital. Am Surg 73: 1111 – 1116 (2007)

90. Dean RH, Woody JD, Enarson CE, Hansen KJ, Plonk GW Jr.: Operative treatment of abdominal aortic aneurysms in octogenarians. When is it too much too late? Ann Surg 217: 721 – 728 (1993)

91. Deaton DH, Makaroun MS, Fairman RM: Endoleak: predictive value for aneurysm growth at 3 years. Ann Vasc Surg 16: 37 – 42 (2002)

92. DeBakey ME, McCollum CH, Graham JM: Surgical treatment of aneurysms of the descending thoracic aorta: long – term results in 500 patients. J Cardiovasc Surg 19: 571 – 576 (1978)

93. Debus ES, Daum H, Bössow D, Gockel B, Gross – Fengels W: Intestinale Folgeeingriffe nach aortalen Gefäßrekonstruktionen. www.mcn-nuernberg.de/ nwch-abstracts/178nwch/abstracts/PS/PS4-1.pdf

94. Demers P, Miller DC, Mitchell RS, Kee ST, Sze D, Ravazi MK, Dake MD: Midterm results of endovascular repair of descending thoracic aortic aneurysms with first – generation stent – grafts. J Thorac Cardiovasc Surg 127: 664 – 673 (2004a)

95. Demers P, Miller DC, Mitchell RS, Kee ST, Chagonjian L, Dake MD: Stent – graft repair of penetrating atherosclerotic ulcers in the descending thoracic aorta: mid – term results. Ann Thorac Surg 77: 81 – 86 (2004b)

96. Dencker A: Mittelfristige Ergebnisse nach operativer Therapie bei Patienten mit Aortendissektion Typ A, thorakalem oder thorakoabdominellem Aortenaneurysma. Med. Dissertation, Albert – Ludwigs – Universität Freiburg (2003)

97. Derrow AE, Seeger JM, Dame DA, Carter RL, Ozaki CK, Flynn TC, Huber TS: The outcome in the United States after thoracoabdominal aortic aneurysm repair. Renal artery bypass and mesenteric revascularization. J Vasc Surg 34: 54 – 61 (2001)

98. Deutsches Herzzentrum München: Traumatische Aortenruptur. http://www.dhm.mhn.de/ww/ de/pub/sonderbereiche/ herzchirurgie/ fachwissen / fachwissen_fuer_patienten/gefaesserkrankungen/ traumatische_ aortenruptur.htm (Downloaddatum 14.11.2008)

99. Diehm N, Hobo R, Baumgartner I, Do DD, Keo HH, Kalka C, Dick F, Buth J, Schmidli J, EUROSTAR Investigators: Influence of pulmonary status and diabetes mellitus on aortic neck dilatation following endovascular repair of abdominal aortic aneurysms: a EUROSTAR report. J Endovasc Ther 14: 122 – 129 (2007)

100. Donas KP, Czerny M, Guber I, Teufelsbauer H, Nanobachvili J: Hybrid open – endovascular repair for thoracoabdominal aortic aneurysms: current status and level of evidence. Eur J Vasc Endovasc Surg 34: 528 – 533 (2007)

101. Doss M, Balzer J, Martens S, Wood JP, Wimmer – Greinecker G, Fiegut HG, Moritz A: Surgical versus endovascular treatment of acute thoracic aortic rupture: a single – center experience. Ann Thorac Surg 76: 1465 – 1470 (2003)

102. Dossche KM, Morshuis WJ, Schepens MA, Waanders FG: Bilateral antegrade selective cerebral perfusion during surgery on the proximal thoracic aorta. Eur J Cardiothorac Surg 17: 462 – 467 (2000)

103. Dubost C, Allary M, Oeconomos N: Resection of an aneurysm of the abdominal aorta. Reestablishment of the continuity by a preserved human arterial graft, with result after five months. Arch Surg 64: 405 – 408 (1952)

104. Duda SH, Raygrotzki S, Wiskirchen J, Khalighi K, Schott U, Bares R, Ziemer G, Claussen CD: Abdominal aortic aneurysms: Treatment with juxtarenal placement of covered stent – grafts. Radiology 206: 195 – 198 (1998)

105. Duhaylongsod FG, Glower DD, Wolfe WG: Acute traumatic aortic aneurysm: the Duke experience from 1970 to 1990. J Vasc Surg 15: 331 – 342 (1992)

106. Eggebrecht H, Baumgart D, Schermund A, Herold U, Hunold P, Jakob H, Erbel R: Penetrating atherosclerotic ulcer of the aorta: treatment by endovascular stent – graft placement. Curr Opin Cardiol 18: 431 – 435 (2003a)

107. Eggebrecht H, Baumgart D, Schermund A, von Birgelen C, Herold U, Wiesemes R, Barkhausen J, Jakob H, Erbel R: Endovascular stent – graft repair for penetrating atherosclerotic ulcer of the descending aorta. Am J Cardiol 91: 1150 – 1153 (2003b)

108. Eggebrecht H, Baumgart D, Radecke K, von Birgelen C, Treichel U, Herold U, Hunold P, Gerken G, Jakob H, Erbel R: Aortoesophageal fistula secondary to stent – graft repair of the thoracic aorta. J Endovasc Ther 11: 161 – 167 (2004)

109. Eggebrecht H, Herold U, Kuhnt O, Schermund A, Bartel T, Martini S, Lind A, Naber CK, Kienbaum P, Kühl H, Peters J, Jakob H, Erbel R, Baumgart D: Endovascular stent – graft treatment of aortic dissection: determinants of post – interventional outcome. Eur Heart J 26: 489 – 497 (2005)

110. Eggebrecht H, Schermund A, Herold U, Baumgart D, Martini S, Kuhnt O, Lind AY, Kühne C, Kühl H, Kienbaum P, Peters J, Jakob HG, Erbel R: Endovascular stent – graft placement for acute and contained rupture of the descending thoracic aorta. Catheter Cardiovasc Interv 66: 474 – 482 (2005)

111. Eggebrecht H, Herold U, Schermund A, Lind AY, Kuhnt O, Martini S, Kühl H, Kienbaum P, Peters J, Jakob H, Erbel R, Baumgart D: Endovascular stent – graft treatment of penetrating aortic ulcer: results over a median follow – up of 27 months. Am Heart J 151: 530 – 536 (2006)

112. Eggebrecht H, Nienaber CA, Neuhauser M, Baumgart D, Kische S, Schermund A, Herold U, Rehdres TC, Jakob H, Erbel R: Endovascular stent – graft placement in aortic dissection: a meta – analysis. Eur Heart J 27: 489 – 498 (2006)

113. Elefteriades JA, Hartleroad J, Gusberg RJ, Salazar AM, Black HR, Kopf GS, Baldwin JC, Hammond GL: Long – term experience with descending aortic dissection: the complication – specific approach. Ann Thorac Surg 53: 11 – 20 (1992)

114. Elefteriades JA, Lovoulos CJ, Coady MA, Tellides G, Kopf GS, Rizzo JA: Management of descending aortic dissection. Ann Thorac Surg 67: 2002 – 2005 (1999)

115. Elmore JR, Gloviczki P, Harper CM Jr., Murray MJ, Wu QH, Bower TC, Pairolero PC, Naessens JM, Daube JR: Spinal cord injury in experimental thoracic aortic occlusion: Investigation of combined methods of protection. J Vasc Surg 15: 789 – 799 (1992)

116. Englesbe MJ, Wu AH, Clowes AW, Zierler RE: The prevalence and natural history of aortic aneurysms in heart and abdominal organ transplant patients. J Vasc Surg 37: 27 – 31 (2003)

117. Enzler MA, van Marremijk CJ, Buth J, Harris PL: Endovascular therapy of aneurysms of the abdominal aorta: report of 4291 patients of the Eurostar Register. Vasa 31: 167 – 172 (2002)

118. Erbel R, Alfonso F, Boileau C, Dirsch O, Eber B, Haverich A, Rakowski H, Struyven J, Radegran K, Sechtem U, Taylor J, Zollikofer C, Klein WW, Muder B, Providencia LA: Diagnosis and management of aortic dissection. Recommendations of the task force on aortic dissection, European Society of Cardiology. Eur Heart J 22: 1642 – 1681 (2001)

119. Ernst CB: Abdominal aortic aneurysm. N Engl J Med 328: 1167 – 1172 (1993)

120. Estrera AL, Miller CC 3rd, Huynh TT, Porat E, Safi HJ: Neurologic outcome after thoracic and thoracoabdominal aortic aneurysm repair. Ann Thorac Surg 72: 1225 – 1230 (2001)

121. Evans SM, Adam DJ, Brittenden J, Bain M, Bradbury AW: Vascular surgical society of Great Britain and Ireland: long – term survival following repair of ruptured abdominal aortic aneurysm in patients over 75 years of age. Br J Surg 86: 696 (1999)

122. Evans SM, Adam DJ, Bradbury AW: The influence of gender on outcome after ruptured abdominal aortic aneurysm. J Vasc Surg 32: 258 – 262 (2000)

123. EVAR trial participants: Endovascular aneurysm repair and outcome in patients unfit for open repair of abdominal aortic aneurysm (EVAR trial 2): randomised controlled trial. Lancet 365: 2187 – 2192 (2005)

124. Eysmann SB, Douglas PS: Reperfusion and revascularization strategies for coronary artery disease in women. JAMA 268: 1903 – 1907 (1992)

125. Fabian TC, Richardson JD, Croce MA, Smith JS, Rodman G, Kearney PA, Flynn W, Ney AL, Cone JB, Luchette FA, Wisner DH, Scholten DJ, Beaver BL, Conn AK, Coscia R, Hoyt DB, Morris JA, Harviel JD, Peitzman AB, Bynoe RP, Diamond DL, Wall M, Gates JD, Asensio JA, Enderson BL: Prospective study of blunt aortic injury: multicenter trial of the American Association for the Surgery of Trauma. J Trauma 42: 374 – 383 (1997)

126. Faiss S, Preiß J, Germer CT, Buhr HJ, Zeitz M: Aortoduodenale und aortoileale Fisteln als seltene Ursache gastrointestinaler Blutungen. Meeting Abstract (XXXII: Kongress der Deutschen Gesellschaft für Endoskopie und bildgebende Verfahren) http://www.thieme.de/abstracts/endoheute/abstracts2002/daten/33html (2002) (Downloaddatum 14.11.2008)

127. Falk V, Vettelschoss M, Walther T, Schorn B, Autschbach R, Dalichau H, Mohr FW: Surgical treatment of abdominal aortic aneurysms of octogenarians. Cardiovasc Surg 4: 727 – 731 (1996)

128. Farber MA, Criado FJ: Endovascular repair of nontraumatic ruptured thoracic aortic pathologies. Ann Vasc Surg 19: 167 – 171 (2005)

129. Faries PL, Cadot H, Agarwal G, Kent KC, Hollier LH, Marin ML: Management of endoleak after endovascular aneurysm repair: cuffs, coils and conversion. J Vasc Surg 37: 1155 – 1161 (2003)

130. Farooq MM, Freischlag JA, Seabrook GR, Moon MR, Aprahamian C, Towne JB: Effect of the duration of symptoms, transport time, and length of emergency room stay on morbidity and mortality in patients with ruptured abdominal aortic aneurysms. Surgery 119: 9 – 14 (1996)

131. Fattori R, Napoli G, Lovato L, Grazia C, Piva T, Rocchi G, Angeli E, Di Bartolomeo R, Gavelli G: Descending thoracic aortic diseases: stent – graft repair. Radiology 229: 176 – 183 (2003)

132. Fehrenbacher JW, Hart DW, Huddleston E, Siderys H, Rice C: Optimal end – organ protection for thoracic and thoracoabdominal aortic aneurysm repair using deep hypothermic circulatory arrest. Ann Thorac Surg 83: 1041 – 1046 (2007)

133. Fielding JL, Black J, Ashton F, Slaney G: Ruptured aortic aneurysms: postoperative complications and their aetiology. Br J Surg 71: 487 – 491 (1984)

134. Fievez M: Aneurysms and arterial dissections. In: Diseases of the arterial wall. Hrsg: Camilleri JP, Berry CL, Fiessinger JN, Bariéty J. Springer, London: 533 – 545 (1989)

135. Frego M, Lumachi F, Bianchera G, Pilon F, Scarpa M, Ruffolo C, Polese L, Angriman I, Norberto L, Miotto D, Motta R, Zanon A, Picchi G: Risk factors of endoleak following endovascular repair of abdominal aortic aneurysm. A multicentric retrospective study. In vivo 21: 1099 – 1102 (2007)

136. Fuchs R: Ein Vergleich der perioperativen Frühergebnisse bei der endovaskulären infrarenalen Aneurysma – Ausschaltung an der Universität Ulm. Med. Dissertation, Universität Ulm (2007)

137. Gahr M: Klinisches Outcome der endovaskulären stentgestützten Therapie von Patienten mit Pathologien der thorakalen Aorta. Med. Dissertation, Universität Ulm (2006)

138. Gawenda M, Brunkwall J: Device related problems of thoracic stent – grafts. Zentralbl Chir 132: 205 – 210 (2007)

139. Gawenda M, Brunkwall J: Renal response to open and endovascular repair of abdominal aortic aneurysm: a prospective study. Ann Vasc Surg 22: 1 – 4 (2008)

140. Genstorfer J: Ergebnisse nach operativer Therapie an Patienten mit thorakalem und thorakoabdominellem Aortenaneurysma, Aortendissektion Typ A oder B und Aortenruptur. Med. Dissertation, Albert – Ludwigs – Universität Freiburg (2005)

141. Gerassimidis TS, Papazoglou KO, Kamparoudis AG, Konstantinidis K, Karkos CD, Karamanos D, Sfyroeras G: Endovascular management of ruptured abdominal aortic aneurysms: 6 – year experience from a Greek center. J Vasc Surg 42: 615 – 623 (2005)

142. Gerbig M, Nöldeke S, Arlart I, Hupp T: Vaskuläre Komplikationen nach endovaskulärer Therapie bei traumatischer thorakaler Aortenruptur. Gefässchirurgie 9: 49 – 53 (2004)

143. Gharagozloo F, Neville RF Jr, Cox JL: Spinal cord protection during surgical procedures on the descending thoracic and thoracoabdominal aorta: a critical overview. Semin Thorac Cardiovasc Surg 10: 73 – 86 (1998)

144. Gloviczki P, Pairolero PC, Mucha P Jr, Farnell MB, Hallett JW, Ilstrup DM, Toomey BJ, Weaver AL, Bower TC, Bourchier RG, Cherry KJ: Ruptured abdominal aortic aneurysms: repair should not be denied. J Vasc Surg 15: 851 – 857 (1992)

145. Gmelin E, Burmester E, Vaselky A, Weiss HD: Das sogenannte “inflammatorische Aneurysma“ der Bauchaorta. Fortschr Röntgenstr 141: 56 – 60 (1984)

146. Godet G, Fleron MH, Vicaut E, Zubicki A, Bertrand M, Riou B, Kieffer E, Coriat P: Risk factors for acute postoperative renal failure in thoracic or thoracoabdominal aortic surgery: a prospective study. Anesth Analg 85: 1227 – 1232 (1997)

147. Görich J, Krämer S, Tomczak R, Seifarth H, Merkle E, Sunder – Plassmann L, Orend KH, Ashquan Y, Pamler R: Thromboembolic complications after endovascular aortic aneurysm repair. J Endovasc Ther 9: 180 – 184 (2002)

148. Golledge J, Abrokwah J, Shenoy KN, Armour RH: Morphology of ruptured abdominal aortic aneurysms. Eur J Vasc Endovasc Surg 18: 96 – 104 (1999)

149. Gorham TJ, Taylor J, Raptis S: Endovascular treatment of abdominal aortic aneurysm. Br J Surg 91: 815 – 827 (2004)

150. Greenberg R, Resch T, Nyman U, Lindh M, Brunkwall J, Brunkwall P, Malina M, Koul B, Lindblad B, Ivancev K: Endovascular repair of descending thoracic aortic aneurysms: an early experience with intermediate – term follow – up. J Vasc Surg 31: 147 – 156 (2000)

151. Greenberg R, Khwaja J, Haulon S, Fulton G: Aortic dissections: new perspectives and treatment paradigms. Eur J Vasc Endovasc Surg 26: 579 – 586 (2003)

152. Greenhalgh RM: Prognosis of abdominal aortic aneurysms. Br Med J 301: 136 (1990)

153. Greenhalgh RM, Brown LC, Kwong GPS, Powell JT, Thompson SG, EVAR trial participants: Comparison of endovascular aneurysm repair with open repair in patients with abdominal aortic aneurysm (EVAR trial 1), 30 – day operative mortality results. Lancet 364: 843 – 848 (2004)

154. Griepp RB, Ergin MA, Galla JD, Lansman SL, McCullough JN, Nguyen KH, Klein JJ, Spielvogel D: Natural history of descending thoracic and thoracoabdominal aneurysms. Ann Thorac Surg 67: 1927 – 1930 (1999)

155. Hallett JW, Marshall DM, Petterson TM, Gray DT, Bower TC, Cherry KJ, Gloviczki P, Pairolero PC: Graft – related complications after abdominal aortic aneurysm repair: Reassurance from a 36 – year population – based experience. J Vasc Surg 25: 277 – 284 (1997)

156. Halpern JV, Kline RG, D´Angelo AJ, Cohen JR: Factors that affect the survival rate of patients with ruptured abdominal aortic aneurysms. J Vasc Surg 26: 939 – 948 (1997)

157. Halter G, Orend KH: Gefäßverletzungen im Thorax, Abdomen und Becken. Chirurg 76: 411 – 426 (2005)

158. Hamilton IN Jr., Hollier LH: Adjunctive therapy for spinal cord protection during thoracoabdominal aortic aneurysm repair. Semin Thorac Cardiovasc Surg 10: 35 – 39 (1998)

159. Hardman DTA, Fisher CM, Patel MI, Neale M, Chambers J, Lane R, Appleberg M: Ruptured abdominal aortic aneurysms: Who should be offered surgery? J Vasc Surg 23: 123 – 129 (1996)

160. Hardy WN, Shah CS, Kopacz JM, Yang KH, Van Ee CA, Morgan R, Digges K: Study of potential mechanisms of traumatic rupture of the aorta using in situ experiments. Stapp Car Crash J 50: 247 – 266 (2006)

161. Harkin DW, Dillon M, Blair PH, Ellis PK, Kee F: Endovascular ruptured abdominal aortic aneurysm repair (EVRAR): a systematic review. Eur J Vasc Endovasc Surg 34: 673 – 681 (2007)

162. Harris PL, Buth J: An update on the important findings from the EUROSTAR EVAR registry. Vascular 12: 33 – 38 (2004)

163. Hassen – Khodja R, Jean – Baptiste E, Haudebourg P, Declemy S, Batt M, Boullianne PJ: Endovascular repair of ruptured aneurysms of the infrarenal abdominal aorta: feasibility and results. J Cardiovasc Surg 48: 491 – 495 (2007)

164. Hausegger KA, Oberwalder P, Tiesenhausen K, Tauss J, Stanger O, Schedlbauer P, Deutschmann H, Rigler B: Intentional left subclavian artery occlusion by thoracic aortic stent – grafts without surgical transposition. J Endovasc Ther 8: 472 – 476 (2001)

165. Hausegger KA, Tiesenhausen K, Schedlbauer P, Oberwalder P, Tauss J, Rigler B: Treatment of acute aortic type B dissection with stent – grafts. Cardiovasc Intervent Radiol 24: 306 – 312 (2001)

166. Hauser B, Gröger M, Ehrmann U, Albicini M, Brückner UB, Schelzig H, Venkatesh B, Li H, Szabó C, Speit G, Radermacher P, Kick J: The PARP – 1 Inhibitor INO – 1001 facilitates hemodynamic stabilization without affecting DNA – repair in porcine thoracic aortic cross – clamping – induced ischemia / reperfusion. Shock 25: 633 – 640 (2006)

167. Heller G, Immer F, Savolainen H, Kraehenbuehl ES, Carrel TP, Schmidli J: Aortic rupture in high – speed skiing crashes. J Trauma 61: 979 – 980 (2006)

168. Hennesey A, Barry MC, McGee H, O'Boyle C, Bouchier Hayes D, Grace PA: Quality of life following repair of ruptured and elective abdominal aortic aneurysms. Eur J Surg 164: 673 – 677 (1998)

169. Hiep – van Casteren SCAM, Westermann CJJ, Hamerlijnck RPHM, Cornelissen PHJGM, Overtoom TThC: Aortobronchial fistula after correction of congenital cardiovascular abnormalities. Eur Respir J 8: 1796 – 1798 (1995)

170. Hinchliffe RJ, Braithwaite BD: Ruptured abdominal aortic aneurysm: endovascular repair does not confer any long – term survival advantage over open repair. Vascular 15: 191 – 196 (2007)

171. Hines GL, Busutil S: Thoraco – abdominal aneurysm resection. Determinants of survival in a community hospital. J Cardiovasc Surg 35: 243 – 246 (1994)

172. Ho K, Burgess KR, Braude S: Ruptured abdominal aortic aneurysm – outcome in a community teaching hospital intensive care unit. Anaesth Intens Care 27: 497 – 502 (1999)

173. Hölzenbein TJ, Kretschmer G, Thurnher S, Schoder M, Aslim E, Lammer J, Polterauer P: Midterm durability of abdominal aortic aneurysm endograft repair: a word of caution. J Vasc Surg 33: 46 – 54 (2001)

174. Ianelli G, Piscione F, Di Tomasso L, Monaco M, Chiariello M, Spampinato N: Thoracic aortic emergencies: impact of endovascular surgery. Ann Thorac Surg 77: 591 – 596 (2004)

175. Ingoldby CHJ, Wujanto R, Michell JE: Impact of vascular surgery on community mortality from ruptured aneurysms. Br J Surg 73: 551 – 553 (1986)

176. Islamoglu F, Apaydin AZ, Posacioglu H, Calkavur T, Yagdi T, Atay Y: Effects of thoracic and hiatal clamping in repair of ruptured abdominal aortic aneurysms. Ann Vasc Surg 21: 423 – 432 (2007)

177. Jimenez JC, Smith MM, Wilson SE: Sexual dysfunction in men after open or endovascular repair of abdominal aortic aneurysms. Vascular 12: 186 – 191 (2004)

178. Johansen K, Kohler TR, Nicholls SC, Zierler RE, Clowes AW, Kazmers A: Ruptured abdominal aortic aneurysm: the Harborview experience. J Vasc Surg 13: 240 – 247 (1991)

179. Johansson G, Markström U, Swedenborg J: Ruptured thoracic aortic aneurysms: A study of incidence and mortality rates. J Vasc Surg 21: 985 – 988 (1995)

180. Johnston KW: Influence of sex on the results of abdominal aortic aneurysm repair. J Vasc Surg 20: 914 – 926 (1994)

181. Johnston KW, Canadian Society for Vascular Surgery Aneurysm Study Group: Ruptured abdominal aortic aneurysm: 6 – year follow – up results of a multicenter prospective study. J Vasc Surg 19: 888 – 900 (1994)

182. Jordan WD, Alcocer F, Wirthlin DJ, Westfall AO, Whitley D: Abdominal aortic aneurysms in high – risk sugical patients: comparison of open and endovascular repair. Ann Surg 237: 623 – 630 (2003)

183. Juvonen T, Ergin MA, Galla JD, Lansman SL, Nguyen KH, McCullough JN, Levy D, de Asla RA, Bodian CA, Griepp RB: Prospective study of the natural history of thoracic aortic aneurysm. Ann Thorac Surg 63: 1533 – 1545 (1997)

184. Karkos CD, Karamanos D, Papazoglou KO, Kantas AS, Theochari EG, Kamparoudis AG, Gerassimidis TS: Usefulness of the Hardman index in predicting outcome after endovascular repair of ruptured abdominal aortic aneurysms. J Vasc Surg 48: 788 – 794 (2008)

185. Karmy – Jones R, Hoffer E, Meissner MH, Nicholls S, Mattos M: Endovascular stent – grafts and aortic rupture: a case series. J Trauma 55: 805 – 810 (2003)

186. Kashyap VS, Cambria RP, Davison JK, L' Italien GJ: Renal failure after thoracoabdominal aortic surgery. J Vasc Surg 26: 949 – 957 (1997)

187. Katz DJ, Stanley JC, Zelenock GB: Operative mortality rate for intact and ruptured abdominal aortic aneurysms in Michigan: an eleven – year statewide experience. J Vasc Surg 19: 804 – 817 (1994)

188. Katz DJ, Stanley JC, Zelenock GB: Gender differences in abdominal aortic aneurysm prevalence, treatment and outcome. J Vasc Surg 25: 561 – 568 (1997)

189. Kaya A, Heijmen RH, Overtoom TT, Vos JA, Morshuis WJ, Schepens MA: Thoracic stent grafting for acute aortic pathology. Ann Thorac Surg 82: 560 – 565 (2006)

190. Keiloweit TC: Beeinflussung des renalen Hypoxie- und Reperfusionsschadens bei suprarenalem Aortenclamping im Großtiermodell durch den Cyclooxygenase – 2 Inhibitor Parecoxib. Med Dissertation, Universität Ulm (2005)

191. Klotz O, Simpson W: Spontaneous rupture of the aorta. Am J Med Sci 184: 455 – 473 (1932)

192. Kodolitsch Y, Baumgart D, Eggebrecht H, Dieckmann C, Jakob H, Meinertz T, Erbel R: Das akute Aortensyndrom. Dtsch Arztebl 100: A 326 – 333 (2003)

193. Kopp R, Weidenhagen R, Meimarakis G: Indikationen zur Stentgraft – Implantation bei Aneurysmata der thorakalen und abdominalen Aorta. www.hauner.klinikum.uni-muenchen.de/einblicke/cj1_05/einzseit1_05/ aneurysma.pdf

194. Kopp R, Andrassy J, Weidenhagen R, Meimarakis G, Lauterjung L, Jauch KW: Therapie der traumatischen thorakalen Aortenruptur: offen chirurgisch oder endovaskulär. Meeting Abstract (123. Kongress der Deutschen Gesellschaft für Chirurgie) http://www.egms.de/en/meetings/dgch2006/06dgch539.shtml (2006) (Downloaddatum 10.11.2008)

195. Koskas F, Kieffer E: Surgery for ruptured abdominal aortic aneurysm: early and late results of a prospective study by the AURC in 1989. Ann Vasc Surg 11: 90 – 99 (1997)

196. Krohg – Sørensen K, Hafsahl G, Fosse E, Geiran OR: Acceptable short – term results after endovascular repair of diseases of the thoracic aorta in high risk patients. Eur J Cardiothorac Surg 24: 379 – 387 (2003)

197. Krupski WC, Rutherford RB: Update on open repair of abdominal aortic aneurysms: the challenges for endovascular repair. J Am Coll Surg 199: 946 – 960 (2004)

198. Kühne CA, Ruchholtz S, Voggenreiter G, Eggebrecht H, Paffrath T, Waydhas C, Nast – Kolb D: Traumatic aortic injuries in severly injured patients. Unfallchirurg 108: 279 – 287 (2005)

199. Kumagai H, Isaka M, Sugawara Y, Okada K, Imai K, Orihashi K, Sueda T: Intra – aortic injection of propofol prevents spinal cord injury during aortic surgery. Eur J Cardiothorac Surg 29: 714 – 719 (2006)

200. Labler L, Hitendu D, Lachat M, Pfammatter T, Keel M, Trentz O: Frühzeitige endovaskuläre Stenteinlage bei schwerverletzten Patienten mit traumatischer thorakaler Aortenruptur. Meeting Abstract (67. Jahrestagung der Deutschen Gesellschaft für Unfallchirurgie). http://www.egms.de/en/meetings/dgu2003/03dgu0333.shtml (2003) (Downloaddatum 05.11.2008)

201. Lafenthaler AE: Traumatologie: Traumatische Aortenruptur. http://www.notmed.info/ muaorta1.html (2004) (Downloaddatum 05.11.2008)

202. Laganà D, Carrafiello G, Mangini M, Giorgianni A, Caronno R, Castelli P, Dionigi G, Cuffari S, Fugazzola C: Management and endovascular treatment of symptomatic abdominal aortic aneurysms. Radiol Med 111: 959 – 970 (2006)

203. Lange C, Leurs LJ, Buth J, Myhre HO, EUROSTAR collaborators: endovascular repair of abdominal aortic aneurysm in octogenarians: an analysis based on EUROSTAR data. J Vasc Surg 42: 624 – 630 (2005)

204. Law M: Screening for abdominal aortic aneurysms. Br Med Bull 54: 903 – 913 (1998)

205. Law MR, Morris J, Wald NJ: Screening for abdominal aortic aneurysms. J Med Screening 1: 110 – 115 (1994)

206. Lawrence PF, Gazak C, Bhirangi L, Jones B, Bhirangi K, Oderich G, Reimann G: The epidemiology of surgically repaired aneurysms in the United States. J Vasc Surg 30: 632 – 640 (1999)

207. Lee ES, Kor DJ, Kuskowski MA, Santilli SM: Incidence of erectile dysfunction after open abdominal aortic aneurysm repair. Ann Vasc Surg 14: 13 – 19 (2000)

208. Lee Jason T, Aziz IN, Lee James T, Haukoos JS, Donayre CE, Walot I, Kopchok GE, Lippmann M, White R: Volume regression of abdominal aortic aneurysms and its relation to successful endoluminal exclusion. J Vasc Surg 38: 1254 – 1263 (2003)

209. Lee WA, Hirneise CM, Tayyarah M, Huber TS, Seeger JM: Impact of endovascular repair on early outcomes of ruptured abdominal aortic aneurysms. J Vasc Surg 40: 211 – 215 (2004)

210. Lepore V, Lönn L, Delle M, Mellander S, Ràdberg G, Risberg B: Treatment of descending thoracic aneurysms by endovascular stent grafting. J Card Surg 18: 436 – 443 (2003)

211. Lettinga – van de Poll T, Schurink GW, De Haan MW, Verbruggen JP, Jacobs MJ: Endovascular treatment of traumatic rupture of the thoracic aorta. Br J Surg 94: 525 – 533 (2007)

212. Leurs LJ, Bell R, Degrieck Y, Thomas S, Hobo R, Lundbom J, EUROSTAR, UK Thoracic Endograft Registry collaborators: Endovascular treatment of thoracic aortic diseases: combined experience from the EUROSTAR and United Kingdom Thoracic Endograft registries. J Vasc Surg 40: 670 – 679 (2004)

213. Leurs LJ, Laheij RJ, Buth J, EUROSTAR Collaborators: Influence of diabetes mellitus on the endovascular treatment of abdominal aortic aneurysms. J Endovasc Ther 12: 288 – 296 (2005)

214. Leurs LJ, Visser P, Laheij RJ, Buth J, Harris PL, Blankensteijn JD: Statin use is associated with reduced all – cause mortality after endovascular abdominal aortic aneurysm repair. Vascular 14: 1 – 8 (2006)

215. Lignitz E, Püschel K, Saukko P, Koops E, Mattig W: Iatrogene Blutungs-komplikationen bei gynäkologischen Laparoskopien – Bericht über zwei Fälle mit tödlichem Verlauf. Int J Legal Med 95: 297 – 306 (1985)

216. Lin PH, Bush RL, Lumsden AB: Proximal aortic stent – graft displacement with type I endoleak due to Heimlich maneuver. J Vasc Surg 38: 380 – 382 (2003)

217. Lind D: Evaluation der Langzeitergebnisse der endoluminalen Stentgrafttherapie zur Ausschaltung infrarenaler Aortenaneurysmen. Med. Dissertation, Philipps – Universität Marburg (2005)

218. Lonn L, Delle M, Falkenberg M, Lepore V, Klingenstierna H, Radberg G, Risberg B: Endovascular treatment of type B thoracic aortic dissections. J Card Surg 18: 539 – 544 (2003)

219. Lumsden AB, Allen RC, Chaikof EL, Resnikoff M, Moritz MW, Gerhard H, Castronuovo JJ: Delayed rupture of aortic aneurysms following endovascular stentgrafting. Am J Surg 170: 174 – 178 (1995)

220. Lundewall J: The mechanics of traumatic rupture of the aorta. Acta Pathol Microbiol Scand 62: 34 – 36 (1964)

221. Mac Sweeney STR, Powell JT, Greenhalgh RM: Pathogenesis of abdominal aortic aneurysm. Br J Surg 81: 935 – 941 (1994)

222. Maier C, Scheuerle A, Hauser B, Schelzig H, Szabo C, Radermacher P, Kick J: The selective poly(ADP)ribose – polymerase 1 inhibitor INO 1001 reduces spinal cord injury during porcine aortic cross – clamping – induced ischemia / reperfusion injury. Intensive Care Med 33: 845 – 850 (2007)

223. Manis G, Feuerman M, Hines GL: Open aneurysm repair in elderly patients not candidates for endovascular repair (EVAR): Comparison with patients undergoing EVAR or preferential open repair. Vasc Endovasc Surg 40: 95 – 101 (2006)

224. Marty – Ane CH, Berthet JP, Branchereau P, Mary H, Alric P: Endovascular repair for acute traumatic rupture of the thoracic aorta. Ann Thorac Surg 75: 1803 – 1807 (2003)

225. Mastracci TM, Garrido – Olivares L, Cina CS, Clase CM: Endovascular repair of ruptured abdominal aortic aneurysms: a systematic review and metaanalysis. J Vasc Surg 47: 214 – 221 (2008)

226. Mastroroberto P, Chello M: Emergency thoracoabdominal aortic aneurysm repair: clinical outcome. J Thorac Cardiovasc Surg 118: 477 – 481 (1999)

227. Mathison M, Becker GJ, Katzen BT, Benenati JF, Zemel G, Powell A, Kovacs ME, Lima MM: The influence of female gender on the outcome of endovascular abdominal aortic aneurysm repair. J Vasc Interv Radiol 12: 1047 – 1051 (2001)

228. Matsumura JS, Brewster DC, Makaroun MS, Naftel DC for the Excluder Bifurcated Endoprosthesis Investigators: A multicenter controlled clinical trial of open versus endovascular treatment of abdominal aortic aneurysm. J Vasc Surg 37: 262 – 271 (2003)

229. May J, White GH, Waugh R, Ly CN, Stephens MS, Jones MA, Harris JP: Improved survival after endoluminal repair with second – generation prostheses compared with open repair in the treatment of abdominal aortic aneurysms: a 5 – year concurrent comparison using life table method. J Vasc Surg 33: 21 – 26 (2001)

230. McCready RA, Siderys H, Pittman JN, Herod GT, Halbrook HG, Fehrenbacher JW, Beckman DJ, Hormuth DA, Nelson D: Ruptured abdominal aortic aneurysms in a private, teaching hospital: a decade's experience. J Vasc Surg 15: 242 – 243 (1992)

231. McGwin G Jr, Reiff DA, Moran SG, Rue LW 3rd: Incidence and characteristics of motor vehicle collision – related blunt thoracic aortic injury according to age. J Trauma 52: 859 – 866 (2002)

232. Mehta M, Darling RC 3rd, Roddy SP, Fecteau S, Ozsvath KJ, Kreienberg PB, Paty PS, Chang BB, Shah DM: Factors associated with abdominal compartment syndrome complicating endovascular repair of ruptured abdominal aortic aneurysms. J Vasc Surg 42: 1047 – 1051 (2005)

233. Mehta M, Taggert J, Darling RC 3rd, Chang BB, Kreienberg PB, Paty PS, Roddy SP, Sternbach Y, Ozsvath KJ, Shah DM: Establishing a protocol for endovascular treatment of ruptured abdominal aortic aneurysms: outcomes of a prospective analysis. J Vasc Surg 44: 1 – 8 (2006)

234. Melnitchouk S, Pfamatter T, Kadner A, Dave H, Witzke H, Trentz O, Turina M, Lachat M: Emergency stent – graft placement for hemorrhage control in acute thoracic aortic rupture. Eur J Cardiothorac Surg 25: 1032 – 1038 (2004)

235. Menashi S, Campa JS, Greenhalgh RM, Powell JT: Collagen in abdominal aortic aneurysm: typing, content and degradation. J Vasc Surg 6: 578 – 582 (1987)

236. Miani S, Giorgetti PL, Giordanengo F, Tealdi D: Ruptured abdominal aortic aneurysms: factors affecting the early postoperative outcome. Panminerva Med 40: 309 – 313 (1998)

237. Miller DC, Mitchell RS, Oyer PE, Stinson EB, Jamieson SW, Shumway NE: Independent determinants of operative mortality for patients with aortic dissections. Circulation 70: 153 – 164 (1984)

238. Mitchell RS, Dake MD, Semba CP, Fogarty TJ, Zarins CK, Liddel RP, Miller DC: Endovascular stent – graft repair of thoracic aortic aneurysms. J Thorac Cardiovasc Surg 111: 1054 – 1062 (1996)

239. Mofidi R, Goldie VJ, Kelman J, Dawson AR, Murie JA, Chalmers RT: Influence of sex on expansion rate of abdominal aortic aneurysms. Br J Surg 94: 310 – 314 (2007)

240. Morishita K, Kurimoto Y, Kawaharada N, Fukada J, Hachiro Y, Fujisawa Y, Abe T: Descending thoracic aortic rupture: role of endovascular stent – grafting. Ann Thorac Surg 78: 1630 – 1634 (2004)

241. Munoz E, Kassan MA, Chang JB: Surgonomics: the costs of ruptured abdominal aortic aneurysm. Angiology 39: 830 – 837 (1988)

242. Najibi S, Terramani TT, Weiss VJ, Mac Donald MJ, Lin PH, Redd DC, Martin LG, Chaikof EL, Lumsden AB: Endoluminal versus open treatment of descending thoracic aortic aneurysms. J Vasc Surg 36: 732 – 737 (2002)

243. Najjar SF, Mueller KH, Ujiki MB, Morasch MD, Matsumura JS, Eskandari MK: Percutaneous endovascular repair of ruptured abdominal aortic aneurysms. Arch Surg 142: 1049 – 1052 (2007)

244. Nathanson DR, Rodriguez – Lopez JA, Ramaiah VG, Williams J, Olsen DM, Wheatley GH, Diethrich EB: Endoluminal stent – graft stabilization for thoracic aortic dissection. J Endovasc Ther 12: 354 – 359 (2005)

245. Neuhauser B, Perkmann R, Greiner A, Steingruber I, Tauscher T, Jaschke W, Fraedrich G, Czermak BV: Mid – term results after endovascular repair of the atherosclerotic descending thoracic aortic aneurysm. Eur J Vasc Endovasc Surg 28: 146 – 153 (2004)

246. Newman KM, Malon AM, Shin RD, Scholes JV, Ramey WG, Tilson MD: Matrix metalloproteinases in abdominal aortic aneurysm: characterization, purification, and their possible sources. Connect Tissue Res 30: 265 – 276 (1994)

247. Neya K, Omoto R, Kyo S, Kimura S, Yokote Y, Takamoto S, Adachi H: Outcome of Stanford type B acute aortic dissection. Circulation 86 [suppl II]: II 1 – II 7 (1992)

248. Nicholls SC, Gardner JB, Meissner MH, Johansen KH: Rupture in small abdominal aortic aneurysms. J Vasc Surg 28: 884 – 888 (1998)

249. Nielsen EW, Mollnes TE, Harlan JM, Winn RK: C1 – inhibitor reduces the ischaemia – reperfusion injury of skeletal muscles in mice after aortic cross clamping. Scand J Immunol 56: 588 – 592 (2002)

250. Nienaber CA, Fattori R, Lund G, Dieckmann C, Wolf W, von Kodolitsch Y, Nicolas V, Pierangeli A: Nonsurgical reconstruction of thoracic aortic dissection by stent – graft placement. N Engl J Med 340: 1539 – 1545 (1999)

251. Nienaber CA, Ince H, Petzsch M, Rehders T, Körber T, Schneider H, Weber F: Endovascular treatment of thoracic aortic dissection and its variants. Acta Chir Belg 102: 292 – 298 (2002)

252. Nienaber CA, Eagle KA: Aortic dissection: New frontiers in diagnosis and management: Part II: Therapeutic management and follow – up. Circulation 108: 772 – 778 (2003)

253. Nöldeke S, Jenal G, Quendt J, Arlart I, Hupp T: Aortenruptur bei M. Behcet – eine seltene sonographische Diagnose. Gefässchirurgie 6: 201 – 206 (2004)

254. Normann NA, Taylor AA, Crawford ES, DeBakey ME, Saleh SA: Catecholamine release during and after cross clamping of descending thoracic aorta. J Surg Res 34: 97 – 103 (1983)

255. Ockert S, Schumacher H, Bockler D, Megges I, Allenberg JR: Early and midterm results after open and endovascular repair of ruptured abdominal aortic aneurysms in a comparative analysis. J Endovasc Ther 14: 324 – 332 (2007)

256. Oehri I, Frei R, Sponagel L, Flückiger U: Salmonellosen: ein Überblick. Schweiz Med Forum 5: 1000 – 1007 (2005)

257. O`Hara PJ, Hertzer NR, Krajewski LP, Tan M, Xiong X, Beven EG: Ten – year experience with abdominal aortic aneurysm repair in octogenarians: early results and late outcome. J Vasc Surg 21: 830 – 837 (1995)

258. Okita Y, Ando M, Minatoya K, Tagusari O, Kitamura S, Nakajjma N, Takamoto S: Early and long – term results of surgery for aneurysms of the thoracic aorta in septuagenarians and octogenarians. Eur J Cardiothorac Surg 16: 317 – 323 (1999)

259. Oldenburg HS, Burress – Welborn M, Pruitt JH, Boelens PG, Seeger JM, Martin TD, Wesdorp RI, Rauwerda JA, van Leeuwen PA, Moldawer LL: Interleukin – 10 appearance following thoraco – abdominal and abdominal aortic aneurysm repair is associated with the duration of visceral ischaemia. Eur J Vasc Endovasc Surg 20: 169 – 172 (2000)

260. Oppenheim F: Gibt es eine Spontanruptur der gesunden Aorta und wie kommt es zustande? Muench Med Wochenschr 65: 1234 – 1237 (1918)

261. Orend KH: Untersuchungen über die endovaskuläre, stentgestützte Ausschaltung von Aneurysmen im Abschnit III der Aorta am Tiermodell. Med. Habilitationsschrift, Universität Ulm (1995)

262. Orend KH, Liewald F, Kirchdorfer B, Sunder – Plassmann L: Management of descending aortic dissection. Ann Ital Chir 66: 821 – 824 (1995)

263. Orend KH, Scharrer – Pamler R, Kapfer X, Liewald F, Görich J, Sunder – Plassmann L: Endovaskuläre Ausschaltung thorakaler Aortenaneurysmen, Dissektionen und Rupturen. Gefässchirurgie 6: 136 – 144 (2001)

264. Orend KH, Kotsis T, Scharrer – Pamler R, Kapfer X, Liewald F, Görich J, Sunder – Plassmann L: Endovascular repair of aortic rupture due to trauma and aneurysm. Eur J Vasc Endovasc Surg 23: 61 – 67 (2002)

265. Orend KH, Pamler R, Kapfer X, Liewald F, Görich J, Sunder – Plassmann L: Endovascular repair of traumatic descending aortic transection. J Endovasc Ther 9: 573 – 578 (2002)

266. Orend KH, Scharrer – Pamler R, Kapfer X, Görich J, Liewald F, Halter G: Ergebnisse der stentgestützten Aortenrekonstruktion im Rupturstadium. Gefässchirurgie 8: 170 – 180 (2004)

267. Orend KH, Halter G, Schelzig H, Lang G, Mühling B, Sunder – Plassmann L: Endovaskuläre Behandlung rupturierter Aortenläsionen. Meeting Abstract (124. Kongress der Deutschen Gesellschaft für Chirurgie) http://www.egms.de/en/meetings/dgch2007/07dgch004.shtml (2007) (Downloaddatum 25.10.2008)

268. Orend KH, Zarbis N, Schelzig H, Halter G, Lang G, Sunder – Plassmann L: Endovascular treatment (EVT) of acute traumatic lesions of the descending thoracic aorta – 7 years' experience. Eur J Vasc Endovasc Surg 34: 666 – 672 (2007)

269. Ott MC, Stewart TC, Lawlor DK, Gray DK, Forbes TL: Management of blunt thoracic aortic injuries: endovascular stents versus open repair. J Trauma 56: 565 – 570 (2004)

270. Ouriel K, Geary K, Green RM, Fiore W, Geary JE, DeWeese JA: Factors determining survival after ruptured aortic aneurysm: the hospital, the surgeon and the patient. J Vasc Surg 11: 493 – 496 (1990)

271. Ouriel K: The use of an aortoiliac side – arm conduit to maintain distal perfusion during thoracoabdominal aortic aneurysm repair. J Vasc Surg 37: 214 – 218 (2003)

272. Oyama M, McNamara JJ, Suehiro GT, Suehiro A, Sue – Ako K: The effects of thoracic aortic cross – clamping and declamping on visceral organ blood flow. Ann Surg 197: 459 – 463 (1983)

273. Pacini D, Angeli E, Fattori R, Lovato L, Rocchi G, Di Marco L, Bergonzini M, Grillone G, Di Bartolomeo R: Traumatic rupture of the thoracic aorta: ten years of delayed management. J Thorac Cardiovasc Surg 129: 880 – 884 (2005)

274. Palma JH, Almeida DR, Carvalho AC, Andrade JC, Buffolo E: Surgical treatment of acute type B aortic dissection using an endoprosthesis (elephant trunk). Ann Thorac Surg 63: 1081 – 1084 (1997)

275. Parent FN, Meier GH, Godziachvili V, LeSar CJ, Parker FM, Carter KA, Gayle RG, DeMasi RJ, Marcinczyk MJ, Gregory RT: The incidence and natural history of type I and II endoleak: a 5 – year follow – up assessment with color duplex ultrasound scan. J Vasc Surg 35: 474 – 481 (2002)

276. Parlani G, Verzini F, Zannetti S, De Rango P, Lenti M, Lupatelli L, Cao P: Does gender influence outcome of AAA endoluminal repair? Eur J Vasc Endovasc Surg 26: 69 – 73 (2003)

277. Parmley L, Mattingly T, Manion W, Jahnke E: Non – penetrating traumatic injury of the aorta. Circulation 17: 1086 – 1101 (1958)

278. Parodi JC, Palmaz JC, Barone HD: Transfemoral intraluminal graft implantation for abdominal aortic aneurysms. Ann Vasc Surg 5: 491 – 499 (1991)

279. Pasch AR, Ricotta JJ, May AG, Green RM, De Weese JE: Abdominal aortic aneurysm: the case for elective resection. Circulation 70: 1 – 4 (1984)

280. Pasquinelli G, Preda P, Gargiulo M, Vici M, Cenacchi G, Stella A, D'Addato M, Martinelli GN, Pileri S: An immunhistochemical study of inflammatory abdominal aortic aneurysms. J Submicrosc Cytol Pathol 25: 103 – 112 (1993)

281. Patel AP, Langan EM 3rd, Taylor SM, Gray BH, Carsten CG, Cull DL, Snyder BA, Stanbro MD, Youkey JR, Sullivan TM: An analysis of standard open and endovascular surgical repair of abdominal aortic aneurysms in octogenarians. Am Surg 69: 744 – 747 (2003)

282. Pauls S, Orend KH, Sunder – Plassmann L, Kick J, Schelzig H: Endovascular repair of symptomatic penetrating atherosclerotic ulcer of the thoracic aorta. Eur J Vasc Endovasc Surg 34: 66 – 73 (2007)

283. Pearce BJ, Baldwin Z, Bassiouni H, Gewertz BL, McKinsey JF: Endovascular solutions to complications of open aortic repair. Vasc Endovasc Surg 39: 221 – 228 (2005)

284. Peppelenbosch N, Yilmaz N, van Marrewijk C, Buth J, Cuypers P, Duijm L, Tielbeek A: Emergency treatment of acute symptomatic or ruptured abdominal aortic aneurysm. Outcome of a prospective intent – to – treat by EVAR protocol. Eur J Vasc Endovasc Surg 26: 303 – 310 (2003)

285. Piffaretti G, Caronno R, Tozzi M, Lomazzi C, Rivolta N, Castelli P: Endovascular versus open repair of ruptured abdominal aortic aneurysms. Expert Rev Cardiovasc Ther 4: 839 – 852 (2006)

286. Pitton M, Schmiedt W, Neufang A, Herber S, Düber C, Thelen M: Emergency endovascular treatment of acute aortic diseases. Rofo Fortschr Geb Röntgenstr Neuen Bildgeb Verfahr 174: 593 – 599 (2002)

287. Pitton MB, Schweitzer H, Herber S, Schmiedt W, Neufang A, Düber C, Thelen M: Endovaskuläre Therapie von abdominellen Aortenaneurysmen: klinisch – radiologische Ergebnisse im mittelfristigen Verlauf. Fortschr Röntgenstr 175: 1392 – 1402 (2003)

288. Poli de Figueiredo LF, Mathru M, Tao W, Solanki D, Uchida T, Kramer GC: Hemodynamic effects of isovolemic hemodilution during descending thoracic aortic cross clamping and lower torso reperfusion. Surgery 122: 32 – 38 (1997)

289. Powell J, Greenhalgh RM: Cellular, enzymatic, and genetic factors in the pathogenesis of abdominal aortic aneurysms. J Vasc Surg 9: 297 – 304 (1989)

290. Powell JT, Brown LC: The natural history of abdominal aortic aneurysms and their risk of rupture. Acta Chir Belg 101: 11 – 16 (2001)

291. Prager M, Claeys L, Fuegl A, Teufelsbeuer H, Kretschmer G, Trubel W, Huk I, Polterauer P: Das abdominelle Aortenaneurysma: Operation, Indikation, Technik, Ergebnisse. Acta Med Austriaca 24: 10 – 14 (1997)

292. Pratesi C, Dorigo W, Troisi N, Pratesi G, Santoro G, Stefano P, Innocenti AA, Pulli R: Acute traumatic rupture of the descending thoracic aorta: endovascular treatment. Am J Surg 192: 291 – 295 (2006)

293. Prault TL, Stevens SL, Freeman MB, Cassada D, Hardin R, Goldman MH: Open versus endo: early experience with endovascular abdominal aortic aneurysm repair beyond the clinical trials. Heart Surg Forum 7: E459 – 461 (2004)

294. Prinssen M, Verhoeven ELG, Buth J, Cuypers PWM, van Sambeck MRHM, Balm R, Buskens E, Grobbee DE, Blankensteijn JD for the Dutch Randomized Endovascular Aneurysm Management (DREAM) Group: A randomized trial comparing conventional and endovascular repair of abdominal aortic aneurysms. N Engl J Med 351: 1607 – 1618 (2004)

295. Probst A, Bittinger M, Eberl T, Jakob R, Zinkl K, Heiss A, Eser R, Häckel T, Messmann H: Aortoduodenale Fistel als Ursache der gastrointestinalen Blutung – eine endoskopisch schwierige Differentialdiagnose. Z Gastroenterol 44: 239 – 244 (2006)

296. Puchner S, Bucek RA, Rand T, Schoder M, Holzenbein T, Kretschmer G, Reiter M, Lammer J: Endovascular therapy of inflammatory aortic aneurysms: a meta – analysis. J Endovasc Ther 12: 560 – 567 (2005)

297. Puskas JD, Oka T, Mayer E, Wisser W, Downey GP, Slutsky AS, Patterson GA: Hemodilution reduces early reperfusion injury in an ex vivo rabbit lung preservation model. Ann Thorac Surg 57: 731 – 735 (1994)

298. Rasmussen TE, Hallett JW Jr, Metzger RL, Richardson DM, Harmsen WS, Goronzy JJ, Weyand CM: Genetic risk factors in inflammatory abdominal aortic aneurysms: polymorphic residue 70 in the HLA – DR B1 as a key genetic element. J Vasc Surg 25: 356 – 364 (1997)

299. Raupach J, Ferko A, Lojik M, Krajina A, Dominik J, Harrer J: The endovascular treatment of the aortic trauma. Rozhl Chir 84: 270 – 276 (2005)

300. Reimer P, Vosshenrich R, Landwehr P, Storck M: Nachsorge nach Stentgraft der Aorta. In: Diagnostik von Erkrankungen der Aorta. Der Radiologe 5: 455 – 456 (2007)

301. Reitsma JB, Bleumeekers HJCM, Hoes AW, Kleijnen J, de Groot RM, Jacobs MJHM, Grobbee DE, Tijssen JGP: Increasing incidence of aneurysms of the abdominal aorta in the Netherlands. Eur J Vasc Endovasc Surg 12: 446 – 451 (1996)

302. Resch T, Malina M, Lindblad B, Dias NV, Sonesson B, Ivancev K: Endovascular repair of ruptured abdominal aortic aneurysms: logistics and short – term results. J Endovasc Ther 10: 440 – 446 (2003)

303. Ricco JB, Goeau – Brissonniere O, Rodde – Dunet MH, Marty M, Fender P, Allemand H, Corsini A: Use of abdominal aortic endovascular prostheses in France from 1999 to 2001. J Vasc Surg 38: 1273 – 1282 (2003)

304. Rizzo RJ, McCarthy WJ, Dixit SN, Lilly MP, Shively VP, Flinn WR, Yao JS: Collagen – types and matrix protein content in human abdominal aortic aneurysms. J Vasc Surg 10: 365 – 373 (1989)

305. Roddy SP, Darling RC 3rd, Maharaj D, Ozsvath KJ, Mehta M, Paty PS, Kreienberg PB, Choi D, Chang BB, Shah DM: Should ruptured abdominal aortic aneurysms be repaired in the octogenarian? Cardiovasc Surg 11: 337 – 340 (2003)

306. Rodriguez JA, Olsen DM, Shtutman A, Lucas LA, Wheatley G, Alpern J, Ramaiah V, Diethrich EB: Application of endograft to treat thoracic aortic pathologies: a single center experience. J Vasc Surg 46: 413 – 420 (2007)

307. Rohrer MJ, Cutler BS, Wheeler B: Long – term survival and quality of life following ruptured abdominal aortic aneurysms. Arch Surg 123: 1213 – 1217 (1988)

308. Rousseau H, Dambrin C, Marcheix B, Richeux L, Mazerolles M, Cron C, Watkinson A, Mugniot A, Soula P, Chabbert V, Canevet G, Roux D, Massabuau P, Meites G, Tran Van T, Otal P: Acute traumatic aortic rupture: a comparison of surgical and stent – graft repair. J Thorac Cardiovasc Surg 129: 1050 – 1055 (2005)

309. Rowe DW, Mc Goodwin EB, Martin GR, Grahn D: Decreased lysyl oxidase activity in the aneurysm – prone, mottled mouse. J Biol Chem 252: 939 – 942 (1977)

310. Rückert R, Pirlich M, Rogalla P, Ismail M, Kasper A, Gerl H, Müller J: Endovaskuläre Therapie bei nicht – aneurysmatischer infrarenaler Aortenruptur. Zentralbl Chir 131: 8 – 12 (2006)

311. Rutherford RB: Arterial Aneurysms. In: Vascular Surgery, Hrsg.: Robert B Rutherford, WB Saunders, Philadelphia: 906 – 908 (1989)

312. Rutherford RB, Krupski WC: Current status of open versus endovascular stent – graft repair of abdominal aortic aneurysms. J Vasc Surg 39: 1129 – 1139 (2004)

313. Rutledge R, Oller DW, Meyer AA, Johnson Jr GJ: A statewide, population – based, time – series analysis of the outcome of ruptured abdominal aortic aneurysm. Ann Surg 233: 492 – 505 (1996)

314. Safi HJ, Harlin SA, Miller CC 3rd, Iliopoulos DC, Joshi A, Mohasci TG, Zippel R, Letsou GV, Tabor M: Predictive factors for acute renal failure in thoracic and thoracoabdominal aortic aneurysm surgery. J Vasc Surg 24: 338 – 344 (1996)

315. Safi HJ, Campbell MP, Miller CC 3rd, Iliopoulos DC, Khoynezhad A, Letsou GV, Asimacopoulos PJ: Cerebral spinal fluid drainage and distal aortic perfusion decrease the incidence of neurological deficit: the results of 343 descending and thoracoabdominal aortic aneurysm repairs. Eur J Vasc Endovasc Surg 14: 118 – 124 (1997)

316. Safi HJ, Miller CC 3rd, Azizzadeh A, Iliopoulos DC: Observations on delayed neurologic deficit after thoracoabdominal aortic aneurysm repair. J Vasc Surg 26: 616 – 622 (1997)

317. Safi HJ, Campbell MP, Ferreira ML, Azizzadeh A, Miller CC 3rd: Spinal cord protection in descending thoracic and thoracoabdominal aortic aneurysm repair. Semin Thorac Cardiovasc Surg 10: 41 – 44 (1998)

318. Safi HJ, Miller CC 3rd: Spinal cord protection in descending thoracic and thoracoabdominal aortic repair. Ann Thorac Surg 67: 1937 – 1939 (1999)

319. Scharrer – Pamler R, Kotsis T, Kapfer X, Görich J, Sunder – Plassmann L: Endovascular stent – graft repair of ruptured aortic aneurysms. J Endovasc Ther 10: 447 – 452 (2003)

320. Scheinert D, Krankenberg H, Schmidt A, Gummert JF, Nitzsche S, Scheinert S, Bräunlich S, Sorge I, Krakor R, Biamino G, Schuler G, Mohr FW: Endoluminal stent – graft placement for acute rupture of the descending thoracic aorta. Eur Heart J 25: 694 – 700 (2004)

321. Schelzig H, Pauls S, Orend KH, Sunder – Plassmann L, Scharrer – Pamler R: Endovaskuläre Therapie des symptomatischen Aortenulkus. Gefässchirurgie 9: 201 – 208 (2004)

322. Schelzig H, Pauls S, Kick J, Orend KH, Sunder – Plassmann L, Scharrer – Pamler R: Symptomatisches infrarenales penetrierendes Aortenulkus (PAU) – endovaskuläre Therapie. Gefässchirurgie 10: 363 – 366 (2005)

323. Schepens MA, Defauw JJ, Hamerlijnck RP, Vermeulen FE: Risk assessment of acute renal failure after thoracoabdominal aortic aneurysm surgery. Ann Vasc Surg 219: 400 – 407 (1994a)

324. Schepens MA, Defauw JJ, Hamerlijnck RP, De Geest R, Vermeulen FE: Surgical treatment of thoracoabdominal aortic aneurysms by simple crossclamping. Risk factors and late results. J Thorac Cardiovasc Surg 107: 134 – 142 (1994b)

325. Schermerhorn ML, O`Malley AJ, Jhaveri A, Cotterill P, Pomposelli F, Landon BE: Endovascular versus open repair of abdominal aortic aneurysms in the Medicare population. N Engl J Med 358: 464 – 474 (2008)

326. Schildberg FW, Stelter WJ: Thorakale Aortenaneurysmen. In: Indikation zur Operation. Hrsg.: G. Heberer, L. Schweiberer. Springer Berlin: 359 – 363 (1981)

327. Schmiedt W, Düber C, Pitton M, Neufang A, Dorweiler B, Herber S, Reinstadler J, Kirsch D, Eberle B, Espinola – Klein C, Thelen M, Oelert H: Endovaskuläre Aneurysmatherapie – Langzeitergebnisse nach 7 Jahren. Med Klin 97: 204 – 208 (2002)

328. Schmitz F, Langkau G, Müller KM: Inflammatorische Aortenaneurysmen nach prothetischer Versorgung. Morphologische Befunde nach mehrjährigen Inkorporationsphasen. Pathologic 25: 120 – 126 (2004)

329. Schumacher H, Bardenheuer H, Richter G, Allenberg JR: Endovaskulärer Bogenersatz – Alternative für den Risikopatienten. CHAZ 4: 1-7 (2003)

330. Schumacher H, Bockler D, von Tengg – Kobligk H, Allenberg JR: Acute traumatic aortic tear: open versus stent – graft repair. Semin Vasc Surg 19: 48 – 59 (2006)

331. Schunn C, Heilberger P, Ritter W, Raithel D: Aortenruptur nach perkutaner Implantation einer iliakalen Stentprothese. Grenzen der Indikation zur endoluminalen Stentprothesenimplantation. Gefässchirurgie 3: 107 – 109 (1998)

332. Schwartz LB, Belkin M, Donaldson M, Mannik MC, Whittemore AD: Improvement in results of repair of type IV thoracoabdominal aortic aneurysms. J Vasc Surg 24: 74 – 81 (1996)

333. Semba CP, Kato N, Kee ST, Lee GK, Mitchell RS, Miller DC, Dake MD: Acute rupture of the descending thoracic aorta: Repair with use of endovascular stent – grafts. J Vasc Interv Radiol 8: 337 – 342 (1997)

334. Shackleton CR, Schecter MT, Bianco R, Hildebrand HD: Preoperative predictors of mortality risk in ruptured abdominal aortic aneurysm. J Vasc Surg 6: 583 – 589 (1987)

335. Sharif MA, Lee B, Makar RR, Loan W, Soong CV: Role of the Hardman index in predicting mortality for open and endovascular repair of ruptured abdominal aortic aneurysms. J Endovasc Ther 14: 528 – 535 (2007)

336. Shim WH, Koo BK, Yoon YS, Choi D, Jang Y, Lee DY, Chang BC: Treatment of thoracic aortic dissection with stent – grafts. J Endovasc Ther 9: 817 – 821 (2002)

337. Sinner B: Der thorakale und thorakoabdominale Aortenersatz – eine retrospektive Analyse offener und endovaskulärer Therapieverfahren. Med. Dissertation, Universität Hamburg (2004)

338. Soisalon – Soininen S, Salo JA, Takkunen O, Mattila S: Comparison of long – term survival after repair of ruptured and non – ruptured abdominal aortic aneurysm. Vasa J Vasc Diss 24: 42 – 48 (1995)

339. Soyer R, Bessou JP, Bouchart F, Tabley A, Mouton – Schleifer D, Arrignon J, Redonnet M: Acute traumatic isthmic aortic rupture. Long – term results in 49 patients. Eur J Cardiothorac Surg 6: 431 – 436 (1992)

340. Stanson AW, Kazmeir FJ, Hollier LH, Edwards WD, Pairolero PC, Sheedy PF, Joyce JW, Johnson MC: Penetrating atherosclerotic ulcers of the thoracic aorta: natural history and clinicopathologic correlations. Ann Vasc Surg 1: 15 – 23 (1986)

341. Starr JE, Hertzer NR, Mascha EJ, O'Hara PJ, Krajewski LP, Sullivan TM, Beven EG: Influence of gender on cardiac risk and survival in patients with infrarenal aortic aneurysms. J Vasc Surg 23: 870 – 880 (1996)

342. Statistisches Bundesamt, Wiesbaden: Unfallgeschehen im Straßenverkehr 2006. (2007).

343. Sternbergh WC, Money SR, Greenberg RK, Chuter TAM for the Zenith Investigators: Influence of endograft oversizing on device migration, endoleak, aneurysm shrinkage and aortic neck dilation: Results from the Zenith multicenter trial. J Vasc Surg 39: 20 – 26 (2004)

344. Sterpetti AV, Hunter WJ, Feldhaus RJ, Chasan P, McNamara M, Cisternino S, Schultz RD: Inflammatory aneurysms of the abdominal aorta: incidence, pathologic and etiologic considerations. J Vasc Surg 9: 643 – 650 (1989)

345. Stock W, Geppert E, Haase W, Isselhard W: Hemodynamics and myocardial contractility in experimental tourniquet – shock. Basic Res Cardiol 71: 133 – 149 (1976)

346. Svensson LG, Crawford ES, Hess KR, Coselli JS, Safi HJ: Dissection of the aorta and dissecting aortic aneurysms. Improving early and long – term surgical results. Circulation 82 (suppl IV): IV 24 – IV 38 (1990)

347. Svensson LG, Hess KR, Coselli JS, Safi HJ, Crawford ES: A prospective study of respiratory failure after high – risk surgery on the thoracoabdominal aorta. J Vasc Surg 14: 271 – 282 (1991)

348. Svensson LG, Crawford ES: Aortic dissection and aortic aneurysm surgery: clinical observations, experimental investigations and statistical analysis. Part I Curr Probl Surg 29: 819 – 912 (1992)

349. Svensson LG, Crawford ES, Hess KR, Coselli JS, Safi HJ: Variables predictive of outcome in 832 patients undergoing repairs of the descending thoracic aorta. Chest 104: 1248 – 1253 (1993a)

350. Svensson LG, Crawford ES, Hess KR, Coselli JS, Safi HJ: Experience with 1509 patients undergoing thoracoabdominal aortic operations. J Vasc Surg 17: 357 – 370 (1993b)

351. Svensson LG, Labib SB: Aortic dissection and aortic aneurysm surgery. Curr Opin Cardiol 9: 191 – 199 (1994)

352. Svensson LG, Sun J, Nadolny E, Kimmel WA: Prospective evaluation of minimal blood use for ascending aorta and aortic arch operations. Ann Thorac Surg 59: 1501 – 1508 (1995)

353. Teschner M, Dragojevic D: Therapie infrarenaler Bauchaortenaneurysmen: Konventionelle Aortenchirurgie oder interventionelle Stentimplantation?. Dt Ärztebl 94: A 2820 – A 2827 (1997)

354. Teufelsbauer H, Prusa AM, Wolff K, Polterauer P, Nanobashvili J, Prager M, Holzenbein T, Thurnher S, Lammer J, Schemper M, Kretschmer G, Huk I: Endovascular stent grafting versus open surgical operation in patients with infrarenal aortic aneurysms: a propensity score – adjusted analysis. Circulation 106: 782 – 787 (2002)

355. Tiesenhausen K, Hausegger KA, Amman W, Koch G: Aortoduodenale Fistel nach endovaskulärer Rekonstruktion eines abdominellen infrarenalen Aortenaneurysmas. Gefässchirurgie 4: 101 – 104 (1999)

356. Tiesenhausen K, Amman W, Koch G, Hausegger KA, Oberwalder P, Rigler B: Endovascular stent – graft repair of acute thoracic aortic dissection – early clinical experiences. Thorac Cardiovasc Surg 49: 16 – 20 (2001)

357. Tittle SL, Lynch RJ, Cole PE, Singh HS, Rizzo JA, Kopf GS, Elefteriades JA: Midterm follow – up of penetrating ulcer and intramural hematoma of the aorta. J Thorac Cardiovasc Surg 123: 1051 – 1059 (2002)

358. Torsello G, Klenk E, Tessarek J: Die Aneurysmabehandlung mit dem „Talent – Stentgraft“ – eine Bilanz nach 4 – jähriger Erfahrung. Der Chirurg 73: 839 – 845 (2002)

359. Torsello GB, Klenk E, Kasprzak B, Umscheid T: Rupture of abdominal aortic aneurysm previously treated by endovascular stentgraft. J Vasc Surg 28: 184 – 187 (1998)

360. U.K. Small Aneurysm Trial Participants: Risk factors for aneurysm rupture in patients kept under ultrasound surveillance. Ann Surg 230: 289 – 297 (1999)

361. United Kingdom Small Aneurysm Trial Participants: Long – term outcomes of immediate repair compared with surveillance of small abdominal aortic aneurysms. N Engl J Med 346: 1445 – 1452 (2002)

362. Vaaramaki S, Pimenoff G, Heikkinen M, Suominen V, Saarinen J, Zeitlin R, Salenius J: Ten – year outcomes after endovascular aneurysm repair (EVAR) and magnitude of additional procedures. Scand J Surg 96: 221 – 228 (2007)

363. Van der Laan MJ, Bartels LW, Viergever MA, Blankensteijn JD: Computed tomograhy versus magnetic resonance imaging of endoleaks after EVAR. Eur J Vasc Endovasc Surg 32: 361 – 365 (2006)

364. van Dongen HPA, Leusink JA, Moll FL, Brons FM, de Boer A: Ruptured abdominal aortic aneurysms: Factors influencing postoperative mortality and long – term survival. Eur J Vasc Endovasc Surg 15: 62 – 66 (1998)

365. Velazquez PC, Bavaria JE, Pochettino A, Carpenter JP: Emergency repair of thoracoabdominal aortic aneurysms with immediate presentation. J Vasc Surg 30: 996 – 1003 (1999)

366. Verdant A: Rupture of the thoracic aorta: where is the expected improvement in surgical treatment? J Thorac Cardiovasc Surg 104: 1169 – 1171 (1992)

367. Verhoye JP, De Latour B, Heautot JF, Vola M, Langanay T, Corbineau H, Leguerrier A, Barral X, Favre JP: Mid – term results of endovascular treatment for descending thoracic aorta diseases in high – surgical risk patients. Ann Vasc Surg 20: 714 – 722 (2006)

368. Visser JJ, Bosch JL, Hunink MG, van Dijk LC, Hendriks JM, Poldermans D, van Sambeek MR: Endovascular repair versus open surgery in patients with ruptured abdominal aortic aneurysms: clinical outcomes with 1 – year follow – up. J Vasc Surg 44: 1148 – 1155 (2006)

369. Visser JJ, van Sambeek MR, Hamza TH, Hunink MG, Bosch JL: Ruptured abdominal aortic aneurysms: endovascular repair versus open surgery – systematic review. Radiology 245: 122 – 129 (2007)

370. Vogl TJ, Moritz A, Fieguth HG, Doss M, Thalhammer A, Balzer JO: Endovaskuläre Therapie von thorakalen Aortenläsionen. Dtsch Ärztebl 102: A 987 – 992 (2005)

371. Vohra R, Abdool – Carrim AT, Groome J, Pollock JG: Ruptured aortic aneurysms: postoperative complications and their management. Ann Vasc Surg 2: 114 – 119 (1988)

372. Vollmar J: Arterielle Aneurysmen. In: Vollmar J (Hrsg.): Rekonstruktive Chirurgie der Arterien. 4. überarbeitete Auflage, Thieme Verlag, Stuttgart, New York S. 96 – 153 (1996)

373. Von Kodolitsch Y, Schwartz AG, Nienaber CA: Clinical prediction of acute aortic dissection. Arch Intern Med 160: 2977 – 2982 (2000)

374. Von Oppel UO, Dunne TT, De Groot MK, Zilla P: Traumatic aortic rupture: twenty – year metaanalysis of mortality and risk of paraplegia. Ann Thorac Surg 58: 585 – 593 (1994)

375. Von Segesser LK, Genoni M, Künzli A, Lachat M, Niederhäuser U, Vogt P, Schonbeck M, Turina M: Surgery for ruptured thoracic and thoraco – abdominal aortic aneurysms. Eur J Cardiothorac Surg 10: 996 – 1001 (1996)

376. Von Segesser LK, Tkebuchava T, Niederhäuser U, Künzli A, Lachat M, Genoni M, Vogt P, Jenni R, Turina MI: Aortobronchial and aortoesophageal fistulae as risk factors in surgery of descending thoracic aortic aneurysms. Eur J Cardiothorac Surg 12: 195 – 201 (1997)

377. Vorstand der Dt. Ges. f. Gefäßchirurgie (Hrsg.): Leitlinien zu Diagnostik und Therapie in der Gefäßchirurgie. Deutscher Ärzteverlag, Köln (1998)

378. Wahl WL, Michaels AJ, Wang ST, Dries DJ, Taheri PA: Blunt thoracic aortic injury: Delayed or early repair? J Trauma 47: 254 – 260 (1999)

379. Wakefield TW, Whitehouse WM Jr, Wu SC, Zelenock GB, Cronenwett JL, Erlandson EE, Kraft RO, Lindenauer SM, Stanley JC: Abdominal aortic aneurysm rupture: statistical analysis of factors affecting outcome of surgical treatment. Surgery 91: 586 – 596 (1982)

380. Walsh SR, Tang TY, Boyle JR: Renal consequences of endovascular abdominal aortic aneurysm repair. J Endovasc Ther 15: 73 – 82 (2008)

381. Warembourg H, Prat A, Roux JP, Soots G: Acute traumatic rupture of the thoracic aorta. Role of delayed surgical treatment. Ann Chir 43: 121 – 124 (1989)

382. Welborn MB, Oldenburg HS, Hess PJ, Huber TS, Martin TD, Rauwerda JA, Wesdorp RI, Espat NJ, Copeland EM, Moldawer LL, Seeger JM: The relationship between visceral ischemia, proinflammatory cytokines, and organ injury in patients undergoing thoracoabdominal aortic aneurysm repair. Crit Care Med 28: 3191 – 3197 (2000)

383. Wheatley GH, Nunez A, Preventza O, Ramaiah VG, Rodriguez – Lopez JA, Williams J, Olsen D, Diethrich EB: Have we gone too far? Endovascular stent – graft repair of aortobronchial fistulas. J Thorac Cardiovasc Surg 133: 1277 – 1285 (2007)

384. Williams JS, Graff JA, Uku JM, Steinig JP: Aortic injury in vehicular trauma. Ann Thorac Surg 57: 726 – 730 (1994)

385. Wilson WR, Anderton M, Choke EC, Dawson J, Loftus IM, Thompson MM: Elevated plasma MMP1 and MMP9 are associated with abdominal aortic aneurysm rupture. Eur J Vasc Endovasc Surg 35: 580 – 584 (2008)

386. Wisianowsky C: Thromboembolische Komplikationen nach Implantation von endovaskulären Aortenprothesen. Med. Dissertation, Universität Ulm (2001)

387. Wolff KS, Prusa AM, Polterauer P, Wibmer A, Schoder M, Lammer J, Kretschmer G, Huk I: Endografting increases total volume of AAA repairs but not at the expense of open surgery: experience in more than 1000 patients. J Endovasc Ther 12: 274 – 279 (2005)

388. Yeung KK, Jongkind V, Coveliers HM, Tangelder GJ, Wisselink W: Routine continuous cold perfusion of the kidneys during elective juxtarenal aortic aneurysm repair. Eur J Vasc Endovasc Surg 35: 446 – 451 (2008)

389. Young R, Ostertag H: Häufigkeit, Ätiologie und Rupturrisiko des Aortenaneurysmas. Dtsch Med Wschr 112: 1253 – 1256 (1987)

390. Yusuf SW, Witaker SC, Chuter TA, Wenham PW, Hopkinson BR: Emergency endovascular repair of leaking aortic aneurysm. Lancet 344: 1645 (Letter) (1994)

391. Zarins CK, Runyon – Hass A, Zatina MA, Lu CT, Glagov S: Increased collagenase activity in early aneurysmal dilatation. J Vasc Surg 3: 238 – 248 (1986)

392. Zarins CK, White RA, Schwarten D, Kinney E, Dietrich EB, Hodgson KJ, Fogarty TJ: AneuRx stent graft versus open surgical repair of abdominal aortic aneurysms: Multicenter prospective clinical trial. J Vasc Surg 29: 292 – 308 (1999)

393. Zarins CK, Bloch DA, Crabtree T, Matsumoto AH, White RA, Fogarty TJ: Stent graft migration after endovascular aneurysm repair: importance of proximal fixation. J Vasc Surg 38: 1264 – 1272 (2003)

394. Ziethen J: Korrektur der Aortenisthmusstenose im Erwachsenenalter. Med. Dissertation, Westfälische Wilhelms – Universität Münster (2005)

7. Anhang

Protokoll: Hausarztbefragung

Datum_____

Patient:_____, geb.:_____

Patient lebt noch? 0 ja

0 nein,

Todeszeitpunkt/-ort _____

Todesursache: _____

Zusammenhang mit Aortenruptur? 0 ja

0 nein

Beschwerden/Komplikationen (bezüglich der Aortenruptur) im Nachbeobachtungs-zeitraum?

0 nein

0 ja: _____

Weitere OP / Intervention (bezüglich der Aortenläsion) im Nachbeobachtungszeitraum?

0 nein

0 ja:_____

Letztes CT- / MRT-Aorta

wann/wo?_____

Befund: _____

Kardiovaskuläre Risikofaktoren:

0 arterielle Hypertonie

0 Hyperlipidämie

0 Diabetes mellitus

0 Nikotinabusus / Ex-Nikotinabusus

Wesentliche Vorerkrankungen:_____

_____

Wer könnte noch Auskunft geben, falls Sie keine Informationen über die benötigten Daten haben?

_____

_____

8. Danksagung

Zunächst gilt mein ganz besonderer Dank Herrn Prof. Dr. K.-H. Orend für die Überlassung des Themas sowie für die motivierende und unkomplizierte Betreuung meiner Arbeit. Besonders hervorzuheben ist an dieser Stelle die konstruktive und stets äußerst zügige Durchsicht des Primärmanuskripts.

Außerdem möchte ich mich bei allen Mitarbeitern der Abteilung für Thorax- und Gefäßchirurgie am Universitätsklinikum Ulm mit ihrem ärztlichen Direktor Herrn Prof. Dr. L. Sunder – Plassmann bedanken, die bei Fragen und Problemen stets ein offenes Ohr hatten. Frau B. Ritzal, Frau R. Kirchner und Frau N. Drescher bin ich für das Sammeln und Weiterleiten unzähliger eingehender Telefaxe, sowie für das Aufstöbern vieler längst verloren geglaubter Daten und Befunde zu großem Dank verpflichtet.

Desweiteren möchte ich mich bei Frau K. Chrenko und Frau B. Einsiedler vom Institut für Biometrie und Medizinische Dokumentation der Universität Ulm für die freundliche Hilfestellung und Beratung bei der statistischen Auswertung der gewonnen Daten bedanken.

Nicht zuletzt danke meinen Eltern und meiner Freundin Sonja, die mich immer wieder motiviert und mir zu Hause den Rücken frei gehalten haben, so dass ich die nötige Zeit und Kraft hatte, diese Arbeit zu vollenden.