Universitätsklinikum Ulm
Klinik für Orthopädie
Ärztlicher Direktor: Prof. Dr. med. H. Reichel

Die Bedeutung der kombinierten Trochleaplastik und Rekonstruktion des medialen patellofemoralen Ligamentum zur Therapie der patellofemoralen Instabilität

Dissertation
zur
Erlangung des Doktorgrades der Medizin
an der Medizinischen Fakultät der Universität Ulm

vorgelegt von Simon Ganal
aus Spaichingen
Ulm 2017

Amtierender Dekan:	Prof. Dr. rer. nat. Thomas Wirth
1. Berichterstatter:	Prof. Dr. med. Manfred Nelitz
2. Berichterstatter:	Prof. Dr. med. Marc Scheithauer
Tag der Promotion:	18.01.2018

Inhaltsverzeichnis

Inhaltsverzeichnis ..... **I**

Abkürzungsverzeichnis ..... **III**

1 Einleitung **1**

1.1 Grundlagen der Patellaluxation 1

1.2 Stabilität des Patellofemoralgelenks 3

1.3 Grundlagen der Trochleadysplasie 10

1.4 Diagnostik der patellofemoralen Instabilität 14

1.5 Therapeutische Möglichkeiten der Patellaluxation 19

1.6 Fragestellung 25

2 Material und Methoden **26**

2.1 Auswahl des Patientenkollektivs 26

2.2 Operationstechnik 27

2.3 Nachbehandlungsschema 34

2.4 Klinische Nachuntersuchung 34

2.5 Kniegelenkscores 35

2.6 Bildgebende Untersuchungsmethoden 38

2.7 Knorpelbeurteilung 41

2.8 Statistische Auswertung 42

2.9 Ethikantrag 42

3 Ergebnisse **43**

3.1 Allgemein 43

3.2 Auswahl des Patientenkollektivs 43

3.3 Klinische präoperative Untersuchung 44

3.4 Bildgebung 44

3.5 Knorpelbeurteilung 44

3.6 Klinische postoperative Ergebnisse 45
3.7 Subjektive Patientenzufriedenheit 45
3.8 Return to Sports 45
3.9 Prä- und postoperativer Vergleich der Scores 46
3.10 Komplikationen 49
4 Diskussion 50
5 Zusammenfassung 62
6 Literaturverzeichnis 64
7 Lebenslauf 78

Abkürzungsverzeichnis

Abb.	Abbildung
a.p.	Anterior-posterior
ARS	Activity rating scale
bzw.	Beziehungsweise
CT	Computertomographie
et al.	Et alii (und andere)
Hrsg.	Herausgeber
ICRS	International Cartilage Repair Society
IKDC	International Knee Documentation Committee
Lig.	Ligamentum
M.	Musculus
MCL	Mediales Kollateralband
MPa	Megapascal
MPFL	Mediales patellofemorales Ligament
MPML	Mediales patellomeniskales Ligament
MPTL	Mediales patellotibiales Ligament
MRT	Magnetresonanztomographie
MW	Mittelwert
N	Newton
p	Signifikanzwert (p-Wert)
PFI	Patellofemorale Instabilität
SD	Standardabweichung
TAS	Tegner activity scale
TTTG-Abstand	Abstand zwischen Tuberositas tibiae und trochleärer Grube
VAS	Visuelle Analogschmerzskala
VMO	Musculus vastus medialis obliquus
WOMAC	Western Ontario and McMaster Universities Arthritis Index

Blut ist dicker als Wasser

1 Einleitung

Es wird angenommen, dass es sich bei 2 bis 3 % aller Knieverletzungen um eine Patellaluxation handelt [8,11,152]. Neben den diagnostischen und therapeutischen Herausforderungen birgt diese Verletzung die Gefahr von langfristigen Komplikationen. Um diesen vorzubeugen wird besonders die Therapie seit vielen Jahren kontrovers diskutiert. Neben der Entscheidung einer konservativen oder operativen Therapie gestaltet sich insbesondere die Frage nach dem optimalen operativen Verfahren schwierig. Dies wird in der Unübersichtlichkeit und Vielzahl der in der Literatur beschriebenen operativen Techniken deutlich. Durch neu gewonnene Erkenntnisse der letzten Jahre rückten die MPFL-Rekonstruktion sowie die Trochleaplastik verstärkt in den Fokus. Es deutet sich jedoch an, dass die Therapie mit einem einzelnen Verfahren oft nicht den gewünschten Erfolg bringt, da häufig mehrere Pathologien vorliegen. Es soll mit dieser Arbeit die Relevanz einer kombinierten Therapie aus Rekonstruktion des Ligamentum patellofemorale mediale und einer Trochleaplastik untersucht werden.

1.1 Grundlagen der Patellaluxation

Die Patellaluxation ist definiert als Dislokation der Kniescheibe aus dem patellofemoralen Gleitlager. Der Verletzungsmechanismus variiert entsprechend der Ätiologie, wobei die Gewichtung stark auf Seite der atraumatischen Genese liegt. In der Regel ereignet sich die Luxation in leichter Flexionsstellung (0 bis 30°), wobei die Patella fast immer nach lateral luxiert. Anschließend kommt es in den meisten Fällen zur spontanen Reposition. Während des Luxationsereignisses kommt es in den überwiegenden Fällen zur Zerreißung des Ligamentum patellofemorale mediale und/oder zur Verletzung von weiteren Strukturen [23,42,114]. Neben weiteren zugrunde liegenden Risikofaktoren begünstigt dies das häufige Auftreten von Reluxationen [8,24].

Der Großteil der erstmaligen Luxationen ereignet sich zwischen dem 10 und 17 Lebensjahr [47,134]. Das Geschlechterverhältnis ist mit 46 % männlich und 54 % weiblich annähernd ausgeglichen [12,134]. Eingeteilt wird die Patellaluxation in kongenital, habituell oder traumatisch. Die kongenitale Patellaluxation besteht bereits bei der Geburt meist beidseitig und wird im Rahmen zusätzlicher Erkrankun-

gen des Bewegungsapparates beobachtet. Insgesamt handelt es sich um eine äußerst seltene Anomalie. Bei der wesentlich häufigeren habituellen Luxation kommt es zu einer gewohnheitsmäßigen Luxation mit spontaner Reposition ohne erkennbaren Auslöser [81]. Auffallend ist das mit 60 bis 90 % verstärkte Auftreten bei jungen, weiblichen Patienten, die oft als übergewichtig und gelenklax beschrieben werden [101]. Die traumatische Genese kommt durch massive äußere Einwirkung zustande. Sie tritt dementsprechend zum Großteil bei sportlichen Betätigungen auf.

Tabelle 1: Übersicht Einteilungsmöglichkeiten von Patellaluxationen

Ursache	- traumatisch - spontan
Häufigkeit	- erstmalig - rezidivierend
Schweregrad	- luxiert - subluxiert
Richtung	- lateral - medial
Zeitpunkt	- angeboren - erworben

1.1.1 Ätiologie

Für die Stabilität und Funktion des patellofemoralen Gelenks sind die knöcherne Form des Patellagleitlagers, der dazugehörige Bandapparat und das Zusammenspiel der Muskulatur verantwortlich. Abhängig von der Gelenkstellung stabilisieren diese dynamischen, passiven und statischen Faktoren mit unterschiedlicher Gewichtung [124]. Zur patellofemoralen Instabilität kommt es, wenn diese stabilitätsgebenden Faktoren pathologisch verändert sind. Da meist mehrere Faktoren betroffen sind, spricht man von einer multifaktoriellen Genese.

Durch die genauere Untersuchung der pathologischen Veränderungen konnten mehrere Risikofaktoren ausgemacht werden.

Dejour et al. [30] unterschieden in ihrer Studie nach Haupt- und Nebenfaktoren. Mittlerweile werden mehrere Risikofaktoren definiert, die einheitlich in der Literatur genannt werden [4,35,103,113,133,154]:

- *Trochleadysplasie*
- *Elongation/Verletzung des medialen patellofemoralen Bandes*
- *Patella alta*
- *erhöhter Abstand der Tuberositas tibiae zur „trochlear groove“ (TTTG)*
- *pathologische Torsionswerte von Femur und/oder Tibia*
- *pathologische femorotibiale Achsenverhältnisse*

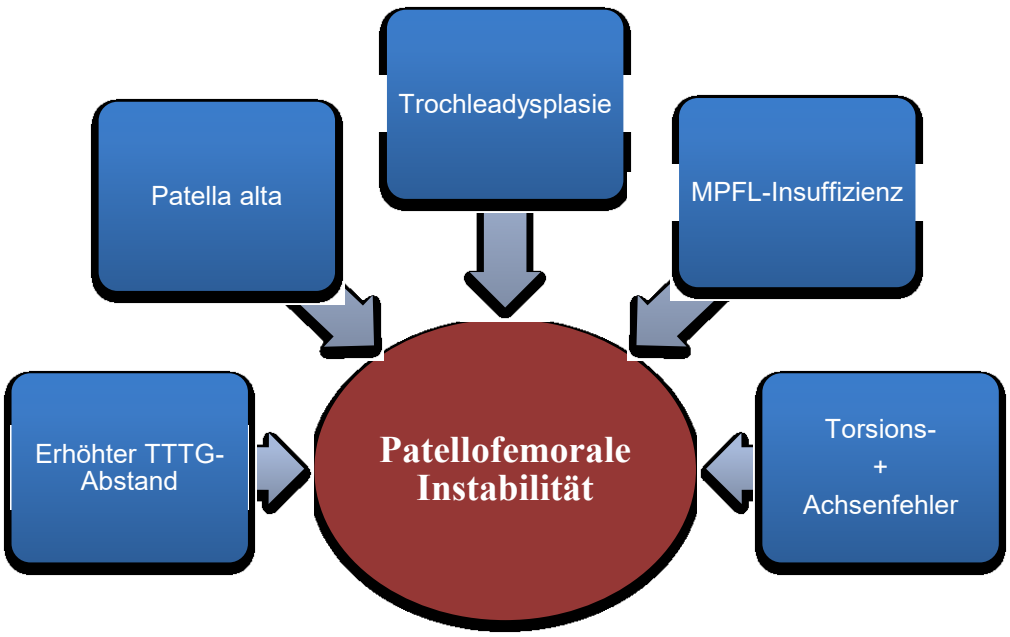

Abbildung 1: Bildliche Darstellung Risikofaktoren der patellofemoralen Instabilität. TTTG = Abstand der Tuberositas tibiae zur „trochlear groove“; MPFL = Ligamentum patellofemorale mediale

1.2 Stabilität des Patellofemoralgelenks

Wie bereits in Kap. 1.1 erwähnt, sind prinzipiell drei Faktoren für die Gelenkstabilität verantwortlich:

- *Aktive Faktoren (Muskulatur)*
- *Passive Faktoren (Kapsel und Bänder)*
- *Statische Faktoren (knöcherne Morphologie)*

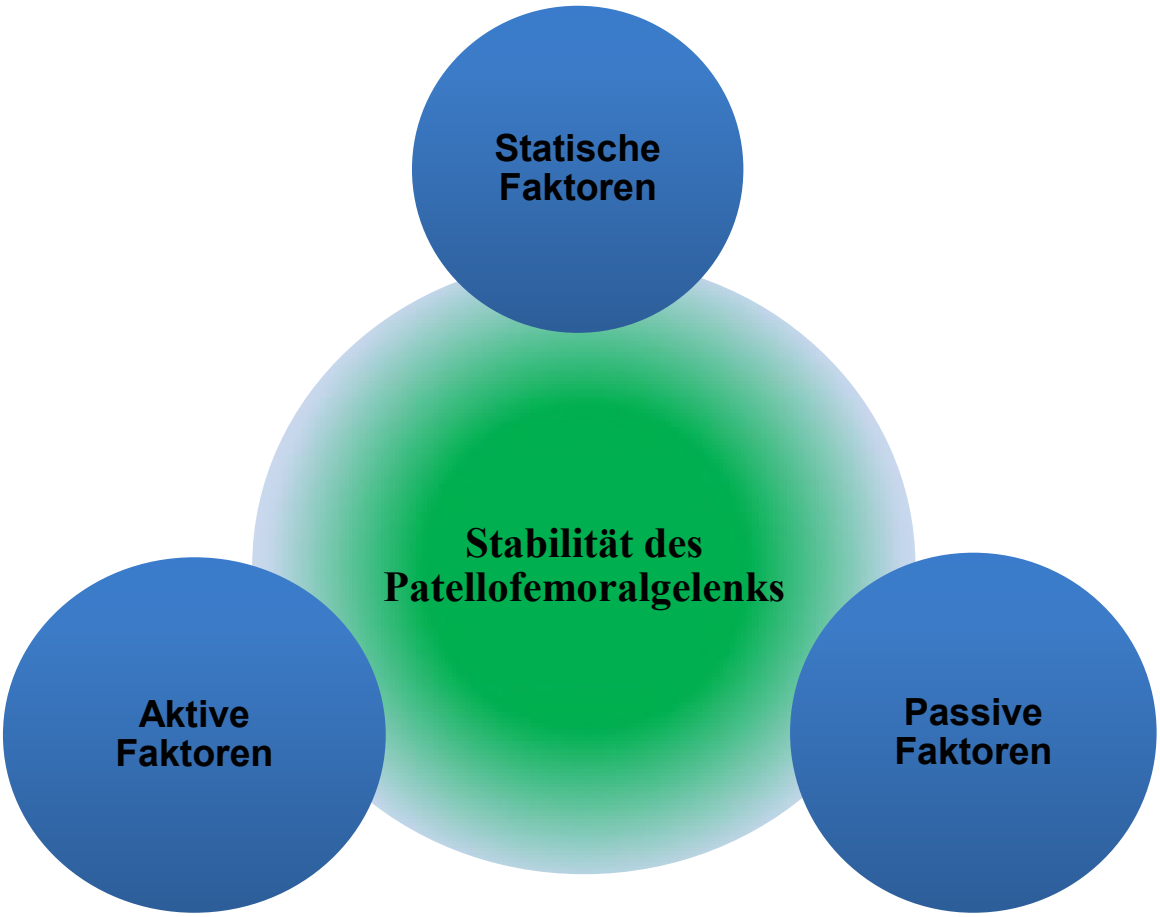

Abbildung 2: Stabilitätsbildende Faktoren des Patellofemoralgelenkes.

1.2.1 Aktive Faktoren

Der wichtigste aktive Stabilisator ist der Musculus quadriceps femoris, wobei insbesondere der Musculus vastus medialis obliquus (VMO) einer Lateralisierung der Patella entgegenwirken soll [57].

Die weiteren Anteile des Quadrizepsmuskels inserieren über ihre jeweilige Sehne an verschiedenen Stellen des oberen Patellarandes. Die Patella ihrerseits ist über das Ligamentum patellae mit der Tibia verbunden. Über diese beiden Strukturen lässt sich der Q-Winkel bestimmen, welcher als Winkel zwischen dem Kraftvektor des Musculus quadriceps femoris und der Patellarsehne definiert ist. Theoretisch nimmt mit Vergrößerung des Q-Winkels auch der lateralisierende Kraftvektor auf das Femoropatellargelenk zu [69,92]. Da die Bestimmung des Q-Winkels nicht mit ausreichender Reproduzierbarkeit gelingt, wird mittlerweile der TTTG-Abstand als alternativer Parameter verwendet [29,128].

Die Studie von Powers et al. [107] zeigt, dass Muskelvektoren die Gelenkkinetik beeinflussen können. Obwohl daraus abgeleitet werden kann, dass die Kraftvektoren des Quadrizepsmuskels die Patellastabilität beeinflussen, wird die Bedeutung des Muskels für die Stabilität in Frage gestellt. Dies liegt unter anderem daran, dass der Vektor des Musculus vastus medialis obliquus erst ab einer Beugung von etwa 60° eine stabilisierende Komponente in der Transversalebene einbringt. Bei diesem Flexionsgrad gewährleistet das Gleiten in die Notch unabhängig von der Muskulatur bereits Stabilität [2]. In strecknaher Position üben die Kraftvektoren zwar einen anteroposterioren Anpressdruck aus, eine zusätzliche medialisierende Kraft konnte aber nicht nachgewiesen werden. Vielmehr zeigten Powers et al. [107], dass der Quadrizepskraftvektor aufgrund seines Verlaufs in Extension eher zu einer Lateralisierung führt.

Grundsätzlich kann gesagt werden, dass die primäre Aufgabe der Muskulatur nicht die Stabilitätsbildung, sondern die aktive Bewegung des Gelenks ist. Deshalb müssen Eingriffe wie die Medialisierung des Musculus vastus medialis obliquus kritisch betrachtet werden, da die biomechanischen Veränderungen nur bedingt vorhersagbar sind [9].

1.2.2 Passive Faktoren

Die passiven Faktoren bestehen aus dem Kapsel- und Bandapparat, wobei insbesondere die medialen Weichteilstrukturen entscheidend für die Stabilität sind. Zu diesen Strukturen gehören das mediale patellofemorale Ligament (MPFL), das mediale patellomeniskale Ligament (MPML), das mediale patellotibiale Ligament (MPTL) und das Retinaculum superficialis [5,108].

Warren und Marshall [151] unterteilten diese Strukturen in 3 Schichten.

Die erste, oberflächliche Schicht besteht aus dem Retinaculum superficialis. Die 2. Schicht wird von dem MPFL und dem medialen Kollateralband (MCL) gebildet, während sich die tiefe 3. Schicht aus dem MPTL und MPML zusammensetzt.

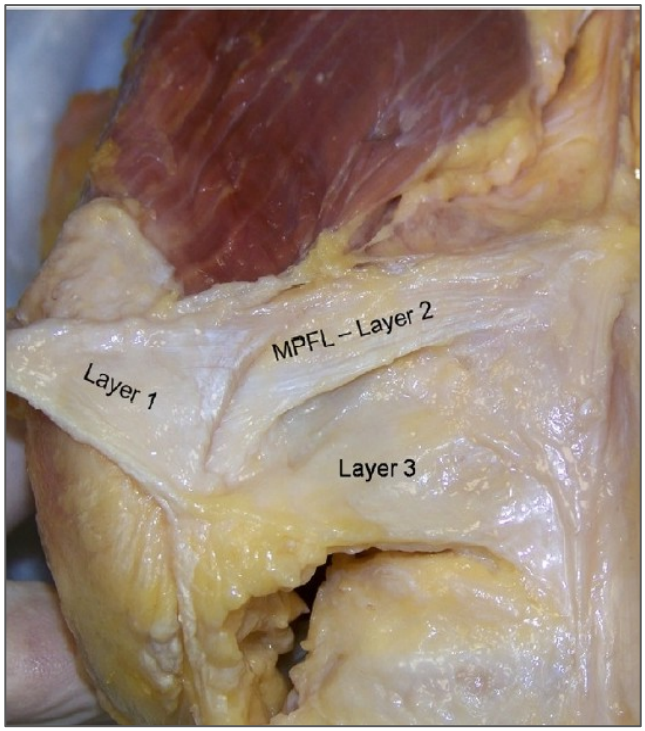

Abbildung 3: Anatomie der medialen Kapsel und Bandstrukturen; mit Layer 1 = Retinaculum superficiale; Layer 2 = Ligamentum patellofemorale mediale (MPFL), oberflächliches mediales Seitenband (MCL), mediales patellotibiales Band (MPTL) Layer 3 = tiefes mediales Seitenband (MCL) und Gelenkkapsel. Aus [55].

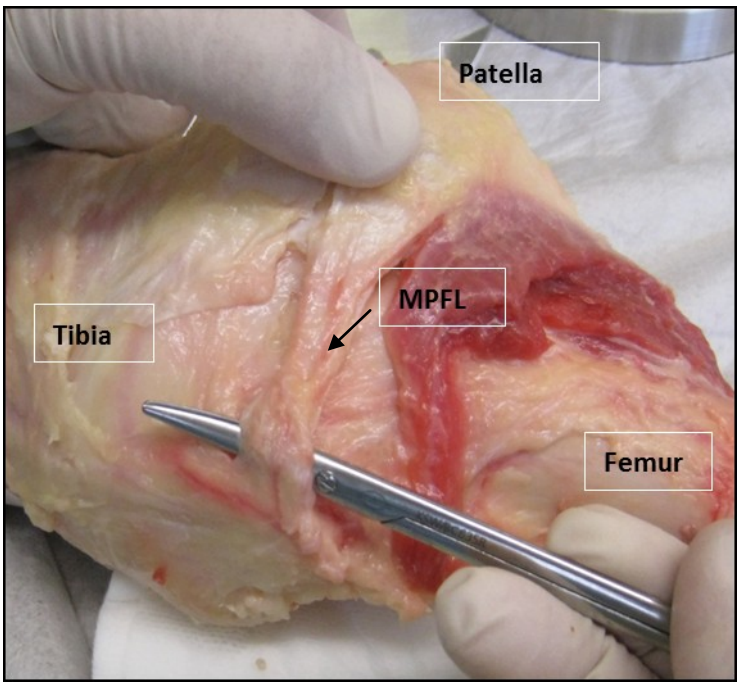

Abbildung 4: Anatomische Darstellung des Ligamentum patellofemorale mediale (MPFL) am Präparat aus [55].

Unter diesen Strukturen wurde das MPFL als wichtigster Stabilisator identifiziert [28,99,115], während die übrigen Strukturen als funktionell weniger wichtig angesehen werden [36]. Da in den Gelenkstellungen zwischen 0° und 30° die knöcherne Führung noch fehlt, entfallen bis zu 90 % der stabilisierenden Kräfte auf das mediale patellofemorale Ligament [127]. Weitere Studien belegten die wichtige Rolle beim Verletzungsvorgang. So zeigte Sallay et al. [114], dass bei etwa 90 % der Patienten mit Patellaerstluxation das MPFL pathologische Veränderungen aufwies.

Interessanterweise stellte Nomura et al. [98] auch bei Patienten mit chronischer Instabilität pathologische Veränderungen am MPFL fest. Dies führt zu der Annahme, dass die Trochleadysplasie verantwortlich für die Insuffizienz des MPFL sein könnte, da sich die Patella bereits im Kindesalter in einer unphysiologischen Position befindet und die Entwicklung des Bands somit gestört sein könnte [15].

Die enorme Bedeutungszunahme des MPFL, insbesondere im Hinblick auf die Therapie, resultiert letztlich aus den neuen pathomorphologischen und biomechanischen Erkenntnissen [36,39,42,59].

1.2.3 Statische Faktoren

Unter den statischen Faktoren werden hauptsächlich die Morphologie des Gleitlagers sowie die femorotibialen Achsen verstanden [5].

Sowohl bei einem Genu valgum, als auch bei einem verstärkt nach innen rotiertem Femur, wird die Patella relativ lateralisiert und kann somit leichter luxieren.

Unter normalen Umständen wird die Patella durch die knöcherne Führung und die seitliche Barriere der Trochlea femoris gegen den lateralen Zug des Quadrizeps stabilisiert. Dagegen wird eine dysplastische Trochlea als Grundlage einer Patellaluxationen angesehen.

Im folgenden Punkt werden die anatomischen und biomechanischen Eigenschaften der Trochlea femoris näher beleuchtet.

1.2.4 Anatomische und biomechanische Aspekte der Trochlea femoris

Das größte Gelenk des menschlichen Körpers besteht aus 3 knöchernen Bestandteilen: Tibia, Femur und Patella. Diese bilden zwei zusammengesetzte Gelenke:

Femorotibialgelenk und Patellofemoralgelenk (PFG). Das PFG besteht aus Patella und Trochlea.
Unter den statischen Faktoren versteht man die ossäre Geometrie eben dieses Gelenkes, wobei das Hauptaugenmerk auf der Trochlea liegt, da die Kongruenz von Trochlea und Patella maßgeblich von dieser bestimmt wird [5,35,85].
Die Trochlea ist ein knorpelig überzogener Sulcus, der zwischen zwei Facetten eingebettet ist, wobei die laterale Facette etwas höher und massiver gebaut ist als die mediale. Der knorpelig ausgebettete Sulcus steht in direkter Verbindung mit den Femurkondylen. Die Trochlea wird von proximal nach distal tiefer, so dass bei zunehmender Beugung die Stabilität erhöht wird.



Abbildung 5: Physiologisch geformtes patellofemorales Gelenk mit Trochlea und Patella in 30° Flexion aus [145].

Physiologisch dient die Trochlea femoris der Patella als knöcherne Führung und Gleitlager bei Bewegungsvorgängen. Das Gleiten in der Trochlea wird auch als Patellartracking bezeichnet. Während der Flexion im Kniegelenk gleitet die Patella in der Trochlea von proximal nach distal und legt dabei eine Strecke von etwa 5 bis 8 cm zurück. Zu Beginn des Gleitvorgangs artikuliert hauptsächlich der distale und laterale Teil der Patellarückfläche mit der Trochlea, während in größerer Beugung die Hauptinteraktion zwischen der medialen Patellarfläche und dem medialen Femurkondylus besteht [94,103]. Gleichzeitig verschiebt sich die Patella zu Beginn der Flexion von lateral kurzzeitig nach medial, bevor wieder eine laterale Verlagerung bei einer Beugung von 15 bis 40° erfolgt [72,140].
Die Neigung der Patella (patellar tilt) ändert sich während Bewegungsvorgängen ebenfalls [136]. Bis etwa 75° Knieflexion kippt die Patella nach lateral, anschließend ab etwa 75° nach medial [97]. Der patelläre Tilt kann durch bildgebende Verfahren bestimmt werden. Dazu wird der Winkel zwischen axialer Achse der Patella

und der posterioren Kondylenlinie gemessen [56]. Erwähnenswert ist, dass die Patella auch ihre Rotation geringfügig (etwa 8°) ändert [83,97,97].
Zusammengefasst bewegt sich die Patella während des Gleitvorgangs in allen 6 Freiheitsgraden [7,22].
Durch diese Bewegungen ändert sich auch die Kontaktfläche zwischen Trochlea und Patella, was wiederum Einfluss auf den patellofemoralen Druck hat. Der patellofemorale Druck ist definiert als die Kraft pro Fläche, die die Patella durch Einfluss des Quadrizepsmuskels und des Ligamentum patellae auf die Trochlea ausübt. Somit setzt sich der patellofemorale Druck aus dem Quadrizeps-Vektor und dem Patellarsehnen-Vektor zusammen [116].
Generell wird mit zunehmender Flexion auch die Kontaktfläche vergrößert und der Anpressdruck passt sich an, was zur erhöhten Stabilität in Flexion beiträgt [58].
Einige Studien untersuchten diese Parameter während des aktiven Kniebeugens genauer [61,67,68]. Dabei zeigte sich ein patellofemoraler Druck in 20° Flexion von 2 MPa, welcher bis zu einer Flexion von 60° auf 4,1 MPa zunahm, bevor er sich wieder auf 3,5 MPa in 120° Flexion reduzierte. Allerdings liegt in 120° Flexion ein additiver Druck zwischen Quadrizepssehne und Trochlea von 1,6 MPa vor.
Klinisch relevant sind diese Erkenntnisse, da eine Störung der patellofemoralen Homöostase durch pathologische Druckveränderungen die Entstehung von Arthrose und Schmerzen begünstigen kann [10,89].
Inwieweit die Stabilität durch die Trochleamorphologie beeinflusst wird, hängt von der Knieposition ab. Das Patellartracking beginnt genau genommen erst ab einer Flexion von 30°, zuvor wird die Patella hauptsächlich passiv stabilisiert [4]. In dieser Phase übernimmt das MPFL den Hauptteil der Stabilisation und beugt einer Lateralisierung vor [36,39].
Anschließend, bei einer Flexion zwischen 30° und 100°, wird die patellofemorale Stabilität vorwiegend durch die Morphologie des Sulcus bestimmt [2,60]. In dieser Phase taucht die Patella in die physiologisch geformte Trochlea ein und sorgt somit für Stabilität. Besonders die laterale Trochleafacette wirkt luxationsbegünstigenden Kräften entgegen.
So zeigten Ahmed und Duncan in ihrer Studie, dass beim Gleitvorgang die seitliche Translation hauptsächlich von der Trochleageometrie bestimmt wird und die retropatellare Morphologie eher für die patellare Rotation verantwortlich ist [2].

1.3 Grundlagen der Trochleadysplasie

Wird das Patellartracking maßgeblich durch eine anormal geformte Gleitrinne gestört, spricht man von einer Trochleadysplasie.
Morphologisch zeigt sich die Trochlea abgeflacht oder gar konvex, was meist mit einem verminderten Sulcuswinkel einhergeht [35,105]. In der axialen Röntgenaufnahme kann der Sulcuswinkel bestimmt werden, wobei er, gemessen mit der Methode nach Merchant [90], normalerweise etwa 138 ± 6° betragen sollte.

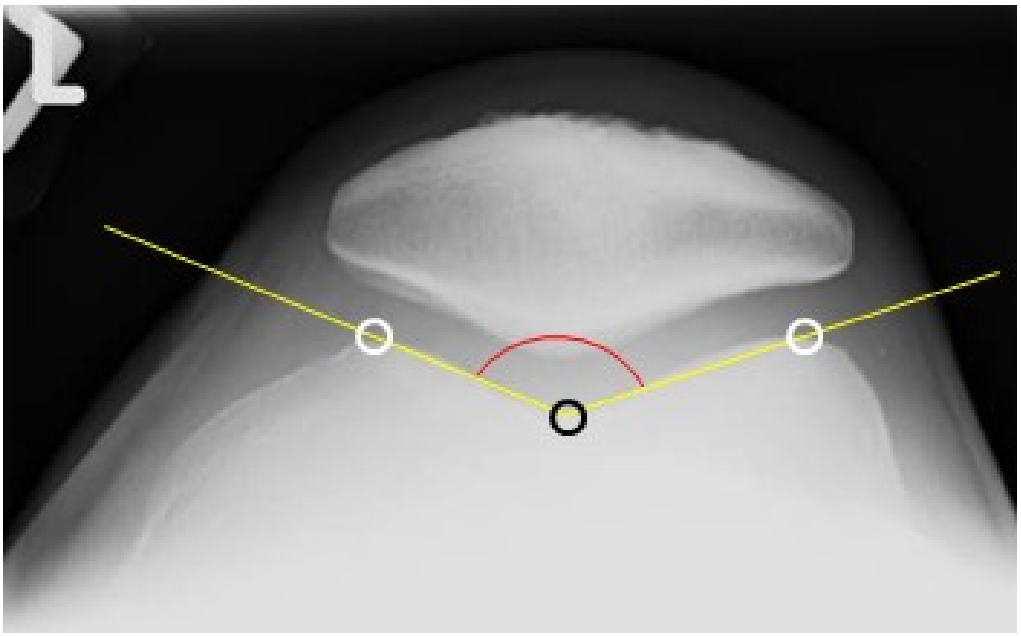

Abbildung 6: Bestimmung des Sulcuswinkel (roter Halbbogen) in der axialen Aufnahme mithilfe zweier Geraden durch den tiefsten Punkt der Trochlea femoris (schwarzer Kreis) und den jeweils höchsten Punkten des medialen und lateralen Femurkondylus (weiße Kreise). Als pathologisch gelten Winkel über 145°.

Die Trochleadysplasie ist aber keine einfache Abflachung des Sulcus, sondern mit bedingt durch einen minderausgebildeten medialen Femurkondylus, was zu einer Medialisierung der Furche führt [35].

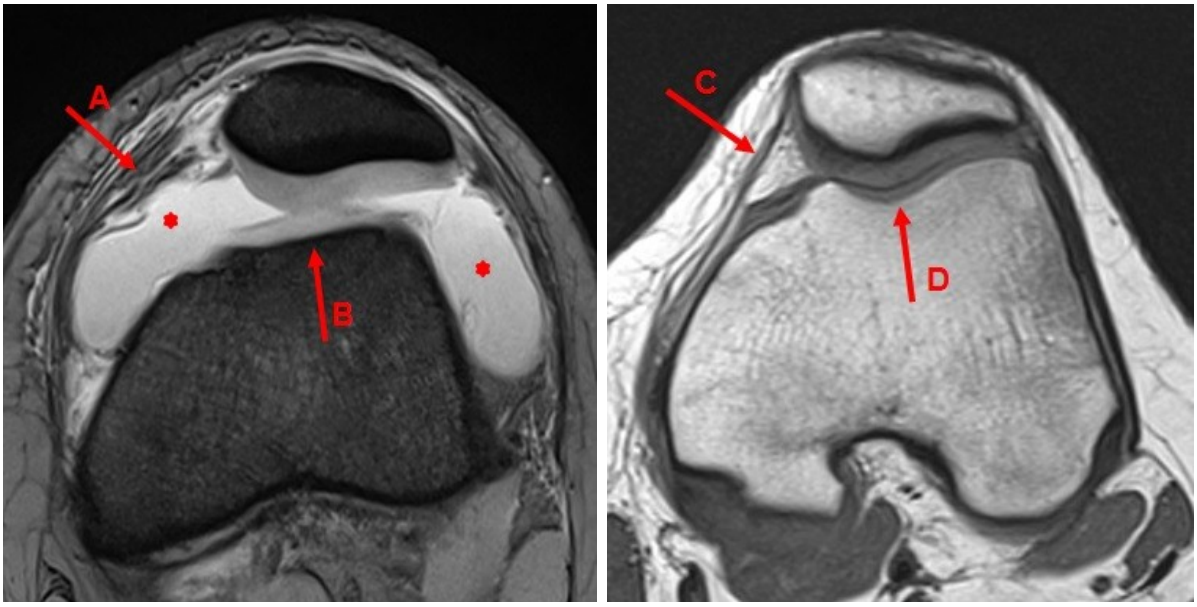

Abbildung 7:
Abb. links: MPFL-Ruptur (Pfeil A), Trochleadysplasie (Pfeil B), Kniegelenkserguss (Sterne) und nach lateral subluxierte Patella bei Zustand nach Patellaluxation.
Abb. rechts: Physiologische Verhältnisse am Kniegelenk mit intaktem MPFL (Pfeil C) und konvexer Trochlea femoris (Pfeil D). MPFL = Ligamentum patellofemorale mediale.

Dies führt zu einer eingeschränkten Führung der Patella durch die laterale Femurfacette, was letztendlich zur Instabilität führt [64]. Weitere Zeichen einer Trochleadysplasie sind die ventrale Erhöhung der Trochlea, sowie das Vorhandensein eines ventralen Sporns [6].

Durch diese Veränderungen kann die Patella nicht in das Gleitlager einsinken und ist somit nicht ausreichend stabilisiert. Besonders ausgeprägt ist die Instabilität in Flexionsgraden von 30° bis 70°, da die Patella durch das zu späte Eingleiten nach lateral gedrückt wird und zunächst auf dem lateralen Rand der Trochlea verläuft.

Es wird vermutet, dass diese gestörte Biomechanik auch zur MPFL-Insuffizienz führen kann [62].

Mehrere Studien belegen die Relevanz der Trochleadysplasie und zeigen, dass es sich um den wichtigsten Risikofaktor der femoropatellaren Instabilität handelt [19,35,149]. Die Feststellung, dass 96 % der Patienten mit einer stattgefundenen Patellaluxation eindeutige Zeichen der Trochleadysplasie aufwiesen, unterstreicht ebenfalls die Wichtigkeit der Trochleadysplasie [35].

1.3.1 Klassifikation der Trochleadysplasie

Bereits 1982 versuchten Hepp et al. [63] die Trochleadysplasie zu unterteilen.

Sie werteten etwa 1400 Tangentialaufnahmen aus und untersuchten dabei die Morphologie des Sulcus trochleae. Sie beobachteten, dass eine zunehmende Dysplasie auch immer mit einem stärker abgeflachten Sulcus einhergeht. Dabei stellten sie außerdem fest, dass die mediale Facette niemals hyperplastisch ausgebildet war.

Basierend auf diesen Erkenntnissen unterschied Hepp schließlich 5 Trochleatypen mithilfe der tangentialen Röntgenaufnahme.

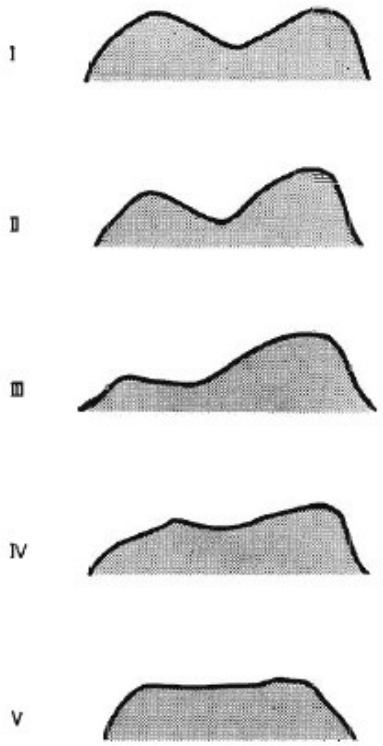

Abbildung 8: Klassifikation der Trochlea anhand der Morphologie in 5 Typen (Röntgen in 60° Flexion) nach Hepp aus [63].

Wesentliche Arbeiten zur Bedeutung der Trochleadysplasie stammen von H. Dejour. Er führte ein bis heute verwendetes Klassifikationssystem ein [34]. Dabei spielen besonders die Asymmetrie der Femurkondylen sowie der Kreuzungspunkt zwischen der Linie des Trochleabodens mit den beiden Kondylen eine entscheidende Rolle. Dieses radiologische Kriterium definierte er als sogenanntes „crossing sign“ (siehe Abb. 9). Das „crossing sign“ hat eine hohe diagnostische Evidenz auf das Vorliegen einer Trochleadysplasie.

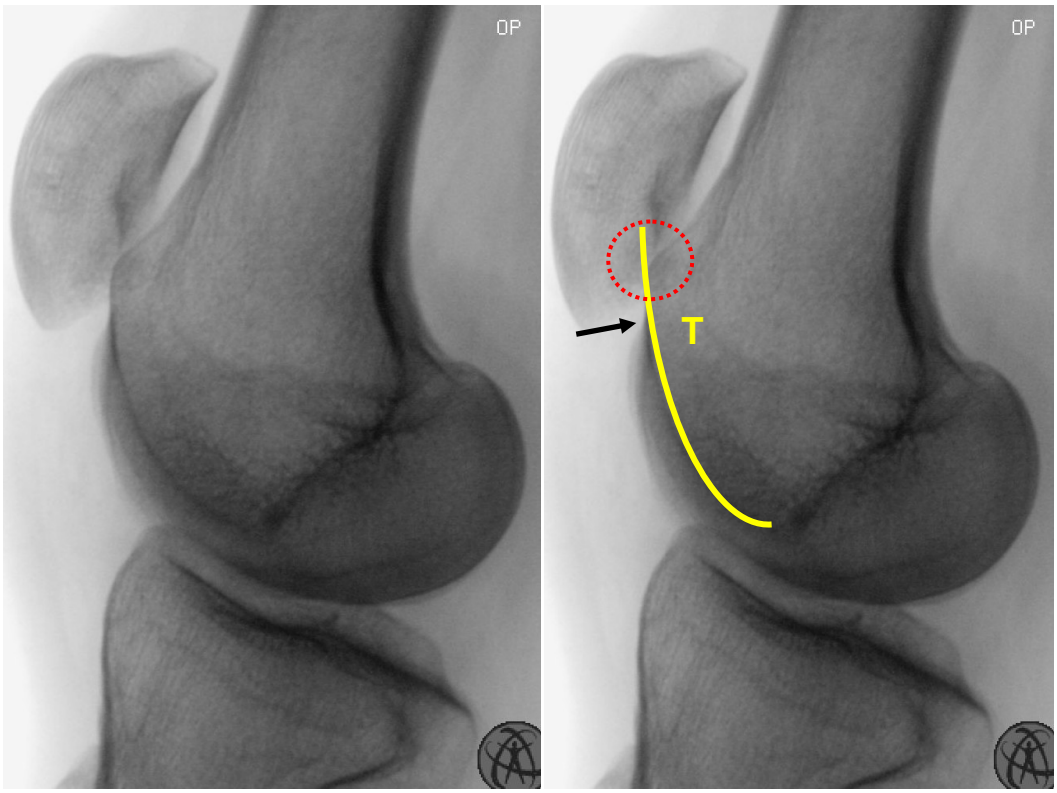

Abbildung 9: Der Trochleaboden (gelbe, bogenförmige Linie T) kreuzt ventral die Kontur der Femurkondylen (schwarzer Pfeil) als sogenanntes „crossing sign“. Die anterior sichtbare ossäre Prominenz stellt den „proximal bump“ dar (roter gestrichelter Kreis).

Basierend auf dieser Einteilung, sowie der zusätzlichen Beurteilung der Trochleamorphologie mithilfe des CT oder MRT, erfolgt die modifizierte Klassifizierung (siehe Abb. 10) in 4 Gruppen [30,31,33,34,35]:

Typ A:	*Nachweis “crossing sign“*
	Trochlea leicht abgeflacht (Sulcuswinkel > 145°)
	Trochleaform: symmetrisch und konkav
Typ B:	*Nachweis “crossing sign” und “supratrochlear spur”*
	Trochleaform: sehr flach
Typ C:	*Nachweis “crossing sign” und “double contour sign”*
	Trochlea ist asymmetrisch: medial hypoplastisch
	Trochleaform: konvex
Typ D:	*Nachweis “crossing sign”, “double contour sign” und “supratrochlear spur”*
	Trochleaform: konvex
	Trochlea ist asymmetrisch: vertikale Klippenbildung

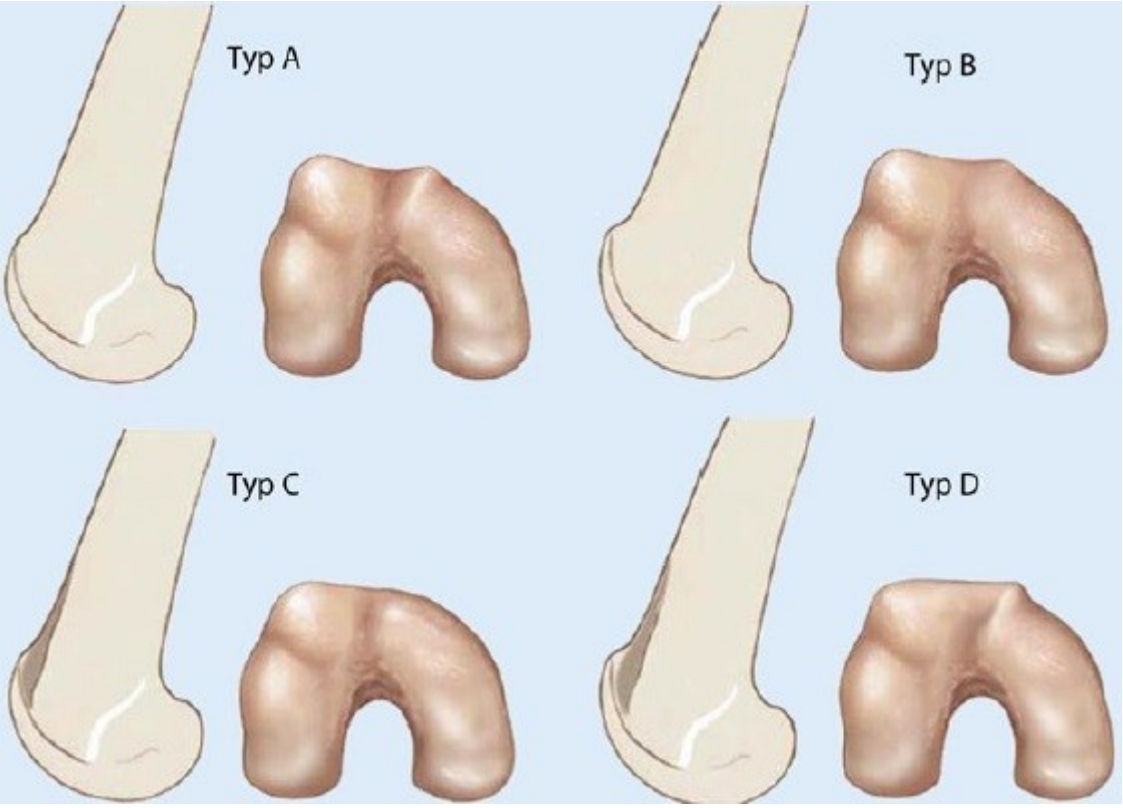

Abbildung 10: Bildliche Darstellung der Trochleadysplasie Klassifikation von Dejour [30,31,33] aus [33].

Das 4-stufige Klassifikationssystem wird neuerdings aufgrund fraglicher Reliabilität kontrovers diskutiert. Alternativ besteht der Vorschlag einer low-grade (Typ A) und high-grade (Typ B-D) Einteilung [82].

1.4 Diagnostik der patellofemoralen Instabilität

1.4.1 Anamnese und klinische Untersuchung

Besonders bei Patienten mit chronischer Instabilität ist die Anamnese eminent wichtig. Da es, wie beschrieben, meist zu einer spontanen Reposition kommt, werden Luxationsereignisse oft nicht als solche wahrgenommen. Dabei sollten auf jeden Fall die Risikofaktoren (positive Familienanamnese, stattgefundene Luxationsereignisse der Gegenseite, Subluxationen, Alter bei Erstluxation < 14 Jahre, massive Achsdeformitäten) einer Reluxation abgefragt werden [47].

Durch die klinische Untersuchung des Patellofemoralgelenks können auch Rückschlüsse zur Beurteilung der Trochlea gezogen werden. Besonders geeignet ist dabei die sitzende Position des Patienten, wobei die Beine frei hängen sollten. Es kann durch Palpation kontrolliert werden, ob die Patella bei der Beugung aus ge-

streckter Position regelrecht in den Sulcus trochleae eingleitet und in diesem verläuft.

Zur spezifischeren Untersuchung eignet sich der Apprehension Test. Dieser wird bei einer leichten Beugung im Kniegelenk von etwa 20° durchgeführt, dazu wird die Patella vom Untersucher manuell lateralisiert. Entscheidend ist die Reaktion des Patienten: Nimmt der Patient aus Angst vor einer Luxation eine abwehrende Haltung ein, so wird das Testergebnis als positiv gewertet (siehe Abb. 11).

Ein weiteres klinisches Zeichen ist das „J-sign“. Der Patient vollzieht eine aktive Extension ohne Widerstand, dabei wird beobachtet, ob die Patella deutlich nach lateral ausschlägt. Beim umgekehrten J-Zeichen wird geprüft, ob die Patella beim Übergang von Extension in Flexion sauber in die Trochlea eingleitet oder zu Beginn auf dem lateralen Kondylus gleitet.

Zur routinemäßigen Untersuchung gehört die Überprüfung von Krepitationen während Bewegungen, was auf eine Beschädigung des Knorpels hinweist.

Neben diesen spezifischeren Untersuchungsmethoden ist es zur globalen Beurteilung wichtig, auch an andere Pathologien zu denken, die oft verknüpft mit einer patellofemoralen Instabilität auftreten, wie beispielsweise Achs- und Rotationsfehlstellungen, Hüftdysplasien oder femoroacetabuläres Impingment [111,153].

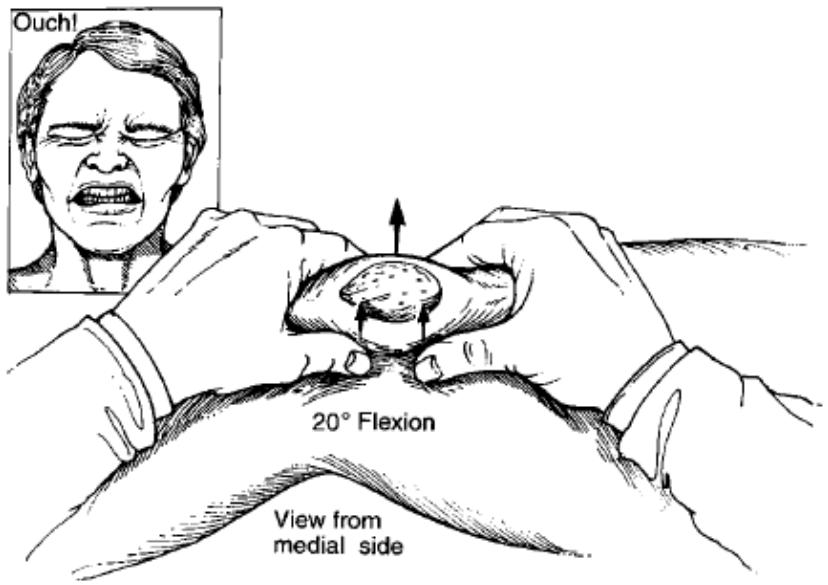

Abbildung 11: Apprehension sign: Beim 20° flektiertem Kniegelenk wird die Patella vom Untersucher nach lateral gedrückt. Entsprechend der Reaktion fällt das Testergebnis negativ oder positiv aus. Aus [155].

1.4.2 Bildgebende Verfahren

Da die klinische Symptomatik oftmals nicht mit dem eigentlichen Ausmaß korreliert, sind zur differenzierteren Diagnostik und Beurteilung bildgebende Maßnahmen unabdingbar [150]. Zur genauen Beurteilung sollten verschiedene bildgebende Verfahren kombiniert werden. Es gibt eine Reihe von Parametern, die entwickelt wurden, um die vorhandenen Risikofaktoren zu untersuchen.
Zu den wichtigsten Parametern gehören:

- *Sulcuswinkel (axiales Röntgenbild)*
- *Patellahöhe (exakt seitliche Aufnahme)*
- *Klassifikation Trochleadysplasie (Röntgen, CT und MRT)*
- *TTTG (CT oder MRT)*
- *Patellatilt (CT oder MRT)*

Das **konventionelle Röntgenbild** ist die Basis zur Abklärung einer patellofemoralen Instabilität [123]. Während die anterior-posteriore Aufnahme besonders gut pathologische Patellapositionen sowie knöcherne Verletzungen darstellt, ist das Röntgenbild im streng seitlichen Strahlengang zur Beurteilung der Trochlea und Bestimmung der Patellahöhe unerlässlich.
Wie bereits angedeutet, verwendeten Dejour et al. [30,33,35] radiologische Kriterien zur Beurteilung und Klassifizierung der Trochleadysplasie im streng seitlichen Röntgenbild: Das „crossing sign“ ist definiert als die Überschneidung des Sulcus trochleae mit der lateralen Femurkondyle (siehe Abb. 12). Dieses Zeichen hat eine hohe diagnostische Wertigkeit und gilt als sicherer Indikator für eine Trochleadysplasie.
Ein weiteres Kriterium ist das Vorhandensein einer Doppelkontur, darunter versteht man eine Verdichtungslinie, die durch die Projektion der hypoplastischen, medialen Femurkondyle entsteht (siehe Abb. 12). Der sogenannte „supratrochlear spur“ ist eine knöcherne Prominenz im proximalen Teil der Trochlea (siehe Abb. 12). Außerdem kann eine Erhöhung der Trochlea über den anterioren Kortex des Femurschafts gemessen werden, was in der Literatur auch als „bump“ bezeichnet wird.

Für die exakte Beurteilung ist die Genauigkeit der streng seitlichen Aufnahme in 30° Flexion von elementarer Bedeutung, dabei muss darauf geachtet werden, dass die posterioren Kondylenkanten genau übereinander projiziert werden.
Koëter et al. [74] zeigten, dass bereits minimale Ungenauigkeiten zu falschen Ergebnissen führen können, weswegen die Beurteilung mittels CT oder MRT an Wichtigkeit gewinnt.
In der axialen Aufnahme können die Trochleatiefe und der Sulcuswinkel (siehe Abb. 6) bestimmt werden. Zur Bestimmung des Sulcuswinkels werden Geraden durch den niedrigsten Punkt des Sulcus sowie den jeweils höchsten Kondylenpunkten gelegt und der so entstehende Winkel gemessen. Definitionsgemäß liegt bei Winkeln von über 145° eine Dysplasie vor [84,85,150].

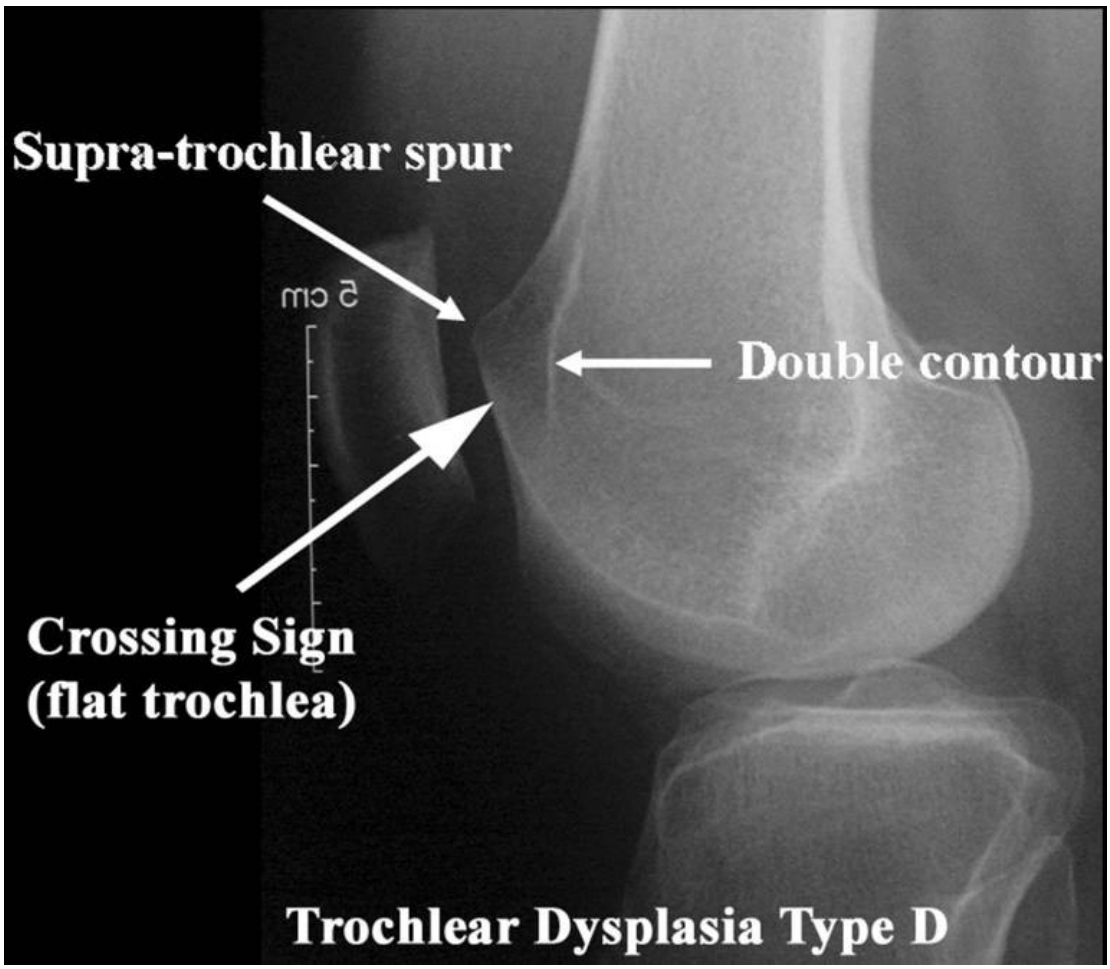

Abbildung 12: Zusammenfassung radiologische Zeichen der Trochleadysplasie im streng seitlichen Röntgenbild des Kniegelenks aus [32].
Crossing sign = Der Trochleaboden kreuzt ventral die Kontur der Femurkondylen.
Double contour sign = Verdichtungslinie, dorsal des „crossing sign“, die durch Projektion einer hypoplastischen medialen Facette der Trochlea hervorgerufen wird.
Supra-trochlear spur = Anteriore ossäre Prominenz.

Zur globalen Beurteilung und Diagnostik des patellofemoralen Gelenks unter Einbeziehung von Trochlea, Patella, Knorpel, Muskeln, Bänder, Retinaculae und Sehnen hat die **Magnetresonanztomographie** den höchsten Stellenwert [14,37,41,76]. Bestimmte Fragestellungen sind mittels MRT sicherer beurteilbar.
So gelingt die Diagnostik einer patellofemoralen Instabilität mit guter Sensitivität und Spezifität [115]. Auch zur Evaluation der Trochleadysplasie weist die MRT, laut Pfirrmann et al. [105], eine hohe Wertigkeit auf. Die exakte und direkte Darstellung von Gelenkflächen und Knorpelveränderungen sind hierbei von großem Vorteil [76]. Insbesondere der Knorpelstatus ist im Hinblick auf eine Trochleaplastik von großer Wichtigkeit. Ein weiterer Vorzug der MRT ist die fehlende Strahlenbelastung für die oft jüngeren Patienten.

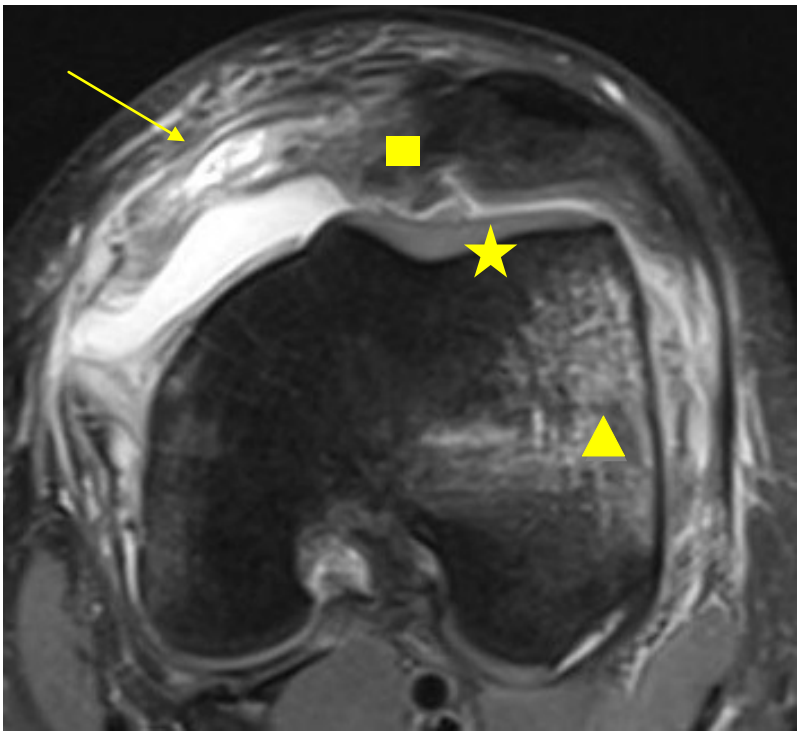

Abbildung 13: Axiales Bild einer Kernspintomographie nach stattgefundener Patellaluxation mit Knochenödemen (Dreieck), Ruptur des Ligamentum patellofemorale mediale (Pfeil), Trochleadysplasie (Stern) und osteochondraler Läsion an der medialen Retropatellarfläche (Viereck)

Zusammenfassend zeichnet sich ab, dass die konventionelle Bildgebung in Kombination mit der MRT zur Beurteilung der Trochlea und Diagnostik der patellofemoralen Instabilität ausreicht [117].

Bei unsicherer bildgebender Diagnostik erlaubt die Arthroskopie als minimalinvasives Verfahren die direkte Beurteilung durch den Operateur. Gleichzeitig können hierbei therapeutische Maßnahmen vollzogen werden [95].

1.5 Therapeutische Möglichkeiten der Patellaluxation

Die adäquate Therapie stellt nach wie vor eines der Kernprobleme der Patellaluxation dar. Grundsätzlich muss jede Therapie individuell erarbeitet werden, dabei ist die Unterscheidung zwischen Erstluxation oder Reluxation genauso wichtig wie die Erforschung der kausalen Ursache und die Beurteilung der patellofemoralen Stabilität.

Bei dem Verdacht einer Patellaluxation sind der genaue Unfallmechanismus, frühere Beschwerden, Familienanamnese und entstandene Begleitverletzungen wichtig. Dies ergibt einen ersten Überblick, bevor die zuvor beschriebene, bildgebende und ggfs. arthroskopische Diagnostik eine detailliertere Einsicht verschafft.

Entscheidend ist die Frage, wie ausgeprägt die patellofemorale Instabilität und damit das Risiko einer Reluxation ist.

Die Patellaerstluxation ist meist ein plötzliches und schmerzhaftes Ereignis und bedarf einer sofortigen Akutversorgung. In vielen Fällen reponiert die Patella spontan, ansonsten ist die Reposition unter Analgesie so schonend wie möglich durchzuführen, um Begleitverletzungen zu vermeiden. Anschließend gilt die Frage zu klären, ob konservativ oder operativ versorgt werden soll. Problematisch hierbei ist, dass es kaum aussagekräftige, randomisierte Studien gibt [101,104].

In Anbetracht der momentanen Datenlage lässt sich kein eindeutiger Vorteil zwischen operativer und konservativer Versorgung nach erstmaliger Patellaluxation nachweisen [65,104,129].

Nach Ansicht von Stefancin und Parker sollte bei erstmaliger Luxation eher zu einer konservativen Therapie tendiert werden. Allerdings unter den Voraussetzungen, dass keine relevanten Begleitpathologien vorliegen und keine starke Patellalateralisation vorliegt [134].

Die häufigsten Begleitpathologien sind chondrale und osteochondrale Frakturen, sowie die Ruptur des MPFL. Es kann aber auch gleichzeitig eine Meniskus- oder Kreuzbandläsion auftreten [101].

Die konservative Therapie besteht vornehmlich aus Entlastung und schrittweiser Erhöhung des Bewegungsausmaßes [79]. Im weiteren Verlauf ist die Muskelkräfti-

gung und Koordination entscheidend. Dabei sollte ein gezieltes, mehrmonatiges Training für den Musculus vastus medialis erfolgen [7].
Trotzdem bleibt der konservative Ansatz aufgrund der hohen Reluxationsrate problematisch. Die Angaben der Reluxationsrate (15-80 %) nach konservativer Therapie variieren in der Literatur erheblich [8,26,52]. Beklagt wird, dass die konservative Therapie keine Ursachen der patellofemoralen Instabilität beseitigt. Gründe für ein Festhalten an dieser Empfehlung könnten die unbefriedigende Studienlage sowie die Wahl der operativen Verfahren sein [11,62,75].
Letztendlich ist die Risikoabschätzung wegweisend für den Therapieverlauf. So ist eine risikoadaptierte operative Therapie auch nach erstmaliger Luxation vertretbar.

1.5.1 Operative Therapieansätze

Bei Versagen der konservativen Therapie und Vorliegen einer patellofemoralen Instabilität ist die operative Therapie indiziert. Ziel jeder Operation ist die Stabilisierung und Zentrierung der Patella in ihrem anatomisch geformten Gleitlager.
Aufgrund der multifaktoriellen Genese sollten möglichst alle Instabilitätsfaktoren berücksichtigt werden. Nach genauer Diagnostik sollte für jeden Patienten ein Therapieansatz erfolgen, der die ursächlichen Pathologien adressiert. Zusätzlich gilt es auch Begleitpathologien, wie beispielsweise die Achsenfehlstellung der unteren Extremitäten, ohne deren gleichzeitige Therapie keine Besserung der patellofemoralen Instabilität erreicht werden kann, zu beachten [138].
Zum Nachteil der Übersichtlichkeit ist eine enorme Anzahl von operativen Verfahren entstanden. Bereits vor über 60 Jahren erstellten Marion et al. [86] eine Auflistung von über 100 verschiedenen Techniken zur operativen Versorgung der Patellaluxation.
Zusammenfassen lässt sich diese Vielzahl in proximale und distale Weichteileingriffe, in Rekonstruktionen am patellofemoralen Bandapparat und in knöcherne Operationsverfahren. Nachfolgend werden die gebräuchlichsten Verfahren aufgeführt.

1.5.2 Bisherige Therapieverfahren

Laterales Release

Das laterale Release kann offen, arthroskopisch oder per Mini-open-Inzision erfolgen. Dabei wird das laterale Retinakulum in unterschiedlicher Ausdehnung durchtrennt. Die Grundidee ist eine Verringerung der Zugkraft nach lateral. Es wurde lange davon ausgegangen, dass ein zu enges Retinakulum durch den zu starken lateralen Zug auch zu einer pathologischen lateralen Translation und Verkippung der Patella führt [45]. Während das laterale Release früher zur Standardtherapie gehörte, findet es heutzutage kaum noch Anwendung. Der Grund dafür ist, dass mehrere Studien belegt haben, dass eine alleinige Durchtrennung keinen langfristigen Benefit zeigt [80,147]. Vielmehr kann aufgrund seiner biomechanischen Funktion die patellare Instabilität erhöht werden, da ein isoliertes laterales Release zu keiner Medialisierung der Patella führt und somit die Instabilität verstärkt [25,91] (siehe Abb. 14).

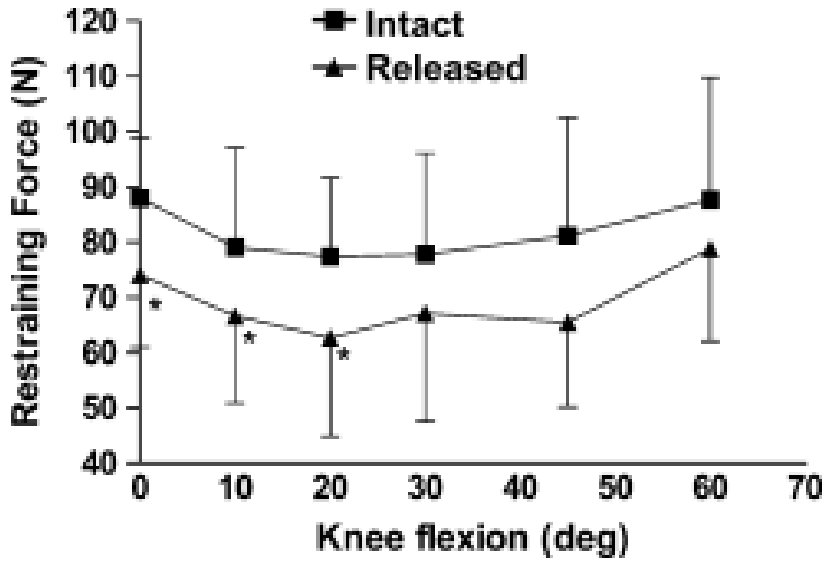

Abbildung 14: Patellastabilität mit und ohne lateralem Release. Das Diagramm zeigt die jeweilige laterale Krafteinwirkung auf die Patella, die es für eine 10 mm Translation nach lateral bei unterschiedlichen Flexionsstellungen des Kniegelenks benötigt. Die Patellallateralisation erhöht sich folglich durch das laterale Release. N = Newton; deg = degree. Aus [25].

Mediale Raffung

Ein weiterer Eingriff am passiven Apparat ist die mediale Raffung. Dabei wird das mediale Retinakulum und der Musculus vastus medialis abgetrennt und mittels unterschiedlicher Techniken an der Patella refixiert, um eine Beeinflussung der Zugrichtung zu erreichen.

Allerdings konnten Amis et. al [4] in einer biomechanischen Studie zeigen, dass die Ausreißkraft der Naht ungenügend ist (siehe Abb. 15).

Ein weiterer Kritikpunkt ist, dass der Faserverlauf des Musculus vastus medialis nicht geändert werden kann, sodass die gewünschte medialisierende Wirkung erst ab 60° auftritt [44]. Weiterhin wurde postoperativ ein ab 60° erhöhter patellofemoraler Anpressdruck nachgewiesen, was des Öfteren zu einer verstärkten Schmerzsymptomatik führte [44].

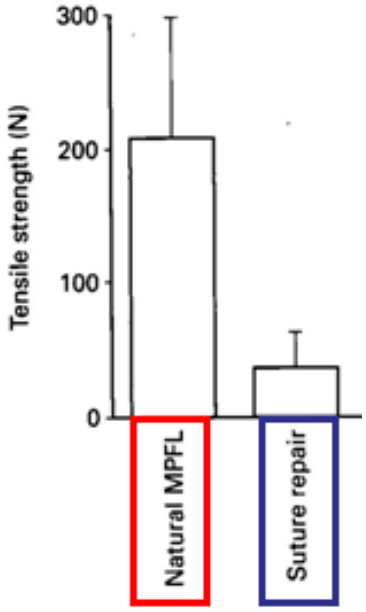

Abbildung 15: Darstellung der Reißfestigkeit von MPFL und MPFL nach Naht: Die Reißfestigkeit des ursprünglichen MPFL beträgt 208 N (rotes Rechteck), während das MPFL nach Naht nur eine Reißfestigkeit von 37 N aufweist (blaues Rechteck). Aus [93]. MPFL = Ligamentum patellofemorale mediale; N = Newton.

Tuberositastransfer

Durch die mediale Versetzung der Tuberositas tibiae kann die Zugrichtung und die Länge des Quadrizepsmuskels modifiziert werden. Die Kräftevektoren sollen beeinflusst werden, so dass ein problemloses Eingleiten der Patella in die Trochlea gewährleistet wird und somit ein laterales Abgleiten verhindert werden kann [1].

Durch diesen Eingriff wird zwar der TTTG-Abstand verringert, eine nachhaltige Stabilisierung der Patella konnte entsprechend den Literaturangaben aber nur in etwa 65 % der Fälle erzielt werden [21,117]. Aufgrund der biomechanischen Gegebenheiten kann auch bei diesem Verfahren ein Effekt erst ab 60° erzielt werden. Die Instabilität in strecknaher Position wird somit nur bedingt beeinflusst. Postope-

rativ kann es durch eine pathologische Druckerhöhung zu Schmerzen und vorzeitiger Arthrose kommen [106].



Abbildung 16: Postoperatives Röntgenbild eines Kniegelenks nach Medialisierung der nach distal gestielten Tuberositas tibiae und Fixierung mittels zwei Schrauben.

1.5.3 Rekonstruktionen am patellofemoralen Bandapparat

Bereits 1922 wendete Galeazzi [122] ein Operationsverfahren an, welches die Semitendinosussehne verwendete, um die Patella zu stabilisieren. Trotzdem rückte das mediale patellofemorale Ligament erst in den letzten Jahren verstärkt in den Mittelpunkt. Richtungsweisend war die Erkenntnis, dass das MPFL der wichtigste mediale Stabilisator der Patella ist [36,59,115,124]. Besonders in streknaher Position, also bevor die knöcherne Führung übernimmt, entfaltet das MPFL-Band die größte Widerstandskraft gegen eine laterale Luxation. Auch die fast immer vorliegende Verletzung des MPFL durch eine Patellaluxation lässt Rückschlüsse auf die Wichtigkeit der Struktur zu [42].

Im Laufe der Zeit hat sich eine Vielzahl von verschiedenen Techniken angesammelt, wobei die Rekonstruktion mit einer autologen Sehne mittlerweile das gängigste Verfahren darstellt.

Als Transplantat kann neben der gebräuchlichsten Sehne des Musculus gracilis auch die Semitendinosussehne oder die Quadrizepssehne verwendet werden.

Angestrebt wird eine anatomische Rekonstruktion und direkte Fixation des Transplantats.

Schwierigkeiten bereiten besonders die Insertionspunkte, da das MPFL-Band keinen festen isometrischen Punkt erkennen lässt [5]. Eine Fehlplatzierung kann zu einer gestörten Biomechanik führen, die wie bei anderen Operationsansätzen bereits beschrieben, zu Bewegungseinschränkungen und Schmerzen führt [127].
Insgesamt zeigten mehrere Studien sehr erfreuliche postoperative Ergebnisse [40,48,54,119,137], wodurch sich die Empfehlung ableitet, die Indikation frühzeitig und breit zu stellen [62].

1.5.4 Trochleaplastik

Ebenso wie die MPFL-Rekonstruktion hat auch die Trochleaplastik in den letzten Jahren verstärktes Interesse durch gute Studienergebnisse erfahren [73,118,146].
Die Trochleaplastik hat das Ziel die patellofemorale Stabilität durch Beseitigung der Gleitlagerdysplasie zu gewährleisten. Weiterhin wird angenommen, dass durch die Beseitigung der Trochleadysplasie auch andere Risikofaktoren (Patella shift, Patella tilt, Patella alta, TTTG-Abstand) positiv beeinflusst werden [117].
Um diese pathologischen Verhältnisse zu beseitigen, wurden zwei unterschiedliche Grundtechniken entwickelt: Die Vertiefung der Trochlea [73,118] und die Anhebung der lateralen Femurkondyle [75].
Beim ersten Schritt der Vertiefungsplastik wird der subchondrale Knochen mit einem Meißel angehoben, um im nächsten Schritt das knöcherne Gleitlager zu vertiefen. Danach wird die angehobene Schicht wieder refixiert.
Die laterale Anhebung verfolgt einen anderen Ansatz, in dem die laterale Facette durch einen knöchernen Span aufgebaut wird. Hierzu erfolgt eine laterale Osteotomie der Trochlea. Der entstandene Osteotomiespalt wird aufgespreizt und mit zuvor entnommener Spongiosa aufgefüllt.
Erstmals angewendet wurde das Verfahren des lateralen Aufbaus 1915 von Albee [3]. Zum ersten Mal adressierte eine Therapie die eigentliche Ursache der PFI. Allerdings wurde bei Nachuntersuchungen über Schmerzen und verfrühte Arthrose berichtet. Diese entstanden vermutlich durch pathologische Druckverhältnisse zwischen Trochlea und Patella, aufgrund der operativen Erhöhung der bereits pathologisch geformten Trochlea. Angesichts dieser unerwünschten Folgeerscheinungen wird dieser Ansatz heutzutage nicht mehr angewendet.
Im Jahre 1978 führte Masse [88] die Vertiefungstrochleaplastik ein. Dejour et al. [34] entwickelten diese Technik weiter und lösten als erste die knorpelige Schicht

ab, um die darunterliegende knöcherne Trochlea zu modellieren. Sie führten in diesem Zusammenhang auch den Begriff der Trochleaplastik ein.
Bereiter und Gautier verfeinerten dieses Konzept weiter [16]. Sie stellen die Trochlea durch mediales Weghalten der Patella dar und nutzen anschließend eine Knorpelknochenschuppe zur Vertiefung und Formung der trochlearen Furche, sodass am Ende eine physiologisch geformte Trochlea mit lateralem Gleitlager entsteht [148]. Die adaptierte Knorpelknochenschuppe wird mittels Vicrylbänder fixiert.
Zusammenfassend stellt die Trochleaplastik mittlerweile die Therapie der Wahl bei chronischer patellofemoraler Instabilität mit hochgradiger Trochleadysplasie (Typ C und D), aber weitgehend gesunden Knorpelverhältnissen und geschlossenen Epiphysenfugen, dar.
Zu beachten ist, dass es sich um eine hochinvasive und anspruchsvolle Operation handelt, weswegen die Durchführung nur in dafür spezialisierten Kliniken erfolgen sollte.

1.6 Fragestellung

Die Therapie der patellofemoralen Instabilität befindet sich derzeit im Wandel. Bisher etablierte Therapieverfahren werden durch neue biomechanische Erkenntnisse und unzureichende klinische Ergebnisse kontrovers diskutiert und in Frage gestellt.
Gegenwärtig besteht die Empfehlung, dass sich die Therapie an den ausschlaggebenden Faktoren der PFI ausrichten sollte.
Mittlerweile hat sich die MPFL-Rekonstruktion zum Standardverfahren für die Behandlung der patellofemoralen Instabilität entwickelt.
Die isolierte MPFL-Rekonstruktion behandelt jedoch nur einen Teil der entscheidenden Pathomorphologie. Verschiedene Studien zeigten nicht zufriedenstellende Resultate bei Patienten mit gleichzeitig vorliegender Trochleadysplasie.
Somit wurde die Hypothese aufgestellt, dass bei patellofemoraler Instabilität mit höhergradiger Trochleadysplasie die Kombination aus MPFL-Rekonstruktion und Trochleaplastik die beste Behandlungsform darstellen könnte.
Zur Überprüfung der Hypothese wurde eine prospektive Studie durchgeführt, in welcher bei 23 Patienten mit hochgradiger Trochleadysplasie ein kombiniertes Verfahren aus MPFL-Rekonstruktion und Trochleaplastik angewandt wurde.

2 Material und Methoden

2.1 Auswahl des Patientenkollektivs

Die vorliegende Studie erstreckte sich von 2007 bis 2010 und schloss 121 Patienten ein. 93 Patienten erhielten bei rezidivierender Patellaluxation eine MPFL Rekonstruktion mit „double-bundle“ Technik. Bei 28 weiteren Patienten (31 Kniegelenke) mit zusätzlicher schwerer Trochleadysplasie wurde eine Kombination aus Trochleaplastik nach Bereiter et al. [16] und eine MPFL Rekonstruktion durchgeführt. Alle Eingriffe wurden von einem Operateur vorgenommen. Eingeschlossen wurden Patienten mit einer schweren Trochleadysplasie, bei denen trotz einer konservativen Therapie mindestens 2 rezidivierende Patellaluxationen auftraten. Ausschlusskriterium war ein TTTG-Abstand von mehr als 2,2 cm. Bei 3 Patienten war dies der Fall; hier war eine zusätzliche Medialisierung der Tuberositas tibiae notwendig. Außerdem wurde ein Patient mit Valgusfehlstellung des Knies ausgeschlossen, da hier zusätzlich eine Varisierungsosteotomie durchgeführt wurde.
Weiteres Ausschlusskriterium war ein degenerativ veränderter Knorpel im Bereich der Trochlea femoris, der mit Grad lll oder IV nach der ICRS (International Cartilage Repair Society) Klassifikation eingestuft wurde [20,131]. Ein Patient erreichte das Follow-up von mindestens 24 Monaten nicht und musste ebenfalls ausgeschlossen werden. Dies ergab eine Kohorte von 23 Patienten (26 Kniegelenke), wobei es sich um 9 weibliche Patienten (10 Kniegelenke) und 14 männliche Patienten (16 Kniegelenke) handelte.

Tabelle 2: Patientencharakteristika der 23 Studien-Patienten; der jeweilige Range bei Patientenalter, Follow-up, Insall-Salvati-Index und TTTG-Abstand in Klammern. TTTG = Abstand zwischen Tubersitas tibiae und der Trochleagrube.

Mittleres Patientenalter zum OP-Zeitpunkt in Jahren	19.2 (15.4-23.6)
Follow-up in Jahren	2.5 (2.0-3.5)
Anzahl Patientinnen	9
Anzahl Patienten	14
Mittlerer Insall-Salvati Index	1.2 (1.05-1.35)
Mittlerer TTTG-Abstand in cm	1.8 (1.2-2.2)

2.2 Operationstechnik

Initial wurde eine diagnostische Arthroskopie über die anterolateralen und anteromedialen Standardportale sowie über einen zusätzlichen superolateralen Port durchgeführt.

Zur Beurteilung eines eventuellen Knorpelschadens wurde die ICRS-Klassifikation verwendet [20]. Anschließend wurde die Form der Trochlea über den proximalen, lateralen Zugang beurteilt, da nur Patienten mit einer konvex geformten Trochlea femoris als geeignet angesehen wurden.

Danach erfolgte die anatomische Rekonstruktion des Ligamentum patellofemorale mediale sowie die vertiefende Trochleaplastik.

Nach üblicher Vorbereitung und Lagerung war der erste Operationsschritt die Transplantatentnahme und Präparation der Gracilissehne. Hierfür wurde mit einer schrägen Inzision über dem Pes anserinus zur Entnahme des Gracilissehnentransplantats begonnen. Nach Inzision der Sartorius-Faszie und Identifikation der Gracilissehne wurde diese mit einem Sehnenstripper entnommen. Anschließend Verschluss der Faszie mit einem resorbierbaren, geflochtenen Faden. Die entnommene Sehne wurde unter Befeuchtung von restlichem Muskelgewebe befreit und an beiden Enden mit einem nichtresorbierbaren Faden (Sulene USP 2, Serag-Wiessner, Naila, Germany) armiert.

Anschließend erfolgte über eine weitere Hautinzision die laterale Arthrotomie des Kniegelenks *(siehe Abbildung 17)*. Die Trochlea femoris wurde bei retrahierter Patella dargestellt. Die Synovialis wurde am Übergang zum Knorpel scharf abgetrennt. Nun wurde mit der eigentlichen Trochleaplastik fortgefahren. Hierzu wurde ein distal gestielter, osteochondraler Flake von der Trochlea abgelöst *(siehe Abbildung 18)*.

Mittels Meißel und Fräsinstrumenten wurde eine Vertiefung der Trochlearinne geschaffen. Da die Trochlea bei vorhandener Dysplasie typischerweise zu weit medial liegt, wurde eine Rezentralisierung der Trochlea angestrebt. Sobald die neu geschaffene Vertiefung physiologischen Verhältnissen entsprach, wurde die entnommene Knorpelschuppe moduliert, falls erforderlich ausgedünnt und anschließend in die Mulde eingepasst. Im nächsten Schritt wurde der modulierte Flake in die femorale, neu geschaffene Furche hineingepresst und mithilfe von 2 transossären Vicrylbändern (Ethicon Products, Norderstedt, Germany) refixiert *(siehe Abbildung 19).*

Die Synovialis wurde mit einem absorbierbaren 2-0 Vicryl-Faden wieder an ihren Ursprungsort adaptiert. Weiterhin wurde das laterale Retinakulum wieder verschlossen.

Anschließend erfolgte über die gleiche Inzision die **MPFL-Rekonstruktion**:

Die mediale Patellakante wurde unter Schonung der Gelenkkapsel präpariert und dargestellt. Mit einem 4-mm-Bohrer wurde ein V-förmiger Bohrkanal mit einer ungefähren Länge von 1,5 cm im Bereich der superomedialen Patella angelegt. Es wurde auf einen ausreichenden Abstand zwischen den Tunneln geachtet, um eine Fraktur zu vermeiden. Das Transplantat wurde in den Bohrkanal eingebracht und verlief schleifenförmig durch die Patella *(siehe Abbildung 20).*

Um die femorale Insertion des MPFL darzustellen wurde zwischen der 2. und 3. Kapselschicht stumpf in Richtung des medialen Femurkondylus präpariert.

Nach erfolgreicher Präparation wurde das anatomische, femorale Insertionsareal des MPFL, das sich zwischen dem Tuberculum adductorium und dem Epicondylus medialis befindet, getastet. Die radiologische Landmarke der femorale Insertion des MPFL wurde nach der Methode von Schöttle et al. [120] aufgesucht *(siehe Abbildung 21)*, identifiziert und mit einem „guide pin“ (Größe 2,4 mm) markiert. Ein Kirschner-Draht wurde unter radiologischer Kontrolle vorgebohrt. Der laterale Austrittspunkt des K-Drahtes sollte weit genug anterior liegen, um eine Verletzung der Popliteussehne oder der poplitealen Gefäße zu vermeiden. Über den Kirschner-Draht wurde ein blinder Tunnel in ausreichender Tiefe gebohrt. Nun Durchziehen des Implantats im Intervall zwischen 2. und 3. Kapselschicht *(siehe Abbildung 22 + 23)*. Das Transplantat wurde nun in den femoralen Tunnel eingezogen und in 30° Knieflexion unter sorgfältigem Weichteilbalancing mit einer resorbierbaren Interferenzschraube fixiert. Vor Entfernung des Schraubenziehers wurde der volle Bewegungsumfang des Kniegelenkes und das Patellartracking zwischen 0° und 40° Knieflexion überprüft.

Abschließend erfolgten der Verschluss des Subkutangewebes und der Haut sowie die Anlage eines sterilen Verbandes.

Die *Abbildungen 24 und 25* zeigen exemplarisch das arthroskopische und magnetresonanztomographische Ergebnis 26 Monatepostoperativ.

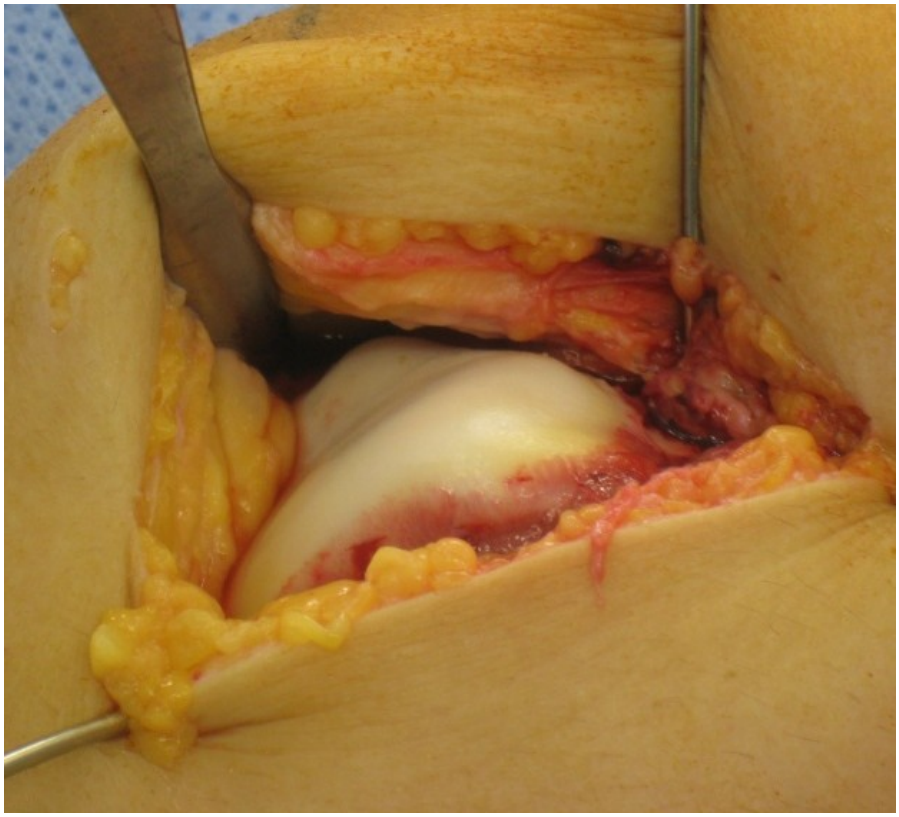

Abbildung 17: Seitliche Ansicht auf die dysplastische, konvex angelegte proximale Trochlea femoris nach lateraler Arthrotomie.

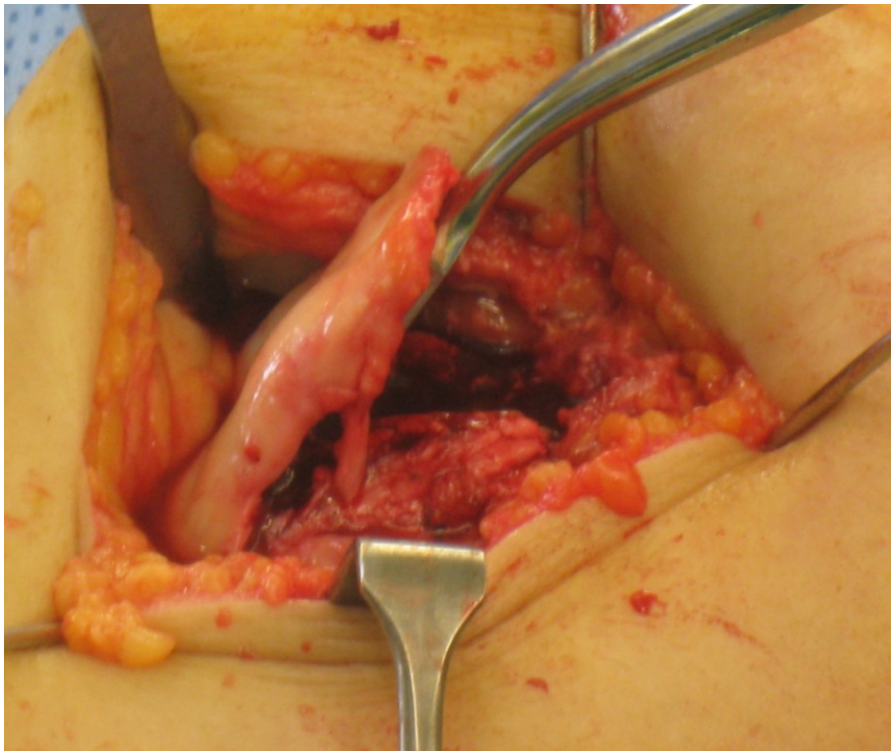

Abbildung 18: Sicht auf den distal gestielten, osteochondralen Flake, der von der Trochlea abgelöst und angehoben wurde.

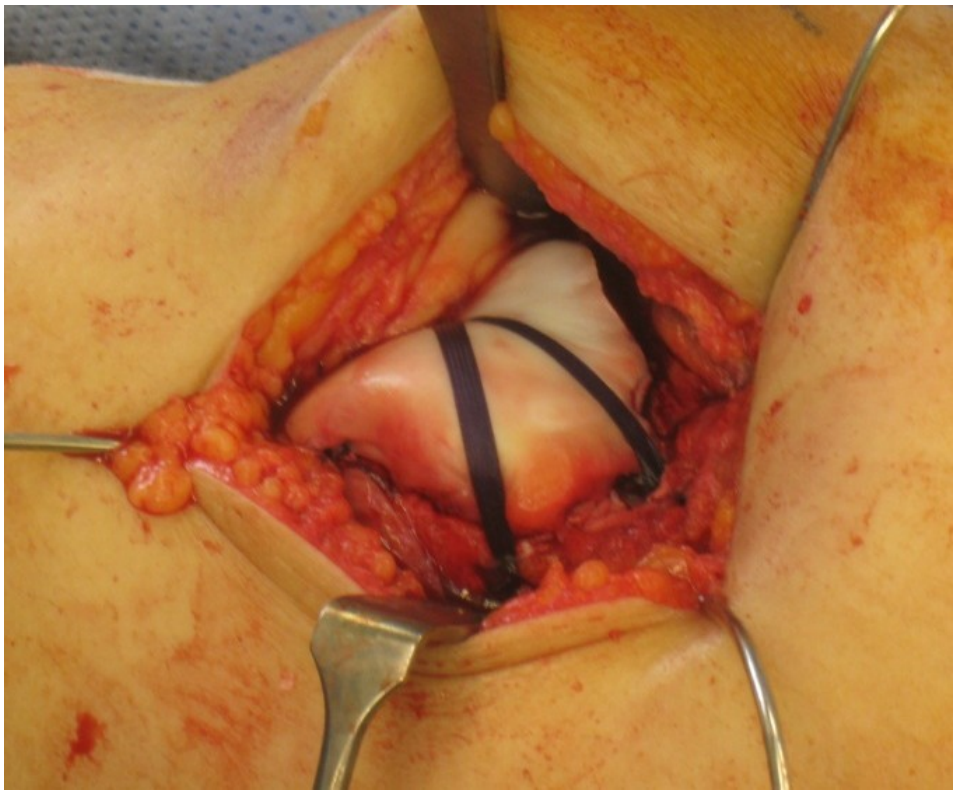

Abbildung 19: Die Abbildung zeigt die neu geformte Trochleagrube mit refixiertem ostechondralem Flake mittels 2 Vicryl Fäden.



Abbildung 20: Das armierte Transplantat wurde in den V-förmigen patellaren Bohrkanal eingebracht.



Abbildung 21: Radiologisches Aufsuchen des femoralen Insertionspunkts des Ligamentum patellofemorale mediale nach Schöttle et al. [120]: Auf einer streng seitlichen Aufnahme benötigt man die gedachte Verlängerung der posterioren Femurkortikalis. Zu dieser bildet man 2 senkrechte Geraden, wobei eine durch den proximalen Anteil des Condylus medialis femoralis läuft und die andere durch den am weitesten posterior gelegenen Punkt der Blumensaat-Linie. Der korrekte Insertionspunkt liegt unmittelbar ventral der Femurkortikalis-Verlängerung und zwischen den beiden Schnittlinien (roter Kreis). Die Position wird intraoperativ mit dem Bilderverstärker kontrolliert.

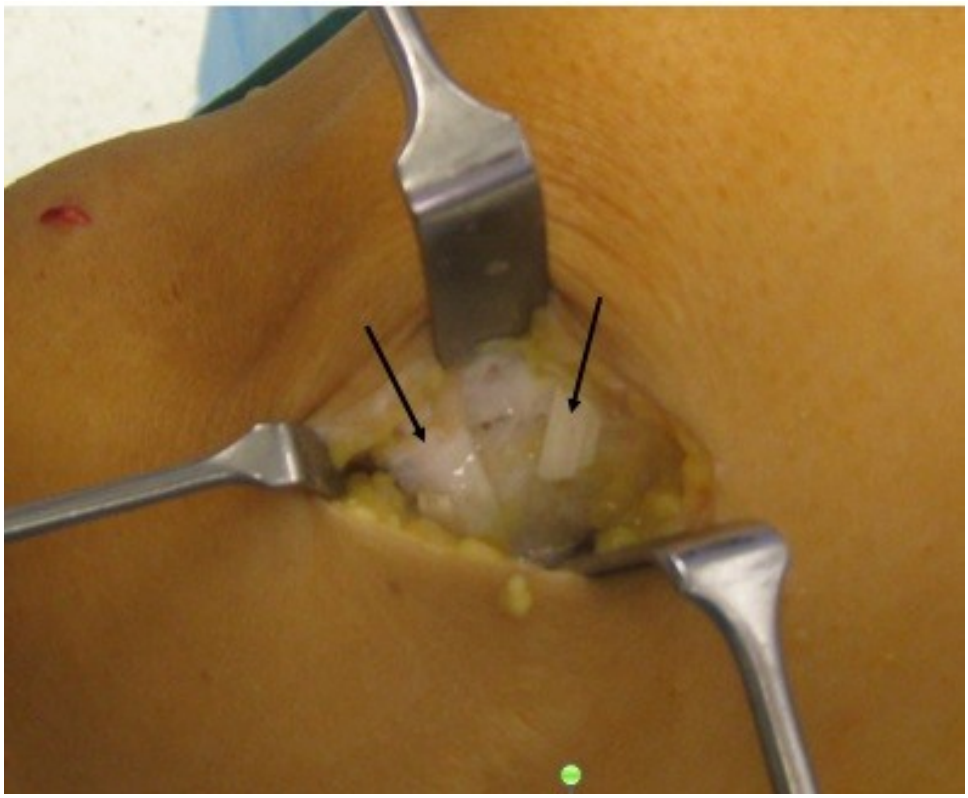

Abbildung 22: Implantatfreie patellare Fixation über den V-förmigen Bohrkanal. Die Pfeile markieren die jeweiligen Zügel des Implantates nach Einzug.



Abbildung 23: Die noch freien Enden des Implantats, welche zwischen der 2. und 3. Schicht zum femoralen Insertionspunkt hin durchgezogen wurden. Anschließend erfolgt die Fixation an der femoralen Insertion.

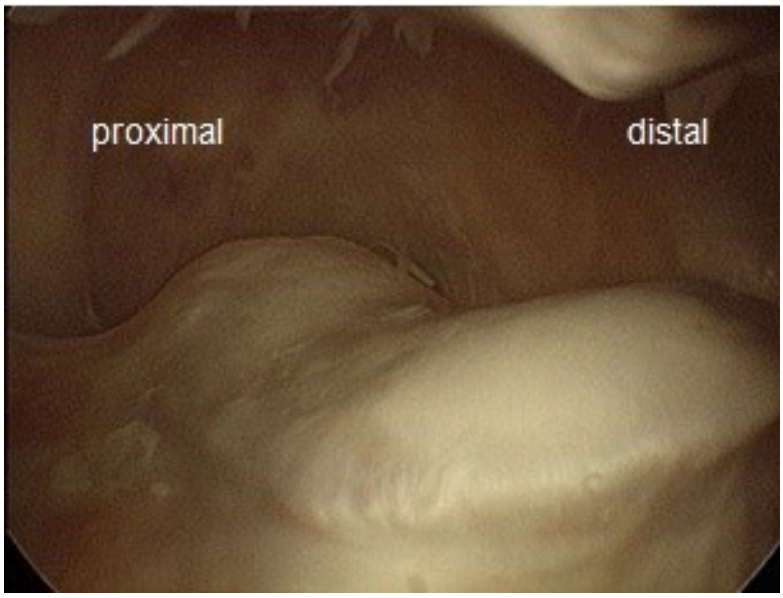

Abbildung 24: Arthroskopische Darstellung der nun konkaven „Neorinne“ 26 Monate nach Trochleaplastik und Rekonstruktion des Ligamentum patellofemorale mediale. Die Vicrylbänder sind bereits resorbiert.

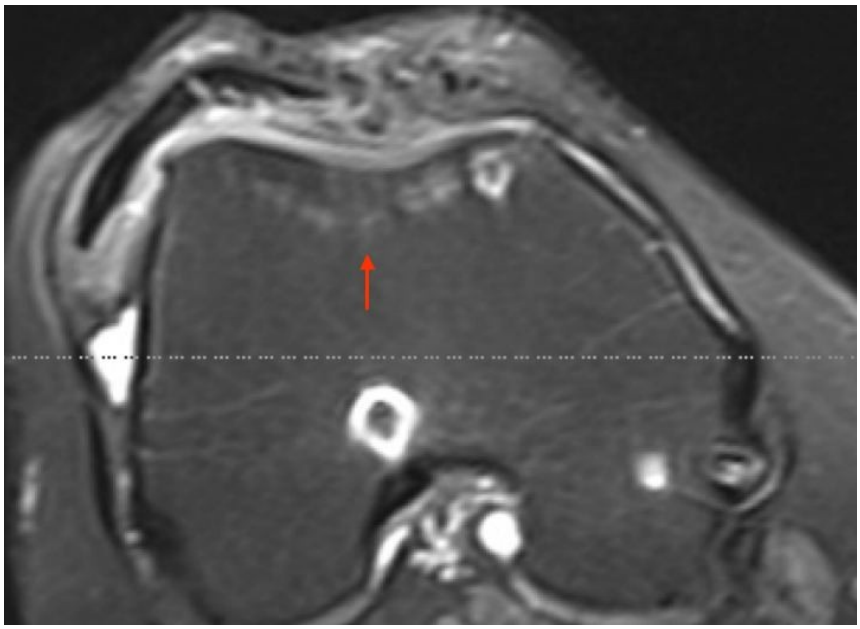

Abbildung 25: Die Magnetresonanztomographie illustriert die sichtbare subchondrale Vernarbung (Pfeil) mit gleichzeitig intaktem Knorpelüberzug der Trochlea femoris nach Trochleaplastik.

2.3 Nachbehandlungsschema

Postoperativ wurde eine Teilbelastung von 20 kg unter Zuhilfenahme von Gehstützen erlaubt.
Tägliche schmerzadaptierte Physiotherapie mit folgenden Punkten wurde empfohlen:

- *Beübung des Knies mit aktiven und passiven Flexions- und Extensionsbewegungen bis 90° Flexion*
- *Kräftigungsübungen des Musculus vastus medialis*
- *Übungen mit Anhebung des gestreckten Beines*

Entfernung des Fadenmaterials am 12. postoperativen Tag. Weiterführen einer ambulanten Physiotherapie mit Kraftaufbau und Koordinationstraining. Vollbelastung wurde nach 6 Wochen erlaubt. Zu diesem Zeitpunkt konnte ebenfalls mit leichten Aktivitäten begonnen werden. Ein Übergang zu sportlichen Aktivitäten konnte ab dem 3. postoperativen Monat empfohlen werden. Abgeraten wurde von Risikosportarten mit hoher Belastung für das Gelenk, wie beispielsweise Fußball oder Basketball.

2.4 Klinische Nachuntersuchung

Prä- und postoperativ erfolgte eine klinische Untersuchung des betroffenen Kniegelenks.
Erfasst wurden dabei:

- *Symptome*
- *Beurteilung von femoropatellaren Schmerzen*
- *Krepitation im Femoropatellargelenk*
- *Bewegungsumfang des Kniegelenkes mit der Neutral-Null-Methode*
- *Apprehension sign*
- *J-sign*

2.5 Kniegelenkscores

Da eine große Inkonstanz der Kniegelenkscores beklagt wird, wurde, wie in der Literatur empfohlen, eine Kombination aus verschiedenen Bewertungssystemen verwendet [50,102].
Es wurden folgende Scores verwendet:

- *Kujala knee function score*
- *International Knee Documentation Committee (IKDC)*
- *Activity rating scale (ARS)*
- *Tegner activity scale*
- *Visual analog scale for pain (VAS)*

Außerdem wurde die subjektive Patientenzufriedenheit erfasst, wozu die Patienten zwischen 4 Abstufungen wählen konnten:

A – vollkommen zufrieden
B – zufrieden
C – teilweise zufrieden
D – unzufrieden

Zusätzlich wurde untersucht, inwiefern das angewandte Verfahren die sportliche Betätigung beeinflusst. Hierzu wurde erfasst, ob die Patienten ihre zuvor ausgeübten sportlichen Betätigungen wiederaufnahmen und wieweit sich ihr sportliches Niveau veränderte.
In diesem Zusammenhang wurden auch anstrengende Aktivitäten, wie beispielsweise schwere körperliche Arbeit, berücksichtigt.

2.5.1 International Knee Documentation Committee (IKDC)

Zur subjektiven Beurteilung des Kniegelenkes wurde der IKDC Fragebogen verwendet.
Dieser Bogen wurde von dem „International Knee Documentation Committee“ (IKDC) erstellt. Dieser Ausschuss wurde 1987 von internationalen Kniechirurgen gegründet. Ihr Ziel war es, ein Standardevaluationsverfahren zu entwickeln [27].

Seit der ersten Veröffentlichung 1993 wurde der Bogen konsequent weiterentwickelt, sodass in dieser Studie der modifizierte Bogen aus dem Jahre 2000 verwendet wurde.
Inhaltlich unterteilt sich der Bogen in 4 Kategorien:

1. *Gegenwärtiger Gesundheitszustand*
2. *Subjektive Beurteilung des Knies*
3. *Sportliche Betätigung*
4. *Funktion*

Diesen 4 Kategorien sind 18 Fragen zugeordnet. Jede Frage beinhaltet mehrere Antwortmöglichkeiten, denen jeweils verschiedene Punktwerte zugeordnet sind.
Zur Auswertung werden diese Zahlenwerte addiert und in eine Skala mit dem Bereich 0 bis 100 transformiert.
Der erhaltene Wert dient als Maßstab der Funktionsfähigkeit, wobei höhere Zahlen eine bessere Funktionsfähigkeit repräsentieren. Ein höheres Ergebnis bedeutet somit, dass bei sportlichen und alltäglichen Aktivitäten weniger Einschränkungen vorliegen und weniger Symptome auftreten.

2.5.2 Tegner activity scale

Tegner und Lysholm stellten 1985 die Tegner activity scale, kurz TAS, vor. Dieser Score befasst sich ausschließlich mit den körperlichen Fähigkeiten bei Sport und Arbeit. Der TAS eignet sich somit besonders, um das Aktivitätsniveau vor und nach einem OP-Verfahren zu untersuchen.
Der Proband wählt hierbei aus 11 Aktivitätsstufen, die für ihn am ehesten zutreffende Option aus, wobei sich der Bereich von Hochleistungssport (Level 10) bis krank (Level 0) erstreckt [141].

2.5.3 Activity rating scale (ARS)

Marx et al. [87] entwickelten die ARS als einen einfach anwendbaren, kniespezifischen Fragebogen, um das Aktivitätslevel von Patienten mit verschiedenen Knieerkrankungen zu evaluieren.

Hierzu beantwortet der Patient Fragen zu auftretenden Symptomen und zu Beeinträchtigungen des alltäglichen Lebens durch die Knieerkrankung.
Insgesamt umfasst der Bogen 16 Fragen. Bei der Auswertung werden die Punktwerte der einzelnen Fragen addiert und ergeben so die Gesamtpunktzahl, wobei sich der mögliche Bereich von 0 bis 16 Punkten erstreckt. Je höher die erreichte Gesamtpunktzahl, desto geringer ist die alltägliche Einschränkung des Patienten durch seine Knieerkrankung zu bewerten.

2.5.4 Visual analog scale for pain (VAS)

Neben Kriterien wie Aktivität und Funktion sind besonders auch Schmerzen von elementarer Bedeutung. Zur Erfassung des subjektiven Schmerzempfindens wurde eine visuelle Analogskala (VAS) verwendet [53].
Der Patient muss dabei seine Empfindung auf einer Skala markieren. Meist wird die Skala in Form einer Linie dargestellt und nach der Markierung von 0 bis 10 skaliert. Die Endpunkte dieser Linie stellen die Extreme dar, wie "kein Schmerz" (0) und "unerträglicher Schmerz" (10).



Abbildung 26: Eine Darstellungsmöglichkeit der visuellen Analogskala

2.5.5 Kujala knee function

Im Jahre 1993 veröffentlichte Kujala et al. [78] den Kujala Knee Score, um vorwiegend den vorderen Knieschmerz zu evaluieren. Der Score kann aber auch für die femoropatellare Instabilität angewendet werden. Erfasst wird das Auftreten von Schmerzen und Symptomen bei Alltagsaktivitäten oder damit verbundenen Bewegungen. Gleichzeitig werden auch objektivere Kriterien wie Atrophie und Flexionsdefizit abgefragt.

Aufgebaut ist der Kujala Knee Score aus 13 Fragen mit jeweils vorgegebenen Antwortmöglichkeiten. Der Proband markiert bei jeder Frage die am ehesten zutreffende Antwortmöglichkeit. Jeder Antwort ist wiederum ein spezieller Wert zugeteilt, sodass sich aus den einzelnen Werten eine Gesamtpunktzahl, die zwischen 0 und 100 liegt, errechnen lässt. Je höher die Punktzahl, desto weniger wird der Patient durch seine Knieproblematik eingeschränkt.

2.6 Bildgebende Untersuchungsmethoden

2.6.1 Konventionelles Röntgen

Präoperativ wurde eine Röntgenaufnahme in 2 Ebenen (anterior-posterior und lateral) durchgeführt, um vorliegende Achsenfehlstellungen, eine Patella alta oder andere Anomalien des Bewegungsapparates festzustellen. Dabei erfolgte die anterior-posteriore Aufnahme zur besseren Beurteilung stehend und unter Belastung [123].

Es wurde großen Wert auf eine exakte Aufnahmetechnik gelegt, da dies für die genaue Beurteilung unerlässlich ist.

2.6.2 Patella alta

Zur Quantifizierung der Patellahöhe stehen verschiedene Methoden zur Verfügung. Hier wurde die in der Praxis etablierte Methode von Insall und Salvati [70] angewendet (siehe Abb. 27). Mit der 1971 veröffentlichten Methode lässt sich der Patellahöhen-Index bestimmen. Voraussetzung dafür ist die streng seitliche Projektion. Mithilfe dieser wird das Verhältnis aus längster Patelladiagonale und der Länge des Ligamentum patellae gebildet. Ein Index von > 1,2 ist hinweisend auf eine Patella alta, während ein Index von < 0,8 für eine Patella baja spricht.



Abbildung 27: Mithilfe eines streng seitlichen Röntgenbildes Bestimmung der vertikalen Patellehöhe anhand des Insall-Salvati-Index: **(B/A)**
mit A: Größte diagonale Länge der Patella und B: Länge des Lig. Patellae. Aus [150].

2.6.3 Magnetresonanztomographie

Die Magnetresonanztomographie wurde verwendet, um alle Patienten auf das Vorliegen einer Trochleadysplasie zu untersuchen und diese zu klassifizieren.

Die Beurteilung der Trochleamorphologie erfolgte auf der ersten axialen kraniokaudalen MRT-Sequenz mit komplettem Knorpelüberzug. Außerdem wurde der TTTG-Abstand mithilfe der MRT-Bilder bestimmt.

Verwendet wurde folgendes MRT-Protokoll und Gerät: Protonengewichtete Fast Spin Echo Sequenzen in allen 3 Ebenen mit Fettsättigung
(1.5-T VA17A Symphony; A Tim System, Siemens, Munich, Germany).

2.6.4 TTTG-Abstand

Der TTTG-Abstand ist definiert als die Distanz zwischen Tuberositas tibiae und Trochlea femoris. Die Messung erfolgt auf einem transversalen MRT- oder CT-Bild. Es werden 2 Hilfslinien konstruiert, die beide senkrecht zur Kondylenlinie lau-

fen. Eine Linie verläuft durch den tiefsten Punkt der Trochlea femoris, die andere durch die Mitte der Tuberositas tibiae (siehe Abb. 28). Gemessen wird nun der Abstand (in Millimetern) zwischen den 2 Schnittpunkten mit der Kondylenlinie. Werte kleiner als 15 mm werden als physiologisch angesehen, wobei Werte über 20 mm pathologisch sind und auf das Vorliegen einer patellofemoralen Instabilität hinweisen [35].

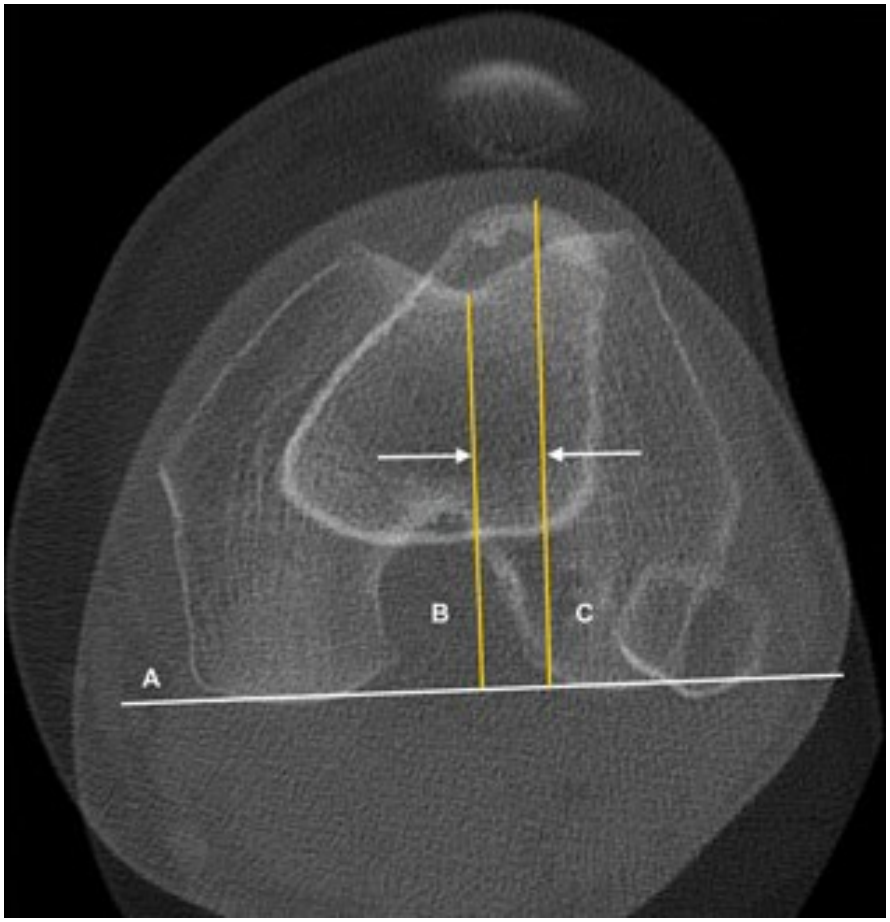

Abbildung 28: Bestimmung des TTTG-Abstandes: Gemessen wird der Abstand in Millimetern zwischen den Hilfslinien **B** und **C**. **A:** Tangente an den Femurkondylen, **B:** Orthogonale zu A durch den tiefsten Punkt der Trochlea femoris, **C:** Orthogonale zu A durch die Mitte der Tuberositas tibiae. Normwert ≤ 15 mm. Aus [150]. TTTG-Abstand = Abstand zwischen Tuberositas tibiae und Trochleagrube.

2.6.5 Angewandte Klassifizierung der Trochleadysplasie

Zur Studie wurden nur Patienten mit schwerer Trochleadysplasie zugelassen, da eine leicht- und mittelgradige Dysplasie keine eindeutige Indikation zur Trochleaplastik darstellt.

Definiert wurde die schwere Trochleadysplasie als Vorhandensein einer kuppelförmigen Oberfläche der proximalen Trochlea femoris.

Dies entspricht Typ C und D in dem bereits beschriebenen 4-stufigen Klassifikationssystem von Dejour [31,33,34,35].

2.7 Knorpelbeurteilung

Die genauste Methode zur Beurteilung und Klassifizierung des Knorpels ist die arthroskopische Untersuchung [132]. Die Klassifikation erfolgte nach der international gültigen ICRS Klassifikation, die sich seit der Konsensuskonferenz der ICRS (International Cartilage Repair Society) im Jahre 2000 etabliert hat [20].
Sie beruht auf der makroskopischen Einschätzung durch den jeweiligen Operateur und unterteilt sich in 5 Schweregrade:

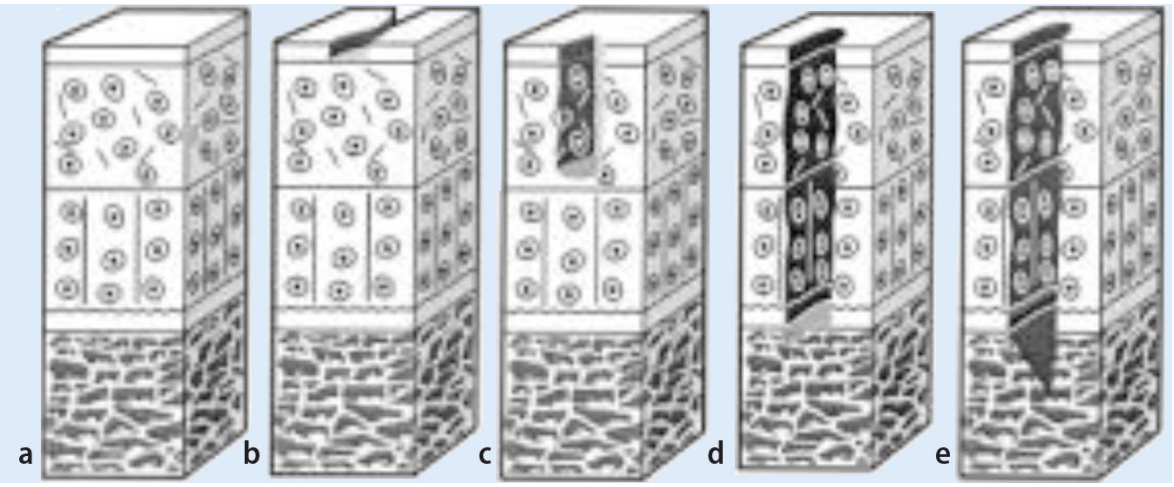

Abbildung 29: Klassifikation der International Cartilage Repair Society (ICRS).
a: Grad 0 – normal: Keine erkennbaren Defekte.
b: Grad 1 – nahezu normal: Oberflächliche Risse und Fissuren.
c: Grad 2 – abnormal: Läsionstiefe < 50 % der Knorpeldicke.
d: Grad 3a – schwer abnormal: Knorpeldefekte erstrecken sich bis > 50 % Tiefe der Knorpeldecke, nicht bis zur kalzifizierenden Schicht;
Grad 3b – schwer abnormal: Knorpeldefekte erstrecken sich bis > 50 % Tiefe der Knorpeldecke bis zur kalzifizierenden Schicht;
Grad 3c – schwer abnormal: Knorpeldefekte erstrecken sich bis > 50 % Tiefe der Knorpeldecke bis zur subchondralen Platte;
Grad 3d – schwer abnormal: Knorpeldefekte erstrecken sich bis > 50 % Tiefe der Knorpeldecke mit Blasenbildung.
e: Grad 4 – schwer abnormal: Vollständige Knorpelläsion mit Durchbruch der subchondralen Platte.
Aus [144].

2.8 Statistische Auswertung

Kontinuierliche Variabeln wurden als Mittelwert, Maximum und Minimum zusammengefasst. Ein p-Wert < 0,05 wurde als signifikant betrachtet. Dabei wurde der generalized estimation equation (GEE) verwendet.
Die Unterschiede der prä- und postoperativ erhobenen Testwerte (Kujala, IKDC, VAS, Tegner und ARS) wurden mithilfe der generalized estimation equation (GEE) verglichen [156].
GEE wurde aufgrund von statistischer Abhängigkeit bei 3 Patienten verwendet, da bei diesen Patienten beide Kniegelenke in die Auswertung einflossen.
Die gesammelten Daten wurden in SAS 9.2 (SAS Institute, Cary, North Carolina) erfasst.

2.9 Ethikantrag

Alle in die Studie eingeschlossen Patienten wurden nach den Vorgaben der Ethikkommission der Uniklinik Ulm über den Studienverlauf und die Richtlinien zur Erhebung von personenbezogenen Daten aufgeklärt. Ein Ethikantrag wurde der Ethikkommission der Universität Ulm vorgelegt, positiv bewertet und unter dem Aktenzeichen 214/13 vermerkt.

3 Ergebnisse

3.1 Allgemein

Insgesamt wurden 23 Patienten (26 Kniegelenke) in der Nachuntersuchungsstudie erfasst. Im Zeitraum von 2007 bis 2010 unterzogen sich diese 23 Patienten mit rezidivierenden Patellaluxationen und zusätzlich schwerer Trochleadysplasie einer Kombination aus Trochleaplastik und MPFL-Rekonstruktion.

3.2 Auswahl des Patientenkollektivs

Von den 23 teilnehmenden Patienten waren 9 weiblich und 14 männlich. Eine Patientin und zwei männliche Patienten wurden an beiden Kniegelenken operiert. Das Durchschnittsalter zum Operationszeitpunkt betrug 19,2 Jahre (15,4 - 23,6 Jahre). Der Nachuntersuchungszeitraum lag im Mittel bei 2,5 Jahren (2 - 3,5 Jahre). 13 der 23 Patienten waren bereits voroperiert: 6 Patienten erhielten ein arthroskopisches Reefing der medialen Weichteilstrukturen, sowie eine laterale Kapselspaltung. Eine alleinige mediale Kapselraffung wurde bei 4 Patienten durchgeführt. Ein Patient erhielt eine mediale Kapselraffung mit zusätzlicher Versetzung des Musculus vastus medialis. Eine Kombination aus Medialisierung der Tuberositas tibiae nach Roux-Goldthwait und medialer Raffung fand bei 2 Patienten statt.

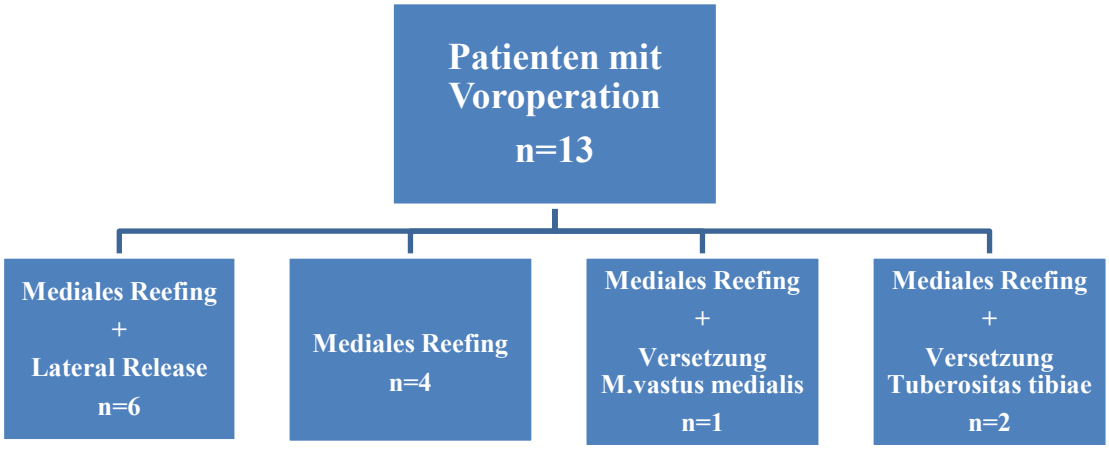

Abbildung 30: Graphische Darstellung der 13 voroperierten Studien-Patienten mit Unterteilung in 4 Gruppen nach Art der Voroperation. N = Anzahl der Patienten; M = Musculus. Universitätsklinikum Ulm 2007 bis 2010.

3.3 Klinische präoperative Untersuchung

Bei der präoperativen klinischen Untersuchung zeigte sich bei allen Patienten ein positives Apprehension Zeichen. Das J-sign war bei 19 der 23 Patienten positiv (22 der 26 Kniegelenke). Eine Bewegungseinschränkung des betreffenden Kniegelenks fand sich bei keinem Patienten.

3.4 Bildgebung

Die radiologische Auswertung ergab eine durchschnittliche Patellahöhe (Insall-Salvati Index) von 1,2 (1,05 - 1,35).
Der mittlere TTTG-Abstand aller Kniegelenke betrug 1,8 cm (1,2 - 2,2 cm).

3.5 Knorpelbeurteilung

Die trochleare und retropatellare arthroskopische Beurteilung des Knorpels ergab folgende Ergebnisse:

Tabelle 3: Retropatellare arthroskopische Knorpelbeurteilung der 26 Kniegelenke nach ICRS [20] an der Universitätsklinik Ulm zwischen 2007 und 2010. ICRS = International Cartilage Repair Society.

Schweregrad der Knorpelläsion nach ICRS	Anzahl der Kniegelenke
Grad 0	6
Grad 1	15
Grad 2	3
Grad 3	0
Grad 4	2

Tabelle 4: Trochleare arthroskopische Knorpelbeurteilung der 26 Kniegelenke nach ICRS [20] am Universitätsklinikum Ulm zwischen 2007 und 2010. ICRS = International Cartilage Repair Society.

Schweregrad der Knorpelläsion nach ICRS	Anzahl der Kniegelenke
Grad 0	18
Grad 1	6
Grad 2	2
Grad 3	0
Grad 4	0

3.6 Klinische postoperative Ergebnisse

Eine Reluxation fand bei keinem der nachuntersuchten Patienten statt. Alle Patienten erreichten postoperativ wieder den vollen Bewegungsumfang. Bei keinem Kniegelenk trat ein positives J-sign auf. Krepitationen fanden sich bei 3 der 26 Kniegelenke, wobei keiner der Patienten über zusätzliche Schmerzen klagte.
Eine Patientin zeigte ein positives Apprehension-Zeichen. Bei dieser Patientin stellte sich auch eine mediolaterale Hypermobilität der Patella dar. Bei der klinischen Untersuchung bestand palpatorisch der Verdacht einer Transplantatlockerung der Gracilissehne. Da die Patientin keine klinisch relevanten Einschränkungen aufwies und auch anamnestisch Symptome wie Schmerzen oder Instabilität verneinte, wurde auf ein weiteres therapeutisches Vorgehen verzichtet.

3.7 Subjektive Patientenzufriedenheit

Bei der Befragung zur Zufriedenheit mit dem erzielten Ergebnis waren 10 Patienten „sehr zufrieden“, 12 Patienten zeigten sich „zufrieden“ und 1 Patient wählte die Option „teilweise zufrieden“. Kein Patient war „unzufrieden“.

3.8 Return to Sports

Nach abgeschlossener Nachbehandlung gaben alle Patienten an, wieder Sport auszuüben. Bei der gezielten Befragung, ob sich nach postoperativer Wiederaufnahme der sportlichen Betätigung eine Veränderung im Vergleich zur präoperativen Leistungsfähigkeit gezeigt habe, berichtete ein Patient über ein besseres Leistungsniveau als präoperativ. Ein gleichbleibendes sportliches Niveau gaben 16 Patienten an, während 6 Patienten einen Rückgang verzeichneten.
Alle 6 Patienten, die zuvor körperlich anstrengende Berufe oder Tätigkeiten ausgeübt hatten (Fliesenleger, Zimmermann, Lackierer), konnten diese Tätigkeiten wieder aufnehmen.

3.9 Prä- und postoperativer Vergleich der Scores

3.9.1 Kujala Score

Der Mittelwert des Kujala Score betrug präoperativ 79 (21-100) und verbesserte sich postoperativ auf 96 (74-100). Die Veränderung ist mit $p < 0,01$ signifikant.

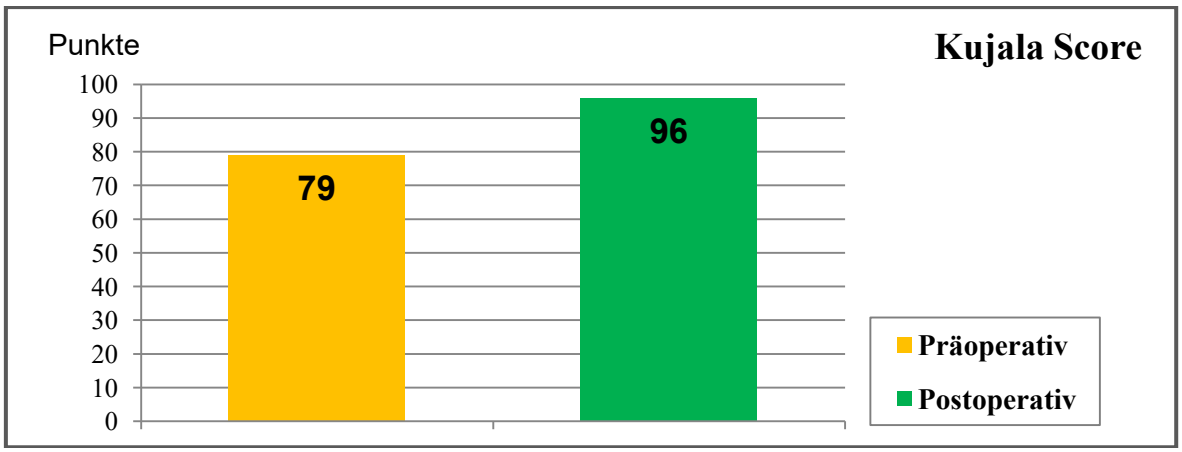

Abbildung 31: Mittelwert des Kujala Score der 23 Patienten prä- und postoperativ beim Follow-up nach mindestens 24 Monaten nach kombinierter Trochleaplastik und Rekonstruktion des Ligamentum patellofemorale mediale am Universitätsklinikum Ulm zwischen 2007 und 2010.

3.9.2 IKDC-Score

Der präoperativ gemessene IKDC Score von 74 (32-95) verbesserte sich signifikant ($p < 0,01$) auf einen postoperativen Wert von 90 (65-98), wobei sich der Wert bei 2 Patienten postoperativ verschlechterte.

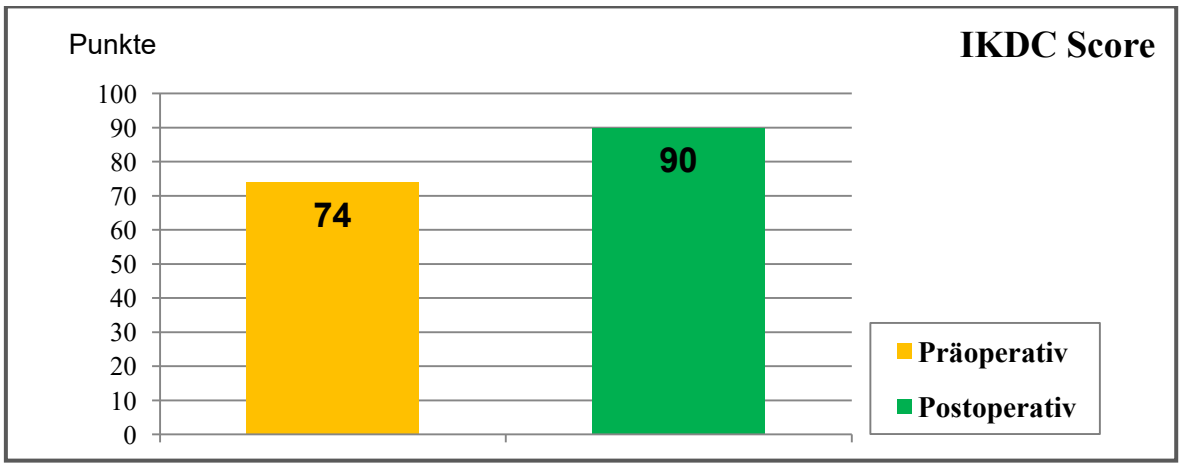

Abbildung 32: Mittelwert des IKDC Score der 23 Patienten prä- und postoperativ beim Follow-up nach mindestens 24 Monaten nach kombinierter Trochleaplastik und Rekonstruktion des Ligamentum patellofemorale mediale am Universitätsklinikum Ulm zwischen 2007 und 2010.

3.9.3 Tegner activity score

Wie in nachfolgender Abbildung 33 dargestellt, wiesen die Patienten einen Mittelwert von 5,5 (2-8) vor der Operation auf. Dieser Wert sank bei der postoperativen Erhebung auf 5,0 (2-8). Diese Veränderung wies mit $p < 0,06$ keine Signifikanz auf.

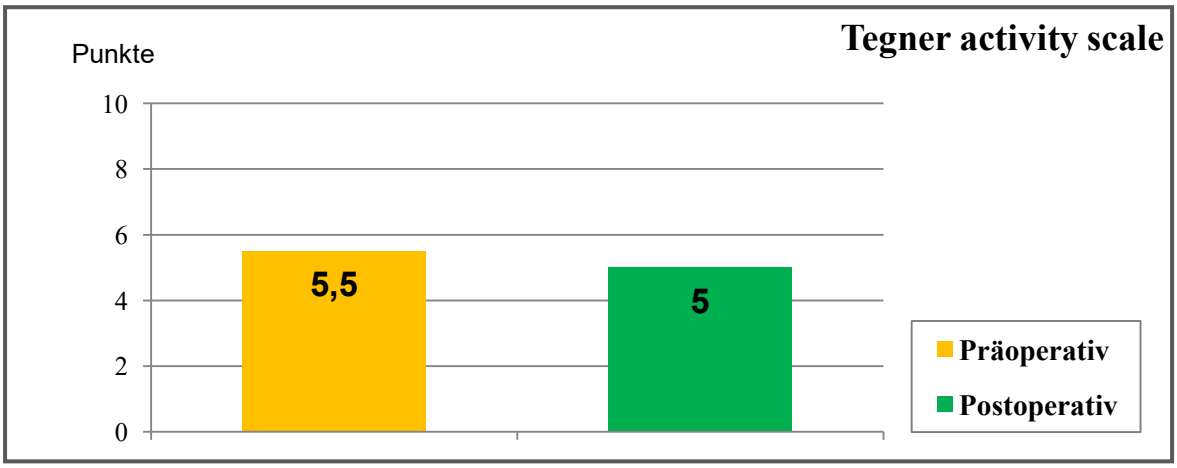

Abbildung 33: Mittelwert des Tegner Aktivitätsscore der 23 Patienten prä- und postoperativ beim Follow-up nach mindestens 24 Monaten nach kombinierter Trochleaplastik und Rekonstruktion des Ligamentum patellofemorale mediale am Universitätsklinikum Ulm zwischen 2007 und 2010.

3.9.4 Activity rating scale

Bei der präoperativen Evaluation mit der Activity rating scale zeigte sich ein durchschnittlicher Wert von 6,5 (0-16), welcher sich postoperativ nicht signifikant auf 6,0 verringerte.

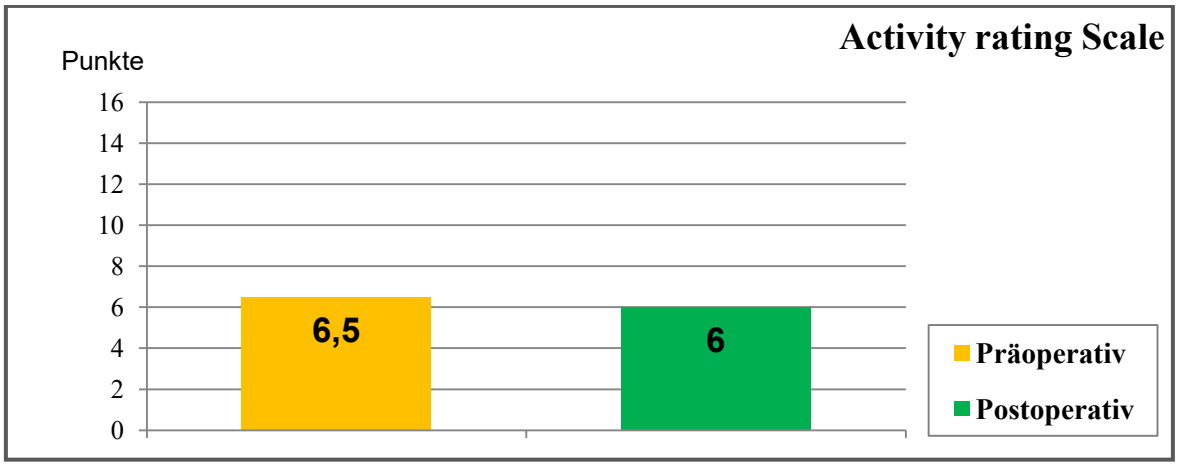

Abbildung 34: Mittelwert der Activity rating scale der 23 Patienten prä- und postoperativ beim Follow-up nach mindestens 24 Monaten nach kombinierter Trochleaplastik und Rekonstruktion des Ligamentum patellofemorale mediale am Universitätsklinikum Ulm zwischen 2007 und 2010.

3.9.5 Visueller analoger Schmerz

Mittels des VAS-Score konnte eine signifikante Reduzierung ($p < 0,01$) der Schmerzen gemessen werden. Präoperativ betrug der Mittelwert 3 (1-7), postoperativ verbesserte sich der Wert auf 1 (0-5).

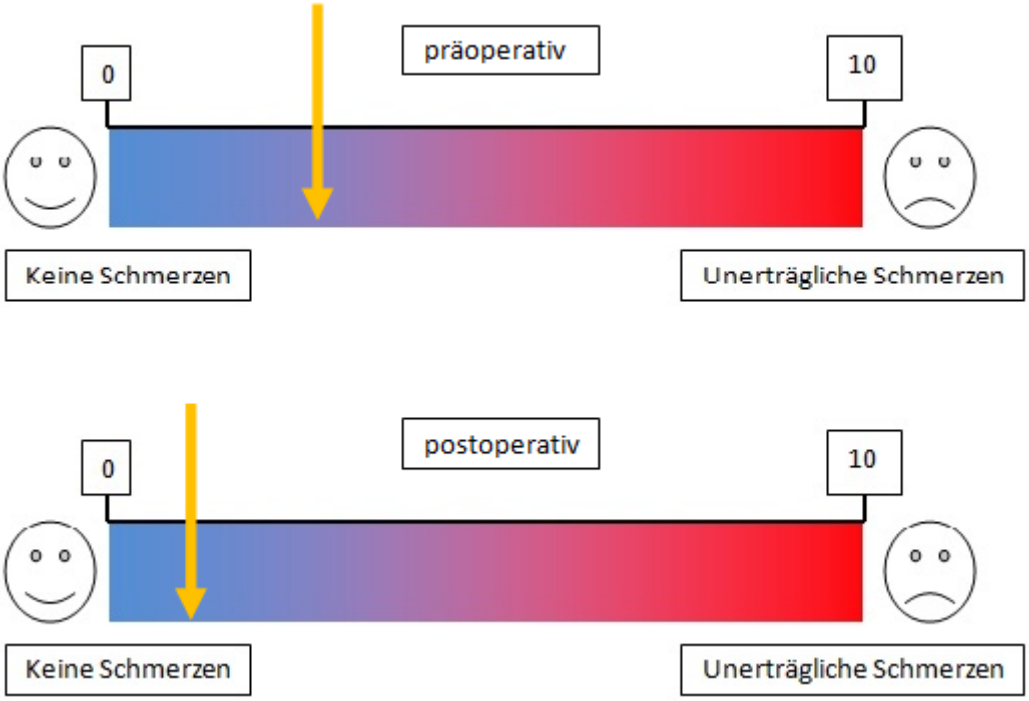

Abbildung 35: Mittelwert der visuellen Analogskala der 23 Patienten prä- und postoperativ beim Follow-up nach mindestens 24 Monaten nach kombinierter Trochleaplastik und Rekonstruktion des Ligamentum patellofemorale mediale am Universitätsklinikum Ulm zwischen 2007 und 2010. Oben präoperativ, darunter postoperativ.

3.9.6 Subjektive Beurteilung der Kniefunktion

Zusätzlich sollten die Patienten die Funktion ihres Kniegelenks vor und nach der Operation vergleichen. Dazu konnten sie auf einer Skala zwischen 0 (keine alltäglichen Aktivitäten möglich) und 10 (keine Einschränkungen im Alltag) auswählen.
Der erhobene präoperative Mittelwert betrug 5 (3-9). Nach abgeschlossener Therapie stieg der Mittelwert auf 8 (6-10) und verbesserte sich somit statistisch signifikant.

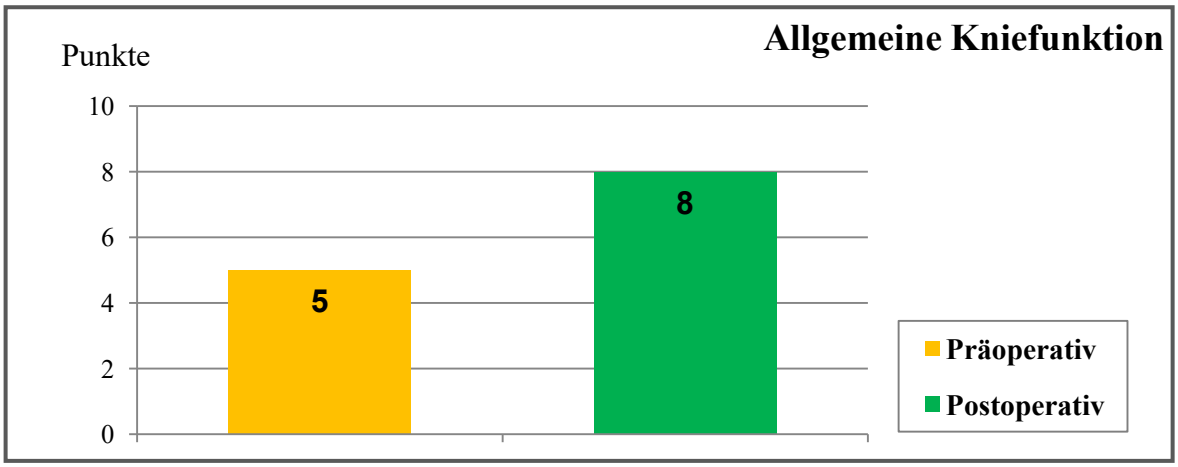

Abbildung 36: Mittelwert der subjektiven Bewertung der allgemeinen Kniefunktion der 23 Patienten prä- und postoperativ beim Follow-up nach mindestens 24 Monaten nach kombinierter Trochleaplastik und Rekonstruktion des Ligamentum patellofemorale mediale am Universitätsklinikum Ulm zwischen 2007 und 2010.

3.10 Komplikationen

Der Heilungsverlauf verlief bei 22 der 23 Patienten vollkommen komplikationslos. Bei einem Patienten war eine längere Nachbehandlungsphase notwendig, da sich 6 Wochen postoperativ eine eingeschränkte Flexion zeigte. Der volle Bewegungsumfang wurde nach intensivierter Physiotherapie erreicht.
Abschließend zeigte sich bei allen Patienten eine regelrechte Durchblutung, Motorik und Sensibilität. Es traten keinerlei Wundinfektionen auf und überall wurden reizlose Narben- und Hautverhältnisse vorgefunden.

4 Diskussion

Die Therapie der patellofemoralen Instabilität hat in den letzten Jahren einen starken Wandel vollzogen. In der Vergangenheit waren Verfahren wie der Tuberositastransfer, die VMO-Raffung oder das laterale Release die Säulen der operativen Therapie.
Besonders die Erkenntnis, dass mit diesen Verfahren die wichtigsten ursächlichen Pathologien nicht therapiert werden, hat zu einem Umdenken geführt.
Man weiß heute, dass die passiven und statischen Faktoren den Hauptteil der Stabilität des patellofemoralen Gelenks ausmachen, ohne deren pathologische Veränderung eine Luxation nahezu unmöglich ist [46,142].
Da sich die MPFL-Rekonstruktion und die Trochleaplastik an den kausalen Ursachen orientieren, gelten sie momentan als vielversprechende Operationsansätze zur Behandlung der patellofemoralen Instabilität [143].
Um den kombinierten Eingriff aus Trochleaplastik und MPFL-Rekonstruktion genauer zu untersuchen, wurden prospektiv erfasste Daten gesammelt, um diese nach einem Follow-up von mindestens 2 Jahren auszuwerten.

Zusammengefasst führte das kombinierte Operationsverfahren zu einer signifikanten Verbesserung aller Funktions-Scores und einer hohen Patientenzufriedenheit. Bei keinem Patienten kam es zu einem erneuten Luxationsereignis. Außerdem gestaltete sich der Therapieverlauf bei allen Patienten ohne größere Komplikationen. Die signifikanten Verbesserungen des IKDCs und Kujala Scores, sowie die Schmerzreduzierung, welche mithilfe der VAS eruiert wurde, deuten das Potential der Kombinationstherapie an. Bei Vorliegen einer patellofemoralen Instabilität und einer schweren Trochleadysplasie konnten durch die Bandrekonstruktion und die gleichzeitige Remodellierung der Trochlea femoris die klinischen Symptome reduziert und die Funktion des Gelenks signifikant verbessert werden.

Die Ergebnisse zeigen auch, dass die Sportfähigkeit durch die Therapie nicht wesentlich beeinflusst wird. Obwohl nur ein Patient angab, sein Sportniveau postoperativ verbessert zu haben, scheint die Sportfähigkeit postoperativ nicht negativ beeinträchtigt zu werden, da die meisten Patienten ihr präoperatives Sportniveau

wiedererlangen konnten. Zu beachten gilt, dass die meisten Patienten auch präoperativ nur in geringem Umfang Sport trieben. Ein Patient bezeichnete sich als Wettkampfsportler, 10 weitere Patienten fühlten sich in der Lage auch intensivere Sportarten wie Fußball oder Basketball ausüben zu können.
Als Grund für den Rückgang oder das Gleichbleiben des sportlichen Niveaus wurde am häufigsten die Angst vor erneuten Verletzungen angegeben. Außerdem wurde den Patienten nach der operativen Versorgung geraten, trotz der notwendigen körperlichen Betätigung, verletzungsträchtige Sportarten zu meiden.
Es muss bedacht werden, dass durch oft tägliche Luxationsereignisse das alltägliche Leben enorm beeinträchtigt wird und nachhaltig gestört wird. Eventuell benötigen besonders betroffene Patienten einen längeren Zeitraum oder entsprechende Hilfestellung, um beispielsweise psychische Blockaden zu lösen, damit sie anschließend in der Lage sind ohne größere Beeinträchtigungen Sport zu treiben. Interessant ist in diesem Zusammenhang, dass 6 männliche Patienten, die schweren körperlichen Arbeiten (Fliesenleger, Lackierer, Schreiner) nachgingen, diese postoperativ ohne Probleme wieder ausüben konnten.

In der vorliegenden Arbeit wurde die physische Aktivität mithilfe der TAS sowie der ARS untersucht. Es zeigte sich im prä- und postoperativen Vergleich der Ergebnisse ein jeweils nicht signifikanter Rückgang der Scores.
Allerdings kann vermutet werden, dass sich die Reduzierung des TAS mit einer größeren Patientenzahl möglicherweise statistisch signifikant entwickelt hätte.
Dieses Ergebnis deutet an, dass es durch die Operation zu keiner Zunahme der körperlichen Aktivität gekommen ist, was auf den ersten Blick im Widerspruch zu den weiteren Ergebnissen steht. Die Funktionsfähigkeit, welche anhand des IKDCs und Kujala Scores erfasst wurde, verbesserte sich signifikant. Neben der signifikanten Reduzierung der Schmerzen zeigten sich 95,7 % der Patienten mit ihrer neuen Kniefunktion zufrieden oder sehr zufrieden.
Die verbesserte Kniefunktion in Verbindung mit dem Rückgang der klinischen Symptome sollte eigentlich eine gute Grundlage für körperliche Aktivitäten darstellen. Auch hier könnten psychische Aspekte eine Erklärung liefern.
Die meisten Patienten gaben an, aus Angst vor erneuter Luxation bei körperlich anstrengender Betätigung Vorsicht walten zu lassen und sich somit bewusst körperlich weniger zu betätigen.

Entsprechende Ergebnisse wurden in einer vorangegangenen Studie gefunden, die die körperliche und sportliche Aktivität bei Jugendlichen nach Rekonstruktion des MPFL untersuchte [96].
Auch eine im Jahre 2009 veröffentlichte Studie von Ronga et al. [112] untersuchte die Wiederaufnahme von sportlichen Aktivitäten nach isolierter MPFL-Rekonstruktion: Von den 28 Patienten kehrten 9 Patienten zum ursprünglichen Sportniveau zurück, während die übrigen aus unterschiedlichen Gründen an Sportfähigkeit einbüßten oder zu einer verletzungsärmeren Sportart wechselten. Auch hier wurde als möglicher Grund die Besorgnis über Folgeschäden angegeben.

Wie aufgeführt sind die Trochlea wie auch das MPFL zur Stabilisierung der Patella eminent wichtig. Besonders in Abwesenheit von ausgeprägten weiteren Risikofaktoren zeigt die alleinige MPFL-Rekonstruktion sehr gute Resultate [17,66,77,109,126,130].
Allerdings weisen gleichzeitig mehrere Studien darauf hin, dass bei Vorliegen einer schweren Trochleadysplasie die alleinige MPFL-Rekonstruktion unzureichend ist [66,77,149].
Neben dem Bedenken der unzureichenden Stabilisierung besteht die Gefahr, dass der Kraftvektor des rekonstruierten MPFL einen unphysiologischen patellofemoralen Druck auf das pathologisch veränderte Gelenkbett ausübt. Durch die unnatürliche und erhöhte Form der Trochlea femoris passt die Patella nicht kongruent, womit die entstehenden Kräfte nicht gleichmäßig verteilt werden können. Außerdem könnte das Patellartracking durch das fehlende konkave Gleitlager weiterhin in nicht abzuschätzendem Maße gestört werden. In oben genannten Studien wurde deswegen häufig über Folgeprobleme wie Schmerzen, Instabilitätsgefühl oder Arthrose berichtet.

Somit stellt sich die Frage, ob die alleinige MPFL-Rekonstruktion aufgrund der vielen guten Ergebnisse ausreichend sein könnte oder ob es, angesichts der meist multifaktoriellen Genese, zusätzliche Eingriffe benötigt. Viele Autoren beschreiben nach der MPFL-Rekonstruktion postoperative Schwierigkeiten, insbesondere wenn diese Patienten eine Trochleadysplasie aufweisen. Nachfolgend wird auf diese Studien eingegangen.

In einer veröffentlichten Studie von Nelitz et al. [96] über das klinische Outcome nach MPFL-Rekonstruktion persistierte bei 2 Patienten mit schwerer Trochleadysplasie auch nach der Operation ein positives Apprehension- und J-sign. Letztendlich waren diese beiden Patienten mit dem Ergebnis des Eingriffs nur teilweise zufrieden.

In der Studie von Howells et al. [66] traten bei 25 Patienten auch nach der Stabilisierung der Patella mittels MPFL-Rekonstruktion weiterhin klinische Symptome in Form von Instabilität und Schmerzen auf. Bei 15 der 25 betroffenen Patienten wurde eine moderate Trochleadysplasie gefunden. Patienten mit schwerer Dysplasie wurden nicht zur Studie zugelassen, da der Autor der Ansicht ist, dass die alleinige MPFL-Rekonstruktion hier nicht das passende Verfahren ist.

Wagner et al. [149] untersuchten den Einfluss von Risikofaktoren auf das klinische Outcome nach Rekonstruktion des Ligamentum patellofemorale mediale. Dabei wurde eine negative Korrelation zwischen dem Grad der Trochleadysplasie und dem klinischen Outcome gefunden. Es wird von den Autoren vermutet, dass die stabilisierenden Weichteile bei vorliegender schwerer Trochleadysplasie überlastet werden. Die Autoren gaben somit die Empfehlung, beim Vorliegen einer schweren Trochleadysplasie auf weitere knöcherne Verfahren, wie beispielsweise die Trochleaplastik, zurückzugreifen.

Eine Metaanalyse [125] befasste sich mit dem Thema Komplikationen nach MPFL-Rekonstruktion. Bei der Auswertung von insgesamt 25 wissenschaftlichen Studien wurde eine durchschnittliche Komplikationsrate von 26,1 % gefunden. Eine der häufigsten Komplikationen war die postoperative Instabilität mit fortbestehendem Apprehension sign.
Nach Ansicht der Autoren werden persistierende Beschwerden und Komplikationen vermutlich durch das Vorhandensein von weiteren, unerkannten Risikofaktoren der PFI, wie die schwere Trochleadysplasie, verursacht.
Deswegen betonen Shah et al. [125], dass es für den Therapieerfolg entscheidend ist, alle Risikofaktoren zu erkennen und zu behandeln.

Während die aufgeführten Studien einen kausalen Zusammenhang zwischen Trochleadysplasie und dem Outcome nach MPFL-Rekonstruktion belegen, fanden Steiner et al. [137] diesen nicht. Ziel der Studie war der Nachweis, dass die isolierte MPFL-Rekonstruktion auch bei vorliegender Trochleadysplasie für eine ausreichende Stabilisierung der Patella sorgt. Die Studie umfasste 34 Patienten mit Trochleadysplasie, welche alle nur mit einer MPFL-Rekonstruktion versorgt wurden und anschließend mit einem Mindest-Follow-up von 24 Monaten beobachtet wurden.

Die Autoren fanden eine signifikante Verbesserung des Kujala-, Lysholm- und Tegner-Scores, gleichzeitig traten keine erneuten Luxationen auf. Somit sahen Steiner et al. [137] es als bestätigt an, dass bei patellofemoraler Instabilität das Wiederauftreten von Luxationen, auch beim gleichzeitigen Vorliegen einer Trochleadysplasie, allein durch die MPFL-Rekonstruktion verhindert werden kann.

Allerdings weist die Studie einige methodische Schwachstellen auf. Die 34 Patienten mit Trochleadysplasie wurden in 3 Gruppen eingeteilt: Nur bei 19 der 34 war mindestens eine Patellaluxation dokumentiert worden, während die restlichen Patienten über Subluxationen (Gruppe B) oder über Schmerz (Gruppe C) klagten, ohne dabei eine Patellaluxation erfahren zu haben.

Weiterhin wurde die Trochleadysplasie nur anhand des seitlichen Röntgenbildes sowie mithilfe des Sulcuswinkels in der axialen Aufnahme evaluiert, aber keine Daten zur Verteilung der unterschiedlichen Schweregrade veröffentlicht.

Weitere Schwachpunkte sind die Verwendung von 3 unterschiedlichen Operationstechniken sowie das Fehlen klinischer Untersuchungen während des Follow-up-Zeitraums.

Neben der MPFL-Rekonstruktion wird die Trochleadysplasie als wichtigster Risikofaktor angesehen und kann in fast allen Fällen einer patellofemoralen Instabilität nachgewiesen werden. Deswegen wird die Trochleaplastik bei stark abgeflachter oder konvexer Trochleaform oder bei einer Trochlea femoris mit massivem Kalibersprung als kausale Therapieform angesehen [117,121].

Die Trochleaplastik dient nicht nur der Verbesserung der Trochleamorphologie, sondern beeinflusst auch patellofemorale Relationen wie Patella alta, Patella shift, Patella tilt und den TTTG-Abstand positiv [121].

Ein weiterer Aspekt ist, dass die Trochleadysplasie genetisch bedingt ist und ihren Teil an der Entstehung eines insuffizienten medialen Bandapparates beiträgt [51,139]. Somit besteht die Hoffnung, dass die Entstehung eines dysplastischen MPFL durch die Trochleaplastik positiv beeinflusst werden kann.
Als Voraussetzungen für den Erfolg einer Trochleaplastik gelten vitale Knorpelverhältnisse und geschlossene Epiphysenfugen.

Ein Vergleich der verschiedenen Studienergebnisse nach Trochleaplastik gestaltet sich mitunter schwierig, da die Autoren keine einheitlichen Indikationskriterien verwendeten.
Im Jahre 2005 veröffentlichte Verdonk et al. [148] eine Studie, in welcher bei 12 Patienten (13 Kniegelenke) eine isolierte, vertiefende Trochleaplastik durchgeführt wurde. Dabei fiel das Ergebnis des objektiven Kniegelenkscores nach Larsen-Lauridsen [79] eher mäßig aus: 7 Patienten erzielten schlechte, 3 Patienten befriedigende und ebenfalls 3 Patienten gute Werte. Allerdings beurteilten 77 % der Patienten ihr subjektives Ergebnis als gut oder sehr gut.

Von Knoch et al. [73] veröffentlichten 2006 eine Studie, in der sie klinische und radiologische Ergebnisse nach Trochleaplastik untersuchten. 38 Patienten (45 Kniegelenke) unterzogen sich einer Trochleaplastik, wobei der Nachbeobachtungszeitraum zwischen 4 und 14 Jahren (Mittel 8,3 Jahren) lag. Erfreulich waren das Ausbleiben weiterer Luxationen bei allen Patienten und der radiologische Nachweis einer verbesserten Trochleamorphologie bei nahezu allen Probanden (93,9 %). Allerdings entwickelten sich degenerative Veränderungen der patellofemoralen Gelenkflächen bei 30 % der Studienteilnehmer. Ebenso kam es zu einer postoperativen Zunahme patellofemoraler Schmerzen von 33 % auf 49 %.

Eine Studie von Utting et al. [146] schloss 40 Patienten ein, bei denen die Trochlea femoris neu modelliert wurde. Das durchschnittliche Follow-up lag bei 24 Monaten (12-58 Monate). Dabei verbesserten sich alle gemessen Kniegelenkscores (Oxford knee score, WOMAC, Kujala, Lysholm, IKDC) signifikant, gleichzeitig zeigten sich 92,6 % der Patienten zufrieden mit dem Therapieergebnis.

Allerdings wurden bei 27 der insgesamt 59 Kniegelenke zusätzliche Therapieverfahren zur Stabilisierung der Patella benötigt, aber nur bei 4 Patienten wurde eine zusätzliche MPFL-Rekonstruktion durchgeführt.
Bei 29,6 % traten weiterhin Beschwerden in Form von Schmerzen, Instabilitätsgefühl, Schwellung oder Krepitationen auf.

Schöttle et al. [118] veröffentlichten klinische und radiologische Ergebnisse von 16 Patienten (19 Kniegelenken) mit durchgeführter Trochleaplastik und einem Mindest-Follow-up Zeitraum von 24 Monaten. Dabei verbesserte sich der subjektive Zustand des patellofemoralen Gelenks bei 16 der 19 operierten Kniegelenke. Auch der Kujala Score erhöhte sich postoperativ von 56 auf 80 Punkte. Während des Follow-ups traten keine erneuten Luxationsereignisse auf und auch die radiologischen Nachuntersuchungen zeigten eine korrigierte Trochleafurche. So wurde beispielsweise der TTTG-Abstand von durchschnittlich 20 mm auf im Mittel 9,9 mm postoperativ reduziert. Negativer Aspekt war das persistierende Apprehenson-Zeichen bei 4 Patienten.

Donell et al. [38] berichteten über 15 Patienten (17 Kniegelenke) bei denen ein modifiziertes Verfahren der Trochleaplastik nach Dejour angewandt wurde. Der Nachbeobachtungszeitraum betrug im Mittel 3 Jahre. Bei allen Patienten wurde eine zusätzliche mediale Raffung vollzogen. Bei 7 Patienten erfolgte eine additive Medialisierung der Tuberositas tibiae und bei 2 Patienten eine distale Versetzung der Tuberositas tibiae. Abschließend zeigten sich 13 Patienten zufrieden oder sehr zufrieden mit den erreichten Ergebnissen. Gleichzeitig wurden aber auch 18 weitere operative Eingriffe benötigt. Bei 7 Kniegelenken zeigte sich ein weiterhin bestehendes mildes Apprehension-sign als Zeichen für die nicht ausreichende Stabilisierung der Patella.

David Dejour et al. [32] berichteten in ihrer 2010 veröffentlichten Studie über 2 Patientengruppen, die nach ihrer Technik eine Trochleaplastik erhielten.
Die erste Gruppe umfasste 18 Patienten, die durchschnittlich bereits zweimal voroperiert wurden. Die Trochleaplastik wurde achtmal mit einer Medialisierung der Tuberositas tibiae, sechsmal mit einer Distalisierung der Tuberositas tibiae und achtzehnmal mit einer VMO-Plastik kombiniert. Abschließend waren 65 % der

Operierten zufrieden oder sehr zufrieden. 28 % klagten jedoch über persistierende Schmerzen und 2 Patienten entwickelten eine patellofemorale Arthrose.
In der zweiten Gruppe befanden sich 44 Patienten, die bisher keine Operation zur Stabilisierung des patellofemoralen Gelenks erhalten hatten. Das Follow-up betrug im Mittel 7 Jahre (2-9 Jahre). Kombiniert mit der Trochleaplastik wurde 22-mal eine Medialisierung und 26-mal eine Distalisierung der Tuberositas tibiae durchgeführt. In 32 weiteren Fällen erfolgte eine gleichzeitige VMO-Plastik. Schlussendlich zeigten sich 85 % zufrieden oder sehr zufrieden mit dem erreichten Ergebnis. Nur 5 % klagten postoperativ über patellofemorale Schmerzen und kein Patient entwickelte im Nachuntersuchungszeitraum eine patellofemorale Arthrose.

Die erste Studie aus den Vereinigten Staaten zum Langzeit-Outcome nach Trochleaplastik wurde 2012 von Faruqui et al. [43] veröffentlicht.
6 Patienten waren an der Studie beteiligt und wurden durchschnittlich 68 Monate nachbeobachtet. Zwei der 6 Patienten erhielten eine zusätzliche MPFL-Rekonstruktion. Während des Follow-ups traten keine Anzeichen patellofemoraler Instabilität auf. Obwohl 4 Patienten (66 %) postoperativ über residuale Schmerzen klagten, waren letztendlich alle Patienten mit dem Ergebnis zufrieden.

Fucentese et al. [49] operierten 38 Patienten (44 Kniegelenke) bei denen eine patellofemorale Instabilität mit zugrundeliegender Trochleaplastik vorlag. Allerdings wurden alle Schweregrade der Trochleadysplasie (Typ A-D nach Dejour [30]) operiert. Das mittlere Patientenalter betrug 18 Jahre (14-40 Jahre) und der durchschnittliche Nachbeobachtungszeitraum lag bei 4 Jahren (2-7,8 Jahre). Elf Patienten (13 Kniegelenke) waren bereits voroperiert, wobei die MPFL-Rekonstruktion nicht zum Einsatz gekommen war.
Neben der Verbesserung des Kujala Scores von durchschnittlich 68 (29-84) auf 90 (42-100), erreichten 27 Kniegelenke ein subjektiv exzellentes Ergebnis, während 10 Kniegelenke noch als gut, 2 weitere als befriedigend und 5 als schlecht beurteilt wurden. Obwohl insgesamt ein signifikanter Rückgang von Schmerzen und Instabilität verzeichnet wurde, verschlechterte sich bei 3 Patienten der Schmerzzustand postoperativ und bei fast 25 % zeigte sich weiterhin ein positives Apprehension-Zeichen. Die Autoren vermuteten, dass die unerfreulichen Begleiterscheinungen durch eine zusätzliche MPFL-Rekonstruktion behoben werden könnten.

Wie aufgeführt führen beide Verfahren auch isoliert zu oft zufriedenstellenden Ergebnissen. Bei den Patienten mit unerfreulichen Resultaten äußerten die Autoren oft die Vermutung, dass nicht alle Instabilitätsfaktoren adressiert wurden. Um die postoperativen Resultate und damit die Patientenzufriedenheit weiter zu verbessern stellt sich die Frage, ob dies bei den entsprechenden Patienten durch eine Kombinationstherapie gelingen könnte.

Bei der Literaturrecherche wurden einige Veröffentlichungen gefunden, die sich mit der kombinierten Therapie einer Trochleaplastik und MPFL-Rekonstruktion befassen:
Banke et al. [13] veröffentlichten Ergebnisse von 17 Patienten (18 Kniegelenke), bei denen zwischen 2007 und 2009 eine Kombination aus Trochleaplastik und Rekonstruktion des MPFL durchgeführt wurde. Die Patienten wurden mindestens 2 Jahre nachuntersucht und waren im Mittel 22 Jahre alt.
Einschlusskriterien waren mindestens 2 stattgefundene Patellaluxationen, ein positives Apprehension sign und eine Trochleadysplasie Typ B, C oder D nach Dejour [31]. Bis auf einen Patienten waren alle mit dem postoperativen Ergebnis zufrieden. Es traten keine Reluxationen auf und auch das Apprehension sign konnte in der klinischen Untersuchung nicht mehr festgestellt werden. Neben der signifikanten Schmerzlinderung zeigten sich auch alle erfassten Scores (Tegner, Kujala und IKDC) deutlich verbessert. Die radiologischen Kriterien (sulcus angle, TTTG distance, lateral patellar tilt, patellar shift, Caton-Deschamps-Index) verbesserten sich postoperativ ebenfalls signifikant. Zu keinem Zeitpunkt fanden sich Hinweise auf Knorpelabnutzungen. Zusammenfassend sehen die Autoren die Kombinationstherapie als sehr erfolgreich an. Eine Kombination aus Trochleaplastik und MPFL-Rekonstruktion stellt in ihren Augen nicht nur eine Therapieoption nach missglückten Ersteingriffen dar, sondern sollte auch als primäre Therapie bei Patienten mit hochgradiger patellofemoraler Instabilität in Betracht gezogen werden.

BlØnd und Haugegaard [18] kombinierten eine arthroskopische Trochleaplastik und MPFL-Rekonstruktion an 29 Kniegelenken. Zugelassen wurden Patienten mit chronischer, rezidivierender Instabilität und schwerer Trochleadysplasie (mindes-

tens Typ B nach Dejour [31]). Obligatorisch waren zusätzlich mindestens 2 Patellaluxationen und ein positives Apprehension-Zeichen in 20° Flexion.
Das durchschnittliche Follow-up betrug 29 Monate (12-57 Monate).
Es traten keine erneuten Dislokationen oder Komplikationen auf. Bei allen Patienten wurde der volle Bewegungsumfang erreicht und das Apprehension-Zeichen wurde postoperativ bei keinem Patienten mehr gefunden.
Die erhobenen Kujala-, Tegner- und KOOS-Scores verbesserten sich allesamt signifikant. Negativ war, dass 5 weitere Eingriffe zur Erreichung eines zufriedenstellenden Ergebnisses benötigt wurden. Zwei Patienten entwickelten nach 28 Monaten symptomatische Subluxationen, gleichzeitig trat ein positives J-Zeichen auf. Die Kontroll-MRT war ohne pathologischen Befund.
Drei weitere Patienten klagten postoperativ über Knieschmerzen. Als Ursache wurde ein laterales Hyperkompressionssyndrom ausgemacht. Nach lateraler Retinakulumdekompression zeigte sich die Schmerzsymptomatik verbessert.
In Anbetracht der Ergebnisse sehen die Autoren in dem kombinierten Verfahren ein sicheres und reproduzierbares Verfahren.

In der Studie von Panagiotis G. Ntagiopoulo et al. [100] wurden die Ergebnisse von 27 Patienten mit PFI und schwerer Trochleadysplasie (31 Kniegelenke) vorgestellt, wobei die Trochleaplastik jeweils mit unterschiedlichen weiteren Verfahren kombiniert wurde.
Die Trochleaplastik wurde bei 5 Patienten (16,5 %) mit der MPFL-Rekonstruktion kombiniert, während auch die VMO-Plastik (83,8 %), die Tuberositas tibiae Distalisierung (51.6 %), die Tuberositas tibiae Medialisierung (67,7 %) und das laterale Release (67,6 %) zum Einsatz kamen. Der mittlere Follow-up betrug 7 Jahre (2-9 Jahre). Der IKDC und Kujala Score verbesserten sich signifikant und es wurden keine weiteren Luxationsereignisse festgestellt. Das gute Ergebnis wurde auch durch die Zufriedenheitsrate von 93 % der Patienten bestätigt.
Das Apprehension-Zeichen bestand bei 19,3 % der Kniegelenke auch weiterhin.
Leider wurden die Ergebnisse nicht nach den unterschiedlichen Kombinationsverfahren unterteilt, sodass keine direkten Rückschlüsse auf das Outcome der Kombination aus MPFL-Rekonstruktion und Trochleaplastik gezogen werden konnten. Allerdings empfehlen die Autoren die Trochleaplastik mit dem jeweils notwendigen Verfahren am Weichteilapparat, wie beispielsweise der MPFL-Rekonstruktion, zu

kombinieren, um die Stabilität während des gesamten Bewegungsumfangs zu erreichen.

Ein Fallbericht, verfasst von Reddy et al. [110], beschreibt die Krankheitsgeschichte einer 18-jährigen Patientin, die unter rezidivierenden Luxationen bei hochgradiger Trochleadysplasie klagt, obwohl sie bereits zweimal voroperiert wurde.
Bei ihr wurde eine Kombination aus vertiefender Trochleaplastik, MPFL-Rekonstruktion und einem lateralen Release durchgeführt. Nach einem Jahr zeigte sich das PFG klinisch und radiologisch deutlich gebessert. Insbesondere trat kein Apprehension-Zeichen mehr auf. Radiologisch zeigte sich die Trochleaform in der CT annähernd physiologisch. Gestützt wurde das Ergebnis durch eine Verbesserung des Kujala Scores von 52 auf 80 Punkte.
Die Autoren sind der Ansicht, dass bei einer PFI mit schwerer Trochleadysplasie eine Kombination aus Trochleaplastik und MPFL-Rekonstruktion notwendig ist.

Somit stimmen die Ergebnisse in der Literatur mit unseren Resultaten, soweit vergleichbar, weitgehend überein. Insbesondere die Studie von Banke et al. [13], die das vergleichbarste Studiendesign aufweist, berichtet über vergleichbare, sehr gute Resultate. Im Vergleich zu der Kombinationstherapie wurde in Studien mit isolierter MPFL-Rekonstruktion oder isolierter Trochleaplastik auffallend häufig das Persistieren des Apprehension-Zeichens als Instabilitätszeichen beklagt. Während unseres Follow-up Zeitraumes wurde diese Komplikation nur bei einem Patienten mit insuffizientem MPFL-Band beschrieben. Es ist zu vermuten, dass das bessere Ergebnis durch die Kombinationstherapie begründbar ist. Auch in der Studie von BlØnd et al. [18] und Banke et al. [13] wurde das Auftreten des Apprehension-Zeichens durch die Kombinationstherapie vollständig beseitigt.

In diesen Studien scheint die Kombination aus Rekonstruktion des Ligamentum patellofemorale mediale und Trochleaplastik die Stabilität über den gesamten Bewegungsumfang deutlich zu verbessern. Bei der Befragung unserer Patienten, was sich durch den Eingriff am meisten geändert habe, war die häufigste Antwort, dass das Kniegelenk stabiler sei als präoperativ.
Einige Studien zeigen, dass eine flache Trochlea mit der Entstehung von patellofemoraler Arthrose assoziiert ist [71,135].

Folglich könnte ein weiterer großer Vorteil der Kombinationstherapie sein, dass die zusätzliche Trochleaplastik den retropatellaren Druck reduziert und somit das Risiko der Entstehung von patellofemorale Schmerzen oder patellofemoraler Arthrose reduzieren könnte [13,18].

Dies unterstreicht auch die Ansicht, dass die Trochleaplastik und zusätzliche MPFL-Rekonstruktion nur bei Patienten, die kein oder nur sehr milde degenerative Knorpelveränderungen der Trochlea femoris oder Retropatellarfläche aufweisen, angewendet werden sollte. Die Studie von Utting et al. [146] ließ auch Patienten mit trochlearen oder retropatellaren Knorpelläsionen zu. Alle diese Patienten litten bereits vor dem Eingriff an einem patellofemoralen Schmerzsyndrom, wobei dies durch den Eingriff nicht positiv beeinflusst werden konnte.

Eine große Stärke unserer Studie ist, dass alle Eingriffe von demselben Operateur an einem homogenen Patientenkollektiv durchgeführt wurden. Ein weiterer Vorteil ist, dass ein standardisiertes Prozedere, ohne zusätzliche Operationen, verwendet wurde.

Zusammenfassend erweist sich die kombinierte Therapie aus Trochleaplastik und MPFL-Rekonstruktion bei gut ausgewählten Patienten mit PFI und schwerer Trochleadysplasie als sehr erfolgreiches Verfahren.
Diese Aussage wird sowohl durch die signifikante Verbesserung der eingesetzten funktionellen Kniegelenk-Scores, als auch durch das klinische Ergebnis bestätigt. Insbesondere die Stabilität scheint von dem Kombinationsverfahren zu profitieren, sodass erneute Luxationen nahezu vollständig verhindert werden können. Um die vorliegenden Ergebnisse zu bestätigen und das Langzeit-Outcome beurteilen zu können, bedarf es weiterer Studien mit größerer Patientenzahl und längerem Follow-up.

5 Zusammenfassung

Die zwei wichtigsten stabilisierenden Faktoren der Patella sind die knöcherne Führung der Trochlea femoris und das Ligamentum patellofemorale mediale.
Durch diese Erkenntnis werden die Rekonstruktion des Ligamentum patellofemorale mediale (MPFL-Rekonstruktion) und die Trochleaplastik mittlerweile als wichtigste kausale Therapieformen der patellofemoralen Instabilität anerkannt.
In der Literatur werden nach MPFL-Rekonstruktion oder Trochleaplastik über insgesamt positive Ergebnisse berichtet.
Trotzdem wird in diesen wissenschaftlichen Arbeiten festgestellt, dass es nach alleiniger Therapie (MPFL-Rekonstruktion oder Trochleaplastik) zu postoperativen Problemen, vor allem in Form von Reluxationen, persistierenden Apprehensionsign, persistierenden J-sign, Knorpelschäden und patellofemoralen Schmerzzuständen kommt. Somit wird vermutet, dass es in Anbetracht der Komplexität des Krankheitsbildes oftmals eine Kombinationstherapie benötigt.
Ziel der Arbeit ist es zu zeigen, dass durch eine kombinierte Therapie aus Trochleaplastik und MPFL-Rekonstruktion, Redislokationen der Patella zuverlässig verhindert werden können und die Kniefunktion verbessert werden kann.
Bei 23 Patienten mit chronischer patellofemoraler Instabilität und hochgradiger Trochleadysplasie wurde bei intakten Knorpelverhältnissen eine kombinierte Therapie aus Trochleaplastik und MPFL-Rekonstruktion angewendet.
Die Diagnostik beinhaltete eine detaillierte klinische und bildgebende Evaluierung der patellofemoralen Instabilität. Die prä- und postoperativen Untersuchungen umfassten eine klinische Bestandsaufnahme, Schmerzerfassungen und die Erhebung repräsentativer Kniegelenkscores (Kujala-Score, Tegner activity scale, International Knee Documentation Committee Score, Activity rating scale).
Innerhalb des durchschnittlichen postoperativen Follow-up von 2.5 Jahren traten keine Redislokationen auf. Der Kujala-Score, der International Knee Documentation Committee Score sowie die visuelle analoge Schmerzskala besserten sich signifikant. Kein signifikanter Unterschied zeigte sich bei der Tegner activity scale und der Activity rating scale. Insgesamt gaben 95,7 % der nachuntersuchten Patienten an mit dem Ergebnis zufrieden oder sehr zufrieden zu sein.

Zusammenfassend zeigt die kombinierte Therapie aus MPFL-Rekonstruktion und Trochleaplastik bei korrekter Indikationsstellung sehr gute subjektive und klinisch erfassbare Ergebnisse. Somit lässt sich die patellofemorale Instabilität mit hochgradiger Trochleadysplasie und pathologisch verändertem Ligamentum patellofemorale mediale mittels kombinierter Therapie aus Trochleaplastik und gleichzeitiger anatomischer Rekonstruktion des MPFL sehr gut behandeln.

6 Literaturverzeichnis

1. Aglietti P, Buzzi R, Biase P de, Giron F (1994) Surgical treatment of recurrent dislocation of the patella. Clin Orthop Relat Res 308: 8–17
2. Ahmed A M, Duncan N A (2000) Correlation of patellar tracking pattern with trochlear and retropatellar surface topographies. J Biomech Eng 122: 652–660
3. Albee FH (1915) The bone graft wedge in the treatment of habitual dislocation of the patella. Med Rec 88: 257–259
4. Amis A A (2007) Current concepts on anatomy and biomechanics of patellar stability. Sports Med Arthrosc 15: 48–56
5. Amis A A, Firer P, Mountney J, Senavongse W, Thomas N P (2003) Anatomy and biomechanics of the medial patellofemoral ligament. Knee 10: 215–220
6. Amis A A, Oguz C, Bull A M J, Senavongse W, Dejour D (2008) The effect of trochleoplasty on patellar stability and kinematics: a biomechanical study in vitro. J Bone Joint Surg Br 90: 864–869
7. Amis A A, Senavongse W, Bull A M J (2006) Patellofemoral kinematics during knee flexion-extension: an in vitro study. J Orthop Res 24: 2201–2211
8. Arendt E A, Fithian D C, Cohen E (2002) Current concepts of lateral patella dislocation. Clin Sports Med 21: 499–519
9. Arnbjornsson A, Egund N, Rydling O, Stockerup R, Ryd L (1992) The natural history of recurrent dislocation of the patella. Long-term results of conservative and operative treatment. J Bone Joint Surg Br 74: 140–142
10. Ateshian G A, Hung C T (2005) Patellofemoral Joint Biomechanics and Tissue Engineering. Clin Orthop Relat Res: 81–90
11. Balcarek P, Frosch K-H (2012) Die Patellaluxation im Kindes- und Jugendalter. Arthroskopie 25: 266–274
12. Balcarek P, Jung K, Ammon J, Walde T A, Frosch S, Schuttrumpf J P, Sturmer K M, Frosch K-H (2010) Anatomy of lateral patellar instability:

trochlear dysplasia and tibial tubercle-trochlear groove distance is more pronounced in women who dislocate the patella. Am J Sports Med 38: 2320–2327

13. Banke I J, Kohn L M, Meidinger G, Otto A, Hensler D, Beitzel K, Imhoff A B, Schottle P B (2014) Combined trochleoplasty and MPFL reconstruction for treatment of chronic patellofemoral instability: a prospective minimum 2-year follow-up study. Knee Surg Sports Traumatol Arthrosc 22: 2591–2598
14. Beaconsfield T, Pintore E, Maffulli N, Petri G J (1994) Radiological measurements in patellofemoral disorders. A review. Clin Orthop Relat Res 308: 18–28
15. Bereiter H (2000) Die Trochleaplastik bei Trochleadysplasie zur Therapie der rezidivierenden Patellaluxation. In: Wirth C J, Rudert M (Hrsg.) Das patellofemorale Schmerzsyndrom. Steinkopff; Imprint, Heidelberg, S. 162–177
16. Bereiter H, Gautier E (1994) Die Trochleaplastik als chirurgische Therapie der rezidivierenden Patellaluxation bei Trochleadysplasie des Femurs. Arthroskopie 7: 281–286
17. Bicos J, Fulkerson J P, Amis A (2007) Current concepts review: the medial patellofemoral ligament. Am J Sports Med 35: 484–492
18. Blond L, Haugegaard M (2014) Combined arthroscopic deepening trochleoplasty and reconstruction of the medial patellofemoral ligament for patients with recurrent patella dislocation and trochlear dysplasia. Knee Surg Sports Traumatol Arthrosc 22: 2484–2490
19. Bollier M, Fulkerson J P (2011) The role of trochlear dysplasia in patellofemoral instability. J Am Acad Orthop Surg 19: 8–16
20. Brittberg M, Winalski C S (2003) Evaluation of cartilage injuries and repair. J Bone Joint Surg Am 85-A Suppl 2: 58–69
21. Brown D E, Alexander A H, Lichtman D M (1984) The Elmslie-Trillat procedure: evaluation in patellar dislocation and subluxation. Am J Sports Med 12: 104–109

22. Bull A M J, Katchburian M V, Shih Y-F, Amis A A (2002) Standardisation of the description of patellofemoral motion and comparison between different techniques. Knee Surg Sports Traumatol Arthrosc 10: 184–193
23. Burks R T, Desio S M, Bachus K N, Tyson L, Springer K (1998) Biomechanical evaluation of lateral patellar dislocations. Am J Knee Surg 11: 24–31
24. Cash J D, Hughston J C (1988) Treatment of acute patellar dislocation. Am J Sports Med 16: 244–249
25. Christoforakis J, Bull A M J, Strachan R K, Shymkiw R, Senavongse W, Amis A A (2006) Effects of lateral retinacular release on the lateral stability of the patella. Knee Surg Sports Traumatol Arthrosc 14: 273–277
26. Cofield R H, Bryan R S (1977) Acute dislocation of the patella: results of conservative treatment. J Trauma 17: 526–531
27. Collins N J, Misra D, Felson D T, Crossley K M, Roos E M (2011) Measures of knee function: International Knee Documentation Committee (IKDC) Subjective Knee Evaluation Form, Knee Injury and Osteoarthritis Outcome Score (KOOS), Knee Injury and Osteoarthritis Outcome Score Physical Function Short Form (KOOS-PS), Knee Outcome Survey Activities of Daily Living Scale (KOS-ADL), Lysholm Knee Scoring Scale, Oxford Knee Score (OKS), Western Ontario and McMaster Universities Osteoarthritis Index (WOMAC), Activity Rating Scale (ARS), and Tegner Activity Score (TAS). Arthritis Care Res (Hoboken) 63 Suppl 11: 208-228
28. Conlan T, Garth W P, JR, Lemons J E (1993) Evaluation of the medial soft-tissue restraints of the extensor mechanism of the knee. J Bone Joint Surg Am 75: 682–693
29. Cooney A D, Kazi Z, Caplan N, Newby M, St Clair Gibson A, Kader D F (2012) The relationship between quadriceps angle and tibial tuberosity-trochlear groove distance in patients with patellar instability. Knee Surg Sports Traumatol Arthrosc 20: 2399–2404
30. Dejour D, Le Coultre B (2007) Osteotomies in patello-femoral instabilities. Sports Med Arthrosc 15: 39–46

31. Dejour D, Reynaud P, Lecoultre B (1998) Douleurs et instabilité rotulienne. Essai de classification. Médecine et hygiène 56: 1466–1471
32. Dejour D, Saggin P (2010) The sulcus deepening trochleoplasty-the Lyon's procedure. Int Orthop 34: 311–316
33. Dejour D, Saggin P R, Meyer X, Tavernier T (2010) Standard X-Ray Examination: Patellofemoral Disorders. In: Zaffagnini S, Dejour D, Arendt E A (Hrsg.) Patellofemoral pain, instability, and arthritis. Springer, Berlin, London, S. 51–59
34. Dejour H, Walch G, Neyret P, Adeleine P (1990) La dysplasie de la trochlee femorale. Rev Chir Orthop Reparatrice Appar Mot 76: 45–54
35. Dejour H, Walch G, Nove-Josserand L, Guier C (1994) Factors of patellar instability: an anatomic radiographic study. Knee Surg Sports Traumatol Arthrosc 2: 19–26
36. Desio S M, Burks R T, Bachus K N (1998) Soft tissue restraints to lateral patellar translation in the human knee. Am J Sports Med 26: 59–65
37. Diederichs G, Issever A S, Scheffler S (2010) MR imaging of patellar instability: injury patterns and assessment of risk factors. Radiographics 30: 961–981
38. Donell S T, Joseph G, Hing C B, Marshall T J (2006) Modified Dejour trochleoplasty for severe dysplasia: operative technique and early clinical results. Knee 13: 266–273
39. Dopirak R M, Steensen R N, Maurus P B (2008) The medial patellofemoral ligament. Orthopedics 31: 331–338
40. Drez D, JR, Edwards T B, Williams C S (2001) Results of medial patellofemoral ligament reconstruction in the treatment of patellar dislocation. Arthroscopy 17: 298–306
41. Elias D A, White L M (2004) Imaging of patellofemoral disorders. Clin Radiol 59: 543–557
42. Erasmus P J (2008) Das mediale patellofemorale Ligament. Orthopäde 37: 858, 860-3
43. Faruqui S, Bollier M, Wolf B, Amendola N (2012) Outcomes after Trochleoplasty. Iowa Orthop J 32: 196–206

44. Feller J A, Amis A A, Andrish J T, Arendt E A, Erasmus P J, Powers C M (2007) Surgical biomechanics of the patellofemoral joint. Arthroscopy 23: 542–553
45. Ficat P, Ficat C, Bailleux A (1975) Syndrome d'hyperpression externe de la rotule (S.H.P.E.). Son interet pour la connaissance de l'arthrose. Rev Chir Orthop Reparatrice Appar Mot 61: 39–59
46. Fithian D C, Mishra D K, Balen P F, Stone M L, Daniel D M (1995) Instrumented measurement of patellar mobility. Am J Sports Med 23: 607–615
47. Fithian D C, Paxton E W, Stone M L, Silva P, Davis D K, Elias D A, White L M (2004) Epidemiology and natural history of acute patellar dislocation. Am J Sports Med 32: 1114–1121
48. Frosch S, Balcarek P, Walde T A, Schuttrumpf J P, Wachowski M M, Ferleman K-G, Sturmer K M, Frosch K-H (2011) Die Therapie der Patellaluxation: eine systematische Literaturanalyse. Z Orthop Unfall 149: 630–645
49. Fucentese S F, Zingg P O, Schmitt J, Pfirrmann C W A, Meyer D C, Koch P P (2011) Classification of trochlear dysplasia as predictor of clinical outcome after trochleoplasty. Knee Surg Sports Traumatol Arthrosc 19: 1655–1661
50. Fuchs S, Friedrich M (2000) Beeinflussungsmöglichkeiten von Kniegelenkscores. Unfallchirurg 103: 44–50
51. Garron E, Jouve J-L, Tardieu C, Panuel M, Dutour O, Bollini G (2003) Etude anatomique du creusement de la trochlee femorale chez le foetus. Rev Chir Orthop Reparatrice Appar Mot 89: 407–412
52. Garth W P, JR, Pomphrey M, JR, Merrill K (1996) Functional treatment of patellar dislocation in an athletic population. Am J Sports Med 24: 785–791
53. Gift A G (1989) Visual analogue scales: measurement of subjective phenomena. Nurs Res 38: 286–288
54. Gomes J L E (2008) Medial patellofemoral ligament reconstruction with half width (hemi tendon) semitendinosus graft. Orthopedics 31: 322–326

55. Greiwe R M, Saifi C, Ahmad C S, Gardner T R (2010) Anatomy and Biomechanics of Patellar Instability. Operative Techniques in Sports Medicine 18: 62–67
56. Grelsamer R P, Bazos A N, Proctor C S (1993) Radiographic analysis of patellar tilt. J Bone Joint Surg Br 75: 822–824
57. Hallisey M J, Doherty N, Bennett W F, Fulkerson J P (1987) Anatomy of the junction of the vastus lateralis tendon and the patella. J Bone Joint Surg Am 69: 545–549
58. Hauf W, Mittlmeier T, Hagena F W, Plitz W (1992) Methode zur In-vivo-Messung des intraossaren Druckes an der Patella. Biomed Tech (Berl) 37: 263–272
59. Hautamaa P V, Fithian D C, Kaufman K R, Daniel D M, Pohlmeyer A M (1998) Medial soft tissue restraints in lateral patellar instability and repair. Clin Orthop Relat Res 349: 174–182
60. Heegaard J, Leyvraz P F, Curnier A, Rakotomanana L, Huiskes R (1995) The biomechanics of the human patella during passive knee flexion. J Biomech 28: 1265–1279
61. Hefzy M S, Yang H (1993) A three-dimensional anatomical model of the human patello-femoral joint, for the determination of patello-femoral motions and contact characteristics. J Biomed Eng 15: 289–302
62. Hensler D, Schöttle P B (2010) Erweiterte Indikationen für die Rekonstruktion des medialen patellofemoralen Ligaments. Arthroskopie 23: 184–190
63. Hepp W R (1982) Zur Bestimmung der Dysplasie des Femoro-Patellargelenkes. Z Orthop Ihre Grenzgeb 120: 259–267
64. Hing C B, Shepstone L, Marshall T, Donell S T (2006) A laterally positioned concave trochlear groove prevents patellar dislocation. Clin Orthop Relat Res 447: 187–194
65. Hing C B, Smith T O, Donell S, Song F (2011) Surgical versus non-surgical interventions for treating patellar dislocation. Cochrane Database Syst Rev 11: CD008106

66. Howells N R, Barnett A J, Ahearn N, Ansari A, Eldridge J D (2012) Medial patellofemoral ligament reconstruction: a prospective outcome assessment of a large single centre series. J Bone Joint Surg Br 94: 1202–1208
67. Huberti H H, Hayes W C (1988) Contact pressures in chondromalacia patellae and the effects of capsular reconstructive procedures. J Orthop Res 6: 499–508
68. Huberti H H, Hayes W C, Stone J L, Shybut G T (1984) Force ratios in the quadriceps tendon and ligamentum patellae. J Orthop Res 2: 49–54
69. Hvid I, Andersen L I (1982) The quadriceps angle and its relation to femoral torsion. Acta Orthop Scand 53: 577–579
70. Insall J, Salvati E (1971) Patella Position in the Normal Knee Joint. Radiology 101: 101–104
71. Kalichman L, Zhang Y, Niu J, Goggins J, Gale D, Felson D T, Hunter D (2007) The association between patellar alignment and patellofemoral joint osteoarthritis features--an MRI study. Rheumatology (Oxford) 46: 1303–1308
72. Katchburian M V, Bull A M J, Shih Y-F, Heatley F W, Amis A A (2003) Measurement of patellar tracking: assessment and analysis of the literature. Clin Orthop Relat Res 412: 241–259
73. Knoch F von, Bohm T, Burgi M L, Knoch M von, Bereiter H (2006) Trochleaplasty for recurrent patellar dislocation in association with trochlear dysplasia. A 4- to 14-year follow-up study. J Bone Joint Surg Br 88: 1331–1335
74. Koeter S, Bongers E M H F, Rooij J de, van Kampen A (2006) Minimal rotation aberrations cause radiographic misdiagnosis of trochlear dysplasia. Knee Surg Sports Traumatol Arthrosc 14: 713–717
75. Koeter S, Pakvis D, van Loon C J M, van Kampen A (2007) Trochlear osteotomy for patellar instability: satisfactory minimum 2-year results in patients with dysplasia of the trochlea. Knee Surg Sports Traumatol Arthrosc 15: 228–232
76. Kramer J, Scheurecker G, Scheurecker A, Stoger A, Huber H, Hofmann S (2008) Bildgebende Untersuchungen des Patellofemoralgelenks. Orthopade 37: 818, 820-2, 824-6 passim

77. Krishna Kumar M, Renganathan S, Joseph C J, Easwar T, Rajan D V (2014) Medial patellofemoral ligament reconstruction in patellar instability. Indian J Orthop 48: 501–505
78. Kujala U M, Jaakkola L H, Koskinen S K, Taimela S, Hurme M, Nelimarkka O (1993) Scoring of patellofemoral disorders. Arthroscopy 9: 159–163
79. Larsen E, Lauridsen F (1982) Conservative treatment of patellar dislocations. Influence of evident factors on the tendency to redislocation and the therapeutic result. Clin Orthop Relat Res 171: 131–136
80. Lattermann C, Toth J, Bach B R, JR (2007) The role of lateral retinacular release in the treatment of patellar instability. Sports Med Arthrosc 15: 57–60
81. Liebau C, Merkel M, Merk H, Neumann H W (1999) Die Medialisierung der Tuberositas tibiae zur Behandlung habitueller Patellaluxationen. Chirurg 70: 1307–1314
82. Lippacher S, Dejour D, Elsharkawi M, Dornacher D, Ring C, Dreyhaupt J, Reichel H, Nelitz M (2012) Observer agreement on the Dejour trochlear dysplasia classification: a comparison of true lateral radiographs and axial magnetic resonance images. Am J Sports Med 40: 837–843
83. MacIntyre N J, Hill N A, Fellows R A, Ellis R E, Wilson D R (2006) Patellofemoral joint kinematics in individuals with and without patellofemoral pain syndrome. J Bone Joint Surg Am 88: 2596–2605
84. Maldague B, Malghem J (1989) Radiologie de l'instabilite rotulienne: interet du cliche de profil et de la vue axiale a 30 degrees rotation externe. Acta Orthop Belg 55: 311–329
85. Malghem J, Maldague B (1989) Depth insufficiency of the proximal trochlear groove on lateral radiographs of the knee: relation to patellar dislocation. Radiology 170: 507–510
86. Maron J, BARCAT J (1950) Les luxations de la rotule en dehors des luxations traumatiques recentes. Rev Orthop Chir Appar Mot 36: 181–241
87. Marx R G, Stump T J, Jones E C, Wickiewicz T L, Warren R F (2001) Development and evaluation of an activity rating scale for disorders of the knee. Am J Sports Med 29: 213–218

88. Masse Y (1978) "La trochleoplastie." Restauration de la grouttiere trochleenne dans les subluxations et luxations de la rotule. Rev Chir Orthop Reparatrice Appar Mot 64: 3–17
89. Meidinger G, Schöttle P B (2010) Pathogenese und Diagnostik der patellofemoralen Arthrose. Arthroskopie 23: 201–207
90. Merchant A C, Mercer R L, Jacobsen R H, Cool C R (1974) Roentgenographic analysis of patellofemoral congruence. J Bone Joint Surg Am 56: 1391–1396
91. Merican A M, Kondo E, Amis A A (2009) The effect on patellofemoral joint stability of selective cutting of lateral retinacular and capsular structures. J Biomech 42: 291–296
92. Mizuno Y, Kumagai M, Mattessich S M, Elias J J, Ramrattan N, Cosgarea A J, Chao E Y S (2001) Q-angle influences tibiofemoral and patellofemoral kinematics. J. Orthop. Res. 19: 834–840
93. Mountney J, Senavongse W, Amis A A, Thomas N P (2005) Tensile strength of the medial patellofemoral ligament before and after repair or reconstruction. J Bone Joint Surg Br 87: 36–40
94. Nagamine R, Otani T, White S E, McCarthy D S, Whiteside L A (1995) Patellar tracking measurement in the normal knee. J Orthop Res 13: 115–122
95. Nelitz M, Lippacher S (2014) Arthroscopic evaluation of trochlear dysplasia as an aid in decision making for the treatment of patellofemoral instability. Knee Surg Sports Traumatol Arthrosc 22: 2788–2794
96. Nelitz M, Reichel H, Dornacher D, Lippacher S (2012) Anatomical reconstruction of the medial patellofemoral ligament in children with open growth-plates. Arch Orthop Trauma Surg 132: 1647–1651
97. Nha K W, Papannagari R, Gill T J, van de Velde S K, Freiberg A A, Rubash H E, Li G (2008) In vivo patellar tracking: clinical motions and patellofemoral indices. J Orthop Res 26: 1067–1074
98. Nomura E (1999) Classification of lesions of the medial patello-femoral ligament in patellar dislocation. Int Orthop 23: 260–263
99. Nomura E, Horiuchi Y, Inoue M (2002) Correlation of MR imaging findings and open exploration of medial patellofemoral ligament injuries in acute patellar dislocations. Knee 9: 139–143

100. Ntagiopoulos P G, Byn P, Dejour D (2013) Midterm results of comprehensive surgical reconstruction including sulcus-deepening trochleoplasty in recurrent patellar dislocations with high-grade trochlear dysplasia. Am J Sports Med 41: 998–1004
101. Oestern S, Varoga D, Lippross S, Kaschwich M, Finn J, Buddrus B, Seekamp A (2011) Patellaluxation. Unfallchirurg 114: 345-58; quiz 359
102. Paxton E W, Fithian D C, Stone M L, Silva P (2003) The reliability and validity of knee-specific and general health instruments in assessing acute patellar dislocation outcomes. Am J Sports Med 31: 487–492
103. Petersen W, Forkel P, Achtnich A (2012) Chronische patellofemorale Instabilitat. Unfallchirurg 115: 397–409
104. Petri M, Krettek C, Jagodzinski M (2012) Evidenzbasierte Indikationsstellung bei Patellaluxation. Unfallchirurg 115: 387–391
105. Pfirrmann C W, Zanetti M, Romero J, Hodler J (2000) Femoral trochlear dysplasia: MR findings. Radiology 216: 858–864
106. Pidoriano A J, Weinstein R N, Buuck D A, Fulkerson J P (1997) Correlation of patellar articular lesions with results from anteromedial tibial tubercle transfer. Am J Sports Med 25: 533–537
107. Powers C M, Lilley J C, Lee T Q (1998) The effects of axial and multiplane loading of the extensor mechanism on the patellofemoral joint. Clin Biomech (Bristol, Avon) 13: 616–624
108. Quirbach S, Smekal V, Rosenberger R E, El Attal R, Schottle P B (2012) Anatomische Rekonstruktion des medialen patellofemoralen Bands mit gedoppelter Gracilissehne. Oper Orthop Traumatol 24: 131–139
109. Raghuveer R K, Mishra C B (2012) Reconstruction of medial patellofemoral ligament for chronic patellar instability. Indian J Orthop 46: 447–454
110. Reddy K R, Reddy N S (2012) Trochleoplasty and medial patellofemoral ligament reconstruction for recurrent patellar dislocation. Indian J Orthop 46: 242–245
111. Reid G D, Reid C G, Widmer N, Munk P L (2010) Femoroacetabular impingement syndrome: an underrecognized cause of hip pain and premature osteoarthritis? J Rheumatol 37: 1395–1404

112. Ronga M, Oliva F, Longo U G, Testa V, Capasso G, Maffulli N (2009) Isolated medial patellofemoral ligament reconstruction for recurrent patellar dislocation. Am J Sports Med 37: 1735–1742

113. Saggin P R F, Saggin J I, Dejour D (2012) Imaging in patellofemoral instability: an abnormality-based approach. Sports Med Arthrosc 20: 145–151

114. Sallay P I, Poggi J, Speer K P, Garrett W E (1996) Acute dislocation of the patella. A correlative pathoanatomic study. Am J Sports Med 24: 52–60

115. Sanders T G, Morrison W B, Singleton B A, Miller M D, Cornum K G (2001) Medial patellofemoral ligament injury following acute transient dislocation of the patella: MR findings with surgical correlation in 14 patients. J Comput Assist Tomogr 25: 957–962

116. Schindler O S, Scott W N (2011) Basic kinematics and biomechanics of the patello-femoral joint. Part 1: The native patella. Acta Orthop Belg 77: 421–431

117. Schmeling A (2010) Aktuelle Aspekte der patellofemoralen Instabilität. SFA Arthroskopie aktuell 23: 4-27

118. Schottle P B, Fucentese S F, Pfirrmann C, Bereiter H, Romero J (2005) Trochleaplasty for patellar instability due to trochlear dysplasia: A minimum 2-year clinical and radiological follow-up of 19 knees. Acta Orthop 76: 693–698

119. Schottle P B, Fucentese S F, Romero J (2005) Clinical and radiological outcome of medial patellofemoral ligament reconstruction with a semitendinosus autograft for patella instability. Knee Surg Sports Traumatol Arthrosc 13: 516–521

120. Schottle P B, Schmeling A, Rosenstiel N, Weiler A (2007) Radiographic landmarks for femoral tunnel placement in medial patellofemoral ligament reconstruction. Am J Sports Med 35: 801–804

121. Schöttle P B, Weiler A (2007) Trochleoplasty for Chronic Patellofemoral Instability. Operative Techniques in Orthopaedics 17: 72–79

122. Sebastin S J, Chung K C (2010) A historical report on Riccardo Galeazzi and the management of Galeazzi fractures. J Hand Surg Am 35: 1870–1877

123. Seitlinger G, Scheurecker G, Högler R, Kramer J, Hofmann S (2010) Bildgebende Diagnostik des Patellofemoralgelenks. Arthroskopie 23: 176–183

124. Senavongse W, Amis A A (2005) The effects of articular, retinacular, or muscular deficiencies on patellofemoral joint stability: a biomechanical study in vitro. J Bone Joint Surg Br 87: 577–582

125. Shah J N, Howard J S, Flanigan D C, Brophy R H, Carey J L, Lattermann C (2012) A systematic review of complications and failures associated with medial patellofemoral ligament reconstruction for recurrent patellar dislocation. Am J Sports Med 40: 1916–1923

126. Slenker N R, Tucker B S, Pepe M D, Marchetto P A, Cohen S B (2013) Short-/intermediate-term outcomes after medial patellofemoral ligament reconstruction in the treatment of chronic lateral patellofemoral instability. Phys Sportsmed 41: 26–33

127. Smirk C, Morris H (2003) The anatomy and reconstruction of the medial patellofemoral ligament. Knee 10: 221–227

128. Smith T O, Hunt N J, Donell S T (2008) The reliability and validity of the Q-angle: a systematic review. Knee Surg Sports Traumatol Arthrosc 16: 1068–1079

129. Smith T O, Song F, Donell S T, Hing C B (2011) Operative versus non-operative management of patellar dislocation. A meta-analysis. Knee Surg Sports Traumatol Arthrosc 19: 988–998

130. Smith T O, Walker J, Russell N (2007) Outcomes of medial patellofemoral ligament reconstruction for patellar instability: a systematic review. Knee Surg Sports Traumatol Arthrosc 15: 1301–1314

131. Spahn G (2006) Knorpelschaden und Gonarthrose. Akt Traumatol 36: 259–271

132. Spahn G, Wittig R, Kahl E, Klinger H M, Mückley T, Hofmann G O (2007) Diagnostik von Knorpelschäden des Kniegelenks. Unfallchirurg 5: 414–424

133. Steensen R N, Bentley J C, Trinh T Q, Backes J R, Wiltfong R E (2015) The prevalence and combined prevalences of anatomic factors associated with recurrent patellar dislocation: a magnetic resonance imaging study. Am J Sports Med 43: 921–927

134. Stefancin J J, Parker R D (2007) First-time traumatic patellar dislocation: a systematic review. Clin Orthop Relat Res 455: 93–101
135. Stefanik J J, Zumwalt A C, Segal N A, Lynch J A, Powers C M (2013) Association between measures of patella height, morphologic features of the trochlea, and patellofemoral joint alignment: the MOST study. Clin Orthop Relat Res 471: 2641–2648
136. Steinbruck A, Milz S, Woiczinski M, Schroder C, Utzschneider S, Jansson V, Fottner A (2011) Anatomie und Biomechanik des Patellofemoralgelenks. Orthopade 40: 848, 850-2, 854
137. Steiner T M, Torga-Spak R, Teitge R A (2006) Medial patellofemoral ligament reconstruction in patients with lateral patellar instability and trochlear dysplasia. Am J Sports Med 34: 1254–1261
138. Strobl W, Grill F (1998) Die Patellaluxation. Orthopäde 27: 197
139. Tardieu C, Dupont J Y (2001) Origine des dysplasies de la trochlee femorale: anatomie comparee, evolution et croissance de l'articulation femoro-patellaire. Rev Chir Orthop Reparatrice Appar Mot 87: 373–383
140. Tecklenburg K, Dejour D, Hoser C, Fink C (2005) Ossäre und chondrale Anatomie des patellofemoralen Gelenks. Arthroskopie 18: 282–288
141. Tegner Y, Lysholm J (1985) Rating systems in the evaluation of knee ligament injuries. Clin Orthop Relat Res 198: 43–49
142. Teitge R A, Faerber W W, Des Madryl P, Matelic T M (1996) Stress radiographs of the patellofemoral joint. J Bone Joint Surg Am 78: 193–203
143. Testa E A, Amsler F, Camathias C, Henle P, Friederich N, Hirschmann M T (2013) What is the evidence of trochleoplasty in treatment of patellofemoral instability? Br J Sports Med 47: e3.71-e3
144. Thomas M, Jordan M, Hamborg-Petersen E (2016) Arthroskopische Behandlung von Knorpelverletzungen am Sprunggelenk. Evidenzbasierte Therapie. Unfallchirurg 119: 100–108
145. Tria A J, Alicea J A (1995) Embryology and Anatomy of the Patella. In: Scuderi G R (Hrsg.) The Patella. Springer New York, New York, NY, S. 11–23

146. Utting M R, Mulford J S, Eldridge J D J (2008) A prospective evaluation of trochleoplasty for the treatment of patellofemoral dislocation and instability. J Bone Joint Surg Br 90: 180–185
147. Verdonk P, Bonte F, Verdonk R (2008) Die laterale Retinaculumspaltung. Orthopade 37: 884–889
148. Verdonk R, Jansegers E, Stuyts B (2005) Trochleoplasty in dysplastic knee trochlea. Knee Surg Sports Traumatol Arthrosc 13: 529–533
149. Wagner D, Pfalzer F, Hingelbaum S, Huth J, Mauch F, Bauer G (2013) The influence of risk factors on clinical outcomes following anatomical medial patellofemoral ligament (MPFL) reconstruction using the gracilis tendon. Knee Surg Sports Traumatol Arthrosc 21: 318–324
150. Waldt S, Rummeny E J (2012) Bildgebung der patellofemoralen Instabilitat. Radiologe 52: 1003–1011
151. Warren L A, Marshall J L, Girgis F (1974) The prime static stabilizer of the medical side of the knee. J Bone Joint Surg Am 56: 665–674
152. Waterman B R, Belmont P J, JR, Owens B D (2012) Patellar dislocation in the United States: role of sex, age, race, and athletic participation. J Knee Surg 25: 51–57
153. Weiner D S, Jonah D, Kopits S (2010) The 3-dimensional configuration of the typical hip and knee in diastrophic dysplasia. J Pediatr Orthop 30: 403–410
154. White B J, Sherman O H (2009) Patellofemoral instability. Bull NYU Hosp Jt Dis 67: 22–29
155. Yormak J H, Scuderi G R (1995) Physical Examination of the Patellofemoral Joint. In: Scuderi G R (Hrsg.) The Patella. Springer New York, New York, NY, S. 69–81
156. Zeger S L, Liang K Y (1986) Longitudinal data analysis for discrete and continuous outcomes. Biometrics 42: 121–130

7 Lebenslauf

Der Lebenslauf wurde aus Gründen des Datenschutzes entfernt