Universität Ulm
Abteilung Nuklearmedizin
Ärztlicher Direktor: Prof. Dr. S. N. Reske

Primär lokalisiertes Prostatakarzinom: Vergleich der non - invasiven Diagnostik mittels präoperativer ^{11}C-Cholin PET/CT– Untersuchung und postoperativen (histologisch gesicherten) Ergebnissen

Dissertation
zur Erlangung des Doktorgrades
der Medizin
der Medizinischen Fakultät der Universität Ulm

Markus Hartenbach
aus Hoya/Weser
2005

Amtierender Dekan:	**Prof. Dr. Klaus-Michael Debatin**
1.Berichterstatter:	**Prof. Dr. Andrik Aschoff**
2.Berichterstatter:	**PD Dr. Hans Christoph Sparwasser**
Tag der Promotion:	**20. Oktober 2006**

Meiner Ehefrau

Inhaltsverzeichnis

Inhaltsverzeichnis 4
Abkürzungsverzeichnis 6
1. Einleitung 8
1.1 Zielsetzung 11
2. Material und Methodik 12
2.1. Studienaufbau 12
2.2. Patientenkollektiv 14
2.3. Erfasste Variablen 16
2.4. Wichtige Schritte der ^{11}C-Cholinsynthese 17
2.5. Der biochemische Wirkmechanismus der ^{11}C-Cholin Untersuchung 18
2.6. Das Prinzip des PET/CT Scanners 18
2.7. Untersuchungsablauf 21
2.8. Bildanalyse 23
2.9. Nebenwirkungen und Komplikationen der PET/CT Untersuchung 24
2.10. TNM Klassifikation des Adenokarzinoms der Prostata 26
2.11. Das Prostata Spezifische Antigen (PSA) 29
2.12. Die Prostatastanzbiopsie 29
2.13. Die OP-Methodik 31
2.14. Histologie 33
2.15. Definition und Auswertung der Schnittbildebenen 36
2.16. Statistische Analyse 36
3. Ergebnisse 38
3.1. Stanzart 38
3.2. T-Stadium nach Stanzbiopsie 39
3.3. Grading und Gleasonscore nach Stanzbiopsie 39
3.4. Zeitspanne zwischen Stanze und PET/CT 40
3.5. PSA-Werte bei PET/CT Untersuchung 41
3.6. PSA-Anstiegsgeschwindigkeit Erstdiagnose bis PET/CT 41
3.7. Neoadjuvante Hormonentzugstherapie 42
3.8. Messung des mittleren Uroflow 42
3.9. Größenbestimmung mittels der digitalen rektalen Untersuchung 43

3.10. Subjektive Malignitätsbewertung in der digitalen rektalen Untersuchung 43
3.11. Größenbestimmung mittels des transrektalen Ultraschalls 44
3.12. Malignitätsbewertung mittels des transrektalen Ultraschalls 44
3.13. Volumetrische Bestimmung der Restharnmenge 45
3.14. CT-Nachweis von Verkalkungen und Kontrastmittelaufnahme 45
3.15. Ganzkörkerszintigraphie 46
3.16. Seitenbezogene Verteilung der SUV-Werte im Cholin-PET/CT 46
3.17. Wahrscheinlichkeitsabschätzung unter Zuhilfenahme der PARTIN-Tabellen 48
3.18. Tumorstadium präoperativ mittels PET/CT und postoperative Histologie 50
3.19. Anzahl und Lokalisation der entnommenen Lymphknoten 50
3.20. Postoperative Bewertung des Resektionrandes 51
3.21. Zeitraum zwischen PET/CT-Untersuchung und Operation 51
3.22. Korrelation der Tumordetektion bei Stanzbiopsie und PET/CT 52
3.23. Vergleich des PET/CTs mit der ≤6er Stanzbiopsie 52
3.24. Vergleich der Lappenausdehnung (Stadium T2a-c) 53
3.25. Vergleich der Kapselinfiltration (Stadium T3a) 53
3.26. Vergleich der Samenblaseninfiltration (Stadium T3b) 54
3.27. Vergleich der tumorösen Lymphknoteninfiltration 54
3.28. Exakte Bestimmung des TNM-Stadiums im PET/CT 55

4. Diskussion 56

4.1. Einleitung 56
4.2. Diskussion der Methodik 61
4.3. Diskussion der Ergebnisse 64
4.4. Schlussfolgerung 84

5. Zusammenfassung 90

Literaturverzeichnis 92
Bildbeilage 117
Danksagung 126

Abkürzungsverzeichnis

^{11}C	radioaktiv markierter Kohlenstoff
^{192}Ir-HDR	Iridium, high dose rate
^{125}I	radioaktives Iod
AAM	atypische adenomatöse Hyperplasie
BPH	benigne Prostatahyperplasie
C	Kohlenstoff
CA	Karzinom
CH_3I	Methyliodid
CH_4	Methan
CO_2	Kohlendioxid
CPC	^{11}C-Cholin-Positronenemissions-/Computertomographie
CT	Computertomographie
DGU	Deutsche Gesellschaft der Urologie
DMAE	Dimethylaminoethanol
DRE	digital rectal examination
DRU	Digitale Rektale Untersuchung
EAU	European Association of Urology
EBRT	external beam radiation therapy
eMRT	endorektale Magnetresonanztomographie
FDG	Fluor Desoxy Glucose
FEC	Fluorethylcholin
FNAB	Feinnadel Aspirationsbiopsie
GBq	Gigabequerel
gPSA	gesamt Prostata Spezifisches Antigen
HT	Hormontherapie
HE	Hounsfield Einheit
HGPIN	high-grade prostatic intraepithelial neoplasia

kDa	kilo Dalton
keV	kilo elektronen Volt
KM	Kontrastmittel
LA	Lymphadenektomie
LK	Lymphknoten
mAs	milli Ampère Sekunden
MBq	Megabequerel
MR	Magnetresonanztomographie
mSv	milli Sievert
NPW	negativer prädiktiver Wert
OP	Operation
OSEM	Ordered Subset Expectation Maximisation
PCA	Prostata-Karzinom
PET	Positronen Emissions Tomographie
PPW	Positiver Prädiktiver Wert
ProstaScint	Indium-111-capromab-pendetide-Szintigraphie
PSA	Prostata Spezifisches Antigen
PSA-Ratio	Quotient Freies zu Gesamt-PSA
ROI	Region of interest
RPX	radikale Prostatovesikulektomie
SLN	sentinel lymph node
Strsch	Strahlenschutzverordnung
SUV	Standardized Uptake Value
TRUS	Transrektaler Ultraschall
TURP	Transurethrale Prostata Resektion
UICC	Union Internationale Contre le Cancer
US	Ultraschall
V. a.	Verdacht auf

1. Einleitung

In der Häufigkeit neu diagnostizierter Malignome liegt das Prostatakarzinom (PCA) weltweit auf Platz sechs. In der männlichen Bevölkerung stellt es die dritthäufigste maligne Neoplasie dar. Bei Männern in Europa, Nordamerika und einigen Teilen von Afrika, ist es die häufigste maligne Tumorentität. Im Jahr 2000 lag die Zahl der Neuerkrankungen bei 513.000. Das mittlere Erkrankungsalter liegt bei 72-74 Jahren, Erkrankungen vor dem 50. Lebensjahr kommen in weniger als 0,1 % der Fälle vor und stellen somit eine Rarität dar [59]. In Deutschland werden 31.500 Prostatakarzinome pro Jahr diagnostiziert. Das Prostatakarzinom liegt auf Platz drei der Krebstodesstatistik in Deutschland und ist mit 18.7 % der malignen Neoplasien das häufigste Malignom des Mannes; Im Jahr 2001 waren 400 der 11 500 Prostatakrebstoten jünger als 60 Jahre [85]. Die Inzidenz des Prostatakarzinoms steigt in Deutschland seit dem Ende der 80er Jahre kontinuierlich steil an, die Sterberate zeigt jedoch nur einen geringen Anstieg. Dies ist unter anderem auf die längere Lebenserwartung und die sensitiveren Möglichkeiten in der konventionellen, urologischen und labortechnischen Diagnostik zurückzuführen [142]. Autopsiestudien weisen eine große Anzahl an nur histologisch nachweisbaren, latenten Prostatakarzinomen auf, welche mit dem Alter signifikant steigen: In einer Studie an 600 Männern in Detroit (Michigan,USA), lag die Rate latenter Prostatakarzinome bei Männern im Alter von 30-40 Jahren bei 30 %, bei Männern in der 5. Lebensdekade bei 50 % und bei Patienten über 85 Jahren bei 75% [38, 131]. Die Prävalenz der hochgradigen intraepidermalen Neoplasie (high-grade prostatic intraepithelial neoplasia (HGPIN)) liegt in der 8ten Dekade bei 48 % [153]. Weltweit existieren große Schwankungen in der Prostatakarzinomhäufikeit, abhängig von Rasse und geographischer Verteilung: Während die Inzidenzen in den Bevölkerungen von Nordamerika und Skandinavien hoch sind (am höchsten

bei Afro-Amerikanern mit 137/100.000/Jahr), ist die Anzahl der Neuerkrankungen, bezogen auf die Gesamtbevölkerung, in Asien mit 1.9/100.000/Jahr deutlich niedriger. Das höchste Risiko an einem Prostatakarzinom zu sterben, besteht in der Bevölkerung der USA und bei Männern in Nordwesteuropa (Mortalitätsrate 10-35/100.000). Farbige Amerikaner weisen eine höhere Inzidenzrate als weiße Amerikaner auf; dagegen sind die für den asiatischen Raum in der Literatur angegebenen Mortalitätsraten niedriger (1-5/100.000) [149].

Die Diagnostik des PCA ergibt sich häufig bei Allgemeinuntersuchungen, im Rahmen der Krebsvorsorgeuntersuchungen durch die digitale rektale Untersuchung (DRE), oder bei der Abklärung von unspezifischen Symptomen. Hinweise auf ein fortgeschrittenes Malignom sind Knochenschmerzen, Gewichtsverlust, Fieber, Anämie oder pathologische Laborbefunde.

Spezifische Symptome für ein PCA existieren nicht. Urologische Symptome wie blutiger Urin treten erst in fortgeschrittenen Stadien des PCA auf und geben lediglich Hinweise zur weiteren Abklärung.

Nach der Erstbeschreibung des Prostata spezifischen Antigens (PSA) 1979 besteht seit 1986 die Möglichkeit in der klinischen Routine den Serum PSA-Wert zu bestimmen [53, 179]. Seitdem spielt der PSA-Wert eine zentrale Rolle in der Diagnosestellung und Verlaufskontrolle des PCA.

Entsprechend den Leitlinien der deutschen Gesellschaft der Urologen (DGU) [3] folgen der Bestimmung des Serum PSA-Wertes üblicherweise die digitale rektale Untersuchung (DRE), der transrektale Ultraschall (TRUS) und eine Übersichtssonographie des Abdomens und der ableitenden Harnwege. Bei suspektem Befund kann eine Probeexzision mittels Stanz- oder Aspirationszytologie gewonnen werden. Wird durch die Probeexzision ein Karzinom nachgewiesen, folgen in Abhängigkeit des PSA-Wertes ein Staging mittels Ganzkörperskelettszintigraphie (insbesondere bei PSA-Werten>10

ng/ml) sowie fakultativ eine Computertomographie (CT) und/oder eine Magnetresonanztomographie (MRT) des Abdomens und Beckens, sowie bei Patienten über 60 Jahre eine Röntgenaufnahme des Thorax. Im Restagingprozeß erfolgt neben der urologischen Untersuchung fakultativ eine Abdomen-CT Untersuchung oder eine MRT des Beckens, sowie eine Ganzkörperskelettszintigraphie.

In der vorliegenden Arbeit wurde bei Patienten mit V.a. ein Prostatakarzinom in der klinischen Routine, neben den üblichen urologischen Untersuchungen, im Rahmen des präoperativen Stagings, eine ^{11}C-Cholin-PET/CT-Untersuchung durchgeführt.
Die ^{11}C-Cholin-PET/CT-Methode diente zugleich als Grundlage für die durchgeführte pelvine Lymphadenektomie.

1.1 Zielsetzung

Mit dieser Untersuchung wurde grundsätzlich folgenden Fragestellungen nachgegangen:

Ist es mit Hilfe der präoperativen ^{11}C-Cholin-PET/CT-Untersuchung möglich, eine Aussage darüber zu treffen, ob in der Prostata maligne Prostata-Tumorzellen vorkommen?

1. Kann die ^{11}C-Cholin-PET/CT-Untersuchung im Falle eines malignen Tumornachweises einen Beitrag zur Tumorlokalisation in der Prostata leisten?

2. Gibt es Unterschiede bezüglich der Tumordetektion in der Prostata zwischen hormonnaiven Patienten und solchen, die unter neoadjuvanter Therapie stehen?

3. Sind die Ergebnisse bezüglich Sensitivität und Spezifität bezüglich der Tumordetektion und der Tumorlokalisation (Seitenzuordnung, Kapselbeteiligung, Samenblaseninfiltration) und Lymphknoten-detektion mit den bisherigen Detektionsverfahren der Stanzbiopsie, der digital-rektalen Untersuchung, dem transrektalem Ultraschall, der Computertomographie und der (endorektalen) Kernspintomographie vergleichbar ?

4. Ist es mit Hilfe der präoperativen ^{11}C-Cholin-PET/CT-Untersuchung möglich, eine Aussage darüber zu treffen, ob im primären Lymph-abstromgebiet pathologische Tumorzellen vorkommen?

2. Material und Methodik

2.1. Studienaufbau

In der vorliegenden Arbeit wurden bei Patienten mit Verdacht auf ein primäres Prostatakarzinom die Untersuchung der Computertomographie in Kombination mit einer unmittelbar anschließenden Positronenemissionstomographie (PET/CT) durchgeführt. Die PET/CT-Untersuchung dient als diagnostische Maßnahme und zugleich als ein nicht-invasives Verfahren, um den Patienten mit einem primär lokalisierten Prostatakarzinom die Behandlungsmodalitäten der operativen Intervention oder einer ^{125}J-Seed-Brachytherapie im Rahmen der multimodalen Therapiekonzepte anbieten zu können.
Die Frühdetektion eines primären Prostatakarzinoms (PCA) ist trotz laborchemischer Methoden und ausgereifterer Stanztechniken nicht zufriedenstellend.
Diese Arbeit wurde als prospektive, nicht randomisierte Querschnittsstudie in der laufenden klinischen Routine des Universitätsklinikums Ulm von den Abteilungen der Nuklearmedizin, der Urologie und der Strahlentherapie konzipiert.

Der Ethikantrag Nr. 82/99 vom 07.06.1999 wurde bereits im Rahmen der präklinischen Studien von der Ethikkomission der Universität Ulm genehmigt und im Rahmen eines Erweiterungsantrages 47/2003 endgültig mit 14.03.2003 befürwortet. Die Anwendung des ^{11}C-markierten Cholins erfolgte ausschließlich im Rahmen der Umgangsgenehmigungen Nr. L/12/88 und Nr.L/714/88 nach §3 der Strahlenschutzverordnung (Strsch) vom Gewerbeaufsichtsamt Tübingen.

Jeder Patient wurde vor der ^{11}C-Cholin-PET/CT-Untersuchung eingehend mit den Untersuchungsmodalitäten vertraut gemacht, so dass nach einem ausführlichen Gespräch über Indikation, Nebenwirkungen, Risiken und Komplikationen eine Einwilligungserklärung vom Patienten und dem untersuchenden Arzt unterschrieben wurde. Jeder Patient wurde darauf hingewiesen, dass die Substanz ^{11}C-Cholin, die intravenös gegeben wird, individuell im radiopharmazeutischen Labor der Abteilung Nuklearmedizin hergestellt wird. Hierbei handelt es sich nicht um ein Fertigarzneimittel, sondern um ein eigens für den Patienten synthetisiertes Arzneimittel. Die Herstellung von ^{11}C-Cholin wird in Übereinstimmung mit dem Arzneimittelgesetz täglich mit dem neuesten technischen Standard vom untersuchenden Arzt und den Mitarbeitern auf ihre Qualität vor der intravenösen Gabe überprüft.

Alle PET/CT-Untersuchungen wurden nach einem festgelegten Untersuchungsprotokoll durchgeführt und in einem standardisierten Auswerteformular dokumentiert.

Nach Abschluss der gesamten urologischen und nuklearmedizinisch-radiologischen Diagnostik wurde bei jedem Patienten im Rahmen des onkologischen Arbeitskreises (urologisch- nuklearmedizinische interdisziplinäre onkologische Sitzung) die Therapie festgelegt. Dies geschah in Abhängigkeit von der Tumorlokalisation und -ausbreitung in Zusammenschau der klinischen Symptomatik, dem tumorspezifischen PSA-Serumwert und den vorliegenden Bildgebungen. Unter Berücksichtigung der kurativen/palliativen Behandlungsstrategie wurde im Falle des kurativen Ansatzes dem Patienten entweder ein konventionelles operatives Verfahren oder das brachytherapeutische Verfahren angeboten. Bei internistischer Inoperabilität oder auch zu hohem Lebensalter ist die Brachytherapie das kurative Mittel der Wahl.

Das Patientengut resultierte aus den Zuweisungen an die urologische und nuklearmedizinische Klinik der Universität Ulm.
Um effektive, genaue, überprüfbare und nachvollziehbare Ergebnisse gewährleisten zu können wurde das PET/CT-Untersuchungsprotokoll standardisiert. Ebenso führt die Urologie die Operationen nach festgelegten Qualitätskriterien durch.
Um systematische Fehler bei der Erfassung und Auswertung von demographischen und tumorspezifischen Patientendaten zu umgehen, wurde ein für alle Patienten einheitliches Auswerteprotokoll erstellt und die ermittelten Daten elektronisch verarbeitet. Nach Evaluierung der Patienten und Erfassung des Datenmaterials wurden die EDV-Gespeicherten Daten auf ihre Richtigkeit überprüft und ausgewertet.
Die PET/CT Aufnahmen wurden visuell analysiert und Cholin-Mehrspeicherungen durch Standardized-Uptake-Value (SUV)-Werte ausgemessen.

2.2. Patientenkollektiv

Im Studienzeitraum vom 01.06.2002 bis 31.12.2003 wurde bei 103 Patienten mit einem diagnostischen Verdacht auf ein PCA vor einer operativen Intervention ein ^{11}C-Cholin PET/CT durchgeführt. Nach Durchführung der urologischen Diagnostik (TRUS, DRU, Uroflow, Restharnbestimmung), der laborchemischen Meßmethoden (PSA-Werte) und einer Skelettszintigraphie, wurden nach den unter Punkt 2.2.1. genannten Kriterien nur diejenigen Patienten ausgewertet, die eine operative Intervention erhalten haben.
Vor der PET/CT-Untersuchung wurden nachfolgende Variablen als Grundlage gewählt:

2.2.1. Einschlusskriterien

1. präoperativ-diagnostischer Verdacht auf ein Karzinom der Prostata
2. Zustand vor operativer Intervention (RPX) als Primärtherapie
3. Erfolgte operative Intervention als Primärtherapie nach Cholin-PET/CT
4. Mindestens 12-stündige Nahrungskarenz vor Untersuchungsbeginn unter Vermeidung cholinreicher Kost 24-Std. vor Untersuchungsbeginn

2.2.2. Ausschlusskriterien

1. Osteosynthetische Versorgung im Beckenbereich (Hüft-Totalendoprothese)
2. Nachweis eines klinisch fassbaren oder laborchemisch nachweisbaren akuten Infektes
3. Bekannte Kontrastmittelallergie auf ionisches bzw. nicht-ionisches Kontrastmittel
4. Fehlende Einverständniserklärung des Patienten
5. Manifeste Anämie
6. Nachweis einer primären Fettstoffwechselstörung
7. Nachweis eines erhöhten Blutzuckerspiegels aufgrund eines nicht oder schlecht eingestellten Diabetes mellitus
8. Nachweis eines Zweit-Malignomes
9. Operativer Eingriff oder Probenentnahme (Biopsie/LK-Extirpation), der kürzer als 12 Wochen vor Untersuchungsdurchführung erfolgte
10. Nachweis einer Klaustrophobie
11. Einnahme von Präparaten, die Cholin enthalten oder nachweisbare Wechselwirkungen mit Cholin aufweisen
12. Nachweis eines schweren Leberparenchymschadens
13. Nachweis einer therapiebedürftigen Niereninsuffizienz
14. Nachweis einer manifesten oder therapiebedürftigen Hyperthyreose

2.3. Erfasste Variablen

2.3.1. Patientendaten

- Geburtsdatum
- Zeitpunkt der Erstdiagnose
- Alter des Patienten zum Zeitpunkt der PET/CT-Untersuchung

2.3.2. Urologische Daten

- PSA bei Erstdiagnose
- PSA vor Cholin-PET/CT-Untersuchung
- Digitale rektale Untersuchung
- Transrektaler Ultraschall
- Uroflow
- Restharn
- Operationstechnik
- Hormontherapie

2.3.3. Nuklearmedizinisch-Radiologische Daten

- CT-Morphologie und Lymphknoten
- Skelettszintigraphie
- Cholin-PET/CT-Ergebnis mit TNM-Staging

2.3.4. Tumorspezifische Daten

- Histologischer Befund nach Stanze mit Staging, Grading und Gleason
- Histologischer Befund postoperativ mit Staging, Grading und Gleason

2.4. Wichtige Schritte der ^{11}C-Cholin-Synthese [87]

Die Synthese von ^{11}C-Cholin erfolgt durch Methylierung von Dimethylaminoethanol (DMAE) mit ^{11}C-Methyliodid. ^{11}C-Methyliodid wird in einem Zweistufenprozess hergestellt: Das am Zyklotron durch Protonenbeschuss gewonnene ^{11}C-CO_2 wird im Methyliodidmodul über einen Gasphasenprozess zu ^{11}C-Methyliodid umgesetzt.

Das im Target gebildete [^{11}C]CO_2 wird nach der Bestrahlung in das Methyliodid-Modul geleitet, dort auf einem Molekularsieb getrappt und so vom Trägergas abgetrennt. Durch Ausheizen wird das [^{11}C]CO_2 wieder entfernt und reagiert mit Wasserstoff an einem Nickel-Katalysator zu [^{11}C]CH_4. Dieses wird über eine Iodsäule geleitet, dabei zu [^{11}C]CH_3I umgesetzt und dann auf Porapak N getrappt, um nicht umgesetztes [^{11}C]CH_4 abzutrennen. Durch Ausheizen des Porapak N im Helium-Strom wird das [^{11}C]CH_3I schließlich in das Synthesemodul geleitet.[^{11}C]CH_3I wird im Reaktor 2, der 400 µl DMAE enthält, bei –10°C aufgefangen. Die vollautomatische Synthese von ^{11}C-Cholin wird in Gang gesetzt. Dann wird das Reaktionsgemisch 5 min auf 135°C erhitzt.

Anschließend wird die Reaktionsmischung zuerst im Teilvakuum, dann im Vollvakuum zum Trocknen eingedampft, um nicht umgesetztes DMAE zu entfernen.

Der Reaktor wird auf 60°C abgekühlt und das ^{11}C-Cholin mit 5 ml Aqua ad inijectibilia über die Kationenaustauscherkartusche geleitet. Die Kartusche wird mit 10 ml Aqua ad inijectibilia gespült, um Reste von DMAE zu entfernen.

^{11}C-Cholin wird mit 10 ml isotonischer Kochsalzlösung eluiert, im Produktvial aufgefangen und dann mittels He-Druck über einen Sterilfilter in ein Durchstechfläschchen in der Abfüllbox geleitet. Die Abfüllbox stellt eine von der ^{11}C-Methylierungsapparatur unabhängige Bleizelle dar. Es hat eine

Halbwertszeit von 20,3 Minuten. Aufgrund dieser relativ kurzen Halbwertszeit muss die Untersuchung in der Nähe eines Zyklotrons erfolgen. An der Universität Ulm ist diese Vorraussetzung durch ein eigenes Gerät gegeben.

2.5. Der biochemische Wirkmechanismus der ^{11}C-Cholin Untersuchung [87]

Cholin ist eine quaternäre Ammoniumbase, die als Substrat für die Membransynthese in allen menschlichen Zellen benötigt wird. Cholin wird durch die Cholin-Kinase zu Phosphorylcholin phosphoriliert und weiter zu Phosphatidylcholin (=Lecithin) umgebaut.
Phosphatidylcholin ist als Phospholipid ein essentieller Bestandteil von Zellmembranen [144].
Da malignes Gewebe eine starke Proliferation und somit einen erhöhten Bedarf an Zellmembranen aufweist, reichert sich Cholin vor allem dort an.
Eine verstärkte Anreicherung findet sich jedoch auch in Leber, Niere, Darm, Blase, Schilddrüse, sowie entzündlich veränderten Gebieten.

2.6. Das Prinzip eines PET/CT-Scanners

Die Patienten dieser Studie wurden mit dem PET/CT „Discovery LS“ der Firma General Electronics untersucht.
Dieses Gerät vereinigt die funktionale PET-Bildgebung und die anatomische CT-Bildgebung. Die PET- und die CT-Komponente werden vom Patienten unmittelbar nacheinander auf einem mobilen Untersuchungstisch durchfahren. Die aus beiden Komponenten gelieferten Informationen werden auf einer Workstation zusammengeführt und verarbeitet. Diese zeigt dann

sowohl das PET- und das CT-Schnittbild einzeln, ebenso wie die Überlagerung der beiden.

2.6.1. Der Positronenemissionstomograph (PET)

Bei der PET-Komponente handelt es sich um einen Advance NXI fullring PET-Scanner.

2.6.1.1. Physikalische Grundlagen

Bei künstlich hergestellten Isotopen kommt es zu einem Zerfall, der mit der Aussendung von Positronen einhergeht. Protonenreiche Atomkerne zerfallen unter Emission eines Positrons und eines Neutrinos zu einem stabilen Nuklid. Positronen besitzen eine, vom Nuklid abhängige, charakteristische kinetische Energie. Das emittierte Positron wird in der Umgebung durch Ionisations- und Anregungsprozesse abgebremst. Wenn es seine kinetische Energie abgegeben hat, löst es sich beim Zusammenstoß mit einem Elektron auf. Hierbei wird die Masse von Positron und Elektron gemäß der Einsteinschen Äquivalenz ($E=mc^2$) in zwei Gamma Quanten entgegengesetzter Richtung überführt, mit Energien von je 511 keV. Da die Vernichtung nicht in allen Fällen in Ruhe erfolgt, ergibt sich bei der Emission der Quanten im Winkel von 180° eine Unschärfe von ca. 5°. Der Nachweis eines Zerfallsereignisses erfolgt durch die koinzidente Registrierung der beiden Gammaquantenten. Da somit also der Ort der Entstehung und nicht der Vernichtung registriert wird, entsteht eine Ungenauigkeit die allerdings nur maximal einige Millimeter beträgt.
Der in dieser Studie eingesetzte Protonenstrahler ist ^{11}C-markiertes Cholin.

2.6.1.2. Detektoren

Die Vernichtungsquanten werden mit Koinzidenzdetektoren registriert. Koinzidenzdetektoren bestehen aus zwei gegenüberliegenden Szintillationskristallen. In diesem Tomographen sind 18 Ringe mit je 672 Bismutgermanat-Kristallen angeordnet. Es werden nur Vernichtungsquanten registriert, welche im empfindlichen Volumen zwischen den Detektoren in der entsprechenden Richtung emittiert und innerhalb einer Koinzidenzzeit von 12,5 Sekunden nachgewiesen werden. Es werden mehrere Koinzidenzen in jeweils mehreren gegenüberliegenden Kristallen zugelassen, um die Aktivitätsverteilung im Objekt bestimmen zu können. Je 18 Kristalle werden mit einem Photomultiplier ausgelesen.

2.6.1.3. Rekonstruktion

Die erhobenen Daten stellen allerdings zunächst eine summarische Zählung der Koinzidenzereignisse dar und müssen, um eine quantitative Analyse zu erlauben in Radioaktivität pro Volumeneinheit (=Aktivitätskonzentration) umgewandelt werden.
Um die Quantifizierung der biochemischen Prozesse zu rekonstruieren müssen die Totzeitkorrektur, die zufälligen bzw. gestreuten Koinzidenzen sowie die Schwächung der Strahlen berücksichtigt werden. Die Rekonstruktion erfolgte als iterative Rekonstruktion nach OSEM. Die Korrektur der Schwächung erfolgte CT basiert.

2.6.2. Der Computertomograph (CT)

Die CT-Komponente ist ein Performix^{TM} ADV mit einem Lightspeed Plus Detektor. Es handelt sich um ein 4 Zeilen-Spiral-CT zu 4 x 2,5 mm bei einer

Scangeschwindigkeit von 0.5 s/Umdrehung und einem Tischvorschub von 15mm/s.

Alle Untersuchungen wurden bei einer Leistung der Röntgenröhre von 140 keV bei konstantem Röhrenstrom von 160 mA durchgeführt.

Es wurden bei der Untersuchung dem PET identische Schnittebenen angefertigt.

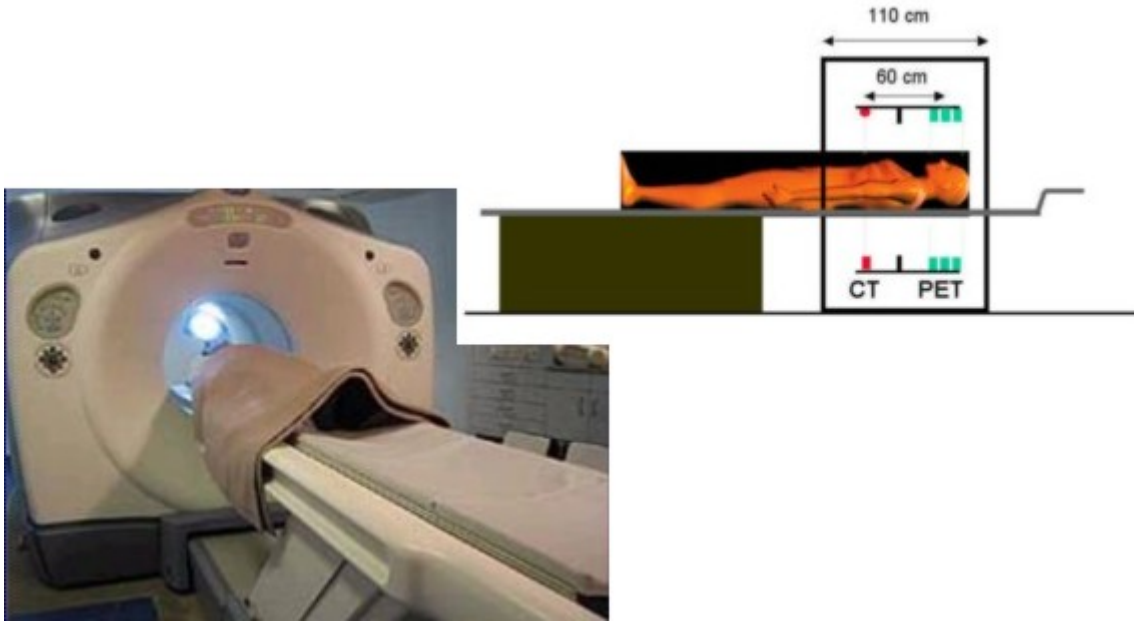

Abbildung 1: Aufbau eines Positronenemissions-/Computertomographen CT=Computertomograph; PET=Positronenemissionstomograph

2.7. Untersuchungsablauf

Nach Indikationsstellung, Patientenanamnese und Aufklärungsgespräch, Legen eines peripher-venösen Zuganges und Lagerung des Patienten auf dem Untersuchungstisch erfolgte die CT-Untersuchung 5-10 Minuten post injectionem des Radiopharmakons. Kurz vor Untersuchungsbeginn und nach der Applikation wurde der Patient zur Blasenentleerung aufgefordert. Nach einem Prescan zur Festlegung des Untersuchungsbereiches erfolgte die maschinelle Gabe des nicht-ionischen Kontrastmittels (Ultravist® 300, Firma Schering) in Bolus-Technik. Der zweizeitige Bolus erfolgt durch

kontinuierliche KM-Gabe von 80 ml bei einer Durchflussgeschwindigkeit von 2.5 ml/s; nach einer anschließenden 1-minütigen Pause wird die zweite venöse KM-Gabe (60 ml) bei einem Durchflussgeschwindigkeit von 2.0 ml/s injiziert. Die endgültige maschinelle KM-Applikation wurde erst nach visueller Bestätigung des Kontrastmittels im Aortenbogen freigegeben, um einen sicheren intravenösen Zugang zu gewährleisten (Smart-prep-technik). Der gesamte CT-Scan dauerte 45 Sekunden. Die Aufnahme erfolgte von cranial nach caudal mit einer axialen Schichtdicke von 4,25 mm.

Um Atmungsartefakte und Koregistrierungsfehler zu vermeiden wird die Thorax-Sequenz in breath-hold-Technik durchgeführt. Im Anschluss an das Spiral-CT erfolgt die PET-Aufnahme. In vergleichbaren Schnittebenen mit identischen Schichtdicken wurde der PET-Scan in 6-7 Tischpositionen bei einer jeweiligen Aquisitionszeit von je 3 Minuten 30 Sekunden pro Tischposition durchgeführt. Der komplette PET-Scan dauerte ca. 23 Minuten. Der Patient war während des gesamten Untersuchungsvorgangs mit dem Personal bidirektional akustisch (Gegensprechanlage) in Verbindung und unter visueller (Bleiglasscheibe) Kontrolle. Während der Kontrastmittelgabe war ein ärztlicher Mitarbeiter der Abteilung anwesend, um bei eventuellen Komplikationen (z.B. anaphylaktischer Zwischenfall) sofortige ärztliche Hilfe zu leisten.

2.8. Bildanalyse

Auf dem Monitor können nach der Untersuchung nebeneinander das alleinige CT-Bild, das alleinige PET-Bild und die Überlagerung axial, coronar und sagital betrachtet werden.

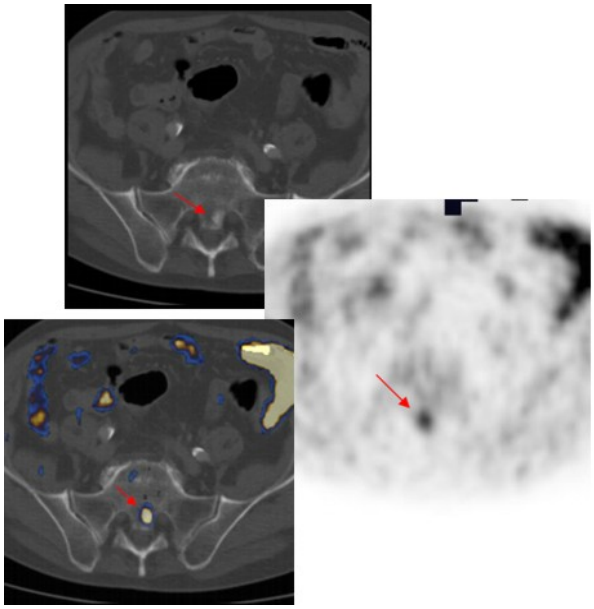

Abbildung 2: Fusionsbildgebungsbeispiel Cholin-Positronenemissions-/Computertomographie bei Os sacrum-Metastase. oben: Computertomograph-Schnittebene, mitte: Positronenemissionstomograph-Schnittebene, unten: fusionierte Schnittebene

In der Bildanalyse des CT-Bildes wurden im oben genannten Untersuchungsbereich jeweils in den 3-Aufnahmeebenen transaxial, coronal und sagital die aufgenommenen Daten im Algorithmus des Weichteil-, des Knochen- und des Lungenfensters rekonstruiert. Die entsprechenden Selektionsparameter hierfür waren im jeweiligen Fenster 300/40 HE (Weichteilfenster), 2000/350 HE (Knochenfenster) und 1500/-500 HE (Lungenfenster). Im Falle von Cholin-Mehranreicherungen, die sich auf die Prostata oder einen Lymphknoten projizierten, wurden diese sowohl qualitativ als auch semiquantitativ, durch Messung der SUV-Werte (standardized uptake value), ausgemessen.

Der SUV Wert ist ein dimensionsloser Parameter, der die relative Verteilung des Radiopharmazeutikums beschreibt. Dieser relative Parameter bezieht die

in einem Gewebevolumen durch „regions of interest“ (ROIs) erhaltenen mittleren Aktivitätswerte auf die injizierte Aktivitätsmenge und auf das Körpergewicht des Patienten.
Die fusionierten PET/CT-Bilder dienten als topographische Lokalisationsverifikation.

2.9. Nebenwirkungen und Komplikationen der PET/CT-Untersuchung [87]

Nebenwirkungen und Risiken: Mögliche Komplikationen betreffen die venöse Punktion (Hämatombildung). Allergische Reaktionen oder pharmakologische Wirkungen sind von dem Radiotracer Cholin nicht zu erwarten, da es sich um eine körpereigene Substanz handelt und von dem radioaktiven Stoff außerdem nur Spurenmengen (im Bereich von Picogramm) als minimaler Bruchteil der normalen Konzentration (20 mg –100 mg) im Blut appliziert werden. Die Untersuchung muss nach >12-stündiger Nahrungskarenz durchgeführt werden. Die effektive Strahlenexposition beträgt nach den bisherigen Abschätzungen 0.02 mSv/MBq. Die Applikation von minimal 1 GBq ist erforderlich, um den gesamten Körper in ausreichender Qualität zu untersuchen, was eine effektive Äquivalentdosis von 5,2 mSv bedeutet. Dieser Wert ist im Bereich einer normalen szintigraphischen Untersuchung (z.B. Skelettszintigraphie oder Myokardszintigraphie). Die PET/CT-Untersuchung als solche geht mit einer Strahlenexposition von 23.5 mSv einher. Dieser Wert ermittelt sich aus der ansonsten in der Routine-Diagnostik durchgeführten CT-Ganzkörper Untersuchung, wobei sich der Untersuchungsabschnitt vom Hals bis einschließlich in die Leistenregion erstreckt. Die technischen Untersuchungsparameter (140 kV, 160 mAs, 4-Zeilen Spiral-CT) entsprechen der medizinischen Standarduntersuchung, in der auch routinemäßig die Gabe

eines nicht-ionischen Kontrastmittels im Rahmen der CT-Untersuchung mittels computergesteuerter, adaptierter Bolustechnik vorgesehen ist. Extrem selten können, wie auch bei den routinemäßig durchgeführten diagnostischen Röntgenuntersuchungen, Kontrastmittelunverträglichkeiten auf das Röntgenkontrastmittel auftreten. Dennoch können Sie in Einzelfällen während oder auch kurz nach der Untersuchung zu Komplikationen führen: Zu nennen sind Übelkeit und Erbrechen. Extrem selten sind Haut-, Weichteil- und Nervenschäden (z.B. Spritzenabszess, Absterben von Gewebe, Nerven- und Venenreizung) infolge von Einspritzungen, die medikamentös oder operativ behandelt werden müssen und unter Umständen lang dauernde oder dauerhafte Beschwerden zur Folge haben können; selten leichte allergische Reaktionen (Überempfindlichkeitsreaktionen) auf das Kontrastmittel, die sich beispielsweise als Brechreiz, Juckreiz oder Hautausschlag äußern; sie klingen in den meisten Fällen von selbst wieder ab und bedürfen in der Regel keiner Behandlung. Sehr selten sind schwere allergische Reaktionen mit Schleimhautschwellung im Kehlkopf, Herz- und Kreislaufversagen, Atemstörungen und Krämpfen, die eine sofortige intensivmedizinische Behandlung erfordern.

Sie können unter Umständen lebensbedrohlich sein oder infolge mangelnder Organdurchblutung zu bleibenden Schäden (z.B. Nierenversagen, Hirnschädigung, Krampfanfällen) führen. Extrem selten kann es im Falle einer Kontrastmittelgabe bei schon vorab bestehenden Störungen der Niere bzw. Schilddrüse zur Verschlechterung der Nierentätigkeit bzw. Überfunktion der Schilddrüse kommen. Infusion bzw. eine medikamentöse Behandlung können dann notwendig werden.

2.9.1. Nebenwirkungen bezüglich des PET

Nebenwirkungen und Komplikationen betreffen die venöse Punktion (Hämatombildung) und die Strahlenexposition. Allergische Reaktionen oder pharmakologische Wirkungen sind von C-11-Cholin nicht zu erwarten, da nur Tracermengen (im Bereich von Picogramm) appliziert werden und es sich um eine körpereigene Substanz handelt. Exakte Angaben zur Strahlenexposition liegen für diesen Radiotracer noch nicht vor. [87]

2.9.2. Strahlenexposition

Die effektive Strahlenexposition ist jedoch maßgeblich durch die Halbwertszeit des Positronenstrahlers C-11 bedingt und damit der Aminosäure C-11-Methionin vergleichbar, für welche Daten zur Strahlenexposition vorliegen [36]. Sie beträgt demnach 0,005 mSv/MBq bzw. 5,2 mSv pro Applikation. Sie entspricht damit einer typischen Szintigraphie wie z.B. der Skelettszintigraphie (740 MBq, 6 mSv). [87]

2.10. TNM Klassifikation des Adenokarzinoms der Prostata (UICC 2002)

Eine wichtige Rolle für die Prognose, sowohl zum Zeitpunkt der Erstdiagnose als auch nach definitiver Therapie, spielen Infiltrations- und Differenzierungsgrad.

Adenokarzinome zeigen große Unterschiede in Struktur und Zytologie und dementsprechend auch unterschiedliches biologisches Verhalten. Zur Erfassung dieser Unterschiede wurden wenigstens 30 unterschiedliche Gradingsysteme publiziert. Entsprechend der organspezifischen Tumordokumentation der Arbeitsgemeinschaft Deutscher Tumorzentren, kann wahlweise das Gradingsystem der WHO, das des „Pathologisch-

urologischen Arbeitskreises Prostatakarzinom“ oder das der „Association of Directors of Anatomic and Surgical Pathology“ empfohlene Gleason-System verwendet werden. Die Stadieneinteilung des Prostatakarzinom erfolgt unter zu Hilfenahme der TNM-Klassifikation (UICC 2002) [169]:

T Primärtumor
TX Primärtumor kann nicht beurteilt werden
T0 Kein Anhalt für Primärtumor
T1 Klinisch nicht erkennbarer Tumor, der weder tastbar noch in bildgebenden Verfahren sichtbar ist
  T1a zufälliger histologischer Befund in weniger als 5% des resizierten Gewebes
  T1b zufälliger histologischer Befund in mehr als 5% des resezierten Gewebes
  T1c Tumor durch Nadelbiopsie diagnostiziert (z.B. wegen PSA-Erhöhung)
T2 Tumor ist auf Prostata begrenzt
  T2a Tumor befällt die Hälfte eines Lappens oder weniger
  T2b Tumor befällt mehr als die Hälfte eines Lappens
  T2c Tumor in beiden Lappen
T3 Tumor durchbricht die Kapsel
  T3a Extrakapsuläre Ausbreitung
  T3b Samenblase(n) infiltriert
T4 Tumor ist fixiert oder infiltriert andere Strukturen

N Regionäre Lymphknoten
NX Regionäre Lymphknoten können nicht beurteilt werden
N0 Keine regionären Lymphknotenmetastasen
N1 Regionären Lymphknotenmetastasen

M Fernmetastasen

MX Fernmetastasen können nicht beurteilt werden

M0 Keine Metastasen

M1 Fernmetastasen

M1a nichtregionäre Lymphknoten

M1b Knochen

M1c andere Lokalisation

2.10.1. Differenzierungsgrad mittels Grading und Gleason-Score [169]

Tabelle 1: Übersicht über die histologischen Klassifizierungen des Prostatakarzinoms nach Gleason Score und Grading

Differenzierungsgrad	Gleason Score	Grading
hoch differenziert	**2-4**	I
mäßig differenziert	**5-6**	IIa
mäßig bis niederdifferenziert	**7**	IIb
niederdifferenziert	**8-10**	III

2.10.2. R-Status [169]

Tabelle 2: Einteilung des Residualstadiums nach erfolgter Prostatektomie

RX	Residualtumor kann nicht beurteilt werden
RO	Kein Residualtumor
R1	Mikroskopischer Residualtumor
R2a	Makroskopischer Residualtumor, mikroskopisch nicht bestätigt
R2b	Makroskopischer Residualtumor, mikroskopisch bestätigt

2.10.3. Metastasierungsverhalten

Die Art und Häufigkeit der Metastasierung ist abhängig vom histologischen Differenzierungsgrad und Stadium des PCA. Autopsie-Studien zeigen beim metastasierten PCA eine Beteiligung von Knochen und Lymphknoten (LK) in 70 %, von Lungengewebe in 46 % und von Weichteilgewebe in 40 % [33]. Das nichtregionäre pathologische Lymphknotenbefallsmuster nimmt mit dem Fortschreiten der Erkrankung zu [80, 150].

2.11. Das Prostata Spezifische Antigen (PSA)

Die, mit der digitalen rektalen Untersuchung, derzeit wichtigste Screeningmaßnahme ist die Bestimmung des Prostata Spezifischen Antigens (PSA) aus dem Serum. Es wurde das erste Mal 1971 durch Hara et al. [62] beschrieben. Das PSA ist ein aus 240 Aminosäuren aufgebautes Glykoprotein mit einem Molekulargewicht von 34 kDa, dessen Genom sich komplett auf dem Chromosom 19 befindet. Der klinisch bedeutende Aspekt des PSA, welches zur Familie der Kallikreine gehört und eine Serinprotease ist, rührt daher, dass es nahezu ausschließlich von den Epithelzellen der Prostata gebildet wird. PSA kommt im Serum in freier und gebundener Form vor. Gebunden ist es an α_1-Antichymotrypsin und α_2-Makroglobulin, welches beide Proteinaseinhibitoren sind.
Derzeit wird in der klinischen Routine ein PSA-Wert unter 4ng/ml als nicht pathologisch angesehen.

2.12. Die Prostatastanzbiopsie

Der aktuelle Goldstandard in der Diagnostik des Prostatakarzinoms ist die histopathologische Untersuchung von aus der Prostata gewonnenem Gewebe.

Zu diesem Zweck hat sich in den USA die Nadelbiopsie mit einer 18-gange-Nadel gegen die 14-gange-Stanzbiopsienadel durchgesetzt, da diese zwar mehr als das Doppelte an Gewebe, allerdings in weitaus schlechterer Qualität liefert. [12] Dadurch ließen sich die falsch negativen Befunde von 11-25% auf maximal 11% senken [61, 165] was eine Sensitivität von 90% zur Folge hat. Die 18-gange-Nadel erwies sich auch als wesentlich komplikationsloser, da postbioptische Infektionen von 7-39% auf unter 1% zurückgingen. Ebenso lässt sich die standardisierte Sextantenbiopsie (beidseits jeweils apikal, mittig, basal) mit dieser Nadel durchführen.

In Europa hat sich die Feinnadelaspirationsbiopsie (FNAB) mit einer 20- bis 22-gange-Nadel durchgesetzt, die ambulant, ohne Anästhesie durchgeführt werden kann. Der Nachteil dieser Methode liegt in der mangelnden Beurteilbarkeit der Invasivität des Karzinoms, da keine Aussage über die Beziehung zwischen Epithel und Stroma getroffen werden kann. Sie ist bezüglich der Sensitivität (66-97%)[118] und Komplikationsrate (1-2%) [49] mit der 18-gange-Nadelbiopsie vergleichbar. An erster Stelle für die Ursache falsch-negativer Ergebnisse dieser Methode steht in 10-60% der Fälle [81, 118] das unzureichende Zellmaterial, gefolgt von Beurteilungsfehlern des Zytologen.

Somit sollte man die Nadelbiopsie und die FNAB nicht konkurrierend zueinander betrachten, sondern eher als sich ergänzende Untersuchungen.

Wird das Prostatagewebe im Gegensatz zu den beiden vorherigen Methoden transurethral gewonnen, so stammt es überwiegend aus der Transitionszone mit periurethralem Gewebe, Blasenhalsanteilen und Anteilen des anterioren fibromuskulären Bandes.

Bezüglich der histo-pathologischen Aufarbeitung des resezierten Gewebes liegt der minimale Standard des „Cancer Commitee of the College of American Pathologists“ bis 30g Prostatagewebe bei 60% Einbettung. Pro weiteren 10g Gewebe sollten 30% Material feingeweblich untersucht werden

[9, 71]. Eine andere Möglichkeit besteht darin, bis 30g das gesamte Gewebe in ca. 10 Kapseln einzubetten und ein weiteres Vorgehen vom Befund abhängig zu machen. Bei Verdacht oder Diagnose eines Karzinoms muss das gesamte Restgewebe untersucht werden. [70, 151]

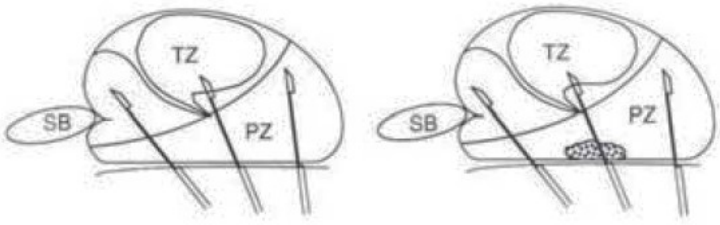

Abbildung 3:
Technik der 6-fach Stanzbiopsie der Prostata. Schemazeichnung beider Prostatalappen. SB = Samenblase, TZ = Transitionalzone, PZ = Periphere Zone

2.13. OP- Methodik

Die eigentliche Indikation zur radikalen Prostatektomie ist vor allem das organbegrenzte $T_{1/2}$-Stadium. Da jedoch bei den derzeitigen präoperativen Stagingmaßnahmen keine sichere Aussage zur Tumorklassifikation getroffen werden kann, treten auch gehäuft postoperativ im Grading korrigierte pT_3-Tumore auf [2, 16, 113, 143]. Um einen Befall der Samenblasen eindeutig auszuschließen, kommt meist die radikale Prostatovesikulektomie zur Anwendung.
Prinzipiell stehen dabei zwei operative Techniken zur Verfügung. Zum einen der retrobubische Zugangsweg und zum anderen der perineale, wobei ersterer der heute am häufigsten verwendete ist.

2.13.1. Lymphadenektomie

Um den Lymphknotenstatus, welcher neben dem Grading und dem T-Status, entscheidend das weitere operative Vorgehen beeinflusst, sicher zu bestimmen, wird zunächst eine pelvine Staging-Lymphadenektomie durchgeführt. Diese erfolgt zwischen den Resektionsgrenzen Bifurkation

Arteria iliaca externa und interna nach kranial, Nervus obturatorius nach dorsal, Schambeinast nach kaudal, Beckenwand nach lateral und Arteria iliaca externa nach ventral. Lymphknoten können sowohl laparoskopisch als auch offen resiziert werden, wobei eine laparoskopische Lymphadenektomie bei anschließender radikaler Prostatektomie wenig sinnvoll ist. Hinsichtlich der Aussagekraft über einen etwaigen Lymphknotenbefall sind beide Methoden als gleichwertig anzusehen [72, 92, 124]. Patienten mit paraaortalen Lymphknotenbefall (siehe Tabelle 3) werden gemäß der TNM-Klassifikation als M1a klassifiziert; deswegen wird bei diesen bereits fernmetastasierten Patienten keine ausgedehnte LA mit kurrativen Ansatz durchgeführt.
Grading der Stanze und PSA-Wert erlauben eine Vorhersage über die Metastasenwahrscheinlichkeit. Trotzdem bleibt ein Restrisiko, weshalb, bis auf 2 Patienten, alle Patienten dieser Studie lymphadenektomiert wurden.

III.13.2. Retropubischer Zugangsweg [173]

Der Vorteil dieser Technik ist die gleichzeitige pelvine Lymphadenektomie. Durch Kenntnis der genauen Faszien und Gefäß-Nervenstrang-Verhältnisse kann dieser Eingriff potenzerhaltend durchgeführt werden. Im Wesentlichen kommen folgende Schritte vor:
Zunächst werden die Prostataseitenflächen bis zum Apex präpariert und der Übergang zur Harnröhre getastet. Nun erfolgt die Kontrolle des venösen Plexus Santorini, der der Prostata ventral und lateral aufliegt. Unter visueller Kontrolle wird die gesamte Harnröhrenzirkumferenz sowie die kaudalen Ausläufer der Denonvillier-Faszie bis zur Rektummuskulatur durchtrennt.
Entweder wird nun das Gefäß-Nerven-Bündel auf der tumortragenden Prostataseite exzidiert oder es kommt, bei der einseitig erektionsprotektiven Technik, zur Präparation des Gefäß-Nerven-Bündels auf der gesunden Seite direkt auf der Prostatakapsel. Der Blasenhals wird im Folgenden weit

ausgeschnitten, wobei die Harnleiterostien temporär geschient werden. Nach evertieren der Mukosa und anschließender Rekonstruktion des Blasenhalses ist auf eine gut adaptierte, dichte Blasen-Harnröhren-Anastomose zu achten.

III.13.3. Der perineale Zugang [173]

Die radikale Prostatektomie wird perineal entweder direkt oder zweizeitig nach der pelvinen Lymphadenektomie durchgeführt. Nachteil hierbei ist der durch die Tuber ischiadica begrenzte Operationsbereich, insbesondere bei großer Prostata. Auf der anderen Seite ist sowohl der Blutverlust geringer [52, 125, 164] als bei der vergleichbaren retrobubischen Technik und es besteht die Möglichkeit, die vesikourethrale Anastomose unter Sicht zu nähen [66]. Auf diese Weise besteht eine geringere Insuffizienz-Gefahr.

2.14. Histologie

Prostatamalignome sind in 98 % der Fälle epithelialen Ursprungs, jedoch kommen auch ungewöhnliche Tumore, wie das Rhabdomyosarkom und das neuroendokrine Karzinom vor [13]. Erwähnenswert sind weiterhin sekundäre Tumore, welche ihren Ursprung in der Blasen-Schleimhaut haben und in die Prostata infiltrieren. Die häufigste Tumorform unter den epithelialen Karzinomen ist das gewöhnliche Adenokarzinom, welches sich weiter in uniform (glandulär, kribriform, trabekulär) oder pluriform differenzieren lässt. Während normale Drüsen durch eine zweischichtige, säulenartige Epithelschicht ausgekleidet sind, haben maligne Drüsen ein einschichtiges, kubisches Epithel und die Basalmembran lässt sich, anders als bei HGPIN-Herden und der BPH (benigne Prostatahyperplasie), nicht mehr nachweisen.
Eine Assoziation zwischen BPH und Prostatakarzinom besteht vermutlich nicht, obwohl der Zusammenhang nicht gänzlich ausgeschlossen werden

kann. Einzig die Tatsache, dass die BPH und das Prostatakarzinom mit zunehmendem Alter häufiger gefunden werden, rechtfertigt nicht, von einer Assoziation zu sprechen. Möglicherweise spielt die atypische adenomatöse Hyperplasie (AAH), die in der gleichen anatomischen Region wie die BPH entstehen kann, eine Rolle als Präkanzerose des Prostatakarzinoms [69]. Etwa 60 % der Prostatakarzinome sind in den dorsolateralen, peripheren Anteilen des Organs lokalisiert, bis zu 40% in der Transitorialzone und nur ca. 20 % in der zentralen Zone. Die differentialdiagnostisch wichtige BPH tritt dagegen fast ausschließlich im zentralen Anteil der Prostata auf [14, 105, 171].

2.14.1.Die pathologische Aufarbeitung der Prostata und Untersuchung der histopathologischen Schnittbilder.

Die Entscheidung zur partiellen oder kompletten Aufarbeitung des Operationspräparates ergibt sich in der Routinediagnostik aus der Größe des Präparates und dem makroskopischen Befund, sowie der speziellen Fragestellung. Die Aufarbeitung geschieht nach einem Zuschneideprotokoll am frischen oder am formalinfixierten (5% gepuffertes Formalin nach 48 stündiger Fixierung) Präparat. Das Konsensusmeeting 1995 [151] dient hier als Grundlage für die Anforderungen an die Aufarbeitung des Prostatektomiepräparates.

1. Abtrennung beider Samenblasen ca. 3mm oberhalb der Prostatabasis, Ausmessung und Halbierung nach Tuschemarkierung. Bei makroskopisch unauffälligem Befund genügt die Einbettung des jeweils proximalen Anteils.
2. Ausmessen der Prostata, Gewichts- und Volumenbestimmung. Tuschemarkierung, Eintauchen in Bouin´sche Lösung und Trocknung.
3. Blasenabsetzungsrand: Im rechten Winkel zur Urethra wird eine 3mm

breite Scheibe abgetrennt.

4. Parallel zur Abtragungsebene der Samenblasen wird eine ca. 1cm hohe Scheibe von der Basis abgetrennt und wie ein Konisationspräparat in 3mm Parasagittalschnitten aufgearbeitet.
5. Mit der Apexregion wird wie in 4. verfahren.
6. Das Restpräparat wird in 3-5mm breiten Transversalschnitten von apikal nach basal vollständig lamelliert. Jede Scheibe wird je nach Prostatagröße in 4 oder 8 Quadranten geteilt und eingebettet.
7. Alle eingesandten Lymphknoten müssen präpariert werden.

Die einzelnen Schnitte werden in Alkohol dehydriert, in Xylen gereinigt, in Paraffin eingelegt und histologisch als 5-µm-dicke Haematoxylin-Eosin-gefärbte Schnitte untersucht. Die Untersuchung durch den erfahrenen Pathologen richtet sich nach den klinischen Patientendaten, der Makroskopie des Präparates, sowie der Mikroskopie der Schnitte und speziell der histologischen Klassifikation der Morphologie in den jeweiligen Schnitten.
Die spezielle Reevaluierung und Datenerfassung der histopathologischen Routine-Schnittbilder erfolgte nach der eigens für diese Studie getroffenen Einteilung für PCA, BPH und Entzündung und den international gültigen Grading und Staging- Systemen (siehe Abschnitt 2.10.).

2.14.2. Beurteilung des OP-Ergebnisses (Resektionsränder)

Finden sich im radikalen Prostatektomiepräparat positive Resektionsränder, so wirkt sich dies prognostisch ungünstig aus. Bei großer Prostata trägt die anatomische Enge des kleinen Beckens teilweise zum häufigeren Auftreten bei [171].
Prädilektierte Stellen für positive Resektionsränder sind zu 40% der Apex und mit weiteren 40% die lateralen Prostataseiten für organbegrenzte Tumore. Lag

ein kapselüberschreitendes Karzinom vor, so wurden im Apexbereich (34%) sowie anterior und am Blasenhals zu je 23% positive Absetzungsränder gefunden.
Prognostisch ergibt sich bei tumorfreien Resektionsrändern eine mit 19,6% signifikant niedrigere Rezidivrate als bei positiven Resektionsrändern (54,5%) [171].

2.15. Definition und Auswertung der Schnittbildebenen im PET/CT und in der Pathologie und deren Vergleich.

Die fusionierten PET/CT-Schnittbilder wurden, entsprechend der Ausmaße der erfassten Prostata, in ihrer Anzahl registriert. So konnte die gesamte Prostata anhand der vorliegenden Schnittbilder in einen apikalen, einen intermediären und einen basalen Bereich unterteilt werden. Dies war Vorraussetzung für die Korrelation mit den pathohistologischen Routine-Schnitten, die in entsprechender Einteilung vorlagen.
Da je nach Größe der Prostata die Anzahl der Schnittbilder zwischen 9 und 21 variierte, mussten die erfassten Schnittbilder für die Einteilung in 3 Bereiche entsprechend korrigiert und zusammengefasst werden, um mit den pathohistologischen Schnitten verglichen werden zu können.

2.16. Statistische Analyse [89]

In den Untersuchungen wurden eine Vielzahl von Daten erhoben, die im Verlauf aufbereitet und weiter ausgewertet wurden. Die Durchführung erfolgte in Form statistischer Tests und beantwortete die Frage, ob eine Korrelation in Form eines Ja-Nein-Schemas vorliegt. Damit sollte die Frage beantwortet werden, ob ein Patient mit Prostatakarzinom auch im ^{11}C-Cholin-PET/CT erkannt wurde.

Die Forschungsergebnisse lassen sich zweckmäßigerweise in einer Kontingenztafel zusammenfassen. Sensitivität und Spezifität geben die Wahrscheinlichkeit für die richtige Entscheidung an.

Tabelle 3: Sensitivität und Spezifität in einer Kontingenztafel

Klassifikationsergebnis	Wahrheit positiv	Wahrheit negativ
positiv	Sensitivität P (+/+)	P (+/-) = 1-P (-/-)
negativ	P (-/+) = 1-P (+/+)	Spezifität P (-/-)

$$\text{Sensitivität: } P(+/+) = \frac{n(+/+)}{n(+/+) + n(-/+)} \qquad \text{Spezifität: } P(-/-) = \frac{n(-/-)}{n(+/-) + n(-/-)}$$

P=Wahrscheinlichkeit; n=Probandenanzahl

Setzt man das vorhandene Datenmaterial in eine Kontingenztafel entsprechend Tabelle 5 ein, so erhält man die Treffsicherheit, mit der ein PCA-positiver Patient als krank und mit der ein Gesunder als gesund detektiert wird.

Tabelle 4: Kontingenztafel für die Trefffsicherheit

Klassifikationsergebnis	Wahrheit positiv	Wahrheit negativ
positiv	n (+/+)	n (+/-)
negativ	n (-/+)	n (-/-)

n=Probandenanzahl

3. Ergebnisse

In diese Studie wurden insgesamt 43 Patienten einbezogen. Davon stellte sich bei 41 Patienten ein postoperativ histologisch gesichertes, gewöhnliches (uniformes, pluriformes) Adenokarzinom heraus, ein Patient wurde aufgrund eines Rezidivs mit positivem Rezidivnachweis operiert und ein Patient bot postoperativ das histologische Bild einer benignen Prostatahyperplasie mit chronischen und akuten Entzündungsarealen.
Das durchschnittliche Alter lag bei 64,2 Jahren, der älteste Patient war 76, der jüngste 48 Jahre alt. Die im Mittel applizierte Dosis betrug 1027,51 MBq. Dabei wurden maximal 1474 MBq ^{11}C-Cholin und minimal 291 MBq FEC (bei 3 Patienten mit FEC anstatt ^{11}C-Cholin) injiziert.

3.1. Stanzart

27,9% der Patienten erhielten eine 6er Stanze oder weniger. Die Mehrheit der Patienten (65,1%) wurde einer Biopsie mit mehr als 6 Probenentnahmen unterzogen.

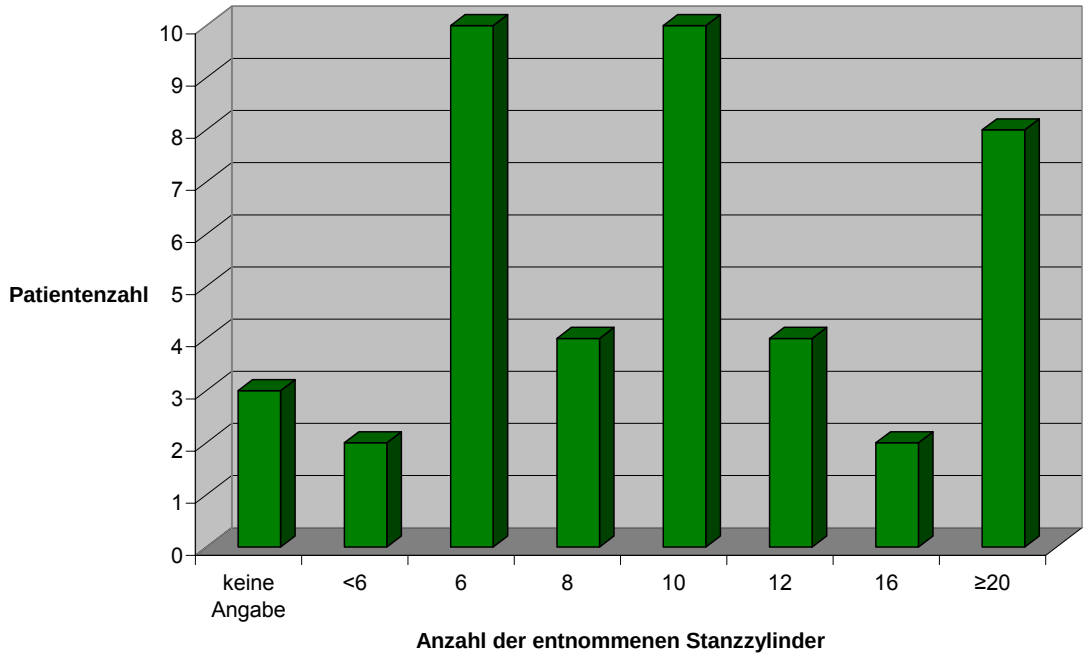

Abbildung 4: Anzahl der stanzbioptisch entnommenen Proben aus der Prostata

3.2. T-Stadium nach Stanzbiopsie

55,8% der Stanzbiopsien ergaben einen unilobulären Befall der Prostata.

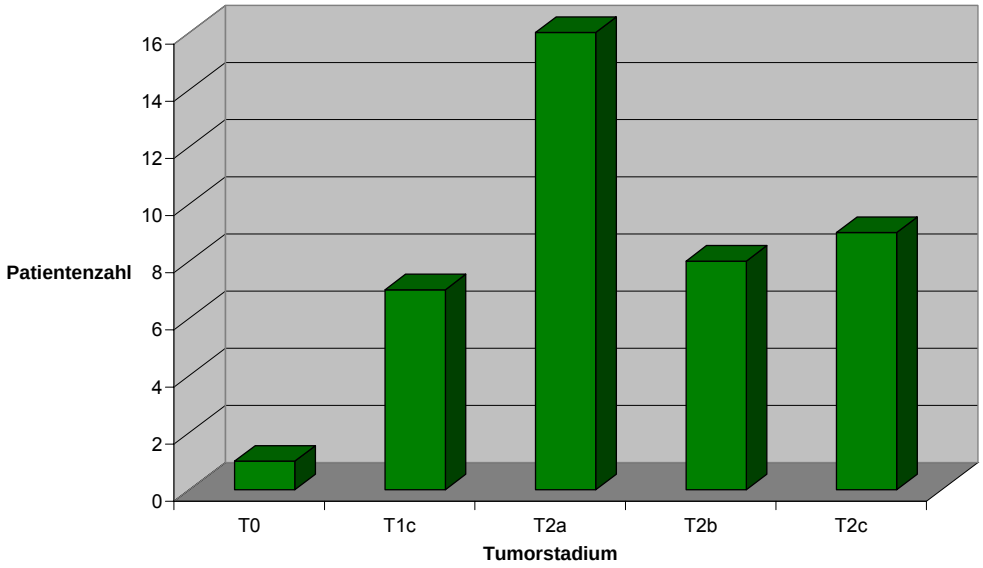

Abbildung 5: Tumorstadium des Prostatakarzinoms nach Stanzbiopsie der Prostata
T0 = Kein Anhalt für Primärtumor; T1c = Tumor durch Nadelbiopsie diagnostiziert (z.B. wegen PSA-Erhöhung); T2a = Tumor befällt die Hälfte eines Lappens oder weniger; T2b = Tumor befällt mehr als die Hälfte eines Lappens; T2c = Tumor in beiden Lappen

3.3. Grading und Gleason-Score nach Stanzbiopsie

Die Mehrheit der Patienten wurde in den Tumordifferenzierungsgrad GII eingeteilt. Bei 16,3% wurde diesbezüglich keine Aussage getroffen.

74,4% des Kollektivs hatte einen Gleason-Score über 6.

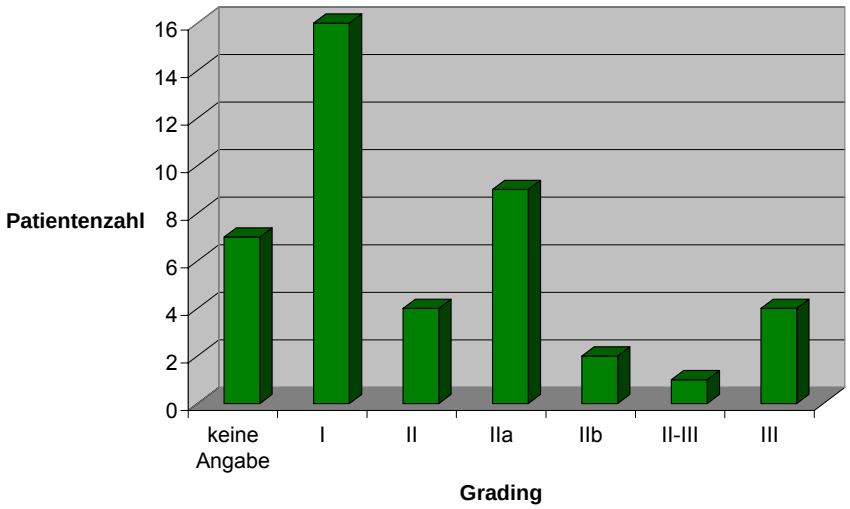

Abbildung 6: Grading des Prostatakarzinoms nach Stanzbiopsie der Prostata
I = hoch differenziert; IIa = mäßig differenziert; IIb = mäßig bis nieder differenziert; III = niederdifferenziert

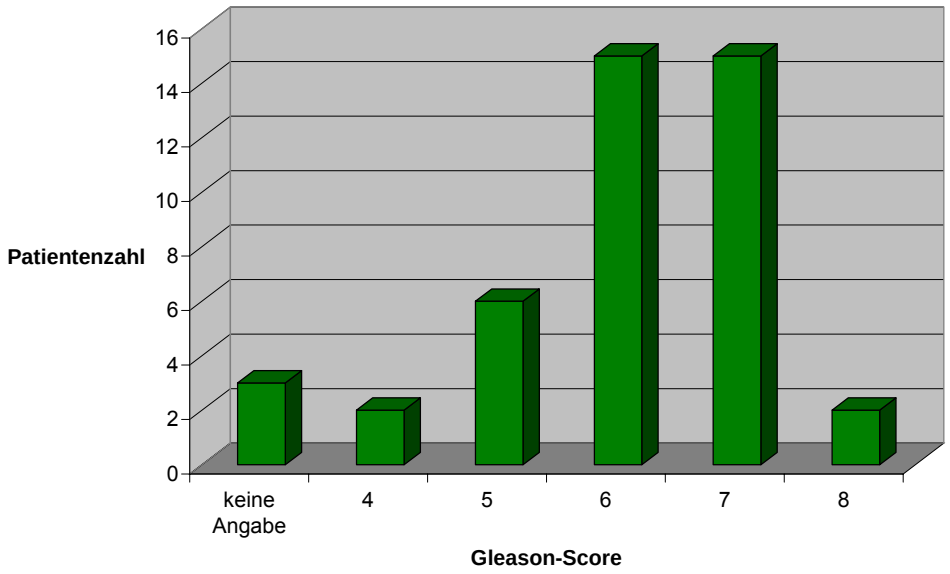

Abbildung 7: Gleason-Score des Prostatakarzinoms nach Stanze der Prostata
hoch differenziert = 2-4; mäßig differenziert = 5-6; mäßig bis nieder differenziert = 7; nieder differenziert = 8-10

3.4. Zeitspanne zwischen Stanze und PET/CT

Nach Ablauf eines Monats oder länger nach dem stanzbioptischen Eingriff erhielten 51,2% der Patienten ein PET/CT. 9,3% wurden erst nach dem PET/CT gestanzt.

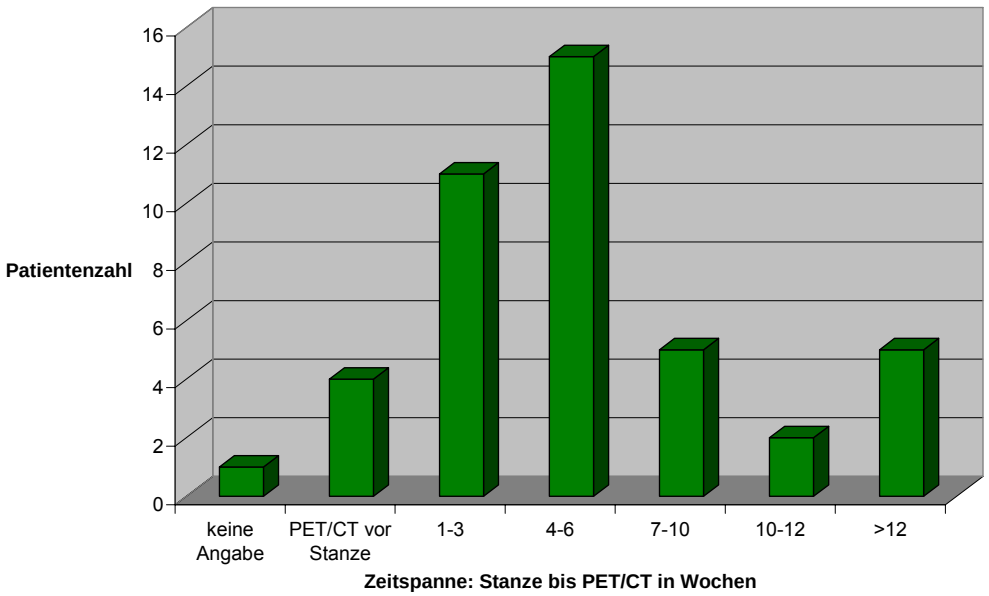

Abbildung 8: Zeitspanne zwischen Stanzbiopsie der Prostata und Cholin-PET/CT-Untersuchung; PET/CT = Positronenemissions-/Computertomographie

3.5. PSA-Wert bei PET-CT-Untersuchung

Der mittlere PSA-Wert des Patientenkollektivs lag bei 19,41 ng/ml. Der maximale Wert betrug 212 ng/ml, der minimale 0,04 ng/ml.

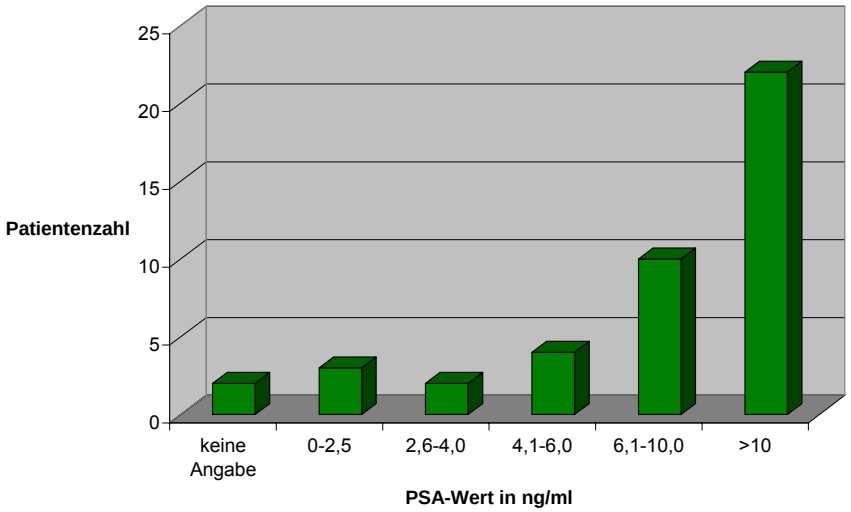

Abbildung 9: PSA-Serumwert zum Zeitpunkt der Positronenemissions-/Computertomographie; PSA = Prostata Spezifisches Antigen, ng/ml= nanogramm pro milliliter

3.6. PSA-Anstiegsgeschwindigkeit Erstdiagnose bis PET/CT

Bei den meisten Patienten ließ sich kein wesentlicher Anstieg des PSA-Serumwertes im Zeitraum zwischen Erstdiagnose und PET/CT-Untersuchung feststellen. Bei 21% der Studienteilnehmer sank der PSA-Wert in diesem Zeitraum.

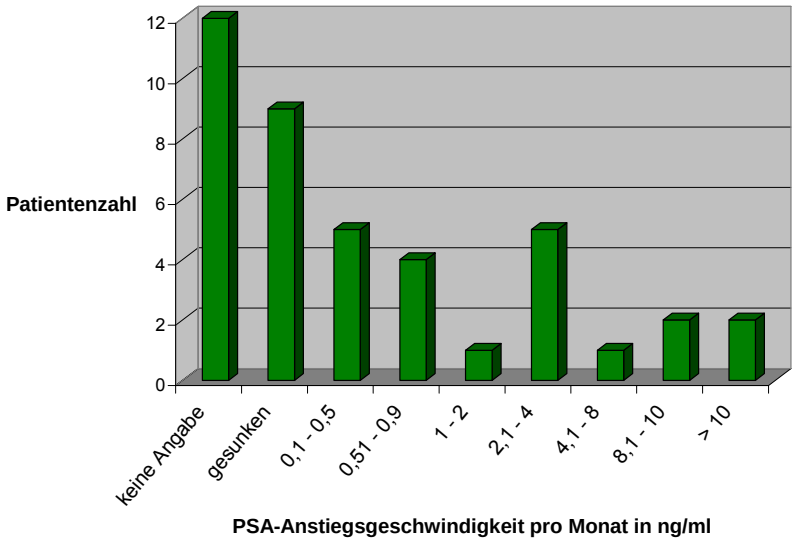

Abbildung 10: Serum-PSA-Anstiegsgeschwindigkeit vom Zeitpunkt der Erstdiagnose bis zur PET/CT-Untersuchung; PSA = Prostata Spezifisches Antigen, PET/CT = Positronenemissions-/Computertomographie, ng/ml = nanogramm pro milliliter

3.7. Neoadjuvante Hormonentzugstherapie

In dieser Studie wurden 12% der Patienten neoadjuvant hormontherapiert und in die Auswertung mit einbezogen: zentrale HT n=3, periphere HT n=1, komplette Hormonblockade n=1

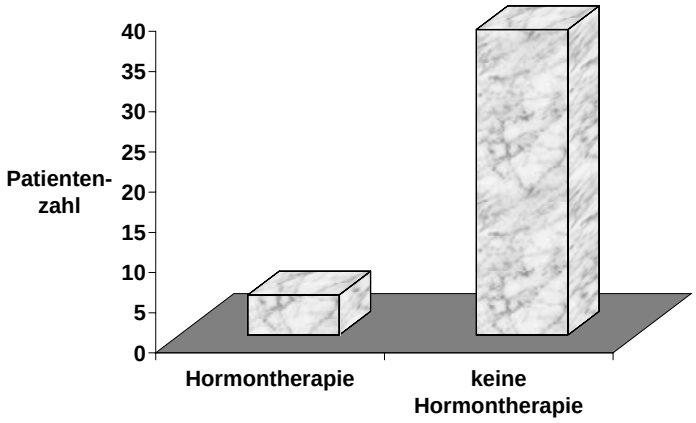

Abbildung 11: Zahl der Patienten, die eine neoadjuvante Hormontherapie erhalten haben

3.8. Messung des mittleren Uroflow

Der Uroflow lag bei 70% des Studienkollektivs über 12 ml/s.

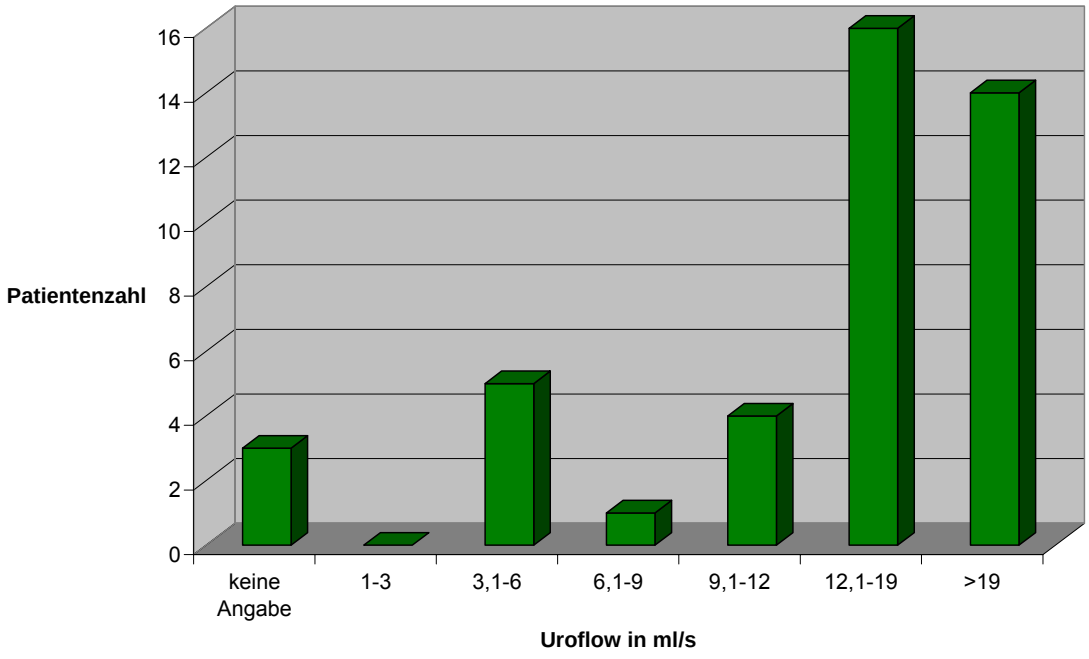

Abbildung 12: Uroflow-Werte (mittlere Miktionsgeschwindigkeit) des Patientenkollektivs; ml/s = Milliliter pro Sekunde

3.9. Größenbestimmung mittels der digitalen rektalen Untersuchung

Die Ergebnisse der Prostatavolumenbestimmung ergaben bei 62,8% Werte über 20 ml.

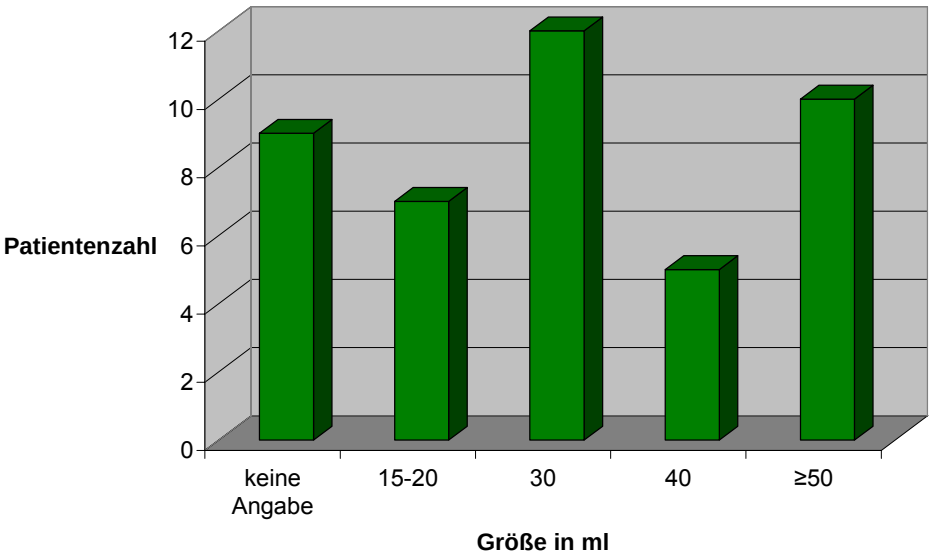

Abbildung 13: Prostatavolumen in der digitalen, rektalen Untersuchung; ml = Milliliter

3.10. Subjektive Malignitätsbewertung in der digitalen rektalen Untersuchung

Die Bewertung der Prostata anhand subjektiver Malignitätskriterien bei der digitalen rektalen Untersuchung ergab in 17 von 43 Fällen einen Karzinomverdacht. 23 Patienten wurden als nicht suspekt bewertet.



Abbildung 14: Malignitätsbeurteilungder Prostata in der digitalen, rektalen Untersuchung

3.11. Größenbestimmung mittels des transrektalen Ultraschalls (TRUS)

Ähnlich der Volumenbestimmung der DRU ergab auch der Ultraschall in 76,7% der Fälle ein Prostatavolumen >20ml.

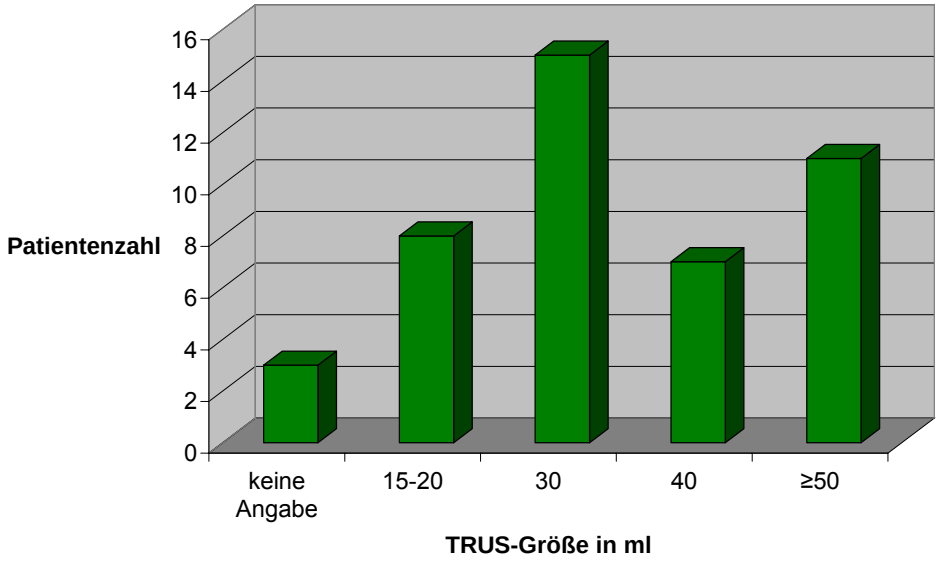

Abbildung 15: Prostatavolumenbestimmung im transrektalen Ultraschall; TRUS = transrektaler Ultraschall, ml = Milliliter

3.12. Malignitätsbewertung mittels des transrektalen Ultraschalls (TRUS)

Im transrektalen Ultraschall wurden 60,5% der Patienten malignitätsverdächtig suspiziert. 30,2% galten als nicht suspekt.

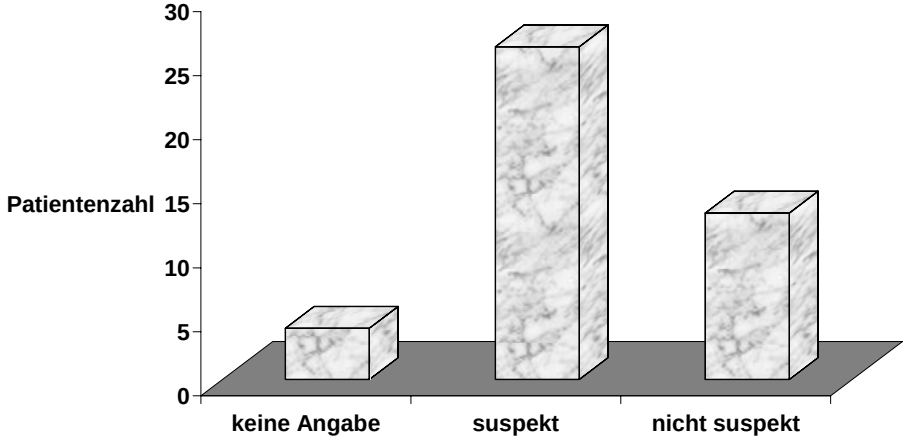

Abbildung 16: Malignitätsbewertung der Prostata durch den transrektalen Ultraschall

3.13. Volumetrische Bestimmung der Restharnmenge

16,3% der Patienten wiesen Restharnmengen >100ml auf. Bei 23,3% konnte kein messbarer Restharn nachgewiesen werden.

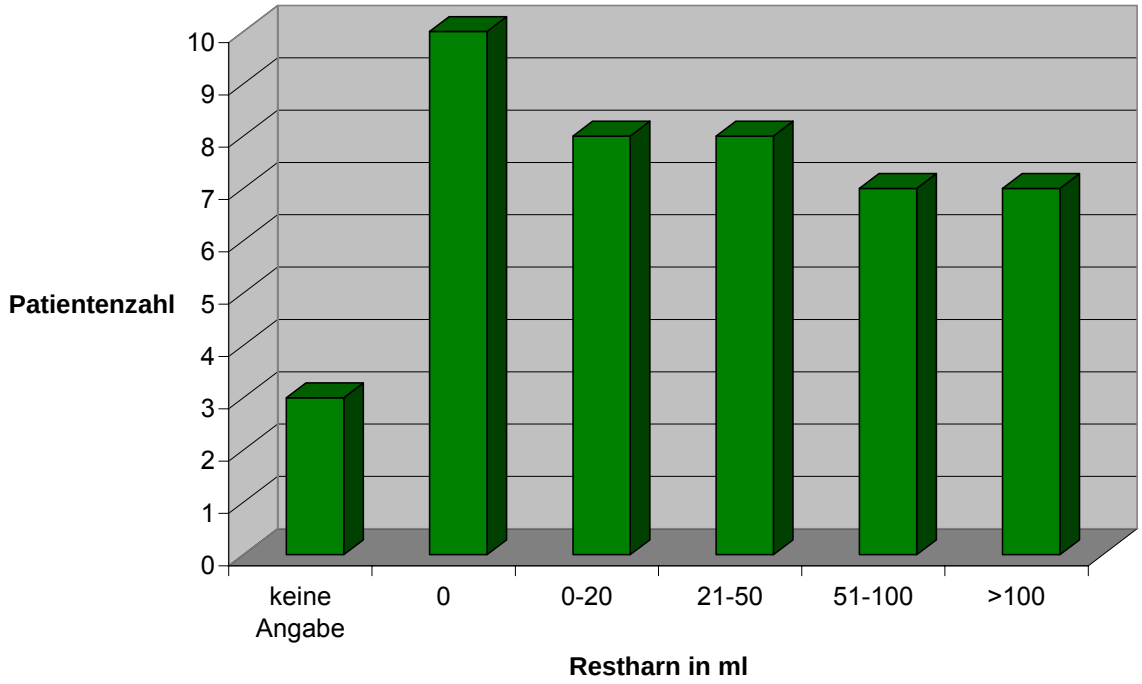

Abbildung 17: Restharnmengen nach Miktion in der Harnblase; ml = Milliliter

3.14. CT-Nachweis von Verkalkungen und Kontrastmittelaufnahme

Das CT zeigte in 81,4% der Fälle keine vermehrte Kontrastmittelaufnahme in der Prostata. In 41,9% waren keine intraprostatischen Verkalkungen Nachweisbar.

Tabelle 5: computertomographischer Nachweis von Verkalkungen und Kontrastmittelaufnahme in der Prostata

	Nachweis einer Kontrastmittelaufnahme	keine Kontrastmittelaufnahme	keine Angabe
Anzahl	7	35	1
	Verkalkungen	**keine Verkalkungen**	**keine Angabe**
Anzahl	18	24	1

3.15. Ganzkörperskelettszintigraphie

Die Ganzkörperskelettszintigraphie ergab in einem Fall den dringenden Verdacht einer Knochenmetastase im Lendenwirbelkörper 2. Dieser Verdacht konnte im PET/CT widerlegt werden.

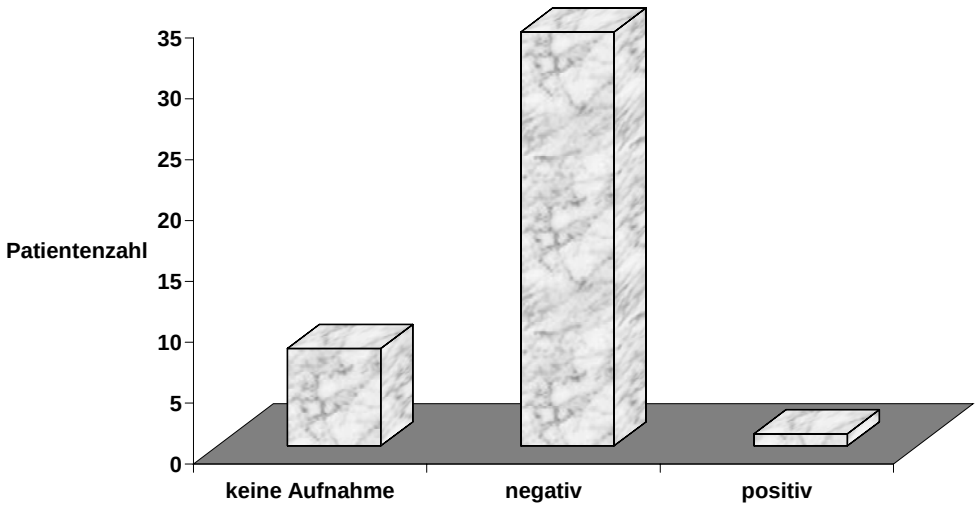

Abbildung 18: Beurteilung der Ganzkörperskelettszintigraphie bezüglich einer Knochenmetastasierung des Prostatakarzinoms

3.16. Seitenbezogene Verteilung der SUV-Werte im Cholin-PET/CT

Tabelle 6: Zusammenfassung der seitenbezogenen SUV-Auswertung der Prostata in der Cholin-PET/CT-Untersuchung

SUV-Werte rechter Prostatalappen	*<3*	*3-4*	*4,1-5*	*5,1-6*	*6,1-7*	*7,1-10*	*>10*
Patientenanzahl	12	13	12	2	2	0	2
SUV-Werte linker Prostatalappen	*<3*	*3-4*	*4,1-5*	*5,1-6*	*6,1-7*	*7,1-10*	*>10*
Patientenanzahl	14	13	5	4	1	5	1

SUV = standardized uptake value, PET/CT = Positronenemissions-/Computer-tomographie

Tabelle 7: Seitenbezogene Einzelauswertung der SUV-Werte der Prostata in der Cholin-PET/CT-Untersuchung

Patient	SUV-Werte rechter Prostatalappen Mean	max	linker Prostatalappen mean	max	Hintergrundrauschen mean	max
1	2,6	2,9	2,6	2,9	1	1
2	4,3	4,9	3,5	3,9	0,9	0,9
3	5,7	6,4	3,1	3,3	1,3	1,4
4	4,4	4,8	3,3	3,5	0,7	0,8
5	2,5	3	3,5	5,8	0,7	0,8
6	4,1	4,6	7,1	7,8	0,9	1
7	3,1	3,6	2,9	3,4	1	1
8	2,4	2,8	0,5	0,6	0,5	0,6
9	4	4,3	4	4,2	0,5	0,7
10	0,9	1	7,5	7,9	0,9	1
11	4,2	4,4	0,3	0,4	0,3	0,4
12	3,4	3,6	3,4	3,6	0,8	1
13	4,5	4,8	3,9	4,1	1	1,2
14	4,1	4,4	1,2	1,3	1,2	1,3
15	3,2	3,4	3,8	3,9	0,5	0,6
16	4,3	4,7	3,2	3,4	0,5	0,6
17	4,7	4,9	4,5	5	1	1,1
18	3,4	3,8	0,7	0,8	0,7	0,8
19	3,7	4	3	3,1	0,5	0,7
20	0,2	0,2	0,3	0,3	0,1	0,2
21	3	3,2	4,5	4,8	3	3,2
22	0,4	0,5	0,4	0,5	0,4	0,5
23	3,2	4,4	3,2	4,4	0,3	0,4
24	3,1	3,5	2,2	2,9	1,1	1,2
25	11	13	11	13	0,6	0,7
26	0,5	0,6	4,6	5	0,5	0,6
27	5,2	5,4	7,7	8,6	0,6	0,7
28	3,8	4,1	5,8	6,4	0,7	0,8
29	2	2,4	2	2,4	0,9	1
30	14	16	9	10	2	2,1
31	2	2,3	2	2,3	0,6	0,7
32	2,8	3,1	3,7	3,9	0,8	0,9
33	3	3,1	1,1	1,2	1,1	1,2
34	6,5	7	7,5	8	0,7	0,7
35	1,5	1,7	1,5	1,7	0,9	1
36	3,2	3,6	3,7	3,9	0,5	0,6
37	3,6	3,7	3,8	3,9	2,2	2,7
38	4,2	4,6	0,6	0,7	0,6	0,7
39	3,6	3,7	3,6	3,7	0,7	0,9
40	0,3	0,4	1,5	1,6	0,3	0,4
41	5,1	5,7	0,8	1	0,8	1
42	0,7	0,9	5,5	5,9	0,7	0,9
43	3,4	3,7	3,4	3,7	0,5	0,7

SUV = standardized uptake value, mean = Mittelwert, max = Maximalwert, PET/CT = Positronenemissions-/Computer-tomographie

3.17. Wahrscheinlichkeitsabschätzung unter Zuhilfenahme der Partin-Tabellen

Die Organbegrenzung errechnet sich nach Partin (>20%) auf 77,5%, die Organüberschreitung (>20%) auf 85%, die Wahrscheinlichkeit des Samenblasenbefalls (>20%) auf 37,5%, der N1-Status (>20%) auf 35%, der N0-Status (<10%) bei 65%.

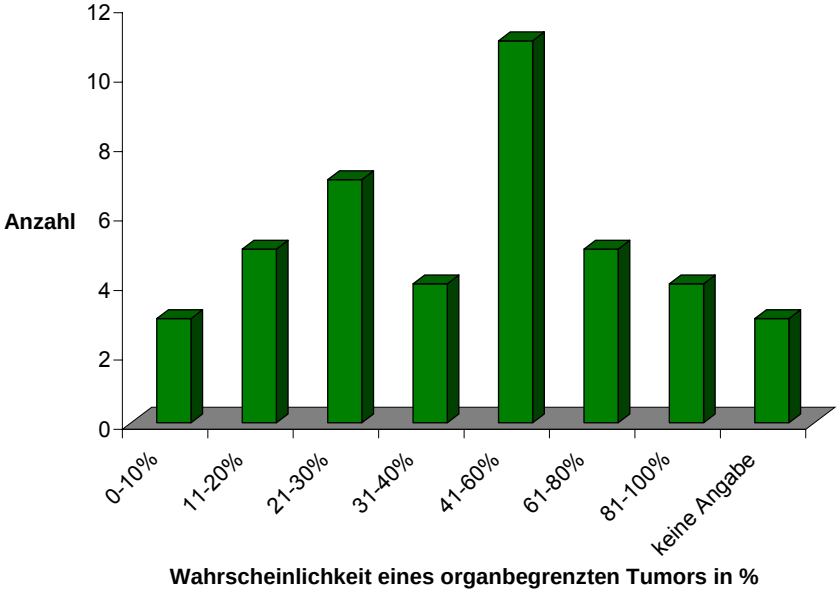

Abbildung 19: Wahrscheinlichkeitsverteilung der Organbegrenzung eines Prostatakarzinoms nach Partin mit den Daten dieser Studie

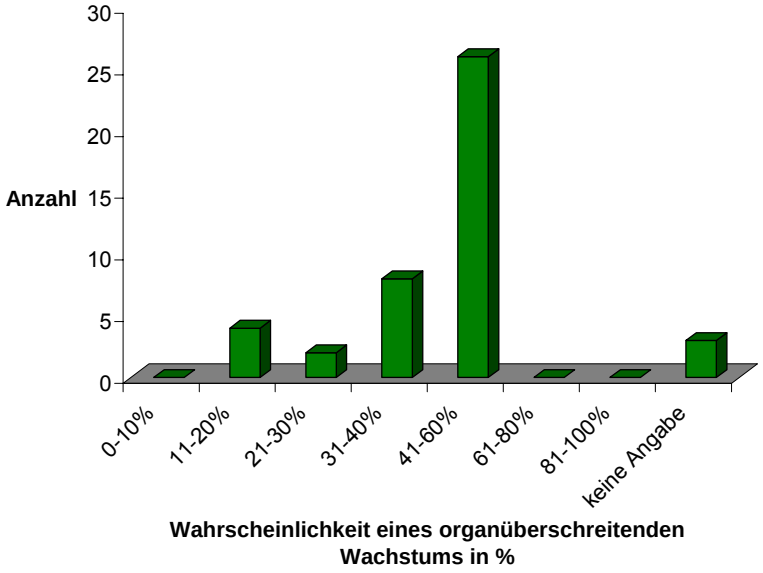

Abbildung 20: Wahrscheinlichkeitsverteilung der Organüberschreitung eines Prostatakarzinoms nach Partin mit den Daten dieser Studie

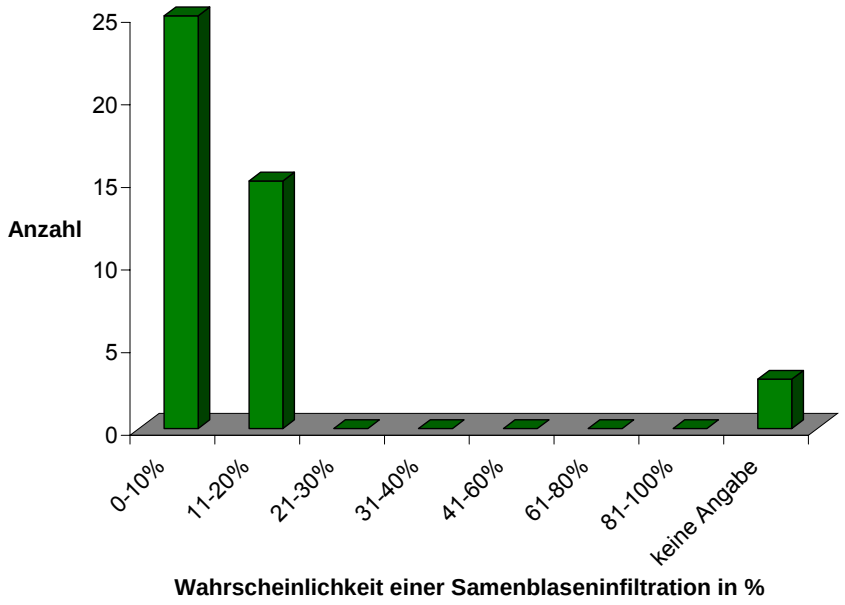

Abbildung 21: Wahrscheinlichkeitsverteilung der Samenblaseninfiltration eines Prostatakarzinoms nach Partin mit den Daten dieser Studie

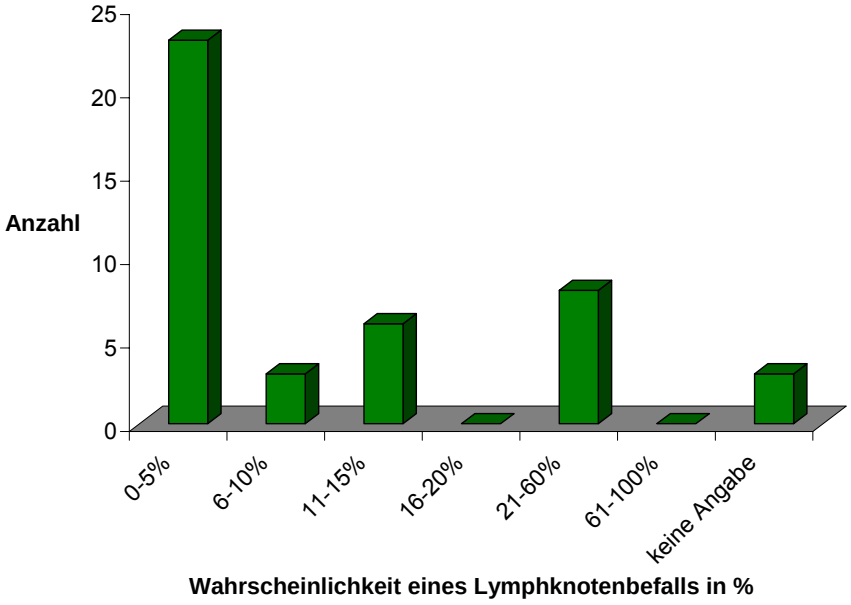

Abbildung 22: Wahrscheinlichkeitsverteilung des Lymphknotenbefalls eines Prostatakarzinoms nach Partin mit den Daten dieser Studie

3.18. Tumorstadium präoperativ mittels PET/CT und postoperative Histologie

Postoperativ ergaben sich in 65% primär lokalisierte Prostatakarzinome, 35% organüberschreitende Karzinome, in 10% ein Samenblasenbefall.
Das visuell ausgewertete PET/CT hielt den Tumor in 80% der Fälle für organbegrenzt, in 12,8% wurde ein Befall der Samenblasen verdächtigt.
Das semiquantitativ ausgewertete PET/CT sagte in 66,7% eine Organbegrenzung und in 2,6% einen Befall der Samenblase voraus.

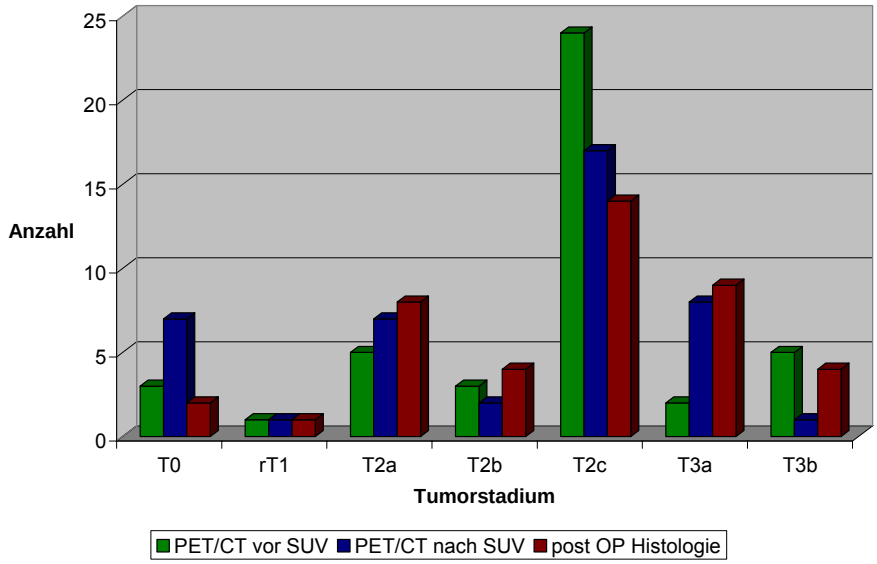

Abbildung 23: Vergleich der Bestimmung des Tumor-Stadiums des Prostatakarzinoms im PET/CT und der postoperativen Histologie; PET/CT = Positronenemissions-/Computer-tomographie, SUV = standardized uptake value, OP = Operation, T0 = Kein Anhalt für Primärtumor; rT1 = Rezidiv-tumor; T2a = Tumor befällt die Hälfte eines Lappens oder weniger; T2b = Tumor befällt mehr als die Hälfte eines Lappens; T2c = Tumor in beiden Lappen; T3a = Tumor infiltriert die Kapsel; T3b = Tumor infiltriert die Samenblasen

3.19. Anzahl und Lokalisation der entnommenen Lymphknoten

In 48,8% wurde eine Standardlymphadenektomie der iliacalen und obturatorischen Lymphknoten durchgeführt. Bei 76,7% der Patienten wurden weniger als 20 Lymphknoten entnommen.

Tabelle 8: Anzahl und Lokalisation der entnommenen Lymphknoten

Lymphadenektomie-Bereich	*iliacal und obturatorisch*	*erweiterte Lymphadenektomie*	*keine*	*keine Angabe*				
Patientenanzahl	21	14	2	6				
Anzahl entnommener Lymphknoten	***keine Angabe***	***0-5***	***6-10***	***11-15***	***16-20***	***21-25***	***26-30***	***>30***
Patientenanzahl	3	4	12	11	6	3	3	1

3.20. Postoperative Bewertung des Resektionsrandes

In 16,3% der Fälle wurde der Tumor nicht vollständig reseziert. Bei 9,3% konnte dem pathohistologischen Befund keine Angabe über den R-Status entnommen werden.

Tabelle 9: Resektionsrandbewertung nach erfolgter Prostatektomie

postoperativer Resektions-Status	*keine Angabe*	*R0*	*R1*
Anzahl	4	32	7

R0 = kein Residualtumor, R1 = mikroskopischer Residualtumor

3.21. Zeitraum zwischen PET/CT-Untersuchung und Operation

53,5% der Patienten wurden innerhalb der ersten 2 Wochen nach der PET/CT-Untersuchung radikal prostatektomiert. Kein Patient wurde am Tag der PET/CT-Untersuchung operiert.

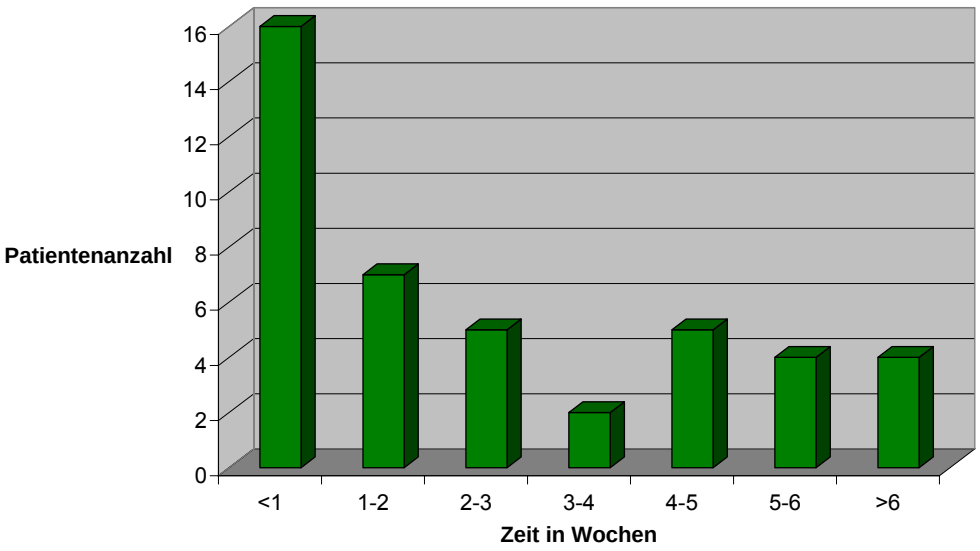

Abbildung 24: Zeitspanne zwischen Positronenemissions-/Computertomographie-Untersuchung und Operation der Prostata

3.22. Korrelation der Tumordetektion bei Stanzbiopsie und PET/CT

Die Stanzbiopsie lag in 97,6% der Fälle bzgl. der Tumordetektion richtig. Das visuelle PET/CT erreichte hier 90,7%, das semiquantitative PET/CT 83,7%. Die Spezifität lag, in Anbetracht von 2 gesunden Patienten, bei diesen 3 Methoden bei jeweils 50%.

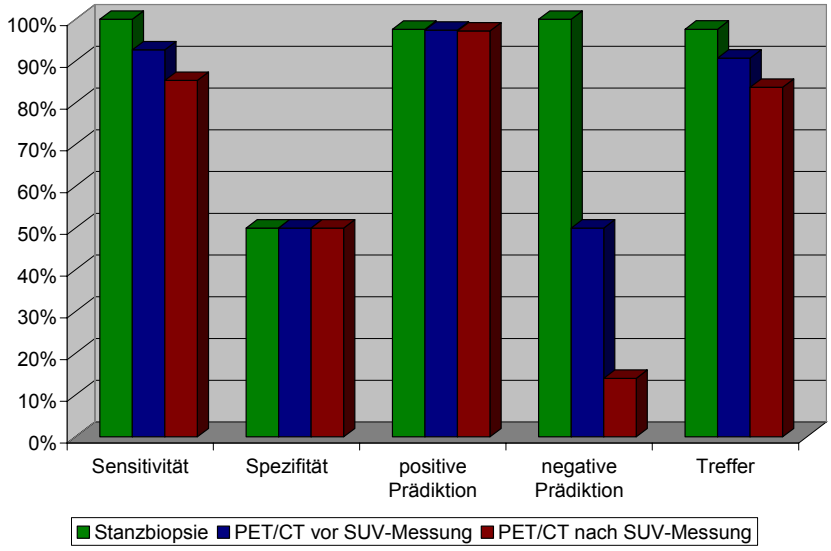

Abbildung 25: Vergleich der Stanzbiopsie und des PET/CTs mit der Histologie bezüglich der Tumordetektion in der Prostata; PET/CT = Positronenemissions-/Computertomographie, SUV = standardized uptake value

3.23. Vergleich des PET/CTs mit der ≤6er Stanzbiopsie

Die visuelle PET/CT, wie auch die ≤6er Stanze entdeckten bei allen (n=12) Patienten den Tumor. Bezüglich der Lappenausdehnung erreichte das semiquantitative PET/CT ebenso wie die ≤6er Stanze einen Wert von 42% richtige Diagnosen, das visuelle PET/CT 58,3%.

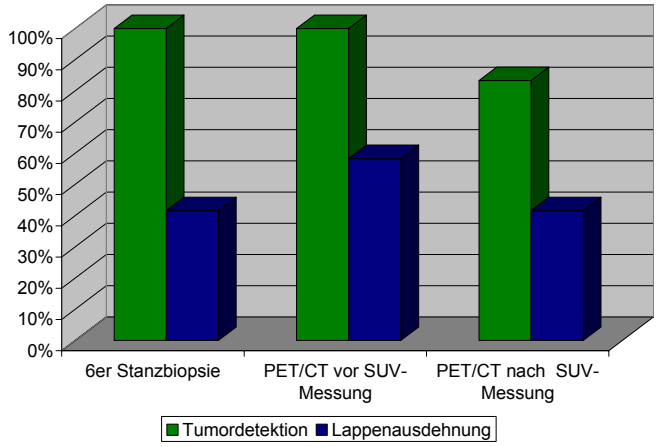

Abbildung 26: Vergleich des PET/CTs und der 6fach Stanzbiopsie mit der Histologie der Prostata; PET/CT = Positronenemissions-/Computertomographie, SUV = standardized uptake value

3.24. Vergleich der Lappenausdehnung (Stadium T2a-c)

Die Detektion der Stadien T2a-c ergab ähnliche Werte bei allen drei Methoden. Die Stanze sagte in 29% der Fälle einen geringeren Lappenbefall voraus, die visuelle PET/CT-Auswertung schätzte die Ausdehnung in 23,7% zu hoch ein, die semiquantitative PET/CT in 25,7%.

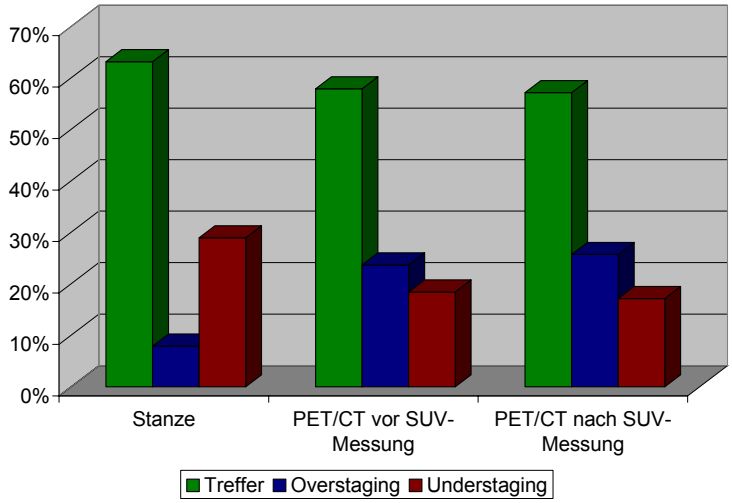

Abbildung 27: Korrelation der Stanze und des PET/CTs mit der Histologie des Prostatakarzinoms bezüglich der Stadien pT2a-c; PET/CT = Positronenemissions-/Computer-tomographie, SUV = standardized uptake value, T2a = Tumor befällt die Hälfte eines Lappens oder weniger; T2b = Tumor befällt mehr als die Hälfte eines Lappens; T2c = Tumor in beiden Lappen

3.25. Vergleich der Kapselinfiltration (Stadium T3a)

In 96,4% (85,7% semiquantitativ) konnte das PET/CT einen Befall der Kapsel ausschließen. Die Sensitivität lag bei 30% (46,2% semiquantitativ).

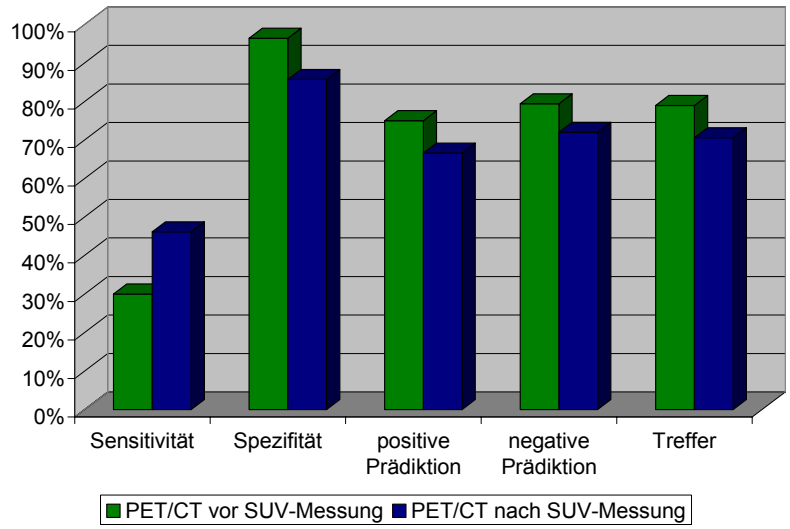

Abbildung 28: Prädiktion des Stadiums T3a des Prostatakarzinoms im PET/CT; PET/CT = Positronenemissions-/Computertomographie, SUV = standardized uptake value, T3a = Tumor infiltriert die Kapsel

3.26. Vergleich der Samenblaseninfiltration (Stadium T3b)

Das visuelle Cholin-PET/CT erreichte bzgl. des Stadiums pT3b (Infiltration der Samenblasen) eine Sensitivität von 75% und eine Spezifität von 94,4%. Bei der semiquantitativen Auswertung konnte kein richtig positiver Patient ermittelt werden.

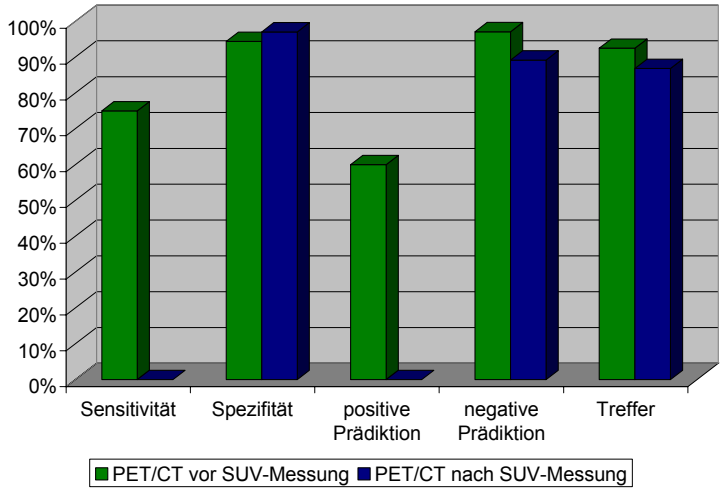

Abbildung 29: Korrelation des Stadiums T3b des Prostatakarzinoms zwischen PET/CT und Histologie; PET/CT = Positronenemissions-/Computertomographie, SUV = standardized uptake value, T3b = Tumor infiltriert die Samenblasen

3.27. Vergleich der tumorösen Lymphknoteninfiltration

Bei einer Fallzahl von n=3 positiven Lymphknoten erreichten sowohl das visuelle als auch das semiquantitative PET/CT eine Sensitivität von 33,3%. Die Rate der richtig negativen lag in der visuellen Methode bei 94,6%. Die SUV-Messung konnte hier 100% erreichen.

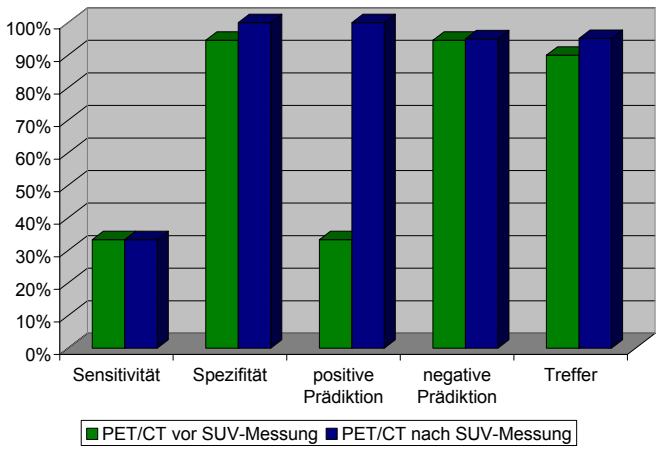

Abbildung 30: Korrelation in der Lymphknotendiagnostik des Prostatakarzinoms zwischen PET/CT und Histologie; PET/CT = Positronenemissions-/Computertomographie, SUV = standardized uptake value

3.28. Exakte Bestimmung des TNM-Stadiums im PET/CT

Bei der exakten Vorhersage des pTNM-Stadiums lag das PET/CT in der visuellen Auswertung bei 34,9%, die semiquantitative Auswertung bei 27,9%.

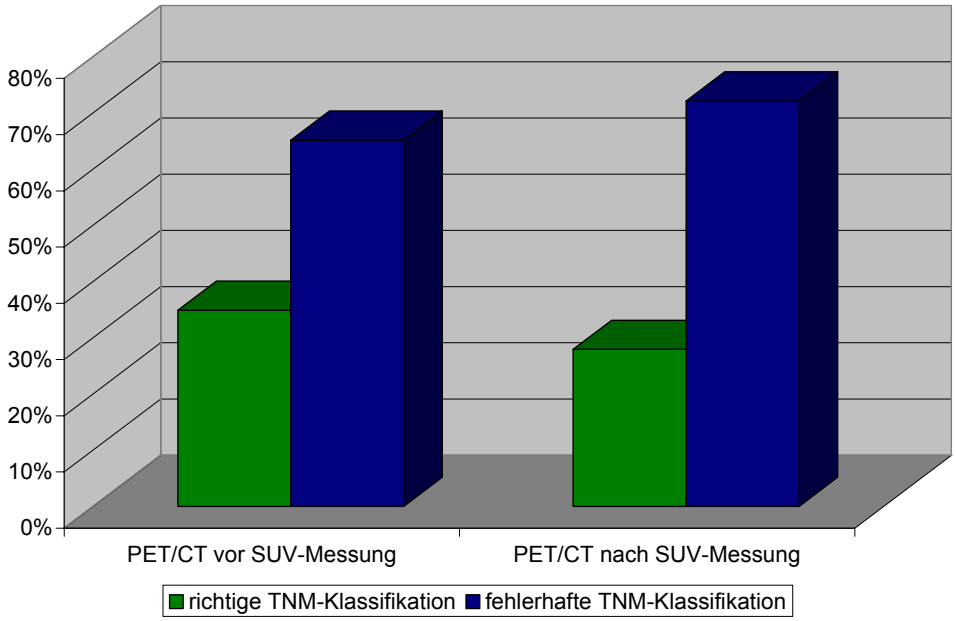

Abbildung 31: Exakte TNM-Klassifikation des Prostatakarzinoms im PET/CT verglichen mit der postoperativen Histologie; PET/CT = Positronenemissions-/Computer-tomographie, SUV = standardized uptake value, TNM = Tumor-, Lymphknoten- und Metastasenstaging

4. Diskussion

4.1. Einleitung

Die Cholin-PET/CT-Untersuchung ist ein noch nicht standardisiertes radiologisch nuklearmedizinisches Verfahren in der Primärdiagnostik des Prostata-CAs. Trotz Verbesserung der operativen Methoden ist das Staging des Prostata-CAs problematisch, so dass die technischen Neuerungen sich nur unwesentlich auf die Prognose des Patienten ausgewirkt haben. Ein Grund hierfür ist die fehlende bzw. nur ungenaue perioperative Erfassung des LK-Status, der wesentlichen Einfluss auf den postoperativen Tumorfortschritt hat.
Nachdem in der Studie von Kupelian et al [90] die Brachytherapie vergleichbare 5- und 10-jahres Überlebensraten bei, im Vergleich zu den operativen Ergebnissen, geringerer Komplikationsrate aufweist, bleibt die Grundvoraussetzung für die Durchführung dieser viel versprechenden Therapiemaßnahme die exakte und valide Bestimmung des LK-Status.
Die derzeit gängigen Schemata zur Beurteilung der lokalen Tumorausdehnung sowie zur Erfassung des regionären LK-Status basieren auf epidemiologischen Daten und zeichnen sich zudem durch Wahrscheinlichkeitsanalysen aus [82, 83, 126]. Die herkömmlichen diagnostischen Methoden, pathologische LKs im kleinen Becken zu bestimmen (CT, MRT), genügen nicht [74, 91, 93, 114, 139, 146, 183] den zu fordernden Kriterien, um Patienten die therapeutische Sicherheit zu geben und zugleich den onkologischen Wissensstand genüge zu leisten. Der Einsatz von eisenhaltigen Nanopartikeln in der prätherapeutischen Diagnostik mit MRT [64] ist derzeit nur in einer klinischen Arbeit hinlänglich untersucht, und es bleibt abzuwarten, ob diese Untersuchungstechnik, aufgrund des hohen personellen und zeitlichen Aufwands, in die Routinediagnostik übernommen werden kann. Die CPC ist eine für den Patienten zeitsparende, für den

Auswerter nicht, im Vergleich zu den anderen diagnostischen Methoden, zeitbelastende diagnostische Maßnahme, die den LK-Status mit einer bisher nicht erreichten Spezifität (94%) (Abbildung 30) detektiert [32]. Zudem erfasst diese Untersuchungsmethode nicht nur den regionären Lymphabstrom, sondern auch die Lymphabstromgebiete der 2. und 3. Ordnung, so dass eine Risikostratefikation gemäß [94] möglich ist.

Aufgrund der exakten Beschreibung des LK-Status kann somit zwischen kurativ zu behandelnden Patienten und denjenigen, die eine palliative Therapiemaßnahme erhalten, unterschieden werden. Erstere können, bei negativem regionären LK-Status, entsprechend den europäischen, urologischen Leitlinien, mit Hilfe einer operativen Intervention kurativ therapiert werden oder es kann, im Falle der technischen oder internistischen Inoperabilität, der kurative Therapieansatz unter Zuhilfenahme der permanenten oder nicht permanenten Brachytherapie verfolgt werden [5]. Unnötige, den Patienten belastende und aus sozioökonomischer Sicht kostenintensive Therapiemaßnahmen, wie die Operation oder die Brachytherapie, könnten durch die rechtzeitige Entdeckung pathologischer LKs im distanten Lymphabstromgebiet durch den Einsatz der CPC vermieden werden. Darüber hinaus würde diese Untersuchung, im Rahmen des Stagings, als Grundlage für die Effektivität der anschließenden Palliativmaßnahmen (HT, Chemotherapie) dienen und zugleich, bei sich entwickelnder Hormonresistenz [34, 50, 116, 136] im Rahmen des Re-Stagings, früh einsetzende Änderungen des Therapiemanagements nach sich ziehen.

Bei Patienten mit primär lokalisiertem PCA ist eine lokale Therapie-maßnahme (OP, Brachytherapie) gemäß den urologischen Leitlinien [3] notwendig. Im Prä-OP-Setting wird routinemäßig der PSA-Serumspiegel, die DRU, der TRUS und ggf. der abdominelle Ultraschall durchgeführt. Gerade in den letzten 5 Jahren wurde der altersbezogene PSA-Grenzwert zunehmend

in Frage gestellt [6, 166], da die histologischen Frühformen des PCA (PIN, adenomatöse, hyperplastische Prostataatrophie) nicht mit einem adäquaten PSA-Anstieg über 4 ng/ml einhergehen [70, 99, 109]. Klinisch nicht manifeste Prostatitiden, entweder in akuter oder chronischer Variante, ziehen häufig PSA-Werte zwischen 4 und 50 ng/ml nach sich [77, 110], sodass im klinischen Alltag oftmals eine probatorische Antibiotikatherapie zum Einsatz kommt, die PSA-Werte jedoch meist nicht unter 4 ng/ml abfallen. Aufgrund der oft widersprüchlichen Literatur ist auch die Heranziehung der PSA-Ratio sowie des freien PSA-Werts nicht wegweisend für einen Karzinomnachweis [42], so dass in Zusammenschau der PSA-Werte ein invasives Vorgehen (Stanzbiopsie) als Detektionsmaßnahme für die Tumorsuche eingesetzt wird [43, 95, 98, 117, 127, 182]. Die anderen nicht invasiven Untersuchungsmethoden, wie die DRU, der TRUS und der abdominelle Ultraschall weisen eine geringe Spezifität auf (Abbildung 14; Abbildung 16) [55, 79]. Die DRU ist zwar sehr hilfreich zur Erfassung der dorsal gelegenen, zumeist die Prostatakapsel überschreitenden Karzinome [157], ist jedoch stark untersucherabhängig und erfasst zudem keine Tumoren in den ventralen und peripheren Prostatalappenabschnitten [168]. Der abdominelle Ultraschall dient allenfalls zur Größenbestimmung der Prostata und kommt deshalb nur vereinzelt zum Einsatz. Der 2D und 3D-TRUS kann methodenbedingt, auch bei guter Auflösung, nur echoarme und echoreiche Bezirke in den Prostatalappen darstellen [1, 60, 93].

Patienten mit Hartmann-OP, aufgrund eines anusnahen Rektumkarzinoms, oder Patienten nach Anlage eines Anus praeters, wegen entzündlichen Krankheitsbildern (Colitis ulcerosa, M.Crohn), können in Ermangelung des Zugangswegs nicht untersucht werden. Dies gilt auch für die endorektale MR-Untersuchung, die in Abhängigkeit des Gerätes (0,5-3,0 Tesla) eine Spezifität von bis zu 88% zur Beurteilung des lokalen Tumorgeschehens aufweist [155]. Trotz Verbesserung der Spezifität in den letzten Jahren (Lernkurve,

Untersucherabhängigkeit) ist eine gleichzeitige Beurteilung des regionären LK-Status nicht möglich, sodass ein effektives Therapiemanagement gemäß der Risikostratefizierungen nach d'Amico et al [27-30] nicht mit einer Untersuchung möglich ist. Die Diagnostik des primär lokalisierten PCA unter Zuhilfenahme der CPC ist, unter Kenntnis der in unserer Studie niedrigen Fallzahl, eine effektive, präzise und valide Maßnahme: 85% bis 92% Sensitivität und ein PPW von 97% (Abbildung 25) erlauben, bei Kenntnis des regionären LK-Status, eine stadienadaptierte Therapiemaßnahme einzuleiten. Die für den Urologen und Strahlentherapeuten wichtige Fragestellung eines Karzinomnachweises, bei negativem regionären LK-Status, kann mit Hilfe der CPC erbracht werden. Somit ist die recht geringe Trefferwahrscheinlichkeit bei der Lappenausdehnung von 57% (Abbildung 27) von untergeordneter Bedeutung, da im Falle des operativen Vorgehens immer eine radikale Prostatvesikulektiomie durchgeführt wird und im Falle der Brachytherapie immer das gesamte Organ behandelt wird. Auch neue Operationstechniken wie die nervenschonende RPX und die laparoskopische RPX basieren auf einem sicheren, intraprostatischen Karzinomnachweis. Die routinemäßig durchgeführte Sextantenbiopsie hat, aufgrund der multilokolären Wachstumscharakteristik des PCA, auch nur eine Sensitivität von 23-72% bei einer Spezifität von 63-95% [8, 39, 100], sodass meist mehrere bioptische Versuche durchgeführt werden müssen, bis der endgültige Karzinomnachweis erbracht ist. In der vorliegenden Arbeit sind die Sensitivitäten und Spezifitäten der bioptischen Ergebnisse (Abbildung 25) mit der nicht invasiven CPC annähernd vergleichbar, wobei das untersuchte Patientenklientel in 65% der Fälle (Abbildung 4) mit mehr als 6 Stanzen biopsiert worden ist. Im Vergleich zur routinemäßig durchgeführten Stanzbiopsie erlaubt die CPC auch Aussagen bzgl. der Samenblaseninfiltration, wobei die ermittelten Angaben der Sensitivität, unter Kenntnis der geringen Fallzahl, hoch liegen (Abbildung 19). Die Kenntnis

über eine Kapselinfiltration ist, bzgl. der prognostischen Bedeutung, von klinischer Relevanz, spielt jedoch bei dem stadienadaptierten Therapiemanagement eine untergeordnete Rolle und beeinflusst nur in Einzelfällen das operative Vorgehen. Ob die Kapselinfiltration ohne periprostatisches Tumorwachstum als Ausschlusskriterium für eine laparoskopische RPX herangezogen wird, muss durch weitere prospektive Studien belegt werden. Falls Patienten die Brachytherapie als lokale Therapiemaßnahme wählen, ist derzeit, auch unter Verwendung der endorektalen MRT, eine sichere Aussage nicht möglich [129], sodass die mangelhafte Treffergenauigkeit bzgl. der Kapselinfiltration (Abbildung 28), sowohl bei der CPC als auch beim MR, noch keine prognostischen Schlüsse zulässt.

Im Zeitalter der Gesundheitsökonomie ist es für den Patienten wichtig, in kurzer Zeit zu einer aussagekräftigen Diagnose zu gelangen. Kosteneffektive, valide und präzise Untersuchungsergebnisse ziehen rationale, stadienadaptierte Therapiemaßnahmen nach sich, so dass kostenintensive Methoden gezielt eingesetzt werden können. Die CPC kann als nicht invasive, nuklearmedizinisch-radiologische, diagnostische Methode im primären Setting als Einzeluntersuchung den behandelnden Fachkollegen wertvolle Hinweise in der Behandlung des PCA geben. Die hier vorliegende Untersuchung zeigt erstmals den Effektivitätsnachweis dieser Methode und umreißt sowohl die Möglichkeiten und ihre Grenzen. Prospektive nationale und internationale Studien müssen die hier ermutigenden Ergebnisse an einem größeren Patientenkollektiv verifizieren.

4.2. Diskussion der Methodik

4.2.1. Studiendesign

Ziel dieser Untersuchung war es, in einer prospektiven Studie den Stellenwert der CPC in der Primärdiagnostik beim PCA zu untersuchen. Als Vergleichsmethode diente die bioptische Entnahme von Prostatagewebe mit in 41 von 43 Fällen positivem Nachweis eines PCAs, sodass durch dieses Einschlusskriterium ein vorselektioniertes Patientengut als Studienkollektiv vorlag. Diese Selektionsmaßnahme war notwendig, um eine Grundlage für ein operatives Vorgehen zu schaffen; so konnte die patho-histologische Aufarbeitung des Gewebes mit den bildmorphologisch ermittelten Befunden verglichen werden. Die pathologischen Ergebnisse wurden durch leitlinienkonforme Schnittführungen ermittelt. Die Intention lag nicht darin, die durch die CPC gewonnenen Ergebnisse mittels Großfeldschnitttechnik zu vergleichen, sondern diese Machbarkeitsstudie hatte das Ziel, den durch die CPC geäußerten CA-Verdacht über die operativ gewonnene Histologie zu überprüfen. Aufgrund der pathologischen Vorgehensweise war es kein Ziel der Arbeit, einen mehrdimensionalen Karzinomnachweis, verglichen mit den Schnittebenen der CPC, zu führen. Folglich ließ das Studienprotokoll lediglich eine Lokalisationsangabe bezüglich des Lappenbefalls zu. Deshalb diente die CPC als repräsentative klinische Routineuntersuchung, in der zunächst visuell, als auch unter Zuhilfenahme der SUV-Werte, der Befund erstellt wurde.

Aufgrund der klinischen Brisanz und des damit zusammenhängenden kurzen Studienzeitraumes wurde eine Fallzahl von ≤50 angestrebt.

4.2.2. Patientenkollektiv

Grundlage für die Patientenevaluation waren die unter Punkt 2.2.1 und 2.2.2 geschriebenen Ein- und Ausschlusskriterien. Um falsch positive Ergebnisse zu vermeiden wurde, unter Zugrundelegung der Literatur [145], nicht zugelassen, dass eine Stanzbiopsie am Tag der Untersuchung bzw. am Vortag durchgeführt wurde (Abbildung 8). Ein Zeitraum zwischen Stanzbiopsie und PET/CT von >4 Wochen wäre anzustreben, um entzündungsbedingte Veränderungen im Prostatalappen größtenteils auszuschließen; diese Forderung ist jedoch im klinischen Routinealltag bei schnellstmöglichem Therapiemanagement nicht möglich. Zudem ein langes Zeitintervall zwischen Erstdiagnose und Primärtherapie einen prognostisch negativen Einfluss darstellt [44, 111].

Bei persönlichem oder komplikationsbedingtem (verzögerte Heilung nach Stanzbiopsie) Aufschub der Primärtherapie galt eine neoadjuvante Hormontherapie nicht als Ausschlusskriterium (Abbildung 11). Alle Patienten, die im Zeitraum Oktober 2002 bis März 2004 die Ein- und Ausschlusskriterien erfüllt haben, wurden in das Studienprotokoll aufgenommen. Ausgewertet wurden jedoch nur die Patienten, die als definitive Therapie eine operative Intervention hatten (43 von 103). Die recht hohe Quote der nicht operativ therapierten Patienten liegt im Regelfall in der Patientenentscheidung, anstelle der Operation eine Brachytherapie oder Fortsetzung bzw. Einleitung einer Hormontherapie zu wählen.

4.2.3. Präoperative Untersuchungsparameter

Die unter Punkt 2.3 aufgelisteten Variablen wurden für die Auswertung dieser Studie zugrunde gelegt. Alle Variablen werden in der klinischen Routine erfasst. Gemäß dem Studienprotokoll wurde bei allen Patienten ein CPC vor Operation durchgeführt. Alle Patienten wurden innerhalb der nächsten 4 Monate operiert (Abbildung 24).

4.2.4. Auswertung

Alle Daten wurden mittels eines standardisierten Auswerteprotokolls gemäß den Studienbedingungen elektronisch erfasst, überprüft und nach definierten Vorgaben ausgewertet. Aufgrund der geringen Fallzahl wurde ein besonderes Augenmerk auf die deskriptive Statistik gelegt. Korellierende Statistik ergab sich aufgrund der Fragestellung.

4.3. Diskussion der Ergebnisse

4.3.1. Allgemeines

Obwohl in der urologischen Universitätsklinik Ulm ca. 250 Prostatektomien pro Jahr durchgeführt werden, ist der Beobachtungszeitraum von 15 Monaten in dieser prospektiven Studie sinnvoll. Von den insgesamt 103 gemäß dem Studienprotokoll in Frage kommenden Patienten konnten letztlich 43 Patienten ausgewertet werden. Da die CPC-Untersuchung ein Novum außerhalb der klinischen Routine derzeit darstellt, verhinderten logistische Probleme (rechtzeitige Patientenanmeldung, Ausfall der Radiochemie, technische Ausfälle des Scanners) und Probleme in der Akzeptanz der Methode beim medizinischen Personal und den Patienten, eine größere Fallzahl. Im Falle der Patienten mit PCA, die der Low-Risk-Gruppe zugeordnet werden konnten, konnte als therapeutische Alternative sowohl die Operation als auch die Brachytherapie angeboten werden. 20% entschieden sich aus persönlichen Gründen für die Brachytherapie, da der operative Eingriff eine im Vergleich zur Brachytherapie höhere Inkontinenzrate als therapieinduzierte Komplikation aufweist [10, 17]. Patienten mit dem Risikoprofil der Intermediate-Risk-Gruppe können als therapeutische Option neben der operativen Intervention auch die perkutane, konformale Strahlentherapie wählen, welche in einem Prozentsatz von ca. 10-30% [107, 112] eine eingeschränkte Sexualfunktion ermöglicht (Erektion). Eine weitere Gruppe von Patienten konnte aufgrund der internistischen Begleiterkrankungen nicht operiert werden. Eine Anzahl von Patienten erfüllten nicht die Operationskriterien (Alter) und eine Minderheit entschied sich für andere Therapieformen (HAT, wait-and-see).

Nachdem die konventionelle Diagnostik sowohl im Primärstaging als auch im Restaging niedrige Spezifitäten bzgl. der Tumorlokalisation aufwies [74, 91,

93, 114, 139, 146, 183], gelang Hara [63] erstmals nachzuweisen, dass sowohl Prostata-CA-Zellen innerhalb der Prostata, als auch im metastatischen Gewebe, einen erhöhten Cholinspiegel aufwiesen. MR-Spektroskopische Untersuchungen bestätigten seine Theorie [18, 160, 181, 184]. Innerhalb der letzten 5 Jahre wurden nuklearmedizinische Verfahren angewendet, mit deren Hilfe pathophysiologische Vorgänge visualisiert werden können. Einen wesentlichen technischen Fortschritt konnte man mit Einführung der PET-Diagnostik in den Jahren 1992-1994 erzielen, obgleich die für die Bildgebung notwendigen Detektoren für eine zufriedenstellende Bildqualität unzureichend waren. Durch Verbesserung der Detektortechnik wurde eine höhere räumliche Auflösung erzielt, sodass die PET-Diagnostik in den 90er Jahren immer mehr an Bedeutung gewann.

In der Diagnostik des PCA wurden als Radiotracer FDG, Cholin und Acetat verwendet. Während sich FDG als wenig aussagekräftig erwies [120-122], zeigen Acetat und Cholin vielversprechende Mehranreicherungen im Tumorgewebe [67, 87, 88, 119, 186]. Da die PET-Bildgebung jedoch auflösungsbedingte Mängel in der anatomischen Beurteilbarkeit aufweist, besteht weiterhin der Bedarf einer sensitiveren Methode. Durch die Kombinationsuntersuchung ^{11}C-Cholin PET/CT könnte dieser Nachteil ausgeglichen werden, da sie die funktionelle Bildgebung des PET mit der anatomisch präzisen Bildgebung der Computertomographie verbindet. Im Rahmen einer Medline Recherche fällt auf, dass einige Arbeiten in der Primär- und Restaging-Diagnostik mit PET veröffentlicht wurden [31, 32], jedoch prospektive Studienergebnisse mit PET/CT nur vereinzelt vorzufinden sind [130].

4.3.2. Studienergebnisse

Das Patientenkollektiv der vorliegenden Studie ist mit der Literatur vergleichbar [51, 59, 75]. Unter 5% aller Patienten war unter 60 Jahre, die meisten Patienten waren zwischen 60 und 75 Jahren.

Bei 42 von 43 Patienten wurde vor der CPC eine Stanzbiopsie durchgeführt. Bei 41 von 42 Patienten wurde ein PCA stanzbioptisch gesichert. Bei 4 Patienten erfolgte die diagnostisch wegweisende Stanzbiopsie nach der CPC (Abbildung 8). Bei diesen Patienten erbrachte die routinemäßig durchgeführte Sextantenbiopsie primär einen negativen Karzinomnachweis. Unter Zuhilfenahme der CPC konnte der urologische Fachkollege in einer zweiten Biopsie durch gezielte Punktion den CA Nachweis erbringen. Bei denjenigen Patienten, die vor CPC eine Stanze erhielten, wäre es wünschenswert, einen Mindestabstand zwischen Stanze und bilddiagnostischen Verfahren von 4 Wochen einzuhalten; falsch positive Ergebnisse, aufgrund Entzündungen in der Stanzregion, können bis zu 6 Wochen [7, 160, 172, 181, 184, 185] nach Stanze die Ergebnisse beeinflussen.
11 von 43 Patienten wurden innerhalb einer Zeitspanne von 1 bis 3 Wochen vor CPC gestanzt (Abbildung 8), kein Patient wurde am Tag der CPC gestanzt. Bei diesen 11 Patienten traten keine postinterventionellen, klinisch manifesten Entzündungen auf; inwieweit unsere Ergebnisse bei diesen Patienten falsch positiv beeinflusst wurden, kann nicht abgeschätzt werden.
Routinemäßig wird im vorstationären Bereich eine Sextantenbiopsie durchgeführt. Diese komplikationsarme [41, 133, 140, 158] diagnostische Methode zieht aufgrund ihrer geringen Spezifität meist mehrere Stanzbiopsien nach sich, um zu einer Diagnose zu kommen [26, 40, 101, 158]. Ausgedehntere Stanzbiopsien (10er, 12er und 16er) steigern die Spezifität [3, 102, 141], jedoch bis zu 20% der Patienten [48, 96, 134] müssen sich einer

weiteren Biopsie unterziehen. Die Akzeptanz einer Mehrfachbiopsie ist bei den Patienten deshalb nicht so hoch, da ab einer 12er Stanze der Patient hospitalisiert werden muss und der Eingriff unter Kurznarkose durchgeführt wird. Bei erweiterten Biopsien (20er bis 100er Stanze) liegt die Spezifität hoch (82 bis 96%)[134]; dieser diagnostische Vorteil geht jedoch mit einer erhöhten intra- und postoperativen Komplikationsrate (Blutung, Entzündung, Harnblasen-Perforation, Rektumwandnekrose) einher.

Aus den eben genannten Gründen ist ein homogenes, vorselektioniertes Patientenklientel nicht möglich. Bei 3 Patienten lag ein CA- positives Stanzergebnis vor, jedoch konnte die Anzahl der Stanzversuche nicht eruiert werden (Abbildung 4). Bei 27 von 43 Patienten wurden mehr als 6 Stanzen unter Zuhilfenahme eines standardisierten Stanzprotokolles entnommen [48], sodass das Patientengut stark vorselektioniert war. Methodenbedingt liegt bei dem Patientengut eine Sensitivität von 100% vor (Abbildung 25). Aufgrund des multilokolären, oft in kleinen Foci sich ausbreitenden Tumorwachstums, wurde in unserem Patientenkollektiv eine sehr hohe Trefferquote von 97,62% erreicht (Abbildung 25). Dieses recht gute Ergebnis ist sicherlich dadurch erklärbar, dass die Mehrzahl der Patienten eine Mehrfachbiopsie unter stationären Bedingungen erhalten haben, da die meisten Patienten von der urologischen Klinik der Universität Ulm zugewiesen worden sind.

Trotz der Mehrfachstanzbiopsien lag die Trefferwahrscheinlichkeit bei der Beurteilung der Lappenausdehnung nur bei 63%, in 8% wurde ein Overstaging, in 29% ein Understaging erzielt (Abbildung 27). Ein möglicher Einfluss auf die sehr geringe Trefferwahrscheinlichkeit trotz Mehrfachstanzen ist das Prostatavolumen. In unserer Kohorte hatten 18 von 43 Patienten ein Prostatavolumen ≥40ml (Abbildung 15), bei 11 Patienten wurden mittels TRUS Volumina >50ml ermittelt. 2 Patienten hatten einen postoperativen T0-Status. 8 Patienten pT2a. Ein Patient hatte eine multifokale, benigne Prostatahypertrophie mit Zeichen der akuten und chronischen Prostatitis im

Resektionspräparat (Abbildung 23). Nachteil der Stanzbiopsie ist die fehlende Aussagekraft bezüglich Kapselinfiltration und Samenblaseninfiltration. Wie Abbildung 4 aufzeigt, wurden bei über 65,1% des Patientenkollektivs mehr als 6 Proben pro Eingriff entnommen. Deswegen ist der Vergleich zum postoperativen Ergebnis und zur präoperativen CPC-Untersuchung zwar notwendig, aber aufgrund der Vielfachstanzung repräsentieren die stanzbioptischen Ergebnisse eine höhere Sensitivität (Abbildung 25) als in der Literatur vorgefunden [8, 39, 100]. Im Vergleich der Spezifitäten zeigen sich keine signifikanten Unterschiede bezüglich der Stanzbiopsie und der CPC-Untersuchung. Auch unter Einbeziehung der SUV-Werte konnte keine wesentliche Verbesserung der diagnostischen Aussagekraft erzielt werden. Im Vergleich zu Patienten mit ≤6 Stanzbiopsien, welche in der klinischen Routine und entsprechender Leitlinien der DGU als Standarddiagnostik verwendet werden, weist die CPC eine höhere Trefferquote bzgl. der Lappenausdehnung auf (Abbildung 26). Methodenbedingt ist ein Vergleich der CPC zur Stanze bzgl. der Kapsel-/Samenblaseninfiltration nicht möglich. Im Vergleich zu den derzeitigen kernspintomografischen Techniken (1,5 Tesla, Endorektalspule) ist der Stellenwert der CPC, aufgrund der niedrigen Fallzahlen, noch nicht endgültig zu bewerten. In unserer Studie (n=22) liegt gemäß Abbildung 28 und Abbildung 30 die Sensitivität bei 30% und Spezifität bei 96,4%.

Diese vorläufigen Ergebnisse können nur vorsichtig interpretiert werden, da es sich bei dieser Untersuchung um ein vorselektioniertes Patientengut (nur 2 Patienten ohne PCA) handelt, welches zudem nur an einem Zentrum ausgewertet wurde.

In der Literatur lassen sich unterschiedliche Angaben bzgl. des prädiktiven Vorhersagewertes des absoluten PSA-Serumwertes und der Karzinom-wahrscheinlichkeit finden [6, 84, 85]. Die DGU richtet sich derzeit nach der EAU, die einen Cut-Off-Wert von 4 ng/ml [3] als Indikation zur

stanzbioptischen Abklärung eines Karzinoms ansieht. Entscheidenden Einfluss auf die PSA-Höhe haben das Patientenalter [76], die Prostatagröße [23, 106], sowie pathohistologische Veränderungen wie die PIN [15, 104, 123], die AAH [99] und die akute und chronische Prostatitis [110, 123, 180]. Kobayashi et al [84] wiesen bereits kleine PCA bei einem PSA ab 2,5 ng/ml nach, weshalb derzeit Bestrebungen im Gang sind, den Cut-Off-Wert zu senken.

Unklar ist jedoch inwieweit tumorbedingte lokale Entzündungen eine Erhöhung des PSA-Wertes nach sich ziehen. Trotz dieser, meist in der Klinik nicht fassbaren, Einflussfaktoren geht der erhöhte PSA-Wert in die Risikostratefizierung von Patienten mit PCA ein [126].

Während Low-Risk-Patienten einen PSA-Wert <10 ng/ml aufweisen (<cT2c, Gleason <7), werden Patienten mit einem PSA-Wert >10 ng/ml entweder der Medium-Risk-Gruppe (>cT2c, Gleason >7) oder der High-Risk-Gruppe (PSA >20) zugeordnet [126]. Da die therapeutischen Optionen sich nach der Risikostratefizierung richten, befindet man sich in einem diagnostischen Dilemma, da bei einem positiven Lymphknotenstatus oder einer distant lymphogenen oder ossären Metastasierung (M1 a-c) andere Therapieregime angewendet werden. So liegt die Wahrscheinlichkeit eines positiven regionären LK-Befalls bei einem Low-Risk-Patienten unter 10%, einem Medium-Risk-Patienten zwischen 10% und 30% und einem High-Risk-Patienten >30% [126]. Die CPC-Untersuchung hat die Möglichkeit pathologische Lymphknoten zu detektieren [32, 87]. Die Validität ist jedoch noch nicht endgültig gesichert, da in der bisherigen Datenlage nur die PET-Untersuchungen berücksichtigt wurden. Unsere Studie, als erste PET-CT-Studie, kann nur richtungweisend sein, da, gemäß Abbildung 30, die CPC eine hohe Spezifität des pN0-Status zeigt. Weitere prospektive Studien mit höherer Patientenanzahl müssen belegen, dass die Spezifität bei

pathologischen LKs hoch ist, da die Wahrscheinlichkeitsstatistiken [82, 83, 126] in der klinischen Routine oft hinter den Erwartungen bleiben.

Die klinische Unsicherheit widerspiegelnd wurden die meisten Patienten mit einem PSA>10 in die Studie miteinbezogen. (Abbildung 9)

Aufgrund der hohen Konkordanz des operativen Ergebnisses (LK-Status) mit dem präoperativ durchgeführten CPC lies sich diese neue diagnostische Untersuchungsmethode rechtfertigen. 9 von 43 Patienten hatten einen PSA-Wert zwischen 6,1 und 10,0 und entsprachen den Kriterien der Low-Risk-Gruppe. Um die therapeutische Option der Brachytherapie nutzen zu können und zugleich die Nachteile der Operation nicht in Kauf nehmen zu müssen, spielt der klinische N0-Status eine wesentliche Rolle, sodass der hohe negative Prädiktionswert (Abbildung 30) klinisch evident ist.

In unserem Patientenkollektiv trug die CPC zu einer weiteren Patientenselektion bei, indem ein ursprünglicher High-Risk-Patient, definiert nach einem pathologischen Skelettszintigramm (V.a. Knochenmetastase) durch Ausschlussdiagnostik mittels CPC (Hämangiom) einer operativen Therapie zugeführt werden konnte. (Abbildung 18; Abbildung 32)

Um falsch positive Ergebnisse in CPC zu vermeiden, wurde bewusst ein langer Zeitraum zwischen Stanzbiopsie und PET-CT gewählt (Abbildung 8). Der absolute PSA-Serumwert stieg bei der Mehrzahl der Patienten in diesem Zeitintervall nicht wesentlich an, so dass die postoperativ ermittelten Ergebnisse sowohl mit der Stanzbiopsie als auch der CPC vergleichbar sind. (Abbildung 10)

Da in der vorliegenden Arbeit bei 9 Patienten im Zeitraum zwischen der Erstdiagnose PCA und dem PET-CT der PSA-Wert gesunken ist, allerdings nur 5 Patienten eine Hormontherapie bekamen (Abbildung 11), scheint diese Form der Therapie keinen entscheidenden Einfluss auf den Serum-PSA-Wert zu haben.

Ein weiterer Einflussfaktor auf die Karzinogenese ist das Prostatavolumen [23, 106]. In dem untersuchten Patientengut variiert das DRU-gemessene Volumen zum TRUS- Volumen nur geringfügig (Abbildung 13; Abbildung 15); widersprüchlichen Literaturangaben zur Folge kann die DRU nicht zur Beurteilung der Prostatagröße [11, 103, 148] und zur Dignitätsdiagnostik [55] herangezogen werden. Obwohl die DRU gerade bei Tumoren im dorsalen Prostataabschnitt eine gewisse Bedeutung besitzt [157], ist die Sensitivität bezüglich der Tumordetektion gering [168]. Dies wird durch Abbildung 15 dieser Studie bestätigt.

Der transrektale Ultraschall weist ggü. der DRU höhere Sensitivitäten und Spezifitäten auf, ist jedoch als bildmorphologische Untersuchung nicht valide genug, benigne von malignen Prozessen intraprostatisch nachzuweisen [1, 93]. In unserer Patientenpopulation werden die in der Literatur beschriebenen Unsicherheiten zur Karzinomdetektion bestätigt (Abbildung 16).

Abbildung 16 weist nach, dass die Mehrzahl unserer Patienten (75%) eine vergrößerte Prostata (>20 ml)[56] hatten. Nur in einem geringen Prozentsatz (<20%) (Abbildung 17) führt die Prostatagröße zu einem klinisch pathologischen Restharn (>100ml)[137]. In Konkordanz hierzu ist der maximale Uroflow bei den meisten Patienten (n=30) im nichtpathologischen Bereich (Abbildung 12), sodass falsch positive Befunde im PET-CT, bedingt durch urodynamisch entzündungsinduzierende Miktionsverzögerungen, weitgehend ausgeschlossen werden können.

Erwartungsgemäß wurde in unserem Kollektiv keine auswärtige CT und MRT mit Endorektalspule im Rahmen des präoperativen Stagings durchgeführt. Nach den DGU-Leitlinien ist die MRT-Untersuchung der Prostata allenfalls fakultativ einsetzbar, zudem sie nur über das lokale Krankheitsgeschehen, nicht jedoch über den regionären LK-Befall Auskunft gibt. In der Literatur lässt sich derzeit nur in einer publizierten Studie [64] eine Untersuchung finden, bei der eine exakte Voraussage des präoperativen

LK-Status unter Zuhilfenahme eines MRT mit eisenhaltigen Nanopartikeln möglich war.

In die Analyse der PET-CT-Befundung fließen folgende Faktoren ein: Zeitpunkt zwischen CPC und OP, Zeitintervall Applikationszeit und Daten-Akquisition, Menge des Radiotracers, semiquantitative Auswertung der PET-Bilder mittels SUV, subjektiv-visuelle Auswertung des Cholinverteilungs-musters, mögliche Einflussfaktoren der falsch positiven Befundung (Repräsentanz von Kalk, fokale KM-Aufnahme im CT, anamnestische Angabe mit V.a. akute Prostatitis)

Im Mittel vergingen 2,7 Wochen zwischen PET/CT und operativer Intervention. 30 Patienten (Abbildung 24) wurden innerhalb eines Monats nach CPC operiert.

Da die Nuklearmedizin der Universität Ulm über ein eigenes Zyklotron verfügt, bettet sich die Patientenuntersuchung in ein logistisch abgestimmtes Zeitmanagement ein. Als Radiotracer kamen bei 40 Patienten ^{11}C-Cholin und bei 3 Patienten FEC zum Einsatz. Erste vergleichende Studien [24] wiesen unter Berücksichtigung der kleinen Fallzahlen gleiche Sensitivitätsergebnisse auf.

Nach Radiomarkierung des Cholins wurde dieses per Rohrpost in die Applikationsebene versandt, sodass bei allen Patienten nach entsprechender Vorbereitung innerhalb von 10 Minuten der Radiotracer appliziert werden konnte. Der Applikationsraum liegt in räumlicher Nähe zum PET-CT (30m) so dass die Datenakquisition innerhalb von 10 Minuten nach Applikation erfolgte. Somit konnten alle Patienten innerhalb der ersten Halbwertszeit (20 Minuten) untersucht werden.

Verglichen mit der bisher publizierten Applikationsmenge [31, 32, 35, 63, 87, 88] wurden höhere Aktivitäten verabreicht (siehe Ergebnisse Seite 38), und als Folge davon die Aquisitionszeit pro Bettposition verringert.

Um objektiv mit der derzeit vorliegenden Literatur unsere Ergebnisse vergleichen zu können und zugleich den zukünftigen Autoren eine Grundlage für prospektive Studien anzubieten, wurde als semiquantitativer Messparameter fokaler Cholin-Mehrspeicherungen der SUV-Wert bestimmt. Um dem pathologischen, multifokalen Wachstumsmusters des PCAs gerecht zu werden, wurden die PET-Befunde ohne Kenntnis des SUV-Wertes und des postoperativen Ergebnisses zunächst visuell bewertet. Dieser subjektive Bewertungsmaßstab wird der Tatsache gerecht, dass die SUV-Messung kleinster Uptake-Peaks in den Anreicherungszonen messtechnisch allenfalls schwer fassbar ist und darüber hinaus eine Schwächungskorrektur mit mathematischen Unsicherheiten behaftet ist.
Entsprechend Tabelle 5 zeigten 18 von 43 Patienten intraprostatisch Verkalkungen im CT-Knochenfenster, visuell lagen fokale Cholinanreicherungen nicht regelhaft in unmittelbarer Umgebung. Hierzu findet sich in der derzeitigen Literatur keine Angabe über kalkinduzierte intraprostatische Entzündungen. Intraprostatische Entzündungen, die mit einer fokalen KM-Aufnahme im CT einhergehen [37, 167, 174] finden sich nur bei 7 Patienten (Tabelle 5). 35 von 43 Patienten weisen ein unauffälliges CT auf.
Kein Patient des Kollektivs wies die anamnestische Angabe des V.a. akute Prostatitis auf.

41 von 43 Patienten erhielten eine radikale suprapubische Prostatovesikulektomie, bei einem Patienten wurde eine TURP durchgeführt und bei einem Patienten wurde transurethral ein Rezidivtumor entfernt. Bei den radikal prostatektomierten Patienten wurde in gleicher Sitzung eine pelvine Standardlymphadenektomie durchgeführt.

In unserem Patientenkollektiv wurde keine vollständige LA durchgeführt, wenn sich intraoperativ ein positiver regionärer Lymphknoten ergab: n=2. Bei

6 Patienten konnte aufgrund des pathohistologischen Befundes keine genaue Zuordnung zu den regionären Abstrombahnen getroffen werden. 14 Patienten erhielten eine erweiterte pelvine LA, 21 Patienten eine Standard-LA.

Bei 7 Patienten wurden mehr als 20 LKs entfernt. Wie aus der Tabelle 4 zu entnehmen ist, wurden bei den meisten Patienten 10 LKs entfernt.

Obwohl bei Patienten mit einem klinischen Tumorstadium < cT2b, einer gemessenen Konzentration von prostataspezifischem Antigen (PSA) < 10 ng/mL sowie einem Gleason Score < 6 auf eine Lymphadenektomie verzichtet werden kann [45, 86, 138], wurden in unserem Kollektiv die betreffenden Patienten trotzdem lymphadenektomiert. In den meisten bisher publizierten Arbeiten, wie auch in unserem Patientengut, wurde eine minimale Lymphadenektomie mit Entfernung des lymphatischen Gewebes aus der Fossa obturatoria und entlang der V. iliaca externa durchgeführt [19, 20, 170]. Entsprechend Wawroschek [177] wird hierbei ein signifikanter Anteil möglicher positiver Lymphknoten nicht entfernt. Unser Studienkollektiv zeichnet sich durch einen hohen NPW aus (Abbildung 30).

Zur vollständigen Entfernung sämtlicher primärer Drainagegebiete der Prostata, sollte das Lymphgewebe auch entlang der Arteria und Vena iliaca interna entfernt werden. Bei dieser so genannten erweiterten Lymphadenektomie beträgt die mediane Anzahl entfernter Lymphknoten mindestens 20 (Umfang: 6 bis 50), ungefähr das Doppelte der minimalen Lymphadenektomie [159]. Dies entspricht auch der Vorgabe von 20 Lymphknoten für eine repräsentatives pelvines Staging aus einer anatomischen Untersuchung von Weingärtner et al. [178].

Obwohl die durchschnittliche LK-Entnahme pro Patient nicht den europäischen Vorgaben von >20 LKs in vollem Umfang entsprach, konnte die CPC insgesamt bei ca. 500 operativ entfernten Lymphknoten den negativen LK-Status vorhersagen. Bei 2 Patienten wurde eine N0-Situation suspiziert, wobei sich intraoperativ ein N1-Status zeigte. Die pathohistologische

Aufarbeitung ergab bei einem Patienten eine Mikrometastasierung. Bei 3 Patienten vor SUV-Bestimmung wurde eine N1-Situation verdächtigt, die sich nur bei einem Patienten intraoperativ bestätigte. Bei 2 von diesen 3 Patienten ergab sich ein fokaler Cholin-Uptake, der pathohistologisch das Bild einer sarcoid like lesion bzw. eines reaktiv entzündlichen LKs aufwies.
Da in der Literatur bisher keine Angaben über die SUV-Bestimmung bei pathologischen Lymphknoten vorliegen, richteten wir uns nach den Abschätzungen von Hara [63] und de Jong [32] und setzten einen cut-off-Wert für pathologische Lymphknoten und Karzinomdetektion intraprostatisch bei 3,0. Wie Abbildung 30 zeigt, ist es auch nicht hilfreich, einen cut-off-Wert zwischen 2,5 und 3,0 zu setzen, da sowohl die visuelle Auswertung (ohne SUV) 2 falsch positive Ergebnisse lieferte, als auch die SUV-definierte Auswertung in 2 Fällen falsch negative Diagnosen erbrachte. Die 2 fehlenden Patienten mit pathohistologischem N1-Status konnten somit weder mit Hilfe des SUV-Wertes noch mit der rein visuellen Auswertemethode detektiert werden. Um valide Aussagen über die Sensitivität der Methode bezüglich des LK-Status treffen zu können, wird ein größeres Patientenkollektiv mit histologisch gesichertem N1-Status benötigt.

In unserer Studienpopulation wurde bei 32 von 43 Patienten eine R0-Resektion vorgenommen. (Tabelle 9)

Um einen wahrscheinlichen Kapseldurchbruch anzunehmen, standen früher neben der DRU auch der PSA- Wert, die DRU und der Gleasonscore (durch Biopsie gewonnen; Abbildung 7) zu Verfügung.
War bei der DRU die richtige Diagnose einer Kapselpenetration weitgehend von der Erfahrung des Untersuchers abhängig, sind die anderen Parameter mit größeren Unsicherheiten behaftet. Bei Patienten mit einem PSA- Wert

zwischen 10 und 20 ng / ml und einem Gleason- Score zwischen 5 und 7 ist die Wahrscheinlichkeit laut einer Studie von Partin et al. [126] für eine Kapselpenetration unter Berücksichtigung der DRU zwischen 13 % bis 58 %, daher sind weitere Untersuchungsmöglichkeiten wie der TRUS und vor allem das endorektale Kernspin zur weiteren Entscheidungshilfe von großer Bedeutung.

Beim Vergleich der einzelnen Untersuchungsmethoden zeigte sich in letzter Vergangenheit das MRT gegenüber dem TRUS und dem CT überlegen. Während in den Anfängen der MRT Untersuchungen mit der Körperspule die Ergebnisse mit 60 % Genauigkeit hinsichtlich der Erkennung von Prostatakarzinomen auf dem Niveau des TRUS und des Becken- CT lagen, ist mit der Einführung der Endorektalspule eine erhebliche Verbesserung eingetreten [129, 146].

Vorteile sind der gute Weichteilkontrast und damit die gute intraprostatische Beurteilbarkeit, und die Möglichkeit der multiplanaren Schnittführung.

Das endorektale Kernspin ist momentan die genauste Art der T-Stage-Bestimmung [185] und hat sich im Gegensatz zum PSA- Wert, klinischem Staging und Biopsie auch als aussagekräftiger bezüglich des postoperativen Stagings, des Kapselbefalls und des postoperativen PSA- Fehlers erwiesen [7, 114].

Im Rahmen der multimodalen Therapiekonzepte ist es jedoch von entscheidender Bedeutung, nicht alleine das T-Stadium exakt zu definieren, sondern vor einer Therapieentscheidung Kenntnisse über den N- und M-Status zu erlangen. Deshalb ist die Untersuchung mittels des endorektalen MRT bei Fragestellungen zur genauen Differenzierung des Ausmaßes der Kapselinfiltration sinnvoll, nicht jedoch als primäre Stagingmaßnahme.

Für das Therapiemanagement bei Vorliegen eines lokoregionären PCA ist die Kenntnis über eine mögliche Kapselinfiltration zwar nicht von entscheidender

Bedeutung, spielt jedoch für die Effektivität der lokalen Therapie eine wichtige Rolle. Für den Operateur stellt sich bei der Kapselpenetration mit massivem Kapseldurchbruch nicht die Frage einer nervenschonenden OP-Technik (RPX, laparoskopische Vorgehensweise), hingegen kann bei einer geringen Kapselinfiltration nervenschonend operiert werden. Bei Patienten, die aus internistischen oder persönlichen Gründen für eine operative Intervention nicht geeignet sind, muss im Fall einer sicheren Kapselinfiltration/-perforation auf eine Brachytherapie (permanent mit I-125-Seeds, temporär mit Ir-192 HDR) als Therapiemaßnahme verzichtet werden und als kurative Therapieoption die perkutane, externe, 3D-geplante Mehrfeldertechnik gewählt werden.

Bei ausgeprägten Zeichen des kapselüberschreitenden Tumorwachstums ist die Sensitivität des Spiral-CTs mit der endorektalen MRT vergleichbar, jedoch bei diskreteren Kapselüberschreitungen unterlegen [163].

Laut einer Studie von Praetorius [132] wurde bzgl. der Kapselinfiltration eine Sensitivität von 62,5 % und eine Spezifität von 97,8 % erreicht.

In unserem Patientenkollektiv lag bei 10 von 43 Patienten ein tumoröser Kapselbefall vor. Laut Abbildung 29 weist die CPC-Untersuchung eine niedrige Sensitivität auf und im Vergleich zur alleinigen CT-Untersuchung eine bessere positive Prädiktion [152].

Die recht hohe Rate der falsch negativen Befunde (7 von 10) lässt sich zum einen dadurch erklären, dass in der Beurteilung der CPC nur dann von einer Kapselpenetration ausgegangen wurde, wenn auch im CT Zeichen des extraprostatischen Wachstums vorlagen und zugleich eine fokale Cholinmehrspeicherung in diesem Bereich zu erkennen war. Im Falle der Cholinmehrspeicherungen, die sich an/auf den Kapselrand projizierten, wurde aufgrund der noch nicht standardisierten Fensterung des Cholin-Uptakes im Vergleich zum Hintergrundrauschen (Tumor-Body-Ratio) behutsam diagnostiziert. Da es sich in dieser Studie um erste Erfahrungen mit der CPC-

Untersuchung handelt, leidet die diagnostische Sicherheit bzgl. der visuellen und semiquantitativen Auswertung am Erfahrungsschatz.

Bei der Beurteilung der Samenblaseninfiltration ist es von entscheidender Bedeutung, ob es sich um eine tumoröse Ausdehnung der Samenblasenbasen oder/und der restlichen Samenblase handelt [58]. Bei Vorliegen eines lokal begrenzten PCA im Stadium cT3b kann bei Infiltration der Samenblasenbasen die kurative Therapiemaßnahme der Brachytherapie mit I-125-Seeds erfolgen, hingegen muss bei einem ausgedehnteren Samenblasenbefall als Therapie der Wahl die operative Intervention oder die EBRT in Betracht gezogen werden.

Im Vergleich zwischen den einzelnen bildgebenden Verfahren bezüglich der Kapselpenetration und des Samenblasenbefalls weist die eMRT gegenüber der TRUS eine höhere Sensitivität auf, allerdings räumt [57, 146] dem TRUS-Verfahren eine höhere Spezifität ein.

In der Studie von Praetorius [132] wurde eine Sensitivität von 12,5 %, eine Spezifität von 84,8 % und eine Treffsicherheit von 74,1 % erreicht.

In unserer Studienpopulation kam es nur in 9,3% zu einem histologisch verifizierten Samenblasenbefall (4 von 43), wobei nach Abbildung 30 in der visuellen Bewertung 3 von 4 Patienten als richtig positiv bewertet wurden. Bei dem falsch negativen Befund entstand hieraus keine für den Patienten nachteilige Konsequenz im Therapiemanagement, da mittels der RPX die Samenblasen vollständig entfernt wurden.

Die neoadjuvante Hormontherapie wird derzeit kontrovers diskutiert [54, 162]. In der klinischen Routine findet sie derzeit vor externer, perkutaner Bestrahlung Anwendung, um im Zeitraum von 3-6 Monaten eine Volumenreduktion herbeizuführen, damit das zu bestrahlende Target und das daraus resultierende Bestrahlungsvolumen verkleinert wird [73, 135]. Desweiteren wird die neoadjuvante Hormontherapie bei Patienten mit lokoregionären PCA eingesetzt, um eine weitere Metastasierung zu

verhindern, während der Patient auf seine kurative Therapiemaßnahme warten muss.

Eine differenziertere Analyse zwischen peripherer, zentraler oder kompletter Hormonblockade und der visuellen, bzw. semiquantitativen PET/CT-Auswertung lassen sich in der derzeitigen Literatur nicht finden. In unserem Patientengut wurden 5 von 43 Patienten neoadjuvant Antihormonell behandelt (Abbildung 11) (zentrale HT n=3, periphere HT n=1, komplette Hormonblockade n=1)

Von den 5 hormonbehandelten Patienten stimmte die präoperative CPC bei 2 Patienten exakt mit dem postoperativen histologischen Ergebnis überein (pT0, pT2c), bei 2 Patienten wurde die exakte Tumorausdehnung unterschätzt (unilobuläre präoperative Diagnostik bei bilobulärem Befall) und bei einem Patienten wurde entgegen dem operativen Befund (pT2a) kein Cholin-Uptake nachgewiesen (cT0).

Da es sich bei dieser Untersuchung um eine Machbarkeitsstudie mit geringer Fallzahl handelt, ist eine abschließende Bewertung dieser Subgruppenanalyse mit neoadjuvant untersuchten und therapierten Patienten nur eingeschränkt möglich. Im Vergleich zum CT und der MRT finden sich in der Literatur Hinweise [97, 108, 154], dass auch diese Verfahren eine geringere Aussagekraft bei hormontherapierten Patienten aufweisen.

Entsprechend den Einschlusskriterien wurden alle Patienten mit deutlichem Zeitabstand zum PET/CT biopsiert (Abbildung 8). Ein Vergleich zwischen Stanzbiopsie und PET/CT ist methodisch nicht sinnvoll, zudem das Studienprotokoll zuließ, dass positiv gestanzte Patienten vor der CPC neoadjuvant therapiert werden durften. Kein Patient erhielt eine antiandrogene Therapie zwischen CPC und OP. Ein Patient war stanzbioptisch negativ (8er Stanzbiopsie) und entschloss sich bei im CPC suspiziertem PCA für ein operatives Vorgehen; die pathohistologische Aufarbeitung erbrachte akut und chronisch entzündlich verändertes

Prostatagewebe, sowie mehrere Areale mit High-Grade-PIN, jedoch keinen positiven Karzinomnachweis. Das OP-Ergebnis bestätigte den CPC-Befund. Abbildung 25 bestätigt die hohe Sensitivität der präoperativen CPC zum postoperativen Ergebnis. Im Vergleich der visuellen, subjektiven PET/CT-Analyse zu der semiquantitativen SUV-Messung bei einem Cut-off-Wert von 3,0, schneidet die erstere Methode besser ab. Der von uns gesetzte Cut-Off-Wert (Tabelle 6 & 7) lässt sich in der Literatur nicht eindeutig wiederfinden, da sich nur 3 Autoren mit der SUV-Problematik in ihren Publikationen auseinandersetzen [32, 63, 87] und darüber hinaus nur ein recht großes Intervall angeben, bei dem ein Karzinom vorgefunden wurde. Dieser Tatsache wird gerecht, dass umschriebene Entzündungen und hyperplastisches Prostatagewebe ebenfalls einen erhöhten Cholin-Uptake aufweist. Systematisierte Untersuchungen vom Cholin-Uptake in unterschiedlichen Gewebearten und Entzündungszuständen intraprostatisch lassen sich bisher in der Literatur nicht finden.

Im Falle des Herabsetzens des Cut-Off-Wertes von 3,0 auf 2,0 (normaler Cholin-Uptake intraprostatisch zwischen 0-2 [63]) werden vermehrt hyperplastische Prostataareale als karzinomverdächtig gewertet [161].

Über eine Erhöhung des Cut-Off-Wertes über den Wert 3,0 wird in der Literatur derzeit nicht Stellung genommen. Aufgrund der hier vorliegenden geringen Fallzahl wurde auf eine noch differenziertere Verschiebung des Cut-Off-Wertes, sowie auf eine Korrelation des mittleren und maximalen SUV-Wertes mit dem Gleason-Score, dem PSA-Wert zum Zeitpunkt des PET/CTs und des postoperativ ermittelten T-Stadiums verzichtet. Eine Zuordnung des SUV-Wertes zum Karzinomvolumen ist nicht möglich, da in der klinischen Routine diese Angabe vom Pathologen nicht beurteilt wird.

Ein Zusammenhang zwischen Prostatavolumen und SUV-Wert ist nicht sinnvoll, da die Prostatagröße in einem erheblichen Maße von dem altersabhängigen Grad der Hyperplasie bestimmt wird. [23]

Für den Operateur ist es und den Patienten wäre es von Vorteil, über eine nicht-invasive, effektive Methode zu verfügen, die dem invasiven Nachweisverfahren der Biopsie gleichwertig ist. Diesem Gedanken kann bei dem derzeitigen Wissensstand bzgl. der CPC-Diagnostik noch nicht Genüge geleistet werden, da sich die CPC-Diagnostik noch in der klinischen Forschung befindet.

Es zeichnen sich innovative strahlentherapeutische Techniken ab, mit deren Hilfe ein „Dose-Painting“ möglich ist, so dass tumorbefallene intraprostatische Areale mit einer höheren Gesamtdosis bestrahlt werden können. Somit ist es für den Strahlentherapeuten, im Gegensatz zum Operateur, wichtig, nicht nur über den etwaigen Samenblasen-/Kapselbefall, sondern auch über eine genauere Lappendifferenzierung (T2a-c) informiert zu werden.

In der exakten Tumorzuordnung (T-Stadium) trägt die CPC, ähnlich der Stanzbiopsie, nicht wesentlich bei (Abbildung 27). Aus diesem Grund wird auch das exakte TNM-Ergebnis (Abbildung 31) erheblich negativiert. Einen wesentlichen Einfluss auf dieses Ergebnis hat die pathohistologische Aufarbeitung. Zur Beurteilung wurde die Prostata unter besonderer Berücksichtigung der Samenblasenbasen und der Apex-Regionen nach einem standardisierten Schema (siehe Kapitel 2.14.1.) aufgearbeitet. Für die Beurteilung des Lappenbefalls wurde zunächst willkürlich eine Schnittebene im basalen, eine im Intermediären und eine im apikalen Prostataabschnitt untersucht. Bei fehlendem CA-Nachweis wurden sooft Schnittebenen aus den 3 Prostatadritteln angefertigt, bis entweder ein positiver Karzinomnachweis erfolgte oder der Befund als negativ zu werten war.

Um einen möglichst genauen Überblick über die intraprostatischen, seitengetrennten Karzinomherde zu bekommen, wäre eine Aufarbeitung des Prostatagewebes in Großfeldschnitttechnik notwendig, was jedoch nicht vom Studienprotokoll gefordert wurde.

Aus diesen besagten Gründen kann die hier erreichte Lappendiagnostik der CPC als auch der Stanzbiopsie allenfalls als richtungweisend angesehen werden.
In unserem Patientenkollektiv spielte die genaue Lappenbestimmung in der Therapiekonsequenz bei keinem Probanden eine Rolle, da alle dem operativen Verfahren zugeführt wurden, bei dem das Lappenbefallsmuster unerheblich ist.

In der gängigen urologischen Praxis dienen die Tabellen nach Partin zur Abschätzung des primär lokalisierten PCA sowie der regional befallenen Lymphknoten. [126] Die auf epidemiologischen Faktoren beruhenden Partin-Tabellen spiegeln nur eine Wahrscheinlichkeitsstatistik der anglo-amerikanischen Bevölkerung wider. Deshalb werden sie im europäischen Raum zwar von einigen urologischen Zentren verwendet, dienen jedoch nicht als obligatorische Grundlage operativer Entscheidungsfindung [65]. Eine der vielen Gründe für die Unwägbarkeiten sind die PSA-Werte, die eine der wichtigsten Variablen für die Wahrscheinlichkeitsberechnung darstellt. Wie [84] beschreibt, sind die PSA-Werte allenfalls richtungweisend, nicht jedoch Basis für tragfähige, therapierelevante Entscheidungen.
Auch in unserer Arbeit, bei der die mittleren PSA-Werte zwischen 10 und 20 ng/ml liegen, errechnet sich die Organbegrenzung nach Partin (>20%) auf 77,5%, die Organüberschreitung (>20%) auf 85%, die Wahrscheinlichkeit des Samenblasenbefalls (>20%) auf 37,5%, der N1-Status (>20%) auf 35%, der N0-Status (<10%) bei 65% (Abbildung 19; Abbildung 20; Abbildung 21; Abbildung 22). Postoperativ ergaben sich in 65% primär lokalisierte PCAs, 35% organüberschreitende Karzinome, in 10% ein Samenblasenbefall (Abbildung 23), in 7,3 % ein N1-Status und in 92,7% ein N0-Status. Auch unter der Einschränkung, dass 5 Patienten neoadjuvant therapiert wurden,

besteht hier eine deutliche Differenz zwischen den Annahmen, basierend auf einer Wahrscheinlichkeitsrechnung, und der operativen Realität.

Die präoperative PET/CT-Untersuchung war nur in einem von 13 Fällen (7,7%) bezüglich der Aussage der Organüberschreitung falsch positiv (Overstaging) (Abbildung 28), in der Beurteilung einer Samenblaseninfiltration konnten 3 von 4 Patienten diagnostiziert werden (Abbildung 29). Für die klinische Relevanz ist dies bedeutsam, da nach den amerikanischen Leitlinien für Brachytherapie [21, 27] diese bei einem Samenblasenbefall nicht durchgeführt wird. Kritisch ist die Beurteilung der Kapselinfiltration. Hier sind die Grenzen der Methode unter Berücksichtigung der kleinen Fallzahl und der kurzen diagnostischen Lernkurve erreicht, da nur bei 3 von 9 Patienten diese sicher erkannt wurde.

Im Vergleich zu den Partin-Tabellen, die in o.g. hoher Prozentzahl einen Samenblasen-/Lymphknotenbefall prophezeien (Abbildung 21; Abbildung 22), spiegeln die Ergebnisse der PET/CT-Untersuchung die Realität besser wider. In der Beurteilung des N0-Status errechnet die Partin-Tabelle, bezogen auf unser Patientenkollektiv, unter Zugrundelegung einer Wahrscheinlichkeit von <10% in 65% der Fälle einen negativen LK-Status voraus. Die PET/CT-Diagnostik mit ihrer Spezifität von 94,6% (Abbildung 20) ist in dieser Fragestellung wesentlich genauer. Bezüglich des N1-Status ist eine vergleichende Analyse aufgrund der geringen Patientenzahl (n=3) nicht sinnvoll.

4.4. Schlussfolgerung

Die Inzidenz des PCA ist durch Früherkennungsmassnahmen einerseits und die Entwicklung der Altersstruktur andererseits weiter ansteigend. Die Erhöhung des PSA-Serumwertes bleibt der empfindlichste Parameter in der Diagnostik des Prostatakarzinoms [85]. Der positive prädiktive Wert liegt bei PSA-Werten zwischen 4 ng/ml und 10 ng/ml bei 25–35%, bei Werten über 10 ng/ml bei 50–80% [6, 166]. Bei den meisten Testsystemen hat sich ein Wert von 4 ng/ml etabliert, Werte unter 4 ng/ml schließen ein Prostatakarzinom aber nicht aus, sodass ein beträchtlicher Teil der pT2-Tumore bei diesem Cut-off-Wert übersehen wird [179]. Problematisch ist somit die Definition eines Grenzwertes, um die bestmögliche Unterscheidung zwischen gut- und bösartiger Veränderung der Prostata zu ermöglichen. Derzeit liegt die Grenze, bei der eine Stanzbiopsie empfohlen wird bei 4 ng/ml [3].

Obwohl der PSA-Wert als die sensitivere Methode in der Früherkennung anzusehen ist, sollte auf die DRU nicht verzichtet werden, da durch die DRU sogenannte PSA-negative Tumoren entdeckt werden können. Nach einer Untersuchung von Spigelman [157] sind Tumore in der Prostata ab einem Durchmesser von 7 mm bei der Palpation erfassbar. Jedoch sind bei der digital-rektalen Untersuchung nur die Karzinome in der peripheren Zone der Prostata palpabel (ca. 80%) [14]. Allerdings ist die DRU als alleinige Stagingmaßnahme zu ungenau, da in einer Prostatakarzinomdetektionsstudie bei einer Screening-Population nur 0,1–4% der untersuchten Männer richtig positiv diagnostiziert wurden [22, 128].

Als dritte Stagingmaßnahme wird der transrektale Ultraschall mit hoch auflösenden Sonden im biplanaren oder multiplanaren Verfahren durchgeführt. Nur etwa ein Drittel aller echoarmen Läsionen ergeben in der

Histologie ein Prostatakarzinom. Echoarme Läsionen der Prostata werden mit Malignität assoziiert. Zudem finden sich in etwa 25% der Fälle isoechogene Karzinome der Prostata [46].
Moderne Entwicklungen des Ultraschalls, wie Dopplersonographie und farbkodierte Duplexsonographie, aber auch dreidimensionaler Ultraschall und Ultraschallkontrastmittel haben bisher zu keiner wesentlichen Verbesserung dieser Technik geführt.
Trotz der eben genannten diagnostischen Schwierigkeiten wird die PSA-Bestimmung, die DRU und die TRUS als Stagingmethode in der klinischen Routine eingesetzt.

Neben den prätherapeutischen Stagingunsicherheiten haben sich in den letzten 10 Jahren die operativen Interventionen in der Operationsart, Vorgehensweise und Komplikationsweise erheblich verbessert. Die radikale Prostatektomie als Standardverfahren der ersten Wahl, bei Vorliegen eines primär lokalisierten Prostatakarzinoms, hat in den letzten Jahren eine fortlaufende Verbesserung der operativen Technik und des perioperativen Managements erfahren. Die Minimierung des Blutverlustes, die exakte Berücksichtigung anatomisch-funktioneller Details, und insbesondere die nerverhaltende Präparation, unter strenger Beachtung der onkologischen Kriterien, hat dazu beigetragen, unter Erhaltung der Lebensqualität, hervorragende lokale Tumorkontrollen zu erreichen. Aber auch die Entwicklung der modernen konformalen Strahlentherapie, sowie minimalinvasiver Methoden, wie die der LDR und HDR-Brachytherapie, tragen dieser Entwicklung Rechnung und stehen heute den Patienten mit erhöhter Komorbidität als nahezu ebenbürtige, kurative Therapiealternative zur Verfügung.

Um jedoch stadienadaptierte Therapiemöglichkeiten anbieten zu können, muss in der Beurteilung der lokalen Tumorausdehnung die Frage beantwortet

werden, ob ein lokal oder weit fortgeschrittenes Tumorstadium vorliegt, sodass zwischen kurativem und palliativem Therapieansatz unterschieden werden kann. Des Weiteren ergibt sich die Frage nach der Kapselpenetration durch den Tumor. Die Heilungsrate bei Patienten mit Tumoren, die bereits die Kapsel durchbrochen haben, ist deutlich schlechter als bei denjenigen, deren Tumor auf die Prostata beschränkt ist [47]. Die TRUS erlaubt keine sichere Beurteilung des endgültigen pathohistologischen Befundes. So konnten Rorvik et al. [147] für die Kapselpenetration eine Sensitivität von 63% und eine Spezifität von 78% und für die Samenblaseninfiltration eine Sensitivität von 62% und eine Spezifität von 81% nachweisen.

In der Computertomographie unterscheidet sich normales und malignes Gewebe der Prostata hinsichtlich der Dichtewerte nicht (35–40 HE). Auch durch eine intravenöse Kontrastmittelapplikation ist keine bessere Unterscheidungsmöglichkeit erzielbar. Allenfalls ein organüberschreitendes Wachstum ist in der CT nachweisbar. Ein verstrichener Samenblasenwinkel deutet auf ein fortgeschrittenes Stadium hin. Insgesamt erscheint die Sensitivität und Spezifität der CT zur Beurteilung des lokalen Tumorstadiums unzureichend und erbringt keinen zusätzlichen Informationsgewinn gegenüber der DRU und TRUS- Untersuchung.

ProstaScint (Indium-111-capromab-pendetide-Szintigraphie) kann in einem großen Prozentsatz Lymphknotenmetastasen detektieren [78, 115], wird jedoch aufgrund mangelnder Korrelation mit dem präoperativen PSA-Spiegel nicht beim Primärstaging des PCA eingesetzt [115]. Basierend auf diesen Ergebnissen wird vorwiegend im angloamerikanischen Raum ProstaScint nur dann eingesetzt, wenn durch die konventionellen Re-Staging-Methoden (CT,MRT), oder bei negativen Biopsien, keine pathologische Ursache für einen posttherapeutisch ansteigenden PSA-Spiegel gefunden werden kann. In

einer Studie von Seltzer et al. [156] wurde gezeigt, dass sowohl die CT- als auch die PET-Diagnostik in der Detektion von Fernmetastasen besser ist als ProstaScint.

Ein neuer Ansatz, um zu erkennen, wer eine Lymphadenektomie braucht, ist die Lymphoszintigraphie mit einer Sensitivität zur Erkennung von Lymphknotenmetastasen von circa 96 Prozent [175, 176]. Sind die Sentinel-Lymphknoten (SLN) positiv, empfehlen die Autoren eine ausgedehnte Lymphadenektomie. Dieses Verfahren weist jedoch noch Schwachpunkte auf, wie die Möglichkeit falschnegativer Lymphknoten, die Abhängigkeit des Abflusses von der Stelle der Isotopen-Injektion sowie die Möglichkeit alternativer Abflusswege bei Lymphangiosis. Es ist möglich, mit der Lymphoszintigraphie lymphknotenpositive Patienten zu erkennen, aber ob alle Patienten erfasst werden, bleibt noch zu testen.

Die MRT mit kombinierter Endorektal-Body-Phased-Array-Spule stellt einen wertvollen Beitrag zur präoperativen Diagnostik des Prostatakarzinoms dar.
So lässt sich auf T1-gewichteten Bildern eine Infiltration des periprostatischen Fettgewebes und auf T2-gewichteten Bildern eine eventuelle Infiltration des Blasenhalses beurteilen. Auch eine Infiltration der Samenblasen und des neurovaskulären Bündels erscheint mit Hilfe der MRT möglich. Problematisch erscheinen die Abgrenzung einer Kapselinfiltration (T2) gegen eine Kapselpenetration (T3) sowie die Beurteilung einer Samenblaseninfiltration (T3b). In jüngster Zeit wird der Stellenwert der 3.0 T-MRT-Geräte zur Beurteilung des primär lokalisierten Prostatakarzinomes untersucht. Verglichen mit 1,5T ist die diagnostische Qualität der 3,0T-Bilder signifikant besser. Der fehlende Einsatz einer Endorektal-Spule bei 3,0T bedeutet für den Patient eine angenehmere und zugleich schnellere Untersuchung. Eine abschließende Beurteilung lässt sich jedoch noch nicht

endgültig stellen, da die Publikationen zwar vielversprechend sind, jedoch noch mehr prospektive Studien und längere Outcome-Daten benötigt werden.

Vor einer kurativen Therapie des Prostatakarzinoms ist neben der Kenntnis des lokalen Tumorbefalles auch eine sichere Beurteilung des Lymphknotenstatus notwendig, um eine systemische Ausbreitung der Erkrankung auszuschließen. Lymphknotenmetastasen beim Prostatakarzinom finden sich neben der präsakralen und periprostatischen Region in erster Linie medial der Linie der Vena iliaca externa bis unterhalb des Nervus obturatorius. Nach kranial wird dieses Gebiet durch die Bifurkation der Arteria iliaca interna und externa und nach distal durch den Femoralkanal begrenzt [4, 68, 159]. Auch hier ist eine klinische oder bildgebende Beurteilung äußerst schwierig und es ergibt sich ein erhebliches Understaging im Vergleich zu den tatsächlichen pathohistologischen Befunden. Aus diesem Grund liefert bisher allein die Staging-Lymphadenektomie zuverlässige Befunde. Allerdings lässt sich durch eine Kombination von verschiedenen Untersuchungsparametern die Wahrscheinlichkeit für das Vorliegen von Lymphknotenmetastasen abschätzen, so dass unter Umständen auf eine operative Sicherung des Lymphknotenbefalls verzichtet werden kann [25]. Hinsichtlich des Kontrastes und des Signals in der CT und der MRT unterscheiden sich tumorbefallene Lymphknoten nicht von normalen oder entzündlich veränderten Lymphknoten, deswegen werden Lymphknoten aufgrund ihrer Vergrößerung ab einem Durchmesser von mehr als 1,5 cm als metastatisch bewertet. Falsch positive Befunde sind häufig. Tumorbefallene Lymphknoten von weniger als ca. 1,5 cm können weder durch die CT noch durch die MRT erfasst werden. Wegen der geringen Sensitivität und Spezifität erscheinen beide Verfahren zur Beurteilung des Lymphknotenstatus beim Prostatakarzinom nicht geeignet. Es deutet sich aber an, dass die MRT unter Verwendung von lymphotropensuperparamagnetischen Nanopartikeln

zu einer deutlichen Verbesserung der Detektion von Lymphknotenmetastasen führen könnten [64].

In dem eben beschriebenen diagnostischen Umfeld und den prätherapeutischen Unsicherheiten hat sich in den letzten Jahren die PET-Diagnostik platziert. Die Positronen-Emissions-Tomographie mit ^{11}C-Cholin ist als funktionelle Bildgebungsmodalität in der Lage, Stoffwechselaktivitäten aufzuzeigen und stellt somit einen vielversprechenden Ansatz in der Beurteilung der Tumoraktivität dar. Kernspinspektroskopisch wurde im Prostatakarzinom und zahlreichen anderen Malignomen eine gesteigerte Konzentration Phosphatidylcholin nachgewiesen [63]. Ausgehend von diesen Befunden wurde durch Hara et al und anderen [31, 32, 63, 87] C-11 Cholin zur Diagnostik des Prostata-Karzinoms erfolgreich eingesetzt. Sowohl Primärtumore als auch die Lymphknoten- und Skelettmetastasen konnten mit C-11-Cholin detektiert werden. DeJong et al. [31, 32, 88] konnten die pelvine lymphogene Metastasierung präoperativ mit einer Sensitivität von 80% und einer Spezifität von 96% zeigen. Die Fusionsbildgebung der PET und der CT in einem Kombinationsgerät hat wegen ihrer vielseitigen PET-basierten Detektionsprinzipien mit anatomisch hochauflösender und präziser CT-basierter morphologischer Bildgebung ein hohes klinisches und wissenschaftliches Potenzial.

5. Zusammenfassung

Das Prostatakarzinom wird heutzutage in zunehmend höheren Anteilen in einem lokal, organbegrenzten Tumorstadium entdeckt. Lokal fortgeschrittene Stadien stellen ein therapeutisches Problem dar, denn die kurrativen Therapieverfahren zeigen einen deutlichen Abfall der Chance auf Kurration durch die alleinige Operation oder Strahlenbehandlung. Grund hierfür ist zum einen die Schwierigkeit der exakten Stagingdiagnostik und die daraus resultierenden Unsicherheiten der Indikationsstellung für die lokalen Therapiemaßnahmen. Im Rahmen der interdisziplinären Behandlung des Prostatakarzinoms stehen den etablierten chirurgischen Verfahren, wie der radikalen Prostatektomie und der laparoskopischen radikalen Prostatektomie, die Brachytherapie und perkutane Strahlentherapie unter Verwendung von höheren Gesamtdosen (>72 Gray) für die Behandlung des primär lokalisierten Prostatakarzinoms gegenüber. Um die Früherkennung des Prostatakarzinoms zu verbessern, wurde in Deutschland 2004 eine S3-Leitlinie entwickelt. Trotz des technischen Fortschritts, z.B. der endorektalen Magnetresonanz-tomographie, die dazu beigetragen hat, organüberschreitendes Wachstum sicherer zu diagnostizieren, bleibt eine gewisse Unsicherheit, Kapselinfiltrationen und beginnende Samenblaseninfiltrationen zu diagnostizieren. Desweiteren befinden sich bisher die etablierten diagnostischen Verfahren in dem Dilemma, den präoperativen Lymph-knotenstatus exakt zu definieren, so dass, trotz verfeinerter kurrativer Therapiemaßnahmen, viele Patienten der für sie nicht optimalen Therapiemethode zugeführt werden und somit oftmals einen Tumorprogress/-rezidiv erleiden. Mit der ^{11}-C-Cholin-Positronenemissions-/Computer-tomographie (CPC) steht ein nuklearmedizinisch-radiologisches Verfahren zur Verfügung, welches in der Lage sein könnte, in einem Untersuchungs-vorgang die Fragen des Stagings, nämlich die der Tumorlokalisiation (T-Stadium), des pathologischen Lymphknoten-Befallsmusters (N-Stadium) und

etwaiger Fernmetastasierung (M-Status), zu beantworten. In der vorliegenden Arbeit wurden erstmals in Deutschland 43 Patienten prätherapeutisch prospektiv untersucht und die Ergebnisse mit dem postoperativen Ergebnis verglichen. Für Patienten mit lokal begrenztem Prostatakarzinom im Stadium T2a-c, mit und ohne neoadjuvante Hormontherapie, weist die CPC eine hohe Konkordanz mit dem pathohistologischen Ergebnis auf (90,7%). Unter Kenntnis der geringen Fallzahl kann keine endgültige Aussage bzgl. des T3a/b-Stadiums (Samenblasen- bzw. Kapselinfiltration) getroffen werden. In dieser Studie lag die Trefferquote für Kapsel- und Samenblaseninfiltration mit 78,9% bzw. 92,5% recht hoch. Diese Methode hebt sich von den invasiven und nicht invasiven bisher angewendeten Verfahren ab, da im gleichen Untersuchungsvorgang Aussagen zum Lymphknotenstatus getroffen werden können. So wies die CPC eine Treffergenauigkeit im Lymphknoten-Staging von 90% auf, sodass die Mehrzahl der Patienten hinsichtlich des individualisierten Therapieregimes von dieser Untersuchung profitieren konnten. Darüber hinaus erleichterte die CPC bei den wenigen präoperativ pathologisch definierten Lymphknoten dem Operateur die gezielte Lymphadenektomie. Auffällig in dieser Machbarkeitsstudie war der recht hohe mittlere PSA-Wert (prostataspezifisches Antigen) mit 19,4 nanogramm pro milliliter, bei dem die Kliniker mit einer Wahrscheinlichkeit von bis zu 20% mit einer ossären Metastasierung rechnen müssen und die CPC, wie auch, mit Ausnahme eines Patienten, die gleichzeitig durchgeführte Ganzkörperskelett-szintigraphie, kein ossäres Befallsmuster aufwiesen. Aufgrund der geringen Fallzahl von 43 Patienten zeigt diese prospektive Machbarkeitsstudie, dass die präoperativ durchgeführte CPC zwar in einem hohen Ausmaß das postoperativ ermittelte Klassifikationsstadium widerspiegelt und in der klinischen Routine möglich ist, für die Etablierung der Methode jedoch zwingend Studien mit höheren Fallzahlen und multizentrisch orientiertem Studiendesign notwendig sind.

Literaturverzeichnis

1. Aarnink RG, Beerlage HP, De La Rosette JJ, Debruyne FM, Wijkstra H: Transrectal ultrasound of the prostate: innovations and future applications. J Urol 159: 1568-79 (1998)

2. Andriole GL, Kavoussi LR, Torrence RJ, Lepor H, Catalona WJ: Transrectal ultrasonography in the diagnosis and staging of carcinoma of the prostate. J Urol 140: 758-60 (1988)

3. Aus G, Abbou CC, Pacik D, Schmid HP, van Poppel H, Wolff JM, Zattoni F: EAU guidelines on prostate cancer. Eur Urol 40: 97-101 (2001)

4. Bader P, Burkhard FC, Markwalder R, Studer UE: Is a limited lymph node dissection an adequate staging procedure for prostate cancer? J Urol 168: 514-8; discussion 518 (2002)

5. Bagnall S, Klotz L: Conservative versus radical therapy of prostate cancer: how have recent advances in molecular markers and imaging enhanced our ability to prognosticate risk? Semin Oncol 30: 587-95 (2003)

6. Beatty PA: Prostate cancer with low PSA levels. N Engl J Med 351: 1802-3 (2004)

7. Beyersdorff D, Winkel A, Hamm B, Lenk S, Loening SA, Taupitz M: MR imaging-guided prostate biopsy with a closed MR unit at 1.5 T: initial results. Radiology 234: 576-81 (2005)

8. Billis A: Needle core length in sextant biopsy influences prostate cancer detection rate. Int Braz J Urol 28: 368-9 (2002)

9. Bookstein R, Allred DC: Recessive oncogenes. Cancer 71: 1179-86 (1993)

10. Borchers H, Kirschner-Hermanns R, Brehmer B, Tietze L, Reineke T, Pinkawa M, Eble MJ, Jakse G: Permanent 125I-seed brachytherapy or radical prostatectomy: a prospective comparison considering oncological and quality of life results. BJU Int 94: 805-11 (2004)

11. Bosch JL, Bohnen AM, Groeneveld FP: Validity of digital rectal examination and serum prostate specific antigen in the estimation of prostate volume in community-based men aged 50 to 78 years: the Krimpen Study. Eur Urol 46: 753-9 (2004)

12. Bostwick DG: Gleason grading of prostatic needle biopsies. Correlation with grade in 316 matched prostatectomies. Am J Surg Pathol 18: 796-803 (1994)

13. Bostwick DG: Staging prostate cancer--1997: current methods and limitations. Eur Urol 32 Suppl 3: 2-14 (1997)

14. Bostwick DG, Cooner WH, Denis L, Jones GW, Scardino PT, Murphy GP: The association of benign prostatic hyperplasia and cancer of the prostate. Cancer 70: 291-301 (1992)

15. Bostwick DG, Qian J: High-grade prostatic intraepithelial neoplasia. Mod Pathol 17: 360-79 (2004)

16. Boxer RJ, Kaufman JJ, Goodwin WE: Radical prostatectomy for carcinoma of the prostate: 1951-1976. A review of 329 patients. J Urol 117: 208-13 (1977)

17. Bradley EB, Bissonette EA, Theodorescu D: Determinants of long-term quality of life and voiding function of patients treated with radical

prostatectomy or permanent brachytherapy for prostate cancer. BJU Int 94: 1003-9 (2004)

18. Breeuwsma AJ, Pruim J, Jongen MM, Suurmeijer AJ, Vaalburg W, Nijman RJ, de Jong IJ: In vivo uptake of [(11)C]choline does not correlate with cell proliferation in human prostate cancer. Eur J Nucl Med Mol Imaging 32: 668-73 (2005)

19. Bundrick WS, Culkin DJ, Mata JA, Zitman RI, Venable DD: Evaluation of the current incidence of nodal metastasis from prostate cancer. J Surg Oncol 52: 269-71 (1993)

20. Campbell SC, Klein EA, Levin HS, Piedmonte MR: Open pelvic lymph node dissection for prostate cancer: a reassessment. Urology 46: 352-5 (1995)

21. Chatelard PP: [Standards, options and recommendations for the management of prostate cancer: therapeutic decision criteria]. Bull Cancer 89: 619-34 (2002)

22. Chodak GW: Early detection and screening for prostatic cancer. Urology 34: 10-2; discussion 46-56 (1989)

23. Cohen SM, Ellwein LB: Cell proliferation in carcinogenesis. Science 249: 1007-11 (1990)

24. Coleman R, DeGrado T, Wang S, Baldwin S, Orr M, Reiman R, Price D: 9:30-9:45. Preliminary Evaluation of F-18 Fluorocholine (FCH) as a PET Tumor Imaging Agent. Clin Positron Imaging 3: 147-147 (2000)

25. Conrad S, Graefen M, Pichlmeier U, Henke RP, Erbersdobler A, Hammerer PG, Huland H: Prospective validation of an algorithm with systematic sextant biopsy to predict pelvic lymph node metastasis in

patients with clinically localized prostatic carcinoma. J Urol 167: 521-5 (2002)

26. Cookson MS: Update on transrectal ultrasound-guided needle biopsy of the prostate. Mol Urol 4: 93-7; discussion 99 (2000)

27. D'Amico AV, Cote K, Loffredo M, Renshaw AA, Schultz D: Determinants of prostate cancer-specific survival after radiation therapy for patients with clinically localized prostate cancer. J Clin Oncol 20: 4567-73 (2002)

28. D'Amico AV, Desjardin A, Chung A, Chen MH: Assessment of outcome prediction models for localized prostate cancer in patients managed with external beam radiation therapy. Semin Urol Oncol 16: 153-9 (1998)

29. D'Amico AV, Desjardin A, Chung A, Chen MH, Schultz D, Whittington R, Malkowicz SB, Wein A, Tomaszewski JE, Renshaw AA, Loughlin K, Richie JP: Assessment of outcome prediction models for patients with localized prostate carcinoma managed with radical prostatectomy or external beam radiation therapy. Cancer 82: 1887-96 (1998)

30. D'Amico AV, Whittington R, Malkowicz SB, Cote K, Loffredo M, Schultz D, Chen MH, Tomaszewski JE, Renshaw AA, Wein A, Richie JP: Biochemical outcome after radical prostatectomy or external beam radiation therapy for patients with clinically localized prostate carcinoma in the prostate specific antigen era. Cancer 95: 281-6 (2002)

31. de Jong IJ, Pruim J, Elsinga PH, Vaalburg W, Mensink HJ: 11C-choline positron emission tomography for the evaluation after treatment of localized prostate cancer. Eur Urol 44: 32-8; discussion 38-9 (2003)

32. de Jong IJ, Pruim J, Elsinga PH, Vaalburg W, Mensink HJ: Preoperative staging of pelvic lymph nodes in prostate cancer by 11C-choline PET. J Nucl Med 44: 331-5 (2003)

33. de la Monte SM, Moore GW, Hutchins GM: Metastatic behavior of prostate cancer. Cluster analysis of patterns with respect to estrogen treatment. Cancer 58: 985-93 (1986)

34. Debes JD, Tindall DJ: Mechanisms of androgen-refractory prostate cancer. N Engl J Med 351: 1488-90 (2004)

35. DeGrado TR, Baldwin SW, Wang S, Orr MD, Liao RP, Friedman HS, Reiman R, Price DT, Coleman RE: Synthesis and evaluation of (18)F-labeled choline analogs as oncologic PET tracers. J Nucl Med 42: 1805-14 (2001)

36. Deloar HM, Fujiwara T, Nakamura T, Itoh M, Imai D, Miyake M, Watanuki S: Estimation of internal absorbed dose of L-[methyl-11C]methionine using whole-body positron emission tomography. Eur J Nucl Med 25: 629-33 (1998)

37. Dennis MA, Donohue RE: Computed tomography of prostatic abscess. J Comput Assist Tomogr 9: 201-2 (1985)

38. Dhom G: [Epidemiologic and morphogenetic aspects of prostate cancer]. Urologe A 30: 3-4 (1991)

39. Djavan B, Fong YK, Ravery V, Remzi M, Horninger W, Susani M, Kreuzer S, Boccon-Gibod L, Bartsch G, Marberger M: Are repeat biopsies required in men with PSA levels < or =4 ng/ml? A Multiinstitutional Prospective European Study. Eur Urol 47: 38-44; discussion 44 (2005)

40. Djavan B, Ravery V, Zlotta A, Dobronski P, Dobrovits M, Fakhari M, Seitz C, Susani M, Borkowski A, Boccon-Gibod L, Schulman CC, Marberger M: Prospective evaluation of prostate cancer detected on biopsies 1, 2, 3 and 4: when should we stop? J Urol 166: 1679-83 (2001)

41. Djavan B, Waldert M, Zlotta A, Dobronski P, Seitz C, Remzi M, Borkowski A, Schulman C, Marberger M: Safety and morbidity of first and repeat transrectal ultrasound guided prostate needle biopsies: results of a prospective European prostate cancer detection study. J Urol 166: 856-60 (2001)

42. Dodd LE, Simon R: PSA velocity and prostate cancer. N Engl J Med 351: 1800-2; author reply 1800-2 (2004)

43. Durkan GC, Greene DR: Diagnostic dilemmas in detection of prostate cancer in patients undergoing transrectal ultrasound-guided needle biopsy of the prostate. Prostate Cancer Prostatic Dis 3: 13-20 (2000)

44. Eisenberger M, Partin A: Progress toward identifying aggressive prostate cancer. N Engl J Med 351: 180-1 (2004)

45. Ekman P: Predicting pelvic lymph node involvement in patients with localized prostate cancer. Eur Urol 32 Suppl 3: 60-4 (1997)

46. Ellis WJ, Chetner MP, Preston SD, Brawer MK: Diagnosis of prostatic carcinoma: the yield of serum prostate specific antigen, digital rectal examination and transrectal ultrasonography. J Urol 152: 1520-5 (1994)

47. Epstein JI, Pizov G, Walsh PC: Correlation of pathologic findings with progression after radical retropubic prostatectomy. Cancer 71: 3582-93 (1993)

48. Eskew LA, Bare RL, McCullough DL: Systematic 5 region prostate biopsy is superior to sextant method for diagnosing carcinoma of the prostate. J Urol 157: 199-202; discussion 202-3 (1997)

49. Esposti PL, Elman A, Norlen H: Complications of transrectal aspiration biopsy of the prostate. Scand J Urol Nephrol 9: 208-13 (1975)

50. Feldman BJ, Feldman D: The development of androgen-independent prostate cancer. Nat Rev Cancer 1: 34-45 (2001)

51. Frankel S, Smith GD, Donovan J, Neal D: Screening for prostate cancer. Lancet 361: 1122-8 (2003)

52. Frazier HA, Robertson JE, Paulson DF: Radical prostatectomy: the pros and cons of the perineal versus retropubic approach. J Urol 147: 888-90 (1992)

53. Froschermaier SE, Pilarsky CP, Wirth MP: Clinical significance of the determination of noncomplexed prostate-specific antigen as a marker for prostate carcinoma. Urology 47: 525-8 (1996)

54. Fujimoto H: [Radical prostatectomy with neoadjuvant hormone therapy for cT3 prostate cancer]. Nippon Rinsho 63: 271-8 (2005)

55. Galic J, Karner I, Cenan L, Tucak A, Hegedus I, Pasini J, Bilandzija-Peranovic M, Mihaljevic S: Comparison of digital rectal examination and prostate specific antigen in early detection of prostate cancer. Coll Antropol 27 Suppl 1: 61-6 (2003)

56. Garcia-Vicente F, Bejar MJ, Perez L, Torres JJ: Clinical impact of the detector size effect in 3D-CRT. Radiother Oncol 74: 315-22 (2005)

57. Garg S, Fortling B, Chadwick D, Robinson MC, Hamdy FC: Staging of prostate cancer using 3-dimensional transrectal ultrasound images: a pilot study. J Urol 162: 1318-21 (1999)

58. Graham SD, Jr., Napalkov P, Watts L, Salomao D, Bostwick DG: Microvascular invasion of the seminal vesicles in adenocarcinoma of the prostate. Prostate 28: 359-63 (1996)

59. Gronberg H: Prostate cancer epidemiology. Lancet 361: 859-64 (2003)

60. Grossfeld GD, Coakley FV: Benign prostatic hyperplasia: clinical overview and value of diagnostic imaging. Radiol Clin North Am 38: 31-47 (2000)

61. Hammerer P, Huland H, Sparenberg A: Digital rectal examination, imaging, and systematic-sextant biopsy in identifying operable lymph node-negative prostatic carcinoma. Eur Urol 22: 281-7 (1992)

62. Hara M, Koyanagi Y, Inoue T, Fukuyama T: [Some physico-chemical characteristics of " -seminoprotein", an antigenic component specific for human seminal plasma. Forensic immunological study of body fluids and secretion. VII]. Nippon Hoigaku Zasshi 25: 322-4 (1971)

63. Hara T, Kosaka N, Kishi H: PET imaging of prostate cancer using carbon-11-choline. J Nucl Med 39: 990-5 (1998)

64. Harisinghani MG, Barentsz J, Hahn PF, Deserno WM, Tabatabaei S, van de Kaa CH, de la Rosette J, Weissleder R: Noninvasive detection of clinically occult lymph-node metastases in prostate cancer. N Engl J Med 348: 2491-9 (2003)

65. Harlan SR, Cooperberg MR, Elkin EP, Lubeck DP, Meng MV, Mehta SS, Carroll PR: Time trends and characteristics of men choosing

watchful waiting for initial treatment of localized prostate cancer: results from CaPSURE. J Urol 170: 1804-7 (2003)

66. Harris MJ, Thompson IM, Jr.: The anatomic radical perineal prostatectomy: a contemporary and anatomic approach. Urology 48: 762-8 (1996)

67. Hautzel H, Muller-Mattheis V, Herzog H, Roden W, Coenen HH, Ackermann R, Muller-Gartner HW, Krause BJ: [The (11C) acetate positron emission tomography in prostatic carcinoma. New prospects in metabolic imaging]. Urologe A 41: 569-76 (2002)

68. Heidenreich A, Varga Z, Von Knobloch R: Extended pelvic lymphadenectomy in patients undergoing radical prostatectomy: high incidence of lymph node metastasis. J Urol 167: 1681-6 (2002)

69. Helpap B: [Prognostic factors of prostatic carcinoma]. Pathologe 19: 42-52 (1998)

70. Helpap B, Kollermann J: Atypical acinar proliferations of the prostate. Pathol Res Pract 195: 795-9 (1999)

71. Henson DE, Hutter RV, Farrow G: Practice protocol for the examination of specimens removed from patients with carcinoma of the prostate gland. A publication of the cancer committee, college of american pathologists. Task Force on the Examination of Specimens Removed From Patients With Prostate Cancer. Arch Pathol Lab Med 118: 779-83 (1994)

72. Herrell SD, Trachtenberg J, Theodorescu D: Staging pelvic lymphadenectomy for localized carcinoma of the prostate: a comparison of 3 surgical techniques. J Urol 157: 1337-9 (1997)

73. Hinerman-Mulroy A, Merrick GS, Butler WM, Wallner KE, Allen Z, Adamovich E: Androgen deprivation-induced changes in prostate anatomy predict urinary morbidity after permanent interstitial brachytherapy. Int J Radiat Oncol Biol Phys 59: 1367-82 (2004)

74. Ikonen S, Karkkainen P, Kivisaari L, Salo JO, Taari K, Vehmas T, Tervahartiala P, Rannikko S: Magnetic resonance imaging of prostatic cancer: does detection vary between high and low gleason score tumors? Prostate 43: 43-8 (2000)

75. Jani AB, Hellman S: Early prostate cancer: clinical decision-making. Lancet 361: 1045-53 (2003)

76. Jemal A, Murray T, Ward E, Samuels A, Tiwari RC, Ghafoor A, Feuer EJ, Thun MJ: Cancer statistics, 2005. CA Cancer J Clin 55: 10-30 (2005)

77. Jung K, Meyer A, Lein M, Rudolph B, Schnorr D, Loening SA: Ratio of free-to-total prostate specific antigen in serum cannot distinguish patients with prostate cancer from those with chronic inflammation of the prostate. J Urol 159: 1595-8 (1998)

78. Kahn D, Williams RD, Manyak MJ, Haseman MK, Seldin DW, Libertino JA, Maguire RT: 111Indium-capromab pendetide in the evaluation of patients with residual or recurrent prostate cancer after radical prostatectomy. The ProstaScint Study Group. J Urol 159: 2041-6; discussion 2046-7 (1998)

79. Karam JA, Shulman MJ, Benaim EA: Impact of training level of urology residents on the detection of prostate cancer on TRUS biopsy. Prostate Cancer Prostatic Dis 7: 38-40 (2004)

80. Kastendieck H, Bressel M, Henke A, Husselmann H: [The incidence of regional lymph node metastases in operable prostatic carcinoma (author's transl)]. Dtsch Med Wochenschr 105: 1348-54 (1980)

81. Kastendieck H, Helpap B: Prostatic "dysplasia/atypical hyperplasia". Terminology, histopathology, pathobiology, and significance. Urology 34: 28-42 (1989)

82. Kattan MW, Eastham JA, Stapleton AM, Wheeler TM, Scardino PT: A preoperative nomogram for disease recurrence following radical prostatectomy for prostate cancer. J Natl Cancer Inst 90: 766-71 (1998)

83. Kattan MW, Eastham JA, Wheeler TM, Maru N, Scardino PT, Erbersdobler A, Graefen M, Huland H, Koh H, Shariat SF, Slawin KM, Ohori M: Counseling men with prostate cancer: a nomogram for predicting the presence of small, moderately differentiated, confined tumors. J Urol 170: 1792-7 (2003)

84. Kobayashi T, Nishizawa K, Ogura K, Mitsumori K, Ide Y: Detection of prostate cancer in men with prostate-specific antigen levels of 2.0 to 4.0 ng/mL equivalent to that in men with 4.1 to 10.0 ng/mL in a Japanese population. Urology 63: 727-31 (2004)

85. Koch K: PSA-Test und Prostatakarzinom: Ein Beispiel für das Dilemma der Früherkennung. Deutsches Ärzteblatt 39: A-2486/B-2075/C-1955 (2003)

86. Kondo Y, Nishimura T: [Indication and limitation of endoscopic surgery against urological cancer]. Gan To Kagaku Ryoho 31: 1501-5 (2004)

87. Kotzerke J, Prang J, Neumaier B, Volkmer B, Guhlmann A, Kleinschmidt K, Hautmann R, Reske SN: Experience with carbon-11

choline positron emission tomography in prostate carcinoma. Eur J Nucl Med 27: 1415-9 (2000)

88. Kotzerke J, Volkmer BG, Glatting G, van den Hoff J, Gschwend JE, Messer P, Reske SN, Neumaier B: Intraindividual comparison of [11C]acetate and [11C]choline PET for detection of metastases of prostate cancer. Nuklearmedizin 42: 25-30 (2003)

89. Kreienbrock L, Wieler LH: ["Risk analysis"]. Berl Munch Tierarztl Wochenschr 117: 165 (2004)

90. Kupelian PA, Potters L, Khuntia D, Ciezki JP, Reddy CA, Reuther AM, Carlson TP, Klein EA: Radical prostatectomy, external beam radiotherapy <72 Gy, external beam radiotherapy > or =72 Gy, permanent seed implantation, or combined seeds/external beam radiotherapy for stage T1-T2 prostate cancer. Int J Radiat Oncol Biol Phys 58: 25-33 (2004)

91. Kurhanewicz J, Swanson MG, Nelson SJ, Vigneron DB: Combined magnetic resonance imaging and spectroscopic imaging approach to molecular imaging of prostate cancer. J Magn Reson Imaging 16: 451-63 (2002)

92. Lecuru F, Robin F, Neji K, Darles C, De Bievres P, Vilde F, Taurelle R: Laparoscopic pelvic lymphadenectomy in an anatomical model: results of an experimental comparative trial. Eur J Obstet Gynecol Reprod Biol 72: 51-5 (1997)

93. Lee F, Torp-Pedersen S, Littrup PJ, McLeary RD, McHugh TA, Smid AP, Stella PJ, Borlaza GS: Hypoechoic lesions of the prostate: clinical relevance of tumor size, digital rectal examination, and prostate-specific antigen. Radiology 170: 29-32 (1989)

94. Leibel SA, Fuks Z, Zelefsky MJ, Hunt M, Burman CM, Mageras GS, Chui CS, Jackson A, Amols HI, Ling CC: Technological advances in external-beam radiation therapy for the treatment of localized prostate cancer. Semin Oncol 30: 596-615 (2003)

95. Leibovici D, Kamat AM, Do KA, Pettaway CA, Ng CS, Evans RB, Rodriguez-Bigas M, Skibber J, Wang X, Pisters LL: Transrectal ultrasound versus magnetic resonance imaging for detection of rectal wall invasion by prostate cancer. Prostate 62: 101-4 (2005)

96. Levine MA, Ittman M, Melamed J, Lepor H: Two consecutive sets of transrectal ultrasound guided sextant biopsies of the prostate for the detection of prostate cancer. J Urol 159: 471-5; discussion 475-6 (1998)

97. Lilleby W, Fossa SD, Knutsen BH, Abildgaard A, Skovlund E, Lien HH: Computed tomography/magnetic resonance based volume changes of the primary tumour in patients with prostate cancer with or without androgen deprivation. Radiother Oncol 57: 195-200 (2000)

98. Littrup PJ, Bailey SE: Prostate cancer: the role of transrectal ultrasound and its impact on cancer detection and management. Radiol Clin North Am 38: 87-113 (2000)

99. Lopez-Beltran A, Artacho-Perula E, Luque-Barona RJ, Roldan-Villalobos R: Nuclear volume estimates in prostatic atypical adenomatous hyperplasia. Anal Quant Cytol Histol 22: 438-44 (2000)

100. Lujan M, Paez A, Santonja C, Pascual T, Fernandez I, Berenguer A: Prostate cancer detection and tumor characteristics in men with multiple biopsy sessions. Prostate Cancer Prostatic Dis 7: 238-42 (2004)

101. M DP, Niemann TH, Bahnson RR: Extended sector biopsy for detection of carcinoma of the prostate. Urol Oncol 6: 91-93 (2001)

102. Manseck A, Guhr K, Froehner M, Hakenberg OW, Wirth MP: Morbidity and discomfort of ten-core biopsy of the prostate evaluated by questionnaire. Urol Int 66: 197-200 (2001)

103. Matchariyakul C, Kochakarn W, Chaimuangraj S, Leenanupunth C, Lertsithichai P: A risk index for prostate cancer. Int J Urol 11: 310-5 (2004)

104. McKlveen Buschhorn H, Klein RR, Chambers SM, Hardy MC, Green S, Bearss D, Nagle RB: Aurora-A over-expression in high-grade PIN lesions and prostate cancer. Prostate 64: 341-346 (2005)

105. McNeal JE: Normal and pathologic anatomy of prostate. Urology 17: 11-6 (1981)

106. McNeal JE: Cancer volume and site of origin of adenocarcinoma in the prostate: relationship to local and distant spread. Hum Pathol 23: 258-66 (1992)

107. Montorsi F, Salonia A, Zanoni M, Colombo R, Pompa P, Rigatti P: Counselling the patient with prostate cancer about treatment-related erectile dysfunction. Curr Opin Urol 11: 611-7 (2001)

108. Nagae H, Sato T, Nagata M, Un-no T, Mugiya S, Ichijo K: [Local staging with magnetic resonance imaging after neoadjuvant hormonal therapy for prostate cancer]. Hinyokika Kiyo 47: 615-8 (2001)

109. Nasir A, Copeland J, Gillespie JW, Chughtai OR, Andrawis R, Kaiser HE, Manyak MJ: Preneoplastic lesions of the prostate-clinical,

pathological and molecular biological aspects. In Vivo 16: 557-66 (2002)

110. Nelson WG, De Marzo AM, DeWeese TL, Isaacs WB: The role of inflammation in the pathogenesis of prostate cancer. J Urol 172: S6-11; discussion S11-2 (2004)

111. Neulander EZ, Duncan RC, Tiguert R, Posey JT, Soloway MS: Deferred treatment of localized prostate cancer in the elderly: the impact of the age and stage at the time of diagnosis on the treatment decision. BJU Int 85: 699-704 (2000)

112. Nguyen LN, Pollack A, Zagars GK: Late effects after radiotherapy for prostate cancer in a randomized dose-response study: results of a self-assessment questionnaire. Urology 51: 991-7 (1998)

113. Noldus J, Stamey TA: Limitations of serum prostate specific antigen in predicting peripheral and transition zone cancer volumes as measured by correlation coefficients. J Urol 155: 232-7 (1996)

114. Noworolski SM, Henry RG, Vigneron DB, Kurhanewicz J: Dynamic contrast-enhanced MRI in normal and abnormal prostate tissues as defined by biopsy, MRI, and 3D MRSI. Magn Reson Med 53: 249-55 (2005)

115. Nudell DM, Wefer AE, Hricak H, Carroll PR: Imaging for recurrent prostate cancer. Radiol Clin North Am 38: 213-29 (2000)

116. Oefelein MG, Ricchiuti VS, Conrad PW, Goldman H, Bodner D, Resnick MI, Seftel A: Clinical predictors of androgen-independent prostate cancer and survival in the prostate-specific antigen era. Urology 60: 120-4 (2002)

117. Onur R, Littrup PJ, Pontes JE, Bianco FJ, Jr.: Contemporary impact of transrectal ultrasound lesions for prostate cancer detection. J Urol 172: 512-4 (2004)

118. Orell SR: The two faces of fine-needle biopsy: its role in the teaching hospital and in the community. Diagn Cytopathol 8: 557-8 (1992)

119. Oyama N, Akino H, Kanamaru H, Suzuki Y, Muramoto S, Yonekura Y, Sadato N, Yamamoto K, Okada K: 11C-acetate PET imaging of prostate cancer. J Nucl Med 43: 181-6 (2002)

120. Oyama N, Akino H, Suzuki Y, Kanamaru H, Ishida H, Tanase K, Sadato N, Yonekura Y, Okada K: FDG PET for evaluating the change of glucose metabolism in prostate cancer after androgen ablation. Nucl Med Commun 22: 963-9 (2001)

121. Oyama N, Akino H, Suzuki Y, Kanamaru H, Miwa Y, Tsuka H, Sadato N, Yonekura Y, Okada K: Prognostic value of 2-deoxy-2-[F-18]fluoro-D-glucose positron emission tomography imaging for patients with prostate cancer. Mol Imaging Biol 4: 99-104 (2002)

122. Oyama N, Ponde DE, Dence C, Kim J, Tai YC, Welch MJ: Monitoring of therapy in androgen-dependent prostate tumor model by measuring tumor proliferation. J Nucl Med 45: 519-25 (2004)

123. Palapattu GS, Sutcliffe S, Bastian PJ, Platz EA, De Marzo AM, Isaacs WB, Nelson WG: Prostate carcinogenesis and inflammation: emerging insights. Carcinogenesis 26: 1170-81 (2004)

124. Parra RO, Andrus C, Boullier J: Staging laparoscopic pelvic lymph node dissection: comparison of results with open pelvic lymphadenectomy. J Urol 147: 875-8 (1992)

125. Parra RO, Boullier JA, Rauscher JA, Cummings JM: The value of laparoscopic lymphadenectomy in conjunction with radical perineal or retropubic prostatectomy. J Urol 151: 1599-602 (1994)

126. Partin AW, Mangold LA, Lamm DM, Walsh PC, Epstein JI, Pearson JD: Contemporary update of prostate cancer staging nomograms (Partin Tables) for the new millennium. Urology 58: 843-8 (2001)

127. Paul R, Korzinek C, Necknig U, Niesel T, Alschibaja M, Leyh H, Hartung R: Influence of transrectal ultrasound probe on prostate cancer detection in transrectal ultrasound-guided sextant biopsy of prostate. Urology 64: 532-6 (2004)

128. Pedersen KV, Carlsson P, Varenhorst E, Lofman O, Berglund K: Screening for carcinoma of the prostate by digital rectal examination in a randomly selected population. Bmj 300: 1041-4 (1990)

129. Pegios W, Bentas W, Wittmann L, Mack MG, Zangos S, Sollner O, Binder J, Fellbaum C, Jonas D, Vogl TJ: [MRI staging of prostate cancer with the combined endorectal body phased-array coil and histologic correlation]. Rofo 175: 1660-6 (2003)

130. Picchio M, Messa C, Landoni C, Gianolli L, Sironi S, Brioschi M, Matarrese M, Matei DV, De Cobelli F, Del Maschio A, Rocco F, Rigatti P, Fazio F: Value of [11C]choline-positron emission tomography for re-staging prostate cancer: a comparison with [18F]fluorodeoxyglucose-positron emission tomography. J Urol 169: 1337-40 (2003)

131. Pienta KJ, Esper PS: Risk factors for prostate cancer. Ann Intern Med 118: 793-803 (1993)

132. Praetorius M: Wertigkeit der Kernspintomographie beim Prostatakarzinom unter Verwendung einer endorektalen sowie einer externen Spule. Med Dissertation, Ludwig-Maximilians-Universität München 2003

133. Presti JC, Jr.: Prostate biopsy: how many cores are enough? Urol Oncol 21: 135-40 (2003)

134. Presti JC, Jr., Chang JJ, Bhargava V, Shinohara K: The optimal systematic prostate biopsy scheme should include 8 rather than 6 biopsies: results of a prospective clinical trial. J Urol 163: 163-6; discussion 166-7 (2000)

135. Prezioso D, Lotti T, Polito M, Montironi R: Neoadjuvant hormone treatment with leuprolide acetate depot 3.75 mg and cyproterone acetate, before radical prostatectomy: a randomized study. Urol Int 72: 189-95 (2004)

136. Price N: Docetaxel improves survival in metastatic androgen-independent prostate cancer. Clin Prostate Cancer 3: 18-20 (2004)

137. Pschyrembel: Medizinisches Wörterbuch. 257. Aufl, de Gruyter, Berlin, S.1321 (1993)

138. Puppo P, Perachino M, Ricciotti G, Carmignani G, Maffezzini M: Laparoscopic pelvic lymphnodes dissection for prostate and bladder cancer: indication, techniques and results. Arch Ital Urol Androl 66: 117-23 (1994)

139. Qayyum A, Coakley FV, Lu Y, Olpin JD, Wu L, Yeh BM, Carroll PR, Kurhanewicz J: Organ-confined prostate cancer: effect of prior transrectal biopsy on endorectal MRI and MR spectroscopic imaging. AJR Am J Roentgenol 183: 1079-83 (2004)

140. Raaijmakers R, Kirkels WJ, Roobol MJ, Wildhagen MF, Schrder FH: Complication rates and risk factors of 5802 transrectal ultrasound-guided sextant biopsies of the prostate within a population-based screening program. Urology 60: 826-30 (2002)

141. Rietbergen JB, Kruger AE, Kranse R, Schroder FH: Complications of transrectal ultrasound-guided systematic sextant biopsies of the prostate: evaluation of complication rates and risk factors within a population-based screening program. Urology 49: 875-80 (1997)

142. Rifkin MD: Prostate cancer: the diagnostic dilemma and the place of imaging in detection and staging. World J Urol 16: 76-80 (1998)

143. Rifkin MD, Zerhouni EA, Gatsonis CA, Quint LE, Paushter DM, Epstein JI, Hamper U, Walsh PC, McNeil BJ: Comparison of magnetic resonance imaging and ultrasonography in staging early prostate cancer. Results of a multi-institutional cooperative trial. N Engl J Med 323: 621-6 (1990)

144. Roivainen A, Forsback S, Gronroos T, Lehikoinen P, Kahkonen M, Sutinen E, Minn H: Blood metabolism of [methyl-11C]choline; implications for in vivo imaging with positron emission tomography. Eur J Nucl Med 27: 25-32 (2000)

145. Roivainen A, Parkkola R, Yli-Kerttula T, Lehikoinen P, Viljanen T, Mottonen T, Nuutila P, Minn H: Use of positron emission tomography with methyl-11C-choline and 2-18F-fluoro-2-deoxy-D-glucose in comparison with magnetic resonance imaging for the assessment of inflammatory proliferation of synovium. Arthritis Rheum 48: 3077-84 (2003)

146. Rorvik J, Halvorsen OJ, Albrektsen G, Ersland L, Daehlin L, Haukaas S: MRI with an endorectal coil for staging of clinically localised prostate cancer prior to radical prostatectomy. Eur Radiol 9: 29-34 (1999)

147. Rorvik J, Halvorsen OJ, Servoll E, Haukaas S: Transrectal ultrasonography to assess local extent of prostatic cancer before radical prostatectomy. Br J Urol 73: 65-9 (1994)

148. Roscigno M, Scattoni V, Bertini R, Pasta A, Montorsi F, Rigatti P: Diagnosis of prostate cancer. State of the art. Minerva Urol Nefrol 56: 123-45 (2004)

149. Ross R, Bernstein L, Judd H, Hanisch R, Pike M, Henderson B: Serum testosterone levels in healthy young black and white men. J Natl Cancer Inst 76: 45-8 (1986)

150. Saitoh H, Hida M, Shimbo T, Nakamura K, Yamagata J, Satoh T: Metastatic patterns of prostatic cancer. Correlation between sites and number of organs involved. Cancer 54: 3078-84 (1984)

151. Sakr WA, Wheeler TM, Blute M, Bodo M, Calle-Rodrigue R, Henson DE, Mostofi FK, Seiffert J, Wojno K, Zincke H: Staging and reporting of prostate cancer--sampling of the radical prostatectomy specimen. Cancer 78: 366-8 (1996)

152. Salo JO, Kivisaari L, Rannikko S, Lehtonen T: Computerized tomography and transrectal ultrasound in the assessment of local extension of prostatic cancer before radical retropubic prostatectomy. J Urol 137: 435-8 (1987)

153. Sanchez-Chapado M, Olmedilla G, Cabeza M, Donat E, Ruiz A: Prevalence of prostate cancer and prostatic intraepithelial neoplasia in

Caucasian Mediterranean males: an autopsy study. Prostate 54: 238-47 (2003)

154. Sanghani MV, Schultz D, Tempany CM, Titelbaum D, Renshaw AA, Loffredo M, Cote K, McMahon B, D'Amico AV: Quantifying the change in endorectal magnetic resonance imaging-defined tumor volume during neoadjuvant androgen suppression therapy in patients with prostate cancer. Urology 62: 487-91 (2003)

155. Schoder H, Larson SM: Positron emission tomography for prostate, bladder, and renal cancer. Semin Nucl Med 34: 274-92 (2004)

156. Seltzer MA, Barbaric Z, Belldegrun A, Naitoh J, Dorey F, Phelps ME, Gambhir SS, Hoh CK: Comparison of helical computerized tomography, positron emission tomography and monoclonal antibody scans for evaluation of lymph node metastases in patients with prostate specific antigen relapse after treatment for localized prostate cancer. J Urol 162: 1322-8 (1999)

157. Spigelman SS, McNeal JE, Freiha FS, Stamey TA: Rectal examination in volume determination of carcinoma of the prostate: clinical and anatomical correlations. J Urol 136: 1228-30 (1986)

158. Stewart CS, Leibovich BC, Weaver AL, Lieber MM: Prostate cancer diagnosis using a saturation needle biopsy technique after previous negative sextant biopsies. J Urol 166: 86-91; discussion 91-2 (2001)

159. Stone NN, Stock RG, Unger P: Laparoscopic pelvic lymph node dissection for prostate cancer: comparison of the extended and modified techniques. J Urol 158: 1891-4 (1997)

160. Sugimura K: [MR imaging and MR spectroscopy of prostate cancer]. Nippon Rinsho 63: 247-52 (2005)

161. Sutinen E, Nurmi M, Roivainen A, Varpula M, Tolvanen T, Lehikoinen P, Minn H: Kinetics of [(11)C]choline uptake in prostate cancer: a PET study. Eur J Nucl Med Mol Imaging 31: 317-24 (2004)

162. Tammela T: Endocrine treatment of prostate cancer. J Steroid Biochem Mol Biol 92: 287-95 (2004)

163. Taupitz M, Beyersdorff D, Rogalla P: [Cross-section diagnosis of tumors of the kidney and prostate gland: CT and MRI]. Aktuelle Urol 35: 297-306 (2004)

164. Teichman JM, Reddy PK, Hulbert JC: Laparoscopic pelvic lymph node dissection, laparoscopically assisted seminal vesicle mobilization, and total perineal prostatectomy versus radical retropubic prostatectomy for prostate cancer. Urology 45: 823-30 (1995)

165. Terris MK, McNeal JE, Stamey TA: Detection of clinically significant prostate cancer by transrectal ultrasound-guided systematic biopsies. J Urol 148: 829-32 (1992)

166. Thompson IM, Pauler DK, Goodman PJ, Tangen CM, Lucia MS, Parnes HL, Minasian LM, Ford LG, Lippman SM, Crawford ED, Crowley JJ, Coltman CA, Jr.: Prevalence of prostate cancer among men with a prostate-specific antigen level < or =4.0 ng per milliliter. N Engl J Med 350: 2239-46 (2004)

167. Thornhill BA, Morehouse HT, Coleman P, Hoffman-Tretin JC: Prostatic abscess: CT and sonographic findings. AJR Am J Roentgenol 148: 899-900 (1987)

168. Tiguert R, Gheiler EL, Grignon DJ, Littrup PJ, Sakr W, Pontes JE, Wood DP: Patients with abnormal ultrasound of the prostate but normal

digital rectal examination should be classified as having clinical stage T2 tumors. J Urol 163: 1486-90 (2000)

169. Tobisu K: [Clinical and pathological staging of prostate cancer]. Nippon Rinsho 63: 225-30 (2005)

170. Ung JO, Richie JP, Chen MH, Renshaw AA, D'Amico AV: Evolution of the presentation and pathologic and biochemical outcomes after radical prostatectomy for patients with clinically localized prostate cancer diagnosed during the PSA era. Urology 60: 458-63 (2002)

171. Voges GE, McNeal JE, Redwine EA, Freiha FS, Stamey TA: Morphologic analysis of surgical margins with positive findings in prostatectomy for adenocarcinoma of the prostate. Cancer 69: 520-6 (1992)

172. Walsh PC: Prostate cancer localization with endorectal MR imaging and MR spectroscopic imaging: effect of clinical data on reader accuracy. J Urol 173: 830-1 (2005)

173. Walsh PC, Donker PJ: Impotence following radical prostatectomy: insight into etiology and prevention. 1982. J Urol 167: 1005-10 (2002)

174. Washecka R, Rumancik WM: Prostatic abscess evaluated by serial computed tomography. Urol Radiol 7: 54-6 (1985)

175. Wawroschek F, Hamm M, Weckermann D, Vogt H, Harzmann R: Lymph node staging in clinically localized prostate cancer. Urol Int 71: 129-35 (2003)

176. Wawroschek F, Vogt H, Weckermann D, Wagner T, Hamm M, Harzmann R: Radioisotope guided pelvic lymph node dissection for prostate cancer. J Urol 166: 1715-9 (2001)

177. Wawroschek F, Wagner T, Hamm M, Weckermann D, Vogt H, Markl B, Gordijn R, Harzmann R: The influence of serial sections, immunohistochemistry, and extension of pelvic lymph node dissection on the lymph node status in clinically localized prostate cancer. Eur Urol 43: 132-6; discussion 137 (2003)

178. Weingartner K, Ramaswamy A, Bittinger A, Gerharz EW, Voge D, Riedmiller H: Anatomical basis for pelvic lymphadenectomy in prostate cancer: results of an autopsy study and implications for the clinic. J Urol 156: 1969-71 (1996)

179. Wirth M, Manseck A, Heimbach D: Value of prostate-specific antigen as a tumor marker. Eur Urol 24 Suppl 2: 6-12 (1993)

180. Wyss MT, Weber B, Honer M, Spath N, Ametamey SM, Westera G, Bode B, Kaim AH, Buck A: 18F-choline in experimental soft tissue infection assessed with autoradiography and high-resolution PET. Eur J Nucl Med Mol Imaging 31: 312-6 (2004)

181. Yamaguchi T, Lee J, Uemura H, Sasaki T, Takahashi N, Oka T, Shizukuishi K, Endou H, Kubota Y, Inoue T: Prostate cancer: a comparative study of (11)C-choline PET and MR imaging combined with proton MR spectroscopy. Eur J Nucl Med Mol Imaging 21: 755-9 (2005)

182. Yamamoto S, Ito T, Aizawa T, Noda K, Umezu K, Ohtsuru N, Hata K: Does transrectal ultrasound guided eight-core prostate biopsy improve cancer detection rates in patients with prostate-specific antigen levels of 4.1-10 ng/mL? Int J Urol 11: 386-91 (2004)

183. Yu KK, Hricak H: Imaging prostate cancer. Radiol Clin North Am 38: 59-85, viii (2000)

184. Zakian KL, Sircar K, Hricak H, Chen HN, Shukla-Dave A, Eberhardt S, Muruganandham M, Ebora L, Kattan MW, Reuter VE, Scardino PT, Koutcher JA: Correlation of proton MR spectroscopic imaging with gleason score based on step-section pathologic analysis after radical prostatectomy. Radiology 234: 804-14 (2005)

185. Zangos S, Eichler K, Engelmann K, Ahmed M, Dettmer S, Herzog C, Pegios W, Wetter A, Lehnert T, Mack MG, Vogl TJ: MR-guided transgluteal biopsies with an open low-field system in patients with clinically suspected prostate cancer: technique and preliminary results. Eur Radiol 15: 174-82 (2005)

186. Zophel K, Kotzerke J: Is 11C-choline the most appropriate tracer for prostate cancer? Against. Eur J Nucl Med Mol Imaging 31: 756-9 (2004)

Bildbeilage

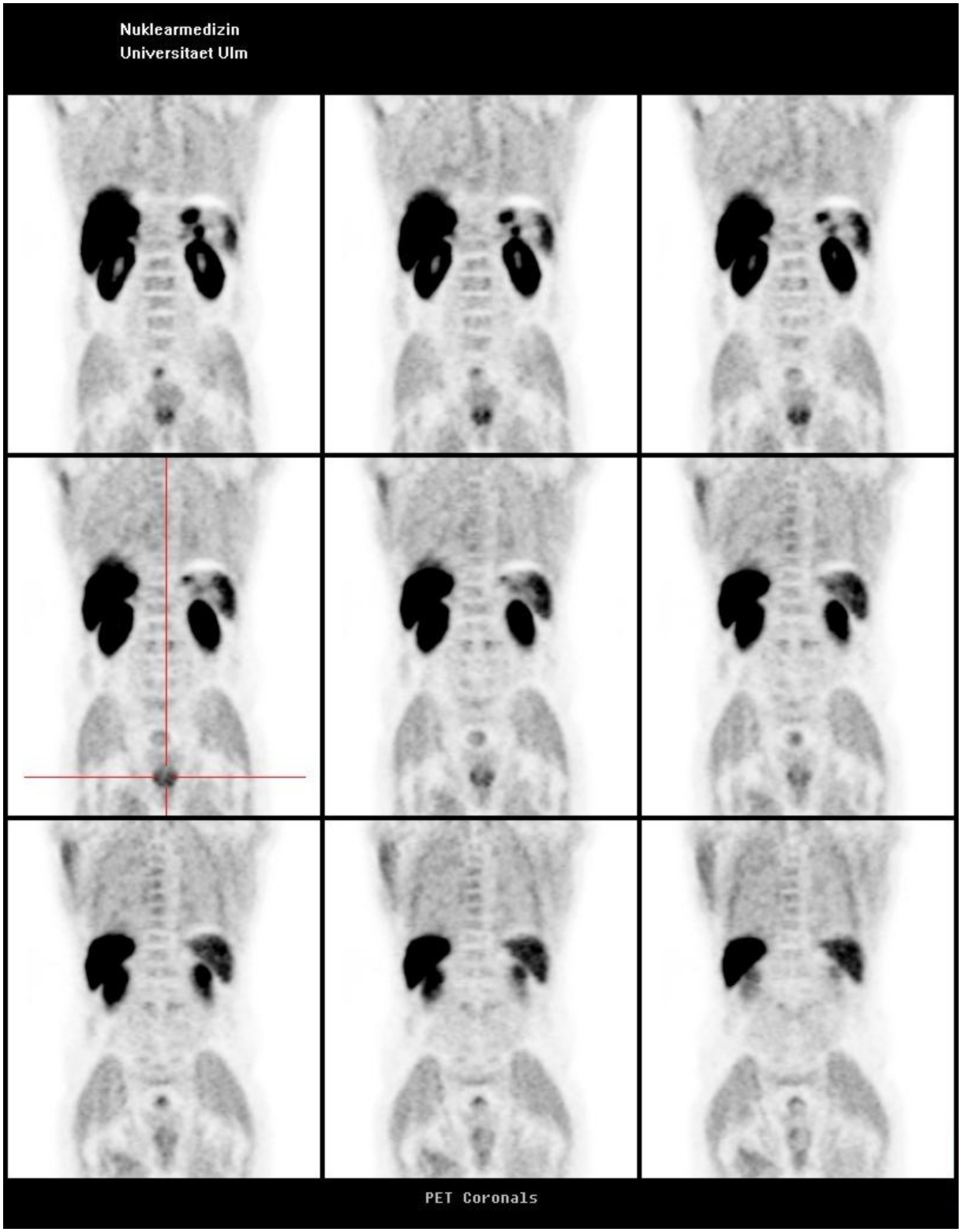

Abbildung 32: Ausschluss einer suspizierten Wirbelkörpermetastase (LWK2) mittels PET/CT (hier nur die coronare PET-Übersichtsaufnahme); PET/CT = Positronenemissions-/Computertomographie, LWK = Lendenwirbelkörper, PET = Positronenemissionstomographie

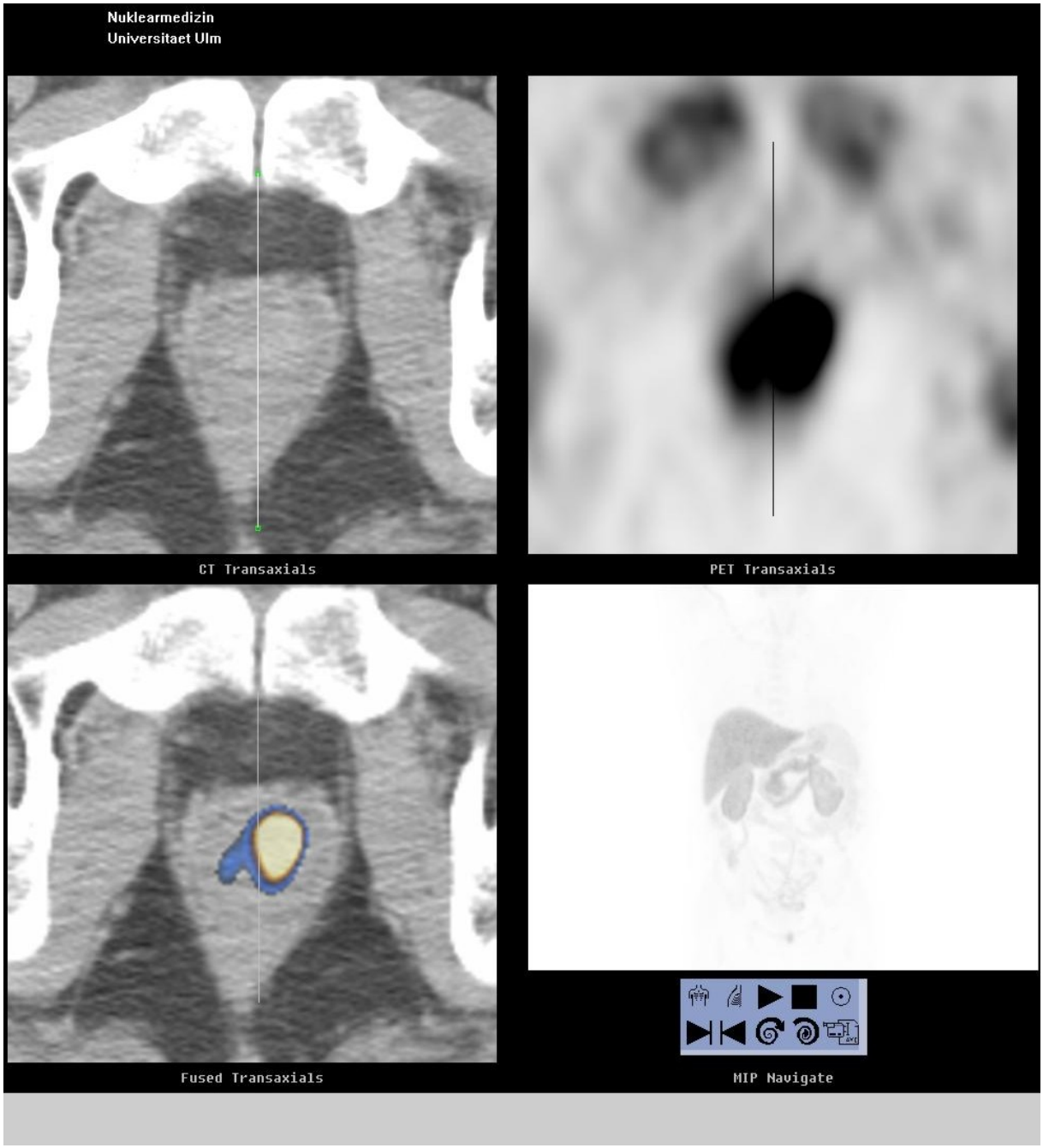

Abbildung 33: unilobulärer Befall im PET/CT suspiziert, bilobulärer Befall postoperativ diagnostiziert; PET/CT = Positronenemissions-/Computertomographie

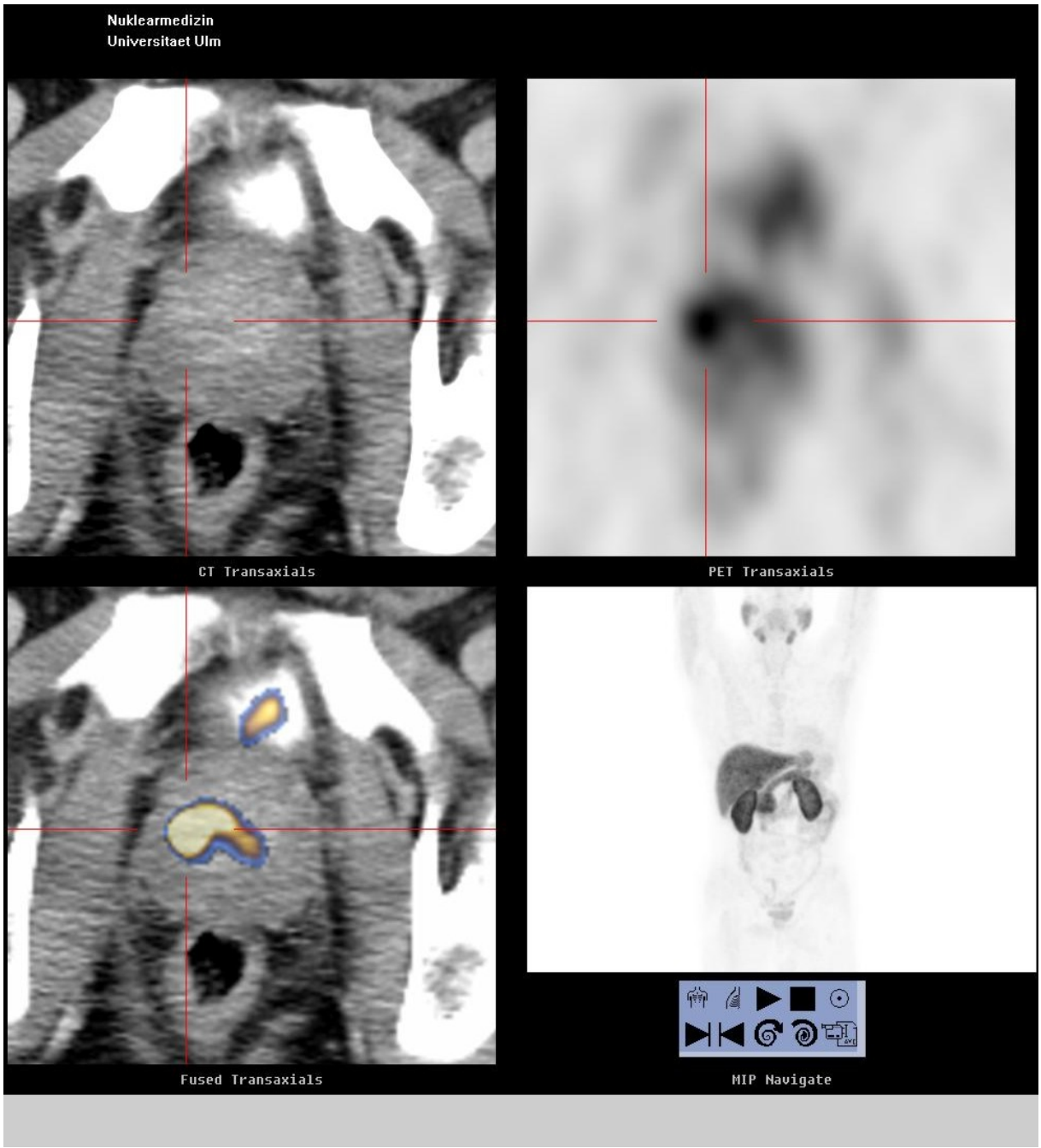

Abbildung 34: bilobulärer Befall im PET/CT suspiziert, unilobulärer Befall postoperativ diagnostiziert; PET/CT = Positronenemissions-/Computertomographie

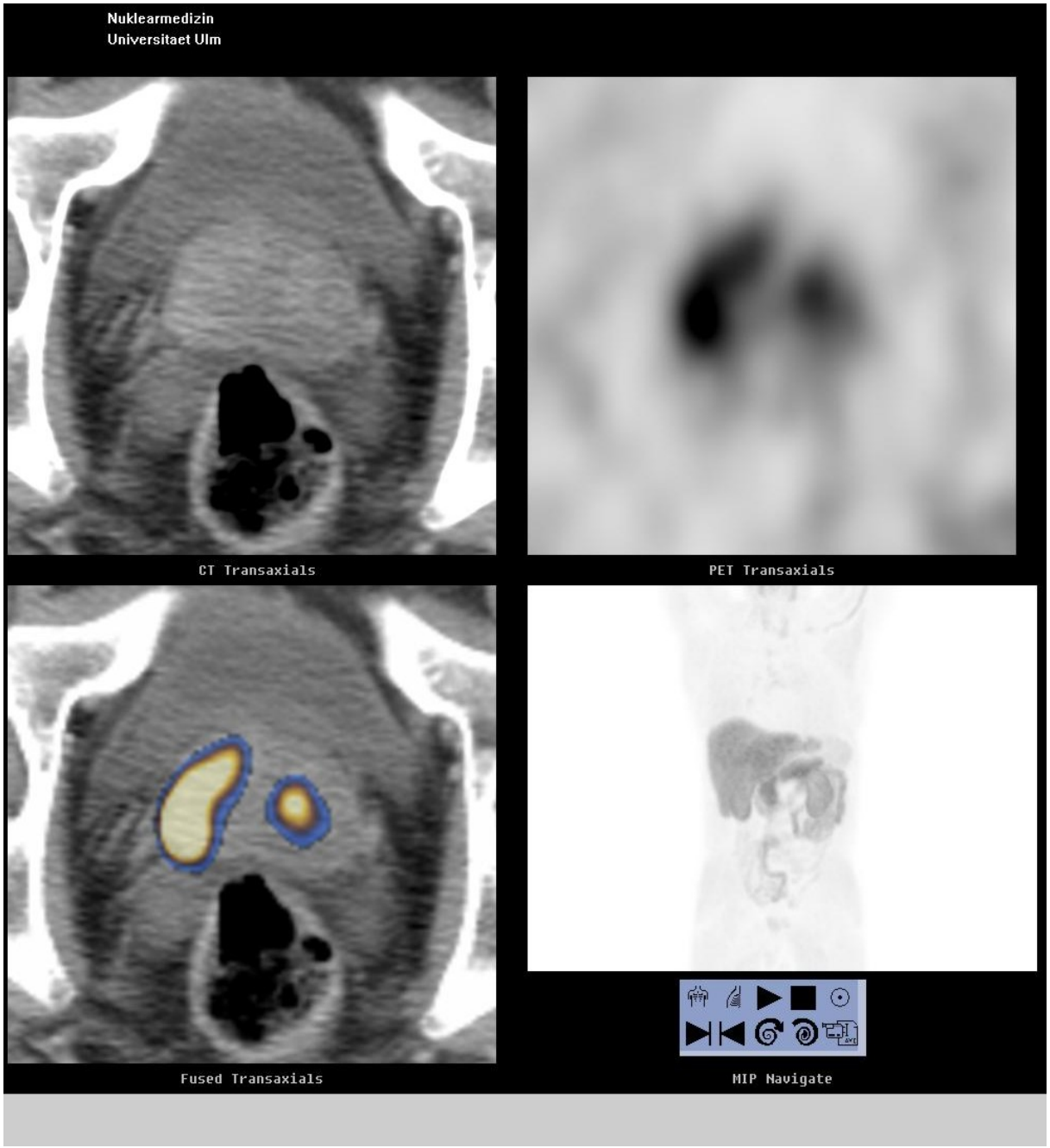

Abbildung 35: kein Samenblasenbefall im PET/CT suspiziert, Samenblasenbefall jedoch postoperativ diagnostiziert; PET/CT = Positronenemissions-/Computertomographie

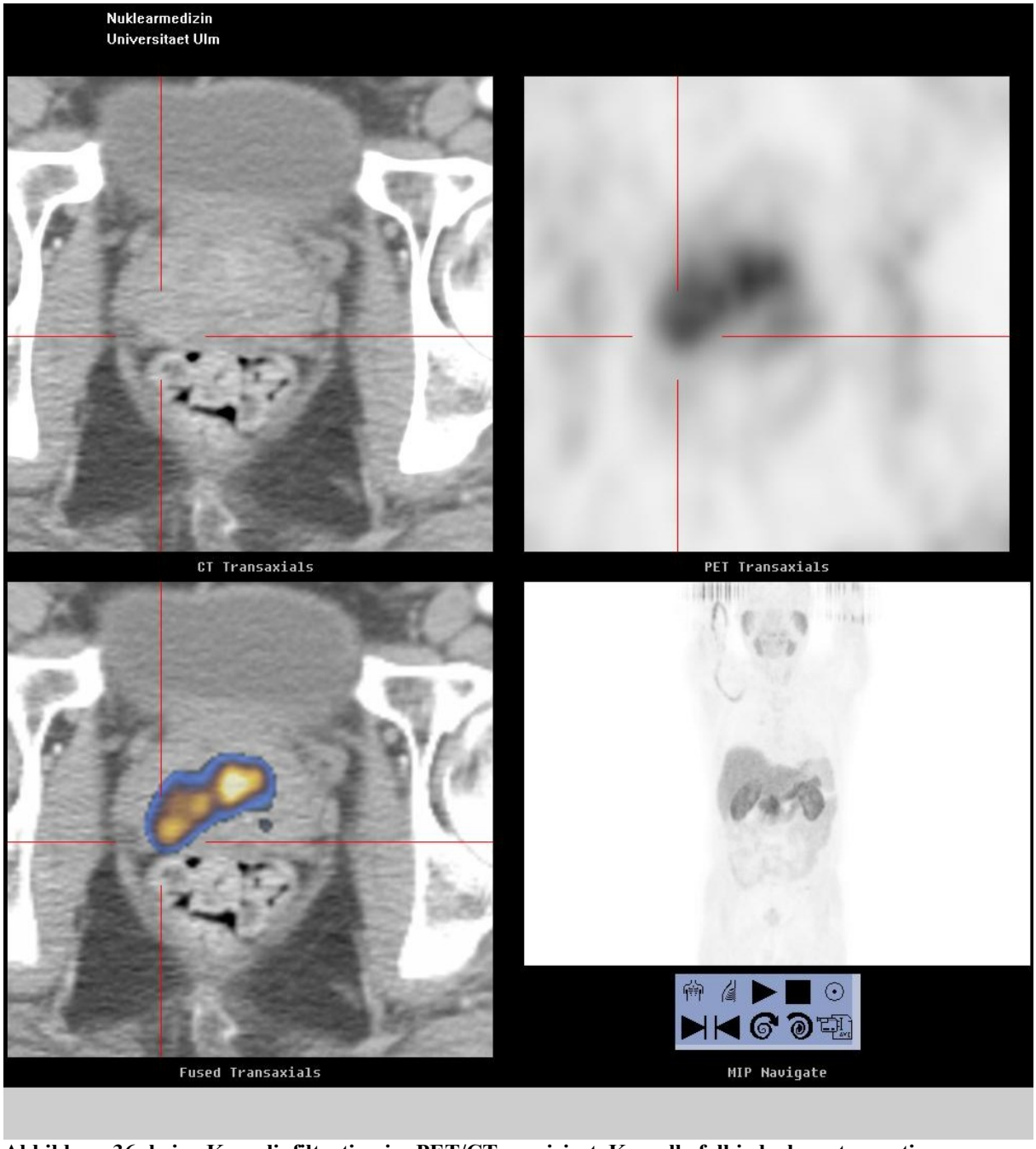

Abbildung 36: keine Kapselinfiltration im PET/CT suspiziert, Kapselbefall jedoch postoperativ diagnostiziert; PET/CT = Positronenemissions-/Computertomographie

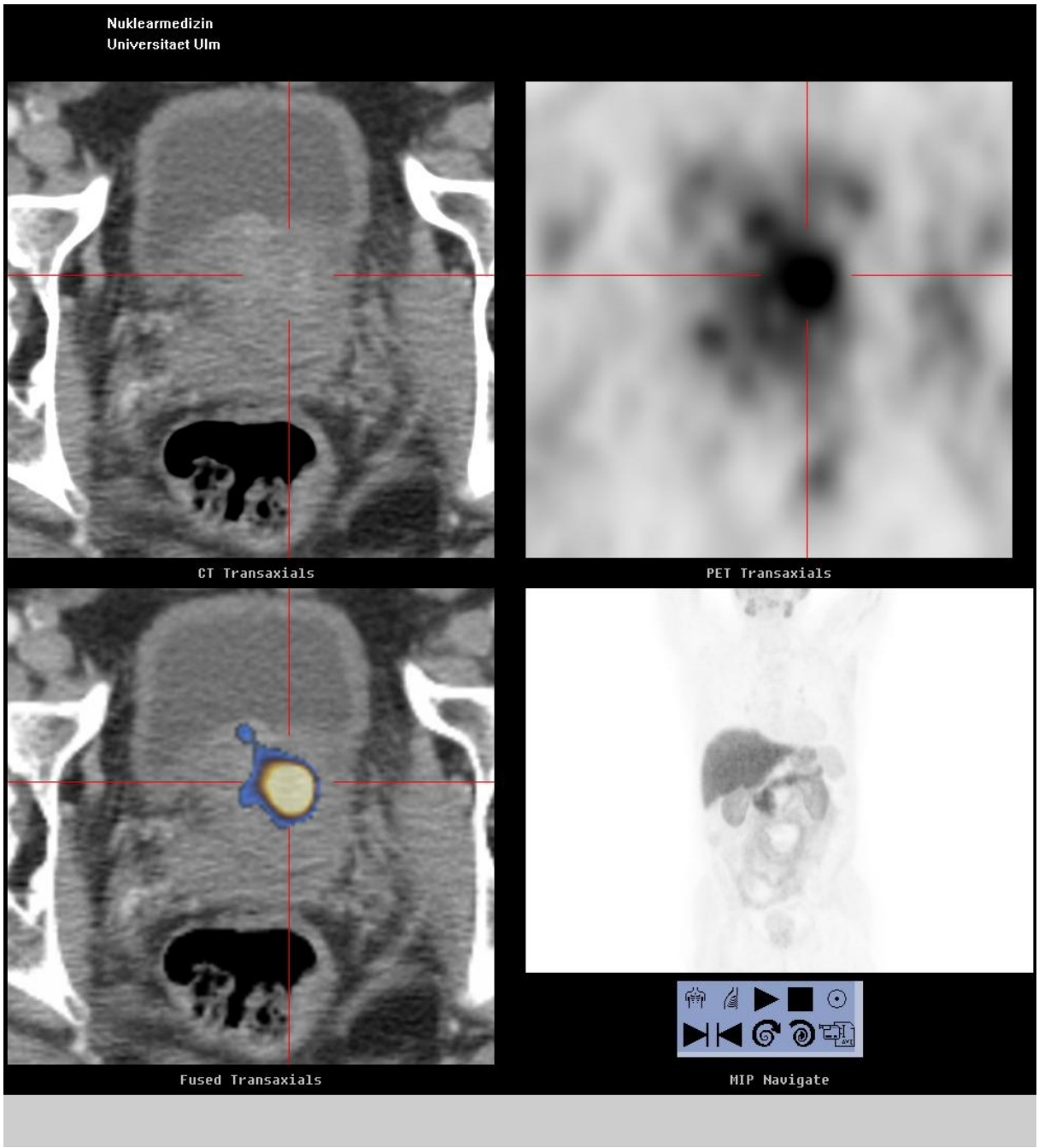

Abbildung 37: Samenblasenbefall im PET/CT suspiziert, kein Befall der Samenblase postoperativ diagnostiziert; PET/CT = Positronenemissions-/Computertomographie

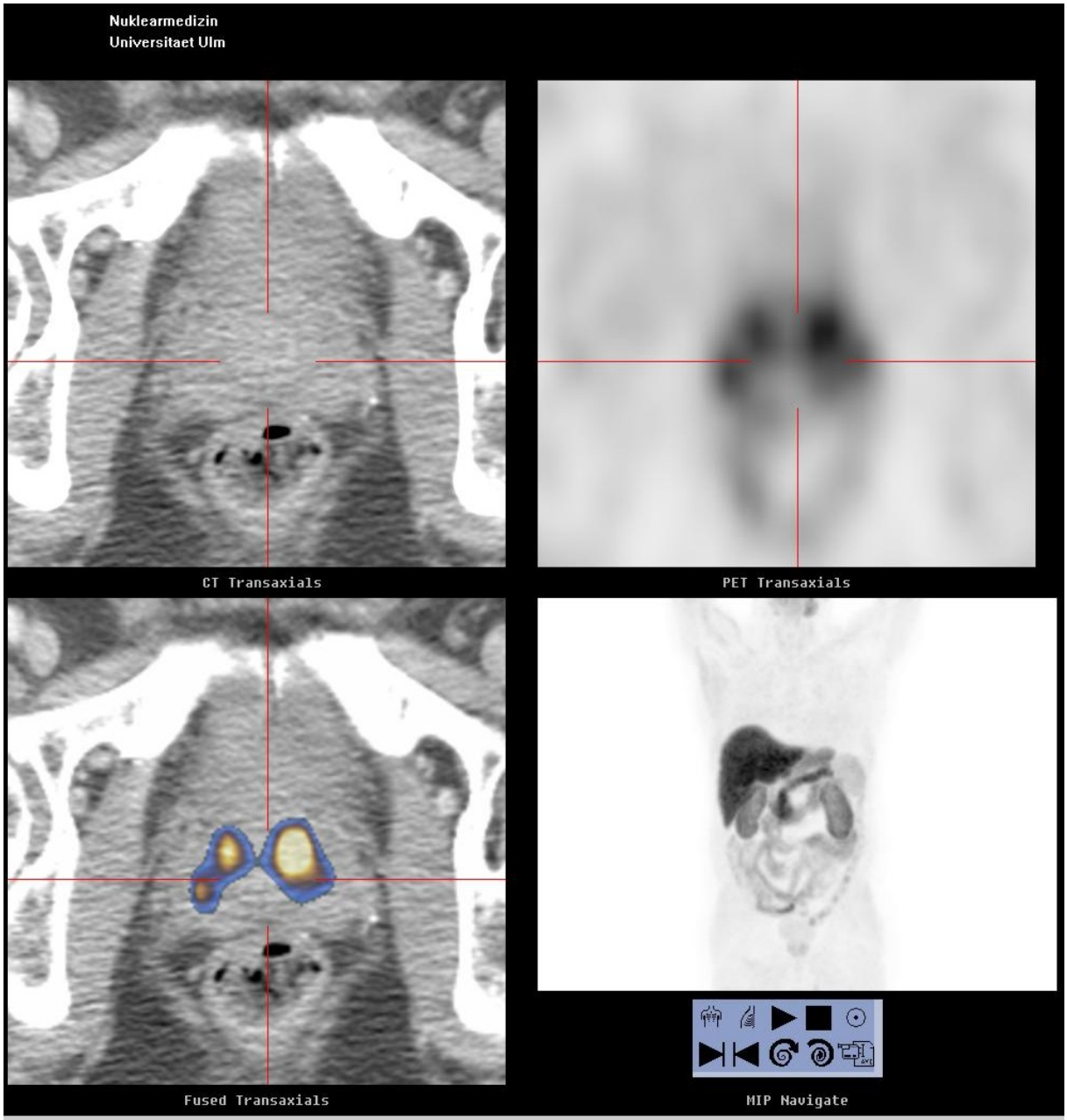

Abbildung 38: bilobulärer Befall im PET/CT richtig diagnostiziert; PET/CT = Positronenemissions-/Computertomographie

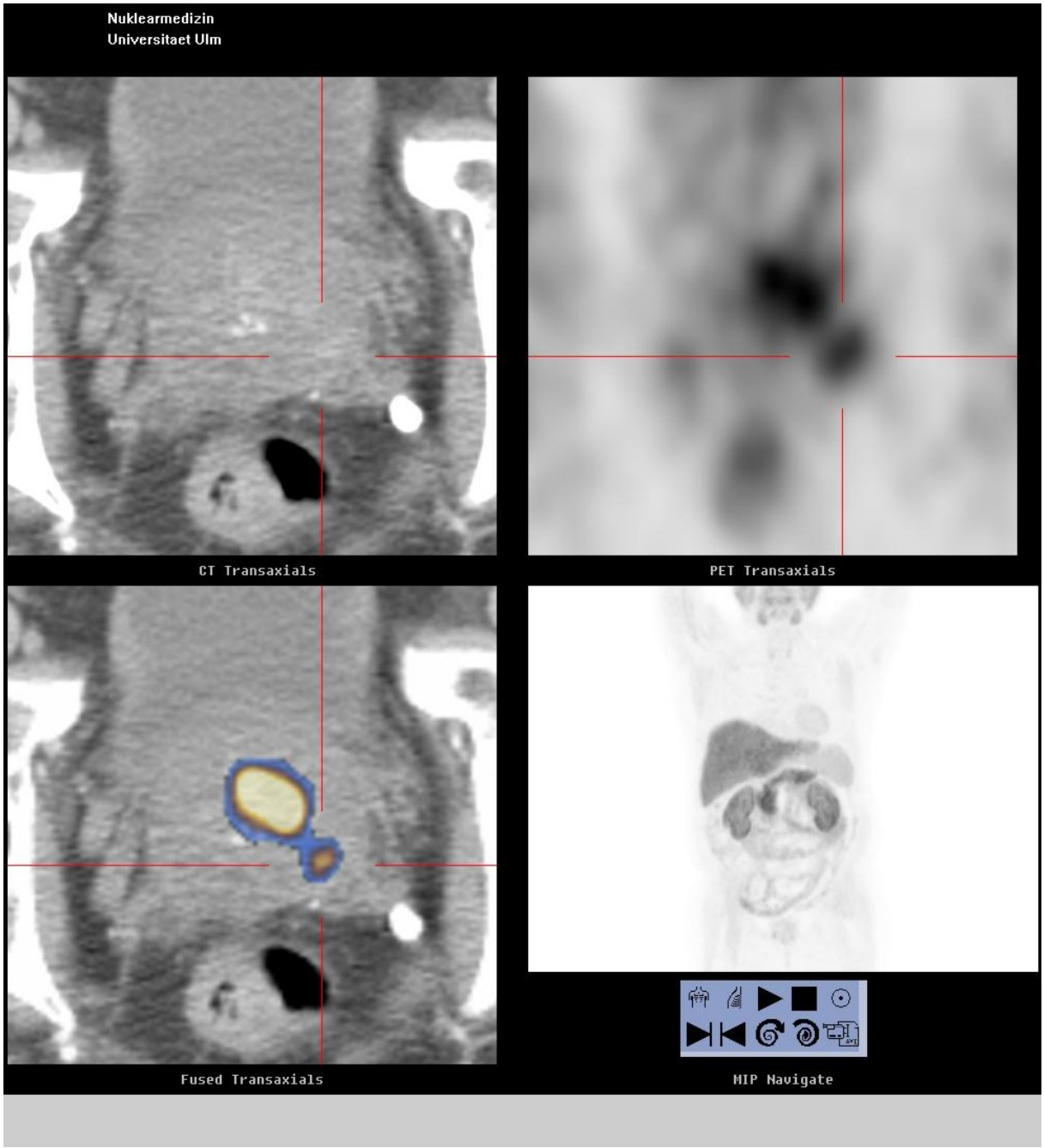

Abbildung 39: Samenblasenbefall im PET/CT richtig diagnostiziert; PET/CT = Positronenemissions-/Computertomographie

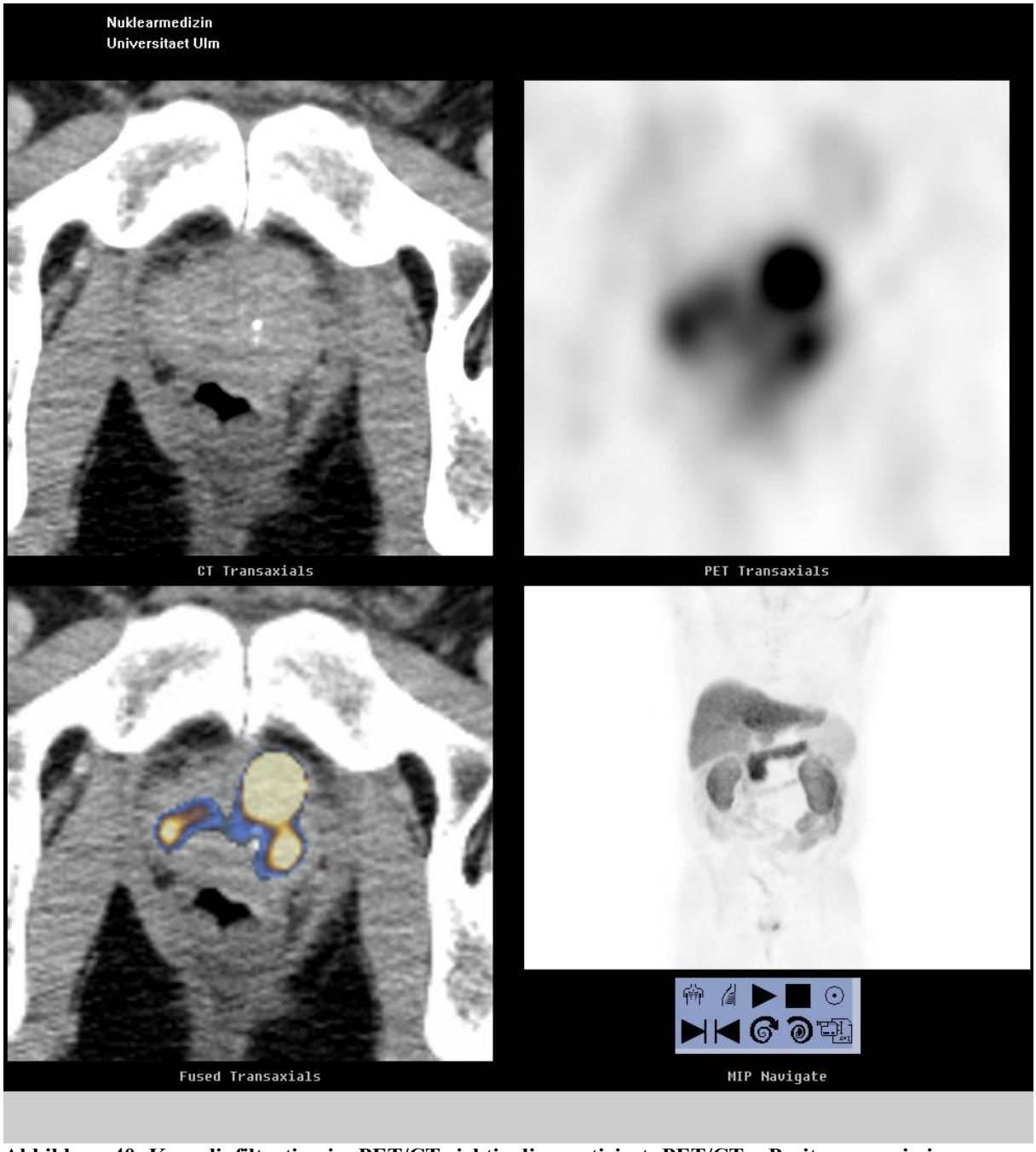

Abbildung 40: Kapselinfiltration im PET/CT richtig diagnostiziert; PET/CT = Positronenemissions-/Computertomographie

An dieser Stelle möchte ich mich bedanken,

bei der Abteilung Nuklearmedizin der Universität Ulm, unter der Leitung von Professor Dr. S.N. Reske, für die Möglichkeit der EDV-gestützten Bearbeitung des Patientenkollektivs und fachliche Unterstützung,

bei der Abteilung Urologie der Universität Ulm, unter der Leitung von Professor Dr. R. Hautmann, für die freundliche Bereitstellung der Patientendaten,

bei der Abteilung Urologie des Bundeswehrkrankenhauses Ulm, unter der Leitung von PD Dr. C. Sparwasser, für die freundliche Bereitstellung der Patientendaten,

bei der Abteilung Pathologie der Universität Ulm, unter der Leitung von Professor Dr. P. Möller, für die histologische Aufarbeitung des Resektionsguts und die fachliche Unterstützung,

bei meinem Doktorandenbetreuer Dr. N. Blumstein, für die sehr gute, konsequente und flexible Betreuung der Promotion,

bei meinen Eltern, für die moralische Unterstützung

und bei meiner lieben Ehefrau.