Aus der
Klinik für Neurochirurgie
Klinikum Landshut
Chefarzt: Prof. Dr. med. Dieter Woischneck

MORPHOLOGISCHE BEFUNDE IN ÜBERWACHUNG UND PROGNOSESTELLUNG BEIM SCHÄDEL- HIRN-TRAUMA: COMPUTERTOMOGRAPHIE, MAGNETRESONANZTOMOGRAPHIE UND NEUROPATHOLOGIE

Dissertation
zur Erlangung des
Doktorgrades der Medizin
der Medizinischen Fakultät der Universität Ulm

Steffen Ulrich Pauli
Erlangen

2017

Amtierender Dekan: Prof.Dr.rer.nat. Thomas Wirth
1. Berichterstatter: Prof.Dr.med. Dieter Woischneck
2. Berichterstatter: Prof.Dr.med. Bernd Schmitz
Tag der Promotion: 19.05.2017

Inhaltsverzeichnis:

	Abkürzungsverzeichnis	III
	Publikation in Fachzeitschriften	IV
		Seite
1	**Einleitung**	1
1.1	Aktuelle epidemiologische Daten zum SHT in Deutschland	1
1.2	Kontroversen in der Behandlung des SHT	1
1.2.1	Bedeutung der CT-Verlaufskontrolle nach SHT	2
1.2.1.1	Prophylaxe zur Verhinderung sekundärer Blutungen?	2
1.2.2	Der Einsatz der kraniellen Kernspintomografie	3
1.2.2.1	Vorstellung der MRT-Klassifikation des SHT	3
1.2.3	Die Bedeutung des diffusen axonalen Hirnschadens	5
1.2.3.1	Vergleich Histologie und klinische Bildgebung	6
1.3	Fragestellungen	6
2	**Methodik**	8
2.1	Untersuchungen zur CCT-Verlaufskontrolle nach schwerem SHT	8
2.1.1	Patienten zur CCT-Diagnostik	8
2.1.2	Durchführung der CCT-Untersuchungen	9
2.1.3	Analyse der CCT-Aufnahmen	10
2.1.4	Datenauswertung der CCT	10
2.2	Untersuchungen zur MRT-Diagnostik nach schwerem SHT	10
2.2.1	Studiendesign bei MRT-Analysen	11
2.2.2	Patienten zur MRT-Diagnostik	11
2.2.3	Datenauswertung und Statistik der MRT-Daten	12
2.3	Untersuchungen zur Bedeutung des DAI nach schwerem SHT	12
2.3.1	Patienten mit histologischer Diagnostik	12
2.3.2	Neuropathologische Diagnostik	13
2.3.3	Auswertung und Statistik der histopathologischen Daten	13
3	**Ergebnisse**	14
3.1	Kenndaten der Unfälle und ihrer Frühversorgung	14
3.1.1	Epidemiologische Ergebnisse	14
3.1.2	Zur Unfallschwere	15
3.1.3	Behandlungsergebnisse	17
3.2	Ergebnisse zu den CCT-Verlaufskontrollen	18
3.2.1	Radiologische Befunde im Verlauf	18

Seite

3.3 Anwendung der MRT-Klassifikation für das schwere SHT 22
3.3.1 Frequenz der Kategorien der MRT-Klassifikation 22
3.3.2 MRT-Klassifikation und Koma 23
3.3.3 MRT-Klassifikation und GOS 25
3.3.4 Besondere Krankheitsverläufe 28
3.4 Untersuchungen zum diffusen axonalen Hirnschaden 30
3.4.1 Mögliche Prädiktoren des histologisch verifizierten DAI 32

4 Diskussion 36
4.1 Daten zur Epidemiologie und Frühversorgung des SHT 37
4.2 CCT-Diagnostik beim schweren SHT 37
4.2.1 CCT-Prädiktoren einer Progredienz traumatischer Blutungen 38
4.3 Wertigkeit der „MRT-Klassifikation für das schwere SHT“ 38
4.3.1 Rezeption der MRT-Klassifikation in der Literatur 38
4.3.2 Die Konzeption der aktuellen MRT-Studie 39
4.3.3 Eigene Erfahrungen in der Anwendung der MRT-Klassifikation 40
4.3.4 Alternative Möglichkeiten in der Interpretation von MRT-Daten 41
4.3.5 Empfehlungen zum MRT in der Neurotraumatologie 42
4.4 Der histologische Nachweis des DAI beim Lebenden 42
4.4.1 Konzept und Design der aktuellen Studie 43
4.4.1.1 Neuropathologische Befunde 43
4.4.2 Bedeutung der Frequenz des histologischen DAI- Nachweises 44
4.4.3 DAI im histologischen und im neuroradiologischen Befund 45

5 Zusammenfassung 46

6 Literatur 48

Danksagung 55

Lebenslauf 56

Abkürzungsverzeichnis

APP	Amyloidvorläuferprotein
CCT	zerebrale Computertomographie, zerebrales Computertomogramm
CT	Computertomographie, Computertomogramm
DAI	diffuse axonal injury, dt: diffuser axonaler Hirnschaden
DWI	diffusion weighted imaging (MRT-Sequenz)
EDH	epidurales Hämatom
GCS	Glasgow Coma Score
GFAP	Gliafaserprotein
GOS	Glasgow Outcome Score
ICB	intrakranielle (intrazerebrale) Blutung
MRT	Magnet-Resonanz-Tomographie, Magnet-Resonanz-Tomogramm (Kernspintomographie / Kernspintomogramm)
SAB	Subarachnoidalblutung
SDH	subdurales Hämatom
SHT	Schädel-Hirn-Trauma
SPSS	ursprünglich: Statistical Package for the Social Sciences, dann: Superior Performing Software System, jetzt nur noch Eigenname
t	traumatisch

Publikation in Fachzeitschriften

Teile dieser Dissertation wurden bereits in folgenden Fachartikeln veröffentlicht

Pauli S, Kapapa T, Schütze M, Woischneck D
Anwendung der MRT-Klassifikation des schweren Schädelhirntraumas für Prognosestellung und Rehabilitationsplanung.
Neurologie und Rehabilitation 20 (2014): 17-23

Woischneck D, Kapapa T, Scheuerle A, Schütze M, Pauli S
The histological confirmation of diffuse axonal injury in severe brain injury survivors. Versicherungsmedizin. 66 (2014): 188-192

1 EINLEITUNG

Das schwere Schädel-Hirn-Trauma (SHT) ist eine häufige Ursache für Tod und Behinderung [4, 8, 20, 60]. Dabei trifft die Erkrankung naturgemäß viele Menschen in der „Blüte ihres Lebens“, im Gipfelpunkt ihrer persönlichen, familiären und gesellschaftlichen Leistungsfähigkeit [60]. Bei den Folgen des SHT wird daher nicht nur das schwere Schicksaal der Betroffenen und ihrer Familien in Rechnung gestellt; vielmehr ist leider auch die Negativbilanz für die Sozialversicherungssysteme durch Ausfall gerade der jüngeren Menschen in ihrer produktiven und reproduktiven Phase im Blickpunkt [20, 60].

1.1 AKTUELLE EPIDEMIOLOGISCHE DATEN ZUM SHT IN DEUTSCHLAND

Zwar nimmt die Zahl der Patienten, die ein schweres SHT erleiden, in Deutschland ab [20, 60], dennoch steigt seine Frequenz bei Kindern, Jugendlichen und jungen Erwachsenen [60]. Dabei sind zwei besonders gefährdete Gruppen auszumachen: Erstens junge Erwachsene nach Pkw-Unfall und zweitens Kinder unter 15 Jahren, die vor allem als Fußgänger oder Radfahrer angefahren werden. In dieser Altersgruppe ist das SHT mittlerweile die häufigste Todesursache [20]. Bei alten Menschen haben Unfallfolgen in der Morbiditätsstatistik insofern eine zunehmende Bedeutung, als Stürze immer häufiger werden und eine erhebliche Belastung des Gesundheitssystems darstellen [10, 80]. Schließlich ist anzumerken, dass bei Mehrfachverletzungen und Polytraumen die Gehirnverletzung die häufigste lebensbedrohliche Organverletzung darstellt und die Mehrzahl der Todesfälle aus dem SHT resultieren [22]. Das SHT hat also eine große Bedeutung für präventiv und therapeutisch tätige Ärzte.

1.2 KONTROVERSEN IN DER BEHANDLUNG DES SHT

Die Behandlungsergebnisse beim SHT („Outcome“) besserten sich vor allem in den 70er und 80er Jahren des letzten Jahrhunderts mit flächendeckender Einführung von Rettungssystemen, Intensivstationen und vor allem der zerebralen

Computertomographie (CCT) [4, 19]. Inwieweit sich in solchen Statistiken der Effekt einzelner Maßnahmen der Überwachung und der Behandlung widerspiegeln, ist umstritten [68]. Das Monitoring, die medikamentöse Therapie und die operativen Möglichkeiten sind zwar international weitgehend standardisiert, ihre Effizienz im Einzelnen aber hochgradig ungeklärt [21]. Damit werden auch in den nächsten Jahren zahlreiche Studien zu analysieren sein, die wichtige Detailfragen beleuchten und akzeptierte Standards revidieren werden [19].

1.2.1 Bedeutung der CT-Verlaufskontrolle nach SHT

Eines der seit Jahren diskutierten Probleme ist die Bedeutung der CCT-Verlaufskontrolle während der intensivmedizinischen Behandlungsphase [2, 11, 16, 17, 19, 24, 30, 50, 61]. In Deutschland wiesen vor allem Frowein et al. 1991 [28] darauf hin, dass es innerhalb von 6 bis 12 Stunden nach einem Unfall häufig zu einer sekundären Größenzunahme der traumatischen intrazerebralen Blutung („Kontusion“) oder zu Hirnödemen kommt. Umstritten blieb [11, 61], welche Faktoren so eine Größenzunahme frühzeitig wahrscheinlich machen. Könnte man diese Wahrscheinlichkeit und das Ausmaß frühzeitig vorhersagen, wäre die Behandlung des SHT zu verbessern. Da verlässliche Parameter bisher nicht definiert wurden, bewerten einige Arbeitsgruppen die frühe CCT-Verlaufskontrolle gar als überflüssig oder kritisch: Sie favorisieren ein rasches Absetzen sedierender Maßnahmen und richten die Notwendigkeit einer Folge-CCT nach dem neurologischen Befund aus [21], vor allem: Wird der Patient wach oder nicht [19, 21, 22].

1.2.1.1 Prophylaxe zur Verhinderung sekundärer Blutungen?

Die Auseinandersetzung um die CCT-Verlaufskontrollen nach SHT wird noch aktueller, kapriziert man sich besonders auf die sekundäre Größenzunahme traumatischer, intrazerebraler Blutungen [61]. Bei zunehmenden Erfahrungen in der Anwendung von rekombinanten Faktor VII-Gerinnungspräparaten, die vor allem das Größerwerden spontaner Hirnblutungen (ICB) verhindern können, besteht

Klärungsbedarf: Sind sekundäre Größenzunahmen in Folge-CCTs nach SHT so häufig und so desolat, dass der prophylaktische Einsatz eines solchen Präparates gerechtfertigt erscheint [60]. Auch hier erlaubt die Datenlage bisher keine Einschätzung, inwieweit der Einsatz der risikobehafteten und teuren Medikamente sinnvoll sein wird.

Zusammengefasst zeigt der Blick in die Literatur, dass es unklar bleibt, wann die CCT-Verlaufskontrolle nach schwerem SHT durchgeführt werden sollte und welche Parameter besonders eine sekundäre Verschlechterung anzeigen.

1.2.2 Der Einsatz der kraniellen Kernspintomographie

In den letzten Jahren wird die Kernspintomographie (MRT) nach schwerem Schädel-Hirn-Trauma (SHT) vermehrt durchgeführt, auch außerhalb klinischer Studien [6, 20, 22, 23, 32, 33, 46, 49, 77]. Es hat sich national und international gezeigt, dass die MRT-Daten kaum in die Akuttherapie einbezogen werden können [19, 22]. Hingegen ist es möglich, sie für die Optimierung der Schnittstelle zur Neurorehabilitation und in der Rehabilitation selbst zu nutzen: Für die Prognose des Komaverlaufs [77] und des Outcomes [23], die Indikation zu Beatmung und zur Tracheotomie [74, 76] oder die Beurteilung der Wiedergewinnung der Eigenatmung [75]. Ein Schwerpunkt der MRT-Literatur ist die Rehabilitation von Kindern und Jugendlichen nach SHT [13, 15, 72].

1.2.2.1 Vorstellung der MRT-Klassifikation des SHT

Trotz ermutigender Ergebnisse [19, 21, 22] bleibt die Durchführung der MRT aber in den Kliniken auf Einzelfälle begrenzt [68]. Grund ist die schwierige Analyse einer kraniellen MRT nach schwerem SHT: Sie liefert eine Fülle von Daten, deren klinische Interpretation offen ist [21]. Regelmäßig finden sich immens viele Läsionen in unterschiedlichen Verteilungen, die alle gewertet werden müssten. Ein Ausweg ist der Versuch, Gruppen von Läsionen zusammenzufassen, also Kategorien zu bilden. Dieses Verfahren wurde historisch [30, 50, 51] zunächst für die

kranielle Computertomografie angewendet. Für die MRT-Diagnostik ist bisher ein Vorschlag gemacht worden: 2001 publizierten Firsching, Woischneck und Mitarbeiter [21] eine Klassifikation von Patienten nach schwerem SHT auf der Basis von MRT-Daten. Dabei (Tab. 1, Abb. 1) wurde unterschieden zwischen Grad I-Läsionen (ohne Hirnstammbeteiligung) und Grad II – IV-Läsionen (mit Hirnstammschädigung). Die Kategorien der Klassifikation korrelierten strikt und signifikant mit Komadauer, Letalität und der Überlebensqualität (Tab. 1). Eine Prädiktion dieser Parameter in der frühen Phase nach Unfall erschien möglich [19, 21, 23].

Tab. 1: Die Kernspintomographie (MRT)-Klassifikation des schweren Schädel-Hirntraumas in Bezug auf Glasgow Outcome Score (GOS) [21]

Grad	Läsionen nachweisbar	mittlere Komadauer	Mortalität	Merkmale des GOS*
I	ausschließlich supratentoriell	3 Tage	14%	zumeist nicht behindert
II	einseitig im Hirnstamm (unabhängig der Ebene)	7 Tage	23%	zumeist leicht behindert
III	beidseitig oder Mittellinie im Mesenzephalon	13 Tage	24%	30% apallisch
IV	beidseitig im Pons	kein Erwachen aus dem Koma	fast 100%	keine Überlebenden (ein Patient übelebt komatös)

Teilaspekte dieser Studie wurden seitdem im Schrifttum zitiert, je nach Interessenschwerpunkt des Autors [46, 49, 62, 67]. Es finden sich aber keine Arbeiten, in denen die Klassifikation systematisch angewandt und überprüft geworden wäre. So entwickelte sich der Ansatz, die Wertigkeit der Klassifikation und ihre prognostische Aussagekraft erstmalig systematisch am eigenen Patientengut zu untersuchen.

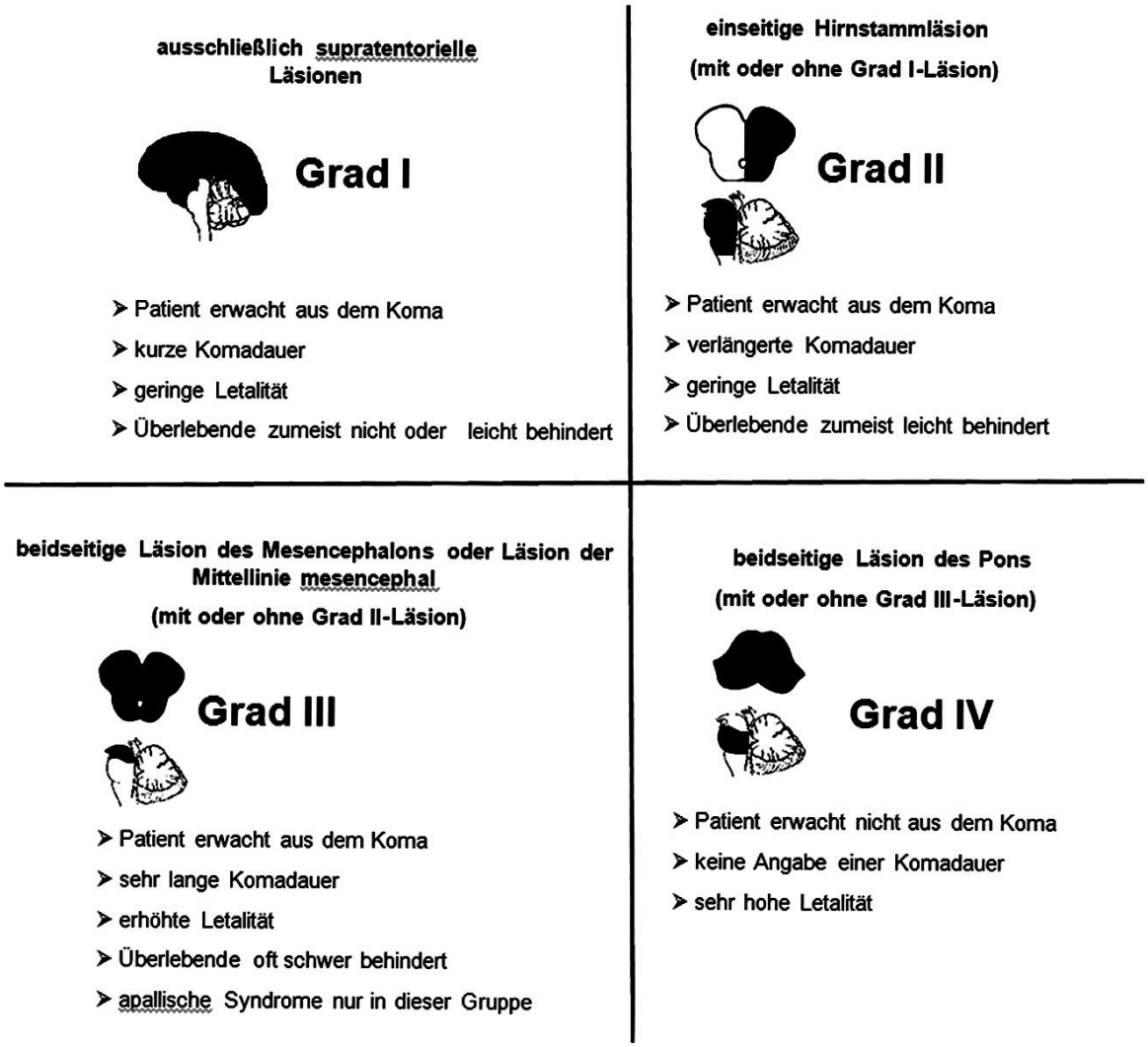

Abb. 1: Darstellung der Kategorien (Grade) der MRT-Klassifikation mit ihren wesentlichen Merkmalen (nach Woischneck, Habilitationsschrift) [73]

1.2.3 DIE BEDEUTUNG DES DIFFUSEN AXONALEN HIRNSCHADENS

Wie dargestellt, ist das Verständnis für die Verletzungen des Gehirns durch die Entwicklung der Bildgebung in den letzten Jahren geprägt worden [23]. Da viele der Befunde in CCT und MRT pathogenetisch nicht sicher einzuordnen waren und sind, entwickelte sich, vor allem durch Marshall [51] und Genarelli [30, 31], die Vorstellung von einem diffusen Hirnschaden. Als Grundlage für den diffusen Hirnschaden wurde auf das histopathologisch definierte Krankheitsbild des „diffuse axonal injury“ (DAI) (deutsch: diffuser axonaler Hirnschaden) [1] zurückgegriffen: Es kommt durch die traumatische Schädigung des Zytoskeletts der zerebralen

Neurone zu einem Verlust der Mikrotubuli, die für den axonalen Transport unabdingbar sind. Folglich ist dieser gestört und die Ansammlung von nicht weitergeleiteten Substanzen führt zu einer reaktiven, lokalen Schwellung des Axons, die - wenn ausgeprägt - zu einer Waller'schen Degeneration führen kann [12, 66].
In der historischen Abfolge wurden zunächst Läsionen im CCT [31, 49], dann im morphologischen MRT [21, 33, 34, 63, 78] und schließlich auch im Fibre tracking [52, 56, 59, 69] als DAI klassifiziert. Dem Nachweis des DAI auf radiologischer Grundlage wird eine hohe prognostische Bedeutung beigemessen. Vor allem in den gutachterlichen Empfehlungen [29, 77] werden Veränderungen in den MRT-Aufnahmen sowohl in der frühen als auch der späten posttraumatischen Phase als DAI interpretiert und als klare, gutachterlich ausschlaggebende, morphologische Basis für eine Behinderung angenommen.

1.2.3.1 Vergleich Histologie und klinische Bildgebung

In der Literatur wird kaum berücksichtigt, dass der DAI eine histologische Diagnose ist. Er wurde bisher nachgewiesen bei der Sektion Verstorbener [7, 38, 40, 41, 54, 67] und in Tierexperimenten [1, 66]. Allerdings kann aus beiden Ansätzen kein sicherer Rückschluss auf die prognostische Wertigkeit des DAI gezogen werden [19, 21, 44, 82]. Da Daten bei Überlebenden des schweren SHT eine Ausnahme sind, ist auch ein Vergleich zwischen Neuroradiologie und Histopathologie nicht geführt worden. Sich diesen beiden Fragen zu nähern, war das Ziel der hier dargestellten Untersuchungen.

1.3 Fragestellungen

1. Da die Neurochirurgie der Uniklinik Ulm 2005 personell ausgebaut wurde und seitdem vermehrt SHT-Patienten betreut, eröffnet die Untersuchung die Möglichkeit, die Epidemiologie und die Frühversorgung der neurotraumatologischen Patienten zu beschreiben. Diese Auswertung ist für die CCT- und MRT-Analyse insofern wichtig, als deren Ergebnisse nur sinnvoll sind, wenn das Patientengut in Ulm dem nationalen Querschnitt entspricht.

2. Ein Problem der CCT-Kontrollen nach schwerem SHT ist die rechtzeitige Erfassung einer sekundären Vergrößerung von Hirnblutungen [24, 72]. Anhand einer retrospektiven CCT-Verlaufsanalyse einschließlich perimetrischer Daten soll untersucht werden, welche Daten der ersten CCT-Untersuchung nach Unfall als Prädiktor einer Verschlechterung in den Verlaufskontrollen dienen können.

3. Ein Problem der MRT-Untersuchungen nach schwerem SHT ist die Unsicherheit in der Auswertung der Datenflut beim einzelnen Patienten. Ziel der Studie ist es, die bisher einzige vorliegende MRT-Klassifikation [21], die diese Auswertung vereinfachen soll, auf ihre Verlässlichkeit hin zu überprüfen.

4. Ein Problem der Interpretation von CCT- und MRT-Daten ist die Gleichsetzung radiologischer Befunde [19, 21] mit dem histologischen Bild des diffusen axonalen Hirnschadens [1]. Die Studie untersucht die Frequenz des DAI und will ein Konzept entwickeln, das einen Vergleich Histologie zu Radiologie in Zukunft ermöglichen könnte.

2 METHODIK

Die retrospektive Studie analysierte die Krankheitsverläufe von 151 Patienten, die nach einem schweren SHT zwischen 2003 und 2008 primär in die Universitätsklinik in Ulm (damals: Klinikbereich Safranberg) eingeliefert worden waren. Es handelte sich um eine retrospektive, deskriptiv-explorative Erhebung im Sinne einer Kohortenstudie. Sie wurde mit Bewilligung der Ethikkommission (AZ 281/08) der Universität Ulm durchgeführt. Alle rekrutierten Patienten wiesen bei Ankunft in der Notaufnahme der Uniklinik Ulm einen Glasgow Coma Score (GCS) [64] unter 8 auf und waren bewusstlos [26]. Bei allen Betroffenen ließ sich in der initialen CCT mindestens eine traumatische intrazerebrale Läsion nachweisen. Die klinischen Angaben wurden den Unterlagen der anästhesiologischen Intensivstation der Universitätsklinik Ulm entnommen. Aufgenommen in die Studie wurden letztlich kontinuierlich alle Fälle von 2003 bis 2008, die den genannten Kriterien entsprachen. Als bewusstlos (komatös) wurden dabei Patienten eingestuft, die nicht in der Lage waren, die Augen zu öffnen und Aufforderungen zu befolgen [26]. Es wurden nur Patienten in die Auswertung aufgenommen, die mindestens 24 Stunden im Koma verblieben waren. Sediert wurde soweit wie es für eine notwendige maschinelle Beatmung erforderlich war. Sedierungsmittel kamen zudem vor endotrachealem Absaugen und für eine symptomatische Behandlung im Rahmen eines Mittelhirnsyndroms zum Einsatz.

2.1 UNTERSUCHUNGEN ZUR CCT-VERLAUFSKONTROLLE NACH SCHWEREM SHT

Alle rekrutierten Patienten wurden hinsichtlich ihrer CCT-Ergebnisse ausgewertet. Für die Analyse der MRT-Befunde und der histologischen Bilder konnten jeweils Untergruppen dieser 151 Verletzten herangezogen werden.

2.1.1 PATIENTEN ZUR CCT-DIAGNOSTIK

Es handelte sich um 57 Frauen (38%) sowie 94 Männer (62%). Das mittlere Alter der Verletzten betrug 46 Jahre mit einer Spannbreite von 18 bis 92 Jahren.

43% der Patienten waren Opfer eines Sturzes und 42% eines Verkehrsunfalls. 2% der Patienten hatten ein isoliertes SHT erlitten, 98% dagegen eine Mehrfachverletzung. Dabei war in 55% dieser Fälle mehr als eine zusätzliche, extrakranielle Verletzung vorhanden. 6 Monate nach Unfall erfolgte die Evaluierung des Glasgow Outcome Scores (GOS). Von den 151 Patienten verstarben 35 (23%), 15 (10%) waren apallisch, 28 (19%) Patienten waren schwer und 38 (25%) leicht behindert. 35 (23%) Patienten überlebten ohne Behinderung.

2.1.2 DURCHFÜHRUNG DER CCT-UNTERSUCHUNGEN

Die Indikation für die zerebrale Computertomographie (CCT) ergab sich aus der aktuellen Richtlinie der Deutschen Gesellschaft für Neurochirurgie für das Schädel-Hirn-Trauma. Die Anfertigung der ersten CCT erfolgte im Median 2 Stunden und 50 Minuten nach Unfall. Die zweite CCT erfolgte routinemäßig innerhalb von 6 Stunden nach der ersten CCT, es sei denn, der Betroffene erwachte aus dem Koma oder verschlechterte sich in der Komatiefe. 89% der Betroffenen erhielten eine zweite CCT (Abb. 2). Mit den gleichen Einschränkungen erfolgte die dritte CCT 12 Stunden nach der zweiten. Kontroll-CCTs wurden nicht durchgeführt, wenn die Patienten zuvor verstarben, in zu schlechtem Kreislauf- oder Beatmungszustand waren oder intermediär bereits aus dem Koma erwacht waren. Letztlich erhielten noch 63% der Patienten eine CCT zum dritten Untersuchungszeitpunkt (Abb. 2).

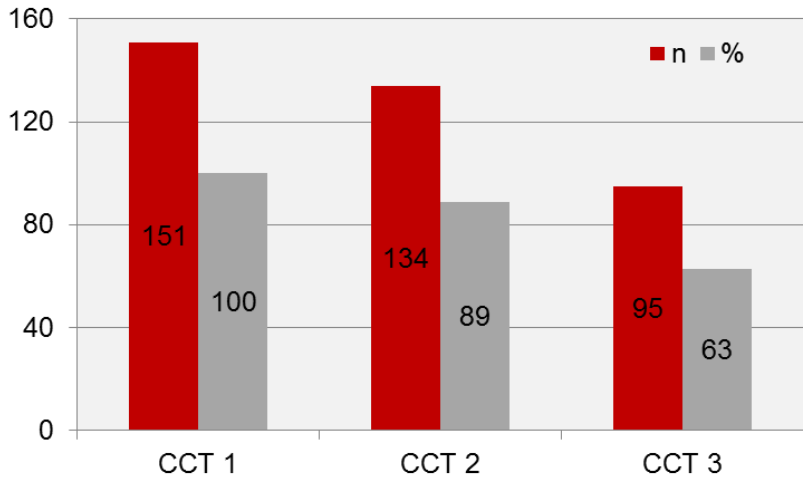

Abb. 2: Häufigkeit der computertomografischen Verlaufskontrollen nach Schädel-Hirn-Trauma bei der Untersuchung zu morphologischen Befunden in Überwachung und Prognosestellung beim Schädel-Hirn-Trauma an der Klinik für Neurochirurgie der Universität Ulm 2003-2008

2.1.3 Analyse der CCT-Aufnahmen

Die Analyse der CCT-Aufnahmen erfolgte durch einen Neuroradiologen, dem der klinische Verlauf der Patienten nicht bekannt war.
Ausgewertet wurden:
1. Anzahl und Frequenz intrakranieller traumatischer Blutungen. Dabei wurde unterschieden in extrazerebrale subdurale (SDH) oder epidurale (EDH) Hämatome, traumatische Subarachnoidalblutungen (tSAB) und intrazerebrale Blutungen (tICB).
2. Im Fall einer tICB wurde deren Volumen mittels Planimetrie abgeschätzt. Dabei kam die ABC/2-Formel zum Einsatz [25, 38], die in der Literatur für eine approximative Planimetrie von intrakraniellen Blutungen in unterschiedlichen Indikationsbereichen empfohlen wird [38].

2.1.4 Datenauswertung der CCT

Analysiert wurden die zeitlichen Veränderungen der radiologischen Daten entlang der drei Untersuchungszeitpunkte. Die statistischen Berechnungen erfolgten mittels der Software SPSS 16.0 von SPSS Inc. (1989 – 2007). Signifikanz wurde angenommen für $p<0,05$.

2.2 Untersuchungen zur MRT-Diagnostik nach schwerem SHT

30 der 151 Patienten konnten einer frühen MRT-Diagnostik unterzogen und mittels der MRT-Klassifikation (Tab. 1) eingeordnet werden. Die durchgeführten MRT-Untersuchungen ersetzten eine CCT-Verlaufskontrolle. Alle Patienten waren zum Zeitpunkt der MRT-Diagnostik intubiert und beatmet. Patienten in kreislaufinstabilem Zustand oder mit Metallimplantaten konnten in der MRT nicht untersucht werden [24].

2.2.1 STUDIENDESIGN BEI MRT-ANALYSEN

Die MRT wurde zwischen 12 Stunden und 8 Tagen nach Einlieferung veranlasst. Alle Patienten wurden an einem 1,5 Tesla Kernspintomographen (Symphony, Siemens, Erlangen, Deutschland) mit folgenden Sequenzen untersucht:

1. sagittale Spinecho T1 nativ, TR 568ms, TE 12ms, Flipwinkel 80°, 5mm Schichtdicke, 256x256 Matrix,
2. koronare Turbospinecho FLAIR (fluid attenuated inversion recovery), TR 9000ms, TE 123ms, TI 2500ms, Flipwinkel 180°, Matrix 256x256, spektral fettgesättigt, Schichtdicke 5mm,
3. transversale Doppelechosequenz, TR 3700, TE 13 bzw. 115 ms, Turbofaktor 5, Flipwinkel 150°, Matrix 512x512, Schichtdicke 5 mm und
4. transversale blutungssensitive T2*-Gradientenechosequenz, TR 910ms, TE 26ms, Flipwinkel 20°, 5mm Schichtdicke, 26 Schichten Hz/Pixel, 5mm Schichtdicke, 26 Schichten mit 2 B-Werten (0 und 1000 mm/s²) und 16 Diffusionsrichtungen.

Alle Sequenzen erfassten jeweils den gesamten Hirnschädel.

Die Läsionen wurden entsprechend der MRT-Klassifikation erfasst und katalogisiert (Tab. 1).

2.2.2 PATIENTEN ZUR MRT-DIAGNOSTIK

Ausgewertet wurden die Daten von 20 Männern (67%) und 10 Frauen (33%) nach SHT. Das mittlere Alter betrug 44,6 Jahre (Spannbreite: 10 – 83). 5 Patienten (17%) wurden an einem Epiduralhämatom und 13 (43%) an einem Subduralhämatom operiert. In 13 Fällen erfolgte eine Hemikraniektomie mit Duraerweiterungsplastik. Nach 6 Monaten und Erhebung des Glasgow Outcome Scores (GOS) waren 6 Patienten (20%) verstorben, 6 (20%) apallisch, 5 (18%) Patienten schwer und 7 (22%) leicht behindert. 6 Patienten überlebten ohne Behinderung (20 %).

2.2.3 Datenauswertung und Statistik der MRT-Daten

Zur statistischen Analyse wurden die Kategorien der MRT-Klassifikation als ordinale Daten behandelt und auf der X-Achse angesiedelt. Kontinuierlich verteilte Daten (Komadauer) wurden ihnen mittels ANOVA auf der Y-Achse gegenüber gestellt (Signifikanztest: Student-t-Test). Nominal (Zugehörigkeit zu einer Kategorie) und ordinal verteilte Daten (GOS) wurden mittels Kreuztabelle korreliert (Signifikanztest: Chi^2-Test). Signifikanz wurde für $p<0,05$ angenommen. Die Berechnungen erfolgten mittels der Software WinSTAT (R. Fitch Software).

2.3 Untersuchungen zur Bedeutung des DAI nach schwerem SHT

Es wurden die zerebralen Proben von 24 Patienten, die nach schwerem SHT operiert worden waren, histopathologisch auf das Vorliegen eines DAI untersucht. Alle Patienten waren nach SHT mindestens 24 Stunden bewusstlos und wiesen in der initialen CCT mindestens eine intrakranielle Verletzung auf. Alle Patienten erhielten eine CCT-Verlaufsdiagnostik nach klinischen Standards [60]. In 4 Fällen konnte eine CCT-Kontrolle durch eine MRT ersetzt werden.

2.3.1 Patienten mit histologischer Diagnostik

Rekrutiert wurden 24 Patienten (10 Frauen, 14 Männer) im mittleren Alter von 53,7 Jahren (24 – 68 Jahre). Alle waren Opfer von Hochrasanztraumen (14 Verkehrsunfälle, 10 Stürze aus großer Höhe).
Alle Patienten waren zwischen dem Unfalltag (= Tag 1) und dem 8. Tag operiert worden, wodurch die Möglichkeit bestand, Hirngewebe zur neuropathologischen Diagnostik einzusenden (22mal Kontusionen, 2mal Hirnprolapsgewebe). Die Entnahmen erfolgten temporal (11), frontal (8), parietal (4) und zerebellär (1).
Es wurde kein Hirngewebe mit dem Ziel der histologischen Untersuchung entnommen.

2.3.2 NEUROPATHOLOGISCHE DIAGNOSTIK

Ein diffuser axonaler Hirnschaden wurde durch den Neuropathologen diagnostiziert, wenn zwei Tests entsprechende Veränderungen nachwiesen [12, 37, 43]:

1. Versilberungsreaktion mit Darstellung der Axonfasern, die, wenn sie rupturiert sind, sich teils zurückziehen und dann korkenzieherartig gestalten oder durch den gestörten axonalen Transport balloniert sind. In unserer Studie wurde die Versilberungsreaktion nach Bodian eingesetzt [43].
2. Der immunhistochemische Nachweis mittels eines Amyloidvorläuferproteins (APP). Bei Ruptur oder anderweitiger Schädigung des Axons wird der axonale Transport unterbrochen und es kann zur Akkumulation des APP an der Rupturstelle kommen. Immunhistologisch ist dieses APP mit Antikörpern gegen das Amyloid-Beta-Protein nachzuweisen, und man erkennt dann aussprossende, in Teilen aufgequollene, positiv markierte Neuriten [43].

2.3.3 AUSWERTUNG UND STATISTIK DER HISTOPATHOLOGISCHEN DATEN

Die histopathologischen Daten wurden zum klinischen Verlauf und zu neuroradiologischen Befunden in Beziehung gesetzt. Die Berechnungen erfolgten mittels der Software WinSTAT (R. Fitch Software), Signifikanz wurde angenommen für $p<0,05$.

3 ERGEBNISSE

3.1 KENNDATEN DER UNFÄLLE UND IHRER FRÜHVERSORGUNG

Für die Auswertung von CCT- und MRT-Daten bei neurotraumatologischen Patienten ist es wichtig, einen Überblick über die wesentlichen epidemiologischen Daten zur Unfallgenese und zur Akutversorgung zu bekommen. Nur so können Detailergebnisse richtig bewertet werden. Daher erfolgt zunächst eine Analyse der 151 Patienten der Gesamtgruppe unter klinischen Aspekten.

3.1.1 EPIDEMIOLOGISCHE ERGEBNISSE

Wie unter 2.1 dargestellt, handelte es sich um 57 Frauen (38%) sowie 94 Männer (62%). 43% der Patienten waren Opfer eines Sturzes und 42% eines Verkehrsunfalls. Bei den Männern waren ab dem 40. Lebensjahr, bei den Frauen erst oberhalb des 60. Lebensjahres Stürze häufiger die Unfallursache als Verkehrsunfälle (Abb. 3). 2% der Patienten hatten ein isoliertes SHT erlitten, 98% dagegen eine Mehrfachverletzung. In 55% dieser Fälle war mehr als eine zusätzliche extrakranielle Verletzung vorhanden (die intrakraniellen Komorbiditäten sind in Abb. 4 dargestellt).

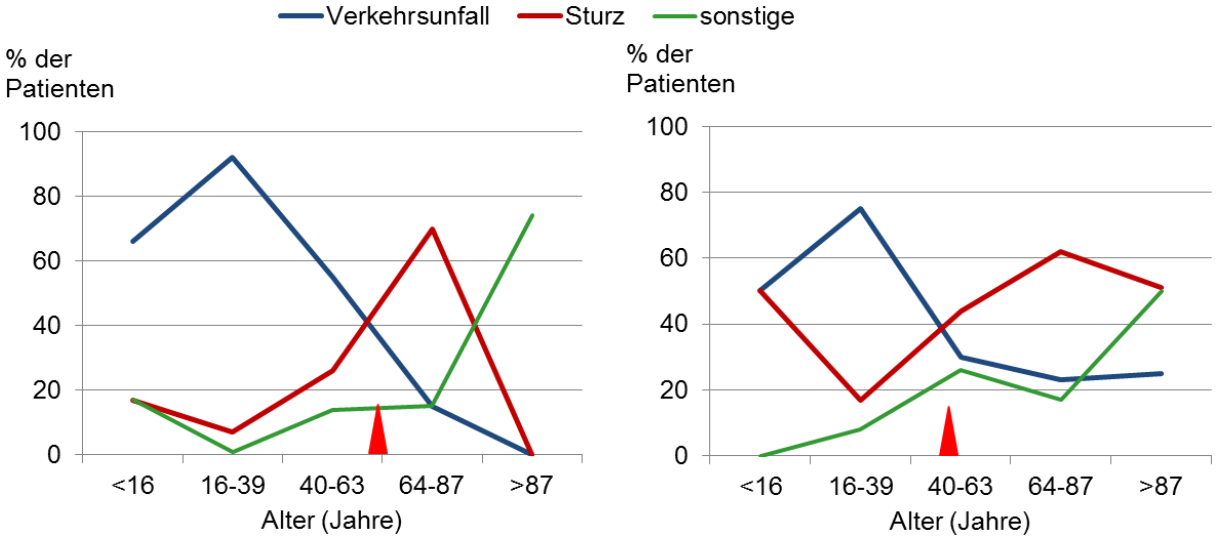

Abb. 3: Unfallursachen: Alter und Geschlecht (links Frauen, rechts Männer). Die Jüngeren verunfallen überwiegend durch Verkehrsunfälle, die Älteren durch Stürze. Das Alter, in dem diese beiden Ursachen sich in der Häufigkeit umkehren (Dreiecke!) ist bei Frauen höher als bei Männern. Untersuchung zu morphologischen Befunden in Überwachung und Prognosestellung beim Schädel-Hirn-Trauma an der Klinik für Neurochirurgie der Universität Ulm 2003-2008.

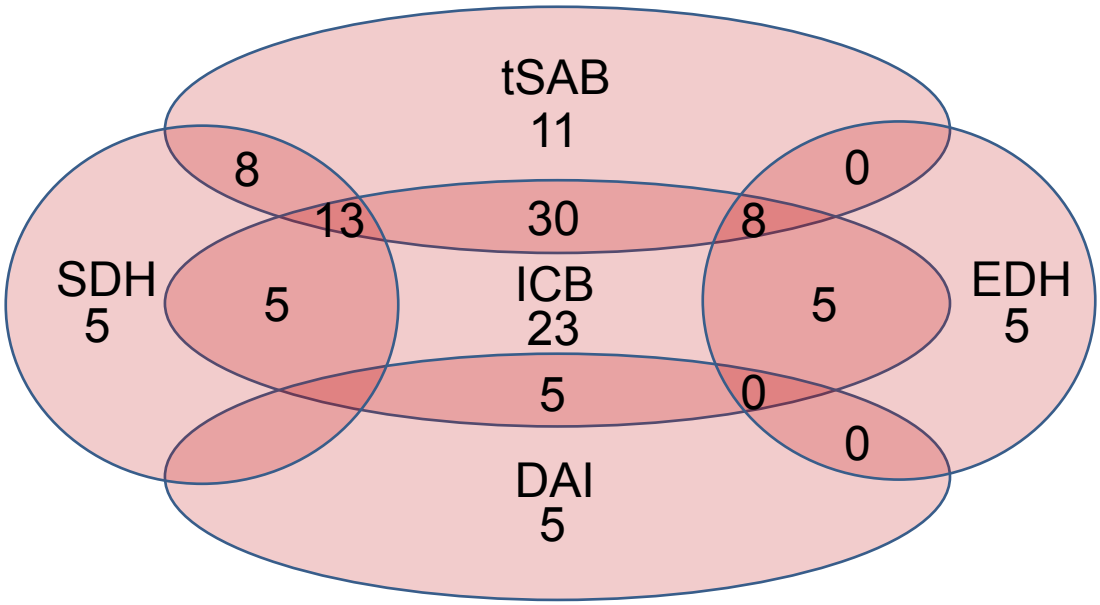

Abb. 4: Komorbidität traumatischer intrakranieller Läsionen in der ersten zerebralen Computertomographie bei der Untersuchung zu morphologischen Befunden in Überwachung und Prognosestellung beim Schädel-Hirn-Trauma an der Klinik für Neurochirurgie der Universität Ulm 2003-2008. Die mit Abstand häufigste Kombination intrakranieller Blutungen nach Schädel-Hirntrauma war die aus tSAB mit ICB (30 Patienten). An 2. Stelle der Häufigkeiten waren 23 Patienten mit ausschließlicher ICB.
(tSAB = traumatische Subarachnoidalblutung, ICB=intrazerebrale Blutung, SDH = Subduralhämatom, EDH = Epiduralhämatom, DAI = Diffuse Axonal Injury) In diese Auswertung gingen 123 vollständige Datensätze von den insgesamt 151 Datensätzen ein

3.1.2 Zur Unfallschwere

Alle Patienten waren bei Eintreffen im Studienzentrum bewusstlos, hatten also ein schweres SHT erlitten. Bei Aufnahme auf der Intensivstation waren 78% weiterhin im Koma, 19% waren wach und desorientiert, 3% bewusstseinsklar (Tab. 2); damit hatten in einem klinisch relevanten Sinn 78% ein schweres SHT erlitten. Es gab zwischen diesen einzelnen Gruppen keine signifikanten Unterschiede bezüglich Alter oder Geschlecht (Tab. 2). Besonders unter den schweren SHT-Fällen überwogen in den mittleren Altersjahrgängen die Männer (Tab. 2).

Tab. 2: Schweregrad des Schädel – Hirn-Traumas: Alter und Geschlecht (Untersuchungszeitpunkt: Aufnahme auf der Intensivstation Universitätsklinik Ulm, Zeitraum 2003-2008)

		Alter (Jahre)				
Schweregrad	**Geschlecht**	**<16**	**16 - 39**	**40 - 63**	**64 - 87**	**>88**
leicht (3%)	Frauen	0	1	0	0	0
	Männer	0	1	1	1	0
mittelschwer (19%)	Frauen	0	2	0	6	2
	Männer	1	5	5	7	1
schwer (78%)	Frauen	6	7	7	21	2
	Männer	3	24	19	25	1

Bei stationärer Aufnahme hatten 13,5% der Betroffenen (n=33) beidseits weite oder mittelweite, lichtstarre Pupillen (Abb. 5). 10 dieser Patienten wiesen einen GCS von 3 auf, einer hatte einen systolischen Blutdruck unter 90mmHg.

die Mehrheit der Patienten erreichten die Uniklinik Ulm innerhalb von 3 Stunden. Die Patienten, die länger als einen Tag bewusstlos blieben, benötigten länger als die leichter Verletzen bis in die Klinik (Abb. 6), wobei aber auch hier 50% der Betroffenen innerhalb von 4 Stunden nach Unfall eintrafen.

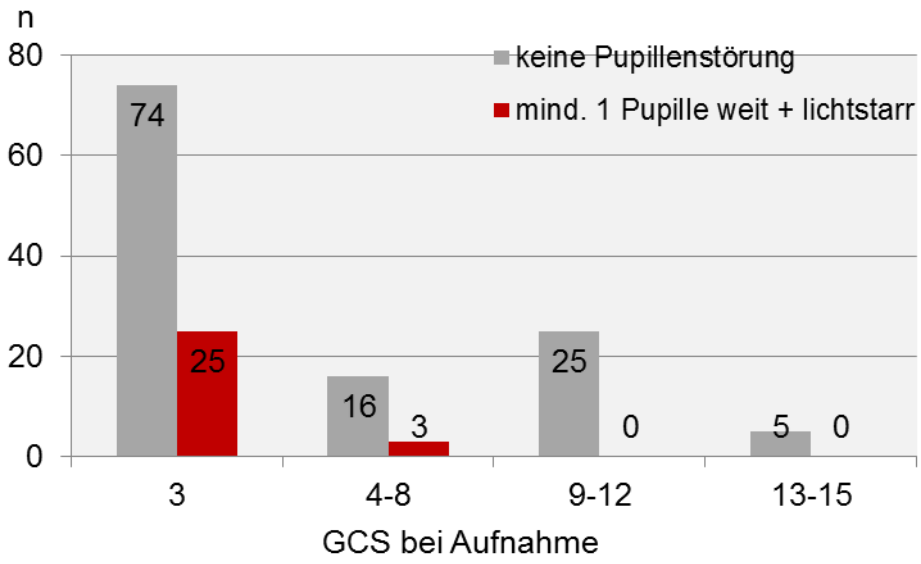

Abb. 5: Komagrad bei stationärer Aufnahme. Die maximale Komatiefe (Glasgow Coma Score von 3 und eine posttraumatische Pupillenstörung) fand sich bei 25 Patienten bei der Untersuchung zu morphologischen Befunden in Überwachung und Prognosestellung beim Schädel-Hirn-Trauma an der Klinik für Neurochirurgie der Universität Ulm 2003-2008.

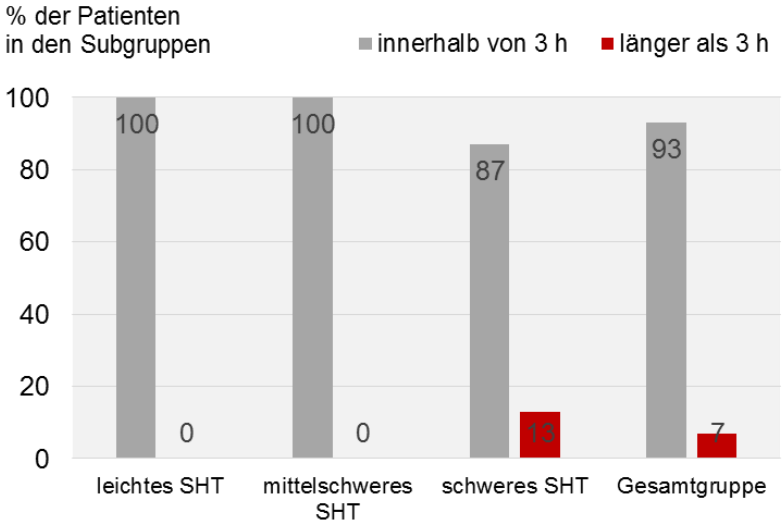

Abb. 6: Intervall Unfall bis Klinikeinlieferung in Abhängigkeit vom Schweregrad des Schädel-Hirn-Traumas. Die Mehrheit der Patienten erreicht innerhalb von 3 Stunden die Klinik, im Durchschnitt nach 72 Minuten. bei der Untersuchung zu morphologischen Befunden in Überwachung und Prognose-stellung beim Schädel-Hirn-Trauma an der Klinik für Neurochirurgie der Universität Ulm 2003-2008.

3.1.3 BEHANDLUNGSERGEBNISSE

Patienten mit leichtem SHT verbrachten durchschnittlich 9,4 Tage auf der Intensivstation, die mit mittelschwerem SHT 6,2 und die mit schwerem Schädel-Hirn-Trauma 9,8 Tage. Letztlich ergab sich eine Gesamtaufenthaltsdauer in der Universitätsklinik von 15,4 (leichtes SHT), 14,2 (mittelschweres) und 15,7 (schweres SHT) Tagen (Abb. 7).

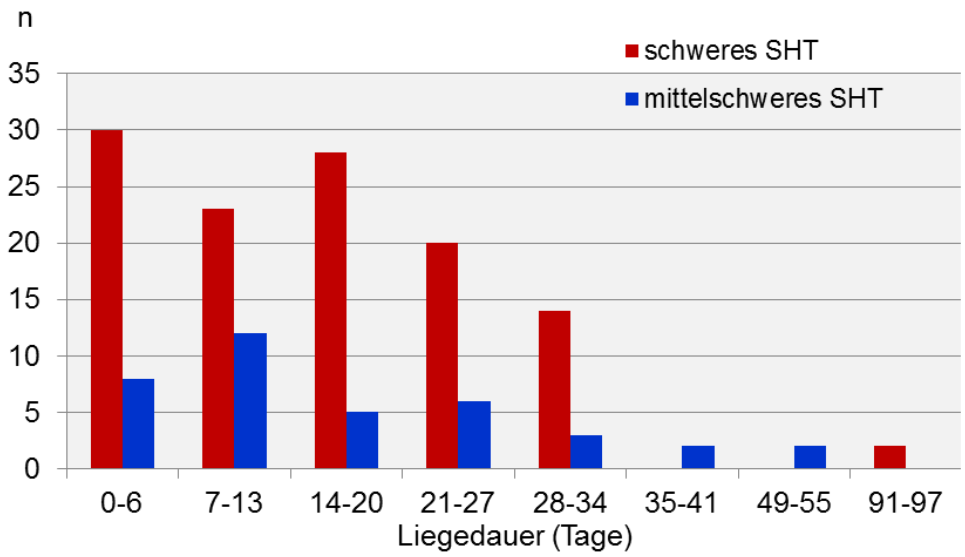

Abb. 7: Aufenthaltsdauer in der Akutklinik. Patienten nach schwerem Schädel-Hirn-Trauma (SHT) bleiben im Durchschnitt 15,7 Tage, nach mittelschwerem SHT 14,2 Tage auf der Intensivstation. Universität Ulm Zeitraum 2003-2008

3.2 ERGEBNISSE ZU DEN CCT-VERLAUFSKONTROLLEN

Die erste CCT-Diagnostik erfolgte in 56% der Fälle innerhalb von 4 Stunden nach Unfall. Die mediane Zeit bis zu dieser Untersuchung betrug 2 Stunden 50 Minuten. Bei 20% aller Patienten dauerte es mehr als 8 Stunden, bis die erste CCT-Diagnostik erfolgt war. 89% der Betroffenen erhielten eine zweite CCT, 63% eine dritte Untersuchung (s. Abb. 2).

Die erste CCT-Verlaufskontrolle erfolgte im Durchschnitt 13 Stunden nach der initialen CCT-Diagnostik, wurde diese zweite CCT-Untersuchung innerhalb von 6 Stunden nach der ersten durchgeführt, so lag der mediane GCS der Betroffenen bei 5,3, wurde sie nach 6 Stunden durchgeführt, lag der GCS bei 4,7. In der ersten Gruppe waren zudem mehr Patienten (76%) kraniotomiert worden als in der zweiten (58%). Die Verlaufskontrolle wurde also durchgeführt unter Aspekten der Kontrolle des operativen Situs (dann eher früher) und dem Eindruck der Komatiefe (bei prognostisch sehr schlechter Situation erst verzögert).

Das zeigt sich auch darin, dass 18 Patienten, bei denen man im ersten CT Verletzungen feststellen konnte, keine zweite CCT erhielten; 9 von ihnen starben.

3.2.1 RADIOLOGISCHE BEFUNDE IM VERLAUF

Alle 151 Patienten wiesen eine traumatogene Läsion in der ersten CCT auf. In der ersten CCT waren zu 64% eine tICB und zu 56% eine tSAB nachweisbar. Die Lokalisation der tICB betraf zu 46% den frontalen, zu 25% den temporalen und zu 20% den parietalen Kortex (Abb. 8). Diese relativen Häufigkeiten änderten sich im Verlauf nicht. Das parallele Auftreten von Blutungen in unterschiedlichen, intrakraniellen Kompartimenten ist in Abb. 4 aufgegliedert.

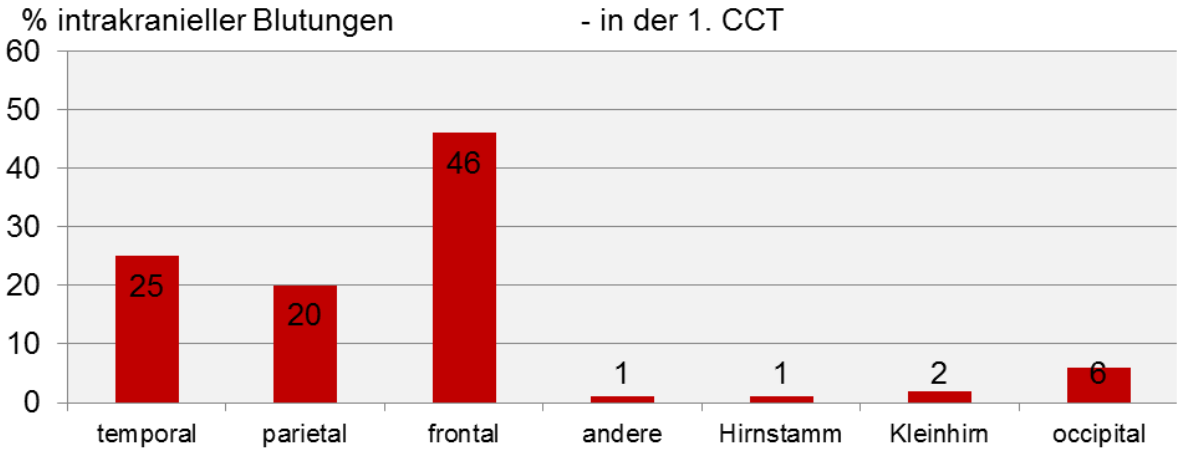

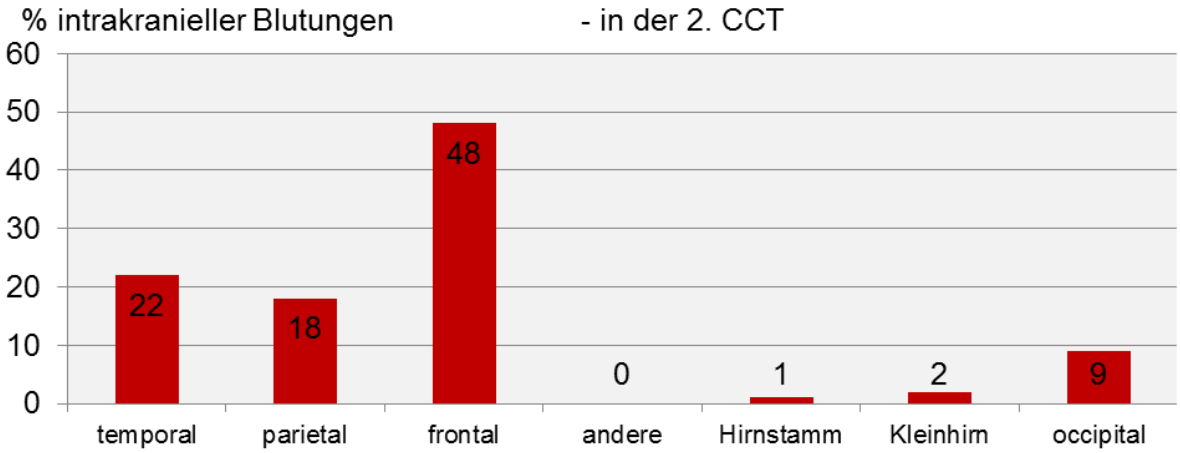

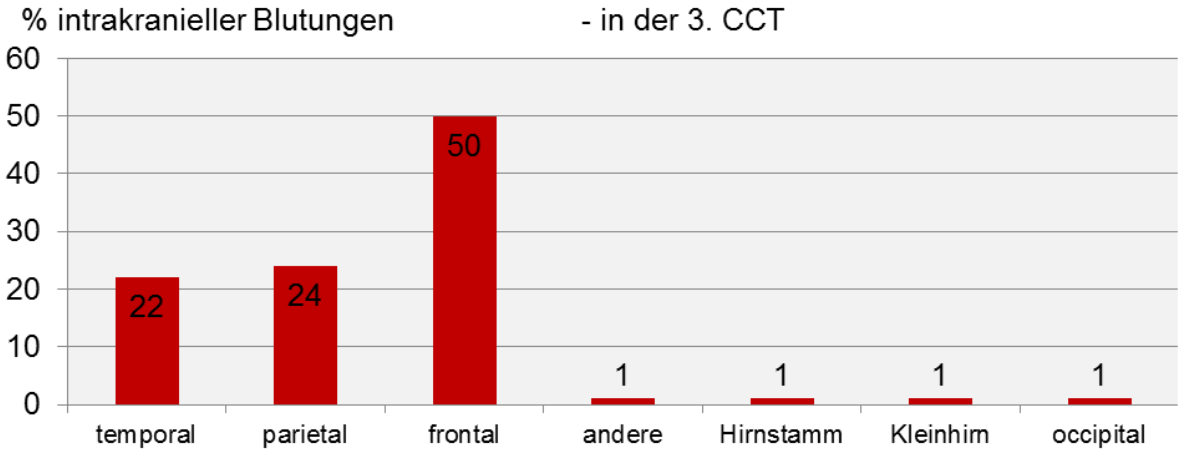

Abb. 8: Verteilung der intrakraniellen Blutungen im computertomografischen Verlauf bei der Untersuchung zu morphologischen Befunden in Überwachung und Prognosestellung beim Schädel-Hirn-Trauma an der Klinik für Neurochirurgie der Universität Ulm 2003-2008.
Überwiegend parietale, temporale und vor allem frontale Läsionen. Dies entspricht der in der Literatur angegebenen Verteilung traumatischer intrakranieller Läsionen in der kraniellen, computertomographischen (CCT)-Diagnostik.

Intrazerebrale Blutungen mit einem Volumen unter 4ml sowie zwischen 10 und 20ml nahmen im Verlauf an Frequenz ab, Blutungen zwischen 5 und 10ml und über 20ml wurden dagegen zwischen CCT 1 und 2 sowie zwischen CCT 2 und 3 signifikant häufiger und größer (Abb. 9).

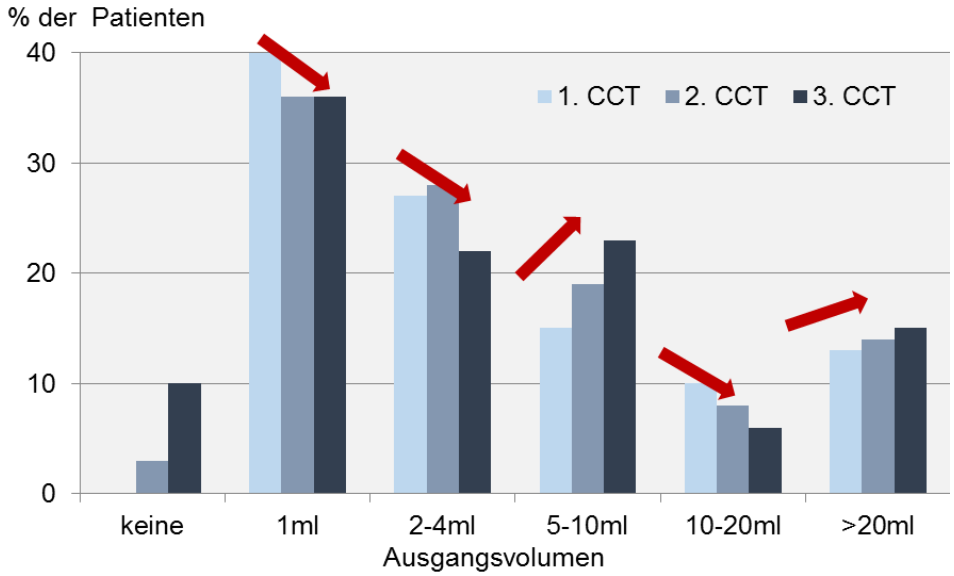

Abb. 9: Volumenentwicklung der traumatischen Blutungen in Abhängigkeit vom initialen Volumen bei der Untersuchung zu morphologischen Befunden in Überwachung und Prognosestellung beim Schädel-Hirn-Trauma an der Klinik für Neurochirurgie der Universität Ulm 2003-2008.
Abnahme des Volumens vor allem bei Patienten mit einem Ausgangsvolumen zwischen 1 und 4 ml, Zunahme des Volumens Frequenz Blutungen von 5-10 ml Volumen, geringer auch >20ml. Letztlich ist bei Patienten mit Blutungen zwischen 5 und 10 ml sowie über 20 ml das Risiko der Progredienz am höchsten.
Das Ausgangsvolumen entspricht der Summe aller intrakraniellen Blutungen für einen Patienten). Die Pfeile dienen der übersichtlicheren Darstellung der genannten Trends.

Patienten ohne Zunahme der Volumina der ICB wiesen in der initialen CCT in 43% eine traumatische SAB auf (Tab. 3a). Bei Patienten mit Volumenzunahme betrug dieser Prozentsatz 90%. War in der initialen CCT eine traumatische SAB sichtbar, so kam es immer zur Zunahme des Gesamtvolumens der intrazerebralen Blutungen.

Tab. 3a: Frequenzen SAB – ICB

Patienten ohne Zunahme der Volumina der tICB: Frequenz der tSAB in der initialen CCT	43 %
Patienten mit Zunahme der Volumina der tICB: Frequenz der tSAB in der initialen CCT	90 %
Patienten mit tSAB : Frequenz der Volumenzunahme der tICB	100 %
Patienten ohne tSAB: Frequenz der Volumenzunahme der tICB	38 %

Ein weiterer Faktor, der mit einer Größenzunahme der ICB korrelierte, war die Operation eines Epi- oder Subduralhämatoms (Tab. 3b). In Fällen, die operativ behandelt wurden, war die Größenzunahme deutlicher als in denen ohne Operation.

Tab. 3b: ICB nach Operation eines akuten Subduralhämatoms

Zunahme der Volumina der ICB	
4,7 ml	0,3 ml
mit Operation (n = 30)	ohne Operation (n = 35)

Zusammengefasst kamen die Untersuchungen zur CCT-Verlaufskontrolle zu folgenden Ergebnissen: Eine deutliche Prädiktion für einen Frequenzanstieg der traumatischen ICB ergab sich aus dem Vorhandensein einer traumatischen SAB in der initialen CCT. Die Volumenzunahme der tICB korrelierte vor allem mit der Operation eines akuten Subduralhämatoms. Kritische Volumina für eine Größenzunahme intrazerebraler Blutungen waren die Bereiche 5-10ml und >20ml in der initialen CCT.

3.3 Anwendung der MRT-Klassifikation für das schwere SHT

Bei 16 von 30 (53%) Patienten, die eine MRT innerhalb von 10 Tagen nach SHT erhielten, zeigten sich in der MRT keine Hirnstammläsionen. In 14 Fällen (47%) waren traumatogene Hirnstammläsionen nachweisbar. Dabei waren die Abschnitte des Hirnstammes wie folgt betroffen: Mesenzephalon am häufigsten (13 Patienten, 93%), Pons in etwa der Hälfte der Fälle (6 Patienten, 43%) und Medulla oblongata selten (2 Patienten, 14%).

Die wesentlichen Merkmale der MRT-Klassifikation des schweren SHT von Firsching und Woischneck [21, 23] sind in Abb. 1 zusammengefasst. Die Zahlenangabe aus der Originalarbeit [21] sind in Tab. 2 aufgeführt. Zu diesen Zahlenangaben wurden die eigenen Ergebnisse qualitativ und quantitativ in Beziehung gesetzt.

3.3.1 Frequenz der Kategorien der MRT-Klassifikation

In der Originalarbeit [21] wiesen 57% der Betroffenen in der MRT eine Hirnstammläsion auf, in der hier untersuchten Patientenserie 47%. In Abb. 10 sind die Frequenzen der einzelnen Läsionstypen für die aktuelle Analyse den Daten aus der Originalarbeit gegenübergestellt: Es zeigte sich eine vergleichbare Verteilung der Patienten in die einzelnen Kategorien (Abb. 10), wobei in der jetzigen Analyse die Grad I-Läsionen etwas häufiger und die Grad II-Läsionen etwas seltener waren als in der Originalarbeit [21] und auch in den Folgepublikationen [23] dargestellt.

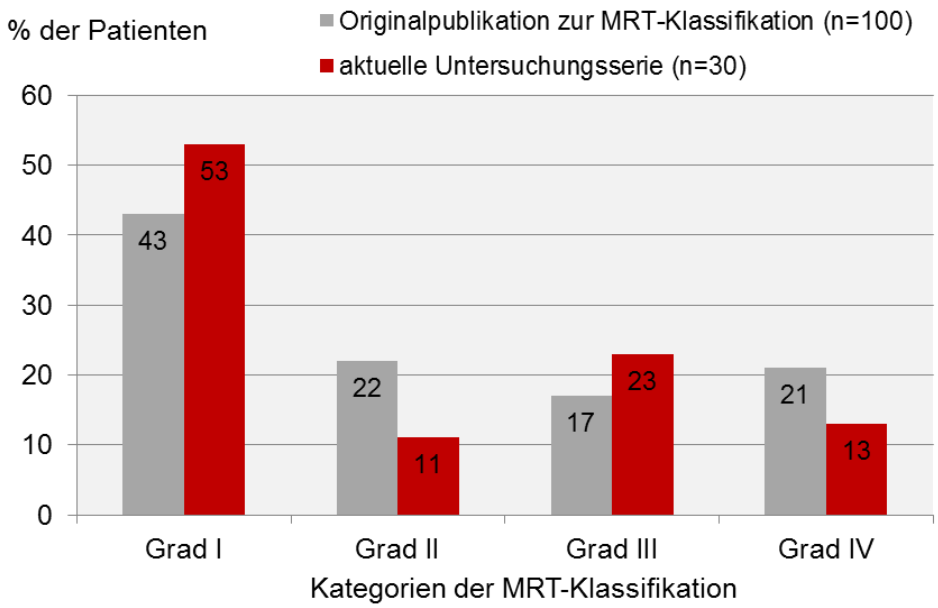

Abb. 10: Verteilung der Patienten auf die Kategorien der MRT-Klassifikation bei der Untersuchung zu morphologischen Befunden in Überwachung und Prognosestellung beim Schädel-Hirn-Trauma an der Klinik für Neurochirurgie der Universität Ulm 2003-2008.
Im Vergleich zu den Daten der Originalarbeit [21] zeigte sich in der aktuellen Studie eine höhere Rate an Grad I-Läsionen, vermutlich auf Sedierungseffekte zurückzuführen

3.3.2 MRT-Klassifikation und Koma

6 von 30 Patienten (20%) in der aktuellen Untersuchung erwachten nicht aus dem Koma, der überwiegende Anteil der betroffenen (80%) wurde im Verlauf wieder wach. Die durchgehend komatösen Patienten ließen sich den Graden I (n=3) und IV (n=3) zuordnen, also den Fällen ohne Hirnstammläsion oder mit schwerster pontiner Schädigung (Abb. 11). In den Arbeiten von Firsching und Woischneck [19, 21, 23] waren Patienten mit Grad I-Schädigung immer, solche mit Grad IV-Schädigung nie aus dem Koma erwacht.

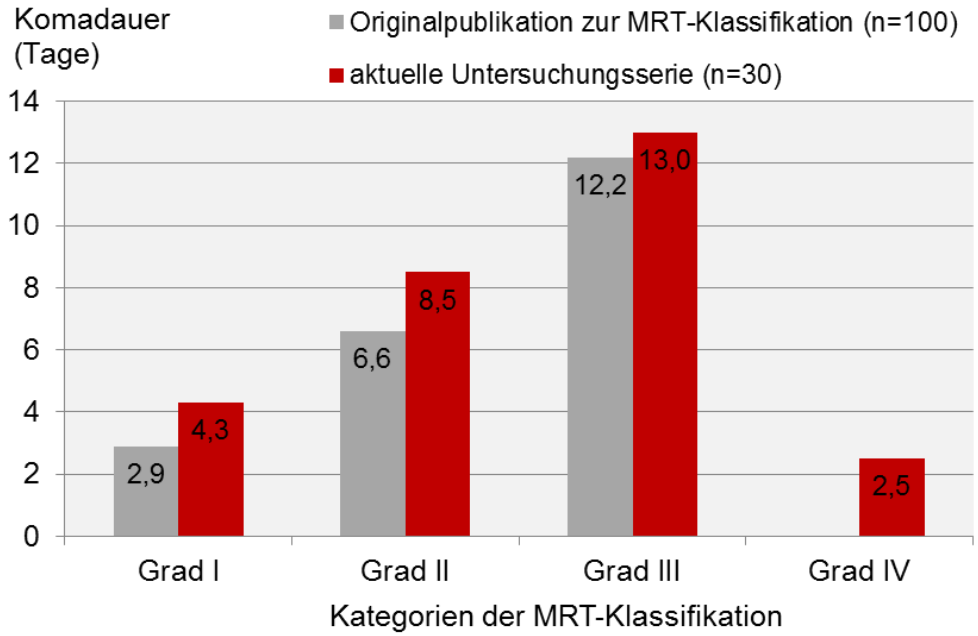

Abb. 11: Komadauer in Relation zur Kernspintomographie-(MRT)-Klassifikation bei der Untersuchung zu morphologischen Befunden in Überwachung und Prognosestellung beim Schädel-Hirn-Trauma an der Klinik für Neurochirurgie der Universität Ulm 2003-2008.
Wie in der Originalarbeit [21] fand sich ein signifikanter Anstieg der Komadauer von Grad I auf Grad II und von Grad II auf Grad III. Die Patienten verblieben insgesamt länger im Koma als in der Orginalarbeit, vermutlich ebenfalls Folge unterschiedlicher Sedierungsregime.

Für die Betroffenen, die aus der Bewusstlosigkeit erwachten (Abb. 11), betrug die mittlere Komadauer 5,8 Tage (Spannbreite: 1-18). Es bestand ein signifikanter Anstieg der Komadauer von Grad I bis III ($p = 0{,}001$) (Abb. 11). Im Vergleich zu den Daten der Originalarbeit zeigte sich eine insgesamt längere Komadauer. Für beide Serien allerdings bestätigte sich die eindeutige Zunahme der Komadauer von Grad I über Grad II bis hin zu Grad III-Läsionen. Patienten mit Grad IV-Läsionen waren in der Originalarbeit alle verstorben, ohne aus dem Koma zu erwachen. In der aktuellen Serie erwachte eine Betroffene (Abb. 12) nach 10 Tagen aus der Bewusstlosigkeit und überlebte mit schwerer Behinderung (GOS 3).



Abb. 12: Fallbeispiel Grad IV-Läsion
11 jähriges Mädchen, welches von einem Pkw angefahren wurde. In der Kernspintomographie (MRT) 4 Tage nach Unfall zeigt sich ein Ödem im hinteren Anteil von Pons und Mesenzephalon (Pfeile in A, B und C). Das Kind erwacht 10 Tage nach dem Trauma aus dem Koma. Nach weiteren 6 Monaten ist es schwer behindert, wach und kommunikationsfähig. Hier liegt ein Fall vor, in dem eine Grad IV-Läsion in wachem Zustand überlebt wurde.

3.3.3 MRT-KLASSIFIKATION UND GOS

In den hier dargestellten Fällen bestand eine signifikante Korrelation zwischen den MRT-Befunden der ersten Woche nach Unfall und dem GOS 6 Monate nach dem SHT (Kreuztabelle, Chi^2-Test, $p < 0,0001$). Diese Korrelation wird in den Abb. 13 A und B näher dargestellt. Patienten mit Grad I- oder Grad II-Läsionen überlebten häufig nicht – oder leicht behindert (Abb. 13 A), solche mit Grad III-Läsionen waren überwiegend apallisch (Abb. 13 B). Umgekehrt trat das apallische Syndrom nur in Korrelation mit einer Grad III-Läsion auf. Patienten mit einer Grad IV-Läsion wiesen eine hohe Letalität auf.

Unterschiede zu den Ergebnissen der Originalarbeit waren: 1. eine Letalität von 27% bei Grad I-Läsionen (Originalarbeit: 4%) und 2. eine Letalität von 75% bei Grad IV-Läsionen (Originalarbeit: 100%). Ein Kind mit einer bipontinen Läsion in unserer Untersuchungsserie überlebte (Abb. 12).

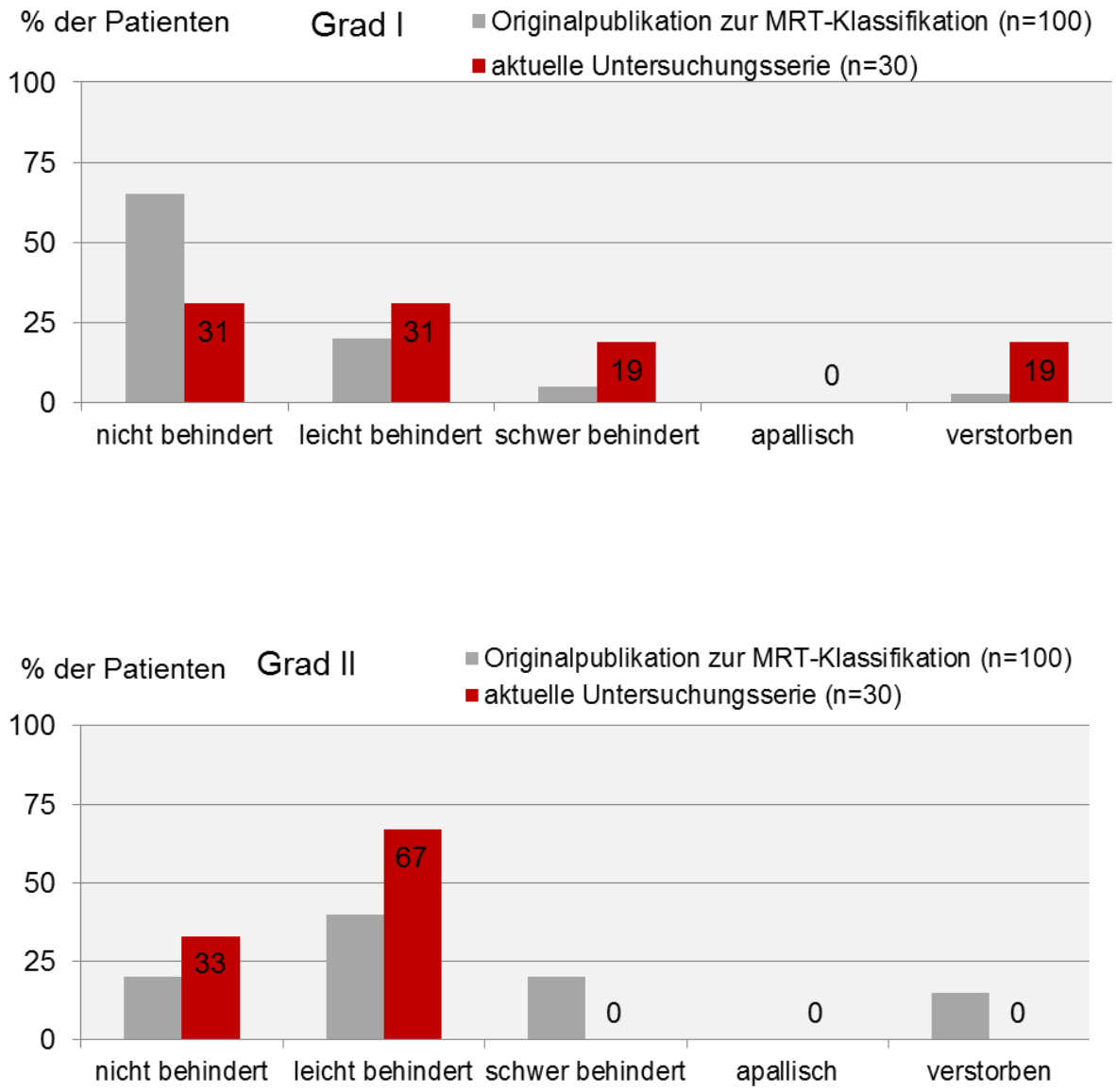

Abb. 13A: Kernspintomographie-(MRT)-Klassifikation und Glasgow Outcome Scale (GOS), günstige Verläufe. bei der Untersuchung zu morphologischen Befunden in Überwachung und Prognosestellung beim Schädel-Hirn-Trauma an der Klinik für Neurochirurgie der Universität Ulm 2003-2008 im Vergleich zur Orginalarbeit
Pat. mit Grad I- und Grad II-Läsion überleben häufiger nicht oder leicht behindert als solche mit Grad III- oder Grad IV-Läsionen. Die Korrelation GOS zu MRT ist signifikant für das Gesamtmodel der dargestellten Grade. Inwieweit einzelne Unterschiede zur Orginalarbeit [21] signifikant sind, kann nicht beurteilt werden, letztlich sind die Patientenzahlen in beiden Gruppen sehr unterschiedlich.

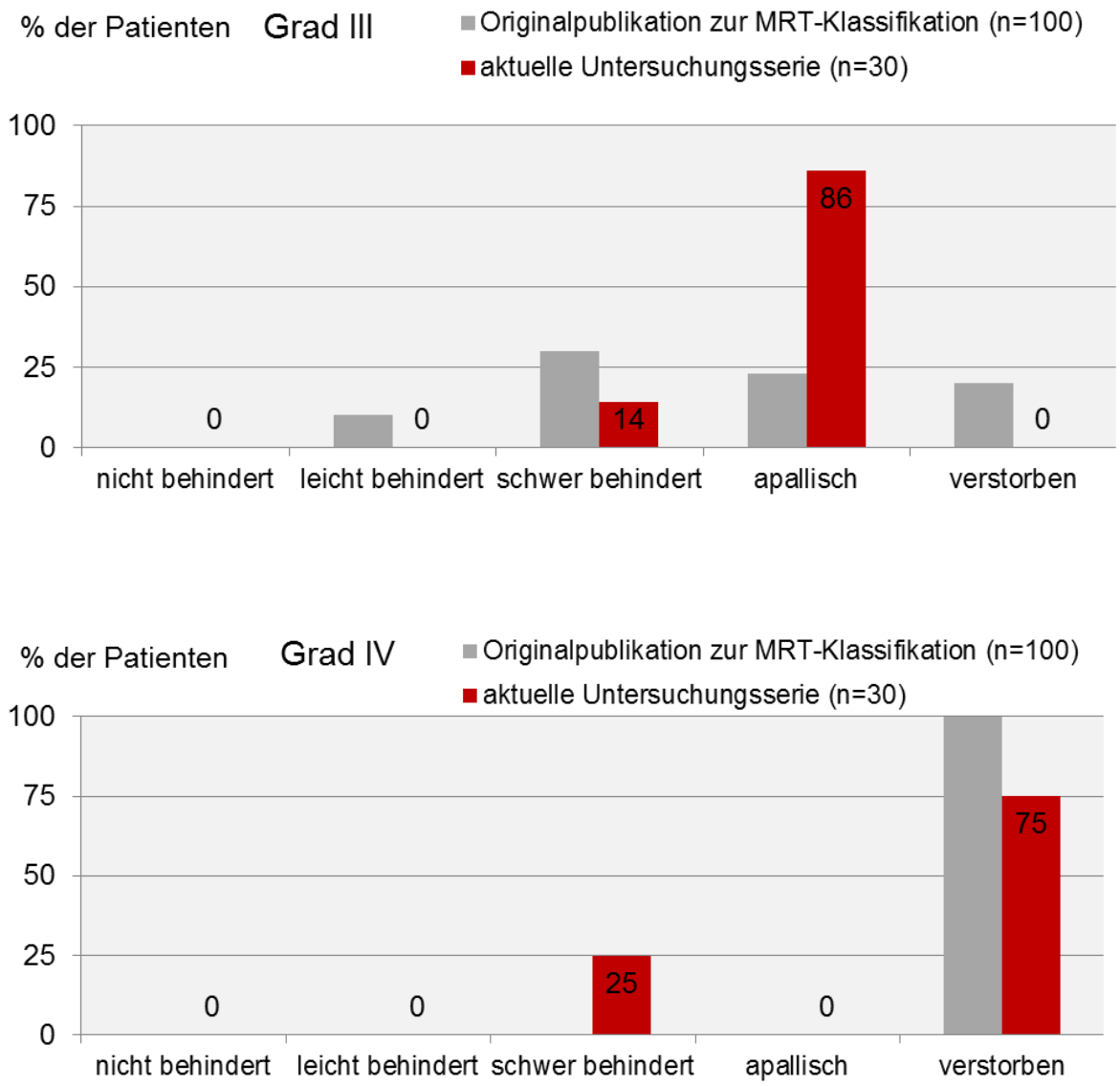

Abb. 13B: Kernspintomographie-(MRT)-Klassifikation und Glasgow Outcome Scale (GOS), ungünstige Verläufe bei der Untersuchung zu morphologischen Befunden in Überwachung und Prognosestellung beim Schädel-Hirn-Trauma an der Klinik für Neurochirurgie der Universität Ulm 2003-2008 im Vergleich zur Originalarbeit
Pat. mit Grad III- und Grad IV-Läsionen überleben signifikant häufiger schwer-behindert, apallisch oder versterben. Das apallische Syndrom tritt in beiden Untersuchungsserien [21, 23] nur bei Vorliegen einer beidseitigen Läsion des Mesenzephalons (oder der Mittellinie) (Grad III) auf.

3.3.4 BESONDERE KRANKHEITSVERLÄUFE

In der aktuellen Serie von SHT-Patienten fanden sich 4 Patienten, bei denen verlaufsbestimmende Parameter von der Vorhersage der MRT-Klassifikation, wie sie sich in der Literatur findet [19, 21, 23, 72, 73, 75], abwichen (13%). Diese beeinflussten bei einer Gesamtzahl von 30 Patienten die statistischen Ergebnisse deutlich.

Die abweichenden Verläufe sind wie folgt zu charakterisieren:

1. Drei von 11 Patienten mit einer Grad I-Läsion, also einer ausschließlich supratentoriellen Schädigung, verstarben, ohne vor dem Exitus intermediär aus dem Koma zu erwachen (Abb. 14). In diesen Fällen war es nach der MRT-Diagnostik zu einer sekundären zerebralen Verschlechterung mit Zunahme der Komatiefe gekommen, von denen sich die Betroffenen nicht mehr erholten.
2. Ein 11 jähriges Mädchen (Abb. 14, 12) überlebte eine Grad IV-Läsion schwer behindert mit Tetraparese. Es war 10 Tage nach Unfall aus dem Koma erwacht.

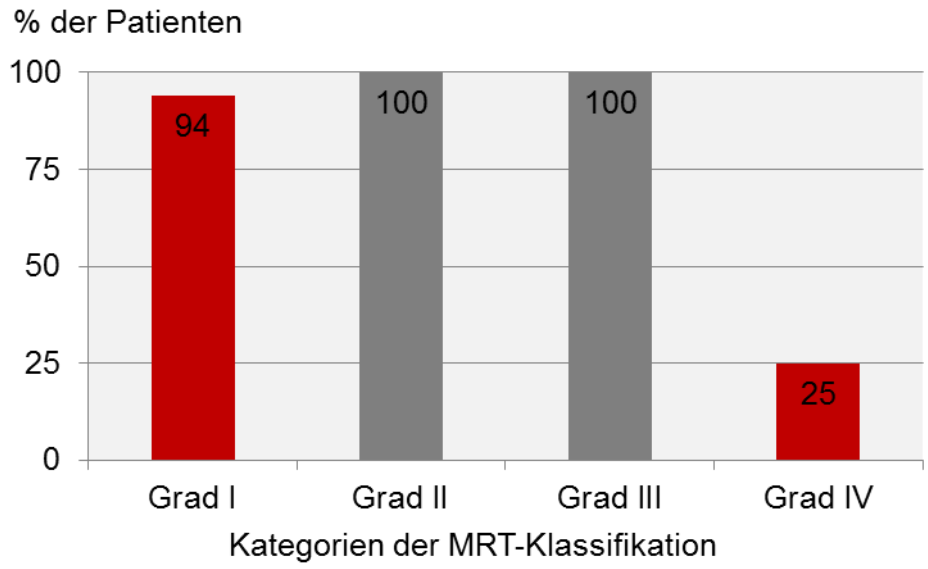

Abb. 14: Prozentualer Anteil aus dem Koma erwachter Patienten in Bezug auf die Kernspintomographie-(MRT)-Klassifikation bei der Untersuchung zu morphologischen Befunden in Überwachung und Prognosestellung beim Schädel-Hirn-Trauma an der Klinik für Neurochirurgie der Universität Ulm 2003-2008.
3 Patienten Grad I der MRT-Klassifikation verstarben, ein deutlich höherer Anteil im Vergleich zur Originalarbeit [21]. 1 Patient Grad IV erwachte im Gegensatz dazu. Dies zeigten damit abweichende Verläufe gegenüber der Originalarbeit [21]. Die Patienten Grad II und Grad III der MRT-Klassifikation erwachten alle (n=100%), dies ist bei der kleinen Fallzahl nicht als abweichender Verlauf zu werten.

.

In den 5 Jahren der Patientenrekrutierung sahen wir, zusätzlich zu den 30 Patienten unserer Studie, einen 25-jährigen Pkw-Fahrer nach SHT, dessen intrakranielle Läsion nicht von der MRT-Klassifikation erfasst wird [75]. Nach dem Erwachen aus dem Koma wies der Patient eine hochgradige Tetraparese auf. In der CCT zeigten sich C1- und C2-Frakturen. In der MRT (Abb. 15) fand sich eine Läsion des oberen zervikalen Myelons bis in die distale Medulla oblongata. Ein Jahr nach Unfall kann der Patient selbstständig, unsicher gehen und die Arme über die Horizontale anheben. Finger und Hände können nicht sinnvoll eingesetzt werden.

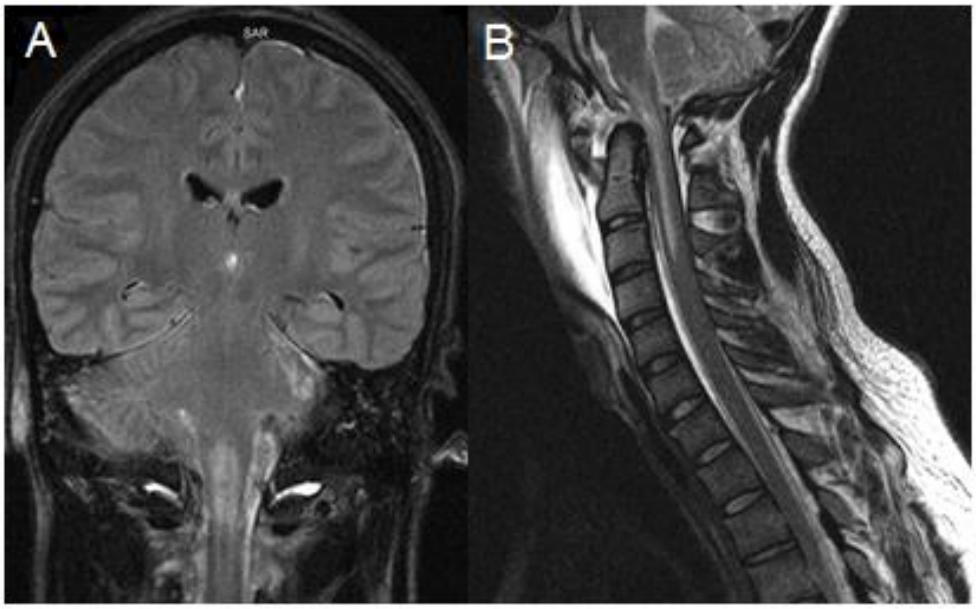

Abb. 15: Kranielle (A) und zervikale (B) Kernspintomographie (MRT) eines 25-Jährigen, der mit Tetraparese eine Läsion von Halsmark und Medulla, bisher für ein Jahr, überlebt. Es zeigt sich eine Kontusion des oberen zervikalen Myelons und der distalen Medulla oblongata. Dieser Typ der intrakraniellen, traumatischen Schädigung wird von der MRT-Klassifikation nicht erfasst. Er ist bei etwa 2,5% der schweren Schädel-Hirnverletzungen möglich.

Zusammengefasst entsprach die Frequenz der einzelnen Kategorien der MRT-Klassifikation im Wesentlichen der der Originalarbeit. Lediglich Patienten ohne Hirnstammläsionen (Grad I) waren in der aktuellen Serie etwas häufiger vertreten. Die Komadauer nahm mit höheren Schädigungsgraden (von Grad I bis III) signifikant zu. Patienten mit Grad IV- (bipontine) Läsionen erwachten meist nicht aus dem Koma. Der GOS korrelierte eng mit den Kategorien der Klassifikation: Ein-

seitige Hirnstammläsionen (Grad II) wurden mit guter Lebensqualität überstanden. Die Assoziation zwischen beidseitigen mesenzephalen Schäden (Grad III) und dem apallischen Syndrom wurde bestätigt. Bei 4 (13%) Patienten kam es zu Abweichungen von den nach den bisherigen Publikationen zu erwartenden Verläufen: Im Falle eines bipontinen Ödems dorsal der Formatio reticularis überlebte ein Patient mit einer Grad IV-Läsion im wachen Zustand. Drei Patienten mit Grad I-Läsionen verstarben, ohne aus dem Koma zu erwachen, infolge einer sekundären, zerebralen Komplikation.

3.4 UNTERSUCHUNGEN ZUM DIFFUSEN AXONALEN HIRNSCHADEN

Die Inzidenz des histologischen Nachweises eines diffusen axonalen Hirnschadens (DAI) [1] beim lebenden SHT-Opfer betrug 30% (7 Patienten mit DAI, 17 ohne DAI). In der Abb. 16A ist der Fall eines jungen Mannes gezeigt, bei dem nach MRT ein DAI angenommen worden war, der dann in der Histologie eine Entsprechung fand (Abb. 17 A-D). Bei dem Verletzen der Abb. 16B war in der MRT ebenfalls ein DAI beschrieben, in der histologischen Diagnostik konnte die Diagnose nicht bestätigt werden.

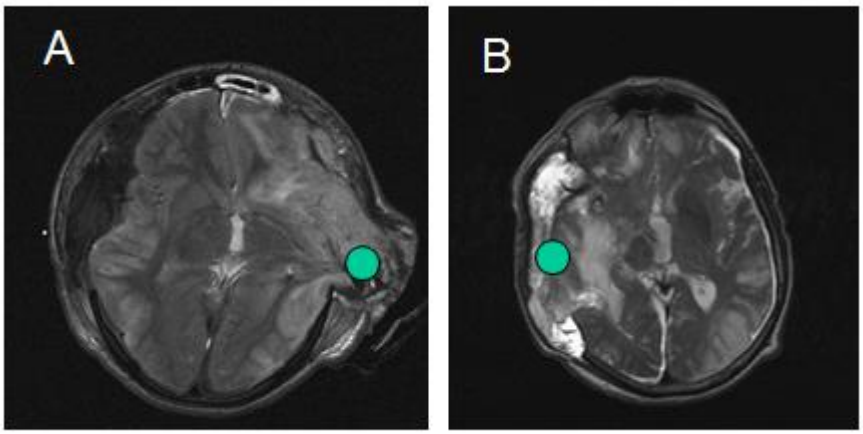

Abb. 16A, B: Kontusionen nach Hochrasanztrauma: 2 Beispiele im MRT.
Zwei junge Männer, die 2 (A) und 6 Tage (B) nach Unfall an einer Kontusion (A) bzw. einem Prolaps nach Kontusion (B) operiert wurden. Bei ähnlichem Verletzungsmuster in der MRT zeigte sich in einem Fall (A) das histologische Bild des diffusen axonalen Schadens, im anderen Fall (B) fanden sich lediglich unspezifische Veränderungen wie perivaskuläre Infiltrate und kleine Diapedeseblutungen.

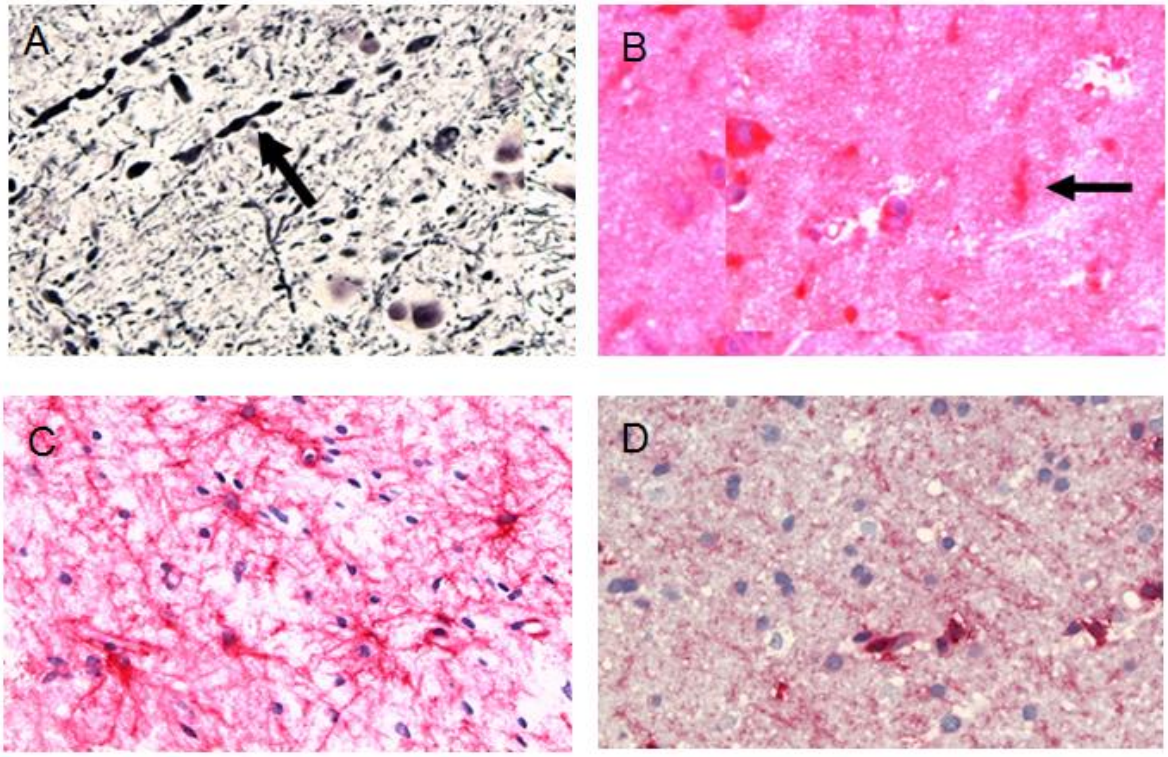

Abb. 17A-D: Kontusionen nach Hochrasanztrauma:
Histologische Diagnostik bei der Untersuchung zu morphologischen Befunden in Überwachung und Prognosestellung beim Schädel-Hirn-Trauma an der Klinik für Neurochirurgie der Universität Ulm 2003-2008
Histologischer Nachweis eines diffusen axonalen Hirnschadens mittels Gewebeentnahme bei einem Überlebenden nach SHT (MRT-Befunde: siehe Abbildung 16A).
17A: Bodian-Färbung: Verdickte, teils Perlenketten (Pfeile) artig konfigurierte Fasern.
17B: Immunhistologie Antikörper gegen APP markieren verdickte Neuriten (Pfeil), teilweise bilden sich im Bereich von Rupturstellen kolbige Auftreibungen. Die Befunde in 17A und 17B waren die Grundlage der histologischen Diagnose des DAI. Weitere Methoden, die bei hoher Fallzahl Aussagen zum zeitlichen Verlauf ermöglichen:
17C: Reaktive Astrozyten markiert mit Antikörpern gegen saures Gliafaserprotein (GFAP).
17D: Reaktive Mikroglia markiert mit Antikörper gegen CD68. .

3.4.1 MÖGLICHE PRÄDIKTOREN DES HISTOLOGISCH VERIFIZIERTEN DAI

Wie in Abb. 18 gezeigt, war der Nachweis eines DAI bei Patienten, die bis zum 3. Tag operiert waren, möglich. Bei Operationen nach diesem Zeitpunkt konnte ein DAI durch den Neuropathologen nicht mehr nachgewiesen werden.
Die initialen CCT-Aufnahmen der 30 Patienten in dieser Serie wurden nach der Marshall-Klassifikation [50, 51] ausgewertet (Tab. 4). Dabei wurde die Kategorie V (evakuierte Massenläsion) nicht vergeben, sie fehlte zu diesem Zeitpunkt. Statistisch fand sich kein signifikanter Zusammenhang zwischen dem Nachweis des DAI und den einzelnen Kategorien (Kreuztabelle) (Abb. 19). Insbesondere die Marshall-Grade II bis IV, als die typischen CCT-Merkmale des DAI [50, 51, 52], zeigten keine Häufung des histologischen Nachweises dieser Entität.

Tab. 4: Marshall-Klassifikation

Grad		
I	diffuse Verletzung	(no visible intracranial pathology seen on CT) keine intrazerebrale pathologische Veränderung erkennbar im CT
II	diffuse Verletzung	(cisterns present, midline shift 0-5mm and/or lesions densities present; no high of mixed density lesion >25cc) Zisternen abgrenzbar, Mittellinienverlagerung 0-5mm und/oder Läsionen (Verdichtungen) erkennbar, keine hoch- oder gemischtdichte Läsion >25ml
III	diffuse Verletzung, Schwellung	(cisterns compressed or absent with midline shift 0-5mm, no lesion >25cc) Zisternen komprimiert oder nicht abgrenzbar, Mittellinien-verlagerung 0-5mm, keine hoch- oder gemischtdichte Läsion >25ml
IV	diffuse Verletzung, Verlagerung	(midline shift >5mm, no lesion >25cc) Mittellinienverlagerung >5mm, keine hoch- oder gemischtdichte Läsion >25ml
V	entlastete Massenläsion	(evacuated mass lesion) chirurgisch entlastete Läsion
VI	nicht entlastete Massenläsion	(mass lesion) hoch- oder gemischtdichte Läsion >25ml, nicht chirur-gisch entlastet

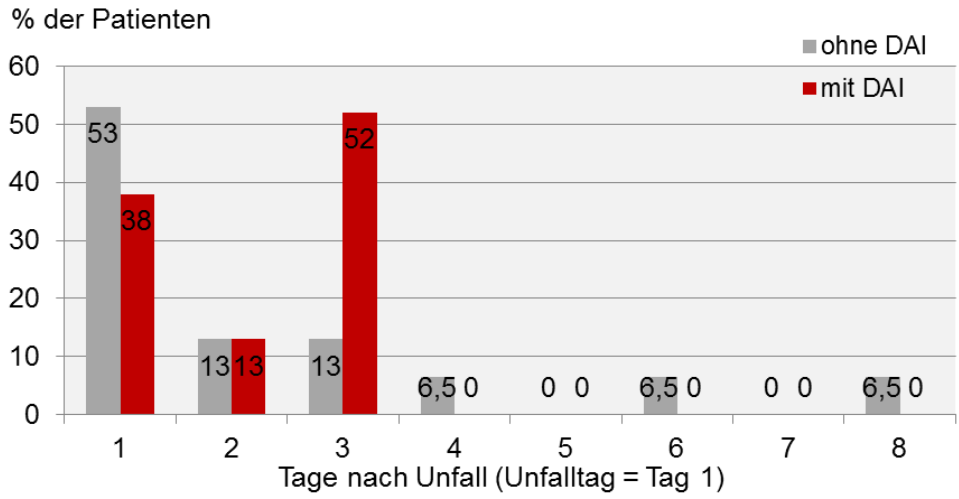

Abb. 18: Histologischer Nachweis des diffusen axonalen Hirnschaden im Zeitverlauf bei der Untersuchung zu morphologischen Befunden in Überwachung und Prognose-stellung beim Schädel-Hirn-Trauma an der Klinik für Neurochirurgie der Universität Ulm 2003-2008.
Ein Nachweis des diffusen axonalen Hirnschadens (DAI) gelang bis zum 3. Tag nach Unfall. In der Interpretation dieses Befundes ist zu berücksichtigen, dass die Sensibilität der histologischen Nachweismethoden zum Nachweis eines Hirn-schadens zeitabhängig ist. Ein Fehlen des DAI ab dem 4. Tag kann damit methodisch bedingt sein.

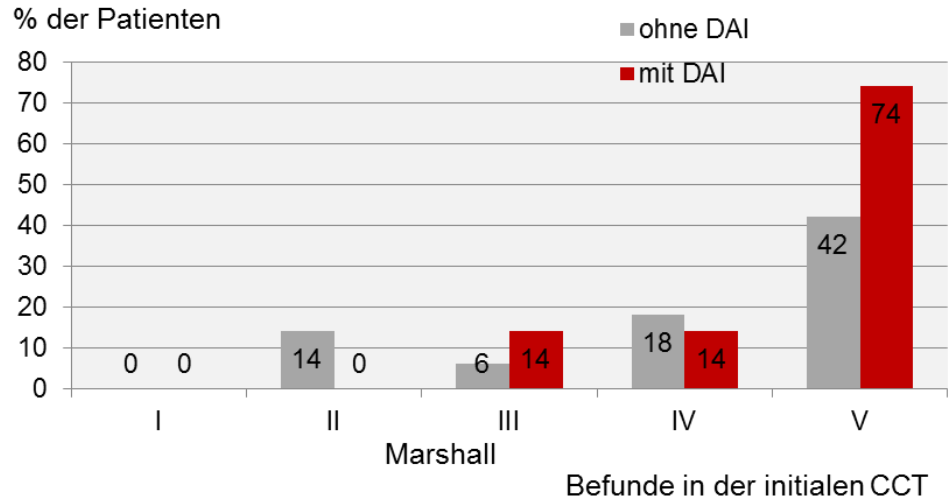

Abb. 19: Computergraphie (CCT) und histologischer Nachweis des diffusen axonalen Hirn-schadens (DAI) bei der Untersuchung zu morphologischen Befunden in Überwachung und Prognose-stellung beim Schädel-Hirn-Trauma an der Klinik für Neurochirurgie der Universität Ulm 2003-2008.
Die Kategorien („Grade“) I bis IV der Marshall-Klassifikation gelten als computertomografisches Korrelat des diffusen axonalen Hirnschadens (DAI). Gerade in diesen Kategorien war in unserer Studie keine Häufung des DAI-Nachweises auf histologischer Grundlage nachweisbar. Die Korrelation zwischen CT-Befund und histologischem Bild war unsicher.

In den 4 von 30 Patienten dieser Serie, bei denen eine MRT-Diagnostik möglich war, fand sich in der Kernspintomographie immer ein DAI nach neuroradiologischen Kriterien. Der diffuse Schaden wurde in einem Fall (Abb. 16A, 17A–D) durch den Neuropathologen bestätigt, in den anderen 3 Fällen (Abb. 16B) nicht. Weitere Aussagen zur Korrelation von MRT zu DAI waren bei zu kleiner Patientenzahl nicht möglich.

Die Korrelation zu den klinischen Verläufen wurde hergestellt durch: 1. Analyse der Komadauer (Abb. 20); diese war ohne DAI im histologischen Bild höher als mit DAI-Nachweis. Statistische Signifikanz wurde in der ANOVA nicht erreicht. 2. Analyse des GOS 6 Monate nach Unfall (Abb. 21); es bestand keine Korrelation zwischen dem GOS und dem histologischen Nachweis eines DAI (Kreuztabelle). Bei den verstorbenen Patienten fand sich kein neuropathologischer DAI-Nachweis. Bei schweren und leichten Behinderungen überwogen Fälle ohne DAI in der Histologie. Nicht behindert Überlebende wiesen keinen DAI auf.

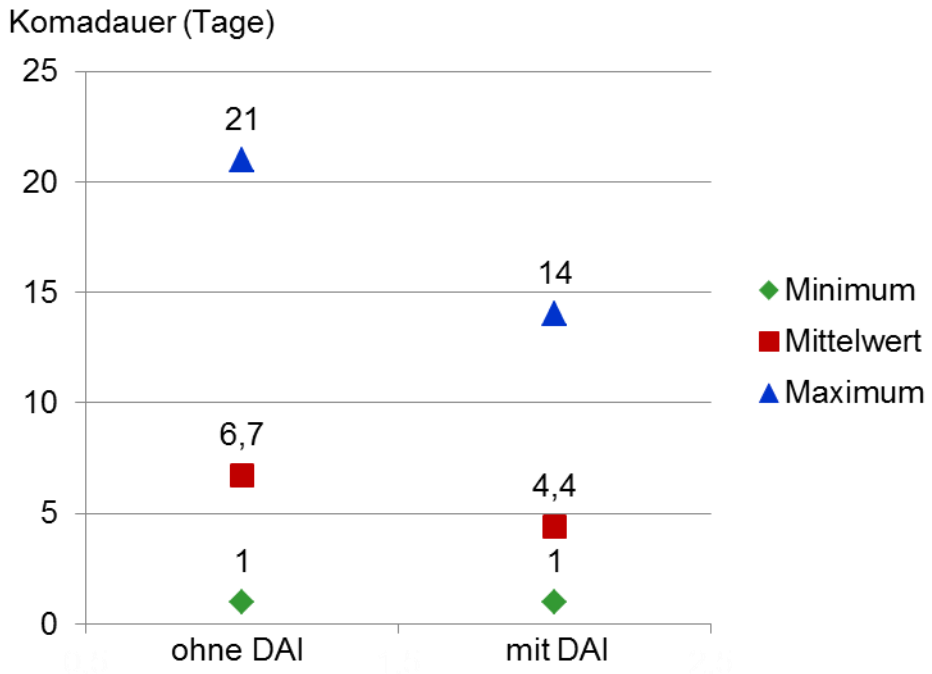

Abb. 20: Komadauer und histologischer Nachweis des diffusen axonalen Hirnschadens bei der Untersuchung zu morphologischen Befunden in Überwachung und Prognosestellung beim Schädel-Hirn-Trauma an der Klinik für Neurochirurgie der Universität Ulm 2003- 2008.
Die Komadauer korrelierte nicht mit dem Nachweis des diffusen axonalen Hirnschadens durch den Neuropathologen. (Maximum, Mittelwert, Minimum)

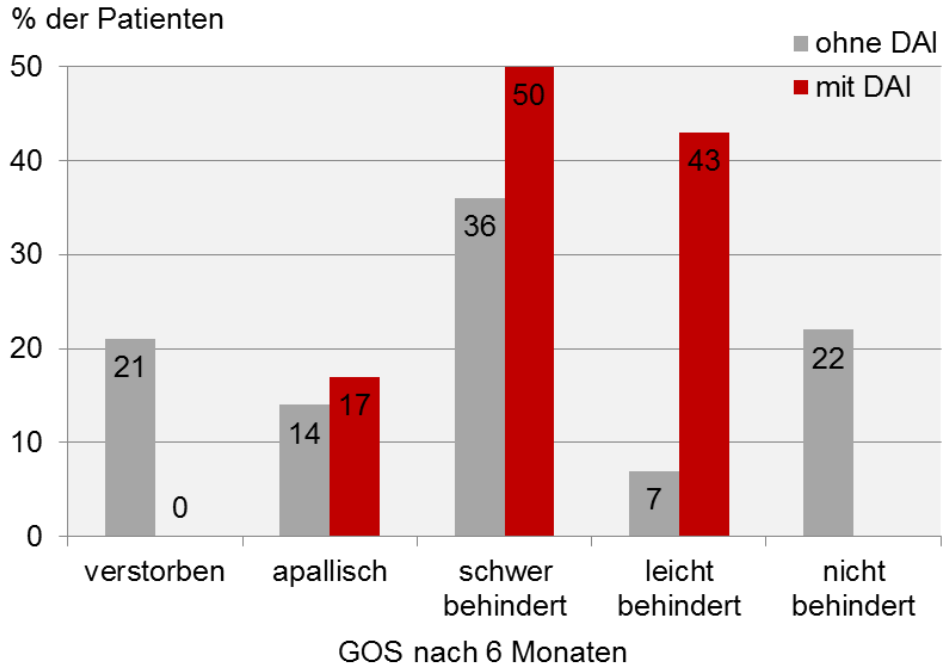

Abb. 21: Behandlungsergebnis und histologischer Nachweis des diffusen axonalen Hirnschadens bei der Untersuchung zu morphologischen Befunden in Überwachung und Prognosestellung beim Schädel-Hirn-Trauma an der Klinik für Neurochirurgie der Universität Ulm 2003-2008.
Der Glasgow Outcome Score (GOS) 6 Monate nach Unfall korrelierte nicht mit dem Nachweis des diffusen axonalen Hirnschadens durch den Neuropathologen.

Zusammengefasst betrug die Inzidenz des Nachweises eines DAI durch den Neuropathologen 30%. Dieser DAI war bei Probenentnahme bis zum 3. Tag nach Unfall nachweisbar. Der histologische Nachweis des DAI korrelierte nicht mit der Marshall-Klassifikation für das CCT, wie sie sich in der initialen Diagnostik zeigt. Die Komadauer war ohne höher als mit DAI-Nachweis. Patienten mit und ohne DAI-Nachweis unterschieden sich nicht im GOS. In dieser aktuellen Serie war der DAI nach histologischen Kriterien eher bei Patienten mit leichterer intrakranieller Schädigung und günstigerem Behandlungsergebnis nachweisbar.

4 DISKUSSION

4.1 DATEN ZUR EPIDEMIOLOGIE UND FRÜHVERSORGUNG DES SHT

Bis zum Jahre 2020 wird weltweit eine Zunahme unfallbedingter Todesfälle von derzeit 5,1 auf 8,4 Millionen jährlich angenommen [8, 20, 60]. Dabei ist das SHT meistens prognoselimitierend [20, 60]. Die Anzahl der nach SHT Verstorbenen in der Bundesrepublik Deutschland ist nicht genau bekannt. Nach Angaben des Statistischen Jahrbuchs ist von 280.000 Patienten mit einem Schädel-Hirn-Trauma (SHT) pro Jahr auszugehen [20, 60], wobei es sich in ca. 7.000 Fällen um ein schweres SHT handeln soll [20, 60].

Die Rate der traumatisch bedingten Todesfälle hat in den letzten Jahrzehnten in Deutschland durch Standardisierung der präklinischen und klinischen Versorgung in den Traumazentren abgenommen [22]. Die Zeit bis zur Anfertigung der ersten CCT nach Unfall ist eine wesentliche Kenngröße [8, 22]. Dabei liegt die bei den hier dargestellten Patienten erreichte Zielzeit mit ihrer Streuung im besseren Bundesdurchschnitt (Abb. 6).

In unserer Studie bestätigte sich, dass 1. traumatische Blutungen gehäuft bei jüngeren Männern auftreten und 2. im höheren Lebensalter Sturzverletzungen überwiegen (Tab. 2, Abb. 3). An unseren Daten konnte gezeigt werden, wie die Stürze mit steigendem Lebensalter häufiger werden und sich hier typische geschlechtsspezifische Unterschiede finden lassen (Abb. 3) [10, 20, 60, 80].

Auch bei den hier beschriebenen Patienten bestätigte sich die hohe Prädiktorenqualität der Bewusstseinsstörung und der Komatiefe für das Ergebnis nach SHT (Abb. 5). Der Eintritt des Komas ist seit Jahren als wichtiger Prädiktor bekannt [9, 18, 26, 48, 64, 80]. Die Komatiefe bestimmt wesentlich, ob es zum tödlichen Verlauf kommt [75].

Schließlich sind auch die Dauer der Behandlung auf der Intensivstation und in der Akutklinik wichtige Prädiktoren des Behandlungsergebnisses (Abb. 7) [60]. Viele Autoren [60] kommen bezüglich des Outcome nach der Rehabilitation bei schwerem SHT zu diesem Ergebnis. Sie stellen fest, dass Patienten, die während der Rehabilitation Fortschritte machten, schneller mit der Rehabilitation begonnen hatten. Es lag also ein kürzeres Intervall zwischen Unfall und Aufnahme in die Rehabilitation vor.

Die hier vorgestellte Studie ist keine primär epidemiologische Untersuchung. Die Daten der 151 Patienten (Tab. 2, Abb. 3, 5, 6, 7) zeigen aber, dass die Epidemiologie, die Frühversorgung und die Behandlungsergebnisse denen entsprachen, die für das schwere SHT als typisch gelten. Insofern kann mit Recht von der Studie eine Aussagekraft erwartet werden.

Die Studie schließt Patienten mit einem schweren SHT ein, d.h. Patienten, die nach Unfall bewusstlos sind [27, 64, 65, 82]. Analysiert man die Daten einige Stunden nach stationärer Aufnahme, so zeigt sich eine Verschiebung (Tab.2): Vor allem sind einige Patienten aus der Narkose erwacht und konnten, trotz intrakranieller Verletzung in der CCT, extubiert werden. Zu diesem Zeitpunkt stellt sich der Schweregrad also differenzierter dar. Definitionsgemäß gilt als Entscheidungszeitpunkt für die Schwere des Unfalles aber der Aufnahmezeitpunkt in der Klinik [64, 82], so dass alle hier eingeschlossenen Patienten ein schweres SHT erlitten hatten. Die detailliertere Aufschlüsselung zeigt nur, wie variabel das Krankheitsbild ist und wie unsicher und wenig aussagekräftig einfache, ordinale Zuweisungen wie „schwer, mittelschwer oder leicht“ sind. Viel sinnvoller erscheint die aufwendigere Darstellung der Komaverläufe, der Komadauer oder des GOS nach 6 Monaten zur Beschreibung eines SHT [27, 60, 73, 83].

4.2 CCT-Diagnostik beim schweren SHT

Die Überwachung nach einem schweren SHT ist essentiell, um frühzeitig operativ intervenieren und die Prognose abschätzen zu können [2, 4, 14, 10, 68]. Die fundamentale klinische Untersuchung wird ergänzt durch die CCT [10, 11, 22, 23, 42, 45, 48, 53]. In der Neurotraumatologie bleibt die Computertomographie das Bildgebungsverfahren der ersten Wahl, da es am besten und schnellsten geeignet ist, operationspflichtige Blutungen zu identifizieren [19, 21, 23, 47, 49]. Dieses ist besonders zu betonen, gerade im Hinblick auf die in dieser Arbeit als positiv eingeschätzte MRT-Diagnostik [23]. Die CCT aber ist und bleibt essentiell für die Akuttherapie des SHT, vor allem zur Frage der Operationsindikation. Das MRT ist bisher, im erweiterten Sinn, ein Mittel der Prognoseabschätzung [68, 72, 74, 75, 76, 77, 78]. Daher ist es umso wesentlicher, sich auf den CCT-Erfahrungen nicht auszuruhen sondern auch hier die diagnostische Sicherheit zu verbessern [24].

4.2.1 CCT-Prädiktoren einer Progredienz traumatischer Blutungen

Problem der CCT-Kontrollen ist die rechtzeitige Erfassung einer sekundären Vergrößerung von Hirnblutungen [24, 28, 61]. Nach wie vor ist es umstritten, unter welchen Bedingungen computertomographische Verlaufskontrollen beim schweren Schädel-Hirntrauma (SHT) durchzuführen sind [24, 68]. Einige Autoren raten zu dieser Diagnostik nur bei neurologischer Verschlechterung oder messbarem Hirndruckanstieg [60]. Andere empfehlen routinemäßige Kontrollen innerhalb definierter Zeitabstände, wobei dann die Längen der Intervalle wiederum umstritten sind [60]. Nach unseren Ergebnissen (Tab. 3a, 3b, Abb. 9) sind sichere, statistische Prädiktoren für eine Progredienz der traumatischen ICB eine traumatische SAB in der initialen CCT (Frequenzanstieg) und die Operation eines akuten Subduralhämatoms (Volumenzunahme). Der letzte Punkt wurde von der Arbeitsgruppe um Flint 2008 bestätigt [24]. Kritische Volumina für eine Größenzunahme intrazerebraler Blutungen nach SHT sind die Bereiche 5-10ml und >20ml in der initialen CCT (Abb. 9).

Statistisch ungeklärt ist die klinische Bedeutung der Prädiktoren, d.h. derzeit ist unklar, bei welcher Progredienz in der CCT-Kontrolle welche klinischen Folgen zu erwarten sind. In der Literatur finden sich hierzu keine verlässlichen Angaben [45, 60], was sicherlich der Grund ist, weshalb klare Empfehlungen zur routinemäßigen CCT-Kontrolle außerhalb klinischer Verschlechterungen vermieden werden [2, 6, 11, 61]. In der hier vorgelegten Studie reichte das Zahlenmaterial, auch bei den 151 Patienten, nicht aus, um Antworten zu finden.

4.3 Wertigkeit der „MRT-Klassifikation für das schwere SHT“

4.3.1 Rezeption der MRT-Klassifikation in der Literatur

Die MRT-Diagnostik beim schweren SHT erhöht die Frequenz des Nachweises traumatischer Läsionen in allen Hirnregionen [6, 13, 15, 19, 21, 22, 23, 32, 33, 36, 46, 56, 58, 59, 67, 69, 72, 74, 75, 76, 77, 78, 79, 83]. Die mit dem Thema beschäftigten Arbeitsgruppen erwarten daher auch, dass sich neue Horizonte in der Prognostik und damit langfristig in der Therapie eröffnen werden [23]. Die

Fülle der MRT-Befunde erschwert aber die Entwicklung anwenderfreundlicher Scoringsysteme, wie sie zum Beispiel in der CT-Diagnostik, vor allem durch die Marshall-Klassifikation, verbreitet sind [49, 50, 51]. Bisher wurde nur ein systematischer Versuch zur Lösung des Problems unternommen [22]. Die MRT-Klassifikation (Tab. 1) ist das Ergebnis einer langjährigen prospektiven Studie, die nach Parametern suchte, den Krankheitsverlauf nach schwerem SHT frühzeitig vorhersagen zu können.

Die Arbeit aus dem Jahre 2001 [22] wird in der Literatur häufig fehlverstanden und falsch zitiert. Die Autoren betonen mit Verweis auf die genannte Arbeit die schlechte Prognose von Hirnstammläsionen, wie sie im MRT sichtbar sind [5, 7, 9, 13, 19, 22, 23, 73]. Es wird einseitig lediglich die besonders schlechte Überlebenswahrscheinlichkeit der pontinen Läsionen aus der Klassifikation herausgegriffen [49]. Die Klassifikation beruht aber auf einer ganz anderen Entdeckung: Da im MRT Hirnstammläsionen deutlich häufiger als im CT nachweisbar sind, muss ihre Prognose besser sein, als bisher angenommen [73]. Die Differenzierung zwischen gut überlebbaren und ungünstigen Läsionen ist die Basis des neuen Verständnisses infratentorieller traumatischer Schädigungen. Dieses Verständnis hat sich in der Literatur noch nicht durchgesetzt, entsprechend wird die Klassifikation nur im Fall tödlicher Verläufe zitiert. Damit wird das Potential der Klassifikation für Prognosestellung und Therapieanwendung verpasst [49].

4.3.2 Die Konzeption der aktuellen MRT-Studie

Eine erste Anwenderanalyse dieser Klassifikation außerhalb einer prospektiven Studie an einem anderen Patientengut durchzuführen war die grundlegende Idee dieser Studie [57]. Radiologische Daten, Komadauer und GOS wurden von Ärzten erhoben, denen die MRT-Klassifikation nicht vertraut war. Die Durchführung einer MRT beim nach SHT bewusstlosen Patienten ist mittlerweile auch ohne Bewilligung einer Ethikkommission unter Berücksichtigung der Indikationen und Kontraindikationen Bestandteil einschlägiger Richtlinien [60, 68]. Dies berechtigt eine der Verlaufs-CCT-Untersuchungen durch eine MRT zu ersetzen, um mehr Informationen zum einzelnen Patienten zu erhalten [68].

Die Behandlung der in der Originalarbeit [21] beschriebenen Patienten erfolgte unter einem strikten Sedierungsregime, bei dem Narkosemittel nur eingesetzt wurden, soweit es für eine Respiratorbeatmung erforderlich war. Dies erlaubte eine sehr präzise Analyse der Komadauer (Abb. 1, 11, 12).

Im Unterschied zur Originalarbeit handelte es sich bei unserer Analyse nicht um Daten einer prospektiven Studie. Wie sich zeigt, lassen sich die Regeln der Klassifikation aber sehr gut auf den klinischen Alltag übertragen. Dies ist ein wesentlicher Punkt, der sich aus der Originalarbeit nicht ergeben konnte. Dort wurden die Kategorien der Klassifikation an 100 Patienten durch eine statistische Analyse entwickelt, bei der die Korrelation von MRT-Daten mit Komadauer und GOS nachgewiesen wurde. Folglich war die prädiktive Potenz im Hinblick auf Komadauer und GOS das Ergebnis der Analyse, die Anwendbarkeit der Klassifikation musste aber an anderen Patientenkollektiven erst nachgewiesen werden [57].

4.3.3 Eigene Erfahrungen in der Anwendung der MRT-Klassifikation

Die vorliegenden Daten zeigen, dass sich bei großzügiger Sedierung die Mittelwerte der Komadauer zwar verlängern (Abb. 10, 11), dennoch aber ihr signifikanter Anstieg zwischen Grad I und III nachweisbar ist (Abb. 11). Die unterschiedliche Indikation zur Sedierung ist vermutlich auch der Grund einer relativen Zunahme an Patienten mit Grad I-Läsionen in unserem Untersuchungskollektiv (Abb. 10). Durch längere Narkose überwanden mehr Betroffene mit lediglich supratentorieller Läsion die Grenze der 24-stündigen Bewusstlosigkeit und wurden in die Auswertung hinein genommen. Dennoch sind Komadauer und Frequenz der Läsionstypen in beiden Arbeiten vergleichbar (Abb. 10). Dies spricht für die Sinnhaftigkeit der Definition der einzelnen Kategorien der Klassifikation („Grade“) [21, 23, 57].

Eine wesentliche Bejahung erfährt die MRT-Klassifikation durch ihre Vorhersage des GOS (Abb. 13 A, B). In beiden Untersuchungsserien [21, 57] ist das Auftreten eines apallischen Syndroms an das Vorliegen bestimmter mesenzephaler Läsionen (Grad III-Läsion) gebunden (Abb. 13B). Patienten mit Grad I- oder II-Läsionen überleben dagegen mit hoher Wahrscheinlichkeit mit geringer Behinderung (Abb. 13A). Patienten mit Grad IV-Läsion erwachen meist nicht aus dem Koma und

versterben (Abb. 13B) [19, 21, 23, 73, 77, 78]. Hier konnten wir aber auch eine wichtige Ausnahme von der Regel, Überleben in wachem Zustand, registrieren. Die bipontine Läsion lag in diesem Fall dorsal der Formatio reticularis, was einen geringeren Effekt auf das Koma bedeutet (Abb. 12).

Insgesamt ließen 13% der Patienten starke Abweichungen von dem Verlauf erkennen, den die Klassifikation prognostiziert. Damit sollte sie nicht als strenger Indikator von Therapieminimierung oder -einstellung benutzt werden. Diese Intention ist allerdings von den Autoren der Originalarbeit nie formuliert worden [21, 73].

Die kranielle MRT nach Unfall Bewusstloser zeigt in etwa 2,5% der Fälle Läsionen des oberen Halsmarks [79] immer in Kombination mit Schädigungen der Medulla oblongata, die nach der Literatur als extrem selten gelten [70, 71, 79]. Ein solcher Fall findet sich auch in dieser Serie (Abb. 15). Es sind dies Patienten nach Hochrasanztraumen mit einem spezifischen radiologischen und klinischen Bild (Tetraparese, hohe Letalität, kurze Komadauer, keine pontine oder mesenzepahlen Läsionen, geringe frontale Kontusion mit traumatischer Subarachnoidalblutung). Die Komadauer ist hier kurz, weil die Läsion unterhalb der Formatio reticularis liegt, im Unterschied zur Patientin in Abb. 12, die vermutlich aus dem Koma erwachte, weil die Läsion dorsal der Formation lokalisiert war [66].

4.3.4 Alternative Möglichkeiten in der Interpretation von MRT-Daten

Die einzige Alternative zur MRT-Klassifikation, die von anderen Arbeitsgruppen genannt wird, ist die Gleichsetzung diffuser Hirnschäden mit dem histologischen Bild des diffusen axonalen Hirnschadens (diffuse axonal injury, DAI) [17, 44, 49]. Die Mitarbeiter dieser Studie [58] halten diesen Ansatz für eine vertane Chance, denn die Komplexität der MRT-Daten wird außer Acht gelassen. Stattdessen wird das komplexe Bild des einen dem unilokulären Schädigungsbild des anderen Patienten gegenüber gestellt, die MRT-Interpretation reduziert sich auf einen simplen binären Code: DAI ja oder nein. Dabei erreichen Patienten mit einer diffusen Schädigung zwangsläufig einen schlechteren GOS als solche mit einer unilokulären Läsion [66, 78]. Hier wird ein statistischer Zusammenhang zum GOS mit individuell vorhersagbarer Prognose verwechselt.

4.3.5 EMPFEHLUNGEN ZUM MRT IN DER NEUROTRAUMATOLOGIE

Die MRT-Klassifikation hat eine hohe prognostische Potenz für den Komaverlauf [21, 23, 57, 73], die Komadauer [58, 80] und den GOS [21, 57]. Eine besondere Bedeutung hat sie für die Vorhersage des apallischen Syndroms [73]. Andererseits differenziert sie sehr gut zwischen Patienten mit keiner oder leichter und solchen mit schwerer Behinderung [79]. Anhand der Daten kann zu rehabilitationsrelevanten Fragen Stellung genommen werden: Wiedergewinnung der Eigenatmung [80], Pneumonie-Risiko [20, 74] und Tracheotomienotwendigkeit [76].

Die Anwendung der Klassifikation ist weitgehend resistent gegenüber unterschiedlichen Sedierungsregimen. Dies sollte das Vertrauen in die Daten weiter stärken. Diese Promotionsarbeit will andere Arbeitsgruppen ermutigen, die Klassifikation anzuwenden und über die Erfahrungen zu berichten. Damit kann die Frequenz der von den Regeln abweichenden Krankheitsverläufe erfasst werden. Es wäre in Anbetracht der überzeugenden Ergebnisse schade, wenn die Klassifikation Cordelias Dilemma [35] erleiden und infolge der Nicht-Publikation positiver klinischer Erfahrungen untergehen würde.

4.4 DER HISTOLOGISCHE NACHWEIS DES DAI BEIM LEBENDEN

Der DAI [1, 55, 66] gilt ohne Zweifel als wesentliches Korrelat des morphologischen Hirnschadens, der nach schwerem SHT in der Begutachtung [68] gefordert wird, um eine Rationale für die Bemessung zu finden. DAI ist in seiner Definition eine histologische Diagnose: Adams [1], der Erstbeschreiber, führte experimentelle Schädel-Hirnverletzungen bei Affen durch, die dann zur Entdeckung der diffusen axonalen Schädigungen führten. Adams selbst schrieb [1]: „diffuse white matter injury - probably the most important factor governing outcome“. Die Annahme, die im „probably“ enthalten ist, wird durch Daten dieser Studie nicht grundsätzlich bestritten [81], sie ist aber nach wie vor unbewiesen. Histologische Daten von menschlichen Gehirnen nach SHT stammen ausschließlich aus dem Sektionsmaterial [7, 29, 31, 36, 37, 39, 40, 43, 44, 52, 55, 63, 66]

und Korrelationen zu klinischen Parametern wie Komadauer und GOS sind naturgemäß schwierig und anfechtbar [23, 77].

4.4.1 KONZEPT UND DESIGN DER AKTUELLEN STUDIE

Unbestritten ist auch die prognostische Bedeutung der immer zahlreicheren radiologischen Befunde nach SHT, insbesondere in den T2*-Wichtungen und im Fibre tracking [7, 59, 67]. Offen ist aber, inwieweit diese als DAI angesprochenen Läsionen tatsächlich einem „diffuse axonal injury“ entsprechen [59].
Die hier vorgelegten Daten (Abb. 16A-B, 17A-D, 18, 19, 20, 21) sind die bisher einzigen zur Frequenz und prognostischen Bedeutung des histologisch definierten DAI bei Überlebenden schwerer Hirnverletzungen [77]. Die Wertigkeit des Datenmaterials mindert sich durch Unzugänglichkeiten im Studiendesign, die für ein einzelnes Zentrum kaum zu beheben sein werden: Eine geringe Fallzahl an Patienten verbunden mit der Ungenauigkeit der Lokalisation der Entnahmestellen. Andererseits halten wir die statistischen Möglichkeiten, die der Ansatz bietet, für so interessant, dass eine Fortführung der Studie mit deutlich höherer Fallzahl sinnvoll erscheint. Bei allen Vorbehalten dem Datenmaterial gegenüber ist zu folgenden Punkten Stellung zu nehmen:

4.4.1.1 NEUROPATHOLOGISCHE BEFUNDE

Während die immunhistologischen Veränderungen der Neuriten relativ früh nach dem Trauma zu erkennen sind (APP <35 min) [12], zeigt die Versilberungsreaktion nach Bodian erst 15-18 h nach dem Trauma erste Veränderungen [12, 35, 37, 43]. Ähnliches gilt für die reaktive Astrogliose, die etwa nach 5 Tagen immunhistologisch mittels Antikörper gegen saures Gliafaserprotein (GFAP) zu erkennen ist (Abb. 17C) [12, 43]. Reaktive Mikroglia kann man mit Antikörpern gegen CD68 beginnend nach ca. 36-48 Stunden nachweisen (Abb. 17A-D). Neben dieser Zeitabhängigkeit der histologischen Befunde kann es differentialdiagnostische Probleme geben. Die reaktiven Veränderungen wie Gliose und Makrophagen sind unspezifisch und kommen auch bei Kontusionen, Blutungen und anderen Läsio-

nen vor [12, 23, 77]. Der immunhistochemische Nachweis mittels APP gilt als spezifisch, wenn er Neuriten markiert und eine Alzheimerpathologie das Bild nicht verfälscht [12, 43].

4.4.2 Bedeutung der Frequenz des histologischen DAI- Nachweises

Die Korrelationen des histologischen Nachweises des DAI mit klinischen Befunden ist bisher, methodisch bedingt, nur eingeschränkt möglich gewesen [77]. Aus Autopsien wissen wir von einer hohen Frequenz des DAI beim posttraumatischen apallischen Syndrom [40], wobei aber auch Blutungen und Kontusionen gefunden wurden. Gerade diese Häufung des DAI bei Apallikern ist ein Befund, den wir bei den überlebenden, apallischen Patienten so gar nicht nachvollziehen konnten (Abb. 21, GOS „apallisch“). Hier ist auch auf die Ergebnisse der MRT-Diagnostik zu verweisen, die dem apallischen Syndrom eine spezifische Hirnstammläsion zuweisen (Abb. 13B) [23, 73]. Für den Neuropathologen bleibt unklar, ob der DAI in solch schweren Fällen das Korrelat des Outcomes darstellt oder lediglich ein Begleitphänomen anderer substantieller Läsionen [40, 66]. Es ist auch zu berücksichtigen, dass gerade die Neuropathologen immer wieder auf die Unspezifität der axonalen Veränderungen hinweisen, die sich auch bei einer Vielzahl anderer Erkrankungen finden lassen [66]. Es fehlt für solche Analysen der Vergleich mit weniger stark behinderten Patienten, der in dieser Studie versucht wird (Abb. 13A). Die Daten deuten an, dass das Konzept der Untersuchung von Operationsmaterial geeignet ist, die Korrelation mit der Komadauer (Abb. 20) und dem GOS (Abb. 21) zu untersuchen. Dass sich dabei manchmal eher vage Zusammenhänge fanden (Abb. 18, 19), kann, neben der unklaren Bedeutung des DAI, auch an topisch-lokalisatorischen Problemen liegen. Es mehren sich die Arbeiten, die betonen, dass nicht die Diffusität eines DAI an sich entscheidend ist [66, 77], wie noch Adams selbst angenommen hatte [1], sondern die Lokalisation der Läsion in bestimmten Arealen vor allem natürlich im Hirnstamm [23].

4.4.3 DAI IM HISTOLOGISCHEN UND IM NEURORADIOLOGISCHEN BEFUND

Genauso kritisch ist die Korrelation des DAI mit neuroradiologischen Befunden zu sehen: Auch hier fand sich keine überzeugende Korrelation zur neuroradiologischen Diagnostik (Abb. 19), wobei MRT-Daten nur in Einzelfällen dargestellt werden konnten (Abb. 16A, B). Hier ist noch viel Arbeit zu leisten: Speziell in der Wertung der MRT-Aufnahmen und hier insbesondere des Fibre trackings [59] erscheint es zumindest klar, dass die Lokalisation eines Faserabbruchs wichtiger ist als die morphologische Ursache. Bahnendiskontinuitäten in der DWI als DAI zu interpretieren, speziell in so kleinen Strukturen wie dem Hirnstamm, wenn MRT-Daten aus der Frühphase der Verletzung fehlen, hält die Arbeitsgruppe, die hinter diesen Daten steht [57, 73, 81] für spekulativ. Gerade die frühe MRT zeigt in 70% des schweren SHT Blutungen, Ödeme und Kontusionen in relevanten Arealen [19, 21, 23], so dass selbstverständlich ein DAI vorliegen kann, es aber unbewiesen ist, welche pathogenetische Bedeutung er hat.

Mit den Ergebnissen der Studie zum histologischen Nachweis des DAI ist die prognostische und gutachterliche Bedeutung der neuroradiologischen Befunde nicht zu kritisieren. Nach den Ergebnissen ist es aber ungeklärt, ob das pathomorphologische Korrelat dieser CT- und MRT-Veränderungen tatsächlich der diffuse axonale Hirnschaden ist. Daraus folgt, dass auch die prognostische Bedeutung des DAI unklar ist.

5 ZUSAMMENFASSUNG

Einleitung: Die Überwachung nach einem schweren Schädel-Hirn-Trauma (SHT) ist essentiell, um frühzeitig operativ intervenieren und die Prognose abschätzen zu können. Die fundamentale klinische Untersuchung wird ergänzt durch die Computertomographie (CCT), seit einigen Jahren auch die Magnetresonanztomographie (MRT). Problem der CCT-Kontrollen ist die rechtzeitige Erfassung einer sekundären Vergrößerung von Hirnblutungen. Für die Interpretation der MRT-Befunde ist bisher nur eine Klassifikation publiziert worden, deren Verlässlichkeit aber in unabhängigen Untersuchungen nicht überprüft wurde. Wesentlicher Parameter sowohl der CCT- als auch der MRT-Befundung ist angeblich der Nachweis eines diffuse axonal injury, dt: diffuser axonaler Hirnschaden (DAI), wobei über die Wertigkeit des eigentlich histologisch zu verifizierenden Schadens beim Menschen wenig bekannt ist. Ein DAI gilt international als wesentliches Korrelat der Prognose nach schwerem SHT. Leider ist seine Bedeutung nur tierexperimentell und anhand seltener Sektionsbefunde vermeintlich gesichert. Unsere Studie untersucht die genannten Probleme der radiologischen und neuropathologischen Beurteilung bei SHT-Patienten.

Methodik: Eingeschlossen wurden 151 Patienten mit einem mittelschweren oder schweren SHT. Bei allen Patienten erfolgten CCT-Untersuchungen nach klinischen Standards. Bei 30 Patienten mit schwerem SHT wurde, entsprechend nationaler Empfehlungen, eine CCT-Verlaufsuntersuchung durch eine MRT ersetzt. Bei 24 Patienten mit schwerem SHT, die kraniotomiert werden mussten, wurden die entfernte Kontusion oder der Hirnprolaps neuropathologisch auf das Vorliegen eines DAI untersucht. Dabei wurde kein Hirngewebe mit dem Ziel der histologischen Untersuchung entnommen. Nach 6 Monaten ermittelten wir den Glasgow Outcome Score (GOS). Radiologische, histologische und klinische Daten wurden zueinander korreliert. Die Statistik erfolgte unter Einsatz der Software WinSTAT von R. Fitch Software (2009) und SPSS 16.0 von SPSS Inc. (1989 – 2007).

Ergebnisse: *Zur CCT-Diagnostik:* Untersucht wurde, welche Parameter der ersten 3 CCTs nach SHT mit einer Zunahme der Größe oder Frequenz der intrazerebralen Blutung (ICB) nach Unfall korrelierten. Es fanden sich: 1. eine sehr sichere Prädiktion für einen Frequenzanstieg traumatischer ICBs durch eine

Subarachnoidalblutung (SAB) in der initialen CCT, 2. eine Volumenzunahme der ICBs nach Operation eines akuten Subduralhämatoms und 3. eine Größenzunahme der ICBs bei einem Gesamtvolumen aller ICBs in der ersten CCT von 5-10ml und >20ml. *Zur MRT-Diagnostik:* 2001 wurde eine MRT-Klassifikation für die Prognose des schweren SHT publiziert. Unsere Studie überprüfte erstmalig außerhalb der Originalarbeit systematisch die Zuverlässigkeit der Klassifikation. Es zeigte sich, dass die MRT-Klassifikation eine hohe prognostische Potenz für den Komaverlauf, die Komadauer und den GOS hat. Eine besondere Bedeutung hat sie für die Vorhersage des apallischen Syndroms. Auch differenziert sie sehr gut zwischen Patienten mit keiner oder leichter und solchen mit schwerer Behinderung. Die Klassifikation ist weitgehend resistent gegenüber unterschiedlichen Sedierungsregimen. *Zur Histopathologie:* In dieser Studie wurden bei notfallmäßiger Operation entfernte Kontusionszonen oder Hirnprolapsgewebe histologisch untersucht. In einem Drittel der Fälle war ein DAI histologisch nachweisbar. Es bestand eine sehr fragliche Korrelation zu CCT-Befunden und zum GOS. Die Komadauer war ohne DAI-Nachweis höher als mit.

Schlussfolgerungen: Für die CCT-Verlaufsdiagnostik nach SHT lassen sich verlässliche Prädiktoren einer Zunahme der ICB definieren. Für die MRT-Diagnostik nach schwerer Hirnverletzung ist die MRT-Klassifikation von 2001 aus der Acta Neurochirurgica uneingeschränkt zu empfehlen. Wir möchten andere Arbeitsgruppen ausdrücklich ermutigen, die Klassifikation anzuwenden und die Ergebnisse mitzuteilen, um die Akzeptanz zu erhöhen. Das Konzept des DAI als wesentliches Korrelat der Prognose nach SHT lässt sich durch die Studie nicht stützen. Der histologische Nachweis von DAI im Operationsmaterial ist prognostisch nicht verwertbar. Wir regen an, die von uns begonnenen Untersuchungen zur histologischen Diagnostik bei Überlebenden eines SHT multizentrisch fortzuführen.

6 LITERATUR

1. Adams JH, Mitchell D, Graham D, Doyle D (1977) Diffuse brain damage of immediate impact type. Brain 100: 489-502

2. Aldrich EF, Eisenberg HM, Saydjari C, Luerssen TG, Foulkes MA, Jane JA, Marshall LF, Marmarou A, Young HF (1992) Diffuse brain swelling in severely head-injured children. A report from the NIH Traumatic Coma Data Bank. J Neurosurg 76: 450-454

3. Alexander E Jr; Kushner J, Six EG (1982) Brainstem hemorrhages and increased intracranial pressure: from Duret to computed tomography. Surg Neurol 17: 107-110

4. Association for the advancement of automotive medicine, (1997) The abbreviated injury scale 1990 revision. Association for the advancement of automotive medicine - Des Plaines, Il 60018, USA

5. Attwater HL (1911) Pontine haemorraghes. Guy`s hospital report 65: 339-389

6. Basser PJ, Mattiello J, Le Bihan D (1994) Estimation of the effective self-diffusion tensor from the NMR spin echo. J Magn Reson 103: 247-254

7. Bish A, Garg K, Agarwal D, Singh PK, Satyarthee GD, Gupta D, Sinha S, Kakkar A, Suri V, Lalwani S, Kale SS, Sharma BS (2013) Histological changes in thalamus in short term survivors following traumatic brain injury: An autopsy study. Neurol India 61: 599-605

8. Bouillon B, Neugebauer E (1998) Outcome after polytrauma. Langenbecks Arch Surg 383: 228-234

9. Brihaye J, Frowein RA, Lindgren S, Loew F, Stroobandt G (1976) Report on the meeting of the WFNS Neuro-Traumatology Committee. Brussels. I. Coma scaling. Acta Neurochir 40: 181-186

10. Broos P, D´Hoore A, Vanderschot P, Rommens P, Stapaerts K (1993): Multiple trauma in patients of 65 and over – injury patterns – factor influencing outcome – the importance of an aggressive therapy. Acta Chir Belg 93: 126

11. Brown CV, Zada G, Salim A, Inaba K, Kasotakis G, Hadjizacharia P, Demetriades D, Rhee P (2007) Indications for routine repeat head computed tomography (CT) stratified by severity of traumatic brain injury. J Trauma 62: 1339-1344; discussion 1344-1345

12. Castejon OJ, Castellano A, Arismendi G (2004) Transmission electron microscopy of cortical dendritic spines in the human oedematous cerebral cortex. J Submicrosc Cytol Pathol 36: 181-191

13. Dinter D, Koelfen W, Freund MC, Schmidt B, Neff KW, Georgi M. (1999) Kernspintomographische Verlaufskontrolle bei Kindern nach Schädel-Hirn-Trauma. Radiologe 39: 882-888

14. Dirnhofer R (1975) Zur Überlebenszeit bei primär traumatischer Stammhirnblutung. Bericht über einen Fall. Zeitsch Rechtsmed 77: 65-78

15. Eder HG, Legat JA, Gruber W. (2000) Traumatic brain stem lesions in children. Child Nerv Syst 16: 21-24

16. Figg RE, Stouffer CW, Vanderkolk WE, Connors RH (2006) Clinical efficacy of serial computed tomographic scanning in pediatric severe traumatic brain injury. Pediatr Surg Int 22: 215-218. Epub 2005 Nov 18

17. Fins JJ, Illes J, Bernat JL, Hirsch J, Laureys S, Murphy E (2008) Neuroimaging and disorders of consciousness: envisioning an ethical research agenda. Am J Bioeth 8: 3-12

18. Firsching R, Frowein RA (1990) Multimodality evoked potentials and early prognosis in comatose patients. Neurosurg Rev 13: 141-146

19. Firsching R, Woischneck D, Diedrich M, Klein S, Rückert A, Wittig H, Döhring W (1998) Early magnetic resonance imaging of brainstem lesions after severe head injury on. J Neurosurg 89: 707-712

20. Firsching R, Woischneck D (2001) Present status of neurosurgical trauma in Germany. World Journal of Surgery 25: 1221-1223

21. Firsching R, Woischneck D, Klein S, Reissberg S, Peters B, Döhring W (2001) Classification of severe head injury based on magnetic resonance imaging. Acta neurochir 143: 263-271

22. Firsching R, Woischneck D (2002) Radiologische Diagnostik polytraumatisierten Patienten. Zeitlicher Ablauf der Diagnostik. Deutsches Ärzteblatt 99: A134

23. Firsching R, Woischneck D, Reissberg S, Döhring W (2003): Die prognostische Bedeutung der Kernspintomographie bei Bewusstlosigkeit nach Schädel-Hirnverletzung. Dsch Ärztebl 27: 1868-1874

24. Flint AC, Manley GT, Gean AD, Hemphill JC 3rd, Rosenthal G (2008) Post-operative expansion of hemorrhagic contusions after unilateral decompressive hemicraniectomy in severe traumatic brain injury. J Neurotrauma 25: 503-512

25. Freeman WD1, Barrett KM, Bestic JM, Meschia JF, Broderick DF, Brott TG (2008) Computer-assisted volumetric analysis compared with ABC/2 method for assessing warfarin-related intracranial hemorrhage volumes. Neurocrit Care. 9: 307-312

26. Frowein RA (1976) Classification of coma. Acta Neurochir 24: 5-10

27. Frowein RA, Firsching R (1990) Classification of head injury. In: Vinken, Bruyn, (eds) Handbook of clinical neurology, Vol 13(57). Elsevier, North Holland Publ. Co. Amsterdam, 101-122

28. Frowein, RA, Stammler, U, Firsching, R, Friedmann, G, Thun, F (1991) Early dynamic evolution of cerebral contusions and lacerations. Clinical and radiological findings. In: Vigouroux RP, Frowein RA (eds.) Cerebral contusions, lacerations and hematomas. Springer, Wien, New York, 201-228

29. Geddes JF, Whitwell HL, Graham DI (2000) Traumatic axonal injury: practical issues in medicolegal cases. Neuropathol Appl Neurobiol 26: 105-116

30. Gennarelli T (1982) Cerebral concussion and diffuse brain injuries. In: Cooper P (ed) Head Injury. Williams and Wilkens, Baltimore, London, 83-97

31. Gennarelli TA (1983) Head injury in man and experimental animals: clinical aspects. Acta Neurochir Suppl 32: 1-13

32. Gentry LR, Godersky JC, Thompson B (1989) Traumatic brain stem injury: MR imaging. Radiol 171: 177-187

33. Gentry LR, Godersky JC, Thompson B, Dunn VD (1988) Prospective Comparative Study of Intermediate-Field MR and CT in the Evaluation of Closed Head Trauma. AJR 150: 673-682

34. Gould SJ (1993) Cordelia's Dilemma. Natural History 102: 10-18

35. Hashimoto T, Nakamura N, Richard KE, Frowein RA (1993) Primary brain stem lesions caused by closed head injury. Neurosurg Rev 16: 291-298

36. Hortobagyi T, Al-Sarraj S (2008) The significance of diffuse axonal injury: how to diagnose it and what does it tell us? ACNR 8: 16-18

37. Huttner HB1, Steiner T, Hartmann M, Köhrmann M, Juettler E, Mueller S, Wikner J, Meyding-Lamade U, Schramm P, Schwab S, Schellinger PD (2006) Comparison of ABC/2 estimation technique to computer-assisted planimetric analysis in warfarin-related intracerebral parenchymal hemorrhage. Stroke 37: 404-408.

38. Jellinger KA (2013) Neuropathology of prolonged unresponsive wakefulness syndrome after blunt head injury: review of 100 post-mortem cases. Brain Inj 27: 917-923

39. Jennett B, Bond M (1975) Assessment of outcome after severe brain damage-a practical scale. Lancet 1: 81-84

40. Johnson VE, Stewart W, Smith DH (2013) Axonal pathology in traumatic brain injury. Exp Neurol 246: 35-43

41. Juul N, Morris GF, Marshall SB, Marshall LF (2000) Intracranial hypertension and cerebral perfusion pressure: influence on neurological deterioration and

outcome in severe head injury. The Executive Committee of the International Selfotel Trial. J Neurosurg 92: 1-6

42. Kothari RU1, Brott T, Broderick JP, Barsan WG, Sauerbeck LR, Zuccarello M, Khoury J (1006) The ABCs of measuring intracerebral hemorrhage volumes. Stroke 27(8): 1304-1305.

43. Kubo S, Kitamura O, Orihara Y, Ogata M, Tokunaga I, Nakasono I (1998) Immunohistochemical diagnosis and significance of forensic neuropathological changes. J Med Invest 44: 109-119

44. Lee TT, Galarza M, Villanueva PA (1998) Diffuse axonal injury (DAI) is not associated with elevated intracranial pressure (ICP). Acta Neurochir (Wien) 140: 41-46

45. Lehmann U, Regel G, Ellendorf B (1997) Das initiale kraniale CT zur Beurteilung der Prognose des Schädel-Hirn-Traumas. Unfallchirurg 100(9): 705-710

46. Lobato RD (2009) The role of MR imaging in assessing prognosis after severe and moderate head injury. Acta Neurochir 151: 341-356

47. Lobato RD, Alen JF, Perez-Nuez A, Alday R, Gómez PA, Pascual B, Lagares A, Miranda P, Arrese I, Kaen A (2005) Value of serial CT scanning and intracranial pressure monitoring for detecting new intracranial mass effect in severe head injury patients showing lesions type I-II in the initial CT scan. Neurocirugia (Astur) 16(3): 217-34

48. Luk SS, Jacobs L, Ciraulo DL, Cortes V, Sable A, Cowell VL (1999) Outcome assessment of physiologic and clinical predictors of survival in patients after traumatic injury with a trauma score less than 5. J Trauma 46: 122-128

49. Mannion RJ, Cross J, Bradley P, Coles JP, Chatfield D, Carpenter A, Pickard JD, Menon DK, Hutchinson PJ (2007) Mechanism-based MRI classification of traumatic brainstem injury and its relationship to outcome. J Neurotrauma 24: 128-135

50. Marshall LF, Marshall SB, Klauber MR (1991) A new classification of head injury based on computerized tomography. J. Neurosurg 75: 14-20

51. Marshall LF, Marshall SB, Klauber MR (1992) The diagnosis of head injury requires a classification based on computed axial tomography. J Neurotrauma 9: 287-292

52. Meythaler JM, Peduzzi JD, Eleftheriou E, Novack TA (2001) Current concepts: diffuse axonal injury-associated traumatic brain injury. Arch Phys Med Rehabil 82: 1461-1471

53. Miller MT, Pasquale M, Kurek S, White J, Martin P, Bannon K, Wasser T, Li M (2004) Initial head computed tomographic scan characteristics have a

linear relationship with initial intracranial pressure after trauma. J Trauma 56: 967-972

54. Mitchell DE, Adams J (1973) Primary focal impact damage to the brain stem in blunt head injuries. Does it exist? Lancet 2: 215-218

55. Oppenheimer DR (1968) Microscopic lesions in the brain following head injury. J Neurol Neurosurg Psychiat 31: 299-306

56. Parizel PM, Ozsarlak, Van Goethem JW, van den Hauwe L, Dillen C, Verlooy J, Cosyns P, De Schepper AM. (1998) Imaging findings in diffuse axonal injury after closed head trauma. Eur Radiol 8: 960-965

57. Pauli S, Kapapa T, Schütze M, Woischneck D (2014) Anwendung der MRT-Klassifikation des schweren Schädel-Hirntraumas für Prognosestellung und Rehabilitationsplanung. Neurol Rehabil 2014; 20: 17-23

58. Reissberg S, Woischneck D, Kästner A, Baars C, Ludwig C, Klein S, Firsching R, Döhring W (2003) Neuroradiologische Befunde zur Beurteilung der Prognose bei Patienten nach Schädel-Hirn-Trauma. Vergleichende Untersuchung zerebraler Befunde in der MRT und der CT. Klin Neurorad 13: 27-33

59. Reissberg S, Woischneck D, Scherlach C, Kästner A, Firsching R, Skalej M (2005) Diffusions -Tensor-Bildgebung (DTI) bei Patienten im apallischen Syndrom. Klin Neurorad 2: 111 – 116

60. Rickels E, von Wild K, Wenzlaff P (2010) Head injury in Germany: A population-based prospective study on epidemiology, causes, treatment and outcome of all degrees of head-injury severity in two distinct areas. Brain Inj. 24: 1491-1504

61. Schütze M, Woischneck D, Klein S, Firsching R (1999) Größenzunahme der traumatischen Kontusionsblutung - Einfluß auf die Versorgung des mehrfachverletzten Patienten? European Surgery 31, Suppl. 156: 117-120

62. Shibata Y, Matsumura A, Meguro K, Narushima K (2000) Differentiation of mechanism and prognosis of traumatic brain stem lesions detected by magnetic resonance imaging in the acute stage. Clin Neurol Neurosurg 102: 124-128

63. Skandsen T, Kvistad KA, Solheim O, Strand IH, Folvik M, Vik A (2010) Prevalence and impact of diffuse axonal injury in patients with moderate and severe head injury: a cohort study of early magnetic resonance imaging findings and 1-year outcome. J Neurosurg 113: 556-563

64. Teasdale G, Jennett B (1974) Assessment of coma and impaired consciousness: a practical scale. Lancet 2: 81-84

65. Tönnis W, Loew F (1953) Einteilung der gedeckten Hirnschädigungen. Ärztliche Praxis V/36: 13-14

66. Unterharnscheidt F (1993) Pathologie des Nervensystems VI. B: Traumatologie von Hirn und Rückenmark. In Doerr W, Seifert G (Hrsg) Spezielle pathologische Anatomie. Springer, Berlin, Heidelberg 107-184

67. Voelbel GT, Genova HM, Chiaravalotti ND, Hoptman MJ (2012) Diffusion tensor imaging of traumatic brain injury review: implications for neurorehabilitation. Neuro Rehab 31: 281-293

68. Wallesch CW, Marx P, Tegenthoff M, Unterberg A, Schmidt R, Fries W (2005) Leitlinie „Begutachtung nach gedecktem Schädel-Hirntrauma“. Guideline „Medicolegal evaluation after closed head injury“ of the German Neurological Society (DGN) and the working group on Neurological medicolegal evaluation (ANB). Akt Neurol 32: 279-287

69. Weiss N, Galanaud D, Carpentier A, Naccache L, Puybasset L (2007) Clinical review: Prognostic value of magnetic resonance imaging in acute brain injury and coma. Crit Care 11: 230

70. Wijdicks EF, Atkinson JLD, Okazakic H (2001) Isolated medulla oblongata function after severe traumatic brain injury. J Neurol Neurosurg Psychiat 70: 127-129

71. Wijdicks EF, Miller GM (1997) MR imaging of progressive downward herniation of the diencephalon. Neurol 48: 1456-1459

72. Woischneck D, Klein S, Reissberg S, Peters B, Avenarius S, Günther G, Firsching R (2003) Prognosis of brain stem lesion in children with head injury. Childs Nerv Syst 19: 174-178, Epub 2003

73. Woischneck D (2006) Pathophysiologie und Prognose von Hirnstammläsionen nach schwerer Hirnverletzung. Habilitationsschrift Uniklinik Ulm

74. Woischneck D, Rickels E, Reissberg S, Peters B, Skalaj M, Firsching R (2007) Pneumonierisiko nach schwerem Schädel-Hirn-Trauma. Neurol Rehabil 13: 277-280

75. Woischneck D, Kapapa T, Heissler HE, Reissberg S, Skalej M, Firsching R (2009) Respiratory function after lesions in medulla oblongata. Neurological Research 31: 1019-1022

76. Woischneck D, Rickels E, Reissberg S, Peters B, Skalaj M, Firsching R (2009) Extubation or tracheotomy in severe brain injuries: Decision criteria from clinical and apparative diagnostic procedures. Intensivmedizin und Notfallmedizin 46: 146-150

77. Woischneck D, Kapapa T, Reissberg S, Peters N, Skalaj M, Dietzmann K, Firsching R (2010) Clinical and radiological analysis of fatal courses in severe brain injuries during intensive care treatment. Intensivmedizin und Notfallmedizin. 47: 59-64

78. Woischneck D, Schütze M, Peters B, Skalej M, Firsching R (2010) Kranielle Kernspintomographie und S-100 Serumdiagnostik in der Begutachtung schwerer Schädel-Hirntraumen. Versicherungsmedizin 62: 20-24

79. Woischneck D, Kapapa T, Grimm C, Skalej M, Schmitz B, Blumstein N, Firsching R (2011) Injuries to the upper cervical medulla in severe brain injuries. Zeitschrift für Orthopädie und Unfallchirurgie 149: 541-545

80. Woischneck D, Peters B, Kapapa T, Skalej M, Firsching R (2013) Vergleich jüngerer und älterer Unfallopfer nach Mehrfachverletzung. Versicherungsmedizin 65: 4-8

81. Woischneck D, Pauli S, Scheuerle A, Schütze M, Kapapa T (2014) Der histologische Nachweis des diffusen axonalen Hirnschadens bei Überlebenden schwerer Schädel-Hirntraumen. Versicherungsmedizin 66: 188-192

82. Wong PP, Dornan J, Keating AM, Schentag CT, Ip RY (1994) Re-examining the concept of severity in traumatic brain injury. Brain Inj 8: 509-518

83. Yanagawa Y, Sakamoto T, Takasu A, Okada Y (2009) Relationship between maximum intracranial pressure and traumatic lesions detected by T2*-weighted imaging in diffuse axonal injury. J Trauma 66: 1662-1655

Danksagung aus Gründen des Datenschutzes entfernt.

.

Tabellarischer Lebenslauf

Lebenslauf aus Gründen des Datenschutzes entfernt.

Lebenslauf aus Gründen des Datenschutzes entfernt.

Lebenslauf aus Gründen des Datenschutzes entfernt.

Lebenslauf aus Gründen des Datenschutzes entfernt.

Lebenslauf aus Gründen des Datenschutzes entfernt.