UNIVERSITÄTSKLINIKUM ULM
ZENTRUM FÜR INNERE MEDIZIN
Klinik für Innere Medizin II
Ärztlicher Direktor: Prof. Dr. Wolfgang Rottbauer

Resultate nach Rekanalisation chronisch verschlossener Herzkranzgefäße nach Stentimplantation & Nachdilatation mit einem medikamentfreisetzenden Ballon

Dissertation
zur Erlangung des akademischen Grades Doktor der Medizin (Dr. med.)
der Medizinischen Fakultät der Universität Ulm

vorgelegt von

The-Vinh Nguyen
Ho-Chi-Minh-Stadt (Saigon)

2012

Amtierender Dekan: Prof. Dr. T. Wirth

1. Berichterstatter: Prof. Dr. J. Wöhrle

2. Berichterstatter: PD Dr. C. Skrabal

Tag der Promotion: 06.12.2012

Inhaltsverzeichnis

Abkürzungsverzeichnis ii

1. Einleitung 1-10

   1.1. Die Koronare Herzkrankheit 1
   1.2. Chronische Entzündung als Pathomechanismus 1
   1.3. Der chronische koronare Verschluss 2
   1.4. Methoden der Interventionellen Therapie von CTO 5
   1.5. Drug-Eluting-Balloons in CTO 7
   1.6. Hypothese und Fragestellung 10

2. Material & Methodik 11-20

   2.1. Studiendesign 11
   2.2. Ein-/Ausschlusskriterien & Matching 11
   2.3. Endpunkte 13
   2.4. Verwendete Materialien 14
   2.5. Studienablauf & Koronarintervention 15
   2.6. Follow-Up 16
   2.7. Quantitative Koronaranalyse 18
   2.8. Statistische Analyse 20

3. Ergebnisse 21-29

   3.1. Ablaufschema & klinische Basisdaten 21
   3.2. Angiographische / prozedurale Daten 23
   3.3. Angiographisches Outcome im 6-Monats-FU 26
   3.4. Klinisches Outcome im 6-Monats-FU 29

4. Diskussion 30

5. Zusammenfassung 37

6. Literaturverzeichnis 39

7. Danksagung 49

8. Lebenslauf 50

Abkürzungsverzeichnis

ACT	Activated clotting time (in Sekunden)
ACC	American College of Cardiology
ADP	Adenosindiphosphat
AHA	American Heart Association
AP	Angina Pectoris
ASS	Acetylsalicylsäure
atm	Physikalische Atmosphäre (Druckeinheit); 1 atm entspricht 101,325 kPa
BMS	Bare-Metal Stent
CD-ROM	Compact Disc Read-Only Memory
cm	Zentimeter
CTO	Chronic total coronary occlusion
DEB	Drug-Eluting Balloon
DES	Drug-Eluting Stent
ED	Erhaltungsdosis
EKG	Elektrokardiogramm
F	French (Einheit für diverse Kanülengrößen); 1 F entspricht ⅓ mm
FU	Follow-Up
GTN	Glyceroltrinitrat
i.v.	intravenös
IE	Internationale Einheit (Maßeinheit diverser Präparate)
ISR	In-Stent-Restnose
KHK	Koronare Herzkrankheit
KM	Kontrastmittel
LAD	left anterior descending; entspricht Ramus interventricularis anterior
LCX	left circumflex artery; entspricht Ramus circumflexus
LDL	Low Density Lipoprotein
MACE	Major adverse cardiac events
mg	Milligramm
MI	Myokardinfarkt
MLD	Minimaler Lumendurchmesser
mm	Millimeter
OL	Occlusion length
OS	Occlusion site
OTW	Over-the-Wire
PTCA	Perkutane transluminale coronare Angioplastie
QCA	quantitative coronary angiography

RCA	right coronary artery; entspricht Arteria coronaria dextra
RD	Referenz Durchmesser
SCA	small coronary arteries
SES	Sirolimus-Eluting Stent
STEMI	ST-Hebungsinfarkt
TIMI	Thrombolysis in Myocardial Infarction
TLR	Target lesion revascularization
TVR	Target vessel revascularization
VCAM-1	Vascular-cell-adhesion-molecule-1
µg	Mikrogramm
µl	Mikroliter

1. Einleitung

1.1. Die Koronare Herzkrankheit

Die Koronare Herzkrankheit (KHK) ist mit ihren akuten Konsequenzen, wie der akute Myokardinfarkt, die mit Abstand häufigste Todesursache in den Industrienationen im 21. Jahrhundert [39, 80]. Sie wird oft als kardiale Manifestation einer Arteriosklerose beschrieben, bei der es aufgrund eines Zustromhindernisses in Form einer Stenose bzw. eines Verschlusses der Koronararterien zur Minderdurchblutung des Myokardgewebes kommt. Büchner (1939) und Rein (1951) führten auf Basis dieser Pathophysiologie den Begriff der Koronarinsuffizienz ein, der heute jedoch seltener verwendet wird. Statt dem im Vordergrund stehenden Mechanismus, spricht man vor allem von der myokardialen Ischämie, die bei ausgeprägter Manifestation im akuten Koronarsyndrom mündet. Die Wichtigkeit der Durchblutung wird v.a. dadurch deutlich, dass die ateriovenöse Sauerstoff-Differenz bei etwa 10-12 Vol.-% liegt, sich aber relativ starr zur dynamischen Arbeit des Myokards verhält. So muss der Mehrbedarf an Sauerstoff bei Belastung des Herzgewebes über eine erhöhte Koronarperfusion gedeckt werden, die bei Herzgesunden auf 460% des Ausgangswertes ansteigen kann. Diese Steigerung von der Ruheperfusion zur maximalen Auslastung der Koronardurchblutung, wurde als Koronarreserve definiert, welche über aktive Dilatation der koronaren Widerstandsgefäße reguliert wird [15]. Der Bedarf an Sauerstoff wird vordergründig durch 3 Faktoren bestimmt: Herzfrequenz, Kontraktilität und intramyokardiale Wandspannung bzw. Vor-/Nachlast des Herzens, so dass der menschliche Organismus physiologisch sowohl Einfluss auf den Bedarf, als auch das Angebot hat.

1.2. Chronische Entzündung als Pathomechanismus

Aus heutiger wissenschaftlicher Sicht definiert man die KHK als multifaktorielles chronisch-inflammatorisches Syndrom der Herzkranzgefäße, mit Beteiligung von Entzündungszellen, dem Gerinnungssystem und dem metabolischen System [21]. Die initiale Veränderung, die schlussendlich zur Dysbalance von Bedarf und Angebot führt, besteht in einer Funktionsstörung des vaskulären Endothels, mit Ansammlung von LDL-Molekülen, die wiederum die entzündliche Reaktion auslösen [35, 57, 60]. Zunächst ist die Aktivierung des

Endothels vorherrschend, mit einer erhöhten Expression von spezifischen Adhäsionsmolekülen, wie etwa VCAM-1. Zusammen mit Zytokinen und Chemokinen, ermöglichen die Endothelzellen damit ein „Homing“ und die Aktivierung von Monozyten und Lymphozyten mit nachfolgender intraintimaler Entzündungsreaktion [17]. Resultat ist ein atheromatöser Plaque, bestehend aus einer Mixtur aktiver Entzündungszellen, v.a. T-Helfer-Zellen vom Typ-1 und sog. „Schaumzellen“ (foam-cells) [21, 54], die modifizierte Makrophagen mit reichlich intrazellulären Lipideinschlüssen darstellen. Aufgrund der Wachstumsstimuli des Entzündungsherdes durch Zytokine, Chemokine und anderen Wachstumsfaktoren, wird zusätzlich eine Wanderung und eine Proliferation der glatten Muskelzellen des Gefäßes außerhalb der Lamina Media, in der Intima beobachtet, die eine weitere Einengung des Gefäßlumens verursacht [15, 21, 60] und im weiteren Verlauf die Grundlage der intrakoronaren Restenose darstellt. Dieser neointimale Zellverband umgibt zusammen mit einer kollagenreichen Kappe den atheromatösen Plaque und verhindert zunächst eine lumenverschließende Thrombusbildung [15, 21]. Mit Progression der Arteriosklerose und der zugrunde liegenden chronisch-entzündlichen Reaktion, fördern die in diesem Zusammenhang in erhöhter Konzentration vorliegenden Matrix-Metallo-Proteasen und Cystein-Proteasen jedoch die Instabilität der Plaqueregion [29, 38], mit der Konsequenz einer Plaqueruptur und dem damit verbundenen Risiko einer akuten intrakoronaren Thrombose, die zur akuten Koronarinsuffizienz führen kann. Mit dem Verständnis des Krankheitsmechanismus und der Analogie zwischen Entzündungskaskade und neointimaler Hyperplasie, eröffnen sich zahlreiche neue Möglichkeiten, zur Optimierung der akuten Intervention mit langanhaltendem Effekt und der Primär-/Sekundär-Prävention.

1.3. Der chronische koronare Verschluss

Der chronische koronare Verschluss oder CTO (chronic total occlusion) stellt eine besondere Form von Läsionen in Patienten mit KHK dar und besitzt eine Häufigkeit von etwa 20% bis 40% [16]. Ein CTO ist definiert als chronische vollständig bzw. funktionell (99%ige Stenose) lumenverschließende Läsion der epikardialen Koronargefäße, die sich angiographisch in einem Abbruch des antegraden Kontrastmittelflusses zeigt, und die nach der Thrombolysis in Myocardial Infarction Flow (TiMi-Flow) Klassifikation als Grad 0 eingestuft wird [62, 70]. Demnach wird ein solcher chronischer Verschluss statistisch als 100%ige Stenose

festgehalten. Der Zeitraum in dem der Verschluss andauert wird mithilfe klinischer und angiographischer Dokumentation abgeschätzt [20, 43, 68, 77]. Diese Periode wird aber von verschiedenen Studien in Bezug auf die Einschlusskriterien unterschiedlich festgelegt und bewegt sich zwischen mindestens 2 Wochen oder länger [68, 77] bis mindestens 3 Monate oder länger [20, 43], was aufgrund der dynamischen Entwicklung einer solchen Läsion und dem damit erhöhten Schwierigkeitsgrad der Behandlung, durchaus Einfluss auf das zu untersuchende Outcome haben kann [69]. Entsprechend den Kriterien des Euro-CTO Clubs wird ein Koronarverschluss ab 3 Monaten Verschlusszeit als chronisch definiert [55]. Hämodynamisch gesehen beeinträchtigt eine lumenverschließende Läsion die Herzarbeit in der gleichen Weise wie eine 90% hochgradige Stenose, sodass sich die Symptomatik oft wie eine instabile AP präsentiert [16]. Der verantwortliche Thrombus bzw. die verursachenden Thromben, können vielerlei Morphologien zeigen, wobei die Grundlage stets ein arteriosklerotischer fibrokalzifizierender („fibrocalcific“) Plaque ist [59], der abhängig vom Alter der Läsion, eine unterschiedliche Zusammensetzung aus kollagenreicher extrazellulärer Matrix, intra-/extrazellulären Lipidansammlungen, glatten Muskelzellen, Entzündungszellen und Kalzium hat [21, 54, 60, 69]. Dabei ist ein fibrokalzifizierter meist alter „harter“ Plaque nur schwer per Draht zu überwinden. Läsionen mit solcher Charakteristik sorgen für etwa 80% aller misslungenen Rekanalisierungsversuche in CTO [41]. Mit der Einführung von Drahtsystemen, die mithilfe hydrophiler als auch hydrophober Polymerbeschichtungen Manöver durch Plaques erleichtern und ein einfacheres Handling in gewundenen Gefäßen ermöglichen, sowie erweiterter Techniken, wie parallel wire Technik , seesaw Technik [19], „balloon anchoring“ Technik [23], subintimal tracking and reentry (STAR) Technik [7] und der Entwicklung der retrograden Rekanalisierung über das Kollateralsystem [55], konnte die Erfolgsrate in der Wiedereröffnung von CTOs entscheidend verbessert werden. Diese liegt derzeit zwischen 55% - 90% [65, 67] und ist von Faktoren wie der Charakteristik des Verschlusses (totaler oder funktionell totaler Verschluss) [41] oder dem Alter der Läsion („weicher“ <1 Jahr vs. „harter“ >1 Jahr alter Plaque) [16, 41] als auch im ganz Wesentlichen von der Erfahrung des Untersuchers abhängig [26, 74].

Eine weitere Besonderheit ist das verringerte Gesamtrisiko einer solchen Läsion, sowie das Risiko bei der Anwendung möglicher Interventionsstrategien, da der Lumenverschluss und die damit verringerte Perfusion des betroffenen Bereichs, in vielen Fällen von zuführenden Kollateralen eines intakten Gefäßes ausreichend kompensiert wird. Auch eine nicht-

erfolgreiche Rekanalisierung oder ein Wiederverschluss, haben daher wesentlich weniger Konsequenzen für den Patienten [16], im Vergleich zu akuten Verschlüssen, die oft mit ST-Hebungsinfarkten (STEMI) assoziiert sind [61]. Dennoch können durch Dissektionen, Gefäßperforationen, Thromboembolien, intramyokardiale Hämatome und schließlich der Verlust der Kollateralversorgung auch schwerwiegende Komplikationen wie ein akuter Myokardinfarkt oder sogar tödliche Komplikationen auftreten [10, 41].

Nichtsdestotrotz besteht eine gute Indikation chronische Koronarverschlüsse zu rekanalisieren. In vielen Fällen findet man die chronischen Verschlüsse in Patienten mit langjähriger KHK-Diagnose. Die Anzahl der Patienten in Studienpopulationen, die bereits einen oder mehrere Herzinfarkte überlebt haben, ist daher meist >50% [20, 68, 77]. Studien zur Bestimmung der Effektivität und Konsequenz der Rekanalisierung von chronischen Verschlüssen zeigten zudem ein Benefit, welches an mehreren Schlüsselpunkten der Erkrankung ansetzt:

1. Reduzierung des negativen linksventrikulären Remodelings, sowie Verbesserung der Funktion durch Wiederherstellung der antegraden koronaren Perfusion sog. „hibernating“ Myokardanteile [2, 56], mit möglichem Langzeiteffekt über 3 Jahre [32]
2. Daraus resultierend entwickelt sich eine Linderung der vordergründig belastungsabhängigen Symptome und eine Normalisierung der allgemeinen Belastung, was im Mittel Wochen bis Monate dauern kann [26, 44, 66]
3. Schlussendlich bleibt die positive Wirkung auf das Risikoprofil und die bessere Langzeitprognose nach Rekanalisation von chronischen Verschlüssen im Vergleich zur rein medikamentösen Therapie [3, 44, 66, 81]

Die Rate der erfolgreichen Rekanalisierungen, die aufgrund des erschwerten Handlings eines chronischen und damit bereits „verhärteten“ Verschlusses eingeschränkt bleibt, spielt ebenso eine große Rolle, bei der Erörterung über den Nutzen und die Nachhaltigkeit einer Therapie von CTO-Läsionen. Letztlich bleibt dabei ein Problem, dass alle Entitäten der interventionellen Therapie bisher betrifft: Die Restenose des intervenierten Segments.

1.4. Methoden der Interventionellen Therapie von CTO

Seit der ersten erfolgreichen PTCA durch Andreas Grüntzig 1977, expandierte die interventionelle Kardiologie weitreichend in ihrem Indikationsspektrum. Die Prävention der Restenose war seither einer der primären Aufgaben der interventionellen Kardiologie. Stents zeigten als erste Neuentwicklung Ende der 80er Jahre eine Reduktion auf ca. 15-50% relativ zu sehr hohen Restenoseraten, die bei deutlich >50% nach alleiniger PTCA durch einen Ballon und einer Beobachtungszeit von mindestens 6 Monaten lagen [15, 51]. Der große Vorteil bei der Verwendung der Bare-Metal-Stents (BMS) ist die Reduzierung des elastischen Recoils der Gefäßwand und die interventionelle Beherrschung von Dissektionen durch das Gerüst der BMS [51]. Dem gegenüber steht jedoch das Risiko einer Stentthrombose, aufgrund von direkten Thrombusbildungen am Fremdmaterial der BMS, sowie einer erhöhten neointimalen Hyperplasie der glatten Muskelzellen, aufgrund des chronischen Reizes am Gefäßendothel [24, 51], mit dem Resultat einer In-Stent-Restenose (ISR). Drug-Eluting Stents (DES), die in einigen randomisierten Studien Restenoseraten <10% erreichten [52, 63, 75], sind die nächste Weiterentwicklung. Die proliferationshemmenden Beschichtungen mit z.B. Paclitaxel oder Everolimus, sorgen für die Hemmung der neointimalen Zellteilung und Migration glatter Muskelzellen, sowie die Entzündungsreaktion am Endothel und können aufgrund der Reduzierung von Restenosen zu einem besseren klinischen Outcome führen [64, 71]. Jedoch werden die Behandelnden mit dem Problem der subakuten oder späten Stentthrombose konfrontiert. Mithilfe von verlängerter dualer Plättchenaggregationshemmung durch eine Kombination von ASS (Erhaltungsdosis 100mg/Tag) und die ADP-Rezeptorantagonisten Clopidogrel (Erhaltungsdosis 75mg/Tag) bzw. Prasugrel (Erhaltungsdosis 5mg/Tag) empfohlen über 6 bis 12 Monate [4, 18], sowie der Entwicklung der 2. und 3. Generation von DES mit einem wesentlich geringeren Risikoprofil und einer höheren Effektivität [31, 52, 63], konnten sich die DES als Standard im klinischen Alltag etablieren.

Ein identisches Bild zeigt sich bei der Entwicklung von Interventionsstrategien chronischer Verschlüsse. Einige randomisierte Studien zeigten, dass eine primäre Stent-Implantation, nach Rekanalisierung durch einen Ballon, signifikant bessere Ergebnisse in Bezug auf die Restenoseraten bzw. Reokklussionshäufigkeit, im Vergleich zur Intervention nur mit einer PTCA lieferte [5, 27, 40]. Höher et al wiesen an einem Kollektiv mit 85 Patienten nach, dass

nach primärer Implantation einer CTO-Läsion mit dem „Wiktor-GX®“-Stent (Medtronics, San Diego, California), eine signifikant niedrigere Restenoserate im 6-Monats-Follow-Up zu sehen war, als in der Gruppe ohne Stent (32,4% vs. 63,6%). Im direkten Zusammenhang konnte man ein besseres klinisches Outcome in der Stent-Gruppe nachweisen, was sich in einer höheren Rate an Patienten ohne klinische Ereignisse niederschlug (70% vs. 45%) [40]. Eine andere Studie mit einem ähnlichen Setting, 200 eingeschlossenen Patienten und unter Verwendung des „NIR®“-Stents (Boston Scientific, Maple Grove, Minn), konnte eine nicht signifikante Reduktion der Restenoserate nachweisen (21.9% vs. 33.3%). Jedoch zeigte sich in einem Zeitraum von 1-Jahr, eine signifikante Reduktion der erneuten Interventionsnotwendigkeit (TLR; 13% vs. 29%), was sich durch die geringere Häufigkeit erneuter Beschwerden bzw. positiver Belastungstests in der Stent-Gruppe erklären lies [45]. Etabliert haben sich, ähnlich wie bei der Intervention von nicht-okklusiven Läsionen DES, die in einigen Studien im Vergleich zu BMS ein besseres Outcome erreichten [13, 20, 43, 68, 77]. Ge et al, Nakamura et al, sowie die PRISON-II-Studie verglichen Sirolimus-freisetzende Stents (SES) mit BMS, während Werner et al den Paclitaxel-freisetzenden Taxus®-Stent im direkten Vergleich mit BMS untersuchten. Zwar waren nicht alle primären Endpunkte identisch, doch zeigte sich in allen Studien eine signifikante Reduktion der Restenose bzw. Reokklusionshäufigkeit, sowie ein wesentlich besseres klinisches Outcome, das sich in einer niedrigeren Rate an Zielläsionsrevaskularisationen (TLR = target lesion revascularization), sowie der geringeren Häufigkeit unerwünschter kardialer Ereignisse (MACE = major adverse cardiac events) niederschlug. Auch in Bezug auf ein positives mittelfristiges bzw. langfristiges Outcome, konnten Studien einen anhaltenden Vorteil der DES über 18 Monate [13] bzw. 3 Jahre bestätigen [14]. Diese Ergebnisse führten zu einer klaren Empfehlung der DES zur primären Verwendung in CTO [14, 68, 77]. Das Risiko einer späten Stentthrombose bei der Verwendung von DES ist jedoch bei der Verwendung solcher Stents in CTO ebenfalls nachweisbar. In der randomisierten Prison II Studie fand sich in der Gruppe der mit Sirolimus-Stents behandelten Patienten eine Stentthrombose-Rate von 2% vs. 0% in der BMS-Gruppe [45]. Diese erhöhte sich auf 7% nach einem Follow-Up-Zeitraum von 48 Monaten [46]. Einen ähnlichen Verlauf der Stentthrombose-Raten folgte auch aus der PACTO Studie. Nach 6 Monaten waren keine Stentthrombosen in der mit Taxus-DES behandelten Gruppe aufgetreten, während nach einem Langzeit-Follow-Up von 3 Jahren die Rate auf 5,3% anstieg [78].

1.5. Drug-Eluting-Balloons in CTO

Neben dem Risiko der subakuten bzw. späten Stentthrombose [6, 12, 28, 46], weisen DES weitere Schwächen auf. Erneute Behandlungen von Restenosen in DES-behandelten Segmenten mit einem zweiten DES, sind mit einer nachfolgenden Restenoserate von bis zu 43% assoziiert [34]. Stark kalzifizierte, gewundene Gefäße mit kleinem Durchmesser, sowie Läsionen und ISR an Gefäßbifurkationen, limitieren den Einsatz der DES [53]. Daher sucht man nach Möglichkeiten, eine homogene, hochkonzentrierte und nicht-stent-basierte Medikamentenfreisetzung am Ort solcher Läsion zu realisieren, auch mit dem Hintergrund, dass eine längerfristige Hemmung der neointimalen Proliferation nach aktueller Ansicht keine anhaltende Freisetzung von proliferationsinhibierenden Medikamenten voraussetzt. Die kurzzeitige jedoch hochkonzentrierte intrakoronare Verfügbarkeit der verwendeten Wirkstoffe ohne Anwendung von Polymer-Matrizen, die bei DES zum Beladen essentiell sind, würde ggf. gleichzeitig eine Reduktion der Einnahmedauer von dualen Plättchenaggregationshemmern zur Prophylaxe gegen Stentthrombosen ermöglichen, was auch eine Minimierung der unerwünschten Nebenwirkungen einer solchen Therapie für die betroffenen Patienten bedeuten könnte. Der Verzicht von Polymer könnte die Endothelregeneration nach Intervention aufgrund der Reduzierung des Entzündungsreizes durch die Materialien beschleunigen [53]. Medikament-freisetzende-Ballons (DEB), erfüllen diese Vorgaben und sind Gegenstand derzeitiger Studien.

Unter den verwendeten Medikamenten zur Proliferationshemmung im koronaren Gefäßbett finden sich u.a. Taxane wie Paclitaxel. Diese haben aufgrund ihrer hohen Lipophilie und ihrer Fähigkeit feste spezifische Bindungen mit Molekülen der subintimalen Gefäßwand einzugehen, eine hohe effektive Retentionsrate sowie eine langanhaltende Wirkung auf die Proliferationsrate und Migrationsfähigkeit der glatten Muskelzelle in der Gefäßwand [36, 53]. Diese physikochemischen Eigenschaften machen des Weiteren eine Auswaschung mit möglicher peripherer systemischer Toxizität unwahrscheinlich [53]. Die hemmende Wirkung von Paclitaxel, ist dabei durch die Interaktion mit der β-Untereinheit des Tubulin zu erklären. Tubulin ist Hauptbestandteil der Mikrotubuli und die Bindung mit dem Taxan führt zu einer Hyperstabilisierung des Komplexes, was den dynamischen Auf-/Abbau (dynamische Instabilität) der Moleküle verhindert, der essentiell für zentrale Schritte der Mitose, sowie das als Grundlage zur Fortbewegung dienende Zytoskelett der Zelle ist. Die spezifische

Bindung von Paclitaxel betrifft dabei das gesamte Zytoskelett und den Mitoseapparat samt Spindelapparat und durch die andauernde Stabilisierung dieser Strukturen, ist die Zelle außer Stande eine komplexe Restrukturierung zur Zellteilung zu vollziehen und befindet sich somit im immobilen Zellarrest [1, 25]. Ein großer Nachteil von Paclitaxel ist jedoch seine unselektive Wirkung, die ebenfalls eine Proliferations-/ Migrationshemmung von Endothelzellen verursacht und somit das Problem der subakuten und späten Stent-Thrombose, v.a. bei langanhaltender inhomogener Freisetzungskinetik des Wirkstoffs, direkt induzieren kann [37, 53]. Abbildung 1 veranschaulicht die Wirkung von Paclitaxel auf die Zellfunktion.

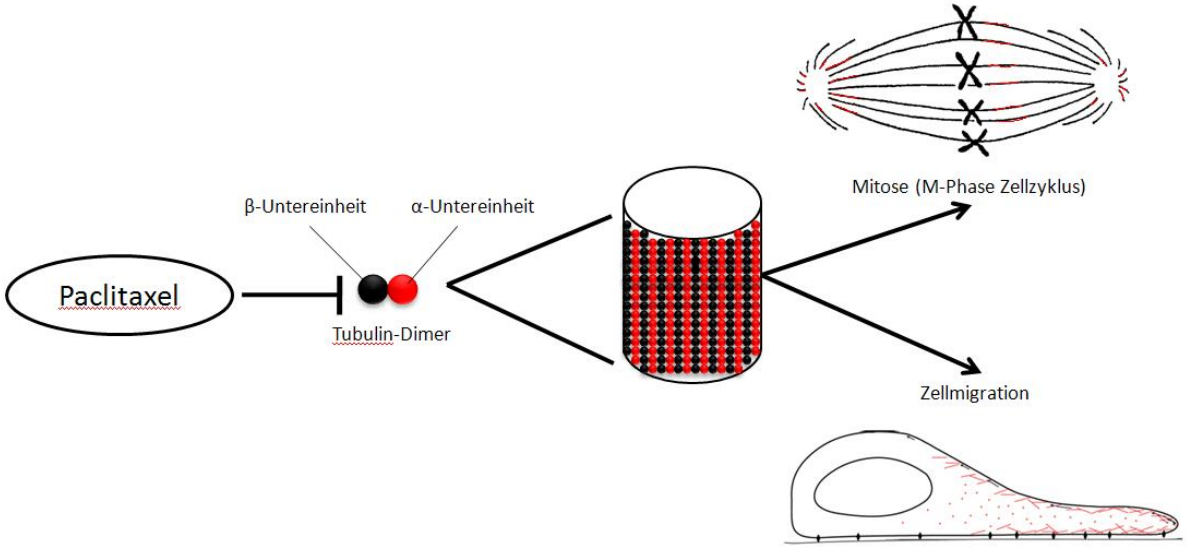

Abbildung 1. Pharmakologische Wirkung von Paclitaxel auf den Mikrotubulusapparat, mit Auswirkung auf die Zellmigration und die Mitose. Die Bindung von Paclitaxel an Tubulin führt zur Hyperstabilisierung des Moleküls und verhindert dessen dynamische Instabilität, u.a. Voraussetzung für Zellmigration und Mitose.

Präklinische Studien am Schweinmodel zeigten, dass Paclitaxel-beschichtete Ballons gegenüber BMS [48, 58] und DES [58] einen geringeren späten Lumenverlust (engl. Late Lumen Loss), sowie ein geringeres histomorphometrisch bestimmtes neointimales Volumen aufwiesen, wobei keine Beeinträchtigung der Reendothelialisierung beobachtet wurde, da davon ausgegangen werden kann, dass die hochkonzentrierte homogene Applizierung des Wirkstoffs durch den DEB gleichzeitig eine effektive Proliferationshemmung der subintimalen Strukturen ermöglicht, ohne eine langanhaltende Reduktion der Endothelregeneration zu verursachen. Scheller et al zeigten, dass die effektivste Methode zur neointimalen Proliferationshemmung, ein DEB-System mit Aceton als Lösemittel des

lipophilen Paclitaxels darstellt. Dabei erreichten sie eine maximale Konzentration von bis zu 2.5 µg/mm² auf dem DEB. Cremer at al untersuchten den Einfluss der Inflations-Zeit des Ballons (10 bis 2x 60 Sekunden), sowie der effektiven Dosis von Paclitaxel durch mehrfache Dilatation am Wirkort (5 bis 10 µg/mm²) auf die Hemmwirkung der Neointima und fanden eine suffiziente Inhibition unabhängig dieser Faktoren in den vorgegebenen Schwankungsbereichen [9]. Des Weiteren erwies sich die matrix-basierte Methode PACCOCATH® zur Fixierung von Paclitaxel auf DEB als überlegen im direkten Vergleich mit dem DIOR®-Katheter, der über eine aufgeraute Oberfläche den Wirkstoff bindet [8]. Diese experimentellen Effektivitätsnachweise konnten in einigen klinischen Studien bestätigt werden, wobei DEB mit normaler PTCA [49, 50], DES [72] und DEB mit und ohne BMS in Läsionen kleiner Koronargefäße (Durchmesser 2,25 – 2,8 mm) [73] verglichen wurden.

In der PACCOCATH® ISR I und II Studie wiesen Scheller et al erwartungsgemäß einen signifikanten Vorteil des DEB gegenüber einer normalen PTCA in Bezug auf angiographische und daraus resultierende klinische Endpunkte über einen Beobachtungszeitraum von 6 Monate [49] bzw. 2 Jahre [50] bei der Behandlung von ISR nach. Die PEPCAD II Studie, die den SeQuent Please® DEB mit einem Taxus® DES ebenfalls bei der Behandlung von ISR-Läsionen untersuchte, ergab einen ähnlichen Vorteil des DEB gegenüber dem DES in klinischen wie angiographischen Endpunkten. Aufgrund dieser Daten gehen Unverdorben et al davon aus, dass die DEB-Technologie in der Behandlung von ISR der Behandlung mit DES mindestens ebenbürtig in Bezug auf Effektivität und Sicherheit ist [72].

Nach derzeitiger Datenlage wird eine Ballon-Inflationszeit von >30 Sekunden empfohlen, da ca. 80% des Medikaments in dieser Zeitspanne an die Gefäßwand freigesetzt werden [48]. Um eine bessere Effektivität bei der Behandlung von de-novo Stenosen zu erreichen, wird die Kombination mit einem BMS als sinnvoll angesehen, um das akute elastische Recoil zu reduzieren [76]. Jedoch wird aufgrund des ungünstigen Outcomes bei der Verwendung eines DEB in Kombination mit einem BMS und einer suboptimalen Überlappung des Ballons (Ballon kürzer Stent; geographic miss) [73], die Auswahl geeigneter DEB-Längen relativ zu den verwendeten BMS nahe gelegt. Dabei sollte das behandelte Segment des DEB länger sein als das Stent-Segment, um eine Restenose an den distalen und proximalen Rändern des implantierten Stents zu vermeiden (edge stenosis) [22]. Die konservative Therapie mit dualer Plättchenaggregationshemmung sollte zusätzlich nach Intervention mit einem DEB 1 Monat

lang [49, 50], bei Verwendung eines DEB in Kombination mit einem BMS 3 Monate lang fortgeführt werden [73].
Diese ersten Ergebnisse belegen jedoch noch keine Evidenz einer DEB-basierten Behandlung von Patienten mit chronischen Koronarverschlüssen, da bislang noch keine Daten zum Einsatz eines DEB in CTO-Läsionen vorliegen.

1.6. Hypothese und Fragestellung

Aufgrund der technischen Entwicklungen bei der Behandlung von CTO-Läsionen wird ein positives klinisches Outcome immer öfter möglich. Die als State of the Art geltenden DES zeigen jedoch die gleichen Schwächen wie bei nicht-okklusiven Stenosen und durch ihr unklares Risikoprofil beeinträchtigen sie die Anwendung im klinischen Alltag.
Heute vorhandene und als effektiv geltende DEB ermöglichen eine homogene und schnelle Medikamentenfreisetzung mit ähnlicher interventioneller Effektivität in verschiedenen Szenarien, ohne den chronischen negativen Einfluss einer durch Polymer-Matrizen induzierten inflammatorischen Gefäßwandreaktion [6, 76, 79] und dem potentiellen Risiko der späten Stentthrombose aufzuzeigen. Außerdem lässt sich eine duale 12-monatige Plättchenaggregationshemmung nach DEB-Anwendung gegebenenfalls signifikant reduzieren und führt so zu geringeren Nebenwirkungen und einem verminderten Risiko für postinterventionelle Komplikationen [53].
Es sollte demnach möglich sein mit einem DEB vergleichbare Ergebnisse auch bei der Restenoseprophylaxe nach Rekanalisierung von CTO im direkten Vergleich zu DES zu erreichen. Das Ziel dieser Studie ist daher die Beurteilung der angiographischen Effektivität einer Nachdilatation mit einem DEB nach Implantation eines BMS zur Behandlung von CTO in nativen Koronargefäßen im Vergleich zu einem Paclitaxel-freisetzenden Stent (Taxus®) eines gematchten historischen Vergleichskollektives.

2. Material und Methodik

2.1. Studiendesign

Die vorliegende Studie wurde als prospektive, nicht-randomisierte, bizentrische, einarmige Pilot Studie entworfen. Sie wurde unter Kooperation der Abteilung Innere Medizin II der Universität Ulm, unter Leitung von Herrn Prof. Dr. Wöhrle und der Abteilung Innere Medizin I des Klinikum Darmstadt unter Leitung von Herrn Prof. Dr. Gerald S. Werner durchgeführt. Das Projekt ist für den Einschluss von 48 Patienten konzipiert, die im Folgenden als aktuelles Patientenkollektiv (DEB-Gruppe) bezeichnet werden. Die klinischen, sowie angiographischen Daten, wurden mit den Ergebnissen des historischen Patientenkollektivs (DES-Gruppe) der PACTO-Studie [77] verglichen. Die B. Braun Melsungen AG (Melsungen, Germany), Hersteller des verwendeten DEB, unterstütze die Studie, hatte jedoch keinen Einfluss auf die Analyse der Daten oder die Entscheidung ihrer Veröffentlichung. Es besteht des Weiteren ein positives Votum der Ethikkommission der Universität Ulm (NCT00670436).

2.2. Ein-/Ausschlusskriterien und Matching

Von Februar 2008 bis April 2010 wurden Patienten mit folgenden Einschlusskriterien in die Studie aufgenommen:

Tabelle 1. Einschlusskriterien der Patienten beider Studienarme

AP: Angina pectoris; CTO: Chronic total occlusion; PTCA: Perkutane transluminale coronare Angioplastie; TIMI: Thrombolysis in myocardial infarction.

- Alter >18 Jahre
- CTO-Läsion definiert als: geschätztes Verschlussalter >3 Monate und TIMI-Fluss 0
- Läsion in nativen Herzkranzgefäßen
- Referenz-Durchmesser von 2,5 – 4 mm
- Indikation zur Revaskularisation durch PTCA nach üblichen klinischen Kriterien (wie z.B. AP-Symptomatik bzw. positivem Nachweis einer Myokardischämie)

Während folgende Befunde als Ausschlusskriterien galten:

Tabelle 2. Ausschlusskriterien der Patienten beider Studienarme

ASS: Acetylsalicylsäure; OP: Operation.

- Läsionen in Bypass-Gefäßen
- Bifurkationsläsionen, welche eine Implantation von Stents im Haupt- und Seitenast erfordern
- Hauptstammverschlüsse
- Restenosen
- In-Stent-Restenosen
- Geplante OP innerhalb 6 Monate nach Intervention
- Kontraindikationen bzw. bekannte Hypersensitivität: ASS, Clopidogrel, Paclitaxel, Heparin, Kontrastmittel
- Schwangerschaft oder Stillzeit

Es gab keine Einschränkung bzgl. der Okklusions- bzw. Läsionslänge. Ein Matching der klinischen Basisdaten des aktuellen Patientenkollektivs aus 48 Patienten mit dem o.g. historischen Patientenkollektiv wurde durchgeführt, um möglichst einheitliche Voraussetzungen für den Vergleich zu ermöglichen. Kriterien dafür waren die Länge des mit Stents intervenierten Segments (in-stent), Diabetes Mellitus als Komorbidität und der Referenz-Durchmesser des intervenierten Gefäßes.

2.3. Endpunkte

Der primäre Endpunkt der vorliegenden Studie war der späte Lumenverlust nach 6 Monaten im Stentareal (in-stent) zur Einschätzung der Effektivität beider Methoden in Bezug auf Restenose durch Hemmung der neointimalen Hyperplasie. Er wird als Differenz des minimalen Lumendurchmessers (MLD) zum Zeitpunkt unmittelbar nach der Intervention und zum angiographischen Follow-Up nach 6 Monaten definiert.
Sekundäre Endpunkte wurden nach angiographischen und klinischen Gesichtspunkten unterteilt.

Tabelle 3. Sekundäre Endpunkte mit Unterteilung in angiographische und klinische Aspekte

in-stent wird als das von Stents intervenierte Segment, occlusion site als der Ort des initialen Verschlusses bezeichnet; MACE: major cardiac event.

Sekundäre angiographische Endpunkte		Sekundäre klinische Endpunkte
Später Lumenverlust	occlusion site	Zielläsion Revaskularisierung
Min. Lumendurchmesser	in-stent & occlusion site	Myokardinfarkt
Restenose Rate	in-stent & occlusion site	Stent-Thrombose
Relative Diameterstenose	in-stent & occlusion site	Tod, MACE

Target lesion revascularization (TLR) wurde als perkutane Reintervention bzw. operative Bypass-Behandlung der initial behandelten Läsion aufgrund einer Restenose von >50% des Lumendurchmessers bzw. Reokklusion definiert. Für die Bestimmung eines Myokardinfarktes mussten 2 der folgenden 5 Kriterien zutreffen: AP-Beschwerden länger als 30 Minuten; typische EKG Veränderungen eines akuten Myokardinfarktes (z.B. ST-Hebungen >0,1 mV in mindestens 2 Ableitungen); neu aufgetretene signifikant pathologische Q-Wellen; Herzenzymanstieg mit Konzentrationen 3-mal höher als die gängigen Normwerte; sowie angiographischer Nachweis eines akuten Verschlusses einer oder mehrerer Koronararterien. Zusätzlich wurde unterschieden ob die Myokardinfarkte auf einer Koronarinsuffizienz des initial behandelten oder eines anderen Gefäßes gründeten. Eine Stentthrombose wurde entsprechend den Richtlinien des Academic Research Consortiums [11] definiert und als definitives, wahrscheinliches oder mögliches Ereignis, sowie als eine akute, subakute oder späte Thrombose klassifiziert. Das Versterben eines Patienten wurde als Tod aufgrund kardialer Funktionsstörung angesehen, wenn nicht anderweitig dokumentiert. MACE (major cardiac event) wurde als Kombination von schwerewiegenden unerwünschten kardialen Ereignissen definiert, worunter ein erneuter akuter Myokardinfarkt, eine TLR, sowie der Tod

des Patienten nach initialer Koronarintervention fallen. Für alle angiographischen Endpunkte wurden jeweils Werte für das gestentete Areal (in-stent), das jeweils angrenzende 5mm Segment proximal und distal des gestenteten Areals, als auch an der initialen Verschlusslokalisation (occlusion site) bestimmt. Die „Occlusion site“ wurde präinterventionell als die Lokalisation definiert, von wo aus angiographisch kein antegrader Fluss nach Kontrastmittel-Injektion mehr zu bestimmen war.

2.4. Verwendete Materialien

Das aktuelle Patientenkollektiv dieser Studie wurde nach erfolgreicher Rekanalisation und Dilatation mit einem unbeschichteten Ballon, mit einem Coroflex® BMS (B. Braun Melsungen AG, Melsungen, Germany) behandelt. Zusätzlich wurden die Läsionen mit dem Paclitaxel-freisetzenden SeQuentPlease® DEB (B. Braun Melsungen AG, Melsungen, Germany) nachdilatiert. Der Ballon hat Paclitaxel mit einer Konzentration von 3µg/mm² in Kombination mit Iopromid (Ultravist®; Bayer Schering Pharma, Zürich, Schwitzerland) als hydrophilen Spacer [72] an der Oberfläche gebunden. Die Beschichtung des DEB basiert auf der PACCOCATH®-Technologie [8].
Bei den 48 Patienten der PACTO-Studie [77] folgte nach der Rekanalisierung des CTO die Implantation eines Paclitaxel-freisetzenden Taxus® DES (Boston Scientific, Natick, USA).

2.5. Studienablauf und Koronarintervention

Nach Prüfung der Ein- und Ausschlusskriterien wurden die geeigneten Patienten über die Risiken und den Ablauf der Studie bzw. der Intervention aufgeklärt und nach ihrer schriftlichen Einverständniserklärung in die Studie aufgenommen.

Zur antithrombotischen Therapie erhielten alle Patienten vor der Intervention einmalig 500 mg ASS und 5000 bis 10000 IE Heparin als Bolus i.v. repetitiv bis zum Erreichen einer ACT von > 250 Sekunden. Zur Optimierung der Gefäßdarstellung durch maximale Vasodilatation und zur Vermeidung von möglichen Gefäßspasmen wurde während der Intervention wiederholt Glyceroltrinitrat (GTN) intrakoronar appliziert. Dieses in der Routine angewandte Verfahren garantiert eine Standardisierung der Koronaraufnahmen für die quantitative Koronaranalyse nach internationalen Kriterien [30]. Im Rahmen der Koronarintervention wurde zuerst bei allen Patienten eine diagnostische Koronarangiographie nach Judkins durchgeführt. Nach Desinfektion wurde die Punktionsstelle mit einem Lokalanästhetikum betäubt. Die anschließende Punktion der A. femoralis erfolgte in Seldinger Technik unter Verwendung eines Führungsdrahtes. Es folgte das Einsetzen einer Schleuse mit 6 bis 8 F, über die Führungskatheter in den Koronarostien platziert wurden. Bei allen Patienten wurden vor Beginn der Intervention, angiographische Aufzeichnungen bzgl. vorhandener Kollateralisierung beurteilt und eine genaue Lokalisierung der Zielläsion durch Darstellung aller 3 nativen Koronargefäße vollzogen.

Mittels verschiedener Techniken inklusive retrograder Darstellung als auch retrograder Rekanalisationstechnik wurde der Verschluss erfolgreich mit einem Draht passiert. Nachfolgend wurde die Läsion mit nicht beschichteten Ballonkathetern dilatiert. Es erfolgte die Implantation von BMS zur kompletten Abdeckung der Läsion in Hochdrucktechnik. Nach Sicherstellung der kompletten Entfaltung des Stent-Gerüsts, folgte die Nachdilatation des SeQuentPlease® DEB mit einer Inflationszeit von 60 Sekunden bei 10bar in der DEB-Gruppe. Abschließend wurden Koronarangiographien mit identischen Projektionsebenen zu den Voraufnahmen gemacht und es folgte die Entfernung aller Arbeitsmaterialien und die Anbringung der Verbände nach klinischer Routine. Während des Eingriffs erfolgte ein kontinuierliches Monitoring der Patienten mittels EKG und Aortendruckmessung. Die Intervention wurde in Form von Durchleuchtungssequenzen im Dicom-Format auf CD-ROM dokumentiert und geeignete Projektionsebenen der Sequenzserien wurden mithilfe des

Rubo Dicom Viewer® 2.0 (Rubo Medical Imaging, Aerdenhout, Netherlands) ausgewählt und dienten zur quantitativen Koronarangiographie. Die Nachbehandlung sowie die Entlassung des Patienten aus dem stationären Bereich erfolgte nach den üblichen Kriterien. Abbildung 2 zeigt beispielhaft Koronarangiographien eines teilnehmenden Patienten mit CTO zu den Zeitpunkten vor Intervention, direkt nach Intervention und zum angiographischen Follow-Up 6 Monate nach initialer Intervention.

2.6. Follow-Up

Das Follow-Up der eingeschlossenen Patienten wurde vom jeweilig behandelnden Zentrum durchgeführt. Es bestand bei allen Patienten aus einer Kontrollangiographie nach ca. 6 Monaten, sowie einem klinischen Follow-Up ebenfalls nach ca. 6 Monaten. Bei der Kontrollangiographie wurde darauf geachtet identische Projektionsebenen der Initialaufnahme anzufertigen. Die klinischen Daten des Follow-Up sowie die Medikation der Patienten während des Follow-Up-Zeitraums und zum aktuellen Zeitpunkt der Erhebung wurden dokumentiert. War bei einem Patienten eine Indikation zur TLR bzw. target vessel revascularization bereits vor den 6 Monaten des Follow-Up gegeben, wurden die koronarangiographischen Aufnahmen dieser Intervention verwendet und eine weitere Angiographie zum geplanten 6-Monats-Follow-Up war nicht erforderlich. MACE wurden während dem stationären Aufenthalt als auch zum Zeitpunkt des Follow-Up erhoben. Bei weiteren stationären oder ambulanten Klinikaufenthalten, wurden eventuelle Befunde ebenfalls zur Datenerfassung herangezogen. Alle Daten wurden von beiden Zentren durch einen standardisierten Befragungsbogen erfasst.

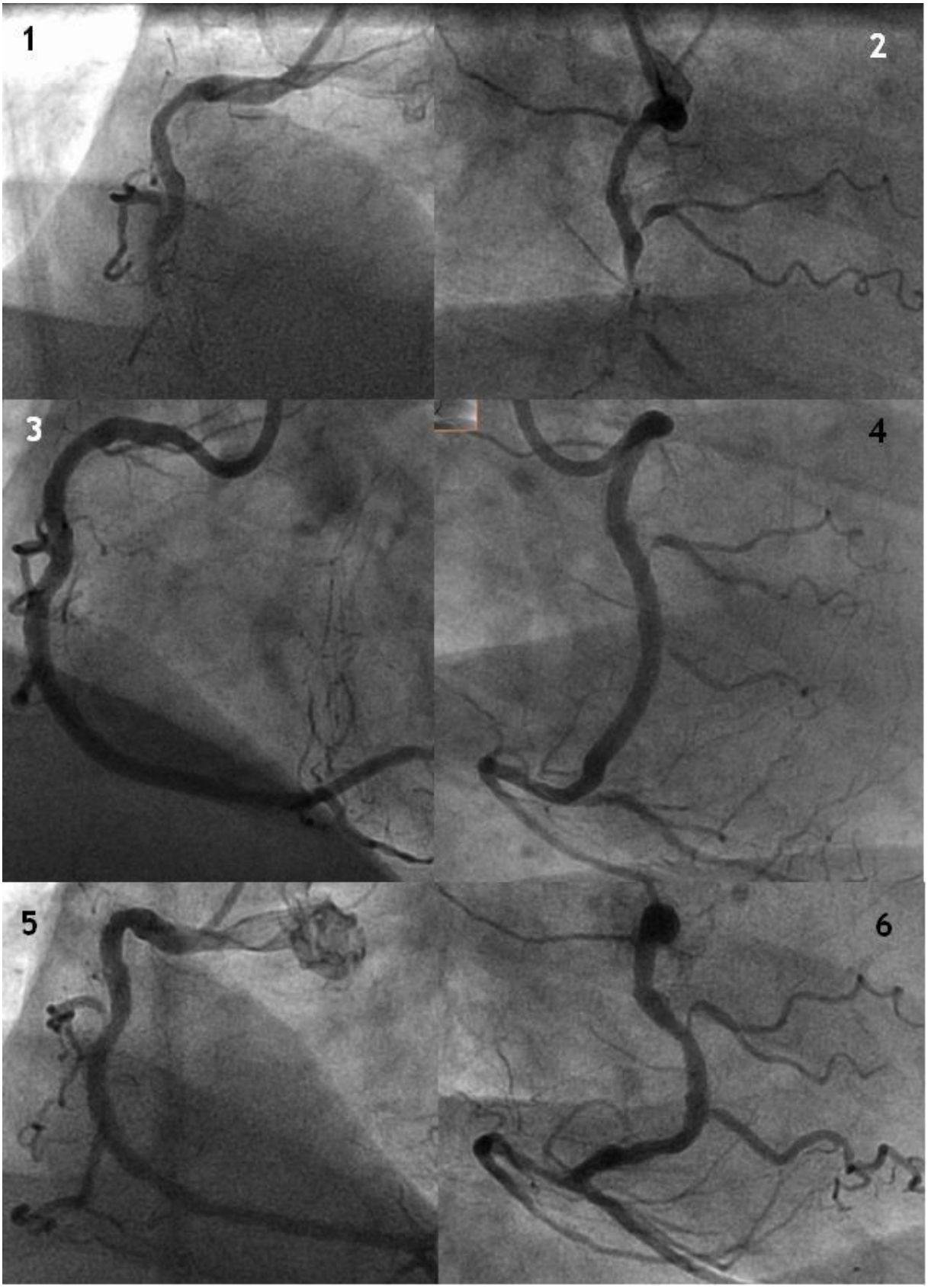

Abbildung 2. Koronarangiographien der rechten Koronararterie (RCA) in zwei orthogonal zueinander stehenden Ebenen. Ausgewählte Aufnahmen zur Quantitativen Koronaranalyse. Bildausschnitte:
(1) präintervention: LAO 45°, CAUD 0° | (2) präintervention: RAO -45°, CRAN 0° | (3) postintervention: LAO 45°, CAUD -1° | (4) postintervention: RAO -46°, CAUD -1° | (5) postintervention 6 Monats-Follow-Up: LAO 45°, CAUD 0° | (6) postintervention 6 Monats-Follow-Up: RAO -45°, CAUD 0°
CAUD: kaudale Projektion; LAO: linksanterior Projektion; RAO: rechtsanterior Projektion.

2.7. Quantitative Koronaranalyse

Vor und nach jeder Intervention, sowie beim angiographischen Follow-Up, wurde entsprechend dem Protokoll eine diagnostische Koronarangiographie der Zielläsion mit geeigneten Projektionsebenen durchgeführt. Es wurden daraus zur quantitativen Koronaranalyse zwei senkrecht aufeinander stehende Projektionsebenen ausgesucht, deren Ergebnisse später bei der Auswertung arithmetisch gemittelt wurden. Zur Vermessung der angiographischen Endpunkte wurden Einzelbilder der ausgewählten Sequenzen bestimmt, die folgendermaßen ausgewählt wurden:

Tabelle 4. Auswahlkriterien für die verwendeten Aufnahmen zur quantitativen Koronaranalyse.

internationale Richtlinien beziehen sich auf die o.g. Quellen [30, 33]; GTN: Glyceroltrinitrat.

Enddiastolische Phase	optimale Darstellung der Gefäßmorphologie
Nach Applikation von 100 bis 200 µg GTN	Standardisierung nach internationalen Richtlinien
Ebene mit geringstem Durchmesser der Läsion	Standardisierung nach internationalen Richtlinien
Ebene mit geringster Verkürzung des Gefäßes	präzisere Schätzung der tatsächlichen Länge
Möglichst immobile Phase	Reduzierung der Bewegungsunschärfe

Die Angiographische Vermessung erfolgte digital mithilfe der CAAS® Software Version 5.9.0 (PieMedical Imaging, Maastricht, Netherlands). Als Referenz für die gemessenen Werte diente der in der jeweiligen Projektion dargestellte Kontrastmittel-gefüllte Führungskatheter. Nach der Kalibrierung mit dem Führungskatheter wurde zunächst das gestentete Segment (in-stent BMS bzw. DES) im Gefäßsegment zuzüglich eines proximalen sowie distalen Referenzbereichs von 5 mm (Sub-Segmente) in den Aufnahmen nach Intervention markiert. Bei mehreren Stents wurde die Strecke zwischen proximalem Ende des am weitesten proximal gelegenen Stents bis zum distalen Ende des am weitesten distal gelegenen Stents gemessen. Auf Basis des Helligkeitsprofils im markierten Bereich des Koronargefäßes, erkennt die Software die Gefäßkontouren und errechnet daraus die absoluten und relativen angiographischen Messparameter. Es bestand bei offensichtlichen Fehlinterpretationen der Software, z.B. an Bifurkationen oder Gefäßabgängen, die Möglichkeit zur manuellen Korrektur.

Folgende Werte wurden für Aufnahmen beider Projektionsebenen vor und nach Intervention sowie zum Zeitpunkt des angiographischen Follow-Up vermessen und dokumentiert (Tabelle 5):

Tabelle 5. Parameter der quantitativen Koronaranalyse

Für jeweils den Bereich in-stent und occlusion site wurden die Parameter in zwei unterschiedlichen Projektionsebenen bestimmt; in-stent wird als das von Stents intervenierte Segment, occlusion site als der Ort des initialen Verschlusses bezeichnet. Alle Parameter außer die Verschlusslänge wurden jeweils vor und nach Intervention, sowie zum Zeitpunkt des angiographischen Follow-Ups bestimmt; OS: occlusion site; MLD: minimal lumen diameter; RD: reference diameter; KM: Kontrastmittel.

Minimaler Lumendurchmesser (MLD) *in mm*	Für alle Messungen vor Intervention bzw. im Falle von Reokklusionen wurde ein MLD = 0 mm definiert
Referenzdurchmesser (RD) *in mm*	An der Stelle des MLD wird über Interpolation der proximal und distal liegenden nicht betroffenen Gefäßabschnitte der Wert durch die CAAS®-Software kalkuliert.
Relative Durchmesserstenose *in %*	Mit der Formel (1-MLD/RD)*100 wurde der Wert in allen verwendeten Projektionen von der CAAS®-Software kalkuliert. Für alle Messungen vor Intervention bzw. im Falle von Reokklusionen wurde eine 100%ige Stenose dokumentiert
Verschlusslänge (OL) *in mm*	Dieser Wert wurde mithilfe des retrograden KM-Flusses in den Kollateralgefäßen und der Bestimmung der OS in den Aufnahmen nach Intervention aufgrund der besseren Visibilität gemessen.

Es folgte eine standardisierte Beurteilung der Morphologie, nach der modifizierten Klassifikation der American Heart Association (AHA) und des American College of Cardiology (ACC) [47] in die Kategorien A, B1, B2, C. Das Flussprofil vor und nach Intervention sowie das der Follow-Up Angiographie wurde nach den Richtlinien der TIMI-Klassifikation bestimmt [70]. Dabei wurde der dynamische Fluss des Kontrastmittels während der Angiographie im betroffenen Gefäßabschnitt beobachtet. Nach der Mehran Klassifikation für In-Stent-Restenosen [42] wurde die Morphologie der Restenosen im angiographischen Follow-Up wie folgt eingeteilt [Abbildung 3]:

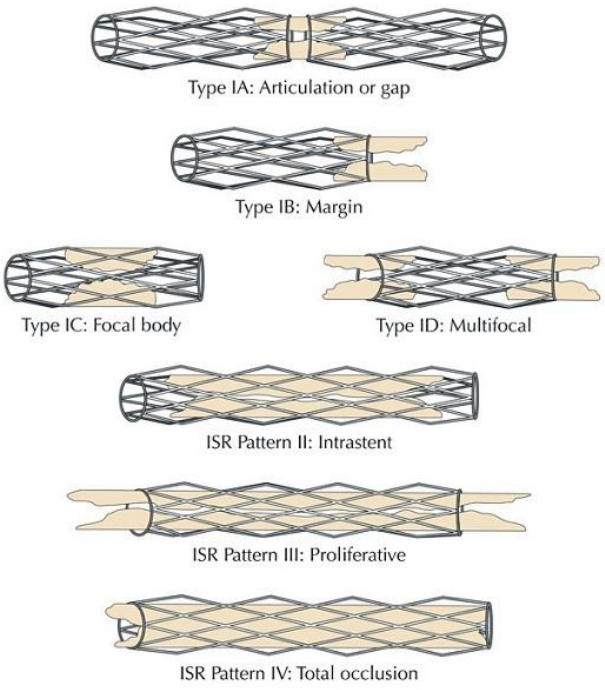

Abbildung 3. Mehran Klassifikation zur quantitativen Koronaranalyse von In-Stent Restenosen Unterteilung in Läsionen <10 mm: Type IA-ID bzw. Läsionen >10 mm: Pattern II-IV; ISR: In-Stent-Restenosen.

2.8. Statistische Analyse

Stetige Merkmale sind als Mittelwert ± Standardabweichung angegeben. Die Analyse der Unterschiede zwischen den beiden Behandlungsgruppen wurde für stetige nichtparametrische Merkmale der U-Test und für stetige parametrische Merkmale der t-Test angewandt. Diskrete Merkmale sind als Summen und als Prozentangaben (%) dargestellt. Diese wurden mithilfe des $\chi 2$-Tests verglichen. Ein $p < 0,05$ wurde für alle bestimmten Parameter als statistisch signifikant definiert. Die statistische Auswertung aller Daten erfolgte mit der Statistica® 7.1 (StatSoft Inc., Tulsa, USA).

3. Ergebnisse

3.1. Ablaufschema und klinische Basisdaten

Insgesamt wurden 48 Patienten zur Behandlung einer CTO-Läsion mit der Kombination aus DEB und BMS eingeschlossen und mit 48 Patienten eines historischen Patientenkollektivs aus der PACTO-Studie [77] verglichen. Bei einem Patient des aktuellen Kollektivs wurde die geplante angiographische Follow-Up-Untersuchung 6 Monate nach initialer PTCA nicht durchgeführt. Ansonsten war in beiden Gruppen das klinische 6-Monats-Follow-Up vollständig.

Abbildung 4 verdeutlicht das Ablaufschema der voriegenden Studie.

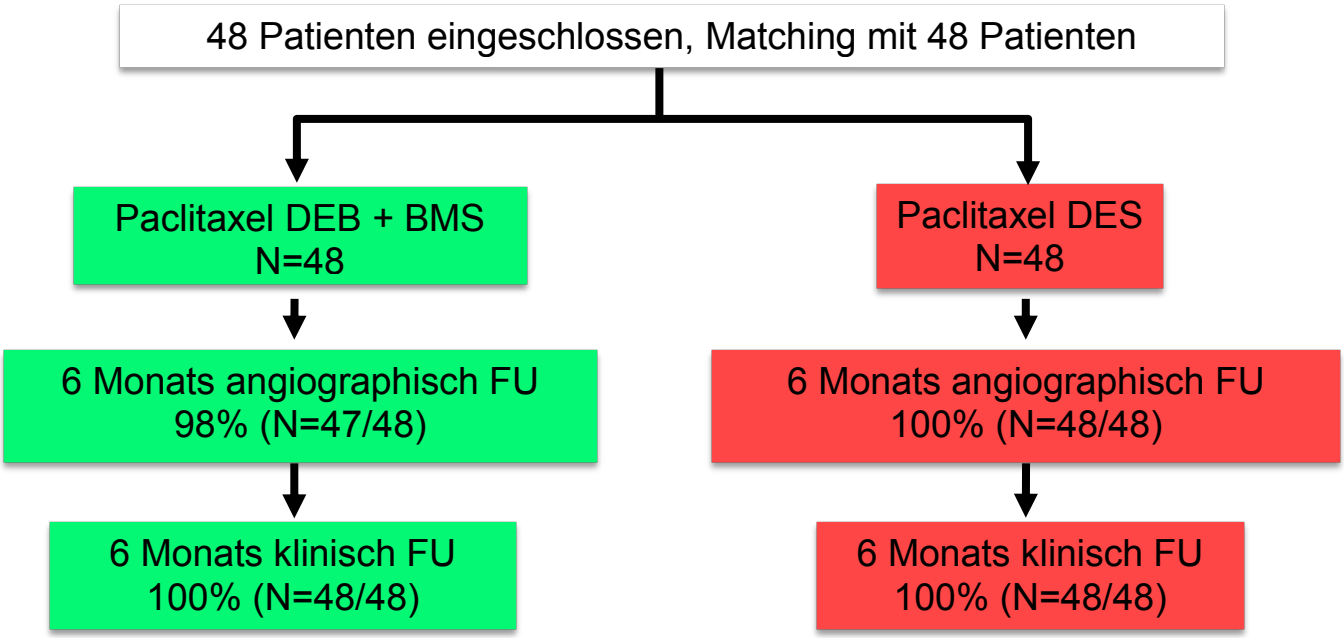

Abbildung 4. Study flow chart. N entspricht Anzahl der Patienten in den jeweiligen Studienarmen; der Paclitaxel-DES Arm entspricht dem historischen Patientenkollektiv der PACTO-Studie [77]; BMS: Bare-Metal Stent; DEB: Drug-Eluting Balloon; DES: Drug-Eluting Stent; FU: Follow-Up.

Tabelle 6. klinische Basisdaten beider Studienarme präinterventionell

Alle Werte als Mittelwert ± Standardabweichung oder N (%) angegeben. BMI: Body mass index; BMS: Bare-metal stent; DEB: Drug-eluting balloon; DES: Drug-eluting Stent; MI: Myokardinfarkt.

	Paclitaxel DEB + BMS	**Paclitaxel DES**	**p-Wert**
Patienten Anzahl	48	48	
Alter (*in Jahren*)	67,4 ± 9,6	63,8 ± 9,2	0,07
Männer	42 (87,5 %)	40 (83,3 %)	0,56
Diabetes mellitus	14 (29,2 %)	15 (31,9 %)	0,77
Bluthochdruck	35 (72,9 %)	39 (83,0 %)	0,24
Hyperlipidämie	37 (77,1 %)	41 (85,4 %)	0,3
Raucher	17 (35,4 %)	25 (53,2 %)	0,08
BMI (*in kg/m^2*)	27,1 ± 4,2	27,6 ± 3,6	0,54
Bypass vorhanden	5 (10,4 %)	4 (8,3 %)	0,73
Vorausgehender MI	14 (29,2%)	24 (50,0%)	<0,05

In Tabelle 6 sind die relevanten klinischen Angaben, sowie das kardiovaskuläre Risikoprofil beider Gruppen dargestellt. Es gab bezüglich dieser Parameter keine signifikanten Unterschiede zwischen den beiden Gruppen. Insbesondere die Anzahl der an Diabetes und arterieller Hypertonie vorerkrankter Patienten war statistisch nicht verschieden. Ebenso gab es keinen signifikanten Unterschied bei der medikamentösen Basisbehandlung der Patienten. Die Patienten erhielten die identische Medikation bestehend aus Heparin i.v. und die empfohlene zusätzliche duale Plättchenaggregation (ASS + Clopidogrel) über den jeweiligen empfohlenen Zeitraum von 6 Monaten nach Behandlung mit einem DEB und BMS bzw. 12 Monaten nach Implantation eines DES. Als signifikanter Unterschied zeigte sich jedoch eine deutlich höhere Anzahl vorausgehender MI in der Gruppe des historischen Patientenkollektivs (50,0% vs. 29,2% im DEB + BMS Kollektiv).

3.2. Angiographische / prozedurale Daten

Das zu intervenierende Zielgefäß unterschied sich statistisch nicht zwischen den beiden gematchten Gruppen, obwohl zahlenmäßig mehr CTO im RIVA in der DEB + BMS Gruppe und mehr RCA Läsionen in der DES Gruppe vorhanden waren. Beide Gruppen hatten eine nahezu identische mittlere Verschlusslänge von ca. 21 mm (Tabelle 7).

Tabelle 7. angiographische QCA-Basisdaten beider Studienarme

Alle Werte als Mittelwert ± Standardabweichung oder N (%) angegeben. In beiden Studienarmen waren MLD und relative Durchmesserstenose identisch; BMS: Bare-metal stent; DEB: Drug-eluting balloon; DES: Drug-eluting stent; LCX: Left circumflex artery; MLD: Minimal lumen diameter; OL: Occlusion length; RCA: Right coronary artery; RIVA: Ramus interventricularis anterior; QCA: quantitative coronary angiography.

	Paclitaxel DEB + BMS	**Paclitaxel DES**	**p-Wert**
RIVA	12 (25,0 %)	8 (16,7 %)	0,31
LCX	9 (18,8 %)	4 (8,3 %)	0,14
RCA	27 (56,3 %)	36 (75,0 %)	0,05
OL (*in mm*)	21,0 ± 11.3	20,5 ± 13,2	0,85
MLD (*in mm*)	0	0	
Relative Durchmesserstenose (*in %*)	100	100	

Tabelle 8. Prozedurale QCA-Daten beider Studienarme

Alle Werte als Mittelwert ± Standardabweichung oder N (%) angegeben. *Bereich* bedeutet min. bis max. Wert innerhalb einer Gruppe. Durchleuchtungsdauer bezieht sich auf den kumulativen Zeitraum der peri-interventionellen Bildgebung; BMS: Bare-metal stent; DEB: Drug-eluting balloon; DES: Drug-eluting stent; QCA: quantitative coronary angiography.

	Paclitaxel DEB + BMS	**Paclitaxel DES**	**p-Wert**
Anzahl Stents	2,75 ± 1,47	2,19 ± 0,94	0,03
Bereich Anzahl Stents	1 - 7	1 - 5	
Durchmesser (*in mm*)	3,0 ± 0,4	2,9 ± 0,3	0,02
Stent Länge (*in mm*)	59,7 ± 32,4	56,2 ± 25,9	0,56
Bereich Stent Länge (*in mm*)	16 - 151	16 - 132	
Max. Druck (*in atm*)	14,3 ± 2,7	12,4 ± 2,8	< 0,001
Anzahl DEB	2,92 ± 1,29	-	
Bereich Anzahl DEB	1 - 6	-	
Durchmesser (*in mm*)	3,0 ± 0,4	-	
Gesamtlänge DEB (*in mm*)	72,7 ± 33,5	-	
Bereich Gesamtlänge DEB (*in mm*)	20 - 160	-	
Durchleuchtungsdauer (*in min*)	31,2 ± 20,9	28,6 ± 13,0	0,02

Die Prozeduralen Daten aus Tabelle 8 zeigen, dass die Anzahl implantierter Stents sowie der angewendete Druck zur Implantation der Stents in der Patientengruppe welche mit DEB und BMS behandelt wurden, signifikant größer war, verglichen zur DES Population. Das mit Stents intervenierte Segment war jedoch statistisch mit jeweils knapp 60 mm Länge nicht unterschiedlich (59.7 ± 32.4 mm in der DEB + BMS Gruppe vs. 56.2 ± 25.9 mm in der Taxus Gruppe). Bei allen Patienten der DEB + BMS Gruppe wurde der DEB erfolgreich zur Nachdilatation der betroffenen Läsion angewandt. Bei diesen Patienten wurden im Schnitt 3 Paclitaxel-beschichtete DEB verwendet (2.92 ± 1.29) um eine durchschnittliche Gesamtlänge von 72,7 mm (20 mm minimale bis 160 mm maximale Länge) zu behandeln. Dieses mit DEB behandelte Segment war in der DEB + BMS Gruppe im Schnitt 12.8 ± 8.2 mm länger als das jeweilige Stent-Segment und deckte in allen Fällen sowohl proximales als auch distales Sub-Segment der implantierten Stents ab.

Tabelle 9. Post-Interventionelle QCA-Daten beider Studienarme

Alle Werte als Mittelwert ± Standardabweichung oder N (%) angegeben. Akuter Druchmesserzugewinn wurde als der MLD direkt nach Intervention definiert, da der MLD vor Intervention bei allen Patienten 0 mm betrug. In-stent wird als das von Stents intervenierte Segment, occlusion site als der Ort des initialen Verschlusses bezeichnet; BMS: Bare-metal stent; DEB: Drug-eluting balloon; DES: Drug-eluting stent; MLD: minimal lumen diameter; QCA: quantitative coronary angiography.

	Paclitaxel DEB + BMS	**Paclitaxel DES**	**p-Wert**
Akuter Durchmesserzugewinn (*in mm*)			
Proximal segment	2,64 ± 0,54	2,69 ± 0,60	0,67
In-stent	2,27 ± 0,38	2,33 ± 0,30	0,39
Distal segment	2,07 ± 0,50	1,86 ± 0,36	0,03
Occlusion site	2,82 ± 0,57	2,79 ± 0,30	0,82
Relative Durchmesserstenose (*in %*)			
Proximal segment	12,3 ± 8,5	12,6 ± 12,5	0,88
In-stent	13,6 ± 6,5	13,1 ± 5,8	0,69
Distal segment	16,5 ± 11,3	24,8 ± 11,6	< 0,001
Occlusion site	5,7 ± 7,9	5,1 ± 5,5	0,68

Da der MLD vor Intervention bei allen Patienten aufgrund des chronischen Verschlusses bei 0 mm lag, ist der Wert des akuten Durchmesserzugewinns mit dem MLD unmittelbar nach Intervention gleichzusetzen. Es ergab sich nach perkutaner Koronarintervention (PCI) kein Unterschied zwischen beiden Gruppen bzgl. des minimalen Lumendurchmesser am ursprünglichen Verschlussort (occlusion site), dem mit Stent versorgten Segment (in-stent), sowie dem proximalen Sub-Segment (proximal segment) des implantierten Stentareals. Im distalen Subsegment zeigte sich in der DEB-Gruppe ein statistisch signifikant größerer MLD im Vergleich zur DES-Gruppe (2,07 mm vs. 1,86 mm; p = 0,03). Die relative Durchmesserstenose in diesem distalen Subsegment war daher in der DES-Gruppe signifikant größer als in der DEB-Gruppe (24,8 % vs. 16,5 %; p = < 0,001). In den übrigen Arealen (in-stent, occlusion site, proximal segment) war kein signifikanter Unterschied der relativen Durchmesserstenose zwischen den beiden Gruppen vorhanden (Tabelle 9).

3.3. Angiographisches Outcome im 6-Monats-Follow-Up

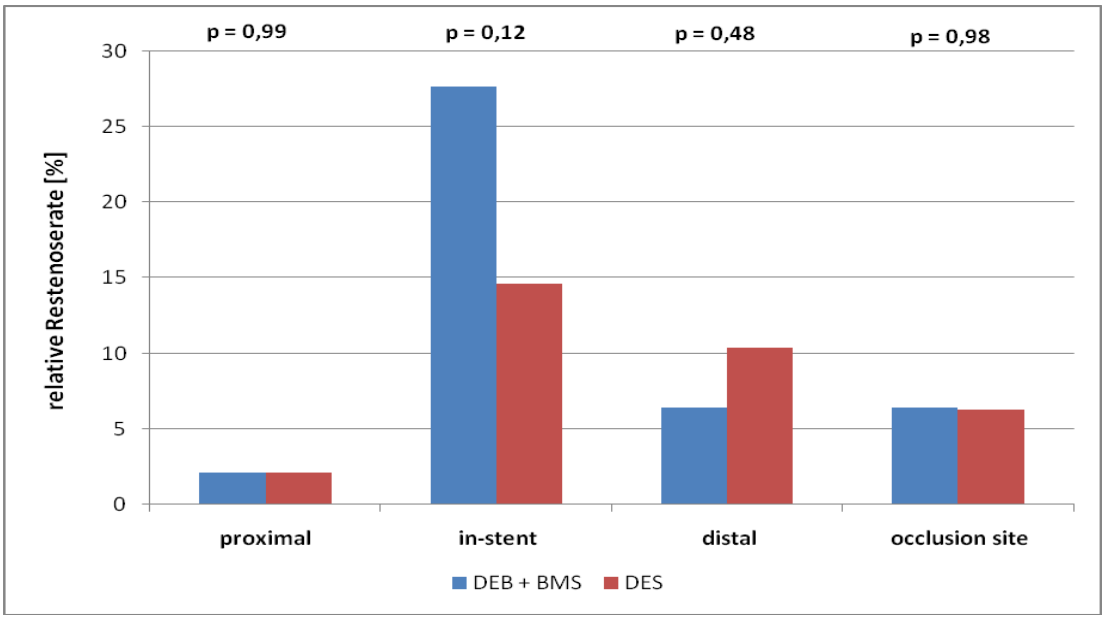

Abbildung 5. Relative Restenoserate intervenierter CTO-Läsionen beider Studienarme 6 Monate nach initialer Intervention. proximal und distal entsprechen proximale bzw. distale Subsegmente des BMS bzw. DES. in-stent wird als das von Stents intervenierte Segment, occlusion site als der Ort des initialen Verschlusses bezeichnet. Das Follow-Up der Patienten des aktuellen Kollektivs (DEB + BMS) erfolgte zwischen 2008 – 2010 (Klinikum Darmstadt bzw. Uniklinik Ulm), für die Patienten des historischen Kollektivs (DES) siehe [77]. Alle Patienten erhielten während des Follow-Up-Zeitraums eine duale Plättchenaggregationshemmung bestehend aus ASS und Clopdiogrel; ASS: Acetylsalicylsäure; BMS: Bare-metal stent; CTO: chronic total occlusion; DEB: Drug-eluting balloon; DES: Drug-eluting stent.

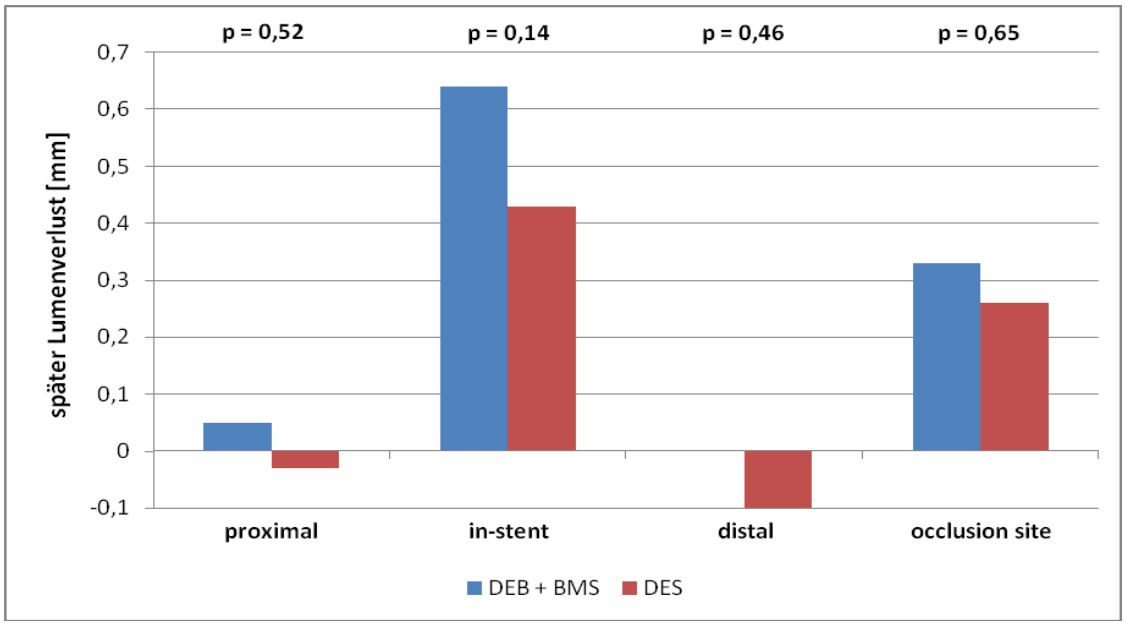

Abbildung 6. Später Lumenverlust intervenierter CTO-Läsionen beider Studienarme 6 Monate nach initialer Intervention. proximal und distal entsprechen proximale bzw. distale Subsegmente des BMS bzw. DES. In-stent wird als das von Stents intervenierte Segment, occlusion site als der Ort des initialen Verschlusses bezeichnet. Das Follow-Up der Patienten des aktuellen Kollektivs (DEB + BMS) erfolgte zwischen 2008 – 2010 (Klinikum Darmstadt bzw. Uniklinik Ulm), für die Patienten des historischen Kollektivs (DES) siehe [77]. Alle Patienten erhielten während des Follow-Up-Zeitraums eine duale Plättchenaggregationshemmung bestehend aus ASS und Clopdiogrel; ASS: Acetylsalicylsäure; BMS: Bare-metal stent; CTO: chronic total occlusion; DEB: Drug-eluting balloon; DES: Drug-eluting stent.

Von den insgesamt 96 eingeschlossenen Patienten waren 95 angiographische Follow-Up-Datensätze im Schnitt 172 Tagen nach Intervention vollständig vorhanden (99,0%). Ein zum Zeitpunkt der Datenerhebung asymptomatischer Patient in der DEB + BMS Gruppe lehnte die angiographische Follow-Up-Kontrolle ab.

Ähnlich dem akuten Durchmesserzugewinn postinterventionell war der späte Lumenverlust im Stentareal (in-stent) 6 Monate nach initialer Intervention, welcher als primärer Endpunkt definiert wurde, zwischen den beiden untersuchten Gruppen mit 0,64 ± 0,69 mm in der DEB + BMS Gruppe versus 0,43 ± 0,64 mm in der DES-Gruppe (Differenz 0,20 mm, 95% Konfidenzintervall -0,07 bis 0,47, p = 0,14; Abbildung 6) statistisch nicht verschieden.

Es zeigte sich als sekundärer Endpunkt mit 0,33 ± 0,69mm in der DEB + BMS Gruppe versus 0,26 ± 0,70 mm in der Taxus Gruppe (Differenz 0,06 mm, 95% Konfidenzinterwall -0,22 bis -0,35, p = 0,65; Abbildung 6), ebenfalls kein signifikanter Unterschied des späten Lumenverlustes am Ort des initialen Verschlusses (occlusion site). Anders als direkt nach Intervention war der späte Lumenverlust im distalen sowie im proximalen Subsegment beim Vergleich beider Gruppen ohne signifikanten Unterschied (p = 0,52 bzw. p = 0,46).

Grund für den tendenziell höheren späten Lumenverlust im Stentareal der DEB-Gruppe war der geringere in-stent MLD im Follow-Up dieser Gruppe (1.62 ± 0.72 vs. 1.90 ± 0.69 in der DES-Gruppe; p = 0,05). Die relative Durchmesserstenose im In-Stent-Segment, als weiterer sekundärer Endpunkt dieser Studie, war daher in der DEB-Gruppe höher (38.7 ± 24.9%) als in der Taxus-Gruppe (29.4 ± 23.2%; p = 0,06). Des Weiteren ergab sich sowohl für den MLD als auch für die relative Durchmesserstenose am Ort des initialen Verschlusses sowie in den proximalen und distalen Subsegmenten kein signifikanter Unterschied zwischen den beiden Studienpopulationen.

Insgesamt hatten 13 Patienten der DEB-Gruppe (27,7%) und 10 Patienten der DES-Gruppe (20,8%) eine angiographische Restenose von mindestens >50% Durchmesserstenose (Tabelle 10). In der Taxus Gruppe befanden sich die Restenosen häufiger in den distalen Sub-Segmenten der implantierten Stents (10,4% vs. 6,4% in der DEB Gruppe), während alle Restenosen in der DEB-Gruppe im In-Stent-Segment lagen (27,7% vs. 14,6% in der Taxus Gruppe). Jeweils 3 Läsionen in beiden Gruppen traten am Ort des initialen Verschlusses auf (6,4% vs. 6,3%). Die Unterschiede der beiden Gruppen im Bezug auf die relativen Restenoseraten waren im In-Stent Segment, am Ort des initialen Verschlusses und bezogen auf das gesamte Stent-Segment samt proximalem und distalem Subsegment (total segment)

nicht signifikant (p = 0,12 für in-stent; p = 0,98 für occlusion site; p = 0,44 für total segment; Abbildung 5 bzw. Tabelle 10).

Tabelle 10. QCA-Daten zum Follow-Up beider Studienarme 6 Monate nach initialer Intervention der jeweiligen CTO-Läsionen

Alle Werte als Mittelwert ± Standardabweichung oder N (%) angegeben. In-stent wird als das von Stents intervenierte Segment, occlusion site als der Ort des initialen Verschlusses bezeichnet. Das Follow-Up der Patienten des aktuellen Kollektivs (DEB + BMS) erfolgte zwischen 2008 – 2010 (Klinikum Darmstadt bzw. Uniklinik Ulm), für die Patienten des historischen Kollektivs (DES) siehe [77]. Alle Patienten erhielten während des Follow-Up-Zeitraums eine duale Plättchenaggregationshemmung bestehend aus ASS und Clopdiogrel; ASS: Acetylsalicylsäure; BMS: Bare-metal stent; CTO: chronic total occlusion; DEB: Drug-eluting balloon; DES: Drug-eluting stent; ISR: In-stent Restenose; MLD: minimal lumen diameter; QCA: quantitative coronary angiography.

	Paclitaxel DEB + BMS	**Paclitaxel DES**	**p-Wert**
MLD (*in mm*)			
Proximal segment	2,57 ± 0,84	2,72 ± 0,75	0,41
In-Stent	1,62 ± 0,72	1,90 ± 0,69	0,05
Distal segment	2,06 ± 0,69	1,97 ± 0,73	0,53
Occlusion site	2,47 ± 0,64	2,52 ± 0,77	0,67
Relative Durchmesserstenose (*in %*)			
Proximal segment	12,0 ± 20,6	11,5 ± 18,3	0,91
In-Stent	38,7 ± 24,9	29,4 ± 23,2	0,06
Distal segment	17,2 ± 24,0	21,8 ± 23,0	0,34
Occlusion site	13,8 ± 19,5	13,6 ± 23,5	0,97
Restenosen gesamt	13 (27,7%)	10 (20,8%)	0,44
Mehran Klassifikation ISR			
Klasse I (fokal)	9 (19,1%)	7 (14,6%)	
Klasse II (diffus, intrastent)	1 (2,1%)	1 (2,1%)	
Klasse III (diffus, proliferativ)	0	0	
Klasse IV (Wiederverschluss)	3 (6,4%)	2 (4,2%)	

Nach der Mehran Klassifikation konnten in der Taxus Gruppe 7 Patienten mit fokaler (Klasse-I-Restenose) und 3 Patienten mit diffuser Restenose identifiziert werden. Es lagen eine Klasse-II-Restenose (diffus, intra-stent) und zwei Klasse-IV-Restenose (Wiederverschluss) in dieser Gruppe vor. In der DEB + BMS Gruppe waren es respektive 9 Patienten mit fokaler und 4 mit diffuser Restenose, bei denen wiederum eine Klasse-II-Restenose und 3 Klasse-IV-

Restenosen vorlagen (Tabelle 10). Alle Patienten mit einer Klasse-IV-Restenose hatten einen TIMI-Fluss Grad 0.

3.4. Klinisches Outcome im 6-Monats-Follow-Up

Tabelle 11 fasst das klinische Outcome zusammen, das von allen 96 teilgenommenen Patienten erhoben wurde. Je 12,5% (6 von 48) der Patienten erhielten klinisch bedingt eine TLR in den initial behandelten Segmenten in beiden Gruppen. Ein Patient der DES-Gruppe (2,1%) musste aufgrund eines MI im Zielgefäß nachbehandelt werden. Ein Patient (2,1%) der DEB + BMS Population wurde im Zielgefäß außerhalb der Zielläsion revaskularisiert. Im Zeitraum von 6 Monaten trat in beiden Patientenkollektiven keine Stentthrombose und kein Todesfall auf. Die Häufigkeit von MACE, als Kombination der Ereignisse akuter MI, TLR, sowie der Tod des Patienten nach initialer Koronarintervention, war mit 12,5 % für die DEB + BMS Gruppe vs. 14,6% für die Taxus Gruppe statistisch nicht signifikant verschieden (p = 0,78).

Tabelle 11. Klinische Daten zum Follow-Up beider Studienarme 6 Monate nach initialer Intervention der jeweiligen CTO-Läsionen

Alle Werte als Anzahl N (%) angegeben. Target vessel entspricht dem intervenierten Zielgefäß, non-target vessel einem initial nicht intervenierten Koronargefäß. Das Follow-Up der Patienten des aktuellen Kollektivs (DEB + BMS) erfolgte zwischen 2008 – 2010 (Klinikum Darmstadt bzw. Uniklinik Ulm), für die Patienten des historischen Kollektivs (DES) siehe [77]. Alle Patienten erhielten während des Follow-Up-Zeitraums eine duale Plättchenaggregationshemmung bestehend aus ASS und Clopdiogrel; ASS: Acetylsalicylsäure; BMS: Bare-metal stent; CTO: chronic total occlusion; DEB: Drug-eluting balloon; DES: Drug-eluting stent; MACE: Major adverse cardiac event; MI: Myokardinfarkt.

	Paclitaxel DEB + BMS	**Paclitaxel DES**	**p-Wert**
Zielläsion Revaskularisierung	6 (12,5 %)	6 (12,5 %)	1,0
Zielgefäß Revaskularisierung	7 (14,6 %)	6 (12,5 %)	0,78
Stentthrombose	0 (0 %)	0 (0 %)	-
MI Non-target vessel	0 (0 %)	0 (0 %)	-
MI Target vessel	0 (0 %)	1 (2,1 %)	0,31
Tod	0 (0 %)	0 (0 %)	-
MACE	6 (12,5 %)	7 (14,6 %)	0,78

4. Diskussion

Die vorliegende prospektive Studie zeigt keinen signifikanten Unterschied bei der Therapie von chronischen Verschlüssen mit einer Kombination aus Paclitaxelfreisetzenden SeQuentPlease® DEB und BMS im Vergleich zur Therapie mit einem Paclitaxelfreisetzenden Taxus® DES. Im Hinblick auf den späten Lumenverlust im In-Stent Segment, als primärer Endpunkt, sowie den weiteren sekundären angiographischen Endpunkten im Stentareal ergab sich ein statistisch nicht-signifikanter numerisch günstigerer Verlauf für die DES-behandelte Population im Vergleich zur Gruppe mit Kombinationstherapie. Es zeigte sich kein Unterschied der angiographischen Endpunkte zwischen den beiden Studienarmen am Ort der Verschlussläsion. Das tendenziell günstigere angiographische Ergebnis im Stentareal in der DES-Population hatte keine Auswirkung auf die kombinierten klinischen Endpunkte (MACE).

Die Restenose eines Koronargefäßes ist trotz intensiver Forschung ein zentrales Problem der interventionellen Kardiologie. DES wurden speziell entwickelt, um dem Problem der neointimalen Proliferation als Ätiologie der Restenose entgegenzuwirken. Jedoch zeigten sich bei den DES der ersten Generation Hinweise für das Auftreten später Stent-Thrombosen. Die pathologische Grundlage dieser mit hoher Mortalität verbundenen Gefäßokklusionen ist eine verzögerte Endothelialisierung durch die proliferationshemmenden Wirkstoffe, die aufgrund der Freilassungskinetik und dem Aufbau der DES, inhomogen und über eine lange Zeit verzögert von den Stentstreben freigesetzt werden [6, 12, 28]. Zwei Faktoren begünstigen in diesem Szenario das Entstehen einer Stentthrombose bei der Verwendung eines DES: Erstens ist die konzentrationsabhängige Wirkung der proliferationshemmenden Stoffe somit an den Stentstreben, wo eine schnelle Endothelialisierung erwünscht ist, am höchsten. Aufgrund der fortbestehenden Endotheldysfunktion ist das Risiko einer Thrombusbildung im Bereich des Stentgerüstes erhöht. Zweitens stehen die polymer-basierten DES-Systeme der ersten Generation im Verdacht, selbst einen inflammatorischen Reiz auszulösen und somit eine späte Stentthrombose mit zu induzieren [6]. Aufgrund ihrer hohen Effektivität in der Prophylaxe von Restenosen gegenüber den BMS und dem daraus resultierenden günstigeren klinischen

Outcome, setzt man aktuell trotzdem vermehrt DES, v.a. der zweiten und dritten Generation, in verschiedenen Szenarien wie ISR ein.

Einige Studien belegen auch den Nutzen der DES in CTO-Läsionen [13, 20, 43, 68, 77]. Diese konnten alle eine signifikante Reduzierung der Restenoserate nachweisen, die sich zwischen 2,0% - 9,2% bewegte und damit weit niedriger lag als die Rate bei der Implantation eines BMS (32,0% - 51,1%). Parallel dazu verbesserte sich das klinische Outcome und zeigte ebenfalls einen signifikanten Benefit gegenüber einer BMS-Therapie. Neben der PACTO-Studie [77], welche die Basis für das historische Kollektiv dieser Studie lieferte, zeigten Ge et al, Nakamura et al und Suttorp et al [20, 43, 68], dass das günstige Outcome der kombinierten klinischen Endpunkte (MACE) v.a. auf einer Reduzierung der Revaskularisierungshäufigkeiten (TLR) gründet. Um diese zu minimieren ist ein geringer später Lumenverlust und damit eine geringere Restenoserate Voraussetzung. Man geht davon aus, dass speziell die Koronarverschlüsse, die von besonders hohen Restenoseraten betroffen sind, von einer lokalen antiproliferativen Therapie über Wirkstoffe wie Paclitaxel oder Sirolimus profitieren.

Um die zusätzliche verzögerte Endothelheilung eines DES und die davon ausgehende Gefahr einer intrakoronaren Thrombose und Reokklusion zu reduzieren, können möglicherweise DEB eingesetzt werden. Im Vergleich zu DES beinhaltet dieser Therapieansatz eine homogene und kürzer andauernde Wirkstofffreisetzung und einen gleichzeitigen Verzicht von Polymer-Matrizen.

Einige Studien außerhalb des CTO-Szenarios belegen die Effektivität und Sicherheit der DEB-Methode. Aus präklinischen Untersuchungen ist bekannt, dass eine matrix-basierte Beschichtungstechnik (PACCOCATH®, Bayer, Oberpfaffenhausen, Germany) mithilfe des hydrophilen Kontrastmittels Iopromid® und eine Inflationszeit von >30 Sekunden, eine Freisetzung von >80% des Wirkstoffs ermöglichen [48, 58] und im Vergleich zu anderen Technologien, wie der DIOR® (Eurocor, Bonn, Germany) der ersten Generation eine deutlich bessere Effektivität aufweisen [8]. Speck et al. schlossen aus Ihren Ergebnissen, dass der geringere späte Lumenverlust und somit die geringere neointimale Proliferation bei Verwendung eines PACCOCATH®-beschichteten DEB im Vergleich zum parallel eingesetzten Sirolimus-DES in einem etablierten Schweinemodell, aufgrund des Effektes einer hochdosierten, schnellen und homogenen Freisetzung des Medikaments durch den DEB entsteht. Durch die günstigen physikochemischen Eigenschaften der verwendeten

Wirkstoffe, entsteht eine effektive Hemmung der neointimalen Hyperplasie, mit anhaltender Wirkung, ohne langanhaltende Medikamentenfreisetzung. Durch einen DEB wird des Weiteren auch die inhomogene Freisetzungskinetik der DES umgangen, die dazu führt, dass mit zunehmender Entfernung zu den Stentstreben die Konzentration der Wirkstoffe und somit auch die proliferationshemmende Wirkung abnimmt [58].

Klinische Studien verwendeten basierend auf diesen experimentellen Daten DEB bei der Behandlung von ISR. Da der stent-in-stent Ansatz bei der Behandlung einer ISR mit einem zweiten Stent bzw. DES ein hohes Risiko für erneute Restenosen birgt, stellen diese Läsionen einen idealen Einsatzort der nicht-stent-basierten lokalen Wirkstofffreisetzung dar. Die PEPCAD II ISR Studie zeigte, dass im direkten Vergleich eines SeQuent Please® DEB mit einem Taxus® DES in ISR-Läsionen eine ähnliche klinische und angiographische Effektivität, zusammen mit einer geringeren Restenoserate des DEB vorliegt.

Um eine Einsatzmöglichkeit auch bei chronischen Verschlüssen, welche sehr hohe Restenoseraten nach initialer Rekanalisierung haben, zu untersuchen vergleicht die vorliegende Studie die Effektivität desselben SeQuent Please® DEB in Patienten mit CTO-Läsionen nativer unbehandelter Koronargefäße. Als Vergleichskollektiv wurden gematchte Patienten der PACTO-Studie [77] ausgewählt, die mit einem Paclitaxel-freisetzenden Taxus®-DES in ähnlichen nativen CTO behandelt wurden. Der bereits in den o.g. Studien etablierte späte Lumenverlust wurde aufgrund seiner Korrelation zur Inzidenz von Restenosen und seiner überlegenen statistischen Power gegenüber anderen Parametern wie klinischen Restenoseraten, als primärer Endpunkt und somit als Effektivitätsmaß der DEB und DES definiert [79].

Eine effektive Hemmung der Intimaproliferation durch inhibierende Wirkstoffe gilt auch nach Rekanalisierung einer CTO als essentiell zur Aufrechterhaltung des Interventionsbenefit [20, 43, 68, 77]. Durch die Kombination eines DEB und eines BMS, der das elastische Recoil und somit die Hauptursache einer Restenose bei der Verwendung eines PTCA-Ballons reduziert, kann eine stabilere Reperfusion eines vormalig okkludierten Gefäßes durch sowohl mechanische als auch antiproliferative Wirkung ermöglichen. Des Weiteren wird durch eine generelle Nachdilatation mit einem DEB die Adaption der Streben des implantierten Stents optimiert und dadurch eine laminare Blutströmung ermöglicht. Dies bedeutet gleichzeitig eine Reduktion des Risikos für Restenosen und Stentthrombosen aufgrund schlecht entfalteter Gefäßstützen bei initialer Stentimplantation. Da neben

Kalzifikation auch eine fortgeschrittene Inflammation Teil des histophatologischen Befundes einer CTO ist, die schließlich zur Expansion der neointimalen Hyperplasie führt, wird deutlich warum eine hochdosierte, kurzwirksame und homogene Hemmung durch Chemotherapeutika wie Paclitaxel einen interessanten Ansatz darstellt.

Ähnlich wie in der PEPCAD II ISR wurde als Vergleich für die DEB-BMS-Kombination ein Taxus® DES ausgewählt, der ebenfalls als lokalwirksames Therapeutikum Paclitaxel freisetzt. Im Vergleich zu DES, die eine mittlere Konzentration von 100 bis 200 µg an antiproliferativem Wirkstoff binden können, ist eine Bindung von 300 bis 600 µg, also eine 3-mal so große Mengenkonzentration, auf den PACCOCATH®-beschichteten DEB möglich. Umgerechnet tragen die modernen DEB ca. 3µg/mm². Man geht davon aus, dass eine relative Flächenkonzentration ≥ 5µg/mm² aufgrund der pharmakologischen Wirksamkeit keine weitere antiproliferative Wirkung bei intrakoronarer Applikation ermöglicht [9]. Scheller et al wiesen jedoch nach, dass Wirkstoffkonzentrationen im Bereich > 1µg/mm² bis 3µg/mm² eine dosisabhängige neointimale Hemmung zeigen [48]. Bei einer Freisetzung von 80% der 300 bis 600 µg gebundenen Paclitaxelmenge durch einmalige Dilatation über >30 Sekunden, werden daher erheblich größere Mengen an proliferationshemmendem Wirkstoff läsionsnah abgegeben als durch die limitierte Freisetzungskinetik eines DES, welche eine geringere Konzentration an Wirkstoffen innerhalb längerer Zeiträume freisetzen. Die Verwendung einer nicht-stent-basierten Applikation von Chemotherapeutika, welche den Konzentrationsabfall mit Distanz zu den Stentstreben und den polymer-induzierten Inflammationsreiz vermeidet und gleichzeitig eine hohe Konzentration des Wirkstoffs ohne langanhaltende Freisetzung ermöglicht, unterstützt die These DEB in CTO zu verwenden.

In der vorliegenden Studie zeigte sich ein statistisch nicht verschiedener, jedoch höherer später Lumenverlust im In-Stent-Segment der DEB-Gruppe (0,64 mm) im Vergleich zur DES-Gruppe (0,43 mm). Dieser Late loss war im Vergleich zu den Ergebnissen aus anderen Studien, bei denen PACCOCATH®-beschichteten DEB in ISR bzw. Läsionen in sog. small coronary arteries (SCA) eingesetzt wurden wesentlich höher [49, 50, 72, 73]. Grund für das tendenziell schlechtere angiograpische Outcome beim Vergleich dieses DEB mit einem DES könnte die Tatsache sein, dass das hier untersuchte Kollektiv sich von den Populationen der o.g. Studien wesentlich unterscheidet. PEPCAD II ISR, sowie PACCOCATH® ISR I und II, befassten sich ausschließlich mit Patienten, die eine ISR aufwiesen. Sie bestätigten die schon im Tiermodell beobachtete Wirkung der DEB mit ähnlichen Ergebnissen im Bezug auf den

späten Lumenverlust [58]. Ähnliche Resultate bzgl. des angiographischen Outcomes ergaben auch Untersuchungen bei der Behandlung von Stenosen in kleinkalibrigen Koronargefäßen (SCA) mit DEB [73]. Im Kontrast dazu stehen die Resultate der PEPCAD III Studie, die ähnlich wie die vorliegende Studie einen Vergleich zwischen einer Therapie mit einem DES (Sirolimus-freisetzender Cyper® DES) und einer Kombination aus PACCOCATH®-beschichteten DEB und BMS (Coroflex® DEBlue) aufstellte. Ziel der Therapie waren nicht-okkludierende de-novo Stenosen in nativen Koronargefäßen mit dem späten Lumenverlust als primären Endpunkt. Es zeigte sich nach 9 monatigem Follow-Up ein Lumenverlust von 0,41 ± 0,51 mm für die Coroflex® DEB-BMS-Kombination im Vergleich zu 0,16 ± 0,39 mm für den Sirolimus-DES und somit eine signifikant höhere Effektivität des DES. Dieser angiographische signifikante Vorteil auf Seiten der DES-Gruppe ermöglichte eine niedrigere Restenoserate und ein signifikant besseres klinisches Outcome, mit geringeren Inzidenzen von TLR, sowie MI und Todesfällen. Interessanterweise war die Stentthrombose Rate in der DEB-BMS-Gruppe signifikant höher. Aufgrund der klaren Überlegenheit, wurde der Nutzen von DEB in solchen de-novo-Stenosen außerhalb des ISR-Szenarios in Frage gestellt, wobei jedoch die Paclitaxelfreisetzung mit vormontiertem Stent bei dem in dieser Studie verwendeten kommerziell nicht erhältlichen Produkt eine besondere Beachtung finden muss und sich die erzielten Resultate hierdurch erklären lassen könnten.

Bei der Unterteilung der angiographischen Parameter dieser Studie in In-Stent Segment, occlusion site, sowie proximalen und distalen Subsegmenten, zeigte sich der größte Unterschied zwischen den beiden Behandlungs-Gruppen im In-Stent-Segment. Die Restenosen der DES-Gruppe außerhalb des Stentareals entstanden aufgrund von Edge-Stenosen, da der DES in den betroffenen Patienten nach erfolgreicher Rekanalisierung an dieser Stelle die neointimale Proliferation nicht ausreichend hemmen konnte.

Am Ort des initialen Verschlusses zeigten die angiographischen Parameter dagegen den kleinsten Unterschied zwischen den beiden Studiengruppen. Dies spiegelte sich auch in der Restenosehäufigkeit an dieser Lokalisation wider, die beim Vergleich zwischen DEB bzw. DES-Behandlung identisch ausfiel.

Der Unterschied der Restenoserate im In-Stent-Segment zwischen den beiden Gruppen lässt darauf schließen, dass in CTO eine langanhaltende langsame Medikamentenfreisetzung durch einen DES, effektiver in Bezug auf die Hemmung der neointimalen Hyperplasie zu sein scheint, als eine rasche hochdosierte Freisetzung durch einen DEB. Ursächlich hierfür mag

einerseits eine ggf. nicht komplette Applikation von Paclitaxel durch den DEB in die Gefäßwand des intervenierten Segmentes sein. Andererseits könnte die Abgabe von Paclitaxel in CTO aufgrund der morphologischen Kriterien wie z.B. ausgeprägten Verkalkungen, im Vergleich zu ISR oder de-novo Läsionen mit weniger komplexen Kriterien, limitiert sein. Inwieweit die histopathologischen Veränderungen in Läsionen mit chronischen Verschlüssen die Paclitaxelaufnahme bei Freisetzung des Wirkstoffs durch einen DEB beeinflussen bleibt unklar. Prinzipiell sieht man sich bei der Behandlung von CTO-Läsionen mit einem sehr komplexen Kollektiv konfrontiert, bei dem zusätzlich mit Faktoren wie sehr langer Stentlängen und Therapielängen des DEB gerechnet werden muss. Im Vergleich mit den o.g. klinischen Studien in denen ebenfalls DEB und DES verwendet wurden, zeigt sich in der vorliegenden Studie ein knapp 3-mal längeres Behandlungsareal von DEB bzw. DES (60 – 70 mm vs. 21 – 24 mm) aufgrund der angiographischen Verhältnisse nach Rekanalisierung einer CTO. Diese im Vergleich zu ISR oder nicht-okklusiven de-novo Stenosen erheblich größeren behandelten Segmente könnten daher die Effektivität einer DEB-Therapie in CTO einschränken und die Vorteile gegenüber eines DES reduzieren.

Nichtsdestotrotz resultierte der nicht-signifikante angiographische Vorteil einer Taxus® DES-Behandlung im Stentareal gegenüber einer Kombination aus einem DEB und BMS in einem vergleichbaren klinischen Outcome nach 6 Monaten. Während die Korrelation zwischen dem in-stent späten Lumenverlust und der Restenoserate im Stentareal bestätigt werden konnte, zeigen die Ergebnisse des Follow-Ups 6 Monate nach initialer Therapie keinen Zusammenhang zwischen dem tendenziell schlechteren angiographischen Outcome der DEB-Gruppe und der Rate schwerwiegender unerwünschter Ereignisse, die als sekundäre Endpunkte definiert wurden. Eine Rolle könnte hier die Kompensation der Minderperfusion des betroffenen Koronarabschnitts durch Kollateralen spielen, die eine suffiziente Versorgung des Myokards ermöglichen und das klinische Outcome beeinflussen können. Ein zusätzlicher Faktor, der das positive klinische Outcome mit beeinflussen konnte, war das Fehlen eines geographic miss (DEB-Segment kürzer als BMS-Segment) in der DEB-Gruppe durch geeignete Auswahl der Ballon- und Stentlängen und damit auch eine Reduktion der Revaskularisierungshäufigkeit in diesem Studienarm [73].

In den klinischen Endpunkten lässt sich ein klarer Trend bei der Behandlung von CTO mit DEB erkennen. Im Vergleich zur Behandlung von ISR ist die Anzahl der notwendigen Revaskularisierungen im Zielgefäß trotz möglicher vaskulärer Kompensationsmechanismen

bei Verwendung eines DEB in CTO deutlich höher [49, 72]. In dieser Studie wurde eine TLR von 12,6% 6 Monate nach initialer Intervention sowohl für die DEB als auch für die DES-Gruppe erreicht. Unverdorben et al bzw. Scheller et al erreichten selbst nach 12 Monaten eine TLR von 6% bzw. 4% in Patienten mit ISR nach Therapie mit einem DEB. Jedoch wurde bei diesen Studien der DEB ohne zusätzliche Implantation eines BMS verwendet, sodass der Einfluss der Histomorphologie von CTO auf die Wirkung der DEB in Bezug auf die klinischen Endpunkte nicht abschließend geklärt werden kann.

Für die vorliegende Studie ist v.a. die umschriebene Patientenpopulation ein Limitationsfaktor, obwohl die angiogrpahische Follow-up Rate sehr hoch war (100% in der DES-Gruppe und 98% in der DEB-Gruppe). Darüberhinaus war die Taxus Population nicht randomisiert. Jedoch wurden die beiden Patientenkollektive nach wichtigen Kriterien, wie Diabetes, Hypertonie und medikamentöser Behandlung sorgfältig gematcht. Es zeigte sich daher kein signifikanter Unterschied in den klinischen Ausgangsdaten der beiden Studienpopulationen. Beide Gruppen hatten eine nahezu identische mittlere Verschlusslänge von ca. 21 mm sowie eine nicht unterschiedliche Länge des Stentareals.

Zusammenfassend weist die vorliegende prospektive, bizentrische PEPCAD-CTO Studie, angiographisch und klinisch keinen statistischen signifikanten Unterschied zwischen einer CTO Therapie mit DEB plus BMS und dem Taxus Stent auf. Angiographisch waren die Resultate im Stentareal günstiger im DES Arm, nicht jedoch an der initialen Verschlusslokalisation. Dieser Nachteil in angiographischen Endpunkten spiegelte sich nicht im klinischen Outcome nach 6 Monaten wider. Diese Ergebnisse lassen darauf schließen, dass im komplexen Szenario der CTO eine Kombination aus einem BMS und einer Nachdilatation mit einem SeQuent Please® DEB nicht effektiver in Bezug auf die Hemmung der neointimalen Hyperplasie zu sein scheint, als die Restenose-Prophylaxe mit einem Taxus® DES.

5. Zusammenfassung

In der interventionellen Kardiologie gelten Chronische Verschlüsse (CTO) der Koronararterien als besonderes Krankheitsszenario, zum Einen durch die Komplexität der Rekanalisation und zum Anderen durch das erhöhte Risiko für eine Restenose in Relation zu simplen Läsionen. Drug-Eluting-Stents (DES) haben bei CTOs eine Reduktion der Restenoserate gezeigt, im längeren Verlauf jedoch konnte wiederum ein kontinuierliches Risiko für das Auftreten später Stentthrombosen nachgewiesen werden. Ein Therapieansatz ohne die Notwendigkeit einer Beschichtung der Stentstreben zur Medikamentenapplikation mag hier Vorteile bieten

Drug-Eluting-Ballons (DEB) ermöglichen eine homogene Applikation der antiproliferativen Substanz an die Gefäßwand und eine Medikamentenabdeckung im Interventionsareal, welche unabhängig von einem implantierten Stent ist. Die DEB Anwendung ermöglicht daher eine Kombination mit Stents ohne Beschichtung (Bare-Metal-Stents, BMS), wodurch möglicherweise langfristig Vorteile im Hinblick auf das geringere Auftreten von späten Stentthrombosen entstehen könnten.

Bei der Therapie von In-Stent-Restenosen (ISR) und Läsionen in Koronarien mit kleinem Referenzdurchmesser (small coronary arteries) konnte bereits ein Benefit der DEB nachgewiesen werden. Die Effektivität der DEB bei der Anwendung in CTO ist jedoch nicht bekannt. In der vorliegenden prospektiven, bizentrischen „PEPCAD-CTO“ Studie wurde der antiproliferative Effekt einer Therapie mit DEB (SeQuent Please®) und Bare-Metal-Stent (BMS) nach Rekanalisation chronischer Koronarverschlüsse in Relation zu einem Drug-eluting Stent (Taxus®) untersucht.

Im Zeitraum von Februar 2008 bis April 2010 wurden 48 konsekutive Patienten mit erfolgreicher Rekanalisation sowie Implantation eines Bare-Metal-Stent (BMS) und abschließender Nachdilatation mit einem SeQuent Please® DEB eingeschlossen. Ein chronischer Verschluss war hierbei als Verschluss mit TIMI Fluss 0 (Thrombolysis in Myocardial Infarction) und einem Verschlussalter von mindestens 3 Monaten definiert. Diese Patienten wurden mit 48 Patienten aus dem Kollektiv der PACTO-Studie [77] verglichen, welche eine Therapie mit einem Taxus® DES bekamen. Kriterien für das Matching beider Gruppen waren der Referenzdurchmesser, Diabetes mellitus als Vordiagnose und die Länge des gestenteten Segments. Es bestand kein Unterschied in den klinischen und

angiographischen Basisdaten beider Gruppen.

Die mittlere Stentlänge in der DEB plus BMS Gruppe betrug 59,7 ± 32,4 mm (von 16 bis 151 mm) versus 56,2 ± 25,9 mm (von 16 bis 132 mm) in der DES Population. Die Länge des mit dem DEB therapierten Areals betrug im Mittel 72,7 ± 33,5 mm (von 20 bis 160 mm). Das angiographische Follow-up nach 6 Monaten betrug 99,0%.

6 Monate nach der initialen perkutanen Koronarintervention war der späte Lumenverlust im In-Stent-Segment, als primärer Endpunkt mit 0,43 ± 0,64 mm in der DES-Gruppe statistisch nicht signifikant geringer als in der DEB-Gruppe mit 0,64 ± 0,69 mm (Differenz 0,20 mm, 95% Konfidenzintervall -0,07 bis 0,47 mm, p = 0,14). Der minimale Lumendurchmesser in diesem Segment war mit 1,90 ± 0,69 mm tendenziell größer in der DES-Gruppe im Vergleich zur DEB-Gruppe mit 1,62 ± 0,72mm (p = 0,05). Es zeigte sich jedoch kein Unterschied des späten Lumenverlustes am Ort des initialen Verschlusses mit 0,33 ± 0,69 mm in der DEB-Gruppe versus 0,26 ± 0,70 mm in der Taxus Gruppe (p = 0,65), sowie der binären Restenoserate im gesamten Stent-Segment (27,7% vs. 14,6%; p = 0,12).

Mit je 6 Reinterventionen (12,5%) der Zielläsion (TLR) sowie keiner Stentthrombose und keinem Todesfall, war das klinische Outcome beider Gruppen identisch.

Zusammenfassend zeigt die Kombination aus einem BMS und der Nachdilatation mit einem SeQuent Please® DEB im Vergleich zum Taxus® DES nach Rekanalisation von chronischen Koronarverschlüssen einen statistisch nicht unterschiedlichen, jedoch numerisch höheren späten Lumenverlust im gestenten Areal bei vergleichbarem klinischen Resultat über 6 Monate.

6. Literaturverzeichnis

1. Abal M, Andreu JM, Barasoain I.
   Taxanes: microtubule and centrosome targets, and cell cycle dependent mechanisms of action.
   Curr Cancer Drug Targets 3: 193-203, 2003

2. Appleton DL, Abbate A, Biondi-Zoccai GG.
   Late percutaneous coronary intervention for the totally occluded infarct-related artery: a meta-analysis of the effects on cardiac function and remodeling.
   Catheter Cardiovasc Interv 71: 772-81, 2008

3. Aziz S, Stables RH, Grayson AD, Perry RA, Ramsdale DR.
   Percutaneous coronary intervention for chronic total occlusions: improved survival for patients with successful revascularization compared to a failed procedure.
   Catheter Cardiovasc Interv 70: 15-20, 2007

4. Bhatt DL, Fox KA, Hacke W, Berger PB, Black HR, Boden WE, Cacoub P, Cohen EA, Creager MA, Easton JD, Flather MD, Haffner SM, Hamm CW, Hankey GJ, Johnston SC, Mak KH, Mas JL, Montalescot G, Pearson TA, Steg PG, Steinhubl SR, Weber MA, Brennan DM, Fabry-Ribaudo L, Booth J, Topol EJ; CHARISMA Investigators.
   Clopidogrel and aspirin versus aspirin alone for the prevention of atherothrombotic events.
   N Engl J Med 354: 1706-17, 2006

5. Buller CE, Dzavik V, Carere RG, Mancini GB, Barbeau G, Lazzam C, Anderson TJ, Knudtson ML, Marquis JF, Suzuki T, Cohen EA, Fox RS, Teo KK.
   Primary stenting versus balloon angioplasty in occluded coronary arteries: the Total Occlusion Study of Canada (TOSCA).
   Circulation 100: 236-42, 1999

6. Byrne RA, Joner M, Kastrati A.
   Polymer coatings and delayed arterial healing following drug-eluting stent implantation.
   Minerva Cardioangiol 57: 567-84, 2009

7. Colombo A, Mikhail GW, Michev I, Iakovou I, Airoldi F, Chieffo A, Rogacka R, Carlino M, Montorfano M, Sangiorgi GM, Corvaja N, Stankovic G.
   Treating chronic total occlusions using subintimal tracking and reentry: the STAR technique.
   Catheter Cardiovasc Interv 64: 407-11; 2005

8. Cremers B, Biedermann M, Mahnkopf D, Böhm M, Scheller B.
   Comparison of two different paclitaxel-coated balloon catheters in the porcine coronary restenosis model.
   Clin Res Cardiol 98: 325-30, 2009

9. Cremers B, Speck U, Kaufels N, Mahnkopf D, Kühler M, Böhm M, Scheller B.
Drug-eluting balloon: very short-term exposure and overlapping.
Thromb Haemost 101: 201-6, 2009

10. Cuneo A, Tebbe U.
The management of chronic total coronary occlusions.
Minerva Cardioangiol 56: 527-41, 2008

11. Cutlip DE, Windecker S, Mehran R, Boam A, Cohen DJ, van Es GA, Steg PG, Morel MA, Mauri L, Vranckx P, McFadden E, Lansky A, Hamon M, Krucoff MW, Serruys PW; Academic Research Consortium.
Clinical end points in coronary stent trials: a case for standardized definitions.
Circulation 115: 2344-51, 2007

12. Daemen J, Wenaweser P, Tsuchida K, Abrecht L, Vaina S, Morger C, Kukreja N, Jüni P, Sianos G, Hellige G, van Domburg RT, Hess OM, Boersma E, Meier B, Windecker S, Serruys PW.
Early and late coronary stent thrombosis of sirolimus-eluting and paclitaxel-eluting stents in routine clinical practice: data from a large two-institutional cohort study.
Lancet 369: 667-78, 2007

13. De Felice F, Fiorilli R, Parma A, Menichelli M, Nazzaro MS, Pucci E, Dibra A, Musto C, Violini R.
Clinical outcome of patients with chronic total occlusion treated with drug-eluting stents.
Int J Cardiol 132: 337-41, 2009

14. De Felice F, Fiorilli R, Parma A, Nazzaro M, Musto C, Sbraga F, Caferri G, Violini R.
3-year clinical outcome of patients with chronic total occlusion treated with drug-eluting stents.
JACC Cardiovasc Interv 2: 1260-5, 2009

15. Erdmann E.
Klinische Kardiologie: Krankheiten des Herzens, des Kreislaufs und der herznahen Gefäße (7. Auflage).
Springer Medizin Verlag Heidelberg: S. 18-30, 2008

16. Eric J. Topol
Textbook of interventional cardiology (4th Edition): Chronic total occlusion
Elsevier Verlag, Philadelphia: S. 303–314, 2003

17. Eriksson EE, Xie X, Werr J, Thoren P, Lindbom L.
Importance of primary capture and L-selectin-dependent secondary capture in leukocyte accumulation in inflammation and atherosclerosis in vivo.
J Exp Med 194: 205-18, 2001

18. Eisenstein EL, Anstrom KJ, Kong DF, Shaw LK, Tuttle RH, Mark DB, Kramer JM, Harrington RA, Matchar DB, Kandzari DE, Peterson ED, Schulman KA, Califf RM.
Clopidogrel use and long-term clinical outcomes after drug-eluting stent implantation.
JAMA 297: 159-68, 2007

19. Gade CLF, Wong SC.
Symposiums in Cardiac and Vascular Medicine, Yearbook 2006: Chapter 4 Chronic Total Occlusion
Swedish Medical Center/Cherry Hill Campus Seattle: S. 51-58, 2006

20. Ge L, Iakovou I, Cosgrave J, Chieffo A, Montorfano M, Michev I, Airoldi F, Carlino M, Melzi G, Sangiorgi GM, Corvaja N, Colombo A.
Immediate and mid-term outcomes of sirolimus-eluting stent implantation for chronic total occlusions.
Eur Heart J 26: 1056-62, 2005

21. Hansson GK.
Inflammation, Atherosclerosis and Coronary Artery Disease.
N Engl J Med 352: 1685-95, 2005

22. Hecht HS, Gade C.
Current and evolving stent evaluation by coronary computed tomographic angiography.
Catheter Cardiovasc Interv 77: 843-59, 2011

23. Hirokami M, Saito S, Muto H.
Anchoring technique to improve guiding catheter support in coronary angioplasty of chronic total occlusions.
Catheter Cardiovasc Interv 67: 366-71, 2006

24. Hoffmann R, Mintz GS, Dussaillant GR, Popma JJ, Pichard AD, Satler LF, Kent KM, Griffin J, Leon MB.
Patterns and Mechanisms of In-Stent Restenosis: A Serial Intravascular Ultrasound Study
Circulation 94: 1247-1254, 1996

25. Horwitz SB.
Mechanism of action of taxol.
Trends Pharmacol Sci 13: 134-6, 1992

26. Hoye A, van Domburg RT, Sonnenschein K, Serruys PW.
Percutaneous coronary intervention for chronic total occlusions: the Thoraxcenter experience 1992-2002.
Eur Heart J 26: 2630-6, 2005

27. Höher M, Wöhrle J, Grebe OC, Kochs M, Osterhues HH, Hombach V, Buchwald AB.
A randomized trial of elective stenting after balloon recanalization of chronic total occlusions.
J Am Coll Cardiol 34: 722-9, 1999

28. Hwang CW, Wu D, Edelman ER.
Physiological transport forces govern drug distribution for stent-based delivery.
Circulation 104: 600-5, 2001

29. Jones CB, Sane DC, Herrington DM.
Matrix metalloproteinases: a review of their structure and role in acute coronary syndrome.
Cardiovasc Res 59: 812-23, 2003

30. Jost S, Nolte CW, Sturm M, Hausleiter J, Hausmann D.
How to standardize vasomotor tone in serial studies based on quantitation of coronary dimensions?
Int J Card Imaging 14: 357-72, 1998

31. Kedhi E, Joesoef KS, McFadden E, Wassing J, van Mieghem C, Goedhart D, Smits PC.
Second-generation everolimus-eluting and paclitaxel-eluting stents in real-life practice (COMPARE): a randomised trial.
Lancet 375: 201-9, 2010

32. Kirschbaum SW, Baks T, van den Ent M, Sianos G, Krestin GP, Serruys PW, de Feyter PJ, van Geuns RJ.
Evaluation of left ventricular function three years after percutaneous recanalization of chronic total coronary occlusions.
Am J Cardiol 101: 179-85, 2008

33. Lapp H, Krakau I.
Das Herzkatheterbuch (2. Auflage): Diagnostische und interventionelle Kathetertechniken
Georg Thieme Verlag KG Stuttgart: S. 170 – 187 und S. 243 - 245, 2005

34. Lemos PA, Hoye A, Goedhart D, Arampatzis CA, Saia F, van der Giessen WJ, McFadden E, Sianos G, Smits PC, Hofma SH, de Feyter PJ, van Domburg RT, Serruys PW.
Clinical, angiographic, and procedural predictors of angiographic restenosis after sirolimus-eluting stent implantation in complex patients: an evaluation from the Rapamycin-Eluting Stent Evaluated At Rotterdam Cardiology Hospital (RESEARCH) study.
Circulation 109: 1366-70, 2004

35. Leitinger N.
Oxidized phospholipids as modulators of inflammation in atherosclerosis.
Curr Opin Lipidol 14: 421-30, 2003

36. Levin AD, Vukmirovic N, Hwang CW, Edelman ER.
Specific binding to intracellular proteins determines arterial transport properties for rapamycin and paclitaxel
Proceedings of the National Academy of Sciences 101: 9463-67, 2004

37. Li H, Zhang LJ, Chen BH, Zhou X, Su K, Shi WT, Wu JZ, Yu H, Wei L.
Inhibitory effect of paclitaxel on endothelial cell adhesion and migration.
Pharmacology 85: 136-45, 2010

38. Liu J, Sukhova GK, Sun JS, Xu WH, Libby P, Shi GP.
Lysosomal cysteine proteases in atherosclerosis.
Arterioscler Thromb Vasc Biol 24: 1359-66, 2004

39. Lloyd-Jones D, Adams R, Carnethon M, De Simone G, Ferguson TB, Flegal K, Ford E, Furie K, Go A, Greenlund K, Haase N, Hailpern S, Ho M, Howard V, Kissela B, Kittner S, Lackland D, Lisabeth L, Marelli A, McDermott M, Meigs J, Mozaffarian D, Nichol G, O'Donnell C, Roger V, Rosamond W, Sacco R, Sorlie P, Stafford R, Steinberger J, Thom T, Wasserthiel-Smoller S, Wong N, Wylie-Rosett J, Hong Y; American Heart Association Statistics Committee and Stroke Statistics Subcommittee.
Circulation 119: 480-6, 2009

40. Lotan C, Rozenman Y, Hendler A, Turgeman Y, Ayzenberg O, Beyar R, Krakover R, Rosenfeld T, Gotsman MS.
Stents in total occlusion for restenosis prevention. The multicentre randomized STOP study. The Israeli Working Group for Interventional Cardiology.
Eur Heart J 21: 1960-6, 2000

41. Mark SF, Robert DS.
The Manual of Interventional Cardiology (3rd Edition): Chapter 16: Chronic Total Occlusion
Physicians Press Birmingham, Michigan: S. 287-313, 2001

42. Mehran R, Dangas G, Abizaid AS, Mintz GS, Lansky AJ, Satler LF, Pichard AD, Kent KM, Stone GW, Leon MB.
Angiographic patterns of in-stent restenosis: classification and implications for long-term outcome.
Circulation 100: 1872-8, 1999

43. Nakamura S, Muthusamy TS, Bae JH, Cahyadi YH, Udayachalerm W, Tresukosol D.
Impact of sirolimus-eluting stent on the outcome of patients with chronic total occlusions.
Am J Cardiol 95: 161-6, 2005

44. Olivari Z, Rubartelli P, Piscione F, Ettori F, Fontanelli A, Salemme L, Giachero C, Di Mario C, Gabrielli G, Spedicato L, Bedogni F; TOAST-GISE Investigators.
Immediate results and one-year clinical outcome after percutaneous coronary interventions in chronic total occlusions: data from a multicenter, prospective, observational study (TOAST-GISE).
J Am Coll Cardiol 41: 1672-8, 2003

45. Rahel BM, Suttorp MJ, Laarman GJ, Kiemeneij F, Bal ET, Rensing BJ, Ernst SM, ten Berg JM, Kelder JC, Plokker HW.
Primary stenting of occluded native coronary arteries: final results of the Primary Stenting of Occluded Native Coronary Arteries (PRISON) study.
Am Heart J 147: e22, 2004

46. Rahel BM, Laarman GJ, Kelder JC, Ten Berg JM, Suttorp MJ.
Three-year clinical outcome after primary stenting of totally occluded native coronary arteries: a randomized comparison of bare-metal stent implantation with sirolimus-eluting stent implantation for the treatment of total coronary occlusions (Primary Stenting of Totally Occluded Native Coronary Arteries [PRISON] II study).
Am Heart J 157: 149-55, 2009

47. Ryan JT, Bauman WB, Kennedy JW, Kereiakes D, King S, McCallister B, Smith S, Ullyot D.
Guidelines for Percutaneous Transluminal Coronary Angioplasty: A Report of the American Heart Association/American CollegeofCardiologyTaskForceon Assessmentof Diagnostic and Therapeutic Cardiovascular Procedures
Circulation 88; 2987-3007, 1993

48. Scheller B, Speck U, Abramjuk C, Bernhardt U, Böhm M, Nickenig G.
Paclitaxel balloon coating, a novel method for prevention and therapy of restenosis.
Circulation 110: 810-4, 2004

49. Scheller B, Hehrlein C, Bocksch W, Rutsch W, Haghi D, Dietz U, Böhm M, Speck U.
Treatment of coronary in-stent restenosis with a paclitaxel-coated balloon catheter.
N Engl J Med 355: 2113-24, 2006

50. Scheller B, Hehrlein C, Bocksch W, Rutsch W, Haghi D, Dietz U, Böhm M, Speck U.
Two year follow-up after treatment of coronary in-stent restenosis with a paclitaxel-coated balloon catheter.
Clin Res Cardiol 97: 773-81, 2008

51. Serruys PW, Kutryk MJ, Ong AT.
Coronary-artery stents.
N Engl J Med 354: 483-95, 2006

52. Serruys PW, Ruygrok P, Neuzner J, Piek JJ, Seth A, Schofer JJ, Richardt G, Wiemer M, Carrié D, Thuesen L, Boone E, Miquel-Herbert K, Daemen J.
A randomised comparison of an everolimus-eluting coronary stent with a paclitaxel-eluting coronary stent:the SPIRIT II trial.
EuroIntervention 2: 286-94, 2006

53. Sharma S, Kukreja N, Christopoulos C, Gorog DA.
Drug-eluting balloon: new tool in the box.
Expert Rev Med Devices 7: 381-8, 2010

54. Shibata N, Glass CK.
Macrophages, Oxysterols and Atherosclerosis.
Circ J 74: 2045-51, 2010

55. Sianos G, Barlis P, Di Mario C, Papafaklis MI, Büttner J, Galassi AR, Schofer J, Werner G, Lefevre T, Louvard Y, Serruys PW, Reifart N; EuroCTO Club.
European experience with the retrograde approach for the recanalisation of coronary artery chronic total occlusions. A report on behalf of the euroCTO club.
EuroIntervention 4: 84-92, 2008

56. Sirnes PA, Myreng Y, Mølstad P, Bonarjee V, Golf S.
Improvement in left ventricular ejection fraction and wall motion after successful recanalization of chronic coronary occlusions.
Eur Heart J 19: 273-81, 1998

57. Skålén K, Gustafsson M, Rydberg EK, Hultén LM, Wiklund O, Innerarity TL, Borén J.
Subendothelial retention of atherogenic lipoproteins in early atherosclerosis.
Nature 417: 750-4, 2002

58. Speck U, Scheller B, Abramjuk C, Breitwieser C, Dobberstein J, Boehm M, Hamm B.
Neointima inhibition: comparison of effectiveness of non-stent-based local drug delivery and a drug-eluting stent in porcine coronary arteries.
Radiology 240: 411-8, 2006

59. Srivatsa SS, Edwards WD, Boos CM, Grill DE, Sangiorgi GM, Garratt KN, Schwartz RS, Holmes DR Jr.
Histologic correlates of angiographic chronic total coronary artery occlusions: influence of occlusion duration on neovascular channel patterns and intimal plaque composition.
J Am Coll Cardiol 29: 955-63, 1997

60. Stary HC, Chandler AB, Dinsmore RE, Fuster V, Glagov S, Insull W Jr, Rosenfeld ME, Schwartz CJ, Wagner WD, Wissler RW.
A definition of advanced types of atherosclerotic lesions and a histological classification of atherosclerosis. A report from the Committee on Vascular Lesions of the Council on Arteriosclerosis, American Heart Association.
Circulation 92: 1355-74, 1995

61. Steg PG, Kerner A, Mancini GB, Reynolds HR, Carvalho AC, Fridrich V, White HD, Forman SA, Lamas GA, Hochman JS, Buller CE; OAT Investigators.
Impact of collateral flow to the occluded infarct-related artery on clinical outcomes in patients with recent myocardial infarction: a report from the randomized occluded artery trial.
Circulation 121: 2724-30, 2010

62. Stone GW, Kandzari DE, Mehran R, Colombo A, Schwartz RS, Bailey S, Moussa I, Teirstein PS, Dangas G, Baim DS, Selmon M, Strauss BH, Tamai H, Suzuki T, Mitsudo K, Katoh O, Cox DA, Hoye A, Mintz GS, Grube E, Cannon LA, Reifart NJ, Reisman M, Abizaid A, Moses JW, Leon MB, Serruys PW.
Percutaneous recanalization of chronically occluded coronary arteries: a consensus document: part I.
Circulation 112: 2364-72, 2005

63. Stone GW, Midei M, Newman W, Sanz M, Hermiller JB, Williams J, Farhat N, Mahaffey KW, Cutlip DE, Fitzgerald PJ, Sood P, Su X, Lansky AJ; SPIRIT III Investigators.
Comparison of an everolimus-eluting stent and a paclitaxel-eluting stent in patients with coronary artery disease: a randomized trial.
JAMA 299: 1903-13, 2008

64. Stone GW, Moses JW, Ellis SG, Schofer J, Dawkins KD, Morice MC, Colombo A, Schampaert E, Grube E, Kirtane AJ, Cutlip DE, Fahy M, Pocock SJ, Mehran R, Leon MB.
Safety and efficacy of sirolimus- and paclitaxel-eluting coronary stents.
N Engl J Med 356: 998-1008, 2007

65. Stone GW, Reifart NJ, Moussa I, Hoye A, Cox DA, Colombo A, Baim DS, Teirstein PS, Strauss BH, Selmon M, Mintz GS, Katoh O, Mitsudo K, Suzuki T, Tamai H, Grube E, Cannon LA, Kandzari DE, Reisman M, Schwartz RS, Bailey S, Dangas G, Mehran R, Abizaid A, Moses JW, Leon MB, Serruys PW.
Percutaneous recanalization of chronically occluded coronary arteries: a consensus document: part II.
Circulation 112: 2530-7, 2005

66. Suero JA, Marso SP, Jones PG, Laster SB, Huber KC, Giorgi LV, Johnson WL, Rutherford BD.
Procedural outcomes and long-term survival among patients undergoing percutaneous coronary intervention of a chronic total occlusion in native coronary arteries: a 20-year experience.
J Am Coll Cardiol 38: 409-14, 2001

67. Sultana R, Sultana N, Rasheed SZ, Ishaq M, Samad A.
Percutaneous coronary intervention for chronic total coronary occlusion in patients at Karachi Institute of Heart Diseases.
J Pak Med Assoc 60: 420-2, 2010

68. Suttorp MJ, Laarman GJ, Rahel BM, Kelder JC, Bosschaert MA, Kiemeneij F, Ten Berg JM, Bal ET, Rensing BJ, Eefting FD, Mast EG.
Primary Stenting of Totally Occluded Native Coronary Arteries II (PRISON II): a randomized comparison of bare metal stent implantation with sirolimus-eluting stent implantation for the treatment of total coronary occlusions.
Circulation 114: 921-8, 2006

69. Suzuki T, Hosokawa H, Yokoya K, Kojima A, Kinoshita Y, Miyata S, Suzumura H, Kawajiri K, Suzuki T.
Time-dependent morphologic characteristics in angiographic chronic total coronary occlusions.
Am J Cardiol 88: 167-9, 2001

70. TIMI Study Group.
The Thrombolysis in Myocardial Infarction (TIMI) trial: phase I findings.
N Engl J Med 318: 265–270, 1988

71. Trikalinos TA, Alsheikh-Ali AA, Tatsioni A, Nallamothu BK, Kent DM.
Percutaneous coronary interventions for non-acute coronary artery disease: a quantitative 20-year synopsis and a network meta-analysis.
Lancet 373: 911-8, 2009

72. Unverdorben M, Vallbracht C, Cremers B, Heuer H, Hengstenberg C, Maikowski C, Werner GS, Antoni D, Kleber FX, Bocksch W, Leschke M, Ackermann H, Boxberger M, Speck U, Degenhardt R, Scheller B.
Paclitaxel-coated balloon catheter versus paclitaxel-coated stent for the treatment of coronary in-stent restenosis.
Circulation 119: 2986-94, 2009

73. Unverdorben M, Kleber FX, Heuer H, Figulla HR, Vallbracht C, Leschke M, Cremers B, Hardt S, Buerke M, Ackermann H, Boxberger M, Degenhardt R, Scheller B.
Treatment of small coronary arteries with a paclitaxel-coated balloon catheter.
Clin Res Cardiol 99: 165-74, 2010

74. Valenti R, Migliorini A, Signorini U, Vergara R, Parodi G, Carrabba N, Cerisano G, Antoniucci D.
Impact of complete revascularization with percutaneous coronary intervention on survival in patients with at least one chronic total occlusion.
Eur Heart J 29: 2336-42, 2008

75. Valgimigli M, Malagutti P, Aoki J, Garcia-Garcia HM, Rodriguez Granillo GA, van Mieghem CA, Ligthart JM, Ong AT, Sianos G, Regar E, Van Domburg RT, De Feyter P, de Jaegere P, Serruys PW.
Sirolimus-eluting versus paclitaxel-eluting stent implantation for the percutaneous treatment of left main coronary artery disease: a combined RESEARCH and T-SEARCH long-term analysis.
J Am Coll Cardiol 47: 507-14, 2006

76. Weintraub WS.
The pathophysiology and burden of restenosis.
Am J Cardiol 100: S3-S9, 2007

77. Werner GS, Krack A, Schwarz G, Prochnau D, Betge S, Figulla HR.
Prevention of lesion recurrence in chronic total coronary occlusions by paclitaxel-eluting stents.
J Am Coll Cardiol 44: 2301-6, 2004

78. Werner GS, Ferrari M, Fritzenwanger M, Betge S, Figulla HR.
Long-term safety and efficacy of paclitaxel-eluting stents in chronic total coronary occlusions: 3 year follow-up from the Paclitaxel in chronic total occlusion (PACTO) study.
Eur Heart J 28 (Abstract): 135, 2007

79. Wessely R, Schömig A, Kastrati A.
Sirolimus and Paclitaxel on polymer-based drug-eluting stents: similar but different.
J Am Coll Cardiol 47: 708-14, 2006

80. World Health Organization
The top 10 causes of death
Fact sheet N°310, 2008

81. Yi XH, Han YL, Li Y, Wang SL, Jing QM, Ma YY, Wang XZ, Luan B, Wang G.
Long-term clinical outcomes of patients undergoing successful or failed percutaneous coronary intervention for chronic total occlusions of coronary arteries.
Chinese journal of cardiovascular diseases 37: 773-6, 2009

7. Danksagung

Ich möchte zu allererst Herrn Prof. Dr. Jochen Wöhrle, Leiter der AG Interventionelle Kardiologie der Abteilung Innere Medizin II, für sein Vertrauen und die Überlassung des Themas, sowie für sein Engagement und seine geduldige Betreuung danken.

Meinen besonderen Dank möchte ich an Frau Eva Schlumpberger und Frau Mirjam Spenkelink, beide Mitarbeiterinnen der AG Interventionelle Kardiologie, aussprechen. Die immer freundliche geduldige Hilfe und das immer offene Ohr haben die Anstrengungen dieser Arbeit kleiner scheinen lassen.

Zuletzt möchte ich meiner Familie danken. Meine Eltern und meine Schwester, die mich unterstützt und mir Halt gegeben haben und ohne deren Hilfe diese Arbeit nicht möglich gewesen wäre.

Vielen Dank Julia, für deine Geduld und deine Aufmunterung.

Lebenslauf

Persönliche Daten:

Name, Vorname	Nguyen, The-Vinh
Geburtsort / -datum	Ho-Chi-Minh-Stadt (Saigon) am 11.04.1987
Eltern	Vuong-Anh Nguyen (Vater) Thi-Ngoc Khanh Tran (Mutter)
Geschwister	Tuong-Vy Nguyen, Studentin

Schulbildung:

1993 – 1997: Grundschule Burgrieden
1997 – 1999: Friedrich Adler Realschule Laupheim
1999 – 2006: Carl-Laemmle-Gymnasium Laupheim

Studium:

2006 – 2008: Studium der Humanmedizin an der Universität Ulm
bis zum 1. Staatsexamen

2006 – 2012: Studium der Humanmedizin an der Universität Ulm
bis zum 2. Staatsexamen

Abschlüsse:

August 2006 – Allgemeine Hochschulreife (Abitur)

September 2008 – Humanmedizin 1. Studienabschnitt (Staatsexamen)

November 2012 – Humanmedizin 2. Studienabschnitt (Staatsexamen)

Bisherige Tätigkeiten / Erfahrungen:

Betreuung Tutoriat im Institut für Angewandte Physiologie,
Fachbereich Muskel- & Nervenphysiologie
Leitung: PD Dr. Werner Melzer

Betreuung erweitertes Curriculum im Institut für Angewandte Physiologie
Leitung: Dr. Michael Schiebe

Administrator der zentralen Online-Anmeldeplattform der medizinischen Fakultät der Universität Ulm
Ständiger Mitarbeiter des Studiendekanats der medizinischen Fakultät
Studiendekan: Prof. Dr. Tobias Böckers

Praktisches Jahr 1. Tertial: Uniklinikum Ulm, Klinik für Kinder-/Jugendmedizin,
Fachbereich Allgemeinpädiatrie & Neonatologie
Leitung: Prof. Dr. Klaus-Michael Debatin

Praktisches Jahr 2. Tertial: Children's Hospital No. 2, Ho Chi Minh Stadt,
Fachbereich pädiatrische Neuro-/Viszeral-/Allgemeinchirurgie
Leitung: Truong Quang Dinh, MD, PhD

Praktisches Jahr 3. Tertial: Uniklinikum Ulm, Abteilung Innere Medizin II,
Fachbereich Kardiologie/Angiologie/Sportmedizin
Leitung: Prof. Dr. Wolfgang Rottbauer

Wissenschaftliche Tätigkeiten:

Dissertation: „Resultate nach Rekanalisation chronisch verschlossener Herzkranzgefäße nach Stentimplantation & Nachdilatation mit einem medikamentfreisetzenden Ballon“
Leitung: Prof. Dr. Jochen Wöhrle

Wissenschaftliche Hilfskraft der „Ulmer Kinderstudie“, Abteilung Endokrinologie & Diabetologie
Leitung: Prof. Dr. Martin Wabitsch

Wissenschaftlicher Assistent in der Abteilung Innere Medizin II, AG Interventionelle Kardiologie
Leitung: Prof. Dr. Jochen Wöhrle

Wissenschaftlicher Assistent in der Abteilung Innere Medizin II, AG Myokardiale Inflammation
Leitung: PD Dr. Oliver Zimmermann

Autorenschaften:

GMP-adapted overexpression of CXCR4 in human mesenchymal stem cells for cardiac repair.
Wiehe JM, Kaya Z, Homann JM, Wöhrle J, Vogt K, Nguyen TV, Rottbauer W, Torzewski J, Fekete N, Rojewski M, Schrezenmeier H, Moepps B, Zimmermann O.
Int J Cardiol. 2012 Jun 4. [Epub ahead of print]

Prospective randomised trial evaluating a paclitaxel-coated balloon in patients treated with endothelial progenitor cell capturing stents for de novo coronary artery disease.
Wöhrle J, Birkemeyer R, Markovic S, Nguyen TV, Sinha A, Miljak T, Spiess J, Rottbauer W, Rittger H.
Heart. 2011 Aug;97(16):1338-42. Epub 2011 May 26

A randomized, multicenter, single-blinded trial comparing paclitaxel-coated balloon angioplasty with plain balloon angioplasty in drug-eluting stent restenosis: the PEPCAD-DES study.
Rittger H, Brachmann J, Sinha AM, Waliszewski M, Ohlow M, Brugger A, Thiele H, Birkemeyer R, Kurowski V, Breithardt OA, Schmidt M, Zimmermann S, Lonke S, von Cranach M, Nguyen TV, Daniel WG, Wöhrle J.
J Am Coll Cardiol. 2012 Apr 10;59(15):1377-82. Epub 2012 Feb 29.

Sonstiges:

Sprachkenntnisse	Deutsch, Englisch, Vietnamesisch (Muttersprache)
Schulische Aktivitäten	Redakteur der Schülerzeitung Carl am Carl-Laemmle-Gymnasium
Freizeitaktivitäten	Autor & Gründer cineheartech.blogspot.com & freemediwiki (sites.google.com) Reisen, Volleyball, Wandern, Laufsport, Schwimmen