Klinik für Mund-, Kiefer und Gesichtschirurgie
Zentrum für Zahn-, Mund und Kieferheilkunde
Universitätsklinikum Ulm

Klinik für Mund-, Kiefer und Plastische Gesichtschirurgie
Bundeswehrkrankenhaus Ulm
Akademisches Krankenhaus der Universität Ulm

Ärztlicher Direktor: Prof. Dr. Dr. A. Schramm

Erfolgsraten und Komplikationen autologer Knochentransplantate in der oralen Implantologie

Dissertation zur Erlangung des Doktorgrades
der Zahnmedizin
der Medizinischen Fakultät
der Universität Ulm

Andreas Sakkas

aus
Agrinio / Griechenland

2016

Amtierender Dekan: Prof. rer. nat. Thomas Wirth

1. Berichterstatter: Prof. Dr. med. Dr. med. dent. Alexander Schramm
2. Berichterstatter: Prof. Dr. med. dent. Ralph Luthardt

Tag der Promotion: 19. Oktober 2017

Meinen Eltern

Lamprini und Plútarchos

in Liebe und Dankbarkeit gewidmet

Teile der in dieser Arbeit vorgelegten Ergebnisse wurden bereits in folgenden Zeitschriftenartikel veröffentlicht:

Sakkas A, Schramm A, Karsten W, Gellrich NC, Wilde F: **A clinical study of the outcomes and complications associated with zygomatic buttress block bone graft for limited preimplant augmentation procedures**. J Craniomaxillofac Surg 44(3): 249-56 (2016)

Sakkas A, Konstantinidis I, Winter K, Schramm A, Wilde F: **Effect of Schneiderian membrane perforation on sinus lift graft outcome using two different donor sites: a retrospective study of 105 maxillary sinus elevation procedures**. GMS Interdiscip Plast Reconstr Surg DGPW 2;5: Doc11, doi: 10.3205/iprs000090 (2016)

Sakkas A, Konstantinidis I, Winter K, Schramm A, Wilde F: **Clinical results of autologous bone augmentation harvested from the mandibular ramus prior to implant placement. An analysis of 104 cases**. GMS Interdiscip Plast Reconstr Surg DGPW 6;5: Doc21, doi: 10.3205/iprs000100 (2016)

Sakkas A, Wilde F, Heufelder M, Winter K, Schramm A: **Autogenous bone grafts in oral implantology-is it still a "gold standard"? A consecutive review of 279 patients with 456 clinical procedures**. Int J Implant Dent 3(1): 23 (2017)

Sakkas A, Schramm A, Winter K, Wilde F: **Risk factors for postoperative complications after autologous bone augmentation procedures from different donor sites using piezoelectric surgery**.
(zur Publikation angenommen im "Journal of Cranio-maxillofacial Surgery")

Teile dieser Dissertation wurden bereits auf nationalen und internationalen wissenschaftlichen Kongressen präsentiert:

Risikofaktoren für postoperative Komplikationen nach autologen Knochentransplantationen im Rahmen der Kieferkammaugmentation

PD Dr. Dr. Frank Wilde, Prof. Dr. Dr. Alexander Schramm, Dr. Karsten Winter, Dr. Dr. Frank Mascha, Andreas Sakkas
67. Kongress der DGMKG 21. - 24. Juni 2017 in Köln/Bonn

INHALTSVERZEICHNIS

Seite

ABKÜRZUNGSVERZEICHNIS

1 EINLEITUNG 1

1.1 Einführung 1
1.2 Autologe Knochentransplantation 2
1.3 Wahl der Augmentationsmethode 6
1.3 Komplikationen nach augmentativen Verfahren 8
1.4 Zielsetzung der Arbeit 12

2 MATERIAL UND METHODEN 13

2.1 Beschreibung des Studiendesigns und Studienablaufs 13
2.1.1 Einschlusskriterien und Indikationen zur Augmentation 113
2.1.2 Datenerhebung 14
2.1.3 Auswertung der Patientenakten 15
2.1.4 Definitionsübersicht 17
2.2 Chirurgisches Vorgehen bei Augmentation 18
2.2.1 Crista zygomaticoalveolaris-Transplantat 22
2.2.2 Ramus mandibulae-Transplantat 26
2.2.3 Kinntransplantat 28
2.2.4 Beckenkammtransplantat 29
2.2.5 Sinusbodenelevation mit autologen Knochenspänen 31
2.3 Einteilung der Komplikationen und Komplikationsmanagement 33
2.4 Einflussparameter auf die postoperative Morbidität 38
2.5 Implantatinsertion und Erfolgskriterien 41
2.6 Statistische Auswertung 46

3 ERGEBNISSE 47

3.1 Patientenkollektiv 47

3.2 Autologe augmentative Verfahren 54
3.2.1 Methode der Knochenentnahme 54
3.2.2 Operative Zugänge 58
3.2.3 Entnahme- und Empfängerregionen 61
3.2.4 Augmentationsregionen 62
3.3 Komplikationen nach Augmentation 64
3.3.1 Komplikationen bezogen auf die Zahl der Operationszugänge 65
3.3.2 Komplikationen bezogen auf die Zahl der Entnahmeregionen 65
3.3.3 Komplikationen bezogen auf die Zahl der Empfängerregionen 68
3.3.4 Intraoperative Perforation der Schneider'schen Membran 74
3.3.5 Sensibilitätsstörungen 75
3.3.6 Transplantatverluste 77
3.3.7 Komplikationsmanagement 89
3.4 Komplikationen in Abhängigkeit von Einflussparametern 92
3.5 Implantatinsertion nach augmentativen Eingriffen 114

4 DISKUSSION 125

4.1 Wissenschaftlicher Hintergrund und Fragestellung 125
4.2 Diskussion der Methodik und Studienlimitationen 128
4.3 Diskussion der Ergebnisse 132
4.4 Schlussfolgerung und Ausblick 177

5 ZUSAMMENFASSUNG 179

6 LITERATURVERZEICHNIS 181

7 ANHANG 198

8 DANKSAGUNG 200

9 LEBENSLAUF 201

ABKÜRZUNGSVERZEICHNIS

Abkürzung	Beschreibung
A.	Arteria
Abb.	Abbildung
API	approximal plaque- Index
bds.	beidseits
bzw.	beziehungsweise
ca.	circa
d.h.	das heißt
CAD	Computer aided design
CHX	Chlorhexamid
CT	Computertomografie
ggf.	gegebenenfalls
DGZMK	Deutsche Gesellschaft für Zahn-, Mund- und Kieferheilkunde
DVT	Digitale Volumentomografie
e.o.	extraoral
GBR	Guided Bone Regeneration
GTR	Guided Tissue Regeneration
i.d.R.	in der Regel
ITN	Intubationsnarkose
i.o.	intraoral
LA	Lokalanästhesie
M.	Musculus
MAV	Mund-, Antrum-Verbindung
MKG	Mund-, Kiefer und Gesichtschirurgie
mm	Millimeter
N.	Nervus
N. alv. Inf.	Nervus alveolaris inferior
PRP	platelet rich plasma
PSA	Panoramaschichtaufnahme
PTFE	Polytetrafluorethylen
p.o.	per os
SBI	sulcus-, bleeding index
usw.	und so weiter
u.a.	und andere, unter anderen
Tab.	Tabelle
z.B.	zum Beispiel
Z.n.	Zustand nach
3D	dreidimensional

1 EINLEITUNG

1.1 Einführung

In der modernen Industriegesellschaft, welche stets nach höchster Perfektion strebt, ist das persönliche Erscheinungsbild zu einem wichtigen Statussymbol geworden. Der Verlust von Zähnen führt unweigerlich zu einem verminderten Selbstwertgefühl.

Durch den kontinuierlichen wissenschaftlichen Fortschritt sind für Patienten mit verschiedensten Gebisssituationen neuartige und komfortable prothetische Versorgungsmöglichkeiten entstanden. Vor allem Patienten mit reduziertem Knochenangebot, können heute durch neue rekonstruktive Therapieansätze implantologisch adäquat versorgt werden (Jivraj et al. 2007). Die Rehabilitation von Knochendefekten, die durch verschiedenen Ursachen u.a. parodontale Entzündungen, Zahnextraktionen, Traumata und Nichtanlagen, hervorgerufen worden sind, gilt als eine der anspruchsvollsten Herausforderungen in der präimplantologischen Chirurgie (D'Addona et al. 2012, Wiedemann 2014).

Durch moderne augmentative Verfahren, adjuvante chirurgische Techniken, zu denen die Knochenblocktransplantation, die Distraktionsosteogenese und die guided bone regeneration (GBR) gehören, hat sich das Behandlungsspektrum in den letzten Jahren nochmals deutlich erweitert (Buser et al. 2002). Bei der Auswahl der geeigneten Augmentationstechnik für die jeweiligen klinischen Gegebenheiten erhalten Methoden den Vorzug, die eine geringere Komplikationsrate und Entnahmemorbidität, eine minimalinvasive Durchführbarkeit, bei einem erhöhten Transplantaterfolg zeigen (Nkenke und Neukam 2014, Wiedemann 2014).

Nach aktuellem Stand der Forschung sollte das optimale Knochentransplantat möglichst osteogene, osteokonduktive und osteoinduktive Eigenschaften aufweisen, biomechanisch stabil sein und günstige Bedingungen für die Osteogenese und Neuvaskularisation bereitstellen. Trotz der expandierten Entwicklung verschiedenartiger alloplastischen Materialien und xenogenen Augmentationsverfahren, gilt autologer Knochen in diesem Zusammenhang weiterhin als "Gold Standard", da er die meisten der oben genannten Eigenschaften in sich vereint (Noack et al. 1999, Nkenke et al. 2002, Rabelo et al.

2010, Wiedemann 2014).

1.2 Autologe Knochentransplantation

1.2.1 Historische Entwicklung

Die Verwendung von autologem Knochen zur Regeneration von traumatischem, entzündlichem oder altersbedingtem Knochenverlust, zur Rekonstruktion von Knochendefekten nach Tumorresektionen, sowie zur Defektauffüllung nach Zystenentfernung, ist seit mehreren Jahren ein Standardtherapieverfahren (Arai et al. 1999, Aro et al. 1981, Lendeckel 2008).

Die erste dokumentierte autologe Knochentransplantation geht zurück in das 17. Jahrhundert und wurde vom holländischen Arzt Job van Meekeren durchgeführt. Er transplantierte 1668 ein Knochenstück vom Hundeschädel in den Kalottendefekt eines Soldaten, der durch eine Schussverletzung verursacht war (Besimo et al. 1985, Bartling et al. 1999, Lendeckel 2008). Ende des 19. Jahrhunderts wurden zahlreiche bahnbrechende Arbeiten zur Physiologie des Knochenstoffwechsels und der Osteoplastik veröffentlicht (Brånemark et al. 1985, Borg et al. 1998, Brann et al. 1999, Cacaci et al. 2006) und Anfang des 20. Jahrhunderts nahm die Zahl autogener Knochentransplantationen deutlich zu (Lendeckel 2008). In Deutschland gilt Georg Axhausen mit seinen zahlreichen klinischen und experimentellen Untersuchungen zur autologen Knochentransplantation, als ein Wegbereiter für die Etablierung dieses therapeutischen Verfahrens (Carter u. Keen 1971, Capelli 2003, Lendeckel 2008). Der Schweizer Hermann Matti verhalf der Methode der autologen Spongiosaknochen-Transplantation mit seinen grundlegenden Arbeiten in den 30iger Jahren des letzten Jahrhunderts zu ihrer heutigen Verbreitung (Cawood u. Howell 1988, Lendeckel 2008).

1.2.2 Autologes Knochenaugmentat

Die autologe Knochenverpflanzung ist eine Transplantationsart, bei der Spender- und Empfänger ein und derselbe Organismus ist. Das gewonnene Knochenmaterial kann in Form rein kortikaler, kortiko-spongiöser Blöcke oder partikulierter Knochenspäne transplantiert werden (Burchardt 1983, Buser et al.

2002). Wie in zahlreichen Untersuchungen nachgewiesen wurde, sind die Revaskularisation und ihre Geschwindigkeit von entscheidender Bedeutung für den Erfolg der Knochentransplantation; hierüber soll der Erhalt der Vitalität der Knochenzellen gesichert werden (Burchardt 1983, Matsumoto et al. 2002).
Das Überleben der transplantierten zellulären Elemente hängt im Wesentlichen von der osteogenen Potenz des Materials ab, welches seinerseits von der Qualität der chirurgischen Maßnahme bzw. des chirurgischen Traumas, von der Revaskularisationskapazität des knöchernen Lagers und von der Immobilisation des Transplantats während der Heilung, bestimmt wird (Antoun et al. 2001). Der autologe Knochen ist aufgrund seiner biologischen Matrix das einzige osteogene Transplantatmaterial und somit das am besten differenzierte mesenchymale Gewebe (Zitzmann et al. 1997, Proussaefs et al. 2002, Proussaefs u. Lozada 2005, Lohr 2014).

Zusammenfassend werden folgende Idealforderungen für die autologe Transplantation gestellt (Brzenska 2007, Lohr 2014):

- Einfache Entnahmetechnik mit geringer Morbidität
- Optimale Formbarkeit des Transplantates zur Anpassung an die Empfängerregion
- Hohe Stabilität
- Hoher Anteil an vitalen Knochenzellen zur besseren Knochenintegration
- Donor- und Empfängerregion in histologisch ähnlicher Knochenstruktur

Von großer Bedeutung für die Heilung des Knochentransplantats ist der Umgang mit den umliegenden Weichgeweben (Emerson 2000, de Carvalho et al. 2000). Die Periostschlitzung zur Deckung des neu geschaffenen Kieferkamms mit Schleimhaut, sollte möglichst gering gehalten werden, da das Periost eine reiche Quelle an zellulären Elementen darstellt. Trotz aller Bemühung, stirbt ein großer Teil der transplantierten Knochenzellen im Laufe der Heilung ab, sodass dem Transplantat als wichtigere Rolle, die der Osteokonduktion zukommt. Das Einwachsen von Gefäßen und somit auch von vitalen knochenbildenden Zellen in das Transplantat verläuft schneller, wenn dieses nicht nur aus rein kortikalem Knochen, sondern auch aus spongiösen Teilen besteht (Burchardt 1983). Um die Vorteile beider Knochenanteile (Kortikalis, Spongiosa) zu verbinden, wurde die sogenannte 3-D-Knochenrekonstruktion entwickelt (Khoury 2004, Khoury 2009).

Bei dieser Technik wird über kortikale Anteile eine Art Verschalung im Bereich der zu augmentierenden Region geschaffen und der entstehende Hohlraum wird durch partikuliertes spongiöses Material aufgefüllt (Khoury 2004, Khoury 2009).
Die Entnahmetechnik ist abhängig von Menge und Qualität des angebotenen und benötigten Knochens sowie von der Patientenmorbidität (Lohr 2014).

Primäre intraorale Spenderstellen eines Knochentransplantates sind (Khoury et al. 1985, Misch 1997, Wiedemann 2014):

- die Linea obliqua externa,
- die Unterkiefersymphyse,
- die Crista zygomaticoalveolaris,
- die laterale Wand der posterioren Maxilla.

Bei großvolumigen Defekten ist es ebenso möglich, extraorale Spenderstellen zu wählen wie (Tinti u. Parma-Benfenati 1998, Khoury 2009, Wiedemann 2014):

- den Beckenkamm,
- den Tibiakopf,
- die Calvaria.

1.2.3 Piezochirurgie

Piezochirurgie wurde erstmals Mitte der 70er Jahre erstmals von Horton et al. beschrieben und in den letzten Jahrzehnten weiterentwickelt und im Praxisalltag geführt (Horton et al. 1975). Diese Technik wird in der orthopädischen Chirurgie bereits seit längerem angewendet (Aro et al. 1981). Die Knochenblockentnahme mittels Piezochirurgie hat den Vorteil insbesondere dort, wo die Grenzen zwischen Hart- und Weichgewebe sorgfältig bearbeitet werden müssen (Pott 2009). Mit der piezoelektrischen Chirurgie besteht vor allem die Möglichkeit der selektiven vorsichtigen Schnittführung im Hartgewebe unter Schonung des Weichgewebes (Lambrecht 2004, Pott 2009). Eine selektive Schnittführung, die intakte Weichgewebestrukturen erhält, sowie ein reibungsloses und vibrationsfreies Arbeiten, verglichen mit dem konventionellen rotierenden Instrumentarium, bieten eine angenehme und sichere Patientenbehandlung an (Lambrecht 2004, Schlee 2006, Pott 2009).

In der Mund-Kiefer-Gesichtschirurgie bzw. zahnärztlichen Chirurgie wurde das hierfür notwendige Instrumentarium von der Firma Mectron Medical Technology® (Carasco, Italy) unter dem Namen Piezochirurgie auf den Markt gebracht. Unterschiedlich geformte und zum Teil diamantierte Ansätze werden auf ein Handstück aufgesetzt, welches über ein Kabel mit der zentralen elektronischen Quelle (Schaltbox) verbunden ist. Über einen Silikonschlauch wird die zusätzliche sterile Kühlflüssigkeit an das System angeschlossen (Lambrecht 2004). Das Operationsfeld wird durch den ultraschallbedingten Kavitationseffekt blutarm und ermöglicht eine gute Übersicht. Zu den Nachteilen gehört der erhöhte Zeitaufwand zur Blockentnahme, welcher jedoch durch eine Kombination aus Piezochirurgie und rotierenden Instrumenten minimiert werden kann (van den Bergh et al. 1998, Siervo et al. 2004, Schlee 2006, Pott 2009).

1.2.4 Guided Bone Regeneration

Die Begriffe „Guided Bone Regeneration“ (GBR) und „Guided Tissue Regeneration“ (GTR) stehen für den Erhalt und Regeneration des gesamten Parodontiums mittels Barrieremembranen (Schaller 2009). Die Verwendung solcher Membranen zur Erleichterung der Knochenheilung geht ursprünglich auf Forschungsarbeiten von Hurley und Boyne zurück (Hurley et al. 1959, Boyne 1964). Zunächst wurden diese Methoden erfolgreich im Bereich der parodontalen Chirurgie und später in der Implantologie und der präprothetischen Chirurgie eingeführt. Daraus entwickelte sich eine prognostizierbare Methode zur Augmentation von Alveolarkammdefekten und periimplantären Knochendefiziten (Khoury 2009). Beide Verfahren basieren auf dem Prinzip, dass durch die Abdeckung des Knochentransplantats mit einer Barrieremembran, die Besiedlung des Knochenlagers mit Bindegewebszellen aus dem umgebenden Weichgewebe verhindert werden soll, um somit die Einheilungsfunktion der osteogenen Zellen und Faktoren des Transplantats nicht zu beeinträchtigen (Cranin 1999, Noack et al. 1999, Schultze-Mosgau et al. 2000, Khoury 2009).

Die eingebrachte GBR-Membran wirkt nicht als Leitschiene für den neu zu bildenden Knochen (Pikos 1999). Durch ein korrektes Platzieren der Membran wird ein dreidimensionaler Raum künstlich aufgehalten, der entweder mit autologen Knochentransplantaten oder einer Mischung aus autologem Knochen mit Knochenersatzmaterial oder nur durch ein Blutkoagel gefüllt wird. Das

Weichgewebe wird durch die Membran von diesem Raum getrennt. Die während der Heilung unter Barrieremembranen ablaufenden Prozesse entsprechen dann prinzipiell den Vorgängen, die im Rahmen der Knochenheilung beschrieben wurden (Sadig u. Almas 2004). Der Prozess der gesteuerten Knochenregeneration bedarf einzig der Aufrechterhaltung eines stabilen Raumes und eines stabilen entzündungsfreien Blutkoagels. Die vollständige Regeneration beansprucht i.d.R. längere Heilungszeiten als bei einer rein autologen Knochentransplantation (Antoun et al. 2001, Brennan et al. 2001, Simion et al. 2007).

1.3 Wahl der Augmentationsmethode

Die Ausdehnung der Alveolarkammatrophie, die Weichgewebssituation, die antagonistische Bezahnung und der Gesundheitszustand vom Patienten bestimmen neben der Anzahl der inserierten Implantate, die Auswahl des jeweilig anzuwendenden augmentativen Verfahrens. Initial sollte die Ursache und der Zeitpunkt des Zahnverlustes geklärt werden, da sich so Rückschlüsse auf den Knochenzustand ziehen lassen, welche dann unter Umständen für das weitere therapeutische Vorgehen eine Rolle spielen (Khoury 2009).

Die Basisdiagnostik zur Beurteilung des vorhandenen Knochenangebotes bietet eine Panoramaschichtaufnahme (PSA). Aussagen über das Knochenangebot in oro-vestibulärer Richtung und über konkave knöcherne Grenzflächen lassen sich allerdings mit einer PSA aufgrund der dreidimensionalen Darstellung nicht treffen. Den höchsten Informationsgrad für eine präoperative Auswertung und implantologisch-prothetische Planung durch Konstruktion sagittaler und transversaler Schichtbilder, sowie dreidimensionaler Ansichten aus axialen Schichtaufnahmen, bietet die Computertomografie (CT) oder die Digitalvolumentomografie (DVT) (Weibrich et al. 2001, Khoury 2009).

Bei einem vertikalen Knochenangebot von über 8 mm und einem horizontalen von mehr als 5,5 mm ist ein augmentativer Eingriff nicht notwendig. Allerdings kann aufgrund der Weichgewebesituation oder zur Optimierung der geplanten prothetischen Versorgung auch hier ein Alveolarkammaufbau angezeigt sein. Die Entscheidung darüber, welche Augmentationsmethode und welche Spenderregion

in der jeweiligen klinischen Situation empfehlenswert ist, hängt von der Defektmorphologie, den anatomischen Gegebenheiten und der Patientenmorbidität ab (Stellingsma et al. 2004, Khoury 2009).

Beim Vorliegen einer horizontalen Atrophie mit einem vertikalen Knochenangebot von mehr als 8 mm, können krestale Defekte von bis zu 2 mm Höhe, durch eine lokale Augmentation mit den bei der Implantatlagerpräparation gesammelten Knochenspänen aufgebaut werden. Die Entscheidung darüber, ob die Implantation simultan mit der Augmentation oder nach Einheilung des Transplantates durchzuführen ist, hängt von der Defektmorphologie ab (Khoury 2009).

Beträgt die Kieferkammbreite in der anterioren Maxilla weniger als 3 mm, besteht die Möglichkeit der Augmentation mit Knochenblöcken, welche z.B. aus der Crista zygomaticoalveolaris entnommen werden können. Bei einem größeren Alveolarkammdefekt der Maxilla eignet sich eher eine Knochenentnahme aus dem Ramus mandibulae bzw. der retromolaren Region. Im Unterkiefer eignet, je nach Atrophieausdehnung und Position, entweder die retromolare Region oder die Unterkiefersymphyse (Kinn), als mögliche Donorregionen (Khoury 2009).

Bei Vorliegen eines vertikalen Knochendefektes im Unterkiefer-Seitenzahngebiet kann das notwendige Knochenvolumen wahlweise mittels An- und/oder Auflagerungsplastik wiederhergestellt werden. Bei einem vertikalen Knochendefekt im Seitenzahnbereich des Oberkiefers, muss der intermaxilläre Abstand überprüft werden. Ist der nötige Raum für eine absolute Kieferkammerhöhung vorhanden, empfiehlt sich hier eine Augmentation mit einem Knochenblock aus der Crista zygomaticoalveolaris oder der retromolaren Region in Kombination mit einer Sinusbodenelevation (Khoury 2009).

Eine Sinuselevation ist bei einer reduzierten Restknochenhöhe kaudal des Kieferhöhlenbodens im zahnlosen posterioren Oberkiefer indiziert. Der Grenzwert für das vertikale Knochenangebot variiert in Abhängigkeit von dem verwendeten Implantatsystem. Er liegt bei 6-8 mm und ergibt sich nur aus klinischen Erfahrungswerten (Cawood u. Howell 1988, Jensen u. Sennerby 1998, Jensen et al. 1998, Pikos 1999, Khoury 2009). Bei einer Restknochenhöhe von >5mm erfolgt die Sinusbodenelevation normalerweise gleichzeitig mit der Implantatinsertion, wenn die notwendige Primärstabilität gewährleistet werden kann. Bei einer Restknochenhöhe von ≤5 mm, kann zunächst der zwischen der angehobenen

Sinusmembran und dem knöchernen Sinusboden geschaffene Raum mit autogenem Knochen vom Ober-, Unterkiefer oder Beckenkamm oder mit Knochenersatzmaterial aufgefüllt werden. Die Implantate werden in der Folge dann sekundär nach Transplantateinheilung von 3-6 Monaten inseriert (Hirsch u. Ericsson 1991, Khoury 1999, Langert 1999, Khoury 2009).
Zur Rekonstruktion großvolumiger knöcherner Alveolarkammdefekte, stehen der Beckenkamm (Spina iliaca anterior superior) als Spendeareal der ersten Wahl zur Verfügung. Bei einer komplexen ausgedehnten Atrophie des posterioren Oberkiefers, empfiehlt sich sogar eine simultane Sinusbodenelevation abhängig von der Restknochenhöhe (Khoury 2009).

1.4 Komplikationen nach augmentativen Verfahren

Über Zusammenhänge zwischen angewendeter Augmentationsmethoden und Transplantatresorption sowie postoperativen Komplikationen und Überlebensraten von Implantaten im augmentierten Knochen finden sich in der Literatur divergierende Daten (Khoury 1998, Khoury 2009, Nkenke u. Neukam 2014).
Starke intraoperative Blutungen und massive postoperative Hämatome können bei intraoperativer Verletzung der Gefäße A. alveolaris superior posterior und A. infraorbitalis bei Knochenblockentnahme aus der Crista zygomaticoalveolaris sowie bei einer Sinusbodenelevation vorkommen. Die ausführliche Kenntnis der anatomischen Besonderheiten der Kieferhöhle ist somit von großer Bedeutung (Gellrich et al. 2007, Khoury 2007). Postoperative Blutungen sind i.d.R. selten, aber für den Patienten eine beunruhigende Komplikation. Nachblutungen treten meistens nach vestibulärer Periostschlitzung, nach Entnahme von Bindegewebetransplantaten aus gefäßreichen Arealen wie z.B. aus dem Gaumen oder bei einer vorzeitigen Nahtentfernung auf (Khoury 1999, Khoury 2009).
Weichteilschwellungen sind normale chirurgische Folgeerscheinungen, die vom Patienten möglicherweise fehlinterpretiert werden können und somit der ausführlichen prä- und postoperativen Aufklärung bedürfen (Khoury 2009). Hämatome zeigen sich als unverschiebbare, auf Druck schmerzhafte, blaue Verhärtungen und können die postoperative Wundheilung erschweren und verlängern. Ein infiziertes Hämatom kann postoperativ zur Abszessbildung nach augmentativen Verfahren führen, die eine umgehende chirurgische bzw.

antibiotische Behandlung bedarf um eine ausgeprägte Transplantatresorption bzw. Transplantatverlust zu vermeiden (Khoury 1999, Khoury 2009). Ausgeprägte Hämatome nach Knochenentnahmen vom Beckenkamm, die sich im Bereich der Bewegungsmuskulatur ansiedeln, können postoperative Bewegungseinschränkungen verursachen (Khoury 2009). Eine unzureichend durchgeführte Blutstillung oder eine zu frühe und zu starke körperliche Betätigung kann zu einer erneuten Blutung führen. Bei umfangreichen Knochenentnahmen wird die Beckenschaufel geschwächt, und besonders bei adipösen Patienten hat sich ein erhöhtes Risiko für Stürze und Frakturen gezeigt (Kalk et al. 1993, Goulet et al. 1997, Ahlmann et al. 2002, Cricchio u. Lundgren 2003, Tallgren 2003, Khoury 2009).

Im Rahmen der Sinusbodenelevation, wird die Inzidenz einer akzidentiellen intraoperativ auftretenden Perforation der Schneiderschen Membran durch rotierende oder piezochirurgischen Instrumente in der Literatur mit 10-35% angegeben (Raghoebar et al. 1996, Raghoebar et al. 1999, Barone et al. 2006, Raghoebar et al. 2007). Narbengewebe, bedingt durch chronische Entzündungen und große Knochendefekte, kann die Anatomie zusätzlich negativ beeinflussen und insbesondere aufgrund der starken Adhärenz der dünnen Schleimhaut an der knöchernen Unterlage zu größeren Risiken führen (Khoury 2009). Chronische Kieferhöhlenentzündungen hingegen führen zu einer Verdickung der Membran und damit zu einer oftmals einfacheren Präparation der Kieferhöhlenschleimhaut (Hirsch u. Ericsson 1991, Khoury 2009). Darüber hinaus erschwert die Anwesenheit von Knochensepten in der Kieferhöhle die Augmentation und kann zum vermehrten Auftreten von Membranperforationen führen (Barone et al. 2006, Raghoebar et al. 2007, Khoury 2009). Unbemerkte intraoperative Perforationen der Kieferhöhlenschleimhaut nach Sinusbodenelevation mit Dislokation von Knochenspänen oder Knochenersatzmaterial in den Sinus maxillaris können zu einer Infektion und Abszessbildung oder sogar zu einer akuten Sinusitis führen. Abszesse und Kieferhöhlenemphyeme sowie die Symptomatik einer akuten Sinusitis können auch nach Nasenschneuzen postoperativ auftreten (Pikos 1999, Raghoebar et al. 1999, Kübler et al. 2004, Khoury 2009).

Eine Knochenentnahme aus der retromolaren Region hat das Risiko einer Verletzung des Nervus alveolaris inferior mit anschließenden Sensibilitätsstörungen im Bereich der Unterlippe und dem Kinnbereich. Da das chirurgische Vorgehen einer Knochenentnahme vom retromolaren Bereich dem Procedere bei der Entfernung impaktierter Weisheitszähne entspricht, ist auch die Morbidität in beiden Fällen vergleichbar (Khoury et al. 1985, Misch 1997, Neukam u. Esser 2000, Kane 2000).

Bei der Knochenentnahme aus der Unterkiefersymphyse ist eine Sensibilitätsstörung der Mukosa oder Lippenaußenfläche ebenfalls möglich (Misch 1997, Khoury 2009). Insbesondere werden Sensibilitätsveränderungen der Pulpa benachbarter Zähne bei einem nicht ausreichenden Sicherheitsabstand zu den Wurzelspitzen beschrieben (Misch 1997). Nahtdehiszenzen, Wundinfektionen und mentale Abszesse wurden ebenfalls als Folge einer fehlerhaften Knochenheilung aufgeführt. Bei fehlerhaftem Wundverschluss ohne Readaptation des M. mentalis ist auch ein sogenanntes „dropping chin“ möglich (Collins et al. 1998, Collins 1998). Die postoperative Morbidität dieses Vorgehens wird verglichen mit der retromolaren Knochenentnahme größer eingeschätzt (Collins et al. 1998, Collins 1998, de Carvalho et al. 2000, Khoury 2009).

Nahtdehiszenzen mit oder ohne Membranexposition durch Lappenretraktion oder Lappennekrosen mit anschließender Transplantatinfektion gehören ebenfalls zu den häufigsten Komplikationen nach Knochenblockaugmentationen (Khoury 2009). Eine ausgeprägte Periostschlitzung zur Lappenverlängerung kann zu einer Ausdünnung oder Überspannung des Weichgewebes führen, was wiederum Lappenperforationen und Lappennekrosen hervorrufen kann (Khoury 2009). Wunddehiszenzen können auch durch vorzeitiges Lösen der Nähte infolge einer unzureichenden Nahttechnik oder übermäßigen Spannungen im Weichgewebe verursacht werden. Eine Lappenretraktion kommt vornehmlich bei einem flachen Vestibulum oder starkem Muskelzug vor. Lappennekrosen mit Transplantatfrühexposition können auch durch Druckstellen von herausnehmbarem Zahnersatz entstehen (Khoury 2009).

Bakterielle Infektionen durch frühzeitig exponierte Membranen, insbesondere bei großen Knochendefekten, sind das größte Problem der gesteuerten Geweberegeneration (Khoury 2009). Die aktive Membranresorption bezieht auch die Resorption vom lokalen spongiösen Knochen oder autologen Transplantaten mit ein, was zu einer Schraubenexposition führen kann (Machtei 2001, Khoury 2009).

Die Resorption von Transplantaten nach augmentativen Eingriffen ist ebenfalls ein wichtiges Thema. Es wurde festgestellt, dass mesenchymaler Knochen enchondralem Knochen hinsichtlich der Erhaltung des Volumens in der ersten Zeit nach Transplantation überlegen ist (Nkenke u. Neukam 2014). Die Wahl der Entnahmestelle wird somit auch von der Resorptionsrate des Transplantats bestimmt. Im Hinblick auf die Volumenkonstanz der Transplantate wurden Resorptionsverluste von 0 bis 25% zum Zeitpunkt der Implantation festgestellt (Proussaefs 2005, Nkenke u. Neukam 2014). Um diesen Verlust einzuschränken, hat sich die Verwendung von Barrieremembranen bewährt (Mellonig 1995, Buser 2002, Stricker 2003). Nahtdehiszenzen und damit Exposition des Augmentates zur Mundhöhle kann zu Wundheilungsstörungen mit bakterieller Superinfektion des Transplantates führen (Schaller 2009). Hieraus können Teilverluste des Transplantates oder dessen vollständige Nekrose resultieren (Schaller 2009). Die Wahrscheinlichkeit einer Infektion mit partiellem Augmentatverlust wird mit 12.5% angegeben (Schliephake 1997, Schaller 2009).
Eine Druckentlastung im augmentierten Bereich kann über dental abgestützte Schienenprovisorien erzielt werden. Die Patienten sollten nicht nur aus ästhetischen, sondern auch aus funktionellen Gründen mit einem Interimsersatz, ohne Belastung des augmentierten Gebietes versorgt werden (Khoury 2009).

1.5 Zielsetzung der Arbeit

Mit Hilfe dieser retrospektiven Studie an der Klinik für Mund-, Kiefer- und plastische Gesichtschirurgie (MKG-Chirurgie) des Bundeswehrkrankenhauses Ulm sollte die Erfolgsrate von autologen Knochentransplantationen vor dentaler Implantation bei Patienten mit Alveolarkammatrophie sowie die intraoperative und postoperative Morbidität untersucht werden. Darüber hinaus wurde die Erfolgsrate der Implantatversorgung zum Zeitpunkt der prothetischen Restauration der inserierten oralen Implantate untersucht. Spezielles Augenmerk wurde dabei auf die angewendete Operationsmethode bei der Gewinnung der Knochentransplantate sowie auf patientenbezogene Parameter bzw. Einflussfaktoren gerichtet.
Folgende Fragestellungen liegen dieser Untersuchung zugrunde:

- In welcher Häufigkeit treten intraoperative und postoperative Komplikationen in den Spender- und Empfängerregionen nach autologen Knochentransplantationen auf?
- Sind diese Komplikationen möglicherweise auf die unterschiedlichen Operationsmethoden und Operationslokalisationen zurückzuführen?
- Haben Patientenparameter wie das Patientenalter, Rauchen, präoperativer Gingivastatus, Ursache der zu augmentierten Zahnlücke, Kieferlokalisation, Klassifikation der Augmentationsbereiche, intraoperative Perforation der Sinusmembran und Ausbildungsstand des Operateurs einen Einfluss auf die Komplikationshäufigkeit?
- Wie hoch ist die Implantations-Erfolgsrate nach autologen augmentativen Verfahren?
- Ist die Verwendung von autologen Knochen weiterhin zu empfehlen?

Antworten auf diesen Fragen könnten in Zukunft möglicherweise zu einem veränderten Therapiekonzept mit einer verringerten Komplikationshäufigkeit und erhöhtem Transplantations- und Implantationserfolg führen. Abschließend sollen die gewonnenen Erkenntnisse kritisch diskutiert, die bisher angewandten Verfahren vergleichend und bewertend gegenübergestellt und Schlussfolgerungen zum zukünftigen Vorgehen entwickelt werden.

2 MATERIAL UND METHODEN

Es handelt sich in der vorliegenden Untersuchung um eine retrospektive Kohortenstudie. Im Zeitraum Januar 2009 bis Dezember 2011 wurden 279 Patienten in der Klinik für MKG-Chirurgie des Bundeswehrkrankenhauses Ulm im Rahmen einer implantologischen Rehabilitation mit autologem Knochenmaterial augmentiert.
Die erfassten Augmentationsarten konzentrierten sich ausschließlich auf die Transplantation autologen Knochenmaterials. Die hier vorgestellte Studie evaluierte die auftretenden Komplikationen nach augmentativen Verfahren mit autologem Knochen sowie die Erfolgsrate der Implantatinsertion im augmentierten Kieferbereich.
Eine Stellungnahme der Ethikkommission der Universität Ulm liegt vor (siehe Anhang).

2.1 Beschreibung des Studiendesigns und Studienablaufs

2.1.1 Einschlusskriterien und Indikationen zur Augmentation

Im Rahmen eines präoperativen interdisziplinären Assessments wurde die Indikation für die präimplantologischen augmentativen Maßnahmen bei den Patienten geprüft und festgelegt. Beteiligt bei der Implantat-Erstberatung waren Fachärzte und Assistenzärzte der Klinik für MKG-Chirurgie des Bundeswehrkrankenhauses Ulm sowie zahnärztliche Kollegen der Abteilung für Prothetik der Universitäts-Zahnklinik Ulm und Zahntechnikern.

Eingeschlossen in die Studie wurden alle Patienten, die im oben genannten Untersuchungszeitraum eine autologe Knochentranplantation vorbereitend zur dentalen Implantation erhielten. Es wurden keine Patienten von der Analyse ausgeschlossen.

Die Einweisung der Patienten erfolgte durch den behandelnden Truppenzahnarzt nach Erstellung des prothetischen Planes, der anschließend den Patienten zur weiteren implantologischen Beratung in unsere Klinik verwiesen hat.

Indikationen für ein augmentatives Vorgehen vor dentaler Implantation waren:

- Das Vorhandensein einer Alveolarkammatrophie der Klasse IV oder V gemäß der Klassifikation nach Cawood und Howell (Cawood and Howell 1988);
- Eine Restknochenhöhe des Alveolarkamms in der lateralen Maxilla von ≤5 mm

Die Indikation zur präimplantologischen Augmentation des Alveolarkammdefektes wurde auf der Basis einer sorgfältigen klinischen und radiologischen Untersuchung evaluiert. Alle Patienten wurden im Vorfeld über die Notwendigkeit einer Knochentransplantation vor Implantation ausführlich informiert.

2.1.2 Datenerhebung

Für die vorliegende wissenschaftliche Studie wurde ein standardisierter Erhebungsbogen ausgearbeitet, der die retrospektive Evaluation von Daten vorsah, die anhand der Patientenakten dokumentiert waren (siehe Anhang, Seite 198).
Alle Erhebungsbögen wurden mit einer Identifikationsnummer (ID) versehen. In dem Erhebungsbogen wurde der Proband zur Wahrung seiner Anonymität lediglich mit einer Nummer, seinen Initialen und seinem Geburtsdatum gekennzeichnet. Durch das Anlegen einer Liste (Probandenidentifikationsliste) wurde gewährleistet, dass die enthaltenen Angaben, jederzeit dem entsprechenden Probandennamen zugeordnet werden können.

Alle so erhobenen Daten wurden anonymisiert in eine dafür erstellte Excel-Tabelle eingegeben. Die Daten wurden in dem Zeitraum vom Januar bis März 2012 erhoben. Nach Prüfung auf Vollständigkeit und Plausibilität folgte die Analyse, gemäß der, im Studienprotokoll vor Beginn der Studie festgelegen Auswertungsstrategie.

Als Kieferkammbereich vor Augmentation wurde ein atrophierter Kieferkammabschnitt mit einer Breite von mindestens einer Zahnregion und zusätzlich die einzelnen Zahnregionen definiert. Beispielsweise eine Augmentation in den Regionen 011-012 mit einem Knochenblock wurde als einzelner

augmentierter Kieferkammbereich berücksichtigt und ausgewertet auch wenn anschließend 2 Implantate in den Regionen 011-012 inseriert wurden. Ein weiteres Beispiel ist die Sinusbodenelevation. Diese wurde als Augmentation eines einzelnen Kieferkammbereiches in der posterioren Maxilla berücksichtigt und ausgewertet und zusätzlich die Implantatinsertionsregionen aufgeführt. Aus diesem Missverhältnis zwischen augmentierten Kieferkammbereichen und den inserierten Implantaten ergibt sich, dass die Anzahl der inserierten Implantate höher als die Anzahl der augmentierten Kieferkammbereiche war.

Wurde bei einem Patienten mehr als ein Kieferkammbereich augmentiert, so wurde jeder Bereich als einzelner Fall gewertet. Fälle, in denen aufgrund von Komplikationen eine Reaugmentation nötig wurde, wurden nicht als eigenständiger neuer Fall in die Auswertung aufgenommen. Weiter wurden für die spätere Datenanalyse bezüglich der Implantatinsertion nach Augmentation und Implantat-Erfolgsrate (siehe 3.6 und 3.7) nur solche Implantate der Patienten herangezogen, welche in augmentierten Gebieten lokalisiert waren. Wurden beim selben Patienten zusätzlich Implantate im nicht augmentierten Knochen inseriert, wurden diese in der Analyse nicht berücksichtigt.

2.1.3 Auswertung der Patientenakten

Die Datenerhebung erfolgte retrospektiv aus den vorhandenen Krankenakten hinsichtlich folgender Parameter:

- Geschlecht
- Alter des Patienten zum Zeitpunkt der Augmentation
- Allgemeine medizinische Anamnese und Medikation
- Rauchen
- API (Approximal-Plaque-Index) und SBI (Sulkus-Blutungs-Index) Parodontalwerte zum Zeitpunkt der Implantat-Erstberatung
- Ursachen des Zahnverlustes
    - Karies / Parodontitis
    - Traumata
    - Zahn-Nichtanlage

- Augmentationsbereiche
    - Schaltlücke
    - Einzelzahnlücke
    - Freiendsituation
    - Unbezahnt / zahnlos
- Implantatinsertionsregionen im augmentierten Kieferkammbereich
- Ort und Technik der Knochenentnahme
    - Laterale Augmentation mit Knochen von der Crista zygomaticoalveolaris
    - Laterale Augmentation mit Knochen vom Ramus mandibulae
    - Laterale Augmentation mit Knochen von der Symphysis mandibulae
    - Laterale Augmentation mit Knochen vom Beckenkamm
    - Sinusbodenelevation mit autologen Knochenspänen von der lateralen Kieferhöhlenwand oder vom Beckenkamm
- Komplikationen nach Augmentation
    - Wund-, Nahtdehiszenzen
    - Wundinfektionen
    - Knochenexpositionen
    - Sensibilitätsstörungen
    - Nachblutungen
    - Symptomatik einer Sinusitis maxillaris
    - Transplantat-Resorptionen
    - Transplantat-Verluste
- Komplikationsmanagement allgemein
- Verwendete Implantatsysteme
- Komplikationen bei Implantation, Freilegung und prothetischer Restauration

2.1.4 Definitionsübersicht

Folgende Begriffe bezüglich der Datenauswertung unseres Patientenkollektivs werden folgendermaßen genauer definiert:

- Patientenzahl = Anzahl der untersuchten Patienten
- Transplantatzahl = Anzahl der Entnahmeregionen Crista zygomaticoalveolaris, Ramus mandibulae, Kinn, Beckenkamm, Sinusvorderwand
- Augmentationsbereiche = Anzahl der zusammenhängenden Augmentationsregionen
- Implantatregionen = Anzahl der Regionen, welche ursprünglich geplant wurden zu implantieren und vorher zu augmentieren
- Transplantatverlustrate = Entfernte Transplantate in den Augmentationsregionen bezogen auf die Augmentationsbereiche
- Transplantatteilverluste = Kein Verlust der kompletten Augmentationsregion, aber Teilverluste in den Implatatinsertionsregionen. Z.B. Sinuslift mit Transplantatteilverlust in einem Augmentationsbereich (Regio 24-26) in den Regionen 24 und 25
- Transplantat-Teilverlustrate = Anzahl der Augmentationsbereiche, in denen teilweise Regionen verloren gingen bezogen auf die Gesamtzahl der Augmentationsbereiche
- Transplantaterfolgsrate =
  a. Anzahl der Augmentationsbereiche mit Erfolg bezogen auf die Gesamtzahl der Augmentationsbereiche
  b. Regionen mit Implantationsmöglichkeit bezogen auf die Zahl der geplanten Implantatinsertionsregionen
- Implantat-Frühverlustrate = Anzahl der Implantatverluste nach Insertion
- Augmentations-Erfolgsrate = Anzahl der inserierten Implantate bezogen auf die Zahl der geplanten Implantatinsertionsregionen
- Gesamt-Versorgungs-Erfolgsrate = Anzahl der in Situ befindlichen Implantate im augmentierten Bereich in Bezug zur Gesamtzahl der geplanten Implantate im augmentierten Bereich

2.2 Chirurgisches Vorgehen bei Augmentation

Präoperative Diagnostik

Nach Abschluss der detaillierten klinischen und radiologischen Befunderhebung folgte eine implantatbezogene Diagnostik. Wurden aus der Patientenanamnese keine schwerwiegenden allgemeinmedizinischen oder parodontalen Kontraindikationen für eine Augmentation bzw. Implantation gefunden, konnte der Therapieplan erstellt werden.
Hierbei ist besonders zu erwähnen, dass bei mehreren behandlungsbedürftigen Zähnen die Implantation immer als letzter Behandlungsschritt angesehen wurde.

Die Vorbehandlung umfasste die Entfernung nicht erhaltungswürdiger Zähne, die parodontale Sanierung des Restgebisses, sowie eine Erneuerung insuffizienter prothetischer oder konservierender Versorgungen durch den überweisenden Zahnarzt. Dadurch konnte eine Reduktion pathogener Mundkeime auf ein Minimum erreicht werden. Pathologien der Kieferhöhle wurden ebenfalls präoperativ röntgenologisch geklärt und ggf. behandelt.

Der Zustand der peridentalen Gingiva und der Mundhygiene der Patienten wurde anhand des Approximal-Plaque-Index (API) nach *Lang*e (1977) und des Sulkus-Blutungs-Index nach *Mühlemann und Son* (1971) evaluiert. Die beiden Parodontal-Parameter wurden primär vom überweisenden Truppenzahnarzt erhoben und bei der Implantat-Erstberatung schriftlich mitgeteilt.
Die Basis für die weitere Diagnostik und zur Evaluation des vorhandenen knöchernen Implantatlagers und kritischer Strukturen (Nervkanal, Nervenein- und Austrittspunkte, Zahnwurzeln, pathologische knöcherne Strukturen) bildete eine Panoramaschichtaufnahme. In besonderen Fällen, kam eine Computertomografie zur besseren Beurteilung des Knochenangebots im dreidimensionalen Raum zum Einsatz.

Nach initialer Abformung des Ober- und Unterkiefers mit Alginat wurden Gips-Situationsmodelle angefertigt. Eine exakte Implantatposition war durch die geplante prothetische Versorgung von großer Bedeutung. Es wurde anhand der Planungsmodelle sog. Augmentationsschablonen nach vorherigem Wax-Up mit der jeweiligen idealen Implantatposition angefertigt. Soweit es zu realisieren war,

wurden vom Zahntechniker Bohrhülsen nach idealer Implantatposition unter optimalen prothetischen Gesichtspunkten in die Augmentationsschablone integriert. Eine Augmentationschablone wurde ausnahmslos bei allen Patienten verwendet, und diente somit der besseren intraoperativen Abschätzung des benötigten Augmentationsausmasses und der genauen Lokalisation des Augmentationsareals in Hinblick auf die spätere prothetisch sinnvolle Implantation (Abbildung 1).

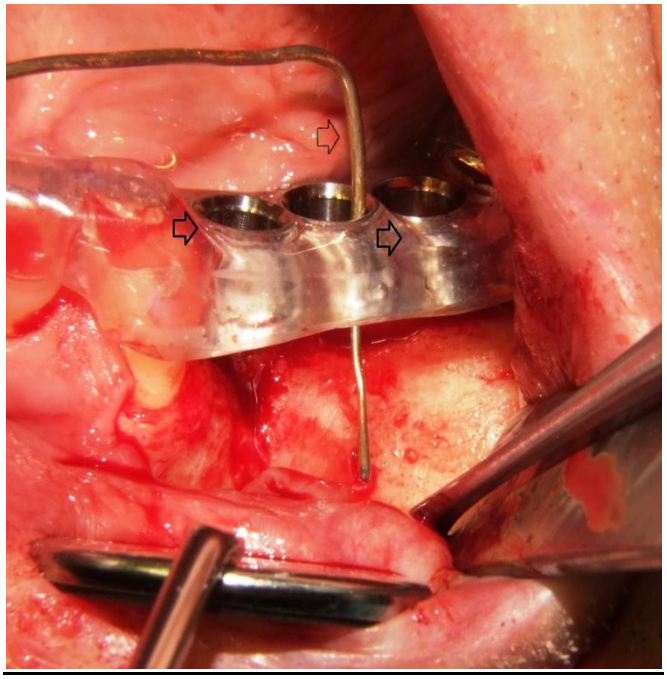

Abb. 1: Alveolare Kieferkammatrophie in Regio 034-036. Zahngetragene Augmentationsschablone mit integrierten Bohrhülsen in idealer Implantatposition (schwarze Pfeiler). Die Sonde (weißer Pfeil) zeigt die Position und das benötigte Knochenvolumen für eine spätere adäquate Implantatinsertion.

Präoperatives Vorgehen

Eine präoperative Aufklärung der Patienten über das Therapievorgehen und seine Risiken einschließlich der Dokumentation schloss sich an und war obligat. Zur Senkung des Infektionsrisikos, erhielten alle Patienten präoperativ eine antibiotische Prophylaxe als Einmalgabe („Single-Shot“) intravenös von 2,2 g Amoxicillin und Clavulansäure (Augmentan®, GlaxoSmithKline Consumer Healthcare GmbH & Co. KG). Bei bekannter Penicillinallergie wurden den Patienten 600 mg Clindamycin (Clinda-saar®, MIP Pharma GmbH) intravenös verabreicht. Zusätzliche erfolgte bei allen Patienten eine Injektion von 250 mg

Prednisolon i.v. (Solu-Decortin®, Merck Pharma GmbH) unmittelbar vor dem operativen Eingriff als Schwellungsprophylaxe.
Vor dem Eingriff erfolgte die Desinfektion der Mundhöhle mit Chlorhexidin 0,2% Mundspüllösung, wobei der Patient angewiesen wurde das Präparat für 30 Sekunden im Mund zu belassen.
Anschließend erfolgte die Anästhesie der zu operierten Region mit Ultracain D-S oder Ultracain D-S forte (Fa. Novartis Pharma GmbH, Nürnberg, Deutschland). Zuletzt wurde die äußere Gesichtshaut mit ethanolhaltiger Lösung (Octenisept®) desinfiziert und der Patient mit sterilen Operationstüchern abgedeckt.

Postoperatives Vorgehen

Im Anschluss an die Augmentation wurde eine radiologische Kontrolle standardmäßig anhand eines Orthopantomogramms durchgeführt. Die postoperative Medikation beschränkte sich auf die analgetische Therapie mit Ibuprofen® oral (Docpharm® Arzneimittelvertrieb GmbH & Co. KGaA) sowie auf die lokal antiseptische Mundspülung mit 0.2 %iger Chlorhexidin-Lösung. Die Patienten wurden angewiesen, das Operationsgebiet für zwei Tage im Intervall zu kühlen, sowie lediglich weiche Nahrung zu sich zu nehmen. Den Patienten mit Sinusbodenelevation wurde Schneuzverbot für 2-3 Wochen erteilt und zusätzlich abschwellende Nasentropfen verordnet.

Bei allen Patienten wurde unmittelbar postoperativ als Wundschutz ein zahngetragenes Schienenprovisorium eingegliedert (Abbildung 2 und 3). Patienten nach Augmentation mit Knochen vom Beckenkamm, hatten einen bis zu 7-tägigen stationären Aufenthalt. Ihnen wurde angeraten, die Bewegungsmuskulatur während der ersten 2 Wochen zu schonen und Unterarmgehstützen zu benutzen. Krankengymnastische Übungen wurden ab dem zweiten postoperativen Tag durchgeführt. Eine vollständige Mobilisierung der Patienten war in der Regel nach 4 Wochen erreicht.



Abb. 2: Schienenprovisorium nach Augmentation in Regio 012 und 014-015.



Abb. 3: Schienenprovisorium nach Augmentation in Regio 012 und 014-015.

Alle Patienten fanden sich am 1. postoperativen Tag zur Kontrolle ein, wobei die Wunden mit Chlorhexidin-Lösung gespült wurden. Die Nahtentfernung wurde auf den 10.-14. postoperativen Tag terminiert. Acht bis zehn Wochen nach der Operation erschienen die Patienten zur klinischen Verlaufskontrolle und CT-Diagnostik zur Weiterführung der implantologischen Versorgung.

Die Eingriffe zur Knochenentnahme sowie zur anschließenden Augmentation wurden nach standardisierter Vorgehensweise, wie folgend durchgeführt:

2.2.1 Crista zygomaticoalveolaris-Transplantat

Ziel der Knochenentnahme aus der Crista zygomaticoalveolaris mittels Piezochirurgie ist ein schonendes sowie sicheres chirurgisches Darstellen der Schneider'schen Membran und die Gewinnung eines dünnen kortikospongiösen Knochenblocks (Gellrich et al. 2007).

Nach vestibulärer Infiltrationsanästhesie in Regio 13 bis 18 bzw. 23 bis 28 und Leitungsanästhesie am Foramen palatinum majus mit Ultracain D-S (Fa. Novartis Pharma GmbH, Nürnberg, Deutschland), wurde durch Präparation eines Mukoperiostlappens die faziale Kieferhöhlenwand dargestellt. Die Osteotomie der äußeren Kortikalis und der Spongiosa erfolgte mittels piezochirurgischen Instrumenten (Piezochirurgie®, Mectron, Deutschland Vertriebs GmbH) unter Kühlung mit physiologischer Kochsalzlösung (Abbildung 4).
Nach vorsichtiger Präparation eines rechteckigen Knochenfensters in der Crista zygomaticoalveolaris wurde der entstandene Knochendeckel oder - block mittels Meisel oder Raspatorium von der Schneider’schen Membran abgelöst und in toto für die daran sich sofort anschließenden Knochenaugmentationen entnommen.

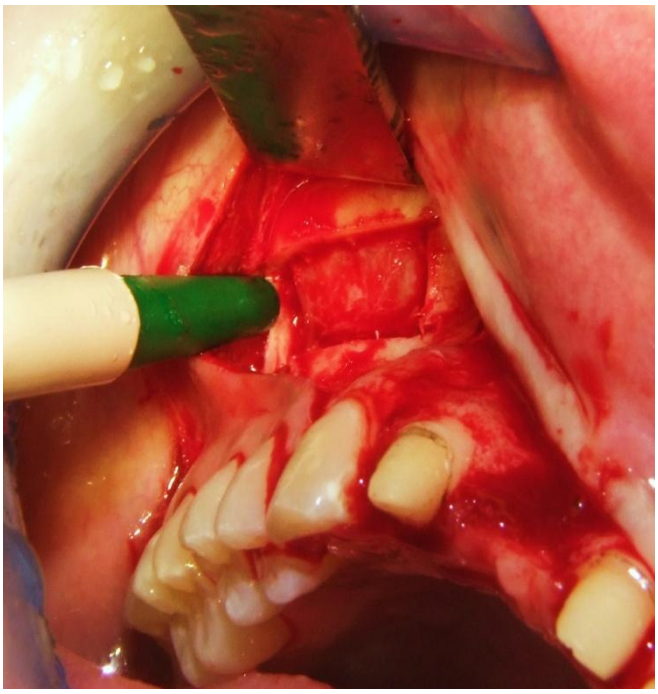

Abb. 4: Knochenblockentnahme aus der rechten Crista zygomaticoalveolaris (Entnahmeregion) mittels Piezochirurgie. Die vier Osteotomielinien wurden kranial der Sinusvorderwand angelegt.

Mittels Safescraper® (C.G.M. S.p.A., Divisione Medicale META, Italy) wurden zusätzlich Knochenspäne gewonnen (Abbildung 5). Im Falle des Auftretens einer Perforation der Schneider'schen Membran, wurde diese mit einer resorbierbaren Membran (BioGide®, Geistlich, Baden-Baden) abgedeckt.

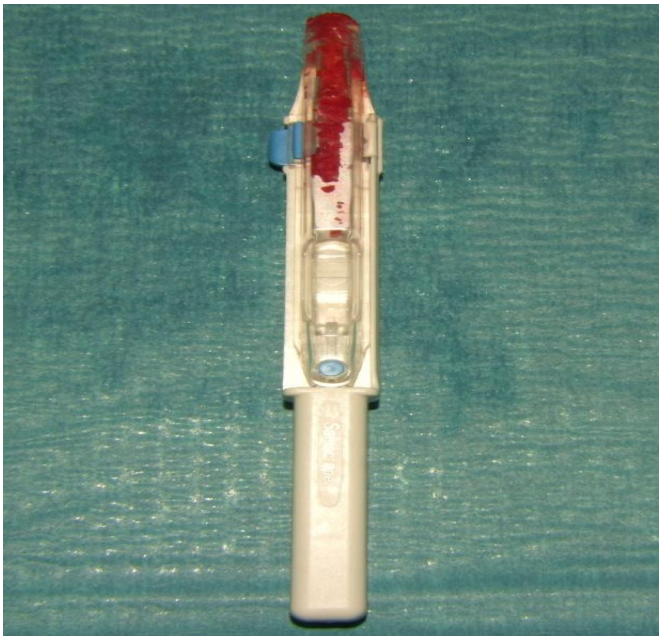

Abb. 5: Safescraper® (C.G.M. S.p.A., Divisione Medicale META, Italy) nach Gewinnung von Knochenspänen.

Nach Lokalanästhesie wurde zur Darstellung des knöchernen Empfängerareals, ausgehend von einer krestalen Schnittführung über die gesamte Defektlänge, ein bukkal gestielter Mukoperiostlappen präpariert (Abbildung 6).

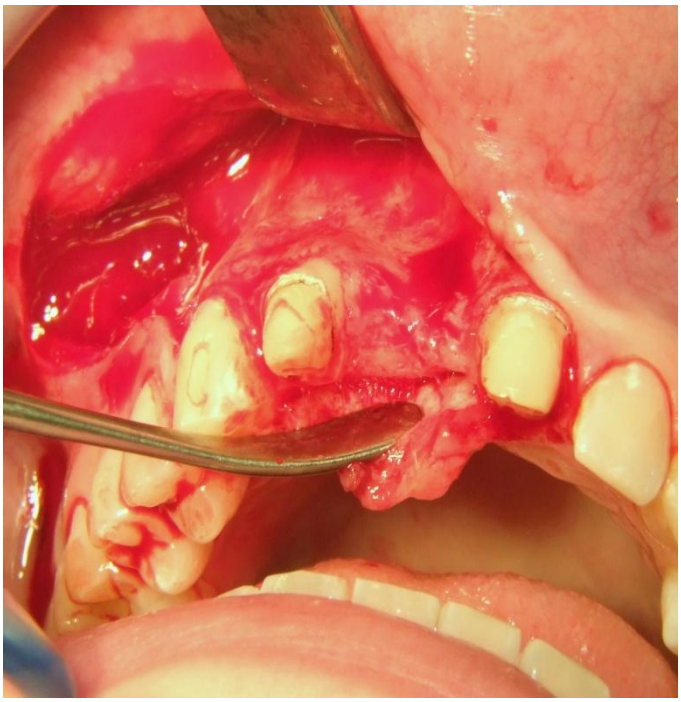

Abb. 6: Darstellung des knöchernen horizontalen Defekts in Regio 021 (Empfängerregion) nach Präparation eines Mukoperiostlappens.

Nach Einsetzen der laborgefertigten Augmentationsschablone wurde das atrophierte Areal mit Farbstift markiert. Nach Anfrischung des Empfängerareals mittels Safescraper® (C.G.M. S.p.A., Divisione Medicale META, Italy) und Sammlung der dabei gewonnenen Knochenspäne, wurde der autologe Knochenblock der Form des Defektes angepasst. Die Lagesicherung des Transplantats erfolgte über mindestens zwei Miniosteosyntheseschrauben der Stärke 1.0 mm oder 1.5 mm (Matrix Midface, DePuy Synthes®, Zuchwil, Schweiz) (Abbildung 7). Zusätzlich wurden Knochenspäne um das Blocktransplantat geschichtet. Die Abdeckung des gesamten Augmentats mit einer Membran (Bio-Gide®, Geistlich Biomaterials, Wolhusen, Switzerland) schloss sich an (Abbildung 8).

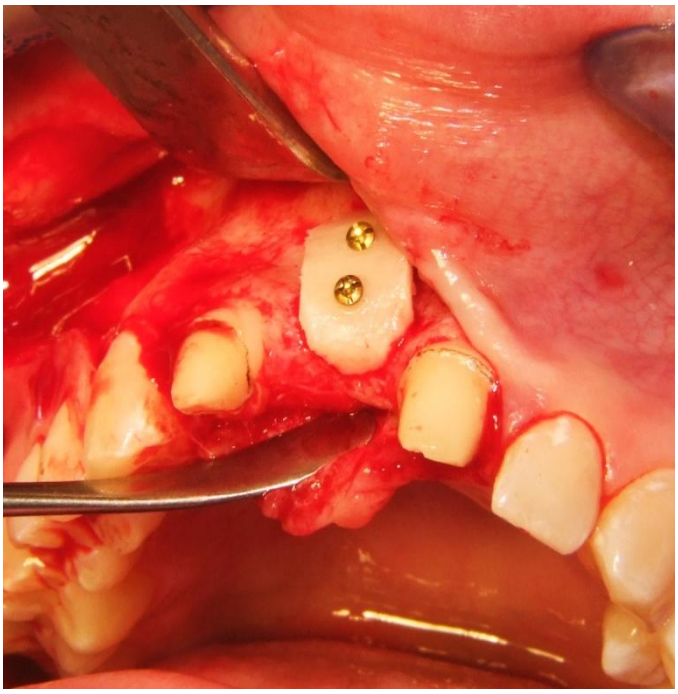

Abb. 7: Anpassung und Fixierung des entnommenen Knochenblocks mit zwei Miniosteosyntheseschrauben im knöchernen Empfängerareal in Regio 021.

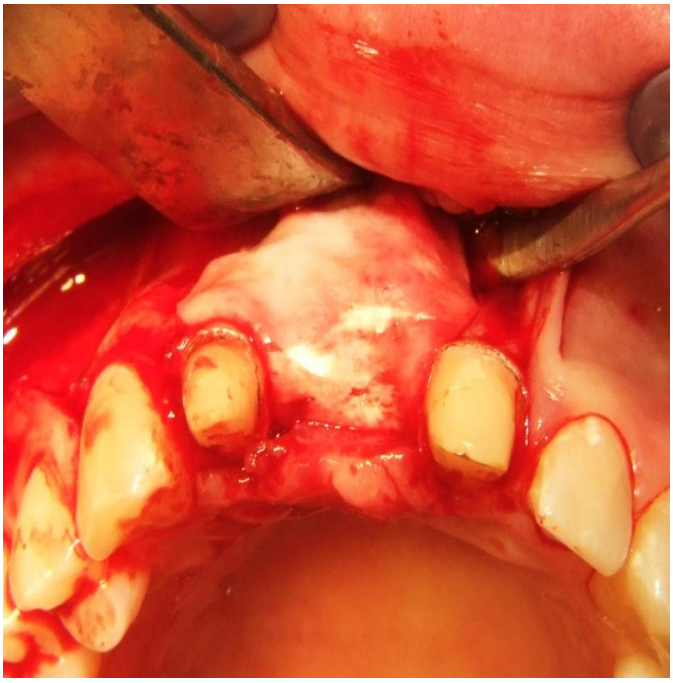

Abb. 8: Abdeckung des Knochentransplantats mit einer resorbierbaren Kollagenmembran.

Abschließend erfolgte die Readaption des Mukoperiostlappens der Empfänger- und Entnahmestelle und die beiden OP-Gebiete wurden speicheldicht und spannungsfrei vernäht.

2.2.2 Ramus mandibulae-Transplantat

Nach Leitungsanästhesie des N. alveolaris inferior und lokaler Infiltration vestibulär und lingual wurde zur Bildung eines Mukoperiostlappens eine trapezförmige Inzision in der Unterkieferretromolarregion durchgeführt. Die Schnittführung entsprach der, welche zur Entfernung impaktierter Weisheitszähne häufig angewendet wird. Die knöchernen Strukturen im Bereich der Linea obliqua externa wurden auf einer Länge von ca. 3-4 cm und einer Tiefe von ca. 2 cm dargestellt. Die Größe des entnommenen Blocks war abhängig von der Ausprägung der Linea obliqua externa und der Knochenmenge, die für die Augmentation benötigt wurde. Vier Osteotomielinien wurden mit den Instrumenten angelegt: zwei vertikale, eine krestal- und eine basal-horizontale Osteotomie. Die krestale Osteotomie sollte parallel zur Linea obliqua externa verlaufen. Die Länge der vertikalen Osteotomielinien hing von der gewünschten Transplantatgröße ab (Abbildung 9).

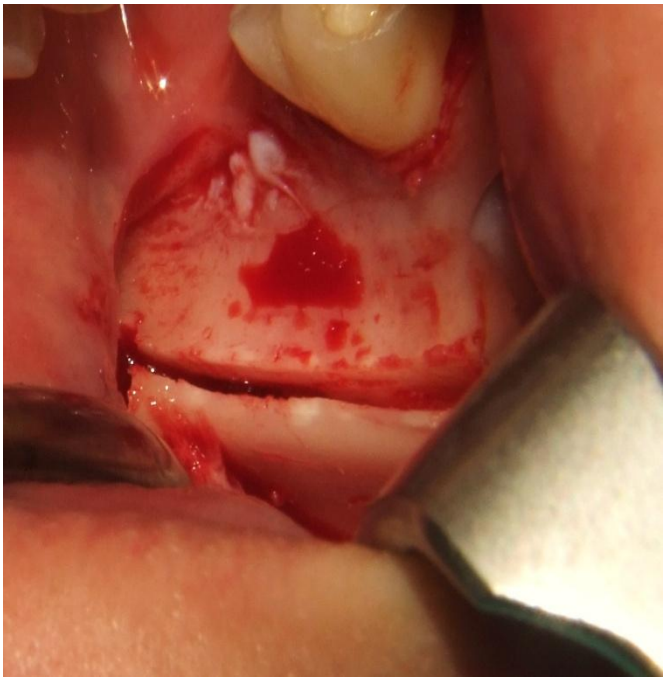

Abb. 9: Knochenblockentnahme aus dem Ramus mandibulae. Die kraniale Osteotomielinie wurde lateral des linken Ramus mandibulae und die anteriore vertikale Osteotomielinie im Corpus mandibulae auf Höhe des Weisheitszahnes angelegt.

Nervexpositionen können vorkommen, wenn die Linea obliqua externa schwach ausgeprägt ist und die Knochenblockpräparation bis unterhalb des Verlaufs des Nervkanals erfolgt (Lohr 2014). Dasselbe gilt, wenn der disto-vertikale Schnitt in

den Bereich des aufsteigenden Ramus mandibulae zu liegen kommt, da der Nervus alveolaris inferior in diesem Bereich noch nahe der bukkalen Kortikalis verläuft, bevor er etwa in Höhe des Weisheitszahnes nach lingual in den Unterkieferkörper abbiegt. Die horizontale Osteotomie verbindet die beiden vertikalen Schnitte basal und krestal. Mit Hilfe eines feinen Meißels und sachten Hammerschlägen von krestal, wurde der Knochenblock noch lateral luxiert und anschließend langsam und vorsichtig mit dem Raspatorium noch bukkal gelöst.
Das weitere Procedere bezüglich der Positionierung und Fixierung des Augmentats in der Empfänger Region erfolgte dann analog zum operativen Vorgehen wie unter 2.2.1. beschrieben (Abbildung 10 und 11).

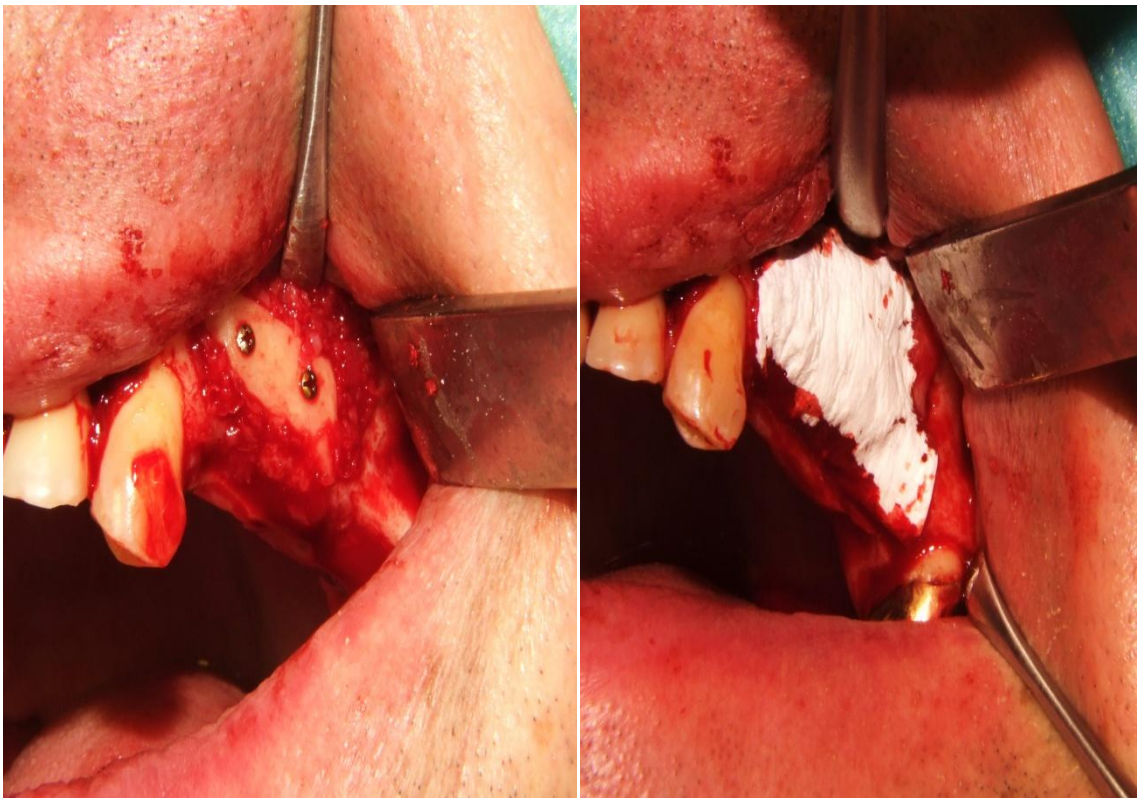

Abb. 10 und11: Anpassung und Fixierung des entnommenen Knochenblocks mit zwei Miniosteosyntheseschrauben in der Empfängerregion Regio 024-025. Zusätzlich wurden Knochenspäne um das Blocktransplantat geschichtet und das gesamt Augmentat anschließend mit einer resorbierbaren Kollagenmembran abgedeckt.

In die entstandene Knochenwunde wurde ein Kollagenvlies (Lyostypt®, Fa. Braun, Tuttlingen, Germany) zur Stabilisierung des Blutkoagulums eingelegt und im Anschluss die Schleimhaut mit Einzelknopfnähten darüber verschlossen.

2.2.3 Kinntransplantat

Wurde die mandibuläre Symphyse als Donorregion gewählt, erfolgte zunächst eine Leitungsanästhesie beider Foramina mentalia, sowie eine Infiltration vestibulär und lingual im Kinnbereich. Zur Präparation der Mentalregion erfolgte ein Gingivarandschnitt von Eckzahn zu Eckzahn mit horizontalen vestibulären Entlastungen bis tief in die bewegliche Mukosa des Vestibulums. Die Entnahmestelle wurde durch Ablösen eines Mukoperiostlappens bis zum Unterrand des Kinns freigelegt. Die Dimensionen des Transplantates richteten sich nach der Größe des zu rekonstruierenden knöchernen Defekts wobei ein Sicherheitsabstand von 3-5 mm zum Apex der Unterkieferfrontzähne eingehalten wurde (Abbildung 12 und 13). Das Transplantat wurde mit dem Knochenmeißel luxiert und - sofern erforderlich – vertikal geteilt.

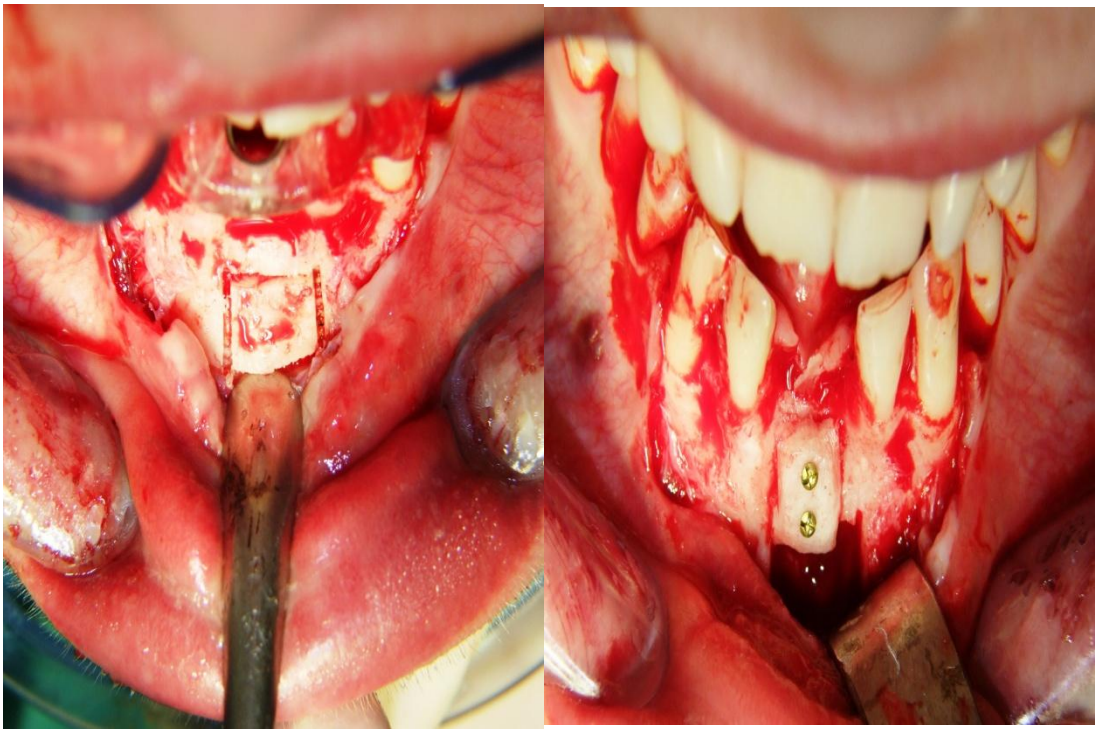

Abb. 12 und 13: Knochenblockentnahme von der Symphysis mandibulae und Fixierung mit zwei Miniosteosyntheseschrauben im atrophierten knöchernen Areal in Regio 031.

Die Entnahmeregion am Kinn wurde anschließend mit Kollagenvlies (Lyostypt®, Fa. Braun, Tuttlingen, Germany) aufgefüllt und mit einer Membran abgedeckt

(BioGide®, Geistlich, Baden-Baden). Der abschließende Wundverschluss erfolgte durch Papillennähte.

2.2.4 Beckenkammtransplantat

Die Beckenkammregion ist aufgrund der einfachen Zugänglichkeit, der relativ großen Menge an vorhandenem Knochenmaterial, der sehr guten Knochenqualität und der relativ geringen Entnahmemorbidität eine der häufigsten Entnahmestellen zur Gewinnung von autologem Knochenmaterial (Lendeckel 2008). Die geeignetste Knochenentnahmestelle liegt im vorderen Bereich der Crista iliaca, die nach vorn durch die Spina iliaca anterior superior begrenzt wird. Zwischen den zwei Kortikalisblättern – Labium externum und internum – befindet sich spongiöser Knochen. Medial der Crista iliaca in der Fossa iliaca entspringt großflächig der Musculus iliacus und lateral der Crista iliaca der Musculus gluteus medius. In unmittelbarer Nachbarschaft zur Spina iliaca anterior superior verläuft der N. cutaneus femoris lateralis (Hirsch u. Ericsson 1991, Goulet et al. 1997, Froum et al. 2006, Landeckel 2008).

Nach Infiltration zur lokalen Hämostase wurde die Haut durch Druck auf die Bauchdecke nach ventral mobilisiert. Eine bis auf das Periost geführte Inzision ca. 1 cm lateral des Beckenkamms auf einer Länge von ca. 4 cm. Nach schichtweiser Präparation bis auf die Crista iliaca wurde das mediale Periost der Beckenschaufel abgelöst und die Innenseite der Beckenschaufel übersichtlich dargestellt. Der monokortikale Beckenkammblock wurde im Anschluss mit Meißeln und Säge in gewünschter Größe entnommen (Abbildung 14 und 15).



Abb. 14: Knochentransplantat aus der Spina iliaca anterior superior nach Teilung in mehrere kleinere Blöcke vor Augmentation.

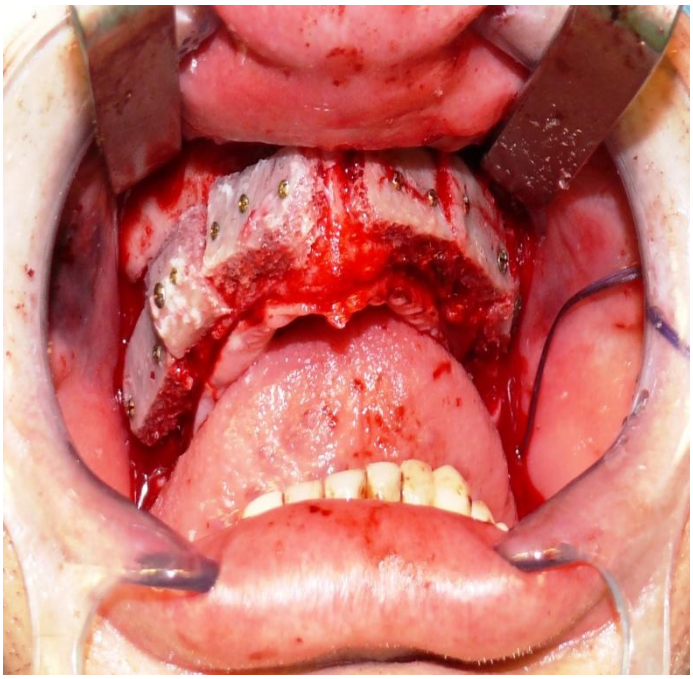

Abb. 15: Fixierung der aus dem Beckenkamm entnommenen Knochenblöcke zur Rekonstruktion des atrophierten Oberkiefers.

Zur postoperativen Blutungsprophylaxe wurden die entstandenen spongiosafreien Markräume mit Kollagenvlies und ggf. mit Knochenwachs verschlossen. Der Wundverschluss erfolgte schichtweise in der Reihenfolge Periost, Muskulatur, Subkutis, Haut.

Der gewonnene, monokortikale Knochenblock wurde auf dem Kieferkamm nach Anpassung an die Defektsituation auf dem Restalveolarfortsatz mit mindestens zwei Minischrauben rotationsstabil befestigt. Weiteres spongiöses Knochenmaterial wurde in verbleibende Hohlräume und um das Hautknochentransplantat geschichtet. Die Deckung des gesamten Knochentransplantates erfolgte mit einer sicheren spannungsfreien mukoperiostalen Lappendeckung. Abhängig von der Dimension des Augmentates war hierzu eine Periostschlitzung notwendig.
Bei unzureichender Restknochenhöhe bis zum Sinusboden in der posterioren Maxilla wurde das autologe spongiöse Knochenmaterial für eine ein- oder zweiseitige Sinusbodenelevation verwendet (siehe 2.2.5).

2.2.5 Sinusbodenelevation mit autologen Knochenspänen

Bei geringen Restknochenhöhen in der lateralen Maxilla fand die, wie folgend beschriebene Sinusbodenelevationstechnik Anwendung.

Nach Lokalanästhesie und Exposition der faszialen Kieferhöhlenwand wurde mittels Safescraper® die äußere Kortikalis ausgedünnt, wodurch sich besonders bei dicken Knochenstrukturen im Bereich der Fossa canina bis zur Crista zygomaticoalveolaris größere Mengen an autologen Knochenmaterial gewinnen lassen. Im Anschluss wurde maximal 2-3 mm oberhalb des Sinusbodens mittels einer diamantierten Kugelfräse ein Knochenfenster präpariert. Der Knochen wurde weiter geschwächt, bis die Kieferhöhlenschleimhaut sichtbar wurde. Nun wurde die Sinusschleimhaut vorsichtig und vollständig vom Kieferhöhlenboden und der medianen palatinalen Knochenwand abgehoben. Nach Inspektion des entstandenen Hohlraumes und der Kieferhöhlenschleimhaut hinsichtlich einer eventuellen Verletzung, erfolgte die Auffüllung des Raumes mit dem vorab mittels Safescraper® gewonnen autologem Knochenmaterial (Abbildung 16).



Abb. 16: Intraoperative Darstellung während eines Sinus lifts. Auffüllung des entstandenen Hohlraumes kaudal des Sinus maxillaris nach Elevation der Schneider'schen Membran mit vorab mittels Safescraper gewonnen autologen Knochenspänen.

Das Fenster wurde anschließend mit einer resorbierbaren Membran (Bio-Gide®, Geistlich Biomaterials, Wolhusen, Switzerland) abgedeckt und die Wunde mit Einzelnähten verschlossen. Die Sinusbodenelevation mit autologen Knochenspänen aus der Beckenschaufel wurde mit der gleichen Vorgehensweise durchgeführt.

2.3 Einteilung der Komplikationen und Komplikationsmanagement

Differenzierung hinsichtlich des Zeitpunkts der auftretenden Komplikationen:

- Intraoperativ
- Postoperativ nach Augmentation und bis zur Implantation (früh, spät)
- Bei der Implantation, Freilegung und prothetischer Restauration

Intraoperative Komplikationen

- *Perforation der Schneider'schen Membran* (MAV) (Abbildung 17)

Komplikationen postoperativ nach Augmentation bis zur Implantation

Frühkomplikation:

- *Wund-, Nahtdehiszenzen*, mit oder ohne Membranexposition (Abbildung 18)
- *Wundinfektionen*, charakterisiert von Schmerzen, Rötung und Eitersekret (Abbildung 19)
- *Knochenexpositionen*, mit oder ohne Schraubenmobilisation
- *Sensibilitätsstörungen*, postoperativ im Versorgungsbereich des N. alveolaris inferior, N. lingualis und N. infraorbitalis
- *Nachblutunge*n, in der Donor- oder Empfängerseite
- *Sinusitis maxillaris*, nach Augmentation an der posterioren Maxilla

Spätkomplikation:

- *Totale Transplantatverluste* (vollständige Resorption des transplantierten Knochenblocks im augmentierten Gebiet oder vollständige Entfernung nach erfolgloser Transplantateinheilung) (Abbildung 20)
- *Partielle Transplantatverluste* (teilweise Resorption des transplantierten Knochenblocks, allerdings weiterhin noch befestigt an der initialen Fixationsposition.Kein Verlust der kompletten Augmentationsregion, aber Teilverlust in der Implantatinsertionsregion)

Komplikationen bei der Implantation, Freilegung und prothetischer Restauration

In der vorliegenden Studie wurden die auftretenden Implantatverluste den Zeitintervallen präprothetisch und nach der prothetischen Versorgung zugeteilt. Die präprothetische Phase umschließt das Zeitintervall nach der Insertion und submukösen Einheilung bis zur Freilegung, die prothetische Phase beschreibt den Zeitraum unter prothetischer Belastung.

Die Unterscheidung zwischen Früh- und Spätverlusten in der präprothetischen und prothetischen Phase geht an Kerschbaum und Hasstert (1995) zurück. Es wurde im vorliegenden Patientenkollektiv nur die Implantat-Frühverluste untersucht und evaluiert.

- Implantat-Frühverluste vor prothetischer Restauration
- Implantat-Spätverluste nach prothetischer Restauration

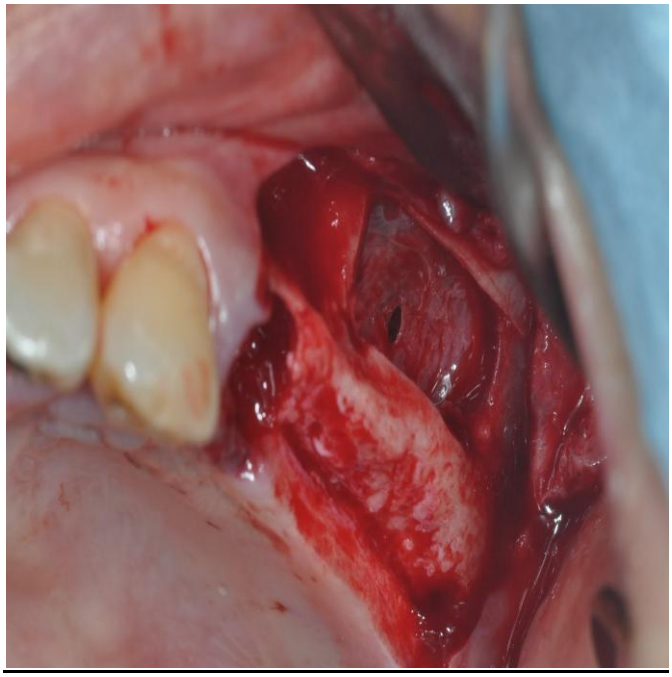

Abb. 17: Intraoperative Perforation der Schneider'schen Membran im Rahmen einer Knochenblockentnahme aus der linken Crista zygomaticoalveolaris.

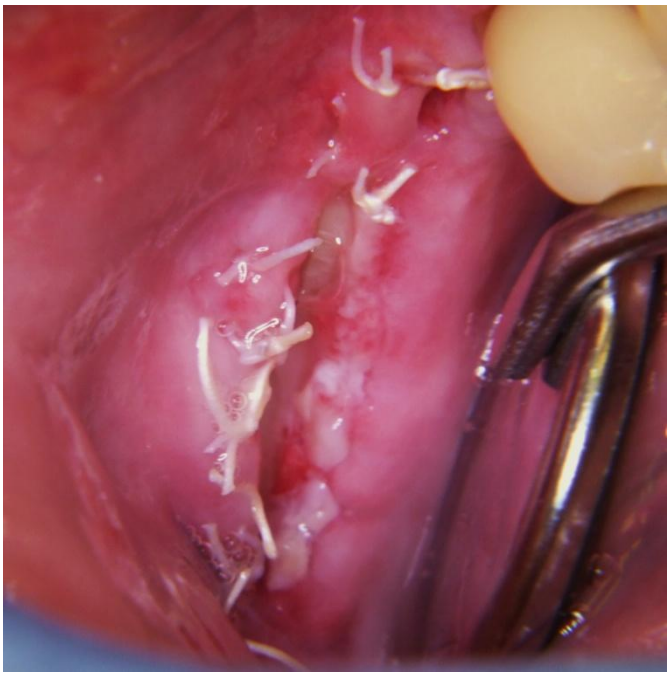

Abb. 18: Nahtdehiszenz und Knochenexposition in Regio 035-036 nach Augmentation mit Knochenblock vom Ramus mandibulae.



Abb. 19: Enorale Aussicht eines perimandibulären Abszesses nach Knochentnahme aus dem linken Ramus mandibulae.



Abb. 20: Entferntes Knochentransplantat (totaler Transplantatverlust) nach erfolgloser Einheilung des Transplantates.

Komplikationsmanagement

Als Komplikation der Sinusliftoperation oder der Knochenentnahme aus der Crista zygomaticoalveolaris kann es sowohl bei der Präparation des Knochendeckels als auch bei der Elevation der Sinusmembran zu einer Ruptur kommen. Das Vorhandensein von Underwood'schen Septen kann die Membranelevation komplizieren und das Perforationsrisiko erhöhen (Pikos 1999, Krennmair 2007). Alle diesem Patientenkollektiv intraoperativ aufgetretenen Perforationen der Schneider'schen Membran wurden mit einer Kollagenmembran (Bio-Gide, Geistlich Biomaterials, Wolhusen, Switzerland), wie in Kapitel 2.2.1 und 2.2.5 beschrieben, abgedeckt. Minimale Perforationen oder schlecht zugängliche Perforationen im distalen Bereich wurden mit Fibrinkleber, z.B. Beriplast® (Centeon, Dortmund, Deutschland) gedeckt. Bei größeren Perforationen wurde der Eingriff abgebrochen. Ein erneuter Versuch wurde nach Patientenaufklärung frühestens nach 3 Monaten unternommen.

Nahtdehiszenzen und Membranfrühexpositionen während der Heilungsphase im augmentierten Bereich wurden mit 0,2%iger chlorhexidinhaltiger Lösung gespült. Ausgeprägte Wundinfektionen mit Sekretausfluss wurden mit intravenöser Antibiose unter stationären Bedingungen behandelt. Abszessbildungen im Bereich

der Entnahme- oder Empfängerstelle wurden ebenfalls chirurgisch nachbehandelt. Eine chirurgische Anfrischung des Knochenaugmentats mit erneuter plastischer Deckung erfolgte bei infizierten Knochentransplantatexpositionen unter antibiotischer Prophylaxe. Gelang es nicht das Weichgewebe innerhalb der ersten vier Wochen zu schließen, musste das Knochentransplantat entfernt werden, um nach erfolgter Ausheilung eine erneute Augmentation durchzuführen.

Bei einer ausgeprägten Transplantatresorption wurden zum Zeitpunkt der Implantation zusätzliche augmentative Maßnahmen mit autologen Knochenspänen simultan zur Implantatinsertion vorgenommen. Solche Resorptionen wurden nicht als primäre Komplikationen definiert und deshalb nicht in die Statistik eingeschlossen. Bei ausgedehnten Wundinfektionen wurde das infizierte Knochenaugmentat unter antibiotischer Abschirmung chirurgisch entfernt. Eine Reaugmentation mit autologem Knochenmaterial von der kontralateralen Seite wurde nach abgeschlossener Wundheilung durchgeführt.

Patienten bei denen eine postoperative Sensibilitätsstörung auftrat, wurden informiert und ausführlich aufgeklärt und erhielten Kontrolltermine im Zeitintervall von 4 Wochen bis zur vollständigen Rehabilitation.

Eine akute Kieferhöhleninfektion mit Sinusitissymptomatik wurde postoperativ antibiotisch mit Amoxicillin intravenös (Augmentan®, GlaxoSmithKline Consumer Healthcare GmbH & Co. KG) behandelt um einen infektionsbedingten Verlust des Augmentats zu vermeiden. Zur Unterstützung der Sekretentleerung der Kieferhöhle wurden abschwellende Nasentropfen verordnet. Eine Kieferhöhlenrevision bei persistierender oro-antraler Fistelung wurde nach Abklingen der akuten Phase durchgeführt.

Postoperative Nachblutungen konnten durch Applikation von sterilen Tupfern im Wundbereich verhindert werden. Die Applikation mit leichtem Druck für mindestens 20 Minuten führt zu einer Unterbrechung der Mikrovaskularisation des Weichgewebes und zur Bildung einer initialen Koagulation. War trotz allem die Blutung nicht zu stillen, kam eine Elektrokoagulation zum Einsatz.

2.4 Einflussparameter auf die postoperative Morbidität

Zur Bewertung der unterschiedlichen auftretenden Komplikationsfälle wurden zunächst verschiedene Parameter als mögliche Co-Faktoren festgelegt.

Folgende patientenbezogene und klinische Parameter wurden als potentiale Risikofaktoren für das Auftreten von postoperativen Komplikationen nach Augmentation definiert:

- Alter des Patienten zum Zeitpunkt der Augmentation

Bezüglich der Alters-Subpopulationen fand eine Gruppeneinteilung nach der Datenerhebung wie folgt statt:
- <40 Jahre
- ≥40 Jahre

- Rauchen

Raucher wurden währen der präimplantologischen Aufklärung darauf hingewiesen ihren Nikotinverbrauch aufzugeben oder einzuschränken. Im Rahmen der Datenerhebung ließ sich der Nikotinkonsum evaluieren und das Patientenkollektiv entsprechend der Patientenangaben in:

- Raucher oder
- Nichtraucher einteilen.

- API (Approximal-Plaque-Index) zum Zeitpunkt der Implantat-Erstberatung

Der von Lange (1977) veröffentliche approximale Plaque Index berücksichtigt in erster Linie die Mundhygiene, insbesondere bei schwer erreichbaren Zahnzwischenräumen. Plaquebefall wird durch Färbung sichtbar gemacht und nach visuellen Gesichtspunkten beurteilt. Der API ist die Messung der Plaqueansammlung (Zahnbeläge) pro Zahnzwischenraum nach Anfärben. Der Indexwert ergibt sich aus dem Verhältnis von plaque-positiv zu beurteilenden Approximalräumen.
Die Unterteilung wie ist folgend dargestellt:

♦ API = 70-100% = schlechte Mundhygiene
♦ API = 40-70% = unzureichende Mundhygiene
♦ API = 20-40% = verbesserungsbedürftige Mundhygiene
♦ API = 0-20% = gute Mundhygiene

Bei Werten über 30% wurden die Patienten unseres Kollektivs primär auf eine Parodontitisbehandlung bei ihrem Truppenzahnarzt vor Augmentation zur Verbesserung der Mundhygiene hingewiesen. Eine Reevaluation erfolgte nach Abschluss der Parodontitisbehandlung und bei erwünschten Werten <30% konnte die implantologische Beratung weitergeführt werden.
Zur Auswertung der Ergebnisse dieser Studie bezüglich des API-Wertes fand eine Gruppeneinteilung nach der Datenerhebung wie folgt statt:
- API <20%
- API ≥20%

○ SBI (Sulkus-Blutungs-Index) zum Zeitpunkt der Implantat-Erstberatung

Dieser Sulkus-Blutungs-Index nach Mühlemann und Son (1971) beurteilt das Vorkommen von Blutungen in den Zahnzwischenräumen ohne weitere Graduierung. Abgelesen wird im ersten und dritten Quadranten vestibulär, im zweiten und vierten Quadranten oral (im Oberkiefer rechts und Unterkiefer links auf der Wangenseite, im Oberkiefer links und im Unterkiefer rechts auf der Zungenseite). Der Indexwert ergibt sich aus dem Verhältnis von blutungs-positiven zu beurteilten Approximalräumen.
Der prozentuale Anteil der betroffenen Zahnzwischenräume wird wie folgend ermittelt:
Die Unterteilung ist wie folgend dargestellt:
♦ SBI = 80-100% = schwere ödematöse Schwellung, spontane Blutung
♦ SBI = 60-80% = leichte ödematöse Schwellung, Blutung auf Sondierung
♦ SBI = 40-60% = entzündliche Farbveränderung, Blutung auf Sondierung
♦ SBI = 20-40% = keine Farbveränderung, geringe Blutung auf Sondierung
♦ SBI = 0-20% = normale Gingiva, keine Blutung auf Sondierung

Ziel der Mundhygiene in unserem Kollektiv war ein SBI von unter 30%. Bei Werten über 30% wurden die Patienten primär parodontal durch den Truppenzahnarzt behandelt bis zum Erreichen des erwünschten Wertes <30%.
Zur Auswertung der Ergebnisse dieser Studie bezüglich des SBI-Wertes fand eine Gruppeneinteilung nach der Datenerhebung wie folgt statt:
- SBI <20%
- SBI ≥20%

- Ursachen des Zahnverlustes

Als Ursache des Zahnverlustes, der anschließend die Alveolarkammatrophie hervorgerufen hat, wurde definiert:
- Parodontale Erkrankung / Karies
- Trauma
- Nichtanlage

- Kieferlokalisation

Die Empfängerstelle des Knochenaugmentats je nach Patienten befand sich in:
- Oberkiefer
- Unterkiefer
- Ober- und Unterkiefer

- Augmentationsbereiche

Die Bezahnungssituation bzw. Restzahnbestand um die zu augmentierende Zahnlücke wurde eingeteilt in:
- Schaltlücke (mindestens zwei fehlende Zähne)
- Einzelzahnlücke (ein fehlender Zahn)
- Freiendsituation (endständige Zahnlosigkeit) und
- Unbezahnt / zahnlos (pro Kiefer)

- Perforation der Schneider'schen Membran

Das intraoperative Auftreten einer Perforation der Sinusmembran wurde unabhängig von dem Maß der Perforation bewertet:
- MAV positiv
- MAV negativ

- Stand der Ausbildung des Operateurs

Die Operationen bei den Patienten diesen Kollektivs wurden von ärztlichen Mitarbeitern der Klinik für MKG-Chirurgie des Bundeswehrkrankenhauses Ulm durchgeführt, welche sich zum Zeitpunkt der Augmentation in unterschiedlichen Weiterbildungsständen befanden. Es wurde wie folgt kategorisiert:

- Fachärzte für Mund-, Kiefer und Gesichtschirurgie und / oder Oralchirurgie
- Assistenzärzte (Weiterbildung Oralchirurgie und Mund-Kiefer-Gesichtschirurgie)

2.5 Implantatinsertion und Erfolgskriterien

Nach Rekonstruktion des Implantatlagers mit den verschiedenen Augmentationsmethoden konnte die Detailplanung der Implantatinsertion begonnen werden. Alle Patienten wurden zehn bis zwölf Wochen nach der operativen Augmentation ambulant erneut einbestellt. Gegenstand des Recalls war die Erstellung einer Computertomographie nach vorherigem Einsetzen einer laborgefertigten Referenzschablone. Die Verwendung der Computertomographie mit Referenzschablone ist insofern von Vorteil, als sich mit deren Hilfe die optimale Position des/der zukünftigen Implantats/Implantate festlegen lässt. Die computerbasierte Auswertung sowohl der physiologischen als auch der prothetischen Aspekte ermöglichte die dreidimensionale Planung der Implantatpositionen (Hassfeld et al. 1995, Mischkowsi et al. 2006, Schramm u. Gellrich 2010).

Co-Diagnostix® und CT-basierte 3D-Planung

Die Implantatplanungs-Software Co-DiagnostiX® (IVS-Solutions, Chemnitz, Deutschland) bietet zahlreiche graphische Bedienungselemente an. Die axialen und koronaren Schichtbilddaten wurden im Format DICOM auf einen Planungsrechner überspielt und ausgewertet. Es folgte virtuelle computer-assistierte Implantatinsertion. Die Insertion von Implantaten in strukturell vorteilhaftem Knochen mit hohem ästhetischem Anspruch ist auf der Grundlage von 3D-Bilddaten möglich (Khoury et al. 1985) (Abbildung 21).

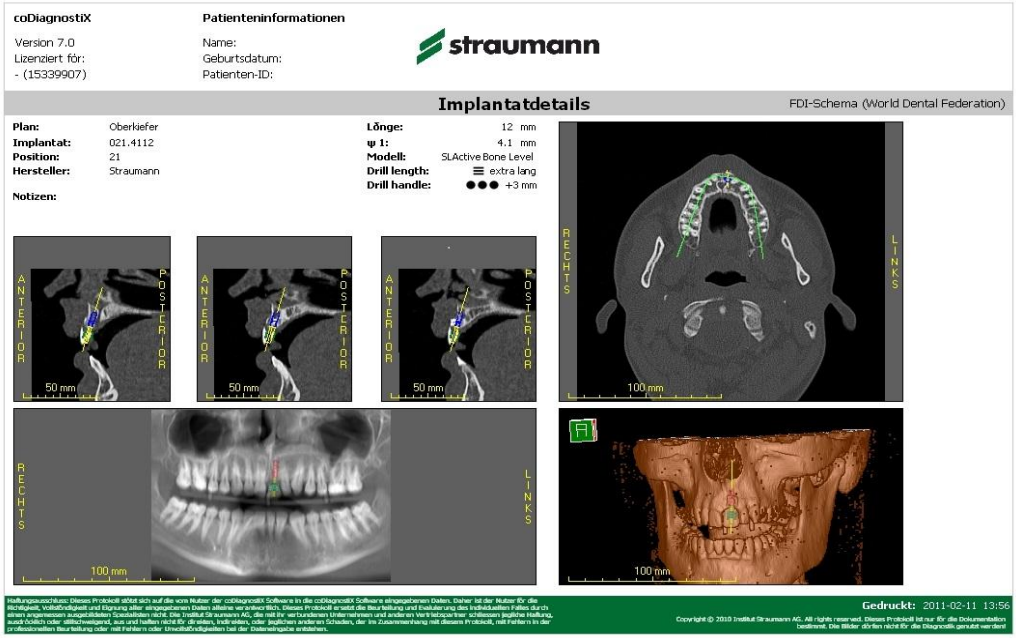

Abb. 21: Digitale dreidimensionale Planung mit der Software Co-DiagnostiX® nach Augmentation in Regio 021 mit Knochenblock aus der Crista zygomatico-alveolaris vor dentaler Implantation.

Auf den Computertomographien konnte weiter die Position der eingebrachten Osteosyntheseschrauben nach Augmentation genau bestimmt werden, was die gewebeschonende Entfernung der Schrauben im Rahmen der Implantation ermöglichte (Khoury et al. 1985).

Das System Co-DiagnostiX® (IVS-Solutions, Chemnitz, Deutschland) ermöglicht die Umsetzung der Planung durch die Einstellung von Parametern am GonyX-Transfertisch (Krüger 2006). Die Parameter für diesen Transfertisch werden durch das Planungsprogramm generiert (Abbildung 22). Nach Abschluss der Planung liefert das System eine Anleitung für den Zahntechniker, sodass die Planungsdaten in ein Bohrsystem übertragen werden können. Ein Gerät mit mehreren exzentrisch angeordneten Scheiben (GonyX) wurde verwendet, um die jeweilige Modellorientierung im Raum zu erreichen (Krüger 2006). Nach der Bohrung der Implantatposition wurde die Bohrschablone mit der Fixierung der Bohrhülsen fertig gestellt (Misch 1996, Schramm u. Gellrich 2010). Mit Hilfe einer computergestützt gebohrten Schablone ist der Operateur in der Lage, das Implantatlager analog Computerplanung in Bezug auf die anatomische Struktur zu bohren und das Implantat entsprechend zu setzen, ohne jedoch die gewünschte

Planung zu überprüfen und ggf. entsprechend zu korrigieren (Schramm u. Gellrich 2010, Naziri et al. 2016) (Abb. 22).

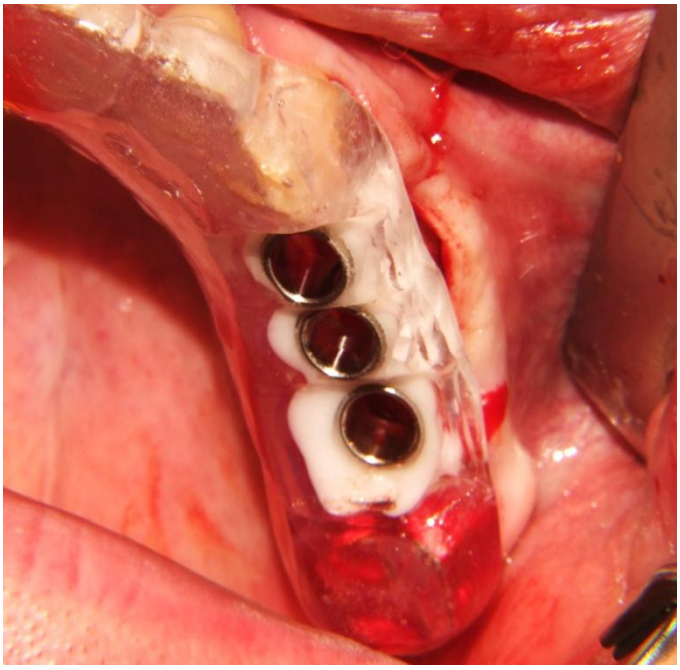

Abb. 22: Laborgefertigte Bohrschablone mit fixierten Bohrhülsen nach computergestützter digitaler Planung in Bezug auf die anatomischen Strukturen zur genauen Implantatinsertion in Regio 024-026.

Implantatinsertion und Komplikationen

Der Mindestzeitraum zwischen Augmentation und Implantatinsertion betrug 3 Monate. Der zeitliche Abstand zwischen Augmentation und Implantation variierte allerdings aufgrund verschiedener beruflicher Verpflichtungen der Patienten teilweise erheblich. Bei der Implantation kamen Vollschraubenimplantate folgender Firmen zum Einsatz:

- Straumann® (Institut Straumann AG, Switzerland)
- Astra® (Astra Tech Inc.)
- Camlog® (CAMLOG Vertriebs GmbH, Germany).

Resorptionen der Transplantate konnten unter Umständen im Rahmen der Implantatinsertion bereits am Durchschimmern der Köpfe der Osteosyntheseschrauben durch das Weichgewebe erkannt werden.

Sollte es zu einem Einwachsen von Binde- oder Granulationsgewebe in das Augmentationsgebiet gekommen sein, musste dieses nach Darstellung des

Operationsgebietes vor der Implantation entfernt werden. Die Osteosyntheseschrauben wurden vor der Implantatinsertion in der Regel entfernt. Im Falle von Frakturen der Osteosyntheseschraubenköpfe beim Ausdrehen, wurden diese entweder mittels Trepanbohrer entfernt oder belassen, falls diese nicht mit der genauen Implantatposition interferierten.

Implantatfreilegung und prothetische Restauration

Die belastungsfreie Einheilphase der Implantate dieser Studie durfte drei Monate nicht unterschreiten. Bei der chirurgischen Freilegung wurden die entsprechenden Gingivaformer der unterschiedlichen Implantatsysteme eingebracht.

Zur Bestimmung eines Implantaterfolgs oder Misserfolgs zum Zeitpunkt der Freilegung und der Prothetik wurden die Kriterien von Buser et al. (1990) herangezogen.

Laut dieser Einteilung ist ein Implantat ist als erfolgreich zu bewerten wenn:
- das Implantat sich in situ befindet
- keine persistierenden Beschwerden wie Schmerz, Fremdkörpergefühl und/oder Dysästhesie bestehen
- keine periimplantäre Infektion mit eitriger Sekretion vorhanden ist
- Keine Implantatmobilität nachweisbar ist
- Keine persistierende periimplantäre Radioluszenz erkennbar ist

Die prothetische Rehabilitation wurde durch den überweisenden Truppenzahnarzt, das Fachzahnärztliche Zentrum des Bundeswehrkrankenhauses Ulm oder die prothetische Abteilung der Universitätszahnklinik Ulm fortgesetzt. Die Prothetik hatte zum Ziel die Wiederherstellung der durch den Zahnverlust gestörten Struktur und Funktion des Kiefers und sollte sich möglichst optimal in die noch vorhandene Bezahnung eingliedern.

Die Patienten wurden mit folgenden Suprakonstruktionen versorgt:
Einzelzahnkronen, Verbundbrücken, implantatgetragene Brücken, abnehmbaren Stegprothesen und rein implantatgetragene, bedingt abnehmbare Extensionsbrücken.

Nach Eingliederung der prothetischen Versorgung stellten sich die Patienten ca. 6 Monate nach Abschluss der Prothetik zum ambulanten Recall nochmals in der Klinik für Mund-, Kiefer- und Plastische Gesichtschirurgie des Bundeswehrkrankenhauses Ulm vor.

2.6 Statistische Auswertung

Für die statistische und graphische Auswertung der gefundenen Messwerte in dieser retrospektiven Studie kam das Programm SAS® Version 9.3 zum Einsatz. Mit Hilfe dieses Programms wurden die einzelnen Datensätze der Patienten in Spalten sortiert und je nach Fragestellung so miteinander verknüpft, dass sie bewertet und verglichen werden konnten.

Die Beschreibung der ermittelten Daten erfolgte durch die Angabe von Mittel-, Minimal- und Maximalwert.

Als Hauptzielparameter wurde im Studienprotokoll das Auftreten der mittels Erhebungsbogen erfassten postoperativen Komplikationen festgelegt. Zur übersichtlichen Darstellung wurden in der deskriptiven Analyse die relativen Häufigkeiten der beobachteten Ereignisse ermittelt.
Die Abhängigkeit verschiedener Risikofaktoren und Operationsparameter wurde im Bezug zu Knochentransplantationserfolg und Komplikationsrate ausgewertet und präsentiert.

Für nominal- und rangskalierte Merkmale wurden zur Analyse eines signifikanten Unterschiedes der verschiedenen Gruppen Chi-Quadrant-Tests herangezogen. Mit diesem Test kann überprüft werden, ob sich zwei verschiedene Häufigkeiten signifikant voneinander unterscheiden.

Die Hypothesen wurden einseitig formuliert und bei einer Irrtumswahrscheinlichkeit von $p \leq 0{,}05$ wurden die Unterschiede als signifikant erachtet. Für die deskriptive Statistik wurden Tabellen zur Darstellung von arithmetischen Zusammenhängen und Balkendiagramme für die Darstellung der Häufigkeitsverteilung eines diskreten Merkmals eingesetzt.

3 ERGEBNISSE

3.1 Patientenkollektiv

Insgesamt 279 Patienten erhielten in dem Zeitraum von Januar 2009 bis Dezember 2011 in der Klinik für Mund-, Kiefer- und Gesichtschirurgie des Bundeswehrkrankenhauses Ulm einen augmentativen Eingriffen mit autologen Knochentransplantaten bei 456 intraoral atrophierten Kieferkammabschnitten vorbereitend zur dentalen Implantation.
Davon waren 250 (89.6%) männliche und 29 (10.4%) weibliche Patienten.

3.1.1 Patientenalter zum Zeitpunkt der Augmentation

Die Altersverteilung zum Zeitpunkt der Augmentation erstreckte sich über ein Intervall zwischen 18.5 Jahren bis hin zu 71.5 Jahren bei einem Mittelwert von 38.5 Jahren mit einer Standardabweichung von 10.0 Jahren.
Die Patienten wurden, wie in Kapitel 2.4 bereits erwähnt, in zwei Altersgruppen eingeteilt. 162 (58.1%) Patienten waren zum Zeitpunkt der Augmentation jünger als 40 Jahre und 117 (41.9%) Patienten waren älter als 40 Jahre (Abbildung 23).

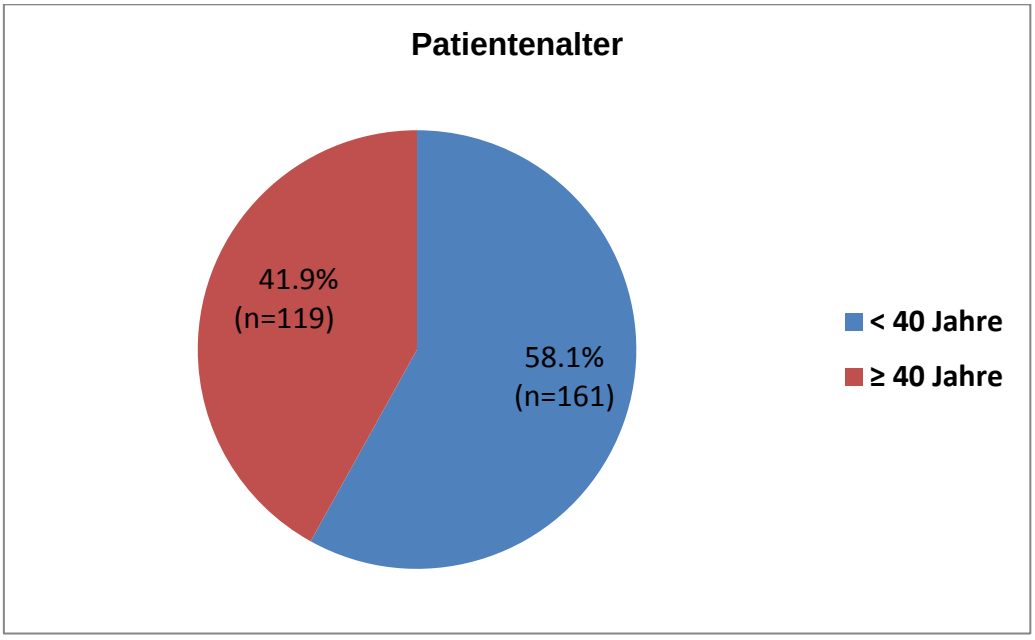

Abb. 23: Patientenalter zum Zeitpunkt der Augmentation (n=279).
(Bundeswehrkrankenhaus Ulm (2009-2011))

3.1.2 Allgemeine medizinische Anamnese

Die Erhebung der allgemeinen Anamnese der Patienten dieser Studie erwies sich in 86.3% (n=241 von 279) als unauffällig. 38 Patienten zeigten eine Vorerkrankung, die möglicherweise im Zusammenhang mit den Heilungsvorgängen bei einer Augmentation steht. Davon war bei 15 Patienten eine Herzerkrankung bekannt, 15 Patienten gaben eine medikamentös behandelte Schilddrüsenerkrankung an und 3 Patienten litten unter medikamentös eingestellten Diabetes mellitus. Fünf Patienten waren mit einer chronischen Sinusitis maxillaris vordiagnostiziert.

3.1.3 Rauchen

93 Patienten (33.3%) unseren Kollektivs bekannten sich dazu Raucher zu sein. Diesen standen 186 (66.6%) Nichtraucher gegenüber (Abbildung 24).

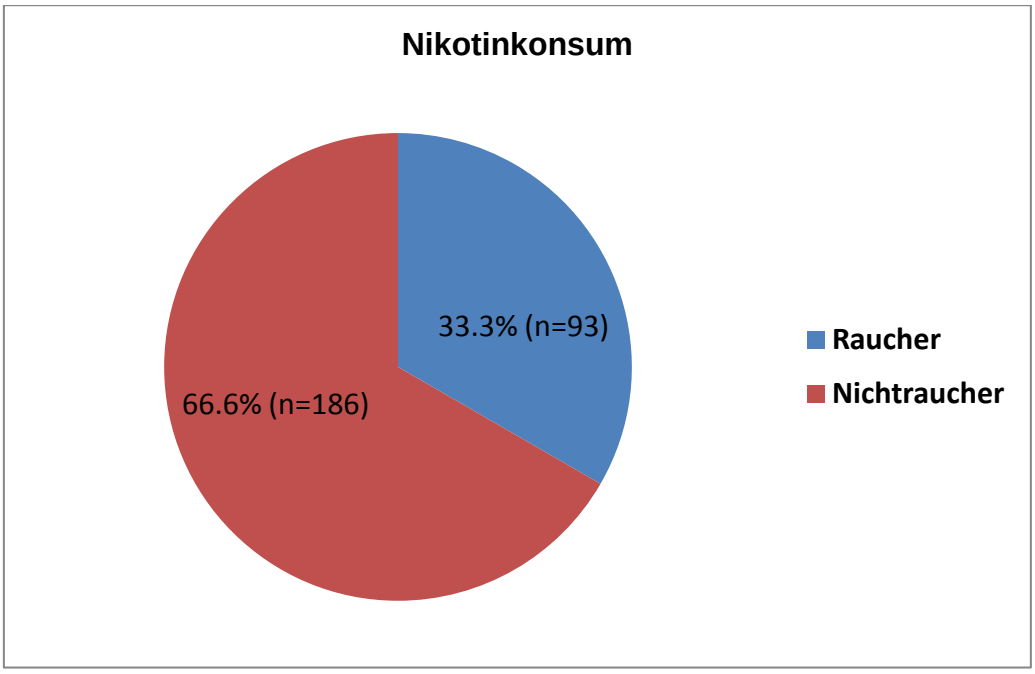

Abb. 24: Aufteilung der Studienpatienten je nach Nikotinkonsum (n=279). (Bundeswehrkrankenhaus Ulm (2009-2011))

3.1.4 Approximal-Plaque-Index (API)

Die Studienpatienten wurden, wie in Kapitel 2.4 bereits beschrieben, anhand des API-Wertes bei der Erstuntersuchung nach Festlegung eines Mittelwertes von 20% in zwei Gruppen eingeteilt.
Bei 174 (62.3%) der Patienten lag der API-Wert unter 20% und bei 105 (37.7%) API-Wert über 20% (Abbildung 25).

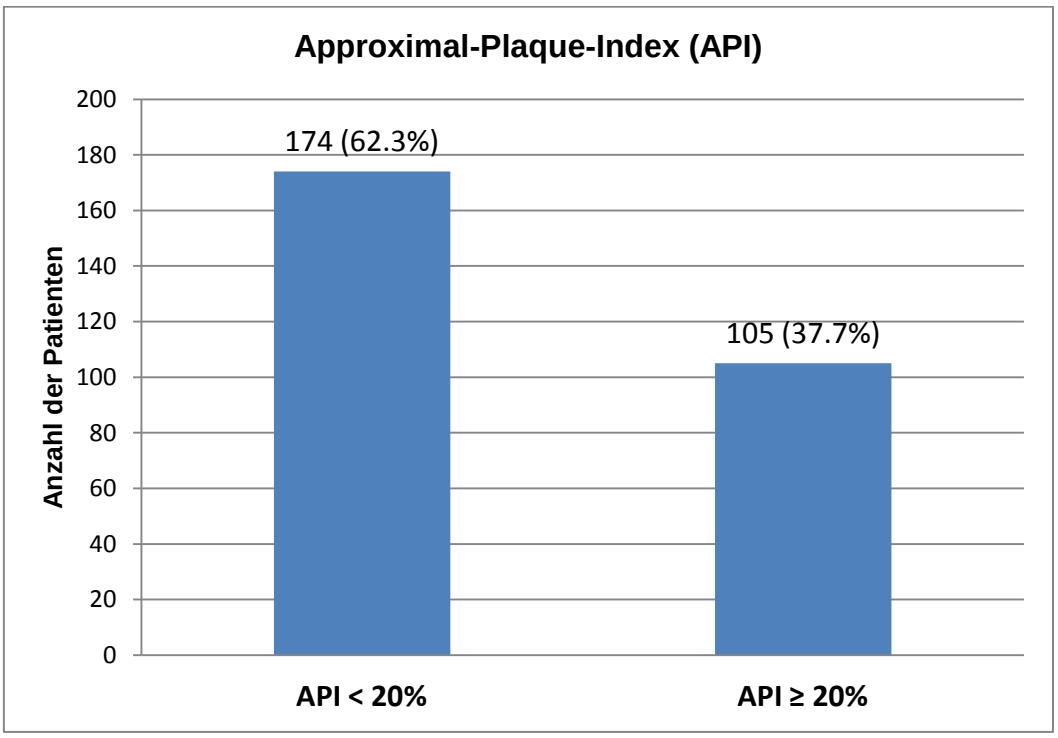

Abb. 25: Approximal-Plaque-Index (API) der Studienpatienten bei der Erstuntersuchung (n=279). (Bundeswehrkrankenhaus Ulm (2009-2011))

3.1.5 Sulkus-Blutungs-Index (SBI)

Die Studienpatienten wurden ebenfalls anhand des SBI-Wertes bei der Erstuntersuchung nach Festlegung eines Mittelwertes von 20% in zwei Gruppen eingeteilt.
Bei 213 (76.3%) der Patienten war der SBI-Wert <20% und bei 66 (23.7%) SBI-Wert ≥20% zum Zeitpunkt der Implantatberatung (Abbildung 26).

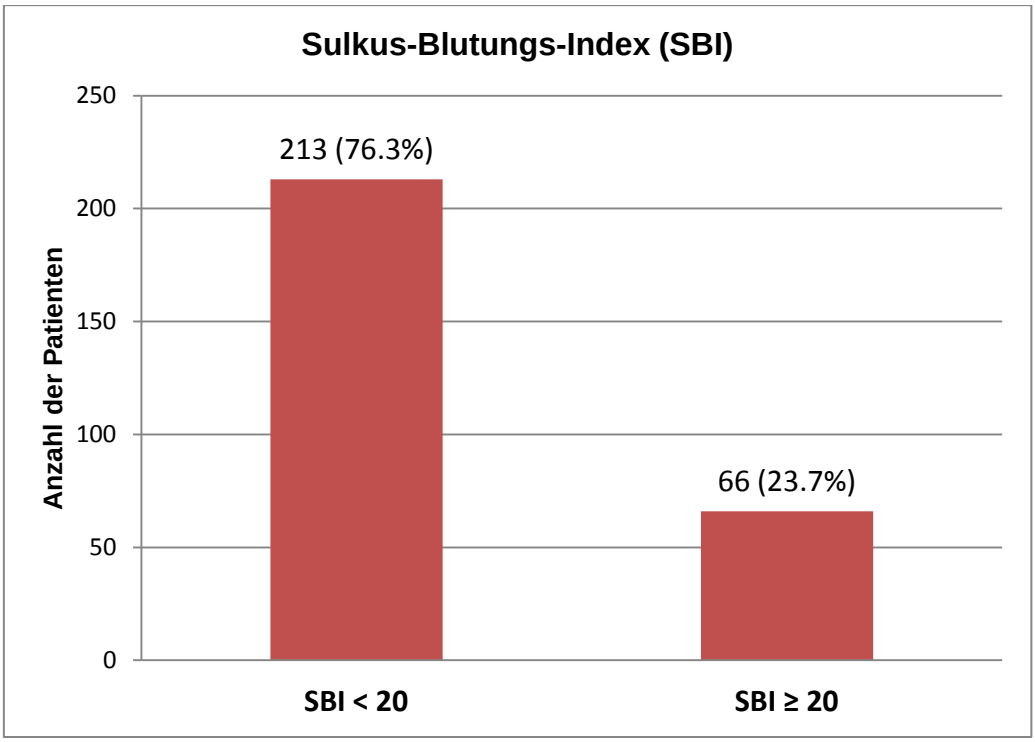

Abb. 26: Sulkus-Blutungs-Index (SBI) der Studienpatienten bei der Erstuntersuchung (n=279). (Bundeswehrkrankenhaus Ulm (2009-2011))

3.1.6 Ursachen des Zahnverlustes

Karies und Parodontitis stellten bei 89.9% (n=251 von 279) der Patienten die Hauptursachen für den vorausgegangenen Zahnverlust dar, aus der die Indikation zur Versorgung mit dentalen Implantaten resultierte. Eine genaue Unterscheidung zwischen diesen beiden Ursachen konnte retrospektiv nicht mehr evaluiert werden. Traumatische Geschehen für den Zahnverlust lagen dagegen nur bei 7.3% (n= 20 von 279) der Patienten zu Grunde. Bei 2.8% (n=8 von 279) der Patienten war eine Zahn-Nichtanlage Grund für die Implantatversorgung (Abbildung 27).

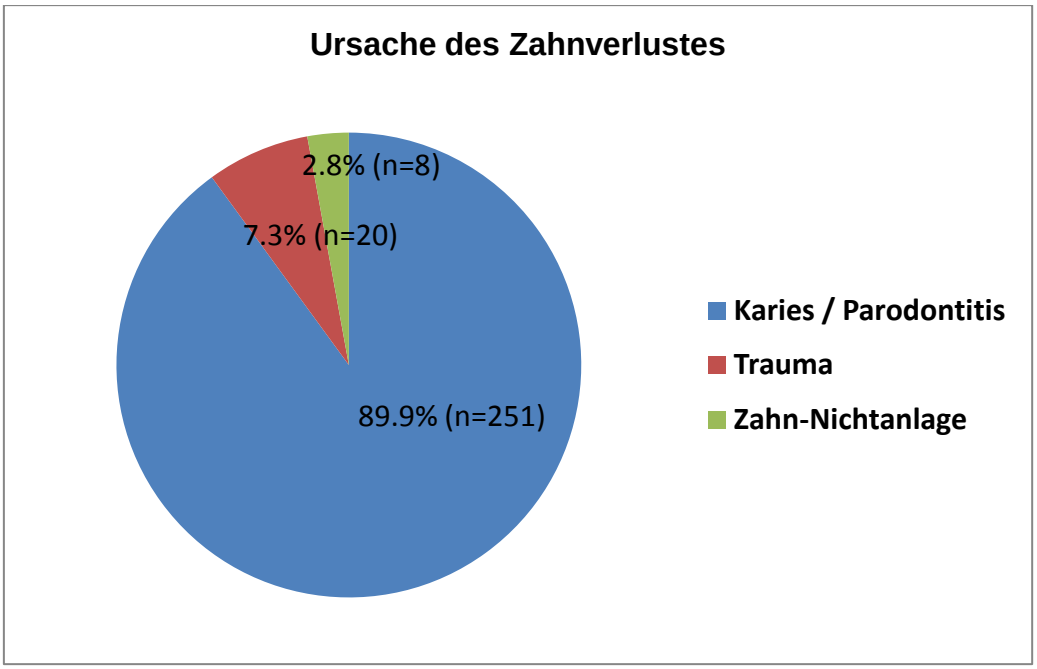

Abb. 27: Ursachen des Zahnverlustes in Bezug auf die Gesamtzahl der Studienpatienten (n=279). (Bundeswehrkrankenhaus Ulm (2009-2011))

3.1.7 Kieferlokalisation

63.7% (n=178 von 279) der Patienten wurden in insgesamt 283 atrophierten Kieferkammabschnitten des Oberkiefers augmentiert. Im Unterkiefer erfolgte in 173 Kieferkämmen verteilt auf 29.0% (n=81 von 279) der Patienten ein Kieferaufbau (Gesamtzahl der augmentierten Kieferabschnitte = 456). Dabei war eine Augmentation in beiden Kiefern bei 7.3% (n=20 von 279) der Patienten indiziert (Abbildung 28 und 29).

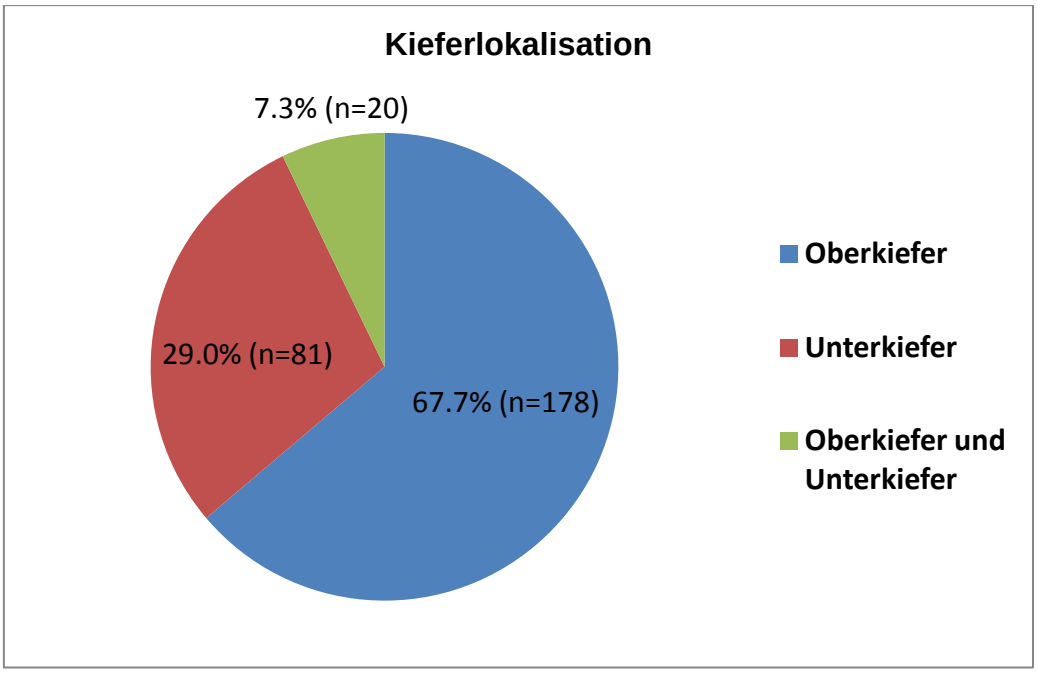

Abb. 28: Verteilung der Patienten nach operiertem Kiefer (n=279).

(Bundeswehrkrankenhaus Ulm (2009-2011))

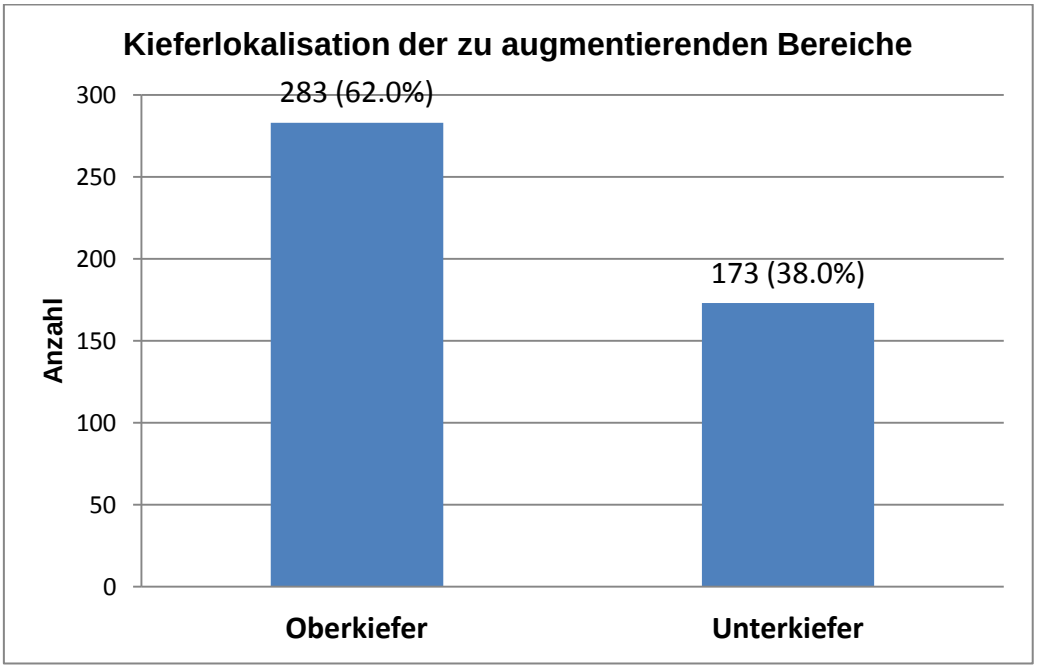

Abb. 29: Kieferlokalisation der zu augmentierenden Kieferkammbereiche (n=456).

(Bundeswehrkrankenhaus Ulm (2009-2011))

3.1.8 Augmentationsbereiche

Eine Einzelzahnlücke war mit 35.7% (n=163 von 456) die häufigste Indikationsklasse. In 33.7% der Fälle (n=154 von 456) wurden Freiendsituationen augmentiert, während bei 21.7% der Patienten (n=99 von 456) Schaltlücken durch Augmentation für eine spätere Implantataufnahme vorbereitet wurden. Bei 8.9% der Fälle (n=40 von 456) war ein unbezahnter Kiefer zu augmentieren.
Die jeweiligen Indikationsklassen für eine Implantatbehandlung sind der Abbildung 30 zu entnehmen.

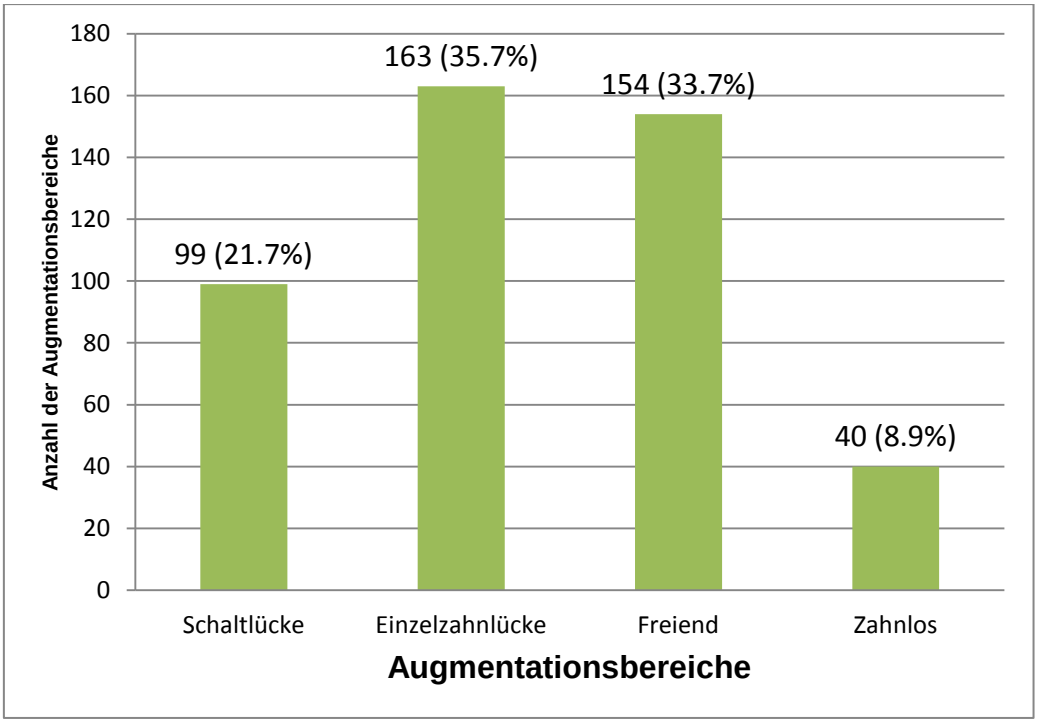

Abb. 30: Verteilung der zu augmentierenden Bereiche in Bezug auf die verschiedenen Klassifikationen Schaltlücke, Einzelzahnlücke, Freiendsituation und zahnloser Kiefer (n=456). (Bundeswehrkrankenhaus Ulm (2009-2011))

3.1.9 Stand der Ausbildung des Operateurs

64.8% (n=410 von 663) der operativen Zugänge dieser Studie (siehe Kapitel 3.2.2) wurden von Fachärzten für Mund-, Kiefer- und Gesichtschirurgie und 35.2% (n=223 von 633) von Assistenzärzten in Weiterbildung durchgeführt (Abbildung 31).

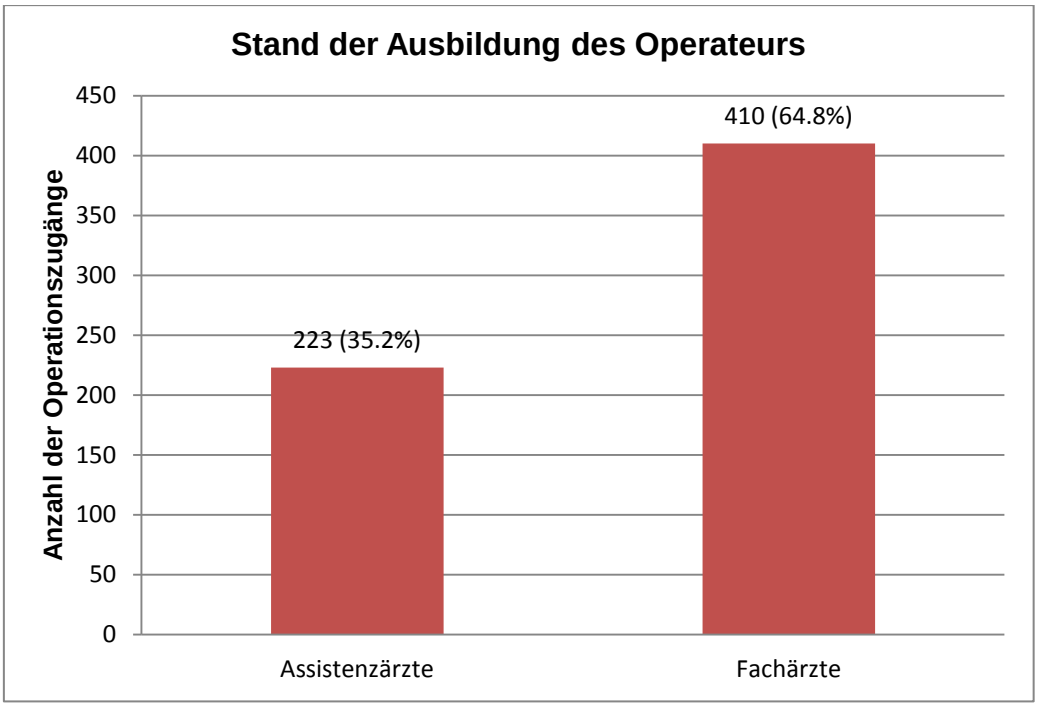

Abb. 31: Ausbildungsstand des Operateurs zum Zeitpunkt der Augmentation in Bezug auf die Gesamtzahl der Operationszugänge (n=633). (Bundeswehrkrankenhaus Ulm (2009-2011))

3.2 Autologe augmentative Verfahren

Zur Erweiterung des Indikationsbereichs einer Implantatbehandlung gehörte vor allem das Beheben vorhandener Atrophien. Bei allen Alveolarkammplastiken wurden autogene Knochentransplantate angelagert und fixiert.
Im Folgenden sind die Art und Häufigkeit der verschiedenen Knochenentnahme-Techniken sowie die Anzahl der Operationszugänge beschrieben.

3.2.1 Regionen der Knochenentnahme

Bei 40.1% der Patienten (n=112 von 279) wurden laterale Augmentationen mit Transplantaten aus der Crista zygomaticoalveolaris durchgeführt. Bei 30.8% der Patienten (n=86 von 279) wurden laterale Augmentationen nach Knochenentnahme aus dem Ramus mandibulae, bei 3.2% der Patienten (n=9 von 279) laterale Augmentationen nach Knochenentnahme aus der Unterkiefersymphyse, und bei 13.8% der Patienten (n=38 von 279) laterale

Augmentationen kombiniert mit bilateralen Sinusbodenelevationen mit Beckenkammknochen durchgeführt. Sinusbodenelevationen mit autologen Knochenspänen von der lateralen Sinuswand erhielten 12.1% (n=34 von 279) der Studienpatienten (Abbildung 32).

Insgesamt wurden 456 atrophierte Kieferkammabschnitte mit autologen Knochenblöcken oder Knochenspänen augmentiert. In 24.7% der Kieferkammabschnitte (n=113 von 456) wurde ein Knochentransplantat aus der Crista zygomaticoalveolaris verwendet. Vom Ramus mandibulae stammten 22.8% (n=104 von 456) der Knochenaugmentate, Kinntransplantate wurde in 2.4% (n=11 von 456) der Fälle verwendet. Insgesamt wurden 38 Beckenkammentnahmen durchgeführt und 192 atrophierte Kieferkammabschnitte (42.1%) mit diesem Knochen augmentiert. Dabei wurden bei 20 von 38 Operationen Knochenblöcke jeweils in allen vier Quadraten (Ober- und Unterkiefer beidseits) und bei 18 von 38 Fällen die Knochenblöcke jeweils im ersten und zweiten Quadrat (nur Oberkiefer) eingebracht (insgesamt 116 Knochenblöcke). Eine Sinusbodenelevation mit autologer Spongiosa aus der Beckenschaufel wurde gleichzeitig bilateral in allen 38 Patienten (n=76 Sinusbodenelevationen) durchgeführt. Es wurden 36 (7.8%) Sinusbodenelevationen mit Knochenspänen aus der lateralen Maxilla durchgeführt. Bei den insgesamt 112 Sinusbodenelevationen (76 mit Knochenspänen vom Beckenkamm und 36 von der lateralen Maxilla) wurden die Implantate immer in einem zweizeitigen Vorgehen inseriert (Abbildung 33).

Einen detaillierten Überblick der verschiedenen Knochenentnahme-Methoden in Bezug auf die Patientenanzahl und die Anzahl der zu augmentierenden Kieferkammabschnitte bieten die Abbildungen 32 und 33 sowie die Tabelle 1.

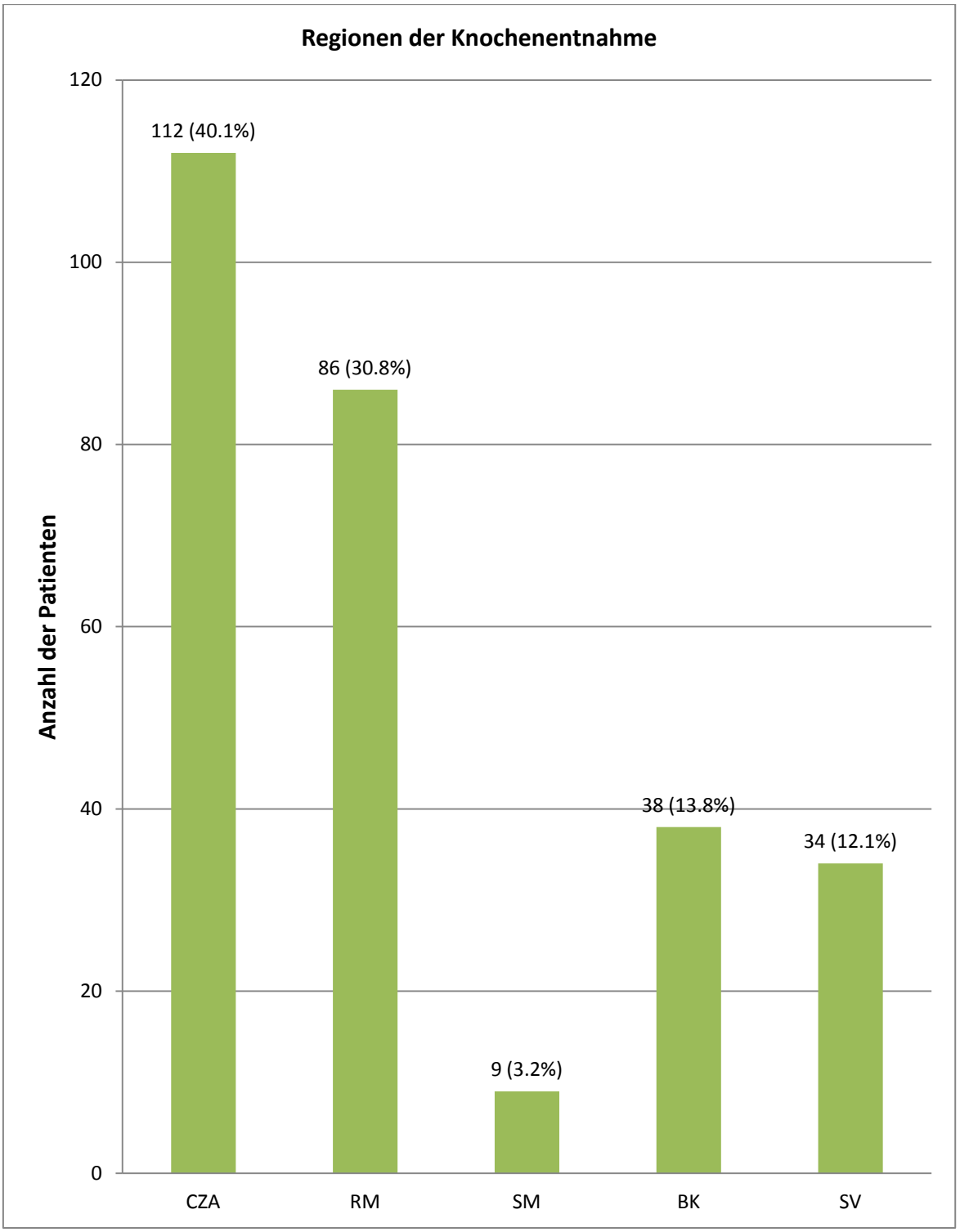

Abb. 32: Regionen der Knochenentnahme in Bezug auf die Patientenanzahl (n=279). (Bundeswehrkrankenhaus Ulm (2009-2011))

CZA: Crista zygomaticoalveolaris

RM: Ramus mandibulae (retromolar)

SM: Symphysis mandibulae (Kinn)

BK: Beckenkamm

SV: Sinusvorderwand

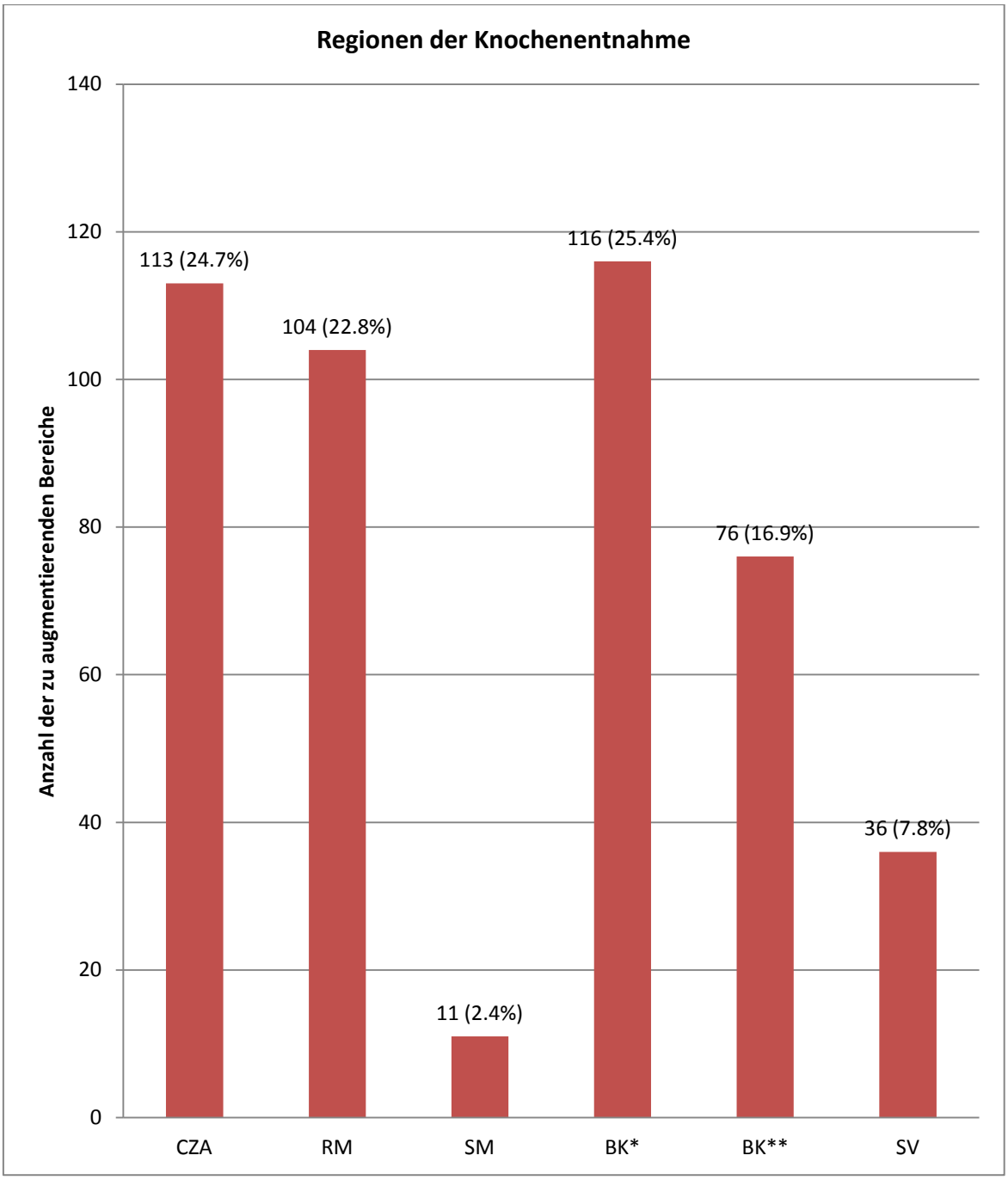

Abb. 33: Regionen der Knochenentnahme in Bezug auf die Anzahl der zu augmentierenden Knochenbereiche (n=456). (Bundeswehrkrankenhaus Ulm (2009-2011))

CZA: Crista zygomaticoalveolaris

RM: Ramus mandibulae (retromolar)

SM: Symphysis mandibulae (Kinn)

BK*: Beckenkamm für Alveolarkamm-Augmentation

BK**: Beckenkamm für Sinusbodenelevation

SV: Sinusvorderwand

Tab. 1: Patienten- und Augmentationsanzahl in Bezug auf die Knochenentnahme-Region (Patienten: n=279, Augmentationen: n=456). (Bundeswehrkrankenhaus Ulm (2009-2011))

Regionen der Knochenentnahme	**Patienten (n) / Knochentransplantate (n)**
Crista zygomaticoalveolaris	112 /113
Ramus mandibulae (retromolar)	86/104
Symphysis mandibulae (Kinn)	9/11
Beckenkamm zur Alveolarkamm-Augmentation	38/116
Beckenkamm zur Sinusbodenelevation	38/76
Laterale Maxilla zur Sinusbodenelevation	34/36
Gesamt	**279/456**

3.2.2 Operative Zugänge

Zur übersichtlicheren Darstellung der Ergebnisse dieser Studie bezüglich der auftretenden Komplikationen nach augmentativen Eingriffen wurde die Gesamtzahl der operativen Zugänge berücksichtigt.

Die Operationszugänge bei den augmentierten Patienten wurden wie folgt bewertet:

- Knochenentnahme aus der Crista zygomaticoalveolaris oder dem Ramus mandibulae (retromolar) = 1 operativer Zugang
- Einlagerung und Fixierung des Knochenblocks in der Empfängerregion nach Entnahme aus der Crista zygomaticoalveolaris oder dem Ramus mandibulae = 1 operativer Zugang
- Augmentation aus der Symphysis mandibulae (Kinn) = 1 operativer Zugang (derselbe Zugang für Knochenentnahme und Knocheneinlagerung)

- Sinusbodenelevationen mit Knochenmaterial aus der lateralen Maxilla = 1 operativer Zugang (derselbe Zugang für Knochenentnahme und Knocheneinlagerung)
- Knochenentnahme aus dem Beckenkamm = 1 operativer Zugang
- Alveolarkamm-Augmentation mit Knochen vom Beckenkamm in allen vier Quadraten (Ober- und Unterkiefer beidseits) = 4 operative Zugänge
- Alveolarkamm-Augmentation mit Knochen vom Beckenkamm im ersten und zweiten Quadrat (nur Oberkiefer beidseits) = 2 operative Zugänge

Die Operationszugänge in Bezug auf die Methode der Knochenentnahme sind wie folgt aufgeteilt:

Tab. 2: Aufteilung der Operationszugänge in Bezug auf die Methode der Knochenentnahme (n=633). (Bundeswehrkrankenhaus Ulm (2009-2011))

Methode der Knochenentnahme	Entnahme-Region	Empfänger-Region	**Operative Zugänge**
Crista zygomaticoalveolaris	113	113	226
Ramus mandibulae (retromolar)	104	104	208
Symphysis mandibulae (Kinn)	9	9 (selbige)	9
Beckenkamm für Alveolarkamm-Augmentation im Ober- und Unterkiefer bilateral	38	20x4=80	38+80=118
Beckenkamm für Alveolarkamm-Augmentation im Oberkiefer bilateral	38 (dieselbe)	18x2=36	36
Laterale Maxilla für Sinusbodenelevation	36	36 (selbige)	36
Gesamt			**633**

Alle 113 Knochenaugmentate aus der Crista zygomaticoalveolaris wurden in atrophierten Bereichen des Oberkiefers transplantiert. 111 der 112 Patienten, die einen Knochentransplantat aus der Crista zygomaticoalveolaris erhielten, wurden in einem Kieferbereich augmentiert; ein Patient wurde in zwei Bereichen augmentiert.

68 der 86 Patienten mit Knochenentnahme von retromolar wurden in einem Kieferabschnitt augmentiert, während 18 Patienten in zwei Kieferabschnitten augmentiert wurden. Von den insgesamt 104 Knochenaugmentate, die aus der retromolaren Region entnommen wurden, wurden 82 in zahnlosen Arealen des Unterkiefers und 22 in zahnlosen Arealen des Oberkiefers transplantiert.

7 der 9 Patienten, die ein Kinntransplantat erhielten, wurden in einem atrophierten Bereich, während zwei Patienten in zwei atrophierten Bereichen des Unterkiefers augmentiert wurden.

20 der 38 Patienten, die sich Beckenkammoperationen unterzogen hatten, wurden im Ober- und Unterkiefer bilateral augmentiert und die restlichen 18 Patienten wurden nur im Oberkiefer bilateral augmentiert.

32 Patienten erhielten unilateralen Sinusbodenelevationen mit Knochenspänen von der lateralen Maxilla während in 2 Patienten eine bilaterale Sinusbodenelevation durchgeführt wurde.

Die Operationszugänge in Bezug zum Kiefer sind wie folgt aufgeteilt:

Tab. 3: Aufteilung der Operationszugänge in Bezug zum Kiefer (n=595). (Bundeswehrkrankenhaus Ulm (2009-2011))

Methode der Knochenentnahme	Operationszugänge Oberkiefer	Operationszugänge Unterkiefer
Crista zygomaticoalveolaris	113 Entnahmen + 113 Augmentationen =226	-
Ramus mandibulae (retromolar)	22 Augmentationen	104 Entnahmen + 82 Augmentationen =186
Symphysis mandibulae (Kinn)	-	9 Entnahmen + Augmentationen =9
Beckenkamm für Alveolarkamm-Augmentation im Ober- und/oder Unterkiefer	38x2 (bilateral) =76	20x2 (bilateral) =40
Laterale Maxilla für Sinusbodenelevation	36 Entnahmen + Augmentationen =36	-
Gesamt	**360**	**235**

3.2.3 Entnahme- und Empfängerregionen

Zur Vereinfachung der Präsentation der aufgetretenen Komplikationen nach augmentativen Eingriffen wurde die Gesamtzahl der Entnahme- und Empfängerregionen der Studienpatienten berücksichtigt.
Insgesamt gab es in unserem Patientenkollektiv 300 Entnahmeregionen und 456 Empfängerregionen. Eine detaillierte Auflistung bietet Tabelle 4.

Tab. 4: Aufteilung der Entnahme- und Empfängerregionen in Bezug auf die Knochenentnahmeregion. (Bundeswehrkrankenhaus Ulm (2009-2011))

Regionen der Knochenentnahme	Entnahmeregion	Empfängerregion
Crista zygomaticoalveolaris	113	113
Ramus mandibulae (retromolar)	104	104
Symphysis mandibulae (Kinn)	9	11
Beckenkamm für Alveolarkamm-Augmentation im Ober- und Unterkiefer bilateral	38	80
Beckenkamm für Alveolarkamm-Augmentation im Oberkiefer bilateral	38	36
Beckenkamm für Sinusbodenelevation	38	76
Laterale Maxilla für Sinusbodenelevation	36	36
Gesamt	**300**	**456**

3.2.4 Augmentationsregionen

Initial wurden bei der Implantatberatung von den 279 Studienpatienten, insgesamt 546 Implantate in 546 zu augmentierenden Zahnregionen geplant.

Als Augmentationsregion wurde die atrophierte Zahnregion, welche ursprünglich geplant wurde zu implantieren und vorher zu augmentieren, definiert. Jede Augmentationsregion entspicht einer Implantatinsertionsregion. Die Anzahl der initial geplanten Implantaten ist somit gleich der Anzahl der Augmentationsregionen (n=546).

Zur Augmentation dieser 546 zahnlosen Regionen waren insgesamt 456 augmentative Eingriffe notwendig. Dieses Missverhältnis erklärt sich durch die Tatsache, dass bei einigen augmentativen Eingriffen mehrere Zahnregionen in einem Kieferkammbereich im Rahmen eines Eingriffs augementiert wurden. Als Augmentationsbereich wurde somit der zu augmentierenden Kieferkammbereich mit einer Breite von mindestens einer Zahnregion und zusätzlich die einzelnen Zahnregionen definiert.

Dabei wurden im Rahmen der 456 augmentativen Eingriffe in 392 Fällen eine Einzelzahnregion augementiert. In 38 Fällen wurden während des Eingriffs 2 Zahnregionen und in 26 Fällen wurden 3 Zahnregionen augmentiert (Abbildung 34).

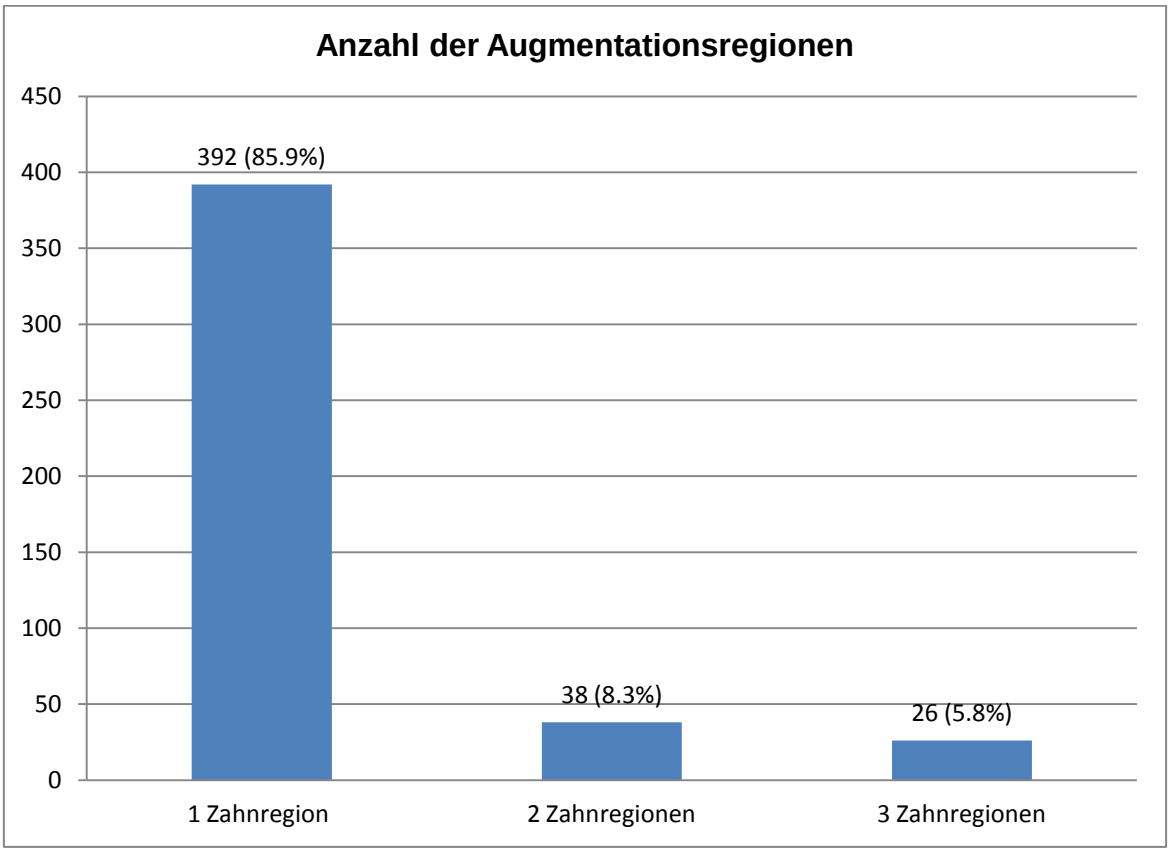

Abb. 34: Anzahl der Augmentationsregionen in Bezug auf die Zahl der Augmentationsbereiche. (Bundeswehrkrankenhaus Ulm (2009-2011))

* Gesamtzahl der Augmentationsbereiche (=Anzahl der zusammenhängenden Augmentationsregionen) = 456

** Gesamtzahl der Augmentationsregionen (=Anzahl der Zahnregionen, welche ursprünglich geplant wurden zu implantieren und vorher zu augmentieren)

3.3 Komplikationen nach Augmentation

Bei 32.9% (n=92 von 279) der Patienten dieser Studie traten im Laufe der Behandlung zu verschiedenen Zeitpunkten Komplikationen auf (Abbildung 35).

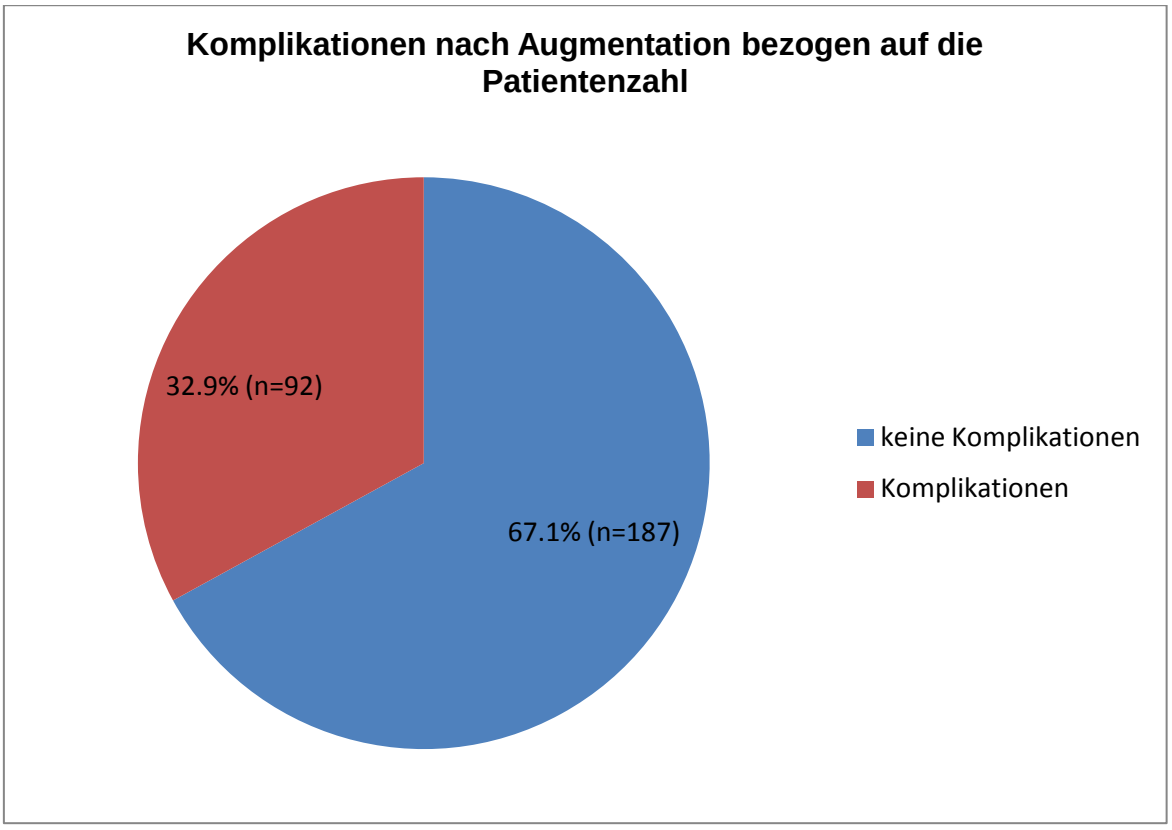

Abb. 35: Häufigkeit der Komplikationen aufgeschlüsselt auf die Patienten, welche präimplantologisch augmentiert wurden (n=279). (Bundeswehrkrankenhaus Ulm (2009-2011))

Die Art und Häufigkeit der intraoperativ und postoperativ aufgetretenen Komplikationen sind in den Kapiteln 3.3.1 bis 3.3.6 detailliert beschrieben:

3.3.1 Komplikationen bezogen auf die Zahl der Operationszugänge

Im Bereich der 633 operativen Zugänge traten insgesamt109 Komplikationen auf, was einer Häufigkeit von 17.2% entspricht (Abbildung 36).

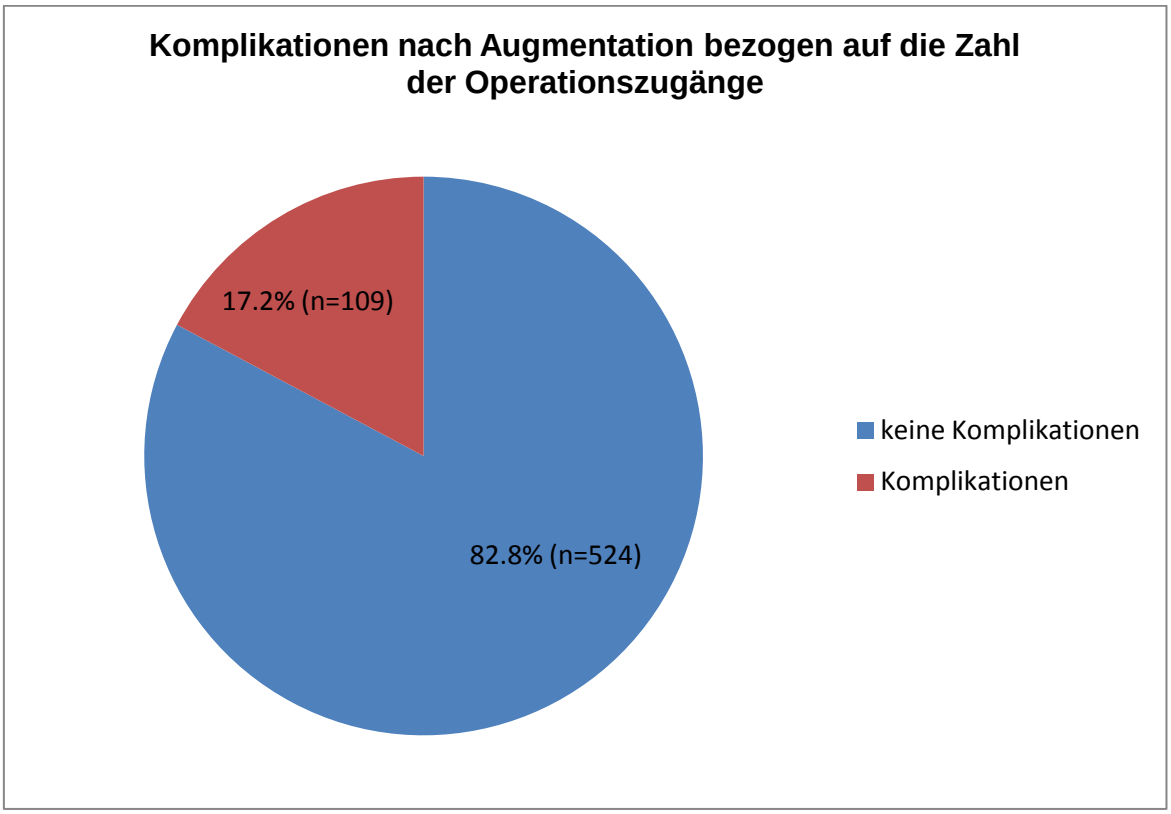

Abb. 36: Häufigkeit der Komplikationen aufgeschlüsselt auf die Zahl der Operationszugänge (n=663). (Bundeswehrkrankenhaus Ulm (2009-2011))

3.3.2 Komplikationen bezogen auf die Zahl der Entnahmeregionen

Eine Komplikation in der Entnahmeregion war in 6.3% (n=19 von 300) der Fälle bei 6.8% (n=19 von 279) der Patienten festzustellen (Abbildung 36).

Dabei wurden intraoperativ 11 (3.3%; n=11 von 300) Perforationen der Schneider'schen Membran (MAV) registriert und 8 (2.6%; n=8 von 300) postoperativen Wundinfektionen beobachtet (Abbildung 37). Details zu den intraoperativ aufgetretenen Sinusmembran-Perforationen sind vom Kapitel 3.3.4 zu entnehmen.

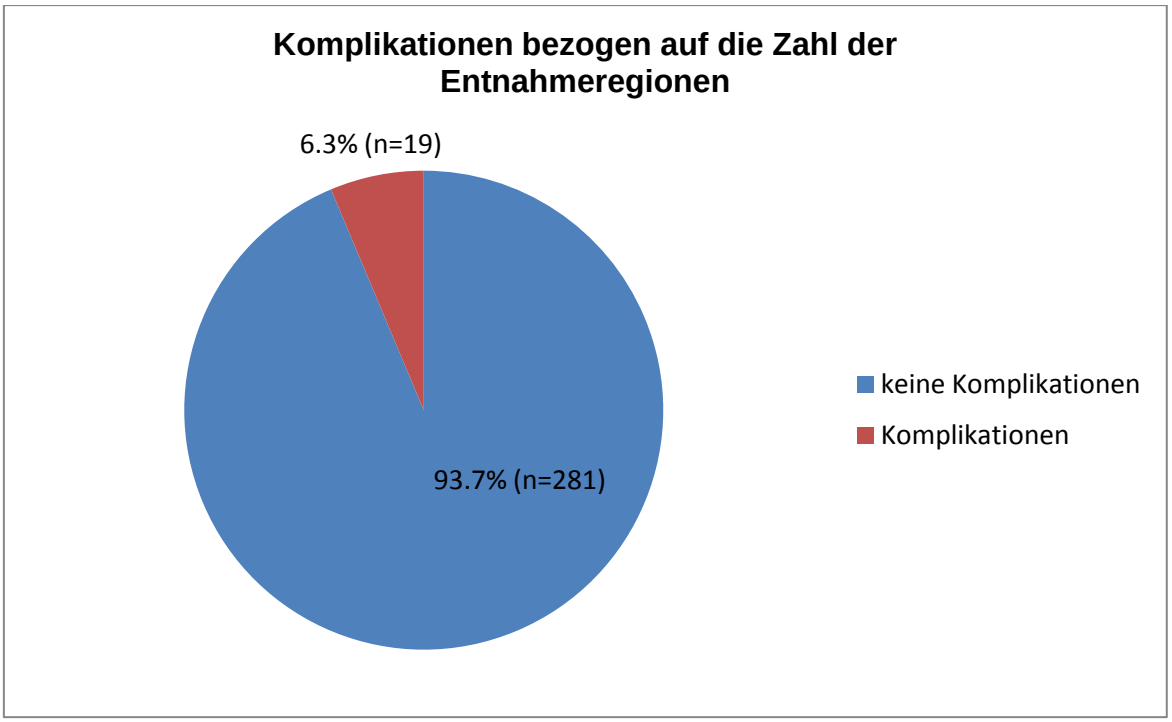

Abb. 36: Häufigkeit der Komplikationen aufgeschlüsselt auf die Zahl der Entnahmeregionen (n=300). (Bundeswehrkrankenhaus Ulm (2009-2011))

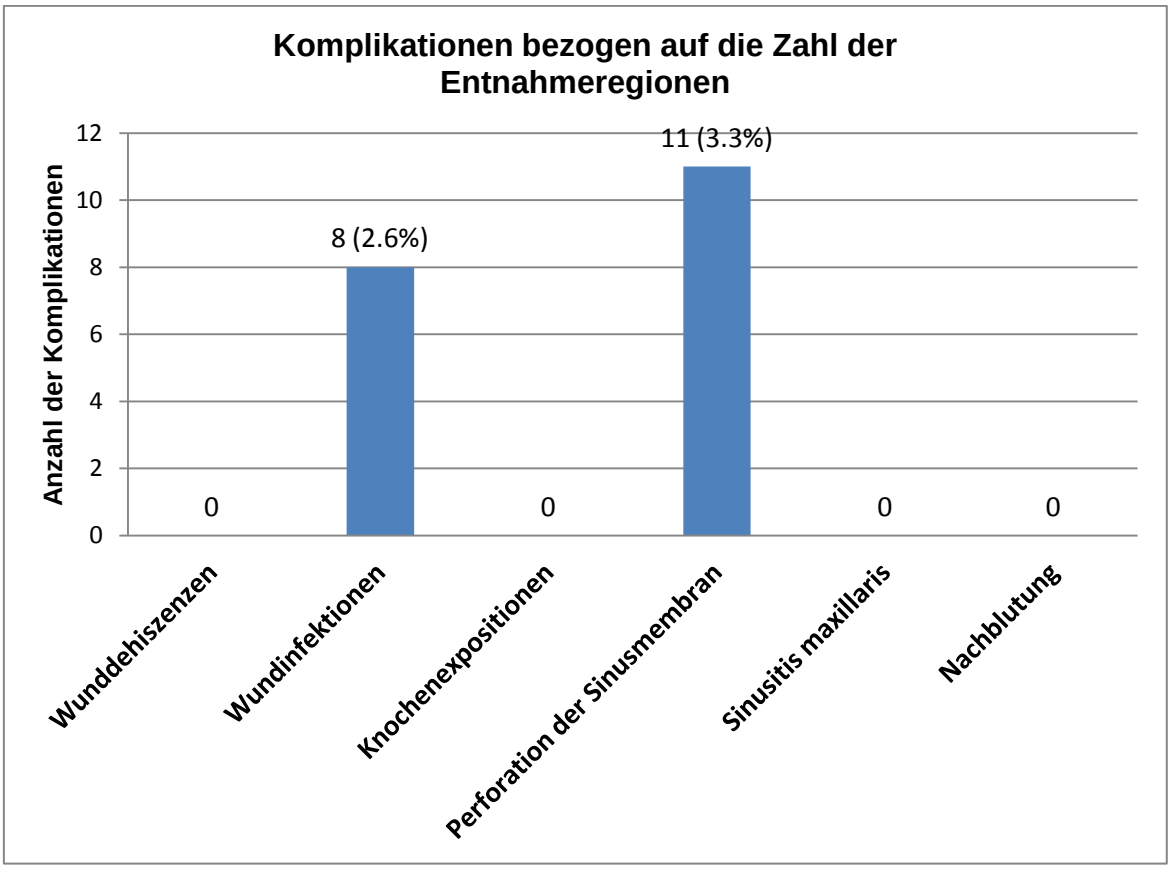

Abb. 37: Art und Häufigkeit der Komplikationen aufgeschlüsselt auf die Zahl der Entnahmeregionen (n=300). (Bundeswehrkrankenhaus Ulm (2009-2011))

Es folgt eine detaillierte Übersicht der Komplikationsraten hinsichtlich der entsprechenden Entnahmeregion:

- Crista zygomaticoalveolaris

Eine Knochenentnahme aus der Crista zygomaticoalveolaris führte in 3.5% (n=4 von 113) der Fälle zu postoperativen Wundinfektionen. Wunddehiszenzen, Knochenexpositionen, Nachblutungen oder Symptome einer Sinusitis maxillaris kamen bei keinem der Patienten vor.

- Ramus mandibulae (retromolar)

In 2.8% (n=3 von 104) der Fälle nach Knochenentnahme aus der retromolaren Region bei 3.4% (n=3 von 86) der Patienten traten postoperativen Wundinfektionen auf. Zu Wunddehiszenzen, Knochenexpositionen oder Nachblutungen kam es dagegen in keinem der Fälle.

- Symphysis mandibulae (Kinn)

Die Knochenentnahme aus der Kinnregion führte in keinem Fall zu postoperativen Komplikationen in der Entnahmeregion.

- Beckenkamm (Sinusbodenelevationen und Blockaugmentationen)

Nach Knochenentnahme aus dem Beckenkamm trat in einem Fall (2,6%; n=1 von 38) eine eitrige Hautinfektion in der Entnahmeregion auf. Wunddehiszenzen, Knochenexpositionen, Sensibilitätsstörungen sowie Nachblutungen waren in keinem Fall festzustellen.

- Laterale Maxilla (Sinusbodenelevationen)

Nach Entnahme von autologen Knochen von der lateralen Sinuswand mittels Safescraper® zur Durchführung einer Sinusbodenelevation traten keine postoperative Komplikationen auf.

Die Prozentangabe der Häufigkeit der verschiedenen Komplikationen in der Abbildung 38 bezieht sich auf die Gesamtzahl der Entnahmeregionen (n=300).

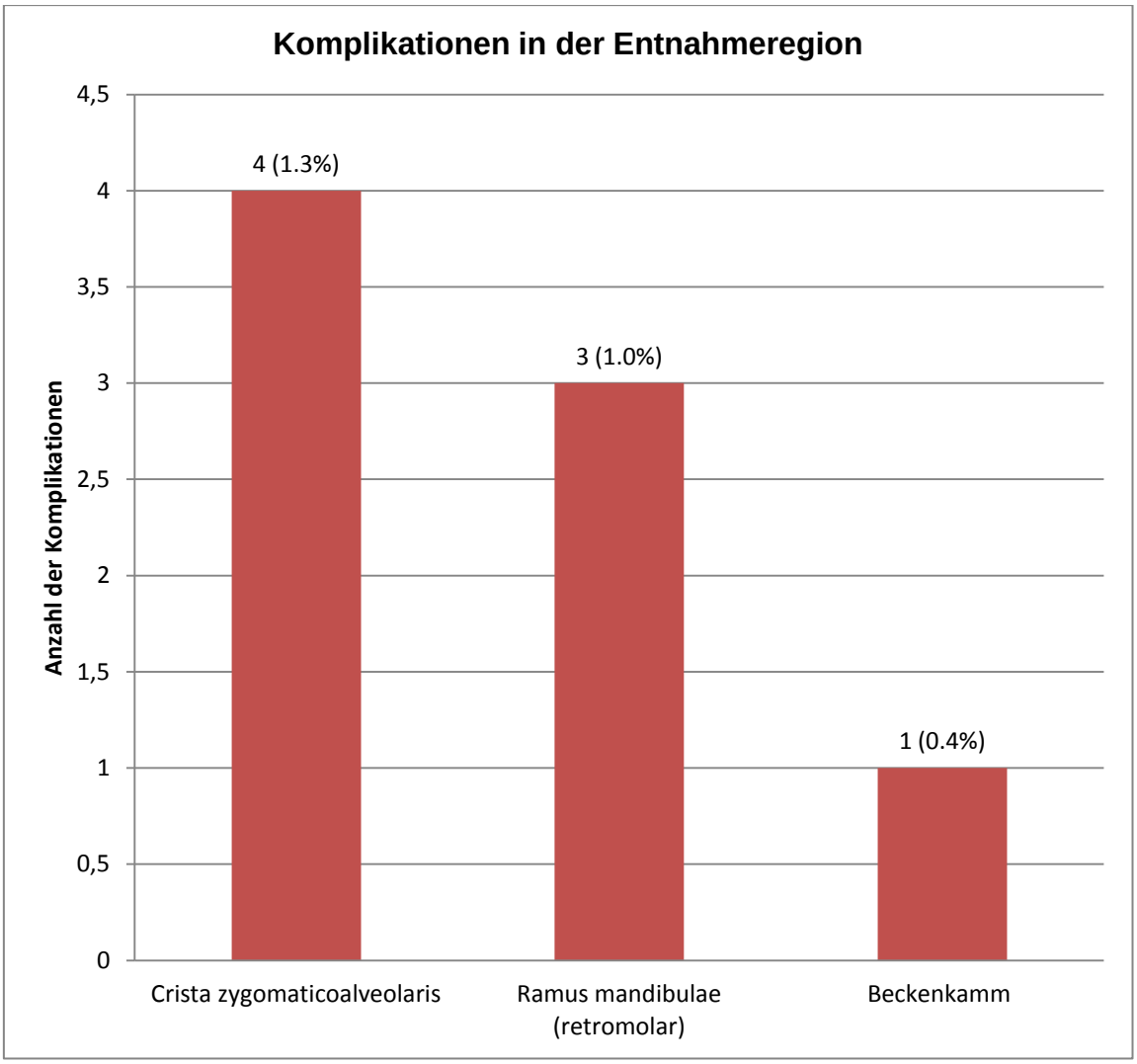

Abb. 38: Art und Häufigkeit der Komplikationen in der Entnahmeregion aufgeschlüsselt auf die verschiedenen Regionen der Knochenentnahme (n=300). (Bundeswehrkrankenhaus Ulm (2009-2011))

3.3.3 Komplikationen bezogen auf die Zahl der Empfängerregionen

Eine postoperative Komplikation in der Empfängerregion wurde in 15.3% (n=70 von 456) der Fälle bei 25.1% (n=70 von 279) der Patienten festgestellt (Abbildung 39).

Insgesamt stellten die Wunddehiszenzen die häufigste chirurgische Komplikation dar (Abbildung 40). Diese traten bei 5.2% (n=24 von 456) der Fälle innerhalb der ersten 2 Wochen nach Augmentation auf. Darunter waren 21 Nahtdehiszenzen ohne Membranexposition und 3 mit Membranexposition zu diagnostizieren.

Zweithäufigste Komplikation war das Aufkommen von erschwerten Wundinfektionen bzw. Abszessen in 4.8% (n=22 von 456) der Fälle.
In 4.6% (n=21 von 456) der Empfängerregionen zeigten sich postoperativ Nahtdehiszenzen mit freiliegenden knöchernen Arealen. In 6 dieser Fälle war zusätzlich eine Lockerung der Osteosyntheseschrauben festzustellen. Die Nahtdehiszenzen wurden vom Behandler klinisch zum Zeitpunkt der Nachuntersuchung 10-14 Tage nach Augmentation festgestellt.

Eine postoperative akute Sinusitis maxillaris trat mit einer Häufigkeit von 0.4% (n=2 von 456) auf. Eine postoperative Nachblutung kam nur in einer (0.2%; n=1 von 456) der operierten Empfängerregionen vor. Der betroffene Patient stand unter einer Antikoagulationstherapie mit Marcumar.

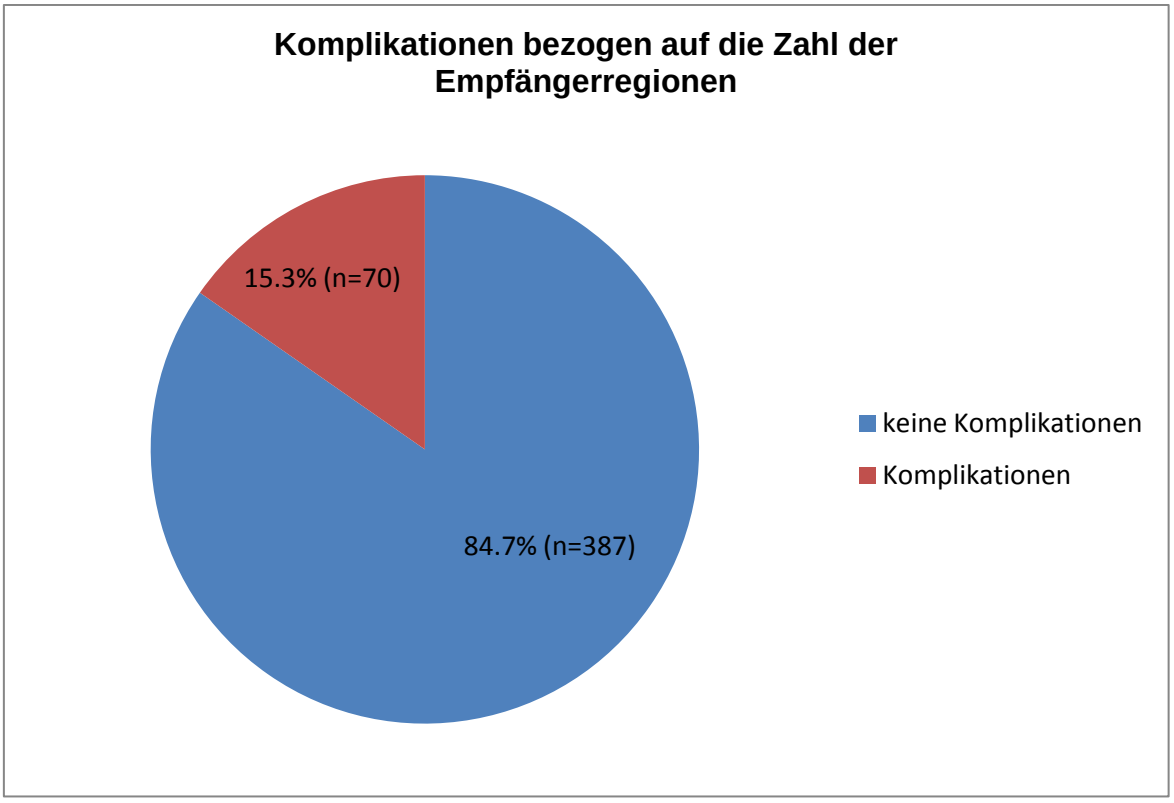

Abb. 39: Häufigkeit der Komplikationen aufgeschlüsselt auf die Zahl der Empfängerregionen (n=456). (Bundeswehrkrankenhaus Ulm (2009-2011))

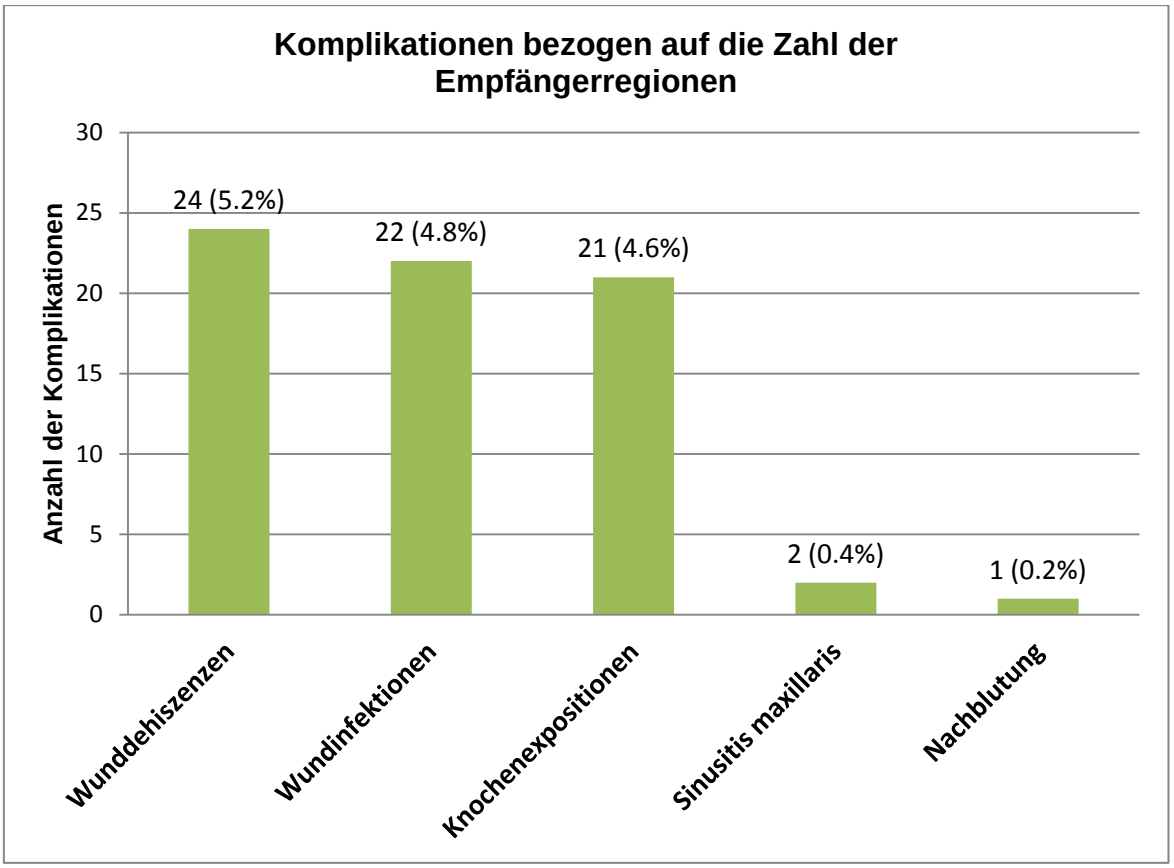

Abb. 40: Art und Häufigkeit der Komplikationen bezogen auf die Zahl der Empfängerregionen (n=456). (Bundeswehrkrankenhaus Ulm (2009-2011))

Es folgt eine detaillierte Übersicht der Komplikationsraten hinsichtlich der entsprechenden Empfängerregion in Bezug auf die Region der Knochenentnahme:

- Crista zygomaticoalveolaris

Eine Augmentation mit Knochenentransplantaten aus der Crista zygomaticoalveolaris führte in 17.6% (n=20 von 113) der Fälle bei 17.8% (n=20 von 112) der Patienten zu einer postoperativen Komplikation in der Empfängerregion. Darunter waren 7.0% (n=8 von 113) Wunddehiszenzen, 4.4% (n=5 von 113) Wundinfektionen und 6.1% (n=7 von 113) Knochenexpositionen zu erkennen. Nachblutungen oder Symptome einer Sinusitis maxillaris kamen in keinem der Patienten vor.

- Ramus mandibulae (retromolar)

Knochenaugmentationen aus der retromolaren Region führten in 16.3% (n=17 von 104) der Fälle bei 19.7% (n=17 von 86) der Patienten zu einer postoperativen Komplikation in der Empfängerregion. Darunter traten in 3.8% (n=4 von 104) der Fälle Wunddehiszenzen, in 5.7% (n=6 von 104) der Fälle Wundinfektionen und in 6.7% (n=7 von 104) der Fälle Knochenexpositionen auf. Nachblutungen oder Symptome einer Sinusitis maxillaris kamen in keinem der Patienten vor.

- Symphysis mandibulae (Kinn)

Eine Knochenentnahme aus der Kinnregion führte in 18.1% (n=2 von 11) der Fälle bei 22.2% (n=2 von 9) der Patienten zu einer postoperativen Komplikation in der Empfängerregion. Bei einem Fall trat eine Wundinfektion (9,1%; n=1 von 11) auf und bei dem zweiten Fall war eine Knochenexposition (9,1%; n=1 von 11) des augmentierten Bereichs zu diagnostizieren. Wunddehiszenzen ohne Knochenexposition oder Nachblutungen kamen nicht vor.

- Beckenkamm

Nach Augmentationen mit Knochen vom Beckenkamm traten in 12.0% (n=14 von 116) der Fälle bei 36.8% (n=14 von 38) der Patienten postoperativen Komplikationen in der Empfängerregion auf. Darunter waren 0.8% (n=1 von 116) Wunddehiszenzen, 5.1% (n=6 von 116) Wundinfektionen und 5.1% (n=6 von 116) Knochenexpositionen. In einem Fall (0.8%; n=1 von 116) kam es zur Nachblutung im augmentierten Bereich. Symptome einer postoperativen Sinusitis maxillaris wurden nicht dokumentiert.

- Sinusbodenelevation mit Knochenspänen von der lateralen Maxilla

Es kam in keinem der 36 Sinusbodenelevationen bei 34 Patienten mit Knochen von der lateralen Sinuswand zu einer postoperativen Komplikation in der Empfängerregion.

- Sinusbodenelevation mit Spongiosa aus der Beckenschaufel

Komplikationen nach Sinusbodenelevationen mit autologem Knochen aus der Beckenschaufel traten in 22.3% (n=17 von 76) der Fälle bei 44.4% (n=17 von 38)

der Patienten auf. Es handelte sich in 14.4% (n=11 von 76) der Fälle um Wunddehiszenzen und in 5.2% (n=4 von 76) der Fälle um Wundinfektionen des augmentierten Kieferkammabschnittes. Zwei (5.2%; n=2 von 38) Patienten wiesen postoperativ Anzeichen einer bakteriell bedingten Sinusitis maxillaris auf.

Die Prozentangabe der Häufigkeit der verschiedenen Komplikationen in der Abbildung 41 bezieht sich auf die Gesamtzahl der Empfängerregionen (n=456).

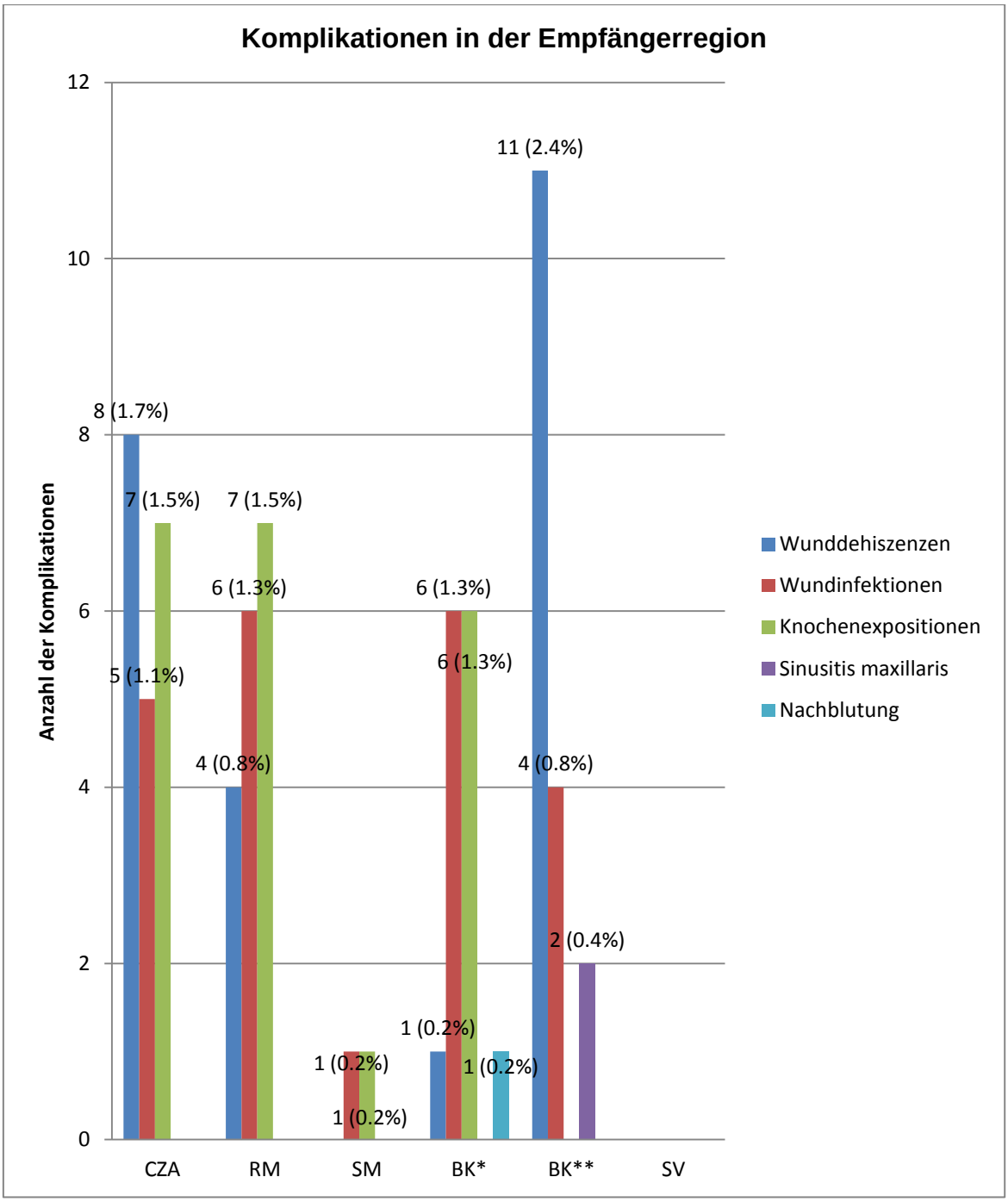

Abb. 41: Art und Häufigkeit der Komplikationen in der Empfängerregion aufgeschlüsselt auf die verschiedenen Regionen der Knochenentnahme (n=456). (Bundeswehrkrankenhaus Ulm (2009-2011))

CZA: Crista zygomaticoalveolaris

RM: Ramus mandibulae (retromolar)

SM: Symphysis mandibulae (Kinn)

BK*: Beckenkamm für Alveolarkamm-Augmentation

BK**: Beckenkamm für Sinusbodenelevation

SV: Sinusvorderwand

3.3.4 Intraoperative Perforation der Schneider'schen Membran

Es wurden insgesamt 225 Knochenaugmentationen im posterioren Oberkiefer mit Beteiligung der Schneider'schen Membran durchgeführt. Darunter waren:
- 113 Knochenentnahmen aus der Crista zygomaticoalveolaris
- 36 Sinusbodenelevationen mit Knochenspänen von der lateralen Maxilla
- 76 Sinusbodenelevationen mit Spongiosa aus der Beckenschaufel

Bei diesen 225 Operationen im posterioren Oberkieferbereich kam es laut Dokumentation trotz vorsichtigem Operationsverfahrens in 4.8% (n=11 von 225) der Fälle bei 11 Patienten intraoperativ zu einer Perforation der Schneider'schen Membran. In den übrigen Fällen blieb die Kieferhöhlenschleimhaut makroskopisch intakt.
Es handelte sich bei allen 11 Fällen um Sinusbodenelevationen mit Knochenmaterial aus dem Beckenkamm, dies entspricht eine Perforationsrate von 9.8% (n=11 von 112) bei allen Sinusbodenelevationen dieser Studie. Die aufgetretene Sinusmembran-Perforation wurde bei allen Fällen intraoperativ versorgt (siehe Kapitel 3.3.7) und die Knocheneinlagerung erfolgte weiter ohne die Operation abbrechen zu müssen. Bei 36.3% (n=4 von 11) der Fälle mit perforierter Sinusmembran kam es zu postoperativen Wundinfektionen. Allerdings trat bei keinem dieser Fälle eine postoperative Sinusitis maxillaris auf. Bei den restlichen 7 Fällen gestaltete sich der postoperative Wundverlauf komplikationslos. Bei den Patienten mit intakter Sinusmembran kam es in 10.8% (n=11 von 101) der Fälle zu postoperativen Wunddehiszenzen und in 1.9% (n=2 von 101) der Fälle zu einer akuten Sinusitis maxillaris. Die Behandlung dieser Fälle ist im Kapitel 3.3.7 detailliert beschrieben.

Es kam in keinem Fall dieser Studie zu einer Perforation der Schneider`schen Membran bei Knochenentnahmen aus der Crista zygomaticoalveolaris oder während Sinusbodenelevationen mit Knochenmaterial aus der lateralen Sinuswand (Abbildung 42).

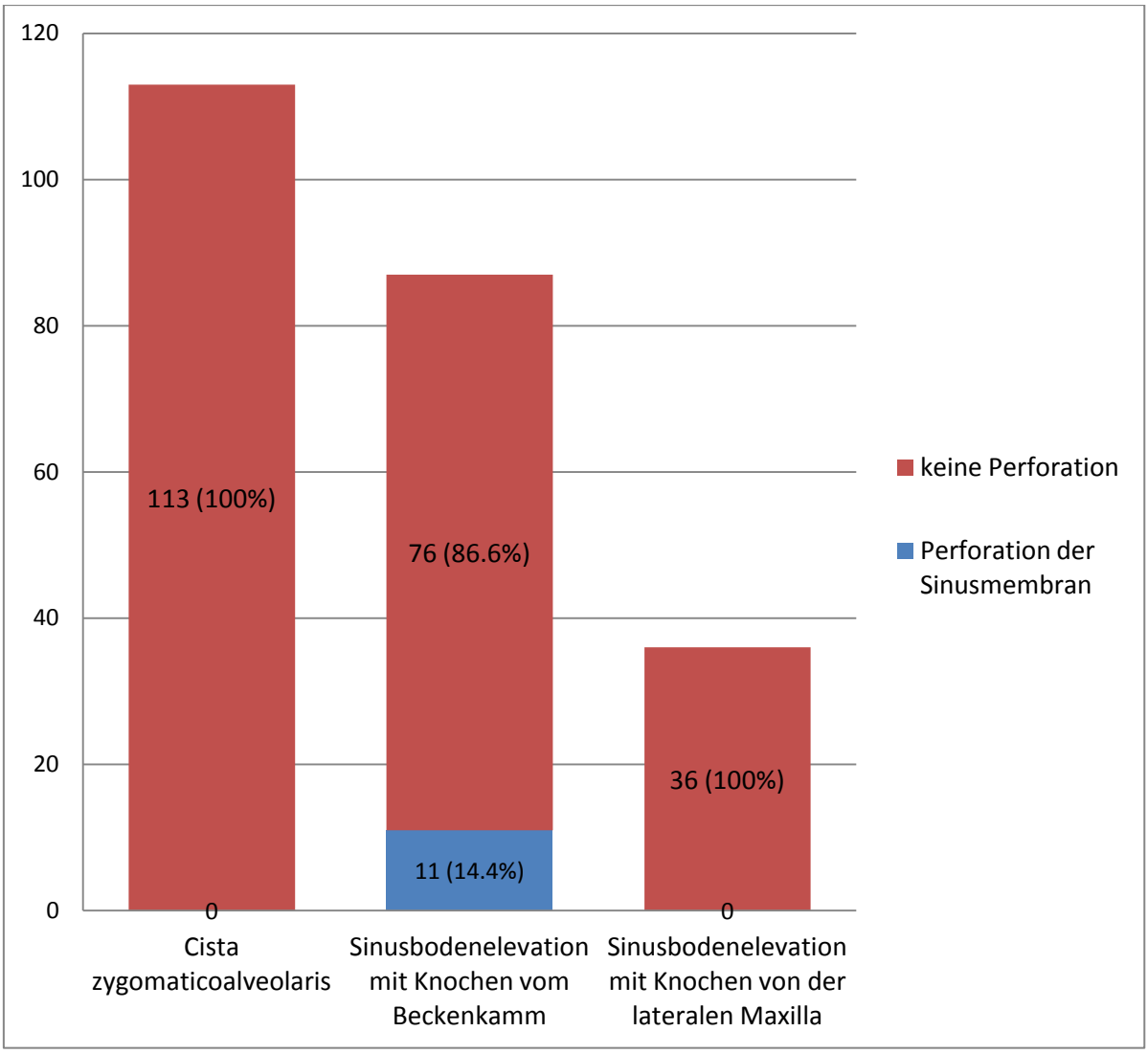

Abb. 42: Häufigkeit intraoperativ auftretender Perforation der Schneider'schen Membran bei Augmentationen und Entnahmen im posterioren Oberkieferbereich (n=225). (Bundeswehrkrankenhaus Ulm (2009-2011))

3.3.5 Sensibilitätsstörungen

Temporäre Sensibilitätsstörungen in untersuchten Patientenkollektiv traten nach augmentativen Eingriffen bei 7.1% (n=20 von 279) der Patienten auf. Diese waren zum Zeitpunkt der Nachkontrolle bzw. Fadenentfernung 10-14 Tage nach Augmentation festzustellen. Allen Patienten wurden einem regelmäßigen Recall bis zur vollständigen Widerherstellung der Nervenfunktion unterzogen. Es kam in keinem Studienfall zu einer postoperativen Anästhesie bzw. einem permanenten Sensibilitätsausfall. Zum Zeitpunkt der Implantation war es bei allen diesen Patienten zu einer kompletten restitutio ad integrum der Hypästhesie gekommen.

Bei Operationen im Unterkiefer (104 Augmentationen von retromolar, 11 Augmentationen vom Kinnbereich und 40 Augmentationen mit Knochen vom Beckenkamm) kam es in 7.1% (n=11 von 155) der Fälle bei 11 Patienten zu einer postoperativen Hypästhesie im Versorgungsgebiet der N. alveolaris inferior. Bei 3 von diesen 11 Patienten war zusätzlich eine Hypästhesie im Versorgungsgebiet des N. lingualis festzustellen; dies entspricht einer Häufigkeit von 1.9% (n=3 von 155) (Abbildung 43).
Eine isolierte Hypästhesie im Ausbreitungsgebiet des N. lingualis trat nicht auf. Alle Fälle mit postoperativer Sensibilitätsstörung des N. alveolaris inferior und N. lingualis wurden nach Augmentationen bzw. Knochenentnahmen vom dem Ramus mandibulae (retromolare Region) beobachtet.

Bei Operationen im Oberkiefer (113 Augmentationen von der Crista zygomaticoalveolaris, 36 Sinusbodenelevationen mit Knochen von der lateralen Maxilla und 76 Augmentationen mit Knochen vom Beckenkamm) kam es in 2.6% (n=6 von 225) der Fälle bei 6 Patienten zu einer postoperativen Hypästhesie im Versorgungsgebiet der N. infraorbitalis. Bei diesen 6 Fällen handelte sich um Knochentransplantationen aus der Crista zygomaticoalveolaris (Abbildung 43).

Es kam in keinem Fall nach Knochenentnahme vom Beckenkamm zu einer Sensibilitätsstörung im Ausbreitungsgebiet des N. cutaneus femoris lateralis.

Die Prozentangaben der Häufigkeit der aufgetretenen Sensibilitätsstörungen in der Abbildung 43 beziehen sich auf die Gesamtzahl der Operationen im Oberkiefer bzw. im Unterkiefer (Oberkiefer=155 bzw. Unterkiefer=225) analog zum betroffenen Nerv.

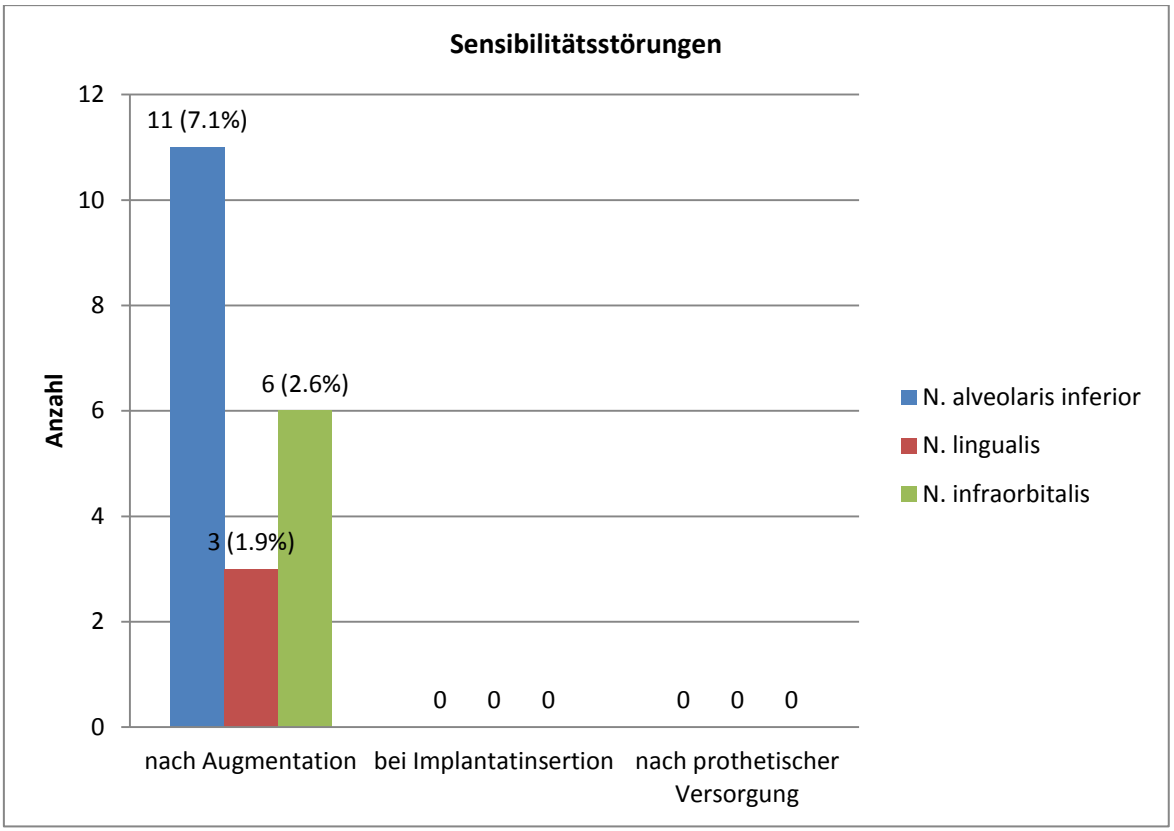

Abb. 43: Häufigkeit der postoperativ aufgetretenen Sensibilitätsstörungen zu den verschiedenen Behandlungszeitpunkten. (Bundeswehrkrankenhaus Ulm (2009-2011))

3.3.6 Transplantatverluste

Totale Transplantatverluste

Es wurden insgesamt 456 atrophierte Kieferkammabschnitte augmentiert. Diese beinhalteten insgesamt 546 atrophierte Zahnregionen. Dieses Missverhältnis ergibt sich daraus, dass ein zu augmentierenden Kieferkammbereich mehrere Zahnregionen enthalten kann, in die ein Implantat inseriert werden kann.

Als Kieferkammbereich vor Augmentation wurde ein atrophierter Kieferkammabschnitt mit einer Breite von mindestens einer Zahnregion und zusätzlich die einzelnen Zahnregionen definiert. Als Augmentationsregion wurde eine Zahnregion definiert, in welche ursprünglich geplant wurde zu implantieren und vorher zu augmentieren. Die Anzahl der Augmentationsregionen ist somit gleich der Anzahl der Implantatinsertionsregionen. Beispielsweise eine

Augmentation in den Regionen 011-012 mit einem Knochenblock wurde als einzelner augmentierter Kieferkammbereich berücksichtigt und ausgewertet auch wenn anschließend 2 Implantate in den Regionen 011-012 inseriert wurden. Ein weiteres Beispiel ist die Sinusbodenelevation. Diese wurde als Augmentation eines einzelnen Kieferkammbereiches in der posterioren Maxilla berücksichtigt und ausgewertet und zusätzlich die Implantatinsertionsregionen aufgeführt. Aus diesem Missverhältnis zwischen augmentierten Kieferkammbereichen und den inserierten Implantaten ergibt sich, dass die Anzahl der inserierten Implantate höher als die Anzahl der augmentierten Kieferkammbereiche war.

Wurde bei einem Patienten mehr als ein Kieferkammbereich augmentiert, so wurde jeder Bereich als einzelner Fall gewertet. Fälle, in denen aufgrund von Komplikationen eine Reaugmentation nötig wurde, wurden nicht als eigenständiger neuer Fall in die Auswertung aufgenommen. Weiter wurden für die spätere Datenanalyse bezüglich der Implantatinsertion nach Augmentation und Implantat-Erfolgsrate (siehe 3.6 und 3.7) nur solche Implantate der Patienten herangezogen, welche in augmentierten Gebieten lokalisiert waren. Wurden beim selben Patienten zusätzlich Implantate im nicht augmentierten Knochen inseriert, wurden diese in der Analyse nicht berücksichtigt.

Als totaler Transplantatverlust wurde die vollständige Resorption des transplantierten Knochenblocks im augmentierten Gebiet oder vollständige Entfernung nach erfolgloser Transplantateinheilung definiert. Die Transplantat-Totalverlustrate entspricht der Anzahl der entfernten Transplantate in den Augmentationsregionen bezogen auf die Zahl der Augmentationsbereiche.

Bei 4.3% (n=20 von 456) der augmentierten Kieferkammbereiche bei 7.1% (n=20 von 279) der operierten Patienten wurden die transplantierten Knochenaugmentate chirurgisch entfernt. Es handelte sich um 21 der 546 (3.8%) initial augmentierten Zahnregionen. Eine erneute Augmentation wurde bei 14 von diesen 20 Patienten durchgeführt, dies entsprach 15 Regionen (2.7% der Regionen gesamt). Alle 14 Patienten (5.0% der Patienten gesamt) und somit 15 Regionen konnten zu einem späteren Zeitpunkt erfolgreich implantologisch versorgt werden. Diese Patienten wurden nicht erneut in die Studie aufgenommen.

Die restlichen 6 Patienten (2.1% der Patienten gesamt) und somit 6 Regionen (1.0% der Regionen gesamt) blieben unversorgt, da die Patienten keine erneute operative Intervention wünschten und mit einer konventionell prothetischen Lösung versorgt wurden.
Eine Knochentransplantation vom Ramus mandibulae (retromolare Region) führte bei 6.7% (n=7 von 104) der Fälle in den Regionen 035-036 (n=2), 036 (n=1), 036-037 (n=1), 045-046 (n=2) und 046-047 (n=1) zu einem totalen Transplantatverlust. Bei Augmentationen von der Crista zygomaticoalveolaris trat ein totaler Transplantatverlust mit einer Häufigkeit von 1.7% (n=2 von 113) in den Regionen 011 (n=1) und 021 (n=1) auf, nach Knochentransplantation von dem Kinnbereich in 9.1% der Fälle in Regio 031 (n=1 von 11) und in 6.8% (n=8 von 116) der Beckenkammaugmentationen in den Regionen 014-016 (n=2), 011-022 (n=1), 025-026 (n=1), 035-036 (n=2) und 045-046 (n=2). Es kam ebenfalls in 2 Fällen (1.7%; n=2 von insgesamt 112 Sinusbodenelevationen) nach Sinusbodenelevation mit Knochenmaterial vom Beckenkamm zu einem totalen Transplantatverlust nach einer schwerwiegenden Wundinfektion.

Drei der 7 Patienten mit totalem Transplantatverlust nach Knochenaugmentation vom Ramus mandibulae wurden erneut mit einem Knochentransplantat aus der kontralateralen retromolaren Region augmentiert. Eine Reaugmentation bei den restlichen 4 Patienten war möglich. Diese wurde von den Patienten zugunsten einer konventionellen Rekonstruktion jedoch abgelehnt. Beide Patienten mit einem totalen Transplantatverlust nach Entnahme von der Crista zygomaticoalveolaris wurden erneut mit Knochenblöcken aus der kontralateralen posterioren Maxilla augmentiert. Der Patient mit verlorengegangenem Transplantat nach Entnahme aus dem Kinnbereich und die 8 Patienten mit Transplantatverlusten nach Beckenkammaugmentationen wurden nach Ausheilung des Operationsgebietes erneut mit Knochenblöcken aus dem Ramus mandibulae augmentiert. Die 2 Patienten nach erfolgloser Sinusbodenelevation mit Knochen vom Beckenkamm wurden auf eigenen Wunsch nicht erneut operiert.

Einen Überblick über die auftretenden totalen Transplantatverluste nach postoperativ aufgetretenen Komplikationen bieten Abbildungen 44 und 45.

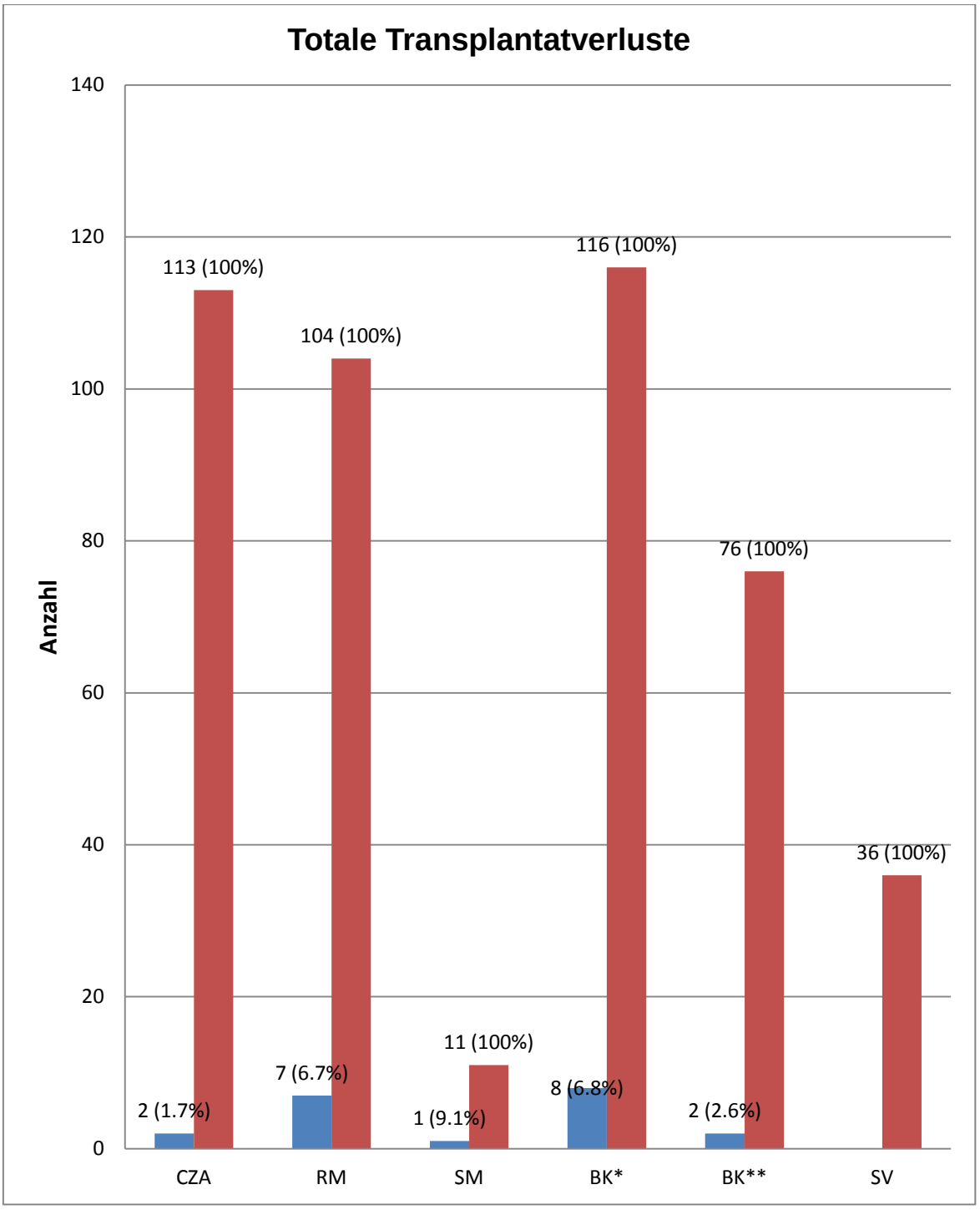

Abb. 44: Totale Transplantatverluste (blau) bezogen auf dei Gesamtzahl (rot). (Bundeswehrkrankenhaus Ulm (2009-2011))

CZA: Crista zygomaticoalveolaris

RM: Ramus mandibulae (retromolar)

SM: Symphysis mandibulae (Kinn)

BK*: Beckenkamm für Alveolarkamm-Augmentation

BK**: Beckenkamm für Sinusbodenelevation

SV: Sinusvorderwand

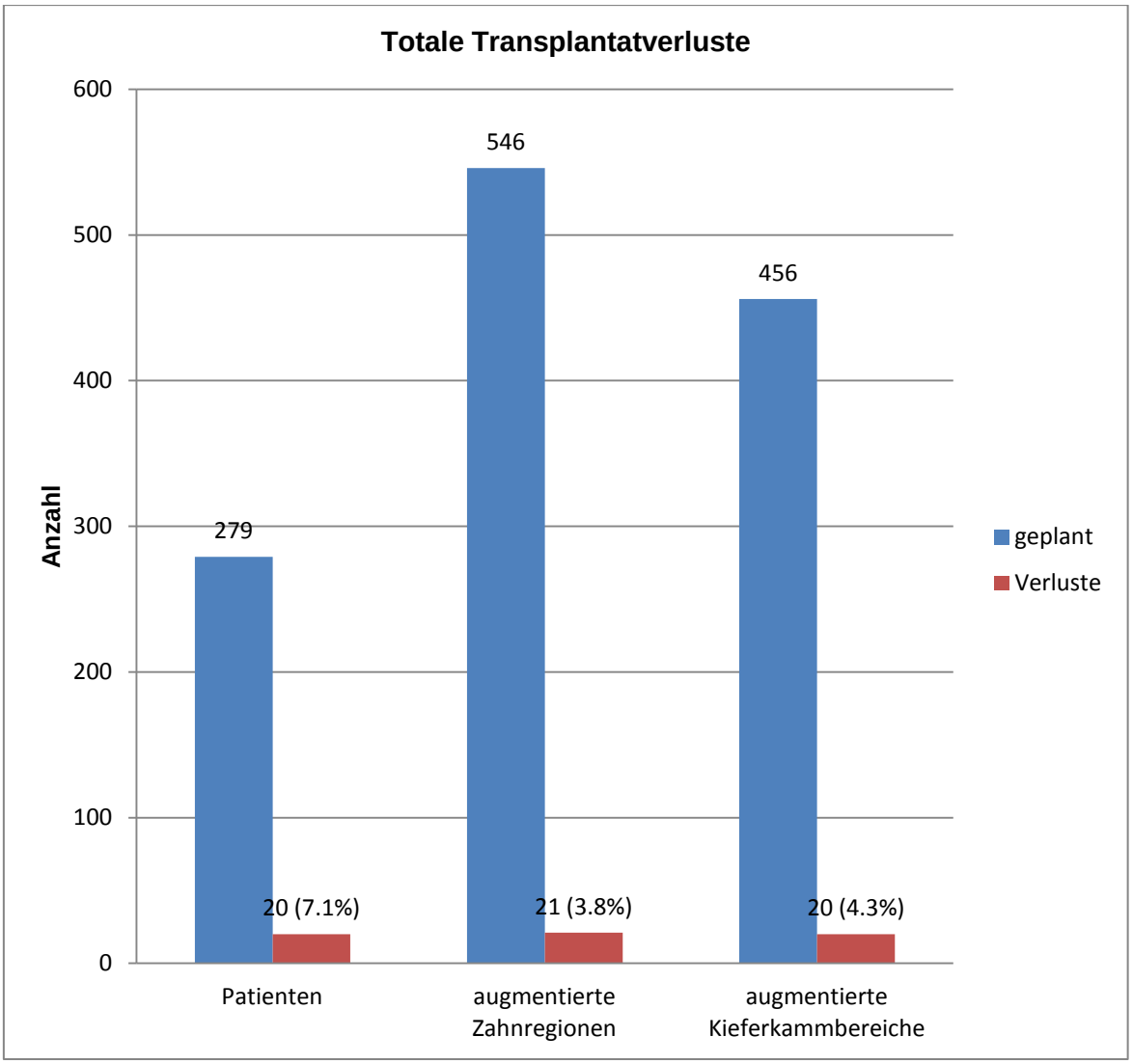

Abb. 45: Anzahl der totalen Transplantatverluste in Bezug auf:

* Anzahl der untersuchten Patienten (n=279)

** Anzahl der initianl geplanten und augmentierten Zahnregionen (n=546)

*** Anzahl der augmentierten Kieferkammbereiche (n=456)

(Bundeswehrkrankenhaus Ulm (2009-2011))

Partielle Transplantatverluste

Als partieller Transplantatverlust wurde die teilweise Resorption des transplantierten Knochenblocks definiert, allerdings weiterhin noch befestigt an der initialen Fixationsposition. Es handelte sich somit um keinen Verlust der kompletten Augmentationsregion, sondern um einen Teilverlust in der Implantatinsertionsregion.

Die Transplantat-Teilverlustrate entspricht der Anzahl der Bereiche, in denen teilweise Regionen verloren gingen bezogen auf die Zahl der Augmentationsbereiche.

Ein partieller Transplantatverlust bzw. ausgeprägte Transplantatresorption wurde intraoperativ zum Zeitpunkt der Implantation in 1.3% (n=6 von 456) der Fälle bei 2.1% (n=6 von 279) der Patienten festgestellt. Es handelte sich um 6 der 546 (1.0%) initial augmentierten Zahnregionen. Alle 6 Patienten (2.1% der Patienten gesamt) und somit 6 (1.0%) Regionen konnten zu einem späteren Zeitpunkt erfolgreich implantologisch versorgt werden ohne eine erneute vorherige Augmentation. Lediglich eine simultane Augmentation zum Zeitpunkt der Implantation mit autologen Spänen gewonnen mittels Safescraper® war bei diesen Fällen erforderlich. Transplantatteilverlustewaren in 1.9% (n=2 von 104) der Fälle nach Augmentation vom retromolaren Bereich in Regio 037 und Regio 035 zu erkennen, in 1.7% (n=2 von 113) der Fälle in Regio 011 und Regio 022 nach Transplantation von der Crista zygomaticoalveolaris und in 1.7% (n=2 von 116) der Fälle in den Regionen 014-016 (n=1) und 035-036 (n=1) nach Beckenkammaugmentationen intraoperativ bei der Implantatinsertion festzustellen. Es kam in keinem Fall zu einem partiellen Transplantatverlust nach Knochenaugmentation vom Kinnbereich.

Einen Überblick über die auftretenden partiellen Transplantatverluste nach postoperativ aufgetretenen Komplikationen bieten Abbildungen 46 und 47.

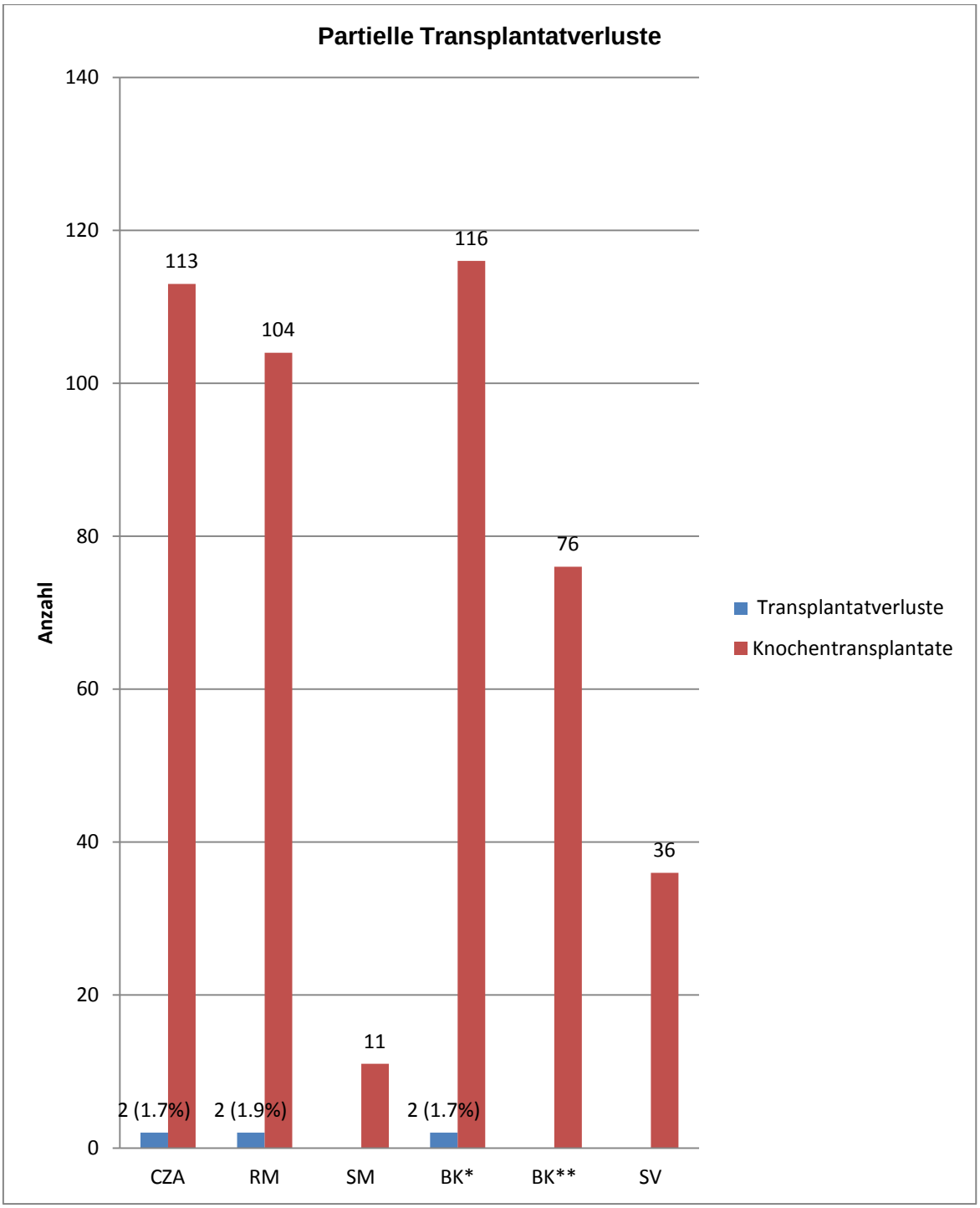

Abb. 46: Partielle Transplantatverluste (blau) bezogen auf die Gesamtzahl (rot). (Bundeswehrkrankenhaus Ulm (2009-2011))

CZA: Crista zygomaticoalveolaris

RM: Ramus mandibulae (retromolar)

SM: Symphysis mandibulae (Kinn)

BK*: Beckenkamm für Alveolarkamm-Augmentation

BK**: Beckenkamm für Sinusbodenelevation

SV: Sinusvorderwand

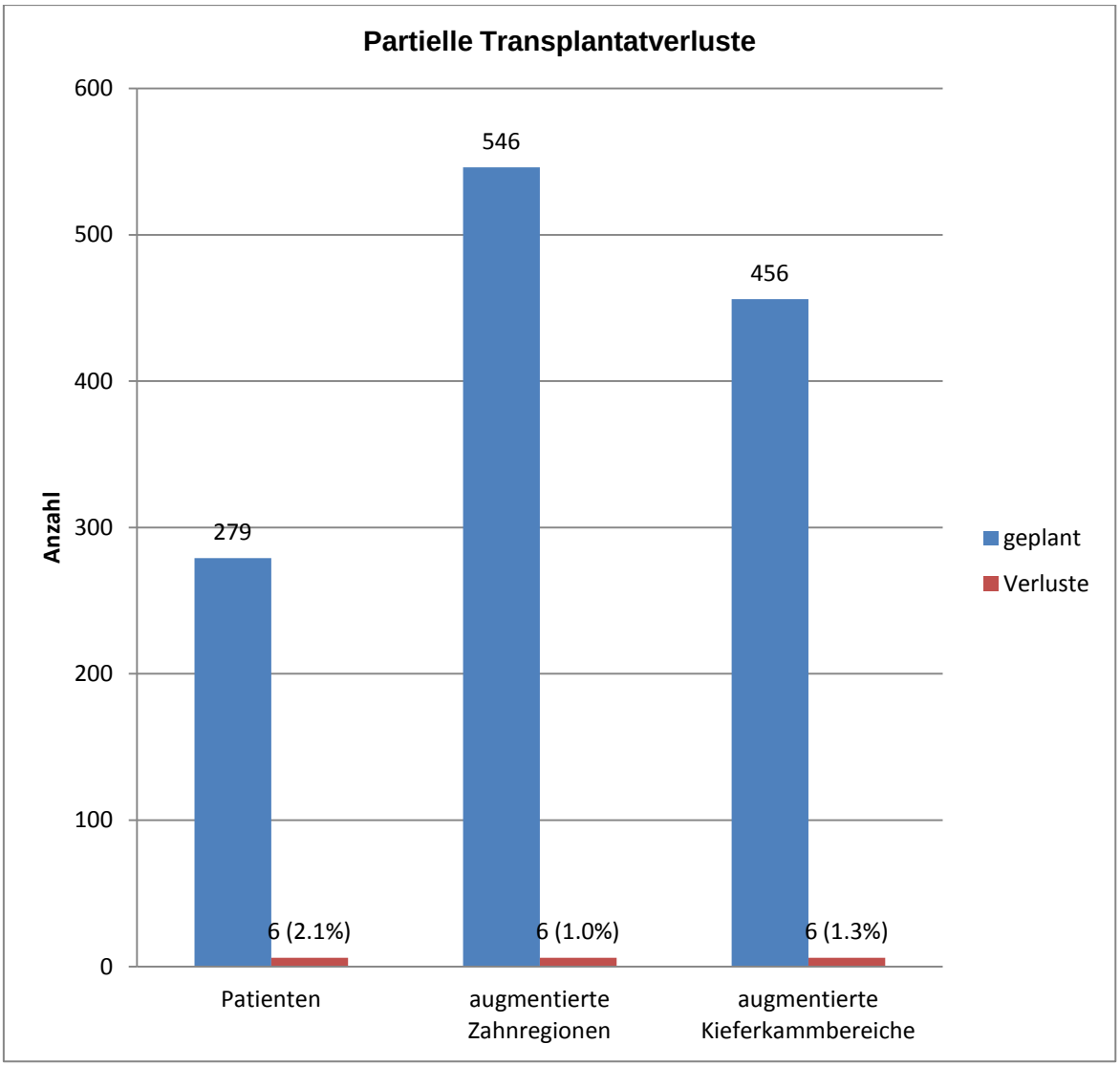

Abb. 47: Anzahl der partiellen Transplantatverluste in Bezug auf:

* Anzahl der untersuchten Patienten (n=279)

** Anzahl der initianl geplanten und augmentierten Zahnregionen (n=546)

*** Anzahl der augmentierten Kieferkammbereiche (n=456)

(Bundeswehrkrankenhaus Ulm (2009-2011))

Transplantat-Erfolgsrate

Die Transplantat-Erfolgsrate nach augmentativen Eingriffen wurde mit folgenden Aspekten korreliert:

1. Transplantaterfolge bezogen auf die Transplantatzahl
2. Regionen mit Implantationsmöglichkeit bezogen auf die Zahl der geplanten Implantatinsertionsregionen
3. Anzahl der Augmentationsbereiche mit Erfolg bezogen auf die Zahl der Augmentationsbereiche

Eine Knochentransplantation vom Ramus mandibulae (retromolare Region) führte bei 93.3% (n=97 von 104 Transplantate) der Fälle zu einem Transplantaterfolg. 7 (6.7%) der 104 Augmentatiosbereiche konnten aufgrund von Verlusten implantologisch nicht versorgt werden. Es handelte sich dabei um 7 (4.2%) Regionen ohne Implantationsmöglichkeit bezogen auf 163 der initial geplanten Implantatinsertionsregionen. Bei Augmentationen von der Crista zygomaticoalveolaris war eine Erfolgsrate von 98.2% (n=111 von 113 Transplantate) bezogen auf die Zahl der Augmentationsbereiche. 136 der 138 (98.5%) geplanten Implantinsertionsregionen konnten erfolgreich implantologisch versogt werden. Nach Knochentransplantation von dem Kinnbereich konnten 90.9% (n=10 von 11 Transplantate) der Augmentationsbereiche implantiert werden. Dies entspricht eine Erfolgsrate von 90.9% (n=10 von 11) in Bezug auf die Zahl der geplanten Implantinsertionsregionen. In 94.7% (n=108 von 116 Transplantate und n=74 von 76 Sinusbodenelevationen) der Beckenkammaugmentationen kam es zu einem Transplantaterfolg. Dies entsprach eine Erfolgsrate von 94.2% (n=179 von 190) in Bezug auf die Zahl der geplanten Implantinsertionsregionen. Alle 36 Sinusbodenelevationen mit autologem Knochen von der Sinusvroderwand waren erfolgreich. 44 Implantate in 44 geplanten Implantatinsertionsregionen konnten inseriert werden; dies spricht für eine Erfolgsrate von 100%.

Einen Überblick über die Transplantat-Erfolgsrate aufgegliedert nach den verschiedenen Entnahmeregionen bieten Abbildungen 48-53.

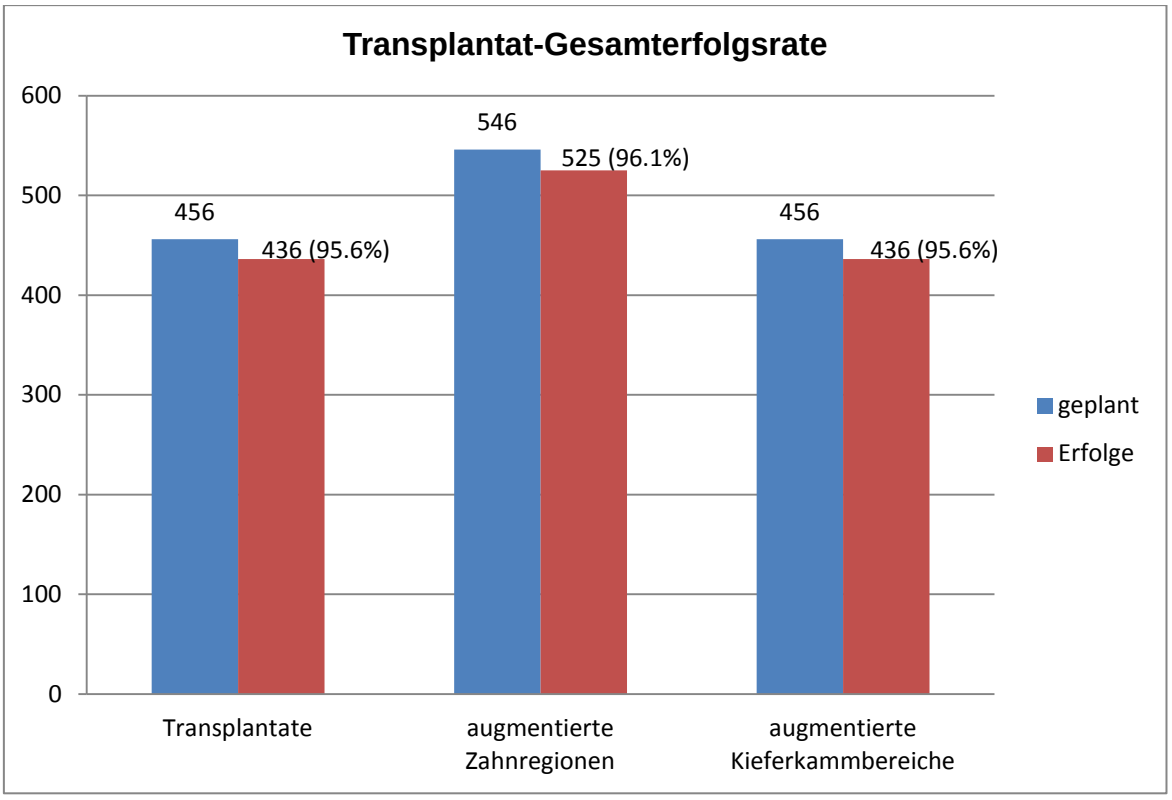

Abb. 48: Transplantat-Gesamterfolgsrate nach Augmentationen. (Bundeswehrkrankenhaus Ulm (2009-2011))

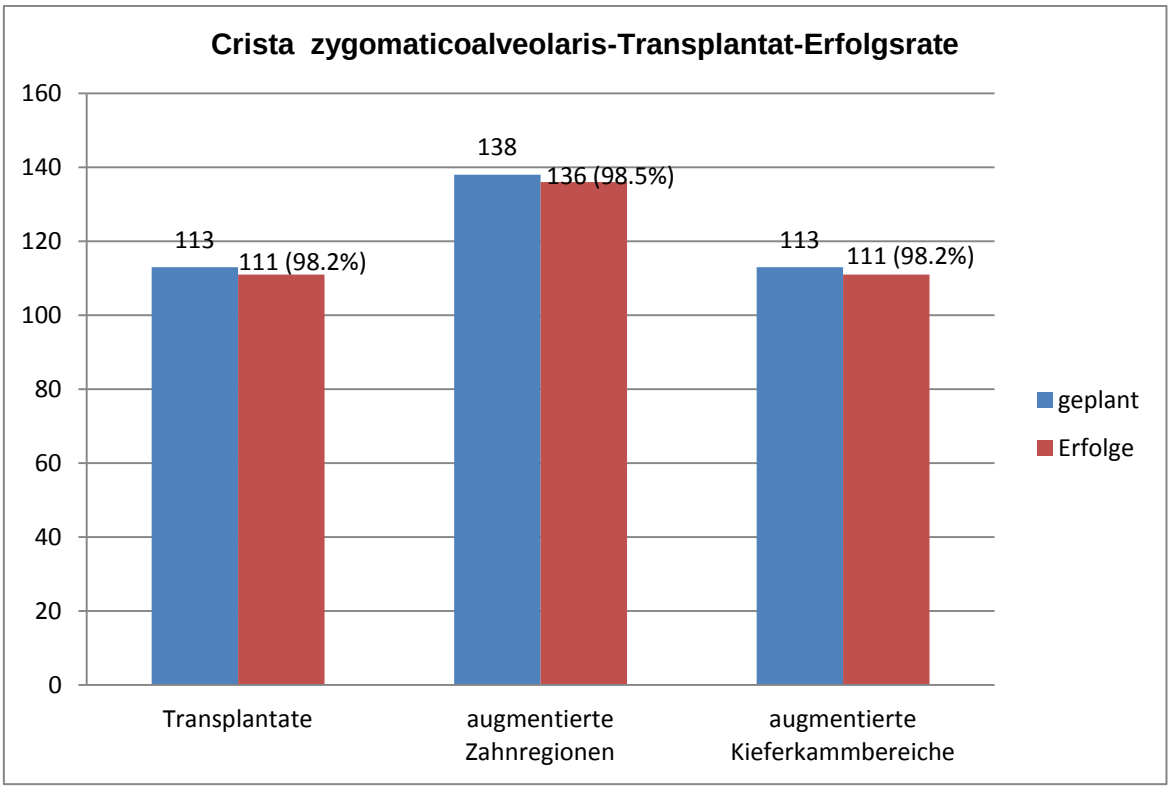

Abb. 49: Transplantat-Erfolgsrate nach Augmentationen von der Crista zygomaticoalveolaris. (Bundeswehrkrankenhaus Ulm (2009-2011))

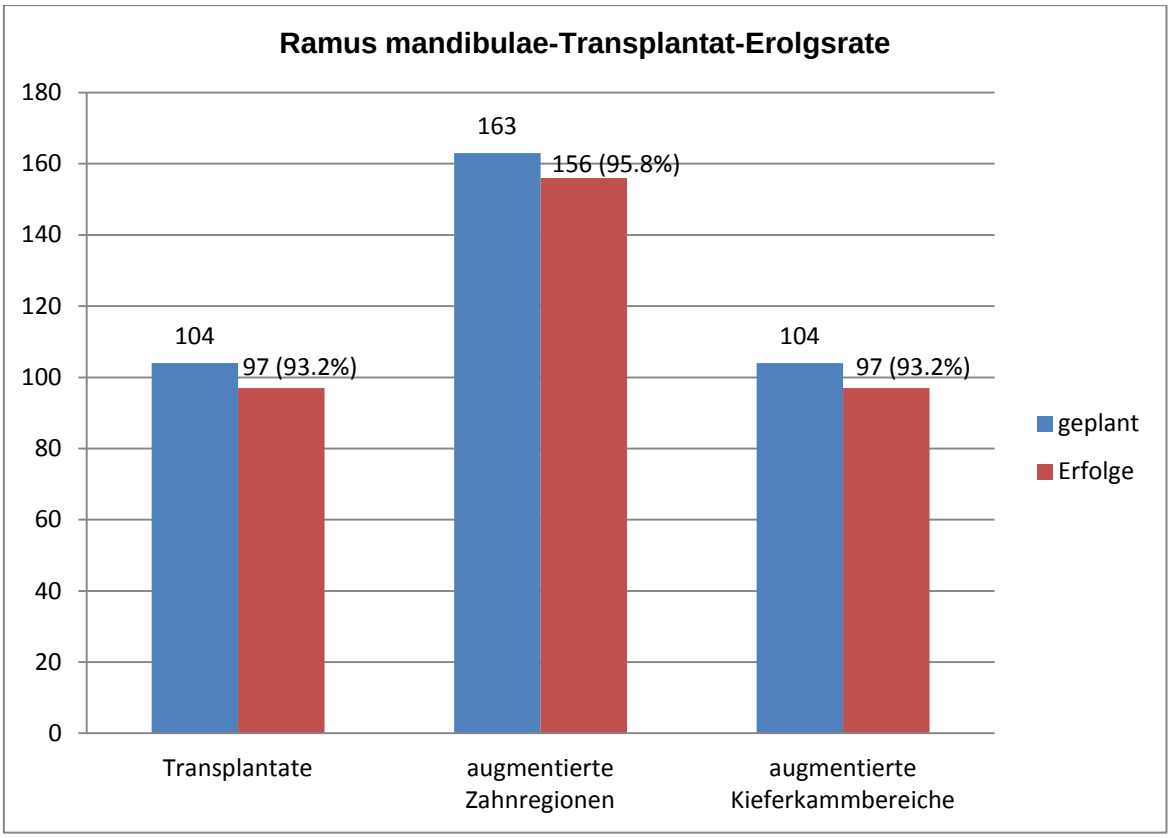

Abb. 50: Transplantat-Erfolgsrate nach Augmentationen vom Ramus mandibulae (retromolare Region). (Bundeswehrkrankenhaus Ulm (2009-2011))

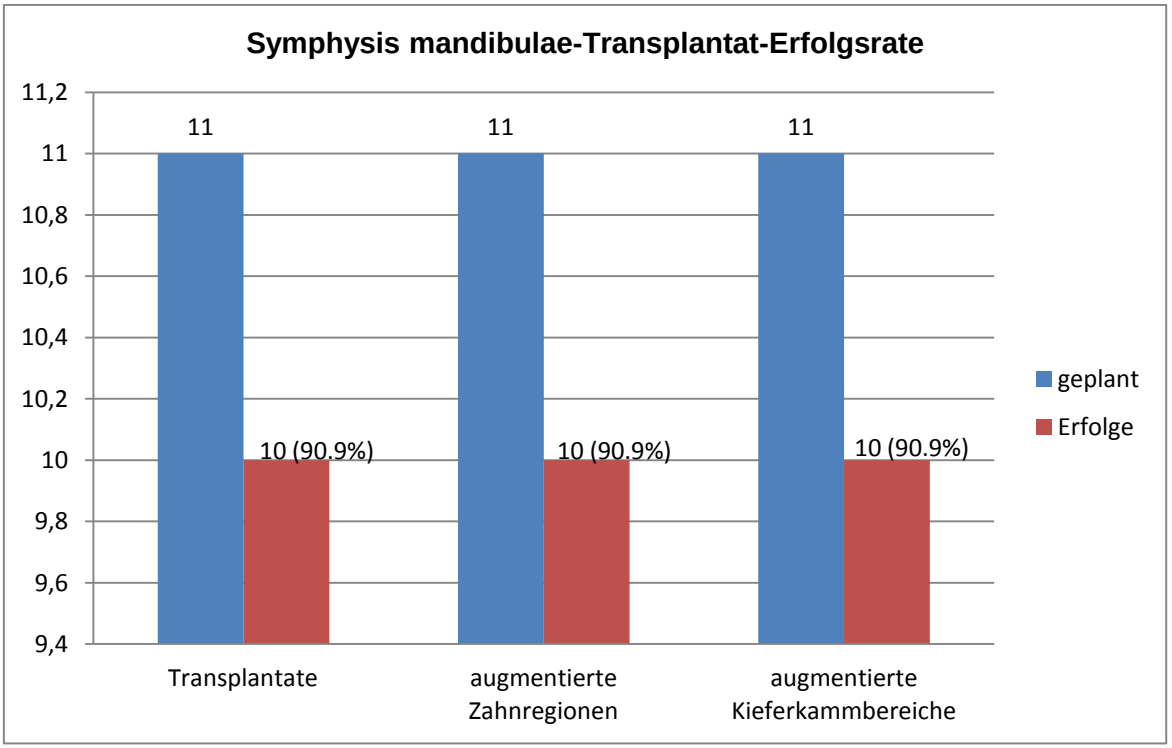

Abb. 51: Transplantat-Erfolgsrate nach Augmentationen von der Symphysis mandibulae (Kinnbereich). (Bundeswehrkrankenhaus Ulm (2009-2011))

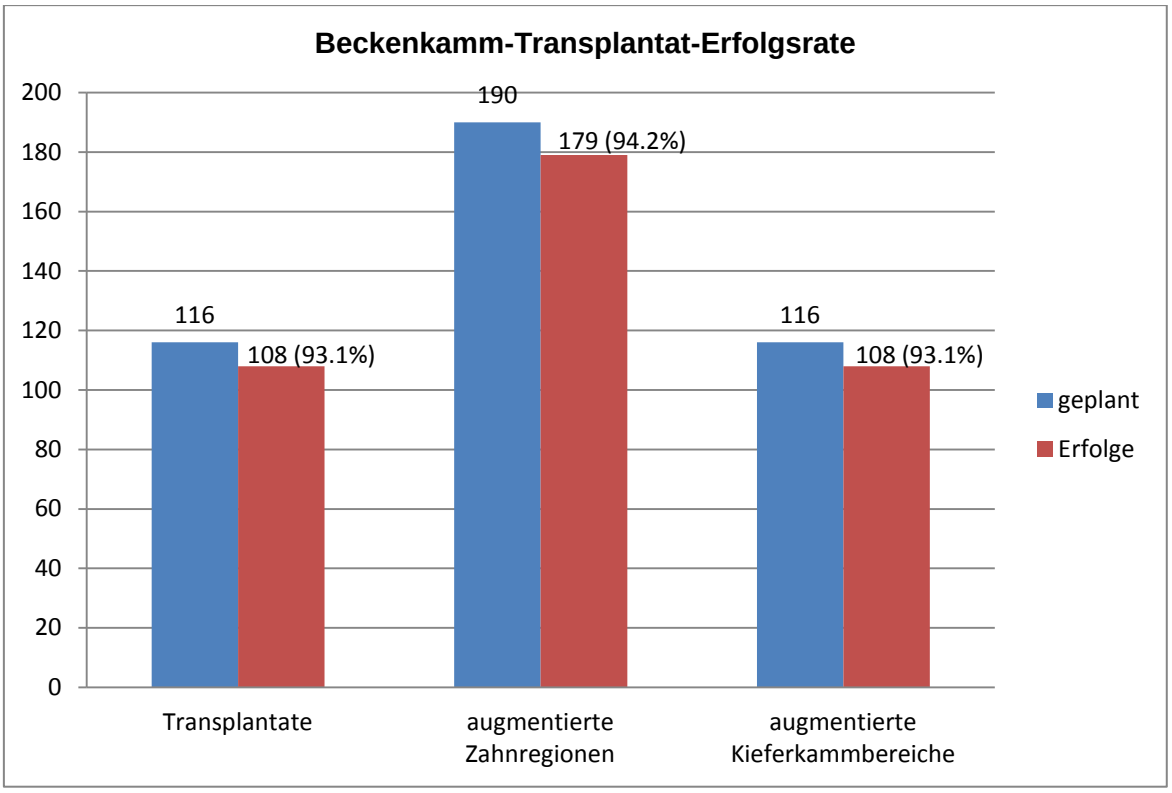

Abb. 52: Transplantat-Erfolgsrate nach Augmentationen vom Beckenkamm. (Bundeswehrkrankenhaus Ulm (2009-2011))

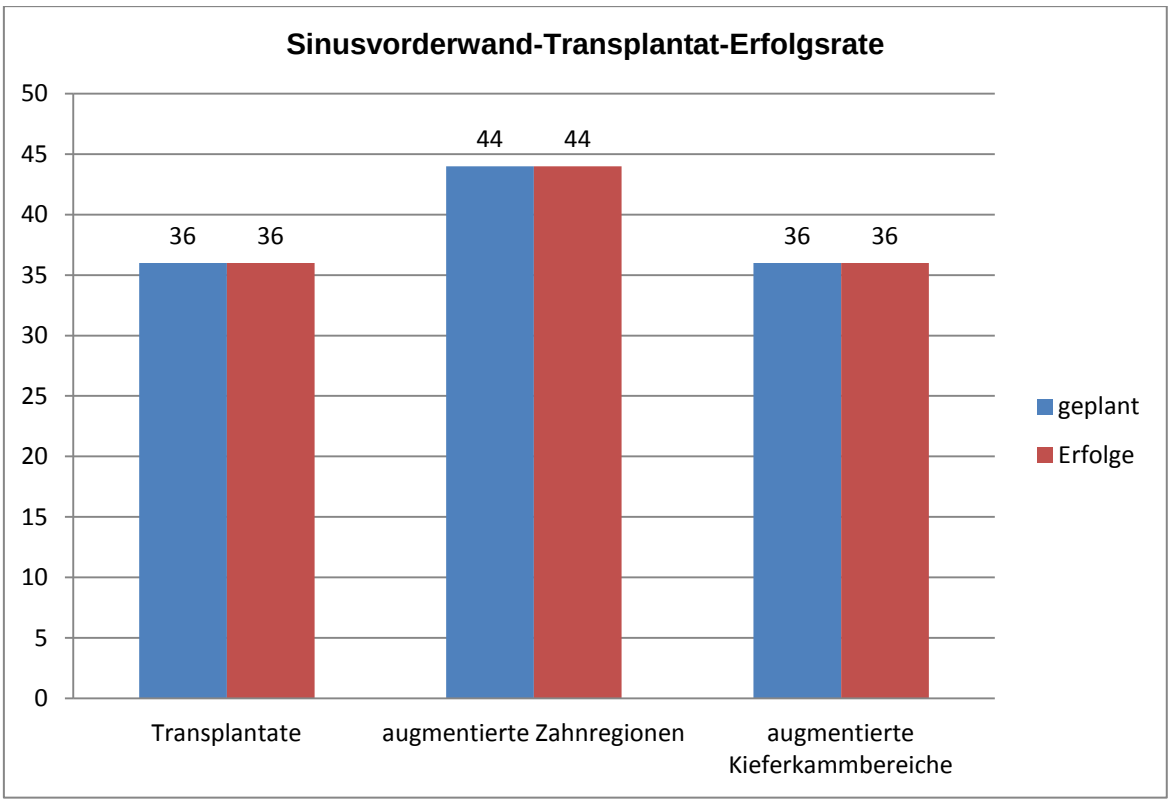

Abb. 53: Transplantat-Erfolgsrate nach Sinusbodenelevationen mit autologem Knochen von der Sinusvorderwand. (Bundeswehrkrankenhaus Ulm (2009-2011))

3.3.7 Komplikationsmanagement

Von großer Bedeutung war die Behandlung der im Patientenkollektiv nach augmentativen Eingriffen aufgetretenen Komplikationen. Es folgt eine detaillierte Beschreibung der Behandlungsprotokolle bei den verschiedenen Komplikationsarten:

- Intraoperative Perforation der Schneider'schen Membran

Wenn beim Versuch zur Anhebung des Kieferhöhlenbodens eine Perforation der Sinusmembran bei Augmentationen im posterioren Oberkieferbereich intraoperativ auftrat, erfolgte die vorsichtige Auffüllung des Raumes kaudal der Perforation mit dem vorab mittels Safescraper® gewonnen autologem Knochenmaterial und die Perforation wurde anschließend mit einer resorbierbaren Membran (Bio-Gide®, Geistlich Biomaterials, Wolhusen, Switzerland) gedeckt. Alle auftretenden Kieferhöhlenmembran-Perforationen in unserem Patientenkollektiv waren klein- bis mittelgroß und ein Abbruch der Operation kam somit in keinem Fall vor. Vernähen der perforierten Membranstelle oder Verwenden von Fibrinkleber kam nicht zum Einsatz.

- Wunddehiszenzen

Alle aufgetretene Wund- bzw. Nahtdehiszenzen mit oder ohne Membranexposition wurden durch Spülung mit 0.12%iger chlorhexidinhaltiger Lösung in Kombination mit oraler Antibiotikagabe für 5-7 Tage behandelt. Die Patienten wurden strikt auf weiche Kost, Tragen des zahngestützten Provisoriums und eine ausreichende Mundhygiene hingewiesen. Die betroffenen Patienten (n=24) wurden ebenfalls regelmäßig bis zur vollständigen Abheilung der Dehiszenz nachgesorgt. Es kam in all diesen 24 Fällen zur Einheilung der Transplantate. Wunddehiszenzen haben demnach die Erfolgsrate der Augmentationen in keinem Fall nachteilig beeinträchtigt.

- Wundinfektionen

Die entstandenen postoperativen Wundinfektionen wurden auf unterschiedliche Weise behandelt.

Es traten insgesamt 8 Wundinfektionen in Entnahmeregionen und 22 Wundinfektionen in Empfängerregionen. Darunter waren 16 submuköse, 12 paramandibuläre Abszesse und 2 Kieferhöhlenentzündungen.

Alle auftretenden Abszesse wurden mit lokaler Inzision im infizierten Bereich in lokaler Anästhesie und intravenöser Antibiose unter stationären Bedingungen behandelt. Eine chirurgische Anfrischung des Knochenaugmentats mit erneuter plastischer Deckung erfolgte bei infizierten Knochentransplantaten unter antibiotischer Therapie. Gelang dies nicht, wurde das Knochentransplantat chirurgisch entfernt. Dies war bei insgesamt 14 Knochenaugmentate von den 22 infizierten Empfängerregionen der Fall (5 von der retromolaren Region, 1 von dem Kinnbereich, 6 nach Beckenkammaugmentation und 2 nach Sinusbodenelevation). Eine erneute Augmentation war in 10 der 14 Fälle nach regelrechter Wundheilung erforderlich. Diese Patienten konnten zu einem späteren Zeitpunkt erfolgreich implantologisch versorgt werden. Die restlichen 4 Patienten wünschten keine erneute Operation und wurden anschließend konventionell mit Brückenkonstruktionen versorgt.

In 3 der 8 Fälle mit Wundinfektion ohne Transplantatverlust konnte zum Zeitpunkt der Implantation ein partieller Transplantatverlust bzw. eine Transplantatresorption festgestellt werden. Bei diesen Patienten wurde intraoperativ mit der Implantation eine simultane Augmentation mit lokal gewonnenen Knochenspänen durchgeführt.

- <u>Knochenexpositionen</u>

Chirurgische Wundrevision und erneute plastische Deckung in Lokalanästhesie war in 15 von 21 Fällen die adäquate Behandlung der Patienten, bei denen eine Knochenexposition im augmentierten Bereich postoperativ auftrat. In 6 Fällen mit ausgedehnter Knochenexposition kombiniert mit Lockerung der Osteosyntheseschrauben war eine chirurgische Entfernung des Knochentransplantates nicht zu vermeiden (2 nach Augmentation von der retromolaren Region, 2 nach Knochenentnahme von der Crista zygomaticoalveolaris und 2 nach Beckenkammaugmentation). Bei 4 von diesen 6 Fällen nach Entfernung des Augmentats erfolgte nach 6-8 Wochen eine erneute Augmentation und die Patienten konnten zum späteren Zeitpunkt erfolgreich

implantologisch versorgt werden. Die restlichen 2 Patienten lehnten eine erneute Operation ab und wurden mit konventionellen Lösungen versorgt.
Bei 3 der 15 Fälle mit Knochenexposition ohne Entfernung des Augmentats wurde zum Zeitpunkt der Implantation ein partieller Transplantatverlust bzw. eine Transplantatresorption festgestellt. Bei diesen Patienten wurde intraoperativ mit der Implantation eine simultane Augmentation mit lokal gewonnenen Knochenspänen durchgeführt.

- Nachblutung

Die einzige postoperativ aufgetretene Nachblutung in Regio 044-045 nach Augmentation vom Beckenkamm konnte durch den Einsatz eines Elektrokauters und der Applikation von sterilen Tupfern im Wundbereich gestillt werden. Nach Erreichen einer initialen Koagulation wurde das Operationsgebiet zusätzlich noch sekundär mit Einzelknopfnähten vernäht.

- Sinusitis maxillaris

Symptome einer akuten Sinusitis maxillaris (Stirnkopfschmerzen, Schmerzen an dem lateralen Mittelgesicht beim Bücken, Schnupfen, Fieber) traten bei 2 Patienten nach Sinubodenelevationen mit Knochenmaterial vom Beckenkamm auf. Nach ausführlicher klinischer und radiologischer Diagnostik erfolgte eine konservative Behandlung mit intravenöser Verabreichung von Antibiotika und lokalen abschwellenden Nasentropfen unter stationären Bedingungen. In jedem Fall war die Erkrankung erfolgreich beherrschbar und heilte folgenlos ab. Trotz Verbesserung der Sinusitis-Symptomatik kam es nach CT-Diagnostik zu einer totalen Resorption des augmentierten Knochenmaterials was eine spätere Implantation hinderte. Diese 2 Patienten wurden auf eigenen Wunsch nicht erneut augmentiert.

3.4 Komplikationen in Abhängigkeit von Einflussparametern

Frühkomplikationen

Im Weiteren wurde untersucht, wie die aufgetretenen Frühkomplikationen

- Wunddehiszenzen,
- Wundinfektionen,
- Knochenexpositionen,
- Nachblutungen,
- Sinusitis maxillaris,
- Sensibilitätsstörungen

durch das Vorhandensein der Co-Faktoren Patientenalter, Rauchen, API und SBI, Ursache der zu augmentierten Zahnlücke, Kieferlokalisation, Klassifikation der Augmentationsbereiche, intraoperative Perforation des Schneider'schen Membran und Ausbildungsstand des Operateurs, beeinflusst wurden. Zur statistischen Auswertung wurde jeweils ein Chi-Quadrat (Chi^2) Test angewendet.

3.4.1 Alter des Patienten zum Zeitpunkt der Augmentation

Patienten die älter als 40 Jahre waren, wiesen postoperativen Frühkomplikationen mit einer Häufigkeit von 38.4% (n=45 von 117) auf, während dies bei 20.3% (n=33 von 162) der jüngeren als 40 Jahre der Fall war. Bei den insgesamt 78 Patienten mit postoperativen Komplikationen waren 42.3% (n=33 von 78) jünger als 40 Jahre und 57.7% älter als 40 Jahre. Im Gegensatz waren 64.2% (n=129 von 201) der Patienten mit komplikationsloser Wundheilung <40 Jahre und 35.8% (n=72 von 201) ≥40 Jahre.

Die postoperativen Frühkomplikationen in Bezug auf das Patientenalter, welche in die Statistik eingingen waren Wunddehiszenzen, Wundinfektionen, Knochenexpositionen, Nachblutungen und postoperative Sinusitis maxillaris. Sensibilitätsstörungen blieben von der statistischen Auswertung ausgeschlossen (Tabelle 5).

Tab. 5: Art der Frühkomplikationen je nach Altersgruppe (n=78).
(Bundeswehrkrankenhaus Ulm (2009-2011))

Komplikationen	**<40 Jahre**	**≥40 Jahre**	Gesamt
Wunddehiszenzen	11	13	24
Wundinfektionen	12	18	30
Knochenexpositionen	9	12	21
Nachblutung	0	1	1
Sinusitis maxillaris	1	1	2
Gesamt	33	45	78

Es zeigte sich ein statistisch signifikanter Unterschied zwischen Patientenalter und dem Auftreten postoperativer Frühkomplikationen. Patienten älter als 40 Jahre waren signifikant häufiger betroffen als Patienten jünger als 40 Jahre (p=0.0009, Odds-Ration= 2.44) (Abbildung 54).

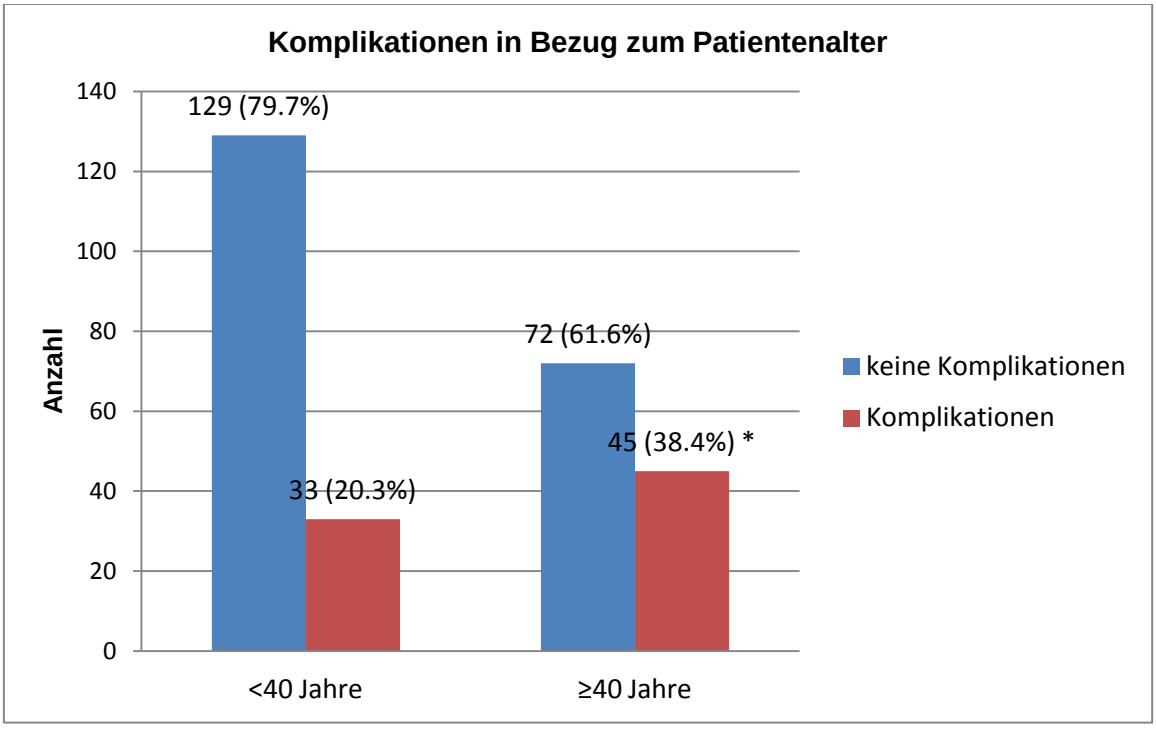

Abb. 54: Postoperative Frühkomplikationen (Wunddehiszenzen, Wundinfektionen, Knochenexpositionen, Nachblutungen und postoperative Sinusitis maxillaris) in Bezug zum Patientenalter. (Bundeswehrkrankenhaus Ulm (2009-2011))

* p= 0,0009 (Chi^2= 11.0395)

3.4.2 Rauchen

Raucher wiesen postoperative Frühkomplikationen mit einer Häufigkeit von 68.8% (n=64 von 93) auf, während dies nur bei 7.5% (n=14 von 186) der Nichtraucher der Fall war. Bei den insgesamt 78 Patienten mit postoperativen Komplikationen, waren 82.0% (n=64 von 78) Raucher und nur 18.0% (n=14 von 78) Nichtraucher. Umgekehrt betrachtet war eine komplikationslose Wundheilung in 85.6% (n=172 von 201) der Fälle bei Nichtrauchern zu beobachten, während eine komplikationslose Wundheilung bei Rauchern nur in 14.4% (n= 29 von 201) der Patienten zu verzeichnen war.

Die postoperativen Frühkomplikationen in Bezug auf das Rauchen, welche in die Statistik eingingen waren Wunddehiszenzen, Wundinfektionen, Knochenexpositionen, Nachblutungen und postoperative Sinusitis maxillaris. Sensibilitätsstörungen blieben von der statistischen Auswertung ausgeschlossen (Tabelle 6).

Tab. 6: Art der Frühkomplikationen bei Rauchern und Nichtrauchern (n=78). (Bundeswehrkrankenhaus Ulm (2009-2011))

Komplikationen	**Raucher**	**Nichtraucher**	Gesamt
Wunddehiszenzen	21	3	24
Wundinfektionen	25	5	30
Knochenexpositionen	16	5	21
Nachblutung	0	1	1
Sinusitis maxillaris	2	0	2
Gesamt	64	14	78

Aus den vorliegenden Werten ergab sich bezüglich der Frühkomplikationsrate in der Raucher- bzw. Nichtrauchergruppe eine statistische Signifikanz ($p < 0{,}0001$, Odds-Ratio=27.11). Somit lässt sich festhalten, dass rauchende Patienten eine signifikant höhere Frühkomplikationsrate nach augmentativen Eingriffen gegenüber den nicht rauchenden aufweisen (Abbildung 55).

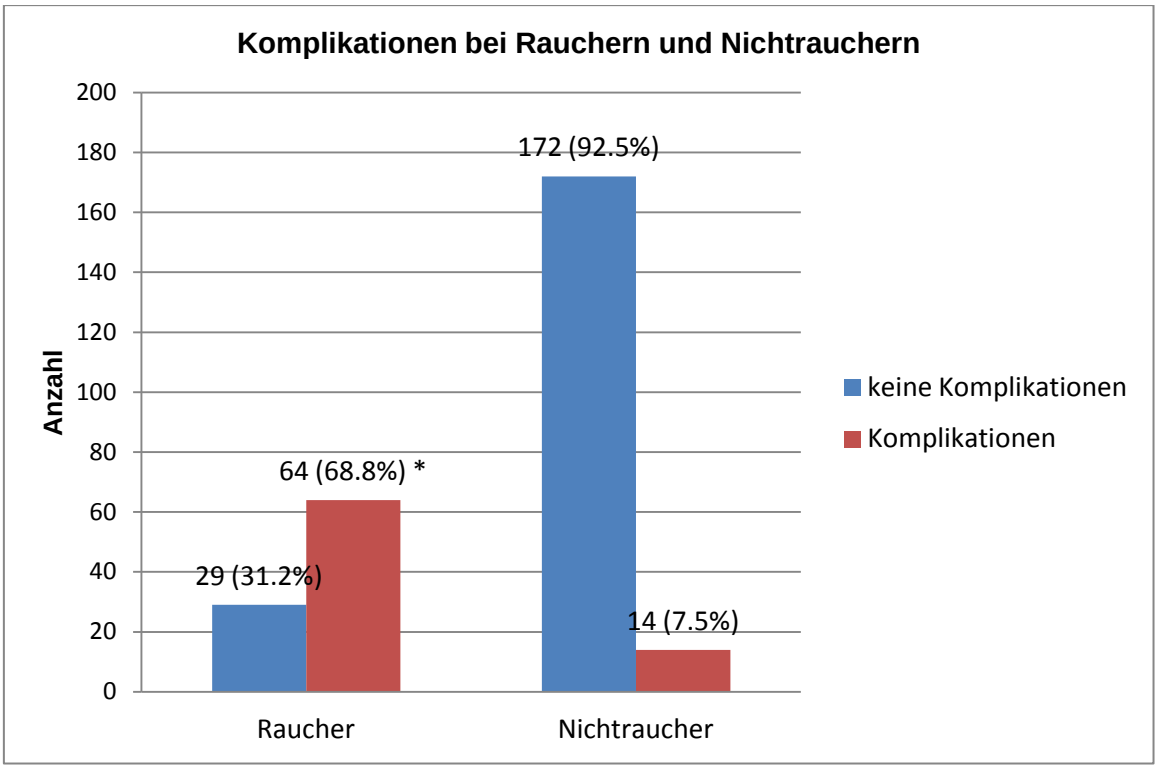

Abb. 55: Postoperative Frühkomplikationen (Wunddehiszenzen, Wundinfektionen, Knochenexpositionen, Nachblutungen und postoperative Sinusitis maxillaris) in Bezug zum Nikotinkonsum. (Bundeswehrkrankenhaus Ulm (2009-2011))

* $p < 0{,}0001$ ($Chi^2 = 115.6361$)

3.4.3 Approximal-Plaque-Index

Patienten mit einem API-Wert niedriger als 20% zum Zeitpunkt der Erstberatung wiesen postoperativen Frühkomplikationen mit einer Häufigkeit von 13.2% (n=23 von 174) auf, während dies bei 50.4% (n=53 von 105) der Patienten mit einem API-Wert größer als 20% der Fall war (Tabelle 7). Bei den insgesamt 76 Patienten mit postoperativen Frühkomplikationen hatten 30.3% (n=23 von 76) einen API-Wert niedriger als 20% und 69.7% (n=53 von 76) einen API-Wert größer als 20%. Im Gegensatz dazu hatten 74.4% (n=151 von 203) der Patienten mit komplikationsloser Wundheilung einen API-Wert <20% und 25.6% (n=52 von 203) einen API-Wert ≥20%.

Die postoperativen Frühkomplikationen in Bezug auf den API-Wert, welche in die Statistik eingingen waren Wunddehiszenzen, Wundinfektionen, Knochenexpositionen, und Nachblutungen. Sensibilitätsstörungen und Fälle mit

Sinusitis maxillaris blieben von der statistischen Auswertung ausgeschlossen (Tabelle 7).

Tab. 7: Art der Frühkomplikationen bei Patienten mit API <20% und API≥20% (n=76). (Bundeswehrkrankenhaus Ulm (2009-2011))

Komplikationen	**API <20%**	**API ≥20%**	Gesamt
Wunddehiszenzen	9	15	24
Wundinfektionen	8	22	30
Knochenexpositionen	6	15	21
Nachblutung	0	1	1
Gesamt	23	53	76

Ein statistischer Zusammenhang zwischen API und Auftreten von postoperativen Frühkomplikationen konnte mit einem p-Wert von p< 0,0001 gesichert werden (Odds-Ratio=6.69). Patienten mit einem API ≥20% vor Therapiebeginn hatten somit ein 6.69-fach höheres Komplikationsrisiko als Patienten mit API <20% präoperativ (Abbildung 56).

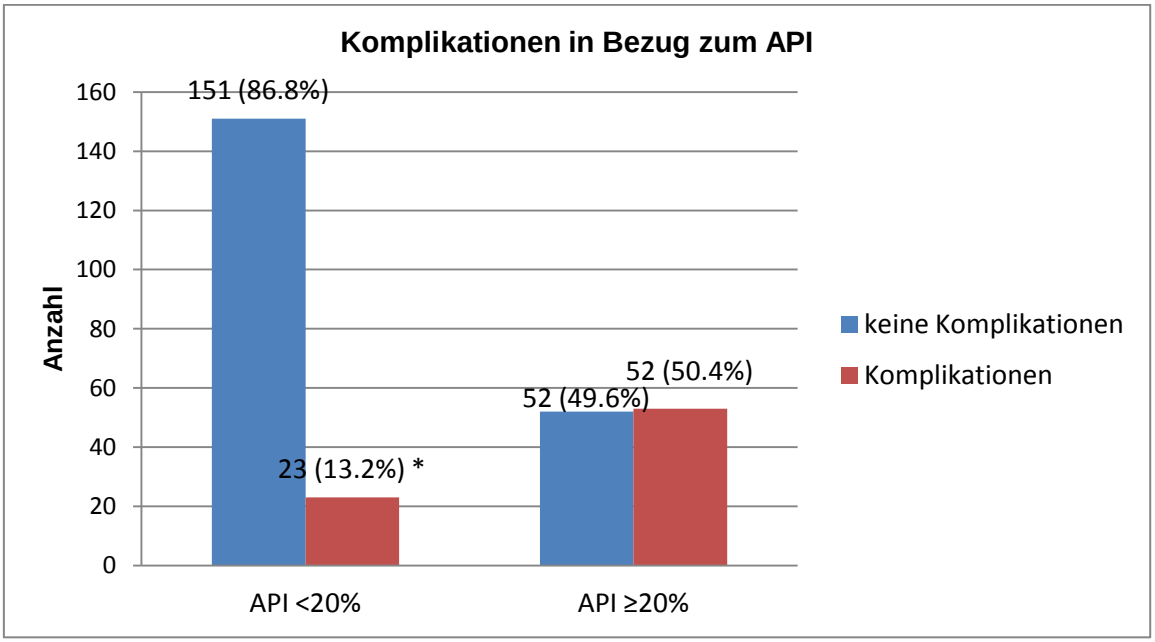

Abb. 56: Postoperative Frühkomplikationen (Wunddehiszenzen, Wundinfektionen, Knochenexpositionen und Nachblutungen) in Bezug zum API. (Bundeswehrkrankenhaus Ulm (2009-2011))

* p< 0,0001 (Chi^2= 45.8635)

3.4.4 Sulkus-Blutungs-Index

Patienten mit einem SBI-Wert niedriger als 20% zum Zeitpunkt der Erstberatung wiesen postoperativen Komplikationen mit einer Häufigkeit von 10.3% (n=22 von 213) auf, während dies bei 81.8% (n=54 von 66) der Patienten mit einem SBI-Wert größer als 20% der Fall war. Bei den insgesamt 76 Patienten mit postoperativen Frühkomplikationen hatten 28.9% (n=22 von 76) einen SBI-Wert niedriger als 20% und 71.1% (n=54 von 76) einen SBI-Wert größer als 20%. Im Gegensatz hatten 94.1% (n=191 von 203) der Patienten mit komplikationsloser Wundheilung hatten einen SBI-Wert <20% und 5.9% (n=12 von 203) einen SBI-Wert ≥20%.

Die postoperativen Frühkomplikationen in Bezug auf den SBI-Wert, welche in die Statistik eingingen waren Wunddehiszenzen, Wundinfektionen, Knochenexpositionen, und Nachblutungen. Sensibilitätsstörungen und Fälle mit Sinusitis maxillaris blieben von der statistischen Auswertung ausgeschlossen (Tabelle 8).

Tab. 8: Art der Frühkomplikationen bei Patienten mit SBI <20% und SBI≥20% (n=76). (Bundeswehrkrankenhaus Ulm (2009-2011))

Komplikationen	**SBI <20%**	**SBI ≥20%**	Gesamt
Wunddehiszenzen	10	14	24
Wundinfektionen	7	23	30
Knochenexpositionen	5	16	21
Nachblutung	0	1	1
Gesamt	22	54	76

Aus den vorliegenden Werten, lässt sich feststellen dass Patienten mit SBI ≥20% vor Therapiebeginn signifikant häufiger postoperative Frühkomplikationen nach Augmentationen aufwiesen als Patienten mit einem SBI <20% (p< 0,0001, Odds-Ratio=39.06) (Abbildung 57).

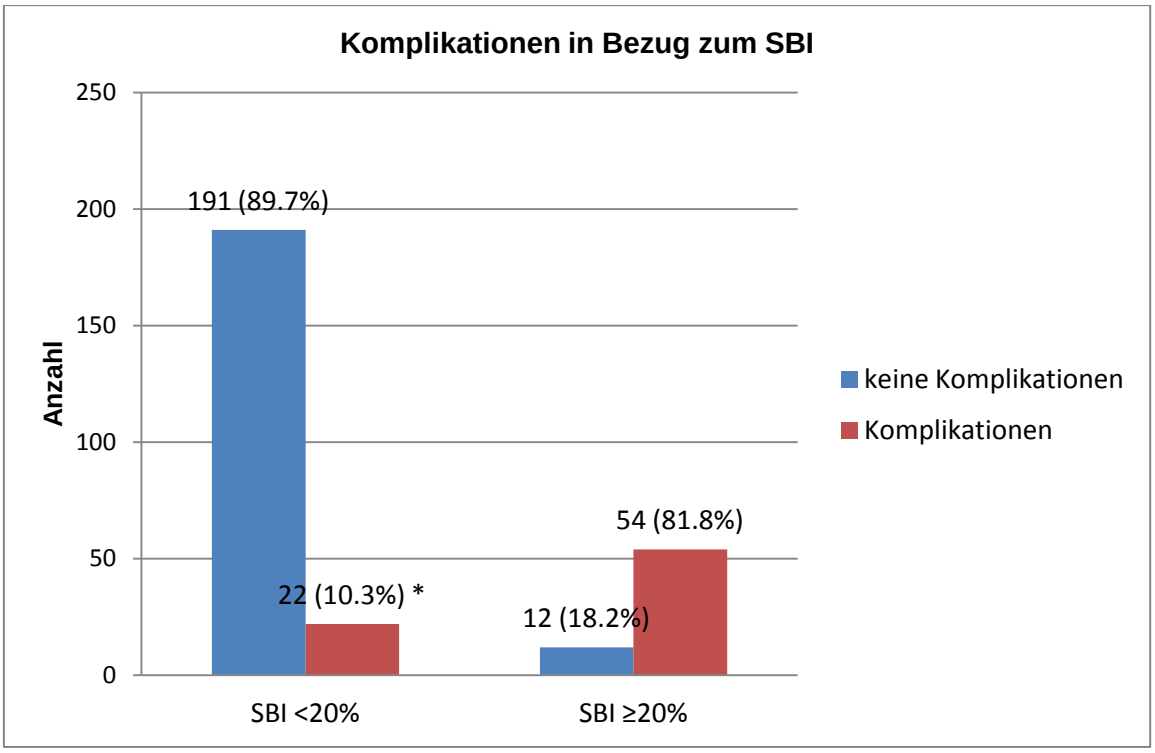

Abb. 57: Postoperative Frühkomplikationen (Wunddehiszenzen, Wundinfektionen, Knochenexpositionen und Nachblutungen) in Bezug zum SBI. (Bundeswehrkrankenhaus Ulm (2009-2011))

* $p < 0{,}0001$ ($Chi^2 = 129.9281$)

3.4.5 Ursachen des Zahnverlustes

Bei augmentierten Zahnlücken aufgrund Karies/Parodontitis als Ursache des Zahnverlustes kam es mit einer Häufigkeit von 28.6% (n=72 von 251) der Fälle zu Frühkomplikationen, nach Verlust durch Traumata bei 20.0% (n=4 von 20) der Fälle und aufgrund von Zahn-Nichtanlage bei 25.0% (n=2 von 8) der Fälle. Von den insgesamt 78 auftretenden postoperativen Frühkomplikationen zeigten sich 92.3% (n=72 von 78) in Zahnlücken, welche durch Karies/Parodontitis entstanden waren, 5.1% (n=4 von 78) waren in Kieferabschnitten, welche durch Traumata verursacht worden waren und 2.6% (n=2 von 78) in durch Zahn-Nichtanlagen bedingten zahnlosen Arealen.

Die postoperativen Frühkomplikationen in Bezug auf die Ursachen der zu augmentierten Zahnlücke, welche in die Statistik eingingen waren Wunddehiszenzen, Wundinfektionen, Knochenexpositionen, Nachblutungen und

postoperative Sinusitis maxillaris. Sensibilitätsstörungen blieben von der statistischen Auswertung ausgeschlossen (Tabelle 9).

Tab. 9: Art der Frühkomplikationen bei den verschiedenen Ursachen des Zahnverlustes (n=76). (Bundeswehrkrankenhaus Ulm (2009-2011))

Komplikationen	**Karies / Parodontitis**	**Trauma**	**Nicht-anlage**	Gesamt
Wunddehiszenzen	22	2	0	24
Wundinfektionen	28	1	1	30
Knochenexpositionen	19	1	1	21
Nachblutung	1	0	0	1
Sinusitis maxillaris	2	0	0	2
Gesamt	72	4	2	78

Aus den vorliegenden Werten konnte keine statistisch signifikante Korrelation zwischen Ursache der zu augmentierenden Zahnlücke und Auftreten von postoperativen Frühkomplikationen nachgewiesen werden (p=0.7399) (Abbildung 58).

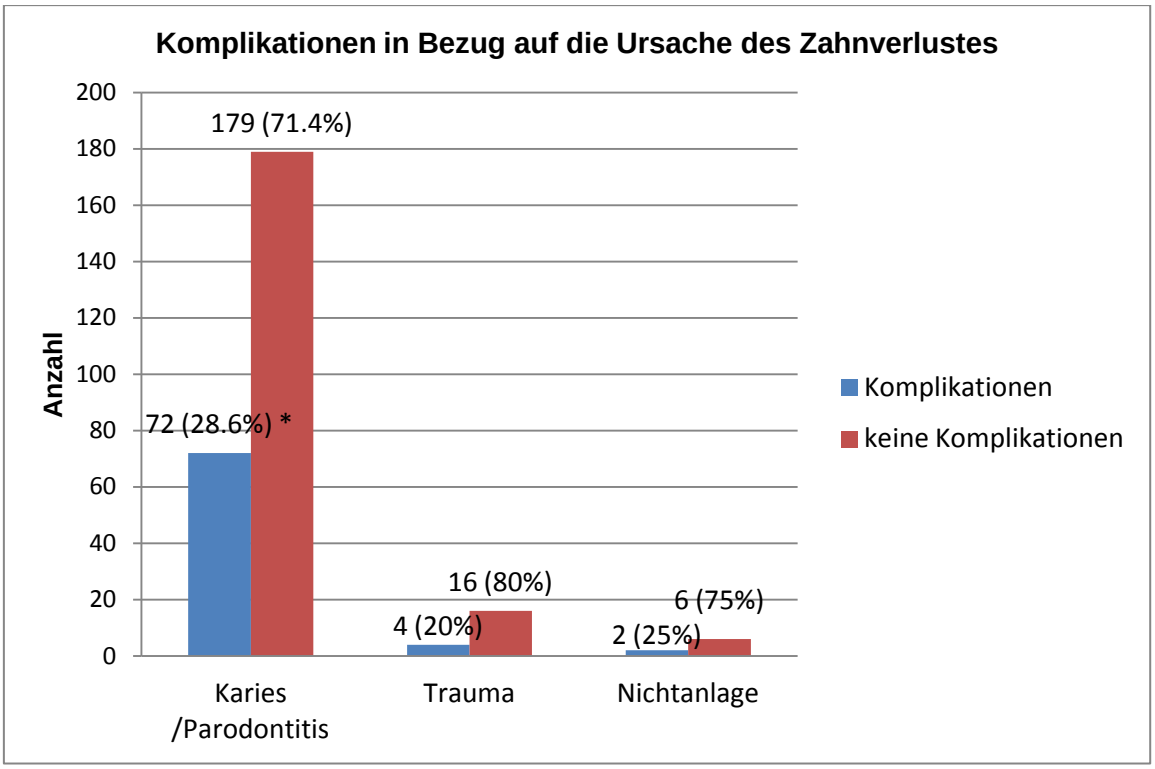

Abb. 58: Postoperative Frühkomplikationen (Wunddehiszenzen, Wundinfektionen, Knochenexpositionen, Nachblutungen und postoperative Sinusitis maxillaris) in Bezug auf die Ursache des Zahnverlustes. (Bundeswehrkrankenhaus Ulm (2009-2011))

* p= 0,7399 (Chi^2= 0.6024)

3.4.6 Kieferlokalisation

Die Aufteilung der durchgeführten Operationen in Bezug auf die Kieferlokalisation (Oberkiefer / Unterkiefer) wurde bereits in Kapitel 3.2.2 beschrieben.

Postoperative Frühkomplikationen wurden bei 17.7% (n=64 von 360) der Operationszugänge im Oberkiefer und bei 19.1% (n=45 von 235) der Operationszugänge im Unterkiefer diagnostiziert (Tabelle 15). Bei den insgesamt 109 aufgetretenen postoperativen Frühkomplikationen wurden 58.7% (n=64 von 109) im Oberkiefer und 41.3% (n=45 von 109) im Unterkiefer festgestellt.

Die postoperativen Frühkomplikationen in Bezug auf die Kieferlokalisation, welche in die Statistik eingingen waren Wunddehiszenzen, Wundinfektionen,

Knochenexpositionen, Sensibilitätsstörungen, Nachblutungen, postoperative Sinusitis maxillaris und intraoperative Perforationen der Schneider'schen Membran (Tabelle 10).

Tab. 10: Art der Frühkomplikationen bei den Operationszugängen im Ober- und im Unterkiefer (n=109). (Bundeswehrkrankenhaus Ulm (2009-2011))

Komplikationen	**Oberkiefer**	**Unterkiefer**	Gesamt
Wunddehiszenzen	14	10	24
Wundinfektionen	17	13	30
Knochenexpositionen	13	8	21
Sensibilitätsstörungen	6	14	20
Nachblutung	1	0	1
Sinusitis maxillaris	2	0	2
Perforation der Sinusmembran	11	0	11
Gesamt	64	45	109

Ein statistischer Zusammenhang in Chi^2 Test zwischen Kieferlokalisation und Auftreten von postoperativen Frühkomplikationen konnte mit einem p-Wert von p= 0.6725 nicht nachgewiesen werden (Abbildung 59).

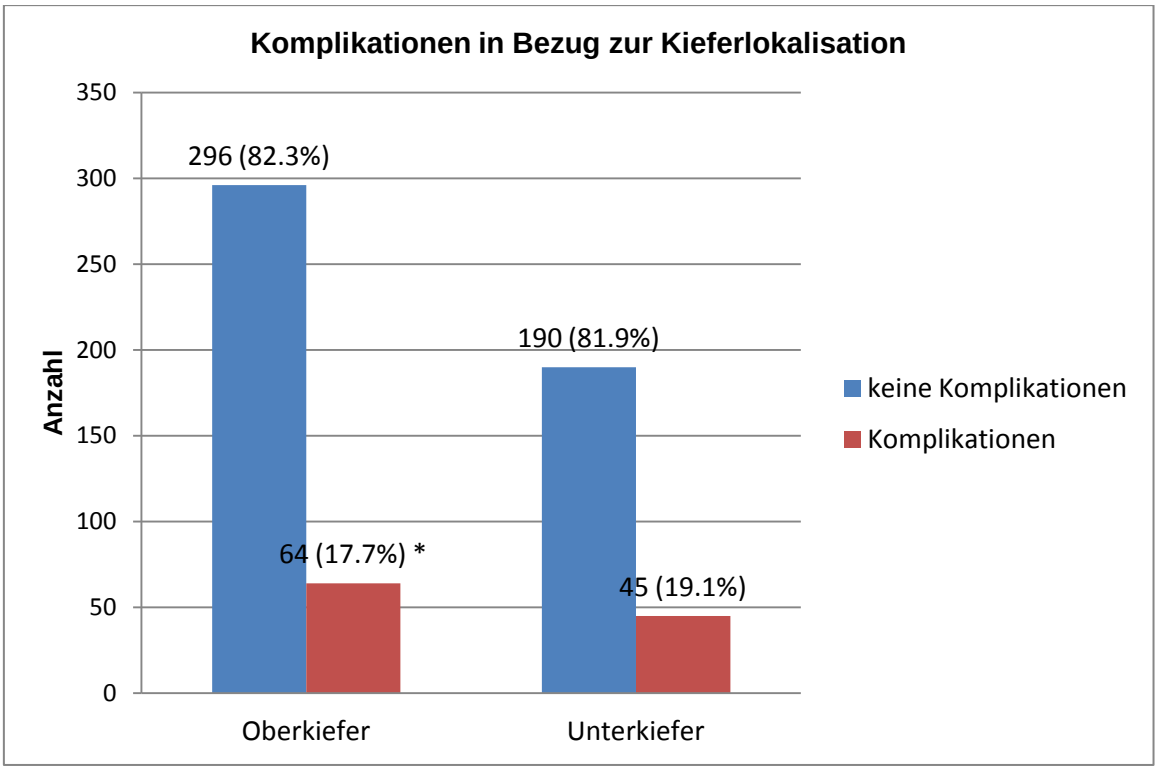

Abb. 59: Postoperative Frühkomplikationen (Wunddehiszenzen, Wundinfektionen, Knochenexpositionen, Sensibilitätsstörungen, Nachblutungen, postoperative Sinusitis maxillaris und intraoperative Perforationen der Schneider'schen Membran) in Bezug zur Kieferlokalisation. (Bundeswehrkrankenhaus Ulm (2009-2011))

* p= 0.6725 (Chi^2= 0.1786)

3.4.7 Augmentationsbereiche

Bei augmentierten Schaltlücken traten postoperativen Frühkomplikationen mit einer Häufigkeit von 32.3% (n=32 von 99) der Fälle auf, während dies bei augmentierten Einzelzahnlücken mit einer Häufigkeit von 15.9% (n=26 von 163) geschah. Bei 11.6% (n=18 von 154) der augmentierten Freiendsituationen traten ebenfalls postoperativen Frühkomplikationen auf. Von den insgesamt 76 postoperativ auftretenden Frühkomplikationen traten 42.1% (n=32 von 76) in augmentierten Schaltlücken, 34.2% (n=26 von 76) in augmentierten Einzelzahnlücken und 23.7% (n=18 von 76) in augmentierten Freiendsituationen auf. Es kam in keinem Fall zu postoperativen Frühkomplikationen nach Augmentationen von zahnlosen Kieferkammanschnitten.

Die postoperativen Frühkomplikationen in Bezug auf die Augmentationsbereiche, welche in die Statistik eingegangen sind, waren die Wunddehiszenzen, Wundinfektionen, Knochenexpositionen und Nachblutungen (Tabelle11).

Tab. 11: Art der Frühkomplikationen in Bezug auf die Augmentationsbereiche (n=76). (Bundeswehrkrankenhaus Ulm (2009-2011))

Komplikationen	Schaltlücke	Einzelzahnlücke	Freiend	Zahnlos	Gesamt
Wunddehiszenzen	13	9	2	0	24
Wundinfektionen	11	9	10	0	30
Knochenexpositionen	7	8	6	0	21
Nachblutung	1	0	0	0	1
Gesamt	32	26	18	0	76

Aus den vorliegenden Werten konnte gesichert werden, dass die Häufigkeit von postoperativen Frühkomplikationen in augmentierten Schaltlücken signifikant höher war als bei Einzelzahnlücken, Freiendsituationen und zahnlosen Arealen ($p < 0.0001$) (Abbildung 60).

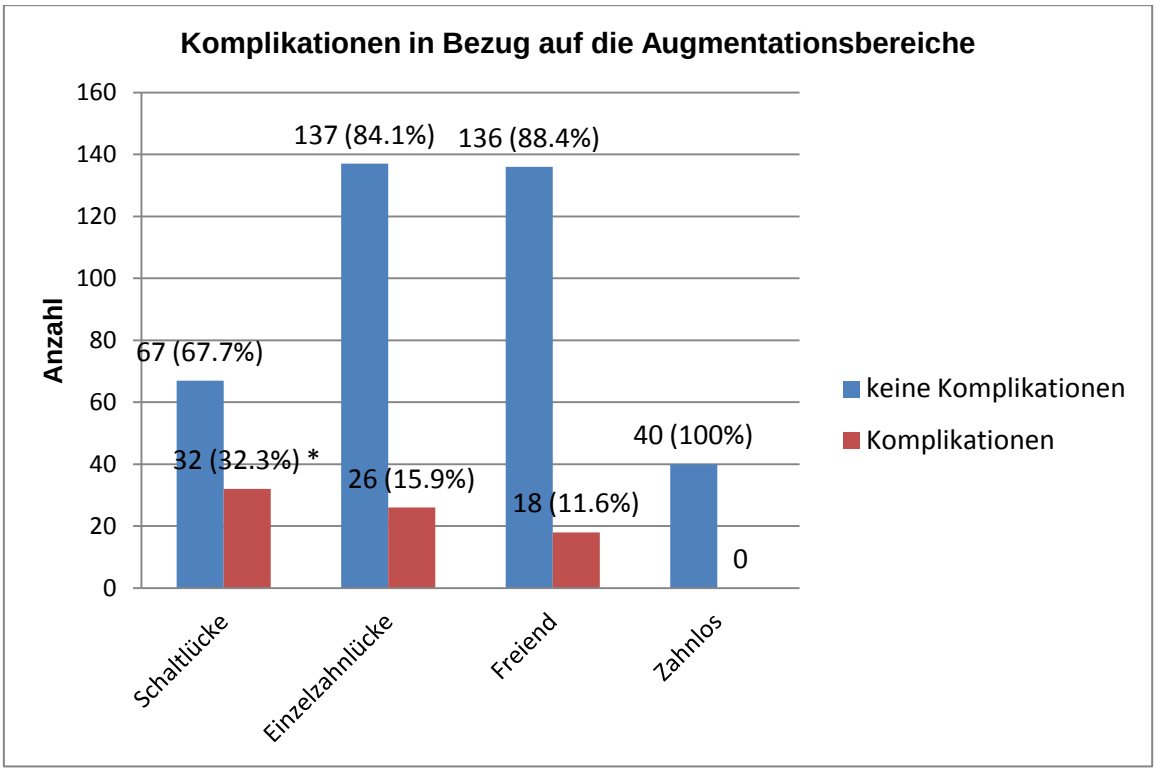

Abb. 60: Postoperative Frühkomplikationen (Wunddehiszenzen, Wundinfektionen, Knochenexpositionen und Nachblutungen) in Bezug auf die Augmentationsbereiche. (Bundeswehrkrankenhaus Ulm (2009-2011))

* $p < 0.0001$ ($Chi^2 = 28.9497$)

3.4.8 Intraoperative Perforation der Schneider'schen Membran

Bei 225 Operationen im posterioren Oberkieferbereich kam es in 4.8% (n=11 von 225) der Fälle bei 11 Patienten zu einer intraoperativen Perforation der Schneider'schen Membran (Kapitel 3.3.4).
Es handelte sich bei allen 11 Fällen um Sinusbodenelevationen mit Knochenmaterial aus dem Beckenkamm. Es kam in keinem Fall zu einer Perforation der Schneider`schen Membran nach Knochenentnahmen aus der Crista zygomaticoalveolaris oder bei Sinusbodenelevationen mit Knochenmaterial aus der lateralen Sinuswand.

Bei den insgesamt 112 durchgeführten Sinusbodenelevationen (36 mit Knochen von der lateralen Maxilla und 76 mit Knochen vom Beckenkamm) kam es in 9.8% (n=11 von 112) der Fälle zu einer intraoperativen Perforation der

Kieferhöhlenmembran. Bei 4 von diesen 11 Fällen (36.3%; n=4 von 11) traten postoperativen Frühkomplikationen auf (Tabelle 19).

Die postoperativen Frühkomplikationen in Bezug auf das intraoperative Auftreten einer Perforation der Schneider'schen Membran, welche in die Statistik eingingen waren die Wunddehiszenzen, Wundinfektionen, Knochenexpositionen postoperative Sinusitis maxillaris. Sensibilitätsstörungen und Nachblutungen blieben von der statistischen Auswertung aus (Tabelle 12).

Tab. 12: Art der Frühkomplikationen nach Sinusbodenelevationen in Bezug auf das intraoperative Auftreten von Perforationen der Schneider'schen Membran (n=17). (Bundeswehrkrankenhaus Ulm (2009-2011))

Komplikationen	**Perforation**	**keine Perforation**	Gesamt
Wunddehiszenzen	0	11	11
Wundinfektionen	4	0	5
Knochenexpositionen	0	0	0
Sinusitis maxillaris	0	2	2
Gesamt	4	13	17

Es zeigte sich keine statistisch signifikante Korrelation zwischen intraoperativer Perforation der Schneider'schen Membran bei Sinusbodenelevationen und dem Auftreten von postoperativen Frühkomplikationen in unserem Patientenkollektiv (p= 0.0762) (Abbildung 61).

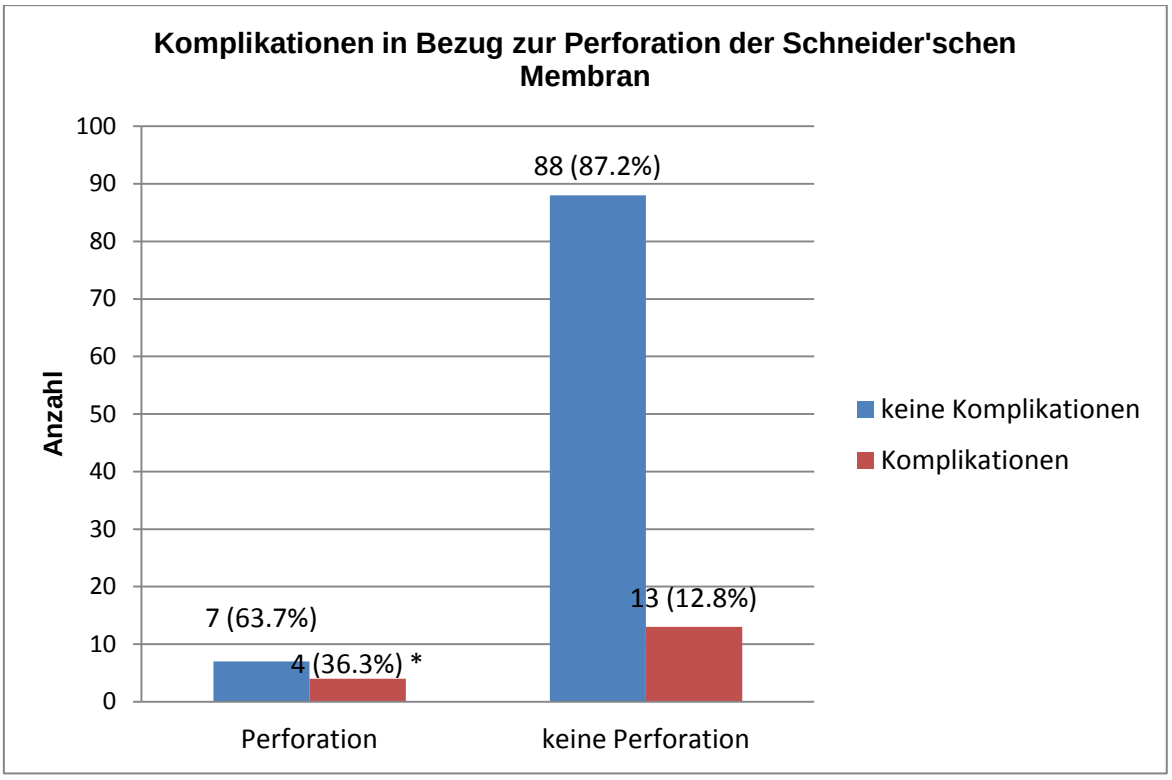

Abb. 61: Postoperative Frühkomplikationen (Wunddehiszenzen, Wundinfektionen, Knochenexpositionen und postoperative Sinusitis maxillaris) nach Sinusbodenelevationen in Bezug zur Perforation der Schneider'schen Membran. (Bundeswehrkrankenhaus Ulm (2009-2011))

* p= 0.0762 (Chi^2= 0.2837)

3.4.9 Stand der Ausbildung des Operateurs

Fachärzte für Mund-, Kiefer- und Gesichtschirurgie hatten insgesamt 64.8% (n=410 von 633) der Operationszugänge durchgeführt, während 35.2% (223 von 633) der Operationszugänge von Assistenzärzten durchgeführt worden waren.

Es kam in 15.3% (n=63 von 410) der von Fachärzten operierten Fällen zu postoperativen Frühkomplikationen. Diesen stand eine Frühkomplikationsrate von 20.6% (n=46 von 223) nach Operationen von Assistenzärzten gegenüber. Von den insgesamt 109 auftretenden Frühkomplikationen waren 57.7% (n=63 von 109) nach Operationen von Fachärzten und 42.3% (n=46 von 109) nach Operationen von Assistenzärzten festzustellen.

Die postoperativen Frühkomplikationen in Bezug auf den Ausbildungsstand des Operateurs, welche in die Statistik eingingen, waren die Wunddehiszenzen, Wundinfektionen, Knochenexpositionen, Sensibilitätsstörungen, Nachblutungen, postoperative Sinusitis maxillaris und intraoperative Perforationen der Schneider'schen Membran (Tabelle 13).

Tab. 13: Art der Frühkomplikationen nach Operationen von Fachärzten und Assistenzärzten (n=109). (Bundeswehrkrankenhaus Ulm (2009-2011))

Komplikationen	**Fachärzte**	**Assistenzärzte**	Gesamt
Wunddehiszenzen	11	13	24
Wundinfektionen	20	10	30
Knochenexpositionen	12	9	21
Sensibilitätsstörungen	12	8	20
Nachblutung	1	0	1
Sinusitis maxillaris	1	1	2
Perforation der Sinusmembran	6	5	11
Gesamt	63	46	109

Aus den vorliegenden Werten zeigte sich kein statistisch signifikanter Unterschied zwischen den Ausbildungsstand des Operateurs zum Zeitpunkt der Augmentation und dem Auftreten von postoperativen Frühkomplikationen (p= 0,0939) (Abbildung 62). Von besonderer Bedeutung ist hierbei anzumerken, dass alle augmentative Eingriffe in diesem Patientenkollektiv durch eine fachärztliche Aufsicht durchgeführt wurden.

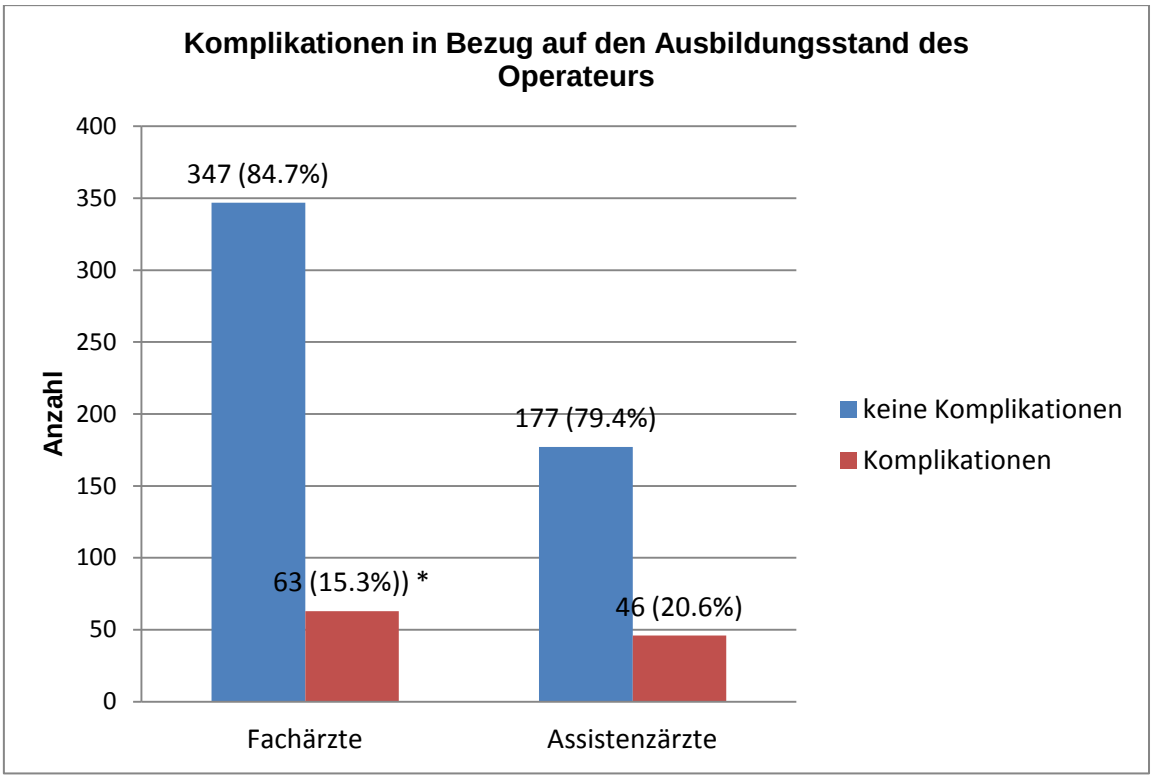

Abb. 62: Postoperative Frühkomplikationen (Wunddehiszenzen, Wundinfektionen, Knochenexpositionen, Sensibilitätsstörungen, Nachblutungen, postoperative Sinusitis maxillaris und intraoperative Perforationen der Schneider'schen Membran) in Bezug auf den Ausbildungsstand des Operateurs zum Zeitpunkt der Augmentation. (Bundeswehrkrankenhaus Ulm (2009-2011))

* p= 0,0939 (Chi^2= 2.8056)

3.4.10 Zusammenfassung der Co-Faktoren

Tabelle 14 bietet einen Überblick der Ergebnisse der statistischen Analyse der Co-Faktoren bezüglich des Auftretens der postoperativen Frühkomplikationen. Ein signifikant erhöhtes Komplikationsrisiko tragen Patienten die rauchen, deren Alter ≥40 Jahre ist, einen API- oder SBI-Wert ≥20% zeigen und in atrophierten Schaltlücken augmentiert wurden. Keinen Einfluss auf die Komplikationsrate hatten die Ursachen des Zahnverlustes, die Augmentationsbereiche, die Kieferlokalisation, eine intraoperative Perforation der Schneider'schen Membran bei Sinusbodenelevationen und der Ausbildungsstand des Operateurs zum Zeitpunkt der Augmentation.

Tab. 14: Statistische Korrelation zwischen Co-Faktoren und Auftreten von postoperativen Frühkomplikationen. (Bundeswehrkrankenhaus Ulm (2009-2011))

Abhängige Variable: Frühkomplikationen nach Augmentation			
Faktor	**Chi²**	**Relatives Risiko**	**P**
Patientenalter (≥40, <40)	11.0395	2.44	0.009
Rauchen	115.6361	27.11	<0.0001
API (<20%, ≥20%)	45.8635	6.69	<0.0001
SBI (<20%, ≥20%)	129.9281	39.06	<0.0001
Ursache des Zahnverlustes	0.6024	-	0.7399
Kieferlokalisation	0.1786	-	0.6725
Augmentationsbereich	28.9497	-	<0.0001
Perforation der Schneider'schen Membran	79.2267	-	0.0762
Ausbildungsstand des Operateurs	2.8056	-	0.0939

* Signifikanzniveau: p≤ 0,05

3.4.11 Korrelation der Transplatatverluste mit den Co-Faktoren

Aufgrund der geringen Anzahl von nur 20 Transplantatverlusten bei insgesamt 456 Augmentationen und der multifaktoriellen Korrelation zwischen Risikofaktoren und postoperativer Morbidität war keine sinnvolle multivariate statistische Analyse möglich.

Bezüglich des Patientenalters, 5.5% (n=9 von 162) der Patienten jünger als 40 Jahre Patienten und 9.4% der Patienten älter als 40 Jahre (n=11 von 117) zeigten postoperative Komplikation, welche zum Transplantatverlust führte. Zwei partielle

Transplantatverluste wurden zum Zeitpunkt der Implantation bei Patienten jünger als 40 Jahre und 4 bei Patienten älter 40 Jahre diagnostiziert. Eine statistische Signifikanz konnte nicht nachgewiesen werden.

15 der insgesamt 20 (75.0%) Transplantatverluste in dieser Studie wurden bei Rauchern und nur 5 (25.0%) bei Nichtrauchern erfasst. 16.1% (n=15 von 93) der rauchenden Patienten und nur 2.6% (n=5 von 186) der nicht-rauchenden Patienten wiesen postoperative Transplantatverluste auf. Eine statistische Signifikanz konnte nicht nachgewiesen werden. Zwei partielle Transplantatverluste wurden bei Rauchern und 4 bei Nichtrauchern diagnostiziert. Eine statistische Signifikanz konnte nicht nachgewiesen werden.

Bezüglich der präoperativen API- und SBI-Werte, sind bei 12 Patienten mit API-Wert ≥20% und 14 Patienten mit SBI-Wert ≥20% die augmentierten Knochentransplantate nach postoperativen Komplikationen verloren gegangen. Wenn man die einzelnen Patientengruppen betrachtet, wurde bei 4.5% (n=8 von 174) der Patienten mit API-Wert <20% und 11.4% (n=12 von 105) der Patienten mit API-Wert ≥20% ein Transplantatverlust diagnostiziert. Eine statistische Signifikanz konnte nicht nachgewiesen werden.
In Bezug auf den SBI-Wert waren die Transplantat-Verlustrate bei den Patienten mit SBI-Wert ≥20% deutlich höher (n=14 von 66; 21,2%) als bei den Patienten mit SBI-Wert <20% (n=6 von 213; 2,8%). Eine statistische Signifikanz konnte nicht nachgewiesen werden. Drei partielle Transplantatverluste wurden zum Zeitpunkt der Implantation bei Patienten mit API <20% und 3 bei Patienten mit API ≥20%, sowie 4 partielle Transplantatverluste bei Patienten mit SBI <20% und 2 bei Patienten mit SBI ≥20% festgestellt. Eine statistische Signifikanz konnte nicht nachgewiesen werden.

In Anbetracht der Augmentationsbereiche traten 16 totale Transplantatverluste in augmentierten Schaltlücken auf, während dies bei 2 augmentierten Einzelzahnlücken und 2 augmentierten "Freiendsituationen" der Fall war. Dies spricht für eine Verlustrate von 20.2% (n=16 von 79) nach Augmentationen in Schaltlücken, 1.2% (n=2 von 163) in Einzelzahnlücken und 1.6% (n=2 of119) in Freiendsituationen. Eine statistische Signifikanz konnte nicht nachgewiesen

werden. Es kam in keinem Fall nach Augmentationen von unbezahnten Kiefern zu einem Transplantatverlust. Es wurden zum Zeitpunkt der Implantation 2 partielle Transplantatverluste in augmentierten Schaltlücken, 3 in augmentierten Einzelzahnlücken und 1 in augmentierten Freiendsituationen diagnostiziert. Es kam in keinem Fall nach Augmentationen von unbezahnten Kiefern zu einem totalen bzw. partiellen Transplantatverlust. Eine statistische Signifikanz konnte nicht nachgewiesen werden.

Bei 19 der insgesamt 20 totalen Transplantatverluste nach augmentativen Verfahren war "Karies/Parodontitis" die Ursache des Zahnverlustes die zur Augmentation führte, während bei einem Fall ein traumatisches Geschehen ursächlich war. Die Ursache der zu augmentierenden Zahnlücke war bei allen 6 Fällen mit partiellem Transplantatverlust zum Zeitpunkt der Implantation "Karies/Parodontitis". Eine statistische Signifikanz konnte nicht nachgewiesen werden.
Bezüglich der Kieferlokalisation traten von den insgesamt 20 Transplantatverlusten 8 nach Knochentransplantationen im Oberkiefer und 12 nach Knochentransplantationen im Unterkiefer auf. Partielle Transplantatverluste zum Zeitpunkt der Implantation waren bei 3 Fällen im Oberkiefer und bei 3 Fällen im Unterkiefer vorgekommen. Eine statistische Signifikanz konnte nicht nachgewiesen werden.

Es kam insgesamt in 2 von 112 Fällen nach Sinusbodenelevationen aufgrund von postoperativen Wundinfektionen zu einem totalen Transplantatverlust. Bei keinem dieser 2 Fälle war eine Membranperforation dokumentiert worden.

Bezüglich des Ausbildungsstandes des Operateurs zeigten sich 14 totale und 4 partielle Transplantatverluste nach Augmentationen von Fachärzten bzw. 6 totale und 2 partielle Transplantatverluste nach Augmentationen von Assistenzärzten. Eine statistische Signifikanz konnte nicht nachgewiesen werden.

17 von 20 Patienten, die ihren Knochentransplantate aufgrund von postoperativ auftretenden Komplikationen verloren hatten, wiesen variable Kombinationen der

oben genannten Risikofaktoren mit signifikantem Einfluss auf die postoperative Morbidität (Alter ≥ 40 Jahre, Rauchen, API- und SBI-Wert ≥ 20%, Schaltlücke) auf. Bei 6 Patienten wurden alle signifikanten Risikofaktoren in der Anamnese (Alter ≥ 40 Jahre, Rauchen, API- und SBI-Wert ≥ 20%, Schaltlücke) erfasst. Fünf weitere Patienten zeigten 4 von 5 Risikofaktoren (Alter ≥ 40 Jahre, Rauchen, SBI-Wert ≥20%, Schaltlücke). Drei Patienten hatten 4 Risikofaktoren (Rauchen, API- und SBI-Wert ≥20%, Schaltlücke). Bei einem Patienten wurden 3 Risikofaktoren dokumentiert (Rauchen, API-Wert ≥20% und Schaltlücke), während ein Patient 2 Risikofaktoren aufwies (API-Wert ≥ 20% und Schaltlücke) und ein zweiter Patient einen Risikofaktor zeigte (API-Wert ≥20%) auf. Nur 3 der 20 Patienten mit dokumentierten Transplantatverlusten waren mit keinen der oben genannten signifikanten Risikofaktoren vordiagnostiziert (Tabelle 15).

Table 15: Übersicht über die Transplantatverlustrate (n=20) in Korrelation zu den variablen Risikofaktoren, die einen signifikanten Einfluss auf die postoperative Komplikationsrate erwiesen. (Bundeswehrkrankenhaus Ulm (2009-2011))

	signifikante Risikofaktoren				
Patienten No	**≥40 Jahre**	**Rauchen**	**API-Wert ≥20%**	**SBI-Wert ≥20%**	**Schaltlücke**
1	-	-	24%	-	-
2	-	-	30%	-	036-037
3	-	Ja	26%	-	035-036
4	-	Ja	32%	28%	045-046
5	-	Ja	22%	24%	045-046
6	-	Ja	20%	26%	011-022
7	44	Ja	-	30%	014-016
8	43	Ja	-	22%	035-036
9	51	Ja	-	20%	025-026
10	49	Ja	-	24%	014-016
11	42	Ja	-	28%	045-046
12	56	Ja	26%	30%	046-047
13	52	Ja	20%	20%	035-036
14	47	Ja	28%	26%	035-036
15	43	Ja	30%	22%	015-016
16	54	Ja	24%	26%	025-026
17	46	Ja	22%	24%	045-046
18	-	-	-	-	-
19	-	-	-	-	-
20	-	-	-	-	-

3.5 Implantatinsertion nach augmentativen Eingriffen

Im Zeitraum von Januar 2009 bis Dezember 2011 wurden bei der Implantatberatung von 279 Studienpatienten, insgesamt 546 Implantate in 546 zu augmentierenden Zahnregionen geplant.

Zur Augmentation dieser 546 zahnlosen Regionen waren insgesamt 456 augmentative Eingriffe notwendig. Dieses Missverhältnis erklärt sich durch die Tatsache, dass bei einigen augmentativen Eingriffen mehrere Zahnregionen in einem Kieferkammbereich im Rahmen eines Eingriffs augementiert wurden.

Es wurden insgesamt 456 atrophierte Kieferkammabschnitte augmentiert. Diese beinhalteten insgesamt 546 atrophierte Zahnregionen. Dieses Missverhältnis ergibt sich daraus, dass ein zu augmentierenden Kieferkammbereich mehrere Zahnregionen enthalten kann, in die ein Implantat inseriert werden kann.

Als Augmentationsbereich vor Augmentation wurde ein atrophierter Kieferkammabschnitt mit einer Breite von mindestens einer Zahnregion und zusätzlich die einzelnen Zahnregionen definiert. Als Augmentationsregion war die Zahnregion, welche ursprünglich geplant wurde zu implantieren und vorher zu augmentieren, definiert. Die Anzahl der Augmentationsregionen ist somit gleich der Anzahl der Implantatinsertionsregionen. Aus dem Missverhältnis zwischen augmentierten Kieferkammbereichen und den Augmentationsregionen ergibt sich, dass die Anzahl der inserierten Implantate höher als die Anzahl der augmentierten Kieferkammbereiche war.

Dabei wurden im Rahmen der 456 augmentativen Eingriffe in 392 Fällen eine Einzelzahnregion augementiert. In 38 Fällen wurden während des Eingriffs 2 Zahnregionen und in 26 Fällen wurden 3 Zahnregionen augmentiert.

Augmentations-Erfolgsrate

Als Augmentations-Erfolgsrate war die Anzahl der inserierten Implantate bezogen auf die Zahl der geplanten Implantatinsertionsregionen definiert.
Schließlich wurden insgesamt 525 Implantate bei 259 Patienten in insgesamt 525 primär erfolgreich augmentierten Zahnregionen inseriert. Dies entspricht bezogen auf die augementierten Zahnregionen bzw. Implantatinsertionsregionen einer primären Augmentations-Erfolgsrate von 96.1% (n=525 von 546) und in Bezug auf die Gesamtzahl der zu augmentierenden Kieferkammbereiche bzw. augmentativen Eingriffe, von 95.6% (n=436 von 456). In Bezug auf die Gesamtzahl der augmentierten Studienpatienten betrug sie dagegen 92.8% (n=259 von 279) (Abbildung 63).

21 Implantate der 546 geplanten Implantate konnten demnach aufgrund eines Transplantatverlusts in der entsprechenden Zahnregion nicht gesetzt werden. In Bezug auf die Transplantatverlustrate je augmentierten Kieferkammbereich (n=20) bedeuted dies, dass 19 Transplantate in einer Einzelzahnregion und 1 Transplant mit welchem 2 Zahnregionen augmentiert wurden, verloren gingen.

Bei 14 der 20 Patienten mit Transplantatverlusten wurden nach erneuter Reaugmentation 15 Implantate in 14 erneut augmentierten Zahnregionen inseriert. Diese Anzahl wurde bei der Gesamtmenge erfolgreich inserierter Implantate jedoch nicht berücksichtigt. Die restlichen 6 Patienten mit Transplantatverlusten, bei denen 6 Implantate in 6 zu augmentierten Zahnregionen primär geplant waren, wünschten keine weitere operative Intervention und wurden deshalb konventionell prothetisch versorgt.

Eine implantologische Rehabilitation in unserem Studienkollektiv war somit nach primärer Augmentation in 96.1% (n=525 von 546) und nach Reaugmentationen in 98.9% (n=540 von 546) der zu augmentierenden Zahnregionen möglich. Bezogen auf die Patientenanzahl konnten letztlich 97.8% (n=273 von 279) der Patienten implantiert werden.

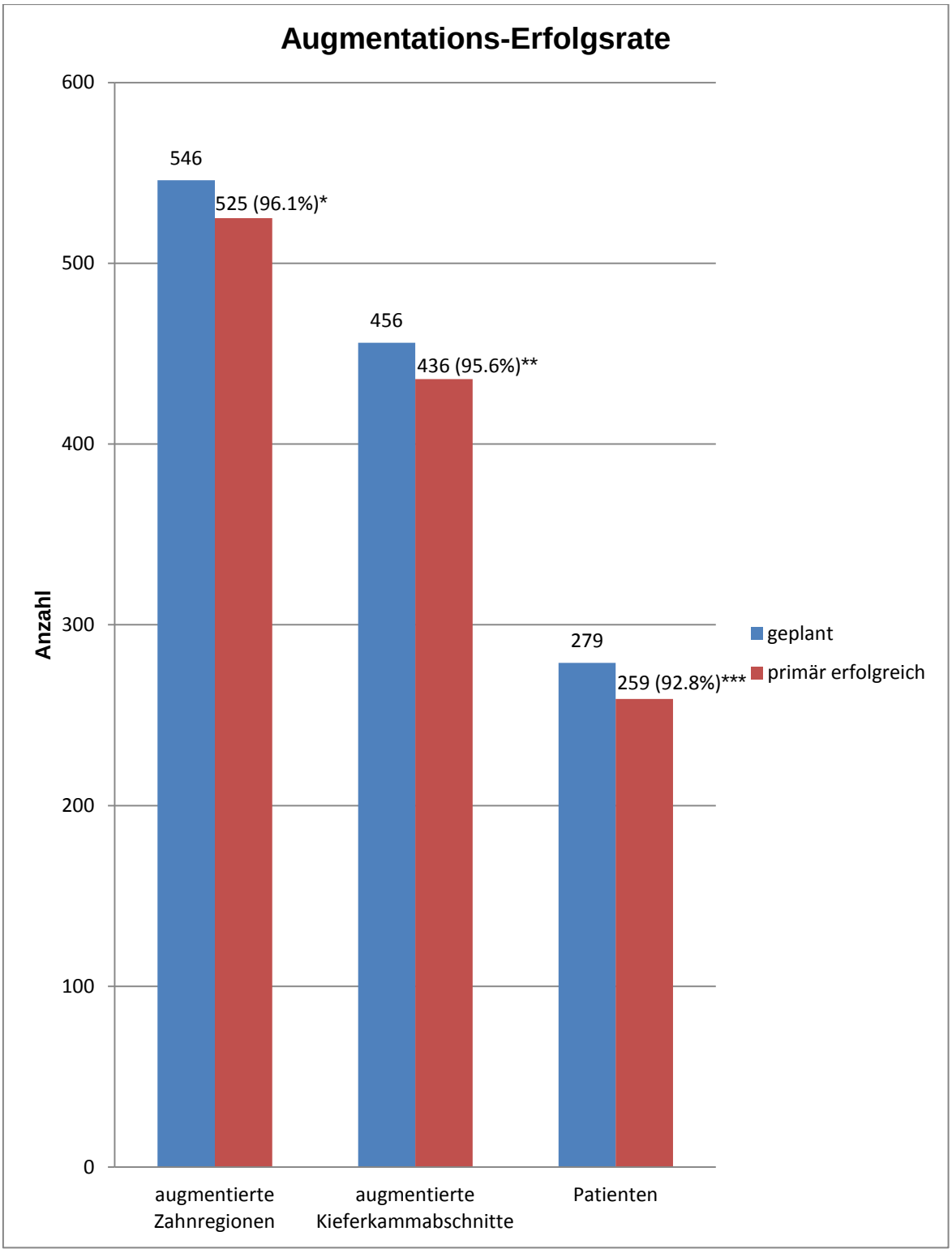

Abb. 63: Augmentations-Erfolgsrate nach augmentativen Eingriffen. (Bundeswehrkrankenhaus Ulm (2009-2011))

* in Bezug auf die Zahl der zu augmentierenden Zahnregionen bzw. Implantatinsertionsregionen (n=546)

** in Bezug auf die Zahl der zu augmentierenden Kieferkammabschnitte (n=456)

*** in Bezug auf die Zahl der Studienpatienten (n=279)

3.5.1 Implantat-Frühverlustrate und Gesamt-Versorgungs-Erfolgsrate

Folgende Begriffe werden genauer definiert:

- Implantat-Frühverlustrate = Anzahl der Implantatverluste nach Insertion und vor prothetischer Versorgung

- Gesamt-Versorgungs-Erfolgsrate = Anzahl der in situ befindlichen Implantate im augmentierten Kieferkammbereich zum Zeitpunkt der prothetischen Versorgungn in Bezug zur Gesamtzahl der geplanten Implantate

Es wurden insgesamt 546 Implantate in 546 Regionen geplant, 525 konnten nach Augmentation inseriert werden, wovon 2 als Frühverluste verloren gingen. Bei diesen 2 inserierten Implantaten, war zum Zeitpunkt der Freilegung keine erfolgreiche knöcherne Integration festzustellen, sodass eine Explantation vorgenommen werden musste. Dies entspricht einer Frühverlustrate von 0.3% (n=2 von 525). Die restlichen 523 inserierten Implantate konnten nach den in Kapitel 2.5 dargestellten Kriterien als Erfolge gewertet und konnten prothetisch versorgt werden. Die Gesamt-Versorgungs-Erfolgsrate zum Zeitpunkt der prothetischen Versorgung betrug daher 99.7% (n=523 von 546) (Abbildung 64).

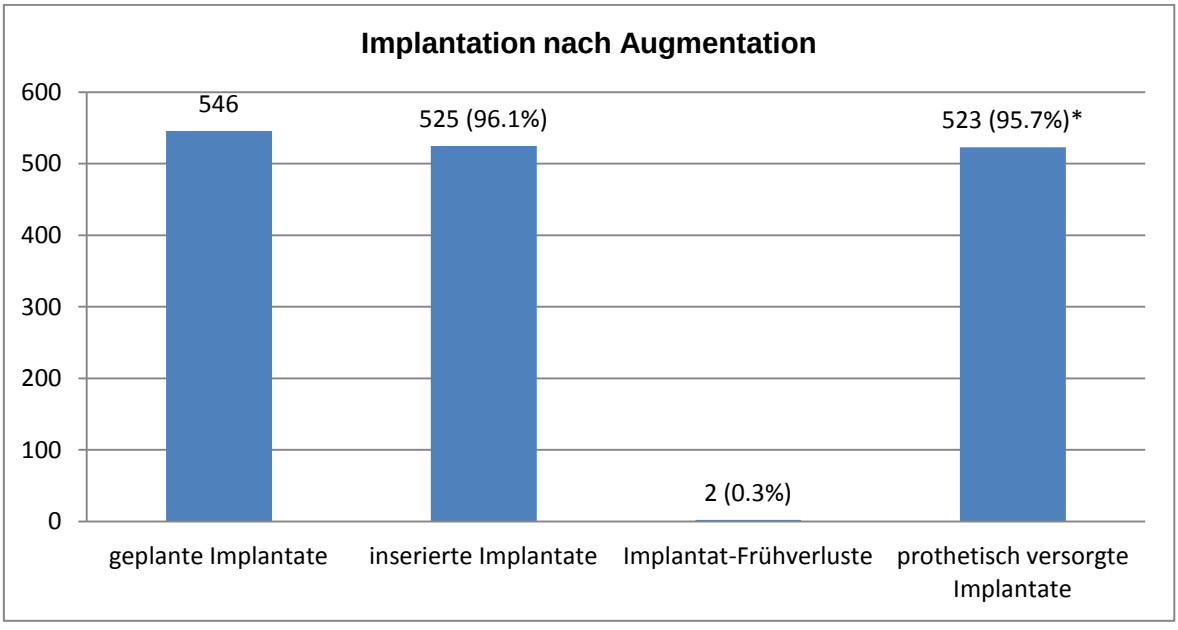

Abb. 64: Implantation nach augmentativen Eingriffen in unserem Kollektiv.

(Bundeswehrkrankenhaus Ulm (2009-2011))

* Gesamt-Versorgungs-Erfolgsrate

Es wurde initial die Insertion von insgesamt 138 Implantaten nach Augmentationen von der Crista zygomaticoalveolaris geplant. 136 Implantate wurden erfolgreich gesetzt und 2 konnten aufgrund eines Transplantatverlustes nicht inseriert werden. Dies entspicht einer Gesamt-Versorgungs-Erfolgsrate von 98.5% (n=136 in situ befindliche Implantate von 138 geplanten Implantate im augmentierten Bereich).

156 der initial 163 geplanten Implantate nach Augmentationen vom Ramus mandibulae (retromolar) konnten inseriert werden. Bei 7 war dies aufgrund eines Transplantazverlustes nicht möglich. Dies entspicht einer Gesamt-Versorgungs-Erfolgsrate von 95.7% (n=156 in situ befindliche Implantate von 163 geplanten Implantate im augmentierten Bereich).

Nach Augmentationen aus der Symphysis mandibulae (Kinn) konnten 10 der 11 geplanten Implantate gesetzt werden. Dies entspicht einer Gesamt-Versorgungs-Erfolgsrate von 90.9% (n=10 in situ befindliche Implantate von 11 geplanten Implantate im augmentierten Bereich).

Von den insgesamt 190 geplanten Implantaten nach Beckenkammaugmentationen wurden 179 Implantate inseriert; 11 Implantate konnten aufgrund eines Transplantatverlustes nicht gesetzt werden. Zwei der 179 primär inserierten Implantate mussten bei der Freilegung explantiert werden. Dies entspicht einer Gesamt-Versorgungs-Erfolgsrate von 93.1% (n=177 in situ befindliche Implantate von 190 geplanten Implantate im augmentierten Bereich).

Alle 44 geplanten Implantate nach Sinusbodenelevationen mit Knochen von der lateralen Maxilla konnten im augmentierten Bereich erfolgreich inseriert werden. Dies entspicht einer Gesamt-Versorgungs-Erfolgsrate von 100% (n=44 in situ befindliche Implantate von 44 geplanten Implantate im augmentierten Bereich (Abbildung 65).

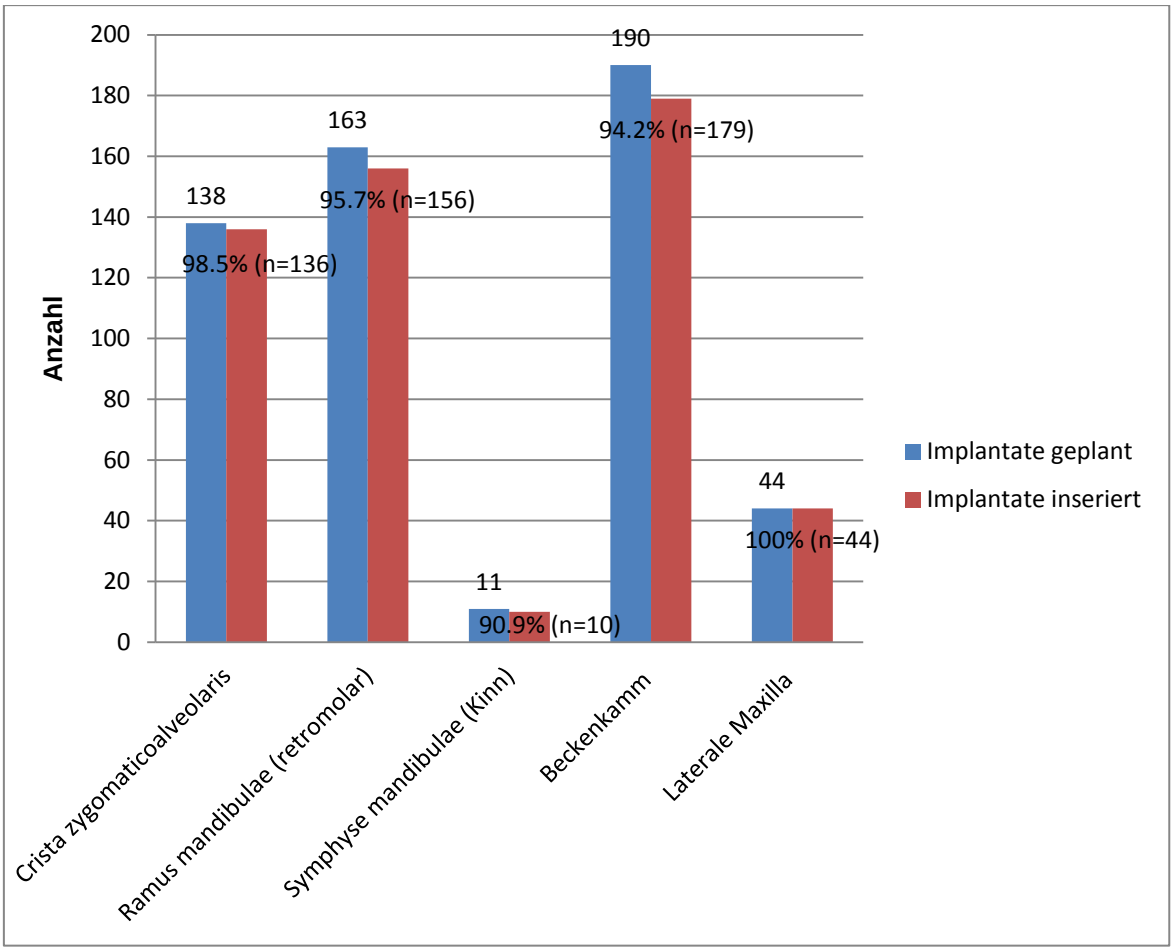

Abb. 65: Anzahl der geplanten und inserierten Implantate bei den Studienpatienten verteilt auf die verschiedenen Augmentationsmethoden. (Bundeswehrkrankenhaus Ulm (2009-2011))

3.5.2 Einheilungszeit bis zur Implantation

Die Einheilungszeit der Augmentate, definiert als Zeitraum zwischen Knochentransplantation und Implantatinsertion, betrug durchschnittlich 127.9 ± 48.2 Tage. Dies entspricht 4.5 ± 1.7 Monate bei einem Minimum von 83 Tagen (2.9 Monaten) und einem Maximum von 717 Tage (25.6 Monaten). Längere Einheilungszeiten für die Implantate ergaben sich durch längere Auslandsaufenthalte der Patienten.

3.5.3 Häufigkeit und Lokalisation der Implantate

57.1% (n=300 von 525) der inserierten Implantate wurden im Oberkiefer und 42.9% (n=225 von 525) im Unterkiefer gesetzt. Die Verteilung der Implantatinsertionen nach Zahnlokalisation zeigte einen Häufigkeitsgipfel in der Region 06 des Oberkiefers (31.6%; n=95 von 300) bzw. Region 06 des Unterkiefers (40.4%; n=91 von 225). Im Oberkiefer waren die mittleren Schneidezähne waren mit 21.0% (n=63 von 300), die zweiten Prämolaren mit 15.3% (n=46 von 300) und die ersten Prämolaren mit 13.6% (n=41 von 300) vertreten. Im Unterkiefer waren die zweiten Prämolaren in 22.6% (n=51 von 225) der Fälle und die zweiten Molaren in 12.4% (n=28 von 225) der Fälle nach den ersten Molaren die zweit- bzw.- dritthäufigste Lokalisation. Einen detaillierten Überblick über die Anzahl der inserierten Implantate im Ober-, und Unterkiefer bezogen auf die Zahnregion zeigt Abbildungen 66 und 67. Eine Implantat-Indikation für die Weisheitszahnregion bestand in keinem Fall.

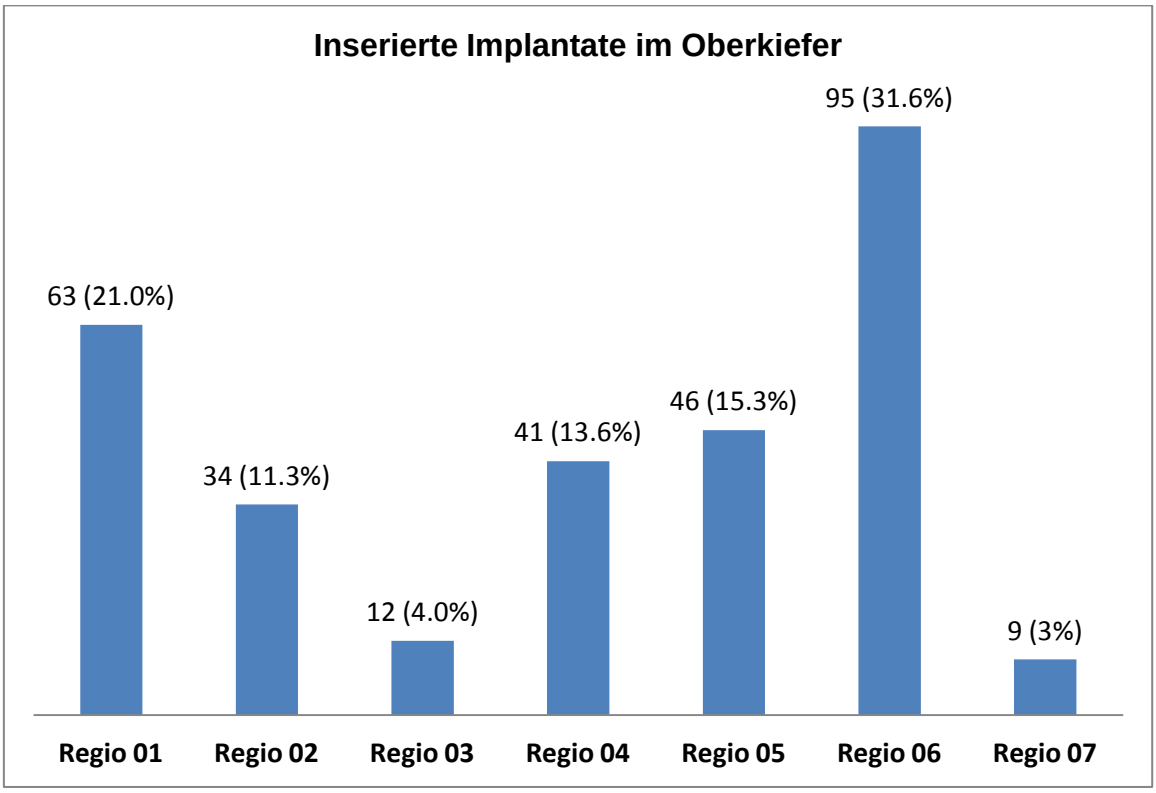

Abb. 66: Anzahl der inserierten Implantate im Oberkiefer und Verteilung nach Regionen (n=300). (Bundeswehrkrankenhaus Ulm (2009-2011))

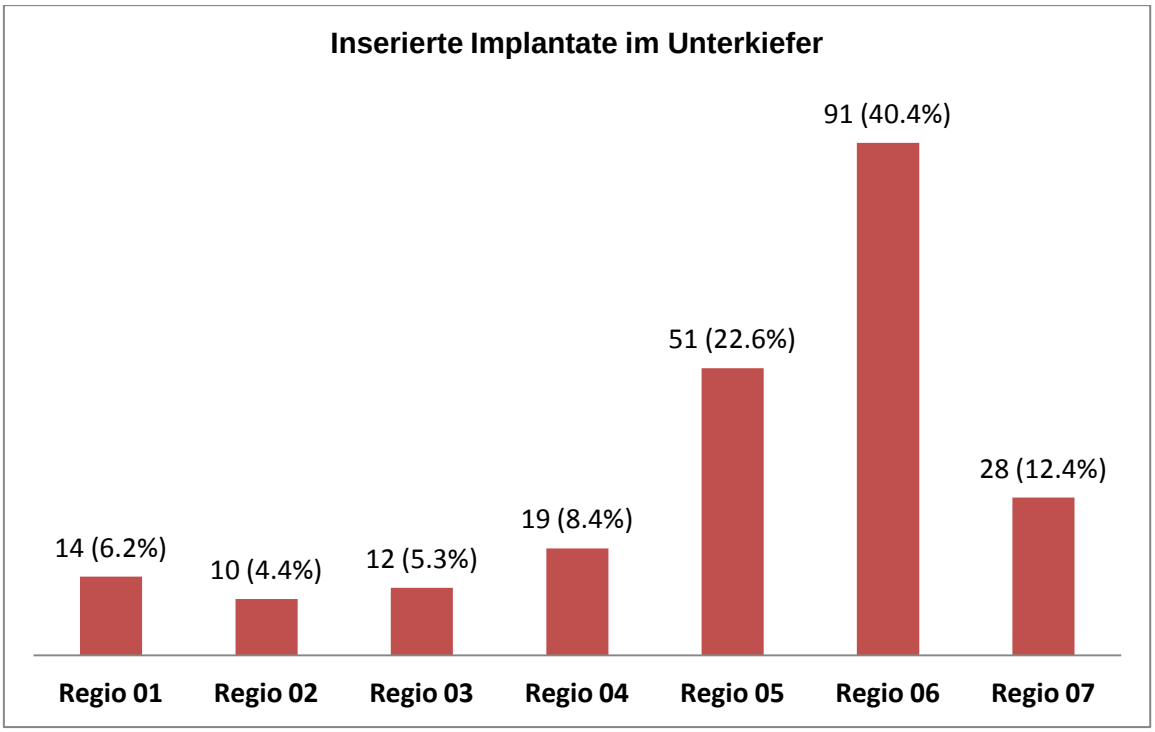

Abb. 67: Anzahl der inserierten Implantate im Unterkiefer und Verteilung nach Regionen (n=225). (Bundeswehrkrankenhaus Ulm (2009-2011))

3.5.4 Verwendete Implantatsysteme

Die Implantation erfolgte durch die Verwendung von Vollschrauben Implantate der Firma Straumann® Bone Level (Institut Straumann AG, Switzerland), Astra® (Astra Tech Inc.) und Camlog® (CAMLOG Vertriebs GmbH, Germany). Am häufigsten wurden die Patienten mit Straumann® Implantaten versorgt (48.1%; n=253 von 525). Die Fallzahlen im Hinblick auf dem jeweiligen verwendeten System sind in Tabelle 16 dargestellt.

Tab. 16: Verteilung der inserierten Implantate je nach System (n=525). (Bundeswehrkrankenhaus Ulm (2009-2011))

Implantatsystem	**Anzahl der inserierten Implantate (n/%)**
ITI Bone Level (Straumann®)	253 / 48.1%
Astratech Osseospeed (Dentsply®)	239 / 45.6%
Camlog Screw Line (Altatec®)	33 / 6.3%
Summe	525 / 100%

3.5.5 Komplikationen bei der Implantatinsertion

Zum Zeitpunkt der Implantation war nach Bilden eines Mukoperiostlappens ein eine partielle Transplantatresorption in 1.1% (n=6 von 525) der augmentierten Zahnregionen bei 2.1% (n=6 von 279) der Patienten festzustellen. Als partielle Transplantatresorption bzw. Transplantatteilverlust war der Teilverlust in der Implantatinsertionsregion und keiner Verlust der kompletten Augmentationsregion definiert. Die Knochenresorptionen konnten als solche erkannt werden, da die Köpfe der Osteosyntheseschrauben durch das Weichgewebe sichtbar waren und über das Augmenationsareal hinausragten.

Es handelte sich um 2 Fälle in Regio 037 bzw. Regio 035 nach Augmentation vm Ramus mandibulae (retromolar), um 2 Fälle in Regio 011 bzw. Regio 022 nach Knochenentnahme von der Crista zygomaticoalveolaris und um 2 Fälle in den Regionen 014-016 bzw. 035-036 nach Beckenkammaugmentationen. Bei diesen 6 Fällen wurde eine simultane Knochenanlagerung mit autologen Bohrspänen, welche lokal mittels Safescraper® gewonnen wurden, zur Verbesserung des Implantatlagers durchgeführt und die Implantation konnte erfolgreich erfolgen.In 3.2% (n=15 von 456) der augmentierten Areale brachen beim Herausdrehen der Osteosyntheseschrauben (Synthes compact® 1.0 mm, Zuchwil, Schweiz) deren Köpfe ab. Zwölf Osteosyntheseschrauben wurden mittels Trepanbohrer entfernt, drei wurden belassen.

3.5.6 Komplikationen nach der Implantatinsertion bis zur Freilegung

Bei 98.8% (n=256 von 259) der primär implantologisch versorgten Patienten gestaltete sich der Heilungsverlauf nach der Implantation und bis zur prothetischen Versorgung komplikationslos. Es traten während der Einheilungsphase bei 1.2% (n=3 von 259) der implantierten Patienten Wunddehiszenzen im Operationsgebiet auf. Diese wurden auf konservativen Weg durch tägliche Spülung mit 0.12%iger chlorhexidinhaltiger Lösung ohne antibiotische Therapie erfolgreich behandelt und hatten keinen negativen Einfluss auf die Einheilung der Implantate.

3.5.7 Komplikationen bei der Implantatfreilegung

Zwei (0.3%; n=2 von 525) der 525 primär inserierten Implantate bei 2 (0.7%; n=2 von 259) der implantologisch versorgten Patienten mussten zum Zeitpunkt der Freilegung aufgrund fehlender Osseointegration bzw. erhöhter Mobilität explantiert und als Misserfolg gewertet werden. Es handelte sich um Implantate in Regio 016 und 035. Bei beiden Implantaten war im Vorfeld eine laterale Augmentation mit einem Knochenblock vom Beckenkamm erfolgt. Mehrere Details über die verlorengegangenen Implantate sind aus Tabelle 25 zu entnehmen. Aufgrund der geringen Anzahl von nur 2 Implantatfrühverlusten bei insgesamt 525 Augmentationen war keine sinnvolle multivariate statistische Analyse möglich.

Tab. 25: Patientencharakteristika der verlorengegangenen Implantate (n=2). (Bundeswehrkrankenhaus Ulm (2009-2011))

Implantat	**Regio 016**	**Regio 035**
Entnahmeregion	Beckenkamm	Beckenkamm
Patientenalter - Geschlecht	28 - männlich	43 - männlich
Implantatsystem	Straumann®	Straumann®
Einheilungszeit (Monate)	3.5	4
Grund für die Entfernung	fehlende Osseointegration	fehlende Osseointegration
Rauchen	Ja	Ja
API	≥20%	<20%
SBI	≥20%	≥20%
Ursache des Zahnverlustes	Karies/Parodontitis	Karies/Parodontitis
Kieferlokalisation	Oberkiefer	Unterkiefer
Augmentationsbereich	Freiendsituation	zahnloser Kiefer
Ausbildungsstand des Operateurs	Facharzt für MKG-Chirurgie	Facharzt für MKG-Chirurgie

3.5.8 Prothetische Versorgung

523 Implantate konnten prothetisch versorgt werden. Dies entspricht einer Quote von 95.7% bezogen auf die ursprünglich geplanten 546 Implantate.

44.7% (n=115 von 257) der erfolgreich implantierten Patienten wurden anschließend von dem überweisenden Truppenzahnarzt prothetisch versorgt. Das Fachzahnärztliche Zentrum des Bundeswehrkrankenhauses Ulm versorgte 26.4% (n=68 von 257) der Patienten und 28.9% (n=74 von 257) der Patienten wurden in der Abteilung für zahnärztliche Prothetik des Zentrums für Zahn-, Mund und Kieferheilkunde der Universität Ulm versorgt (Tabelle 26).

Tab. 26: Prothetische Versorgung der Patienten(n=257). (Bundeswehrkrankenhaus Ulm (2009-2011))

Prothetische Versorgung	**Anzahl der prothetisch versorgten Patienten (n/%)**
Truppenzahnarzt	115 / 44.7%
Fachzahnärztliches Zentrum, Bundeswehrkrankenhaus Ulm	68 / 26.4%
Klinik für Zahnärztliche Prothetik, Universität Ulm	74 / 28.9%
Summe	257/100%

4 DISKUSSION

4.1 Wissenschaftlicher Hintergrund und Fragestellung

Die orale Rehabilitation mittels dentaler Implantate bietet qualitativ hochwertige Lösungen zum Ersatz fehlender Zähne. Dennoch ist der Erfolg rehabilitativer Maßnahmen sowohl im Lückengebiss als auch im zahnlosen Kiefer abhängig von vielen verschiedenen Faktoren, die zum einen auf Seiten des Patienten und zum anderen auf technischem Gebiet bzw. auf der mehr oder minder guten Ausbildung des Behandlers zu suchen sind. Selbst Patienten mit reduziertem Knochenangebot etwa nach Zahnverlust können heutzutage durch moderne augmentative Verfahren erfolgreich implantiert und prothetisch langzeitstabil versorgt werden.

Es gibt zwar eine Reihe von Alternativen, doch ist autologer Knochen immer noch eines der beliebtesten Materialien für die präprothetische Augmentation (Nkenke u. Neukam 2014).

Autologe Knochentransplantate für die Rekonstruktion von atrophierten Alveolarkämmen werden wegen ihrer osteogenen, osteokonduktiven und osteoinduktiven Potenz sowie ihrer biologischen, immunologischen und forensischen Überlegenheit als der "Goldstandard" in der zahnärztlichen Chirurgie betrachtet (Neukam u. Esser 2000). Neben der autologen Knochentransplantation wird die gesteuerte Knochenregenation (guided bone regeneration, GBR) als Technik zur Augmentation des atrophierten Implantatlagers verwendet. Dabei werden durch Einsatz von Gewebebarrieren knöcherne Defekte abgedeckt und in Folge des Abhaltens des rascher regenerierenden Weichgewebes, die knöcherne Heilung begünstigt (Vaez 2010).

Aufgrund der guten Zugänglichkeit hat sich die intraorale Knochenentnahme in der dentalen Implantologie durchgesetzt (Schwartz-Arad et al. 2005, Lohr 2014):

- Ambulant in Lokalanästhesie möglich
- Spender- und Empfängerareal mit vergleichbarer Knochenstruktur
- Geringe Donor-Morbidität

- Hohe Erfolgsrate

Intraorale Spenderareale sind, sofern hier ausreichend Knochen gewonnen werden kann, extraoralen Spenderarealen vorzuziehen, da hierfür in der Regel keine Intubationsnarkose mit zusätzlichen Risiken, vermehrtem Zeitaufwand und erhöhten Kosten notwendig ist (Noack et al. 1999, Vercellotti et al. 2001, Lohr 2014). Die Entnahmevolumina intraoral (2-10ccm) sind gegenüber den extraoralen Entnahmeregionen (20-140 ccm) deutlich beschränkt (Misch 1990, Schwartz-Arad u. Levin 2005, Lohr 2014). Intraoral gewonnene Transplantate sind überwiegend kortikaler Natur. Sie können von der Retromolarregion sowie aus dem Kinnbereich, aber auch aus der Crista zygomaticoalveolaris und Tuber maxillae gewonnen werden (Misch 1999). Der Sinuslift ist ebenfalls eine etablierte Methode für eine suffiziente Implantation im atrophierten posterioren Oberkiefer (Wallace u. Froum 2003). Zur extraoralen Knochenentnahme werden je nach Anforderung verschiedene Regionen favorisiert. Das aus der Crista iliaca gewonnene Beckenkammtransplantat, das kortiko-spongiöse Knochenanteile liefert, ist die am weitesten verbreitete Möglichkeit zur Knochengewinnung (Kent u. Block 1989, Lendeckel 2008). Andere extraorale Entnahmeregionen wie der Tibiakopf oder das Schädeldach werden nur eher selten favorisiert.

Der klinische Erfolg der Transplantation hängt insgesamt neben vielen anderen Faktoren wesentlich vom Typ des augmentierten Knochens sowie von der Lokalisation und dem Zustand des Einlagerungsareals ab. Die Wahl des augmentativen Verfahrens hängt außer von der intraoralen Position und dem erforderlichen Volumen auch von der Bereitschaft des Patienten ab, sich eventuell aus extraoralen Arealen, Knochen entnehmen zu lassen (Khoury 2009). Die moderne computergestützte dreidimensionale Implantatplanung unter Zuhilfenahme von Augmentationsschablonen und Bohrschablonen ermöglicht bei abgestimmter Vorgehensweise zwischen Implantologen, Prothetiker und Zahntechniker eine vorhersagbares Ausmaß der Operation und eine einfache aber ideale prothetische Versorgung (Schramm u. Gellrich 2010). Eine intensive präoperative Diagnostik ist dabei von großer Bedeutung, um Misserfolge zu minimieren und Erfolgsrate zu optimieren.

Zahlreiche Studien und Forschungsarbeiten haben sich bisher mit präimplantologischen autologen Knochenaugmentationen von verschiedenen intraoralen und extraoralen Entnahmeregionen beschäftigt. Eine wissenschaftliche Lücke besteht allerdings inwieweit unterschiedliche Einflussparameter bzw. Patientencharakteristika sich auf den Erfolg von autologen augmentativen Eingriffen auswirken können.
Es erscheint daher von Interesse, im Rahmen einer klinischen Studie für einen begrenzten Behandlungszeitraum, möglichst umfassende Informationen über verschiedene Methoden autologer augmentativer Verfahren und ihre Erfolgsrate bzw. Komplikationsrate anhand möglicher Einflussfaktoren zu sammeln, um Rückschlüsse auf die richtige Indikationsstellung und einen möglichst erfolgreichen Therapieverlauf zu erzielen.

Ziel der vorliegenden Untersuchung war es deshalb, fundierte Aussagen über den Erfolg bzw. Misserfolg autologer Knochentransplantationen von verschiedenen Donorseiten mit anschließend sekundärer Implantation in Hinblick auf auftretenden intra- und postoperativen Komplikationen zu ermöglichen.

Dazu wurden alle Patientendaten ausgewertet, bei denen im Zeitraum von Januar 2009 bis Dezember 2011 in der Klinik für Mund-, Kiefer- und plastische Gesichtschirurgie des Bundeswehrkrankenhauses Ulm autologe augmentative Eingriffe durchgeführt wurden. Alle Patienten die in diesem Zeitraum augmentiert wurden, wurden in die Studie eingeschlossen. Das Studienprotokoll beinhaltete die Erhebung der Erfolgsrate nach autologen Knochentransplantationen von verschiedenen Entnahmeregionen in Bezug auf eine erfolgreiche sekundäre Implantation sowie die Implantat-Überlebensrate im augmentierten Knochen zum Zeitpunkt der prothetischen Versorgung.

Zahlreiche Variablen bzw. Co-Faktoren im Behandlungsprotokoll konnten auf Grund der ausreichenden Fallzahl in wünschenswertem Umfang differenziert betrachtet werden. Dies war unter anderem sinnvoll hinsichtlich der Ursache der zu augmentierten Zahnlücke, Kieferlokalisation, Klassifikation der Augmentationsbereiche, intraoperativer Verletzung der Kieferhöhlenschleimhaut, Ausbildungsstand des Operateurs zum Zeitpunkt der Augmentation sowie

allgemeiner Patientendaten wie Patientenalter, Rauchgewohnheiten und Parodontalstatus (API- und SBI-Wert) vor der Therapie. Es wurde untersucht, ob die Häufung postoperativer Komplikationen bei Operationen im Bereich atrophierter Kieferkammabschnitte in Zusammenhang mit diesen Co-Faktoren steht. Neben dem Verlust des Knochentransplantats bzw. des Implantats als dem maximalen Misserfolg galt es bei den Patienten sämtliche klinischen Komplikationen wie Wundinfektionen, Wunddehiszenzen, freiliegende Knochentransplantate, Sensibilitätsstörungen, postoperative Nachblutungen und Symptome einer akuten Sinusitis maxillaris zu erfassen, die sich im Verlaufe der präprothetischen Behandlung ereigneten. Das chirurgische Vorgehen, die jeweils beobachtete Komplikationsdichte, sowie der Einfluss patientenseitiger Risikofaktoren wurden evaluiert. Alle diese Patientengruppen werden in der Literatur als Risikogruppen eingestuft, was die Indikationsstellung für dentale Implantate bei ihnen relativiert (Esposito et al. 1998, Buser et al. 1999, Agerbaek et al. 2006).
Darüber hinaus wurden auch die verschiedenen Knochenentnahme-Regionen betrachtet, um festzustellen, ob sich Diskrepanzen bei den Erfolgsraten ergaben. Zusammenfassend war über das Studiendesign festzustellen, ob mit den verwendeten autologen Knochentransplantaten eine gesicherte Aussage über den späteren Implantaterfolg im augmentierten Kieferkamm getroffen werden konnte.

4.2 Diskussion der Methodik und Studienlimitationen

Die Datenerhebung für diese Studie erfolgte retrospektiv. Evaluiert wurden ausnahmslos alle Patienten, welche in dem Zeitraum von Januar 2009 bis Dezember 2011 augmentiert wurden. Um die Patientenzahl und damit die Aussagekraft der Studie nicht zu verringern, wurde keine Beschränkung auf ein bestimmtes Augmentationsverfahren vorgenommen. Das Studienkollektiv stellt somit einen breiten Schnitt durch das gesamte Patientengut des Untersuchungszeitraumes dar.

Die retrospektive Vorgehensweise birgt zahlreiche Nachteile wie beispielsweise die teilweise schwierige Rekonstruktion der Behandlungsabläufe mit oft

unvollständiger Datenakquisition (Vaez 2010). Somit ist die Niederschrift der Befunddokumentation in den Akten individuell patientenorientiert und die Daten oftmals nicht auf spätere Auswertungskriterien ausgerichtet. Des Weiteren beinhalten retrospektive Studien die Schwierigkeit, dass bei variierendem Festhalten von Daten mehrerer Behandler dennoch einheitliche Daten für die Statistik erhoben werden müssen (Vaez 2010).

Darüber hinaus basieren alle retrospektiv erhobenen Daten auf der Genauigkeit der ursprünglichen Patientenuntersuchung, -beratung und Dokumentation. Des Weiteren ist es schwierig, die nachteiligen Auswirkungen der variablen Co-Faktoren auf die chirurgische Prognose wegen der multifaktoriellen Genese der Komplikationen zu beurteilen. Um genau die Wirkung eines möglichen Risikofaktors auf das Outcome einer autologen Augmentation zu beurteilen, wäre es ideal, alle anderen potentiellen Risikofaktoren aus der Studienpopulation zu beseitigen. Nicht nur, dass die Koexistenz mehrerer Einflussparameter innerhalb eines untersuchten Patientenkollektivs es schwierig bis unmöglich macht, die spezifische Auswirkung eines einzelnen Risikofaktors zu bewerten, führt manchmal eine multifaktorielle Akkumulation bestimmter Risikofaktoren sogar zu einer Potenzierung des Risikos. Da die aktuelle Studie retrospektiv ist und die untersuchten Einflussparameter im Nachhinein beurteilt wurden, war das spezifische und genaue Verhältnis zwischen den Co-Faktoren nicht eindeutig zu trennen. Darüber hinaus konnten in den Basisinformationen einige Faktoren nicht gesammelt werden, da die Patienten sich nicht erinnern konnten, zum Beispiel, wie viele Zigaretten sie pro Tag geraucht hatten. In diesem Fall beurteilten wir die Gewohnheit des Rauchens als Ja / Nein-Option.

Zunächst sei auf limitierende Faktoren dieser Studie hingewiesen, die bei der Interpretation der Ergebnisse berücksichtigt werden müssen:

1. Das retrospektive Design unserer Studie erlaubte keine allumfassende Auswertung aller wünschenswerten Daten bezüglich des allgemeinen medizinischen Zustands der Studienpatienten hinsichtlich des Auftretens von postoperativen Komplikationen. So konnte die genauere Allgemeinanamnese der Patienten nicht in Auswertung miteinbezogen werden. Dies ist insbesondere

deshalb bedauerlich, da sich in den letzten Jahren verschiedene Studien mit dem negativen Einfluss unter anderen von Diabetes mellitus auf die Augmentations-Erfolgsrate und Verweilwahrscheinlichkeit von dentalen Implantaten beschäftigt haben (Khoury 2009, Vaez 2010). Eine Gegenüberstellung dieser Ergebnisse mit den Daten der vorliegenden Untersuchung wäre sicherlich von großem Interesse gewesen (Vaez 2010). Ziel dieser Untersuchung, war es jedoch zu eruieren, wie sich Komplikationen und Erfolgsrate der verwendeten Kieferkammaugmentationen in der klinischen Praxis-Routine verhalten und nicht, welche Faktoren des Patienten diese beeinflussen.

2. Beeinträchtigt wird auch die Aussagefähigkeit der vorliegenden Studie durch das Fehlen einer Kontrollgruppe. Die Erfolgsrate nach augmentativen Verfahren mit autologem Knochen in unserer Untersuchung kann somit nicht mit den Ergebnissen andersartiger Augmentationen, bei denen zum Beispiel xenogene bzw. alloplastische Knochenersatzmaterialien verwendet wurden, verglichen werden. Ohne Kontrollgruppe kann man nicht aussagekräftig festlegen, ob autologe Knochentransplantate tatsächlich zu einem besseren chirurgischen Outcome bzw. zu besseren Erfolgsraten bei den inserierten Implantaten in Vergleich zu den nicht autologen Transplantaten resultieren. Außerdem handelt es sich auch bei der betrachteten Stichprobe um verschiedenen potentiellen Patientencharakteristika bzw. Einflussparameter die das chirurgische Ergebnis nach Augmentationen beeinflussen können. Ob selbige Co-Faktoren auf den verschiedenartigen Knochenersatzmaterialien eine ähnliche oder andere Auswirkung haben, ist fraglich. Zur Beantwortung dieser Frage sind künftigen Studien mit gleichverteilten Kontrollgruppen unterschiedlicher Augmentationsmaterialien von großem Interesse. Jedoch ist es als eher unwahrscheinlich anzusehen, dass bei einer solch großen Erfolgsrate bei gleichzeitiger fehlender permanenter Morbidität im Entnahmegebiet der Einsatz alloplastischer oder xenogener Materialien für diese Indikationen als vorteilig erachtet und vor allem auch nachgewiesen werden kann.

3. Die relativ kurze Beobachtungszeit der in unserem Patientengut inserierten Implantate von der Implantation bis zum Zeitpunkt der prothetischen Versorgung, kann sehr kritisch sein, um die Implantat-Erfolgsrate in autolog augmentierten

Kieferkammabschnitten zu beurteilen. Sie ist nicht ausreichend, um eine Aussage über die Langzeit-Implantat-Erfolgsrate in autolog augmentierten Kieferkammabschnitten zu treffen. Die Patienten wurden nach Abschluss der implantologischen Versorgung in unserer Fachabteilung auf eine regelmäßige Implantat-Kontrolle bei ihrem Truppenzahnarzt/Hauszahnarzt hingewiesen. Mögliche Komplikationen nach der Prothetik bzw. spätere Implantatverluste konnten somit in unserer Datenerhebung nicht erfasst werden, was die Aussagekraft unserer Ergebnisse nach autologen augmentativen Eingriffen hinsichtlich Langzeitstabilität beeinträchtigt. Darauf bezogen gab es in unserer Studie auch keine Kontrollgruppe mit Implantaten welche in nicht augmentierten Kieferarealen inseriert worden waren. Demnach war auch kein Vergleich der Überlebenswahrscheinlichkeit von Implantaten in augmentierten und nicht augmentierten Kieferkämmen möglich. Daher sind zukünftige prospektive Studien mit längeren Nachsorgeintervallen wichtig, um die Ergebnisse dieser Studie auch im Langzeitverlauf zu bestätigen.

4. Die Gruppen der unterschiedlichen Knochenentnahme-Regionen bzw. Augmentationsmethoden (Crista zygomaticoalveolaris, Ramus mandibulae, Symphysis mandibulae, Beckenkamm, laterale Maxilla) waren was die Fallanzahl betrifft ungleichmäßig verteilt. Zum Beispiel waren Augmentationen vom Kinnbereich oder Sinusbodenelevationen mit Knochen von der lateralen Maxilla unterrepräsentiert, während Augmentationen von der Crista zygomaticoalveolaris oder der retromolaren Region häufiger in unserem Kollektiv auftraten. Die ungleichmäßige Gruppenverteilung nach Knochenentnahme-Region kann ein Hinweis für eingeschränkte Repräsentativität der Stichprobe bezüglich der adäquatesten Quelle von autologem Knochen für verschiedene Augmentationsindikationen sein. Dies stellt insbesondere für Subgruppenanalysen und komplexere statistische Verfahren eine wesentliche Limitation der Studie dar. In der vorliegen Studie war jedoch das heraussragende Merkmal eine Gesamtpopulation an Patienten und Behandlern zu untersuchen, um eindeutige Aussagen zur klinischen Erfolgsquote dieser Therapiemethode unter Alltagsbedingungen zu eruieren und nicht ausgewählte Patientenkollektive von ausgewählten wenigen Behandlern versorgen zu lassen, was nur eingeschränkt einen Rückschluss auf einen Routineeinsatz dieser Methode zugelassen hätte.

5. Zuletzt kann das Fehlen von Studien mit einem vergleichenden Design und Datenerhebungs-Protokoll, die Ergebnisse unserer Untersuchung einschränken. Es finden sich in der aktuellen Fachliteratur keine vergleichbaren Studien über Erfolgsraten augmentativer Verfahren in Bezug auf verschiedene Knochenentnahme-Methoden, in Bezug auf das Auftreten postoperativer Komplikationen oder in Bezug auf Transplantat-Erfolg und Implantat-Frühverlustrate. Somit war der Vergleich unserer Ergebnisse mit denen anderen Studien nur eingeschränkt möglich, was das Alleinstellungsmerkmal dieser Untersuchung belegt. Erstmals konnte unter Standardbedingungen eine Patienten-Gesamt-Population untersucht werden und ohne die Einflüsse von Diagnose und Therapie auch bei unterschiedlichsten Behandlern zu vernachlässigen, wie es bei prospektiven Studien mit kleiner Fallzahl und rigiden Ausschlusskriterien der Fall wäre. So wurden hier Raucher nicht aus dem Studienkollektiv ausgeschlossen, bilden sie doch immerhin ein Drittel der Patienten in der täglichen Praxis.

4.3 Diskussion der Ergebnisse

4.3.1 Patientenkollektiv

Geschlecht und Alter des Patienten zum Zeitpunkt der Augmentation

Im untersuchten Patientenkollektiv fällt auf, dass die deutliche Mehrheit (89.6%) der operierten Patienten Männer darstellte. Mögliche Erklärung dafür ist der Fakt, dass alle Patienten dieser Untersuchung deutsche Bundeswehrsoldaten waren. Aufgrund der geringen Fallanzahl der weiblichen Patienten, konnte das Geschlecht, statistisch gesehen als möglicher Einflussfaktor auf das Endergebnis nicht betrachtet werden.

Auffällig war die Alterspanne des Studienkollektivs, wobei der jüngste Patient 18.5 Jahre alt und der älteste Patient 71.5 Jahre alt war. Die heutzutage verbreitete rekonstruktive zahnärztliche Chirurgie in Kombination mit dem steigenden Bedürfnis nach hochwertigem Zahnersatz mit dentalen Implantaten zur Rehabilitation der Zahnlosigkeit führt bei Patienten unterschiedlichen Alters zur

generellen Zunahme von Implantatversorgungen und somit auch im Vorfeld zur Zunahme augmentativer Maßnahmen. Ältere bzw. geriatrische Patienten besitzen selten einen für die Implantation ausreichenden Kieferknochen, so dass die Zahl der Augmentationen im hohen Alter kontinuierlich ansteigt (Schliephake et al. 1997).

In den 1980er Jahren waren es in erster Linie Patienten im Alter von unter 30 Jahren, die unbedingt festsitzenden Zahnersatz wünschten (Merk 2007). Diese Altersgrenze hat sich zwischenzeitlich um 10-20 Jahre nach oben verschoben. Neben dem gestiegenen Gesundheitsbewusstsein der Bevölkerung ist als weitere Ursache hier sicherlich auch der zunehmende Bekanntheitsgrad enossaler Implantate zu nennen (Merk 2007). Bei Patienten, die älter als 40 Jahre sind, handelt es sich um eine Altersgruppe, die während der Schulzeit noch nicht von der Fluorprophylaxe profitierte und deshalb in einem hohen Prozentsatz Zahnfüllungen sowie Kronen und Brücken aufweist (Merk 2007). Bei dieser Generation von Patienten, die in den letzten 20 Jahren mehrheitlich zu einem gewissen Wohlstand gekommen ist, hat sich dank der heute weit verbreiteten prophylaxeorientierten Zahnmedizin das Zahnbewusstsein dahingehend entwickelt, dass festsitzender und ästhetischer Zahnersatz heute einen viel höheren Stellenwert genießen als vor 20 Jahren (Sulzer et al. 2004, Merk 2007).

Das Durchschnittsalter unserer Studienpatienten lag bei 38.5 Jahren. Dies steht in guter Kongruenz zu den Ergebnissen anderer Studien. Ähnlich hoch liegt der Altersdurchschnitt auch in anderen Veröffentlichungen (Kainulainen et al. 2002, Matsumoto et al. 2002, Lambrecht 2004, Merk 2007, Schaller 2009, Lohr 2014).

Ursache des Zahnverlustes

Betrachtet man die Ursache des Zahnverlustes die zu einer Indikation für Augmentation bei unseren Studienpatienten führte, hat sich die Kombination von Zahnkaries und/oder Parodontitis am weithäufigsten (89.9%) dargestellt, gefolgt von Zahntraumata (7.3%) und Zahn-Nichtanlagen (2.8%). Sulzer et al. (2004) untersuchten ebenfalls bei 1176 Implantationen die Ätiologie des Zahnverlustes (Sulzer et al. 2004, Vaez 2010). Hierbei beobachteten sie als primäre Ursache für den Zahnverlust die marginale Parodontopathie (27.4%), gefolgt von kariösen Läsionen (19.3%), apikaler Parodontitis (17.6%), Zahntraumata (13.9%), Wurzelfrakturen (8.3%) und Nichtanlagen (5.2%) (Sulzer et al. 2004, Vaez 2010).

Die Ergebnisse von Sulzer et al. (2004), die eine absteigende Häufigkeit von "Karies-Parodontitis", "Trauma" und "Zahn-Nichtanlage" als Ursache des Zahnverlustes bzw. der Implantatindikation darstellten, decken sich somit mit den Ergebnissen unserer Studie und belegen die Normalverteilung unseres Studienkollektivs. Mangano und Bartolucci (2001) beobachteten in ihrer Studie Zahntraumata mit einer Häufigkeit von 6.2% als ursächlich für eine implantologische Versorgung (Mangano u. Bartolucci 2010, Vaez 2010). Der Anteil von Traumata (7.3%) der vorliegenden Untersuchung liegt im Bereich der von Mangano und Bartolucci (2001) angegebenen Werte. Relevante Analysen von Brennan et al. (2001) zeigten in diesem Zusammenhang, dass Ursachen wie marginale Parodontitis, kariöse Läsionen und apikale Parodontitis vor allem in der Altersgruppe der über 50-Jährigen im Vordergrund standen, während in der Gruppe der unter 30-Jährigen unfallbedingte Zahnverluste sowie Nichtanlagen die Hauptursachen für den Zahnverlust waren (Brennan et al. 2001, Vaez 2010).

Augmentationsbereiche

Während zu Beginn das primäre Ziel der dentalen Implantologie die Rehabilitation von zahnlosen Patienten war, verlagerte sich die Anwendung zunehmend zugunsten der teilbezahnten Patienten (Vaez 2010). Das Patientenkollektiv unserer Studie war heterogen und bot infolgedessen eine große Indikationsbreite für dentale Implantate, zumal sämtliche Variationen von zu augmentierten Kieferkammarealen zu verzeichnen waren.

Die häufigste Indikation für eine dentale Implantation dieser Studie war eine Einzelzahnlücke (35.7%). An zweiter Stelle folgte die Freiendsituation mit 33.7% aller Implantationen. Die Schaltlücke war mit 21.7% und die vollständige Zahnlosigkeit nur mit 8.9% der Fälle vertreten. Die relative erhöhte Häufung der Indikationen Freiend und Zahnlosigkeit lässt sich wie folgt erklären: Eine Totalprothese bei atrophierten Kieferkämmen mangelt an Halt und Tragekomfort und Freiendsituationen können durch Kronenanhänger nur bedingt vollständig versorgt werden (Vaez 2010). Auch Teilprothesen erweisen sich für den Patienten oft als keine optimale Versorgungsalternative. Somit stellt die Implantatversorgung für die Freiendsituation und für den unbezahnten Kiefer die Methode der ersten Wahl dar (Vaez 2010).

Die Ergebnisse unserer Studie bezüglich der Klassifikation der zu augmentierten Bereiche steht im Einklang mit den Ergebnissen anderer Untersuchungen (Sulzer et al. 2004, Schulte-Grella 2007). Sulzer et al. (2004) beobachteten eine steigende Tendenz zur Rehabilitation von teilbezahnten Kiefern, bei der die häufigste Indikation in der Einzelzahnversorgung lag (Sulzer et al. 2004). Zum selben Resultat kam auch Schulte-Grella (2007) in ihrer Dissertation, wobei die häufigste Indikation für dentale Implantate die Einzelzahnlücke (40,6%) war. In den Studien von Schulzer et al. (2004) und Schulte-Grella (2007) sowie in dieser Untersuchung war die Rekonstruktion von zahnlosen Kiefern am seltensten. Die Indikationen des vorliegenden Patientenkollektives stehen in Widerspruch zu den Studien von Buser et al. (1999) und Vaez (2010), die eine vollständige Zahnlosigkeit als häufigste Indikation zur Implantation dokumentierten (Buser et al. 1999, Vaez 2010). Die abnehmende Tendenz zur Versorgung von zahnlosen Kiefern lässt sich durch ein steigendes Bewusstsein für Prävention und Zahnerhaltung erklären (Vaez 2010).

4.3.2 Auftreten von Komplikationen und Komplikationsmanagement

Wunddehiszenzen

Als Wunddehiszenzen versteht man das Ergebnis einer mangelnden Vaskularisation als Folge insuffizienter Wundheilung, unzureichender Lappenausdehnung oder extremer iatrogener Traumatisierung und zählt als Frühkomplikation (Bahat u. Handelsman 1991, Khoury 2009). Bei unterbrochener oder behinderter Perfusion des Weichgewebes kann es zu einer schlechten Wundheilung mit Folge von Wunddehiszenzen kommen. Wenn kein spannungsfreier Wundverschluss erreicht wird, resultiert häufig eine Dehiszenz im Bereich der Inzision oder eine Lappenretraktion, besonders dann, wenn das Gewebe überdehnt oder zu stark ausgedünnt wurde. Weichgewebedehiszenzen können den mobilisierten Lappen im augmentierten Bereich oder im Gebiet der Transplantatentnahmestelle betreffen (Bahat u. Handelsman 1991, Khoury 2009).

Angaben über postoperativen Wunddehiszenzen fanden sich in unserem Kollektiv bei 3.7% (n=24 von 633) der Operationszugänge. Somit stellten sich Wunddehiszenzen als die zweithäufigste Komplikation nach Wundinfektionen in der vorliegenden Studie dar. Andere Studien aus der Literatur beschreiben

Dehiszenzen als die häufigste postoperative Komplikation (Bahat u. Handelsman 1991, Misch 1997, Collins 1998, Bahat u. Fontanesi 2001, Sadig u. Almas 2004). In der Studie von Bahat und Fontanesi (2001) waren oberflächliche Knochenresorptionen oder totale Transplantatverluste die Folgen von Dehiszenzen. Bei keinem unserer Patienten kam es nach Auftreten von Wunddehiszenzen zu einem totalen Transplantatverlust. Ein Vergleich unserer Ergebnisse mit den internationalen Literaturangaben zeigte eine niedrigere Inzidenz von Wunddehiszenzen in unserem Patientenkollektiv. Eine höhere Dehiszenzrate von 5.2% nach Augmentationen im Unterkiefer beobachteten Li et al. (Li u. Wang 2008). Bahat und Fontanesi (2001) berichtete bei einem Kollektiv von 25 Patienten in 8.0% der Fälle eine Dehiszenz. Ihre Patienten erhielten präimplantologisch eine intraorale Knochenblockaugmentation (Bahat u. Fontanesi 2001). Eine wesentlich höhere Inzidenz von Dehiszenzen registrierte Misch (1997) mit 10.7% (n=3 von 28) nach autologen Knochenaugmentationen vom retromolaren Bereich (Misch 1997).

Dehiszenzen werden meist erst bei der Routine- bzw. Nachkontrolle von Patienten diagnostiziert und sind in der Regel symptomlos (Collins et al. 1998, Khoury 2009). Sadig und Almas (2004) beschrieben ebenfalls, dass sich Dehiszenzen vorwiegend in den ersten 10 Tagen postoperativ entwickeln, was auch in unserer Studie bestätigt wurde (Sadig u. Almas 2004). Ein Grund hierfür kann die Symptomlosigkeit von Dehiszenzen für den Patienten sein, so dass Dehiszenzen erst später registrieren werden können. Mögliche Ursache für ein spätes Auftreten kann aber auch eine mechanische Irritation des Weichgewebes durch eine nicht optimal geschliffene schleimhautgetragene Prothese sein (Sadig u. Almas 2004, Vaez 2010). Wie ebenfalls Sadig und Almas (2004) darlegten, müssen Wunddehiszenzen nicht unbedingt mit typischen Entzündungszeichen oder Beschwerden einhergehen (Sadig u. Almas 2004, Khoury 2009, Vaez 2010). Genauere Angaben über den Zeitpunkt des Auftretens von Dehiszenzen, waren aus unseren Dokumentationsakten nicht eruierbar.

Dehiszenzen können die primäre Wundheilung durch direkten Zugang zum Mundraum beeinträchtigen mit möglicher negativer Auswirkung auf das Überleben des transplantierten Knochens (Park u. Wang 2005, Vaez 2010). Bei der Auswahl der Schnitttechnik berichteten Sadig und Almas (2004), dass eine vestibuläre Schnittführung im Gegensatz zur krestalen mit einem geringeren Risiko für

Wunddehiszenzen einhergehen kann, zugleich sich allerdings ein größeres Risiko für die Entstehung von Ödemen und einen schlechteren Sitz der Prothese darstellt (Sadig u. Almas 2004, Vaez 2010). Bei allen unseren Augmentationen wurde eine krestale Inzision durchgeführt. Regev et al. (1995) beschrieben die gesicherte Lagestabilität und Positionierung der Barrieremembran außerhalb der Inzisionslinie sowie eine spannungsfreie Naht als Voraussetzung zur Vermeidung von Wunddehiszenzen (Regev et al. 1995, Vaez 2010).

In der Literatur stehen zwei Protokolle zur Behandlung von Wunddehiszenzen gegenüber. Zum einen eine kontinuierliche Wundpflege mittels Lokaltherapeutika z.B. in Form von Chlorhexidinspülungen und Prothesenkarenz bis zum Wundverschluss über freie Granulation, zum zweiten eine umgehende Wundrevision mit erneutem Wundverschluss als Alternative (Collins 1998, Cranin 1999, Vaez 2010). Falls eine Wundrevision mit zusätzlicher Lappenmobilisierung notwendig ist, so kann diese erreicht werden, indem man die vertikalen Inzisionen weiter ins Vestibulum extendiert und bis über das Maximum des Vestibulums hinweg freipräpariert (Bahat u. Fontanesi 2001, Vaez 2010). Die in der vorliegenden Studie auftretenden Wunddehiszenzen wurden mit Chlorhexidin-Spülungen unter antibiotischer Abdeckung behandelt. In keinem Fall war die Einheilung des Knochentransplantats beeinträchtigt und eine spätere Implantation konnte problemlos durchgeführt werden. Die Therapieansätze zur Behebung postoperativer Dehiszenzen dieser Studie können somit als erfolgreich gewertet werden und decken sich mit denen aus der Literatur (Horton et al. 1975, Collins et al. 1998, Cranin 1999). Wunddehiszenzen müssen unserer Erfahrung nach engmassig nachkontrolliert und lokaltherapeutisch behandelt werden, um sekundäre Infektionen, die eine suffiziente Knochenheilung bedrohen könnten, zu vermeiden.

Wundinfektionen

Unserer Datenerhebung zeigte eine Häufigkeit von postoperativen Wundinfektionen in 4.7% (n=30 von 633) der Operationszugänge. Davon traten 8 in der Entnahmeregion und 22 in der Empfängerregion auf. Somit stellten sich Wundinfektionen die häufigste postoperative Komplikation in der vorliegenden Studie dar. Diese Beobachtung deckt sich nicht mit der Studie von Cranin (1999),

bei der die Wunddehiszenz als häufigste postoperative Komplikation beschrieben wurde (Cranin 1999). Eine Infektion des augmentierten Bereiches führte in 45.4% (n=10 von 22) der Fälle zu einem totalen Transplantatverlust bzw. in 13.6% (n=3 von 22) der Fälle zu einem partiellen Transplantatverlust. Ernsthafte Wundinfektionen wie z.B. eine Osteomyelitis waren in unserem Patientenkollektiv nach augmentativen Eingriffen nicht aufgetreten.

Die Angabe der Häufigkeit von postoperativen Wundinfektionen ist in der Literatur sehr begrenzt, was den Vergleich mit den Ergebnissen unserer Studie erschwerte. Eine hohe Inzidenz von Wundinfektionen nach intraoraler Knochenentnahme und Augmentation registrierte Schwarz-Arad (2005) in 15.6% (n=10 von 56) der Fälle (Schwarz-Arad et al. 2005, Vaez 2010). Zu ähnlichen Ergebnissen kamen Park und Wang (2005), die eine Häufigkeit von 13.7% für Wundinfektionen nach autologen Knochenaugmentationen in ihrer Metaanalyse zeigten (Park u. Wang 2005, Vaez 2010). Die Inzidenz von postoperativen Komplikationen in der vorliegenden Studie kann somit als sehr niedrig verglichen zu den o.g. Literaturquellen eingeschätzt werden.
Wundinfektionen können sehr früh aber auch sekundär nach primärer Wundheilung diagnostiziert werden und äußern sich im Vergleich zu Dehiszenzen in Form von typischen Entzündungszeichen und/oder Schmerzen (Collins et al. 1998, Khoury 2009, Vaez 2010). Infektionen können die primäre Wundheilung schwer beeinträchtigen mit möglicher negativer Auswirkung auf das Überleben des transplantierten Knochens (Park u. Wang 2005, Vaez 2010).
Besonderes Augenmerk soll auf die Behandlung bzw. Therapie von auftretenden Wundinfektionen nach augmentativen Maßnahmen gerichtet werden. Eine umgehende Verabreichung von Antibiotika in Kombination mit chirurgischer Behandlung (Abszessinzision, Wundrevision mit primärem Verschluss usw.) steht in der Literatur als Therapie der Wahl (Vaez 2010).
In den Studien von Bahat und Fontanesi (2001), Schwartz-Arad und Levin (2005) und Park und Wang (2005) ist eine antibiotische Therapie als alleinige konservative Maßnahmen zur Therapie von Wundinfektionen als erfolgreich bewertet (Bahat u. Fontanesi 2001, Park u. Wang 2005, Schwartz-Arad u. Levin 2005). Alle auftretenden Wundinfektionen in unserem Patientenkollektiv wurden chirurgisch mit lokaler Inzision des infizierten Gebietes unter Verabreichung von

intravenöser Antibiose und Anwendung chlorhexidinhaltiger Mundspüllösungen behandelt. Kam es unter der genannten Therapie nicht zu einer Ausheilung, wurde das infizierte Augmentat als ultima ratio entfernt, was in 10 unserer Patienten der Fall war. Bei den restlichen Fällen war die Einheilung des Knochentransplantats nicht beeinträchtigt und eine spätere Implantation konnte problemlos durchgeführt werden.

Knochenexpositionen

In 4.6% (n=21 von 456) der augmentierten Bereiche entstanden in der vorliegenden Studie unmittelbar nach der Knochentransplantation zu freiliegenden knöchernen Arealen als Folge von Dehiszenzen. Freiliegende aber noch fixierte Knochentransplantate, Transplantate mit gelockerten Osteosyntheseschrauben, sowie gelockerte Knochentransplantate wurden dokumentiert. Zu ähnlichen Ergebnissen kamen Schwartz-Arad et al. (2005), die eine Knochenexposition bei 7.8% (n=5 von 46) ihrer autologen Knochentransplantate feststellten (Schwartz-Arad u. Levin 2005). Bahat (2001) beobachtete in 24.0% (n=6 von 25) seiner Augmentationsfälle freiliegende Knochenaugmentate, die zum teilweisen Transplantatverlust führten (Bahat u. Fontanesi 2001, Vaez 2010). Ein totaler und partieller Transplantatverlust nach postoperativ aufgetretener Knochenexposition war in 19.0% (n=4 von 21) bzw. 14.2% (n=3 von 21) der Fälle aufgetreten.

Ein nicht spannungsfreier Wundverschluss sowie eine kontinuierliche mechanische Irritation z.B. durch eine schleimhautgetragene Prothese insbesondere bei Vorliegen einer extremen Atrophie des Kieferkammes können ebenfalls zu einer Knochenexposition führen (Bahat u. Handelsman 1991, Khoury 2009, Vaez 2010). Schlechte Knochenqualität des Transplantats oder eine unzureichende Knochenmenge im Bereich der Empfängerstelle können ebenfalls Probleme bei der sicheren Fixierung der Transplantate verursachen (Bahat u. Fontanesi 2001, Khoury 2009, Vaez 2010). Eine Knochenexposition kann so harmlos sein wie die Exposition des Kopfes einer Osteosyntheseschraube oder dramatisch wie die komplette Resorption des Transplantats (Bahat u. Fontanesi 2001, Khoury 2009, Vaez 2010).

Bei allen Patienten, die sich lateralen Kieferkammaugmentationen unterziehen, ist die Vermeidung einer transmukosalen Druckbelastung des Bereiches durch schleimhautgetragene Prothesen wichtig, weil solche Belastungen eine vorzeitige

Lappenretraktion oder Transplantatresorptionen begünstigen können (Bahat u. Fontanesi 2001, Khoury 2009, Vaez 2010). Eine transmukosale Belastung kann durch das Tragen von zahngetragenen Provisorien vermieden werden (Bahat u. Handelsman 1991, Khoury 2009). Jede gelockerte Schraube muss entfernt werden, um die chronische Migration von Mikroorganismen tief in das Transplantat hinein und damit die Resorption zu vermeiden (Bahat u. Fontanesi 2001, Khoury 2009). Es wird auch behauptet, dass Osteosyntheseschrauben, deren Köpfe freiliegen aufgrund der ausgeprägten Knochenresorption, sobald das Transplantat eine ausreichende Stabilität erreicht hat, entfernt werden sollen (Khoury 2009, Vaez 2010).

Die häufigste Therapie in der vorliegenden Studie bestand in der Knochenanfrischung mittels rotierenden Instrumenten unter intravenöser antibiotischer Abdeckung und einem erneuten speicheldichten Wundverschluss. Mit Ausnahme von 4 von den insgesamt 21 Fällen mit exponierten Transplantaten, bei denen eine chirurgische Entfernung des Augmentats nicht zu vermeiden war, gestaltete sich die Ausheilung des Knochen- und Weichgewebes komplikationslos und die Patienten konnten in sekundärer Zeit erfolgreich implantiert werden.

Sensibilitätsstörungen

Dokumentierte reversible Neurosensibilitätsstörungen im Sinne einer Hypästhesie traten in der vorliegenden Studie in 7.1% (n=20 von 279) aller augmentierten Patienten auf und wurden zum Zeitpunkt der Nachkontrolle bzw. Fadenentfernung 10-14 Tage postoperativ festgestellt. Es kam in keinem Fall zu einer irreversiblen Nervenschädigung bzw. Anästhesie. Allen Patienten wurden regelmäßigen Kontroll-Terminen vergeben bis zur vollständigen Wiederherstellung der Nervenfunktion. Zum Zeitpunkt der Implantation war die aufgetretene Hypästhesie bei allen betroffenen Patienten bereits vollständig aufgehoben. Die Inzidenz von Sensibilitätsstörungen in Bezug auf die verschiedenen Arten von Knochenentnahmen und Augmentationsmethoden wird in dem Kapitel 4.3.3 mit den passenden Literaturangaben gesondert verglichen und diskutiert.

Ein Sensibilitätsausfall kann durch mechanische Verletzung des Nerven (Neurotmesis), bei Weichteilinzisionen (N. mentalis, N. lingualis) oder durch Bohrverletzung (N. alveolaris inferior) sowie durch mechanische Kompression des

Weichgewebes (Neuropraxie) intraoperativ oder infolge von Ödemen, Blutungen oder Hämatomen (N. infraorbitalis) auftreten. Weitere Ursachen können Entzündungen, z.B. Osteomyelitis oder chemische Irritation durch die Lokalanästhesie sein (Vaez 2010). Eine Medikation mit Clonazepam, Carbamazepine oder Vitamin-B-Komplexen können verabreicht werden, um die Nervregeneration ggf. zu fördern (Park u. Wang 2005, Vaez 2010). Der Nutzen dieser Medikamente ist jedoch fraglich.

Für die Prävention einer direkten Verletzung der zum Operationsgebiet benachbarten Nerven ist eine dreidimensionale Aufnahme (CT oder DVT) zur präzisen Lokalisation der Nervenverläufe und Nervenausgangspunkte sehr zu empfehlen. In diesem Punkt sollten auch die Vorteile der in der vorliegenden Studie immer verwendeten piezoelektrischen Chirurgie zur Knochengewinnung erwähnt werden. Die Möglichkeit einer selektiven Schnittführung im Hartgewebe unter Schonung des Weichgewebes bietet eine sichere Patientenbehandlung verglichen zu konventionellen rotierenden Instrumenten (Lambrecht 2004, Schlee 2006).

Nachblutungen

Der Anteil an dokumentierten Nachblutungen lag in der vorliegenden Studie bei 0.1% (n=1 von 633). Es handelte sich um einen Fall nach Transplantation von Beckenkammknochen im posterioren Unterkieferbereich und konnte nach Einsatz einer Elektrokoagulation und Applikation von sterilen Tupfern erfolgreich behandelt werden.

Es wird in der Literatur häufig über intraoperativ auftretende Blutungen berichtet. Goodacre et al. (2003) registrierten in ihrer Metanalyse intraoperative Blutungen in 24.0% aller aufgeführten Komplikationen (Goodacre et al. 2003, Vaez 2010). Shenoy Vidya et al. (2006) berichteten, dass die meisten starken intraoperativen Blutungen iatrogener Natur seien (Shenoy Vidya et al. 2006, Vaez 2010). In unserer Studie stand der Patient, bei welchem die postoperative Nachblutung auftrat, unter bekannter antikoagulativer Therapie. Die Verletzung der Gefäße des Mundbodens wird auch in der Literatur als häufiger Grund für Nachblutungen aufgeführt (Park u. Wang 2005, Vaez 2010). Tiefe Präparationen des lingualen Knochens können zu lebensbedrohlichen Blutungen durch Verletzungen der Gefäße im submandibulären und sublingualen Bereich führen (Shenoy Vidya et al.

2006, Vaez 2010). Eine genauere detaillierte Anamnese des Patienten sowie eine vorsichtige Weichteilversorgung bei der Knochenentnahme und -transplantation kann eine auffällige intra- oder postoperative Blutung jedoch in der Regel verhindern.

Sinusitis maxillaris

Die Versorgung des posterioren Oberkieferbereichs mit dentalen Implantaten ist sowohl aufgrund der oftmals eingeschränkten Knochenqualität und -quantität als auch durch die Nachbarschaft des Sinus maxillaris problematisch. Operationsverfahren wie die Sinusbodenelevation ermöglichen die Rehabilitation von atrophierten Oberkieferabschnitten mit Hilfe von Zahnimplantaten. Allerdings kann dadurch zur Beeinträchtigung der Belüftung führen, was einen Ansatzpunkt für Komplikationen bietet (Vaez 2010). Eine Sinusitis maxillaris infolge eines Sinusliftes wurde im beobachteten Zeitraum 2mal (1.7%) von insgesamt 112 durchgeführten Sinusbodenelevationen festgehalten. Es handelte sich bei beiden Fällen um Sinusbodenelevationen mit kortiko-spongiösen Spänen vom Beckenkamm. Die Ätiologie einer akuten Sinusitis ist primär bakteriellen Ursprungs, wobei Streptococcus pneumoniae und Haemophilus influenza der häufigste Grund sind (Schow 1991, Vaez 2010).

Die Entstehung einer postoperativen Sinusitis wurde bisher von zahlreichen Autoren beschrieben und in der Literatur mit einer Inzidenz von 0 bis 20% angegeben (Jensen et al. 1998, Pikos 1999, Neukam u. Esser 2000, Schultze-Mosgau et al. 2000, Timmenga et al. 2001). Die Ergebnisse unserer Untersuchung stehen somit im Einklang mit den Ergebnissen o.g. Studien. Neukam und Esser (2000) sowie Schulze-Mosgau et al. (2000) beschrieben die postoperative Sinusitis maxillaris als häufigste Komplikation einer Sinusbodenelevation (Neukam u. Esser 2000, Schultze-Mosgau 2000). Nach Tidwell et al. (1992) besteht ein direkter Zusammenhang zwischen präoperativer Kieferhöhlenerkrankung und der Entwicklung einer postoperativen Sinusitis (Tidwell et al. 1992). Auch Timmenga et al. (2001) unterstützten dieser Korrelation (Timmenga et al. 2001). Dieser Zusammenhang wurde allerdings im eigenen Patientenkollektiv nicht beobachtet. In den präoperativen Untersuchungen konnten bei 5 Patienten Symptome einer chronischen Sinusitis festgestellt werden, postoperativ entwickelte davon keiner eine akute Sinusitis.

Da eine postoperative akute Sinusitis maxillaris sowohl den Erfolg der Augmentation und Implantation als auch das allgemeine Wohlbefinden des Patienten gefährden kann, wird empfohlen zuvor eine angemessene präoperative klinische und radiologische Untersuchung durchzuführen, um eine behinderte Drainage des Sinus auszuschließen (Timmenga et al. 2001, Cramer 2007). Es sollte ebenfalls immer eine anamnestische Befragung des Patienten auf das Vorliegen einer chronischen Sinusitis erfolgen (Cramer 2007). Abschließend lässt sich festhalten, dass der Sinus maxillaris präoperativ auf eine bestehende Infektion hin untersucht und diese ggf. vollkommen austherapiert werden muss (Timmenga et al. 2001, Cramer 2007).

Regev et al. (1995) propagierten als wirksamste Therapie bei der akuten Sinusitis den Einsatz von Amoxicillin allein oder mit Clavulansäure, wie sie auch in der vorliegenden Studie durchgeführt wurde (Regev et al. 2005). Ist eine Antibiotikatherapie und die Verabreichung von abschwellenden Nasentropfen im Rahmen einer postoperativen Sinusitis insuffizient, so muss eine Belüftung und Spülung des Sinus - wenn notwendig - mit Entfernung des entzündeten Augmentationsmaterials erfolgen (Zimbler et al. 1998, Cramer 2007). Dies wurde in keinem der Fälle dieser Studie vorgenommen.

In unserem untersuchten Patientenkollektiv kam es nach einer systematischen Antibiotikagabe in beiden Fällen zur kompletten Remission der Entzündung. Trotz Verbesserung der Sinusitis-Symptomatik führte die Entzündung in der akuten Phase zur totalen Resorption des eingelagerten autologen Knochenmaterials, was eine spätere Implantation unmöglich machte.

Intraoperative Perforation der Schneider'schen Membran

Bei Durchsicht der Literatur ist das Auftreten einer intraoperativen Perforation der Kieferhöhlenschleimhaut mit einer Häufigkeit zwischen 10-35% angegeben. Mit einer Inzidenz von 9.8% der Fälle traten in der vorliegenden Studie weniger Perforationen auf als bei Vergleichswerten in der Literatur (Raghoebar et al. 1996, Raghoebar et al. 1999, Pikos 1999, Stricker et al. 2003, Schwarz-Arad et al. 2005, Barone et al. 2006, Raghoebar et al. 2007). Dies waren 11 Perforationen bei einer Anzahl von 112 augmentierten Kieferhöhlen im Rahmen der Sinusbodenelevation. Ein Abbruch der Operation, wie Khoury (1999) beim Auftreten einer Perforation propangiert, erfolgte in keiner der durchgeführten Operationen (Khoury 1999).

Grund hierfür kann die ausführliche präoperative Diagnostik sowie chirurgische Erfahrung der Operateure darstellen. Membranperforationen nach Knochenentnahmen aus der Crista zygomaticoalveolaris traten in keinem der Fälle dieser Untersuchung auf; dies wird detaillierter in Kapitel 4.3.3 diskutiert.
Wie oben bereits erwähnt, ist die postoperative Sinusitis maxillaris weiterhin eine nennenswerte Komplikation nach der Sinusbodenelevation, die in der Literatur mit einer Inzidenz zwischen 0-20% angegeben wird (Jensen et al. 1998, Pikos 1999, Neukam u. Esser 2000, Schultze-Mosgau et al. 2000, Timmenga et al. 2001). Bei keinem der 11 Patienten diesen Kollektivs mit perforierter Kieferhöhlenschleimhaut trat postoperativ eine Sinusitis maxillaris auf. Wie auch Studien von Raghoebar et al. (1999) und Schwarz-Arad et al. (2005) zeigten, konnte in der vorliegenden Studie kein Einfluss einer Membranperforation auf eine Sinusitis nachgewissen werden.

In den vergangenen Jahren wurden einige Versuche zur Klassifikation der Membranperforation unternommen. Pikos (1999) propangierte eine Einteilung in kleine (≤ 10 mm) und große Perforationen (> 10 mm Defektgröße). Dementsprechend können je nach Defektgroße zur Reparatur einer Membranperforation intraoperativ verschiedene Techniken und Materialien angewandt werden. Möglichkeiten stellen unter anderem Kollagenmembranen, Fibrinkleber, resorbierbare Nähte und Titangitter dar (Cramer 2007). In unserem Patientengut traten laut Dokumentation nur kleinere Membrandefekte, die in jedem Fall durch den Einsatz von resorbierbaren Kollagenmembranen (Bio-Gide®, Fa. Geistlich, Wolhusen, CH) intraoperativ versorgt wurden.
Es kam in unserem Patientenkollektiv in keinem Fall nach Perforation der Schneider'schen Membran zu einem totalen Transplantatverlust bzw. zu einer ausgeprägten Resorption des augmentierten Knochenmaterials. Analog zu den Ergebnissen von Misch (1990), Timmenga (2001), Clavero u. Lundgren 2003, Schwartz-Arad et al. (2005) konnte in keinem Fall der vorliegenden Untersuchung in dem eine Perforation intraoperativ entdeckt und somit auch versorgt wurde im weiteren Verlauf ein Implantatverlust dokumentiert werden. Krennmair et al. (2007) kam in seiner Untersuchung ebenfalls zu einer Implantat-Erfolgsrate von 100% nach 51 Sinusbodenelevationen bei 51 Patienten, trotz Auftreten von

intraoperativer Perforationen der Kieferhöhlenmembran bei 58% der Fälle (Krennmair et al. 2007).

Im gleichen Sinne untersuchten Shlomi et al. (2004) klinisch und röntgenologisch, ob es einen Unterschied der Implantat-Überlebensrate zwischen einer Gruppe von Patienten gab, deren Membranperforation intraoperativ gedeckt wurde und einer zweiten Gruppe ohne Perforation der Schneider'schen Membran (Shlomi et al. 2004). Bei der ersten Studiengruppe ergab sich eine Implantat-Überlebensrate von 90% während sie bei der zweiten Gruppe bei 91% lag.

Wir konnten insgesamt feststellen, dass eine intraoperativ auftretende Verletzung der Kieferhöhlenschleimhaut bei der Sinusbodenelevation mit autologem Knochen kein Risiko für einen Transplantat- und Implantatfrühverlust darstellt. Somit ist die Forderung von Khoury (2009), der den sofortigen Abbruch der Operation nach Perforation der Kieferhöhlenmembran propagierte, zumindest bei der Verwendung von autologen Knochen nicht belegbar. Entsprechend kann geschlussfolgert werden, dass ein suffizientes Komplikationsmanagement bei einer entdeckten Membranperforation einen Implantatverlust verhinderte. Unentdeckte Perforationen der Schneider'schen Membran wären möglicherweise verantwortlich für einen Implantatmisserfolg (Beyrle 2008).

Eine weitere Analyse über die postoperativ auftretenden Komplikationen nach Sinusbodenelevationen bei Patienten mit intakten und perforierten Sinusmembranen folgt in Kapitel 4.3.4.

4.3.3 Methode der Knochenentnahme - Erfolgsrate und Komplikationen

In diesem Abschnitt werden nach Diskussion der Ergebnisse der verschiedenen Knochenentnahme-Methoden der vorliegenden Untersuchung, einerseits ihre Komplikations- und Erfolgsraten sowie andererseits ihre Vorteile und Nachteile erörtert.

Crista zygomaticoalveolaris Transplantat

Postoperative Komplikationen im Sinne von Dehiszenzen, Wundinfektionen und Knochenexpositionen traten in 17.6% (n=20 von 113) der Fälle auf in denen Knochen aus der Crista zygomaticoalveolaris transplantiert wurde. Wundinfektionen in der Entnahmeregion kamen in 3.5% (n=4 von 113) der Fälle

vor. Eine temporäre Hypästhesie im Ausbreitungsgebiet des N. infraorbitalis wurde zum Zeitpunkt der Fadenentfernung bei 5.3% (n=6 von 113) der Fälle festgestellt. Die intraoperative Kompression des N. infraorbitalis durch Hackenzug zur besseren Darstellung des Entnahmeortes kann die aufgetretenen Sensibilitätsstörungen erklären. Intraoperativen Verletzungen der Schneider'schen Membran traten bei keinem Patienten auf. Schwerwiegende Wundinfektionen in der Empfänger Region resultierten in 2 Fällen die Entfernung des Knochentransplantats, während bei 2 augmentierten Regionen eine ausgeprägte Transplantatresorption zum Zeitpunkt der Implantation festzustellen war. Alle im augmentierten Knochen inserierten Implantate konnten nach regelrechter Einheilung erfolgreich prothetisch versorgt werden.
Die Ergebnisse nach Augmentationen aus der Crista zygomaticoalveolaris in der vorliegenden Studie zeigen eine Augmentations-Erfolgsrate von 98.5% (n=136 inserierte Implantate von 138 geplanten Implantatinsertionsregionen) und eine Gesamt-Versorgungs-Erfolgsrate zum Zeitpunkt der Prothetik von 98.5% (n=136 in situ befindliche Implantate von 138 geplanten Implantate im augmentierten Bereich). Da bisher keine systematischen klinischen Studien zur Morbidität und Erfolgsrate nach Augmentationen aus der Crista zygomaticoalveolaris präimplantologisch vorliegen, war der Vergleich unserer Erfahrung mit anderen Untersuchungen nicht möglich.

Die Crista zygomaticoalveolaris ist ein kortikaler Knochenpfeiler, der für die Druckaufnahme und –verteilung im Bereich des Gesichtsschädels von Bedeutung ist. Die starke Konvexität stellt den Übergang von der fazialen zur lateralen bzw. hinteren Kieferhöhlenwand dar (Gellrich et al. 2007). Wolford und Cooper (1985) haben bei Osteotomieoperationen, Typ Le Fort I, die Crista zygomaticoalveolaris als Knochenspenderregion erstmals beschrieben (Wolford u. Cooper 1985, Nyman et al. 1990). Einen besseren Überblick über die Vor- und Nachteilen dieser Technik gaben Kailunainen et al (2002). Sie beschrieben in ihrer Studie die Entnahme eines Knochenblocks aus der Crista zygomaticoalveolaris und die simultane Implantation im anterioren Oberkiefer bei insgesamt drei Patienten ohne Verletzungsgefahr für das umgebende Weichgewebe. Das Volumen des Knochenmaterials betrug dabei zwischen 0,5 und 1 ml (Kailunainen et al. 2002). Gellrich et al. (2007) beschrieben ausführlicher diese Entnahmetechnik bei

präprothetischen Augmentationen, insbesondere im Frontzahnbereich. Transplantate aus dieser Region haben den entscheidenden Vorteil, dass sie konvex geformt sind und somit eine Rekonstruktion analog zu den natürlichen Kieferkammbögen erlauben (Gellrich et al. 2007). Durch Entnahme eines Knochentransplantats von der Crista zygomaticoalveolaris wird ein dem Kieferkammbogen vergleichbares Knochenprofil erzielt, das einem hohen ästhetischen Anspruch gerecht wird, ohne dass dabei durch Bindegewebstransplantate oder Knochenersatzmaterialien zusätzliche Veränderungen der Projektion des Weichgewebes vorgenommen werden müssen.

Zusammenfassend ergeben sich anhand der Arbeitsergebnisse und unserer Erfahrung folgende Erkenntnisse über die autologe Knochenentnahme von der Crista zygomaticoalveolaris zur Rekonstruktion von Kieferdefekten:

Vorteile:

- Gute Knochenqualität
- Die ersichtliche ausgeprägte Konvexität des Transplantats ist bestens geeignet, die Defektmorphologie wiederherstellen zu können unter Vermeidung von aufwändigen Bearbeitungsmaßnahmen (Gellrich 2007)
- Praktische Anwendbarkeit bei Knochendefekten mit einer Breite von bis zu zwei fehlenden Zähne insbesondere im anterioren ästhetischen Bereich der Maxilla
- Geringe Entnahmemorbidität der Spenderregion
- Geringes intraoperatives Risiko einer Schädigung des Nervus infraorbitalis
- Gute übersichtliche Darstellung der Spender- und Empfängerregion

Nachteile:

- Augmentation von größeren Alveolarkammdefekten nicht möglich
- Gefahr einer intraoperativen Perforation der Schneider'schen Membran

Ramus mandibulae (retromolar)

In der Literatur wird die retromolare Unterkieferregion als mögliche enorale Donorstelle zur Rekonstruktion von Kieferdefekten vor dentaler Implantation besonders empfohlen (Misch 1990, Hirsch u. Ericsson 1991, Khoury et al. 1992,

Schliephake et al. 1997, Bartling et al. 1999, Khoury 1999, Cordaro et al. 2002, Hanser u. Khoury 2002, Capelli 2003, Khoury u. Khoury 2006). Die Literaturquellen zur Morbidität nach Knochenentnahme aus dem Ramus mandibulae sind dementsprechend zahlreich (Khoury et al. 1985, Neukam u. Esser 2000, Clavero u. Lundgren 2003, Schwartz-Arad u. Levin 2005, Schwartz-Arad et al. 2005, Silva et al. 2006, Rabelo et al. 2010, Schaller 2009).

Postoperative Wundinfektionen in der retromolaren Region trat in 2.8% (n=3 von 104) der Fälle nach Knochengewinnung auf. Misch (1997) berichtete von Wundinfektionen in 10.7% (n=3 von 28) seiner Operationen im Knochenentnahmebereich, während diese in der Studie von Schwartz-Arad et al. (2005) mit einer Häufigkeit von 14.1% (n=9 von 64) ihrer Operationen diagnostiziert wurden (Misch 1997, Schwartz-Arad u. Levin 2005). Die Untersuchung von Cordaro (2002) registrierte in seinem Kollektiv, nach 18 augmentativen Eingriffe mit autologem Knochen von retromolar bei 15 Patienten, keine Wundinfektion bzw. andersartige Komplikation in der Entnahmeregion (Cordaro et al. 2002). In der Studie von Khoury et al. (2004) traten Wunddehiszenzen nach Knochengewinnung in ca. 1% der Entnahmeregionen (Khoury 2004). Angaben für postoperative Nachblutungen in der retromolaren Region nach Knochenentnahme gab es nur in der Studie von Rabelo et al. (2010), die von einer Inzidenz von 1.4% (n=1 von 62) berichteten (Rabelo et al. 2010).

Nach unseren Ergebnissen, ist die Entnahmemorbidität in dieser Studie niedrig einzuschätzen in Vergleich zu den o.g. Studien. In unserem Patientenkollektiv waren außer Wundinfektionen keinerlei anderen Komplikationsarten zu beobachten.

Komplikationen in der Empfängerregion nach Transplantation von retromolarem Knochen traten in der vorliegenden Studie in 16.3% (n=17 von 104) der Fälle auf. Darunter waren Wunddehiszenzen (3.8%; n=4 von 104), Wundinfektionen (5.7%; n=6 von 104) und Knochenexpositionen (6.7%; n=7 von 104). Obwohl es nur wenige Literaturangaben zur Morbidität in der Empfängerregion nach Knochenentnahme von retromolar gibt, kann die Komplikationsrate in unserem Kollektiv vergleichsweise als niedrig eingestuft werden. In der Untersuchung von Schwartz-Arad und Levin (2005), die enorale Knochendefekte mit Knochen von retromolar rekonstruierten, traten Wundinfektionen im augmentierten Kieferbereich mit einer Häufigkeit von 15.6% (n=10 von 64) auf (Schwartz-Arad u. Levin 2005).

Clavero und Lundgren (2003) sowie Rabelo et al. (2010) berichteten nach Augmentationen mit retromolarem Knochen bei 24 bzw. 68 Patienten von keinen Wundinfektionen bzw. Wunddehiszenzen in der Empfängerregion (Clavero u. Lundgren 2003, Rabelo et al. 2010). Zu ähnlichen Ergebnissen kamen Silva et al. (2006) in ihrer Untersuchung nach 36 Augmentationen vom retromolaren Bereich (Silva et al. 2006). Angaben über Knochenexpositionen im augmentierten Kieferbereich fanden sich lediglich in der Studie von Schwartz-Arad und Levin (2005). In ihrem Patientengut traten exponierte knöcherne Areale im augmentierten Bereich in 20.0% (n=2 von 10) der Fälle auf, dreifach so häufig wie in der vorliegenden Studie (Schwartz-Arad u. Levin 2005). Die Häufigkeit schwerwiegender Komplikationen für diese Entnahmeregion lag in der Studie von Schaller (2009) bei 0%.

Ein Risiko der autologen Augmentation bzw. der Knochenentnahme vom Ramus mandibulae stellt die Sensibilitätsstörung im operierten Bereich nach möglicher Nervenverletzung des Nervus alveolaris inferior bzw. Nervus mentalis dar. Iatrogene Nervenläsionen können durch Kompression, Traktion oder durch scharfe Gewalteinwirkungen wie Schnitt-, Stich-, Hebel-, Fräs- und Bohrverletzungen oder durch Hackenzug zur besseren Darstellung des Entnahmeortes entstehen (Cordaro et al. 2002, Kane et al. 2000, Neukam u. Esser 2000, Raghoebar et al. 2001, Khoury 2009). Die Gefahren einer Nervverletzung im Bereich des N. alveolaris mandibulae sind deutlich höher, wenn die disto-vertikale Osteotomielinie im Bereich des aufsteigenden Ramus mandibulae gesetzt wird, da der N. alveolaris inferior in diesem Bereich manchmal noch nahe der bukkalen Kortikalis verläuft, bevor er nach lingual in den Unterkieferkörper zieht. Eine Verletzung des N. alveolaris inferior stellt somit das bedeutendste Risiko der retromolaren Knochenentnahme dar (Carter u. Keen 1971, Cordaro et al. 2002). Eine solche äußert sich meist in einer postoperativen Hypästhesie im Ausbreitungsbereich des N. mentalis und wurde in 10.5% (n=11 von 104) der Fälle unserer Studie nach Knochenentnahme aus der retromolaren Region zum Zeitpunkt der Fadenentfernung (10-14 Tage nach Augmentation) dokumentiert. Drei von diesen Patienten erlitten zusätzlich eine Hypästhesie des N. lingualis. Angaben für isolierte Sensibilitätsstörungen nach Verletzung des N. lingualis finden sich in der Literatur nicht, was unsere Studie auch bestätigte. Irreversible Sensibilitätsausfälle traten in unserem Patientenkollektiv nicht auf. Bei

allen Fällen war zum Zeitpunkt der Implantation eine vollständige Wiederherstellung der Nervfunktion festzustellen. Diese Ergebnisse decken sich mit den Daten anderer Studien. Schwartz-Arad (2005) und Rabelo (2010) berichteten von einer temporären Hypästhesie des N. mentalis nach Augmentation von dem Ramus mandibulae in 3.1% (n=2 von 64) bzw. 4.4% (n=3 von 68) der Fälle (Schwartz-Arad et al. 2005, Rabelo et al. 2010). Etwas häufiger (8.3%; n=3 von 36) trat eine temporäre Hypästhesie des N. mentalis nach Knochenaugmentation aus der retromolaren Region bei Silva et al. auf (Silva et al. 2006). Bei Clavero und Lundgren (2003) war die Inzidenz von postoperativer Hypästhesie bei 20.8% (n=5 von 24) der Patienten festgestellt. Misch (1997), Nkenke et al. (2002) und Schaller (2009) registrierten in ihren Patientenkollektiven keinen Sensibilitätsstörungen nach Augmentationen von retromolar (Misch 1997, Nkenke et al. 2002, Schaller 2009). Eine Studie von Clavero und Lundgren (2003) berichtete von einer permanenten Hypästhesie nach Knochenentnahme vom retromolaren Bereich bei 4.1% der operierten Patienten (n=1 von 24). Dies war in keinem der Patienten unserer Studie der Fall.

Die Gesamt-Komplikationsrate in unserer Studie ist sowohl im Bereich der Entnahmeregion als auch im Einlagerungsbereich gering und beschränkt sich im Wesentlichen auf temporäre Irritationen durch lokale Wunddehiszenzen und Wundinfektionen oder Hypästhesien des N. alveolaris inferior. Bleibende Nervläsionen kamen im untersuchten Patientengut nicht vor. 5 (6.8%; n=5 von 104) Transplantatverluste sind als Folge von Risikofaktoren wie Rauchen und mangelhafter Mundhygiene anzusehen. Letzteres wird in der Literatur bestätigt, die Angaben zu Transplantatverlustraten schwanken zwischen 5-10% (Lohr 2014). Alle 156 im augmentierten Knochen inserierten Implantate konnten nach regelrechter Osseointegration erfolgreich prothetisch versorgt werden. Unsere Ergebnisse nach Augmentationen von dem Ramus mandibulae zeigen eine Augmentations-Erfolgsrate von 95.7% (n=156 inserierte Implantate von 163 geplanten Implantatinsertionsregionen) und eine Gesamt-Versorgungs-Erfolgsrate zum Zeitpunkt der Prothetik von 95.7% (n=156 in situ befindliche Implantate von 163 geplanten Implantate im augmentierten Bereich).

Die retromolare Knochenentnahme ist gekennzeichnet durch einen standardisierten Zugang mit geringen Donormorbidität und Komplikationsrate

(Lohr 2014). Diese Region wird in der Literatur wegen der osteogenen Potenz gegenüber anderen intraoralen Entnahmeregionen immer der Vorzug zu geben (Lohr 2014). Der chirurgische Zugang zum Ramus wurde allerdings als schwieriger beschrieben als der Zugang zum Kinn (Nkenke u. Neukam 2014). Ebenfalls zeigt der retromolare kortiko-spongiöse Knochen desmaler Genese eine geringere Resorption gegenüber anderen Donorseiten (Lohr 2014). In Abhängigkeit von den Begleitumständen scheint es, dass die Knochenentnahme von dem Ramus von erfahrenen Chirurgen bevorzugt werden sollte (Nkenke u. Neukam 2014). Voraussetzung zur Vermeidung intraoperativer und postoperativer Komplikationen ist eine präoperative radiologische Diagnostik. Diese wird nicht nur zur Bestimmung des vorhandenen Knochenvolumens genutzt, sondern ist besonders zur Verlaufsdiagnostik des Canalis mandibularis wichtig. Mit Hilfe eines Orthopantomogramms oder besser noch mit einer 3D-Bildgebung in Form einer DVT oder CT ist hierbei eine exakte präoperative Planung möglich, um dergestalt schwerwiegende Komplikationen zu vermeiden (Khoury 2009).
Anhand unserer Arbeitsergebnisse und Literaturrecherche ergeben sich folgende Erkenntnisse über die autologe Knochenaugmentation vom Ramus mandibulae (Raghoebar et al. 1996, Misch 1997, Raghoebar et al. 1999, Raghoebar et al. 2001, Nkenke et al. 2002, Khoury u. Khoury 2006):

Vorteile:

- Großes Entnahmevolumen zur Rekonstruktion von mittelgroßen bis großen Kieferkammdefekten im anterioren oder posterioren Bereich des Ober- oder Unterkiefers
- Variable Entnahmemöglichkeiten für Spongiosa, mono- oder bikortikale Knochenblöcke (Lohr 2014)
- Variable Dimensionen und Gestaltungsmöglichkeit zur optimalen Anpassung an das Empfängerlager
- Hohe osteogene Potenz durch Erhalt der Knochenmatrix und vitaler Zellen
- Geringe Entnahmemorbidität
- Leichter intraoraler Zugang

Nachteile:

- Hohe Resorptionsrate durch enchondrale Knochengenese (Lohr 2014)
- Teilweise erschwerte Weichteildeckung
- Risiko der Nervenverletzung im Entnahme- oder Donorgebiet mit resultierenden Sensibilitätsstörungen des N. alveolaris inferior und N. lingualis bei sehr variablem Nervenverlauf

Symphysis mandibulae (Kinn)

Die Verwendung von Knochenmaterial aus der Unterkiefersymphyse wurde bereits in der Literatur durch zahnreichen Autoren beschrieben (Schliephake et al. 1997, Clavero u. Lundgren 2003, Joshi 2004, Khoury 2009, Rabelo et al. 2010). Als Besonderheit ist die höhere Donormorbidität durch Dehiszenzen infolge starker Lippenbewegung sowie Irritationen und Nervenausfälle des Ramus anterior des N. alveolaris inferior zu nennen, bis hin zur Devitalisierung der Unterkieferfrontzähne (Lohr 2014).

Es wurden insgesamt 11 Knochentransplantate vom Kinnbereich bei 9 Patienten in dieser Studie entnommen. Angaben über eine Wundheilungsstörung bzw. Komplikation in der Entnahmeregion war in keinem Fall zu dokumentieren. Zu gleichen Ergebnissen kamen Clavero (2003) und Rabelo et al. (2010), die keine Wundheilungsstörung in der Entnahmeregion Kinn bei 23 bzw. 29 Patienten beobachteten (Clavero u. Lundgren 2003, Rabelo et al. 2010). Nach Booij (2003) lag die Infektionsrate in der Entnahmeregion bei 7.6% (n=1 von 13) (Booij et al. 2005). Eine höhere Inzidenz wurde in der Untersuchung von Misch registriert, der Nahtdehiszenzen und Wundinfektionen nach Knochenentnahmen von dem Kinnbereich in 10.7% der Fälle beobachtete (Misch 1997).

Eine ausreichende Weichgewebsdeckung ist der Schlüssel für eine reizlose Wundheilung. Aus diesem Grund wird von einigen Autoren ein doppelschichtiger Wundverschluss empfohlen (Misch 1997). Eine mögliche Absenkung der Kinnmuskulatur, das sogenannte „dropping chin“, wird ebenfalls in der Literatur als Komplikation nach Knochenentnahme aus der Symphysis berichtet (Rubben u. West 1989). Eine solche Veränderung der Physiognomie konnte jedoch postoperativ bei keinem unserer Patienten beobachtet werden, was mit Ergebnissen früherer Studien im Einklang steht (Khoury et al. 1985, Khoury u. Khoury 2006).

Hinsichtlich neuronaler Beeinträchtigungen beschreiben vergleichende Studien ein vermehrtes Auftreten nach Knochenblockentnahme aus der Kinnregion verglichen zur retromolaren Region (Raghoebar et al. 2001). Anästhesien und Parästhesien der unteren Schneidezähne über einen längeren Zeitraum wurden als häufigste Komplikation bei der Entnahme eines Kinntransplantats berichtet (Raghoebar et al. 2001, Joshi 2004). Aufgrund dessen, fallen Kinntransplantate gegenüber Ramustransplantaten in der Beliebtheit ab (Nkenke u. Neukam 2014). Als Ursache hierfür kommen Zerreißungen der mesialen Ramifikationen des mandibulären Nervs (Rami dentales inferiores des N. alveolaris inferior) in Frage. Kinntransplantate werden vor allem bei der Rekonstruktion vorderer mandibulärer Defekte in Betracht gezogen, wenn die Entnahme- und die Empfängerregion denselben Zugang zulassen, d.h. im Unterkiefer-Frontzahnbereich. Bei der Entnahme sollte somit zum Apex der Unterkieferfrontzähne ein Sicherheitsabstand von mindestens 3-5 mm eingehalten werden (Khoury 2009). Zum Erhalt der ästhetischen Unterkieferkontur ist darüber hinaus ein Mindestabstand von 3 – 5 mm zum basalen Rand des Unterkiefers zu beachten (Misch 1990).

Eine Sensibilitätsstörung im Versorgungsbereich des N. mentalis oder eine Verletzung der Rami dentales inferiores im Sinne tauber Zähne ist in unserem Patientenkollektiv nach Kinntransplantatentnahme nicht aufgetreten. In der Studie von Misch (1997) wurde die Parästhesie des N. mentalis nach Knochenentnahme aus dem Kinnbereich mit einer Häufigkeit von 9.6% angegeben (Misch 1997). Jensen und Sennerby (1994) und Silva (2006) berichteten von Sensibilitätsstörungen der Unterlippe und Kinnhaut in 20.5% (n=8 von 39) bzw. 16,0% (n=8 von 50) ihrer Fälle (Jensen u. Sennerby 1998, Silva et al. 2006). In der Untersuchung von Raghoebar et al. (2001) kam es in 42.8% (n=9 von 21) zu einer Hypästhesie im Ausbreitungsgebiet des N. mentalis (Raghoebar et al. 2001). Eine niedrigere Hypästhesierate von 7.6% (n=1 von 13) nach Kinntransplantation registrierten Cordaro et al. (2002) (Cordaro et al. 2002). In der Untersuchung von Clavero (2003) kam es bei 51.7% (n=15 von 29) seiner Patienten, die sich Knochenaugmentationen aus der Symphysis unterzogen hatten, zu einer permanenten Hypästhesie des N. mentalis, was in unserem Kollektiv nie der Fall war (Clavero u. Lundgren 2003).

Komplikationen an der Empfängerregion nach Knochenentnahme aus der Kinnregion traten in 18.1% (n=2 von 11) unserer Studienfälle auf. Bei einem Fall

trat eine Wundinfektion und beim zweiten Fall eine Exposition des augmentierten Knochenblocks auf. Die höhere Inzidenz in unserer Studie erklärt sich möglicherweise durch die geringe Fallanzahl. Aber auch die häufig schwierige Transplantatdeckung und die meist ausgeprägte Schleimhautmobilität im Unterkieferfrontzahnbereich sind hier mögliche Erklärungsansätze. Misch (1997) und Raghoebar et al. (2001) berichteten in ihrer Untersuchung von Wunddehiszenzen an der Empfängerregion mit einer Häufigkeit von 9.6% (n=3 von 31) bzw. 4,7% (n=1 von 21) (Misch 1997, Raghoebar et al. 2001). Nach Rabelo et al. (2010) traten Wunddehiszenzen bei 2 (8,6%) von insgesamt 23 durchgeführten Kinntransplantationen auf, allerdings ohne Einfluss auf den Implantaterfolg (Rabelo et al. 2010). In der gleichen Studie war die Inzidenz von Knochenexpositionen im augmentierten Bereich wesentlich häufiger (21,7%; n=5 von 23).

Ein absoluter Misserfolg nach Augmentation mit Knochenblock aus der Unterkiefersymphysis wurde in unserer Untersuchung bei einem Fall (9.1%; n=1 von 11) beobachtet. Das Augmentat wurde nach schwerwiegender Infektion chirurgisch entfernt. Bei den restlichen Patienten war die Transplantateinheilung regelrecht und konnten sekundär erfolgreich implantiert werden. Dies entspricht einer deutlich geringeren Verlustrate verglichen zu Joshi (2004), in dessen Studie 4 von 27 (14,8%) transplantierten Knochenblöcken nach aufgetretenen Komplikationen entfernt werden mussten (Joshi 2004).

Unsere Beobachtung zeigt eine Augmentations-Erfolgsrate von 90.9% (n=10 inserierte Implantate von 11 geplanten Implantatinsertionsregionen) und eine Gesamt-Versorgungs-Erfolgsrate zum Zeitpunkt der Prothetik von 90.9% (n=10 in situ befindliche Implantate von 11 geplanten Implantate im augmentierten Bereich). Aufgrund der geringen Patientenzahl sind die erhobenen Erfolgs- und Komplikationsraten in dieser Studie jedoch nur bedingt aussagekräftig.

Die interforaminäre Region des Unterkiefers wird in der Literatur häufig mit der retromolaren Region in Bezug auf das gewonnene Knochenvolumen und die Morbidität verglichen. Die Kinnentnahme unterliegt ähnlichen Kriterien wie die retromolare Entnahme hinsichtlich Knochenqualität, Einheilverhalten und Resorptionsrate (Lohr 2014). Im Kinn des Erwachsenen befinden sich weniger osteogene Zellen, aber das vorhandene Fettmark besitzt noch möglicherweise

osteogene Potenz (Lohr 2014). Die verschiedenen Entnahmetechniken (Block, Trepanverfahren, "olympische Ringe") bieten ähnliche Einsatzmöglichkeiten wie retromolar, allerdings ist das Entnahmevolumen deutlich geringer (Lohr 2014). Die Vorteile einer Knochenentnahme von dem Kinnbereich liegen neben der Möglichkeit zur guten und übersichtlichen Darstellung der Spenderregion, in der guten Knochenqualität und Knochenmorphologie. Bei Augmentationen im Unterkiefer-Frontzahnbereich ist kein zweiter operativer Zugang unnötig, da der entnommene Knochenblock unmittelbar in der Nähe des zu augmentieren Alveolarkammdefekt liegt. Somit stellt sich die Symphysis hier als die geeignetste Donorregion dar (Misch 1997, Raghoebar et al. 2001, Joshi 2004). Obwohl der chirurgische Zugang an der Symphyse im Vergleich zur retromolaren Region leichter erscheint und das gewonnene Knochenvolumen zumeist größer ist, ist das Kinntransplantat in der Literatur durchweg mit mehreren Komplikationen behaftet und mit einer geringeren Patientenakzeptanz beschrieben (Schliephake et al. 199, Joshi 2004, Khoury 2009, Nkenke u. Neukam 2014). Als Ergänzung bei größerem Knochenbedarf kann die Methode auf jeden Fall eingesetzt werden (Lohr 2014). Eine ausführliche Aufklärung der Patienten über mögliche postoperative Einschränkungen ist in jedem Fall von großer Bedeutung.

Zusammenfassend kann über die autologe Knochentransplantation von der Symphysis mandibulae geschlussfolgert werden:

Vorteile:

- Einfacher operativer Zugang
- Ein einziger Zugang für Knochenentnahme und -einlagerung bei Augmentationen im Unterkiefer-Frontzahngebiet
- Großes Knochenangebot mit variablen Entnahmemöglichkeiten
- Augmentation von mittelgroßen Alveolarkammdefekten vor allem im anterioren Unterkiefer
- Hohe osteogene Potenz durch Erhalt der Knochenmatrix

Nachteile:

- Relativ hohe Infektionsrate
- Mögliche postoperative Sensibilitätsstörungen im Versorgungsgebiet des N. mentalis

- Geringere Patientenakzeptanz verglichen mit dem Ramus mandibulae (Schaller 2009)

Beckenkammtransplantate

Die Entnahme autologen Knochenmaterials aus dem Beckenkamm ist in der MKG-Chirurgie bisher das Goldstandard für die Rekonstruktion des hoch atrophierten Kieferkamms anzusehen und kommt deshalb häufig zur Anwendung (Kalk et al. 1996, Goulet et al. 1997, Rudman 1997, Neukam u. Esser 2000, Cricchio u. Lundgren 2003). In der Literatur finden sich zahlreiche Angaben über die zu erwartenden Komplikationen nach autologer Knochenentnahme vom Beckenkamm (Khoury et al. 1992, Kalk et al. 1996, Goulet et al. 1997, Rudman 1997, Khoury 1998, Khoury 1999, Neukam u. Esser 2000, Ahlmann et al. 2002). Beschrieben werden unter anderem postoperative Hämatome, temporäre Schmerzen, schwellungsbedingte Bewegungseinschränkungen oder temporäre Hautsensibilitätsstörungen.

Unsere retrospektive Analyse erfasste 38 Patienten, die mit einem Beckenkammtransplantat augmentiert wurden. Es trat nur bei einem Patienten (2.6%; n=1 von 38) eine Hautinfektion im Bereich der operierten Entnahmestelle auf. Angaben über die Ausdehnung von Hämatomen in der Beckenregion sowie über das postoperative Schmerzintervall waren aus der Dokumentation nicht eruierbar. Unsere Ergebnisse stehen im Einklang mit denen anderer Studien. Kessler et al. (2005) berichteten über Wundinfektionen am Beckenbereich nach Knochenentnahme bei 0.9% (n=2 von 201) der operierten Patienten, während bei Cricchio und Lundgren (2003) die Komplikationsrate bei 1.4% (n=1 von 70) lag (Cricchio u. Lundgren 2003, Kessler et al. 2005). Die persistierenden Narben in der Entnahmeregion schien für die breite Mehrheit der Patienten kein gravierendes Problem zu sein. Ernsthafte Komplikationen, wie z.B. Fraktur des Beckenkamms sind sehr selten und traten bei keinem unserer Patienten auf. Bahat und Fontanesi (2001) berichteten über eine Fraktur des ausgehöhlten anterioren und superioren Teils des Beckenkamms bei 2 von 98 (2.0%) der Patienten nach Beckenkammentnahme (Bahat u. Fontanesi 2001, Vaez 2010). So eine Komplikation erhöht naturgemäß die Morbidität der Patienten und verursacht einen protrahierten Heilungsverlauf (Bahat u. Fontanesi 2001).

Angaben über eine Sensibilitätsstörung der Beckenhaut im Versorgungsgebiet des N. cutaneus femoris lateralis nach Beckenentnahme waren in unserer Kohorte in keinem Fall dokumentiert. Es liegen allerdings Literaturdaten über postoperative länger andauernde Sensibilitätsstörungen im Ausbreitungsgebiet des N. cutaneus femoris lateralis von 2.9% bis zu 27.0% vor. Daraus resultierende Funktionseinschränkungen werden mit 4.3% bis 17.0% angegeben (Kalk et al. 1996, Goulet et al. 1997, Rudman 1997, Neukam u. Esser 2000, Ahlmann et al. 2002). Friberg et al. (1997) stellten jedoch fest, dass sich die meisten Patienten durch diese Komplikation nicht in ihrer Lebensqualität beeinträchtigt sahen, und dass sich die Parästhesie mit der Zeit milderte bis hin zur restitutio ad integrum (Friberg et al. 1997).

Postoperative Komplikationen im augmentierten Bereich traten in 12.0% (n=14 von 116) unserer Fälle auf. Darunter waren eine Wunddehiszenz (0.8%), 6 Wundinfektionen (5.1%), 6 Knochenexpositionen (5.1%) und eine Nachblutung (0.8%) festzustellen. Der Vergleich mit Literaturangaben war allerdings nur eingeschränkt möglich, da es nur wenige Studien über die Morbidität an der enoralen Empfängerregion nach Beckenkammaugmentationen gibt. Mertens et al. (2013) beobachteten in ihrer Untersuchung eine höhere Wundinfektionsrate von 33.3% (n=3 von 9) in der Empfängerregion nach Knochentransplantation aus dem Beckenkamm (Mertens et al. 2013). In der Studie von Castana et al. (2013) kam es zu keinen Wundheilungsstörungen bzw. Komplikation in der Empfängerregion nach 16 Beckenkammaugmentationen (Castagna et al. 2013). Diese Daten sind jedoch aufgrund der geringen Patientenanzahl in beiden Studien mit den Ergebnissen unserer Studie nur beschränkt vergleichbar.

Ein absoluter Misserfolg nach Augmentation mit Knochenblock vom Beckenkamm wurde in unserer Untersuchung in 6.8% (n=8 von 116) der Fälle beobachtet. Verglichen zu der Studie von Joshi (2004), bei dem 4 von den insgesamt 27 transplantierten Knochenblöcken nach auftretenden Komplikationen entfernt wurden (Verlustrate von 14.8%), ist die Augmentations-Erfolgsrate in der vorliegenden Untersuchung mit 94.2% (n=179 inserierte Implantate von 190 geplanten Implantatinsertionsregionen) als hoch anzusehen (Joshi 2004). Zwei von den 179 im augmentierten Knochen inserierten Implantaten konnten aufgrund von fehlender Osseointegration bzw. Lockerung zum Zeitpunkt der Freilegung nicht prothetisch versorgt werden und wurden explantiert. Dies entspricht einer

Gesamt-Versorgungs-Erfolgsrate zum Zeitpunkt der Prothetik von 93.1% (n=177 in situ befindliche Implantate von 190 geplanten Implantate im augmentierten Bereich) bzw. einer Implantat-Frühverlustrate von 1.1% (n=2 von 190 inserierten Implantate).

Es wurde ebenfalls bei allen 38 Patienten dieser Studie, die eine Beckenkammaugmentation zur Rekonstruktion von größeren Alveolarkammdefekten erhielten, bilaterale Sinusbodenelevationen mit Spongiosa aus der Beckenschaufel in Kombination mit durchgeführt. Es muss allerdings dazu erwähnt werden, dass in 14.4% (n=11 von 76) der Sinusbodenelevationen intraoperativ eine Perforation der Schneider'schen Membran auftrat. Bei 36.3% (n=4 von 11) der Fälle mit perforierter Sinusmembran kam es zu postoperativen Wundinfektionen, welche allerdings nicht die Augmentations-Erfolgsrate negativ beeinflussten. Es kam in 2.6% (n=2 von 76) der Fälle postoperativ zu einer akuten Sinusitis maxillaris, aus der eine totale Resorption des eingelagerten Knochens resultierte. Bei diesen Fällen war eine anschließende Implantation nicht möglich. Bei den restlichen augmentierten Kieferhöhlen konnten sich alle inserierten Implantate prothetisch versorgt werden. Die Qualität des Transplantats aus dieser Region ist durch die hohe Anzahl an osteoinduktiven und osteoinduktiven Zellen gekennzeichnet (Lohr 2014). Beckenspongiosa wird wegen der besseren Leitstruktur schneller vaskularisiert und ist somit ideal für Sinusbodenelevationen. Dagegen steht eine hohe Resorptionsneigung des enchondralen Beckenknochens verglichen zu reinen Kortikalisblöcken (Lohr 2014).

Der Beckenkammknochen kann aufgrund seiner hohen Variabilität hinsichtlich Form und Größe nahezu für die Rekonstruktion aller Regionen des Ober- und Unterkiefers verwendet werden (Lendeckel 2008, Lohr 2014). Weiter besitzt er einen Kompaktaanteil und dadurch sehr gute mechanische Eigenschaften. Er bietet ebenfalls für die implantologische Versorgung ein stabiles Knochenlager (Lendeckel 2008, Lohr 2014). Bei der Knochenentnahme vom Beckenkamm sind mono-, bi- oder trikortikale Transplantate sowie reine Spongiosaentnahmen in verschiedenen Variationen möglich (Lendeckel 2008, Lohr 2014). Die ausreichenden Dimensionen des Transplantats erlauben verschiedene Modifikationen in der Transplantathebung und -gestaltung (Lendeckel 2008, Lohr 2014). Darüber hinaus, empfinden die Patienten eine Beckenkammrekonstruktion postoperativ als weniger beschwerlich als erwartet, was die gute

Patientenakzeptanz dieses Augmentationsverfahrens wiederspiegelt (Nkenke u. Neukam 2014). Das Becken gilt aufgrund der geringen Komplikationsraten und Morbidität weiterhin als Goldstandard aller extraoralen Entnahmeregionen.
Eine längere Operationszeit in Intubationsnarkose, eine deutlich längere Narbe sowie die Notwendigkeit eines Klinikaufenthaltes ist jedoch von Nachteil anzusehen (Lendeckel 2008). Die eben höhere Invasivität gilt als entscheidendes Kriterium gegenüber den alternativen intraoralen Transplantationsverfahren (Lohr 2014).

Zusammenfassend lässt sich über die autologe Beckenkammaugmentation feststellen:

Vorteile:

- Größtes Entnahmevolumen In Vergleich zu anderen intraoralen Donorregionen
- Variable Dimensionen und Gestaltungsmöglichkeit mit guter Anpassungsfähigkeit an das Empfängerlager (Lohr 2014)
- Variable Entnahmemöglichkeiten für Spongiosa und kortikale Knochenblöcke
- Hohe osteogene Potenz
- Relativ leichter extraoraler Zugang

Nachteile:

- Hohe Invasivität
- Relativ hohe Donormorbidität
- Donor- und Empfängergebiet räumlich getrennt
- Verlängerte Operationszeit
- Operation in Vollnarkose
- Notwendigkeit eines stationären Klinikaufenthaltes

Laterale Maxilla für Sinusbodenelevation

Der laterale Sinuslift entspricht einer relativen vertikalen Augmentation des posterioren Oberkiefers durch Anhebung der Schneider'schen Membran und

Auffüllen der ausgedehnten Recessus alveolares durch Spongiosa-Spänen und/oder verschiedene Knochenersatzmaterialien. Dieses Vorgehen ist angezeigt, wenn eine ausreichende Knochenhöhe zur Insertion eines Implantates mit dem internen Verfahren nicht vorgefunden wird. In 2004 stellte laut Del Fabbro et al. der Sinuslift das häufigste angewendete augmentative Verfahren in der Implantologie dar (Del Fabbro et al. 2004).
Die Indikation für ein zweizeitiges Vorgehen in dieser Studie wurde bei einer vorhandenen Restknochenhöhe von weniger als 5 mm angesehen. Eine Sinusbodenelevation mit Knochenmaterial aus der lateralen Maxilla mit zweizeitiger Implantation wurde insgesamt 36mal durchgeführt. In unserem Patientengut wurde autologes Knochenmaterial nach Ausdünnung der äußeren Kortikalis mittels Safescraper® gewonnen und zur Abdeckung des faszialen Fensters sind resorbierbaren Membranen (BioGide®-Membran, Biomaterial Geistlich) zum Einsatz gekommen.
Die Augmentation des Sinusbodens kann durch Perforation oder unvollständige Mobilisierung der Kieferhöhlenschleimhaut kompliziert werden. Um das Risiko dieser Komplikation zu minimieren, sollte der laterale knöcherne Zugang so angelegt werden, dass er eine gute Übersicht über den Zugang selbst und die Kieferhöhle ermöglicht. Die Anwesenheit von Kieferhöhlensepten, die weit in die Kieferhöhle hineinragen, macht das Präparieren der Schleimhaut schwieriger und verringert die Wahrscheinlichkeit, die Schleimhaut unbeschädigt abzupräparieren (Bahat u. Fontanesi 2001, Beyrle 2008, Schaller 2009). Literaturangaben über Perforationen der Kieferhöhlenschleimhaut liegen zwischen 10%-34% (Boyne 1964, Kent u. Block 1989, Misch 1997, Jensen et al. 1998, Buser et al. 1999, Tawil u. Mawla 2001, Timmenga et al. 2001). Eine Verletzung der Kieferhöhlenschleimhaut bei Sinusbodenelevationen mit Knochen von der lateralen Maxilla wurde in keinem Fall unseren Patientenkollektivs verzeichnet. Dies kann sich durch die vorsichtige Präparation des Kieferhöhlenbodens und die Erfahrung der Operateure unserer Klinik erklärt werden.

Es gab in der vorliegenden Studie keine dokumentierte Komplikation bzw. Wundheilungsstörung nach Sinusbodenelevationen mittels Safescraper®, welche zu einem absoluten Augmentations-Misserfolg führte. Alle geplanten Implantate wurden nach einwandfreier Einheilung des Augmentats erfolgreich inseriert und

prothetisch versorgt. Dies steht in Übereinstimmung mit der entsprechenden Literatur (Besimo et al. 1985, Wannfors et al. 2000, von Arx et al. 2001, Clavero u. Lundgren 2003, Joshi 2004, Neukam u. Esser 2000). Caubet et al. (2011) berichteten in ihrer Studie über Sinusbodenelevationen mittels Safescraper® über eine Komplikationsrate von 3.6%, die das Implantat-Outcome nicht beeinträchtigte (Caubet et al. 2011). Eine etwas höhere Komplikationshäufigkeit von 6.7% (n=3 von 45), ebenfalls ohne negativen Einfluss auf die Implantat-Erfolgsrate, beobachteten in ihrer Untersuchung Beaumont et al. (Beaumont et al. 2005). Signifikante Unterschiede bezüglich der Implantatverlustrate bei beiden Vorgehensweisen sind in der Literatur nicht beschrieben (Besimo et al. 1985, Jensen u. Sennerby 1998, Joos u. Kleinheinz 2000, Wannfors et al. 2000, von Arx et al. 2001, Wallace und Froum 2003, Del Fabbro et al. 2004). Eine Kontrollgruppe mit einzeitigem Vorgehen und simultanen Implantationen existierte in unserem Patientengut nicht; ein Vergleich der Komplikations- und Erfolgsrate war somit nicht möglich.

In ihrer Metanaanalyse der internationalen Literatur über Sinusbodenelevationen mit autologen Knochenspänen berichteten Wallace und Froum (2003) über einen durchschnittlichen Augmentationserfolg von 94.0% (Wallace u. Froum 2003). Die hohe Erfolgsrate deckt sich mit den Ergebnissen unserer Untersuchung. Verglichen mit den von Jensen et al. (1998) publizierten Ergebnissen der Sinus Consensus Conference 1996 fällt die Erfolgsquote ebenfalls deutlich besser auf (Jensen et al. 2008). Bedenkt man, dass das in unserer Studie verwendete Operationsverfahren bisher nicht ausreichend erforscht ist, sind die Ergebnisse der vorliegenden Studie vielversprechend.

Es scheint allerdings bei der Sinusbodenaugmentation mittlerweile so zu sein, dass die Verwendung von Knochenersatzmaterialien Überlebensraten ergibt, die mit denen bei Implantaten in Osteoplastiken aus autologem Knochen vergleichbar sind (Nkenke u. Stelzle 2009). Es finden sich zahlreiche Studien über Sinusbodenelevation mit dem Einsatz von xenogenen Ersatzmaterialien. Diese Tendenz überrascht nicht, wenn man berücksichtigt, dass die klinische Verwendung von autologem Knochen alleine wenig Interesse der Hersteller weckt. Sehr gut dokumentiert ist die Anwendung von xenogenem Material (Bio-Oss®, Fa. Geistlich, Wolhusen, CH).

Die Untersuchungen von Esposito et al. (1998), Hising et al. (2001), Valentini und Abensur (2003), Yildirim et al. (2000) und Bassil et al. 2013 zeigen eine höhere, allerdings nicht signifikant, Erfolgsrate bei Sinuslift mit 100% Xenograft statt autologem Knochen (Esposito et al. 1998, Yildirim et al. 2000, Hising et al. 2001, Valentini u. Abensur 2003, Bassil et al. 2013). Wallace (2005) berichtete von einer Implantat-Verlustrate von 2.2% (n=3 von) nach 64 Sinusbodenelevationen mit Bio-Oss® 1 Jahr postoperativ (Wallace u. Froum 2003). Etwas höher bei 4.6% (n=4 von 38) lag die Verlustrate nach Verwendung von Bio-Oss® in der Untersuchung von Yildirim et al. (2000) und bei 5.1% (n=4 von 78) in der Untersuchung von Hernandez-Alvaro et al. (2008) (Hernández-Alfaro et al. 2008, Yildirim et al. 2001). In der Studie von Cannizzaro et al. (2009) trat eine Implantat-Verlustrate nach 40 Sinusbodenelevationen mit 50%-50% Mischung von autologem Knochen und Bio-Oss® in 10% der Fälle (n=4 von 40) auf (Cannizzaro et al. 2009). Es gibt nur wenige Literaturangaben, die die Augmentations-, bzw. Implantat-Erfolgsrate bei Sinusbodenelevationen mit xenogenem Material bei Patientengruppen mit und ohne intraoperativer Perforation der Schneider'schen Membran miteinander vergleichen. Hernandez-Alvaro et al. (2008) untersuchte klinisch und röntgenologisch die Implantatüberlebensrate nach Sinusaugmentationen mit Bio-Oss® in einer Gruppe mit perforierter und einer Gruppe ohne perforierte Sinusmembran (Hernández-Alfaro et al. 2008). In der Studiengruppe ohne Perforation ergab sich eine Implantatüberlebensrate von 100%, während sie in der Gruppe mit Perforation bei 88.4% lag. Seiner Erfahrung nach, führt die intraoperative Perforation der Kieferhöhlenmembran beim Sinuslift mit Knochenersatzmaterialien zur Beeinträchtigung der Implantat-Überlebensrate (Hernández-Alfaro et al. 2008). Dies war in unserem Patientenkollektiv nach Verwendung ausschließlich autologen Knochens nicht feststellbar. Von weiterem Nachteil bei der Verwendung von Knochenersatzmaterialien in einem zweizeitigen Vorgehen ist eine Einheilungsphase von ca. 6-9 Monate, die eingehalten werden sollte. In unserer Studie erfolgte die Implantatinsertion bereits nach 3-5 Monaten, da nach 6-12 Monaten mit einer erhöhten Resorption des autologen Knochens zu rechnen ist.

Nach unseren Ergebnissen stellt die Sinusbodenelevation mit sekundärer Implantation eine zuverlässige und erfolgreiche Augmentationsmethode bei geringem vertikalem Knochenangebot im posterioren Oberkiefer dar. Wir empfehlen ebenfalls die Gewinnung des zu augmentierten autologen Knochen mittels Safescraper® als eine sichere Entnahmemethode mit geringer Morbidität.

Die Vorteile bei dieser Methode von Sinusbodenelevation sind:

- Knochengewinnung minimal invasiv und mit geringem Aufwand
- Geringe Entnahmemorbidität
- Keine zusätzliche Entnahmestelle
- Implantatinsertion bereits nach 3 Monaten möglich
- Kein negativer Einfluss einer Sinusmembran-Perforation auf die Augmentations-Erfolgsrate

Zu den Nachteilen gehören:

- Hohe Resorptionsrate
- Lange Dauer beim zweizeitigem Vorgehen

4.3.4 Komplikationen in Abhängigkeit von Einflussparametern

In diesem Kapitel werden nun die Ergebnisse der Auswertung von den verschiedenen Einflussparametern diskutiert.

<u>Alter des Patienten zum Zeitpunkt der Augmentation</u>

Betrachtet man das Patientenalter, so entwickelten die Patienten dieser Studie die älter als 40 Jahre waren, signifikant häufiger Komplikationen in der Donor- und Empfängerregion als Patienten jünger als 40 Jahre. Demnach scheint mit zunehmendem Alter das Risiko einer postoperativen Komplikation anzusteigen. Es ist wichtig, die Natur des Alters als potentieller Risikofaktor für präimplantologische Eingriffe und dentale Implantate zu bewerten. Allerdings gibt es bisher ein Mangel an Evidenz zu diesem Thema (Zarb u. Schmitt 1993, Ochi et al. 1994). Nach Auffassung von Bert et al. (2005) stellt ein höheres Patientenalter per se keine implantologische Kontraindikation dar (Bert et al. 2005, Merk 2007). Zinner und Schnader (2005) sehen im Alter ebenfalls keine spezifische Kontraindikation,

merken jedoch an, dass bei älteren Patienten die Minderung der Quantität und Qualität des ortsständigen Knochens den kritischen Faktor darstellen kann (Zinner u. Schnader 2005, Merk 2007). In einer früheren Studie wurde festgestellt, dass hohes Alter das Risiko für Implantatverluste erhöht, wobei die Rate der Morbidität bei Patienten älter als 60 Jahre doppelt so hoch war als bei jüngeren Patienten (Moy et al. 2005). Die Untersuchung des Einflusses des Patientenalters auf die Implantat-Überlebensrate war jedoch kein Ziel unserer Studie.

Die vorliegende Studie fand heraus, dass Menschen, die älter als 40 Jahre alt waren, ein 2,4-mal höheres Risiko hatten eine postoperative Komplikation nach autologer Augmentation zu entwickeln als Patienten unter 40 Jahren. Ein möglicher Grund hierfür könnte die verlangsamte Knochenheilung mit zunehmendem Alter sein. Es ist anzunehmen, dass Altern mit einer Verschlechterung der Heilungspotentiale von Weich- und Knochengewebe verbunden ist (Park et al. 2007). Es wurde auch oft demonstriert, dass Altern die Skelettheilung beim Menschen behindert (Skak u. Jensen 1988). In der Literatur sind keine Studien vorhanden, welche die Ergebnisse jüngerer und älterer Patienten im Sinne einer Fall-Kontroll-Studie vergleichen, so dass hierdurch die Vergleichbarkeit und Interpretation der vorliegenden Studie erneut eingeschränkt wird. Trotz unserer Ergebnisse stellt nach Autorenmeinung, ein höheres Alter keine Kontraindikation für augmentative Eingriffe dar. Die Indikation sollte vielmehr in Zusammenschau mit dem allgemeinmedizinischen Zustand des einzelnen Patienten beurteilt werden. Dennoch sollten Patienten im fortgeschrittenen Alter über das Risiko einer erhöhten Morbidität vor geplanten augmentativen Maßnahmen aufgeklärt werden. Eine sorgfältige prospektiv gestaltete Fall-Kontroll-Studie wäre erforderlich um die altersspezifischen Auswirkungen auf die Prognose autologer augmentativer Verfahren zu untersuchen und ggf. unsere Ergebnisse zu bestätigen.

Rauchen

Der Nikotinkonsum wird in zahlreichen Studien als nachweislicher Faktor vermutet, der die Prognose hinsichtlich des Augmentations- bzw. Implantations-Erfolges deutlich verschlechtert (Suzuki 1988, Nyman et al. 1990, McDermott et al. 2006, Machtei 2001, Beyrle 2008). Nicht überraschend, war ebenfalls die Häufigkeit von postoperativen Komplikationen bei den Rauchern unserer Studie

signifikant eindeutig erhöht. Nikotin verursacht eine verzögerte osteogenetische Aktivität im Bereich des Transplantatlagers und eine verstärkte Granulationsgewebebildung (Suzuki 1988, Machtei 2001, Beyrle 2008). Nikotinkonsum beeinträchtigt somit die Revaskularisierung des Knochens bei regenerativen Verfahren wie Knochentransplantationen, vor allem aufgrund seiner Wirkung auf die Blutgefäßinvasion (McDermott et al. 2006, Machtei 2001). Die durch das Rauchen veränderte Mundflora erhöht die Infektionsrate auf das 2 bis 3-fache, was das Auftreten von Komplikationen im augmentierten Bereich erhöhen kann (Machtei 2001).

Die Ergebnisse der vorliegenden Studie bestätigten, dass Rauchen einen potentiell limitierenden Faktor in der Oralchirurgie und Implantologie darstellt, da eine deutlich höhere postoperative Morbidität nach autologen Knochenaugmentationen in Vergleich zu den Nichtrauchern beobachtet wurde. Wundinfektionen, Wunddehiszenzen, und Transplantatexpositionen wurden bei mehr als zwei Dritteln (68.8%; n=64 von 93) der Raucher in unserer Studie beobachtet und die Raucher wiesen wesentlich häufiger postoperative Komplikationen im Vergleich zu den Nichtrauchern auf. Diese Ergebnisse decken sich mit Ergebnissen anderer Studien (Mellonig u. Nevins 1995, de Carvalho et al. 2000, Jivraj et al. 2007). Nach Angaben von Li und Wang (2008) sind bei 50% der rauchenden Patienten ihrer Studie postoperative Komplikationen nach intraoralen Knochenblocktransplantationen aufgetreten, während die Komplikationsrate bei den Nichtrauchern bei 23,1% lag (Li u. Wang 2008). Schwartz-Arad et al. (2005) und Levin et al. (2006) bestätigten ebenfalls in ihrer Untersuchung die signifikante Korrelation zwischen Rauchen und Auftreten von Komplikationen nach autologen augmentativen Eingriffen (relatives Risiko=2.1) (Schwartz-Arad et al. 2005, Levin et al. 2006). Beaumont et al. (2005) konnten im Gegensatz keinen Unterschied in der Komplikationsrate bezüglich des Rauchens nach Sinusbodenelevationen mit autologem Knochen bei 45 Patienten beweisen. Es könnte vermutet werden, dass die erhöhte postaugmentative Komplikationsrate bei den rauchenden Patienten auch an das Vorhandensein einer manifesten, fortgeschrittenen Parodontitis lag (Buser et al. 1999, Buser et al. 2002).

Die negativen Auswirkungen des Tabaks auf die im augmentierten Knochen eingesetzten Implantate wurde in der systematischen Analyse von Chambrone et al. (2014) nachgewiesen. Mehrere Studien konnten auch zeigen, dass Rauchen die Erfolgsrate der Osseointegration reduziert (Bain & Moy 1993, Schou et al. 2008, Heitz-Mayfield 2008, Koldsland et al. 2009, Fransson et al. 2009). In der vorliegenden Studie waren die 2 Implantatverluste bei rauchenden Patienten festzustellen; dies kann auf die höhere Gefährdung der Implantate in augmentierten Kieferarealen hindeuten. Darauf bezogen ist es anzumerken, dass Implantatverluste bei Rauchern in der frühen Einheilungsphase (<3-4 Monate) auftreten können. Unsere Ergebnisse bezüglich Implantat-Frühverlustraten bei Rauchern und Nichtrauchern decken sich mit den Ergebnissen anderen, welche ebenfalls das Risiko eines Implantatverlustes bei rauchenden Patienten höher als bei Nichtrauchern einschätzen (Schou et al. 2008, Heitz-Mayfield 2008, Koldsland et al. 2009, Fransson et al. 2009).

Wir empfehlen ein regelmäßiges Recall insbesondere bei rauchenden Patienten um Komplikationen möglichst früh zu erkennen. Weitere prospektive, kontrollierte und randomisierte Studien, die den klinischen und röntgenologischen langfristigen Erfolg von Implantaten nach augmentativen Rekonstruktionen in Bezug auf den Nikotinkonsum auswerten, müssen durchgeführt werden. Zahnärzte, Oralchirurgen und Mund-, Kiefer- und Gesichtschirurgen sollten ihren Patienten streng auf eine Umstellung der Rauchgewohnheit vor geplanten Operationen hinweisen.

Approximal-Plaque-Index und Sulkus-Blutungs-Index

Weiterer Risikofaktoren mit hohem Potential für postoperative Wundinfektionen, Dehiszenzen und Knochenexpositionen sowie Transplantatversagen waren der approximale Plaque Index (API) und der Sulkus Blutungs Index (SBI). Patienten mit API- und SBI-Werten über 20 in der präoperativen klinischen Untersuchung schienen deutlich höher für postoperative Morbidität gefährdet, was sich in Form eines 6,69-fach bzw. 39,06-fach erhöhten Risikos zeigte. Dies kann auf die vermehrte Anwesenheit von parodontal pathogenen Erregern in der Mundhöhle bei erhöhten API- und SBI-Werten zugeschrieben werden. Die mikrobielle Kontamination aufgrund einer lokalisierten oder generalisierten chronischen Parodontitis kann die Knochenheilung durch die Bakterien der Mundflora

beeinträchtigten (Wolford u. Cooper 1985, Riediger u. Ehrenfeld 1991). Betrifft der Knochenverlust die Wurzeloberfläche von Zähnen, die in Nachbarschaft zu einem zu augmentierenden Bereich stehen, so ist eine Knochenanlagerung an eine denudierte Zahnwurzeloberfläche verstärkt komplikationsanfällig (Wolford u. Cooper 1985, Khoury 1999). Es wurden jedoch keine Studien in der Literatur aufgefunden, welche den chirurgischen Erfolg von autologen Augmentationen in Abhängigkeit von diesen beiden gingivalen Indizes vergleichen. Es wäre somit zu empfehlen einen API- bzw. SBI-Wert von maximal 20% präoperativ durch Parodontalbehandlungen und Mundhygiene-Verbesserungsmaßnahmen zu erzielen um einen langfristigen Erfolg mit möglichst geringer Morbidität zu gewährleisten.

Ursachen des Zahnverlustes

Keine statistische Relevanz wurde in unserem Patientenkollektiv zwischen der Ursache der zu augmentierenden Zahnlücke bzw. der Ursache des Zahnverlustes und des Auftretens von postoperativen Komplikationen im augmentierten Kieferbereich festgestellt. Unabhängig, ob Parodontitis in Kombination mit oder ohne kariöse Läsionen, Trauma oder Nichtanlage die Ursache für die Zahnentfernung war, erschien dies die Inzidenz der postoperativen Morbidität nicht zu beeinflussen. Es könnte vermutet werden, dass eine vorhandene Parodontitis in der Anamnese die optimale Einheilung des transplantierten autologen Knochenmaterials durch die vermehrte Kontamination mit pathogenen Keimen beeinträchtigen könnte. Ein solcher Zusammenhang konnte anhand der vorliegenden Studie aber nicht aufgezeigt werden. Wir können somit davon ausgehen, dass die Ursache des Zahnverlustes in der zu augmentierenden Zahnlücke keine Rolle bei der postoperativen Morbidität spielt. Ein Vergleich mit ähnlichen Daten in der Literatur war allerdings nicht möglich. Deshalb wäre hierzu eine prospektive Studie mit gleichverteilten Kontrollgruppen zur Bestätigung unserer Ergebnisse erforderlich.

Kieferlokalisation

Betrachtet man die Komplikationsrate nach Knochentransplantation in Bezug auf die Kieferlokalisation der durchgeführten Operationszugänge konnte kein signifikanter Zusammenhang gesichert werden. Der Oberkiefer besitzt einen

größeren Anteil an spongiösen Knochen und eine bessere Vaskularisation, während im Unterkiefer insbesondere bei fortgeschrittener Atrophie vorwiegend mit kortikalen Knochenstrukturen zu rechnen ist (Cacaci et al. 2006). Es könnte aus diesen Gründen vermutet werden, dass der Unterkiefer anfälliger für postoperative Komplikationen im Sinne von Infektionen und Transplantatabstößen verglichen zum Oberkiefer wäre. Dies konnte in unserem Patientengut aber nicht bestätigt werden. Die Häufigkeit von postoperativen Komplikationen scheint nach unseren Ergebnissen unabhängig davon zu sein ob die Operation im Ober- oder Unterkiefer stattgefunden hat. Diese steht nicht im Einklang mit den Resultaten zweier anderer Studien, die darauf hindeuten, dass der Unterkiefer häufiger zu Komplikationen nach autologen Knochenaugmentationen neigt als der Oberkiefer. Nach Rabelo et al. (2010) gab es nach Augmentationen im Oberkiefer weniger Komplikationen als im Unterkiefer in einem Kollektiv von 136 enoralen Knochentransplantationen, allerdings ohne statistisch signifikante Korrelation (Rabelo et al. 2010). Ähnliche Ergebnisse registrierten Bahat und Fontanesi (2001), die eine höhere allerdings nicht signifikante Komplikationsrate nach Augmentationen im Unterkiefer beobachteten (Bahat u. Fontanesi 2001).

Von den beiden in der vorliegenden Studie nicht erfolgreich osseointegrierten Implantaten befanden sich eines im Oberkiefer und das andere im Unterkiefer. Vor allem im Oberkiefer finden sich Regionen mit spongiöser und damit unter Belastungsaspekten ungünstiger Knochenstruktur, während in der Regio interforaminalis insbesondere bei fortgeschrittener Atrophie des Unterkiefers vorwiegend mit kortikalen Knochenstrukturen zu rechnen ist (Cacaci et al. 2006, Merk 2007). Die Bedeutung der Implantatlokalisation für das Implantatüberleben wird in der Literatur uneinheitlich beurteilt (Merk 2007). Mehr als die Hälfte der Studien konnte keinen Einfluss der Implantatlokalisation in Ober- oder Unterkiefer nachweisen während andere Autoren hingegen einen signifikant höheren Implantatverlust im Oberkiefer beobachteten (Merk 2007). Der Einfluss des Faktors „Implantatlokalisation im Ober-/Unterkiefer“ auf die Implantat-Überlebenswahrscheinlichkeit konnte anhand dieser Studie aufgrund der relativ kurzen Beobachtungszeit des Implantaterfolges und der geringen Implantatverlustrate jedoch nicht sinnvoll untersucht werden und war auch nicht primäres Ziel der Untersuchung.

Augmentationsbereiche

Die Klassifikation des unbezahnten Alveolarkamms in "Schaltlücke", "Einzelzahnlücke", "Freiendsituation" und "zahnlos" wurde auch präoperativ als potentieller Risikofaktor für das Auftreten von Komplikationen nach autologen Augmentationen vermutet. Nach unseren Ergebnissen scheint die Komplikationsrate nach Augmentationen in Zahnlücken größer ein Zahn signifikant erhöht im Vergleich zu den anderen oben genannten Subgruppen. Komplikationen in augmentierten Einzelzahnlücken waren häufiger als in Freiendsituationen aufgetreten, allerdings ohne signifikante Korrelation. Komplikationen in augmentierten zahnlosen Kieferkammabschnitten traten in keinem Fall auf. Ein möglicher Grund für diese Ergebnisse könnte das besser geschaffene Weichgewebsmanagement mit einem leichteren spannungsfreien Wundverschluss sein. So ist in der Regel der Wundverschluss in Schaltücken oder Einzelschaltlücken meist schwieriger, da eine beidseitige Zahn-Nachbarschaft den optimalen spannungsfreien Wundverschluss oft erschwert. Warum bei den gefundenen Ergebnissen es ein signifikanter Unterschied zwischen Einzelzahnlücke und Schaltlücke größer ein Zahn vorlag, ist mit dieser Überlegung jedoch nicht zu erklären. Auch könnte eine mögliche pathogene parodontale Flora der Nachbarzähne einen negativen Einfluss ausüben. Dies ist jedoch nur Spekulation und kann wissenschaftlich mit der vorliegenden Studie nicht belegt werden. Es findet sich aktuell in der Literatur auch keine anderen Studien zu dieser Fragestellung. Weitere künftige Studien sollten diese potentielle Korrelation weiter untersuchen

Es finden sich allerdings Literaturangaben über die Restbezahnung als Einflussgröße auf das Implantatverlustrisiko. In der Studie von Vaez (2010) wurden Implantatverluste vor allem im zahnlosen Kiefer oder in einer Freiendsituation beobachtet. Die Metaanalyse von Esposito et al. (1998) ergab ebenfalls eine doppelt so hohe Implantatverlustrate bei zahnlosen Kiefern in Vergleich zu teilbezahnten (Vaez 2010). Burkhardt et al. (1998) kamen in ihrer Studie zum Resultat, dass Implantatverluste gehäuft bei zahnlosen Kiefern und Freiendsituationen auftreten (Burkhardt et al. 1998, Vaez 2010). Die höchste Überlebensrate hatten nach Knöfler et al. (2004) die Einzelzahnlücke im Oberkiefer (Knöfler et al. 2004, Vaez 2010). Implantatverluste in unserem Patientenkollektiv waren in einem Fall in einer Freiendsituation im Oberkiefer und

in zweiten Fall im zahnlosen Unterkiefer beobachtet. Aufgrund des kurzen Beobachtungszeitraums und der geringen Implantatverlustrate kann mit Hilfe dieser Studie hierzu jedoch keine fundierte Aussage getroffen werden. Dies war auch nicht primär Gegenstand der vorliegenden Untersuchung.

Intraoperative Perforation der Schneider'schen Membran

Wurden nun die mit Sinuslift versorgten Patienten berücksichtigt, bei denen eine Kieferhöhlenperforation intraoperativ auftrat, so ergab sich für das untersuchte Patientenkollektiv mit insgesamt 112 Sinusbodenelevationen folgendes Bild:

In 11 von 112 operierten Kieferhöhlen kam es im Rahmen der Operation zu einer Perforation der Schneider'schen Membran. In 4 von diesen 11 Kieferhöhlen (36.3%) traten postoperativen Infektionen auf, allerdings ging keines der sekundär inserierten Implantate verloren. Demgegenüber steht die Anzahl von 101 Kieferhöhlen, bei deren Operation es nicht zu einem Einreißen der Membran kam. Bei 13 dieser insgesamt 101 intakten Kieferhöhlen (12.8%) kam es zu postoperativen Infektionen, die in 2 der Fälle zum totalen Transplantatverlust führten. Die statistische Auswertung zeigte eine Unabhängigkeit der Augmentations-Erfolgsrate nach Sinusbodenelevationen mit autologem Knochenmaterial von der Inzidenz einer intraoperativen Perforation der Kieferhöhlenmembran.

Shlomi et al. (2004) kamen zu ähnlichen Ergebnissen. In ihrer Studie wurde untersucht, ob ein Unterschied der Erfolgsrate zwischen Patienten besteht, bei denen eine Membranperforation intraoperativ auftrat und einer Gruppe, die während der Operation keinerlei Perforation erlitt (Schlomi et al. 2004, Cramer 2007). Dieselben Forscher erlangten ebenfalls ähnlichen Implantat-Überlebensraten, wie in der vorliegenden Studie auch der Fall war. Die Studien von Wilkert-Walter et al. (2002) und Schwartz-Arad et al. (2004) haben ebenfalls in keinem Fall in dem eine Membranperforation auftrat im weiteren Verlauf einen Transplantat- bzw. Implantatverlust registriert (Wilkert-Walter et al. 2002, Schwartz-Arad et al. 2004, Beyrle 2008). Verschiedene Autoren vermuten, dass das regenerative Resultat nach Kieferhöhlenaugmentationen im Sinne von Knochenresorptionen nach einer Membranperforation schlechter sei (Vlassis u. Fugazatto 1999, van den Bergh et al. 2000, Beyrle 2008). In der vorliegenden Untersuchung konnte jedoch dargestellt werden, dass eine Perforation der

Sinusmembran keinerlei Auswirkungen auf den Augmentationserfolg hat. Eine überstandene Sinusitis maxillaris kann allerdings zu einer verstärkten Augmentatresorption führen, was in unserem Patientenkollektiv bei 2 Patienten mit intakter Kieferhöhle nach Sinusbodenelevation der Fall war.
Es kann nach unserer Erfahrung und derzeitigem Literaturstand geschlussfolgert werden, dass bei adäquater Versorgung kein Zusammenhang zwischen einer intraoperativ auftretenden Perforation der Schneider'schen Membran und einem nachfolgenden Augmentat- und Implantatverlust besteht. Für ein von anderen Autoren geforderten Operationsabbruch bei einem solchen Ereignis gibt es also keine Grundlage (Cramer 2007).

Stand der Ausbildung des Operateurs

Zu guter Letzt deuten unsere Studienergebnisse darauf hin, dass das chirurgische Ergebnis bezüglich der postoperativen Komplikationen unabhängig ist vom Ausbildungsstand des Operateurs. Es wurde ebenfalls kein signifikanter Zusammenhang zwischen dem Ausbildungsstand des Operateurs und den Transplantatverlusten festgestellt. Die fehlenden Unterschiede können zum einen damit erklärt werden, dass jede Operation durch einen Weiterbildungsassistenten unter fachärztlicher Aufsicht durchgeführt wurde. Des Weiteren ist ursächlich festzuhalten, dass jede Augmentation mit Hilfe einer Augmentationsschablone erfolgte und jedes Implantat schablonengeführt nach 3D-Planung inseriert wurde. Dies verringert die Wahrscheinlichkeit fehldimensionierter und fehlpositionierter Transplantate und Implantate auch bei unerfahrenen Behandlern.

4.3.5 Implantatinsertion nach augmentativen Eingriffen

Die in der Literatur allgemein angegebenen durchschnittlichen Erfolgsraten für dentale Implantate sind aufgrund unterschiedlicher Beurteilungskriterien nur bedingt vergleichbar (Vaez 2010). Zur Beurteilung des Implantaterfolges wurden in der vorliegenden Untersuchung die nach Buser et al. (1990) verwendet.

In der vorliegenden Studie wurden nur Implantat-Frühverluste ab dem Zeitpunkt der Insertion bis zu der prothetischen Versorgung untersucht. Die präprothetische Phase umschließt das Zeitintervall nach der Insertion und submukösen Einheilung

bis zur Freilegungsoperation. Ein Implantatverlust wurde in dieser Studie als "früh" definiert, wenn er zwischen Implantatinsertion und Eingliederung der prothetischen Rekonstruktion stattfand. Diese Einteilung zwischen Früh- und Spätverlusten nach Implantatinsertion empfahlen erstmals in ihrer Untersuchung Kerschbaum und Hasstert (1995) (Kerschbaum u. Haastert 1995). Da nach Eingliederung der prothetischen Versorgung keine routinemäßige Röntgenuntersuchung in unserer Abteilung mehr durchgeführt wurde, wurde in diesem Patientenkollektiv nur die Implantat-Frühverlustrate erhoben.

Implantatlokalisation

Bei Betrachtung der Angaben über die Implantationsverteilung nach Zahnregion in der Literatur findet man bei Sulzer et al. (2004) eine Lokalisationshäufung in Regio 016 (9.4%), Regio 046 (9.2%) gefolgt von Regio 024 (6.5%) und Regio 014 (6.0%), Regio 021 (6.0%) und Regio 015 (5.3%) (Sulzer et al. 2004, Vaez 2010). Entsprechend der Studie von Sulzer et al. (2004) wurde auch in der vorliegenden Studie eine Verteilung der Implantatlokalisation mit einer Akkumulation im Bereich der ersten Molaren des Ober- und Unterkiefers bei 31.6% bzw. 40.4% festgestellt. Zum einen lässt sich dies durch den frühen Durchbruch des 6-Jahr-Molaren mit einem erhöhten Kariesbefall und seinem entsprechenden Therapiebedarf erklären und zum anderen bildet diese Region das Zentrum der größten Kraftausübung, wodurch eine suffiziente Restauration dieses Pfeilers notwendig ist (Schindler et al. 1998, McCaul et al. 2001, Sanya et al. 2004 Al-Shammari et al. 2006, Vaez 2010). Vaez (2010) beobachtete in seiner Untersuchung, dass die Unterkieferfrontregion und die untere Prämolarenregion am häufigsten für eine Implantatinsertion bevorzugt wurden. Diese Beobachtung ergibt sich aus dem prothetischen Rehabilitationskonzept von vier Implantaten bei zahnlosen Unterkiefern interforaminär zu inserieren (Vaez 2010). Dies konnte in unserem Patientengut nicht bestätigt werden. Hierzu haben zum einen die geringe Anzahl von zahnlosen Patienten in unserer Studie und zum anderen der Trend für eine festsitzende prothetische Versorgung in beiden Kiefern beigetragen.

Einheilphase bis zur Implantation

In unserem Patientengut erfolgte die Implantation ausschließlich zweizeitig nach einer Einheilungszeit des Knochentransplantates von 4-5 Monaten (4,5±1,7) unabhängig von der Kieferlokalisation. Dies hatte im Wesentlichen zwei Gründe:

- Längere Einheilungsphasen führen zu ausgeprägten Knochenresorptionen des autologen Knochenmaterials
- Die primäre Resorptionsphase ist zum größten Teil abgeschlossen und das Transplantat ausreichend konsolidiert (Lohr 2014)

Auch andere Autoren bevorzugen aus den gleichen Gründen eine zeitnahe sekundäre Implantatinsertion nach autologen augmentativen Verfahren, insbesondere wegen der Resorptionsrate (Lohr 2014). Die optimale Einheilzeit zwischen Augmentation von autologem Knochen und sekundärer Implantation wird in der Literatur mit 3-6 Monate angegeben (Friberg et al. 1997, Noack et al. 1999, Bell et al. 2002, Joshi 2004). Es wird postuliert, dass besonders nach zusätzlichen augmentativen Maßnahmen die Einheilungszeit der eingesetzten Implantate bis zur prothetischen Versorgung auf sieben bis neun Monate verlängert werden soll (Weibrich et al. 2001). Die belastungsfreie Einheilungszeit von der Implantatinsertion bis zur prothetischen Restauration und der Vergleich mit Literaturdaten wurden in unserer Studie nicht untersucht.

Implantat-Frühverlustrate und Gesamt-Versorgungs-Erfolgsrate

Die durchschnittlichen Erfolgsraten für enossale Implantate im augmentierten Kieferkamm sind in der Fachliteratur aufgrund der Verwendung verschiedener Augmentationsmethoden mit autologem und/oder xenogenem Knochenmaterial bei unterschiedlichen Indikationen und aufgrund unterschiedlicher Beurteilungskriterien nur bedingt vergleichbar. Es liegen aktuell keine Literaturangaben über die Implantat-Erfolgsrate und Frühverlustrate zum Zeitpunkt der Implantat-Prothetik von einem Patientenkollektiv mit verschiedenartig durchgeführten autologen Knochenaugmentationen von verschiedenen Entnahmeregionen wie in der vorliegenden Studie vor. Aus diesem Grund erschwert sich der Vergleich unserer Ergebnisse mit Vergleichsdaten aus der Literatur.

Die Literaturrecherche zum Einfluss einer Augmentation auf das Implantatüberleben brachte kontroverse Ergebnisse. Manche Studien stellten keinen Zusammenhang zwischen Implantatverlust und der Anwendung von Augmentationstechniken fest (Langert et al. 1999, McDermott et al. 2006), während andere Untersuchungen einen signifikant größeren Implantatverlust in augmentiertem Knochen belegten (Wallace und Froum 2003, Becktor et al. 2004). Schliephake et al. (1997) beschrieben die Herkunft des Blockaugmentats, sowie die angewendeten Augmentationstechniken als nicht ausschlaggebend für die Überlebensrate der Implantate (Schliephake et al. 1997). In der Untersuchung von Weibrich et al. (2001) wurden 364 Implantate in nativem Alveolarkamm und 151 Implantate im autolog augmentierten Kieferknochen inseriert. Die Operateure entnahmen autologen Knochen von verschieden Regionen (Symphyse, Tuber maxillae, Crista iliaca). Es wurde im Anschluss eine Implantat-Überlebensrate von 95.9% (n=488 von insgesamt 515 inserierten Implantate) in einem 4-jährigen Follow-up registriert. Becktor et al. (2004) untersuchte die Implantat-Überlebensrate nach autologen Knochentransplantationen im Oberkiefer 5-6 Jahren nach Implantatinsertion. Er berichtete von einer Erfolgsrate von 75.1% nach 437 Implantationen im augmentierten Oberkiefer bei insgesamt 64 Patienten (Bert et al. 1989, Weibrich et al. 2001). Die Implantat-Überlebensrate in augmentierten Alveolarkämmen war in der Metaanalyse von Nkenke und Neukam (2014) unabhängig von der Knochenentnahmestelle. Die niedrigste Überlebensrate wurde bei partikuliertem Knochen aus dem Kinnbereich und aus dem vorderen Beckenkamm nach 6 Jahren gefunden (86.6%) (Nkenke u. Neukam 2014). Die Daten zu Erfolgsrate identifizieren jedoch kein Knochentransplantat, welches zuverlässig eine Verbesserung des Parameters „Knochenresorption" erzielt. Unabhängig von der aktuell uneinheitlichen Beurteilung der Auswirkung einer Augmentation auf das Implantatüberleben bleibt festzuhalten, dass es mit Hilfe von verschiedenen Augmentationstechniken möglich ist, das Indikationsspektrum der Implantatbehandlung deutlich zu erweitern und lokale limitierende Faktoren zu überwinden (Merk 2007).

In der präprothetischen Phase mussten insgesamt 2 unser inserierten Implantate explantiert werden, was einer Früh-Verlustrate von 0.3% entspricht. Zahlreiche Studien belegen, dass die meisten Implantate in der Initialphase der

Osseointegration verloren gehen (Vaez 2010). Berglundh et al. (2002) registrierten in ihrer Analyse für den präprothetischen Implantatverlust eine Inzidenz von 2.1-2.5% (Berglundh et al. 2002, Vaez 2010). Wyatt und Zarb (1998) berichteten einen präprothetischen Implantatverlust von 3.0%. Weitere Publikationen ermittelten ebenfalls eine höhere Frühverlustrate (Vockner 2001, Becktor et al. 2004, Neves et al. 2006). Die Ergebnisse der vorliegenden Studie stehen somit nicht im Einklang mit den Daten aus der Literatur.

Als endogener Faktor für einen Frühverlust konnten entzündliche Ereignisse, die die knöcherne Umbauvorgänge und damit die Primärstabilität in den ersten postoperativen Wochen beeinträchtigen können, angesehen werden. Als exogene Faktoren wurden Rauchgewohnheiten und schlechter Allgemeinzustand des Patienten sowie eine traumatische Chirurgie mit Überhitzung des Implantatbetts bei der Insertion beschrieben (Albrektsson et al. 1986, Vaez 2010).
Die Explantationen der vorliegenden Untersuchung befanden sich in der Region 016 des Oberkiefers und in der Regio 035 des Unterkiefers. Das Risiko eines Implantatverlustes in Abhängigkeit von der Lokalisation wurde in der Literatur bereits vermehrt diskutiert (Becktor et al. 2004, Kourtis et al., 2004, Jemt und Johansson 2006, Vaez 2010). Jedoch ist die Verlustrate unserer Studie zu gering, um eine valide Aussage zu treffen können.

523 von den insgesamt 525 inserierten Implantaten waren zum Zeitpunkt der Freilegung prothetisch belastbar und konnten nach den Kriterien von Buser et al. (1990) als Erfolg gewertet werden. Dies entspricht einer Gesamt-Versorgungs-Erfolgsrate von 95.7% (n=523 in situ befindliche Implantate von 546 geplanten Implantate im augmentierten Bereich) zum Zeitpunkt der prothetischen Versorgung. Eine implantologische Versorgung in unserem Studienkollektiv war nach primären und Reaugmentationen in 98.9% (n=540 von 546 geplanten Implantate) der zu augmentierenden Zahnregionen bei 97.8% (n=273 von 279) der Studienpatienten möglich.

Diese hervorragenden Ergebnisse müssen allerding aus zwei Gründen mit Vorsicht betrachtet werden. Zum einen fehlt eine Kontrollgruppe mit Patienten, die entweder in nicht augmentierten oder in mit xenogenen Knochenersatzmaterialien

augmentierten Kieferkammarealen implantiert wurden. Von daher war ein Vergleich der verwendeten Knochenmaterialien in Bezug auf den Implantaterfolg nicht möglich. Zum zweiten lässt die relativ kurze Beobachtungszeit der inserierten Implantate bis zum Zeitpunkt der Prothetik keine sicheren Rückschlüsse über die Überlebenswahrscheinlichkeit in gewissen zeitlichen Intervallen nach Belastung zu. Studien mit einem prospektiven Design, vergleichbaren Fall-Kontroll-Gruppen und einem standardisierten Operationsprotokoll mit Verwendung von verschiedenen Knochenmaterialien zur Alveolarkammrekonstruktion und regelmäßigem bis zu 5-Jahren Follow-Up nach prothetischer Belastung wären hierzu aussagekräftiger. Die dokumentierte hohe Augmentations- und Implantaterfolgsrate in Kombination mit einer geringen postoperativen Morbidität in unserer Studie an einem Gesamtkollektiv von 3 Jahren Patientenaquisitionszeit konnten jedoch die präprothetischen autologen Knochenaugmentationen als eine sehr zuverlässige Methode belegen. Dies war Ziel dieser Arbeit.

4.4 Schlussfolgerung und Ausblick

- Die Verwendung von autologen Knochentransplantaten zur präimplantologischen chirurgischen Rekonstruktion von Alveolarkammdefekten bietet sehr hohe Erfolgsraten.
- Die Crista zygomaticoalveolaris ist eine vielversprechende Donorregion zur Rekonstruktion von kleinen Alveolarkammdefekten insbesondere im anterioren ästhetischen Bereich des Oberkiefers mit hoher Transplantat-Erfolgsrate (96.4%), geringer Morbidität und guter Patientenakzeptanz.
- Ramustransplantate erscheinen vorteilhaft gegenüber Kinntransplantaten, sind vielfältig einsetzbar und eignen sich insbesondere zur Rekonstruktion von kleinen bis mittelgroßen Alveolarkammdefekten im Ober- und Unterkiefer.
- Zur Augmentation ausgedehnter Knochendefekte, wenn der Volumenbedarf aus intraoralen Donorregionen nicht gedeckt werden kann, stellt der Beckenkamm mit einer ebenfalls geringen Entnahmemorbidität die Methode der Wahl dar. Beckenkammtransplantate bleiben somit die Methode der Wahl für die Rekonstruktion von extrem atrophierten Kieferkammabschnitten und komplizierten Knochendefekten.
- Die Sinusbodenelevation mittels Safescraper® oder unter Verwendung von Beckenkammspongiosa stellt eine komplikationsarme und zuverlässige Behandlungsmethode vor Implantation im posterioren Oberkiefer dar.
- Das intraoperative Auftreten einer Perforation der Schneider'schen Membran während Operationen im posterioren Oberkiefer stellt keinen Risikofaktor für die Transplantat-Überlebensrate und den Implantationserfolg dar. Zur intraoperativen Perforationsdeckung sind Kollagenmembranen geeignet.
- Eine zeitnahe adäquate Therapie von auftretenden Komplikationen in der Entnahme- oder Empfängerregion mithilfe konservativer bzw. chirurgischer Maßnahmen kann einen Transplantatmisserfolg minimieren.
- Für die Einheilungszeit der transplantierten Knochenaugmentate können 3-5 Monate empfohlen werden.
- Patienten über 40 Jahre, Raucher und schlechte Mundhygienestatus bzw. vordiagnostizierte Gingivitis/Parodontitis sind signifikante Risikofaktoren für

postoperative Komplikationen, woraus ein Therapiemisserfolg resultieren kann, wenngleich keine erhöhte Misserfolgsrate nachweisbar ist.

- Augmentationen in "Schaltlücken" weisen eine höhere Komplikationsrate verglichen zu "Einzelzahnlücken", "Freiendsituationen" und "zahnlosen" Kieferarealen auf.
- Die Ursache des Zahnverlustes vor Augmentation und die Kieferlokalisation (Oberkiefer / Unterkiefer) scheinen die postoperative Komplikationsinzidenz nicht signifikant zu beeinflussen.
- Fachärzte für MKG-Chirurgie sowie Assistenzärzte (MKG-Chirurgie und Oralchirurgie) unter fachärztlicher Aufsicht operieren mit gleicher Erfolgsrate und Komplikationsrate. Welchen Einfluss hierauf die ausnahmlose Verwendung von Augmentations-/Implantatiosschablonen hat, ist aufgrund fehlender Kontrollgruppe bezüglich dieses Merkmals nicht eruierbar, kann jedoch als hoch wahrscheinlich erachtet werden, da hiermit Fehlpositionierungen der Augmentate und Implantate verhindert werden können.
- Das verwendete Augmentationsverfahren bei autologem Knochen hat keinen signifikanten Einfluss auf die Überlebens- und Erfolgsrate von Implantaten.
- Die Verbesserung der Mundhygiene ist entscheidend für die Senkung der allgemeinen Komplikationsrate. Ein signifikanter Einfluss auf die Transplantat- und Implantatfrühverlustrate besteht jedoch nicht. Langzeitverlaufsstudien über 5 oder mehr Jahre sollten hier folgen, ein prospektives Studiendesign ist aufgrund der geringen Komplikationsrate und hohen Erfolgsrate bei der Verwendung autologer Transplantate nicht erforderlich.

Wie die Ergebnisse der vorliegenden Studie belegen, können in einem Normalkollektiv von Implantatpatienten trotz fehlender Ausschlusskriterien für Nebendiagnosen und Risikofaktoren sehr gute Behandlungserfolgsraten selbst bei Rauchern erreicht werden, wenn autologe Transplantate verwendet werden.

5 ZUSAMMENFASSUNG

Zusammenfassung: Ziel der Arbeit war es, die Komplikationsrate nach Augmentationen mit autologem Knochen und die Früverlustrate von Implantaten im augmentierten Bereich zu evaluieren. Im Speziellen sollten die Entnahmenregionen der Knochentransplantate in Bezug auf patientenbezogene Parameter untersucht sowie Gründe für postoperative Komplikationen und die Erfolgsrate evaluiert werden.

Material und Methode: Es wurden retrospektiv die Daten aller behandelten Patienten ausgewertet, die sich im Zeitraum 2009-2011 autologen Augmentationen unterzogen hatten. Insgesamt wurden 279 Patienten (Durchschnittsalter 38.5 Jahre) augmentiert und sekundär 525 Implantate inseriert. Es wurden 113 Augmentationen mit Crista zygomaticoalveolaris-Transplantaten, 104 mit Ramus mandibulae-Transplantaten, 11 mit Kinntransplantaten, 116 mit Beckenkammknochen und 112 Sinusbodenelevationen mit lokalem Knochen durchgeführt. Die Patienten wurden im Durchschnitt 4.5 Monate nach Augmentation implantiert. Folgende Parameter wurden evaluiert: Patientenalter, Rauchverhalten, präoperativer Mundhygienestatus (API und SBI), Ursache des Zahnverlustes, Kieferlokalisation, Augmentationsbereiche, intraoperative Perforation der Sinusmembran, Sensibilitätsstörungen, Transplantaverluste, Implantatfrühverluste und Ausbildungsstand des Operateurs.

Ergebnisse: Bei 32.9% (92 von 279) der Patienten kam es zu allgemeinen postoperativen Komplikationen. Bezogen auf die Gesamtzahl der Operationszugänge, wurden in 17.2% (109 von 633) der Fälle Komplikationen nachgewiesen. Zu Komplikationen in der Entnahmeregion kam es nur in 6.3% (19 von 300) der Fälle (2.5% bei Augmentationen aus der Crista zygomaticoalveolaris, 2.8% beim Ramus mandibulae und 2.6% bei Beckenkammtransplantaten). Nach Knochenentnahme aus der Unterkiefersymphyse trat keine Komplikation auf. Die Komplikationsrate in der Empfängerregion betrug 15.3%. Dabei traten Komplikationen nach Transplantaten aus der Crista zygomaticoalveolaris in 17.6% der Fälle, nach Ramus mandibulae-Transplantaten in 16.3%, nach Kinnransplantaten in 18.1% und nach Beckenkammtransplantaten in 12.0% der Fälle auf. Zu einem Transplantatverlust kam es in 3.8% (21 von 546) aller augmentierten Zahnregionen bei insgesamt 20 der 279 (7.1%) Patienten. Darunter

waren 7 Regionen mit Ramus mandibulae-Transplantaten, 2 Regionen mit Crista zygomaticoalveolaris-Transplantaten, 1 Region mit einem Kinntransplantat und 11 Regionen mit Beckenkammtransplantaten. Eine erneute Augmentation fand bei 14 dieser 20 Patienten statt. Diese konnten zu einem späteren Zeitpunkt erfolgreich implantologisch versorgt werden. 6 Patienten wünschten keine erneute Operation und wurden konventionell prothetisch versorgt. Bei 1.1% (6 von 525) der Fälle wurde simultan zur Implantation eine Augmentation mit Knochenspänen durchgeführt. Die häufigsten Komplikationen bildeten die Wundinfektionen (4.7%), gefolgt von Wunddehiszenzen (3.7%), Knochenexpositionen (3.3%), Sinusitis maxillaris (0.3%) und Nachblutungen (0.1%). Es kam in keinem Fall zu einer dauerhaften postoperativen Sensibilitätsstörung in den Operationsgebieten. Bei 225 Operationen im posterioren Oberkieferbereich kam es intraoperativ in 4.8% (11 von 225) der Fälle zu einer Perforation der Schneider'schen Membran ohne Einfluss auf die Erfolgsraten. Insgesamt wurden 525 Implantate bei 259 Patienten in 525 erfolgreich augmentierten Zahnregionen inseriert. Dies entspricht einer primären Augmentationserfolgsrate von 96.1% (525 von 546) in Bezug auf die Gesamtzahl der zu augmentierenden Zahnregionen, von 95.6% (436 von 456) in Bezug auf die Gesamtzahl der zu augmentierenden Kieferkammbereiche und von 92.8% (259 von 279) in Bezug auf die Gesamtzahl der zu augmentierenden Studienpatienten. Die Implantat-Frühverlustrate zum Zeitpunkt der prothetischen Versorgung betrug 0.3% (2 von 525) und die Gesamt-Versorgungs-Erfolgsrate 95.7% (523 von 546). Alter über 40 Jahren, Rauchen, API- und SBI ≥20% sowie Augmentationen in Schaltlücken größer als 1 Zahnlücke waren signifikante Risikofaktoren für allgemeine postoperative Komplikationen, jedoch ohne Einfluss auf die Erfolgsraten. Die Ursache des Zahnverlustes, Kieferlokalisation, intraoperative Sinusmembranperforation und Ausbildungsstand des Operateurs hatten keinen Einfluss auf das Therapieergebnis.

Schlussfolgerung: Die Verwendung autologer Knochentransplantate zur Kieferrekonstruktion vor oraler Implantation kann uneingeschränkt wegen hoher Zuverlässigkeit und nur temporärer Operationsmorbidität als Methode der Wahl zum präimplantologischen Kieferaufbau empfohlen werden. Die Implantateinheilung im autologen Knochentransplantat zeigt höchste Erfolgsraten ohne Unterschied zur Frühverlustrate von Implantaten im nicht ortsständigen Kieferknochen.

6 LITERATURVERZEICHNIS

1. Agerbaek M, Lang N, Persson G: Comparisons of bacterial patterns present at implant and tooth sites in subjects on supportive periodontal therapy. Impact of clinical variables, gender and smoking. Clin Oral Implants Res 17: 18-24 (2006)
2. Ahlmann E, Patzakis M, Roidis N, Shepherd L, Holtom PJ: Comparison of anterior and posterior iliac crest bone grafts in terms of harvest-site morbidity and functional outcomes. Bone Joint Surg Am 84: 716-20 (2002)
3. Albrektsson T, Zarb G, Worthington P, Eriksson AR: The long-term efficacy of currently used dental implants. A review and proposed criteria of success. Int J Oral Maxillofac Implants 1: 11-25 (1986)
4. Al-Shammari KF, Al-Ansari JM, Al-Mehl MA, Al-Khabbaz AK: Reasons for tooth extraction in Kuwait. Med Princ Pract. 15: 417-422 (2006)
5. Antoun H, Sitbon J, Martinez H, Missika P: A prospective randomized study comparing two techniques of bone augmentation: onlay graft alone or associated with a membrane. Clin Oral Implants Res 12: 632-639 (2001)
6. Arai Y, Tammisalo E, Iwai K, Hashimoto K, Shinoda K: Development of a compact computed tomographic apparatus for dental use. Dentomaxillofac Radiol 28: 245-248 (1999)
7. Aro H, Kallioniemi H, Aho A, Kellokumpu-Lehtinen P: Ultrasonic device in bone cutting. A histological and scanning electron microscopical study. Acta Orthop Scand 52: 5-10 (1981)
8. Bahat O, Fontanesi: Komplikationen bei Knochentransplantationen im atrophischen zahnlosen oder teilbezahnten Kiefer. Int J Par Rest Zahnheilkd 21: 443-451 (2001)
9. Bahat O, Handelsman M: Periodontal reconstructive flaps-Classification and surgical considerations. Int J Periodontics Restorative Dent 11: 481-488 (1991)
10. Bain CA, Mov PK: The association between the failure of dental implants and cigarette smoking. Int J Oral Maxillofac Implants 8: 609-615 (1993)

11. Barone A. Santini S, Sbordone L, Crespi R, Covani U: A clinical study of the outcomes and complications associated with maxillary sinus augmentation. Int J Oral Maxillofac Implants 21: 81-85 (2006)
12. Bartling R, Freeman K, Kraut R: The incidence of altered sensation of the mental nerve after mandibular implant placement. J Oral Maxillofac Surg 57: 1408-1412 (1999)
13. Bassil J, Naaman N, Lattouf R, Kassis C, Changotade S, Baroukh B, Senni K, Godeau G: Clinical, histological, and histomorphometrical analysis of maxillary sinus augmentation using inorganic bovine in humans: preliminary results. J Oral Implantol 39: 73-80 (2013)
14. Beaumont C, Zafiropoulos G-G, Rohmann K, Tatakis D. Prevalence of maxillary sinus disease and abnormalitis in patients scheduled for sinus lift procedures. Caubet J, Petzold, C, Saez-Torres C, Morey M, Iriante J-I, Sanchez J, Torres J, Ramis J, Monjo M. J Oral Maxillofac Surg 69: 482-490 (2011)
15. Beaumont C, Zafiropoulos GG, Rohmann K, Tatakis DN: Prevalence of maxillary sinus disease and abnormalities in patients scheduled forsinus lift procedures. J Periodontol 76: 461-467 (2005)
16. Becktor J, Isaksson S, Sennerby L: Survival analysis of endosseous implants in grafted and nongrafted edentulous maxillae. Int J Oral Maxillofac Implants 19: 107-115 (2004)
17. Bell R, Blakey G, White R, Hillebrand D, Molina A: Staged reconstruction of the severely atrophic mandible with autogenous bone graft and endosteal implants. J Oral Maxillofac Surg 60: 1135-1141 (2002)
18. Bert M, Itic J, Serfaty R: Endosteal stimulation in implantology. Study and results after 2 years. Cah Prothese 65: 22-31 (1989)
19. Besimo C, Lambrecht J, Nidecker A: Dental implant treatment planning with reformatted computed tomography. Dentomaxillofac Radiol 24: 264-267 (1985)
20. Beyrle B: Die simultane Implantation mit Sinusliftoperation bei reduziertem Knochenangebot - eine retrospektive, klinische Studie. Zahnmed Dissertation, Universitätsklinikum Ulm (2008)

21. Booij A, Raghoebar G-M, Jansma J, Kalk W-W, Vissink A: Morbidity of chin bone transplants used for reconstructing alveolar defects in cleft patients. Cleft Palate-Craniofac J 42: 533-540 (2005)
22. Borg E, Källqvist A, Gröndahl K, Gröndahl H: Film and digital radiography for detection of simulated root resorption cavities. Oral Surg Oral Med Oral Pathol Oral Radiol Endod 86: 110-114 (1998)
23. Boyne PJ: Regeneration of alveolar bone beneath cellulose acetate filter implants. J Dent Res 43: 827 (1964)
24. Brånemark P, Zarb G, Albrektsson T: Tissue-integrated prostheses. Osseointegration in clinical dentistry, Quintessence, 611-612 (1985)
25. Brann C, Brickley M, Shepherd J: Factors influencing nerve damage during lower third molar surgery. Br Dent J 22: 514-516 (1999)
26. Brennan D, Spencer A, Szuster F: Provision of extractions by main diagnoses. Int Dent J 51: 1-6 (2001)
27. Brzenska I: Augmentationsplastiken mit großvolumigen kortikalen und spongiösen Tibiatransplantaten. Eine Darstellung ambulanter Operationsverfahren. Med Dissertation, Charité Universitätsmedizin Berlin (2007)
28. Burchardt H: The biology of bone graft repair: Clin Orthop Relat Res 174: 28-42 (1983)
29. Burkhardt R, Marinello CP, Krschbaum T, Andreoni CJ: Survival of implants ad modum Brånemark in a private practice. Acta Med Dent Helv 3: 113-122 (1998)
30. Buser D, Ingimarsson S, Dula K, Lussi A, Hirt H P, Belser U: Long-Term stability of osseointegrated implants in Augmented Bone: A 5-year prospective study in partially edentulous patients. Int J. Periodont. & Restor. Dentistry 22: 109-118 (2002)
31. Buser D, Weber HP, Lang NP: Tissue integration of non-submerged implants. 1-year results of a prospective study with 100 ITI hollow-cylinder and hollow-screw implants. Clin Oral Implants Res 1: 33-40 (1990)
32. Buser D, Mericske-Stern R, Dula K, Lang N: Clinical experience with one-stage, non-submerged dental implants. Adv Dent Res 13: 153-161 (1999)
33. Cacaci C, Neugebauer J, Schlegel A, Seidel F: Checklisten der Zahnmedizin: Orale Implantologie. Thieme, Stuttgart New York, S. 99-103, (2006)

34. Cannizzaro G, Felice P, Leone M, Viola P, Esposito M: Early loading of implants in the atrophic posterior maxilla: lateral sinus lift with autogenous bone and Bio-Oss versus crestal mini sinus lift and 8-mm hydroxyapatite-coated implants. A randomised controlled clinical trial. Eur J Oral Implantol 2: 25-38 (2009)
35. Capelli M: Autogenous bone graft from the mandibular ramus: a technique for bone augmentation. Int J Periodontics Restorative Dent 23: 277-285 (2003)
36. Carter R, Keen E: The intramandibular course of the inferior alveolar nerve. J Anat 108: 433-440 (1971)
37. Castagna L, Polido WD, Soares LG, Tinoco EM: Tomographic evaluation of iliac crest bone grafting and the use of immediate temporary implants to the atrophic maxilla. Int J Oral Maxillofac Surg 42: 1067-1072 (2013)
38. Caubet J, Petzold C, Sáez-Torres C, Morey M, Iriarte JI, Sánchez J, Torres JJ, Ramis JM, Monjo M: Sinus graft with safescraper: 5-year results. J Oral Maxillofac Surg 69: 482-490 (2011)
39. Cawood J, Howell R: A classification of the edentulous jaws. Int J Oral Maxillofac Surg 17: 232-236 (1988)
40. Chambrone L, Preshaw PM, Ferreira JD, Rodrigues JA, Cassoni A, Shibli JA: Effects of tobacco smoking on the survival rate of dental implants placed in areas of maxillary sinus floor augmentation: a systematic review. Clin Oral Implants Res 25: 408-416 (2014)
41. Clavero J, Lundgren S: Ramus or chin grafts for maxillary sinus inlay and local onlay augmentation: comparison of donor site morbidity and complications. Clin Implant Dent Relat Res 5: 154-160 (2003)
42. Collins M, James D, Mars M: Alveolar bone grafting: a review of 115 patients. Eur J Orthod 20: 115-120 (1998)
43. Collins T: Surgical midadventures in implant placement. Oral Maxillofac Surg Clin North Am 2: 203-219 (1998)
44. Cordaro L, Amadé D, Cordaro M: Clinical results of alveolar ridge augmentation with mandibular block bone grafts in partially edentulous patients prior to implant placement. Clin Oral Implants Res 13: 103-111 (2002)

45. Cramer A: Sinuslift und enossale Implantation - Eine retrospektive Zehnjahresstudie. Zahnmed Dissertation, medizinische Fakultät der Rheinischen Friedrich-Wilhelms-Universität Bonn (2007)
46. Cranin A: Establishing formal teaching centers for oral implantology. J Oral Implantol 25: 1-2 (1999)
47. Cricchio G, Lundgren S: Donor site morbidity in two different approaches to anterior iliac crest bone harvesting. Clin Implant Dent Relat Res 5: 161-169 (2003)
48. D'Addona A, Ghassemian M, Raffaelli L, Manicone PF: Soft and hard tissue management in implant therapy-part I: surgical concepts. Int J Biomater 2012: 531202 (2012)
49. de Carvalho P, Vasconcellos L, Pi J: Influence of bed preparation on the incorporation of autogenous bone grafts: a study in dogs. Int J Oral Maxillofac Implants 15: 565-570 (2000)
50. Del Fabbro M, Testori T, Francetti L, Weinstein R: Systematic review of survival rates for implants placed in the grafted maxillary sinus. Int J Periodontics Restorative Dent 24: 565-577 (2004)
51. Emerson R: Basic science of onlay allografts: a review. Instr Course Lect 49: 97-102 (2000)
52. Esposito M, Hirsch J, Lekholm U, Thomsen P: Biological factors contributing to failures of osseointegrated oral implants. Success criteria and epidemiology. Eur J Oral Sci 106: 527-551 (1998)
53. Fransson C, Wennström J, Tomasi C, Berglundh T: Extent of peri-implantitis-associated bone loss. J Clin Peridontol 36: 357-363 (2009)
54. Friberg B, Nilson H, Olsson M, Palmquist C: Mk II: the self-tapping Brånemark implant: 5-year results of a prospective 3-center study. Clin Oral Implants Res 8: 279-285 (1997)
55. Froum SJ, Wallace SS, Elian N, Cho SC, Tarnow DP: Comparison of mineralized cancellous bone allograft (Puros) and anorganic bovine bone matrix (Bio-Oss) for sinus augmentation: histomorphometry at 26 to 32 weeks after grafting. Int J Periodontics Restorative Dent 26: 543-551 (2006)
56. Gellrich N-C, Held U, Schoen R, Pailing T, Schramm A, Bormann K-H. J Oral Maxillofac Surg 65: 275-280 (2007)

57. Goodacre CJ, Bernal G, Rungcharassaeng K, Kan JY: Clinical complications with implants and implant prostheses. J Prosthet Dent 90: 121-132 (2003)
58. Goulet J, Senunas L, DeSilva G, Greenfield M: Autogenous iliac crest bone graft. Complications and functional assessment. Clin Orthop Relat Res 339: 76-71 (1997)
59. Hanser T, Khoury F: Erfahrungen bei der Entnahme mandibulärer Knochenblocktransplantate mit der MicroSaw. Der Freie Zahnarzt 12: 38-43 (2002)
60. Hassfeld S, Mühling J, Zöller J: Intraoperative navigation in oral and maxillofacial surgery. Int J Oral Maxillofac Surg 24: 111-119 (1995)
61. Heitz-Mayfield LJ: Peri-implant diseases: diagnosis and risk indicators. J Clin Periodontol 35: 292-304 (2008)
62. Hernández-Alfaro F, Torradeflot MM, Marti C: Prevalence and management of Schneiderian membrane perforations during sinus-lift procedures. Clin Oral Implants Res 19: 91-98 (2008)
63. Hirsch J, Ericsson I: Maxillary sinus augmentation using mandibular bone grafts and simultaneous installation of implants. A surgical technique. Clin Oral Implants Res 2: 91-96 (1991)
64. Hising P, Bolin A, Branting C: Reconstruction of severely resorbed alveolar ridge crests with dental implants using a bovine bone mineral for augmentation. Int J Oral Maxillofac Implants 16: 90-97 (2001)
65. Horton J, Tarpley T Jr, Wood L: The healing of surgical defects in alveolar bone produced with ultrasonic instrumentation, chisel, and rotary bur. Oral Surg Oral Med Oral Pathol 39: 536-546 (1975)
66. Hurley L, Stinchfield F, Bassett A, Lyon W: The role of soft tissues in osteogenesis. An experimental study of canine spine fusions. J Bone Joint Surg Am 41: 1243-1254 (1959)
67. Jemt T, Johansson J: Implant treatment in the edentulous maxillae: a 15-year follow-up study on 76 consecutive patients provided with fixed prostheses. Clin Implant Dent Relat Res 8: 61-69 (2006)
68. Jensen O, Sennerby L: Histologic analysis of clinically retrieved titanium microimplants placed in conjunction with maxillary sinus floor augmentation. Int J Oral Maxillofac Implants 13: 513-521 (1998)

69. Jensen O, Shulman L, Block M, Iacono V: Report of the Sinus Consensus Conference of 1996. Int J Oral Maxillofac Implants 13: 11-45 (1998)
70. Jivraj S, Corrado P, Chee W: An interdisciplinary approach to treatment planning in implant dentistry. Br Dent J 13: 11-17 (2007)
71. Joos U, Kleinheinz J: Reconstruction of the severely resorbed (Class VI) jaws: routine or exception? J Craniomaxillofac Surg 28: 1-4 (2000)
72. Joshi A: An investigation of post-operative morbidity following chin graft surgery. Br Dent J 28: 215-218 (2004)
73. Kainulainen V, Sàndor G, Oikarinen K, Clokie C: Zygomatic bone: an additional donor site for alveolar bone reconstruction. Technical note. Int J Oral Maxillofac Impl 17: 723-728 (2002)
74. Kalk W, Denissen H, Käyser A: Preventive goals in oral implantology. Int Dent J 43: 483-491 (1993)
75. Kalk W, Raghoebar G, Jansma J, Boering G: Morbidity from iliac crest bone harvesting. J Oral Maxillofac Surg 54: 1424-1429 (1996)
76. Kane A, Lo L, Chen Y, Hsu K, Noordhoff M: The course of the inferior alveolar nerve in the normal human mandibular ramus and in patients presenting for cosmetic reduction of the mandibular angles. Plast Reconstr Surg 106: 1162-1174 (2000)
77. Kent J, Block M: Simultaneous maxillary sinus floor bone grafting and placement of hydroxylapatite-coated implants. J Oral Maxillofac Surg 47: 238-242 (1989)
78. Kerschbaum T, Haastert B: Statistische Verweildaueranalysen in der Implantologie. Implantologie 2: 101-111 (1995)
79. Kessler P, Thorwarth M, Bloch-Birkholz A, Nkenke E, Neukam FW: Harvesting of bone from the iliac crest-comparison of the anterior and posterior sites. Br J Oral Maxillofac Surg 43: 51-56 (2005)
80. Khoury F, Hemprich A, Reinhard S: Zur Methodik der absoluten Kieferkammerhöhung mit Beckenkammtransplantaten und simultaner Implantation. Z Zahnärztl Implantol 8: 149 (1992)
81. Khoury F, Khoury C: Mandibular bone block grafts: instrumentation, harvesting technique and application. Journal de Parodontologie & d'Implantologie Orale 25: 15-34 (2006)

82. Khoury F: Augmentation of the sinus floor with mandibular bone block and simultaneous Implantation: a 6-year clinical investigation. Int J Oral Maxillofac Implants 14: 557-564 (1999)
83. Khoury F: Augmentative Verfahren in der Implantologie. In: Hanser T, Khoury C, Neugebauer T, Terpelle T, Tunkel J, Zöller E (Hrsg) Wahl der Augmentationstechnik. Quintessence, Berlin, S. 64-72 (2009)
84. Khoury F: Resorptionsverhalten horizontaler Kieferkammaugmentationen unter Verwendung von autologen Knochentransplantaten. Lecture at the meeting of the German society of Implantology (DGI), Erlangen (1998)
85. Khoury F: The 3-dimensional reconstruction of the alveolar crest with mandibular bone block graft: a clinical study. J Oral Maxillofac Implants 19: 765-766 (2004)
86. Khoury F, Hemprich A, Sass T: Use of the free bone graft in various surgical procedures for the mandible. Dtsch Z Mund Kiefer Gesichtschir 9: 298-294 (1985)
87. Knöfler W, Knöfler A, Graf HL: Die Überlebenswahrscheinlichkeit von Implantaten in einer zahnärztlichen Praxis im Zeitraum von zehn Jahren. Z zahnärztl. Implantolog. 20: 230-246 (2004)
88. Koldsland OC, Scheie AA, Aass AM: Prevalence of implant loss and the influence of associated factors. J Periodontol 80: 1069-1075 (2009)
89. Kourtis SG, Sotiriadou S, Voliotis S, Challas A: Private practice results of dental implants. Part I: survival and evaluation of risk factors--Part II: surgical and prosthetic complications. Implant Dent 13: 373-385 (2004)
90. Krennmair G, Krainhöfner M, Schmid-Schwap M, Piehslinger E: Maxillary sinus lift for single implant-supported restorations: a clinical study. Int J Oral Maxillofac Implants 22: 351-358 (2007)
91. Krüger T: Ein modulares Navigationssystem für die dentale Implantologie. Ingenieurwiss. Dissertation, Technische Universität Berlin (2006)
92. Kübler A, Neugebauer J, Karapetian V, Oh J, Scheer M, Zöller J: The use of a resorbable, synthetic membrane for the elevation of the sinus floor. Mund Kiefer Gesichtschir 8: 256-260 (2004)
93. Lambrecht J: Intraoral piezo-surgery. Schweiz Monatsschr Zahnmed 5: 28-36 (2004)

94. Lange DE, Plagmann HC, Eenboom A, Promesberger A: Clinical methods for the objective evaluation of oral hygiene. Dtsch Zahnarztl Z 32: 44-47 (1977)
95. Langert B, Sennerby L, Nilson H: Load factor analysis for implants in the resorbed posterior maxilla. In: Jensen OT (Hrsg) The sinus bone graft. Quintessence, Chicago Berlin London, S. 167-176 (1999)
96. Lendeckel S: Entnahmemorbidität bei der Gewinnung von Knochen vom anterioren Beckenkamm. Zahnmed Dissertation, Justus-Liebig-Universität Gießen (2008)
97. Levin L, Sadet P, Grossmann Y: A retrospective evaluation of 1,387 single-tooth implants: a 6-year follow-up. J Periodontol 77: 2080-2083 (2006)
98. Li J, Wang H-L. Common implant-related advanced bone grafting complications: classification, etiology, and management. Implant Dent 17: 389-401 (2008)
99. Lohr KN: Der retromolare Knochenspan zur Augmentation von Kieferdefekten. Ersatz oder Ergänzung der Beckenkammtransplantation? Methodische Aufarbeitung und klinische Anwendung. Zahnmed Dissertation, Universitätsklinikum Ulm (2014)
100. Machtei E: The effect of membrane exposure on the outcome of regenerative procedures in humans: a meta-analysis. J Periodontol 72: 512-516 (2001)
101. Mangano C, Bartolucci EG: Single tooth replacement by Morse taper connection implants: a retrospective study of 80 implants. Int J Oral Maxillofac Implants 16: 675-680 (2001)
102. Matsumoto M, Filho H, Francischone E, Consolaro A: Microscopic analysis of reconstructed maxillary alveolar ridges using autogenous bone grafts from the chin and iliac crest. Int J Oral Maxillofac Implants 17: 507-516 (2002)
103. McCaul LK, Jenkins WM, Kay EJ: The reasons for the extraction of various tooth types in Scotland: a 15-year follow-up. J Dent 29: 401-407 (2001)
104. McDermott N, Chuang S, Woo V, Dodson T: Maxillary sinus augmentation as a risk factor for implant failure. Int J Oral Maxillofac Implants 1: 366-374 (2006)
105. Mellonig JT, Nevins M: Guided bone regeneration of bone defects associated with implants: an evidence-based outcome assessment. Int J Periodontics Restorative Dent 15: 168-185 (1995)

106. Merk M: Retrospektive Untersuchung zum Implantaterfolg bei Risikopatienten unter Berücksichtigung von patienten-, implantat- und restaurationsabhängigen Einflussfaktoren. Zahnmed Dissertation, Justus-Liebig-Universität Gießen (2007)
107. Mertens C, Decker C, Seeberger R, Hoffmann J, Sander A, Frier K: Early bone resorption after vertical bone augmentation-a comparison of calvarial and iliac grafts. Clin Oral Implants Res 24: 820-825 (2013)
108. Misch CM: Ridge augmentation using mandibular ramus bone grafts for the placement of dental implants: presentation of a technique. Pract Periodontics Aesthet Dent. 8: 127-135 (1996)
109. Misch CE: Divisions of available bone in implant dentistry. Int J Oral Implantol 7: 9-17 (1990)
110. Misch CM: Comparison of intraoral donor sites for onlay grafting prior to implant placement. Int J Oral Maxillofac Implants 12: 767-776 (1997)
111. Mischkowski R, Zinser M, Neugebauer J, Kübler A, Zöller J: Comparison of static and dynamic computer-assisted guidance methods in implantology. Int J Comput Dent 9: 23-35 (2006)
112. Moy PK, Medina D, Shetty V, Aghaloo TL: Dental implant failure rates and associated risk factors. Int J Oral Maxillofac Implants 20: 569-577 (2005)
113. Mühlemann HR, Son S: Gingival sulcus bleeding--a leading symptom in initial gingivitis. Helv Odontol Acta 15: 107-113 (1971)
114. Naziri E, Schramm A, Wilde F: Accuracy of computer-assisted implant placement with insertion templates. GMS Interdiscip Plast Reconstr Surg DGPW 13; 5Doc15, doi: 10.3205/iprs000094 (2016)
115. Neukam F, Esser E: Implantologie. Mund Kiefer GesichtsChir 4: 249 (2000)
116. Nkenke E, Stelzle F: Clinical outcomes of sinus floor augmentation for implant placement using autogenous bone or bone substitutes: a systematic review. Clin Oral Implants Res 20: 124-133 (2009)
117. Nkenke E, Radespiel-Tröger M, Wiltfang J, Schultze-Mosgau S, Winkler G, Neukam FW: Morbidity of harvesting of retromolar bone grafts: a prospective study. Clin Oral Implants Res 13: 524-521 (2002)
118. Nkenke E, Neukam FW: Autogenous bone harvesting and grafting in advanced jaw resorption: morbidity, resorption and implant survival. Eur J Oral Implantol 2: 203-217 (2014)

119. Noack N, Willer J, Hoffmann J. Long-term results after placement of dental implants: longitudinal study of 1,964 implants over 16 years. Int J Oral Maxillofac Implants 14: 748-755 (1999)
120. Nyman S, Lang N, Buser D, Bragger U: Bone regeneration adjacent to titanium dental implants using guided tissue regeneration: a report of two cases. Int J Oral Maxillofac Implants 5: 9-14 (1990)
121. Ochi S, Morris HF, Winkler S: Patient demographics and implant survival at uncovering: Dental Implant Clinical Research Group Interim Report No. 6. Implant Dent 3: 247-251 (1994)
122. Park SH, Wang HL: Implant reversible complications: classification and treatments. Implant Dent 14: 211-220 (2005)
123. Park J, Lutz R, Felszeghy E, Wiltfang J, Nkenke E, Neukam FW, Schlegel KA: The effect on bone regeneration of a liposomal vector to deliver BMP-2 gene to bone grafts in peri-implant bone defects. Biomaterials 28: 2772-2782 (2007)
124. Pikos M: Maxillary sinus membrane repair: report of a technique for large perforations. Impl Dent 8: 29-34 (1999)
125. Pott K: Anatomische Lagebeziehung des Nervus alveolaris inferior im retromolaren Dreieck unter Berücksichtigung implantatprothetischer Planung insbesondere der retromolaren Knochenentnahme. Zahnmed Dissertation, Medizinische Fakultät Universität Köln (2009)
126. Proussaefs P, Lozada J: The use of intraorally harvested autogenous block grafts for vertical alveolar ridge augmentation: a human study. Int J Periodontics Restorative Dent 25: 351-363 (2005)
127. Proussaefs P, Lozada J, Rohrer M: A clinical and histologic evaluation of a block onlay graft in conjunction with autogenous particulate and inorganic bovine mineral (Bio-Oss): a case report. Int J Periodontics Restorative Dent 22: 567-573 (2002)
128. Rabelo G, Marani de Paula P, Rocha F, Silva C-J, Zanetta-Barbosa D. Retrospective study of bone grafting procedures before implant placement. Impl Dent 19: 342-350 (2010)
129. Raghoebar G, Louwerse C, Kalk W, Vissink A: Morbidity of chin bone harvesting. Clin Oral Implants Res 12: 503-507 (2001)

130. Raghoebar G, Meijndert L, Kalk W, Vissink A: Morbidity of mandibular bone harvesting: a comparative study. Int J Oral Maxillofac Implants 22: 359-365 (2007)
131. Raghoebar G, Batenburg R, Timmenga N, Vissink A, Reintsema H: Morbidity and complications of bone grafting of the floor of the maxillary sinus for the placement of endosseous implants. Mund Kiefer Gesichtschir 1: 65-69 (1999)
132. Raghoebar G, Batenburg R, Vissink A, Reintsema H: Augmentation of localized defects of the anterior maxillary ridge with autogenous bone before insertion of implants. J Oral Maxillofac Surg 54: 1180-1185 (1996)
133. Regev E, Smith RA, Perrott DH, Pogrel MA: Maxillary sinus complications related to endosseous implants. Int J Oral Maxillofac Implants 10: 451-461 (1995)
134. Riediger D, Ehrenfeld M: Mikrochirurgische Beckenkammtransplantate in Kombination mit enossalen Implantaten: Ein neues Verfahren zur Rehabilitation extrem atrophierter Kiefer. Z Zahnärztl Implantol 7: 178 (1991)
135. Rubben B, West R: Ptosis of the chin and lip incompetence: consequence of the lost mentalis muscle support. J Oral Maxillofacial Surg 4: 359-366 (1989)
136. Rudman R: Prospective evaluation of morbidity associated with iliac crest harvest for alveolar cleft grafting. J Oral Maxillofac Surg 55: 219-223 (1997)
137. Sadig W, Almas K: Risk factors and management of dehiscent wounds in implant dentistry. Implant Dent 13: 140-147 (2004)
138. Sanya BO, Ng'ang' a PM, Ng'ang' a RM: Causes and pattern of missing permanent teeth among Kenyans. East Afr Med J 81: 322-325 (2004)
139. Sakkas A, Konstantinidis I, Winter K, Schramm A, Wilde F: Clinical results of autologous bone augmentation harvested from the mandibular ramus prior to implant placement. An analysis of 104 cases. GMS Interdiscip Plast Reconstr Surg DGPW 6;5: Doc21, doi: 10.3205/iprs000100 (2016)
140. Sakkas A, Konstantinidis I, Winter K, Schramm A, Wilde F: Effect of Schneiderian membrane perforation on sinus lift graft outcome using two different donor sites: a retrospective study of 105 maxillary sinus elevation procedures. GMS Interdiscip Plast Reconstr Surg DGPW 2;5: Doc11. doi: 10.3205/iprs000090 (2016)

141. Sakkas A, Schramm A, Karsten W, Gellrich NC, Wilde F: A clinical study of the outcomes and complications associated with zygomatic buttress block bone graft for limited preimplant augmentation procedures. J Craniomaxillofac Surg 44(3): 249-56 (2016)
142. Sakkas A, Wilde F, Heufelder M, Winter K, Schramm A: Autogenous bone grafts in oral implantology-is it still a "gold standard"? A consecutive review of 279 patients with 456 clinical procedures. Int J Implant Dent 3(1): 23 (2017)
143. Schaller DO: Alveolarkamm- und Sinusbonedaugmentation mit autologem Knochen - eine retrospektive Studie über 13 Jahre. Zahnmed Dissertation, Technische Universität München (2009)
144. Scheer M, Breuer K, Neugebauer J, Zöller J: Behandlung gerinnungsgestörter Patienten in der zahnärztlichen Praxis. ZM 96: 275-278 (2002)
145. Schindler HJ, Stengel E, Spiess WE: Feedback control during mastication of solid food textures-a clinical-experimental study. J Prosthet Dent 80: 330-336 (1998)
146. Schlee M, Steigmann M, Bratu E, Garg A: Piezosurgery: basics and possibilities. Impl Dent 15: 334-340 (2006)
147. Schliephake H, Neukam F, Wichmann M: Survival analysis of endosseous implants in bone grafts used for the treatment of severe alveolar ridge atrophy. J Oral Maxillofac Surg 55: 1227-1233 (1997)
148. Schou S: Implant treatment in periodontitis-susceptible patients: a systematic review. J Oral Rehabil 35: 9-22 (2008)
149. Schou S, Holmstrup P, Worthington HV, Esposito M: Outcome of implant therapy in patients with previous tooth loss due to periodontitis. Clin Oral Implants Res 17: 104-123 (2006)
150. Schow S: Infections of the maxilarry Sinus. Oral Maxillofac Surg Clin North AM 3: 343-353 (1991)
151. Schramm A, Gellrich NC: Intraoperative Navigation und computerassistierte Chirurgie. In: Schwenzer N und Ehrenfeld M. Zahn-Mund-Kieferheilkunde, Mund-Kiefer-Gesichtschirurgie. 4. Auflage, Thieme, Stuttgart New York, S. 479-499 (2010)

152. Schulte-Grella A: Retrospektive Studie über zahnärztliche Implantate mit Fokus auf Reimplantationen und Komplikationen. Zahnmed Dissertation, medizinische Hochschule Hannover (2007)
153. Schultze-Mosgau S, Schliephake H, Schultze-Mosgau S, Neukam F: Soft tissue profile changes after autogenous iliac crest onlay grafting for the extremely atrophic maxilla. J Oral Maxillofac Surg 58: 971-975 (2000)
154. Schwartz-Arad D, Levin L, Sigal L: Surgical success of intraoral autogenous block onlay bone grafting for alveolar ridge augmentation. Impl Dent 14: 131-138 (2005)
155. Schwartz-Arad D, Levin L. Intraoral autogenous block onlay bone grafting for extensive reconstruction of atrophic maxillary alveolar ridges. J periodontal 76: 636-641 (2005)
156. Shlomi B, Horowitz I, Kahn A, Dobriyan A, Chaushu G: The effect of sinus membrane perforation and repair with Lambone on the outcome of maxillary sinus floor augmentation: a radiographic assessment. Int J Oral Maxillofac Implants 19: 559-562 (2004)
157. Siervo S, Ruggli-Milic S, Radici M, Siervo P, Jäger K: Piezoelectric surgery. An alternative method of minimally invasive surgery. Schweiz Monatsschr Zahnmed 114: 365-377 (2004)
158. Silva F, Cortez A, Moreira R, Mazzonetto R. Complications of intraoral donor site for bone grafting prior to implant placement. Impl Dent 15: 420-426 (2006)
159. Simion M, Fontana F, Rasperini G, Maiorana C: Vertical ridge augmentation by expanded-polytetrafluoroethylene membrane and a combination of intraoral autogenous bone graft and deproteinized anorganic bovine bone (Bio Oss). Clin Oral Implants Res 18: 620-629 (2007)
160. Skak SV, Jensen TT: Femoral shaft fracture in 265 children. Long-normal correlation with age of speed of healing. Acta Orthop Scand 59: 704-707 (1988)
161. Stellingsma C, Vissink A, Meijer H, Kuiper C, Raghoebar G: Implantology and the severely resorbed edentulous mandible. Crit Rev Oral Biol Med 15: 240-248 (2004)
162. Stricker A, Voss PJ, Gutwald R, Schramm A, Schmelzeisen R: Maxillary sinus floor augmentation with autogenous bone grafts to enable placement of

SLA-surfaced implants: preliminary results after 15-40 months. Clin Oral Implants Res 14: 207-212 (2003)

163. Sulzer TH, Bornstein MM, Buser D: Indication for oral implantology in a referral clinic. A three-year retrospective analysis of 737 patients with 1176 implants. Schweiz Monatsschr Zahnmed 114: 444-450 (2004)
164. Suzuki J: Diagnosis and classification of the periodontal diseases. Dent Clin North Am 32: 195-216 (1988)
165. Tallgren A: The continuing reduction of the residual alveolar ridges in complete denture wearers: a mixed-longitudinal study covering 25 years. J Prosthet Dent 89: 427 (2003)
166. Tawil G, Mawla M: Sinus floor elevation using a bovine bone mineral (Bio-Oss) with or without the concomitant use of a bilayered collagen barrier (Bio-Gide): a clinical report of immediate and delayed implant placement. Int J Oral Maxillofac Implants 16: 713-721 (2001)
167. Tidwell JK, Blijorp PA, Stoeling PJW, Brouns JB, Hinderks F: Composite grafting of the maxillary sinus for placement of endosteal implants. A prilimary report of 48 patients. Int J Oral Maxillofac Surg 22: 294-299 (1992)
168. Timmenga N, Raghoebar G, van Weissenbruch R, Vissink A: Maxillary sinusitis after augmentation of the maxillary sinus floor: a report of 2 cases. J Oral Maxillofac Surg 59: 200-204 (2001)
169. Tinti C, Parma-Benfenati S: Vertical ridge augmentation: surgical protocol and retrospective evaluation of 48 consecutively inserted implants. Int J Periodontics Restorative Dent 18: 434-443 (1998)
170. Vaez V: Komplikationen enossaler Implantate in der Klinik und Poliklinik der Mund-, Kiefer- und Plastische Gesichtschirurgie der Universitätsklinik Bonn (1993-2003). Med Dissertation, Universitätsklinik Bonn (2010)
171. Valentini P, Abensur D: Maxillary sinus grafting with anorganic bovine bone: a clinical report of long-term results. Int J Oral Maxillofac Implants 18: 556-560 (2003)
172. van den Bergh J, ten Bruggenkate C, Krekeler G, Tuinzing D: Sinusfloor elevation and grafting with autogenous iliac crest bone. Clin Oral Implants Res 9: 429-435 (1998)
173. van den Bergh JP, ten Bruggenkate CM, Disch FJ, Tuinzing DB: Anatomical aspects of sinus floor elevations. Clin Oral Implants Res 11: 256-265 (2000)

174. Vercellotti T, De Paoli S, Nevins M: The piezoelectric bony window osteotomy and sinus membrane elevation: introduction of a new technique for simplification of the sinus augmentation procedure.Int J Periodontics Restorative Dent 21: 561-567 (2001)
175. Vlassis JM, Fugazzotto PA: A classification system for sinus membrane perforations during augmentation procedures with options for repair. J Periodontol 70: 692-699 (1999)
176. Vockner H: Reriimplantitis auch durch Implantate - Entzündliche Veränderungen im Weichgewebe mit Knochendestruktion-. Zahnarzt 5: 10 (2001)
177. von Arx T, Cochran D, Hermann J, Schenk R, Buser D: Lateral ridge augmentation using different bone fillers and barrier membrane application. A histologic and histomorphometric pilot study in the canine mandible. Clin Oral Implants Res 12: 260-269 (2001)
178. Wallace S, Froum S, Cho SC, Elian N, Monteiro D, Kim BS, Tarnow DP: Sinus augmentation utilizing anorganic bovine bone (Bio-Oss) with absorbable and nonabsorbable membranes placed over the lateral window: histomorphometric and clinical analyses. Int J Periodontics Restorative Dent 25: 551-559 (2005)
179. Wallace S, Froum S: Effect of maxillary sinus augmentation on the survival of endosseous dental implants. A systematic review. Ann Periodontol 8: 328-343 (2003)
180. Wannfors K, Johansson B, Hallman M, Strandkvist T: A prospective randomized study of 1- and 2-stage sinus inlay bone grafts: 1-year follow-up. Int J Oral Maxillofac Implants 15: 625-632 (2000)
181. Weibrich G, Buch RS, Wegener J, Wagner W: Five-year prospective follow-up report of the Astra tech standard dental implant in clinical treatment. Int J Oral Maxillofac Implants 16: 557-562 (2001)
182. Wiedemann IK: Die Crista zygomaticoalveolaris des Menschen unter besodnerer Berücksichtigung ihrer Eignung als Spenderregion bei der Gewinnung von intraoralen Knochentransplantaten. Zahnmed Dissertation, Universität Hannover (2014)

183. Wilkert-Walter C, Jänicke S, Spüntrup E, Laurin T: Kieferhöhlenuntersuchung nach Sinusbodenelevation kombiniert mit autologer Onlay-Osteoplastik. Mund Kiefer Gesichtschir 6: 336-340 (2002)
184. Wolford L, Cooper R: Alternative donor sites for maxillary bone grafts. J Oral Maxillofac Surg 43: 471-472 (1985)
185. Yildirim M, Spiekermann H, Biesterfeld S, Edelhoff D: Maxillary sinus augmentation using xenogenic bone substitute material Bio-Oss in combination with venous blood. A histologic and histomorphometric study in humans. Clin Oral Implants Res 11: 217-229 (2000)
186. Zarb GA, Schmitt A: Implant therapy alternatives for geriatric edentulous patients. Gerodontology 10: 28-32 (1993)
187. Zimbler MS, Lebowitz RA, Glickman R, Brecht LE, Jacobs JB: Antral augmentation, osseointegration, and sinusitis: the otolaryngologist's perspective. Am J rhinol 12: 311-316 (1998)
188. Zinner ID, Schnader YE: Diagnostik und Behandlungsplanung für implantatgetragene, festsitzende Prothetik. In: Zinner ID, Panno FV, Small SA, Landa LS (Hrsg): Zahnärztliche Implantologie: Vom Fehlschlag zum Erfolg. Quintessenz, Berlin, S. 17-27 (2005)
189. Zitzmann N, Naef R, Schärer P: Resorbable versus nonresorbable membranes in combination with Bio-Oss for guided bone regeneration. Int J Oral Maxillofac Implants 12: 84 (1997)

7 ANHANG

Erhebungsbogen zur Datererfassung

Komplikationen nach augmentativen Verfahren in der Mundhöhle

0,00 365
Datum:
Bogen:

Stammdaten

1. Name _____

2. Geburtsdatum: _____

   Alter: [ ]

3. Raucher? ☐ Ja ☐ Nein

   Wenn Ja, Wieviele?: 0

Aufenthalt

4. Allgemeine Anamnese:

   unauffällig

5. Medikamente: Dosis:

   keine _____

   _____ _____

   _____ _____

   _____ _____

6. API*: % SBI*: %

   * Werte bei Antragsstellung

7. Parodontaler Zustand:

Operation ----> [ ]

9. nicht erfasst ☐ ITN ☐ LA

Operateur: _____

OP- Gebiet **Regio** parallel Operation

8. _____

☐ Crista ☐ Retro ☐ Kinn ☐ Becken

9. Externer Sinuslift: ☐ Rechts ☐ Links ☐ Beidseits ☐ keine

☐ Fronbereich ☐ Seitenbereich ☐ Hinterbereich

Situation :

10. Freiend/Schaltlücke

11. Besonderheiten:

12. Nachkontrolle:

13. Weitere Versorgung:

14. Implantation:

☐ Ja ☐ Nein

wie geplant?

15. Simultane Augmentation?

☐ Ja ☐ Nein

nicht erfasst

16. Operateur:

17. Besonderheiten:

8 DANKSAGUNG

Die vorliegende Arbeit wäre ohne den Rat und die Unterstützung anderer nicht möglich gewesen.

Mein herzlicher Dank gilt vor allem Herrn Prof. Dr. Dr. Alexander Schramm, Direktor der Klinik für Mund-, Kiefer- und plastische Gesichtschirurgie der Universitätskopfklinik Ulm, für die Bereitstellung des sehr interessanten Themas der vorliegenden Dissertation, seine konstruktive Führung und umfassende Unterstützung bei der Klärung von Problemen und seinem außergewöhnlich großen Engagement während der Entstehung dieser Arbeit.

Weiterhin richte ich meinen ganz besonderen Dank an Herrn PD Dr. Dr. Frank Wilde, Stellvertretender ärztlicher Direktor der Klinik für Mund-, Kiefer- und plastische Gesichtschirurgie der Universitätskopfklinik Ulm, für die hervorragende und vor allem geduldige Betreuung sowie für die ununterbrochene und permanente Hilfsbereitschaft bei der Bewältigung der Thematik. Auch für die mühevolle Arbeit des Korrekturlesens sowie für die Einbindung bei den wissenschaftlichen Publikationen möchte ich mich herzlich bedanken.

Für die freundliche Unterstützung bei der statistischen Auswertung richtet sich mein bester Dank an Frau Prof. Dr. sc. hum. Christel Weiß (Leiterin der Abteilung für medizinische Statistik und Biomathematik der Universitätsmedizin Mannheim) und an Herrn Dr. Karsten Winter (Anatomieinstitut, medizinische Fakultät der Universität Leipzig).

Bedanken möchte ich mich explizit bei Herrn Manfred Deger, der mich bei der Erstellung und lektorischen Korrigierung der Arbeit unterstützt hat.

Ebenfalls möchte ich mich bei meinen Eltern, Plútarhos und Lamprini Sakká ganz besonders herzlich bedanken für die uneingeschränkte, liebevolle und vielseitige Unterstützung, ohne die mein Doppelstudium der Zahn- und Humanmedizin sowie die Fachausbildung zum Fachzahnarzt für Oralchirurgie nicht möglich gewesen wären.

9 LEBENSLAUF

Persönliche Daten

Name:	Andreas Sakkas
Geburtsdatum:	1985
Geburtsort:	Agrinio / Griechenland

Beruflicher Werdegang

seit 03/2016 bis aktuell
Tätigkeit als angestellter Oralchirurg in der oralchirurgischen Überweisungspraxis "Oralchirurgie am Wasserturm", Dr. A. Korsch, Mannheim, Deutschland

12/2012-02/2016
Tätigkeit als angestellter Oralchirurg in der zahnärztlichen Gemeinschaftspraxis Dr. Hondralis u. Partner, Ludwigshafen am Rhein, Deutschland

12/2012
Anerkennung zum Fachzahnarzt für Oralchirurgie

12/2009-12/2012
Weiterbildungs-assistent zum Fachzahnarzt für Oralchirurgie in der Klinik für Mund-, Kiefer- und Plastische Gesichtschirurgie, Bundeswehrkrankenhaus Ulm, Universität Ulm, Deutschland

02/2009-10/2009
Entlastungsassistent in der oralchirurgischen Überweisungspraxis Dr. E. Vardas, Athen/Griechenland

10/2008-10/2009
Allgemeinzahnarzt in der zahnärztlichen Poliklinik des 251. Militärkrankenhauses der griechischen Luftwaffe, Athen/Griechenland

Ausbildung

seit September 2012-bis aktuell
Studium der Humanmedizin an der Ruprecht Karls-Universität Heidelberg, Medizinische Fakultät Mannheim

06/2010
Zahnärztliche Approbation

09/2003-07/2008
Studium der Zahnmedizin an der Nationalen u. Kapodistria Universität Athen; Hochschulabschluss der zahnmedizinischen Fakultät; Gesamtnote: 7,69/10 (sehr gut)

09/2007
Stipendium u. Auszeichnung zum 1.Rang unter allen Studenten im 1. Studienjahr und zum 2.Rang im 4. Studienjahr

09/2003
Panhellenische Hochschulaufnahmeprüfung: Zulassung zum Zahnmedizinstudium an der Nationalen u. Kapodistria Universität Athen
(2. Rang unter den Studienbewerbern)

06/2003
Abitur: 19,6/20 (ausgezeichnet)

1997-2003
“Honour of Excellence” und Belobigungen vom Bildungsministerium in sechs aufeinander folgenden Jahren für ausgezeichnete Leistungen im Gymnasium und Lyzeum

Praktikum

08/2008-10/2008
Pflegepraktikant in der Klinik für Mund-, Kiefer- und Plastische Gesichtschirurgie der Athener Universitäts-Kinderklinik A. & P. Kyriakou, Prof. Dr. Dr. I. Iatrou