Aus der
Universitätsklinik und Poliklinik
für Hals-Nasen-Ohren-Heilkunde
der Universität Ulm
Ärztlicher Direktor: Prof. Dr. G. Rettinger

Expression von Caspasen in Kopf-Hals-Tumoren

Immunhistochemischer Nachweis von Caspase 1, 2, 3 und Proliferationsmarker Ki67

Dissertation
zur Erlangung
des Doktorgrades der Medizin,
Dr.med.,
der Medizinischen Fakultät
der Universität Ulm

vorgelegt von
Alexandra Beiche
aus Stuttgart
2000

Amtierender Dekan:	Prof. Dr. P. Gierschik
1.Berichterstatter:	PD Dr. H. Riechelmann
2.Berichterstatter	PD Dr. F. Gansauge
Tag der Promotion:	26.04.2001

Meinen Eltern gewidmet

Die vorliegende Arbeit wurde von Juni 1998 bis Dezember 1999 im Forschungslabor der Chirurgischen Klinik I der Universität Ulm unter der Leitung von PD Dr. Susanne Gansauge und zuletzt im Forschungslabor der Hals-Nasen-Ohrenklinik der Universität Ulm durchgeführt.

Für ihre Hilfe während dieser Zeit möchte ich allen Mitarbeitern der beiden Labors ganz herzlich danken. Besonders erwähnen möchte ich hierunter Frau Erika Schmidt, Frau Thea Hamm und Frau Heidi Jäger-Bertele, die mir durch viele gute Tips und geduldige Unterstützung besonderen Beistand geleistet haben.

Inhaltsverzeichnis

1 Einleitung 3

2 Material und Methoden 9

2.1 Gewebe 9

2.2 Immunhistochemie 10

2.2.1 Caspase 1 13

2.2.2 Caspase 2 (lange Splice-Variante) 14

2.2.3 Caspase 2 (beide Splice-Varianten) 15

2.2.4 Caspase 3 16

2.2.5 Proliferationsmarker Ki67 17

2.3 Western-Blot 18

2.4 Auswertung und Statistik 26

3 Ergebnisse 28

3.1 Immunhistochemie 28

3.1.1 Caspase 1 (ICE) 28

3.1.2 Caspase 2, lange Splicevariante (ICH-1L) 31

3.1.3 Caspase 2, beide Splicevarianten (ICH-1SL) 34

3.1.4 Caspase 3 (CPP32) 37

3.1.5 Proliferationsmarker MIB-1 (Ki67) 40

3.2 Western-Blot 44

3.2.1 Caspase 1 (ICE) 44

3.2.2 Caspase 3 (CPP32) 46

4 Diskussion 47

5 Zusammenfassung 55

6 Literaturverzeichnis 56

Abkürzungsverzeichnis:

a.d.	Aqua destilled (destilliertes Wasser)
ADP	Adenosindiphosphat
AJCC	American Joint Commettee on Cancer
AML	Akute myeloische Leukämie
APS	Ammoniumperoxydiphosphat
AsPC-1	Pankreaszellkarzinomlinien
Bcl-2, Bcl-x, Bax	Oncogenfamilie
BSA	Bovine serum albumin (Rinderserum-Albumin)
CPP32	Caspase 3
CrmA	Protease-Inhibitor
DAB	Diaminobenzidinhydrochlorid
EDTA	Ethylenediamine tetraacetic acid
EGF	Epidermal growth factor
ER	Endoplasmatisches Reticulim
ICE	Interleukin-1ß-converting enzyme, Caspase 1
ICH-1, Nedd2	Caspase 2
IL-1	Interleukin 1
kDa	Kilodalton
Ki67, MIB-1	Proliferationsmarker
mRNA	Massenger-RNA
PBS	Phosphate buffered saline
p53	Tumorsuppressorgen
SDS	Natriumdodecylsulfat
SM	Skinmilk
Temed	N,N,N´,N´,-Tetramethylethylendiamin
THP-1	Zelkulturen vom Zelltyp humane akute myeloische Leukämie
TNF	Tumornekrosefaktor
Tris	Trishydroxymethylaminomethan
UICC	Union Internationale contre le Cancer

1 Einleitung

Caspasen (= cysteinyl aspartate specific proteases) sind intrazelluläre Cystein-Proteasen. Sie stellen die menschliche Entsprechung des Gens *Ced-3* dar, das im Nematoden *caenorhabditis elegans* für die Apoptose verantwortlich ist [44]. Die Caspasen werden als inaktive Proenzyme von der Zelle bereitgestellt und müssen proteolytisch z.B. durch andere Caspasen oder autolytisch aktiviert werden. Die aktive Caspase besteht aus einer Prodomäne sowie einer kleinen und großen Untereinheit. Caspasen zeichnen sich durch eine hohe Substratspezifität aus, indem sie Proteine nur nach der Aminosäure Aspartat an einer bestimmten Position schneiden [11, 42]. Inzwischen wurden 13 verschiedene Caspasen gefunden, sie werden bezüglich ihrer Funktion in zwei Gruppen unterteilt:
Caspasen der ICE- Unterfamilie (ICE= Interleukin-1ß-converting enzyme = *Caspase 1*) spielen vor allem bei Entzündungsreaktionen eine wichtige Rolle. Zu ihnen zählen *Caspase 1* (= ICE), *Caspase 4* und *Caspase 5*.
Den Caspasen der *Ced-3*-Unterfamilie wird vor allem Beteiligung an der Apoptose zugesprochen. Sie werden wiederum nach Substratspezifität in zwei weitere Untergruppen unterteilt: Die „Initiator-Caspasen“, z.B. *Caspase 6, 8* und *9* sowie *Granzyme B,* können andere Caspasen aktivieren und in der Zelle eine kaskadenartige Apoptosekette in Gang bringen. Die „Effector-Caspasen“ (*Caspase 2*, *3*, *7* und *Ced-3*) hingegen beteiligen sich direkt an den intrazellulären Apoptosevorgängen und befinden sich damit weiter unten in der Caspasenaktivierungskette [11, 37].

Die in dieser Arbeit untersuchten Caspasen zeichnen sich durch unterschiedliche Eigenschaften und Funktionen aus:
Die *Caspase 1* oder Interleukin-1ß-Converting-Enzyme (= ICE) war die erste Caspase, die als homologe Protease zu dem Gen *Ced-3* entdeckt wurde, das im Nematoden *caenorrhabditis elegans* maßgeblich am programmierten Zelltod beteiligt ist [44]. Demzufolge wird ihr im menschlichen biologischen System ebenfalls eine Rolle bei der Apoptose als sogenannte „Initiator-Caspase“ in der Hierarchie der Caspasen zugeschrieben. Die vornehmliche Aufgabe der *Caspase 1* bzw. des Interleukin-1ß-

converting-Enzyms ist aber die Überführung des inaktiven Proenzyms Interleukin-1ß in die aktive Form des proinflammatorischen Enzyms und somit die Beteiligung an Entzündungsreaktionen [13].

Das aktive Enzym besteht aus Untereinheiten von 10 bzw. 20 kDa Molekulargewicht (p10 und p20). Die inaktive Vorstufe hat ein Molekulargewicht von 45 kDa (p45). Durch autolytische Spaltung entstehen die aktiven Untereinheiten [38]. *Caspase 1* findet sich vor allem im Inneren der Zelle, ist aber auch an der Zelloberfläche lokalisiert, wo es Pro-Interleukin-1ß aktiviert [11].

Die *Caspase 2*, bzw ICH-1 oder Nedd2, wurde erstmals identifiziert durch Klonierung von im Mäusegehirn gefundenem Nedd2 im menschlichen embryonalen Gehirn [40]. Die mRNA von *Caspase 2* kann alternativ in eine lange und eine kurze Form geteilt werden, ICH-1L (L=long) und und ICH-1S (S=short) . Die vermehrte Expression von ICH-1L in manchen Zelltypen ist mit einer erhöhten Apoptose verbunden, wohingegen die Expression von ICH-1S mit einer verminderten Apoptoserate auftritt. Somit scheint die *Caspase 2* sowohl an der Zellproliferation als auch am Zelluntergang beteiligt zu sein [11, 40].

Eine hohe Expression der *Caspase 2* wurde in verschiedenen Geweben gefunden, beispielsweise im ZNS, in der Leber, den Nieren und der Lunge [30]. *Caspase 2* kann in vitro durch *Caspase 1*, *3* und Granzyme B aktiviert werden. Wie bereits oben erwähnt wird sie zu den „Effektor-Caspasen“ gezählt [11]. Ihre Spaltung erfolgt zu einem frühen Zeitpunkt in der Apoptosekaskade [23].

Der *Caspase 3*, oder CPP32, wird eine zentrale Rolle beim Ablauf der Apoptose zugesprochen. Sie ist verantwortlich für die Spaltung zahlreicher Schlüsselproteine.

Identifiziert wurde sie als 32 kDa Cystein-Protease, dessen aktives Protein aus Untereinheiten von 17 kDa und 12 kDa besteht. Eine hohe Expression wurde in Zellinien lymphatischen Ursprungs gefunden [17]. Als die letzte Caspase in der Apoptosekette ist ihre Funktion als „Effektor-Caspase“ deutlich herausgestellt [16]. Die *Caspase 3* kann in Abhängigkeit von ihrer zellulären Lokalisation über verschiedene Wege aktiviert werden. Eine Aktivierung kann rezeptorvermittelt und über die Spaltung der *Caspase 8* erfolgen. Veränderungen an der mitochondrialen Membran können zu Cytochrom C-Austritt aus den Mitochondrien führen, das zusammen mit anderen mitochondrialen Aktivierungsfaktoren die *Caspase 9* spaltet, welches wiederum die *Caspase 3* aktiviert. Außerdem führt eine intrazelluläre Ca^{++}-Erhöhung durch Freisetzung aus dem Endoplasmatischen Reticulum (ER) zur Permeabilitätsänderung

der Mitochondrienmembran und zu erhöhter Protonenproduktion im intermembranären Raum über ADP-Verbrauch. Hiebei kommt es zur Aktivierung der intramitochondrialen *Caspase 3*, die in den intrazellulären Raum abgegeben wird. [37].

Da die Caspasen als wichtige intrazelluläre Apoptoseeffektoren bekannt sind, wird angenommen, dass die Expression der Caspasen in verschiedenen Tumorgeweben unter anderem deren Fähigkeit zur Apoptose anzeigt [9, 11].
Über das Vorkommen von Caspasen in Karzinomen wurden bisher unterschiedliche Ergebnisse veröffentlicht. Beispielsweise wurde über eine verminderte Expression der *Caspase 3* im Adenokarzinom des Magens berichtet [25]. In niedrig malignen Non-Hodgkin-Lymphomen wurde ein absoluter Mangel an *Caspase 3* gefunden begleitet von verminderter Apoptose [10]. Hingegen konnte in Pankreaskarzinomen eine deutliche Überexpression der *Caspase 1*, *2* u nd *3* verglichen mit gesundem Pankreasgewebe nachgewiesen werden [18]. Über die Expression von Caspasen in Kopf-Hals-Tumoren liegen bisher noch keine Informationen vor.

Neben ihrer Beteiligung an der Apoptose sind auch noch andere Funktionen der Caspasen bekannt und in biologischen Systemen von Bedeutung:
Durch Aktivierung von Enzymen sind die Caspasen an Entzündungsreaktionen beteiligt. V.a. *Caspase 1* ist als Interleukin-1ß-Converting-Enzym für die Regulation der Produktion von Interleukin-1ß verantwortlich [39]. Andere Untersuchungen berichten über die Stimulation von ICE (*Caspase 1*) in Pankreaskarzinomzellinien (AsPC-1) durch EGF (epidermal growth factor) in Zusammenhang mit einer erhöhten Zellproliferation [36]. Darüber hinaus schien hier eine Bedeutung von ICE im Zellzyklus durchaus denkbar [36].
Caspase 3 zeigte sich in hoher Expression in Zellinien lymphatischen Ursprungs, so dass man davon ausgehen kann, dass die *Caspase 3* ein wichtiger Mediator im Immunsystem ist [17].

Der Nachweis von Caspasen im Gewebe kann durch immunhistochemische Färbung erfolgen. Am häufigsten werden Immunperoxidase-Methoden oder die Avidin- Biotin-Methode verwendet.

Bei den Immunperoxidase-Verfahren wird neben Antikörpern das Enzym Peroxidase eingesetzt, das mit einer Vielzahl von Chromogenen ein Farbprodukt bildet, welches an der Stelle des zu lokalisierenden Antigens präzipitiert. Die direkte Methode benötigt hierbei nur einen Antikörper, der spezifisch gegen das Antigen gerichtet ist. Dieser Antikörper ist chemisch an Peroxidase gekoppelt und ruft nach Zusatz einer chromogenen Substanz das gefärbte Reaktionsprodukt hervor. Bei der indirekten 2-Schritt-Methode bindet ein unkonjugierter Primärantikörper an das Antigen. Ein zweiter enzymmarkierter Antikörper, der gegen das Fc-Fragment des Primärantikörpers gerichtet ist, reagiert mit dem Chromogen zum gefärbten Endprodukt. Diese Technik bietet mehr Flexibilität als die direkte Methode, da eine Vielzahl von Primärantikörpern aus einer Spezies mit den gleichen markierten Sekundärantikörpern kombiniert werden können. Außerdem ist sie empfindlicher, da mehrere Zweitantikörper mit den verschiedenen Epitopen des Primärantikörpers reagieren können und dadurch mehr Enzymmoleküle an den Ort des Antigens gelangen. Eine zusätzliche Signalverstärkung kann durch die Anwendung der 3-Schrittmethode erreicht werden. Hierbei wird dem Primär- und dem enzymgekoppelten Sekundärantikörper noch ein dritter enzymgekoppelter Antikörper zugesetzt, der gegen den Zweitantikörper gerichtet ist. Der Nachteil dieser Technik besteht vor allem in der erhöhten Dauer und den zusätzlichen Kosten durch die Anwendung eines weiteren Antikörpers.

Die Avidin-Biotin-Methode nutzt die starke Affinität des Glykoproteins Avidin für das Vitamin Biotin. Avidin besitzt 4 Bindungsstellen für Biotin, die jedoch aufgrund der molekularen Konfiguration in der Regel nicht alle gleichzeitig eine Bindung eingehen. Der verwendete Primärantikörper ist wieder spezifisch gegen das Antigen gerichtet. Diesem wird ein zweiter biotinylierter Antikörper zugesetzt, welcher an den Primärantikörper bindet. Das dritte Reagenz ist ein Peroxidase-konjugierter Avidin-Biotin-Komplex. Die freien Stellen des Avidinmoleküls ermöglichen die Bindung an das Biotin des Sekundärantikörpers. Durch den Zusatz einer chromogenen Substanz, die mit der Peroxidase reagiert, wird das Antigen lokalisiert. Die überaus starke Affinität von Avidin gegenüber Biotin sowie der chemisch milde Biotinylierungsprozeß verschafft der Avidin-Biotin-Technik eine sehr hohe Sensitivität [4, 5].

Für den Nachweis der Caspasen auf Proteinebene können verschiedene sogenannte Blot-Verfahren genutzt werden. Diesen Nachweismethoden geht zunächst die elektrophoretische Aufrennung eines Proteingemischs voraus. Da Proteine einen unterschiedlichen Anteil an positiv und negativ geladenen sowie ionisierbaren

Aminosäureresten besitzen, ist ihre elektrophoretische Mobilität in einer porösen Gelmatrix nicht nur von der Form und Größe, sondern auch von der jeweiligen Nettoladung abhängig. Eine Auftrennung von Proteinen nur nach Größe ist jedoch nach Behandlung mit dem Detergenz Natriumdodecylsulfat (SDS) zusammen mit Schwefelbrücken-spaltenden Thiolreagenzien (ß-Mercaptoethanol oder Dithiothreitol) möglich. Hierdurch werden die Proteine vollständig denaturiert und es kommt durch hydrophobe Wechselwirkungen zur gleichmäßigen Beladung mit dem negativ geladenen SDS, so daß die Eigenladung der Proteine überdeckt wird. Als Trennmedium wird im Falle der Proteine meist ein Polyacrylamidgel verwendet, das durch Co-Polymerisation von Acrylamid mit einem Vernetzer (z.B. N,N'-Methylenbisacrylamid="Bis") hergestellt wird. Zur Auftrennung der Proteine kommt es, indem man ein elektrisches Spannungsfeld an das Gel anlegt, auf das die zu trennenden Proben aufgetragen wurden.
Beim Western-Blotting ist das Ziel, die Proteine nach elektrophoretischer Auftrennung möglichst vollständig aus dem Gel auf eine synthetische Membran zu übertragen, so dass ein genaues Abbild des Elektrophoresemusters entsteht. Hierdurch werden die auf der Membranmatrix gebundenen Moleküle leicht zugänglich gemacht für z.B. einen immunologischen Nachweis mit spezifischen Antikörpern. Diese Technik ermöglicht somit, das hohe Auflösevermögen der Gelelektrophorese mit der Nachweisspezifität immunologischer Sonden zu kombinieren [15].

In Kopf-Hals-Tumoren wurde bereits in einigen Untersuchungen eine erhöhte Zellproliferation gefunden [21, 29].
Ein Indikator für die Zellproliferation ist bekanntermaßen das nukleare Protein *Ki-67*, dessen Expression unabhängig von DNA-Reparaturmechanismen ist und lediglich durch die replikative Synthese der DNA beeinflusst wird [8]. Seine Darstellung kann mittels des monoklonalen *Ki-67*-Antikörpers erreicht werden, der allerdings nur in tiefgefrorenem Frischmaterial angewendet werden kann [33]. Zum Nachweis des Proliferationsmarkers im Paraffin-fixiertem Gewebe stehen daher äquivalente Antikörper wie beispielsweise *MIB-1* und *MIB-3* zur Verfügung [7], die bei den oben bereits beschriebenen immunhistochemischen Färbemethoden zur Anwendung kommen können.

In der vorliegenden Arbeit sollte die Expression der *Caspase 1, 2* und *3* in Tumorgeweben des Kopf-Hals-Bereichs immunhistochemisch untersucht werden und mit der Expression in normaler Schleimhaut aus derselben Region verglichen werden. Darüber hinaus sollten histologisch unterschiedliche Tumoren, nämlich Plattenepithelkarzinome und Adenokarzinome, verglichen werden. Das Verhältnis der Expression der Caspasen zur Zellproliferation sollte ebenfalls erfasst werden. Hierfür erfolgte die Darstellung des Proliferationsmarker *Ki67* ebenfalls immunhistochemisch. Mögliche Zusammenhänge zu Tumorgrad und –stadium sollten ebenfalls untersucht werden.

In weiterführenden Untersuchungen sollten das Ergebnis der immunhistochemischen Untersuchungen auf Proteinebene verifiziert werden. Zu diesem Zweck wurden aus tiefgefrorenem Tumorgewebe sowie gesundem Kontrollgewebe Zellysate hergestellt. Nach elektrophotetischer Auftrennung sollte im Western-Blot das Vorkommen von *Caspase 1* und *3* in den Zellysaten als inaktive Vorstufen und als aktive Spaltprodukte dargestellt werden.

2 Material und Methoden

2.1 Gewebe

Für den immunhistochemischen Nachweis der Caspasen und des Proliferationsmarkers in Kopf-Hals-Tumoren wurde in Paraffin eingebettetes Gewebe von 35 Patienten im Alter zwischen 33 und 73 Jahren verwendet, welches von der Abteilung Pathologie der Universität Ulm, Direktor Prof. Dr. P.Möller, zur Verfügung gestellt wurde.

Die Patienten, von denen das Tumorgewebe stammte, waren in der Zeit von 1992 bis 1998 in der Hals-Nasen-Ohren-Klinik der Universität Ulm operiert worden. Ihr mittleres Alter betrug 58,0 Jahre.

Bei den 35 untersuchten Tumorpräparaten handelte es sich histologisch in 26 Fällen um Plattenepithelkarzinome und in 9 Fällen um Adenokarzinome. Die Plattenepithelkarzinome entstammtem der Mundhöhle (n=4), dem Oropharynx (n=6) und dem Hypopharynx (n=16). Die Adenokarzinome befanden sich im Bereich der Nase/ Nasennebenhöhlen (n=4) und Parotis (n=5).

Dem histologischen Grad nach waren 5 Karzinome gut, 19 mäßig und 11 gering differenziert, wobei bei Zwischenstufen zugunsten des geringereren Differenzierungsgrads entschieden wurde. Der Differenzierungsgrad wurde von der Abteilung Pathologie der Universität Ulm nach den WHO-Richtlinien bestimmt.

Vier Patienten wiesen zum Zeitpunkt der Operation das Tumorstadium 1, 4 das Stadium 2, 10 Stadium 3 und 17 Personen Stadium 4 auf. Die TNM-Klassifikation wurde anhand des pathologischen Befundes und des klinischen Stagings von ärztlichen Mitarbeitern der Universitätsklinik für Hals-Nasen-Ohrenheilkunde der Universität Ulm nach der TNM-Klassifizierung des UICC festgelegt. Die Gruppierung in 4 Tumorstadien erfolgte nach den Richtlinien des UICC und AJCC [1, 26].

Zum Vergleich wurde von 14 Personen, welche in den Jahren 1998 und 1999 an der HNO-Universitätsklinik Ulm operiert wurden, gesundes Gewebe aus dem selben Bereich verwendet. Die Patienten wurden vor der Operation über die Gewebeentnahme

informiert und unterschrieben einen Übereignungsvertrag. Ihr mittleres Alter entsprach 46,2 Jahre.
Als Positivkontrollen für das Ansprechen der Färbung dienten Gewebeproben von Adenokarzinomen des Pankreas, die bekanntermaßen Caspasen exprimieren [18].

Dem Proteinnachweis im Western-Blot lag Kryogewebe von 13 Patienten zugrunde.
In 8 Fällen handelte es sich um Plattenepithelkarzinome und in 5 Fällen um tumorfreies Gewebe aus dem Hypopharynx und dem Oropharynx,. Das Gewebe stammte ebenfalls von der Hals-Nasen-Ohren-Klinik der Universität Ulm.

2.2 Immunhistochemie

Für die immunhistochemischen Färbungen wurden von den Gewebe-Paraffinblöcken 5µm dicke Schnitte angefertigt und diese auf silanisierte Objektträger aufgebracht.
Der Nachweis der *Caspase1* erfolgte mit dem Antikörper ICE (s.Tab.2.3) nach der Streptavidin-Biotin-Peroxidasekomplex-Methode (= ABC-Komplex-Methode). Die Darstellung der langen Splice-Variante der *Caspase 2* erfolgte mit dem Primärantikörper ICH-1L und die Darstellung beider Splicevarianten mit ICH-1SL (s.Tab.2.3), da kein Antikörper zur ausschließlichen Darstellung der kurzen Splicevariante zur Verfügung stand. In beiden Fällen wurde die indirekte Immunperoxidase-Technik verwendet. Die Visualisierung der *Caspase 3* erfolgte mit dem Antikörper CPP32 (s.Tab.2.3) ebenfalls nach der indirekten Immunperoxidase-Technik.
Für die Anfärbung des Proliferationsmarkers *Ki67* wurde der Antikörper MIB-1 (s.Tab.2.3) bei der Streptavidin-Biotin-Peroxidasekomplex-Methode verwendet.

Tab.2.1: Verwendete Reagenzien

Xylol	Merck KGaA, Darmstadt, Deutschland
Isopropanol 100, 80, 70, 50%	Merck KGaA, Darmstadt, Deutschland
H_2O_2 =Wasserstoffperoxid	Merck KGaA, Darmstadt, Deutschland
Methanol	Merck KGaA, Darmstadt, Deutschland
NaH_2PO_4	Merck KGaA, Darmstadt, Deutschland
Na_2HPO_4	Mallinckroodt Baker B.V., Deventer, Holland
NaCl	Fluka Chemie AG, Buchs, Deutschland
Aqua dest	Delta Pharma, Pfullingen, Deutschland
Pepsin	Sigma-Aldrich Chemie AG, Steinheim, Deutschland
Citronensäure	Merck KgaA, Darmstadt, Deutschland
Albumin, bovine	Sigma-Aldrich Chemie AG, Steinheim, Deutschland
DAB =3,3' Diaminobenzidin-hydrochlorid	Sigma-Aldrich Chemie AG, Steinheim, Deutschland
Strept-ABComplex = Streptavidin-Biotin-Peroxidase-Komplex	DAKO, Glostrup/ Dänemark
Mayer's Hämatoxylin 30%	Merck KgaA, Darmstadt, Deutschland
Entellan	Merck KgaA, Darmstadt, Deutschland

Tab.2.2: Selbsthergestellte Lösungen und Puffer

PBS	1,6g NaH_2PO_4 6,9g Na_2HPO_4 9,0g NaCl ad 1l Aqua dest pH 7,45

Pepsin-Lösung	0,1%Pepsin in 0,01nHCL pH 2,25
Citratpuffer	2,1g Citronensäure ad 1l Aqua dest pH 6,0

Tab.2.3: Verwendete Antikörper und Seren

Normalserum vom Kaninchen	Präimmunserum	DAKO, Glostrup/ Dänemark
Normalserum von der Ziege	Präimmunserum	DAKO, Glostrup/ Dänemark
Anti human ICE	Polyklonaler Kaninchenantikörper	Upstate biotechnology, Lake Placid/ NY
ICH-1L	Polyklonaler Ziegenantikörper	Santa-Cruz biotechnology, Heidelberg
ICH-1SL	Polyklonaler Kaninchenantikörper	Santa-Cruz biotechnology, Heidelberg
CPP32	Polyklonaler Ziegenantikörper	Santa-Cruz biotechnology, Heidelberg
MIB-1	Monoklonaler Mausantikörper	Dianova, Hamburg, Deutschland
Schweineantikörper gegen Kaninchen	Biotinkonjugiert	DAKO, Glostrup/ Dänemark
Kaninchenantikörper gegen Ziege	Meerrettichperoxidase-konjugiert	DAKO, Glostrup/ Dänemark
Ziegenantikörper gegen Kaninchen	Meerrettichperoxidase-konjugiert	DAKO, Glostrup/ Dänemark
Kaninchenantikörper gegen Maus	Biotinkonjugiert	DAKO, Glostrup/ Dänemark

2.2.1 Caspase 1

Die Entparaffinierung und Hydratation der Schnitte erfolgte durch Xylol (3x5min), durch eine absteigende Alkoholreihe mit Isopropanol 100, 80, 70 und 50% (je 5min) und durch anschließendes Waschen in destilliertem Wasser für 10min.
Die endogene Peroxidase wurde durch eine Lösung von 3ml 30%igem Wasserstoffperoxid (H_2O_2) in 250ml Methanol gehemmt. Die Objektträger wurden hierzu 30min in der Lösung belassen. Dies erfolgte zwischen den ersten beiden Waschschritten in Isopropanol. Anschließend wurden die Schnitte in PBS (3x10min) gewaschen
Vor den nachfolgenden Behandlungen wurden die Schnitte jetzt mit einem Fettstift (DAKO PEN, DAKO, Glostrup/ Dänemark) umkreist, um das Herunterlaufen der aufgetragenen Lösungen zu vermeiden.
Um unspezifische Bindungsstellen abzublocken und damit die Hintergrundfärbung zu reduzieren, wurde als nächster Schritt Normalserum (= Präimmunserum) von der Ziege in einer Verdünnung von 1:20 in PBS auf die Schnitte aufgetragen. Die Inkubationszeit betrug 1h bei Raumtemperatur in der feuchten Kammer. Dann wurde zur Verstärkung der Blockung 1% BSA (Rinderalbumin in PBS gelöst) aufgetragen und 20min inkubiert. Es folgte ein kurzer Waschvorgang in PBS.
Als Primärantikörper wurde der Antikörper ICE in einer Verdünnung von 1:100 in PBS auf die Präparate aufgebracht und in der feuchten Kammer im Kühlschrank bei ca 4°C über Nacht inkubiert.

Am darauffolgenden Tag wurden die Schnitte zunächst wieder 3x10min in PBS gewaschen.
Anschließend wurden die Präparate mit dem zweiten Antikörper (=Sekundärantikörper) überschichtet. Bei der *Caspase 1* wurde hierzu biotinkonjugierter Schweineantikörper gegen Kaninchen in einer Verdünnung von 1:200 in PBS verwendet. Die Inkubationszeit betrug 45min bei Raumtemperatur in der feuchten Kammer.
Nach 3 weiteren Waschvorgangen in PBS für je 10min folgte die Behandlung mit dem Streptavidin-Biotin-Peroxidase-Komplex (=ABC-Komplex). Dieser mußte mindestens 30 min vor Gebrauch selbst hergestellt werden, indem man auf 5ml PBS je 1 Tropfen einer Lösung A (Streptavidin) und einer Lösung B (biotinylierte Meerrettichperoxidase)

des Präparates Strept ABComplex gab und danach stehen ließ, damit sich der Komplex bilden konnte. Der ABC-Komplex wirkte 40min auf die Präparate ein.

Für den eigentlichen Färbevorgang wurde 3,3' Diaminobenzidinhydrochlorid (DAB) als chromogener Indikator verwendet. Hierzu wurde von einer Stammlösung (bestehend aus 250mg DAB auf 40 ml PBS) 2ml in 100 ml PBS gelöst und 14µl 30%iges H_2O_2 zugegeben. Die Objektträger wurden 15min in der frisch hergestellten Lösung belassen. Dieser Schritt mußte im Dunkeln erfolgen, da der verwendete chromogene Indikator sehr lichtempfindlich ist und leicht seine Wirkung verlieren kann. Nach der Färbung wurden die Schnitte 10min in Aqua dest. gegeben. Durch Gegenfärbung mit Mayer's Hämatoxylin 30% konnten die Zellkerne zur anschließenden besseren Beurteilbarkeit sichtbar gemacht werden. Gebläut wurde in H_2O und danach wurden die Präparate nochmals 10min in Aqua dest. belassen.

Die abschließende Entwässerung erfolgte in einer aufsteigenden Alkoholreihe Isopropanol 50, 80, 2x100% (je 5min) und in Xylol (3x5min).
Zum Schluß wurden die Objektträger mit Entellan eingedeckt.

2.2.2 Caspase 2 (lange Splice-Variante)

Die Entparaffinierung und Hydratation der Schnitte erfolgte wie oben beschrieben durch Xylol und Isopropanol und durch anschließendes Waschen in destilliertem Wasser.
Die endogene Peroxidase wurde wiederum durch 30%iges H_2O_2 in Methanol gehemmt (30min zwischen den ersten beiden Waschschritten in Isopropanol). Danach folgten 3 Waschschritte in PBS (je 10min).
Vor den weiteren Behandlungen wurden die Schnitte mit Fettstift umkreist.
Zur Verbesserung der Antikörperpenetration durch die Zellmembran wurde eine Pepsin-Lösung auf die Schnitte aufgetragen und damit 20min lang bei Raumtemperatur in der

feuchten Kammer inkubiert. Anschließend wurden die Schnitte erneut in PBS (3x10min) gewaschen.
Zur Abblockung unspezifischer Bindungsstellen wurde als nächster Schritt Normalserum vom Kaninchen in einer Verdünnung von 1:50 in PBS auf die Schnitte aufgetragen. Die Inkubationszeit betrug 20min bei Raumtemperatur in der feuchten Kammer. Es folgten drei Waschvorgänge in PBS für jeweils 10min. Als Primärantikörper diente der polyklonale Ziegenantikörper ICH-1L in einer Verdünnung von 1:10 in PBS. Die Schnitte wurden mit dem Antikörper über Nacht in der feuchten Kammer im Kühlschrank bei 4°C inkubiert.

Am zweiten Tag wurden die Schnitte zuerst wieder 3x10min in PBS gewaschen.
Als nächstes erfolgte die Behandlung mit Kaninchenantikörper gegen Ziege als Sekundärantikörper in einer Verdünnung von 1:200 in PBS. Die Inkubationszeit betrug 40min bei Raumtemperatur in der feuchten Kammer. Danach wurde in PBS gewaschen.

Der Färbevorgang erfolgte wie oben beschrieben mit frisch hergestellter DAB-Lösung, in der die Schnitte 15min lang im Dunkeln belassen wurden. Nach der Färbung wurden die Schnitte 10min in Aqua dest. gegeben. Zur Gegenfärbung der Zellkerne wurde Mayer's Hämatoxylin 30% verwendet und anschließend in H_2O gebläut. Danach wurden die Präparate nochmals 10 min in Aqua dest. belassen. Die abschließende Entwässerung erfolgte wieder in der aufsteigenden Alkoholreihe und in Xylol. Zum Schluß wurden die Objektträger mit Entellan eingedeckt.

2.2.3 Caspase 2 (beide Splice-Varianten)

Die Entparaffinierung und Hydratation der Schnitte erfolgte wieder durch Xylol und Isopropanol und durch anschließendes Waschen in destilliertem Wasser.
Zur Hemmung der endogene Peroxidase wurden die Präparate in 30%iges H_2O_2 in Methanol gegeben. Danach wurden die Schnitte in PBS gewaschen (3x10min) und anschließend vor den weiteren Behandlungen mit Fettstift umkreist.

Zur Abblockung unspezifischer Bindungsstellen wurde diesmal Normalserum von der Ziege in einer Verdünnung von 1:50 in PBS verwendet. Die Inkubationszeit betrug 20min bei Raumtemperatur in der feuchten Kammer. Es folgten drei Waschvorgänge in PBS für jeweils 10min. Anschließend wurde als Primärantikörper der polyklonale Kaninchenantikörper ICH-1SL in einer Verdünnung von 1:50 in PBS aufgetragen und in der feuchten Kammer im Kühlschrank bei 4°C über Nacht inkubiert:

Am folgenden Tag wurden die Schnitte zunächst erneut 3x10min in PBS gewaschen.
Als Sekundärantikörper diente ein Ziegenantikörper gegen Kaninchen in einer Verdünnung von 1:200 in PBS. Die Inkubationszeit betrug 40min bei Raumtemperatur in der feuchten Kammer. Danach wurde wieder 3x10min in PBS gewaschen.

Der Färbevorgang erfolgte nach der oben beschriebenen Vorgehensweise mit DAB und anschließender Gegenfärbung mit Mayer's Hämatoxylin 30%. Zur Entwässerung wurden die Schnitte in die aufsteigenden Alkoholreihe mit Isopropanol und in Xylol gegeben. Zuletzt wurden die Objektträger mit Entellan eingedeckt.

2.2.4 Caspase 3

Auch hier erfolgte die Entparaffinierung und Hydratation der Schnitte durch Xylol und Isopropanol und durch anschließendes Waschen in destilliertem Wasser.
Zwischen den ersten beiden Isopropanolbehandlungen wurden die Objektträger zur Hemmung der endogenen Peroxidase für 30min in 30%iges H_2O_2 in 250ml Methanol gegeben. Anschließend wurden die Schnitte in Citratpuffer im Mikrowellenherd (Siemens) 3x5min lang bei 300Watt gekocht. Nach Abkühlen der Objektträger wurden diese 3x10min in PBS gewaschen.
Zur Abblockung unspezifischer Bindungsstellen wurde Normalserum vom Kaninchen in einer Verdünnung von 1:50 in PBS verwendet. Die Inkubationszeit betrug 20min bei Raumtemperatur in der feuchten Kammer. Es folgten drei Waschvorgänge in PBS für jeweils 10min. Als Primärantikörper diente der polyklonale Ziegenantikörper CPP32 in

einer Verdünnung von 1:20 in PBS. Die Schnitte wurden damit in der feuchten Kammer im Kühlschrank bei 4°C über Nacht inkubiert.

Am nächsten Tag wurden die Schnitte zuerst 3x10min in PBS gewaschen. Darauf folgte die Inkubation mit Kaninchenantikörper gegen Ziege als Zweitantikörper in einer Verdünnung von 1:200 in PBS. Die Inkubationszeit betrug 40min bei Raumtemperatur in der feuchten Kammer. Anschließend wurde dreimal für je 10min in PBS gewaschen.
Die Färbung, Gegenfärbung, Wässerung und Eindeckung erfolgte nach oben beschriebener Vorgehensweise.

2.2.5 Proliferationsmarker Ki67

Die Entparaffinierung und Entwässerung erfolgte wie oben beschrieben in Xylol und Isopropanol und anschließendem Spülen in Aqua dest.
Nach der Dehydration wurden die Präparate im Mikrowellenherd bei 900Watt 3x10 min lang in Citratpuffer gekocht und danach ca 15-20min zum Abkühlen stehen gelassen.
Nach dreimaligem Waschen in PBS wurden die unspezifischen Bindungsstellen mit Normalserum vom Kaninchen in einer Verdünnung von 1:5 in PBS abgeblockt.
Die Inkubationsdauer betrug 40 min bei Raumtemperatur in der feuchten Kammer
Direkt im Anschluß daran wurde zur Verstärkung der Blockung 1%iges BSA (Rinderalbumin in PBS gelöst) aufgetragen und wieder 20 min inkubiert. Danach wurde der Primärantikörper aufgetragen. Hierfür wurde der monoklonale Mausantikörper MIB-1 in einer Verdünnung von 1:200 in PBS verwendet. Die Inkubation fand wieder über Nacht bei 4°C im Kühlschrank in der feuchten Kammer statt.

Am nächsten Tag wurden die Schnitte zuerst dreimal je 10min in PBS gewaschen.
Anschließend wurde als Sekundärantikörper biotinkonjugierter Kaninchenantikörper in einer Verdünnung von 1:200 in PBS auf die Schnitte aufgebracht. Nach dem Waschen folgte wie bei der *Caspase 1* die Behandlung mit dem Streptavidin-Biotin-Peroxidase-Komplex (=ABC-Komplex). Dieser wirkte 40 min auf die Präparate ein.

Die Färbung und Gegenfärbung wurde nach oben genannter Methode vorgenommen. Allerdings wirkte bei der MIB-1-Färbung das DAB etwas länger ein, nämlich 20 statt 15 min. Auch die Dehydratation entsprach der oben ausgeführten Methode. Eingedeckt wurden die Objektträger mit Entellan.

Die Positivkontrollen aus Pankreasgewebe wurden bei allen Fällen exakt gleich wie die Schnitte der Kopf-Hals Tumoren behandelt. Bei den Negativkontrollen, die von einem Großteil der Schnitte angefertigt wurden, wurde die Inkubation mit dem Primärantikörper weggelassen und statt dessen nur PBS aufgetragen, um das Austrocknen der Präparate über Nacht zu verhindern.

2.3 Western-Blot

Tab.2.4: Verwendete Reagenzien und Lösungen:

Triton X-100		Sigma Chemical Co, St. Louis
EDTA	Ethylenediamine-tetraacetic acid	Sigma Chemical Co, St. Louis
Trypsininhibitor		Sigma Chemical Co, St. Louis
Aprotinin		Sigma Chemical Co, St. Louis
Liupeptin		Sigma Chemical Co, St. Louis
Pepstatin		Sigma Chemical Co, St. Louis

N-Ethylmaleimid		Sigma Chemical Co, St. Louis
Laemmlipuffer	Sample Buffer Laemmli	Sigma Chemical Co, St. Louis
Rainbowmarker	1:1 in Laemmlipuffer 10 min bei 95°C gekocht aliquotiert zu je 30µl	Amersham Life Science, Buckinghamshire / England
SDS 10%	10g Natriumdodecylsulfat 100ml a.d.	Fluka Chemie AG, Buchs
APS 10%	1g Ammoniumperoxy-disulfat 10ml a.d.	Sigma Chemical Co, St. Louis
Acrylamid 30%	gebrauchsfertige, gas-stabilisierte, wäßrige 30% Acrylamidstammlsg. mit 0,8% Bisacrylamid	Carl Roth GmbH & Co, Karlsruhe
Temed	N,N,N',N'-Tetramethylethylendiamin	Sigma Chemical Co, St. Louis
Tris	Trishydroxymethylamino-methan	Merck, Darmstadt
$Tween_{20}$	Polyoxyethylensorbit-Monolaurat	Sigma Chemical Co, St. Louis
Glycin		Sigma Chemical Co, St. Louis
Skinmilk 5% (SM5%)	10g Magermilchpulver 200ml PBS 1x 400µl $Tween_{20}$	Fluka Chemie AG, Buchs

Tab.2.5: selbsthergestellte Puffer und Gele

Lysispuffer	20mM Tris 1% Triton x-100 1mM EDTA 10µg/ml Trypsininhibitor 2µg/ml Aprotinin 2µg/ml Liupeptin 2µg/ml Pepstatin 1mM N-ethylmaleimid
PBS 10x	80mM Na_2HPO_4 20mM NaH_2PO_4 100mM NaCl 1000ml a.d. pH 7,5
PBS 1x	100ml PBS 10x 900ml a.d.
Trenngelpuffer 4x	18g Tris 100ml a.d pH 8,8.
Trenngel	2,5ml Trenngelpuffer (4x) 0,1ml SDS (10%) 5,0ml Acrylamid 2,4ml aqua dest. 50µl APS (10%) 5µl Temed
Sammelgelpuffer	6g Tris 100ml a.d. pH 6,8

Sammelgel	1,25ml Sammelgelpuffer (4x) 0,05ml SDS 2,5ml Acrylamid 3,2ml aqua dest. 100µl APS 10µl Temed
Elektrophoresepuffer 1x	14,42g Glycin 1,0g SDS 3,0g Tris 1000ml a.d. pH 8,3
Kathodenpuffer	3.03g Tris Base 5,26g 6-Aminohexansäure 200ml Methanol 1000ml a.d.
Anodenpuffer I	3,63g Tris 200ml Methanol 1000ml a.d
Anodenpuffer II	36,3g Tris 200ml Methanol 1000ml a.d.

Tab.2.6: verwendete Antikörper

ICE p10	Polyklonaler Kaninchenantikörper	Santa-Cruz biotechnology, Heidelberg
CPP32	Polyklonaler Ziegenantikörper	Santa-Cruz biotechnology, Heidelberg
Anti-Maus-Immunglobulin	Meerrettichperoxidase-konjugiert	Santa-Cruz biotechnology, Heidelberg
Kaninchenantikörper gegen Ziege	Meerrettichperoxidase-konjugiert	DAKO, Glostrup/ Dänemark

Für die Herstellung der Gewebeproteinlysate wurde das tiefgefrorene Gewebe unter Stickstoffzugabe mit dem Mörser zerkleinert, wobei ein Auftauen des Gewebes vermieden wurde. Das zerkleinerte Gewebe wurde zusammen mit 200µl Lysispuffer (Herstellung nach Rezept s. Tab.2.5) in 2ml Eppendorfhütchen gegeben und vermischt. Es folgte eine Inkubationszeit von 1h auf Eis auf dem Wipper. Anschließend wurde das Gemisch 10 min lang bei 1300 Umdrehungen/min zentrifugiert und dann der Überstand abpipettiert. 15µl des Überstands wurden wurden 1:1 mit Laemmlipuffer versetzt und ca 5min bei 95°C inkubiert. Bis zur Verwendung wurden die fertigen Lysate auf Eis gestellt bzw. die Aliquots vor Zugabe des Lämmlipuffers für eine spätere Anwendung tiefgefroren.

Nach Reinigung und Zusammensetzen der Gelkammer wurde das Trenngel für zwei Kammern hergestellt (s. Tab.2.5).
3,5-4ml davon wurden zügig in jede Kammer eingefüllt und anschließend mit ca 100µl Butanol überschichtet. Die Polymerisation dauerte 30-40min. Danach wurde das Butanol mit aqua dest. abgespült und das restliche Wasser mit einem Papier abgesaugt.
Danach erfolgte die Herstellung des Sammelgels nach oben genanntem Rezept (Tab.2.5). Sofort nach der Zubereitung wurde das Gel in den noch verbleibenden Kammerraum eingefüllt, die Kammern damit bis zum oberen Rand gefüllt und dann der Geltaschenkamm unverzüglich blasenfrei eingesetzt. Die Polymerisation dauerte ca 30min.
Anschließend konnte der Kamm vorsichtig herausgezogen und die verbleibenden Geltaschen gegebenenfalls mit der Pipettenspitze ausgerichtet werden. Die Taschen wurden mehrmals mit Elektrophoresepuffer gespült und dann vollständig aufgefüllt. Ihr Austrocknen mußte dabei vermieden werden. Im Anschluß daran wurden die Kammern auf die vorgesehene Halterung des Elektrophoreseapparates gesetzt und der Hohlraum in der Mitte bis zum Rand mit Elektrophoresepuffer gefüllt.
Das Einfüllen der Proben erfolgte vorsichtig mit einer flexiblen Pipettenspitze. In die erste Tasche wurde der Rainbowmarker gegeben. Es folgten die Proteinlysate aus Plattenepithelkarzinomen und aus gesundem Gewebe. In die letzte Tasche wurde eine Positivkontrolle einpipettiert. Pro Tasche wurde 27µl der jeweiligen Probe eingesetzt.
Danach wurde die Halterung mit den Kammern in den Elektrophoreseapparat eingesetzt, dieser ca 5cm hoch mit Elektrophoresepuffer aufgefüllt und anschließend mit der Stromquelle verbunden. Es wurde eine Spannung von zunächst 200 V angelegt,

bis sich Rainbowmarker und Proben am Rand zum Trenngel gesammelt hatten. Für die eigentliche Proteintrennung im Trenngel wurde die Spannung auf 160 V erniedrigt. Die vollständige Isolierung dauerte etwa 1h.

Nach der Proteintrennung wurden die Kammerglasplatten ausgebaut und die obere jeweils vorsichtig vom Gel gelöst. Das Sammelgel mußte ebenfalls sorgfältig mit einem Skalpell oder dem Rand der Glasplatte abgetrennt werden, so daß nur die Trenngelplatte mit der darauf stattgefundenen Proteinisolierung zur weiteren Verwendung verblieb.

Für das Blot-Sandwich wurden Filterpapier und Cellulosemembran etwa in Größe des Trenngels zurechtgeschnitten und rechtzeitig (ca 15min vorher) in Puffer eingelegt.

Für zwei Gele gab man in eine erste Schale mit Kathodenpuffer 6 Filterblätter, in eine zweite Schale mit Anodepuffer I 3 Filterblätter, 1 Blot-Folie, 3 Filterblätter, 1 Blot-Folie in eben dieser Reihenfolge und in eine dritte Schale mit Anodepuffer II wiederum 6 Filterblätter.

Pro Gel wurden zunächst 2 Filterblätter aus der mit Kathodenpuffer gefüllten ersten Schale entnommen und einzeln blasenfrei auf die Elektrodenplatte aufgelegt. Das dritte Filterpapier diente dazu, das Gel von der Glasplatte zu nehmen, kurz in Kathodenpuffer zu tränken und dann mit dem Gel nach oben auf die Elektrodenplatte aufzulegen. Es folgten eine Blotfolie und 3 Filterblätter aus der Anodepuffer I-Schale. Als letztes kamen 3 Filterpapiere aus der Anode II-Schale (s.Abb.2.1).

Dann wurde der Deckel aufgesetzt, dieser mit der Anode und die Grundplatte mit der Kathode des Stromgerätes verbunden.

Abb.2.1: Schema des Blot-Sandwichs:

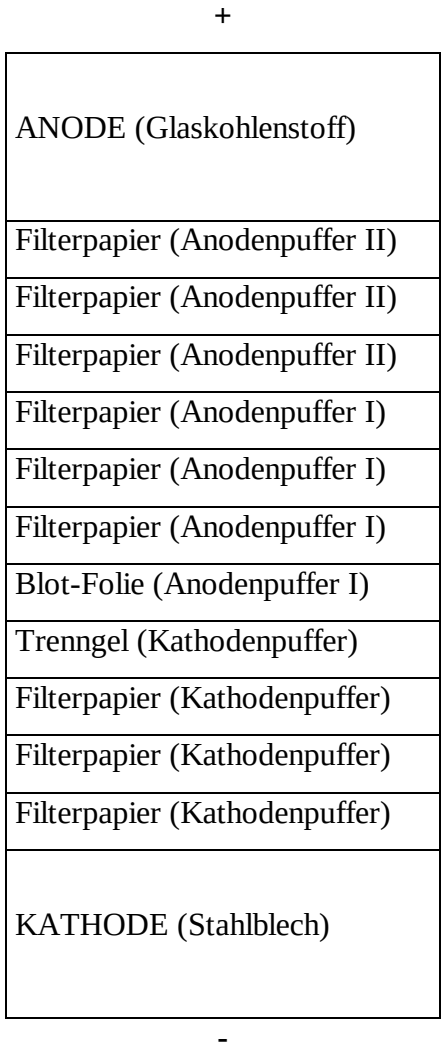

Die Berechnung der Spannung in mA erfolgte nach der Formel *Fläche x 0,8mA x 2* und betrug ca 75mA (= 6V). Sie wurde über eine Laufzeit von 60min angelegt. Danach wurde der nun auf der Folie sichtbare Rainbowmarker abgetrennt und aufbewahrt.
Zum Abblocken unspezifischer Bindungsstellen wurde die Blot-Folie über Nacht bei 4°C in 5%ige Skinmilk eingelegt.

Am nächsten Tag erfolgte zuerst die Behandlung mit dem Primärantikörper. Zum Nachweis der *Caspase1* wurde der polyklonale Kaninchen-Antikörper ICE p10 verwendet. Der Antikörper war in einer Verdünnung von 1:250 in 10ml 5%iger Skinmilk gelöst.

Dem Nachweis der *Caspase 3* diente der bereits bei der Immunhistochemie angewendete polyklonale Ziegenantikörper CPP32 in einer Verdünnung von 1:400. Die Verdünnung wurde in beiden Fällen nach Austestung unterschiedlicher Dilutionen festgelegt. Die Blotfolie wurde in eine flache Schale mit der jeweiligen Antikörper-Lösung gegeben und mit ihr 1h auf dem Wipper inkubiert.

Im Anschluß wurde die Folie in 1%igem Tween (10ml $Tween_{20}$ auf 1000ml PBS 1x) gewaschen (2x kurz, 1x 15min, 1x 10min).

Danach erfolgte die Inkubation mit dem Sekundärantikörper, bei dem es sich im Falle von *Caspase1* um Anti-Maus-Immunglobulin, bei der *Caspase 3* um Kaninchenantikörper gegen Ziege handelte, und der zur späteren Visualisierung mit Peroxidase konjugiert war. Die Antikörper waren bei 4°C aufbewahrt und wurden in einer Verdünnung von 1:2500 in 10ml 5%iger SM angewandt. Die Einwirkzeit betrug ebenfalls 1h auf dem Wipper.

Es folgten erneut mehrere Waschgänge (2x kurz, 1x 30min, 2x 15min), diesmal in 0,2%igem Tween (2ml $Tween_{20}$ auf 1000ml PBS 1x).

Gleichzeitig konnte schon die Vorbereitung der Filmkasette erfolgen, indem man eine Klarsicht-Doppelfolie einlegte und darin befestigte.

Die Darstellung der an den Sekundärantikörper gekoppelten Peroxidase erfolgte durch Chemielumineszenz (ECL-System) mit Luminophor Luminol (3-Aminophthalhydrazid). Hierfür wurde für jede Folie eine Mischung aus 1ml Reagenz I und 1ml Reagenz II des ECL-Kit-Systems (Amersham Life Science, Buckinghamshire, England) hergestellt, diese 2ml jeweils auf eine Blot-Folie aufpipettiert und 60 sec inkubiert. Nach Abtropfen wurde die Folie sorgfältig blasenfrei in die Filmkasette eingelegt und der Deckel geschlossen.

In der Dunkelkammer legte man den Film auf die Folie und schloß die Kasette erneut.

Danach blieb der Film im Kühlschrank bei 4°C über unterschiedlich lange Zeitspannen auf der Blot-Folie liegen.

Anschließend fand die Entwicklung des Films in der Dunkelkammer statt.

Als Positivkontrollen wurden beim Nachweis von ICE THP-1-Zelkulturen (Zelltyp: humane akute myeloische Leukämie; DSMZ, Braunschweig) verwendet. Diese wurden wie die übrigen Proben mit Lysispuffer versetzt. Zum Nachweis der inaktiven 45kDa-Vorstufe wurde der Autolyseinhibitor N-Ethylmaleimid zugegeben (THP-1_0-Zellen),

zum zusätzlichen Nachweis der aktiven 10 und 20kDa-Untereinheiten wurde auf diesen Inhibitor verzichtet und die Zellen erst nach einer Inkubationszeit von 24h bei Raumtemperatur verwendet, so dass durch autolytische Spaltung die aktiven Untereinheiten von ICE entstanden waren und im Western-Blot dargestellt werden konnten (THP-1_{24}-Zellen).
Als Positivkontrolle beim Proteinnachweis von CPP32 dienten Jurkat-Zellkulturen (Zelltyp: akute lymphatische T-Zell-Leukämie; DSMZ, Braunschweig), welche sowohl die inaktive 32kDa-Vorstufe,als auch die aktiven Untereinheiten aufweisen.

Zur Überprüfung der Proteinbeladung der einzelnen Zellysate wurde ein Westernblot mit ß-Actin ebenfalls nach oben genanntem Verfahren durchgeführt.

2.4 Auswertung und Statistik

Die Expression der untersuchten Caspasen und des Proliferationsmarkers wurde anhand des Färbeindexes gemessen. Als Färbeindex wurde der prozentuale Anteil der Zellen mit positivem Reaktionsprodukt bezogen auf die Gesamtzahl ausgezählter Zellen in den jeweiligen Präparaten definiert. Es wurden pro Präparat 10 Gesichtsfelder (etwa 600-800 Zellen) unter dem Mikroskop bei 400facher Vergrößerung ausgezählt.
Als positives Reaktionsprodukt wurde eine deutliche Braunfärbung des Zytoplasmas oder des Zellkerns oder beider Komponenten gewertet.

Die Auswertung erfolgte über den Vergleich der Mittelwerte der Färbeindices in den untersuchten Gruppen (z.B. gesundes Gewebe und Tumoren).
Der jeweilige p-Wert wurde nach Mann-Whitney (U-Test) für zwei unverbundene Vergleichsgruppen mit dem Programm WinSTAT für Ecel, Vers.1999.3 (Microsoft Office 1997) berechnet.

Zur Untersuchung der Ergebnisse auf mögliche Korrelationen wurde der jeweilige Korrelationskoeffizient nach dem Pearson-Test (WinSTAT für Ecel, Vers.1999.3, Microsoft Office 1997) ermittelt.

Die Einflussnahme des Faktors Patientenalter auf das Untersuchungsergebnis wurde nach graphischer Darstellung der einfachen Regression beurteilt (Winstat für Excel Vers.1999.3, Microsoft Office 1997).

3 Ergebnisse

3.1 Immunhistochemie

3.1.1 Caspase 1 (ICE)

In fast allen untersuchten Geweben konnte eine positive Immunreaktion für *Caspase 1* festgestellt werden.
Meist wiesen die positiven Zellen eine mittelstarke Färbung im Zytosol auf. In gesunder Schleimhaut stellten sich immunreaktive Zellen hauptsächlich in der mittleren Epithelschicht dar. Das angeschnittene Muskelgewebe wies eine mittelstarke Färbung des Zytoplasmas auf. Einzelne Granulozyten imponierten teilweise durch deutliche Reaktionsprodukte im Zellkern und im Zytoplasma, Lymphozyten wiesen meist eine deutliche Anfärbung des Zytoplasmas und des Zellkerns auf. Gut differenziertes Drüsengewebe zeigte keine positive Immunreaktion, wohingegen Drüsenausführungsgänge und Zellen von Gefäßendothelien deutliche Reaktionsprodukte aufwiesen. In den Karzinomen stellten sich über das ganze Präparat dispers verteilte Zellen mit positiver Zytosolreaktion dar und im Tumorzentrum fanden sich Zellcluster mit kräftigerer Anfärbung. Bei einigen Zellen wurde das Zytoplasma und auch der Zellkern sehr stark angefärbt. In den Adenokarzinomen fanden sich insgesamt häufiger Zellen mit deutlicher Färbung auch des Zellkerns als in den Plattenepithelkarzinomen, v.a. in den noch erhaltenen Drüsenausführungsgängen (s.Abb.3.1).

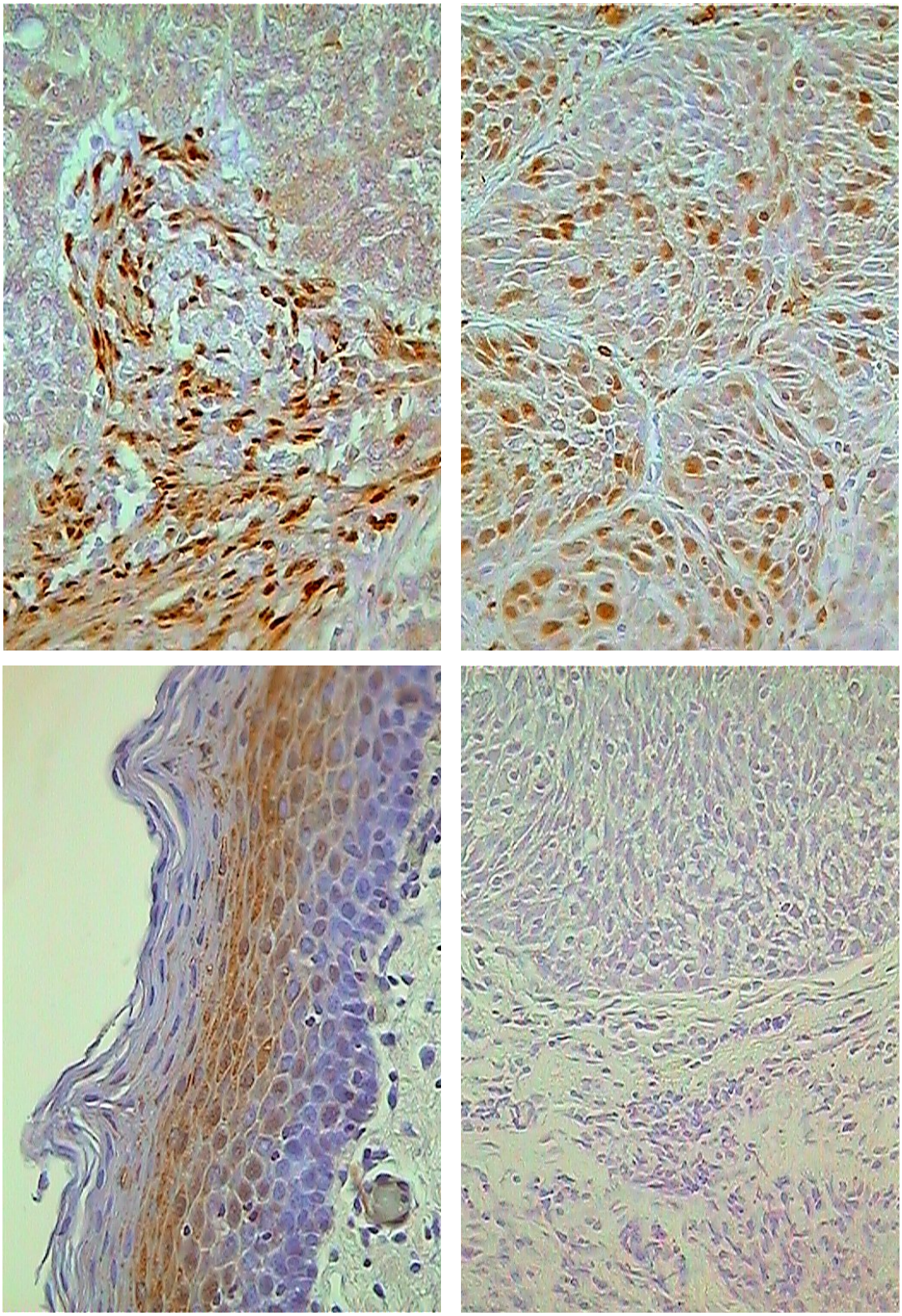

Abb.3.1: ICE-Färbung
Immunhistochemische Reaktionsprodukte für ICE in Tumoren und gesunder Schleimhaut des Kopf-/Hals-Bereichs:
Adenokarzinom (links oben), Plattenepithelkarzinom (rechts oben), gesunde Schleimhaut (links unten), Karzinom als Negativkontrolle (rechts unten); 400fache Vergrößerung

Bezüglich des Anteils reaktionspositiver Zellen im untersuchten Gewebe konnten Unterschiede sowohl zwischen den verschiedenen Karzinomarten als auch zwischen Karzinomgewebe und gesunder Schleimhaut festgestellt werden.

In den Karzinomgeweben zeigten deutlich mehr Zellen positive Reaktionsprodukte für ICE (38,4 ± 14,3%) als in den gesunden Kontrollgeweben (18,6 ± 13,2% , $p<0,005$), s.Tab.3.1, Abb.3.2.

Tab.3.1:
Färbeindex für ICE in gesundem Gewebe und in Tumoren (Adeno- und Plattenepithelkarzinomen) des Kopf-/Hals-Bereichs.
N = Anzahl der untersuchten Gewebe; Färbeindex = prozentualer Anteil der Zellen mit positiven Reaktionsprodukten für ICE (Mittelwert); Std.Abweichung = Standardabweichung des Färbeindex.

	N	**Färbeindex (%)**	**Std.Abweichung (%)**
Gesund	12	18,6	13,2
Tumor	34	38,4	14,3
Gesamt	46	33,2	16,4

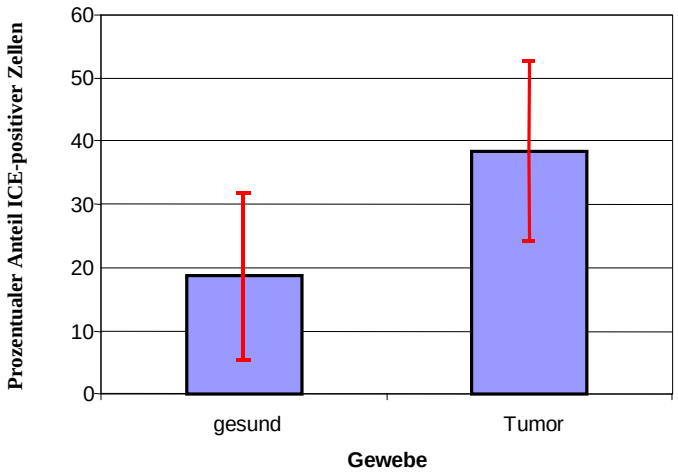

Abb.3.2: Färbeindices für ICE
Positive Reaktionsprodukte für ICE in gesundem Gewebe und in Tumorgeweben.
y-Achse = prozentualer Anteil ICE-positiver Zellen als Mittelwert ± Standardabweichung; gesund = gesundes Gewebe aus dem Kopf-/Hals-Bereich;
Tumor = Gewebe von Plattenepithel- und Adenokarzinomen des Kopf-/Hals-Bereichs.

Bei den Adenokarzinomen fand sich ein geringgradig höherer Färbeindex für ICE (42 ± 21,7%) als bei den Plattenepithelkarzinomen (37,1 ± 10,9%, p=0,3), s.Tab.3.2.

Tab.3.2:
Färbeindex für ICE in Adeno- und Plattenepithelkarzinomen des Kopf-/Hals-Bereichs.
N = Anzahl der untersuchten Gewebe; Färbeindex = prozentualer Anteil der Zellen mit positiven Reaktionsprodukten für ICE (Mittelwert); Std.Abweichung = Standardabweichung des Färbeindex.

	N	**Färbeindex (%)**	**Std.Abweichung (%)**
Adeno-Ca	9	42,0	21,7
Plattene.-Ca	25	37,1	10,9
Gesamt	34	38,4	14,3

Der Färbeindex für ICE wies keine Korrelation zum Färbeindex einer der anderen Caspase-Färbungen oder der Färbung mit MIB-1 zur Darstellung proliferierender Zellen auf. Es zeigte sich in den untersuchten Tumorpräparaten kein Zusammenhang zwischen dem Färbeindex für ICE und dem Tumorstadium.
Es bestand auch keine positive oder negative Korrelation zwischen Färbeindex und Tumorgrad.
Bei der Auswertung der gesunden Vergleichsgruppe auf Abhängigkeit der Anzahl reaktionspositiver Zellen für ICE vom Alter der untersuchten Person fand sich kein Zusammenhang zwischen dem Färbeindex und dem Alter.

3.1.2 Caspase 2, lange Splicevariante (ICH-1L)

ICH-1L wurde in allen untersuchten Geweben exprimiert. Im gesunden Kontrollgewebe fand die Hauptimmunreaktion ähnlich wie bei der *Caspase 1* in der mittleren Epithelschicht statt. Im Anschnitt befindliches Muskelgewebe wies auch bei dieser Färbung eine positive Reaktion im Zytoplasma auf. Vereinzelte Lymphozyten fielen

durch eine deutliche positive Reaktion des Zellkerns auf. Das Drüsengewebe war frei von Anfärbung, während in den Drüsenausfürungsgänge teilweise eine starke Anfärbung des Zytoplasmas gefunden wurde. Die Karzinome zeigten über das ganze Präparat verteilte Tumorzellen mit Anfärbung des Zellplasmas. Teilweise bildeten die positiven Zellen Zellcluster. Es fanden sich nur sehr vereinzelt Zellen mit Anfärbung des Zellkerns. Dispers gelegene Zellen mit besonders ausgeprägten Reaktionsprodukten für ICH-1L wie bei der ICE-Färbung zeigten sich hier nicht. (s.Abb.3.3).

Es zeigten sich in den Tumoregeweben mehr Zellen mit positiven Reaktionsprodukten für ICH-1L (38,8 ± 16 ,2%) als in normaler Schleimhaut (33,0 ± 8 ,3%, p=0,1), s.Tab.3.3.

Tab.3.3:
Färbeindex für ICH-1L in gesundem Gewebe und in Tumoren (Adeno- und Plattenepithelkarzinomen) des Kopf-/Hals-Bereichs.
N = Anzahl der untersuchtenGewebe; Färbeindex = prozentualer Anteil der Zellen mit positiven Reaktionsprodukten für ICH-1L (Mittelwert); Std.Abweichung = Standardabweichung des Färbeindex.

	N	**Färbeindex (%)**	**Std.Abweichung (%)**
Gesund	12	33,0	8,3
Tumor	33	38,8	16,2
Gesamt	45	37,2	14,7

Eine sehr hohe Repräsentation positiver Reaktionsprodukte für ICH-1L fand sich in den Adenokarzinomen (53,4 ± 4 ,0 % positive Zellen) verglichen mit den Plattenepithelkarzinomen (33,3 ± 15,7% positive Zellen, p=0,00003), s.Tab.3.4.

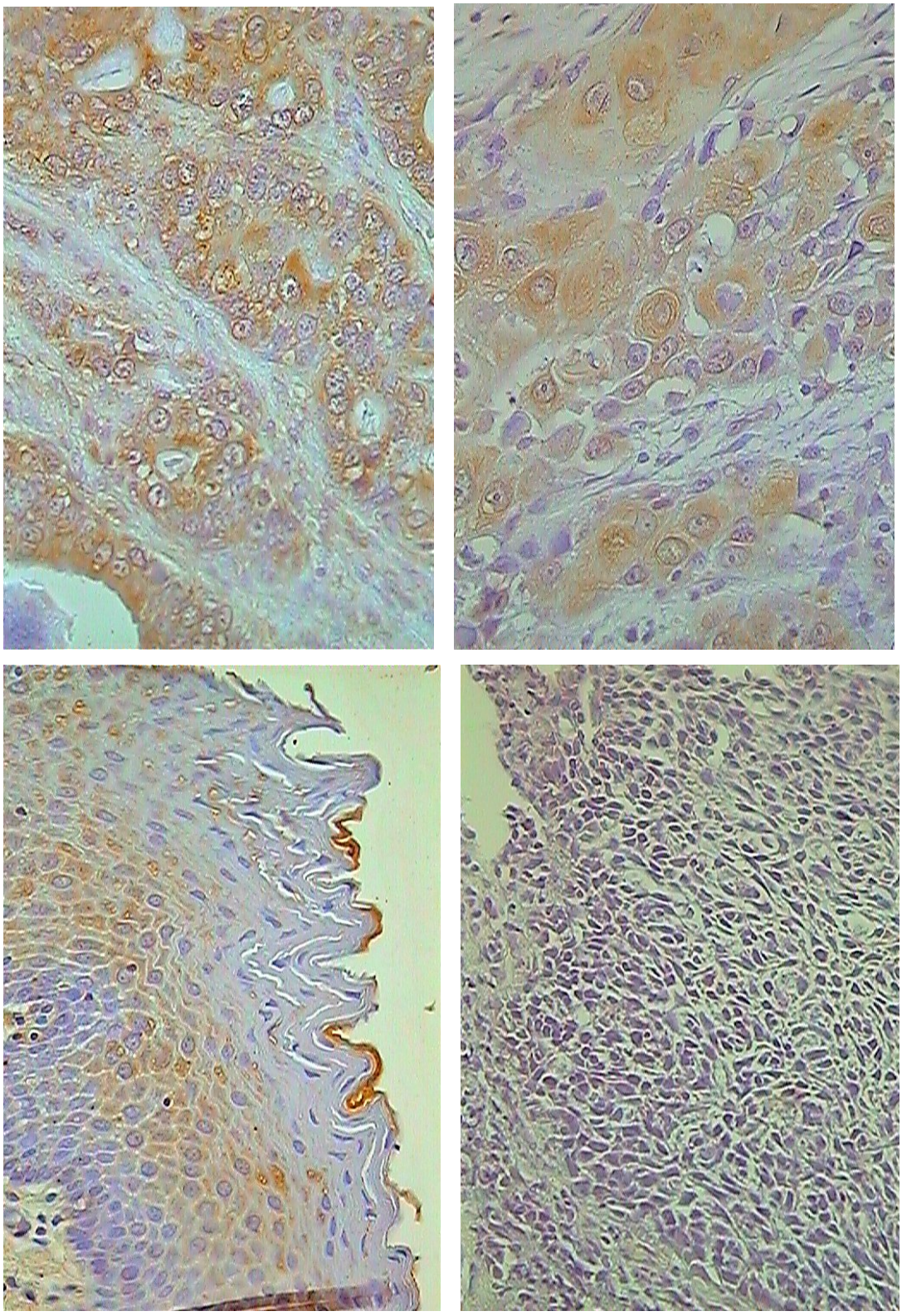

Abb.3.3: ICH-1L-Färbung
Immunhistochemische Reaktionsprodukte für ICH-1L in Tumoren und gesunder Schleimhaut des Kopf-/Hals-Bereichs:
Adenokarzinom (links oben), Plattenepithelkarzinom (rechts oben), gesunde Schleimhaut (links unten), Karzinom als Negativkontrolle (rechts unten); 400fache Vergrößerung

Tab.3.4:
Färbeindex für ICH-1L in Adeno- und Plattenepithelkarzinomen des Kopf-/Hals-Bereichs.
N = Anzahl der untersuchten Gewebe: Färbeindex = prozentualer Anteil der Zellen mit positiven Reaktionsprodukten für ICH-1L (Mittelwert); Std.Abweichung = Standardabweichung des Färbeindex.

	N	**Färbeindex (%)**	**Std.Abweichung (%)**
Adeno-Ca	9	53,4	4,0
Plattene.-Ca	24	33,3	15,7
Gesamt	33	38,7	16,2

Die ICH-1L-Färbung zeigte keine Korrelation zur Immunreaktion der anderen Caspasen. Auch zum Proliferationsmarker MIB-1 bestand kein eindeutiger Zusammenhang.
Ebensowenig fand sich ein Zusammenhang zum Tumorstadium oder zum Tumorgrad.
Es bestand auch keine Abhängigkeit des Färbeindexes vom Alter des Patienten bei der tumorfreien Vergleichsgruppe.

3.1.3 Caspase 2, beide Splicevarianten (ICH-1SL)

Die Anwendung von ICH-1SL rief keine ausgeprägte Färbung der Zellen hervor. Stellenweise waren die Reaktionsprodukte nur sehr schwach erkennbar. Bei 19 der untersuchten Gewebe (11 davon Plattenepithelkarzinome, 3 Adenokarzinome und 5 gesunde Mucosa) konnte keine Färbung festgestellt werden. In den angefärbten Präparaten entsprach das Färbeverhalten der Zellen dem Färbeverhalten für ICH-1L (s.Abb.3.4).

Zellen mit positiven Reaktionsprodukten für ICH-1SL wurden sowohl in Tumoren (6,4 ± 11,7%) als auch in normaler Schleimhaut (9,8 ± 11,2%) gefunden (p=0,2), s.Tab.3.5.

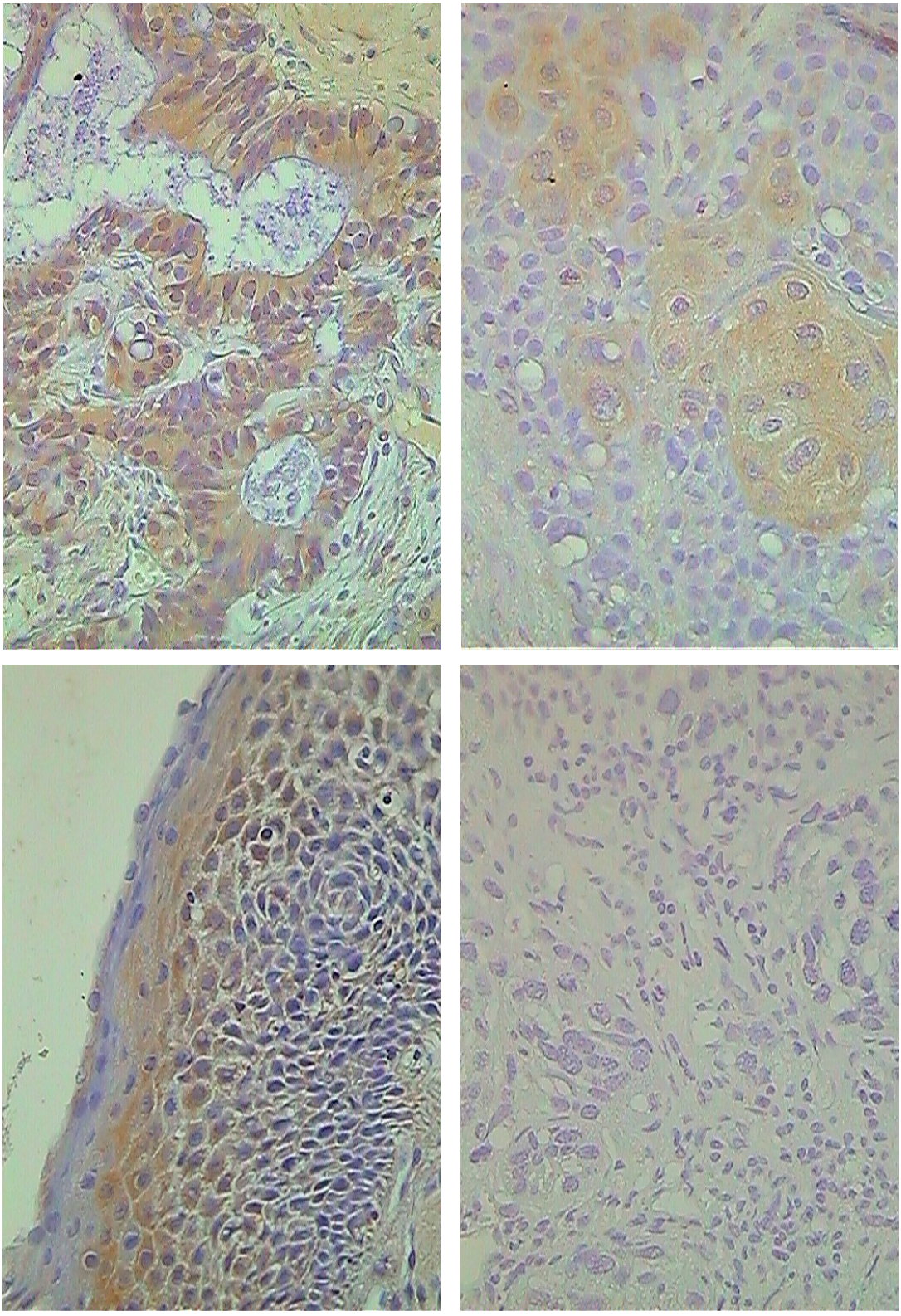

Abb.3.4: ICH-1SL-Färbung
Immunhistochemische Reaktionsprodukte für ICH-1SL in Tumoren und gesunder Schleimhaut des Kopf-/Hals-Bereichs:
Adenokarzinom (links oben), Plattenepithelkarzinom (rechts oben), gesunde Schleimhaut (links unten), Karzinom als Negativkontrolle (rechts unten); 400fache Vergrößerung

Tab.3.5:
Färbeindex für ICH-1SL in gesundem Gewebe und in Tumoren (Adeno- und Plattenepithelkarzinomen) des Kopf-/Hals-Bereichs.
N = Anzahl der untersuchten Präparate; Färbeindex = prozentualer Anteil der Zellen mit positiven Reaktionsprodukten für ICH-1SL (Mittelwert); Std.Abweichung = Standardabweichung des Färbeindex.

	N	**Färbeindex (%)**	**Std.Abweichung (%)**
Gesund	13	9,8	11,2
Tumor	35	6,4	11,7
Gesamt	48	7,3	11,5

In Plattenepithelkarzinomen zeigten 5,7 ± 12,3 % der Zellen positive Reaktionsprodukte für ICH-1SL und in Adenokarzinomen 8,4 ± 10,0 % der Zellen (p=0,3), s.Tab.3.6.

Tab.3.6:
Färbeindex für ICH-1L in Adeno- und Plattenepithelkarzinomen des Kopf-/Hals-Bereichs.
N = Anzahl der untersuchten Gewebe; Färbeindex = prozentualer Anteil der Zellen mit positiven Reaktionsprodukten für ICH-1SL (Mittelwert); Std.Abweichung = Standardabweichung des Färbeindex.

	N	**Färbeindex (%)**	**Std.Abweichung (%)**
Adeno-Ca	9	8,4	10,0
Plattene.-Ca	26	5,7	12,3
Gesamt	35	6,4	11,7

Es fand sich keine Korrelation zu den anderen untersuchten Caspasen und auch nicht zu dem Proliferationsmarker MIB-1.

Ein Zusammenhang zwischen der Anzahl von Zellen mit positiven Reaktionsprodukten für ICH-1SL und dem Tumorstadium oder dem Tumorgrad bestand ebenfalls nicht.

Ebenso zeigte sich bei den gesunden Geweben keine Abhängigkeit des erreichten Färbeindexes vom Alter der Person.

3.1.4 Caspase 3 (CPP32)

Bei der Immunhistochemischen Färbung mit CPP32 fanden sich in normaler Mucosa nur selten und unregelmäßig Zellen mit positiven Reaktionsprodukten. Diese waren dann vor allem in der unteren und in der äußersten Zellschicht des Epithels lokalisiert. Muskelgewebe zeigte wie bei den anderen Caspase-Färbungen eine positive Reaktion des Zytoplasmas. Lymphozyten imponierten meist durch eine deutlich positive Reaktion, ebenso wie einzelne Granulozyten. Auffällig war auch die deutliche Expression von CPP32 in Lymphfollikeln, in denen die Zellen eine starke Anfärbung des Zytosols boten. Das gut differenzierte Drüsengewebe war reaktionsfrei, während Drüsenausführungsgänge eine mittelstarke Färbung zeigten. In den untersuchten Tumorpräparaten fanden sich flächige Areale mit Tumorzellen, die positive Immunreaktion im Zytosol aufwiesen. Teilweise bildeten die positiven Zellen Cluster. Nur wenige Zellen wiesen eine Anfärbung auch des Zellkerns auf. Die Adenokarzinome zeigten mehr Zellen mit Anfärbung des Zellkerns und dispers verteilte Zellen mit intensiver Zellkern- und Zellplasma-Färbung. (s.Abb.3.5).

Zellen mit positiver Immunreaktion wurden häufiger in Karzinomen (46,6 ± 18,6 % der ausgezählten Zellen) als in gesundem Gewebe (14,8 ± 10,4 %) sichtbar (p=0,00005), s.Tab.3.7, Abb.3.6.

Tab.3.7:
Färbeindex für CPP32 in gesundem Gewebe und in Tumoren (Adeno- und Plattenepithelkarzinomen) des Kopf-/Hals-Bereichs.
N = Anzahl der untersuchten Gewebe; Färbeindex = prozentualer Anteil der Zellen mit positiven Reaktionsprodukten für CPP32 (Mittelwert); Std.Abweichung = Standardabweichung des Färbeindex.

	N	Färbeindex (%)	Std.Abweichung (%)
Gesund	11	14,8	10,4
Tumor	33	46,6	18,6
Gesamt	44	38,6	21,8

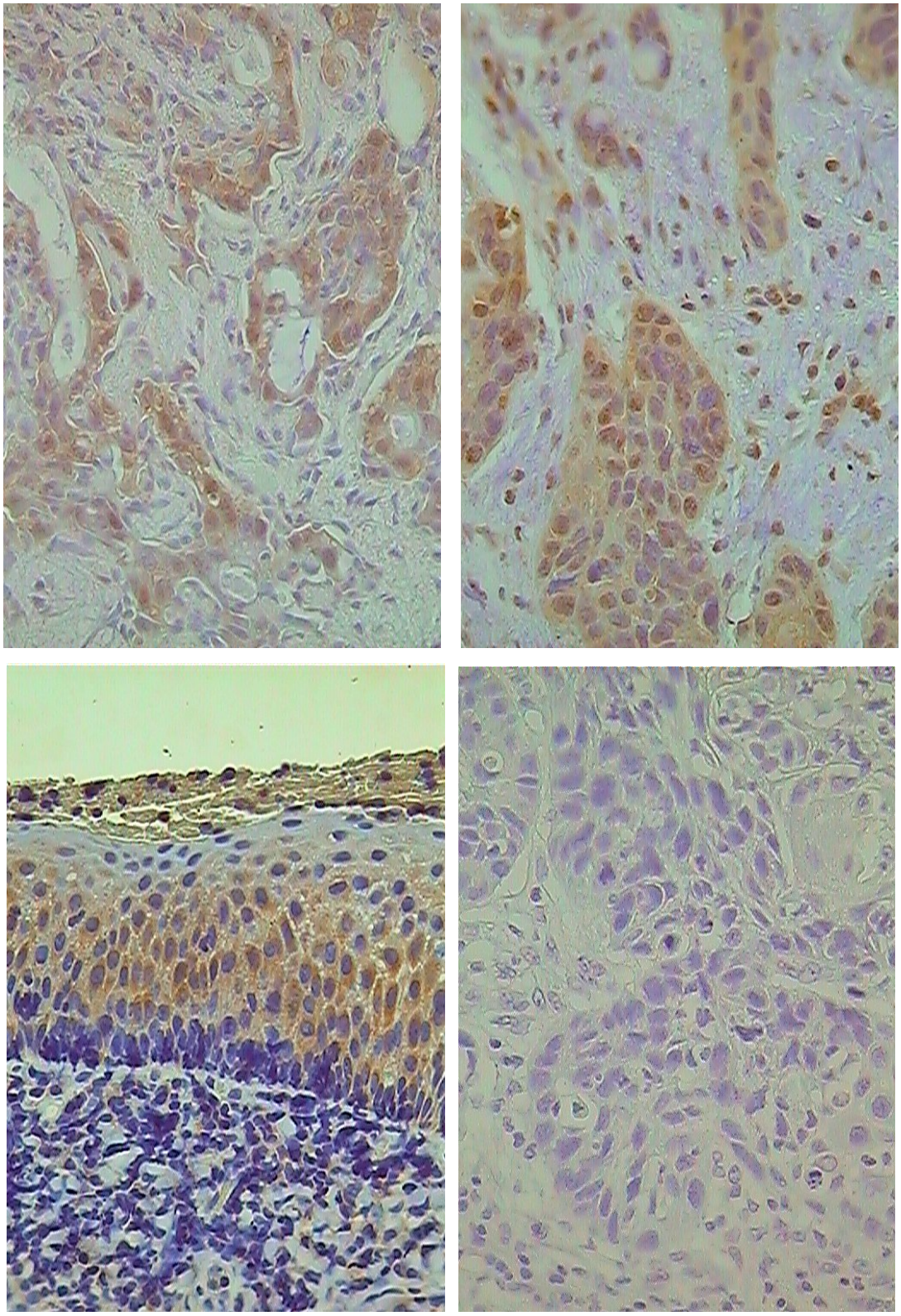

Abb.3.5: CPP32-Färbung
Immunhistochemische Reaktionsprodukte für CPP32 in Tumoren und gesunder Schleimhaut des Kopf-/Hals-Bereichs:
Adenokarzinom (links oben), Plattenepithelkarzinom (rechts oben), gesunde Schleimhaut (links unten), Karzinom als Negativkontrolle (rechts unten); 400fache Vergrößerung

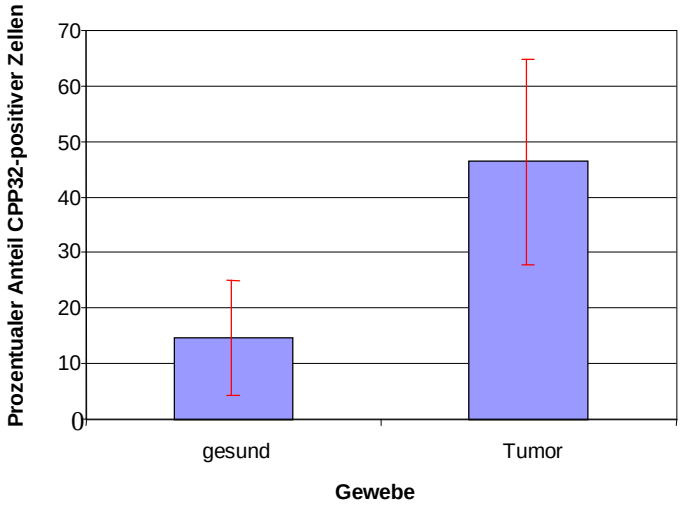

Abb.3.6: Färbeindices für CPP32
Positive Reaktionsprodukte für CPP32 in gesundem Gewebe und in Tumorgeweben.
y-Achse = prozentualer Anteil CPP32-positiver Zellen als Mittelwert ± Standardabweichung; gesund = gesundes Gewebe aus dem Kopf-/Hals-Bereich;
Tumor = Gewebe von Plattenepithel- und Adenokarzinomen des Kopf-/Hals-Bereichs.

Ebenso stellten sich mehr Zellen mit positiven Reaktionsprodukten für CPP32 in Adenokarzinomen (57,2 ± 17,8 %) als in den Plattenepithelkarzinomen (42,6 ± 17,6%) dar (p=0,01), s.Tab.3.8.

Tab.3.8:
Färbeindex für CPP32 in Adeno- und Plattenepithelkarzinomen des Kopf-/Hals-Bereichs.
N = Anzahl der untersuchten Gewebe; Färbeindex = prozentualer Anteil der Zellen mit positiven Reaktionsprodukten für CPP32 (Mittelwert); Std.Abweichung = Standardabweichung des Färbeindex.

	N	**Färbeindex (%)**	**Std.Abweichung (%)**
Adeno-Ca	9	57,2	17,8
Plattene.-Ca	24	42,6	17,6
Gesamt	33	46,6	18,6

Der Färbeindex für CPP32 korrelierte mit keiner der anderen Färbungen.
Wie bei den übrigen Caspasen stellte sich kein Zusammenhang zwischen dem Färbeindex für CPP32 und dem Tumorstadium oder dem Tumorgrad dar.
Ebenso fand sich in dem gesunden Gewebe der Vergleichsgruppe keine Abhängigkeit des Färbeindexes vom Alter.

3.1.5 Proliferationsmarker MIB-1 (Ki67)

In den untersuchten Geweben führte die immunhistochemischen Färbung mit MIB-1 zur Anfärbung unterschiedlicher Zellen. Die Reaktionsprodukte der Färbung waren sehr markant. Sowohl in gesundem Gewebe als auch in den Tumoren wiesen die positiven Zellen in der Regel eine intensive dunkelbraune Anfärbung des Zytoplasmas und vor allem des Zellkerns auf. Nur selten war ausschließlich eine der beiden Komponenten angefärbt. Im gesunden Schleimhautgewebe erhielt man vor allem in der Basalschicht des Epithels ausgeprägte Reaktionsprodukte in Zytoplasma und Zellkern, Lymphozyten waren nur teilweise angefärbt, Muskulatur und Drüsengewebe zeigten keine Reaktionsprodukte. In angeschnittenen Drüsenausführungsgängen wiesen einzelne Zellen eine positive Reaktion auf.
In den Karzinomen fand sich eine positive Immunreaktion der Zellen für MIB-1 im gesamten Präparat. Teilweise stellten sich einzeln verteilte kräftig angefärbte Zellen dar, meist jedoch wiesen die Präparate Areale mit gehäuftem Vorkommen von reaktionspositiven Zellen auf. (Abb.3.7).

Bei der Färbung mit MIB-1 zeigten sich mehr reaktionspositive Zellen in den Tumoren (20,3 ± 15,3 %) als in gesunder Schleimhaut (11,3 ± 9,6 %), p=0,03, s.Tab.3.9, Abb.3.8.

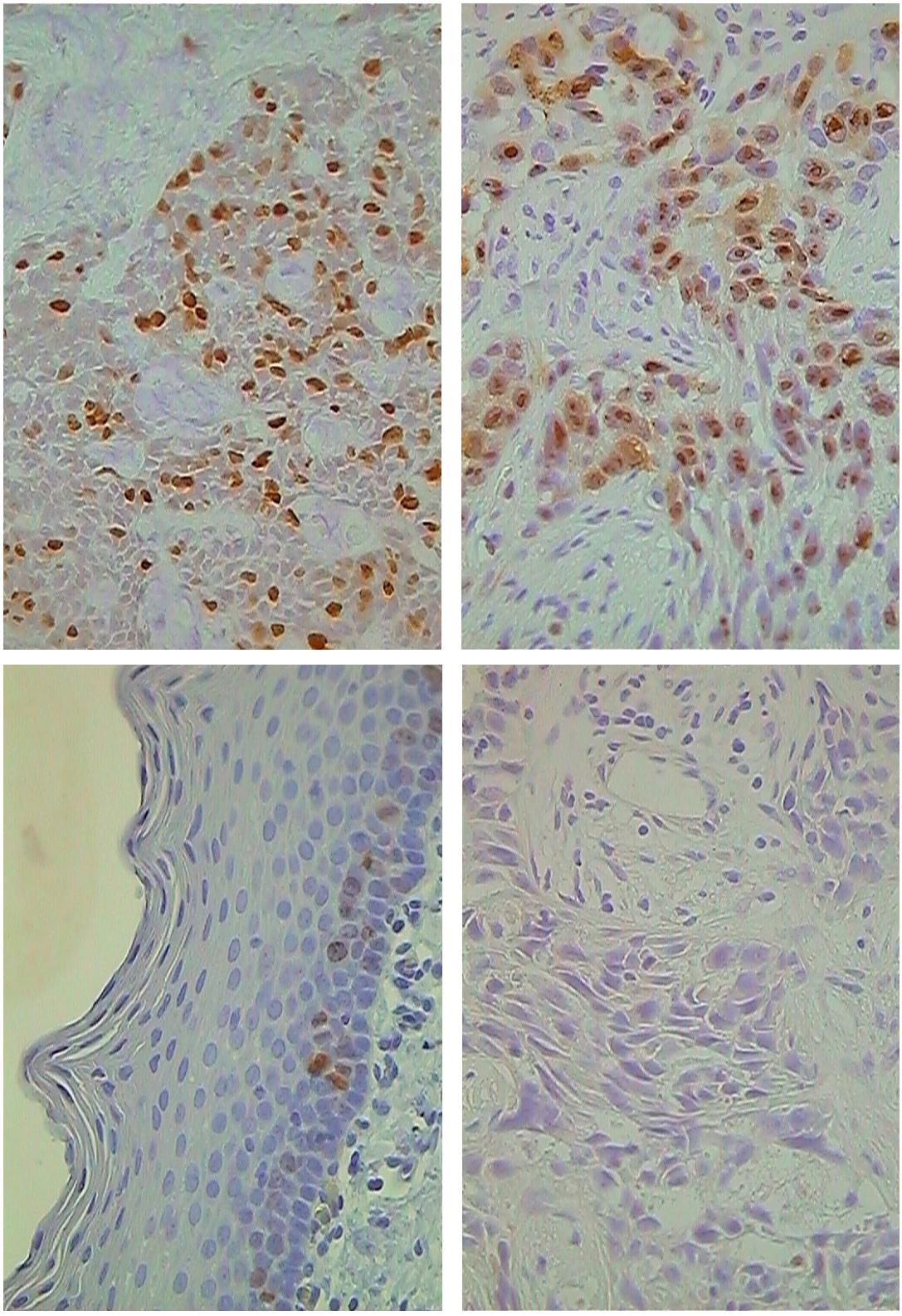

Abb.3.7: MIB-1-Färbung
Immunhistochemische Reaktionsprodukte für MIB-1 in Tumoren und gesunder Schleimhaut des Kopf-/Hals-Bereichs:
Adenokarzinom (links oben), Plattenepithelkarzinom (rechts oben), gesunde Schleimhaut (links unten), Karzinom als Negativkontrolle (rechts unten); 400 fache Vergrößerung

Tab.3.9:
Färbeindex für MIB-1 in gesundem Gewebe und in Tumoren (Adeno- und Plattenepithelkarzinomen) des Kopf-/Hals-Bereichs.
N = Anzahl der untersuchten Gewebe; Färbeindex = prozentualer Anteil der Zellen mit positiven Reaktionsprodukten für MIB-1 (Mittelwert); Std.Abweichung = Standardabweichung des Färbeindex.

	N	Färbeindex (%)	Std.Abweichung (%)
Gesund	14	11,3	9,6
Tumor	35	20,3	15,3
Gesamt	49	17,7	14,4

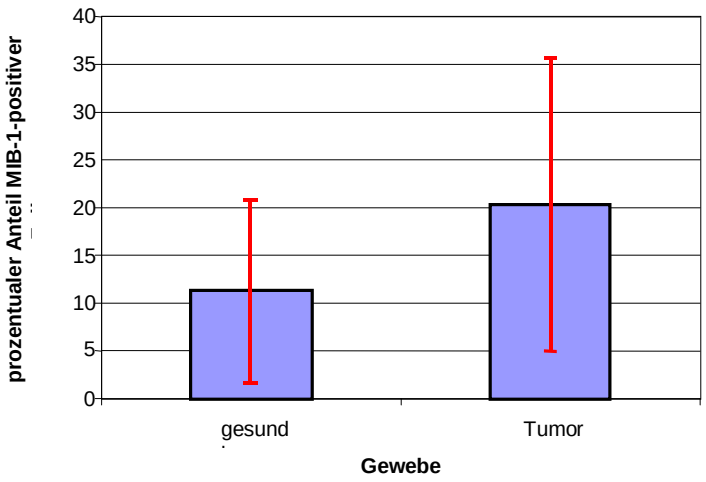

Abb.3.8: Färbeindices für MIB-1
Positive Reaktionsprodukte für MIB-1in gesundem Gewebe und in Tumorgeweben.
y-Achse = prozentualer Anteil MIB-1-positiver Zellen als Mittelwert ± Standardabweichung; gesund = gesundes Gewebe aus dem Kopf-/Hals-Bereich;
Tumor = Gewebe von Plattenepithel- und Adenokarzinomen des Kopf-/Hals-Bereichs.

Beim Vergleich der Tumorarten untereinander fanden sich mehr Zellen mit positiven Reaktionsprodukten in den Adenokarzinomen (29,6 ± 19 ,1 %) als den Plattenepithelkarzinomen (17,1 ± 12,7 %, p=0,03), s.Tab.3.10.

Tab.3.10:
Färbeindex für MIB-1 in Adeno- und Plattenepithelkarzinomen des Kopf-/Hals-Bereichs.
N = Anzahl der untersuchten Gewebe; Färbeindex = prozentualer Anteil der Zellen mit positiven Reaktionsprodukten für MIB-1 (Mittelwert); Std.Abweichung = Standardabweichung des Färbeindex.

	N	**Färbeindex (%)**	**Std.Abweichung (%)**
Plattene.-Ca	26	17,1	12,7
Adeno-Ca	9	29,6	19,1
Gesamt	35	20,3	15,3

Wie bereits beschrieben fand sich keine Korrelation von MIB-1 zu den Caspasen1, 2 und 3.

Es bestand kein Zusammenhang zwischen dem Färbeindex für MIB-1 und dem Tumorstadium.

Im Gegensatz zu den Caspasen fand sich mit steigendem Tumorgrad eine Erhöhung des Färbeindex, d.h. bei den gut differenzierten Karzinomen (Grad I) zeigten weniger Zellen ein positives Reaktionsprodukt auf MIB-1 als bei den mäßig (Grad II) und gering differenzierten (Grad III) Karzinomen (s.Abb.3.9).

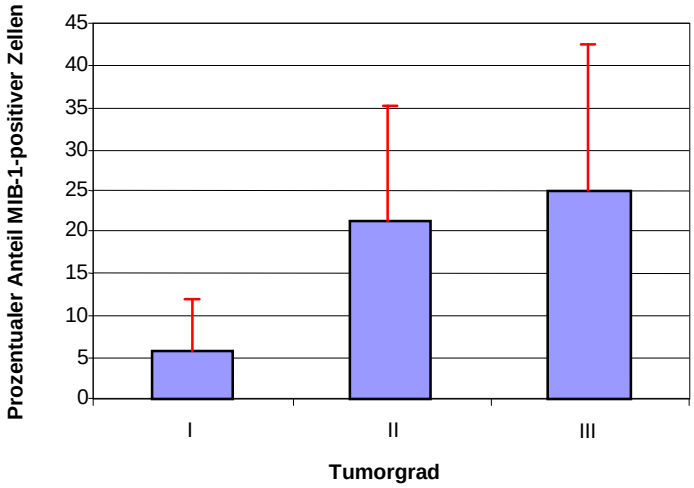

Abb.3.9: Färbeindices für MIB-1
Positive Reaktionsprodukte für MIB-1 bei den verschiedenen Tumorgraden.
y-Achse = prozentualer Anteil MIB-1-positiver Zellen als Mittelwert ± Standardabweichung; Tumorgrad I = gut differenzierte Tumoren; Tumorgrad II = mäßig differenzierte und Tumorgrad III = gering differenzierte Karzinome des Kopf-/Hals-Bereichs.

Wie bei den Caspasen fand sich kein Zusammenhang zwischen dem Färbeindex und dem Alter in den Präparaten von gesunder Schleimhaut aus dem Kopf-/Hals-Bereich.

3.2 Western-Blot

3.2.1 Caspase 1 (ICE)

In den 8 untersuchten Zellysaten aus Karzinomgewebe kam bei allen die für das inaktive Proenzym repräsentative 45kDa Bande sehr deutlich zur Darstellung.
Auch die 20 und 10kDa Banden, welche das nach proteo- oder autolytischer Spaltung entstandene aktive Enzym zeigen, konnte in 6 Fällen deutlich gefunden werden.

Bei den gesunden Kontrollen kam es ähnlich wie bei den Karzinomgeweben in allen zu einer deutlichen Darstellung sowohl der 45kDa Bande als auch der 20 und 10kDa Banden (s.Tab.3.11, Abb.3.10).

Tab.3.11:
Häufigkeit der Expression der 45 kDa- (inaktives Proenzym), 20 kDa- (aktives Enzym) und 10 kDa-Bande (aktives Enzym) in den Lysaten unterschiedlichen Ursprungs bei der Verwendung des Antikörpers ICE
N = Anzahl der untersuchten Proben; THP-1_0 = AML-Zellkultur als Positivkontrolle für die inaktive 45kDa-Bande; THP-1_{24} = AML-Zellkultur als Positivkontrolle für die 45kDa-Bande und die nach 24h durch Autolyse entstandenen aktiven 20 und 10kDa-Untereinheiten.

Lysat	**N**	**45kDa**	**20kDa**	**10kDa**
Tumor	8	8	6	2
Gesund	5	5	5	2
THP-1_0	1	1	0	0
THP-1_{24}	1	1	1	1

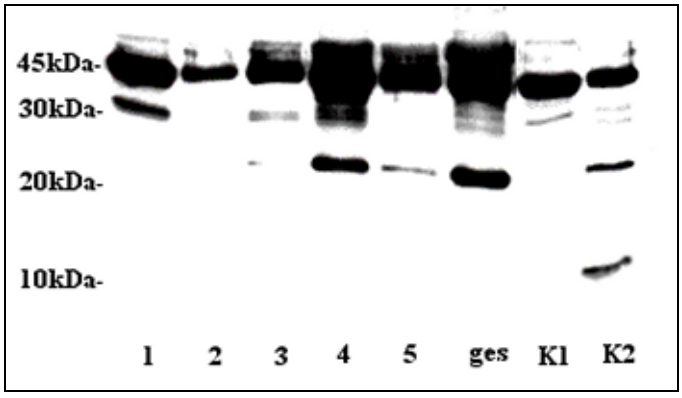

Abb.3.10: Proteinnachweis von ICE im Western-Blot
1-5 = Tumorzellysate; ges = Zellysat aus gesundem Gewebe; K1 = THP-1_0-Zellen als Positivkontrolle des inaktiven 45kDa-Enzyms; K2 = THP-1_{24}-Zellen als Positivkontrolle des inaktiven 45kDa-Enzyms und autolytischer Spaltprodukte

3.2.2 Caspase 3 (CPP32)

Beim Proteinnachweis der Caspase 3 kam es in 6 der 8 untersuchten Karzinom-Zellysate zur Darstellung der inaktiven 32kDa-Bande. In einem Tumorzellysat konnte auch die 17kDa-Bande dargestellt werden, welche das aktive Enzym repräsentiert.
In den untersuchten 5 gesunden Zellysaten fand sich in allen Fällen eine Expression des inaktiven Proenzyms (32 kDa-Bande). Auffallend war die besonders starke Bande bei einem Lysat, welches aus Tonsillengewebe stammte. Das aktive Enzym als 17 oder12 kDa-Bande konnte in keinem der gesunden Zellysate nachgewiesen werden (s.Tab.3.12, Abb.3.10).

Tab.3.12:
Haüfigkeit der Expression der 32 kDa- (inaktives Proenzym), 17 kDa- und 12 kDa-Banden (aktive Enzymformen) in den Lysaten unterschiedlichen Ursprungs nach Einsatz des Antikörpers CPP32.
Jurkat = ALL-Zellkultur als Positivkontrolle.

Lysat	Anzahl (N)	32kDa	17kDa	12kDa
Tumor	8	6	1	0
Gesund	5	5	0	0
Jurkat	1	1	1	0

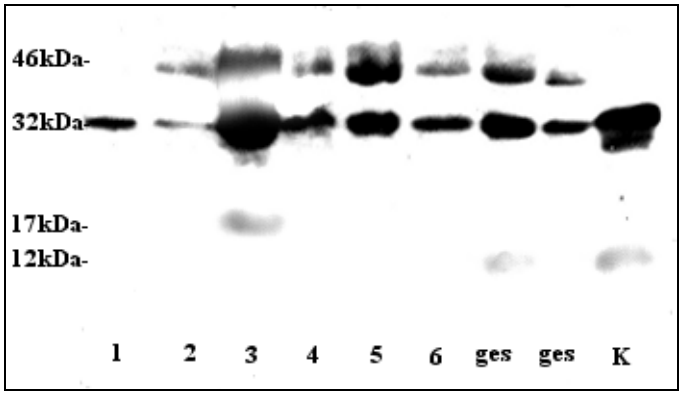

Abb.3.11: Proteinnachweis von CPP32 im Westernblot
Tu1-5 = Tumorzellysate; ges = Zellysate aus gesundem Gewebe, K = Jurkat-Zellen als Positivekontrolle für CPP32

4 Diskussion

Die Apoptose, oder der programmierte Zelltod, spielt eine wichtige Rolle bei der Aufrechterhaltung des Gleichgewichts zwischen Zellproliferation und Zelluntergang. Durch Eliminierung fehlerhafter oder abnormer Zellen wird die Funktionalität des Organismus aufrechterhalten [6, 34]. Störungen der Apoptose können zu pathologischen Prozessen und Krankheiten führen. Beispiele hierfür sind neurodegenerative Erkrankungen wie Morbus Alzheimer und Chorea Huntington, sowie einige Autoimmunerkrankungen, z.B. AIDS [35]. Desweiteren führen Störungen der Apoptose dazu, dass mutierte Zellen, die anderenfalls zerstört worden wären, bestehen bleiben, und erlauben somit neoplastischen Zellen das Überleben. Dies ist ein wichtiger Vorgang bei der Entwicklung bösartiger Tumoren [43].

In verschiedenen Arbeiten wurden bisher sehr unterschiedliche Angaben über die Ausprägung von Apoptose in Karzinomen gemacht. Beispielsweise wurde in Magenkarzinomen sowie in Nierenzellkarzinomen eine Verminderung der Apoptoserate gefunden [24, 28]. Diese weist möglicherweise auf eine grundsätzliche Störung hin, welche durch das Überleben missgebildeter bzw. neoplastischer Zellen ursächlich an Entstehung, Persistenz oder Progredienz der Tumoren beteiligt ist.

Andere Autoren berichten hingegen über einen erhöhten Apoptoseindex, nachgewiesen mit dem Apoptosemarker TUNEL, in Karzinomen des Oropharynx [21] und Larynx [3]. Die Erklärung hierfür liegt eventuell in einem erhöhten jedoch unbalancierten Zellumsatz im Tumorgewebe mit Zunahme sowohl von Zellproliferation als auch von Zelltod. Auch wurde eine Induktion der Apoptose in Plattenepithelkarzinomen des Kopf-Halses in Zusammenhang mit dem Tumorsupressorgen p53 beobachtet [31].

Denkbare Störungen des programmierten Zelltods sind beispielsweise das Fehlen proapoptotischer Signale (z.B. verminderter TNF und p53) oder eine Veränderung in der Signalübertragung durch ein vermindertes Ansprechen der Zelle auf diese Stimuli (z.B. Rezeptormangel an der Zelloberfläche oder funktionelle Störung der Rezeptoren), ebenso wie eine durch genetisch veränderte Regulation des Zellzyklus verminderte Bereitschaft der Zelle, auf die Stimuli zu reagieren [14, 35]. Im Ösophagus-Karzinom wurde eine Verminderung des Fas-Rezeptors gegenüber gesunder

Ösophagusschleimhaut zusammen mit einem möglicherweise kompensatorisch erhöhten Vorkommen des Fas-Liganden gefunden [20]. Des weiteren konnte in Zellinien des Pankreaskarzinoms zwar die Präsenz des Fas-Rezeptors nachgewiesen werden, dieser war jedoch in seiner Funktion gestört [2].
Darüber hinaus können intrazelluläre Apoptose-Inhibitoren wie Bcl-2 oder CrmA den Apoptoseablauf in der Zelle stören [12, 43]. Über die Bcl-2-Familie wurden bereits Untersuchungen an Kopf-Hals-Tumoren durchgeführt. Bezüglich ihrer apoptosehemmenden Vertreter Bcl-2 und Bcl-x zeigten sich im Kehlkopfbereich keine signifikanten Unterschiede zwischen Plattenepithelkarzinomen und gesunder Schleimhaut. Es fand sich jedoch eine deutlich reduzierte Expression des proapoptotischen Proteins Bax [41].
Nicht zuletzt führt auch das Fehlen oder ein Mangel suffizienter intrazellulärer „Apoptosewerkzeuge“ zu einer verminderten Fähigkeit der Zelle zum programmierten Zeltod. Einige Vertreter der Caspasenfamilie sind uns als wichtige intrazelluläre Apoptoseeffektoren bekannt [9, 11]. Es wird daher angenommen, dass die Expression von Caspasen in verschiedenen Tumorgeweben deren Fähigkeit zu Apoptose anzeigt [11]. Veränderungen in der Expression von Caspasen in Tumorgewebe verglichen mit normalem Gewebe könnten somit auch Aufschluß über mögliche Störungen der Apoptose geben und Hinweise für Ursachen der Tumorentstehung liefern.

In der vorliegenden Arbeit sollte deshalb die Expression der *Caspase 1*, *2* und *3* in Kopf-Hals-Tumoren immunhistochemisch untersucht werden und mit der Expression in normaler Schleimhaut aus der selben Region verglichen werden. Darüber hinaus sollten zwei histologisch unterschiedliche Tumoren, nämlich Plattenepithelkarzinome und Adenokarzinome des Kopf-Hals-Bereichs, miteinander verglichen werden. Zusätzlich sollte die Expression des Proliferationsmarkers *Ki67* dargestellt und mit der Caspasen-Expression verglichen werden, um Zusammenhänge bzw. Störungen der Balance zwischen Zellproliferation und Zelltod zu erfassen. Mögliche Zusammenhänge zu Tumorgrad und –stadium sollten ebenfalls untersucht werden. Zur Verifizierung des immunhistochemischen Ergebnisses auf Proteinebene sollte anschließend im Western-Blot das Vorkommen von *Caspase 1* und *3* nachgewiesen werden.
Die bei der Immunhistochemie verwendeten Antikörper waren gegen das jeweilige inaktive Proenzym der Caspasen gerichtet. Sowohl in den Kopf-Hals-Tumoren als auch in gesunder Schleimhaut konnten deutlich positive Reaktionsprodukte bei der

Verwendung der Antikörper zur Darstellung der *Caspasen 1* (ICE), *2* (lange Slice-Variante, ICH-1L) und *Caspase 3* erreicht werden. Von den Ergebnissen der immunhistochemischen Untersuchungen konnte folglich auf die Expression der Caspasen, oder genauer ihrer inaktiven Vorstufe, in den untersuchten Geweben geschlossen werden. Untermauert wurden die Ergebnisse durch den Proteinnachweis der Caspasen im Western-Blot. Für *Caspase 1* und *3* konnten neben den Banden für die inaktiven Vorstufen zusätzlich die Banden für das aktiven Enzym nachgewiesen werden.

Das gleiche galt für den untersuchten Proliferationsmarker *Ki67* (MIB-1). Auch hier erhielt man anhand des Färbeindexes Information über die Proliferation im untersuchten Gewebe.

Als problematisch erwies sich allerdings die immunhistochemische Färbung mit dem Antikörper ICH-1SL. Es kam insgesamt nur zu einer sehr schwachen und unregelmäßigen Anfärbung der Präparate. Aufgrund der Färbeergebnisse für ICH-1L und der Tatsache, dass durch ICH-1SL beide Splice-Varianten dargestellt werden, wäre hier eigentlich eine mindestens gleichstarke wenn nicht stärkere Reaktion als bei ICH-1L zu erwarten gewesen. Es muß bei diesem Antikörper also eher von einer Unzulänglichkeit der Methode ausgegangen werden als von einem tatsächlichen Mangel an *Caspase 2*, und das Ergebnis sollte somit nicht als repräsentativ gewertet werden.

Da es sich bei den verglichenen Patientenkollektiven um inhomogene Gruppen bezüglich des Alters sowie der Lebensumstände und Noxen handelte, ist bei der Beurteilung der Aussagekraft der Ergebnisse außerdem die mögliche Einflussnahme von Störfaktoren wichtig.

Die Tumorpatienten wiesen ein durchschnittliches Alter von 58,0 Jahren, die Kontrollgruppe von 46,2 Jahren auf, so dass hier eine deutliche Differenz in den Vergleichsgruppen vorlag. Es konnte jedoch bei der gesunden Kontrollgruppe keine Abhängigkeit des Färbeindexes vom Alter festgestellt werden, wodurch der Altersunterschied in den Kollektiven als Störfaktor unwahrscheinlich erscheint.

Bezüglich der Lebensumstände sowie des Tabak-und Alkoholkonsums des gesunden Kollektivs lagen uns keine genauen Angaben vor. Bei den Plattenepithelkarzinomen der Mundhöhle, des Oro- und des Hypopharynxes handelt es sich bekanntermaßen fast ausschließlich um Tabak- und Alkohol-induzierte Neoplasien, was auch durch die Anamnese des untersuchten Kollektivs bestätigt wurde. Dies gilt nicht in gleicher Weise für die Adenokarzinome, welche beim vorliegenden Patientengut der Nase/

Nasennebenhöhlen und der Parotis entstammten. Karzinome in diesem Bereich gelten nicht als Alkohol- bzw. Tabak-induziert [22].
Sowohl für die untersuchten Caspasen, als auch für den Proliferationsmarker Ki67 konnten mehr Zellen mit positiven Reaktionsprodukten in den Adenokarzinomen als in den Plattenepithelkarzinomen dargestellt werden. Der Unterschied erwies sich jedoch als nicht signifikant ($p>0,05$). Nur bei der langen Splice-Variante der *Caspase 2* (ICH-1L) fand sich eine äußerst prägnante höhere Expression bei den Adenokarzinomen ($p=0,00003$). Da es sich hierbei um einen Einzelfall bei zahlreichen statistischen Testungen handelt, ist durchaus möglich, dass es sich um einen Fall von zufälligem Auftreten dieses gering wahrscheinlichen Ergebnisses handelt.

Unter der Voraussetzung, dass die immunhistochemischen Untersuchungsergebnisse die tatsächliche Expression der Caspasen wiederspiegeln und das Ergebnis auch nicht durch Störfaktoren wesentlich beeinflusst wurde, zeigte sich in vorliegender Arbeit eine erhöhte Expression von *Caspase1, 2* und *3* in Kopf-Hals-Tumoren gegenüber gesunder Schleimhaut, wobei das Kriterium Tumor oder normale Schleimhaut der entscheidende Einflussfaktor auf das Ergebnis zu sein scheint. Dieses Ergebnis steht im Gegensatz zu Untersuchungen beispielsweise am Adenokarzinom des Magens, wo eine verminderte Expression von *Caspase 3* gefunden wurde [25], deckt sich allerdings mit anderen Untersuchungen z.B. an Pankreaskarzinomen. Hier konnte eine deutlich erhöhte Expression von *Caspase 1* gegenüber gesundem Pankreasgewebe aufgezeigt werden [18].
Die erhöhte Expression der Caspasen in den untersuchten Kopf-Hals-Tumoren liefert keinen Hinweis darauf, dass hier ein absoluter Mangel an Caspasen als Ursache für eine möglicherweise verminderte Apoptose vorliegt, wie es in niedrig malignen B-Zell-Non-Hodgkin-Lymphomen konstatiert wurde [10].
Es wäre allerdings denkbar, dass die Karzinomzellen zwar die inaktiven Formen der *Caspasen 1, 2* und *3,* die in der Immunhistochemie visualisiert wurden, bereitstellen, trotzdem aber nicht fähig sind den Apoptosevorgang effektiv auszuführen, da die Spaltung zur aktiven Form einer oder mehrerer Caspasen nicht erfolgt. Aus diesem Grund wurde ein Proteinnachweis ein Western-Blot von *Caspase 1* durchgeführt, die als „Initiatorcaspase“ bekannt ist [11], und von *Caspase 3,* welche als „Effektorcaspase“ eine zentrale Rolle in der Ausführung der Apoptose spielt [16].

Hier kam es bei fast allen Geweben zu einer deutlichen Darstellung der Banden für die inaktiven Proenzyme (45kDa-Bande für das Proenzym von *Caspase 1* und 32kDa für das Proenzym von *Caspase 3*). Darüber hinaus konnte teilweise sowohl in Karzinomgeweben als auch in gesunder Schleimhaut für beide Enzyme die aufgrund der Antikörperaffinitäten technisch schwierig darzustellenden aktiven Banden der Proteasen (20 und 10kDa für *Caspase 1* und 17 bzw 12kDa für *Caspase 3*) nachgewiesen werden.
Schließt man nun von den untersuchten Caspasen als exemplarische Vertreter auf die ganze Caspase-Familie, so bieten folglich sowohl Tumorzellen als auch die Zellen der tumorfreien Schleimhaut die „Grundausstattung" Caspasen für die Apoptose und scheinen auch in der Lage zu sein, diese effektiv für den programmierten Zelltod zu nutzen. Das Fehlen, der Mangel oder auch nur die Inaktivität einer anderen nicht untersuchten Caspase kann natürlich nicht mit Sicherheit ausgeschlossen werden.
In der vorliegenden Arbeit wurde kein Apoptosemarker dargestellt. Deshalb lassen die Untersuchungsergebnisse über die tatsächliche Ausprägung der Apoptose im untersuchten Kopf-Hals-Gewebe keinen Schluß zu. Möglicherweise liegt in den untersuchten Tumoren eine reduzierte Apoptose vor, die sich nicht durch eine verminderte Expression von Caspasen darstellen lässt. Wahrscheinlich besteht jedoch eine insgesamt erhöhte Apoptoseaktivität, wie sie bereits im Oropharynx- und Larynx-Karzinom nachgewiesen wurde [3, 21], die sich auch in einer erhöhten Expression von Caspasen wiederspiegelt.

Zusätzlich zu einer erhöhten Expression der Caspasen wurde in dieser Arbeit eine hohe Expression des Proliferationsmarkers *Ki67* (MIB-1) in den untersuchten Plattenepithel- und Adenokarzinomen gefunden. Bei den Tumoren, vor allem bei den Adenokarzinomen, zeigte sich eine offensichtliche, wenn auch nicht signifikante Erhöhung der Proliferation gegenüber dem gesunden Gewebe. Dies erklärt sich dadurch, dass als Vergleichsgewebe Schleimhautepithel ausgewertet wurde, das im stratum basale häufig MIB-1 positive Zellen aufwies. Eine Korrelation zur Expression der Caspasen wurde nicht nachgewiesen.
Auch in anderen Untersuchungen wurde bereits eine erhöhte Expression des Proliferationsmarkers *Ki67* in Oropharynx- und Larynx-Karzinomen gefunden [21, 29]. In Untersuchungen beispielsweise am Kehlkopf- oder Magen-Karzinom wurde über eine positive Korrelation zwischen Proliferation und Apoptose [21, 27] sowie über eine positive bzw. negative Korrelation von Proliferationsindex und Apoptoseindex zum

histologischen Tumorgrad und dem Tumorstadium berichtet. In der hier dargelegten Untersuchung konnte jedoch lediglich eine Abhängigkeit der Proliferation vom Tumorgrad festgestellt werden. Je geringer die Differenzierung eines Tumors war, desto höher war seine Proliferationsrate. Weder ergab sich wie bereits oben erwähnt eine signifikante Korrelation zwischen Caspasenexpression und Proliferationsmarker, noch konnte eine Abhängigkeit der Caspasenexpression vom Tumorstadium oder histologischen Tumorgrad festgestellt werden.
Die hier dargelegte erhöhte Expression von *Caspase 1, 2* und *3* sowie des Proliferationsmarkers *Ki67* kann folglich am ehesten auf einen erhöhten aber unkontrollierten und unbalancierten Zellumsatz zurückgeführt werden, der auch eine Erklärung für die ebenfalls erhöhte Caspasenbereitstellung bietet.

Unabhängig hiervon ist es unwahrscheinlich, dass alle Zellen, die Caspasen exprimieren, wirklich im Moment oder in naher Zukunft im Begriff sind, apoptotisch zu werden. Andernfalls würde sich sowohl im Tumorgewebe als auch im gesunden Gewebe ein hohes Zellsterben präsentieren. Demzufolge haben die Caspasen neben ihrer Beteiligung an der Apoptose wahrscheinlich auch noch andere wichtige Funktionen im biologischen System. Möglicherweise tragen gerade diese anderen Funktionen entscheidend zu der Caspasenerhöhung in den untersuchten Kopf-Hals-Tumoren bei.

Die zuerst bekannte Funktion der *Caspase 1* oder des Interleukin-1ß-Converting-Enzyms ist die Regulation der Produktion von Interleukin-1ß [39].
Interleukin-1 (IL-1) ist ein wichtiges entzündungsförderndes Cytokin. Die Interleukin-1-Genfamilie besteht aus Il-1α, IL-1ß und IL-1-Rezeptorantagonist. Sowohl Il-1α als auch IL-1ß werden als inaktive Vorstufen produziert. Während Il-1α vor allem der Regulation intrazellulärer Vorgänge und Verursachung lokaler Entzündungsrektionen dient, scheint es sich bei IL-1ß um einen systemischen hormonähnlichen Regulator zu handeln, der in der Zelle produziert wird, um dann an die Umgebung weitergegeben zu werden [13]. Die Aufgabe von IL-1ß-Converting-Enzym besteht hierbei sowohl in der Überführung des inaktiven Enzyms in seine aktive Form, als auch durch seine Lokalisation auf der Zellmembran in der Sekretion des fertigen Cytokins aus der Zelle heraus [39].

Eine erhöhte Produktion von IL-1 wurde bei Patienten mit verschiedenen viralen, bakteriellen, Pilz- und Parasiten-Infektionen und zahlreichen anderen Erkrankungen wie Morbus Alzheimer, HIV-Infektion, Autoimmunerkrankungen, ischämischen Prozessen (z.B. Herzinfarkt) sowie bei Leukämie und in soliden Tumoren gefunden. Eine spontane Produktion von Il-1 zeigte sich in einigen Karzinomzellinien und es wird angenommen, dass manche, wenn auch sicherlich nicht alle Tumoren, endogenes IL-1 als Wachstumsfaktor verwenden [13]. Eine erhöhte Produktion und Sekretion erfordert natürlich auch die vermehrte Bereitstellung des hierfür benötigten Converting- Enzyms ICE.

Die Ursache für die erhöhte Expression von ICE in den untersuchten Tumoren kann also möglicherweise in einer vermehrten Produktion von IL-1ß liegen.

Andere Untersuchungen berichten über eine Stimulation von ICE (*Caspase 1*) in Pankreaskarzinomzellinien (AsPC-1) durch EGF (epidermal growth factor). Interessanterweise führte hierbei die Expression von ICE nicht zur Apoptose. Vielmehr bewirkte der Einsatz von spezifischen ICE-Inhibitoren eine Reduktion der Zellproliferation, was eine proliferationsfördernde Funktion von ICE vermuten lässt. Die Zellzyklusanalyse ergab des weiteren, dass das Maximum der Expression von ICE nach EGF-Stimulation zu dem Zeitpunkt erreicht wurde, an dem die Zellen begannen in die S-Phase überzugehen [36]. Es ist somit auch eine Beteiligung von ICE am Zellzyklus denkbar.

Eine hohe Expression der *Caspase 3* wurde in Zellinien lymphatischen Ursprungs gefunden, so dass man davon ausgehen kann, dass die *Caspase 3* ein wichtiger Mediator im Immunsystem ist [17]. Hierin liegt sicherlich auch die Begründung für die außerordentlich starke Bandendarstellung von CPP32 im Western-Blot bei einigen der Kontrollgewebe, da diese teilweise aus der direkten Umgebung des Waldeyer´schen Rachenrings und damit aus lymphozytenreicher Schleimhaut entstammen. Nach der immunhistochemischen Färbung mit CPP32 imponierten die Lymphozyten ebenfalls durch deutliche Reaktionsprodukte.

Eine Aktivierung von CPP32 wurde auch während der Stimulation von T-Lymphozyten beispielsweise durch Phytohämaglutin A nachgewiesen [32]. Gleichzeitig konnten in den Zellkulturen fast keine apoptotischen oder toten Zellen gefunden werden, sondern vielmehr zeigten die Lymphozyten eine aktive Proliferation auf. Diese Ergebnisse deuten darauf hin, dass die proteolytische Aktivierung von CPP32 ein physiologischer Schritt während der T-Lymphozyten-Aktivierung sein könnte und belegen des weiteren,

dass Aktivierung von CPP32 unabhängig von programmiertem Zelltod vorkommen kann.
Weitere Forschung am T-Zell-Rezeptor erbrachten einen Zusammenhang zwischen einem T-Zell-Rezeptorverlust und Tumor-induzierter Apoptose von T-Lymphozyten. Es wurde gezeigt, dass bestimmte Aminosäuresequenzen, die als mögliche Erkennungssequenzen für Caspase 3 gelten und die auch als Bestandteil der Zeta-Kette des T-Zell-Rezeptors vorkommen, in apoptotischen Jurkat-T-Lymphozyten gespalten werden. Die Spaltung der Zeta-Kette in Jurkat-Zellen wurde in der Anwesenheit von Caspase-Inhibitoren gehemmt. Es erscheint wahrscheinlich, dass der Verlust der Zeta-Kette des T-Zell-Rezeptors, welcher offensichtlich mit einer tumorinduzierten immunologischen Störung und darüber hinaus mit tumorinduzierter Apoptose von T-Lymphozyten assoziiert ist, über eine direkte Spaltung der Zeta-Kette durch aktivierte Caspasen entsteht [19]. Die Überexpression von Caspasen in Karzinomen kann somit auch als Ausdruck des „immunological escape“ des Tumors interpretiert weden.

Abschließend kann man feststellen, dass in Tumoren des Kopf-Halses kein Mangel an Caspasen gefunden werden konnte. Für die Klinik findet sich hier die Möglichkeit, Substanzen, welche einzelne Caspasen bzw. die ganze Caspasenkaskade aktivieren, therapeutisch zu nutzen. Indem die Apoptosekette gezielt in Gang gebracht wird, könnte eine Verminderung des Tumorwachstums oder gar eine Tumorregredienz erreicht werden.
Bedacht werden müssen dabei aber auch die von der Apoptose unabhängigen Funktionen der Caspasen. Durch eine Caspasenaktivierung kann auf der anderen Seite nämlich auch eine Entzündungsreaktion oder die Zellproliferation in den Tumoren angekurbelt werden.

5 Zusammenfassung

Die Apoptose ist zusammen mit der Proliferation ausschlaggebend für die Aufrechterhaltung der Gewebshomöostase in biologischen Systemen. Durch sie können fehlerhafte Zellen entsorgt werden und somit die physiologische Funktionalität des Gewebes aufrechterhalten werden.

Störungen der Apoptose tragen zur Entstehung vieler Krankheiten bei. Auch die Entwicklung bösartiger Tumoren führt man zu einem Teil auf eine gestörte Apoptosefähigkeit zurück, da defekten oder neoplastischen Zellen eine verlängerte Überlebenszeit ermöglicht wird. Caspasen spielen bekanntermaßen eine wichtige Rolle in der Aktivierung und der Abwicklung des Apoptosevorgangs in der Zelle. Deshalb ist eine verminderte Bereitstellung oder eine Unfunktionalität der Caspasen im Tumorgewebe eine denkbare Ursache für die Tumorentstehung und –progredienz.

In vorliegender Arbeit wurde nun die Expression der *Caspase 1*, *2* und *3* sowie des Proliferationsmarkers *Ki67* in Plattenepithel- und Adenokarzinomen des Kopf- Halses und in gesunder Mucosa aus demselben Bereich immunhistochemisch untersucht. Es fand sich in den Tumoren eine vermehrte Expression der Caspasen und des Proliferationsmarkers gegenüber der normalen Schleimhaut, wobei die Adenokarzinome einen besonders hohen Färbeindex aufwiesen. Der immunhistochemische Nachweis der Caspasen konnte auf Proteinebene im Western-Blot bestätigt werden. Die Untersuchungsergebnisse liefern folglich keinen Hinweis auf einen Mangel der Caspasen in Kopf/-Hals-Tumoren und eine dadurch möglicherweise verminderte Apoptoseleistung.

Die erhöhte Expression der Caspasen kann zu einem Teil auf einen erhöhten Zellumsatz zurückgeführt werden. Dies spiegelt sich auch in der Erhöhung des Proliferationsmarkers *Ki67* in den untersuchten Tumorgeweben wieder.

Neben ihrer Bedeutung bei der Apoptose sind aber auch noch weitere Funktionen der Caspasen bekannt. Durch Aktivierung von Cytokinen tragen sie zur Stimulation von Entzündungsreaktionen bei. Desweiteren wurde beschrieben, dass die Caspasen auch bei der Zellstimulation und Proliferation beteiligt sind. Darüber hinaus spielen sie mölicherweise eine Rolle bei der Umgehung der „immune-surveillance“ durch Tumorgewebe.

1. American Joint Committee on Cancer: Manual for Staging of Cancer, ed.4., JB Lippincott, Philadelphia: 33-35, 45-52 (1992)

2. v. Bernstorff W, Spanjaard RA, Chan AK, Lockhart DC, Sadanaga N, Wood I, Peiper M, Goedegebuure PS, Eberlein TJ: Pancreatic cancer cells can evade immune surveillance via non functional Fas (APO-1/ CD95) receptors and aberrant expression of functional Fas ligand. Surgery 125: 73-84 (1999)

3. Birchall MA, Schock E, Harmon BV, Gobe G: Apoptosis, mitosis, PCNA and bcl-2 in normal, leukoplakic and malignant epithelia of the human oral cavity: prospective, in vivo study. Oral Oncol 33: 419-25 (1997)

4. Boenisch T, Farmilo AJ, Stead RH: Handbuch 2 immunchemischer Färbemethoden. DAKO Corporation, Carpinteria, Kalifornien, USA: S. 22-27 (1997)

5. Bourne JA: Handbuch 1 der Immunperoxidase-Färbemethoden. DAKO Corporation, Carpinteria, Kalifornien, USA: S.11-13 (1997)

6. Buja LM, Eigenbrodt ML, Eigenbrodt EH: Apoptosis and Necrosis. Arch Pathol Lab Med 117: 1208-1214 (1993)

7. Cattoretti G, Becker MHG, Duchrow M, Schlüter C, Galle J, Gerdes J: Monoclonal antibodies against recombinant parts of the Ki-67 intigen (MIB-1 and MIB-3) detect proliferating cells in microwave-processed formalin-fixed paraffin sections. J Pathol 168: 357-363 (1992)

8. Cattoretti G, Orazi A, Gerdes J: Proliferating normal bone marrow cells do stain for Ki-67 antigen. Br J Haematol 85: 835-836 (1993)

9. Chen RH, Chang TY: Involvement of caspase family proteases in transforming growth factor-beta-induced apoptosis. Cell Growth Differ 8: 821-827 (1997)

10. Chhanabhai M, Krajewski S, Krajewska M, Wang HG, Reed JC, Gascoyne RD: Immunohistochemical analysis of interleukin-1ß-converting enzyme/Ced-3 family protease, CPP32/Yama/caspase3, in Hodgkin´s disease. Blood, 90: 2451-2455 (1997)

11. Cohen GM: Caspases: the executioners of apoptosis. Biochem J 326:1-16 (1997)

12. Craig RW: The bcl-2 gene family. Semin Cancer Biol 6: 35-43 (1995)

13. Dinarello CA: Biologic Basis for Interleukin-1 in Disease. Blood 87: 2095-2147 (1996)

14. Eastman A. Survival factors, intacellular signal transduction, and the activation of endonucleases in apoptosis. Semin Cancer Biol 6: 45-52 (1995)

15. Eckert WA, Kartenbeck J: Standardmethoden der Molekularbiologie und Zellbiologie. Präparation, Gelelektrophorese, Membrantransfer und Immundetektion. Springer, Berlin Heidelberg: 67-71, 143-150, 167-173 (1997)

16. Faleiro L, Kobayashi R, Fearhead H, Lazebnik Y,: Multiple species of CPP32 and Mch2 are the major active caspases present in apoptotic cells. EMBO, Vol 16, 9: 2271-2281 (1996)

17. Fernandes Alnemri T, Litwack G, Alnemri ES: CPP32, a novel human apoptotic protein with homology to caenorrhabditis elegans, cell death protein ced-3 and mammalian interleukin-1ß-converting enzyme. J Biol Chem 269: 30761-30764 (1994)

18. Gansauge S, Gansauge F, Yang Y, Müller J, Seufferlein T, Ramadani M, Beger HG: Interleukin 1ß-converting Enzyme is overexpressed in adenocarcinoma of the pankreas. Cancer Research 58: 2703-2706 (1998)

19. Gastman BR, Johnson DE, Whiteside TL, Rabinowich H: Caspase-mediated degradation of T-cell receptor zeta-chain. Cancer Res 59: 1422-1427 (1999)

20. Gratas C, Tohma Y, Barnas C, Taniere P, Hainaut P, Ohgaki H: Up-regulation of Fas (APO-1/CD95) ligand and down-regulation of Fas expression in human esophageal cancer. Cancer Res 58: 2057-2062 (1998)

21. Hagedorn HG, Tubel J, Wiest I, Nerlich AG: In situ apoptotic and proliferation index in laryngeal squamous cell carcinomas. Anal Cell Pathol 16: 177-184 (1998)

22. Harrison LB, Sessions RB, Hong WK: Head and Neck Cancer. A Multidisciplinary Approach. Lippincott-Raven, Philadelphia New York, Part I, Capter2: S.11-19 (1999)

23. Harvey NL, Butt AJ, Kumat S: Functional activation of Ned2/ ICH-1 (Caspase 2) is an early process in apoptosis. J Biol Chem 272: 13134-13139 (1997)

24. Hindermann W, Berndt A, Wunderlich H, Katenkamp D, Kosmehl H: Quantitative evaluation of of apoptosis and proliferation in renal cell carcinoma. Correlation to tumor subtype, cytological grade according to Thoenes-classification and the occurrence of metastasis. Pathol Res Pract 193: 1-7 (1997)

25. Hoshi T, Sasano H, Kato K, Yabuki N, Ohara S, Konno R, Asaki S, Toyota T, Tateno H, Nagura H: Immunohistochemistry of Caspase3/CPP32 in human stomach and its correlation with cell proliferation and apoptosis. Anticancer Res 18: 4347-4353 (1998)

26. International Union against Cancer/ Union Internationale contre le cancer: TNM-Atlas. Springer, Berlin Heidelberg, 3. Aufl.: 24-31, 44-55 (1993)

27. Junghanel A, Berndt A, Kosmehl H, Hyckel P: Cell kinetics of oral squamous epithelial carcinomas. Determination of the proliferation index and apoptosis rate with the TUNEL method. Mund Kiefer Gesichtschir 2: 250-255 (1998)

28. Kasagi N, Gomoyo Y, Shirai H,Tsujitani S, Ito H: Apoptotic cell death in human gastric carcinoma: analysis by TUNEL. Jpn J Cancer Res 85: 939-945 (1994)

29. Krecicki T, Jelen M, Zalesska-Krecicka M, Szkudlarek T: Ki-67 immunostaining and prognosis in laryngeal cancer. Clin Otolaryngol 23: 539-542 (1998)

30. Kumar S, Kinoshita M, Noda M, Copeland NG, Jenkins NA: Induction of apoptosis by the mouse Nedd2 gene, which encodes a protein similar to the product of the caenorrhabditis elegans cell death gene ced-3 and the mammalian IL-1ß-converting enzyme. Genes Dev 8: 1613-1626 (1994)

31. Liu TJ, El Naggar,AK, McDonnel TJ, Steck KD, Wang M, Taylor DC, Clayman GL: Apoptosis induction mediated by wild-type p53 adenoviral gene transfer in squamous cell carcinoma of the head and neck. Cancer Res 55: 3117-3122 (1995)

32. Miossec C, Dutilleul V, Fassy F, Diu-Hercend A: Evidence for CPP32 activation in the absence of apoptosis during T lymphocyte stimulation. J Biol Chem 272: 13459-13462 (1997)

33. Neubauer A, Huhn D: Monoclonal antibody Ki-67 as a proliferation marker. Br J Hematol 67: 495-499 (1987)

34. Porter AG, Ng R, Jänicke RU: Death substrates come alive. BioEssays Vol.19 No6: 501-507 (1997)

35. Rudin CM, MD, PhD, Thompson CB, MD: Apoptosis and Disease: Regulation and clinical relevance of programmed cell death. Annu. Rev. Med. 48: 267-81 (1997)

36. Schlosser S, Gansauge F, Schnelldorfer T, Ramadani M, Schwarz A, Beger HG, Gansauge S: Inhibition of epidermal growth factor-induced Interleukin-1ß-converting enzyme expression redudes proliferation in the pancreatic cell line AsPC-1. Cancer Res: 4551-4554 (1999)

37. Stennicke HR, Salvesen GS: Properties of the caspases. Biochim Biophys Acta 1377: 17-31 (1998)

38. Thornberry NA, Bull HG, Calaycay JR, Chapman KT, Howard AD, Kostura MJ,Miller DK, Molineaux SM, Weidner JR, Aunins J, Elliston KO, Ayala JM, Kasano FJ, Chin J, Ding GJF, Egger LA, Gaffney EP, Limjuco G, Palyha OC, Raju SM, Rolando AM, Salley JP, Yamin TT, Lee TD, Shively JE, MacCross M, Mumford RA, Schmidt JA, Tocci MJ: A novel heterodimeric cysteine protease is required for interleukin-1ß processing in monocytes. Nature (Lond.) 356: 768-774 (1992)

39. Tocci MJ: Structure and function of Interleukin-1ß converting enzyme. Vitam Horm 53: 27-63 (1997)

40. Wang L, Miura M, BergeronL, Zhu H, Yuan J: ICH-1 and ICE/ ced-3-related gene encodes both positive and negative regulators of programmed cell death. Cell 78: 739-750 (1994)

41. Whisler LC, Wood NB, Caldarelli DD, Hutchinson JC, Panje WR, Friedman M, Preisler HD, Leurgans S, Nowak J, Coon JS: Regulators of proliferation and apoptosis in carcinoma of the larynx. Laryngoscope 108: 630-638 (1998)

42. Wong WW: ICE family proteases in inflammation and apoptosis. Therapeutic strategies for modulating the inflammatory diseases. Birkhäuser Verlag Basel/ Switzerland: 5-13 (1998)

43. Wyllie AH: Apoptosis and carcinogenesis. Eur J Cell Biol 73: 189-197 (1997)

44. Yuan J, Shaham S, Ledoux S, Ellis HM, Horvitz HR: The *C.elegans* cell death gene *ced-3* encodes a protein similar to mammalian interleukin-1ß-converting enzyme. Cell 75: 653-660 (1993)