Universitätsklinikum Ulm
Zentrum für Innere Medizin
Klinik für Innere Medizin I
Ärztlicher Direktor:
Prof. Dr. T. Seufferlein

Prävalenz und natürlicher Verlauf spontaner nicht - tuberöser Sklerose-assoziierter Angiomyolipome der Niere

Dissertation zur Erlangung des Doktorgrades der Medizin der Medizinischen Fakultät der Universität Ulm

vorgelegt von
Astrid Patricia Fittschen
geboren in Boulder/Colorado

2013

Amtierender Dekan: Prof. Dr. Thomas Wirth

1. Berichterstatter: Prof. Wolfgang Kratzer

2. Berichterstatter: PD Florian Jentzmik

Tag der Promotion: 18. Dezember 2014

Meinen Eltern

und

meiner Schwester Monica

Inhaltsverzeichnis

Abkürzungsverzeichnis III
1 Einleitung 1
1.1 Geschichte der Angiomyolipome (AMLs) 1
1.2 Unterschiedliche Typen der AMLs 2
1.2.1 Triphasische AMLs 2
1.2.2 Monophasische AMLs 3
1.2.3 Epitheliale AMLs (eAMLs) 3
1.3 Epidemiologie 3
1.4 Auftreten und Wachstum 4
1.5 Genetik 5
1.5.1 Mit Tuberöser Sklerose assoziierte AMLs 5
1.5.2 Spontane AMLs 5
1.6 Klinik 6
1.7 Komplikationen 6
1.8 Diagnostik von AMLs 6
1.8.1 Klassische AMLs in der Sonographie 7
1.8.2. Klassische AMLs in der Computer Tomographie (CT) und Magnetresonanztomographie (MRT) 9
1.8.3 Angiographie 11
1.8.4 Feinnadelaspirationsbiopsie (FNAB) 11
1.9 Therapie 11
1.9.1 Arterielle Embolisation 12
1.9.2 Nierenteilresektion 13
1.10 Ziel der Studie 14
2 Material und Methoden 15
2.1 Patientenselektion 15
2.2 Datenerhebung 17
2.3 Statistische Auswertung 18

3 Ergebnisse 19
4 Diskussion 25
4.1 Prävalenz 25
4.2 Geschlechterverhältnis, Alter & Wachstum 26
4.3 Morphologie 27
5 Zusammenfassung 30
6 Literaturverzeichnis 32
7 Abbildungsverzeichnis 39
8 Tabellenverzeichnis 40

Abkürzungsverzeichnis

AML	Angiomyolipom
CEUS	Contrast Enhanced Ultrasound
CT	Computertomographie
eAML	epitheliales Angiomyolipom
FNAB	Feinnadelaspirationsbiopsie
HU	Houndsfield Units
ICD-10	International Classification of Diseases
minimal fat AML	minimal fat Angiomyolipom
MRT	Magnetresonanztomographie
mTOR	mammalian Target of Rapamycin
NCC	Nierenzellkarzinom
OPS-301	Operations- und Prozedurenschlüssel
PEC	Perivascular Epitheloid Cell
SQL	Structured Query Language
TSC	Tuberous Sclerosis Complex
US	Ultraschall
VPU	ViewPoint Ultraschall

1 Einleitung

Verglichen mit Neoplasien anderer parenchymatöser Organe sind Nierentumore selten. Von diesen sind 11-17% gutartig, und Angiomyolipome (AMLs) stellen mit 13-44% den größten Anteil [37, 61]. Sie bestehen typischerweise aus drei mesenchymalen Komponenten, nämlich Gefäßen, Muskelzellen und Fettgewebe, die jeweils in variablen Proportionen vorhanden sein können [46]. In 80% der Fälle treten AMLs spontan auf, während sie in 20% mit genetisch bedingten Erkrankungen wie der Tuberösen Sklerose vergesellschaftet sind. Am häufigsten sind AMLs in der Niere, sie werden jedoch auch in der Leber und selten in anderen Organen gefunden [23]. AMLs werden bei bildgebenden Untersuchungen (Ultraschall (US), Computer Tomographie (CT)) auf Grund anderer Beschwerden meist zufällig erkannt; gelegentlich werden sie jedoch auch selbst symptomatisch [46].

1.1 Geschichte der Angiomyolipome (AMLs)

Im Jahre 1900 wurden AMLs erstmals von Grawitz beschrieben [20]. Damals wurden sie zu den Hamartomata gezählt, gutartige Proliferationen von Gewebsanteilen eines Organs. Da die Niere jedoch kein Fettgewebe oder glatte Muskelzellen besitzt, wurden AMLs bald darauf den Choristomata zugeordnet, die Gewebsproliferationen in einer für das Gewebe untypischen Lokalisation darstellen [13]. Als durch Analyse des Inaktivierungsmusters der parenteralen X-Chromosomen innerhalb der AMLs diese als monoklonal erkannt wurden, ordnete man sie endgültig den Neoplasien zu [42, 51, 56]. Wegen ihrer Monoklonalität, die auf eine gemeinsame Vorläuferzelle hindeutet, wird als Zelle gemeinsamen Ursprungs gegenwärtig die „Perivasclar Epitheloid Cell" (PEC) angenommen. PECs sind konstant präsent in einer Gruppe mesenchymaler Tumore, den PEComas, und sind typischerweise perivaskulär lokalisiert. Es wird vermutet, dass PECs ihre Morphologie und ihren Immunophänotyp modulieren können. Sie können spindelzellartige oder epitheloide Merkmale aufweisen oder

intrazellulär Vakuolen bilden, die diesen Zellen unterschiedliche Erscheinungsbilder wie die von Muskelzellen, Epithelzellen und Fettzellen verleihen. Myogene und melanozytäre Marker, die sowohl von AMLs als auch von PECs exprimiert werden sind HMB45, HMSA-1, MelanA/Mart1, Aktin, Desmin und Vimentin. Auf Grund der überlappenden Zellmorphologie und Immunophänotyp von AMLs und PECs werden AMLs heutzutage meist zu der Gruppe der PEComas gezählt [14, 16, 42].

1.2 Unterschiedliche Typen der AMLs

AMLs werden anhand der Histologie in triphasische, monophasische und epitheloide Formen unterteilt [38].

1.2.1 Triphasische AMLs

Triphasische (klassische) AMLs bestehen aus den drei Komponenten Fett, Muskelzellen und dysmorphen Gefäßen in unterschiedlichen Proportionen [38]. Meist sind sie klinisch von geringer Bedeutung, können jedoch bei Größenzunahme zu Beschwerden führen. Durch ihre Fettkomponente sind sie in der Bildgebung gut darstellbar [5].

Ein kleiner Teil (4,5%) der AMLs, die einen nur histologisch nachweisbaren Fettanteil (durchschnittlich 4,1%) besitzen bezeichnet man als „minimal fat Angiomyolipome" (minimal fat AMLs). Ihre klinische Bedeutung liegt vor allem darin, dass sie schwer durch bildgebende Verfahren von malignen Tumoren zu differenzieren sind und daher Anlass zu unnötigen Operationen sein können [31, 33-35]. So zeigten Lane et al. (2008) [38] in ihrer Serie von 209 Patienten, dass 54% der operierten Nierentumore sich histologisch nicht als Nierenkarzinome, sondern als minimal fat AMLs erwiesen.

1.2.2 Monophasische AMLs

Monophasische (atypische) AMLs, bestehen überwiegend nur (zu min. 95%) aus einer Komponente, meist Muskel- oder Fettzellen. Wie die triphasischen AMLs haben sie klinisch geringe Bedeutung [38].

1.2.3 Epitheliale AMLs (eAMLs)

Eine Sonderstellung der monophasischen AMLs nehmen die eAMLs ein [38]. Der Anteil an epitheloiden Zellen, die im Tumor vorhanden sein muss, um als eAML bezeichnet zu werden, ist noch nicht definiert. Laut Martignoni et al. (2008) [42] bestehen eAMLs ausschließlich aus epitheloiden Zellen ohne Fett oder Gefäßen, während nach Lane et al. (2008) [38] triphasische AMLs schon ab einem Anteil von 5% epitheloiden Zellen so bezeichnet werden. In der Literatur werden eAMLs mit und ohne Atypien beschrieben, wobei letztere ein malignes Potential aufweisen. Atypische epitheloide Zellen sind definiert als polygonale Zellen, reich an eosinophilem Zytoplasma, großen vesikulären Nuclei und prominenten Nucleoli. Sie zeigen eine hohe Mitoserate und ein lokal aggressives Wachstum, gelegentlich mit Infiltration z.B. der Vena renalis, Vena cava inferior oder Lymphknoten. Des Weiteren wurden auch Lokalrezidive und Metastasierungen beobachtet [6, 43]. Brimo et al. (2010) [6] schlugen vor, das maligne Potential anhand des Anteils der Atypien einzuschätzen und teilten die Malignität der eAMLs in Grade von mäßig bis schwer ein. Martignoni et al. (2008) [42] jedoch bestreiten, dass die Malignität anhand der Histologie beurteilbar ist.

1.3 Epidemiologie

Spontan auftretende AMLs der Niere haben laut bisherigen Studien eine Prävalenz in der Bevölkerung von 0,1-0,3%. In einer Analyse von 17.941 Patienten in Japan fanden Fujii et al. (1995) [17] mittels US und CT eine Prävalenz spontan auftretender

AMLs von 0,13% (24 AMLs), davon 0,1% (13 aus 12.970) männlichen und 0,22% (11 aus 4.971) weiblichen Geschlechts. Eine Serie von 8501 Autopsien in New York, USA zeigte wiederum eine Prävalenz spontan auftretender AMLs von 0,3% (27), davon 0,02% (2) in Männern und 0,29% (25) in Frauen [22]. Das Geschlechterverhältnis in Arbeiten von Nelson et al. (2002) [46], Steiner et al. (1993) [63] und Lane et al. (2008) [38] lag zwischen 3:1 und 16:1 (w:m). Allerdings waren hier Patienten mit Tuberöser Sklerose assoziierten AMLs mit inbegriffen.
Das durchschnittliche Alter der Patienten mit spontan auftretenden AMLs verglichen mit dem der Patienten mit Tuberöser Sklerose assoziierten AMLs liegt bei 53 vs. 32 Jahren [38, 46, 63].

1.4 Auftreten und Wachstum

80% der AMLs treten spontan auf. Sie sind meist unilateral, solitär und wachsen meist nur langsam und lokal begrenzt, ohne Präferenz der rechten oder linken Niere [12, 23, 40, 45, 46, 48]. Die restlichen 20% sind vornehmlich assoziiert mit genetisch bedingten Krankheiten wie der Tuberösen Sklerose. AMLs assoziiert mit dieser Krankheit sind meist größer, weisen ein schnelleres Wachstum auf [46], wachsen multiple und bilateral [23, 46], treten in jüngerem Lebensalter auf und führen häufiger zu perirenalen Blutungen als die spontan auftretenden AMLs [46]. Generell wachsen AMLs über 4 cm Durchmesser häufiger (46% versus 27%) und fordern häufiger Intervention (53,8% versus 7%) als AMLs unter 4 cm [63]. Mit dem Tumorwachstum ist eine verstärkte Angiogenese verbunden, die wiederum eine Neigung zu Gefäßdilatation, Aneurysmabildung und –vergrößerung mit sich bringt und so zu Komplikationen führen kann [67].

1.5 Genetik

1.5.1 Mit Tuberöser Sklerose assoziierte AMLs

Eine Mutation der Tumorsuppressorgene, Tuberous Sclerosis Complex1-Gen (TSC1) und Tuberous Sclerosis Complex2-Gen (TSC2), wurde von Dabora et al. (2011) [10] mit der Entstehung von AMLs assoziiert. Ein funktionstüchtiges Allel der jeweiligen Gene reicht zur normalen Zellproliferation und Organentwicklung aus. Die Pathogenese von AMLs, die mit Tuberöser Sklerose assoziiert sind, beinhaltet eine Keimbahnmutation in einem der beiden Genloci plus eine somatische Mutation des zweiten Allels desselben Genlocus. Dies führt zu einem Verlust der Heterozygotie und somit zu einem kompletten Funktionsverlust des TSC1- und/oder TSC2-Gens, welches wiederum das Fehlen des aus den Genen abgelesenen TSC1- und/oder TSC2-Proteinkomplex bedingt. Die Abwesenheit des Proteinkomplexes verursacht eine konstitutive Aktivierung von mTOR und führt damit zu einer unkontrollierten Zellproliferation und Tumorentwicklung [1, 53]. Daher spricht man von der Two-Hit-Hypothesis [1].

1.5.2 Spontane AMLs

Die wenigen Studien, die sich mit der Genetik spontaner AMLs beschäftigen, berichten bisher nur von wenigen Mutationen, beschränkt auf das TSC2-Gen [27, 53]. In den Individuen mit spontanen AMLs, die eine TSC2-Genmutation aufwiesen, war diese Mutation in der normalen Gewebs-DNA nicht nachweisbar. Das heißt, dass im Gegenteil zu Patienten mit der Tuberösen Sklerose assoziierten AMLs, Patienten mit spontan auftretenden AMLs keine Träger von Keimbahnmutationen sind [53]. Pan et al. (2008) [50] konnte selbst in Patienten ohne nachweisbare Genmutation erhöhte S6-Kinaseaktivität darstellen, die auch hier zur Tumorentwicklung führte.

1.6 Klinik

Laut einer Metaanalyse von 13 Studien sind 59% der AMLs symptomatisch bei Diagnosestellung. Häufig sind sie auch Zufallsbefunde bei Ultraschall- oder radiologischer Diagnostik, durchgeführt auf Grund anderer Ursachen. Wenn symptomatisch, präsentieren sich AMLs klassischerweise mit Flankenschmerz, palpablem Tumor und Makro- oder Mikrohämaturie. Seltenere Präsentationsformen beinhalten Übelkeit, Erbrechen, Fieber, Hypertonie, Anämie, Niereninsuffizienz und durch Blutungen bedingte Hypotonie [46].

1.7 Komplikationen

Ab einer Tumorgröße von 4 cm, werden 68-80% der Patienten symptomatisch [13, 48]. 50-60% der Fälle zeigen perirenale Blutungen durch Gefäßruptur innerhalb des Tumors und diese können in einem Drittel der Fälle zu Schocksymptomen führen [46]. Die Tumorgröße ist der am häufigsten beschriebenen prädisponierende Faktor für Gefäßrupturen in AMLs [13, 48], jedoch sind auch Volumen der Aneurysmen und das Ausmaß der Vaskularisierung von Bedeutung. Aneurysmen ab einem Durchmesser von 5 mm zeigen ein erhöhtes Rupturrisiko mit einer Sensitivität von 100% und einer Spezifität von 86% [67]. Jedoch steigt das Rupturrisiko von Gefäßen in AMLs in Abhängigkeit von der Vaskularisierung auch ohne Bildung von Aneurysmen. Geringgradig vaskularisierte Tumore benötigen unabhängig ihrer Größe keine prophylaktische Therapie [55].

1.8 Diagnostik von AMLs

Die Differenzierung benigner AMLs von malignen renalen Tumoren hat eine erhebliche Bedeutung in der Wahl der korrekten Therapie [23, 46]. Auf Grund ihres charakteristischen Bildes, sind klassische AMLs mit ihrer Trias aller drei mesenchymalen Komponenten sonographisch oder mittels CT mit hoher Sicherheit

diagnostizierbar. Die Schwierigkeit liegt in der Erkennung der atypischen AMLs mit geringer Fettkomponente, die oft zur Verkennung als maligne Tumore führt [46].

1.8.1 Klassische AMLs in der Sonographie

B-Mode Ultraschall

Das charakteristische, jedoch nicht pathognomische sonographische Bild klassischer AMLs ist, verglichen mit dem Nierenparenchym, ein echoreicher Tumor mit dorsaler Schallabschwächung [23]. Dieses Bild resultiert aus dem hohen Fettgehalt, der heterogenen Gewebsarchitektur mit zahlreichen Fett-Nichtfett-Kontaktflächen und den Gefäßen innerhalb des AMLs [40, 58]. Diagnostische Schwierigkeiten bestehen einerseits darin, einige echoreiche Nierenzellkarzinome (NCCs) von AMLs abzugrenzen [23, 68]. Zum anderen können auch minimal fat AMLs schwer als solche zu erkennen sein, da diese nicht die charakteristische heterogene Echogenität aufweisen, sondern sich homogen und dem Nierenparenchym gegenüber isodens oder hypodens darstellen [23, 31, 49]. Yamashita et al. (1993) [68] haben berichtet, dass 32 aus 38 (84%) ihrer Patienten mit NCC eine hypodense Umrandung (Halo) und 10 Patienten davon zystische Areale innerhalb des Tumors aufwiesen, die in keinem der AMLs nachgewiesen werden konnten. Diese Ergebnisse wurden von Siegel et al. (1996) [58] bestätigt. In der Selben Studie konnte eine dorsale Schallabschwächung in 12 aus 35 (33%) AMLs, nicht aber in NCC nachgewiesen werden [58].

Farbkodierte Dopplersonographie

Die Farbkodierte Dopplersonographie kann zur Diagnose von Pseudoaneurysmen angewandt werden. Hierbei zeigt sich das dopplertypische Flussmuster (to-and-fro flow pattern) am Aneurysmastiel [23].

Powerdoppler Ultraschall

Jinzaki et al. (1998) [30] kombinierten den Powerdoppler US und B-Mode US und fanden in 79% der Fälle eines von zwei Mustern, nämlich das „intratumoral focal pattern" und „penetrating pattern" charakteristisch für AMLs. Hingegen wurde für alle 26 NCCs, allerdings auch für 7 aus 34 der diagnostizierten AMLs das sogenannte „mixed penetrating and peripheral pattern" beschrieben.
Mit der Kombination aus B-Mode und Powerdoppler wurde die Genauigkeit der Ultraschalldiagnostik von klassischen AMLs signifikant auf 78% erhöht, verglichen mit dem B-Mode (42%) oder Powerdoppler (45%) allein [30].

Contrast Enhanced Ultrasound (CEUS)

CEUS ist ein Verfahren zur Darstellung der Nierenperfusion und wurde zur Diagnostik von renalen Tumoren evaluiert. Tamai et al. (2005) [64] fanden in ihrer Studie eine bessere Detektion von hypovaskularisierten renalen Tumoren gegenüber der Kontrastmittel CT. Eine aktuelle Studie von Lu et al. (2012) [41] analysierte mittels CEUS das Muster der Kontrastmittelanreicherung von AMLs im Vergleich zu NCCs. Sie stellten in AMLs während der kortikalen Phase eine langsame zentripetale Kontrastmittelanreicherung und während des Peaks eine homogene Kontrastmittelanreicherung fest, während NCCs in der kortikalen Phase eine simultane, vollständige Kontrastmittelanreicherung aufwiesen und nur in größeren Tumoren durch vorhandene Zysten und Nekrosen eine heterogene Kontrastmittelanreicherung während des Peaks bestand. Die zwei von AMLs gezeigten Kriterien (langsame, zentripetale Kontrastmittelanreicherung und homogene Kontrastmittelanreicherung) hatten einen positiven prädiktiven Wert von 100% und einen negativen prädiktiven Wert von 97,2% zur Differenzierung der minimal fat AMLs von NCCs [41].

1.8.2. Klassische AMLs in der Computer Tomographie (CT) und Magnetresonanztomographie (MRT)

Die überlappenden Merkmale von AMLs und NCCs im sonographischen Bild führen zum Einsatz der CT oder MRT. Auch hier beruht die Diagnostik auf dem Nachweis von makroskopischem Fett [23].

CT

Das klassische Bild eines AMLs in einer nativen CT ist ein inhomogener Tumor mit überwiegendem Fettanteil, durchsetzt mit variierender Menge von Weichteilgewebe [23]. Laut Bosniak et al. (1988) [5] und Davenport et al. (2011) [11] ist die native CT einer kontrastmittel-unterstützten CT überlegen. Houndsfield Units (HU) beschreiben die Dichte der Gewebe in einer CT [23]. Die Schwelle von -10 HU oder niedriger bei einer Fläche der „Region of Interest" von mindestens 19 mm² ermöglicht eine verlässliche Differenzierung der AMLs von NCCs mit einer Spezifität von 99,5% in einem nativen CT [11]. Durch eine Feinschichtung der CT-Aufnahmen (Schichtdicke ½ des Tumordurchmessers) erhielten Lemaitre et al. (1997) [40] und Bosniak et al. (1988) [5] eine erhöhte Sensitivität für die Detektion von Fett. Bei kleineren Tumoren z.B. <1 cm schlagen Kurosaki et al. (1993) [36] sogar eine Schichtung von 1,5- 3 mm vor. Die Sensitivität zur Detektion von kleinen Fettclustern wurde durch Pixelmapping verbessert (Sensitivität 86%, Spezifität 97%) [60].

MRT

Typisch für Fett, zeigen AMLs ein hyperintenses Signal sowohl in der T1-gewichteten als auch in der T2- gewichteten MRT, während das Signal verglichen zum retroperitonealem Fettgewebe generell isointens ist [46]. In fettsupprimierten Sequenzen erscheint Fett hypointens, sodass der Vergleich von normalen und fettsupprimierte MRT Sequenzen bei der Diagnostik von Fett und somit der Diagnostik von AMLs hilfreich sein kann [23].

Minimal Fat AMLs in der CT und MRT

Minimal fat AMLs ohne mikroskopisch-nachweisbarem Fett stellen auf Grund ihres mit NCCs überlappenden homogenen, hyperdensen Erscheinungsbild in der CT immer noch Probleme in der Diagnostik dar [23] und werden in 2-7% der resezierten NCC-Operationen erkannt [37, 44, 57, 61]. Jedoch können in wenigen Ausnahmen auch NCCs Fett enthalten. Ursachen hierfür sind Einschlüsse von perirenalem Fett, Fettnekrose und verknöchernde Metaplasie (osseous metaplasia). In diesen Fällen findet man meist zusätzliche Kalzifikationen innerhalb des Tumors, welche für dessen Malignität sprechen und ein AML ausschließen [11].

Während einige Autoren übereinstimmend berichten, dass *Pixel Histogramm Analyse in der CT* keine Differenzierung zwischen minimal fat AMLs und NCCs ermöglicht [7, 9, 59], fanden Kim et al. (2008) [35], dass der Anteil an Voxel und Pixel mit weniger als 0,-10,-20 und -30 HU in minimal fat AMLs signifikant höher ist als in NCC. Mit 6% Pixeln und einem Schwellenwert von -10 HU erhielten sie eine Spezifität von 100% und eine Sensitivität von 20% zur Differenzierung zwischen minimal fat AMLs und NCCs. Sie folgerten daraus, dass der Anteil an Voxel und Pixel durchaus in der Differenzierung hilfreich sein könnte [35].

Das *biphasische Spiral-CT* könnte ebenfalls eine Möglichkeit zur Differenzierung von minimal fat AMLs und NCCs darstellen. AMLs zeigten eine homogene und langanhaltende Kontrastmittelanreicherung („homogeneous tumor enhancement and a prolonged enhancement pattern") mit einem positiven prädiktiven Wert von 91% und einem negative prädiktiven Wert von 87%. Allerdings war dieses Muster nur in 53% der AMLs dieser Studie präsent [34].

Die *Chemical Shift MRT* ist eine bekannte Methode zur Detektion von Fett in Läsionen der Nebennieren. Durch das Vorhandensein von Fett und Wasser nebeneinander in demselben „Imaging Pixel" kommt es zu einem Signalverlust und dem Nachweis von intrazellulärem Fett [21]. Kido et al. (1997) [32] berichtete, dass mittels Chemical

Shift MRT Fett nachgewiesen werden kann, welches vorher in der CT nicht sichtbar war. Jedoch ist auch hier die Mehrheit der Autoren der Meinung, dass Chemical Shift MRT nicht verlässlich zwischen AMLs und NCCs unterscheiden kann [21, 28].

1.8.3 Angiographie

Die Angiographie hat heute keine große Bedeutung mehr in der Diagnostik von AMLs, da es eine invasive Methode ist, die keine verlässliche Aussage über die Malignität des Tumors liefert.

Bei therapeutischer Embolisation jedoch kann die Angiographie im Anschluss an die Diagnose eines AMLs eine Hilfestellung bieten. Typisch für AMLs sieht man elongierte und gewundene Gefäße welche leicht von der normalen Vaskularisierung der Niere zu unterscheiden sind [23]; Angiographie ist auch in der Diagnostik und Beurteilung von Aneurysmen von Bedeutung [46].

1.8.4 Feinnadelaspirationsbiopsie (FNAB)

Auf Grund von Bedenken bezüglich der Sicherheit und Genauigkeit ist die Biopsie bisher kein etablierter Eingriff gewesen. Moderne Punktionstechniken heutzutage scheinen adäquate Gewebsproben in mehr als 90% der Fälle bereitzustellen und sind hilfreich wenn bildgebende Verfahren zur Diagnosesicherung versagen [39, 46, 66]. Die zytologische Analyse beruht auf der Identifikation der AML-typischen Komponenten Fett, Muskelzellen und Gefäße. Verlässlicher ist die Immunohistochemie mit dem Nachweis von myogenen und melanozytären Markern [2, 46].

1.9 Therapie

Da AMLs gutartige Tumore sind, benötigen sie meistens keine Therapie, werden aber regelmäßig kontrolliert [46]. Im Fall von Blutungen oder auch einem erhöhten Risiko

für Blutungen, Schmerzen oder Größenzunahme über 4 cm Durchmesser kann ein therapeutischer Eingriff angezeigt sein [23]. Neben der Kontrolle des Tumorwachstums und der symptomatischen Behandlung ist das Therapieziel der Erhalt der Nierenfunktion. Je nach Befund sind arterielle Embolisation oder Nierenteilresektion die bevorzugten Maßnahmen [46].

Laut Oesterling et al. (1986) [48] werden die meisten AMLs ab einer Größe von 4 cm symptomatisch (82-94% der Fälle), in 50-60% wegen spontaner Blutungen. Auf Grund dieser stellten sie schon 1986 einen Algorithmus zur Therapie von AMLs auf, und schlugen eine Tumorgröße von 4 cm als Grenze vor, ab der eine elektive Behandlung von AMLs in Erwägung gezogen werden sollte.
Oesterling et al. (1986) [48] schlagen vor Patienten mit asymptomatischem Tumor < 4 cm, alle 12 Monate und Patienten mit asymptomatischem Tumor > 4 cm alle 6 Monate mittels US oder CT zu kontrollieren. Patienten mit symptomatischen Tumor < 4 cm sollten vorübergehend beobachtet werden. Falls die Symptome nicht spontan sistieren, sollten Therapien wie arterielle Embolisation oder Nierenteilresektion in Erwägung gezogen werden. Bei Patienten mit symptomatischem Tumor > 4 cm solle ein Angiographie durchgeführt werden und ebenfalls ein therapeutischer Eingriff in Erwägung gezogen werden [48].

Die 4 cm Grenze wurde von diversen darauf folgenden Studien hinsichtlich Monitoring, prophylaktischer Therapie und therapeutischem Eingriff evaluiert und bestätigt [13, 29, 45, 62, 63].

1.9.1 Arterielle Embolisation

Arterielle Embolisation ist eine effektive und sichere Methode zur Therapie von AMLs [24] und ist Therapie der Wahl bei akuter perirenaler Blutung [38] und bei Tumoren > 4 cm zur Prophylaxe, wegen erhöhtem Blutungsrisiko [13, 46, 62]. Die Erfolgsrate liegt zwischen 90%-100% [24, 62]. Neben der Reduktion des Blutungsrisikos wird in

einigen Studien auch von signifikanter Volumenreduktion des Tumors berichtet. AMLs mit überwiegender angiomyogener Komponente wiesen eine schnellere und größere Volumenreduktion nach Embolisation auf, als fettreiche AMLs [24, 52]. Die angiomyogene Komponente verschwand in 12 von 16 Patienten sogar fast vollständig, während der Fettanteil der AMLs sich durch Kolliquationsnekrose nur geringfügig verkleinerte. Demnach variiert das Ausmaß der Volumenreduktion von AMLs zwischen 26-99% abhängig von dem Fett- bzw. angiomyogenen Anteil innerhalb des Tumors [24].

Nelson et al. (2002) [46] fassten 7 Studien hinsichtlich der Komplikationen und Nebenwirkungen der Arteriellen Embolisation zusammen. Ernsthafte Komplikationen, meist Abszessformation, traten in 10% der Fälle auf. Das Postembolisationssyndrom ist eine häufig beschriebene Nebenwirkung und tritt in 85% der Fälle auf [46]. Typischerweise beginnt sie 24h nach Intervention und sistiert im Schnitt nach 72h [1]. Sie ist mit Antipyretika, Antiemetika und Analgetika palliativ gut zu behandeln [46]. Durch die periinterventionelle Anwendung von Steroiden und Antibiotika kann die Inzidenz um 30% reduziert werden [1].

1.9.2 Nierenteilresektion

Obwohl Arterielle Embolisation wie oben beschrieben eine effektive und sichere Behandlungsmethode darstellt, besteht der Bedarf an sekundären Interventionen auf Grund rezidivierender Blutungen oder persistierender Symptome nach Embolisation in 14% der Patienten [46]. Nierenteilresektion birgt die Möglichkeit der totalen Tumorexzision bei Erhaltung der Nierenfunktion, niedriger Rezidivrate und/oder Wiederauftreten verwandter Symptome und ist somit eine weitere Interventionsmöglichkeit bei fehlgeschlagener Embolisation. Selten wurde eine vorübergehende Erhöhung des Retentionswertes von Kreatinin beschrieben, die sich im Verlaufe des folgenden Jahres wieder normalisierte [3, 15, 25].

1.10 Ziel der Studie

Zur Prävalenz spontan auftretender klassischer AMLs stehen aktuell nur wenige Daten zur Verfügung. Alle uns bekannten Reviews/Studien zitieren die Prävalenz aus zwei großen Studien, die 1969 und 1993 durchgeführt wurden [17, 22].

Ziel dieser Arbeit ist es, retrospektiv aus einer sonographischen Datenbank die Prävalenz der spontan auftretenden klassischen AMLs zu bestimmen. Des Weiteren soll deren Morphologie, Lage innerhalb der Niere und das Wachstum mittels Sonographie dargestellt werden.

2 Material und Methoden

2.1 Patientenselektion

Die vorliegende retrospektive Analyse von Daten aus der sonographischen Datenbank ViewPoint Ultraschall (VPU) mit 61.389 Patienten erstreckt sich über den Zeitraum zwischen September 1999 und Dezember 2012. Die Patienten waren im Alter zwischen 1 Monat und 105 Jahren (Abb. 1) und umfassten 30.500 Frauen (54,6 ± 18,7 Jahre) und 30.889 Männer (54,8 ± 18,3 Jahre), die sich auf Grund verschiedener Erkrankungen und Beschwerden oder im Rahmen einer Vorsorgeuntersuchung einer Oberbauchsonographie unterzogen.

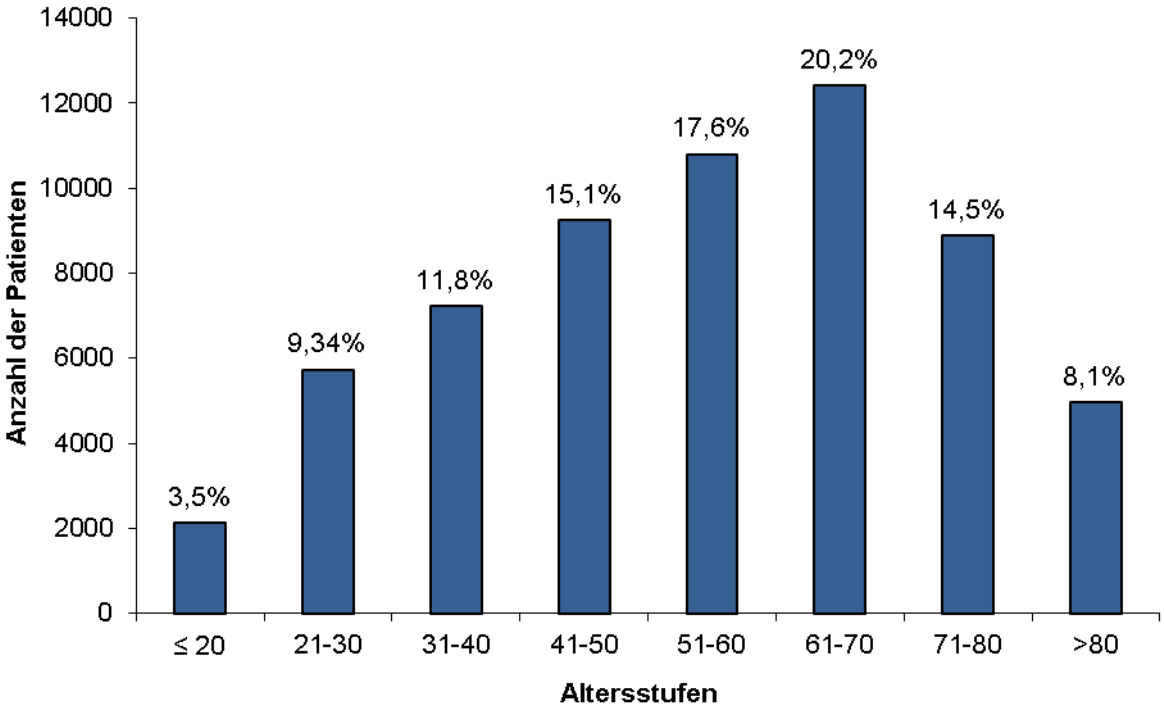

Abb. 1: Altersverteilung aller 61.389 analysierten Patienten in Abstufungen von 10 Jahren. Die Patienten kamen im Zeitraum von Januar 1999 bis Dezember 2012 zur Ultraschalluntersuchung ins Universtätsklinikum Ulm.

Die sonographische Darstellung betraf typischerweise Leber, Gallenblase, Pancreas, Milz und Nieren. Alle 305 Patienten, bei welchen sonographisch die Diagnose eines spontanen AMLs gestellt wurde, wurden nochmals retrospektiv mittels des Befund- und Bilddokumentationssystems ViewPoint von einem ultraschallerfahrenen Arzt nachbeurteilt. Insgesamt 17 Befunde wurden nachträglich als Fehldiagnose verworfen. Weitere 18 Befunde wurden auf Grund von nicht nachvollziehbarem schriftlichen Befund, ungenügend schriftlicher Information, schlechter Bildqualität oder nicht einsehbaren Ultraschallbildern aus der Studie ausgeschlossen. Das finale Patientenkollektiv bestand aus 270 Patienten mit spontanen AMLs, von denen 184 (68,1%) weiblich und 86 (31,9%) männlich waren. Zur intrarenalen Darstellung der Lokalisation der AMLs teilten wir die Niere in der Längsachse in Oberpol, Mitte und Unterpol und in der Querachse in ventral und dorsal ein (Abbildung 2).

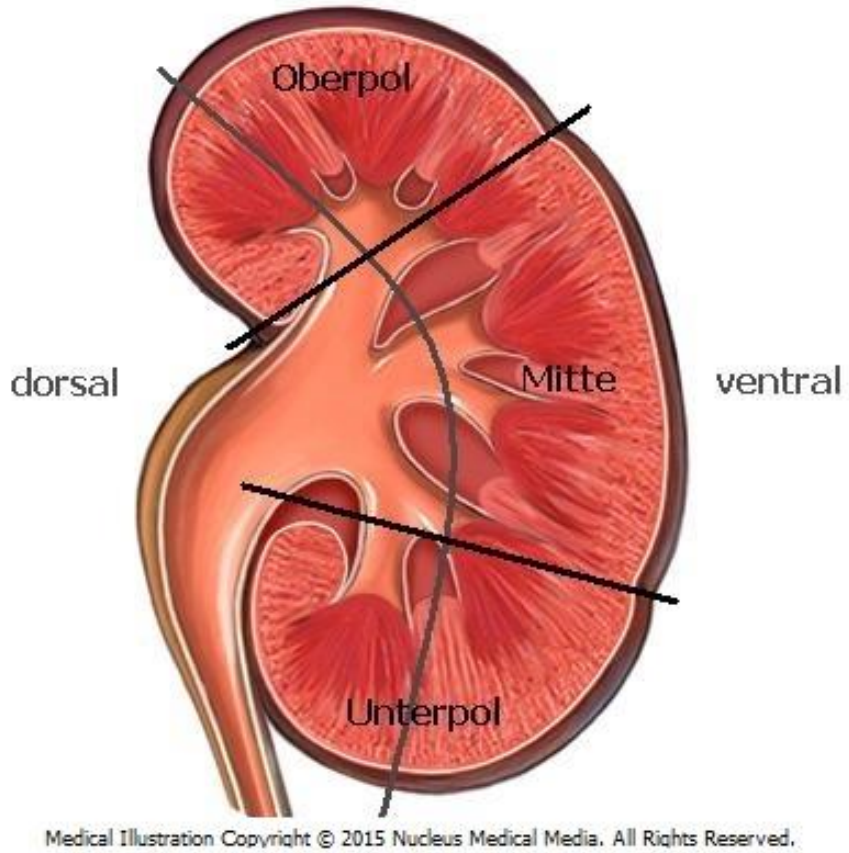

Abb. 2: Graphische Einteilung der Niere in Quer- und Längsachse zur Lokalisation der Angiomyolipome innerhalb der Niere [71].

Außerdem wurden zwischen einer kortikalen und subkapsulären Lage der AMLs unterschieden. Als subkapsulär wurden AMLs bezeichnet, die direkt an die Nierenkapsel angrenzten, während AMLs als kortikal eingestuft wurden, sobald sich in mindestens einer Schnittebene eine parenchymatöse Zellschicht zwischen Nierenkapsel und Tumor befand. Die Echogenität wurde in stark echoreich, echoreich und schwach echoreich eingeteilt. Auch wurde zwischen homogenem und inhomogenem Echomuster unterschieden, sowie eine scharfe von einer unscharfen Umrandung abgegrenzt.

61 Patienten mit nachgewiesenen spontanen AMLs waren über einen mittleren Zeitraum von 25 Monaten mehrfach untersucht worden und standen zur Beurteilung des Wachstums der spontanen AMLs zur Verfügung. Die Schwankungen der gemessenen Tumordurchmesser bei den unterschiedlichen Ultraschalluntersuchungen erschwerten die Beurteilung des Tumorwachstums. Daher war die Definition einer Größenzunahme ein Mindestzuwachs im Durchmesser von 10 mm. Für die Berechnung der Tumorgröße wurde stets der im Verlauf größte gemessene Wert verwendet.

2.2 Datenerhebung

Zur Dokumentation von Ultraschalluntersuchungen und Punktionen mit Bildern und Befunden wird seit 1999 in der Klinik für Innere Medizin I des Universitätsklinikums Ulm das Programm ViewPoint Ultraschall (VPU) verwendet. Die im VPU-Programm umgesetzte strukturierte und diagnosegestützte Befundeingabe entspricht den Vorgaben der Deutschen Gesellschaft für Ultraschall in der Medizin. Das Programm beinhaltet außerdem die Kodierung aller Diagnosen nach internationaler statistischer Klassifikation der Krankheiten und verwandter Gesundheitsprobleme (ICD-10) und Prozeduren nach dem Operationen- und Prozedurenschlüssel, § 301 Sozialgesetzbuch V (OPS 301). Alle Befundattribute werden in wissenschaftlich auswertbaren Datenbanken gespeichert und eine Schnittstelle zum Stammdatensatz der Patienten im Klinikdatenbanksystem SAP-ISH-med hergestellt. Im VPU-Programm wurde

retrospektiv mittels SQL folgende Daten erfasst: Prävalenz spontaner AMLs, Patientenalter, Patientengeschlecht, Echostruktur der AMLs, Tumorgröße, Tumorlokalisation innerhalb der Niere und deren Anzahl und Auftreten (solitär, multiple, uni- oder bilateral). Bei Nachuntersuchungen wurden sowohl deren Häufigkeit und Intervalle als auch der gesamte Beobachtungszeitraum, dokumentiert und die gespeicherten Daten und Bilder hinsichtlich des Wachstums und der Morphologie miteinander verglichen.

2.3 Statistische Auswertung

Die statistischen Auswertungen erfolgten mit der Statistik-Software SAS 9.2 (SAS Institute, Cary, N.C., USA). Die Daten wurden zunächst deskriptiv ausgewertet. Für quantitative (stetige) Merkmale wurden Mittelwert und Standardabweichung ermittelt. Qualitative (kategoriale) Merkmale wurden mit absoluten und relativen Häufigkeiten dargestellt. In Abhängigkeit von ihrer Größe wurden die AMLs in 3 Gruppen eingeteilt (<10 mm, 10-25 mm, ≥25 mm). Um den Unterschied zwischen dem Auftreten der AMLs in den drei Gruppen aufzuzeigen wurde der exakte Test nach Fischer angewendet.

3 Ergebnisse

Echoreiche spontane AMLs wurden als Zufallsbefund in 270 Patienten nachgewiesen, von denen 184 (68,1%) weiblich und 86 (31,9%) männlich waren. Diese Patienten waren meist auf Grund von gastrointestinalen, hämatoonkologischen oder kardiovaskulären Beschwerden in stationärer und/oder ambulanter Behandlung (Tabelle 1). Keiner der Patienten hatte eine bekannte genetische Prädisposition zur Entwicklung von AML in Form von Tuberöser Sklerose.

Tab. 1: Bereiche der Grunderkrankungen der Patienten, die Anlass zur Ultraschall Untersuchungen gaben.

Diagnosebereich	N (%)
Gastrointestinal	112 (41,5)
Hämatoonkologisch	74 (27,4)
Kardiovaskulär	23 (8,5)
Infektiös/Autoimmun	19 (7,0)
Urogenital	14 (5,2)
Endokrinologisch	13 (4,8)
Muskuloskeletal	2 (0,7)
Sonstige	13 (4,8)

Die in unserer Studie ermittelte Prävalenz der spontanen AMLs betrug 0,44%. Davon waren 0,60% (n=184) weiblichen und 0,28% (n=86) männlichen Geschlechts. Das durchschnittliche Alter der Patienten mit spontanem AML lag bei 59,2 ± 15,0 Jahren (Range: 19-93 Jahre, Abb. 3), und war identisch bei Frauen 59,2 ± 14,6 Jahre (Range: 19-87 Jahre) wie bei Männern 59,1 ± 15,8 (Range: 28-93 Jahre). Abbildung 4 zeigt, dass die Anzahl von AML-Patienten bis zum Alter von etwa 50 Jahren ansteigt, bis ins Alter von etwa 80 Jahren annähernd gleich bleibt, um dann wieder abzufallen.

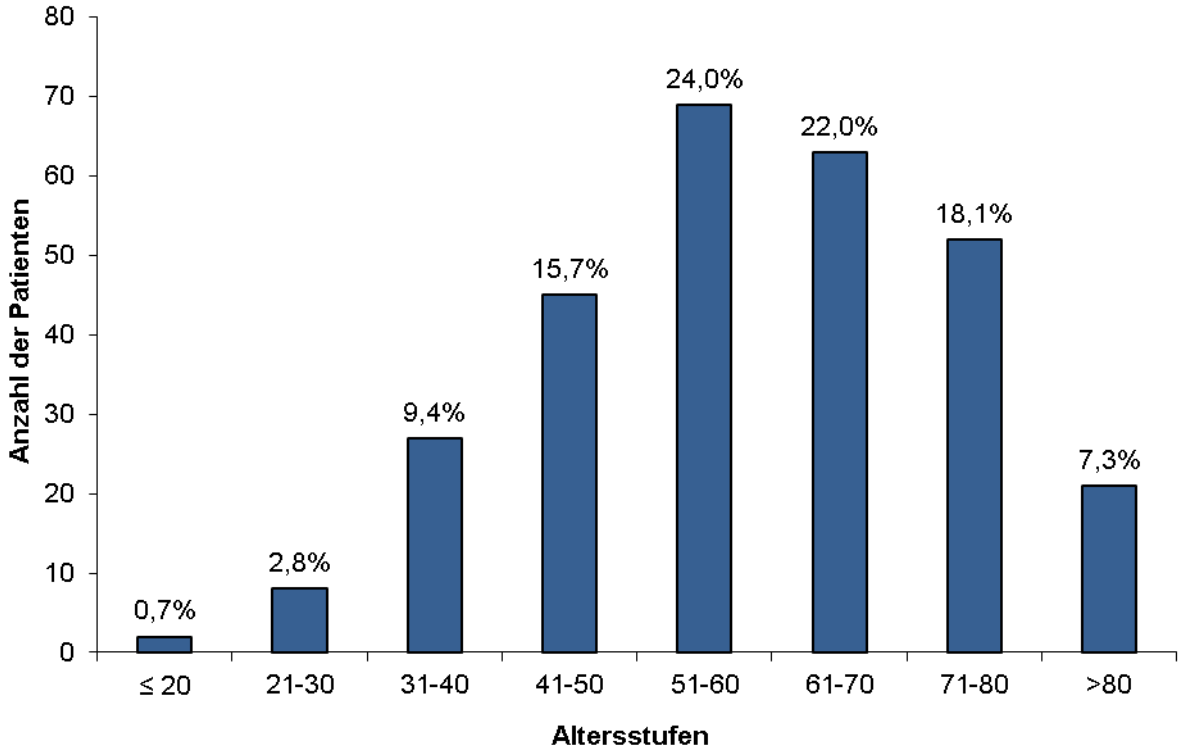

Abb. 3: Altersverteilung der Patienten mit Angiomyolipom aus der Gesamtpopulation der ViewPoint Ultraschall Datenbank des Universitätsklinikums Ulm im Zeitraum von Januar 1999 bis Dezember 2012 (Alter bei Erstdiagnose).

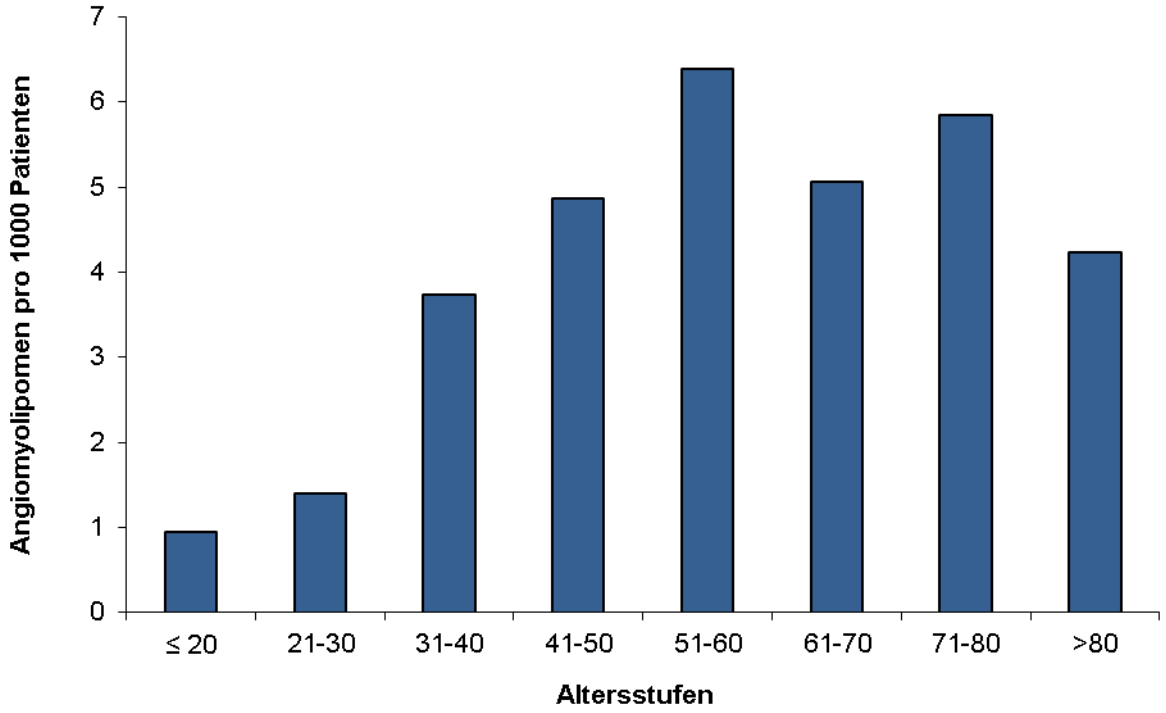

Abb. 4: Die Häufigkeit von Angiomyolipomen pro 1000 Patienten in Altersabstufungen von 10 Jahren. Die Patienten kamen im Zeitraum von Januar 1999 bis Dezember 2012 zur Ultraschalluntersuchung ins Universitätsklinikum Ulm.

In 154 Fällen (57%) traten AMLs in der rechten Niere und in 116 Fällen (43%) in der linken Niere auf. Die Größe der AMLs variierte von 3 mm bis 38 mm, durchschnittlich betrug sie 10,8 ± 5,8 mm. Es konnte kein signifikanter Unterschied der AML-Größe zwischen rechter und linker Niere gezeigt werden (p=0,5263, Tabelle 2)

Tab. 2: Häufigkeit von Angiomyolipomen in der rechten bzw. linken Niere bezogen auf den Tumordurchmesser. Es gab keine Unterschiede in der Größenverteilung oder der Häufigkeit zwischen beiden Nieren. P-Wert = 0,5263 linke Niere versus rechte Niere.

	< 10 mm	10-25 mm	≥ 25 mm	Gesamt
Rechts	81 (52.6%)	70 (45.5%)	3 (1.9%)	154 (57,0%)
Links	61 (52,6%)	50 (43.1%)	5 (4.3%)	116 (43,0%)

Aus dem gesamten Kollektiv der 270 Patienten, wiesen 14 (5,2%) Patienten multiple AMLs auf und in nur 4 (1,5%) dieser Fälle war das Auftreten bilateral (Abb. 5).

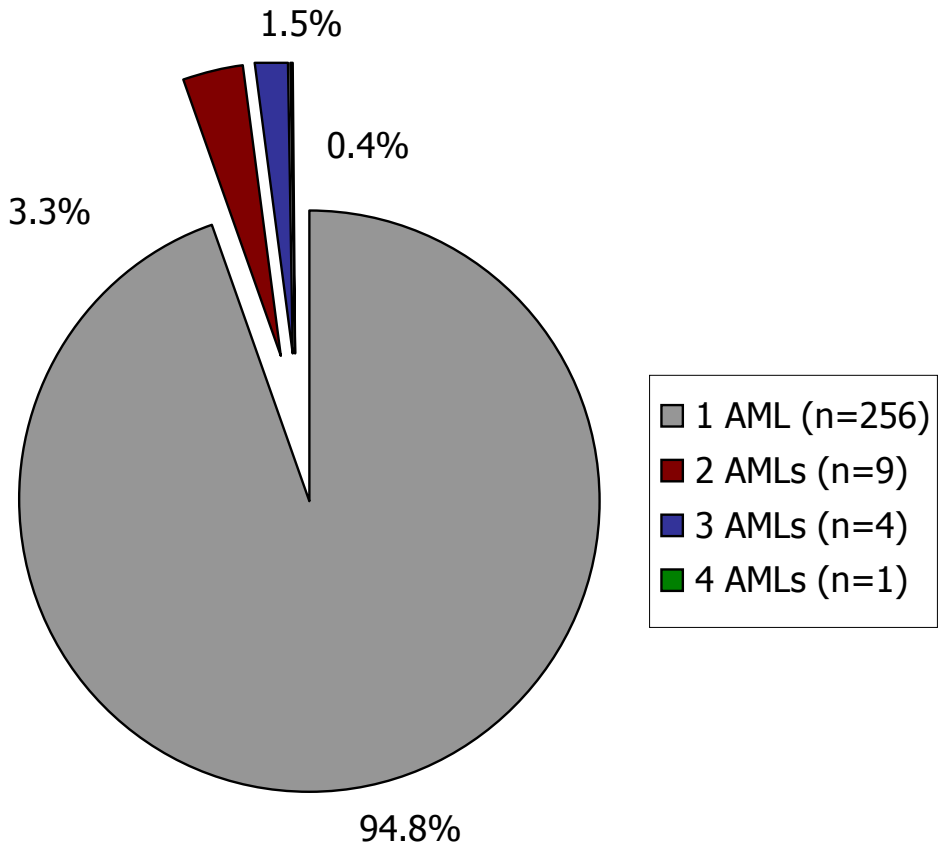

Abb. 5: Anzahl der Angiomyolipome (AMLs) pro Patient (solitär/multiple).

Insgesamt 175 (64,8%) AMLs stellten sich im sonographischen Bild mit einer runden, und 95 (35,2%) mit ovaler Form dar.

Am häufigsten traten AMLs im mittleren Teil der Niere auf (n=116; 43%). In der Querachse betrachtet zeigte sich das bevorzugte Auftreten ventral (n=249; 92,2%) (Tabelle 3).

Tab. 3: Anzahl der Angiomyolipome bezogen auf die Lokalisation innerhalb der Niere entsprechend Abb. 2.

	Ventral	Dorsal	Gesamt
Oberpol	73	10	83 (30.7%)
Mitte	114	2	116 (43.0%)
Unterpol	62	9	71 (26.3%)

Es zeigte sich, dass sich 198 (73,3%) AMLs in kortikaler und 72 (26,7%) AMLs in subkapsulärer Position befanden.

Die Einteilung hinsichtlich der Echogenität und des Echomusters und die Abgrenzung gegenüber dem normalen Nierengewebe werden in Tabelle 4 zusammengefasst.

Tab. 4: Unterteilung der Angiomyolipome nach der Echogenität, dem Echomuster und der Abgrenzung (Umrandung) gegenüber dem normalen Nierengewebe.

	N (%)
Echogenität	
stark echoreich	81 (30.0%)
echoreich	157 (58.2%)
schwach echoreich	32 (11.9%)
Echomuster	
homogen	101 (37.4%)
inhomogen	169 (62.6%)
Umrandung	
scharf	169 (62.6%)
unscharf	101 (37.4%)

Bei Betrachtung der Einzeluntersuchungen der 61 Patienten mit mehrmaligen Ultraschalluntersuchungen bezogen auf die Größenzunahme, wurde lediglich bei 2 Patienten (3,3%) ein Wachstum beobachtet.

4 Diskussion

4.1 Prävalenz

Die Bestimmung der Prävalenz seltener Krankheiten benötigt ein großes Patientenkollektiv. Die hier berichtete retrospektive Studie der spontanen AMLs umfasst konsekutive 61.389 Patienten aus den Jahren 1999 bis 2012, von denen in 270 Fällen mindestens ein AML durch US diagnostiziert wurde. Dies entspricht einer Prävalenz von 0,44% und ist deutlich höher als bisher auf Grund von kleineren Studien angenommen [17, 22]. Unter den 30.889 männlichen Patienten hatten 86 (entsprechend 0,28%) und aus 30.500 weiblichen Patienten hatten 184 (entsprechend 0,60%) solitäre oder multiple AMLs. Kein Patient in unserer Studie wies in der Krankengeschichte Tuberöse Sklerose oder sonstige genetische Erkrankungen auf, die eine Prädisposition für AMLs darstellen könnten. Die errechnete Prävalenz unserer Studie bezieht sich demnach ausschließlich auf spontane AMLs. Es gibt lediglich zwei weitere Studien, die sich mit der Prävalenz dieser Tumorerkrankung befassen. Hajdu und Foot (1969) [22] fanden in 8.501 Autopsien 27 AMLs, entsprechend einer Prävalenz von 0,3%, davon 0,02% (n=2) in Männern und 0,29% (n=25) in Frauen. Bemerkenswert ist bei dieser vergleichsweise kleineren Studie die histopathologische Verifikation. Fujii et al. (1995) [17] ermittelten ähnlich unserer Studie mit US aus 17.941 urologischen Patienten eine Prävalenz spontaner AMLs von 0,13% (n=24). Davon waren 0,1% (13 aus 12.970) männlichen und 0,22% (11 aus 4.971) weiblichen Geschlechts. Neben US wurden hier die AMLs zusätzlich mit CT und z.T. auch histopathologisch untersucht. Im Vergleich dazu wurden in unserer Studie auf Grund des retrospektiven Charakters die AMLs zwar ausschließlich durch US diagnostiziert, jedoch wurden alle Bilder von zwei voneinander unabhängigen ultraschallerfahrenen Ärzten beurteilt. Durch die Fortentwicklung der Geräte mit verbesserter Bildqualität sind AMLs heutzutage gut und sicher darstellbar, sodass selbst kleinere, schwach echoreiche AMLs im sonographischen Bild erkannt werden können. Zusätzlich zu dem Fortschritt in der

Diagnostik hat der Einsatz von US in der klinischen Routine in den letzten Jahren wesentlich zugenommen, und könnte zu häufigeren Zufallsbefunden von AMLs geführt haben. Dies würde die von uns ermittelte 1,5 bis 3 mal höhere Prävalenz, verglichen mit Hajdu und Foote (1969) [22] und Fujii et al. (1995) [17], erklären. Ebenfalls ist es nicht ausgeschlossen, dass geographische Unterschiede der drei Studien (Japan, USA und Europa) zu den unterschiedlichen Prävalenzen beigetragen haben.

4.2 Geschlechterverhältnis, Alter & Wachstum

Unsere Studie bestätigt die Beobachtungen anderer Autoren, dass AMLs häufiger in Frauen als in Männern auftreten [17, 22, 38, 46, 63]. Das bei uns gefundene Geschlechterverhältnis von 3:1 (w:m) entspricht dem von Fujii et al. (1995) [17]. Hingegen fanden Hajdu and Foote (1969) [22] in ihrer Studie ein Geschlechterverteilung von 13:1 (w:m), benutzten jedoch ein wesentlich kleineres Patientenkollektiv (8.501 Autopsien, unter 24 AMLs nur 2 Männer). Steiner et al. (1993) [63], sowie Lane et al. (2008) [38] und Nelson et al. (2002) [46], fassten in ihren Berichten sowohl Patienten mit spontaner, als auch solche mit Tuberöser Sklerose assoziierter AMLs zusammen. Steiner et al. (1993) [63] ermittelte ein Verhältnis von 16:1 (w:m) in 35 Patienten. Die Metaanalyse von Nelson et al. (2002) [46] aus 13 Studien mit einer Fallzahl von 336 Patienten ergab ein Geschlechterverhältnis von 6:1 (w:m). Lane et al. (2008) [38] berichteten von 209 Patienten von einer Verteilung von 4:1 (w:m).

In einigen Arbeiten wurde vorgeschlagen [4, 26], dass die konstant erhöhte Fallzahl in weiblichen Individuen, hormonell bedingt sein könnte. Die Hypothese wird untermauert durch Nachweise von Östrogen-, Progesteron- bzw. Androgenrezeptoren auf AMLs [4, 26], sowie durch Fallberichte von beschleunigtem Tumorwachstum während der Schwangerschaft [69] und in Patienten unter Hormontherapie [19]. Weitere Unterstützung der Hypothese folgt aus dem schnellen Wachstum der

Tuberösen Sklerose- assoziierten Form, die meist in der 3. Lebensdekade diagnostiziert wird [38, 46, 63], in der Sexualhormone eine große physiologische Rolle spielen. Da AMLs Hormonrezeptoren exprimieren [4, 26] und das Wachstum von rezeptorexprimierenden Tumoren durch Sexualhormone stimuliert werden können [47, 54], wäre dies eine plausible Erklärung für das schnellere Wachstum von AMLs in jungen Patientinnen.

Im Gegensatz dazu waren die Patientinnen mit spontanen AMLs sowohl in unserer (59,2 ± 14,6 Jahre; Range: 19-87) wie auch in früheren Studien [38, 46, 63] in der 5. Lebensdekade, in der sich die meisten Frauen schon in der Menopause mit verminderter Sexualhormonproduktion befinden [65]. Das langsamere Wachstum von spontanen AMLs könnte dann auf einen reduzierten Spiegel von Sexualhormonen zurückgeführt werden. Boorjian et al. (2008) [4] beobachten, dass die Sexualhormonrezeptorexpression reziprok mit dem Alter der Patienten korreliert. Daher könnte die erniedrigte Rezeptordichte ab 58 Jahren bei Frauen zusätzlich zu einem verminderten Wachstum der AMLs im Alter beitragen und das ebenfalls bei Männern eingeschränkte Wachstum spontaner AMLs erklären [4].

Aus unserer Datenbank standen 61 Patienten zur Verfügung, deren AMLs über einen durchschnittlichen Zeitraum von 25 Monaten verfolgt worden waren. Lediglich bei zwei Patienten konnte in unserer Studie ein Wachstum beobachtet werden. Dies bestätigt frühere Studien, die ebenfalls kein oder nur ein geringes Wachstum von spontanen AMLs zeigen konnten [12, 17, 29, 45, 48, 63].

4.3 Morphologie

In der Literatur wird die Sonomorphologie der klassischen AMLs als ein runder oder ovaler, scharf begrenzter und sehr echoreicher, manchmal auch als der echoreichste, Tumor der Niere beschrieben. Dieses charakteristische, jedoch nicht pathognomische Bild der AMLs resultiert aus dem hohen Fettgehalt, der heterogenen Gewebsarchitektur und den Gefäßen innerhalb der AMLs [8, 18, 40]. Die Variation der Anteile an den drei mesenchymalen Komponenten: Fett, Muskelgewebe und Gefäßen

führen zu Abstufungen in der Echogenität und unterschiedlichen Echomustern mit echoreichen und echoarmen Arealen innerhalb eines AMLs [8, 18]. In unserer Studie haben wir die Echogenität der spontanen AMLs in stark echoreich, echoreich und schwach echoreich differenziert. Wir unterschieden ein homogenes von einem inhomogenen Echomuster und die Umrandung hinsichtlich scharf oder unscharf begrenzt (Tabelle 4). Auf Grund des retrospektiven Charakters unserer Studie könnte bei der Befundung ein Interobserver Bias vorgelegen haben. Um zum einen diesen Bias zu neutralisieren, zum anderen zur Verifizierung der AMLs als solche, wurden die eingefrorenen Ultraschallbilder - wie oben schon erwähnt - retrospektiv mit Hilfe des Befund- und Bilddokumentationssystems ViewPoint von einem ultraschallerfahrenen Arzt nachbeurteilt.

In jeweils 2/3 der Fälle besaßen die AMLs eine runde Form, waren echoreich und zeigten eine scharfe Begrenzung. Es zeigte sich, dass die bevorzugte Lokalisation der AMLs in unserer Studie im mittleren Drittel der Niere, ventral und kortikal gelegen war (Tabelle 3).

In 154 Patienten (57%) waren die AMLs in der rechten Niere lokalisiert und in 116 (43%) in der linken Niere (Tabelle 2). Multiples Auftreten zeigte sich in 14 Fällen (5,2%) und davon in 4 Patienten (1,5%) bilateral. Hajdu und Foote (1969) [22] fanden in ihren 27 Autopsien 15 linksseitige AMLs entsprechend 55,6% und 12 rechtsseitige AMLs entsprechend 44,4%. In dieser Studie gab es nur in einem Patienten multiple AMLs in einer Niere und kein bilaterales Auftreten. Die Befunde von Oesterling et al. (1989) [48] kombiniert mit den Ergebnissen ihrer Literaturrecherche umfassen 495 Fälle (davon 42 Autopsien) mit AMLs ohne Tuberöser Sklerose. In 214 Fällen (43,2%) waren AMLs in der rechten, und in 223 Fällen (45%) in der linken Niere gelegen. Bilaterale AMLs wurden in 58 Fällen (11,7%) gefunden. Die vorliegende Arbeit bestätigt die Ergebnisse von Hajdu and Foot (1969) [22] und Oesterling et al. (1989) [48], dass AMLs keine Präferenz für eine Seite aufweisen und das multiple und bilaterale Auftreten spontaner AMLs vergleichsweise selten ist.

Unsere retrospektive Analyse, des bisher größten Patientenkollektivs von spontanen AMLs bestätigt, dass dieser Tumor vorwiegend in der 5. Lebensdekade und häufiger in Frauen als in Männern auftritt. Die Prävalenz war 1,5 – 3mal höher als bisher angenommen.

5 Zusammenfassung

Angiomyolipome (AMLs) sind gutartige Tumore, die am häufigsten in der Niere vorkommen. Typischerweise bestehen sie aus drei mesenchymalen Komponenten, nämlich Gefäßen, Muskelzellen und Fettgewebe, die jeweils in unterschiedlichen Proportionen vorhanden sein können. In 80% der Fälle treten AMLs spontan auf, sie sind meist unilateral, solitär und wachsen typischerweise nur langsam und lokal begrenzt. Hingegen treten die restlichen 20%, die mit genetisch bedingten Erkrankungen wie der Tuberösen Sklerose assoziiert sind, in jüngerem Lebensalter auf, wachsen schneller, sind oft multiple und bilateral.

Ziel dieser Arbeit war es aus einer sonographischen Datenbank retrospektiv die Prävalenz und den natürlichen Verlauf spontaner AMLs zu bestimmen.

Die Analyse von 61.389 Patientendaten aus dem Zeitraum zwischen September 1999 und Dezember 2012 ergab 270 Patienten mit spontanen AMLs, von denen 184 (68,1%) weiblich und 86 (31,9%) männlich waren. Die erfassten Daten dieser Patienten wurden hinsichtlich Prävalenz, Echostruktur, Tumorgröße, Tumorlokalisation, solitäres oder multiples und uni- oder bilaterales Auftreten, ausgewertet. Die Patienten, die mehrfach untersucht worden waren standen zur Beurteilung des Wachstums spontaner AMLs zur Verfügung.

Die in unserer Studie ermittelte Prävalenz der spontanen AMLs betrug insgesamt 0,44%. In der weiblichen Subpopulation betrug sie 0,60% (n=184) und in der männlichen 0,28% (n=86). Das durchschnittliche Alter der Patienten mit spontanem AMLs lag bei 59,2 ± 15,0 Jahren und war bei Männern und Frauen identisch. In 154 (57%) Fällen traten AMLs in der rechten und in 116 (43%) Fällen in der linken Niere auf. Davon hatten 14 (5,2%) Patienten multiple AMLs und in nur 4 (1,5%) dieser Fälle war das Auftreten bilateral. Die durchschnittliche Tumorgröße betrug 10,8 ± 5,8 mm. Es gab keinen signifikanten Unterschied der AML-Größe zwischen rechter und

linker Niere. Insgesamt 175 (64,8%) AMLs stellten sich im sonographischen Bild mit einer runden und 95 (35,2%) mit einer ovalen Form dar. Am häufigsten traten AMLs im mittleren Teil der Niere auf (n=116; 43%). In der Querachse betrachtet war das bevorzugte Auftreten ventral (n=249; 92,2%). Es lagen 198 (73,3%) AMLs in kortikaler und 72 (26,7%) in subkapsulärer Position. Die Echogenität wurde in stark echoreich, echoreich und schwach echoreich eingeteilt. Es wurde zwischen homogenem und inhomogenem Echomuster unterschieden und eine scharfe von einer unscharfen Umrandung abgegrenzt. In jeweils ca. 60% der Fälle waren die AMLs echoreich, inhomogen und vom umliegenden Nierenparenchym scharf abgrenzbar. Es konnte lediglich bei 2 Patienten ein Wachstum beobachtet werden.

Die vorliegende Arbeit ist die größte bisher durchgeführte Prävalenzstudie von spontanen Angiomyolipomen. Wir ermittelte eine 1,5 – 3mal höher Prävalenz als bisher auf der Basis kleinerer Studien angenommen. Unser Patientenkollektiv umfasste eine fast identische Menge an Frauen und Männern und bestätigt die Beobachtung anderer Studien, dass Frauen häufiger betroffen sind als Männer. Spontane AMLs treten vorwiegend in der 5. Lebensdekade auf, haben keine Seitenpräferenz bezüglich der rechten oder linken Niere und das multiple und bilaterale Auftreten ist vergleichsweise selten.

6 Literaturverzeichnis

[1] Bissler J J, Kingswood J C: Renal angiomyolipomata. Kidney Int., 66: 924-934(2004)

[2] Bonzanini M, Pea M, Martignoni G, Zamboni G, Capelli P, Bernardello F, Bonetti F: Preoperative diagnosis of renal angiomyolipoma: fine needle aspiration cytology and immunocytochemical characterization. Pathology, 26: 170-175(1994)

[3] Boorjian S A, Frank I, Inman B, Lohse C M, Cheville J C, Leibovich B C, Blute M L: The role of partial nephrectomy for the management of sporadic renal angiomyolipoma. Urology, 70: 1064-1068(2007)

[4] Boorjian S A, Sheinin Y, Crispen P L, Lohse C M, Kwon E D, Leibovich B C: Hormone receptor expression in renal angiomyolipoma: clinicopathologic correlation. Urology, 72: 927-932(2008)

[5] Bosniak M A, Megibow A J, Hulnick D H, Horii S, Raghavendra B N: CT diagnosis of renal angiomyolipoma: the importance of detecting small amounts of fat. AJR Am.J.Roentgenol., 151: 497-501(1988)

[6] Brimo F, Robinson B, Guo C, Zhou M, Latour M, Epstein J I: Renal epithelioid angiomyolipoma with atypia: a series of 40 cases with emphasis on clinicopathologic prognostic indicators of malignancy. Am.J.Surg.Pathol., 34: 715-722(2010)

[7] Catalano O A, Samir A E, Sahani D V, Hahn P F: Pixel distribution analysis: can it be used to distinguish clear cell carcinomas from angiomyolipomas with minimal fat? Radiology, 247: 738-746(2008)

[8]Charboneau J W, Hattery R R, Ernst E C,3rd, James E M, Williamson B,Jr, Hartman G W: Spectrum of sonographic findings in 125 renal masses other than benign simple cyst. AJR Am.J.Roentgenol., 140: 87-94(1983)

[9] Chaudhry H S, Davenport M S, Nieman C M, Ho L M, Neville A M: Histogram analysis of small solid renal masses: differentiating minimal fat angiomyolipoma from renal cell carcinoma. AJR Am.J.Roentgenol., 198: 377-383(2012)

[10] Dabora S L, Jozwiak S, Franz D N, Roberts P S, Nieto A, Chung J, Choy Y S, Reeve M P, Thiele E, Egelhoff J C, Kasprzyk-Obara J, Domanska-Pakiela D, Kwiatkowski D J: Mutational analysis in a cohort of 224 tuberous sclerosis patients indicates increased severity of TSC2, compared with TSC1, disease in multiple organs. Am.J.Hum.Genet., 68: 64-80(2001)

[11] Davenport M S, Neville A M, Ellis J H, Cohan R H, Chaudhry H S, Leder R A: Diagnosis of renal angiomyolipoma with hounsfield unit thresholds: effect of size of region of interest and nephrographic phase imaging. Radiology, 260: 158-165(2011)

[12] De Luca S, Terrone C, Rossetti S R: Management of renal angiomyolipoma: a report of 53 cases. BJU Int., 83: 215-218(1999)

[13] Dickinson M, Ruckle H, Beaghler M, Hadley H R: Renal angiomyolipoma: optimal treatment based on size and symptoms. Clin.Nephrol., 49: 281-286(1998)

[14] Eble J N: Angiomyolipoma of kidney. Semin.Diagn.Pathol., 15: 21-40(1998)

[15] Fazeli-Matin S, Novick A C: Nephron-sparing surgery for renal angiomyolipoma. Urology, 52: 577-583(1998)

[16] Folpe A L, Kwiatkowski D J: Perivascular epithelioid cell neoplasms: pathology and pathogenesis. Hum.Pathol., 41: 1-15(2010)

[17] Fujii Y, Ajima J, Oka K, Tosaka A, Takehara Y: Benign renal tumors detected among healthy adults by abdominal ultrasonography. Eur.Urol., 27: 124-127(1995)

[18] Goldman S M: Benign renal tumors: diagnosis and treatment. Urol.Radiol., 11: 203-209(1989)

[19] Gould Rothberg B E, Grooms M C, Dharnidharka V R: Rapid growth of a kidney angiomyolipoma after initiation of oral contraceptive therapy. Obstet.Gynecol., 108: 734-736(2006)

[20] Grawitz P. : Demonstration eines grossen Angio-Myo-Lipoms der Niere. Dtsch.Med.Wochenschr., 26: 290(1900)

[21] Hafron J, Fogarty J D, Hoenig D M, Li M, Berkenblit R, Ghavamian R: Imaging characteristics of minimal fat renal angiomyolipoma with histologic correlations. Urology, 66: 1155-1159(2005)

[22] Hajdu S I, Foote F W,Jr: Angiomyolipoma of the kidney: report of 27 cases and review of the literature. J.Urol., 102: 396-401(1969)

[23] Halpenny D, Snow A, McNeill G, Torreggiani W C: The radiological diagnosis and treatment of renal angiomyolipoma-current status. Clin.Radiol., 65: 99-108(2010)

[24] Han Y M, Kim J K, Roh B S, Song H Y, Lee J M, Lee Y H, Lee S Y, Chung G H, Kim C S, Sohn M H, Choi K C: Renal angiomyolipoma: selective arterial embolization--effectiveness and changes in angiomyogenic components in long-term follow-up. Radiology, 204: 65-70(1997)

[25] Heidenreich A, Hegele A, Varga Z, von Knobloch R, Hofmann R: Nephron-sparing surgery for renal angiomyolipoma. Eur.Urol., 41: 267-273(2002)

[26] Henske E P, Ao X, Short M P, Greenberg R, Neumann H P, Kwiatkowski D J, Russo I: Frequent progesterone receptor immunoreactivity in tuberous sclerosis-associated renal angiomyolipomas. Mod.Pathol., 11: 665-668(1998)

[27] Henske E P, Neumann H P, Scheithauer B W, Herbst E W, Short M P, Kwiatkowski D J: Loss of heterozygosity in the tuberous sclerosis (TSC2) region of chromosome band 16p13 occurs in sporadic as well as TSC-associated renal angiomyolipomas. Genes Chromosomes Cancer, 13: 295-298(1995)

[28] Hindman N, Ngo L, Genega E M, Melamed J, Wei J, Braza J M, Rofsky N M, Pedrosa I: Angiomyolipoma with minimal fat: can it be differentiated from clear cell renal cell carcinoma by using standard MR techniques? Radiology, 265: 468-477(2012)

[29] Hobarth K, Klingler H C, Kuber W, Kratzik C: Value of routine sonography in the diagnosis and conservative management of renal angiomyolipoma. Eur.Urol., 24: 239-243(1993)

[30] Jinzaki M, Ohkuma K, Tanimoto A, Mukai M, Hiramatsu K, Murai M, Hata J: Small solid renal lesions: usefulness of power Doppler US. Radiology, 209: 543-550(1998)

[31] Jinzaki M, Tanimoto A, Narimatsu Y, Ohkuma K, Kurata T, Shinmoto H, Hiramatsu K, Mukai M, Murai M: Angiomyolipoma: imaging findings in lesions with minimal fat. Radiology, 205: 497-502(1997)

[32] Kido T, Yamashita Y, Sumi S, Baba Y, Takahashi M, Ootsuka Y, Ueda S: Chemical shift GRE MRI of renal angiomyolipoma. J.Comput.Assist.Tomogr., 21: 268-270(1997)

[33] Kim J K, Kim S H, Jang Y J, Ahn H, Kim C S, Park H, Lee J W, Kim S, Cho K S: Renal angiomyolipoma with minimal fat: differentiation from other neoplasms at double-echo chemical shift FLASH MR imaging. Radiology, 239: 174-180(2006)

[34] Kim J K, Park S Y, Shon J H, Cho K S: Angiomyolipoma with minimal fat: differentiation from renal cell carcinoma at biphasic helical CT. Radiology, 230: 677-684(2004)

[35] Kim J Y, Kim J K, Kim N, Cho K S: CT histogram analysis: differentiation of angiomyolipoma without visible fat from renal cell carcinoma at CT imaging. Radiology, 246: 472-479(2008)

[36] Kurosaki Y, Tanaka Y, Kuramoto K, Itai Y: Improved CT fat detection in small kidney angiomyolipomas using thin sections and single voxel measurements. J.Comput.Assist.Tomogr., 17: 745-748(1993)

[37] Kutikov A, Fossett L K, Ramchandani P, Tomaszewski J E, Siegelman E S, Banner M P, Van Arsdalen K N, Wein A J, Malkowicz S B: Incidence of benign pathologic findings at partial nephrectomy for solitary renal mass presumed to be renal cell carcinoma on preoperative imaging. Urology, 68: 737-740(2006)

[38] Lane B R, Aydin H, Danforth T L, Zhou M, Remer E M, Novick A C, Campbell S C: Clinical correlates of renal angiomyolipoma subtypes in 209 patients: classic, fat poor, tuberous sclerosis associated and epithelioid. J.Urol., 180: 836-843(2008)

[39] Lane B R, Samplaski M K, Herts B R, Zhou M, Novick A C, Campbell S C: Renal mass biopsy--a renaissance? J.Urol., 179: 20-27(2008)

[40] Lemaitre L, Claudon M, Dubrulle F, Mazeman E: Imaging of angiomyolipomas. Semin.Ultrasound CT MR, 18: 100-114(1997)

[41] Lu Q, Wang W, Huang B, Li C, Li C: Minimal fat renal angiomyolipoma: the initial study with contrast-enhanced ultrasonography. Ultrasound Med.Biol., 38: 1896-1901(2012)

[42] Martignoni G, Pea M, Reghellin D, Zamboni G, Bonetti F: PEComas: the past, the present and the future. Virchows Arch., 452: 119-132(2008)

[43] Mete O, van der Kwast T H: Epithelioid angiomyolipoma: a morphologically distinct variant that mimics a variety of intra-abdominal neoplasms. Arch.Pathol.Lab.Med., 135: 665-670(2011)

[44] Milner J, McNeil B, Alioto J, Proud K, Rubinas T, Picken M, Demos T, Turk T, Perry K T,Jr: Fat poor renal angiomyolipoma: patient, computerized tomography and histological findings. J.Urol., 176: 905-909(2006)

[45] Mues A C, Palacios J M, Haramis G, Casazza C, Badani K, Gupta M, McKiernan J, Benson M C, Landman J: Contemporary experience in the management of angiomyolipoma. J.Endourol., 24: 1883-1886(2010)

[46] Nelson C P, Sanda M G: Contemporary diagnosis and management of renal angiomyolipoma. J.Urol., 168: 1315-1325(2002)

[47] Nofech-Mozes S, Vella E T, Dhesy-Thind S, Hagerty K L, Mangu P B, Temin S, Hanna W M: Systematic review on hormone receptor testing in breast cancer. Appl.Immunohistochem.Mol.Morphol., 20: 214-263(2012)

[48] Oesterling J E, Fishman E K, Goldman S M, Marshall F F: The management of renal angiomyolipoma. J.Urol., 135: 1121-1124(1986)

[49] Paivansalo M, Lahde S, Hyvarinen S, Kallioinen M, Jalovaara P: Renal angiomyolipoma. Ultrasonographic, CT, angiographic, and histologic correlation. Acta Radiol., 32: 239-243(1991)

[50] Pan C C, Chung M Y, Ng K F, Liu C Y, Wang J S, Chai C Y, Huang S H, Chen P C, Ho D M: Constant allelic alteration on chromosome 16p (TSC2 gene) in perivascular epithelioid cell tumour (PEComa): genetic evidence for the relationship of PEComa with angiomyolipoma. J.Pathol., 214: 387-393(2008)

[51] Paradis V, Laurendeau I, Vieillefond A, Blanchet P, Eschwege P, Benoit G, Vidaud M, Jardin A, Bedossa P: Clonal analysis of renal sporadic angiomyolipomas. Hum.Pathol., 29: 1063-1067(1998)

[52] Planche O, Correas J M, Mader B, Joly D, Mejean A, Helenon O: Prophylactic embolization of renal angiomyolipomas: evaluation of therapeutic response using CT 3D volume calculation and density histograms. J.Vasc.Interv.Radiol., 22: 1388-1395(2011)

[53] Qin W, Bajaj V, Malinowska I, Lu X, MacConaill L, Wu C L, Kwiatkowski D J: Angiomyolipoma have common mutations in TSC2 but no other common genetic events. PLoS One, 6: e24919(2011)

[54]Renoir J M, Marsaud V, Lazennec G: Estrogen receptor signaling as a target for novel breast cancer therapeutics. Biochem.Pharmacol., 85: 449-465(2013)

[55] Rimon U, Duvdevani M, Garniek A, Golan G, Bensaid P, Ramon J, Morag B: Large renal angiomyolipomas: digital subtraction angiographic grading and presentation with bleeding. Clin.Radiol., 61: 520-526(2006)

[56] Saxena A, Alport E C, Custead S, Skinnider L F: Molecular analysis of clonality of sporadic angiomyolipoma. J.Pathol., 189: 79-84(1999)

[57] Schachter L R, Cookson M S, Chang S S, Smith J A,Jr, Dietrich M S, Jayaram G, Herrell S D: Second prize: frequency of benign renal cortical tumors and histologic subtypes based on size in a contemporary series: what to tell our patients. J.Endourol., 21: 819-823(2007)

[58] Siegel C L, Middleton W D, Teefey S A, McClennan B L: Angiomyolipoma and renal cell carcinoma: US differentiation. Radiology, 198: 789-793(1996)

[59] Simpfendorfer C, Herts B R, Motta-Ramirez G A, Lockwood D S, Zhou M, Leiber M, Remer E M: Angiomyolipoma with minimal fat on MDCT: can counts of negative-attenuation pixels aid diagnosis? AJR Am.J.Roentgenol., 192: 438-443(2009)

[60] Simpson E, Patel U: Diagnosis of angiomyolipoma using computed tomography-region of interest < or =-10 HU or 4 adjacent pixels < or =-10 HU are recommended as the diagnostic thresholds. Clin.Radiol., 61: 410-416(2006)

[61] Snyder M E, Bach A, Kattan M W, Raj G V, Reuter V E, Russo P: Incidence of benign lesions for clinically localized renal masses smaller than 7 cm in radiological diameter: influence of sex. J.Urol., 176: 2391-2396(2006)

[62] Soulen M C, Faykus M H,Jr, Shlansky-Goldberg R D, Wein A J, Cope C: Elective embolization for prevention of hemorrhage from renal angiomyolipomas. J.Vasc.Interv.Radiol., 5: 587-591(1994)

[63] Steiner M S, Goldman S M, Fishman E K, Marshall F F: The natural history of renal angiomyolipoma. J.Urol., 150: 1782-1786(1993)

[64] Tamai H, Takiguchi Y, Oka M, Shingaki N, Enomoto S, Shiraki T, Furuta M, Inoue I, Iguchi M, Yanaoka K, Arii K, Shimizu Y, Nakata H, Shinka T, Sanke T, Ichinose M: Contrast-enhanced ultrasonography in the diagnosis of solid renal tumors. J.Ultrasound Med., 24: 1635-1640(2005)

[65]Torella M, La Rezza F, Labriola D, Ammaturo F P, Ambrosio D, Zarcone R, Trotta C, Schettino M T, De Franciscis P: Phytoestrogens and menopause. Minerva Ginecol., (2013)

[66] Volpe A, Kachura J R, Geddie W R, Evans A J, Gharajeh A, Saravanan A, Jewett M A: Techniques, safety and accuracy of sampling of renal tumors by fine needle aspiration and core biopsy. J.Urol., 178: 379-386(2007)

[67] Yamakado K, Tanaka N, Nakagawa T, Kobayashi S, Yanagawa M, Takeda K: Renal angiomyolipoma: relationships between tumor size, aneurysm formation, and rupture. Radiology, 225: 78-82(2002)

[68] Yamashita Y, Ueno S, Makita O, Ogata I, Hatanaka Y, Watanabe O, Takahashi M: Hyperechoic renal tumors: anechoic rim and intratumoral cysts in US differentiation of renal cell carcinoma from angiomyolipoma. Radiology, 188: 179-182(1993)

[69] Zapardiel I, Delafuente-Valero J, Bajo-Arenas J M: Renal angiomyolipoma during pregnancy: review of the literature. Gynecol.Obstet.Invest., 72: 217-219(2011)

[71] http://www.nucleuscatalog.com/the-kidney/view-item?ItemID=8893 (05.06.2015)

7 Abbildungsverzeichnis

Abb. 1: Altersverteilung aller 61.389 analysierten Patienten in Abstufungen von 10 Jahren.....15
Abb. 2: Graphische Einteilung der Niere in Quer- und Längsachse zur Lokalisation der Angiomyolipome innerhalb der Niere.....16
Abb. 3: Altersverteilung der Patienten mit Angiomyolipom aus der Gesamtpopulation der Ultraschall Datenbank.....20
Abb. 4: Die Häufigkeit von Angiomyolipomen pro 1000 Patienten in Altersstufen von 10 Jahren.....21
Abb. 5: Anzahl der Angiomyolipome (AMLs) pro Patient (solitär/multiple).....22

8 Tabellenverzeichnis

Tab. 1: Bereiche der Grunderkrankungen der Patienten, die Anlass zur Ultraschall Untersuchungen gaben. 19
Tab. 2: Häufigkeit von Angiomyolipomen in der rechten bzw. linken Niere bezogen auf den Tumordurchmesser. 21
Tab. 3: Anzahl der Angiomyolipome bezogen auf die Lokalisation innerhalb der Niere entsprechend Abb. 2. 23
Tab. 4: Unterteilung der Angiomyolipome nach der Echogenität, dem Echomuster und der Abgrenzung (Umrandung) gegenüber dem normalen Nierengewebe. 23

Danksagung

An dieser Stelle möchte ich mich herzlich bei allen bedanke, die durch Ihre Unterstützung zum Gelingen dieser Dissertation beigetragen haben:

Herrn Prof. Dr. W. Kratzer für das Überlassen des Dissertationsthemas, die hervorragende Betreuung und die immerwährende Motivation.

Frau Sümeyra Ötztürk für die statistische Auswertung der Daten, die große Hilfsbereitschaft und die Geduld, die sie mir jeder Zeit entgegengebracht hat.

Frau K. Mihr für die freundliche Beantwortung vieler Fragen zur äußeren Form der Dissertation.

Meinen Eltern, für den moralischen Beistand und die durchgängige Unterstützung in all meinen Vorhaben. Speziell möchte ich meinem Vater für die konstruktive Kritik bei dem Korrekturlesen meiner Dissertation danken. Seine Anregungen waren für mich stets sehr wertvoll.

Meiner Schwester Monica und ihrem Lebensabschnittsgefährten Tom, die mir stets mit einem offenen Ohr zur Seite standen und eine hilfreiche und ermunternde Stütze waren.

Lebenslauf

Astrid Fittschen

*26. Dec. 1985,
Boulder/Colorado, USA

Seit 01/2013 **Promotion**

Am Universitätsklinikum Ulm, Klinik für Innere Medizin I Thema: „Prävalenz und natürlicher Verlauf spontaner nicht-tuberöse sklerose assoziierte Angiomyolipome der Niere"
Doktorvater: Prof. Dr. Wolfgang Kratzer

Studium

12/2012 Approbation zur Ärztin

10/2008-11/2012 Universität Ulm Studium der Humanmedizin**,** Ulm, Deutschland

09/2006-08/2008 University of Szeged, Studium der Humanmedizin, Szeged, Ungarn

11/2005-03/2006 **Ausbildung**

Rettungssanitäter, Herbst 2005- Frühjahr 2006

Schulbildung

1998-2005 Albert-Einstein-Schule, Groß-Bieberau

1996-1998 Georg-August-Zinn-Schule, Reichelsheim

1992-1996 Rodensteinschule, Fränkisch-Crumbach