Gefäß- und Hautzentrum
Medizinisches Versorgungszentrum
Prof. Dr. med. R. U. Peter

Klinische Wertigkeit von Positronenemissionstomographie und Tumormarker S100ß bei der Melanomnachsorge

Dissertation
zur Erlangung des Doktorgrades der Zahnmedizin
der Medizinischen Fakultät
der Universität Ulm

vorgelegt von
Eugen Bartsch
aus
Krasnokamsk

2005

Amtierenden Dekan: Prof. Dr. Klaus - Michael Debatin

1. Berichterstatter: Prof. Dr. med. R. U. Peter

2. Berichterstatter: PD. Dr. med. F. M. Mottaghy

Tag der Promotion: 24.11.2005

Widmung

Ich möchte diese Doktorarbeit meiner Mutter Irma Bartsch, meiner Schwester Nina und meinem verstorbenen Vater, Wadim Petrovski widmen.

Abkürzungsverzeichnis

ABCD-Regel:	A - Asymmetrie, B - Begrenzung, C - Farbe, D - Durchmesser, E - Erhabenheit
ALM	Akro - lentiginöses Melanom
BWK	Bundeswehrkrankenhaus
CT	Computertomographie
FDG	Fluor - Deoxyglucose
Histo	Histologisches Verfahren
IRMA	mmunoradiometric assay
KDa	Kilo - Dalton
LDH	Lactatdehydrogenase
LIA	Luminiscence immunoassay
LMM	Lentigo - maligna - Melanom
MHz	Mega - Herz
MIA	Melanoma inhibitory aktivity
MRT	Magnetresonanztomographie
NM	Noduläres Melanom
PET	Positronenemissionstomographie
RöTh	Röntgen Thorax
Sono	Sonographie
SPSS	Statistical Package for the Social Sciences
SSM	Superfiziell spreitendes Melanom
UICC	Union Internationale Contre le Cancer
z.B.	zum Beispiel
ZNS	Zentrales Nervensystem
18F	18 - Fluor

Inhaltsverzeichnis

1 Einleitung 1

1.1 Pathogenese des malignen Melanoms 1

1.1.1 Entstehung, Vorläufer und Frühformen des malignen Melanoms 4

1.1.2 Klinische und histopathologische Kriterien 4

1.1.3 Prognose 7

1.1.4 Therapie 8

1.2 Diagnostische Verfahren in der Nachsorge 9

1.2.1 Positronenemissionstomographie (PET) 9

1.2.1.1 PET Grundlagen 11

1.2.1.1.1 Chemische Grundlagen 12

1.2.1.1.2 Physikalische Grundlagen 14

1.2.1.2 Quantitative Aktivitätsbestimmung 16

1.2.2 Bestimmung von Tumormarkern 17

1.2.2.1 S100 - Protein als Tumormarker in der Melanomnachsorge 18

1.2.3 Sonographie 20

1.2.4 Röntgen Thorax 21

1.2.5 Computertomographie 21

1.2.6 Magnetresonanztomographie 22

1.3 Zielsetzung der Arbeit 22

2 Material und Methoden 23

2.1 Patienten 23

2.2 Methoden 25

2.2.1 S100 - Protein 25

2.2.1.1 Vorgehensweise der Bestimmung von S100 - Proteinkonzentration 26

2.2.2 PET 28

2.2.2.1 Vorgehensweise 28

2.2.3 Statistische Auswertung 31

3 Ergebnisse 32

3.1 Patienten 32

3.2 Charakterisierung der PET - Befunde 35

3.2.1 Methodische Charakterisierung 35
3.2.2 Organspezifische Charakterisierung der PET - Befunde 36
3.3 Methodische Charakterisierung der S100 - Befunde 38
3.4 Methodische Charakterisierung der Befunde der konventionellen Untersuchungsmethoden (Rö - Thorax, CT, MRT, Sonographie)..... 40
3.5 Beziehung zwischen S100 -, PET - Befunden und Befunden der konventionellen Diagnostik 42
3.6 Verifizierung der PET - Befunde 45
3.6.1 Positive PET - Befunde..... 45
3.6.2 Negative PET - Befunde 46
3.6.3 Leistungsfähigkeit von PET in Bezug auf die Verifizierung der Ergebnisse..... 47

4 Diskussion 48

4.1 Diskussion der Ergebnisse 48
4.2 PET - Diskussion 51
4.3 S100 - Diskussion..... 59
4.4 S100 im Vergleich mit den anderen Tumormarkern 63
4.5 Komplementarität von PET und S100 in Melanomnachsorge 65

5 Zusammenfassung 67

6 Literaturverzeichnis 69

1 Einleitung

Maligne Tumoren sind Gewebeerscheinungen, die sowohl eine ungehemmte und unkontrollierte Zellteilung, als auch einen infiltrativen destruierenden sowie metastasierenden Wachstumscharakter aufweisen. Sandritter (1981) sprach von einer abnormen Gewebemasse, die durch eine autonome, progressive und überschießende Proliferation körpereigener Zellen entsteht.
Maligne Tumoren schädigen, bzw. beeinflussen den Organismus. Durch radikale Entfernung (Tumorextirpation), Chemotherapie und / oder strahlentherapeutische Maßnahmen können Tumoren beseitigt und lokal in ihrem Wachstum gehemmt werden.

1.1 Pathogenese des malignen Melanoms

Der Tumor stammt von neuroektodermalen Melanozyten, die normalerweise in der adulten Haut nicht proliferieren (Weston 1970). In ca. 2,5 bis 15% der Fälle stammen Melanozyten primär aus den extrakutanen Organen (Peter et al. 1992). Im malignen Melanom wiederum findet eine Transformation der Melanozyten zu Melanomzellen statt, die proliferieren und sehr schnell auf lymphogenem, hämatogenem Weg bzw. per continuitatem metastasieren. Ca. 65% der Erstmanifestationen erfolgen im regionären Lymphabflussgebiet, hierbei sind Satellitenmetastasen (< 2 cm vom Primärtumor entfernt), Intransitmetastasen in der Haut bis zur ersten Lymphknotenstation und regionäre Lymphknotenmetastasen zu unterscheiden. Das rasche Einwandern von Melanomzellen in die dünnwandigen Lymphgefäße des oberen Koriums und die damit frühzeitig einsetzende Metastasierung erklärt sich dadurch, dass Melanozyten, sowohl benigne wie maligne, nicht im Zellverband wachsen und keine Interzellularbrücken bilden. Sie segregieren nach einer Zellteilung. Melanome sprechen schlecht auf Chemotherapie und Radiotherapie an.

Verschiedene alternative Therapiemethoden wurden untersucht, inklusive Hormontherapie (Rizk u. Ryan 1994) und Immunotherapie (Evans u. Manson 1994, Proebstle et al. 1996). Nicht nur das variable klinische und histologische Bild, sondern auch die weitgehende Unberechenbarkeit des klinischen Verlaufs im Einzelfall charakterisiert das maligne Melanom als »kapriziöse« und »unstatistische« Neoplasie (Kaufmann et al. 1989). Melanome sind äußerst aggressive Tumoren und zeigen eine 2 - bis 3 - fache angestiegene Inzidenz in den letzten 35 Jahren (Evans u. Manson 1994). Diese Zunahme der Inzidenz von Melanomen ist größer als für alle anderen Tumorarten, mit Ausnahme des Bronchialcarcinoms. In den USA stieg die Inzidenz im Zeitraum von 1973 bis 1994 um 120,5%. Nach Landis et al. (1999) gehört das maligne Melanom zu den zehn häufigsten Krebsarten in den Vereinigten Staaten. Nach Blum et al. (1998) wird in Deutschland mit mindestens 10000 Melanom - Neuerkrankungen jährlich gerechnet (ca. 3.100 Männer und 6.900 Frauen). Zum gegenwärtigen Zeitpunkt liegt die Inzidenz bei der hellhäutigen Bevölkerung in Europa bei etwa 12 Fällen / 100 000 im Jahr. In Deutschland bei ca. 10 - 15 / 100.000. In den USA beträgt die Zahl das Doppelte und in Queensland / Australien das etwa 3 - 4 fache. Die asiatische und die schwarze Bevölkerung desselben Breitengrades erkrankt nur 1 / 6 - bis 1 / 4 - so häufig. Die malignen Melanome finden sich bei diesen Bevölkerungsgruppen nahezu ausschließlich palmoplantar und im Schleimhautbereich. Bei eher gynäkotroper Geschlechtsverteilung werden bei Hellhäutigen hingegen lokalisatorisch der Stamm (Männer) und die unteren Extremitäten (Frauen) bevorzugt (Kaufmann et al. 1989). Frauen sind fast doppelt so häufig befallen wie Männer (Henze 1997). Vor der Pubertät tritt ein malignes Melanom extrem selten auf. Nur 2% der Melanomkranken sind unter 20 Jahre alt. In der dritten Lebensdekade befinden sich ca. 10% der Erkrankten, zwischen dem 30. bis zum 70. Lebensjahr ca. 80% der Erkrankten. Jenseits des 60. Lebensjahres nimmt insbesondere die Häufigkeit des Lentigo - maligna - Melanoms (LMM) zu. Die Altersverteilung des primär nodulären malignen Melanoms (NM) entspricht weitgehend der des superfiziell spreitenden malignen Melanoms (SSM) mit einer geringfügigen Verschiebung des Gipfels (NM: 55 Jahre, SSM: 50 Jahre) (Henze 1997).

Trotz einer weltweit deutlichen Zunahme der Melanominzidenz, wurde dagegen ein etwas geringerer Anstieg der Melanomssterblichkeit festgestellt (MacKie et al. 1998). Es ist nicht klar, ob für die steigenden Zahlen überwiegend die vermehrte UV - Exposition verantwortlich ist. Zu erwähnen ist jedoch, dass besonders im Kindesalter die UV - Exposition gefährlich ist. Autier et al. (1998) berichteten, dass eine Vermeidung der Sonne im Kindesalter zu einem erheblich geringeren Melanom - Risiko als im Erwachsenenalter führt. Auch Herd et al. (1995), Rivers et al. (1996), Gilchrest et al. (1999) beschrieben eine verstärkte Sonnenbestrahlung der Haut, als einen Risikofaktor für die Entstehung des malignen Melanoms. Außerdem spielen genetische Ursachen eine führende Rolle in der Entstehung dieser Erkrankung (Krähn et al. 1995, Ford et al. 1995).
Lichtempfindliche Haut (Hauttyp I und II) ist ein genetisch determinierter, prädisponierender Faktor für die Entwicklung eines malignen Melanoms (Marghoob et al. 1995, Garbe et al. 1994, Holly et al. 1995). Darüber hinaus kommen ca. 10% der Melanome familiär gehäuft vor (Syndrom der dysplastischen Nävi, DNS). Es handelt sich hierbei um eine autosomal dominante Vererbung mit polygenem Erbgang oder inkompletter Penetranz. Zu den anderen potentiellen Kofaktoren, wie toxische, medikamentöse, mikrobielle oder soziale existieren widersprüchliche Angaben. So sprachen Beitner et al. (1981), Bliss et al. (1995) von einem erhöhten Melanom - Risiko, wenn der Mensch braue Augen, rote oder blonde Haaren hat. Kaskel et al. (2001) beschrieben jedoch die Haarfarbe als keinen bedeutenden Risikofaktor für eine Melanomerkrankung. Nach Westerdahl et al. (1996) können auch einige Medikamente und nach Loomis et al. (1997) ein häufiger Kontakt mit polychlorierten Biphenylen über einen längeren Zeitraum als Risikofaktor in Frage kommen. Für einen Zusammenhang zwischen Trauma und Melanomentstehung gibt es keine Hinweise (Kaskel et al. 2000).

1.1.1 Entstehung, Vorläufer und Frühformen des malignen Melanoms

Maligne Melanome entstehen überwiegend de novo, in klinisch unauffälliger Haut und auf dem Boden vorbestehender Nävi. Polygene Erbfaktoren disponieren in einzelnen Familien zur Häufung von malignen Melanomen oder deren Vorläufer, Melanomträger haben ein erhöhtes Risiko zur Entwicklung von Zweitmelanomen, nach neueren Untersuchungen offenbar jedoch nicht für Zweitneoplasien mit Ausnahme von familiärem dysplastischen Nävus - Syndrom.
Unter Vorläufern und Frühformen werden verschiedene melanozytäre Hautveränderungen verstanden, auf deren Basis sich potentiell ein malignes Melanom entwickeln kann bzw. die fakultativ in ein solches übergehen.
Hierunter versteht man vor allem:

- die kongenitalen Nävi
- die dysplastischen Nävi (vor allem im Rahmen des hereditären dysplastischen Nävus - Syndroms)
- die Lentigo maligna

sowie eine nomenklatorisch heterogene Gruppe unterschiedlicher Pigmentläsionen, die fließend zum In - situ - Melanom überleitet.

1.1.2 Klinische und histopathologische Kriterien

Histologisch lassen sich folgende Melanomtypen unterscheiden: Primär noduläres malignes Melanom (NM), Superfiziell spreitendes malignes Melanom (SSM), Lentigo - maligna - Melanom (LMM), Akrolentiginöses malignes Melanom (ALM), Amelanotisches malignes Melanom (AMM). Die selteneren Melanomtypen sind in folgenden kurz zusammengefasst: Aderhautmelanom im Bereich des hinteren Augenabschnittes, Melanome auf großen kongenitalen Nävi, Melanome der sichtbaren Schleimhäute, Unklassifizierbare maligne Melanome.
Die klinische Stadieneinteilung des malignen Melanoms erfolgt heutzutage nach UICC - Klassifikation (Union Internationale Contre Cancer 2002) mit Stadium 0 bis

Stadium IV, im Zusammenhang der Berücksichtigung der vertikalen Tumordicke (Breslow - Index) und des Auftretens regionärer und Fernmetastasen (Wittekind et al. 2003). Im Stadium 0 (in - situ - Melanoma) befinden sich Tumorzellen ausschließlich in der Epidermis. Da die Basalmembran nicht durchbrochen ist, findet keine Metastasierung dieses in -situ - Melanom statt. In das Stadium I sind Melanome eingeteilt, die eine vertikale Tumordicke bis zu 2,0 mm aufweisen und keine Metastasen haben. Das Stadium II unterscheidet sich vom Stadium I nur in der vertikalen Tumordicke, die je nach Stadiumunterteilung (IIa, IIb, IIc) zwischen 2,0 und 4,0 mm, bzw. über 4 mm liegt. Im Stadium III handelt es sich um Melanome, die eine regionäre Metastasierung bei einer vertikalen Tumordicke von mehr als 4 mm, bzw. weniger als 4 mm aufweisen. Im Stadium IV spielt die Tumordicke keine Rolle mehr. Es ist eine Fernmetastasierung vorhanden.

Tabl. 1: Stadieneinteilung des malignen Melanom nach der UICC - Klassifikation (2002)

Klinische Stadieneinteilung gemäß der UICC (2002)			
Pathologisches Stadium	T (mm)	N	M
Stadium 0	pTis	N0	M0
Stadium Ia	pT1a (≤1 mm)	N 0	M 0
Stadium Ib	pT1b (≤1 mm)	N 0	M 0
	pT2a (1,01-2.0 mm)	N 0	M 0
Stadium IIa	pT2b (1,01-2,0 mm)	N 0	M 0
	pT3a (2,01-4,0 mm)	N 0	M 0
Stadium IIb	pT3b (2,01-4,0 mm)	N 0	M 0
	pT4a (> 4,0 mm)	N 0	M 0
Stadium IIc	pT4b (> 4,0 mm)	N 0	M 0
Stadium IIIa	Jedes T (pT1a-4°)	N1a, 2a	M 0
Stadium IIIb	Jedes T (pT1a-4a)	N1b, 2b, 2c	M 0
	Jedes T i (pT1b-4b)	N1b, 2b, 2c	M 0
Stadium IIIc	Jedes T pT1b-4b	N1b, 2b	M 0
	Jedes T	N3	M 0
Stadium IV	Jedes T	Jedes N	M1a, 1b, 1c

Wenn ein Pigmenttumor neu auftritt, wächst, sich farblich verändert oder nach klinischer ABCD - Regel von Fitzpatrick (Fitzpatrick 1974) und nach dermatologischer ABCD - Regel von Nachbar (Nachbar et al. 1994) auffällig ist, wird der Verdacht auf ein malignes Melanom geäußert. Zwischenzeitlich wurden diese klinischen Kriterien durch ein weiteres E (Erhabenheit) ergänzt.

Die 20 - MHz - Sonographie hilft bei präoperativer Beurteilung der Tumordicke (Krähn et al. 1997). Bei unklaren Fällen hat sich die Exzisionsbiopsie mit der intraoperativen Kryostatschnellschnittdiagnose bewährt. Für die Feststellung der Fernmetastasierung werden heutzutage bildgebende Verfahren angewandt, wie die Sonographie, insbesondere die 3 - MHz - Sonographie des Abdomens bzw. 7,5 MHz - Sonographie der Lymphknoten, die Röntgenuntersuchung der Thoraxorgane, die Computertomographie, insbesondere des Abdomens, des Beckens und des Thorax, die Magnetresonanztomographie, insbesondere des

Schädels. In den letzten 10 Jahren hat die Ganzkörper - Positronenemissionstomographie (PET) an Bedeutung gewonnen. Insbesondere für die Identifikation der Art und der Lokalisation einer Fern - bzw. Systemmetastasierung wird die PET als die Untersuchungsmethode der Wahl betrachtet.

1.1.3 Prognose

Das kutane Melanom wird in Statistiken, die das Basalzellkarzinom und das Plattenepithelkarzinom vom spinozellulären Typ ebenso wie in - situ - Karzinome unberücksichtigen, 1998 beim Mann als die sechst-, bei der Frau als die siebthäufigste Krebserkrankung aller neu auftretenden Fälle dargestellt (Blum et al. 1998). Während Patienten mit Tumoren bis zu einer Tumordicke von etwa 1,5 mm entsprechend den Daten des Registers des Tumorzentrums München eine im Vergleich zur Allgemeinbevölkerung vergleichbare Lebenserwartung haben, ist mit zunehmender Dicke des Primärtumors eine zunehmend schlechtere Prognose verbunden (Volkenandt et al. 1999).
Die Fünfjahresüberlebensrate liegt bei einer Tumordicke von mehr als 4 mm bei etwa 45%, bei Patienten mit regionären Lymphknotenmetastasen liegt sie bei etwa 10 - 30%. Die ersten Rezidive bei primären Melanomen finden sich in 70% im lokoregionären Bereich, bei 30% der Patienten erfolgt eine erste Metastasierung bereits als Fernmetastasierung (Garbe et al. 1996). Lokoregionäre Metastasen treten hierbei im Mittel nach 24, Fernmetastasen nach 33 Monaten auf. Die relative 5 - Jahres Überlebensrate für das primär nicht metastasierte Melanom der Haut liegt bei 89% bis 93%. Sie sinkt beim Melanom mit regionärer Metastasierung auf 61%. Bei Patienten mit fernmetastasierendem Melanom wird sie auf 16% geschätzt (Garbe et al. 1996, Blum et al. 1998). Die 10 - Jahres - Überlebensrate beträgt im Gesamtkollektiv 75 - 80%, stadiumabhängig, im Stadium I 80 - 90%, im Stadium II 52%, im Stadium III 33% und im Stadium IV 2,5 - 10%. Die 10 - Jahres - Überlebenswahrscheinlichkeit beträgt bei Satelliten - und Intransit - Metastasen 25 - 40%, bei regionärer Lymphknotenmetastasierung 15 - 30%, bei Fernmetastasierung zum Zeitpunkt der Erstdiagnose liegt die

mediane Überlebenszeit ohne Behandlung bei 4 - 6 Monaten (Wittekind et al. 2003). Die individuelle Prognose für den einzelnen Patienten in den Stadien Ia - IIb (ohne nachweisbare Metastasierung) ist von Tumordicke und Eindringtiefe des Primärtumors abhängig (Henze 1997).
Eine kurative Intention besteht bei einer Metastasierung in ein einzelnes Organ, wie z.B. Haut, Lymphknoten, Lunge, Leber oder ZNS. Die komplette Resektion von nicht - viszeralen Metastasen bedeutet für den Patienten eine mediane Überlebenszeit von 17 - 50 Monaten und eine 5 - Jahresüberlebenschance von 9 - 35%, von Lungenmetastasen von 16 - 19 Monaten und eine 5 - Jahresüberlebenschance von 20 - 25%. Die mediane Überlebenszeit nach Operation von Hirnmetastasen beträgt lediglich 6 (2 - 20) Monate bei nur wenigen Langzeitüberlebenden. Amputationen sind ausschließlich als palliative Maßnahme zu sehen (Tilgen u. Ugurel 2000). Ein weiteres prognostisches Kriterium ist die Lokalisation des Primärtumors. Melanome im Bereich der Extremitäten haben eine bessere Prognose als Melanome im Bereich des Rumpfes oder des Kopfes, da hier die Metastasierung nach vielen Seiten erfolgen kann. Wegen der meist späten Diagnosestellung sind Melanome im Anogenitalbereich prognostisch besonders ungünstig einzuschätzen.

1.1.4 Therapie

Die sofortige und vollständige Entfernung des Primärtumors ist die erste und wichtigste Maßnahme der Behandlung. Das primäre Ziel ist die komplette Exzision des Tumors. Im Fall eines Lentigo - maligna - Melanoms sowie bei akrolentiginösen Melanomen ist eine Probeexzision zur definitiven Diagnosesicherung zulässig. Durch histologische Aufarbeitung wird die Diagnose gesichert. Durch Festlegung von Eindringtiefe nach Clark und Tumordicke nach Breslow werden die Kriterien zur Stadieneinteilung und damit für die Prognose und die weitere Therapie erstellt (Klasse et al. 1992). Es folgt die Untersuchung des ganzen Körpers über die Ausdehnung des Tumorleidens mit Festlegung des Stadiums. Dies ist für die Festlegung der Art der adjuvanten bzw. palliativen Therapiemaßnahmen (Chemotherapie, Immuntherapie, Chemoimmunotherapie,

Strahlentherapie, hyperbare Hyperoxygenation, Vakzinierung) von entscheidender Bedeutung.

1.2 Diagnostische Verfahren in der Nachsorge

Durch die Entwicklung von nichtinvasiven bildgebenden Verfahren, wie Sonographie, Computertomographie bzw. Magnetresonanztomographie, wurde die Diagnostik maligner Neoplasien deutlich verbessert. Die genannten Untersuchungsverfahren können jedoch keine Aussagen zur in vivo - Charakterisierung über funktionelle Mechanismen in normalen und erkrankten Geweben treffen, die aber gerade für das Verlaufsmonitoring strahlentherapeutischer bzw. chemotherapeutischer Maßnahmen von Relevanz sind. Da mit Hilfe der folgenden Diagnoseverfahren, wie Röntgen, Sonographie, Computer - und Kernspintomographie raumfordernde Prozesse erst ab einer Größe von etwa 0,5 cm als krankhaft erkannt werden können, besteht ein Bedarf an Methoden, die bereits bei geringerer Tumorgröße eine Aussagekraft besitzen.

1.2.1 Positronenemissionstomographie (PET)

Eine Form der Computertomographie (CT), bei der physiologische und biochemische Prozesse in vivo dargestellt werden, in dem man Moleküle, die mit radioaktiv markierten positronenemittierenden Tracer (wie 11C,13N,15O und 18F) markiert sind und an verschiedenen Organfunktionen und Stoffwechselvorgängen, wie Glukoseumsatzrate, Sauerstoffverbrauch, Proteinsynthese, oder Energiegewinnung aus freien Fettsäuren teilnehmen, im Körper untersucht und quantitativ erfasst, ist die Positronenemissionstomographie (PET). Durch die Darstellung dieser spezifischen Stoffwechselvorgänge kann PET die Aussagen zum Staging und zum Ansprechen des Tumors auf die Therapie liefern. Strauss et al. (1991) u. Senekowitsch et al. (1992) sprachen von einem Werkzeug zur Überwachung von Therapieeffekten. Weiterhin beschrieben Hoh et al. (1993)

PET mit 18 - FDG als ein Untersuchungsverfahren, das sich primär zur Detektion eines erhöhten zellulären Metabolismus in vivo darstellt. Die ersten regionalen Messungen des Stoffwechsels mit Hilfe von PET erfolgten im Rahmen von kardiologischen und neurologischen Untersuchungen (Pogassian et al. 1980). Eine Erweiterung des PET - Anwendungsgebietes, insbesondere in der Onkologie, fand Anfang der 90er Jahre statt. Zwischenzeitlich sind in der medizinischen Literatur mehr als 10000 Referenzen bezüglich der PET - Anwendung in Onkologie, Neurologie und Kardiologie zu finden. Die Einsatzmöglichkeiten von PET wurden für verschiedene Tumortypen, initial jedoch überwiegend bei Lungenkarzinomen (Lamki 1996, Duhaylongsod et al. 1995) erweitert. Später wurde die Anwendung von PET im Rahmen der prä - und postoperativen Diagnostik bei Patienten mit malignen Melanomen untersucht (Gritters et al. 1996, Damian et al. 1996, Steinert et al. 1995, Boni et al. 1995, Blessing et al. 1995, Rinne et al. 1998, Holder et al. 1998, MacFarlane et al. 1998, Hsueh et al. 1998). Klinische Indikationen für eine PET Untersuchung in der Onkologie beinhalten das präoperative Staging bzw. ein Staging vor Chemotherapie oder Strahlentherapie, die klinische Beurteilung des Therapieerfolges und die Nachsorge. Eine Optimierung der Stagingmöglichkeiten mittels PET ist bei folgenden Tumorarten beschrieben: Mammakarzinom (Dankerl et al. 2001), Ösophaguskarzinom, Kopf - und Halstumoren, Bronchial - und Lungenkarzinom sowie pleuralen Prozesse (Buchmann et al. 1999), malignen Lymphomen (Wagner et al. 2003, Reske 2003, Klose et al. 2000, Buchmann et al. 2000), Skelettmetastasen verschiedener Tumorarten (Schirrmeister et al. 1999, Schirrmeister et al. 1998), Blasenkarzinomen (Bachro et al. 1999), abdominellen Tumoren (Reske 1999).

1.2.1.1 PET Grundlagen

Atomkerne bestehen aus Protonen und Neutronen (Ausnahme ist der Wasserstoffkern, der nur ein Proton enthält). Durch den Beschuss mit Elementarteilchen (im Kernreaktor oder Zyklotron) können von praktisch allen biologisch interessierenden Elementen radioaktive Isotope künstlich erzeugt werden. Deren Strahlungseigenschaften unterscheiden sich allerdings sehr. In der Nuklearmedizin verwendet man offene radioaktive Präparate, meist in flüssiger Form. Sie werden entweder auf dem intravenösen Wege durch Einspritzen oder durch orale Applikation als Testsubstanzen verabreicht. Die zeitliche und räumliche Verteilung dieser Präparate im Organismus erfolgt aufgrund ihrer physikalischen bzw. chemischen Eigenschaften in einer charakteristischen Weise. Sollten Stoffwechsel - und Funktionsstörungen, Parenchymdefekte oder andere krankhafte Veränderungen im Organismus vorhanden sein, sind Abweichungen von der normalen Verteilung zu erwarten. Durch eine Anreicherung der Radioaktivität in z.B. Tumorgeweben kann eine selektive Freisetzung von Strahlungsenergie in den kranken Bereichen erzielt und therapeutisch genutzt werden.

Das in der PET - Tumordiagnostik am häufigsten eingesetzte Radiopharmakon ist Fluor - 18 - Deoxyglucose. Die Markierung des Zuckermoleküls Deoxyglucose erfolgt dabei mit dem Positronenstrahler Fluor - 18 (Halbwertszeit 110 Minuten). Das fertige Radiopharmakon wird in der Regel mit einer Aktivität von 200 - 400 MBq 18 - FDG (bei Erwachsenen im Durchschnitt 350 MBq pro Untersuchung) intravenös injiziert. Die Glukose wird in fast allen Körperzellen zur Energielieferung benötigt und da Fluor - 18 mit ca. 110 min eine relativ günstige physikalische Halbwertszeit besitzt, lässt sich mit 18 - FDG in nahezu allen Geweben der regionale Energiestoffwechsel messen. Die effektive Äquivalenzdosis (Ganzkörper) der damit verbundenen Strahlenbelastung liegt bei 4 - 8 mSv und somit im oberen Bereich der Belastung bei nuklearmedizinischen Untersuchungen (Schober und Lottes 1994). Die Belastung für den Patienten mit 18 - FDG liegt aber immer noch in derselben Größenordnung wie bei anderen nuklearmedizinischen (Herz Ti - 201 - Chlorid) und radiologischen (Thorax - bzw.

Abdomen - CT) Verfahren (Schober und Lottes 1994). Nicht zu vernachlässigen ist das Umfeld des Patienten, das aufgrund eines Beta - Zerfalls einer Strahlenbelastung ausgesetzt ist. Die Dosis für das medizinische Personal betrage 15 - 50 µSv pro Applikation und ca. 1,4 mSv pro Jahr (Schober und Lottes 1994). 18 - FDG verursacht in der verwendeten Menge keine messbare Toxizität, Nebenwirkungen sind ebenfalls keine bekannt (Czech et al. 2000).

1.2.1.1.1 Chemische Grundlagen

Die Ganzkörper - Positronenemissionstomographie mit 18 - FDG stellt primär ein Untersuchungsverfahren zur Detektion eines erhöhten zellulären Metabolismus in vivo dar (Hoh et al. 1993). Im Organismus verhält sich die F - 18 - markierte Deoxyglucose analog zu Glucose, d.h. das Radiopharmakon wird physiologischerweise von Herzmuskelzellen, Skelettmuskelzellen, Fettzellen sowie von Gehirnzellen aufgenommen. Dabei erfolgt die Aufnahme in Herz - und Skelettmuskelzellen sowie in Fettzellen insulinabhängig. Es wurde längst erkannt, dass Tumorzellen aufgrund ihres unkontrollierten Wachstums ungleich mehr Nährstoffe, wie Glucose oder Aminosäuren, verbrauchen als normales Gewebe und dadurch einen um mehr als den zehnfach erhöhten Glukosestoffwechsel im Vergleich zu gesunden Zellen aufweisen. Über einen erhöhten Glucoseumsatz sowie eine erhöhte Glucoseaufnahme im Tumorgewebe wurde bereits im früheren 20 Jahrhundert berichtet (Warburg et al. 1930, Sokoloff et al. 1930, Warburg et al. 1956, Weber et al. 1977). Hochmaligne Tumoren zeigen eine verstärkte Speicherung im Vergleich zu Tumoren mit geringerem Malignitätsgrad (Hawkins et al. 1991, Strauss et al. 1991). Der Grund für diese Intensivierung des Glukosestoffwechsels in Tumorzellen scheint multifaktoriell zu sein und korreliert mit der Zunahme der Glukolyserate und des Hexokinase / Glukose - 6 - Phosphatase - Verhältnisses. Dieser erhöhte Glucosestoffwechsel in Tumoren führt zu einer vermehrten Aufnahme und einem konsekutiven „Trapping “ von 18 - FDG in Tumorzellen im Vergleich zu normalen Zellen (Higashi et al. 1993). Damit eignet sich 18 - FDG prinzipiell zur Frühdiagnostik, Stadieneinteilung und Therapiekontrolle von Krebserkrankungen (Delbeke et al. 1999, Weber et al.

1999). Die F - 18 - markierte Deoxyglucose wird per Membrantransport ins Gewebe aufgenommen. Intrazellulär wird 18 - FDG in den Stoffwechselweg der Glucose, die Glykolyse, eingeschleust. Es kommt jedoch im Vergleich zu „normaler“ Glucose nicht zu einer vollständigen Glycolysierung, sondern die 18 - FDG wird im ersten Schritt mit Hilfe der Hexokinase zu F - 18 - Deoxyglucose - 6 - Phosphat phosphoryliert bzw. konvertiert. Die Weiterreaktion zu Fruktose - 6 - Phosphat ist wegen der fehlenden OH - Gruppe in der 2 - Position der 18 - Deoxyglucose blockeirt und bleibt somit auf der Stufe des Deoxyglucose - 6 - Phosphates stehen. Die Dephosphorylierung ist beim Sokoloff’schen Ansatz als geringfügig erkannt und somit vernachlässigt (Sokoloff et al. 1977). Da 18 - FDG an den weiteren Schritten der Glykolyse nicht teilnimmt und auch die Rückreaktion mit Dephosphorylierung und anschließendem Auswaschen aus der Zelle nur minimal ist, kommt es über die Zeit aufgrund der 2 - deoxy - Modifikation von 18 - FDG zu einer intrazellulären Akkumulation des Radiopharmakons (Valk et al. 1996, Czech et al. 2000), bzw. Deoxyglucose - 6 - Phosphat wird effektiv im Gewebe festgehalten. Dieser Prozess wird als „ Metabolic trapping " bezeichnet (Gallagher et al. 1978). Die markierten Produkte des Glukosemetabolismus, wie CO_2, H_2O oder Laktat, verlassen schnell das Gewebe über das venöse Blut. Zusätzlich werden von anderen Organen im Körper markierte Zwischenprodukte erzeugt, die relativ zur markierten Glukose in großen Mengen im Blut auftauchen und vom Gewebe durch völlig verschiedene Prozesse aufgenommen und umgesetzt werden. Dies führt dazu, dass zur gemessenen Aktivitätskonzentration viele verschiedene Prozesse beitragen und die Bestimmung des Glukoseverbrauchs aus den Messdaten schwierig und kompliziert wird.

Die Kenntnis dieser physiologischen Stoffwechselmechanismen von 18 - FDG erklärt, warum bei Tumorpatienten die Untersuchung im normoglykämischen Zustand nach einer ausreichenden Fastenperiode von 6 - 12 Stunden erforderlich ist. Unter diesen Bedingungen sind die Insulinausschüttung und damit die Aufnahme von Glucose bzw. 18 - FDG insbesondere in Muskel - und Fettzellen minimal. Dies reduziert die Traceraufnahme in normales Gewebe und erhöht so den Tumor - Background - Quotienten und damit auch die Erkennbarkeit kleinerer Läsionen. Das größte Tumor / Muskel Verhältnis 7,3 $\pm$ 4,9 ist nach einem 12 - stündigen Fasten festzustellen. Nach einem vierstündigen Fasten beträgt das

Verhältnis lediglich 5,9 ± 2,1 (Bares et al. 1995). Somit scheint ein zwölfstündiges Fasten die optimale Patientenvorbereitung bei onkologischen PET - Studien zu sein. Die PET - Untersuchung erfolgt in der Regel 60 - 120 Minuten nach Injektion von 18 - FDG. Die Untersuchungsdauer liegt je nach Anzahl der erforderlichen Messpositionen für das gewünschte Untersuchungsgebiet (Ganzkörper - oder Teilkörperuntersuchungen) bei durchschnittlich einer Stunde.

1.2.1.1.2 Physikalische Grundlagen

Die Anwendung radioaktiv markierter Stoffe zur Untersuchung von Körperfunktionen ist als Szintigraphie seit langem in der Medizin üblich, der Unterschied zwischen der konventionellen Szintigraphie und PET besteht darin, dass die Szintigraphie mit so genannten Single - Photon - Emittern arbeitet, während die bei PET verwendeten Positronenstrahler zwei Photonen in exakt entgegengesetzte Richtungen erzeugen. Während in der traditionellen Nuklearmedizin die Tracer mit Nukliden markiert werden, die bei ihrem Zerfall Gammastrahlung aussenden, werden in der Positronenemissionstomographie dafür Positronenstrahler verwendet. Zerfallen die mit dem Tracer in den Patienten gebrachten Positronenstrahler, so wird neben einem Neutrino ein Positron an das umgehende Gewebe abgegeben.
Die PET - Technik erfordert die i.v. Applikation mit positronenemittierenden Radionukliden markierter Radiopharmaka. Positronen, die von diesen Radiopharmaka emittiert werden, vereinigen sich nach einer sehr kurzen Wegstrecke - meistens 1 - 3 mm - im Gewebe mit einem Elektron. Dabei erfolgt die Vernichtung in zwei Gammaquanten (Photonen) mit einer Energie von je 511 KeV, welche im diametralen Winkel von 180 Grad emittiert werden (Ziegler et al. 1999). Diese so genannte Vernichtungsstrahlung wird in ringförmig angeordneten Szintillationsdetektoren des PET - Scanners koinzident registriert (Koinzidenzmessung). Aufgrund der eigenen kinetischen Energie des Positrons wird im PET der Ort der Positronenvernichtung und nicht der Ort der Positronenemission gemessen. So liegt der Ort der Annihilation auf der Verbindungslinie zwischen den beiden Detektoren. Je mehr Detektoren und

je kleiner die Detektorenunterteilung, desto größer ist die Auflösung, die bei den heutigen Tomographen etwa 4 - 6 mm beträgt (Newiger 1998). Reske et al. (1996) berichteten, das durch geeignete Korrekturmessungen die emittierte Strahlung quantitativ im Gewebe in Volumeneinheiten (Voxel) bis ca. 4 x 4 x 4 mm (ca. 0,06 ml) gemessen werden kann. Ferner lassen sich unter Verwendung mehrerer hintereinander angeordneter Ringsysteme verschiedene Ebenen gleichzeitig darstellen. Die Entfernung zwischen dem Ort des zerfallenden radioaktiven Nuklids und dem Vernichtungsort des emittierenden Positrons hängt von der Energie des Positrons und der Dichte der abbremsenden Materie ab und stellt eine physikalische Grenze für das erreichbare räumliche Auflösungsvermögen der PET dar (Heiss et al. 1988).

Ein PET - Tomograph, auch PET - Scanner genannt, hat äußerlich eine große Ähnlichkeit mit einem Computertomographen oder einem Kernspintomographen. Er funktioniert jedoch nach einem anderen Prinzip. In dem Ring eines PET - Tomographen befinden sich viele einzelne sog. "Szintillationskristalle", die die von den Positronenstrahlern ausgesandten Impulse registrieren und sie in Lichtblitze verwandeln. Diese Lichtsignale werden wiederum über spezielle Schaltungen in elektrische Impulse zur digitalen Weiterverarbeitung umgewandelt. Mit Hilfe von PET kann in etwa 1 - 2 Stunden Untersuchungszeit eine Ganzkörperaufnahme angefertigt werden. PET - Scanner gestatten es, eine Aktivitätsverteilung im Körper, ähnlich wie in der Spiral - CT, dreidimensional bildlich darstellen zu können. Die Sensitivität von PET - Scannern übersteigt Mehrkopf - SPECT - Systeme etwa um 1 bis 2 Zehnerpotenzen. Kollimierte SPECT - Systeme weisen eine unzureichende Sensitivität und Ortsauflösung für die meisten onkologischen Fragestellungen auf (Reske et al. 1996).

FDG - PET stellt insbesondere für den Bereich der Onkologie ein hochauflösendes, sehr sensitives und derzeit das am höchsten spezifische Untersuchungsverfahren dar, das mit kurzlebigen Radionukliden arbeitet. Das Verfahren kann kurzfristig wiederholt eingesetzt werden und eignet sich gut für Verlaufskontrollen. Die hohe Spezifität in der Onkologie wird nur in geringem Ausmaß durch die Differentialdiagnose entzündlicher Prozesse eingeschränkt. Derartige Befunde sind daher klinisch und anamnestisch vor jeder PET - Untersuchung zu eruieren. Der Einsatz der Bildfusion von FDG - PET -

Ergebnissen mit CT - oder MRT - Bildern ergibt eine deutliche Verbesserung der Bildinterpretation in Bezug auf die Genauigkeit einer Korrelation von funktionellen mit morphologischen Strukturen. Besonders optimale Verhältnisse bietet diesbezüglich die neueste Generation der diagnostischen Geräte, die PET und CT kombinieren und so eine Hardwarefusion ermöglichen.

1.2.1.2 Quantitative Aktivitätsbestimmung

Positronenemissionstomographie erlaubt eine dreidimensionale, absolut quantitative Erfassung bzw. Messung der Aktivität in verschiedenen Körperregionen. Nach Erstellung geeigneter kinetischer Modelle ist eine Berechnung von Substanzkonzentationen möglich. Dies ist ein entscheidender messtechnischer Vorteil gegenüber der Emissionstomographie mit Gamma - Strahlern (SPECT) und liegt darin begründet, dass bei PET die Ausbeute eines Koinzidenzzweiges tiefenunabhängig ist. PET bietet zusätzlich eine einzigartige Besonderheit in der nuklearmedizinischen Bildgebung im Gegensatz zu der herkömmlichen Einzelphotonenszintigraphie (SPECT). Das Verfahren benötigt keine Bleifilter zur Richtungsdefinition bzw. Absorption von unerwünschten Quanten. Daher ist die Empfindlichkeit sehr viel höher (Faktor > 100) und stellt somit eine hoch entwickelte spezielle Gammakamera dar, die äußerlich einem Computertomographen ähneln. Ein weiterer Vorteil von PET sind die unterschiedlichen Positronenstrahler, unter anderem Kohlenstoff (C11), Sauerstoff (O15) und Fluor (F18), die Biomoleküle markieren können ohne deren biochemische Eigenschaften zu verändern, z.B. F18 - FDG (Fluor - 18 - Deoxyglucose (Czech et al. 2000).

1.2.2 Bestimmung von Tumormarkern

Tumormarker gewinnen zunehmend an Bedeutung in der Früherkennung, in der Prognoseermittlung, im Therapiemonitoring und in der Nachsorge von Tumorpatienten. Tumormarker sind Tumorassoziierte Erkennungsmakromoleküle, zum Beispiel Proteine oder Peptide, die sich durch unterschiedliche speziphische Methoden im Blut oder anderen Körperflüssigkeiten nachweisen lassen (Klapdor et al. 1995, Hauschild et al. 1999) und idealerweise bei Gesunden und benignen Erkrankungen nicht nachweisbar sind. Sie treten erst nach Entstehung des Tumors auf, zeigen unter Tumorprogression einen Konzentrationsanstieg und korrelieren mit Veränderungen der Tumormasse unter Therapie (Jäckel et al. 1999). Kaskel et al. (1999) schrieben, dass der Tumormarker S100 bei der Diagnosestellung, bei der Aussage über das Staging oder dem Krankheitsverlauf unter Therapie sehr hilfreich sein kann. Der positive, bzw. negative Vorhersagewert sind wichtige Aussagen insbesondere im Einsatz von Tumormarkern bei neu aufgetretenen Metastasen. Unter dem positiven Vorhersagewert versteht man den Anteil der Patienten mit Metastasen unter den Patienten mit einem erhöhten Tumormarker. Der negative Vorhersagewert ist der Anteil der Patienten ohne Metastasen unter den Patienten mit unauffälligem Tumormarker. Bei der Bestimmung von Tumormarker im peripheren Blut wird der Patient im Vergleich zu anderen bildgebenden Verfahren weniger belastet. Ein gezielter Einsatz weiterer Staging - Untersuchungen wird dadurch ermöglicht. Der klinische Wert eines Tumormarkers hängt entscheidend von dessen Spezifität, bzw. Exaktheit (möglichst wenig falsch - positive Resultate), und auch von der Sensitivität, bzw. Empfindlichkeit (möglichst wenig falsch - negative Resultate) ab (Hauschild et al. 1999). Eine weitere zu beachtende Größe bei der Beurteilung von Tumormarkern ist der prädiktive Wert eines Markers, der eine Art Validitätskontrolle darstellt. Leider erfüllt auch heute kein Tumormarker die Idealvorstellung einer 100%igen Spezifität sowie einer gleichfalls hohen Sensitivität, die idealerweise auch 100% betragen sollte (Klapdor et al. 1995, Gläser et al. 1997).

In einem Übersichtsreferat (Hossfeld et al. 1996) zum allgemeinen Wert von Tumormarkern in der klinischen Onkologie, ohne besondere Betonung des malignen Melanoms, kommen Autoren zu dem Schluss, dass es sehr viele „nutzlose“ Tumormarker gibt. Es würde nicht immer von Untersuchern erwogen, ob die Bestimmung eines Tumormarkers eine verbindliche Aussage bezüglich der Prognose oder des weiteren Therapievorgehens erlaubt. An einem Beispiel demonstrieren die Autoren, dass eine gesunde Person, bei der dreizehn Tumormarker im Blut bestimmt wurden, eine Wahrscheinlichkeit von lediglich 51% hat, auch als wirklich „gesund" eingestuft zu werden. Es würden somit knapp 50% falsch - positive Resultate durch eine derartige Multi - Marker - Bestimmung zustande kommen.

1.2.2.1 S100 - Protein als Tumormarker in der Melanomnachsorge

Erstmalig wurde S100 - Protein, das aus Rinderhirn stammte (bovines Protein) und bei neutralem pH - Wert in 100% Ammoniumsulfat löslich war (soluble 100) im Jahre 1965 von Moore beschrieben (Moore et al. 1965). Im Jahre 1980 wurde S100 in humanen Melanomzellinien entdeckt (Gaynor et al. 1980). Doch erst 1995 wurde die „klinische Signifikanz" dieser Entdeckung beschrieben.
Das S100 - Protein ist ein thermolabiles, saures, kalziumbindendes Protein (Molekulargewicht (MG) = 21 kDa) (Donato et al. 1991, Jäckel et al. 1999), das als Heterodimer aus zwei isomeren Untereinheiten a (MG = 10,4 kDa) und ß (MG = 10,5 kDa) besteht und in den Isoformen (a/a, a/ß, ß/ß) vorliegt (Donato et al. 1991, Kligman et al. 1988). Darüber hinaus sind zahlreiche strukturverwandte Proteine bekannt. Wichtig für das maligne Melanom ist die Isoform S100ß, die aus zwei ß - Isomeren gebildet wird und durch ein kommerziell erhältliches Kit (Sangtec 100 - LIA) in der Routine bestimmt werden kann (Bonfrer et al. 1998). Das Gen für S100 ist auf dem Chromosom 21q (Genregion 21q22.2 - 21q22.3) lokalisiert und kann aus Zellen neuroektodermaler Herkunft isoliert werden (Allore et al. 1988). Aus diesem Grund können falsch - positive bzw. erhöhte S100 - Werte bei Trisomie 21 - Patienten gemessen werden. Für die a - Untereinheit wurden bisher 13 verschiedene Gene für S100 a1 - a13 molekularbiologisch und biochemisch auf

dem Chromosom 1q21 nachgewiesen (Isobe und Okuyama 1978, Schäfer et al. 1995, Wicki et al. 1996). Das S100 - Protein findet sich in Keratinozyten und Melanozyten, aber auch in freien und evtl. in den Gewebsverband eingewanderten Zellen. Wie in den Melanozyten ist auch in Makrophagen und Monozyten nur die a - Untereinheit des S100 vorhanden (Takahashi et al. 1984). Der immuno - histochemische Nachweis von S100 mit verschiedenen monoklonalen und polyklonalen Antikörpern ist eine weit verbreitete und anerkannte Methode bei der histologischen Diagnostik des malignen Melanoms und seiner Differentialdiagnose von anderen benignen und malignen Tumoren der Haut (Cho et al. 1990). Höhere Invasionstendenz und größere Tumordicke sind mit einem Vorhandensein beider S100 - Isomere und einem zunehmenden Gehalt von S100 korreliert (Guo et al. 1995). Die Zellen anderer Hauttumoren enthalten immunhistochemisch kein S100 - Protein (Hauschild et al. 1997).

Die Sensitivität der S100 - Markierung ist relativ hoch, die Spezifität ist jedoch wesentlich geringer. Neben den Melanozyten werden auch Langerhans - Zellen, Nerven, Muskeln und Schwannsche - Zellen mit S100 - Antikörpern markiert. (Fagnart et al. 1988, Takahashi et al. 1984). So lässt sich die Isoform S100 a/a im Herzen, in der Niere und in der Skelettmuskulatur nachweisen (Isobe et al. 1981). Isoform a/ß kommt in Melanozyten und S100 ß/ß in Gliazellen, Schwannschen Zellen und Langerhans - Zellen vor (Donato 1991, Baudier et al. 1992, Engelkamp et al. 1993). Neben den erwähnten Zellen des ZNS konnte das Protein in verschiedenen Konfigurationen auch in Adiposozyten und Chondrozyten isoliert werden (Nakajima et al. 1982). Nach wie vor kann der Sekretionsmechanismus in vivo nicht beschrieben werden, auch über die biologische Funktion des S100 - Proteins liegen bisher wenig gesicherte Daten vor. Ca^{2+} - bindende Proteine sind durch eine Erhöhung des intrazellulären Ca^{2+} - Gehalts, durch verschiedenste enzymatische Reaktionen und über die Modulation der Interaktion von Proteinen der Schlüssel für vielfältige Veränderungen in zellulären biochemischen Reaktionsabläufen und bei Differenzierungs - und Proliferationsprozessen (Clapham et al. 1995), wie z.B. Exprimierung der Melanomzellen (Nakajima et al. 1982, Cochran et al. 1983, Cho et al. 1990), dem Zusammenhang mit der Regulation des Zellzyklus (Marks et al. 1990), der Beteiligung bei der Kontrolle des Zellwachstum des Melanoms spielen (Yang et al. 1999). Weiterhin konnte

eine Interaktion mit dem nuklearen Tumor - Suppressor - Protein p53 nachgewiesen werden. S100 bindet an einer C - terminalen Domäne des p53 und inhibiert dessen Phosphorylierung durch die Protein - Kinase C (Baudier et al. 1992, Henze 1997). Durch diese Interaktion wird die Bildung von zytoplasmatischen p53 - Oligomeren verhindert, welche Voraussetzung für den Transport des Proteins in den Zellkern und für seine zelluläre Funktion ist. Der phosphorylierte C - Terminus von S100 ist ebenfalls notwendig für die Interaktion von p53 mit der DNA, seine Funktion bei der DANN - Reparatur und die Apoptoseinduktion. S100 kommt auch im Extrazellularraum vor. Ein Mechanismus aktiver Sekretion ist bisher nicht bekannt (Barger et al. 1992).
Aufgrund seiner Stabilität ist S100 (in Verbindung mit HMB45) ein in der Dermatohistopathologie routinemäßig eingesetzter immunhistochemischer Marker zur Abgrenzung des Melanoms von anaplastischen epitheloiden Tumoren. Neben der Bedeutung des S100 - Proteins werden auch andere Laborparameter beim malignen Melanom wie die Laklatdehydrogenase (LDH), das Albumin und die Melanoma Inhibiting Activity (MIA) untersucht.

1.2.3 Sonographie

Bei der Ultraschalluntersuchung handelt es sich um eine nicht invasive, technisch einfach durchführbare, nebenwirkungsfreie und beliebig wiederholbare Untersuchung. Unabhängig vom Funktionszustand der Lymphknoten bzw. der inneren Organe lässt sich ihre Topographie und morphologische Veränderung erfassen. Lymphknotensonographie mittels 7,5 - 10 MHz - Sonden wurde mitte der 80er Jahre in verschiedenen dermatologischen Zentren eingeführt (Lohnert et al. 1988, Stutte et al. 1989, Breitbart et al. 1986). Nach Korting et al. (1999) können damit Veränderungen der entsprechenden Strukturen beurteilt werden. In Studien von Korting et al. (1999), Blum et al. (2000), Stutte et al. (1989), Prayer et al. (1990), Rossi et al. (1997) wurde auf die Sensitivität der 7,5 - MHz - Sonographie angegangen und festgestellt, dass bis zu 40% der regionären Lymphknotenmetastasen, die sonographisch diagnostiziert wurden, vorher palpatorisch nicht festgestellt worden waren. Sonographisch weisen

Lymphknotenmetastasen eine verminderte Echogenität gegenüber den umliegenden Strukturen auf. Die Diagnose eines Lokalrezidivs ist jedoch allein mit Hilfe der Sonographie nicht möglich. Das Kriterium der Echoarmut ist nicht allein für Melanom - Metastasen typisch (Dill - Müller et al. 1997). Auch Metastasen anderer maligner Tumore zeigen ein vergleichbares Aussehen. Eine Differenzierung der Tumorgenese ist daher nur histologisch möglich (Carl et al. 1995).

1.2.4 Röntgen Thorax

Die Standardaufnahmen des Thorax sind die p. a. und die seitliche Aufnahme. Die Durchleuchtung ist dann indiziert, wenn die Thoraxaufnahmen in den Standardprojektionen einen unklaren Befund ergeben. Intrapulmonale Rundherde lassen sich ab einer Größe von 0,5 - 1 cm auf der Thorax - Übersichtsaufnahme nachweisen. Pulmonale Metastasen zeigen sich häufig als uniforme, rundliche Verschattungen ohne Verbindung mit der Umgebung. Bei Patienten mit geringer Tumordicke und niedrigem Rezidivrisiko ist der Einsatz von Röntgen - Thoraxuntersuchungen jedoch zu überdenken. So traten innerhalb einer Nachbeobachtungszeit bei nur 0,4% der Patienten mit dünnen Melanomen Rezidive auf, von denen die meisten bereits durch die körperliche Untersuchung erkannt wurden (Garbe 2003). Auch die Untersuchungen von Hofmann et al. zeigten, dass die Detektionsraten von Metastasen durch Röntgen - Thorax - Untersuchungen bei 5 bis 7% aller Diagnosen (Hofmann et al. 2002) lagen.

1.2.5 Computertomographie

Das Computertomogramm liefert, ähnlich der Sonographie, Aussagen zur Lage, Struktur und Größe der Raumforderungen. Zur Beantwortung bestimmter Fragestellungen ist sie der Sonographie überlegen. Im Computertomogramm kann die Ausdehnung und Größe z.B. retrosternal oder retrotracheal gelegener

Strumaanteile beurteilt werden. Dies gelingt mit der Sonographie nicht (Kuvshinoff et al. 1997, Moog et al. 1998).
Bei der Primärdiagnostik kann durch die Computertomographie eine organüberschreitende Infiltration des Fett - oder Muskelgewebes erkannt werden.

1.2.6 Magnetresonanztomographie

Wie bei der Computertomographie auch, wird beim Magnetresonanztomographie (MRT) ein Querschnittsbild des Körpers erzeugt. Die Kernspinresonanz setzt jedoch starke Magnetfelder statt Strahlung ein. Mit diesem Verfahren können Querschnittsbilder aus unterschiedlichen Perspektiven erzeugt werden, mit deren Hilfe sich Metastasen eines Melanom lokalisieren lassen, die auf Standard - Röntgenbildern und CT - Scans manchmal schwer zu erkennen sind (Schwipper 2000).

1.3 Zielsetzung der Arbeit

Diese Arbeit soll eine Aussage über die klinische Wertigkeit von Positronenemissionstomographie und Tumormarker S100 im Vergleich zu weiteren konventionellen Untersuchungsmethoden, wie Sonographie, röntgenologische Untersuchung, Magnetenresonanztomographie und Computertomographie bei Patienten mit fortgeschrittenem malignem Melanom geben.

2 Material und Methoden

2.1 Patienten

Die vorliegende Studie basiert auf den Daten der retrospektiven Untersuchung von 810 Melanom - Patienten und Patientinnen mit neu aufgetretenen oder bekannten Melanomen, die in einem Zeitraum von April 1997 bis Mai 1999 in der Abteilung Dermatologie der Universitätsklinik Ulm aufgenommen, diagnostiziert und behandelt wurden.

Aus sprachlichen Gründen wird auf die Verwendung der männlichen und weiblichen Formen (z.B. Patientinnen / Patienten) verzichtet.

Patientendaten sowie Krankheitsverläufe wurden aufgrund vorhandener Aktenunterlagen und elektronischen Dateien ausgewertet. Die Studienergebnisse werden hier sowohl tabellarisch als auch z.T. in Form von Kasuistiken dargestellt.

Im Rahmen der primären Melanomdiagnostik und der nachfolgenden Staging - Untersuchungen wurden bei den betroffenem Patienten sowohl konventionelle Methoden, wie histologische Untersuchung, Lymphknoten - und Oberbauchsonographie, Computertomographie, Magnetenresonanztomographie, Röntgenologische Untersuchung der Thoraxorgane, als auch unkonventionelle, wie die Bestimmung des S100 - Proteins im peripheren Blut und die Untersuchung mit einem PET - Scanner angewendet.

Aus der Studie wurden ausgeschlossen:

1. Andere maligne Neoplasien
2. Nicht - melanozytäre Hauttumoren
3. Periphere Neuropathien
4. Operative Eingriffe in das Zentrale Nervensystem
5. Zerebrale Dysfunktionen
6. Fehlende Daten zum Primärtumor
7. Trisomie 21

8. Ablehnung des Patienten der PET - Untersuchung in einem PET - Scanner, aufgrund der Claustrophobie
9. Auftreten der klinischen Ausschlusskriterien im späteren Krankheitsverlauf

Den Ausschlusskriterien 1 bis 7 zu Folge wurden 116 der 810 Patienten mit malignem Melanom und deren 494 von insgesamt 3600 Proben aus der Studie ausgeschlossen. Dem Ausschlusskriterium 9 zu Folge wurden 72 Patienten und deren 599 Proben aus der Studie ausgeschlossen. Insgesamt wurden 2507 Proben von 622 Patienten mit malignem Melanom, davon 341 weibliche und 281 männliche Patienten in die Evaluierung eibezogen.

Bei diesen 622 Patienten wurden folgende Melanomarten diagnostiziert:

1. Oberflächlich spreitendes Melanom (SSM), bei 280 Patienten
2. Noduläres Melanom (NM), bei 112 Patienten
3. Akrolentiginöses Melanom (ALM), bei 27 Patienten
4. Lentigo - maligna - Melanom (LMM), bei 32 Patienten
5. Bei 71 Patienten trat ein Melanom auf einem Nävus
6. Bei 46 Fällen ein Melanoma in situ
7. Bei 6 Fällen ein amelanotisches Melanom
8. Bei 3 Fällen ein desmoplastisches bzw. ein spitzoides Melanom
9. Bei 2 Fällen ein Melanom der Uvea bzw. der Schleimhaut
10. In 12 weiteren Fällen lag ein primär metastasierendes Melanom vor

In 31 Fällen konnte die Melanomklassifizierung aufgrund der operativ bedingten Artefakte nicht eindeutig bestimmt werden.

Da sich die Zielsetzung unserer Studie auf die Wertigkeit von PET und S100 im peripheren Blut in der Melanomnachsorge bezog, wurden ausschließlich die Daten von 108 Patienten ausgewertet, bei denen sowohl PET als auch die Bestimmung von S100 durchgeführt wurden. Es handelte dabei um 61 männliche und 47 weibliche Patienten. Der Median des Alters der weiblichen Patienten betrug 63,0 (36,0 - 90,0) sowie der männlichen Patienten 60,0 (27,0 - 84,0).

Die Verteilung nach Melanomarten im untersuchten Kollektiv von 108 Patienten war folgende:

1. Oberflächlich spreitendes Melanom (SSM), bei 42 Patienten
2. Noduläres Melanom (NM), bei 19 Patienten
3. Akrolentiginöses Melanom (ALM), bei 17 Patienten

4. Lentigo - maligna - Melanom (LMM), bei 21 Patienten
5. Primär metastasiertes Melanom, bei 2 Patienten
6. Amelanotisches Melanom, bei 2 Patienten
7. Bei 5 Patienten konnte die Melanomklassifizierung aus artifiziellen Gründen nicht bestimmt werden

Die 108 Melanompatienten wurden nach der UICC - Stadieneinteilung (UICC 2002) gegliedert. Im Stadium 0 fanden sich 6,2% Patienten, im Stadium I - 58% Patienten, im Stadium II - 19,5% Patienten. Im Stadium III - 8% Patienten. Im Stadium IV - 2,7% Patienten. 4,8% Patienten konnten keinem UICC - Stadium zugewiesen werden.

2.2 Methoden

2.2.1 S100 - Protein

S100 - Protein wurde bei allen 108 Melanompatienten dieser Studie in der Abteilung Dermatologie des Universitätsklinikum Ulm im Rahmen der routinemäßigen Melanomnachsorge und während der ggf. notwendigen stationären Behandlungen von April 1997 bis Mai 1999 bestimmt. Es wurden dann nach den Ausschlusskriterien insgesamt 469 Proben aus dem peripheren Blut dieser 108 Patienten zur Bestimmung der Protein S100 - Konzentration untersucht.

Für die Bestimmung des S100 - Proteins im peripheren Blut standen im Rahmen der Studie immunologische Assays, die nach dem Sandwichprinzip arbeiten, zur Verfügung. Die in der Studie für die Bestimmung von S100 angewandten Systeme IRMA (immunoradiometric assay) und LIA - mat® (luminiscence immunoassay) verwenden 3 monoklonale Antikörper gegen verschiedene Epitope der ß - Untereinheit des Proteins S100. Somit sind mit diesem Test die Dimere a/ß und ß/ß nachweisbar. Zu Begin dieser Studie wurde S100 mit Hilfe des IRMA Verfahrens bestimmt. Im weiteren Verlauf wurde IRMA durch das LIA - Verfahren

wegen seiner Vorteile der IRMA gegenüber ersetzt (Krähn et al. 1997, Jäckel et al. 1999, Bonfrer et al. 1998). LIA - mat ist eine weitere Entwicklung und stellt das nicht radioaktive System, das einen Isoluminol - Tracer verwendet und eine luminiszensmarkierte Reaktion sichtbar macht, dar. Dieser Test ist wegen seiner fehlenden Radioaktivität, guten Reproduzierbarkeit, einfachen Handhabung und höheren Sensitivität aktuell am häufigsten einsetzbar und dem IRMA Verfahren überlegen (Krähn et al. 1997, Jäckel et al. 1999, Bonfrer et al. 1998). Die Bestimmung erfolgt im Serum. Gemessen werden können Konzentrationen von 0 - 20 µg/l. Der vorgegebene Cut - off - Wert (oberer Grenzwert bei Gesunden und benignen Tumoren) unseres Tests befand sich bei 0,114 µg/l. Die Nachweisgrenze liegt bei einer hohen analytischen Sensitivität unter 0,002 µg/l.

2.2.1.1 Vorgehensweise der Bestimmung von S100 - Proteinkonzentration

S100 wird im peripheren Serum von Patienten mit malignem Melanom bestimmt und gilt als unabhängiger prognostischer Tumormarker für die Progression der metastasierenden Erkrankung sowie für das Monitoring der Patienten während einer systemischen Therapie (Martenson et al. 1998, Hausschild et al. 1999, Kaskel et al. 1999, Henze et al. 1997, Fagnart et al. 1988).

Bei dieser Untersuchungsmethode wurde wie folgt vorgegangen: Das für die Protein S100 - Bestimmung in Lithium - Heparinröhrchen abgenommene Blut wurde primär innerhalb desselben Tages, in der Regel bis nach 3 bis fünf Stunden nach Blutentnahme abgesert, aliquotiert und bis zur Bestimmung bei - 70°C nicht länger als ein Jahr eingelagert. Die Serum - Bestimmungen erfolgten mit kommerziell erhältlichen Verfahren. S100 - Konzentrationsbestimmung wurde nach dem Sandwichprinzip mittels eines halbautomatischen immuno - luminometrischen assay (LIA - mat® Sangtec® 100, Byk - Sangtec Diagnostica, Dietzenbach) nach den Vorgaben des Herstellers einfach blind einmal pro Woche bestimmt, d.h. der Untersuchende hatte kein Kenntnis von dem Zustand der zur Probe gehörenden Patientinnen und Patienten. Jede Probe - und Standard -

(LIA - mat® Sangtec® 100 Standards) Bestimmung wurde doppelt gemessen. Im Folgenden sind einzelne Schritte der S100 - Bestimmung zusammengefasst:

1. Die ß - Dimere des Proteins aus der Probe bzw. aus dem Standard binden sich an monoklonale Antikörper, die an der Röhrchenwand (LIA - mat® Sangtec® 100 S100 Antikörperbeschichtete Röhrchen) immobilisiert sind.
2. Das überschüssige Material wird durch einen Waschvorgang (LIA - mat® Sangtec® 100 Diluent) entfernt.
3. In der folgenden zweiten Inkubation reagiert der Tracerantikörper (LIA - mat® Sangtec® 100 Tracerkonjugat), der zur Markierung dient, mit dem bereits gebundenen S100.
4. Der Tracerüberschuß wird durch Waschen (LIA - mat® Sangtec® 100 Diluent) enternt entfernt.
5. Das anti - S100 -Tracerkonjugat setzt sich aus einem Antikörper und einem kovalent gebundenen Isoluminoderivat zusammen. Der in der immunologischen Reaktion an die Röhrchenwand gebundene Tracer - S100 Komplex wird mit der Lichtreaktion detektiert.
6. Die Injektion von alkalischer Peroxidlösung und Katalysatorlösung in die Teströhrchen startet die Oxidation des Isoluminols. Die Emission der Photonen setzt sofort ein und klingt innerhalb weniger Sekunden wieder ab. Zeitgleich wird die lichterzeugende Reaktion im Luminometer gestartet.
7. Das bei der Reaktion entstehende Licht (425nm) wird mit dem Photomultipler eines Luminometers in RLU (relative light units) gemessen und ist direkt proportional zur Menge des S100 in Standard und Probe.

Vor Beginn der S100 - Bestimmung wird nach dem Spülprogramm der Schlauchverbindungen und der Injektoren ein Lichttest durchgeführt. Dieser besteht aus einer Geräteleerwertbestimmung und einem LIA - mat Light Check des Lumineszenz - Meßgerätes.

Die Bestimmung der S100 - Konzentration der Patientenproben erfordert die Erstellung einer Standardkurve. Zur Berechnung der Standardkurve wird der Quotient aus den relativen Lichteinheiten (RLU) der Standards und dem entsprechenden Wert des höchsten Standards gebildet.

Die Ergebnisse, die auf einen Metastasenverdacht schließen ließen, wurden mittels bildgebender Verfahren, wie Computertomographie (CT),

Magnetresonanztomographie (MRT), Positronenemissionstomographie (PET) verifiziert. Anschließend wurden gemäß dem Qualitätsstandard der Abteilung Dermatologie der Universitätklinik Ulm weitere chirurgische Eingriffe, Chemo - bzw. Chemoimmunotherapie oder Bestrahlungstherapie durchgeführt.

2.2.2 PET

Alle 108 Patienten, die in diese retrospektive Studie aufgenommen wurden, erhielten zwischen April 1997 und Mai 1999 an der Universitätsklinik Ulm in der Abteilung Nuklearmedizin eine PET - Untersuchung. Die Untersuchungen wurden mit dem Positronen - Emissions - Tomographen vom Typ Siemens HR+ und Exact durchgeführt. Die Konsolenrechner der PET - Scanner Siemens HR+ und Exact waren Sun Ultrasparc 60. Zur Auswertung und Routinebefundung standen unmittelbar 2 Sun Ultrasparc 10 zur Verfügung. Der Scanner besitzt ringförmig angeordnete Detektoren, in denen sich sog. "Szintillationskristalle" befinden, die von den Positronenstrahlern ausgesandte Impulse empfangen und in Lichtblitze verwandeln, welche wiederum über spezielle Schaltungen in elektrische Impulse zur digitalen Weiterverarbeitung umgewandelt werden. Mit der PET kann in etwa 1 - 2 Stunden Untersuchungszeit eine Aufnahme des ganzen Körpers angefertigt werden. Die Ergebnisse weiterer Untersuchungen, wie Röntgen, CT, MRT stammten aus der Abteilung Radiologie und Nuklearmedizin des Universitätsklinikums Ulm. Das zur PET - Untersuchung verwendete Radiopharmakon, auch als Tracer genannt (vom englischen " to trace " = ausfindig machen), war die 18 - F - markierte Deoxyglucose (18 - FDG) 400 MBq.

2.2.2.1 Vorgehensweise

Eine Untersuchung mittels der PET läuft folgendermaßen ab: Zuerst wird der Patienten über den Zweck der Untersuchung sowie über deren Ablauf von einem Arzt aufgeklärt. Um die Traceraufnahme in normales Gewebe zu reduzieren und so den Tumor - Background - Quotienten und damit auch die Erkennbarkeit der

kleineren Läsionen zu erhöhen, wird der Patient aufgefordert, mindestens 12 Stunden vor der Untersuchung nüchtern zu bleiben (Seite 18). Dann wird vom Arzt ein intravenöser Zugang (meist am Handrücken oder in der Ellenbeuge) gelegt, über den der radioaktiv markierte Traubenzucker in die Blutbahn gespritzt wird. Als Tracer wird F - 18 - FDG verwendet. Es wird etwa 45 bis 60 Min. gewartet, um dem Tracer die Möglichkeit zu geben, sich im Körper zu verteilen und im Zielgewebe anzureichern. Nun wird die Untersuchung in einem PET - Scanner begonnen. Die dauert zwischen einer halben bis zu 2 Stunden. Der Patient liegt auf dem Rücken und wird in dem Detektorring in Position gebracht. Nach der rechnergestützten Auswertung werden ein oder meist mehrere Bilder erhalten, die die Stoffwechselabläufe nach verschiedenen Zeitabständen dokumentieren.

Die Genauigkeit der PET - Methode ist von mehreren Faktoren abhängig:

1. Die Auflösung des Systems
   Die theoretische Auflösung ist energieabhängig und liegt bei 2 - 3 mm, die realisierbare Auflösung kommerzieller Geräte bei 5 mm. Die Einschränkung der Lokalisationsgenauigkeit basiert einerseits auf dem Positronenreichweiteeffekt und zweitens auf der Abweichung von der Emissionsachse.
2. Der Partialvolumeneffekt
   Der Partialvolumeneffekt ist ein weiterer Auflösungsfehler, der bei Strukturen auftritt, die eine Dimension kleiner als die doppelte Halbwertsbreite der Systemauflösung ist. Durch experimentell ermittelte Korrekturfaktoren ist dieser Fehler korrigierbar.
3. Die Anisotropie
   Inhärente Auflösungsmuster bei PET Aufnahmen treten primär auf:
   - durch zunehmenden Abstand von der Ringmitte
   - bei Direktschichten am Rand des Gesichtsfelds
   - bei Kreuzschichten benachbarter Ringe
4. Auflösungsverluste durch Patientenbewegungen
   Willkürliche Bewegungen bei bewussten Patienten stellen eine nicht abstellbare Quelle für Auflösungsverluste dar. Physiologische Bewegungen, z.B. Herz - und Diaphragmabewegungen können durch adäquate

Aufnahmezeiten oder durch Erfassung der Daten in optimalen Bewegungsphasen kompensiert werden.

In Abb. 1 ist eine schematische Darstellung eines Positronen - Emissions - Tomographen und seines Messprinzips dargestellt.

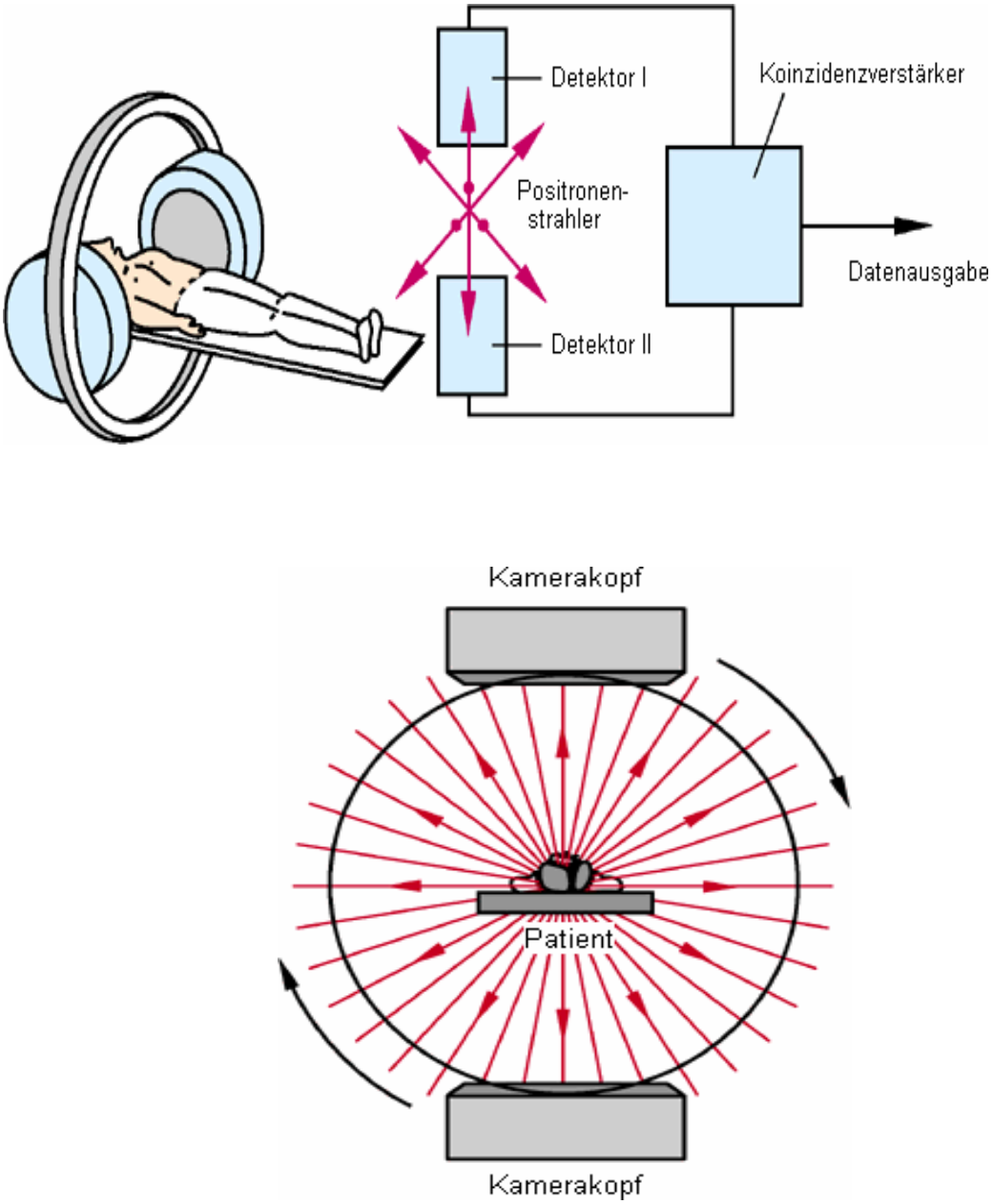

Abb. 1: Schematische Darstellung eines Positronen - Emissions - Tomographen und seines Messprinzips

2.2.3 Statistische Auswertung

Die diagnostischen Verfahren wurden statistisch mit dem Statistikprogramm SPSS für Windows ausgewertet und auf ihre Effizienz mit Hilfe von Spezifität, Sensitivität und von positivem bzw. negativem Vorhersagewert untersucht. Zur Datenanalyse wurden univariate Statistiken angewendet.

Die Spezifität ist definiert als der Anteil der nicht - pathologischen, bzw. negativen Testergebnisse unter den gesunden Patienten, im Folgenden als „richtig negativ“ bezeichnet. Sie ist die Wahrscheinlichkeit, mit der ein gesunder Patient einen nicht - pathologischen Befund aufweist, bzw. dass eine Krankheit nicht besteht.

Die Sensitivität beschreibt den Anteil der pathologischen, bzw. positiven Testergebnisse unter den kranken Patienten, im Folgenden als „richtig positiv“ bezeichnet. Sie ist die Wahrscheinlichkeit, mit der bei einem kranken Patienten ein pathologischer Befund auftritt, bzw. dass eine Krankheit erkannt wird.

Das Ergebnis eines Tests wurde als falsch negativ bewertet, wenn fälschlicherweise angezeigt wurde, das gesunde Ergebnis sei nicht gefunden; das gesunde Ergebnis also eintritt, aber nicht erkannt wird. Das Ergebnis eines Testes ist falsch positiv, wenn fälschlicherweise angezeigt wird, das gesunde Ergebnis sei gefunden.

Als negativen Vorhersagewert bezeichnet man den Anteil der gesunden Patienten unter den Patienten mit einem nicht - pathologischen, bzw. negativen Befundergebnis. Der positive Vorhersagewert ist der Anteil der kranken Patienten, die sich unter den Patienten mit einem pathologischen Befundergebnis befinden (Lothar Sachs 2002).

3 Ergebnisse

3.1 Patienten

Als unterer Grenzwert für die Nachweisbarkeit des S100 aus dem peripheren Blut wurde 0,020 µg/l festgelegt. Der Grenzwert für ein erhöhtes S100 aus dem peripheren Blut, der auf eine Metastasierung hindeutete, lag im immuno - luminometrischen Verfahren (LIA - mat®) bei 0,114 µg/l. Es konnten Daten von 108 Patienten analysiert werden. Insgesamt wurden 61 (56,5%) männliche und 47 (43,5%) weibliche Patienten untersucht. Das Durchschnittsalter bei den Männern betrug 63 $\pm$ 13,09 Jahre, bei den Frauen 63,0 $\pm$ 12,15 Jahre.
Die Abb. 2 gibt die Altersverteilung aufgeschlüsselt nach Altersklassen wieder. Bei beiden Geschlechtern zeigte sich ein eingipfliger Verlauf, mit auf - und danach absteigender Tendenz. Bei männlichen Patienten fand sich das Altersmaximum mit 17 Patienten in der Altersklasse zwischen 51 und 60 Jahren, wonach sich die Zahl in den nachfolgenden Altersklassen konstant zurückfiel. Das Minimum lag mit einem Patienten in der Klasse zwischen 21 und 30 Jahren. Im Vergleich zu Männern trat ein Häufigkeitsgipfel der Melanomentstehung bei Frauen mit 15 Patientinnen in der Altersklasse 61 bis 70 Jahre auf. Das Minimum lag mit 0 Patientinnen auch in der Klasse zwischen 21 und 30 Jahren.

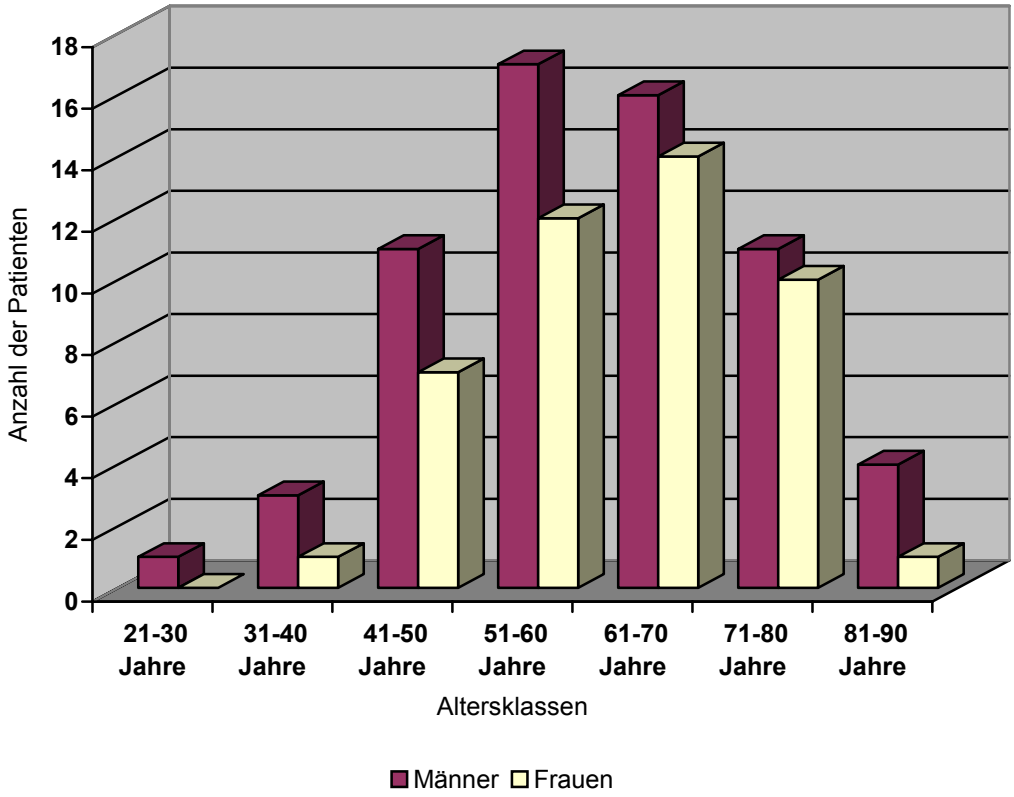

Abb. 2: Alters - und Geschlechtsverteilung der 108 Melanompatienten aufgeschlüsselt nach Altersklassen

Die Abb. 3 gibt die Häufigkeitsverteilung der unterschiedlichen Melanomarten bei 108 Patienten aufgeschlüsselt nach Altersklassen. In der Altersgruppe zwischen 61 und 70 Jahren fand sich ein Häufigkeitsgipfel für das SSM. Insgesamt stellten die 42 Patienten mit einem SSM die größte, über alle Altersklassen verteilte Gruppe dar. Die superfiziell spreitenden Melanome erreichten nach einem kontinuierlichen Anstieg ihr Maximum bei Patienten der Altersklassen zwischen 51 und 70 Jahren mit 11 bzw. 12 Patienten. Das noduläre maligne Melanom trat am häufigsten in der Altersgruppe zwischen 61 und 70 Jahren bei 6 Patienten auf. Die Anzahl der Patienten mit einem ALM erreichte ihr Maximum mit jeweils 5 Patienten zwischen 50 und 70 Jahren. Die Verlaufskurve der Häufigkeit eines Lentigo maligna Melanoms zeigte einen langsamen Anstieg mit dem Maximum von 6 Patienten in der Altersklasse zwischen 61 und 70 Jahren. Das amelanotische Melanom trat bei 2 Patienten in der Altersgruppe von 61 - 80

Jahren auf. Zwei Patienten mit einem primär metastasierten Melanom fanden sich in der Altersgruppe zwischen 61 und 90 Jahren.

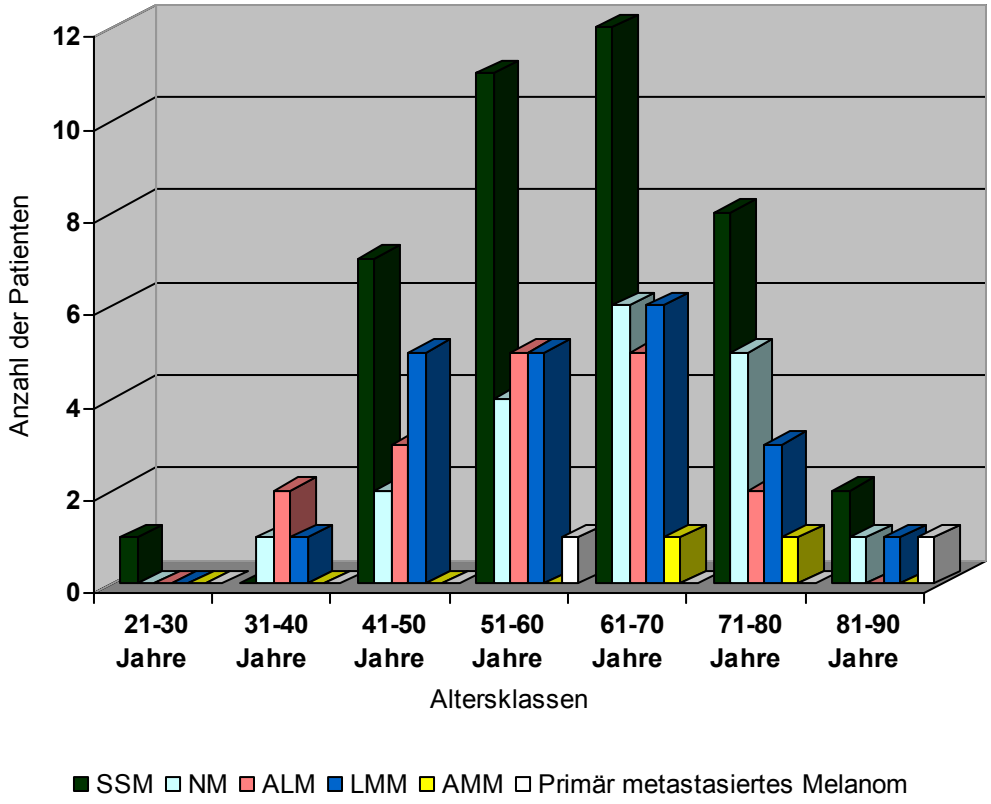

Abb. 3: Häufigkeitsverteilung der unterschiedlichen Melanomarten der 108 Melanompatienten aufgeschlüsselt nach Altersklassen

Die Abb. 4 gibt die Aufgliederung der 108 Melanompatienten zum Zeitpunkt der Diagnosestellung nach der UICC - Stadieneinteilung (UICC 2002) wieder. Im Stadium 0 fanden sich 6,2% Patienten, im Stadium I - 58,8%, im Stadium II - 19,5%, im Stadium III - 8% sowie im Stadium IV - 2,7% Patienten. Eine Gruppe von 4,8% Patienten konnte keinem UICC - Stadium zugewiesen werden.

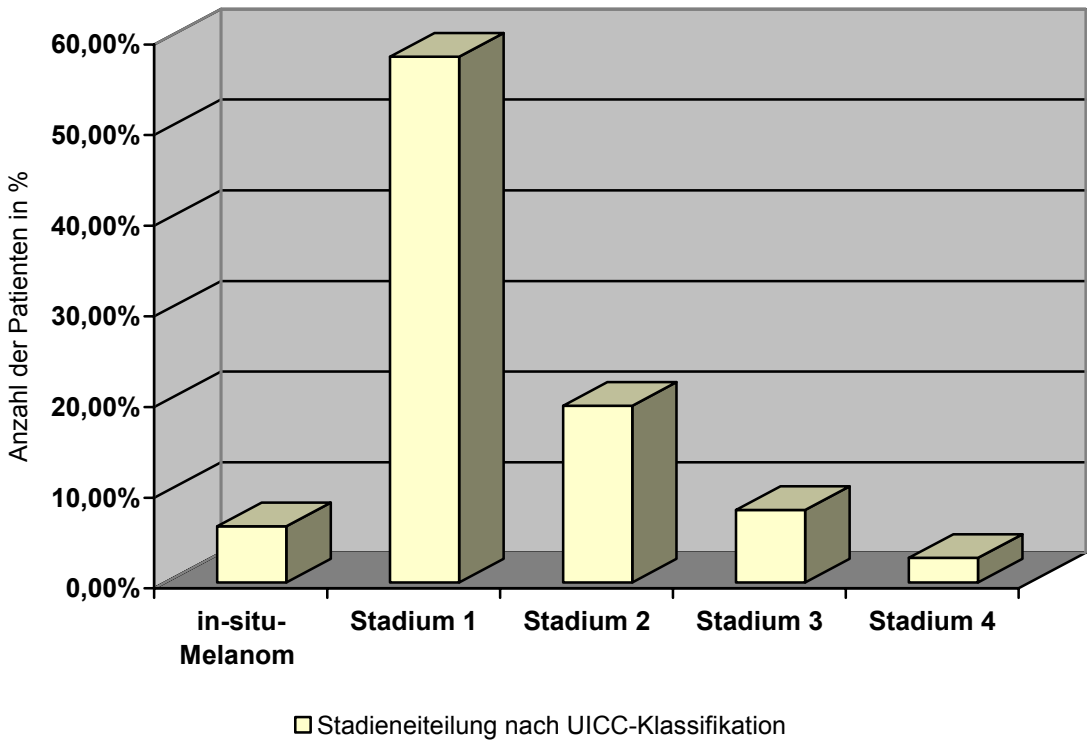

Abb. 4: Häufigkeitsverteilung der 108 Melanompatienten nach UICC Stadieneinteilung (UICC 2002) zum Zeitpunkt der Diagnosestellung

3.2 Charakterisierung der PET - Befunde

3.2.1 Methodische Charakterisierung

Richtig positive Herdbefunde wiesen 52 (48,1%) von 108 Patienten auf. Bei 48 Patienten (44,4%) ergab sich ein eindeutig unauffälliges Bild, während der Befund bei 6 Patienten (5,6%) falsch positiv sowie bei 2 (1,9%) falsch negativ war. Somit ergaben sich in über 90% aller Fälle eindeutig beurteilbare Befunde (Tabl. 2).

Tabl. 2: Darstellung der erhobenen PET - Befunde der 108 Melanompatienten

PET - Befunde	n	%
richtig positiv	52	48,1
richtig negativ	48	44,4
falsch positiv	6	5,6
falsch negativ	2	1,9
Summe	108	100

3.2.2 Organspezifische Charakterisierung der PET - Befunde

Die Aufschlüsselung der richtig bzw. falsch positiven PET - Befunde im Bezug auf das betroffene Organ ist in Tabl. 3 bzw. 4 dargestellt.

Tabl. 3: Lokalisation und die Häufigkeitsverteilung der richtig positiven PET - Befunde im Bezug auf das betroffene Organ (n = 96 Läsionen; 46 Patienten von 52)*

Lokalisation	n	%
cutan	16	16,66
lymphnodal	18	18,75
pulmonal	22	22,92
hepatisch	13	13,54
ossär	11	11,46
cerebral	12	12,5
peritoneal	2	2,08
mediastinal	2	2,08
Summe	96	100

* In 6 Fällen lag eine disseminierte bzw. ausgedehnte Metastasierung vor.

Die 6 falsch positiven Befunde beinhalteten 2 Fälle mit Verdacht auf cutane Metastasen, 1 auf Lymphknoten -, 1 auf retroperitoneal - bzw. peritoneal - sowie pulmonale Metastasierung.

Tabl. 4: Lokalisation und die Häufigkeitsverteilung der falsch positiven PET - Befunde im Bezug auf das betroffene Organ (n = 6 Patienten)

Organ	n	%
cutan	2	1,9
lymphnodal	1	0,9
pulmonal	1	0,9
peritoneal	1	0,9
retroperitoneal	1	0,9
Gültig	102	94,4
Gesamt	108	100

Trotz der neu aufgetretenen Metastasierung fanden sich falsch negative PET - Befunde in 2 Fällen. Es handelte sich dabei um einen solitären Herdbefund in der Lunge bzw. im Pankreas. Die Aufschlüsselung der falsch negativen PET - Befunde im Bezug auf das betroffene Organ ist in Tabl. 5 dargestellt.

Tabl. 5: Lokalisation und die Häufigkeitsverteilung der falsch negativen PET - Befunde im Bezug auf das betroffene Organ (n = 2 Patienten)

Organ	n	%
pulmonal	1	0,9
pankreatisch	1	0,9
Gültig	106	98,1
Gesamt	108	100

3.3 Methodische Charakterisierung der S100 - Befunde

Richtig positive S100 - Befunde wurden bei 46 (42,6%) Patienten festgestellt. Der Mittelwert betrug in richtig positiven Fällen 2,56 µg/l (95% CI 0,19 - 4,93). In 8 falsch positiven Fällen (7,4%) betrug der S100 - Mittelwert 0,16 µg/l (95% CI 0,12 - 0,20). Bei 46 (42,6%) Patienten ergaben sich richtig negative S100 - Werte. Der S100 - Mittelwert betrug in diesen Fällen 0,06 µg/l (95% CI 0,05 - 0,07), während der Mittelwert in 8 falsch negativen Fällen 0,06 µg/l (95% CI 0,04 - 0,08) betrug. Somit ergaben sich in über 85% aller Fälle eindeutig beurteilbare Befunde (Tabl. 6).

Tabl. 6: Darstellung der erhobenen S100 - Befunde der 108 Melanompatienten

S100 - Befunde	n	%
richtig positiv	46	42,6
richtig negativ	46	42,6
falsch positiv	8	7,4
falsch negativ	8	7,4
Summe	108	100

In Tabl. 7 sind Ergebnisse der univariaten Analyse der S100 - Parameter im peripheren Blut in der letzten untersuchten Probe bei 108 Patienten dargestellt.

Tabl. 7: Dargestellung der Ergebnisse der univariaten Analyse der S100 - Parameter im peripheren Blut in der letzten untersuchten Probe der 108 Patienten

Ergebnisse der S100 - Untersuchung	S100 richtig positiv	S100 richtig negativ	S100 falsch positiv	S100 falsch negativ
Minimalwert	0,111	0,000	0,133	0,029
Median	0,32850	0,05400	0,14050	0,06450
Mittelwert	2,55811	0,05872	0,16363	0,06375
Maximalwert	40,168	0,174	0,265	0,096
Standardabweichung	7,98903	0,03665	0,04787	0,02352
Unterhalb, bzw. oberhalb des Grenzwertes	0 / 46	46 / 0	0 / 8	8 / 0

In Abb. 5 ist die Häufigkeitsverteilung der S100 - Bestimmungen im peripheren Blut der 108 Melanompatienten im Bezug auf die untere Nachweisgrenze und den Grenzwert zusammengefasst. Dabei fanden sich bei 2 Patienten die S100 - Werte unter der Nachweisgrenze (0,020µg/l). Bei 52 Patienten lag der S100 - Wert zwischen der S100 - Nachweisgrenze und dem S100 - Grenzwert (0,114µg/l). 54 Patienten wiesen den S100 - Wert auf, der sich oberhalb des Grenzwertes (0,114µg/l) befand.

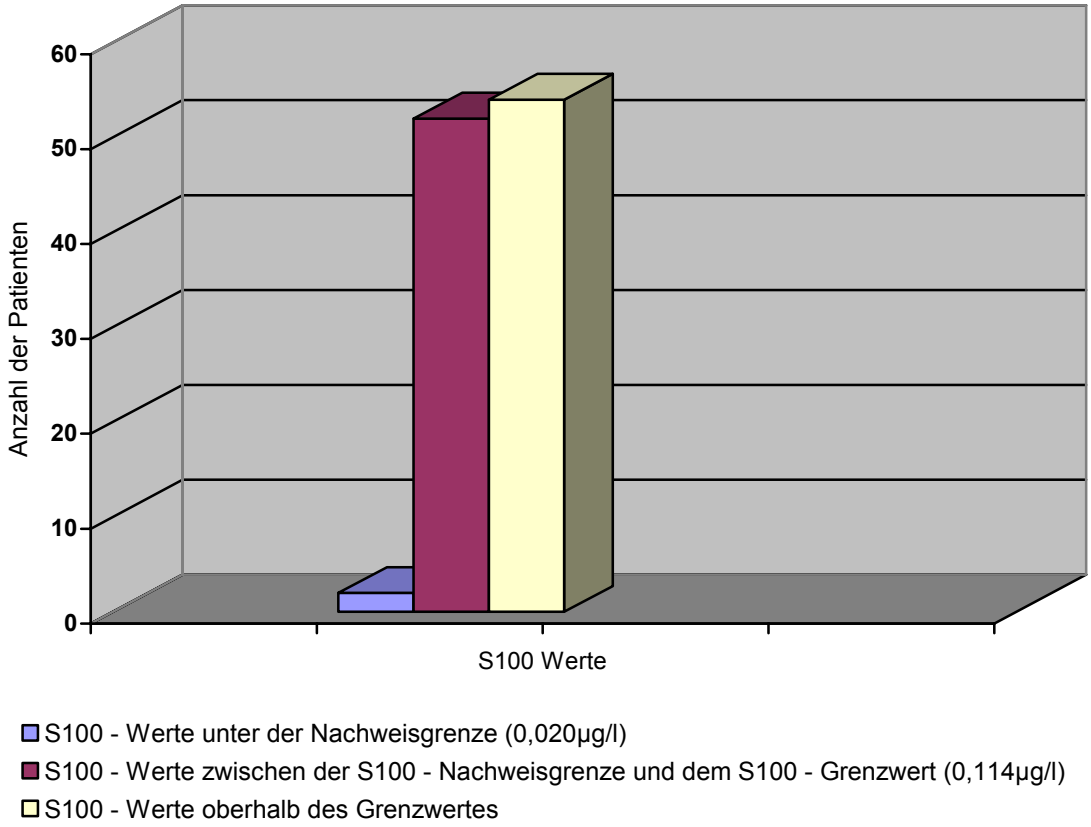

Abb. 5: Häufigkeitsverteilung der S100 - Bestimmungen im peripheren Blut der 108 Melanompatienten im Bezug auf die untere Nachweisgrenze und den Grenzwert

3.4 Methodische Charakterisierung der Befunde der konventionellen Untersuchungsmethoden (Rö - Thorax, CT, MRT, Sonographie)

Richtig positive Herdbefunde wiesen 52 (48,1%) Patienten auf. Bei 42 (38,9%) Patienten ergaben sich richtig negative Befunde, während der Befund der konventionellen Diagnostik bei 10 Patienten (9,3%) falsch positiv bzw. 4 (3,7%) falsch negativ war. Somit ergaben sich in über 85% aller Fälle eindeutig beurteilbare Befunde (Tabl. 8).

Tabl. 8: Darstellung der erhobenen Befunde der konventionellen Diagnostik (Rö - Thorax, CT, MRT, Sonographie) der 108 Melanompatienten

Befunde der konventionellen Diagnostik	n	%
richtig positiv	52	48,1
richtig negativ	42	38,9
falsch positiv	10	9,3
falsch negativ	4	3,7
Summe	108	100

In Tabl. 9 bzw. 10 sind die Aufschlüsselungen der falsch positiven (n = 10) bzw. falsch negativen (n = 4) Befunde der konventionellen Diagnostik im Bezug auf das Untersuchungsverfahren dargestellt. Falsch positive Befunde fanden sich bei 2 Patienten mit pathologisch vergrößerten Lymphknoten, wobei der Verdacht auf eine Lymphknotenmetastasierung im Rahmen der sonographischen Untersuchung geäußert wurde. Bei 7 Patienten wurde der Verdacht auf eine Lungen - bzw. abdominelle Metastasierung im Rahmen einer computertomographischen Untersuchung geäußert. Der Verdacht auf eine pulmonale Metastasierung bestand im Fall eines Patienten im Rahmen der röntgenologischen Untersuchung der Thoraxorgane.

Tabl. 9: Lokalisation und Häufigkeitsverteilung der falsch positiven Befunde der konventionellen Diagnostik im Bezug auf das Untersuchungsverfahren (n = 10 Patienten)

	n	%
LK - Sonographie	2	1,9
CT - Thorax / Abdomen	7	6,5
Röntgen - Thorax	1	0,9
Gesamt	10	9,3
Fehlend System	98	90,7
Gesamt	108	100

Falsch negative Befunde beinhalteten 3 Patienten mit Lymphknotenmetastasen, die im Rahmen der sonographischen Untersuchung als solche nicht erkannt wurden. Bei 1 Patienten wurde eine pulmonale Metastasierung im Rahmen der computertomographischen Untersuchung nicht festgestellt.

Tabl. 10: Lokalisation und Häufigkeitsverteilung der falsch negativen Befunde der konventionellen Diagnostik im Bezug auf das Untersuchungsverfahren (n = 4 Patienten)

	n	%
LK - Sonographie	3	2,8
CT - Thorax / Abdomen	1	0,9
Gesamt	4	3,7
Fehlend System	104	96,3
Gesamt	108	100

3.5 Beziehung zwischen S100 -, PET - Befunden und Befunden der konventionellen Diagnostik

Bei Patienten mit einem richtig positiven Herdbefund im PET (n = 52) war der Tumormarker S100 in 46 Fällen erhöht. Der S100 - Mittelwert bei diesen Patienten betrug 2,26 µg/l (95% CI 0,16 - 4,36). In 6 von 52 richtig positiven Fällen war der S100 - Wert unauffällig. In diesen Fällen handelte es sich um die Patienten, die eine bis zwei Lymphknotenmetastasen aufwiesen. Die Diagnose wurde postoperativ bzw. mittels FNAC bestätigt. Die Ergebnisse der konventionellen Diagnostik stimmten in allen 52 Fällen mit den Ergebnissen der PET - Untersuchung überein. Bei Patienten mit richtig negativen PET - Befunden (n = 48) wurden 46 unauffällige S100 - Werte gemessen, während bei 2 Patienten der S100 - Wert pathologisch war. Bei diesen 2 Patienten ergab die weiterführende konventionelle Diagnostik das folgende Bild (Tabl. 11).

Tabl. 11: Befundergebniss bei 2 Patienten mit richtig negativen PET - Befunden und einem erhöhten S100 - Wert

	Patient 1	Patient 2
Diagnose	SSM Clark III TD 1,6 mm	SSM Clark III TD 2,4 mm
Sonographie	o. B.	o. B.
CT	o. B.	o. B.
MRT	o. B.	o. B.
PET	o. B.	o. B.
S 100ß	↑ (1,335)	↑ (1,147)

Die richtig negativen Ergebnisse der PET - Untersuchung (n = 48) stimmten mit den richtig negativen Ergebnissen der konventionellen Diagnostik in 42 Fällen überein. Bei 6 übrigen Patienten wurde im Rahmen der konventionellen Diagnostik der Verdacht auf einen metastasen - verdächtigen Herd geäußert, der sich jedoch im Rahmen der PET - Untersuchung nicht verifizieren ließ. Der S100 - Mittelwert bei Patienten mit richtig negativen PET - Befunden betrug 0,07 µg/l (95% CI 0,06 - 0,09).

Falsch negative PET - Untersuchungen fanden sich in 2 Fällen, während sich im Rahmen der konventionellen Diagnostik eine Metastasierung in der Lunge bzw. im Pankreas fand. Der S100 - Mittelwert betrug bei den Patienten 0,52 µg/l (95% CI < 0,02 - 0,50). Die falsch positiven Ergebnisse der PET - Untersuchung lagen in 6 Fällen vor, wobei es sich um den Verdacht auf eine kutane, lymphnodale, peritonelae, retroperitoneale sowie pulmonale Metastasierung handelte (Tabl. 4). Die Befunde ließen sich im Rahmen der konventionellen Diagnostik nicht bestätigen. Der S100 - Mittelwert betrug in diesen Fällen 0,08 µg/l (95% CI 0,04 - 0,12).
In Tabl. 12 sind statistische Vergleichsauswertungen der PET - Befunde im Bezug auf S100 - Befunde dargestellt.

Tabl. 12: Auswertungen der univariaten Statistiken der PET - Befunde im Bezug auf die S100 - Befunde der 108 Melanompatienten

Ergebnisse der PET - Diagnositk	S100 richtig positiv	S100 richtig negativ	S100 falsch positiv	S100 falsch negativ
Mittelwert	2,25267	0,07367	0,07900	0,52200
95% Konfidenzintervall Untergrenze	0,15027	0,05761	0,03807	-4,45883
des Mittelwertes Obergrenze	4,35508	0,08972	0,11993	5,50283
5% getrimmtes Mittel	0,72024	0,06909	0,07833	0,000
Median	0,21600	0,06250	0,8550	0,52200
Varianz	57,028	3,058E-03	1,521E-03	0,307
Standardabweichung	7,55170	0,05530	0,03900	0,55437
Minimum	0,029	0,000	0,032	0,130
Maximum	40,168	0,265	0,138	0,914
Spannweite	40,139	0,265	0,106	0,784
Interquartilbereich	0,69875	0,07375	0,06625	0,000
Schiefe	4,673	1,251	0,241	0,000
Kurtosis	21,440	2,053	-,382	0,000

Die univariaten Statistiken der Ergebnisse der konventionellen Diagnostik im Bezug auf die Ergebnisse der S100 - Befunde sind in Tabl. 13 zusammengefasst.

Tabl. 13: Auswertungen der univariaten Statistiken der konventionellen Diagnostik im Bezug auf die S100 - Befunde der 108 Melanompatienten

Ergebnisse der konventionellen Diagnositk		S100 richtig positiv	S100 richtig negativ	S100 falsch positiv	S100 falsch negativ
Mittelwert		2,25919	0,07545	0,06860	0,21500
95% Konfidenzintervall des Mittelwertes	Untergrenze	0,15714	0,05891	0,02816	-,11815
	Obergrenze	4,36125	0,09199	0,10904	0,54815
5% getrimmtes Mittel		0,72785	0,07178	0,06356	0,20872
Median		0,20500	0,07250	0,06100	0,15850
Varianz		57,009	2,817E-03	3,196E-03	4,383E-03
Standardabweichung		7,55043	0,05307	0,05654	0,20937
Minimum		0,019	0,000	0,019	0,036
Maximum		40,168	0,265	0,209	0,507
Spannweite		40,149	0,265	0,190	0,471
Interquartilbereich		0,76100	0,07375	0,06675	0,38450
Schiefe		4,673	1,202	1,860	1,270
Kurtosis		21,439	2,522	4,336	1,241

Nicht - konkordante PET - Befunde im Bezug auf S100 - Befunde sowie Befunde der konventionellen Diagnostik traten in 20 Fällen auf. Bei 10 Patienten ergab die PET - Untersuchung keine pathologischen Befunde, während S100 in 5 Fällen erhöht war. Die konventionelle Diagnostik ergab in diesen Fällen pathologische Befunde bei 9 Patienten. Bei 2 von 10 Patienten wurde eine Anreicherung nicht eindeutig nachweisbar, während die Computertomographie metastasen - verdächtige Befunde ergab, die sich intraoperativ als Melanom - Metastasen bestätigen ließen. Der S100 - Wert war bei diesem Patienten erhöht. Auffällige, in Bezug auf andere Untersuchungsmethoden nicht konkordante Befunde, ergaben

sich in 10 Fällen. Die S100 - Werte lagen im Normbereich bei 7 von 10 Patienten. Die konventionelle Diagnostik ergab pathologische und normale Befunde in 2 bzw. 8 Fällen. Bei 4 von 10 Patienten mit pathologischen PET - Befunden fand sich eine Anreicherung im ehemaligen OP - Gebiet, wobei die Computertomographie bei allen Patienten einen mit einem Serom vereinbaren Befund zeigte. Bei 3 von 4 Patienten wurden unauffällige S100 - Werte gemessen. Zusammenfassend ergaben die Ergebnisse der Konkordanzuntersuchung der PET-, S100 - Befunde und der Befunde der konventionellen Untersuchungsmethoden in 81,5% konkordante bzw. in 18,5% nicht - konkordante Befunde.

3.6 Verifizierung der PET - Befunde

3.6.1 Positive PET - Befunde

Richtig positive PET - Befunde (n = 52) konnten in 15 Fällen durch die Magnetresonanztomographie, in 37 Fällen durch die Computertomographie, in 24 Fällen durch die Sonographie, in 46 Fällen durch erhöhte S100 - Werte und in allen Fällen durch den histologischen Befund bestätigt werden (Tabl. 14).

Tabl. 14: Bestätigung der richtig positiven PET - Befunde (n = 52) der 108 Melanompatienten durch die Methoden der konventionellen Diagnostik und Bestimmung des S100 - Proteins im peripheren Blut

	Durchgeführt	Positiv	%
Magnetresonanztomographie	52	15	28,8
Computertomographie	52	37	71,2
Sonographie	52	24	46,2
S 100	52	46	88,5
Histologie	52	52	100

Die richtig positiven PET-Befunde konnten somit bei 46 Patienten durch mindestens ein anderes Verfahren bestätigt werden (88,5%). Falsch positive PET - Befunde fanden sich in 6 Fällen, wobei es sich in der konventionellen Diagnostik nicht um Melanom - Metastasen handelte, sondern um solitäre Herdbefunde, die sich cutan, pulmonal, peritoneal, retroperitoneal und lymphnodal vorfanden, wie in Tabl. 4 dargestellt.

3.6.2 Negative PET - Befunde

Richtig negative PET - Befunde (n = 48) wurden mittels konventioneller Diagnostik in 87,5% und mittels Bestimmung des S100 - Proteins im peripheren Blut in 95,8% bestätigt (Tabl. 15).

Tabl. 15: Bestätigung der richtig negativen PET - Befunde (n = 48) der 108 Melanompatienten durch die Methoden der konventionellen Diagnostik und Bestimmung des S100 - Proteins im peripheren Blut

	Durchgeführt	unauffällig	%
Konventionelle Diagnostik (Sonographie, CT, MRT)	48	42	87,5
S 100	48	46	95,8

Falsch negative Befunde stellten sich in 2 Fällen im Rahmen anderer konventioneller Untersuchungsverfahren als pathologisch dar. Es handelte sich dabei jeweils um eine solitäre Metastase pulmonal bzw. pankreatisch, wie in Tabl. 5 dargestellt.

3.6.3 Leistungsfähigkeit von PET in Bezug auf die Verifizierung der Ergebnisse

Die positiven (richtig / falsch positive) PET - Befunde (n = 58) konnten in 46 Fällen durch die Ergebnisse anderer Untersuchungsverfahren gestützt werden. Die negativen (richtig / falsch negative) PET - Befunde (n = 50) konnten mittels konventioneller Untersuchungsmethoden sowie S100 in 42 Fällen bestätigt werden. Die Sensitivität der PET Untersuchung betrug somit 96% ((richtig positive 52 / richtig positive 52 + falsch negative 2) x 100 = 96%). Die Spezifität der PET - Untersuchung betrug 89% ((richtig negativ 48/ richtig negativ 48 + falsch negativ 6) x 100 = 89%)). In Anbetracht der Sensitivität von PET und S100 im Bezug auf die Aufdeckung von Metatstasen eines malignen Melanoms sind die beiden Methoden als gegenseitig komplementär zu bewerten. Sie stellen somit eine ideale Kombination zur Untersuchung im Rahmen der Melanomnachsorge dar.

4 Diskussion

4.1 Diskussion der Ergebnisse

Die Studienergebnisse demonstrieren, dass mit Hilfe der PET - Untersuchung in über 90% der Fälle eindeutig beurteilbahre Befunde zu erzielen sind (Tabl. 2). Eindeutig beurteilbare S100 - Befunde ergaben sich in über 85% aller Fälle (Tabl. 6). Somit ist eine wichtige Voraussetzung für die routinemäßige Anwendung dieser Techniken in der Nachsorge des malignen Melanoms gegeben.

Insgesamt wurden von 108 mit Hilfe von PET untersuchten Patienten 52 richtig positive Herdbefunde erhoben (Tabl. 2). Während positive PET - Befunde (richtig / falsch positiv, n = 58) in 52 Fällen durch die Ergebnisse der konventionellen Diagnostik bestätigt wurden, konnte nur in 46 von 52 Fällen ein erhöhter Tumormarker festgestellt werden. Bei den übrigen 6 Patienten fanden sich unauffällige S100 - Werte. In diesen Fällen handelte es sich um die Patienten, die eine bis zwei Lymphknotenmetastasen aufwiesen. Die Diagnose wurde histologisch bestätigt. Richtig positive PET-Befunde (n = 52) konnten in 15 Fällen durch die Magnetresonanztomographie, in 37 Fällen durch die Computertomographie, in 24 Fällen durch die Sonographie, in 46 Fällen durch erhöhte S100 - Werte und in allen Fällen durch den histologischen Befund bestätigt werden (Tabl. 15). Zusammenfassend lässt sich sagen, dass in 81,5% der Fälle konkordante bzw. in 18,5% nicht - konkordante Befunde festgestellt wurden. Die richtig positiven PET - Befunde konnten somit bei 46 Patienten, bzw. in 88,5% der Fälle durch mindestens ein anderes Verfahren bestätigt werden.

Die negativen Ergebnisse der PET - Untersuchung (richtig negativ 48 / falsch negativ 2, (n = 50)) wurden in 42 Fällen durch die Ergebnisse der konventionellen Untersuchungsmethoden bestätigt. Bei 6 übrigen Patienten wurde im Rahmen der konventionellen Diagnostik der Verdacht auf einen metastasen - verdächtigen Herd geäußert, der sich jedoch im Rahmen der PET - Untersuchung nicht verifizieren ließ. Während die Patienten mit negativen PET-Befunden in 46 Fällen

unauffällige S100 - Werte aufwiesen, wurde bei 2 Patienten ein pathologischer S100 - Wert gemessen. Die weiterführende konventionelle Diagnostik ergab bei diesen 2 Patienten die in Tabl. 11 aufgeführten Untersuchungsergebnisse. Die negativen (richtig / falsch negative) PET - Befunde (n = 50) konnten mittels konventioneller Untersuchungsmethoden sowie S100 in 42 Fällen bestätigt werden. Die negativen PET - Befunde wurden mit Ausnahme von S100 durch alle anderen Verfahren bestätigt (Tabl. 15).

Falsch negative Ergebnisse der PET - Untersuchung bei Patienten mit Melanom - Metastasen fanden sich im Rahmen dieser Studie in 2 Fällen, während sich im Rahmen der konventionellen Diagnostik eine Metastasierung in der Lunge bzw. im Pankreas fand. Die Größe der Metatstasen betrug ca. 3 mm. Dies könnte eine mögliche Erklärung der falschen PET - Aussage liefern. Auch ein nicht nüchterner Zustand des Patienten könnte den Kontrast zwischen Tumor und normalem Gewebe vermindern (Seite18) und somit die Ergebnisse in Richtung falsch negativ verfälschen. Weiterhin reichert sich bei einem hohen Blutzuckerspiegel das Herz stark an und verschlechtert somit den Kontrast im Mediastinum (Höh et al. 1993). Erst durch geeignete Korrekturmessungen kann die emittierte Strahlung quantitativ im Gewebe in Volumeneinheiten bis ca. 4 x 4 x 4 mm gemessen werden (Reske et al. 1996). Falsch positive Befunde waren in der vorliegenden Studie, wie aus anderen Studien zum Einsatz der 18 - FDG - PET in der Onkologie bekannt (Strauss et al. 1997), häufiger als falsch negative Befunde. Cremerius et al. (1999) unterteilten die falsch positiven Befunde in:

1. Unspezifische Lymphknotenbefunde
2. Befunde, welche sich eindeutig einem entzündlichen Prozess zuordnen ließen
3. Befunde, die durch eine (entzündliche) Bestrahlungsreaktion erklärbar sind
4. Befunde, die mit muskulärer Speicherung verwechselt wurden

Falsch positive PET - Befunde fanden sich im Rahmen der vorliegenden Studie in 6 Fällen, wobei es sich in der konventionellen Diagnostik nicht um Melanom - Metastasen handelte, sondern um solitäre Herdbefunde, die sich cutan, pulmonal, peritoneal, retroperitoneal und lymphnodal vorfanden (Tab. 4). Die falsch positiven PET - Ergebnisse können durch eine verbesserte Aufnahme von Glukose im entzündlichen Gewebe erklärt werden. Zu einem falsch positiven PET - Ergebnis kann auch eine erhöhte FDG - Aufnahme in einem postradiogenen

Sklerosierungsfeld eines Tumors bei Zustand nach Radiotherapie führen. Schiepers et al. (1995) meinten hierzu, dass die Strahlentherapie zu einem Verlust an Tumorzellen führt, was eine gesteigerte Proliferation vitaler Zellen mit sich bringe. Deswegen käme es zu einer verstärkten Anreicherung im Radiotherapiefeld. Bei fraglichen Studienbefunden in der konventionellen Diagnostik (falsch positiv / negativ) konnte in allen Fällen mit der PET die endgültige Aussage über das Vorliegen eines Tumors gemacht werde. Die falsch positiven Ergebnisse der konventionellen Diagnostik fanden sich bei 2 Patienten mit pathologisch vergrößerten Lymphknoten, wobei der Verdacht auf eine Lymphknotenmetastasierung im Rahmen der sonographischen Untersuchung geäußert wurde. Bei 7 Patienten wurde der Verdacht auf eine Lungen - bzw. abdominelle Metastasierung im Rahmen einer computertomographischen Untersuchung geäußert. Der Verdacht auf eine pulmonale Metastasierung bestand im Fall eines Patienten im Rahmen der röntgenologischen Untersuchung der Thoraxorgane. In Analogie zu PET kann es bei einer CT - Untersuchung zu einer Kontrastmittelanreicherung im entzündlichen Gewebe kommen.

Die falsch negativen Ergebnisse der konventionellen Diagnostik fanden sich bei 4 Patienten. In 3 Fällen handelte es sich um Lymphknotenmetastasen, die im Rahmen einer sonographischen Untersuchung als solche nicht erkannt wurden. Bei 1 Patienten wurde eine pulmonale Metastasierung im Rahmen der computertomographischen Untersuchung nicht festgestellt. Eine mögliche Erklärung für die oben genannten falsch negativen Ergebnisse kann eine geringe Größe der Tumorläsionen sein, die im Rahmen der PET - Untersuchung detektierbar waren. Die Ergebnisse der konventionellen Diagnostik zogen zwar bei positiven Befunden therapeutische Konsequenzen nach sich (Chemotherapie, Bestrahlung usw.), jedoch wurde in keinem Fall ein Herd, der von anderen Verfahren nicht gesehen wurde, histologisch eindeutig als Primärtumor erkannt. Im Rahmen der aktuellen Studie konnte mittels PET ein Primärtumor bei 2 Patienten mit einem primär metastasierten Melanom nicht identifiziert werden. Nieweg et al. (1994) berichteten, dass PET mit FDG bei drei von zehn Patienten mit unbekanntem Primärtumor für zusätzliche Informationen sorgte, die zu Änderungen in der Therapieplanung führten.

4.2 PET - Diskussion

Positronenemissionstomographie ist klinisch in der Versorgung der Patienten mit einem malignen Melanom, insbesondere zur Rezidiv - bzw. Metastasendiagnostik, indiziert. Auch in der Suche nach einem Primärtumor bei bereits diagnostizierten Metastasen nimmt PET einen wichtigen Stellenwert an. Die PET erlaubt eine Aussage über den Malignitätsgrad. Wegen des größeren Tumor / Nichttumor Verhältnisses von 18 - FDG im Vergleich zu den anderen Tracern z.B. Saurstoff (15 - O), Stikstoff (13 - N), Kohlenstoff (11 - C) und der besseren räumlichen Auflösung der PET - Scanner ist die PET v.a. in der Lokalisierung von Leber - oder Lymphknotenmetastasen überlegen (Bares et al. 1994). Reske et al. (1994) demonstrierten, dass die FDG - PET zur Entdeckung von posttraumatischer Osteitis oder Spondylocystitis mit einer hohen Genauigkeit eingesetzt werden kann. Obwohl das maligne Melanom zu den Malignomen mit der stärksten 18 - FDG Anreicherung gehört, spielt die FDG - PET aus physikalischen Gründen für das T - Staging keine Rolle (Reske et al.2001). Lehner et al. (1990) stellten fest, dass PET eindeutig zwischen einem Rezidiv und einer Narbe unterscheiden kann. Ebenso machte Di Chiro (1988) diese Beobachtung bei bestrahlten und / oder intraarteriell chemotherapierten Hirntumoren. Auch in dieser Studie konnte die PET mit 18 - FDG eindeutig zwischen Tumor und Nekrose unterscheiden. In der Studie von Higashi et al. (1993) wurde eine erhöhte 18 - FDG - Aufnahme von Makrophagen und jungem Granulationsgewebe festgestellt, nicht jedoch von Narbengewebe. Chirurgische Narben und ein durch eine Chemotherapie verändertes Gewebe können mit Hilfe von PET jedoch z.T. besser differenziert werden als radiogene Narben. Sollte somit eine PET - Untersuchung im Anschluss an eine Chemotherapie erfolgen, sind die durch die Behandlung hervorgerufenen Reaktionen zu berücksichtigen (Okada et al.1994). Demzufolge stellt die „metabolische Bildgebung" mit 18 - FDG eine wertvolle Information in der Tumordiagnostik dar.

Der diagnostische Wert der PET muss darin gesehen werden, dass auf dem Boden des Tracers - Prinzips wichtige Moleküle markiert und dann nicht invasiv genutzt werden können. Da Tumoren jedoch aus neoplastischen und nicht neoplastischen Anteilen zusammengesetzt sind, wären allerdings noch

vergleichende Studien in der 18 - FDG - Aufnahme von neoplastischem und nicht neoplastischem Gewebe angebracht, um hier die Differenzierung zu vereinfachen (Kubota et al. 1993). Kubota et al. (1994) berichteten z.B. dass ein nicht neoplastisches Gewebe von einem vitalen neoplastischen Gewebe durch dynamische Analysen der 18 - FDG - Aufnahme abgegrenzt werden kann. Der größte Nachteil der PET ist eine Einschränkung der Zuordnung der Herdbefunde im Bezug auf andere anatomische Strukturen. In dem Fall ist eine ergänzende CT - bzw. MRT Untersuchung sehr hilfreich.

Von Schultheiss et al. (1994) verglichen Ergebnisse von PET - Untersuchungen metastasierter Melanome (General Electric Scanner) mit CT und MRT. Die Autoren berichteten, dass 27 Metastasen durch PET korrekt erkannt wurden. Metastasen unter 3 mm waren nicht mehr detektierbar. Somit liege das klinische Potential bei der PET in der Entdeckung von Metastasen, die eine Größe von über 3 mm übersteigen. Weiterhin berichteten Laubenbacher et al. (1995), dass die PET der MRT und CT beim Lymphknoten - Staging, also bei der Erfassung von unbekannten Lymphknotenmetastasen überlegen gewesen sei. In der Literatur fanden sich weiterhin zahlreiche Hinweise darauf, dass die 18 - FDG - PET im Staging und bei der Tumorerkennung genauer als CT oder MRT ist (Wahl et al. 1994). Grünwald et al. (1996) zeigten in einer Studie mit 33 Schilddrüsenkarzinom - Patienten, dass PET mit 18 - FDG besonders in der Diagnostik wenig differenzierter Tumoren anderen konventionellen Untersuchungsmethoden überlegen ist. Andererseits ergab die PET - Untersuchung mit 18 - FDG bei drei Patienten mit nachgewiesenen Metastasen keinen pathologischen Befund. Falsch negative Befunde wurden auch von anderen Autoren berichtet (Höh et al. 1993, Feine et al. 1995). Schoder et al. (2004) zeigten in ihren Untersuchungen bei der Suche nach Fernmetastasen in verschieden Lokalisationen die zahlreichen Vorteile von PET im Vergleich zu CT. Auch bei der Differenzierung zwischen Tumor und Post - Therapieeffekten sowie bei der Tumorprognose zeigte sich die PET den MRT sowie CT überlegen (Mogard et al. 1994). Der Vorteil der 18 - FDG - PET im Vergleich mit CT und MRT liegt hauptsächlich in der Tumorerkennung und Ausbreitungsdiagnostik und kann erfolgreich als primäres bzw. sekundäres Staging sowie zur Verlaufskontrolle vorteilhaft eingesetzt werden. Basierend auf den Daten können CT und MRT größtenteils durch PET ersetzt werden. CT und

MRT könnten danach gezielt in den in PET tumorpositiven Körperregionen, falls erforderlich, für die weiterführende Diagnostik eingesetzt werden.

Für die Diagnostik der Melanom - Metastasen im Rahmen unserer Studie zeigte PET eine Sensitivität von 96% und Spezifität von 89%. Die Wahrscheinlichkeit, dass ein richtig positives Ergebnis einen malignen Tumor anzeigt wäre somit größer als die Wahrscheinlichkeit, dass ein richtig negatives Ergebnis einen nicht malignen Befund anzeigt. Man kann aufgrund der hohen Anzahl an richtig positiven Fällen schließen, dass ein positives Ergebnis mit einer hohen Wahrscheinlichkeit einen malignen Befund darstellt. Die Methode weist somit eine hohe Sensitivität für maligne Tumoren bei guter Spezifität auf. Die Studienergebnisse der 18 - FDG - Aufnahme im malignen Gewebe sind weitgehend komplementär zu den Literaturergebnissen (Di Chiro et al. 1993, Höh et al. 1993, Kubota et al. 1994, Inoue et al. 1995, Feine et al. 1995). Höh et al. fertigten 1993 eine Vergleichsstudie bei 12 verschiedenen Tumorgruppen an, wobei ein Vergleich der Aussagekraft von MRT, CT sowie histologischer Untersuchung in Gegenüberstellung zu PET erfolgte (Höh et al. 1993). Es wurde damals eine Sensitivität von 87% und eine Spezifität von 75% festgestellt. Als ein die Spezifität limitierender Faktor wurde die Aufnahme von 18 - FDG im entzündlich veränderten Gewebe genannt. Die Spezifität der PET ist bei hoher Sensitivität allgemein etwas niedriger, da sich auch entzündlich veränderte Lymphknoten und Abszesse, sowie z.B. präoperativ benigne Schilddrüsenadenome 18 - FDG positiv darstellen können (Hawkins et al. 1991, Strauss et al. 1991). Die differentialdiagnostische Abgrenzung zu Entzündungsarealen kann durch die Hyperämie und erhöhte Stoffwechselaktivität des Gewebes ebenfalls erschwert werden, da diese Entzündungen auch mit 18 - FDG Anreicherungen einhergehen (Haberkorn et al. 1991). Die 18 - FDG Aufnahme im entzündlichen Gewebe begrenzt somit die Spezifität der Methode in der Onkologie. Hier wären evtl. noch quantitative Analysen notwendig, um solche Fehldiagnosen zu minimieren (Inoue et al. 1995). Unabdingbar bleibt weithin eine histologische Sicherung der metastasen - verdächtigen Läsionen (Di Chiro et al. 1982, Di Chiro und Fulham 1993). Es zeigt sich somit, dass 18 - FDG bei den Radiopharmazeutika eine Zwischenstellung zwischen einer hohen Affinität und Spezifität einnimmt. 18 - FDG zeigt die Glycolyserate im Stoffwechsel sehr spezifisch an, diese ist jedoch nicht

hinreichend spezifisch für ein malignes Geschehen. Die diagnostische Wertigkeit von 18 - FDG basiert sich somit hauptsächlich auf ihrer hohen Tumoraffinität. Mit der PET wird sensitiv der Tumorstoffwechsel markiert, allerdings ist es schwierig, den „histologischen" Typ des Tumors zu bestimmen (Di Chiro et al. 1993). Es zeigt sich somit, dass PET nicht unbedingt zur Aufdeckung von Primärtumor - (Ausgangs -) Herden bei Rezidiven oder Metastasen unbekannter Herkunft geeignet ist, da eine spezifische Unterscheidung nicht möglich ist. Nach Friedman KP, Wahl RL (2004) sollte PET bei primär diagnostischen Maßnahmen bzw. in Fällen, bei denen die Dicke des Primärtumors weniger als 1mm ist, nicht eingesetzt werden. Die PET kann jedoch als sinnvolle Ergänzung bei der Herdsuche zur Geltung kommen, auf eine histologische Bestätigung wird bei solchen Fragestellungen allerdings wohl auch zukünftig nicht verzichtet werden können.

Zu den wichtigen Einsatzpunkten von PET gehört die Erfassung der regionären und systemischen Metastasierung. Mit der 18 - FDG - PET kann ein nichtinvasives Staging vorgenommen werden, da das Stagingergebnis unter anderem durch den Metastasierungsgrad und den Lymphknotenbefall bestimmt wird. Boni et al. (1995) machten diese Beobachtung mit Hilfe von 18 - FDG - PET bei metastasierten malignen Melanomen. Es war möglich, Metastasen und befallene Lymphknoten mit einer Sensitivität von über 91% darzustellen. In der Untersuchung von Boni et al. fanden sich zwei falsch positive Fälle, die die Untersucher auf eine Entzündungsreaktion zurückführten. Auch hier hatte sich PET als eine ausgezeichnete Methode für das Staging maligner Melanome erwiesen. Di Chiro et al. (1982) konnten die 18 - FDG - PET bereits zum Grading von Hirntumoren einsetzen. Es konnte ein Zusammenhang zwischen gesteigerter Glucoseaufnahme und abnehmender Differenzierung des Tumorgewebes festgestellt werden. Frledman KP, Wahl RL (2004) schrieben, dass PET in Fällen mit dickem Primärtumor, bzw. bei Patienten mit Satelitmetastasen zu effektiven diagnostischen Methoden gehört. Bei diagnostischen Schwierigkeiten wie der Beurteilbarkeit von Tumorinfiltration, Tumorausdehnung und des Lymphknotenbefalls im Rahmen des Staging bietet die PET - Untersuchung eine wesentliche Zusatzinformation. Sollte aber bei positiver SLN - Biopsie und keinem Hinweis auf regionäre bzw. Fernmetastasen nicht routinemässig zum Staging

eingesetzt werden. Wagner et al. (2001), Acland et al. (2000) und Mijnhoui et al. (2003) schlagen vor, PET bei Patienten mit bestätigten LK - Metastasen einzusetzen. Auch Prichard et al. (2002) zeigten in ihrer Studie die Nützlichkeit der PET bei regionären LK - Metastasen. Auch der mikroskopische Lymphknotenbefall im pN1a pN2a mit 18 - FDG - PET kann nicht detektiert werden (Reske et al. (2001)), während der makroskopische Lymphknotenbefall und Fernmetastasen mit einer Sensitivität von 78% - 100% und einer Spezifität von 83% - 98% (CT - Sensitivität 55%, Spezifität 84%) nachgewiesen werden können (Tabl. 16).

Tabl. 16: Zusammenfassung der Studienergebnisse von mehreren Studien zum Metastasen - und Lymphknotenstaging bei malignem Melanom

Malignes Melanom									
Metastasenstaging									
Diagnostik, Autor, Jahr	Gesamt-zahl Pat.	Sens. PET %	Spez. PET %	PPV PET	NPV PET	Genauigkeit PET	Sens. konv. Diagn.	Spez. Konv. Diagn.	
Steinert, 1995	33	92%	77%						Läsionen
Damian, 1996	100	93%							Läsionen
Rinne, 1998	100 100	100% 92%	96% 94%			98%	85% 58%	68% 45%	Patienten Läsionen
Holder, 1998	76	94%	83%				55%	84%	Patienten
Acland, 2000	44	78%	87%						Patienten
Tyler, 2000	95	87%	44%	79%	59%				Areale
Reinhardt, 2002	67	92%	98%	96%	95%	96%			Patients
Lymphknotenstaging									
Blessing, 1995	20	74%	93%						LK
Wagner, 1997	11	100%	100%						Patienten
Mcfarlane, 1998	22	85%	92%			88%			LK-Basins
Wagner, 1999	70	17%	96%	50%	82%				LK-Basins
Crippa, 2000	38	95%	84%	92%	89%	91%			LK-Basins

Wegen der Seltenheit von Fernmetastasen im Stadium < IIIb ist nach Reske et al. (2001) FDG - PET zum Staging ab diesem Stadium (IIIb) indiziert. Auch nach Frledman KP, Wahl RL (2004) spielt die Anwendung einer PET - Unersuchung bei Patienten im Stadium III, bzw. IV eine überragende Rolle. PET ist eine sinnvolle diagnostische Methode chemotherapeutische Therapiekonzepte schnell und effektiv zu beurteilen und zu optimieren. Die Phase der Nachsorge dient dem frühzeitigen Erfassen von Rezidiven und Metastasen, die neben dem Tumorstadium bei Diagnosestellung entscheidend die Prognose des Betroffenen bestimmen.

Mit der 18 - FDG - PET ist es aufgrund der hohen Affinität zu Tumorgewebe in einer Untersuchung möglich, nicht nur den Lymphknotenstatus, systemische Metastasen oder Rezidive darzustellen, sondern auch das korrekte Grading zu bestimmen. Da es noch keine Studien gibt, die eine hohe methodische Qualität von PET aufweisen, konnten noch keine klaren Richtlinien zum PET - Einsatzt festgelegt werden. Die Problematik der Studien beinhaltet sowohl relativ kleine heterogene Patientenpopulationen, als auch verschiedene Stadien der Erkrankung (Mijnhout et al. 2001). Obwohl es keine klaren Richtlinien gibt, wann und wo PET eingesetzt werden sollte, lässt sich zusammenfassend sagen, dass der Einsatz der PET bei folgenden Patientengruppen sinvoll wäre (Frledman KP und Wahl RL (2004)):

1. Patienten mit großen Risiken für Fernmetastasen, bzw bei ausgedehnten lokoregionären Metastasen.
2. Patienten mit Verdacht auf Vorliegen von Fernmetastasen, ggf. wurden die Metastasen durch andere Untersuchungsmethoden festgestellt (z.B. CT).
3. Patienten mit bekannten Fernmetastasen, die von einer chirurgischen Therapie profitieren würden, ggf. zu Therapieüberwachung.
4. Patienten mit erhöhtem Risiko für das Rezidiv, bei denen eine aggressive Therapie in Betracht gezogen wird.

Einige retrospektive Studien beschäftigten sich mit dem Stellenwert von Röntgen - Thorax und Abdomensonographie. Diese Untersuchungen kamen zu dem Ergebnis, dass nur ca. fünf bis sechs Prozent aller Rezidive durch diese apparativen Untersuchungen entdeckt werden und dass der Aufwand in einem ungünstigen Verhältnis zu diesen Detektionsraten steht (Ardizzoni et al. 1987,

Basseres et al. 1995, Weiss et al. 1995). Die Autoren betonen, dass insbesondere bei Patienten mit geringer Tumordicke und niedrigem Rezidivrisiko der Einsatz bildgebender Verfahren neu zu überdenken ist. So traten innerhalb einer zweijährigen Nachbeobachtungszeit bei nur 0,4% der Patienten mit dünnen Melanomen Rezidive auf, von denen die meisten bereits durch die körperliche Untersuchung erkannt wurden. Auch Hofmann et al. (2002) berichteten, dass die Detektionsrate von Metastasen durch Röntgen - Thorax - Untersuchungen bei fünf bis sieben Prozent aller Diagnosen lagen und durch die Abdomen - Sonographie nur bei eins bis zwei Prozent. Demgegenüber steht eine relativ hohe Rate falschpositiver Befunde, die zu weiteren diagnostischen Abklärungen und Untersuchungen führen. Etwas günstiger war die Detektionsrate einer Metastasierung durch die Lymphknotensonographie, die bei 10 bis 13% lag (Blum et al. 2000, Prayer et al. 1990, Blum et al. 1995, Rossi et al. 1997, Tregnaghi et al. 1997, Orfanos et al. 1994, Makela et al. 1993). Computertomographie von Lymphknotenstationen wurde im Vergleich zu Sonographie als weniger geeignet bewertet, da Lymphknoten nur in einer transversalen Schnittebene dargestellt werden (Ishii et al. 1991).

4.3 S100 - Diskussion

Tumormarker sind idealerweise bei Gesunden und benignen Erkrankungen nicht nachweisbar, treten erst nach Entstehung des Tumors auf, zeigen unter Tumorprogression einen Konzentrationsanstieg und korrelieren mit Veränderungen der Tumormasse unter Therapie (Jäckel et al. 1999).

Die Werte der Sensitivität der S100 - Bestimmung in der Literatur, die zwischen 26% (Jäckel et al. 1999) und 100% (Jury et al. 2000) liegen sind gegenüber den Werten der PET, die zwischen 87% (Höh et al. 1993) und 100% (De Wit et al. 1997) liegen weniger konstant. Betrachtet man die Spezifität, so finden sich für die S100 - Bestimmung Werte zwischen 94% (Jäckel et al. 1999) und 97% (Jury et al. 2000) und für die PET Werte über 73% (De Wit et al. 1997), bzw. 75% (Höh et al. 1993). In einer weiteren Veröffentlichung definieren Kaskel et al. (Kaskel et al. 1997) mit dem LIA - mat® - Test bei einem Cut - off von 0,12 µg/l eine S100 - Sensitivität von 80% und eine Spezifität von 97%. Die Sensitivität bzw. Spezifität der S100 - Bestimmung im peripheren Blut für dass maligne Melanom im Rahmen unserer Studie betrug 86%, bzw. 85%. Folgendermaßen, kann die Bestimmung von S100 im peripheren Blut als ein einfacher Screening - Test verwendet werden. Mittlere S100 - Werte bei den Patienten mit einer systemischen Metastasierung entsprachen den Ergebnissen anderer Untersuchungsmethoden. Jedoch war eine Einschränkung der Aussagekraft bei den Patienten festzustellen, bei denen eine ausschließlich lymphnodale Metastasierung vorlag. In diesen Fällen wurden falsch negative S100 - Werte gemessen.

Falsch negative Ergebnisse fanden sich auch bei den Patienten mit histologisch differenzierten Metastasen, mit raschem Fortschreiten der Erkrankung, sowie bei Hautmetastasen. Hautmetastasen entstehen vermutlich überwiegend auf dem Wege lymphogener Metastasierung, so dass in einem solchen Fall zum Zeitpunkt der Diagnose noch keine nachweisbare Metastasierung über die Blutbahn stattgefunden haben könnte. Dies würde die fehlende Nachweisbarkeit begründen. Es ist jedoch aufgrund der guten Sicht und Tastbarkeit der Hautmetastasen bei der Ganzkörperinspektion von nachrangiger Bedeutung für die Melanomnachsorge. Auch Kaskel et al. (1999) stellten fest, dass der

S100 - Wert unter dem Grenzwert liegen kann, bzw. falsch negativ sein kann (Cut - off 0,114µg/l), wenn es sich um eine rein lymphogene Metastasierung, eine seltene nekrotische oder dedifferenzierte oder um eine besonders kleine Metastase handelte. Die Progredienz der Erkrankung wird in diesen Fällen aufgrund einer alleinigen S100 - Bestimmung nicht erkannt. Zur Interpretation der Ergebnisse sind immer die Anamnese, der klinische Verlauf mit der Tumormarkerkinetik, apparative Staginguntersuchungen und andere evtl. vorliegende Erkrankungen zu berücksichtigen.

Basierend auf Literaturangaben fanden sich falsch positive Ergebnisse bei Patienten mit einer Beteiligung des zentralen oder peripheren Nervensystems. Der Grund dafür ist der neuroektodermale Ursprung des S100 - Protein. So wurden erhöhte S100 - Werte bei einem unauffälligen CT in der Diagnostik einer cerebralen Schädigung gemessen. Die höchsten Werte wurden dabei bei vaskulären Schädigungen gefunden (Persson et al. 1987, Fagnart et al. 1988). Zu falsch positiven Ergebnissen kann auch eine Fehlermöglichkeit bei der Verarbeitung der S100 - Proben führen. Sollte das Blut nach der Abnahme nicht im Kühlschrank aufbewahrt und danach der Untersuchung zugeführt werden, sondern bei erhöhter Raumtemperatur gelagert werden, kann es zu einem Ansteigen der S100 - Werte im Serum kommen.

Nachdem das S100 - Protein im Serum von Patienten mit malignem Melanom nachgewiesen wurde (Egan et al. 1986), wurde in mehreren klinischen Studien versucht, die Bedeutung der erhöhten Serumwerte bei Melanompatienten in verschiedenen Stadien der Erkrankung (klinische Stadieneinteilung nach UICC) und deren Verlaufkontrolle prognostisch einzuordnen. Serumwerte wurden in den jeweiligen Stadien der Erkrankung bestimmt und mit dem jeweiligen bekannten Status und weiteren klinischen Verlauf der Erkrankung korreliert. Die Bestimmung von S100 - Protein als routinemäßiger Tumormarker für das metastasierende Melanom und der Beurteilung des Therapieverlaufes wird schon seit einigen Jahren von mehreren Kliniken angewandt (Hausschild et al. 1999, Kaskel et al. 1999, Henze et al. 1997).

Eine Zusammenfassung der Ergebnisse von mehreren Studien zur Bedeutung des Protein S100 ist in Tabl. 17 dargestellt.

Tabl. 17: Zusammenfassung der Studienergebnisse von mehreren Studien zur Bedeutung des S100 - Protein als Tumormarker bei malignem Malanom

Stadium I u. II %pos. (Pat./Pat.ges.)	Stadium III %pos. (Pat./Pat.ges)	Stadium IV %pos. (Pat./Pat.ges.)	Grenzwert µg/l	Verfahren	Quelle
1,3%(1/80)	8,7(2/23)	73,9(17/23)	0,150	IRMA	Guo et al. 1995
9%(5/53)	82%(36/44)		0,200	IRMA	Abraha et al. 1997
2,5%(1/25)	21,4%(3/14)	79,4%(17/24)	0,150	IRMA	Henze et al. 1997
1,7%(5/283)	19,8%(14/73)	67,9%(57/84)	0,150	IRMA	Hauschild et al. 1997
4%(19/471)	16%(26/160)	89%(88/99)	0,150	IRMA	Ghanem et al. 1997
9%(36/397)	94%(66/72)		0,114	LIA	Kaskel et al. 1999
0%(0/88)	54%(7/13)	84%(16/9)	0,090	LIA	Lesimple et al. 1999
6%(8/135)	5%(4/74)	48%(32/67)	0,120	LIA	Jäckel et al. 1999
7%(7/298)	8%(9/11)	48%(63/131)	0,200	LIA	Berking et al. 1999
8,5%(12/141)	49%(36/73)		0,200	LIA	Jury et al. 2000
9,2%(26/282)	86%(25/29)		0,114	LIA	Krähn et al. 2001

In den beschriebenen Studien stellte sich heraus, dass die Bestimmung von S100 - Protein bei Melanompatienten, die sich im Stadium I und II (Primärtumor ohne Hinweise auf eine Metastasierung) befanden, keinen entscheidenden Hinweis auf das Melanom an sich lieferte. Anders ist die Aussagekraft der Bestimmung von S100 - Protein des Stadiums III (lokoregionäre Metastasierung) und IV (Fernmetastasierung), zu beurteilen. In Stadien III und IV gab der Anstieg der S100 - Werte einen Hinweis auf eine manifeste Metastasierung, die durch bildgebende Verfahren erst einige Zeit später bestätigt werden konnte (Jury et al. 2000). Kaskel et al. (1999) beschreiben zwei Untergruppen von Melanompatienten, bei denen die S100 - Bestimmung als Hinweis auf eine Metastasierung unzuverlässig war. Es handelte sich dabei zum ersten um Patienten mit unbekanntem Primärtumor. Zum zweiten um die Melanompatienten, die undifferenzierte, häufig amelanotische Metastasen hatten. In beiden Gruppen ließ sich sehr wenig oder auch gar kein Protein S100 detektieren (Kaskel et al. 1999). Obwohl S100 - Protein nicht zum Screening von Patienten im Stadium I

und II geeignet zu sein scheint, kann eine einmalige präoperative Bestimmung des S100 - Wertes sinnvoll sein, um positive Werte zu erfassen und ggf. zu kontrollieren, bzw. einen Ausgangswert für spätere Bestimmungen zu haben. Außerdem wäre im Stadium III eine regelmäßige und im Stadium IV eine therapieassoziierte Bestimmung, z.B. vor und nach Chemotherapie, zur Beurteilung der Tumoraktivität zu empfehlen. Einmal positive Werte sollten in diesem Fall im Verlauf weiter bestimmt und bei einer Veränderung des Serumslevels die erforderlichen diagnostischen oder therapeutischen Maßnahmen ergriffen werden (Hauschild et al. 1999).

Der relativ niedrige positive Anteil im Stadium III ist evtl. durch die zunächst nur regionäre, lymphogene Metastasierung zu erklären. Es fehlt noch ein entsprechender Serumlevel (Jäckel et al. 1999). Erhöhte S100 - Werte könnten somit ein Marker für eine disseminierte hämatogene Tumoraussayt sein, obwohl diese auch schon im Stadium I und II vorhanden sein kann. Stadium III - Patienten mit erhöhten S100 - Werten könnten nach einer operativen Entfernung der Lymphknotenmetastasen von einer anschließenden adjuvanten Therapie profitieren. Nach einer Multivarianz - Analyse, so Hauschild ist das S100 - Protein der wertvollste Laborparameter zur Prognosebestimmung im Stadium IV. S100 ist ein ergänzender klinischer Marker für die Progression bzw. Regression des Tumors und das serologische Monitoring während der systemischen Therapie im Stadium III und IV. Die mediane Überlebenszeit von Tumorpatienten mit Tumormarkerwerten unterhalb des Cut - offs von 0,12 µg/l liegt bei 14 Monaten im Gegensatz zu deutlich erhöhten Tumormarkerwerten von mehr als 3,0 µg/l mit Überlebenszeiten von nur 3 Monaten. Dies könnte unmittelbare Konsequenzen für Therapieentscheidungen haben (Hauschild et al. 1999).

Ein frühzeitiges Erkennen einer Tumorprogression unter Therapie durch ansteigende S100 - Werte im Serum kann zu einem Abbruch der Therapie führen (Hauschild et al. 1999). Weitere Kosten der Chemo - oder auch Chemo-Immuntherapie sowie Nebenwirkungen wären in diesen Fällen vermeidbar. Insofern könnten Tumormarker auch dazu beitragen, die Lebensqualität zu verbessern und Ausgaben für unter Umständen teure Therapieverfahren zu limitieren.

4.4 S100 im Vergleich mit den anderen Tumormarkern

Tumormarker gewinnen zunehmend an Bedeutung in der Früherkennung, in der Prognoseermittlung, im Therapiemonitoring und in der Nachsorge von Tumorpatienten. Beim metastasierten Melanom werden in diesem Zusammenhang neben der Bedeutung des Proteins S100 auch andere Tumormarker wie die Laklatdehydrogenase (LDH), das Albumin und die Melanoma Inhibiting Activity (MIA) untersucht. Mit einer Sensitivität von 21% ist LDH bei Melanompatienten des Stadiums I absolut unspezifisch und als routinemäßiger Laborwert nicht besonders geeignet (Campora et al. 1988, Krähn et al, 2001). Im Stadiums IV bei Melanompatienten mit Lebermetastasen und besonders in deren Verlaufsbeobachtung ist der Einsatz von LDH hilfreicher (Krähn et al. 2001). Die Bestimmung von Albumin gibt keinen frühen Hinweis auf eine Metastasierung, deswegen ist der Einsatz von Albumin als ein routinemäßiger Laborwert bei Melanompatienten, besonders im Stadiums I und II nicht sinnvoll (Krähn et al. 2001). Im Stadiums III und IV kann das Albumin ein Anhalt für das Fortschreiten des Melanoms mit dessen Metastasierung geben und kann in diesen Stadien als Verlaufsparameter bei Melanompatienten in Erwägung gezogen werden (Krähn et al. 2001).

Bezüglich der Melanompatienten kann die Bestimmung von MIA zu falsch positiven Ergebnissen führen. Das wird dadurch beeinflusst, das MIA auch bei anderen Erkrankungen, wie dem Ovarial -, Pankreas -, Mamma -, Kolonkarzinom (Bosserhoff al. 1997), rheumatoider Arthritis, Osteoarthritis und psoriatischer Arthritis (Müller et al. 1999) erhöht sein kann. Diesbezüglich zeigt MIA zwar eine hohe Sensitivität von 80%, doch ist ihre Spezilität mit 62% sehr gering (Krähn et al. 2001). Die Bestimmung aller diesen Tumormarker ist zuverlässig und einfach durchzuführen.

Das Protein S100 sowie die Melanoma inhibitory activity (MIA) wiesen in verschiedenen Untersuchungen bei einer Spezifität von 95% eine Sensitivität von 80 - 90% für das fernmetastasierte maligne Melanom auf. Dies bedeutet, dass die Mehrzahl der Patienten mit einem fernmetastasierten malignen Melanom mittels einer serologischen Untersuchung erkannt werden könnten. Die Rate falsch - positiver Resultate ist dabei mit etwa 5% relativ gering. Krähn et al. (2001) stellten fest, dass die Ergebnisse der Sensitivität, bzw. Spezifität der S100 - Bestimmung im Bezug auf

die neu aufgetretene Metastasierung mit Werten von 91% aussagekräftiger waren, als die Sensitivität, bzw. Spezifität der LDH - Bestimmung mit Werten von 48%, bzw. 98%, Albumin - Bestimmung mit Werten von 15%, bzw. 99% und MIA - Bestimmung mit Werten von 80%, bzw. 62%. Hauschild et al. (1999) zeigten beim Vergleich S100 und LDH eine enge Korrelation zwischen Tumorprogress und ansteigenden S100 - Werten (96,9%) sowie zwischen stabilisierten Erkrankung bzw. Tumorremission und gleichbleibenden oder abfallenden S100 - Werten (86,7%). Nach Hauschild ergaben acht verschiedene Publikationen eine nahezu 90%-ige Korrelation von Therapieansprechen bzw. Therapieversagen zu entsprechenden Verläufen des Tumormarkers S100. Daher favorisierten Hauschild et al. (1999) und Krähn et al. (2001) die Bestimmung von S100 - Protein für das Therapiemonitoring. Hauschild et al. (1999) zeigten den Vergleich des Wertes von Routinelaborparametern zu einer Protein S100 - Quantifizierung im Blut und stellten fest, dass mit der S100 - Bestimmung eine wesentlich höhere Sensitivität für den Nachweis von Makrometastasen erreichbar ist. Somit dürfte eigentlich auch das Monitoring von Melanompatienten unter systemischer Therapie mittels der Bestimmung, z.B. der LDH, nur deutlich schlechter möglich sein als unter Verwendung von der S100 - Bestimmung im peripheren Blut. Dies wird jedoch von einer Arbeit von Deichmann bestritten (Deichmann et al. 1999). Eine Heidelberger Arbeitsgruppe stellte fest, dass unter der Einbeziehung der Spezifität und Sensitivität die Bestimmung der LDH im Vergleich zur Bestimmung von S100 und auch der Bestimmung von Melanoma inhibitory activity (MIA) im peripheren Blut überlegen sei (Deichmann et al. 1999). Alle bisher für das maligne Melanom beschriebenen Tumormarker sind nicht in der Lage die Funktion eines frühen Progressionsmarkers zuverlässig zu übernehmen. Unter allen diskutierten Assays entsprach am ehesten das S100, mit den formulierten Einschränkungen, den geforderten Qualitätsanforderungen an einen Tumormarker. Zur endgültigen Bewertung ist es erforderlich, prospektiv randomisierte, vergleichbare Studien unter standardisierten Bedingungen und Techniken mit größeren Patientenzahlen durchzuführen.

Zusammenfassend kann festgestellt werden, dass Routinelaborparameter ein unverzichtbarer Bestandteil der Nachsorge im Rahmen einer adjuvanten und palliativen systemischen Therapie darstellen. Der Wert derartiger Laborparameterbestimmungen in Hinblick auf die Entdeckung einer Metastasierung

ist jedoch kritisch zu betrachten. Zudem können Erhöhungen von Routinelaborparametern wie der LDH nicht als melanomspezifisch angesehen, sondern treten auch bei einer Reihe weiterer auch benigner Erkrankungen sowie maligner Erkrankungen anderer Entitäten auf.

4.5 Komplementarität von PET und S100 in Melanomnachsorge

Neben den Untersuchungsverfahren, wie Lymphknotensonographie und S100 - Bestimmung, die bereits einen festen Platz in der Melanomnachsorge annahmen, ist PET als eine unabdingbare Methode zu bewerten. Insbesondere im Fall von Patienten mit einer Fern - bzw. Systemmetastasierung sagt PET über die Art und die Lokalisation dieser Metastasen aus. Der Nachteil von PET kann jedoch in der Dauer der Durchführung (ca.1 Stunde) und damit verbundenen höheren Kosten dieses Verfahrens liegen. Der weitere Nachteil von PET ist eine Einschränkung der Zuordnung der Herdbefunde im Bezug auf andere anatomische Strukturen. Eine Ergänzung durch weitere konventionelle Untersuchungsverfahren, wie CT und MRT, kann in einigen Fällen somit erforderlich sein.
Betrachtet man den Kostenfaktor von S100 - Bestimmung, so ist diese zwar fünfmal teurer als ein konventioneller Leberfunktionstest, aber sechsmal billiger als eine Computertoinographie der Leber, des Abdomens und des Beckens (Jury et al. 2000). In der Studie von Reinchard et al. (2002) wurde der Stellenwert von S100 und 18 - FDG - PET zur Detektion von Metastasen bei Melanompatienten verglichen. Von 67 Patienten zeigten 43 (64,2%) keinen Anhalt für Tumorgeschehen, 11 Patienten (16,4%) hatten LK - Metastasen und 13 Patienten (19,4%) eine oder mehr Metastasen. Bei insgesamt 18 von 67 Patienten war die S100 - Konzentration > 0,2 µg/l. Dies umfasste 2 Patienten ohne Tumorgeschehen, 3 von 11 mit LK - Metastasen und die 13 mit Fernmetastasen. Ein Patient zeigte einen falsch positiven FDG - Uptake im Mediastinum, wies aber einen normalen S100 - Wert auf. Die vorliegenden Daten sprechen dafür, dass die Bestimmung der S100 - Serumkonzentration zur Identifikation von

Melanompatienten mit Fernmetastasen hilfreich ist. Im Vergleich zur 18F - FDG - PET ist der Stellenwert von Serum S100 zum Lymphknotenstaging begrenzt (Reinhardt et al. 2002).

In unserem retrospektiv untersuchten Patientenkollektiv konnte für PET - und S100 - Untersuchung eine kumulierte Sensitivität von 100% im Bezug auf die Erkennung von einer Metastasierung festgestellt werden. Die Methoden zeigten sich als komplementär und ideal geeignet zur Untersuchung von Patienten mit fortgeschrittenen malignen Melanomen. Trotz höherer Kosten einer PET - Untersuchung verglichen mit MRT bzw. CT scheint dieses Verfahren, insbesondere in Kombination mit S100 - Bestimmung, einen höheren Aussagewert zu haben. Insofern kann auf die Durchführung weiterer Untersuchungen, wie z.B. MRT trotzt ihres höheren Stellenwertes bei der Diagnostizierung von Hirnmetastasen und CT, in den meisten Fällen verzichtet werden, so dass effektiv ein Kostenersparnis entsteht.

5 Zusammenfassung

In Rahmen der aktuellen retrospektiven Studie wurden 108 Patienten mit einem malignen Melanom untersucht, die im Zeitrahmen zwischen April 1997 und Mai 1999 in der Abteilung Dermatologie der Universität Ulm im Bundeswehrkrankenhaus aufgenommen und behandelt wurden. Alle Patienten unterzogen sich sowohl konventionellen, als auch neueren Methoden im Rahmen der Nachsorgeuntersuchung. Die Zielsetzung der Studie war die Untersuchung der klinischen Wertigkeit der Positronenemissionstomographie (PET) und S100 - Untersuchungen im Vergleich mit anderen konventionellen Untersuchungsverfahren in der Melanomnachsorge. Die bisherige routinemäßige Nachsorge hatte in diesem Patientenkollektiv aufgrund erhöhter Tumormarker oder anderer bildgebender Verfahren den Verdacht auf das Vorliegen eines Lokalrezidivs, einer lokoregionären Metastasierung bzw. Fernmetastasen ergeben. Die Computertomographie (CT) und Magnetresonanztomographie (MRT) ergaben jedoch bei negativem oder fraglichem Befund keinen Hinweis auf die Lokalisation. Aus diesem Grund wurde bei diesen Patienten eine PET - Untersuchung mit F - 18 - markierter Deoxyglucose (18 - FDG) durchgeführt mit der Fragestellung, ob diese Methode geeignet ist, Rezidive oder Metastasen darzustellen. In ca. 90% aller untersuchten Fälle lieferte die PET methodisch verlässliche Aussagen.

Positive Herdbefunde wurden bei 48% aller untersuchten Patienten nachgewiesen. Die positiven PET - Befunde konnten bei 46 Patienten durch mindestens ein anderes Verfahren bestätigt werden (88,5%). In 6 Fällen (5,8%) ergaben sowohl die PET als auch andere Verfahren einen positiven Befund trotz unauffälliger S100 - Werte. Die negativen PET - Befunde wurden mit Ausnahme von S100 durch alle anderen Verfahren bestätigt. Die PET mit 18 - FDG lieferte somit einen entscheidenden Beitrag zur Erkennung von Rezidiven und Metastasen eines malignen Melanoms bei negativen oder fraglichen Befunden der konventionellen Diagnostik und des Tumormarkers S100. Bei bereits erkannten

Metastasen konnte diese Diagnostik weitere Metastasen finden oder ausschließen, was für das therapeutische Vorgehen von großer Bedeutung war. Die Ergebnisse der Studie zeigen, dass die PET - Untersuchung und die Bestimmung von S100 im peripheren Blut aufgrund ihrer hohen Sensitivitätsgraden eine ideale Kombination zur Aufdeckung einer Metastasierung in der Melanomnachsorge darstellen.

Vergleicht man die beiden Methoden im Bezug auf ihre Sensitivität bzw. Spezifität untereinander, so ergibt sich anhand der Studienergebnisse eine bessere Aussagekraft der PET - Untersuchung gegenüber der S100 - Bestimmung.

6 Literaturverzeichnis

Abraham HD, Füller LC, Du Vivier AWP, Higgins EM, Sherwood RA:
Serum S - 100 protein: a potentially useful prognostic marker in cutaneous melanoma.
Br J Dermatol 137: 381 - 385 (1997)

Acland KM, O' Doherty MJ, Russell - Jones R:
The value of positron emission tomography scanning in the detection of subclinical metastatic melanoma.
J Am Acad Dermatol 42: 606 - 611 (2000)

Allore R, O'Hanlon D, Price R, Neilson K, Willard HF, Cox DR, Marks A, Dunn RJ:
Gene encoding the beta subunit of S100 protein is on chromosome 21: implications for Down syndrome.
Science 239: 1311 - 1313 (1988)

Ardizzoni A, Grimaldi A, Repetto L, Bruzzone M, Sertoli MR, Rosso R:
Stage I - II melanoma: the value of metastatic work - up.
Oncology 44: 87 - 89 (1987)

Autier P, Dore JF:
Influence of sun exposures during childhood and during adulthood on melanoma risk.
Int J Cancer 77: 533 - 537 (1998)

Bachor R, Kotzerke J, Reske SN, Hautmann R:
Lymph node staging of bladder neck carcinoma with positron emission tomography.
Urologe 38: 46 - 50 (1999)

Bares R, Dohmen BM, Fass J, Kaiser HJ, Althoefer C, Klever P, Schumpelick V, Bull U:
FDG - PET or CEA - Immunoscintigrafy for detection of colorectal cancer?
Results of a comparative study.
Eur J Nucl Med 21: 759 (1994)

Bares R, Dohmen BM, Fass J, Schumpelick V, Bull U:
Influence of different metabolic parameters on FDG - Accumulation in pancreatic carcinoma and sceletal muscle.
Eur J Nucl Med 22: 827 (1995)

Barger SW, Wolchok SR, Van Eldik LJ:
Disulfide - linked S100ß dimers and signal transduction.
Biochim Biophys Acta 1160: 105 - 112 (1992)

Basseres N, Grob JJ, Richard MA, Thirion X, Zarour H, Noe C, Collet VA, Lota I, Bonerandi JJ:
Cost - effectiveness of surveillance of stage I melanoma. A retrospective appraisal based on a 10 - year experience in a dermatology department in France.
Dermatology 191: 199 - 203 (1995)

Baudier J, Delphin C, Grunwald D, Khochbin S, Lawrence JJ:
Characterization of the tumor suppressor protein p53 as a protein kinase C Substrate and a S100ß - binding protein.
Proc Natl Acad Sci 89: 11627 - 11631 (1992)

Beitner H, Ringborg U, Wennersten G, Lagerlof B:
Further evidence for increased light sensitivity in patients with malignant melanoma.
Br J Dermatol 104: 289 - 294 (1981)

Berking C, Schlupen EM, Schrader A, Atzpodien J, Volkenandt M:
Tumor markers in peripheral blood of patients with malignant melanoma: multimarker RT - PCR versus a luminoimmunometric assay for S100.
Arch Dermatol Res 291: 479 - 484 (1999)

Blessing C, Feine U, Geiger L, Carl M, Rassner G, Fierlbeck G:
Positron emission tomography and ultrasonography. A comparative retrospective study assessing the diagnostic validity in lymph node metastases of malignant melanoma.
Arch Dermatol 131: 1394 - 1398 (1995)

Bliss JM, Ford D, Sweerdlow AJ, Armstrong BK, Cristofolini M, Elwood JM, Green A, Holly EA, Mack T, MacKie RM, Osterlind A, Walter SD, Peto J, Easton DF:
Risk of cutaneous melanoma associated with pigmentation characteristics and freckling: systematic overview of 10 case - control studies.
The International Melanoma Analysis Group.
Int J Cancer 62: 367 - 376 (1995)

Blum A, Carl M, Rassner G:
Ultrasound of regional lymph nodes in the follow - up of malignant melanoma.
Melanoma Res 5: 16 - 17 (1995)

Blum A, Garbe C, Rassner G:
Prävention des malignen Melanoms.
Hautarzt 49: 826 - 834 (1998)

Blum A, Rassner G, Garbe C:
Früherkennung und Prävention des Melanoms.
Münch Med Wochenschr 140: 318 - 319 (1998)

Blum A, Schlangenhauff B, Stroebel W, Breuninger H, Rassner G, Garbe C:
Ultrasound examination of regional lymph nodes significantly improves early detection of locoregional metastases during the follow - up of patients with cutaneous melanoma: results of a prospective study of 1288 patients.
Cancer 88: 2534 - 2539 (2000)

Bonfrer JMG, Korse CM, Nieweg OE, Rankin EM:
The luminescence immunoassay S100: a sensitive test to measure circulating S100ß: its prognostic value in malignant melanoma.
Br J Cancer 77: 2210 - 2214 (1998)

Boni R, Boni RA, Steinert H, Burg G, Marincek B, Berthold T:
Staging of metastatic melanoma by whole body positron emission tomography using 2 - fluorine - 18 - fluoro - 2 - deoxy - D - glucose.
Br J Dermatol 132: 556 - 562 (1995)

Boni R, Heinzmann CW, Doguoglu A, Ilg EC, Schäfer BW, Dummer R, Burg G:
Ca^{2+} - binding proteins S100aß and S100ß in primary cutaneous melanoma.
J Cutan Pathol 24: 76 - 80 (1997)

Bosserhoff AK, Kaufmann M, Kaluza B, Bartke I, Zirngibl H, Mein R, Stolz W, Biiettner R:
Melanoma - inhibiting activity, a novel serum marker for progression of malignant melanoma.
Cancer Res 57: 3149 - 3153 (1997)

Breitbart EW, Hicks R, Rehpenning W:
Möglichkeiten der Ultraschalldiagnostik in der Dermatologie.
Z Hautkr 61: 522 - 526 (1986)

Brossart P, Schmier MW, Kruger S, Willhauck M, Scheibenbogen C, Monier T, Keilholz U:
A polymerase chain reaction - based semiquantitative assessment of malignant melanoma cells in peripheral blood.
Cancer Res 55: 4065 - 4068 (1995)

Buchmann I, Guhlmann CA, Elsner K, Gfrorer W, Schirrmeister H, Kotzerke J, Buck A, Reske SN:
F - 18 - FDG PET for primary diagnosis differential diagnosis of pleural processes.
Nuklearmedizin 38: 319 - 322 (1999)

Buchmann I, Moog F, Schirrmeister H, Reske SN:
Positron emission tomography for detection and staging of malignant lymphoma.
Recent Results Cancer Res 156: 78 - 89 (2000)

Campora E, Repetto L, Giuntini P, Bertelli G, Amoroso D, Sertoli MR, Rosso R:
LDH in the follow - up of stage I malignant melanoma.
Eur J Cancer Clin Oncol 24: 277 - 278 (1988)

Carl M, Blum A, Endress D, Rassner G:
Differentialdiagnosen sonomorphologisch echoarmer Lymphknoten im Rahmen der Nachsorge beim malignen Melanom. In: Tilgen W, Petzold D (Hrsg.) Operative und konservative Dermatologische Onkologie,
Springer, Berlin Heidelberg New York, S. 144 - 150 (1995)

Cho KH, Hashimoto K, Taniguchi Y, Pietruk T, Zarbo RJ, An T:
Immunohistochemical study of melanocytic nevus and malignant melanoma with monoclonal antibodies against S100 subunits.
Cancer 66: 765 - 771 (1990)

Clapham DE:
Calcium Signaling.
Review Cell 80: 259 - 268 (1995)

Cochran AJ, Wen DR, Hershman HR, Gaynor RB:
Detection of S100 protein as an aid to the identification of melanocytic tumors.
Int J Cancer 30: 295 - 297 (1982)

Cremerius U, Fabry U, Kroll U, Zimny M, Neuerburg J, Osieka R, Bull U:
Klinische Wertigkeit der FDG - PET zur Therapiekontrolle bei malignen Lymphomen.
Ergebnisse einer retrospektiven Studie an 72 Patienten.
Nuklearmedizin 38: 24 - 30 (1999)

Crippa F, Leutner M, Belli F, Gallino F, Greco M, Pilloti S, Cascinelli N,
Bombardieri E:
Which kinds of lymph node metastases can FDG PET detect?
A clinical study in melanoma.
J Nucl Med 41: 1491 - 1494 (2000)

Czech NW, Brenner WU, Kampen E, Henze G:
Die diagnostische Wertigkeit der Positronen - Emissions - Tomographie (PET)
in der klinischen Onkologie.
Dtsch Med Wochenschr 125: 565 - 567 (2000)

Damian DL, Fulham MJ, Thompson E, Thompson JF:
Positron emission tomography in the detection and management of metastatic
melanoma.
Melanoma Res 6: 325 - 329 (1996)

Dankerl A, Schirrmeister H, Buck A, Reske SN:
Elevated FDG uptake in the lactating human breast.
Clin Nucl Med 26: 577 - 578 (2001)

De Wit M, Bumann D, Beyer W, Herbst K, Clausen M, Hossfeld DK:
Whole - body positron emission tomography (PET) for diagnosis of residual
mass in patients with lymphoma.
Ann Oncol 8: 57 - 60 (1997)

Deichmann M, Benner A, Bock M, Jackel A, Uhl K, Waldmann V, Naher H:
S100ß melanoma - inhibiting activity and lactate dehydrogenase discriminate progressive from nonprogressive. American Joint Committee on Cancer stage IV melanoma.
J Clin Oncol 17: 1891 - 1896 (1999)

Delbeke D:
Oncological applications of FDG PET imaging.
J Nucl Med 40: 1706 - 1715 (1999)

Di Chiro G, DeLaPaz RL, Brooks RA:
Glucose utilisation of cerebral gliomas measured by [18F] fluorodeoxyglucose and positron emission tomography.
Neurology 32: 1323 - 1329 (1982)

Di Chiro G, Oldfield E, Wright DC, De Michele D, Katz DA, Patronas NJ, Doppman JL, Larson SM, Ito M, Kufta CV:
Cerebral necrosis after radiotherapy and / or intraarterial chemotherapy for brain tumors: PET and neuropathologic studies.
Am J Roentgenol 150: 189 - 197 (1988)

Di Chiro, G, Fulham MJ:
Virchow's shackles: can PET - FDG challenge tumor histology?
Am J Neuroradiol 14: 524 - 527 (1993)

Dill - Müller D, Kautz G:
Lymphknotensonographie. In: Garbe C, Dummer R, Kaufmann R, Tilgen W (Hrsg) Dermatologische Onkologie,
Springer, Berlin, S. 310 - 317 (1997)

Donato R:
Perspectives in S100 protein biology.
Cell Calcium 12: 713 - 726 (1991)

Duhaylongsod FG, Lowe VJ, Patz EF, Vaughn AL, Coleman RE, Wolfe WG:
Detection of primary and recurrent lung cancer by means of F - 18 fluorodeoxyglucose positron emission tomography (FDG - PET).
J Thorac Cardiovasc Surg 110: 130 - 140 (1995)

Egan MJ, Crocker J, Newman J, Collard M:
Immunohistochemical localization of S100 protein in skin tumors.
Arch Pathol Lab Med 110: 765 - 767 (1986)

Engelkamp D, Schafer BW, Mattei MG, Erne P, Heizmann CW:
Six S100 genes are clustered on human chromosome 1q21: identification of two genes coding for the two previously unreported calcium - binding proteins S100d and S100e.
Proc Natl Acad Science 90: 6547 - 6551 (1993)

Evans GR, Manson PN :
Review and current perspectives of cutaneous malignant melanoma.
J Am Coll Surg 178: 523 - 540 (1994 a)

Evans GR, Manson PN:
A variation in the appearance of melanoma - in - situ. Clark's level I malignant melanoma.
Plast Reconstr Surg 94: 513 - 517 (1994 b)

Fagnart OC, Sindic CJ, Laterre C:
Particle counting immunoassay of S100 protein in serum. Possible relevance in tumors and ischemic disorders of the central nervous system.
Clin Chem 34: 1387 - 1391 (1988)

Feine U, Lietzenmayer R, Hanke JP, Wöhrle H, Müller - Schauenburg W:
18FDG whole - body PET in differentiated thyroid carcinoma. Flipflop in uptake patterns of 18 - FDG and 131 - I.
Nuklearmedizin 34: 127 - 134 (1995)

Fitzpatrick PJ, Kotalik JF:
Cervical metastases from an unknown primary tumor.
Radiology 110: 659 - 663 (1974)

Ford D, Bliss JM, Swerdlow AJ, Armstrong BK, Franceschi S, Green A, Holly EA, MacKie RM, Osterlind A, Walter SD, Peto J, Baston DF:
Risk of cutaneous melanoma associated with a family history of the disease.
Int J Cancer 62: 377 - 381 (1995)

Gallagher BM, Fowler JS, Gutterson NI, MacGregor RR, Wan CN, Wolf AP:
Metabolic trapping as a principle of oradiopharmaceutical design: some factors resposible for the biodistribution of [18F] 2 - deoxy - 2 - fluoro - D - glucose.
J Nucl Med 19: 1154 - 1161 (1978)

Garbe C, Buttner P, Weiss J, Soyer HP, Stocker U, Kruger S, Roser M, Weckbecker J, Panizzon R, Bahmer F, Tilgen W, Guggenmoos - Holzmarm T, Orfanos CE:
Risk factors for developing cutaneous melanoma and criteria for identifying persons at risk: multicenter case - control study of the Central Malignant Melanoma Registry of German Dermatological Society.
J Dermatol 102: 695 - 699 (1994)

Garbe C:
Verlängertes Überleben bei fernmetastasiertem Melanom und der Einfluss von Behandlungen: Analyse des Krankheitsverlaufs von 22 Patienten mit einer Überlebenszeit von zwei Jahren und länger.
Hautarzt 47: 35 - 43 (1996)

Garbe C, Paul A, Kohler - Späth H, Ellwanger U, Stroebel W, Schwarz M, Swarz M, Schlagenhauff B, Meier F, Schittek B, Blaheta HJ, Blum A, Rassner G:
Prospective evaluation of a follow - up schedule in cutaneous melanoma patients: recommendations for an effective follow - up strategy.
J Clin Oncol 21: 520 - 529 (2003)

Gaynor R, Irie R, Morton D, Herschman HR:
S100 protein is present in cultured human malignant melanomas.
Nature 286: 400 - 401 (1980)

Ghanem G, Loir B, Sales F, Pector JC, Ewalenko P, Kerger J, Lienard D, Lejuene F, Deraemaecker F, Frühling J:
Serum protein S100 is a useful marker in metastatic melanoma.
Melanoma Res 7: 55 (1997)

Gilchrest BA, Eller MS, Geller AC, Yaar M:
The pathogenesis of melanoma induced by ultraviolet radiation.
New Engl J Med 340: 1341 - 1348 (1999)

Gläser R:
Tumormarker des malignen Melanoms. In: Garbe C, Dummer R, Kaufmann R, Tilgen W (Hrsg) Dermatologische Onkologie,
Springer, Berlin, S. 324 - 329 (1997)

Gläser R, Rass K, Seiter S, Hauschild A, Christophers E, Tilgen W:
Detection of circulating melanoma cells by specific amplification of tyrosinase complementary DNA is not a reliable tumor marker in melanoma patients: a clinical two - center study.
J Clin Oncol 15: 2818 - 2825 (1997)

Gritters LS, Francis IR, Zasadny KR, Wahl RL:
Initial assessment of positron emission tomography using
2 - fluorine - 18 - fluoro - 2 - deoxy - D - glucose in the imaging
of malignant melanoma.
J Nucl Med 34: 1420 - 1427 (1993)

Grunwald F, Menzel C, Fimmers R, Zamora PO, Biersack HJ:
Prognostic value of thyroglobulin after thyroidectomy before ablative radioiodine therapy in thyroid cancer.
J Nucl Med 37: 1962 - 1964 (1996)

Guo HB, Stoffel - Wagner B, Bierwirth T, Mezger J, Klingmüller D:
Clinical significance of serum S100 in metastatic malignant melanoma.
Eur J Cancer 31: 924 - 928 (1995)

Haberkorn U, Strauss LG, Dimitrakopoulou A, Engenhart R, Oberdorfer F, Ostertag H, Romahn J, van Kaick G:
PET studies of fluorodeoxyglucose metabolism in patients with recurrent colorectal tumors receiving radiotherapy.
J Nucl Med 32: 1485 - 1490 (1991)

Haberkorn U, Strauss LG, Reißer G, van Kaick G, Dimitrakopoutou A, Seiffert E, Oberdorfer S:
PET in the evaluation of tumor proliferation and follow - up of therapy in aer, nose and throat tumors.
Radiologe 32: 296 - 301 (1992)

Hauschild A:
The use of serological tumor markers for malignant melanoma.
Oncology 20: 462 - 465 (1997)

Hauschild A, Michaelsen J, Brenner W, Rudolph P, Gläser R, Henze E, Christophers E:
Prognostic significance of serum S100ß detection compared with routine blood parameters in advanced metastatic melanoma patients.
Melanoma Res 9: 155 - 161 (1999 a)

Hauschild A, Engel G, Brenner W, Gläser R, Mönig H, Henze E, Christophers E:
Predictive value of serum S100ß for monitoring patients with metastatic melanoma during chemotherapy and / or immunotherapy.
Br J Dermatol 140: 1065 - 1071 (1999 b)

Hauschild A, Engel G, Brenner W, Gläser R, Mönig H, Henze E, Christophers E:
S100ß protein detection in serum is a significant prognostic factor in metastatic melanoma.
Oncology 56: 338 - 344 (1999 c)

Hauschild A, Dummer R, Garbe C:
Evidenzbasierte Diagnostik und Therapie kutaner Neoplasien. Kongressbericht.
Dtsch Ärztebl 100: 1813 - 1815 (2003)

Hawkins RA, Killen E, Whittle IR, Jack WJ, Chetty U, Prescott RJ:
Epidermal growth factor receptors in intracranial and breast tumours: their clinical significance.
Br J Cancer 63: 553 - 560 (1991)

Heiss WD, Hebold I, Klinkhammer P, Ziffling P, Szelies B, Pawlik G, Herholz K:
Effect of piracetam on cerebral glucose metabolism in Alzheimer's disease as measured by positron emission tomography.
J Cereb Blood Flow Metab 8: 613 - 617 (1988)

Heiss WD, Herholz K, Pawlik G, Szelies B:
Contribution of positron emission tomography to the diagnosis of dementia.
Dtsch Med Wochenschr 113: 1362 - 1367 (1988)

Henze G, Dummer R, Joller - Jemelka H, Böni R, Burg G:
Serum S100a marker for disease monitoring in metastatic melanoma.
Dermatology 194: 208 - 212 (1997)

Herd RM, Cooper EJ, Hunter JA, McLaren K, Chetty U, Watson AC, Gollock J:
Cutaneous malignant melanoma. Publicity, screening clinics and survival - the Edinburgh experience 1982 - 1990.
Br J Dermatology 132: 563 - 570 (1995)

Higashi K, Clavo AC, Wahl RL:
Does FGD uptake measure proliferative activity of human cancer cells?
In vitro comparison with DNA flow cytometry and tritiated thymidine uptake.
J Nucl Med 34: 414 - 419 (1993)

Hofmann U, Szedlak M, Rittgen W, Jung EG, Schadendorf D:
Primary staging and follow - up in melanoma patients - monocenter evaluation of methods, costs and patient survival.
Br J Cancer 87: 151 - 157 (2002)

Hoh CK, Hawkins RA, Glaspy JA, Dahlbom M, Tse NY, Hoffman EJ, Schiepers C, Choi Y, Rege S, Nitzsche E:
Cancer detection with whole - body PET using
2 - [18F] fluoro - 2 - deoxy - D - glucose.
J Comput Assist Tomogr 17: 582 - 589 (1993)

Holder WD, White RL, Zuger JH, Easton EJ, Greene FL:
Effectiveness of positron emission tomography for the detection of melanoma metastases.
Ann Surg 227: 764 - 771 (1998)

Holly EA, Aston DA, Cress RD, Ahn DK, Kristiansen JJ:
Cutaneous melanoma in women II. Phenotypic characteristics and other host - related factors.
Am J Epidemiol 141: 943 - 950 (1995)

Hossfeld DK:
Tumor marker terrorism.
Congress European Society of Medical Oncology, Wien.
Educational Book 21: 191 - 192 (1996)

Hsueh EC; Gupta RK, Glass EC, Yee R, Qi K, Morton DI:
Positron emission tomography plus serum TA90 immune complex assay for detection of occult metastatic melanoma.
J Am Coll Surg 187: 191 - 197 (1998)

Inoue T, Kim EE, Komaki R, Wong FC, Bassa P, Wong WH, Yang DJ, Endo K, Podoloff DA:
Detecting recurrent or residual lung cancer with FDG - PET.
J Nucl Med 36: 788 - 793 (1995)

Ishii J, Amagasa T, Tachibana T, Shinozuka K, Shioda S:
US and CT evaluation of cervical lymph node metastasis from oral cancer.
J Craniomaxillofac Surg 19: 123 - 127 (1991)

Isobe T, Okuyama T:
The amino acid sequence of S100 protein (PAP I - b) and its relation to the calcium binding proteins.
Eur J Biochem 89: 379 - 388 (1978)

Isobe T, Ishioka N, OkuyamaT:
Structural relation of two S100 proteins in bovine brain. Cubunit composition of S100a proteins.
Eur J Biochem 115: 496 - 474 (1981)

Jäckel A, Deichmann M, Waldmann V, Bock M, Naher H:
S100ß protein in serum, a tumor marker in malignant melanoma - current state of knowledge and clinical experience.
Hautarzt 50: 250 - 256 (1999)

Jury CS, McAllister EJ, MacKie RM:
Rising levels of serum S100 protein precede other evidence of disease progression in patients with malignant melanoma.
Br J Dermatol 143: 269 - 274 (2000)

Kaskel P, Berking C, Sander S, Volkenandt M, Peter RU, Krähn G:
S100 protein in peripheral blood: a marker for melanoma metastases.
A prospective 2 - center study of 570 patients with melanoma.
J Am Dermatol 41: 962 - 969 (1999)

Kaskel P, Kind P, Sander S, Peter RU, Krähn G:
Trauma and melanoma formation: A true association?
Br J Dermatol 143: 749 - 753 (2000)

Kaskel P, Sander S, Kron M, Kind P, Peter RU, Krähn G:
Outdoor activities in childhood: a protective factor for cutaneous melanoma?
Results of a case - control study in 271 matched pairs.
Br J Dermatol 145: 602 - 609 (2001)

Kaufmann R, Weber L, Rodermund OE:
Kutane Melanome. Klinik und Differentialdiagnose.
Editiones Roche, Hoffman - LA Roche AG, Basel: 1 - 113 (1989)

Kent P, Friedman MD, Richard L, Wahl MD:
Clinical use of positron emission tomography in the management of cutaneous melanoma.
Semin Nucl Med 34: 242 - 253 (2004)

Klaase JM, Kroon BB, van Geel AN, Eggermont AM, Franklin HR, van Dongen JA:
The role of regional isolated perfuson in the eradication of melanoma micrometastases in the inguinal nodes: a comparison between an iliac and femoral perfusion procedure.
Melanoma Res 2: 407 - 410 (1992)

Klapdor R:
Überlegung zu einem sinnvollen Einsatz von Tumormarkern.
Onkologie 15: 627 - 633 (1995)

Kligman D, Hilt DC:
The S100 protein family.
Trends Biochem Sci 13: 437 - 443 (1988)

Klose T, Leidl R, Buchmann I, Brambs HJ, Reske SN:
Primary staging of lymphomas: cost - effectiveness of FDG - PET versus computed tomography.
Eur J Nucl Med 27: 1457 - 1464 (2000)

Korting HC, Schmid - Wendmer MH, Gottlöber P, Peter RU:
Technische Aspekte der Sonographie der Subkutis (Lymphknoten). In: Korting HC (Hrsg) Ultraschall in der Dermatologie, 1. Atlas, 1. Aufl,
Blackwell Wissenschaft, Berlin, S. 9 - 10 (1999)

Krähn GM, Schartl M, Peter RU:
Human malignant melanoma: A genetic disease?
Cancer 75: 1228 - 1237 (1995)

Krähn GM, Kaskel P, Peter RU:
S100 in peripheral blood as a tumor marker for malignant melanoma. Comparision of an immuno - radiometric and immuno - luminometric detection assay.
56th Annual Meeting.
J Am Acad Dermatol 12: 41 - 52 (1997)

Krähn GM, Peter RU, Kaudewitz P:
Rationelle Diagnostik des malignen Melanoms.
Münch Med Wochenschr 139: 58 - 62 (1997)

Krähn GM, Kaskel P, Sander S, Waizenhofer PJ, Wortmann S, Leiter U, Peter RU:
S100ß is a more reliable tumor marker in peripheral blood for patients with newly occurred melanoma metastases compared with MIA, albumin and lactate - dehydrogenase.
Anticancer Res 21: 1311 -1316 (2001)

Kubota K, Kubota R, Yamada S:
FDG accumulation in tumor tissue.
J Nucl Med 34: 419 - 421 (1993)

Kubota R, Kubota K, Yamada S, Tada M, Ido T, Tamahashi N:
Active and passive mechanisms of (fluorine - 18) fluorodeoxyglucose uptake by proliferating and prenecrotic cancer cells in vivo: a microautoradiographic study.
Nucl Med 35: 1067 - 1075 (1994 a)

Kubota R, Kubota K, Yamada S, Tada M, Ido T, Tamahashi N:
Microautoradiographic study for the differentiation of intratumoral macrophages, granulation tissues and cancer cells by the dynamics of fluorine - 18 - fluorodeoxyglucose uptake.
J Nucl Med 35: 104 -112 (1994 b)

Kuvshinoff BW, Kurtz C, Coit DG:
Computed tomography in evaluation of patients with stage III melanoma.
Ann Surg Oncol 4: 252 - 258 (1997)

Lamki LM:
Positron emission tomography in oncology: General acceptance of its role is overdue.
Cancer 78: 2039 - 2042 (1996)

Landis SH, Murray T, Bolden S, Wingo PA:
Cancer statistics 1999.
CA Cancer J Clin 49: 8 - 31 (1999)

Laubenbacher C, Saumweber D, Wagner - Manslau C, Kau RJ, Herz M, Avril N, Ziegler S, Kruschke C, Arnold W, Schweiger M:
Comparison of fluorine -18 - fluorodeoxyglucose PET, MRT and endoscopy for staging head and neck squamous - cell carcinomas.
J Nucl Med 36: 1747 - 1757 (1995)

Lehner K, Rechl H, Luttke G, Heuck A, Allgayer B:
MRT of tumors of the musculoskeletal system.
Rontgenpraxis 43: 237 - 243 (1990)

Lesimple T, Quillien V, Brouard M:
The usefulness of serum S100ß in the follow up of malignant melanoma.
3rd International Conference on the Adjuvant Therapy of malignant melanoma.
London, Royal College of Physicians: 75 - 84 (1999)

Lohnert JD, Bongartz G, Wernecke K, Peters PE, Macher E, Bröcker EB:
Sensitivität und Spezifität der sonographischen Lymphknotendiagnostik beim malignen Melanom.
Radiologie 28: 317 - 319 (1988)

Loomis D, Browning SR, Schenck AP, Gregory E, Savitz DA:
Cancer mortality among electric utility workers to polychlorinated biphenyls.
Occup Environ Med 54: 720 - 728 (1997)

MacFarlane DJ, Sondak V, Johnson T, Wahl RL:
Prospective evaluation of 2 - (18F) - 2 - deoxy - D - glucose positron emission tomography in staging of regional lymph nodes in patients with cutaneous malignant melanoma.
J Clin Oncol 16: 1770 - 1776 (1998)

MacKie RM:
Incidence, risk factors and prevention of melanoma.
Eur J Cancer 34: 3 - 6 (1998)

Makela PJ, Leminen A, Kaariainen M, Lehtovirta P:
Pretreatment sonographic evaluation of inguinal lymph nodes in patients with vulvar malignancy.
J Ultrasound Med 12: 255 - 258 (1993)

Marghoob AA, Slade J, Salopek TG, Kopf AW, Bart RS, Rigel DS:
Basal cell and squamous cell carcinomas are important risk factors for cutaneous malignant melanoma. Screening implications.
Cancer 75: 707 - 714 (1995)

Marks A, Petsche D, O'Hanlon D, Kwong PC, Stead R, Dünn R, Baumal R, Liao SK:
S100 protein expression in human melanoma cells: comparison of levels of expression among different cell lines and individual cells in different phases of the cell cycle.
Exp Cell Res 187: 59-64 (1990)

Mijnhout GS, Hoekstra OS, van Tulder MW, Teule GJ, Deville WL:
Systematik review of the diagnostic accuracy of (18) F - fluorodeoxyglucose positron emission tomography in melanoma patients.
Cancer 91: 1530 - 1542 (2001)

Mijnhoui GS, Hoekstra OS, van Lingen A, van Diest PJ, Ader HJ, Lammerstma AA, Pijpers R, Meijer S, Teule GJ:
How morphometric analysis of metastatic load predicts the (un)usefulness of PET scanning: the case of lymph node staging in melanoma.
J Clin Pathol 56: 283 - 286 (2003)

Mogard J, Kihlstrom L, Ericson K, Karlsson B, Guo WY, Stone - Elander S:
Recurrent tumor vs radiation effects after gamma knife radiosurgery of intracerebral metastases: diagnosis with FDG - PET.
J Comput Assist Tomogr 18: 177 - 181 (1994)

Moog F, Bangerter M, Diederichs CG, Guhlmann A, Merkle E, Frickhofen N, Reske SN:
Extranodal malignant lymphoma: detection with FDG - PET vs CT.
Radiology 206: 475 - 481 (1998)

Moore BW:
A soluble protein characteristic of the nervous System.
Biochem Biophys Res Commun 19: 739 - 744 (1965)

Nachbar F, Stolz W, Merkle T, Cognetta AB, Vogt T, Landthaler M, Bilek P, Braun - Falco O, Plewig G:
The ABCD rule of dermatoscopy. High prospective value in the diagnosis of doubtful melanocytic skin lesions.
J Am Acad Dermatol 4: 551 - 559 (1994)

Nakajima T, Sato Y, Watanabe S:
Immunoelectron microscopical demonstration of S100 protein in epidermal Langerhans' cells.
Biomed Res 3: 226 - 231 (1982)

Newiger H:
Grundlagen und klinische Anwendungen. In: Ruhlmann J, Oehr P, Biersack HJ (Hrsg.) PET in der Onkologie,
Springer, Berlin Heidelberg New York, S. 37 - 44 (1998)

Nieweg OE, Pruim J, Braams JW, Vermey A, Roodenberg J - LN, Hoekstra HJ, Oldhoff J, Vaalburg W, Schraffordt - Korps H:
PET with FDG in Patients with unknown primary tumor.
Eur J Nucl Med 20: 799 (1994)

Niezabitowski A, Czajecki K, Rys J, Kniczak A, Gruehala A, Wasilewska A, Lackowska B, Sokolowski A, Szklarski W:
Prognostic evaluation of cutaneous malignant melanoma: a clinicopathologic and immunohistochemical study.
J Surg Oncol 70: 150 - 160 (1999)

Okada J, Oonishi H, Yoshikawa K, Imaseki K, Uno K, Itami J, Arimizu N:
FDG - PET for the evaluation of tumor viability after anticancer therapy.
Ann Nucl Med 8: 109 - 113 (1994)

Orfanos CE, Jung EG, Rassner G, Wolff HH, Garbe C:
Position and recommendations of the Malignant Melanoma Committee of the German Society of Dermatology on diagnosis, treatment and after - care of malignant melanoma of the skin.
Hautarzt 45: 285 - 291 (1994)

Persson L, Hardemark HG, Gustafsson J, Rundstrom G, Mendel - Hartvig I, Esscher T, Pahlman S:
S100 protein and neuron - specific enolase in cerebrospinal fluid and serum: markers of cell damage in human central nervous system.
Stroke 18: 911 - 918 (1987)

Peter RU, Landthaler M, Braun - Falko O:
Extracutaneous malignat melanomas: clinical aspects and biologie.
Hautarzt 43: 535 - 541 (1992)

Prayer L, Winkelbauer H, Gritzmann N, Winkelbauer F, Helmer M, Pehamberger H:
Sonography versus palpation in the detection of regional lymph node metastases in patients with malignant melanoma.
Eur J Cancer 26: 827 - 830 (1990)

Prichard RS, Hill AD, Skehan SJ, O´Higgins NJ:
Positron emission tomographie for staging and management of malignant melanoma.
Br J Surg 89: 389 - 396 (2002)

Proebstle TM, Huber R, Sterry W:
Detection of early micrometastases in subcutaneous fat of primary malignant melanoma patients by identification of tyrosinase - mRNA.
Eur J Cancer 32: 1664 - 1667 (1996)

Proebstle TM, Scheibenbogen C, Sterry W, Keilholz U:
Phase II study of dacarbazine, cisplatin, interferon - alpha and high - dose interleukin - 2 in 'poor - risk' metastatic melanoma.
Eur J Cancer 32: 1530 - 1533 (1996)

Reinhardt MJ, Kensy J, Frohmann JP, Willkomm P, Reinhold U, Grünwald F, Biersack HJ, Bender H:
Value of tumour marker S100ß in melanoma patients: a comparison to 18F - FDG - PET and clinical data.
Nuklearmedizin 41: 143 -147 (2002)

Reske SN, Fleischmann W, Brecht - Krauss D, Schulze M, Kinzl L:
Sensitive detection of muscosceletal inflammation with FDG - PET.
Eur J Nucl Med 22: 791 (1994)

Reske SN, Bares R, Büll U, Guhlmann A, Moser E, Wannenmacher MF:
Klinische Wertigkeit der Positronen - Emissions - Tomographie (PET) bei onkologischen Fragestellungen. Ergebnisse einer interdisziplinären Konsensuskonferenz.
Nuklearmedizin 35: 42 - 52 (1996)

Reske SN:
Current status of positron emission tomography in diagnosis of abdominal tumors.
Schweiz Rundsch Med Prax 88: 52 - 58, 60 - 64 (1999)

Reske SN, Kotzerke J:
FDG - PET for clinical use. Results of the 3rd German Interdisciplinary Consensus Conference.
Eur J Nucl Med 28: 1707 - 1723 (2001)

Reske SN:
PET and restaging of malignant lymphoma including residual masses and relapse.
Eur J Nucl Med Mol Imaging 30: 89 - 96 (2003)

Rinne D, Baum RP, Hor G, Kaufmann R:
Primary staging and follow - up of high risk melanoma patients with whole - body 18F - fluorodeoxyglucose positron emission tomography. Results of a prospective study of 100 patients.
Cancer 82: 1664 - 1671 (1998)

Rivers JK:
Melanoma.
Lancet 347: 803 - 807 (1996)

Rizk SN, Ryan JJ:
Current concepts review: management of melanoma.
S D J Med 47: 217 - 221 (1994)

Rossi CR, Seno A, Vecchiato A, Foletto M, Tregnaghi A, De Candia A:
The impact of ultrasound scanning in the staging and follow - up of patients with clinical stage I cutaneous melanoma.
Eur J Cancer 33: 200 - 203 (1997)

Sachs L:
Angewandte Statistik.
Springer, Berlin Heidelberg New York, S. 84 - 85 (2002)

Sandritter W:
The Maude Abbott lecture. Quantitative pathology in theory and practice.
Pathol Res Pract 171: 2 - 21 (1981)

Schäfer BW, Wicki R, Engelkamp D, Mattei MG, Heizmann CW:
Isolation of a YAC clone covering a cluster of nine S100 genes on human chromosome 1q21: rationale for a new nomenclature of the S100 calcium - binding protein family.
Genomics 25: 638 - 643 (1995)

Schiepers C, Haustermans K, Penninckx F, Geboes K, Nuyts J, Filez L, Mortelmans L, Bormans G, van der Schueren E, De Roo M:
Glucose utilization with FDG - PET and in vivo cell kinetic measurements in primary rectal cancer.
Eur J Nucl Med 22: 827 (1995)

Schirrmeister H, Kotzerke J, Rentschler M, Trager H, Fenchel S, Nussle K, Diederichs CG, Reske SN:
Positron emission tomography of the skeletal system using 18FNa: the incidence, pattern of the findings and distribution of benign changes.
Rofo 169: 310 - 314 (1998)

Schirrmeister H, Rentschler M, Kotzerke J, Diederichs CG, Reske SN:
Imaging of the normal skeletal system with 18F - Na - PET compared with conventional skeletal scintigraphy using Tc99m - MDP.
Rofo 168: 451 - 456 (1998)

Schirrmeister H, Guhlmann A, Elsner K, Kotzerke J, Glatting G, Rentschler M, Neumaier B, Trager H, Nussle K, Reske SN:
Sensitivity in detecting osseous lesions depends on anatomic localization: planar bone scintigraphy versus 18F - PET.
J Nucl Med 40: 1623 -1629 (1999)

Schirrmeister H, Guhlmann CA, Elsner K, Nussle K, Trager H, Kotzerke J, Reske SN:
Positron emission tomography of the skeletal system using 18FNa: frequency, distribution and appearance of skeletal metastases.
Röntgenpraxis 52: 19 - 25 (1999)

Schoder H, Larson SM, Yeung HW:
PET / CT in oncology: integration into clinical management of lymphoma, melanoma, and gastrointestinal malignancies.
J Nucl Med 45: 72S - 81S (2004)

Schober O, Lottes G:
Positron emission tomography and radiation exposure.
Nuklearmedizin 33: 174 - 177 (1994)

Schulte M, Brecht - Krauss D, Heymer B, Guhlmann A, Hartwig E, Sarkar MR, Diederichs CG, Schultheiss M, Kotzerke J, Reske SN:
Fluorodeoxyglucose positron emission tomography of soft tissue tumours: is a non - invasive determination of biological activity possible?
Eur J Nucl Med 26: 599 - 605 (1999)

Schwipper V:
Malignant melanoma in the area of the head and neck.
Mund Kiefer Gesichtschir 1: 177 - 186 (2000)

Senekowitsch R, Pabst HW:
Einsatz der Positronen - Emissions - Tomographie in der Onkologie.
Münch Med Wochenschri 134: 92 - 96 (1992)

Sokoloff L, Reivich M, Kennedy C, Des Rosiers MH, Patlak CS, Pettigrew KD, Sakurada O, Shinohara M:
The [14C] deoxyglucose method for the measurement of local cerebral glucose utilization: theory, procedure, and normal values in the conscious and anesthetized albino rat.
J Neurochem 28: 897 - 916 (1977)

Steinert H, Boni RA, Buck A, Boni R, Berthold T, Marincek B:
Malignant melanoma. Staging with whole body positron emission tomography and 2 - (F18) - fluoro - 2 - deoxy - d - glucose.
Radiology 195: 705 - 709 (1995)

Strauss LG, Conti PS:
The applications of PET in clinical oncology.
J Nucl Med 32: 623 - 648 (1991)

Strauss LG:
Positron Emission Tomography: current Role for Diagnosis and Therapy Monitoring in Oncology.
Oncology 2: 381 - 388 (1997)

Stutte H, Erbe S, Rassner G:
Lymphknotensonographie in der Nachsorge des malignen Melanoms.
Hautarzt 40: 344 - 349 (1989)

Takahashi K, Isobe T, Ohtsuki Y:
Immunohistochemical localization and distribution of S100 proteins in the human lymphoreticular system.
Am J Pathol 6: 497 - 503 (1984)

Tilgen W, Ugurel S:
Aktueller Stand von Klinik und Forschung. In: Plettenberg A, Meigel WN, Moll I (Hrsg.) Dermatologie an der Schwelle zum neuen Jahrtausend,
Springer, Berlin Heidelberg New - York, S. 520 - 522 (2003)

Tregnaghi A, De Candia A, Calderone M, Cellini L, Rossi CR, Talenti E:
Ultrasonographic evaluation of superficial lymph node metastases in melanoma.
Eur J Radiol 24: 216 - 221 (1997)

Tyler DS, Onaitis M, Kherani A:
Positron emission tomography scanning in malignant melanoma.
Cancer 89: 1019 - 1025 (2000)

Valk PE, Pounds TR, Tesar RD, Hopkins DM, Haseman MK:
Cost - effectiveness of PET imaging in clinical oncology.
Nucl Med Biol 23: 737 - 743 (1996)

Volkenandt M, Schmidt M, Konz B, Glimmer M, Hein R, Plewig G, Hölzel D:
Klinisch - epidemiologische Daten von Patienten mit malignen Melanomen aus dem Bereich des Tumorzentrums München von 1977 bis 1997.
Hautarzt 50: 470 - 478 (1999)

Wagner JD, Schauwecker D, Hutchins G:
Initial assessment of positron emission tomography for detection of nonpalpable regional lymphatic metastases in melanoma.
J Surg Oncol 64: 181 - 189 (1997)

Wagner JD, Davidson D, Coleman JJ:
Lymph node tumor volumes in patients undergoing sentinel lymph node biopsy for cutaneous melanoma.
Ann Surg Oncol 6: 398 - 404 (1999)

Wagner JD, Schauwecker D, Davidson D:
Prospective study of fluorodeoxyglucose - positron emission tomography imaging of lymph node basins in melanoma patients undergoing sentinel node biopsy.
J Clin Oncol 17: 1508 - 1515 (1999)

Wagner JD, Schauwecker DS, Davidson D:
FDG - PET sensitivity for melanoma lymph node metastases is dependent on tumor volume.
J Surg Oncol 77: 237 - 242 (2001)

Wagner AM, Perez A, Zapico E, Ordonez - Llanos J:
Non - HDL cholesterol and apolipoprotein B in the dyslipidemic classification of type 2 diabetic patients.
Diabetes Care 26: 2048 - 2051 (2003)

Wahl RL, Quint LE, Greenough RL, Meyer CR, White RI, Orringer MB:
Staging of mediastinal non - small cell lung cancer with FDG - PET, CT and fusion images: preliminary prospective evaluation.
Radiology 191: 371 - 377 (1994)

Warburg O: The metabolism of tumors.
Smith RR, New York, S. 129 - 169 (1931)

Weber G:
Enzymology of cancer cells (second of two parts).
N Eng J Med 296: 541 - 551 (1977)

Weber WA, Thodtmann R, Ziegler S, Römer W, Hanauske A, Schwaiger:
Reproducibility of FDG - PET in malignant tumors.
Annual Meeting of the Society of Nuclear Medicine.
J Nucl Med 38: 243 (1997)

Weber WA, Ziegler SI, Thodtmann R, Hanauske AR, Schwaiger M:
Reproducibility of metabolic measurements in malignant tumors using FDG PET.
J Nucl Med 40: 1771 - 1777 (1999)

Weiss M, Loprinzi CL, Creagan ET, Dalton RJ, Novotny P, O'Fallon JR:
Utility of follow - up tests for detecting recurrent disease in patients with
malignant melanomas.
J Am Med Assoc 274: 1703 - 1705 (1995)

Westerdahl J, Olsson H, Masbäck A, Ingvar C, Jonsson N:
Risk of malignant melanoma in relation to drug intake, alcohol, smoking
and hormonal factors.
Br J Cancer 73: 1126 - 1131 (1996)

Weston JA:
The migration and differentiation of neural crest cells.
Adv Morphog 8: 41-114 (1970)

Wicki R, Schäfer BW, Erne P, Heizmann CW:
Characterization of the human and mouse cDNAs coding for S100a 13,
a new member of the S100 protein family.
Biochem Biophys Res Commun 227: 594 - 599 (1996)

Wittekind C, Meyer H, Bootz F:
TNM - Klassifikation maligner Tumoren.
Springer, Berlin Heidelberg, S. 22 - 23 (2003)

Yang Q, O'Hanlon D, Heizmann CW, Marks A:
Demonstration of heterodimer formation between S100ß and S100aß
in the yeast two - hybrid system and human melanoma.
Exp Cell Res 246: 501 - 509 (1999)

Ziegler S:
Grundlagen Physik, Qualitätskontrolle. In Wieler HJ (Hrsg.) PET in der klinischen Onkologie,
Steinkopff, Darmstadt, S. 7 - 18 (1999