Universitätsklinikum Ulm
Klinik für Diagnostische und Interventionelle Radiologie

Ärztlicher Direktor:
Prof. Dr. med. Hans-Jürgen Brambs

Einsatz eines Navigator Echo Biofeedbacksystems zur Verbesserung der Navigatoreffektivität bei der Koronarangiographie im Magnetresonanztomographen

Dissertation
zur Erlangung des Doktorgrades der Medizin
der Medizinischen Fakultät
der Universität Ulm

Tom Felix Uckermann
Geburtsort: München

2011

Amtierender Dekan:	Prof. Dr. Thomas Wirth
1. Berichterstatter:	Prof. Dr. Martin Hoffmann
2. Berichterstatter:	PD Dr. Peter Bernhardt
Tag der Promotion:	10. Februar 2012

INHALTSVERZEICHNIS

Abkürzungsverzeichnis V
ABKÜRZUNGSVERZEICHNIS 1
1 EINLEITUNG 1
1.1 STANDARDVERFAHREN IN DER KORONARANGIOGRAPHIE 4
1.2 GRUNDLAGEN DER CARDIO-MRT UND DER MRT-KORONARANGIOGRAPHIE 5
1.2.1 HERZSCHLAG UND BESTIMMUNG DER KORONAREN RUHEPHASEN 6
1.2.2 ATMUNG 8
1.2.3 STEADY STATE FREE PRECESSION (SSFP) 12
1.3 ERWEITERUNG DER CARDIO-MRT DURCH BIOFEEDBACK 12
1.4 ZIELSETZUNG 14
2 MATERIAL UND METHODEN 15
2.1 MRT-ANLAGE 15
2.2 PROBANDENKOLLEKTIV 16
2.3 DURCHFÜHRUNG DES VERSUCHS 16
2.3.1 VERSUCHSAUFBAU 16
2.3.2 ABLAUF DER UNTERSUCHUNG 18
2.4 STATISTISCHE AUSWERTMETHODIK 23
3 ERGEBNISSE 24
3.1 NAVIGATOREFFIZIENZ 24
3.2 BILDQUALITÄT 25
3.3 HERZFREQUENZ 28
4 DISKUSSION 29

4.1 NAVIGATOREFFIZIENZ 29
4.2 BILDQUALITÄT 32
4.3 HERZFREQUENZ 34
4.4 LIMITATION 35
4.5 KONKLUSION 36
5 ZUSAMMENFASSUNG 37
6 LITERATURVERZEICHNIS 39
7 DANKSAGUNGEN 47
8 LEBENSLAUF 48

Abkürzungsverzeichnis

ACD	Arteria coronaria dextra
ACS	Arteria coronaria sinistra
AP	Anterior-Posterior
BPM	Beats per minute
CMRT	Cardio-Magnetresonanztomographie
CT	Computertomographie
EKG	Elektrokardiogramm
FB	Free-breathing
FOV	Field of view
Ima	Image-Akquisition
KHK	Koronare Herzkrankheit
LED	lichtemittierende Diode
m	Meter
min	Minuten
mm	Millimeter
MRCA	Magnetresonanz-Koronarangiographie
MRT	Magnetresonanztomographie
msec	Millisekunden
mT	Millitesla
Nav	Navigator
NEB	Navigator Echo Biofeedback
NEBex	Navigator Echo Biofeedback in Exspiration
NEBin	Navigator Echo Biofeedback in Inspiration
ppm	parts per million
SD	Standartabweichung
SI	Superior-Inferior
SSFP	Steady State Free Precession
TE	Time to Echo
TR	Time to Repeat

1 Einleitung

Erkrankungen des Herzens und speziell der Herzkranzgefäße tragen in den Industrieländern bedeutend zur Morbidität und Mortalität der Bevölkerung bei. Die koronare Herzkrankheit (KHK) umfasst dabei Krankheitszustände, welche mit einer Mangeldurchblutung der Koronargefäße einhergehen. Mit ca. 153.000 von insgesamt ca. 818.000 Verstorbenen war die KHK die häufigste Todesursache in Deutschland im Jahr 2004. Hier kommt dem akuten Myokardinfarkt eine besondere Bedeutung zu, durch den ca. 62.000 Personen verstarben. Dabei waren im Berichtsjahr 6,5% aller Todesfälle bei Frauen und 8,7% aller Todesfälle bei Männern auf den akuten Herzinfarkt zurück zu führen (Schelhase und Rübenach 2006). Da für viele der erste Herzinfarkt „aus heiterem Himmel" kommt, wird klar, dass die Risiken einer KHK wesentlich früher erkannt und behandelt werden müssen - und nicht erst, wenn Symptome und Beschwerden auftreten. In der modernen Medizin hat die kardiale Bildgebung dabei einen bedeutenden Stellenwert. Zahlreiche Verfahren finden hier Anwendung. So auch die Magnetresonanztomographie (MRT), die bereits bei vielen Fragestellungen in der Herzbildgebung eine gute Aussagekraft liefert.

Die Entwicklung der MRT als bildgebendes Verfahren wurde durch wesentliche Beiträge von Paul Lauterbur und Sir Peter Mansfield Anfang der siebziger Jahre entscheidend vorangetrieben, so dass die Kernspintomographie in der Folgezeit Einzug in die Medizin halten konnte. Durch den raschen Fortschritt in der Gerätetechnik hat sie sich in der Medizin immer weiter etabliert und ist heute für Fragestellungen beinahe aller Organsysteme und Fachbereiche aus der Diagnostik nicht mehr wegzudenken. Im Gegensatz zu konkurrierenden Verfahren bedarf die MRT bei der Bilderstellung keiner Röntgenstrahlung und verzichtet auf den Einsatz von Kathetern. Bereits seit langer Zeit werden Studien mit Hilfe der Herz-MRT durchgeführt. Erste Studien zur kardialen MRT wurden schon vor 20 Jahren präsentiert, wobei die Ventrikelmaße sowie das Herzgewicht mit hoher Genauigkeit und Reproduzierbarkeit bestimmt wurden (Mackey et al. 1990; Semelka et al. 1990; Lund et al. 1989).

Eine allumfassende kardiale Diagnostik beinhaltet folgende Modalitäten:

- Herzmorphologie
- Kardiale Funktion
- Perfusionsdiagnostik
- Vitalitätsdiagnostik
- Koronararterienmorphologie

Die Zielsetzung der Forschung war daher, alle Modalitäten mit der Kardio-Magnetresonanztomographie (CMRT) in nur einem Untersuchungsgang durchführen zu können, was in einigen Arbeiten als „one-stop-shop“ bezeichnet wird (Boxerman et al. 1998; Poon et al. 2002). Zum heutigen Zeitpunkt lassen sich jedoch mit Hilfe der Herz-MRT nur die ersten vier dieser fünf Modalitäten gut untersuchen.

Die Herzmorphologie sowie die Morphologie der großen intrathorakalen Gefäße ist mit der MRT gut darstellbar. CINE-Sequenzen ermöglichen die Beurteilung der kardialen Funktion qualitativ sowie quantitativ. Dabei lassen sich sowohl Wandbewegungsstörungen als auch Herzklappenpathologien detektieren (Hombach et al. 2010). Noch präzisere Aussagen zur kardialen Funktion bietet die Tagging-MRT: Mit Hilfe dieses Verfahrens wird der Kontraktionsablauf des Herzens dreidimensional dargestellt, wobei auch die Rotationskomponente der Herzkontraktion im Herzzyklus dargestellt und gemessen werden kann (Götte et al. 2006; Mahnken et al. 2004). Eine Perfusionsmessung mit pharmakologischer Belastung ist im MRT unter Verwendung von Adenosin möglich. Adenosin führt in normal durchbluteten Herzarealen, in den noch eine Koronarreserve vorhanden ist, zur Gefäßdilatation und entsprechender Perfusionsverbesserung. In schlecht durchbluteten Arealen sind die Koronargefäße bereits maximal dilatiert, so dass sich auch unter Adenosin keine Perfusionsverbesserung zeigt (Schwitter J 2006). Bei der Perfusionsdiagnostik wird, verglichen mit konkurrierenden nuklear-medizinischen Verfahren, eine höhere örtliche Auflösung erreicht (Pignatelli et al. 2003). Die Vitalitätsdiagnostik zur Beurteilung der Zellintegrität im Herzmuskel ist mittels T2-gewichteten Bildern möglich. Diese können einen akuten Myokardinfarkt über die Darstellung eines Ödems detektieren. Auf diesem Weg

kann auch sein ungefähres Ausmaß abgeschätzt werden. Zur genaueren Bestimmung der Infarktgröße werden Spätaufnahmen nach Kontrastmittelgabe durchgeführt (Finn et al. 2006). So verbessert sich unter Verwendung von gadoliniumhaltigem Kontrastmittel die Darstellung und Charakterisierung der myokardialen Perfusion, von Entzündungen des Myokards und Perikards sowie von intracardialen Thromben (Edelman RR 2004). Die MRT kann zudem unabhängig von der Schilddrüsenfunktion durchgeführt werden und belastet den Patienten nicht mit Röntgenstrahlen.

Laut Prasad et al. bestehen die klinische Anwendungen der Kardio-MRT (Prasad et al. 2004) in:

- Bestimmung von Herzvolumen und -funktion bei nicht-konklusiver Echokardiographie
- Herznahe Gefäße: genaue Abmessungen; Diagnostik von Dissektionen, Aneurysmen und Stenosen; Gefäßmalformationen
- Congenitale Herzerkrankung: Diagnostik von Herzfehlbildungen verschiedener Art
- Koronare Herzerkrankung: Detektion von regionalen Wandbewegungsstörungen; Beurteilung der Myokardvitalität und -perfusion
- Kardiomyopathie: Erkennen von hypertropher und dilatativer Kardiomyopathie; Darstellung von Fibrosierung und Narben
- Herzklappenpathologien: Quantifizierung von Regurgitationsvolumina
- Perikard: Dickenbestimmung
- Herzgewicht: Charakterisierung des Gewebes, Bestimmung von Tumorausmaßen

Als nicht-invasives Verfahren bietet die MRT auch im Bereich der Koronarangiographie für die Zukunft großes Potential (Oshinski et al. 2010; van Elderen et al. 2010; Kim et al. 2001; Manning et al. 1993). Etliche Verbesserungen sind jedoch noch erforderlich, bevor die Magnetresonanz-Koronarangiographie (MRCA) eine Alternative zur klassischen Koronarangiographie oder zur CT-

Koronarangiographie darstellt. Erst dann wäre die CMRT eine „one-stop-shop“ Technik.

1.1 Standardverfahren in der Koronarangiographie

Im Bereich der Herzbildgebung spielt die Computertomographie (CT) zur Darstellung des Herzens und der Koronargefäße zum jetzigen Zeitpunkt eine zunehmende Rolle. Sie ist ebenfalls eine nicht-invasive Alternative zur diagnostischen konventionellen Koronarangiographie, mit der sich signifikante Stenosen sowie Verkalkungen im koronaren Gefäßsystem darstellen lassen. Die Untersuchung bietet dabei gut reproduzierbare Messungen (Knez et al. 2000; Nieman et al. 2001). Die moderne Multidetektor-CT-Koronarangiographie ist im Vergleich zur konventionellen Koronarangiographie bei bestimmten apparativen Vorraussetzungen ein vermutlich gleichwertiges Verfahren zur Detektion einer KHK. Dies gilt jedoch nur für Patienten mit einer niedrigen bis mittleren Vortestwahrscheinlichkeit für eine KHK (Hoffmann et al. 2005; Leschka et al. 2006; Klass et al. 2009).

Für Patienten mit einer hohen Vortestwahrscheilichkeit für eine KHK ist der Goldstandard zur Darstellung der Herzkranzgefäße nach wie vor die Katheter-Koronarangiographie. Ein großer Vorteil dieser invasiven Methode ist die Möglichkeit der gleichzeitigen Intervention. Mit dem Ziel, die Durchblutung wieder zu verbessern, können mit Hilfe von Ballonkathetern Gefäßstenosen aufgedehnt werden und bei Bedarf auch Gefäßstützen, also Stents, eingebracht werden, z.B. beim akuten Koronarsyndrom.

Aktuell erfolgt nur etwa bei jedem zweiten durchgeführten Herzkatheter eine Intervention. Fraglich ist daher, ob die Risiken dieses invasiven Verfahrens bei ausschließlich diagnostischen Eingriffen, immer gerechtfertigt sind, auch im Hinblick auf die Kosten (Die Inzidenz relevanter Komplikationen liegt etwa bei 1,7%). Zur weiteren Verdeutlichung: in den USA wird jährlich bei ca. einer Million Patienten eine Herzkatheteruntersuchung durchgeführt. Dabei wird trotz Durchführung zahlreicher nicht-invasiver Voruntersuchungen in 40% der Fälle

keine signifikante Koronarstenose festgestellt (Botnar et al. 2005). Der Vorteil, durch die konventionellen Katheter-Koronarangiographie eine KHK auszuschließen, muss dementsprechend gegen die Risiken und Nebenwirkungen dieses invasiven Verfahrens abgewogen werden. Dies gilt vor allem bei Patienten mit einer niedrigen Vortest-Wahrscheinlichkeit hinsichtlich einer KHK.

Ein weiteres Problem ist, dass sich zwar Stenosen im koronaren Gefäßsystem darstellen lassen, jedoch können daraus keine direkten Rückschlüsse auf die hämodynamische Relevanz derselben gezogen werden. Zur Prüfung der tatsächlichen Blutversorgung des Myokards bei fraglicher Interventionsindikation einer Stenose müssen andere Verfahren herangezogen werden. Die Myokardszintigraphie (SPECT) findet hier Verwendung, verfügt jedoch nur über eine schlechte räumliche Auflösung (Ficaro und Corbett 2004). Wie bereits oben erwähnt, ist die MRT bei der Darstellung der myokardialen Perfusion das überlegene Verfahren (Pignatelli et al. 2003).

1.2 Grundlagen der Cardio-MRT und der MRT-Koronarangiographie

Im Folgenden werden die physiologisch bedingten Herausforderungen an die MRT-Bildgebung am Herzen aufgezeigt und die Techniken beschrieben, mit deren Hilfe eine Darstellung des Herzens ermöglicht wird. Bei der Darstellung des Herzens gibt es zwei vorrangige Probleme, die die Bildgebung deutlich schwieriger machen, als dies bei anderen Organsystemen der Fall ist. Zum einen ist dies die Eigenbewegung des Herzens durch den Herzschlag, zum anderen die überlagerte, durch die Atmung bedingte Bewegung des Herzens im Thorax. Beide Bewegungsartefakte führen zu Unschärfe in der Abbildung mittels MRT (Johnson et al. 2004).

1.2.1 Herzschlag und Bestimmung der koronaren Ruhephasen

Bewegungsartefakte durch die Kontraktion des Herzens stellen somit ein Problem für die Herzbildgebung mit der MRT dar. Um die Datenakquisition der MRT zeitlich an die Herzaktion zu koppeln, wird während der Untersuchung ein Dreikanal-EKG abgeleitet und die R-Zacke als Referenzpunkt der Herzaktion verwendet. Es gibt zwei Möglichkeiten die Datenaufnahme an die Herzaktion zu koppeln: Das prospektive Triggern und das retrospektive Gating.

Beim prospektiven Triggern beginnt jeweils nach einer vorher bestimmten Zeitdauer nach der R-Zacke, dem Trigger-delay, die Datenakquisition. Auf diese Weise kann gewährleistet werden, dass die Datenakquisition in einem Zeitraum stattfindet, in dem sich das Herz in der diastolischen Ruhephase befindet.

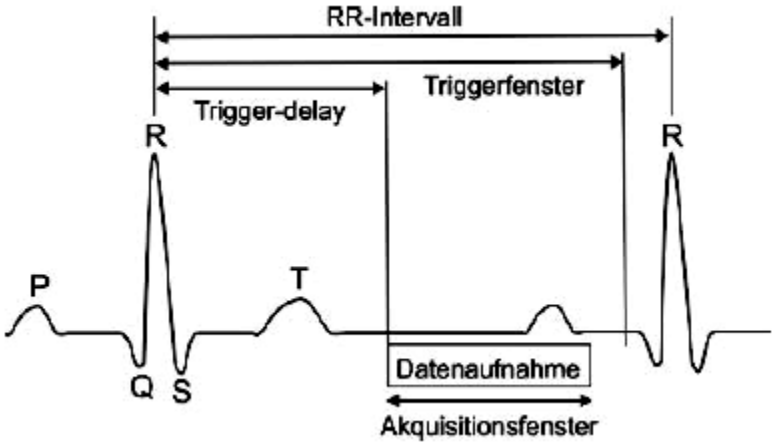

Abbildung 1: Elektrokardiogramm-Ableitung zur Darstellung eines R-R-Intervalls mit dem Trigger-delay, dem Triggerfenster und dem Akquisitionsfenster. Die Datenaufnahme beginnt nach dem voreingestellten Trigger-delay und endet vor der nächsten R-Zacke (Jung B 2005, S.45)

Das retrospektive Gating findet bei Aufnahmen im Cine-Modus Anwendung. Hier erfolgt die Datenaufnahme über den gesamten Herzzyklus hinweg, und die Trigger-Signale werden dazu verwendet, bei der Bildberechnung - im Anschluss an die Messung - die im Verlauf der Messung akquirierten Daten zeitlich den einzelnen Abschnitten des Herzzyklus zuzuordnen. Mit diesem Verfahren lässt

sich der gesamte Herzzyklus bildgebend darstellen (Feinstein et al. 1997). Nach der Messung werden die gesammelten Daten (k-Raum-Zeilen) zeitlich sortiert und bildlich zu entsprechenden Phasen des Herzzyklus zusammengefasst. So wird jedes Bild aus zahlreichen k-Raum-Zeilen, die im Verlauf der Messung in einer bestimmten Phase des Herzzyklus aufgenommen werden, zusammengesetzt (Hombach V 2006). Dieser Vorgang wird als k-Raum segmentierte Datenaufnahme bezeichnet (siehe folgende Abbildung).

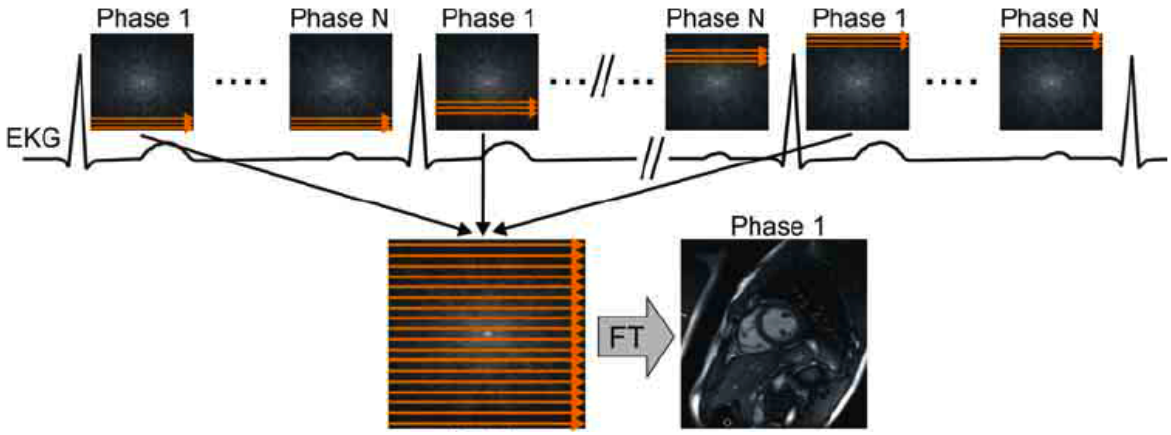

Abbildung 2: Schematische Darstellung der k-Raum-segmentierten Datenaufnahme. Das erzeugte Bild entsteht über mehrere Herzzyklen hinweg. Von den zeitlich aufeinanderfolgenden Phasen 1 bis n (in unserem Versuch n=25) sind hier zwei Phasen abgebildet. Dabei werden so lange k-Raum-Daten gesammelt, bis die gesamte Rohdatenmatrix gefüllt ist. Hier werden beispielhaft 3 k-Raum-Zeilen pro Herzzyklus aufgenommen. Mit Hilfe der Fourier-Transformation (FT) werden, sobald die Rohdatenmatrix gefüllt ist, die Schnittbilder der einzelnen Phasen errechnet (Jung B 2005, S.50).

Die CINE-Technik bietet so die Möglichkeit, das schlagende Herz in einer Endlosschleife beobachten zu können. Diese Technik nutzt man bei der MRCA, um vor Beginn der eigentlichen Datenakquisition die individuellen Ruhephasen der beiden Koronargefäße bestimmen zu können. Für eine möglichst artefaktfreie Bildgebung ist es von großer Bedeutung, dass die Datenakquisition in einem vorher bestimmten, bewegungsfreien Intervall erfolgt. Bei Untersuchungen der diastolischen Ruhephasen der Koronargefäße zahlreicher Probanden von Wang et al. zeigte sich, dass die Ruhephasen der beiden Koronarien unter den

Probanden deutlich variierten (Arteria coronaria dextra (ACD): 66 - 200 msec; Arteria coronaria sinister (ACS): 66 - 333 msec). Bedeutend ist außerdem, dass bei zunehmender Herzfrequenz die Dauer der Diastole entsprechend abnimmt (Wang et al. 1999). Auch Al-Kwifi et al. kamen zu dem Ergebnis, dass es zur Optimierung der Ortsauflösung nötig ist, die Ruhephasen der Koronargefäße individuell vor der eigentlichen Untersuchung zu bestimmen (Al-Kwifi et al. 2006).

1.2.2 Atmung

Bei der Atmung bewegt sich das Herz in allen drei Raumrichtungen, wobei die Bewegung in superior-inferiorer (SI) -Richtung überwiegt (Wang et al. 1995). Die Herzspitze, die direkt dem Diaphragma aufliegt, bewegt sich während eines Atemzuges um etwa 2 cm in SI-Richtung und 0,6 cm in anterior-posteriorer (AP) -Richtung. Findet die Bilddatenakquisition während der Atembewegung statt, kommt es zu Bewegungsartefakten. Um dem entgegenzuwirken, gibt es verschiedene Strategien.

1.2.2.1 Atemanhalte-Technik

Die einfachste Art, die Atembewegung zu unterdrücken, ist die Atemanhalte-Technik (breath-hold), bei der der Patient während der Datenakquisition in einer definierten Atemlage, vornehmlich in In- oder Exspiration, die Luft anhält (Edelman et al. 1991). Je nach Gesundheitszustand und Fitness des Patienten ist die Atemanhalte-Dauer sehr unterschiedlich. Dieser Zeitraum limitiert jedoch die räumliche und zeitliche Auflösung der Bilder und ist daher von großer Bedeutung. Ein zusätzliches Problem beim Anfertigen von Bildern mit der breath-hold-Technik ist, dass es während der Messung im Zustand des Luftanhaltens häufiger zu einem unwillkürlichen Verschieben oder „Wandern“ des Diaphragmas kommt (Holland et al. 1998). Außerdem ist bei Messungen, die mehr als einmaliges Luftanhalten fordern, problematisch, dass eine exakte Reproduzierbarkeit der Atemlage bei den meisten Patienten nicht ausreichend gut gewährleistet ist (Kuhns et al. 1979; Liu et al. 1993). Wenn also die Datenakquisition mehrere

Atemzüge benötigt, kann dies zur Folge haben, dass bei aufeinanderfolgenden Messungen von benachbarten Schichten eine Verschiebung zwischen diesen Schichten auftritt. Obgleich die Datenakquisition in zahlreichen Atemanhaltepositionen möglich ist, sind einige Autoren der Ansicht, die endexspiratorische Atemlage sei die stabilste und für den Probanden die reproduzierbarste Atemlage (Holland et al. 1998; Taylor et al. 1997). Aber auch die inspiratorische Atemanhalteposition findet in Studien Verwendung (McCarthy et al. 2003).

1.2.2.2 Navigator-Verfahren

Des Weiteren finden Navigator-Verfahren bei Untersuchungen mit höheren Anforderungen an die räumliche Auflösung Anwendung, z.B. bei der Darstellung der Koronararterien. Mit deren Einführung (Ehmann und Felmlee. 1989) ist es möglich geworden, MRCA-Untersuchungen während der freien Atmung (free-breathing (FB)) und ohne die zeitlichen Limitationen des Atemanhaltens durchführen zu können. Der Untersuchte atmet bei der FB-Technik während der Untersuchung normal ein und aus (Li et al. 1996). Dabei wird die Zwerchfellposition kontinuierlich über ein Navigatorecho an der Kupplelspitze des rechten Diaphragmas gemessen (siehe Abbildung 3). Da der Signalintensitätsunterschied an dieser Stelle, nämlich zwischen Lunge und Leber, besonders deutlich ist, eignet sich diese Lokalisation gut für die kontinuierliche Messung des Zwerchfellstands und somit der Einatemtiefe.

Bei Durchführung einer Untersuchung mit Navigatortechnik wird vor der eigentlichen Untersuchung in einer Vormessung zeitaufgelöst die Atemexkursion verfolgt. Diese Vormessung kann auch verwandt werden, um die exspiratorische bzw. inspiratorische Zielatemlage zu bestimmen, die für die eigentliche Messung später als Referenz dient. Die Messdaten werden bei der FB-Technik normalerweise in der während der Atmung wahrscheinlichsten Zwerchfellposition, nämlich der exspiratorischen Endatemlage, gesammelt. Im Bereich der Zielatemlage wird ein Toleranzfenster (Gating-Fenster) bestimmt, welches üblicherweise auf 3-5 mm festgelegt wird (siehe Abbildungen 3 und 4). Im Verlauf der Untersuchung wird bei jeder Herzaktion unmittelbar vor der Bilddaten-

akquisition eine Navigatormessung durchgeführt, welche mit den Referenzdaten verglichen wird. Auf diesem Weg wird die Abweichung von der Referenzposition errechnet. Befindet sich die Abweichung im Gating-Fenster, werden die Messdaten akzeptiert; andernfalls werden die Messdaten verworfen, und beim nächsten Herzschlag werden neue Messdaten akquiriert (Wang et al. 1996; Firmin und Keegan 2001).

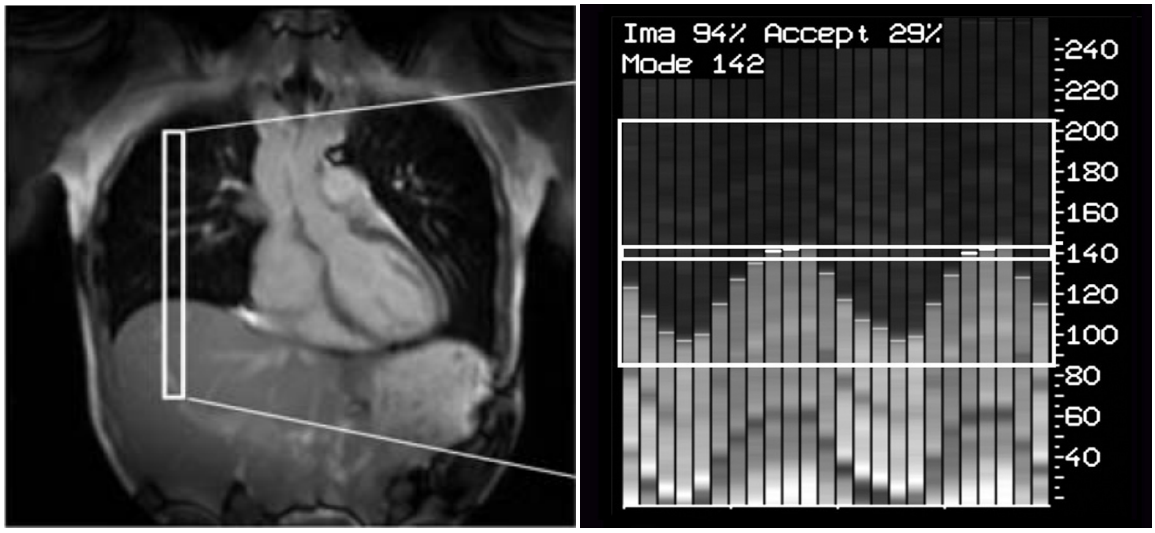

a) b)

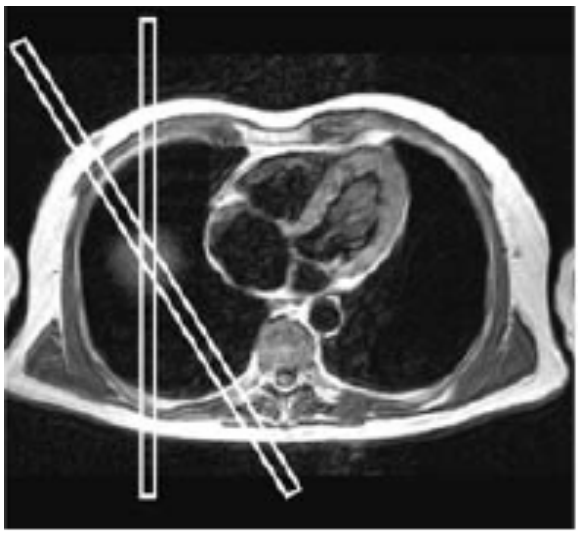

c)

Abbildung 3: Position des Navigators auf der rechten Zwerchfellkuppel. a) zeigt die Lokalisation des Navigators in der koronaren Schnittebene. b) zeigt das zeitaufgelöste Navigatorprofil, welches die Atemexkursionen des Diaphragmas wiedergibt, wobei der schmale Bereich zwischen den zwei weißen Linien das Toleranzfenster (Gating-Fenster)

darstellt. Auf der x-Achse repräsentiert jede schwarz-weiße Säule eine Navigatormessung an der Kuppelspitze des rechten Zwerchfells. Pro Herzschlag wird eine solche Messung durchgeführt. Entsprechend zeitaufgelöst sind diese auf der x-Achse aufgetragen. Die Skala der y-Achse gibt Aufschluss über die Atemexkursion in Millimeter. Der Fortschritt der Datenakquisition (Image-Akquistion (Ima)) ist in % angegeben. Der Anteil der akzeptierten Daten (Accept) ist ebenfalls in % angegeben. c) zeigt die Planung des Navigators im axialen Schnittbild.

Auf Grund der Tatsache, dass immer eine nicht unwesentliche Menge an Daten verworfen werden muss, verlängert sich die Messzeit entsprechend. Der Anteil der akzeptierten Daten bestimmt dabei die Dauer der Untersuchung und liegt üblicherweise bei ca. 40 % (Firmin und Keegan 2001). Vergrößert man das Toleranzfenster, erhöht man zwar die Effektivität des Navigators und verkürzt dadurch die Messung, muss allerdings vermehrt Bildartefakte in Kauf nehmen.

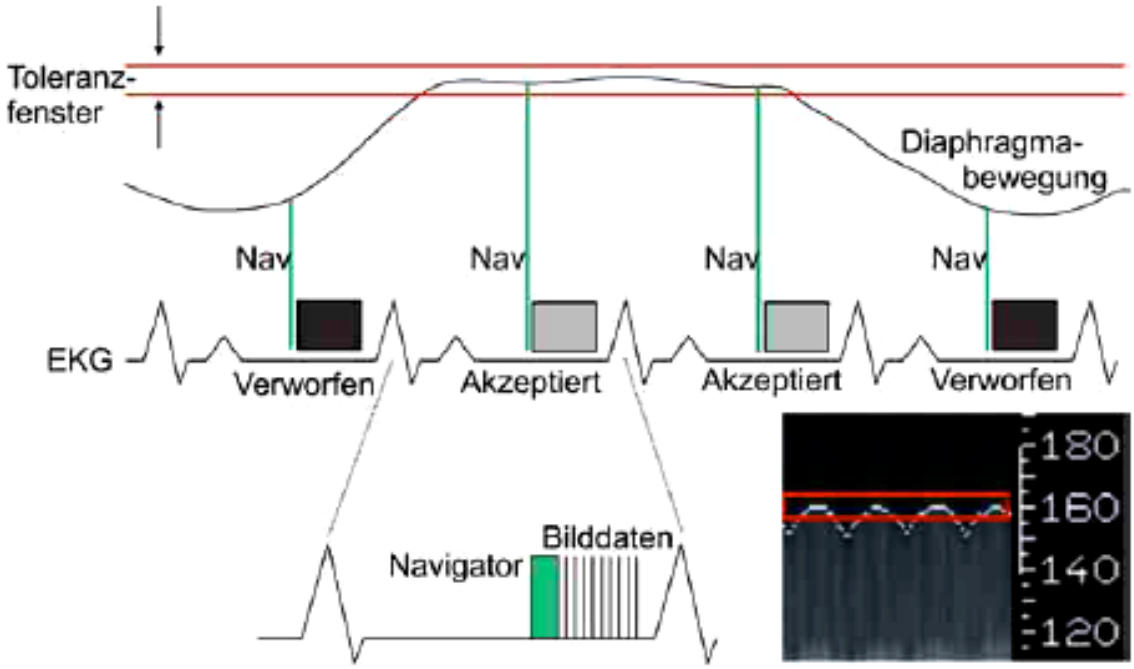

Abbildung 4: Schematische Darstellung des Navigatorverfahrens. Vor der eigentlichen Messung wird über den Navigator (Nav) die aktuelle Atemposition bestimmt. Liegt diese innerhalb des Toleranzfensters (Gating-Fenster), werden die Daten verwendet, andernfalls verworfen und erneut akquiriert (Jung B 2005, S.49).

1.2.3 Steady State Free Precession (SSFP)

Bei Herzbildgebung finden schnelle Sequenzen Anwendung. Beim Fast Imaging (engl.: schnelle Bildgebung) mit SSFP-Sequenzen kann auch ohne die Gabe von Kontrastmittel eine hohe Signalintensität der Gefäße erreicht werden. Diese hängt hauptsächlich von dem Verhältnis der gewebespezifischen Relaxationszeiten T2 und T1 ab. Ein hohes T2-zu-T1 Verhältnis resultiert in einer vergleichsweise hohen Signalstärke von Flüssigkeiten, wie Blut, zum umliegenden Gewebe (Thiele et al. 2001). Für die Herzkranzgefäßdarstellung ist diese Technik sehr attraktiv, da sie relativ unempfindlich gegenüber flussbedingten Artefakten ist. Die Bezeichnung für diese Meßsequenzen ist bei den verschiedenen Geräteherstellern unterschiedlich, z.B. True fast imaging with stedy state precession (True FISP) bei der Firma Siemens.

Da bei SSFP-Sequenzen sehr kurze Repetitionszeiten erreicht werden, kann bei einem gleichbleibenden Datenerfassungsfenster im Vergleich zu anderen Gradient-Echo-Sequenzen die Untersuchungszeit verkürzt werden, oder es können in der gleichen Zeit entsprechend mehr Schichten akquiriert werden (Barkhausen et al. 2002). Die SSFP-Aufnahmetechnik bietet bei der „whole-heart“ (engl.; ganzes Herz) MRCA Vorteile bezüglich der sichtbaren Gefäßlänge und vereinfacht zudem die Darstellbarkeit des kompletten Koronararterienbaumes in nur einer Messung (Weber et al. 2003).

1.3 Erweiterung der Cardio-MRT durch Biofeedback

Der Begriff Biofeedback leitet sich vom altgriechischen Wort Bios (= Leben) und dem englischen Wort Feedback (= Rückmeldung) ab. Mit dem Begriff wird eine Methode bezeichnet, bei der Veränderungen von Zustandsgrößen biologischer Vorgänge, die der unmittelbaren Sinneswahrnehmung nicht zugänglich sind, mit technischen Hilfsmitteln beobachtbar, also dem eigenen Bewusstsein zugänglich gemacht werden. In dem vorliegenden Versuch wurde den Probanden ihre eigene Einatemtiefe über die Darstellung des Navigatorprofils zur Eigenkontrolle angezeigt.

Der in diesem Versuch aufgegriffene Ansatz, über ein Biofeedback-System die Reproduzierbarkeit der Zwerchfellposition zu verbessern, wurde als erstes von Liu et al. beschrieben (Liu et al. 1993), später von Wang et al. weiterführend auch auf die MRCA angewendet (Wang et al. 1996). Bei den Versuchen wurde den Probanden mit einem ampelartigen Lichtsignalsystem aus lichtemittierenden Dioden (LED) geholfen, selbstständig den Atemzielbereich zu erreichen und diesen für die Messung zu halten (siehe folgende Abbildung). Zu jenem Zeitpunkt ergab sich durch das neue Verfahren in Bezug auf die Akquisitionszeit und die Bildqualität aber kein Vorteil gegenüber den konventionellen Gating-Verfahren.

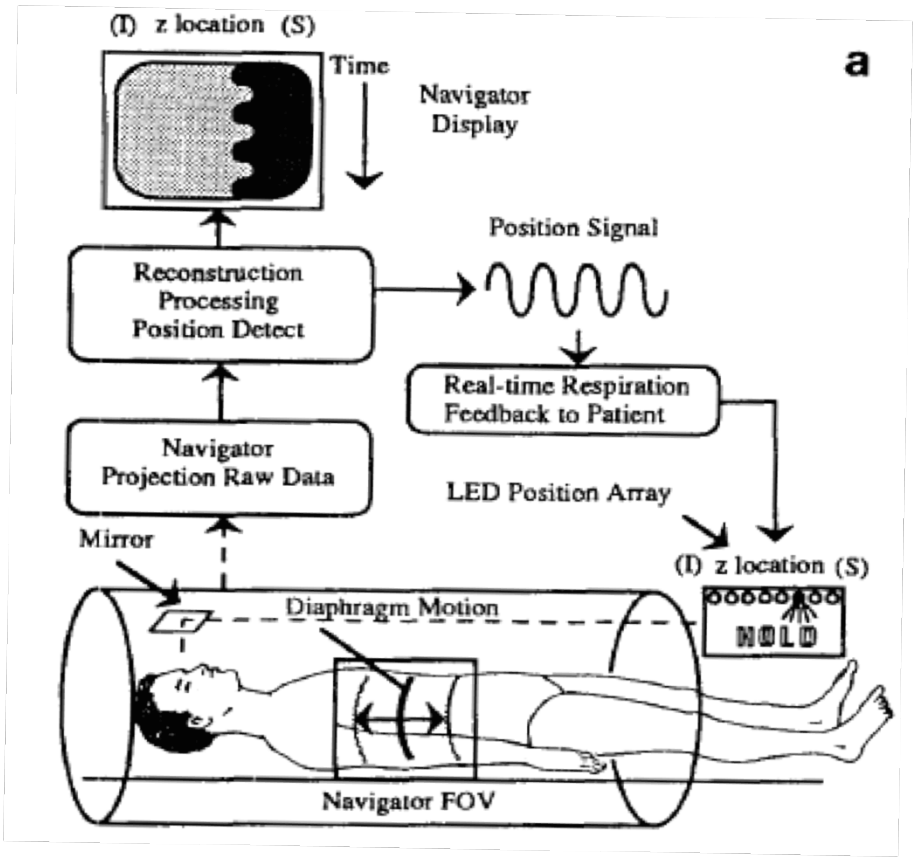

Abbildung 5: Versuchsaufbau der ersten Biofeedback-Studie (Liu et al. 1993, S. 508). Die Navigatormessung mit vorher eingestelltem Sichtfeld (engl.: field of view (FOV)) wird über mehrere Schritte weiterverarbeitet und dem Probanden über ein Lichtsignalsystem aus lichtemittierenden Dioden (LED) angezeigt. Bei erreichter Zielatemlage leuchtet HOLD (halten) im Display auf.

Ein weiterer, diesem Versuch zugrunde liegender Aspekt liegt in der Verlängerung der Atemanhaltezeit. Sobald der Patient es schafft, seine Einatemposition ausreichend gut zu reproduzieren, ist entscheidend, dass diese Atemlage möglichst lange gehalten wird. Es hat sich gezeigt, dass eine zusätzliche nasale Sauerstoffgabe während der Aufnahmen die maximale Atemanhaltezeit bei gesunden Probanden deutlich verlängert. So ließ sich über diesen Akquisitionszeitzugewinn die Ortsauflösung von MRT-Bildern deutlich verbessern (McCarthy et al. 2003).

1.4 Zielsetzung

Ziel dieser Arbeit ist es, an einem Kollektiv von 18 freiwilligen, gesunden Probanden zu prüfen, ob ein modernes, respiratorisches Navigator-Biofeedback-Verfahren, bei in- und exspiratorischer Atemlage angewendet, die Navigatoreffizienz bei der MRCA signifikant verbessern kann. Zudem gilt es zu prüfen, inwieweit die Bildqualität bei der Darstellung der Koronargefäße dabei beeinträchtigt wird. Während der Versuche ist bei den Probanden durch das Atemanhalten mit einer Erhöhung der Herzfrequenz zu rechnen. Da dies indirekt zur Verschlechterung der Bildqualität führt, wird die Herzfrequenz im Verlauf der Untersuchung festgehalten.

2 Material und Methoden

2.1 MRT-Anlage

In der vorliegenden Studie wurde ein Magnetresonanztomograph mit einer magnetischen Feldstärke von 1,5 Tesla verwendet (Magnetom Avanto; Siemens Medical Solutions, Erlangen, Deutschland). Ein statisches Magnetfeld dient bei der MRT der Polarisation der Protonen im zu untersuchenden Patienten. Das erzeugte Magnetfeld sollte eine möglichst hohe Homogenität aufweisen, um später ein möglichst artefaktfreies Bild erzeugen zu können. Hierzu werden heutzutage größtenteils supraleitende Magneten verwendet. Ein solcher Magnet findet sich auch in dem hier verwendeten Magnetom Avanto. Er besteht aus einer in einer Kupfermatrix eingebetteten Nb-Ti Spule, die sich in einem heliumgekühlten Kryostaten befindet. Die Temperatur wird stetig bei ca. 4°K (-269°C) gehalten. Zur thermischen Isolation dient dabei ein Vakuumbehälter. Bei einer Temperatur von 4°K verliert das stromführende Material seinen elektrischen Widerstand, wodurch der einmal angelegte Strom ständig fließt und ein höchst homogenes Magnetfeld erzeugt wird (in der Größenordnung von 10-50 ppm (parts per million) über eine Region mit einem Durchmesser von 45 cm).

Eine weitere Komponente des Scanners sind die das Magnetfeld modifizierenden Gradientenspulen. Durch diese werden drei Gradientenfelder in x-, y- und z-Richtung aufgebaut. Auf diese Weise wird es erst möglich, einzelne Signale einem bestimmten Punkt in der jeweiligen Schicht zuordnen zu können. Das Gradientensystem des Siemens Magnetom Avanto erreicht einen Feldstärke-gradienten von 72 mT/ m. Zum Empfang des Signals können sowohl im Gerät integrierte Einheiten als auch Oberflächenspulen, die direkt auf die zu untersuchende Region gelegt werden, verwendet werden. In dem vorliegenden Versuch wurde eine aus sechs Elementen bestehende cardiac-synergy-Spule zum Signalempfang verwendet. Die MRT-Anlage arbeitet vollständig rechnergestützt, wobei die Computeranlage nicht nur der Nachbearbeitung der Magnetresonanz-signale und der Bildrekonstruktion dient, sondern auch alle Anlagenkomponenten steuert und synchronisiert.

2.2 Probandenkollektiv

Insgesamt wurden 18 gesunde Freiwillige im Alter zwischen 24 und 33 Jahren (Durchschnittsalter 28,2 Jahre) ohne bekannte Herz- oder Atemwegserkrankungen untersucht. Bei keinem der Probanden lagen Hinweise auf das Bestehen einer koronaren Herzerkrankung vor. Von den 18 Probanden waren 16 Männer, zwischen 24 und 33 Jahre alt (Durchschnittsalter 27,3 Jahre), und zwei Frauen, 24 und 30 Jahre alt. Der durchschnittliche Body-Mass-Index des Kollektivs betrug 23,5. Die Einzelwerte reichten dabei von 20,2 bis 27,7.

Mit Hilfe eines Fragebogens wurden die Probanden vor den Messungen bezüglich möglicher Kontraindikationen (z.B.: Herzschrittmacher, Gefäßclips aus ferromagnetischen Materialen, spinal implantierte Stimulationselektroden, etc.) für die Untersuchung befragt. Sie erklärten sich schriftlich dazu bereit, an der Studie teilzunehmen.

2.3 Durchführung des Versuchs

2.3.1 Versuchsaufbau

Die Probanden wurden in Rückenlage auf dem Untersuchungstisch des Scanners positioniert. Anschließend wurden EKG-Elektroden auf die Brustwand geklebt, und die aus sechs Elementen bestehende cardiac-synergy-Spule wurde auf dem Brustkorb der Probanden zentriert und befestigt. Während der Untersuchung wurde ihnen über eine Nasensonde Sauerstoff mit einer Flussrate von 4 l/min verabreicht. Wie weiter unten im Detail erläutert, spielt im vorliegenden die Visualisierung des Navigatorprofils während der Navigator-Echo-Biofeedback (NEB) Sequenzen für die Probanden eine wichtige Rolle. Zu diesem Zweck wurde den Probanden im Rahmen Versuchsvorbereitung eine Spiegelbrille aufgesetzt, durch die sie in Liegeposition eine horizontale Blickrichtung hatten und somit die Öffnung des Scanners sehen konnten.

Nachdem der Proband in den Tomographen gefahren wurde, wurde die obere Hälfte der Scanneröffnung mit einer Plexiglasscheibe verdeckt (siehe folgende Abbildung). Diese Plexiglasscheibe diente als Display für das Biofeedback. Über einen Videoprojektor konnte den Probanden während der NEB-Sequenzen so das eigene Navigatorprofil gezeigt werden.



Abbildung 6: Magnetresonanztomograph mit Plexiglasscheibe, die während des Versuchs als Projektionsfläche für das Navigatorprofil dient. Dieses wird mittels Videoprojektor auf die Plexiglasscheibe projiziert.

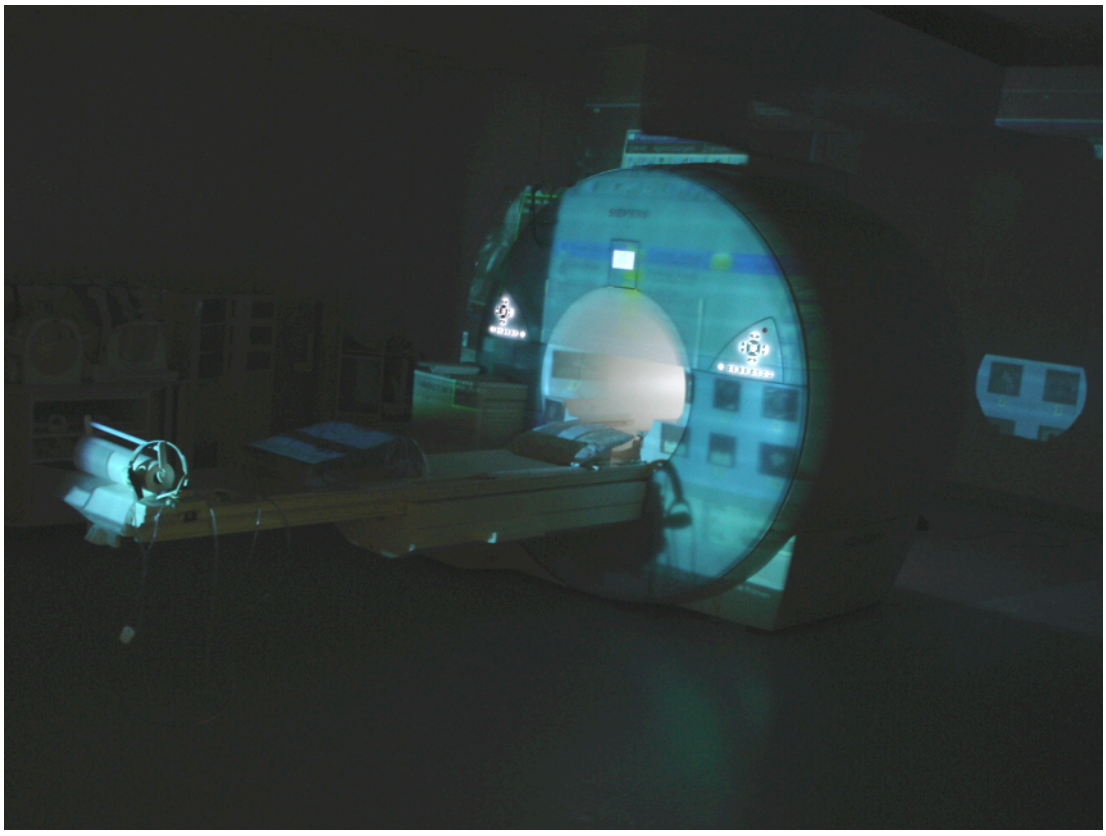

Abbildung 7: Versuchsaufbau bei eingeschaltetem Projektor. Das Navigatorprofil ist hier nicht zu erkennen.

Die Synchronisation des Herzens wurde mit Hilfe eines Dreikanal-EKGs durchgeführt, wobei, wie üblich, die R-Zacke als Trigger für die Bildakquisition verwendet wurde.

2.3.2 Ablauf der Untersuchung

Zunächst mussten die individuellen Ruhephasen bestimmt werden (siehe 1.2.1), wozu eine SSFP-CINE-Sequenz benötigt wurde. Als erster Schritt wurde eine SSFP-Orientierung-Scout-Sequenz zur Bestimmung der Herzlage in den drei Raumrichtungen durchgeführt, wobei folgende Parameter verwendet wurden:

TR (engl.: time to repeat) = 2,6 msec
TE (engl.: time to echo) = 1,1 msec
Flipwinkel = 80°

Daraufhin wurde ein 4-Kammerblick erzeugt, um dann die benötigte CINE-Sequenz (retrospektives Gating, 25 Phasen pro Herzzyklus) mit folgenden Parametern zu erstellen:

TR	= 3,0 msec,
TE	= 1,3 msec
Flipwinkel	= 80°

Aus dieser CINE-Sequenz wurden die Ruhephasen der beiden Koronargefäße (ACD und ACS) im Bezug zum R-R-Intervall bestimmt. Damit ließen sich die Zeitspannen für den Trigger-delay und das Akquisitionsfenster festlegen. Als Nächstes wurden mit Hilfe der SSFP-Navigator-Scout-Sequenz (Zeitliche Auflösung von 100 msec) die Zwerchfellpositionen in Ruhe und bei maximaler Inspiration bestimmt. Die Probanden wurden dann aufgefordert, bereits eine angenehme Atemposition für das Luftanhalten zu finden. Das Gating-Fenster, in dem die akquirierten Daten akzeptiert werden, wurde für alle Sequenzen auf 3 mm eingestellt. Im Anschluss wurden nacheinander die für den Versuch entscheidenden SSFP-Bildsequenzen in transversaler Orientierung durchgeführt. Dabei wurden jeweils folgende Einstellungen verwendet:

TR	= 4,0 msec
TE	= 1,8 msec
Flipwinkel	= 90°
Schichtdicke	= 1,2-2,0 mm
SENSE Faktor	= 2-3
Segmentanzahl	= 15-30
fat suppression	eingeschaltet
T2 preparation pulse	eingeschaltet

Es wurden dabei nur die proximalen Koronargefäßabschnitte abgebildet, um die totale Aufnahmezeit niedrig zu halten. Das Akquisitionsfenster für die Bildgebung wurde abhängig von den Ruhephasen der Koronarien eingestellt, jedoch mit einem vorher festgelegten Maximum von 125 msec. Diese Einstellung wurde für

jeden Probanden neu vorgenommen, dann allerdings während der unterschiedlichen Sequenzen beibehalten, um einen korrekten Vergleich der Bildqualitäten zuzulassen.

Nach der Bestimmung der Ruhephasen wurden die Probanden den eigentlichen Versuchen unterzogen. Als Erstes wurde eine FB-Sequenz durchgeführt. Hierbei wurden die Probanden aufgefordert, normal zu atmen. Die folgende Abbildung zeigt ein dabei entstandenes Navigatorprofil mit 29% akzeptierten Daten.

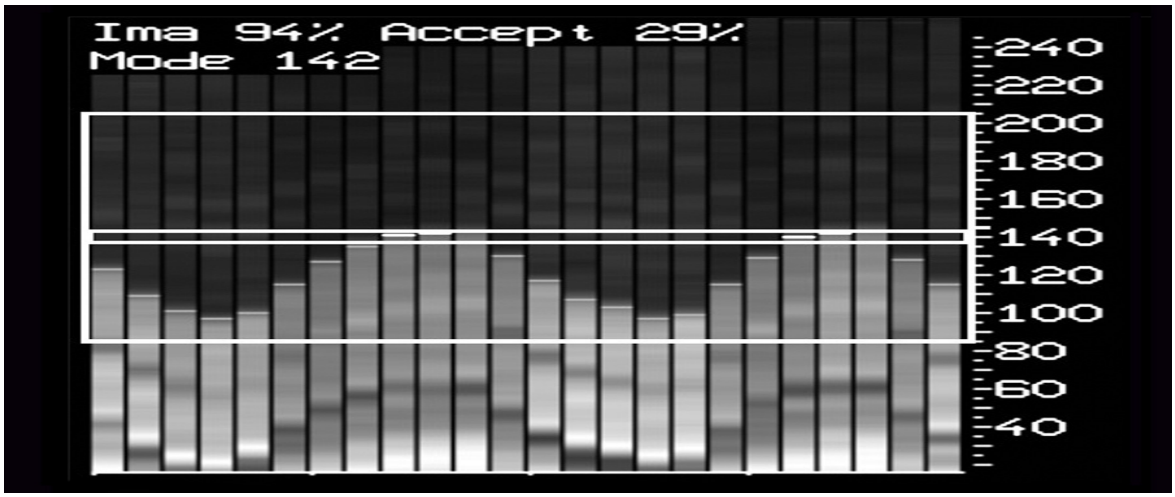

Abbildung 8: Navigatorprofil einer free-breathing-Sequenz (FB). Die Daten werden jeweils nur verwertet, wenn die Navigatormessung im markierten Akzeptanzbereich liegt. Auf der x-Achse repräsentiert jede schwarz-weiße Säule eine Navigatormessung an der Kuppelspitze des rechten Zwerchfells. Pro Herzschlag wird eine solche Messung durchgeführt. Entsprechend zeitaufgelöst sind diese auf der x-Achse aufgetragen. Die Skala der y-Achse gibt Aufschluss über die Atemexkursion in Millimeter. Der Fortschritt der Datenakquisition (Image-Akquistion (Ima)) ist in % angegeben. Der Anteil der akzeptierten Daten (Accept) ist ebenfalls in % angegeben.

Nach der free-breathing Sequenz wurde der Projektor eingeschaltet. Nach kurzer Erläuterung des auf dem Display dargestellten Navigatorprofils wurden die Navigator-Echo-Feedback-Sequenzen zuerst in Exspiration (NEBex) und anschließend in Inspiration (NEBin) durchgeführt.



Abbildung 9: Navigatorprofil einer Navigator-Echo-Biofeedback-Sequenz in Exspiration (NEBex). Die Daten werden jeweils nur verwertet, wenn die Navigatormessung im markierten Akzeptanzbereich liegt. Auf der x-Achse repräsentiert jede schwarz-weiße Säule eine Navigatormessung an der Kuppelspitze des rechten Zwerchfells. Pro Herzschlag wird eine solche Messung durchgeführt. Entsprechend zeitaufgelöst sind diese auf der x-Achse aufgetragen. Die Skala der y-Achse gibt Aufschluss über die Atemexkursion in Millimeter. Der Fortschritt der Datenakquisition (Image-Akquistion (Ima)) ist in % angegeben. Der Anteil der akzeptierten Daten (Accept) ist ebenfalls in % angegeben.



Abbildung 10: Navigatorprofil einer Navigator-Echo-Biofeedback-Sequenz in Inspiration (NEBin). Die Daten werden jeweils nur verwertet, wenn die Navigatormessung im markierten Akzeptanzbereich liegt. Auf der x-Achse repräsentiert jede schwarz-weiße Säule eine Navigatormessung an der Kuppelspitze des rechten Zwerchfells. Pro Herzschlag wird eine solche Messung durchgeführt. Entsprechend zeitaufgelöst sind diese auf der x-Achse aufgetragen. Die Skala der y-Achse gibt Aufschluss über die

Atemexkursion in Millimeter. Der Fortschritt der Datenakquisition (Image-Akquistion (Ima)) ist in % angegeben. Der Anteil der akzeptierten Daten (Accept) ist ebenfalls in % angegeben.

Bei den ersten zehn Probanden wurden nur die FB- und die NEBin-Serquenz akquiriert, während die restlichen acht Probanden alle drei Sequenzen durchliefen. Die Abfolge der Sequenzen war ansonsten jeweils identisch. Bei den NEB-Sequenzen wurden die Probanden instruiert, so zu atmen, dass sich der Zeiger für die Zwerchfellposition möglichst lange im Gating-Fenster befand. Dies jedoch, ohne dass sie Anzeichen von Luftnot oder Überanstrengung verspürten, um eine Stress-bedingte Veränderung der Herzfrequenz zu verhindern, welche durch eine Verschiebung der Ruhephasen die Bildqualität beeinflussen würde. Im Verlauf der Messungen wurde die Herzfrequenz der Probanden alle fünf Sekunden aufgezeichnet. Später wurden daraus jeweils die Mittelwerte und die Standardabweichung errechnet. Abschließend wurden die Bilder von zwei erfahrenen Radiologen (SF und MHKH) in gemeinsamer Betrachtung nach der Qualität der Darstellung der proximalen ACD und ACS bewertet und skaliert. Dabei wurden folgende in der Literatur gängigen Kriterien (Jahnke et al. 2004) verwendet:

Tabelle 1: Bewertungskriterien für die Beurteilung der Bildqualität der proximalen Arteria coronaria dextra und der Arteria coronaria sinistra, vgl. Jahnke et al. (2004)

Bewertung	Bildqualität
1	Schlechte Sichtbarkeit mit sehr unscharfer Begrenzung
2	Sichtbares Gefäß mit mäßig scharfer Begrenzung
3	Gefäß sehr gut zu erkennen bei nur schwach verschwommener Begrenzung
4	Hervorragende Sichtbarkeit bei scharfer Begrenzung

2.4 Statistische Auswertmethodik

Nach Abschluss aller Untersuchungen wurden alle gesammelten Daten von Navigatoreffizienz, Bildqualität und Herzfrequenz tabellarisch in einer Excel-Datei erfasst (Excel; Microsoft, Redmond, Wa). Ihre statistische Signifikanz wurde mit dem Wilcoxon-Vorzeichen-Rang-Test berechnet, wobei eine Irrtumswahrscheinlichkeit $p < 0,05$ als signifikant angesehen wurde.

3 Ergebnisse

3.1 Navigatoreffizienz

Durch den Einsatz des Biofeedback hat sich die Effizienz des verwendeten Navigatorverfahrens deutlich verbessert. Die Navigatoreffizienz erhöhte sich von durchschnittlich 42,2% bei der FB-Gruppe auf 71,1% bei der NEBex-Gruppe und 68,0% bei der NEBin-Gruppe. Der Unterschied ist für beide Ergebnisse statistisch signifikant (p_{NEBin} = 0,007, p_{NEBex} = 0,001). Die Standardabweichung (SD) der FB Gruppe belief sich auf 10,1, die der NEBex-Gruppe auf 7,2 und die der NEBin-Gruppe auf 12,7.

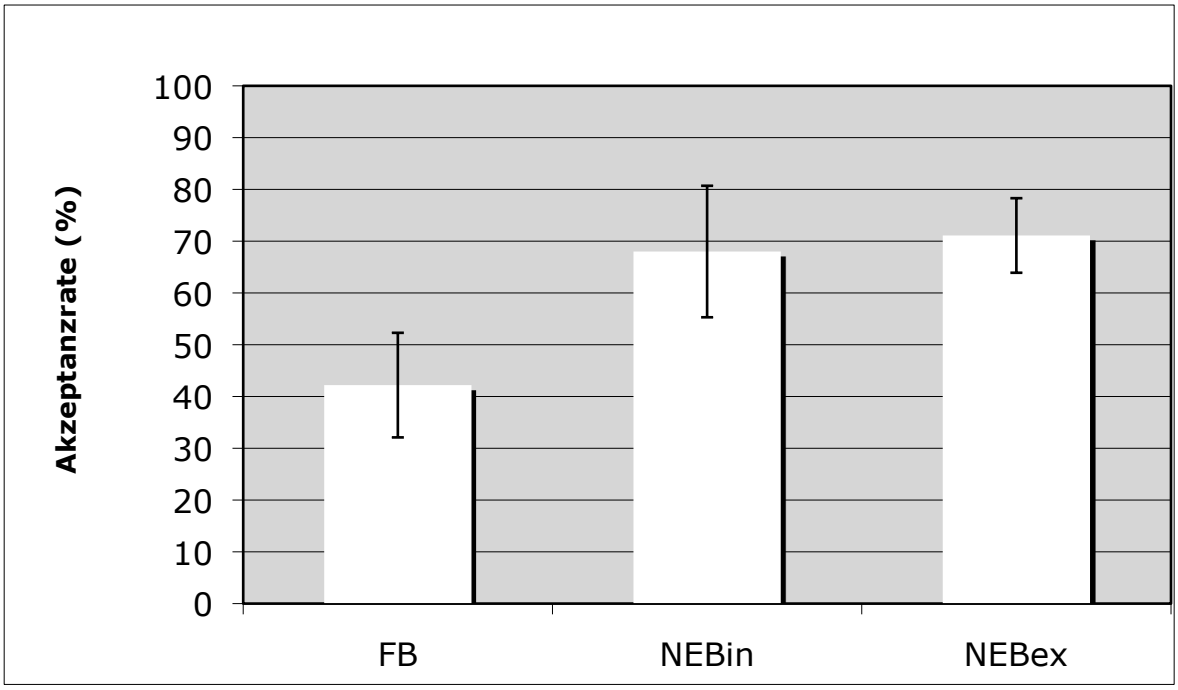

Abbildung 11: Dargestellt ist die Akzeptanzrate des Navigators in % mit entsprechender Standardabweichung in den verschieden Gruppen: FB (Free Breathing), NEBin und NEBex (Navigator Echo Biofeedback inspiratorisch und exspiratorisch)

3.2 Bildqualität

Für die Bildqualität wurde in der FB-Gruppe ein Medianwert von 2,50 erreicht. Dabei wurde die ACS mit einem Medianwert von 2,10 (SD ± 1,00) und die ACD mit einem Medianwert von 2,90 (SD ± 1,10) bewertet. Bei der NEBex-Gruppe konnte mit einem Medianwert von 2,45 eine vergleichbare Bildqualität erreicht werden. Hier wurde die ACS mit einem Medianwert von 2,30 (SD ± 1,00) und die ACD mit einem Medianwert von 2,60 (SD ± 1,50) bewertet. Die qualitative Darstellung beider Koronargefäße in der NEBin-Gruppe war im Vergleich zur FB Gruppe mit einem Medianwert von 1,95 jedoch signifikant schlechter. Dabei beliefen sich die Medianwerte für die ACS auf 1,80 (SD ± 0,60) und für die ACD auf 2,10 (SD ± 0,90).

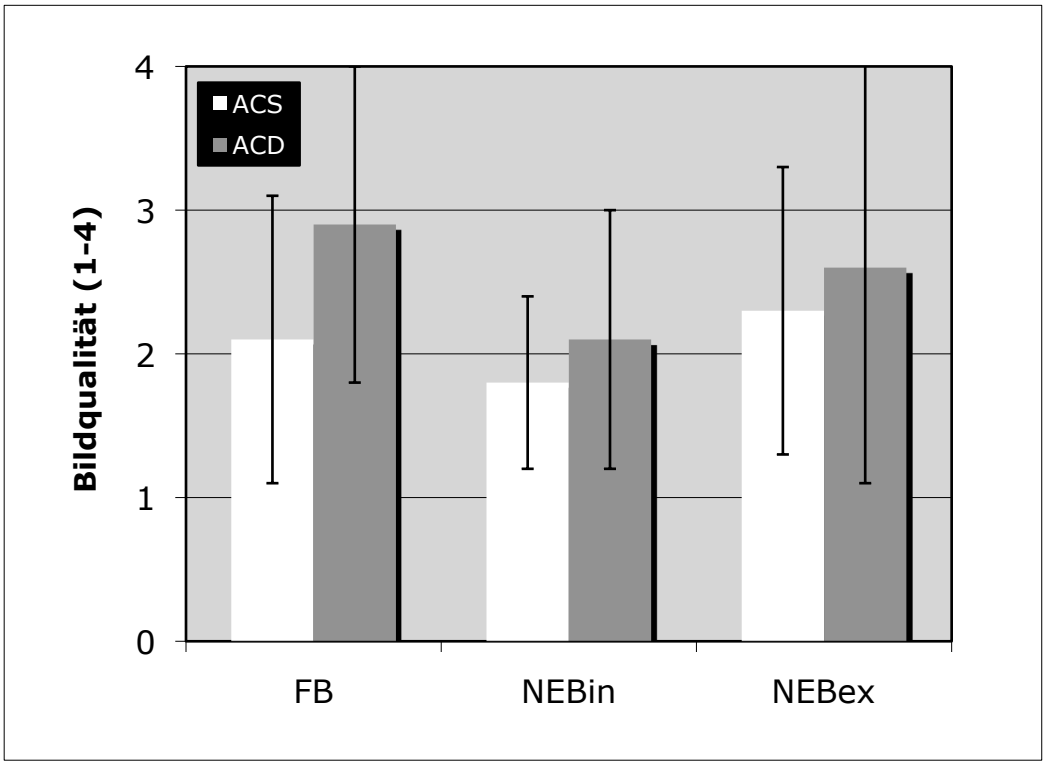

Abbildung 12: Medianwerte der Bewertung der Bildqualität der Gefäßdarstellung von ACS (Arteria coronaria sinistra) und ACD (Arteria coronaria dextra) mit entsprechender Standardabweichung in den verschieden Gruppen: FB (Free Breathing), NEBin und NEBex (Navigator Echo Biofeedback inspiratorisch und exspiratorisch).

Beispielhaft sind im Folgenden Bildaufnahmen zum Vergleich der mit den verschiedenen Versuchsmethoden erreichten Bildqualität angeführt.

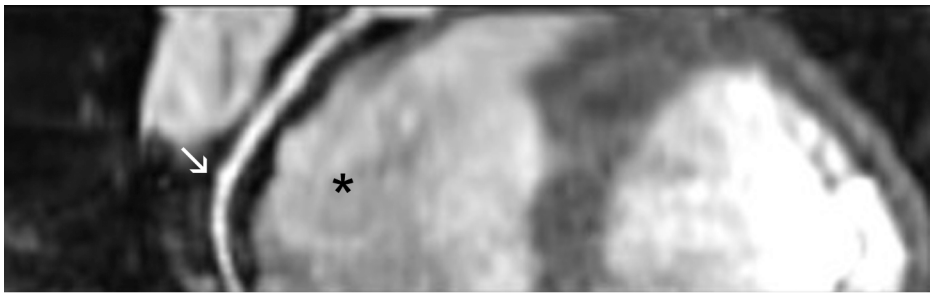

a)

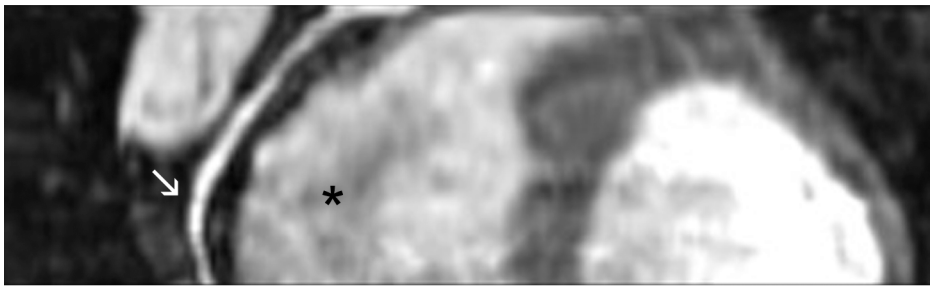

b)

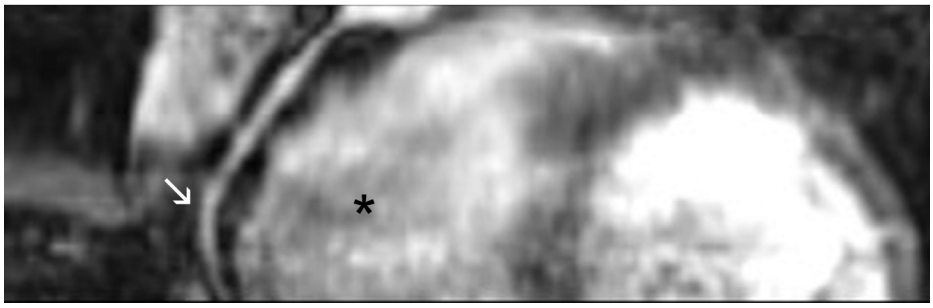

c)

Abbildung 13: Multiplanare Rekonstruktion (Kurzachse) einer Steady State Free Precession Sequenz des gesamten Herzen: Abgebildet ist der proximale Abschnitt der Arteria coronaria dextra (weißer Pfeil) eines 25-jährigen gesunden Probanden. Der rechte Ventrikel ist mit einem Stern markiert. Die Bilddatenakquisition wurde durchgeführt mit einem konventionellen Navigator und free-breathing-Technik (a), mit Biofeedback-Navigator in Exspiration (b) und mit Biofeedback-Navigator in Inspiration (c). Deutlich zu erkennen ist die Unschärfe des in Inspiration durchgeführten Bildes (c), während (a) und (b) vergleichbare Bildqualitäten aufweisen.

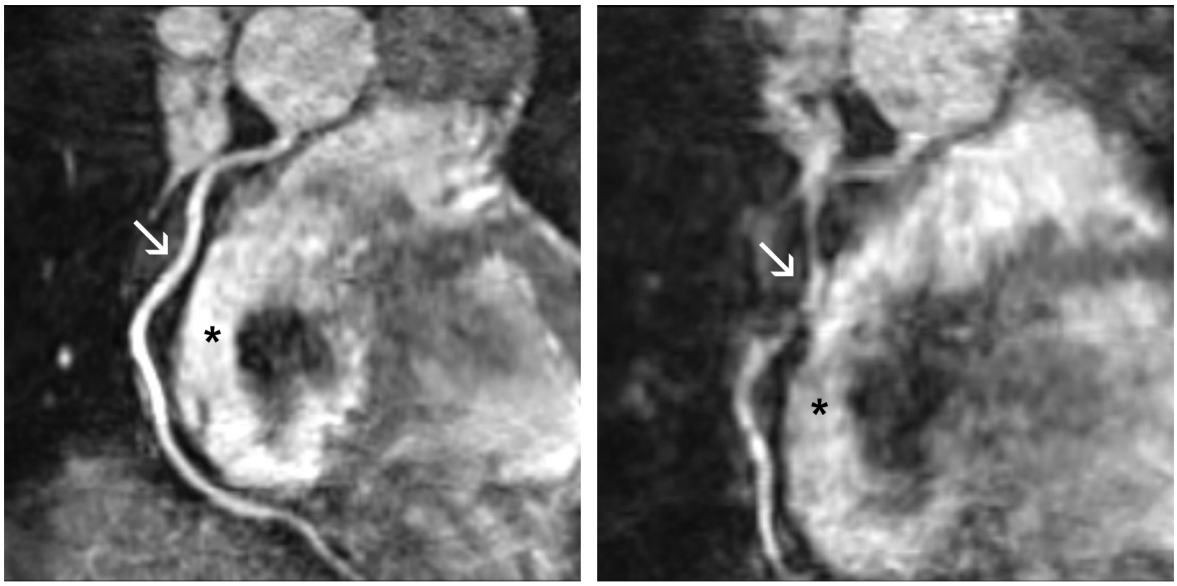

Abbildung 14: Multiplanare Rekonstruktion einer Steady State Free Precession Sequenz des gesamten Herzen: Dargestellt ist die proximale Arteria coronaria dextra (weißer Pfeil) eines 23 Jahre alten Probanden. Der rechte Ventrikel ist mit einem Stern markiert. Bilddatenakquisition jeweils mit Navigator-Echo-Biofeedback, einmal in Exspiration (a) und einmal in Inspiration (b). Zu erkennen ist die bewegungsbedingte ausgeprägte Unschärfe mit entsprechend schlechter Bildqualität in (b).

3.3 Herzfrequenz

Die durchschnittliche Herzfrequenz lag bei der FB-Gruppe bei 64,4/min, die der NEBex-Gruppe lag mit 68,7/min signifikant darüber (p=0,01). Ebenfalls signifikant, jedoch noch stärker erhöht war die Herzfrequenz bei der NEBin-Gruppe mit einem Durchschnittswert von 71,0/min (p<0,0001).

In Bezug auf die Standardabweichung der Herzfrequenz ergaben sich keine signifikanten Unterschiede zwischen der NEBex- und der FB-Gruppe (3,1 versus. 2,8; p=0,1). Die NEBin-Gruppe zeigte hingegen eine signifikant höhere Herzfrequenz-Variabilität in Relation zu der FB-Gruppe (3,8 versus 2,8; p=0,008).

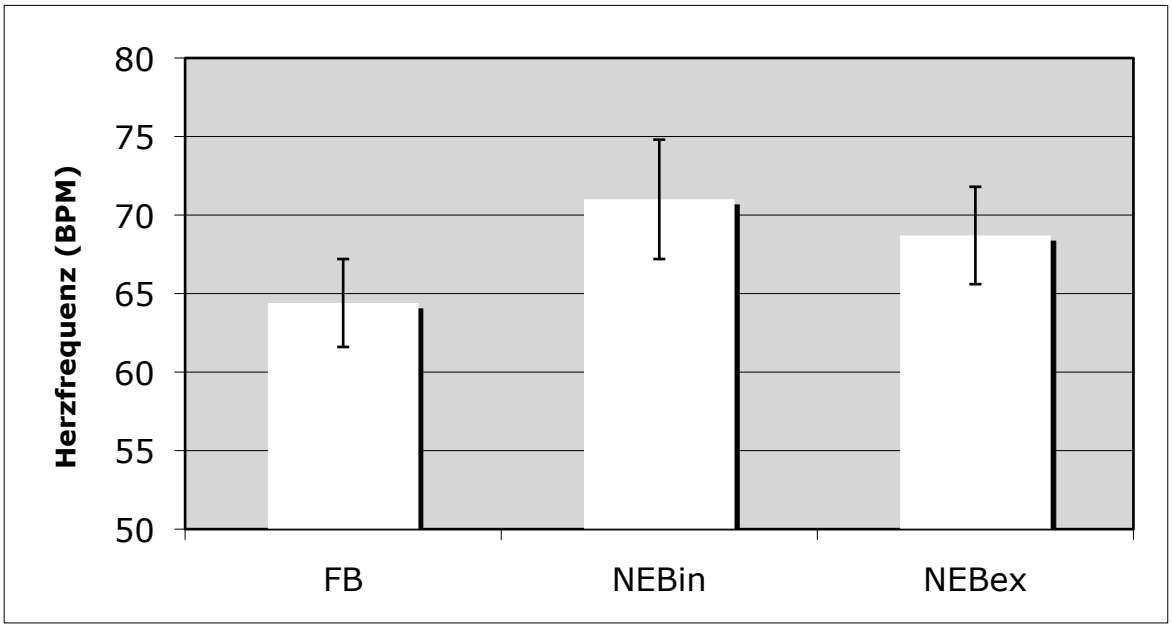

Abbildung 15: Darstellung der durchschnittlichen Herzfrequenz der gesunden Probanden und der zugehörigen Standardabweichung in BPM (Beats per minute) bei den einzelnen Gruppen: FB (Free Breathing), NEBin und NEBex (Navigator Echo Biofeedback inspiratorisch und exspiratorisch)

4 Diskussion

Im Bereich der Koronarangiographie ist die MRT noch kein konkurrenzfähiges Verfahren. Bei allen Vorzügen, die es in zahlreichen anderen Untersuchungen bietet, bleiben die wesentlichen Probleme für einen klinischen Einsatz der MRCA die schwerwiegenden Artefakte, die durch die Bewegung des Herzens durch Herzschlag und Atmung entstehen und zu Unschärfe führen (Johnson et al. 2004). Mit diesem Problem befassen sich zahlreiche Arbeitsgruppen, nicht nur im Bereich der MRCA. Kürzlich wurde beispielsweise ein Verfahren vorgestellt, welches eine 4D-Flussmessung in der MRT möglich macht. Die Ergebnisse dieser Probandenstudie waren vielversprechend. So könnten, sollte sich dieses Verfahren durchsetzen, multiple 2D-Flussmessungen durch eine einzige free-breathing Messung ersetzt werden (Uribe et al. 2009). Auch in der Positronen-Emissions-Tomographie kann es durch die Atmung zu Artefakten kommen. Es zeigte sich, dass dies unter Umständen zu einem fehlerhaften Staging führen kann (Erdi et al. 2004). So sind auch in diesem Bereich der Bildgebung Atmungsbewegungs-Korrektur-Methoden weiterhin Thema der aktuellen Forschung (Dawood et al. 2009). Zahlreiche vorgestellte Techniken (siehe auch 1.2.), sowie vielleicht das in diesem Versuch erprobte Verfahren, können dazu beitragen die MRCA ein Stück weit näher in Richtung Klinikalltag zu bringen.

4.1 Navigatoreffizienz

Üblicherweise können bei der FB-MRCA nur etwa 40% der akquirierten Daten letztlich für die Bilderstellung verwendet werden (Firmin und Keegan 2001). Die restlichen Daten müssen verworfen werden. Die bildgebende Darstellung des gesamten Herzens ist dadurch sehr zeitaufwendig. Entsprechend sind für die Zukunft Verfahren wünschenswert, die eine Reduktion der Aufnahmezeiten ermöglichen.

Das hier vorgestellte Grundprinzip eines Biofeedback-Navigators ist bereits vor mehr als zehn Jahren in anderen Versuchen erprobt worden. Zunächst

untersuchte Liu et al. die Reproduzierbarkeit der SI-Position des Zwerchfells über mehrere Atemzüge mit und ohne Biofeedback. Dabei war die durchschnittliche Abweichung vom Zielbereicht ohne Feedback bei 8,3 mm und mit Feedback bei nur 1,3 mm (Liu et al. 1993). Später untersuchten Wang et al. ein ähnliches Biofeedbackverfahren und verglichen es sowohl mit FB also auch mit einer Respiratory-gated Datenaufnahme. Damals war die Methode zwar der FB-Datenaufnahme überlegen, sie zeigte jedoch im Vergleich zu der Respiratory-gated Datenaufnahme mit breath-hold keine signifikanten Vorteile, weder bei der Aufnahmezeit noch bei der Unterdrückung von Bildartefakten (Wang et al. 1996). Verglichen mit dem Setup von Wang et al. gibt es bei dem vorliegenden Versuch jedoch einige Veränderungen. Gerade die fortgeschrittene Gerätetechnik heutiger MRT-Apparaturen bietet neue Möglichkeiten. Die bedeutendsten Verbesserungen sind zum Einen die Option der Echtzeit-Navigator-Bilddatenakquisition, zum Anderen die Unempfindlichkeit gegenüber variablen Längen der einzelnen Luftanhalte-Manöver, je nach Präferenz des zu Untersuchenden. Zudem wurden bei Wang et al., anders als bei dem vorliegenden Versuch, die Probanden dazu instruiert, nach jedem Atemanhalten frei zu atmen, bis sie sich wieder bereit für den nächsten Aufnahmezyklus fühlten. Der vorliegende Versuch hingegen erfordert keine längeren „Durchatempausen“ bei wiederholtem Atemanhalten. Dabei ist zu beachten, dass Wang et al. den Probanden keinen Sauerstoff während der Untersuchung verabreichten. Die zusätzliche Sauerstoffzufuhr stellte sich als klarer Vorteil in Bezug auf das Wohlbefinden der Probanden beim Atemanhalten heraus. Überdies verbesserte sich durch die Verabreichung von Sauerstoff auch die Fähigkeit der Probanden, die Luft lange anzuhalten (McCarthy et al. 2003).

Übereinstimmend mit Wang et al. ließen sich im vorliegenden Versuch im Vergleich zur FB-Gruppe die Navigatoreffizienz der NEBin- und der NEBex-Gruppe signifikant verbessern und so die Datenakquisitionsdauer reduzieren. In diesem Versuch zeigte sich weiter, dass es, vor allem in der Inspirationsstellung, sehr schwer ist, das Zwerchfell auf einige Millimeter genau im Zielbereich zu halten. Bei den meisten Probanden zeigte sich ein langsames Verschieben oder „Wandern“ des Zwerchfells zur Exspiration hin. Diese Abweichung musste dann durch leichtes Einatmen korrigiert werden. Leider stellte sich dies als schwierig

heraus und resultierte häufig in einer übermäßigen Korrektur der Atemlage. Als Folge dessen verschlechterte sich die Navigatoreffizienz. Holland et al. untersuchten und quantifizierten die Bewegungen des Herzens und des Zwerchfells bei inspiratorischen und exspiratorischen Atemanhalte-Manövern in der MRT. Dabei zeigte sich ebenfalls, dass es, vor allem bei Inspirationsatemlage, zu komplexen, unwillkürlichen Bewegungen des Zwechfells kommt, was die Bildgebung erschwert (Holland et al. 1998). Dies stimmt mit unseren Beobachtungen überein, dass die Exspirationsstellung in derartigen Versuchen geeigneter als die Inspirationsstellung ist.

Die Arbeitsgruppe um Himanshu Bhat hat sich ebensfalls die Problematik der niedrigen Effizienz bei der Datenakquisition bei der FB CMRT gewidmet. Es wurde eine neue Bewegungs-Korrektur-Technik an gesunden Probanden vergleichend zur Respiratory-gated Datenaufnahme untersucht. Dabei wurden Daten über den gesamten Atmungszyklus gesammelt und diese, bezogen auf die Zwerchfellposition, in sechs Ordner eingeteilt und gespeichert. Es wurden keine Daten verworfen. Die Effizienz war also 100%. Am Ende der Untersuchung befanden sich in jedem Ordner Bilddaten mit einer maximalen SI-Zwerchfellverschiebung von 2,17-4,5 mm. Im Anschluss an die Messung wurden die Daten in mehreren zeitaufwendigen Schritten zur Bilderstellung verrechnet. Der große Vorteil dieser Methodik ist, dass die Datenakquisitionszeit bei gleichbleibender Bildqualität für eine MRCA auf sieben Minuten herabgesetzt werden konnte. In dem vorliegenden Versuch konnte eine Navigatoreffizienz von 71,1% (NEBex-Gruppe) erziehlt werden. Entsprechend länger dauerte es die Bilddaten zu akqurieren. Als problematisch beschrieb Himanshu Bhat jedoch die Bilddatenverrechung. Alles in allem dauerte diese fast zwei Stunden. Dies muss als Nachteil aufgeführt werden (Bhat et al. 2011).

Keegan et al. stellte 2007 eine beat-to-beat Atmungsbewegungs-Korrektur-Methode vor. Hier wird zusätzlich zur eigentlichen Datenakquisition ein 3D Bild des epikardialen Fetts in niedriger Auflösung erstellt. Anhand dessen können die entsprechenden Bilddaten örtlich zugeordnet werden (Keegan et al. 2007). Diese Untersuchung war rein qualitativ. Eine quantitative Untersuchung führte Scott et al. 2011 durch. Er verglich diese Methodik mit einem herkömmlichen MRCA-

Navigatorverfahren und beurteilte die ACD. Die neue Methodik erreichte eine signifikant bessere Effizienz (99,7%±0,5% im Vergleich zu 44,0%±8,9% beim Navigatorverfahren). Bei der Bewertung der Bildqualität waren die beiden Verfahren nahezu gleichwertig (Scott et al. 2011). Auch diese Methodik verkürzt Akquisitionszeit. Zudem bietet die Analyse eine quantitative Auswertung der Bilddaten. Diese bleibt der vorgelegte Versuch schuldig.

Als alternatives Verfahren zur Bestimmung der Einatemtiefe bei der CMRT ist neben den bereits häufig aufgeführten Navigatorverfahren noch ein weiteres aufzuführen. Dabei wird dem zu Untersuchenden ein Messgurt um Abdomen oder Thorax angelegt, dieser wird bei Inspiration gedehnt und bietet so Informationen über den Einatemposition. Santelli et al. verglich kürzlich diese beiden Atmungsbewegungs-Korrektur-Methoden. Die Messgurtdaten (Abdomen) zeigten einen hohen Korrelationswert zur SI-Bewegung des Zwerchfells (0,90±0,5), zur Herzbewegung (0,89±0,06) und zu den Navigatorsignaldaten (0,91±0,5). Die Bildqualität wurde ebenfalls beurteilt. Dabei konnte das vorgestellte Verfahren allenfalls gleichwertige Ergebnisse bieten. Die Verwendung von um Thorax angelegtem Messgurt erwies sich als nicht sinnvoll. Konkludierend berichten die Autoren davon, dass noch weitere Untersuchungen nötig seien um zu bestimmen für welche Anwendungen im Bereich der Koronarvaskulären MRT es sinnig sein wird dieses Verfahren einzusetzen (Santelli et al. 2011).

4.2 Bildqualität

In der Anfangsphase des Versuchs zeigte sich bereits, dass die Bildqualität bei der NEBin-Gruppe deutlich schlechter war als bei der FB-Referenzgruppe. So erreichte die NEBin-Gruppe nur eine Bildqualität von 2,10 (Median), wobei die FB-Gruppe einen Wert von 2,50 (Median) erreichte. Diese Beobachtung führte zur Einführung der NEBex-Gruppe ins Studiendesign.

Scheinbar tragen zwei Mechanismen zur Verschlechterungen der Bildqulität bei Datenaufnahme in Inspiration bei. Erstens verwendet der Mensch beim Atmen

zwei unterschiedliche Muskelsysteme, das Zwerchfell einerseits und den Brustkorb sowie die Atemhilfsmuskulatur andererseits. Bei der reinen Zwerchfellatmung senkt sich das Zwerchfell beim Einatmen ab, wobei der sagitale und transversale Thoraxdurchmesser unverändert bleiben. Bei alleinigem Einsatz der Intercostalmuskulatur und der Atemhilfsmuskulatur vergrößern sich bei gleichbleibender Zwerchfellposition sowohl der sagitale als auch der transversale Thoraxdurchmesser. Dabei verändert sich die Form des parakardialen Raums deutlich und dementsprechend auch die Lage des Herzens im Thorax. In der Realität besteht die Atmung bei den meisten Menschen aus einem Zusammenspiel beider Elemente (Roussos C 1985). Die Messung der SI-Position des Zwerchfells reflektiert nicht den Einfluss, den Veränderungen des parakardialen Raums auf die tatsächliche Position des Herzens haben. Der Anatomie des Thorax zufolge ist dieser Effekt proportional zur Tiefe der Inspiration. Demzufolge ist er bei der Endexspirationsatemlage kaum mehr relevant, da an diesem Punkt keine inspiratorische Atemhilfsmuskulatur mehr eingesetzt wird.

Der zweite Mechanismus, der zu einer Verschlechterung der Bildqualität bei Datenakquisition in Inspiration beitragen kann, ist die beschleunigte Herzfrequenz während der Atemanhalte-Manöver. Obgleich die durchschnittliche Herzfrequenz der NEBin-Gruppe nur um 6,6 Schläge/min höher war als die der FB-Gruppe, geht die Verkürzung des R-R-Intervalls fast ausschließlich auf Kosten der diastolischen Ruhephase (Chung et al. 2004; Kovács SJ Jr. 1985). Folglich kann auch eine solche Beschleunigung der Herzfrequenz des Probanden dazu führen, dass das vorher eingestellte Akqusitionsfenster bei gestiegener Herzfrequenz bis in die frühe systolische Kontraktion reicht. Dies führt zu deutlichen Bewegungsartefakten im dreidimensionalen Bilddatensatz. Diese Erkenntnisse haben die Einführung der NEBex-Gruppe in das Studiendesign veranlasst. Es konnte bei allen Probanden festgestellt werden, dass das NEB in Exspiration im Vergleich zu FB zu einer verbesserten Navigatoreffizienz bei ähnlich bleibender Bildqualität führte.

In Bezug auf das verwendete Bewertungssystem, bei dem die NEBex-Gruppe mit einem Medianwert von 2,45 bewertet wurde, bedeutet das: Sichtbares Gefäß mit mäßig scharfer bis nur schwach verschwommener Begrenzung. Im klinischen

Alltag reicht dies jedoch nicht für eine adäquate Beurteilung der Koronargefäße aus. Zudem wäre es unter klinischen Bedingungen mit Sicherheit deutlich schwieriger, diese Bildqualität zu erreichen, da das untersuchte Probandenkollektiv aus jungen, gesunden Freiwilligen und nicht aus älteren Patienten mit kardialen Erkrankungen bestand.

4.3 Herzfrequenz

Im Verlauf der NEB-Studie konnten einige Schwierigkeiten im Setup erkannt werden. Es hat sich gezeigt, dass es nicht einfach ist, den Probanden das Konzept des verlängerten Luftanhaltens mit der gleichzeitigen Vermeidung von physischem Stress zu vermitteln. Die zusätzliche Anforderung des NEB an die Probanden während der Untersuchung hat so in einigen Fällen zu Herzfrequenz-erhöhung und respiratorischen Arhythmien geführt. Dies kann über die Verkürzung der Ruhephasen der Koronargefäße zu Bewegungsartefakten führen. Die ausgeprägteste Herzfrequenzerhöhung mit gleichzeitig signifikant erhöhter Herzfrequenzvariabilität ergab sich in vorliegender Studie in der NEBin-Gruppe. So lag die durchschnittliche Herzfrequenz der NEBin-Gruppe um 6,6 Schäge pro Minute über dem Referenzwert von 64,4/min aus der FB-Gruppe. Die Herzfrequenzvariabilität war mit 3,8 in der NEBin-Gruppe versus 2,8 aus der FB-Gruppe ebenfalls signifikant höher. Mit einem Wert von 3,1 zeigte sich für die NEBex-Gruppe ein nicht signifikanter Unterschied zur Referenzgruppe. So scheint das Luftanhalten in Exspirationsstellung weniger Stress für die Probanden bedeutet zu haben.

Um sicher zu stellen, dass die Herzfrequenz im Verlauf der Untersuchung relativ konstant bleibt, beschreiben Zhou et al. in ihrer tierexperimentellen Studie geplante Entspannungspausen von zwei bis drei Minuten während der Untersuchung (Zhou et al. 2010). Hinsichtlich der Zielsetzung, die Akquisitionszeit zu verkürzen, erscheint dies in der vorliegenden Studie nicht sinnig. Die Probanden sind jedoch dazu aufgefordert worden beim Luftanhalten sich nicht zu verausgaben.

Weitere Studien beschäftigen sich mit medikamentöser Regulation der Herzfrequenz bei der MRCA. So untersuchten Jahnke et al. den Einsatz von β-Blockern bei MRCA-Untersuchungen. Dabei zeigte sich unter dem Einsatz von Metoprolol eine signifikante Verlängerung der Ruhephasen der Koronargefäße. Entsprechend konnte auf diese Weise auch eine signifikante Reduktion der Aufnahmezeiten erreicht werden. Im Ergebnis bedeutete dieser Ansatz eine Zeitersparnis von 27% für die Darstellung der ACS und 19% für die Darstellung der ACD (Jahnke et al. 2006). Diese Ergebnisse ergeben sich durch den negativ chronotropen Effekt der β-Blocker. Im Rahmen der vorliegenden Studie wurde auf den Einsatz von β-Blockern verzichtet. Sollte das NEB-Verfahren in Zukunft bei Patienten Anwendung finden, wäre der β-Blocker-Einsatz nach derzeitigem Wissensstand sicherlich eine sinnvolle Option.

4.4 Limitation

In dieser Studie wurde keine Randomisierung der Abfolge, in der die Sequenzen durchgeführt wurden, vorgenommen. Die konkret gewählte Abfolge könnte sowohl einen Einfluss auf die Navigator-Effizienz als auch auf die Konstanz der Herzfrequenz und dadurch indirekt auf die Bildqualität haben. Dabei müssen jedoch zwei Effekte berücksichtigt werden: Dadurch, dass die NEBin-Sequenz als letztes durchgeführt wurde, konnten sich die Probanden vor dieser Sequenz an das Feedback-Verfahren gewöhnen, was sich positiv ausgewirkt haben könnte. Auf der anderen Seite ist es aber möglich, dass Müdigkeit eine Rolle gespielt hat, weil sich die Gesamtdauer des Experiments auf bis zu 50 min für die Probanden belief. Die Atmung mit Biofeedback ist eine Anforderung, die die Konzentration der Probanden stark beansprucht. Entsprechend ist es wahrscheinlich, dass die Müdigkeit einen nachteiligen Einfluss auf die Präzision der Atemkontrolle hatte, was sich nachteilig auf die Ergebnisse der NEBin-Sequenz ausgewirkt haben könnte. Da die beiden Effekte einen gegensätzlichen Einfluss auf die gemessenen Parameter haben, kann davon ausgegangen werden, dass sie sich zumindest teilweise gegenseitig aufgehoben haben. Allerdings wird das genaue Ausmaß der

beiden Effekte wohl individuell variieren, so dass der tatsächliche Einfluss auf die Performance des Probanden eine unbekannte Variable bleibt.

Zudem bleibt die Studie eine quantitative Bewertung der Koronargefäße schuldig, bei der die Länge des sichtbaren Gefäßes untersucht wird. Im vorliegenden Fall erfolgte die Beurteilung ausschließlich qualitativ nach einem Notensystem, wie es auch bei anderen Autoren in der Literatur Anwendung findet (Jahnke et al. 2004). Die Fragestellung der Studie konnte mit dieser Bewertung ausreichend gut beantwortet werden. Eine quantitative Analyse ist somit beim momentanen Entwicklungsstand des NEB-Systems nicht zwingend notwendig, ist jedoch für zukünftige Studien in Erwägung zu ziehen.

4.5 Konklusion

Die MRCA mit Biofeedback in Inspiration ist wegen Verschlechterung der Bildqualität im Vergleich zur FB-Referenzgruppe derzeit keine sinnvolle Anwendung für den klinischen Einsatz.

Das NEB Verfahren in Exspiration bietet sich für weitere MRCA Versuchreihen an. Der Zeitgewinn im Vergleich zur FB-Referenzgruppe war signifikant, wobei die Bildqualität fast gleichwertig war. Für den klinischen Einsatz ergeben sich daraus jedoch bislang keine Konsequenzen. Die Bildqualität der MRCA ist nach wie vor nicht ausreichend. Es gilt jedoch zu prüfen ob, die Technik in anderen Teilbereichen der Herz MRT nutzbar wäre (z.B. morphologische Bildgebung bei myokardialen Fragestellungen).

5 Zusammenfassung

Die koronare Herzkrankheit ist die in Deutschland am häufigsten zum Tode führende Erkrankung. In der Diagnostik dieser Volkskrankheit ist die Koronarangiographie aktuell der Goldstandard. Daneben ist die Computertomographie als nicht-invasives Verfahren zur Darstellung der Koronargefäße zumindest unter Studienbedingungen etabliert. Die Herz-Magnetresonanztomographie bietet zwar bereits eine gute Aussagekraft in den Bereichen Herzmorphologie, kardiale Funktion und Vitalitätsdiagnostik, die Koronararterienmorphologie lässt sich aber derzeit noch nicht ausreichend gut darstellen. Allerdings besteht die Perspektive, dass eines Tages mit Hilfe der Magnetresonanztomographie eine allumfassende kardiale Diagnostik in nur einem Untersuchungsgang möglich wird.

In dieser Arbeit wurde ein Atemtiefe-Biofeedback Verfahren zur Verbesserung der Magnetresonanzkoronarangiographie untersucht. Ziel war dabei zu prüfen, ob sich die Navigatoreffizienz während der Datenakquisition im Vergleich zur konventionellen free-breathing (FB) Methode signifikant verbessern lässt. Zudem galt es zu prüfen, wie sich die Zusatzanforderung des Biofeedbacks an die Probanden auf die Bildqualität auswirkte.

An 18 gesunden Probanden wurde eine Magnetresonanzkoronarangiographie mit Hilfe von drei verschiedenen Protokollen durchgeführt. Eine konventionelle FB Sequenz wurde mit zwei Navigatorechobiofeedback (NEB) Sequenzen verglichen. Die letztgenannten unterschieden sich in der Atemposition für die Datenakquisition: Eine Sequenz wurde in Inspirationsatemlage und die andere in Exspirationsatemlage durchgeführt. Die Daten eines Navigators, der an der rechten Zwerchfellkuppel lokalisiert war, wurden mittels eines Videoprojektors auf einer als Display verwendeten Plexiglasscheibe angezeigt, welche die Probanden mit Hilfe einer Spiegelbrille einsehen konnten. Durch diese Visualisierung konnten sie ihre Einatemtiefe so anpassen, dass sie im vorher bestimmten Zielbereich (gating window von 3 mm) lag. Während der Sequenzen wurde im Intervall von 5 Sekunden die Herzfrequenz niedergeschrieben. Nach Abschluss der Untersuchungen wurde die Qualität der Koronargefäßdarstellung durch zwei

erfahrene Radiologen im Konsensus mit Noten von 1 (Schlechte Sichtbarkeit mit sehr unscharfer Begrenzung) bis 4 (Hervorragende Sichtbarkeit bei scharfer Begrenzung) bewertet.

Durch die NEB-Technik konnte die Navigatoreffizienz gegenüber der FB-Methode verbessert werden (71,1% Datenakzeptanzrate mit NEB in Exspiration und 68,0% in Inspiration gegenüber 42,2% bei FB). Mit p = 0,001 bei NEB in Exspiration und p= 0,007 bei NEB in Inspiration waren beide Ergebnisse signifikant. Die Bildqualität für der Darstellung der beiden Koronargefäße bei NEB in Exspiration war vergleichbar (Medianwert 2,45 im Vergleich zu 2,50 bei FB), aber die Bildqualität bei NEB in Inspiration war signifikant schlechter (Medianwert 1,95 im Vergleich zu 2,50 bei FB). Folgende Beobachtungen ergaben sich bei der Herzfrequenz: Bei NEB in Inspirationsstellung lag die durchschnittliche Herzfrequenz bei 71,0/min, in Exspiration bei 68,7/min. Beide Werte sind im Vergleich zu 64,4/min aus der FB Referenzgruppe signifikant erhöht.

Zusammenfassend ist zu sagen, dass die deutliche Verbesserung bei der Navigatoreffizienz bei Datenakquisition in Inspiration auf Kosten der Bildqualität erkauft worden ist. Eine mögliche Erklärung für die deutliche Verschlechterung der Bildqualität bei NEB in Inspiration ist die große Veränderlichkeit des parakardialen Raums beim tiefen Einatmen. Die Datenakquisition in Exspiration eignete sich insgesamt besser für das NEB Verfahren, da hier im Vergleich zur FB-Methode die Bildqualität bei erhöhter Navigatoreffizienz etwa gleich gut blieb. Es bleibt unklar, welche Auswirkungen der Stress durch die Zusatzanforderung des Biofeedbacks für den Probanden ausmachte. Die beobachteten Herzfrequenz-erhöhungen beim NEB können dadurch wohl zum Teil erklärt werden.

Für den klinischen Einsatz ist die NEB Technik noch nicht reif. Es zeigte sich vor allem, dass die Inspirationsstellung für diese Anwendung ungeeignet ist. NEB in Exspiration konnte jedoch bei ähnlich bleibender Bildqualität signifikant erhöhte Werte für die Navigatoreffizienz erzielen. So konnte eine Zeitersparnis von etwa 40% gegenüber der FB-Gruppe erreicht werden. Die Bildqualität ist jedoch für die Abbildung der Koronargefäße nach wie vor nicht ausreichend gut. Demzufolge ist zum aktuellen Zeitpunkt der klinische Einsatz noch in weiter Ferne.

6 Literaturverzeichnis

1 Al-Kwifi O, Stainsby J, Foltz WD, Sussman MS, Huang Y, Wright GA: "Characterizing coronary motion and its effect on MR coronary angiography - initial experience." *J Magn Reson Imaging* 24: 842-850 (2006).

2 Barkhausen J, Hunold P, Jochims M, Eggebrecht H, Sabin GV, Erbel R, Debatin JF: "Comparison of gradient-echo and steady state free precession sequences for 3D-navigator MR angiography of coronary arteries." *Rofo* 174: 725-730 (2002).

3 Bhat H, Ge L, Nielles-Vallespin S, Zuehlsdorff S, Li D: "3D radial sampling and 3D affine transform-based respiratory motion correction technique for free-breathing whole-heart coronary MRA with 100% imaging efficiency.“ *Magn Reson Med* 65: 1269-1277 (2011).

4 Botnar R, Stuber M, Spüntrup E, Kim W, Leiner T, Manning W: "MR-Koronarangiographie.“ In: Hombach V, Grebe O, Botnar R (Hrsg): "Kardiovaskuläre Magnetresonanztomographie; Grundlagen - Technik - klinische Anwendung." *Schattauer, Stuttgart,* S.399-411 (2005).

5 Boxerman JL, Mosher TJ, McVeigh ER, Atalar E, Lima JA, Bluemke DA: "Advanced MR imaging techniques for evaluation of the heart and great vessels." *Radiographics* 18: 543-564 (1998).

6 Chung CS, Karamanoglu M, Kovács SJ: "Duration of diastole and its phases as a function of heart rate during supine bicycle exercise." *Am J Physiol Heart Circ Physiol* 287: 2003-2008 (2004).

7 Dawood M, Buther F, Jiang X, Schafers KP: "Respiratory motion correction in 3-D PET data with advanced optical flow algorithms." *IEEE Trans Med Imaging* 27: 1164-1175 (2008).

8 Edelman RR, Manning WJ, Burstein D, Paulin S: "Coronary arteries: breath-hold MR angiography." *Radiology* 181 :641-643 (1991).

9 Edelman, RR: "Contrast-enhanced MR Imaging of the Heart: Overview of the Literature." *Radiology* 232: 653-668 (2004).

10 Ehmann RL, Felmlee JP: "Adaptive technique for high-definition MR 9 imaging of moving structures." *Radiology* 173: 255-263 (1989).

11 Erdi YE, Nehmeh SA, Pan T, Pevsner A, Rosenzweig KE, Mageras G, Yorke ED, Schoder H, Hsiao W, Squire OD, Vernon P, Ashman JB, Mostafi H, Larson SM, Humm JL: "The CT motion quantitation of lung lesions and its impact on PET-measured SUVs" *J Nucl Med* 45: 1287-1292 (2004).

12 Feinstein JA, Epstein FH, Arai AE, Foo TK, Hartley MR, Balaban RS, Wolff SD: "Using cardiac phase to order reconstruction (CAPTOR): a method to improve diastolic images." *J Magn Reson Imaging* 7: 794-798 (1997).

13 Ficaro EP, Corbett JR: "Advances in quantitative perfusion SPECT imaging." *J Nucl Cardiol* 11: 62-70 (2004).

14 Finn JP, Nael K, Deshpande V, Ratib O, Laub G: "Cardiac MR imaging: state of the technology." *Radiology* 241: 338-354 (2006).

15 Firmin D, Keegan J: "Navigator echoes in cardiac magnetic resonance." *J Cardiovasc Magn Reson* 3: 183-193 (2001).

16 Götte MJ, Germans T, Rüssel IK, Zwanenburg JJ, Marcus JT, van Rossum AC, van Veldhuisen DJ: "Myocardial strain and torsion quantified by cardiovascular magnetic resonance tissue tagging: studies in normal and impaired left ventricular function." *J Am Coll Cardiol* 48: 2002-2011 (2006).

17 Hoffmann MH, Shi H, Schmitz BL, Schmid FT, Lieberknecht M, Schulze R, Ludwig B, Kroschel U, Jahnke N, Haerer W, Brambs HJ, Aschoff AJ: "Noninvasive coronary angiography with multislice computed tomography." *JAMA* 293: 2471-2478 (2005).

18 Holland AE, Goldfarb JW, Edelman RR: "Diaphragmatic and cardiac motion during suspended breathing: preliminary experience and implications for breath-hold MR imaging." *Radiology* 209: 483-489 (1998).

19 Hombach V: "Kardiovaskuläre Magnetresonanztomographie, Kursbuch und Repetitorium." *Schattauer, Stuttgart,* S. 182-194 (2006).

20 Hombach V, Merkle N, Bernhard P, Rasche V, Rottbauer W: “Prognostic significance of cardiac magnetic resonace imaging: Update 2010.“ *Cardiology Journal* 17: 549-557 (2010).

21 Jahnke C, Paetsch I, Achenbach S, Schnackenburg B, Gebker R, Fleck E, Nagel E: "Coronary MR imaging: breath-hold capability and patterns, coronary artery rest periods, and beta-blocker use." *Radiology* 239: 71-78 (2006).

22 Jahnke C, Paetsch I, Schnackenburg B, Bornstedt A, Gebker R, Fleck E, Nagel E: „Coronary MR Angiography with Steady-State Free Precession: Individually Adapted Breath-hold Technique versus Free-breathing Technique.“ *Radiology* 232: 669-676 (2004).

23 Johnson KR, Patel SJ, Whigham A, Hakim A, Pettigrew RI, Oshinski JN: "Three-dimensional, time-resolved motion of the coronary arteries." *J Cardiovasc Magn Reson* 6: 663-673 (2004).

24 Jung B: „Neue kernspintomographische Techniken für funktionelle Untersuchungen des Herzmuskels.“ *Dissertation im Fachbereich Physik, Universität Freiburg* (2005).

25 Keegan J,Gatehouse PD, Yang GZ, Firmin DN: "Non-model-based correction of respiratory motion using beat-to-beat 3D spiral fat-selective imaging." *J Magn Reson Imaging* 26: 624-629 (2007).

26 Kim WY, Danias PG, Stuber M, Flamm SD, Plein S, Nagel E, Langerak SE, Weber OM, Pedersen EM, Schmidt M, Botnar RM, Manning WJ: "Coronary magnetic resonance angiography for the detection of coronary stenoses." *N Engl J Med* 345: 1863-1869 (2001).

27 Klass O, Mutlu S, Hohl K, Feuerlein S, Jeltsch M, Brambs HJ, Hoffmann MH: "Multidetector computed tomography coronary angiography: sublingual nitroglycerine improves image quality significantly because of peripheral coronary vasodilatation." *J Comput Assist Tomogr* 33: 199-203 (2009).

28 Knez A, Becker C, Ohnesorge B, Haberl R, Reiser M, Steinbeck G: "Noninvasive detection of coronary artery stenosis by multislice helical computed tomography." *Circulation* 101: 221-222 (2000).

29 Kovács SJ Jr.: "The duration of the QT interval as a function of heart rate: a derivation based on physical principles and a comparison to measured values." *Am Heart J* 110: 872-878 (1985).

30 Kuhns LR, Thornbury J, Seigel R: "Variation of position of the kidneys and diaphragm in patients undergoing repeated suspension of respiration." *J Comput Assist Tomogr* 3: 620-621 (1979).

31 Leschka S, Wildermuth S, Boehm T, Desbiolles L, Husmann L, Plass A, Koepfli P, Schepis T, Marincek B, Kaufmann PA, Alkadhi H: "Noninvasive coronary angiography with 64-section CT: effect of average heart rate and heart rate variability on image quality." *Radiology* 241: 378-385 (2006).

32 Li D, Kaushikkar S, Haacke EM, Woodard PK, Dhawale PJ, Kroeker RM, Laub G, Kuginuki Y, Gutierrez FR: "Coronary arteries: three-dimensional MR imaging with retrospective respiratory gating." *Radiology* 201: 857-863 (1996).

33 Liu YL, Riederer SJ, Rossman PJ, Grimm RC, Debbins JP, Ehman RL: "A monitoring, feedback, and triggering system for reproducible breath-hold MR imaging." *Magn Reson Med* 30: 507-511 (1993).

34 Lund JT, Ehman RL, Julsrud PR, Sinak LJ, Tajik AJ: "Cardiac masses: assessment by MR imaging." *AJR Am J Roentgenol* 152: 469-473 (1989).

35 Mackey ES, Sandler MP, Campbell RM, Graham TP Jr, Atkinson JB, Price R, Moreau GA: "Right ventricular myocardial mass quantification with magnetic resonance imaging." *Am J Cardiol* 65: 529-532 (1990).

36 Mahnken AH, Günther RW, Krombach GA: "The basics of left ventricular functional analysis with MRI and MSCT." *Rofo* 176: 1365-1379 (2004).

37 Manning WJ, Li W, Edelman RR: "A preliminary report comparing magnetic resonance coronary angiography with conventional angiography." *N Engl J Med* 328: 828-832 (1993).

38 McCarthy RM, Shea SM, Deshpande VS, Green JD, Pereles FS, Carr JC, Finn JP, Li D: "Coronary MR angiography: true FISP imaging improved by prolonging breath holds with preoxygenation in healthy volunteers." *Radiology* 227: 283-288 (2003).

39 Nieman K, Oudkerk M, Rensing BJ, van Ooijen P, Munne A, van Geuns RJ, de Feyter PJ: "Coronary angiography with multi-slice computed tomography." *Lancet* 24: 599-603 (2001).

40 Oshinski JN, Delfino JG, Sherma P, Gharib AM, Pettigrew RI: "Cardiovascular magnetic resonance at 3.0 T: current state of the art." *J Cardiovasc Magn Reson* 12: 55-67 (2010).

41 Pignatelli RH, McMahon CJ, Chung T, Vick GW 3rd: "Role of echocardiography versus MRI for the diagnosis of congenital heart disease." *Curr Opin Cardiol* 18: 357-365 (2003).

42 Poon M, Fuster V, Fayad Z: "Cardiac magnetic resonance imaging: a "one-stop-shop" evaluation of myocardial dysfunction." *Curr Opin Cardiol* 17: 663-670 (2002).

43 Prasad SK, Assomull RG, Pennell DJ: "Recent developments in non-invasive cardiology." *Brit Med J* 329: 1386-1389 (2004).

44 Roussos C: "Function and fatigue of respiratory muscles." *Chest* 88: 124-132 (1985).

45 Santelli C, Nezafat R, Goddu B, Manning WJ, Smink J, Kozerke S, Peters DC: "Respiratory bellows revisited for motion compensation: preliminary experience for cardiovascular MR." *Magn Reson Med* 65: 1097-1102 (2011).

46 Schelhase T, Rübenach S: www.destatis.de/jetspeed/portal/cms/Sites/destatis/Internet/DE/Content/Publikationen/Querschnittsveroeffentlichungen/WirtschaftStatistik/Gesundheitswesen/Todesursachen2004.psml, *Downloaddatum: 20.02.2009* (2006).

47 Schwitter J: "Myocardial perfusion." *J Magn Reson Imaging* 24: 953-963 (2006).

48 Scott AD, Keegan J, Firmin DN: "Beat-to-beat motion correction with near 100% efficiency: a quantitiv assessment using high-resolution coronary artery imaging." *J Magn Reson Imaging* 29: 568-578 (2011).

49 Semelka RC, Tomei E, Wagner S, Mayo J, Kondo C, Suzuki J, Caputo GR, Higgins CB: "Normal left ventricular dimensions and function: interstudy reproducibility of measurements with cine MR imaging." *Radiology* 174: 763-768 (1990).

50 Taylor AM, Jhooti P, Wiesmann F, Keegan J, Firmin DN, Pennell DJ: "MR navigator-echo monitoring of temporal changes in diaphragm position: implications for MR coronary angiography." *J Magn Reson Imaging* 7: 629-636 (1997).

51 Thiele H, Nagel E, Paetsch I, Schnackenburg B, Bornstedt A, Kouwenhoven M, Wahl A, Schuler G, Fleck E: "Functional cardiac MR imaging with steady-state free precession (SSFP) significantly improves endocardial border delineation without contrast agents." *J Magn Reson Imaging* 14: 362-367 (2001).

52 Uribe S, Beerbaum P, Sörensen TS, Rasmusson A, Rasavi R, Schaeffter T: "Four-dimensional (4D) flow of the whole heart and great vessels using real-time respiratory self-gating." *Magn Reson Med* 62: 984-992 (2009)

53 Van Elderen SG, Versluis MJ, Westenberg JJ, Agarwal H, Smith NB, Stuber M, de Roos A, Webb AG: "Right coronary MR angiography at 7 T: a direct quantitative comparison with 3 T in young healthy volunteers." *Radiology* 257: 254-259 (2010).

54 Wang Y, Riederer SJ, Ehman RL: "Respiratory motion of the heart: kinematics and the implications for the spatial resolution in coronary imaging." *Magn Reson Med* 33: 713-719 (1995).

55 Wang Y, Rossman PJ, Grimm RC, Riederer SJ, Ehman RL: "Navigator-echo-based real-time respiratory gating and triggering for reduction of respiration effects in three-dimensional coronary MR angiography." *Radiology* 198: 55-60 (1996).

56 Wang Y, Vidan E, Bergman GW: "Cardiac motion of coronary arteries: variability in the rest period and implications for coronary MR angiography." *Radiology* 213: 751-758 (1999).

57 Weber OM, Martin AJ, Higgins CB: "Whole-heart steady-state free precession coronary artery magnetic resonance angiography." *Magn Reson Med* 50: 1223-1228 (2003).

58 Zhou X, Tsaftaris SA, Liu Y, Tang R, Klein R, Zuehlsdorff S, Li D, Dharmakumar R: "Artifact-reduced two-dimensional cine steady state free precession for myocardial blood-oxygen-level-depent imaging." *J Magn Reson Imaging* 31: 863-871 (2010).

7 Danksagungen

Ich möchte mich an dieser Stelle herzlichst bei Allen bedanken, die zum gelingen dieser Arbeit beigetragen haben.

Dem ärztlichen Direktor der Klinik für diagnostische und interventionelle Radiologie des Universitätsklinikums Ulm, Prof. Dr. med. Hans-Jürgen Brambs, danke ich für die Möglichkeit diese Arbeit in seiner Abteilung anfertigen zu können.

Mein besonderer Dank gilt meinem Doktorvater Herrn Prof. Dr. med. Martin HK Hoffmann für die Überlassung des Themas und seiner tollen Unterstützung gerade zum Ende der Arbeit hin.

Dr. med. Sebastian Feuerlein gilt ebenfalls ein besonderer Dank für die Betreuung meiner Arbeit. Ihn habe ich wohl am meisten Zeit und Nerven gekostet. Aller herzlichsten Dank.

Für eine außergewöhnlich freundliche und äußerst hilfreiche Unterstützung möchte ich mich bei Prof. Dr. med. Stefan Feuerbach bedanken.

Allen meinen Freunden danke ich für Ihre Unterstützung. Im Besonderen bedanke ich mich bei Fräulein Kati Klenk für Ihre zahlreichen Hilfestellungen und bei Herrn Axel Schmitt-Nilson für seine unermüdliche Hilfe bei unseren Korrekturabenden.

Bei meiner Schwester Valerie bedanke ich mich für den geschwisterlichen Beistand, der jede Distanz überwunden hat.

Meinen Eltern danke ich von ganzem Herzen für Ihre bedingungslose Unterstützung, Ihre Ermutigungen und Bestärkungen während meines gesamten Studiums. Sowohl die sorglose Art meiner Mutter, wie auch die etwas kritischeren Ansichten meines Vaters halfen mir immer wieder den richtigen Weg zu finden. Ich bin froh, dass es Euch gibt und dass Ihr Beide seid wie Ihr seid!

8 Lebenslauf

Der Lebenslauf ist in der Online-Version aus Gründen des Datenschutzes nicht enthalten