Universitätsklinikum Ulm

Zentrum für Innere Medizin

Klinik der Inneren Medizin I

Komm. Ärztlicher Direktor: Prof. Dr. Götz von Wichert

Sektion : Nephrologie

Leiter der Sektion: Prof. Dr. med. Frieder Keller

Behandlung der Polyomavirus Nephritis nach Nierentransplantation mit Cidofovir

Dissertation

zur Erlangung des Doktorgrades der Medizin der Medizinischen Fakultät der Universität Ulm

Johannes Korth
geboren in Berlin

2012

Amtierender Dekan: Prof. Dr. Thomas Wirth

1. Berichterstatter: Prof. Dr. Frieder Keller

2. Berichterstatter: Prof. Dr. Jochen Greiner

Tag der Promotion: 04.07.2013

Gewidmet
in Gedenken an
meinen lieben Vater

Inhaltsverzeichnis

Abkürzungsverzeichnis II

1. Einleitung

1.1. Polyomavirus 1

1.2. Cidofovir 3

1.3. Fragestellung/Zielsetzung 5

2. Patienten und Methoden

2.1. Methode 11

2.2. Patienten

2.2.1. Patient A 7

2.2.2. Patient B 12

2.2.3. Patient C 18

2.2.4. Patient D 23

2.2.5. Patient E 28

2.2.6. Patient F 32

2.2.7. Patient G 36

3. Ergebnisse 41

3.1. Ergebnisse Patient A 42

3.2. Ergebnisse Patient B 44

3.3. Ergebnisse Patient C 46

3.4. Ergebnisse Patient D 48

3.5. Ergebnisse Patient E 50

3.6. Ergebnisse Patient F 52

3.7. Ergebnisse Patient G 55

Tabellarische Zusammenfassung aller Patienten 57

3.8. Ergebnisse der mit Cidofovir behandelten Patienten 58

3.9. Ergebnisse der Patientin mit Reduktion der Immunsuppression 59

4. Diskussion 60

4.1. Schlussfolgerung 63

5. Zusammenfassung 64

6. Literaturverzeichnis 66

7. Anhang

7.1. Danksagung 70

7.2. Lebenslauf 71

Abkürzungsverzeichnis

DNA	- Desoxyribonukleinsäure
dsDNA	- doppelstrang DNA
AIDS	- Acquired Immune Deficiency Syndrome (erworbenes Immundefektsyndrom)
HIV	- Humanes Immundefizienz-Virus
PML	- progressive multifokale Leukenzephalopathie
ZNS	- zentrales Nervensystem
VP1	- Bezeichnungen von viralen Kapsidproteinen
PCR	- Polymerase-Kettenreaktion
CMV	- Cytomegalievirus
BK-Virus	- humanes Polyomavirus 1
JC-Virus	- humanes Polyomavirus 2
ml	- Milliliter
mg	- Milligramm
dl	- Deziliter
kg	- Kilogramm
KG	- Körpergewicht
Z.n.	- Zustand nach
V.a.	- Verdacht auf
mTOR Inhibitor	- mammalian target of rapamycin proliferation signal Inhibitor; mTOR ist Bestandteil der Regulation von Zellwachstum
hOAT1	- human renal organic anion transporter 1
i.v.	- intravenös

1. Einleitung:

1.1. Polyomaviren

Aufbau:

Die Polyomaviren gehören zur Familie der Polyomaviridae, und bilden deren einzige Gattung. Die 45 – 55 nm großen Viren sind unbehüllt und besitzen eine zirkuläre Doppelstrang-DNA (dsDNA), die zusammen mit den zellulären Histonen einen Nukleoproteinkomplex bildet. Ihr Kapsidtyp ist ein Ikosaeder und besteht aus 72 Kapsomeren. Ein Kapsomer besteht aus fünf zueinander verdrehten VP1 Kapsidproteinen, die an der Innenseite von den Kapsidproteinen VP2 und VP3 stabilisiert werden. Die Kapside sind sehr umweltstabil und können durch z.B. Diethylether und Seife nicht einfach inaktiviert werden.
Die Polyomaviren besitzen keine eigene DNA-Polymerase und sind deshalb auf zelleigene Polymerasen angewiesen.

Bedeutung

Es sind bisher zwei humanpathogene Polyomaviren bekannt, das BK-Virus und das JC-Virus. Beide wurden benannt nach den Initialen der Patienten, von denen sie erstmals isoliert wurden. Bei immunkompetenten Personen persistieren die Viren nur und zeigen keine klinischen Symptome. Die Orte der Persistenz sind die Nieren sowie das zentrale Nervensystem.
Gefährlich werden die Viren bei immununsupprimierten und immundefizienten Patienten, wie z.B. Transplantationspatienten oder HIV bzw. AIDS-Patienten. Das JC-Virus wandert bei diesen Patienten in die Oligodendrozyten des ZNS und löst die tödlich verlaufende „progressive multifokale Leukoenzephalopathie“ (PML) aus [20]. Das JC-Virus kann bei AIDS-Patienten eine Meningoenzephalopathie auslösen. Bei Knochenmarkstransplantierten kann das BK-Virus eine hämorrhagische Zystitis auslösen und bei Nierentransplantierten kann es bei 1 - 10% der transplantierten Patienten [9] die sogenannte Polyomavirus Nephritis verursachen oder eine Ureterstenose, was zur Funktionsverschlechterung oder in bis zu 50% der Fälle zum Verlust des Transplantates führen kann [4] [6] [8].

Epidemiologie

Die genaue Übertragung der Viren ist nicht bekannt, man geht aber davon aus, dass das JC-Virus über den Respirationstrakt sowie fäkal-oral übertragen werden kann und das BK-Virus durch Schmier- oder Tröpfcheninfektionen sowie über Urin und kontaminiertes Trinkwasser übertragen wird. Die Durchseuchungsrate beider Viren ist im adulten Alter sehr hoch und liegt für das BK- Virus bei 100% und für das JC-Virus bei 80-90%.

Pathogenese

Nach Primärinfektion erfolgt die hämatogene Streuung in die Zielorgane der Viren, vorwiegend in Niere und ZNS. In diesen Organen sind die Viren lebenslang persistent. Zu einer Reaktivierung der Viren kommt es durch eine krankhafte oder therapeutische Immunsuppression. In diesen Fällen können sie zur Ausbildung der oben erwähnten Krankheitsbilder führen.

Klinik

Die Primärinfektion mit dem JC-Virus passiert meist im Kindesalter und zeigt bei den Patienten sehr selten Symptome. Der Virus persistiert im Nieren- und Lymphgewebe bis es zu einer Einschränkung der Immunität durch zum Beispiel eine HIV Infektion kommt [17]. Die durch die JC-Virus ausgelöste progressive multifokale Leukoenzephalopathie zeigt sich mit Seh-, Sprach- und Bewegungsstörungen sowie zerebralen Krampfanfällen. Sie geht dann schnell über in Demenz, Blindheit, Paralyse und letztendlich den Tod [19]. Die Primärinfektion im Kindesalter mit dem BK-Virus kann gelegentlich zu respiratorischen Problemen sowie zu einer Zystitis führen. Das klinische Bild der BK-Virus Infektion unter Immunsuppression ist geprägt durch die hämorrhagische Zystitis oder interstitielle Nephritis mit zunehmenden Nierenversagen.

Diagnostik

Der diagnostische Goldstandard für beide Viren ist die PCR. Aufgrund der nahen Verwandtschaft der beiden Viren kann eine genaue Differenzierung nur auf genomischer Ebene stattfinden. Die PCR im Blut ist bei Gesunden in der Regel negativ. Dagegen sind im Urin häufig geringzahlige Genome nachweisbar. Der eventuell positive Nachweis von Viren im Urin ist nicht aussagekräftig über die Präsenz oder Viruslast im Serum [18].

Therapie

Bis heute sind außer Cidofovir noch keine therapeutischen oder prophylaktischen Maßnahmen zur Bekämpfung der Viren bekannt. Bei Nierentransplantierten wird im Allgemeinen die Verringerung der Immunsuppression empfohlen [12]. Damit geht die Viruslast zurück, jedoch steigt dadurch das Risiko der Rejektion [11].

1.2. Cidofovir

Allgemein

Cidofovir (Handelsname : Vistide®) ist ein azyklisches Nukleotidanalogon von Deoxycytidin-Monophosphat der Gruppe der Virostatika. Es wird intrazellulär zu Diphosphaten aktiviert, welche zur Hemmung der DNA-Polymerase von CMV und anderen Herpesviren oder der Polymerase in Wirtszellen führen [5].

Anwendung

Angewandt wird Cidofovir zur Behandlung der CMV-Retinitis bei AIDS Patienten [19]. Doch kleinere Studien ergaben, dass Cidofovir auf bisher noch ungeklärte Weise gute Erfolge in der Behandlung von humanen Papillomaviren zeigt [3], wie z.B. bei Condylomata accuminata sowie Verrucae vulgares. Die humanen

Papillomaviren besitzen wie die Polyomaviren keine eigene DNA-Polymerase. Aus diesem Grund ist die Cidofovirwirkung auf Polyomaviren noch ungeklärt [16].

Nebenwirkung

Cidofovir ist nephrotoxisch und myelotoxisch. Man verabreicht das Virostatikum intravenös nur verdünnt mit Natriumchlorid sowie mit dem Urikosurikum Probenecid. Probenecid reduziert die nephrotoxische Wirkung von Cidofovir, welche durch Schädigung der proximalen tubulären Epithelzellen entsteht. Ohne Probenecid würde Cidofovir nach glomärulärer Filtration und tubulärer Sekretion über die proximalen tubulären Epithelzellen durch den human renal organic anion transporter 1 reabsorbiert werden (hOAT1) [10]. Cidofovir verursacht eine Apoptose der proximalen tubulus Epithelzellen [21]. Da Probenecid über den gleichen Transporter (hOAT1) in die tubulären Epithelzellen aufgenommen wird wie Cidofovir, kommt es zur kompetitiven Hemmung dieser Transporter. Dadurch wird weniger Cidofovir in die Epithelzellen aufgenommen, und somit die nephrotoxische Wirkung reduziert [10].

Kontraindikation

Bei einer Kreatinin-Clearance unter 55 ml/Min oder einem Kreatininspiegel im Blut von über 1,5 mg/dl ist die Cidofovirgabe laut Fachinformation kontraindiziert. Doch zeigt die Clearance von Cidofovir bei Patienten mit eingeschränkter Nierenfunktion eine lineare Relation zur Kreatinin-Clearance [5].

Dosierung

Die Standarddosierung besteht aus einer anfänglichen Startdosis von 5 mg/kg KG, einmal pro Woche als Infusion, in den ersten zwei Wochen. Die Erhaltungsdosis beträgt 5 mg/kg KG, einmal in zwei Wochen. Drei Stunden vor jeder Cidofovirgabe sind 2 g Probenecid zu verabreichen. Zwei Stunden, sowie acht Stunden nach dem Ende der Cidofovirinfusion sind nochmals jeweils 1 g Probenecid zu verabreichen [27]. Cidofovir wird abhängig von der Nierenfunktion dosiert. Bei eingeschränkter Nierenfunktion muss eine Dosisanpassung erfolgen. Es gibt

Empfehlungen die Dosis auf 0,25 - 0,5 mg/kg KG zu reduzieren und sogar ohne Probenecid zu verabreichen [9]. Jedoch zeigte eine Studie, dass auch bei eingeschränkter Nierenfunktion Probenecid die Cidofovir Reabsorbtion verringert [15].

1.3. Fragestellung / Zielsetzung

Die vorliegende Arbeit untersucht den Verlauf der in der Nephrologie des Universitätsklinikums Ulm mit Cidofovir behandelten Patienten bei Polyomavirus Nephritis nach Nierentransplantation auf folgende Fragen:

1. Ist das Polyomavirus eliminiert worden und war dabei Cidofovir von entscheidender Bedeutung?
2. Hat die Nierenfunktion unter der Cidofovirtherapie profitiert, d.h. ist sie besser geworden oder zumindest gleich geblieben?
3. Wie gravierend waren die Nebenwirkungen von Cidofovir auf Nierenfunktion und Knochenmark?

Des Weiteren wird in dieser Arbeit ein Fall untersucht auf die Wirkung der alleinigen Reduktion der Immunsuppression bei Polyomavirus Nephritis mit der Fragestellung:

4. Führt die Reduktion der Immunsuppression zur Eliminierung der Polyomaviren?
5. Hat die Nierenfunktion unter der Reduktion profitiert, d.h. ist sie besser geworden oder zumindest gleich geblieben?
6. Wie gravierend waren die Auswirkungen der Reduktion der Immunsuppression auf die Transplantatnieren, z.B. in Form einer Rejektion?

2. Patienten und Methoden

2.1. Methode

Beschrieben wird der Krankheitsverlauf von sieben über 18 Jahren alten Patienten, welche nach einer Nierentransplantation an einer durch eine Transplantatbiopsie gesicherte Polyomavirus Nephritis litten bzw. leiden. Sechs dieser Patienten wurden über die Apotheke der Universitätsklinik gefunden, nach der Fragestellung, welche Patienten im Zeitraum von 2000 bis 2011 Cidofovir erhalten haben. Diese Patienten wurden tabellarisch aufgelistet und nach dem Kriterium der Indikation für Cidofovir geordnet. Lediglich Sechs Patienten wurden mit Cidofovir aufgrund einer Polyomavirus Nephritis behandelt. Eine Patientin wurde direkt über die Diagnosestellung Polyomavirus Nephritis nach Nierentransplantation in der Sektion Nephrologie der Inneren Medizin gefunden. Es werden die Sechs Patienten beschrieben, welche aufgrund einer Polyomavirus Nephritis nach Nierentransplantation mit Cidofovir therapiert wurden, sowie eine Patientin welche nach der Diagnosesicherung keine Cidofovirtherapie sondern allein eine Reduktion der Immunsuppression erhalten hat.

Die Fallbeschreibungen beginnen mit einer kurzen Auflistung der Vorerkrankungen. Darauf folgen die Beschreibungen der Nierentransplantation, des Verlaufes bis zur Diagnosestellung der Polyomavirusnephritis und der Verlauf ab Diagnosesicherung mit Cidofovirtherapie bzw. Reduktion der Immunsuppression. Beurteilt wird die Nierenfunktion hauptsächlich nach den Kreatinin Werten im Serum sowie nach den allgemein zu beobachtenden klinischen- und Laborparametern. Die Kreatininwerte werden ab Beginn der Cidofovir Behandlung beschrieben bis zum Ende der Beobachtungszeit. Zusätzlich wird die immunsuppressive Therapie und die jeweilige Komedikation der Patienten erfasst, sowie die gemessenen Polyomavirusgenome im Serum und Urin. Die gesammelten Parameter werden zu Beginn des Ergebnisteils grafisch in Form eines Diagrammes für jeden Patienten zusammenfassend dargestellt, und es wird kurz auf die Fragestellung eingegangen. Dies wird tabellarisch aufgelistet. Die Erkenntnisse werden im Ergebnisteil zusammengetragen und im Diskussionsteil diskutiert.

2.2. Patienten

2.2.1. Der **Patient A** ist männlich. Zum Transplantationszeitpunkt 54 Jahre alt, 188 cm groß und 93 kg schwer.

Bekannte Vorerkrankungen:

1999: Terminale Niereninsuffizienz bei Zystenniere, dialysepflichtig, Patient macht CAPD
2002: Zustand nach tiefer Venenthrombose nach Knie-OP
2004: Feststellung einer heterozygoten Faktor-V- Leiden Mutation und Verdacht auf Lupus Antikoagulanz, Therapie: Marcumar
2005: seit November Hämodialyse aufgrund rezidivierender Peritonitiden
2006: Nierentransplantation einer Eurotransplantniere in die rechte Fossa Iliaca

Nierentransplantation

Die Marcumarisierung aufgrund des Faktor-V-Leidens wurde wegen der Operation auf Heparin umgestellt. Es folgte die Nierentransplantation im November 2006 in die rechte Fossa Iliaca. Eine Sofortfunktion konnte intraoperativ nicht beobachtet werden.

Einen Tag später fand eine Tc-99m-DTPA-Nierenszintigraphie statt. Die Niere war arteriell gut perfundiert, (Peak-to-Plateau Schulnote: 1). Eine über die gesamte Niere gemittelte, regelrechte Bolus-Passage wurde beobachtet. Zudem konnte die Harnausscheidung nachgewiesen werden mit Abfluss in die Blase, (Funktionsschulnote: 2-3). Die Beurteilung des venösen Abflusses war szintigraphisch leider nicht möglich. Die beschriebene initiale Diurese von 20 bis 50 ml/h reichte nicht und es wurden weitere Dialysen notwendig. Wegen des Verdachtes auf akute Rejektion wurde ein einmaliger Steroidstoß notwendig. Eine Transplantatbiopsie war aufgrund erneuter Beinvenenthrombose und der Notwendigkeit der sofortigen Vollantikoagulation nicht möglich.

Die am Tag darauf durchgeführte Sonographie der Transplantatniere zeigte eine regelrechte Perfusion mit normwertigen Pourcelot-Indices, ohne Nachweis von

Stauung oder Abflussbehinderung. Die Diuresen stiegen zögerlich auf tägliche Werte zwischen 150 und 400 ml, was weiterhin eine Dialyse notwendig machte. Seit dem achten postoperativen Tag stieg die Diurese stetig bis auf 2.520 ml an. Gleichzeitig sanken die Retentionsparameter. Der Kreatininwert sank im Verlauf auf 379 µmol/l.
Bei primärer Immunsuppression mit Mycophenolat, Cyclosporin und Methylprednisolon wurde Cyclosporin durch Tacrolimus ersetzt. Die Thrombose der Beinvene rechts besserte sich im Zuge der weitergeführten Antikoagulation. Der Patient wurde anschließend remarcumarisiert und konnte nach vier Wochen in die ambulante Betreuung entlassen werden.

Medikation bei Entlassung:

Tacrolimus 7 mg	2x täglich
Mycophenolat 180 mg	2x täglich
Methylprednisolon 12 mg	1-0-0
Calcitriol 0,75 µg	1-0-0
Phenprocoumon 3 mg	nach Quick Wert
Famotidin 40 mg	1-0-0
Furosemid 40 mg	1-1-0
Hydrochlorothiazid 25 mg	1-0-0
Eisen-(II)-Sulfat 100 mg	1-0-0
Epoetin beta	4.000 I.E. 3x pro Woche

Verlauf bis zur Diagnose Polyomavirus Nephritis

Nach zwei Monaten wurde bei dem Patienten eine CMV-Antigenämie festgestellt und erfolgreich mit Ganciclovir intravenös behandelt. Der Kreatininwert betrug 317 µmol/l. Nach drei Monaten erfolgte die wiederholte stationäre Aufnahme in das Uniklinikum Ulm, aufgrund anhaltend hoher Kreatininwerte von 384 µmol/l. Am

gleichen Tag wurde die geplante Nierenbiopsie durchgeführt, welche eine Polyomavirus-Infektion zeigte.

Verlauf unter und Cidofovirtherapie

Nach der durch eine Biopsie der Transplantatniere bestätigten Polyomavirus Nephritis, wurde fünf Monate nach der Transplantation eine intravenöse Therapie mit dem Virostatikum Cidofovir begonnen. Die Erstdosis betrug 45,5 mg, d.h. 0,5 mg/kg KG. Eine nächste Infusion wurde 8 Tage später, sowie 20 Tage später in der nephrologischen Ambulanz vereinbart. Wegen einer Hypercholesterinämie wurde ein Statin angesetzt. Zusätzlich wurden angiologische Untersuchungen durchgeführt, da der Patient über Wadenmyalgien klagte. Die Messwerte ergaben keinen relevanten Hinweis auf eine pAVK. Am Folgetag wurde der Patient im gutem Allgemeinzustand wieder in die ambulante Betreuung entlassen.

Ungefähr 6 Monate nach Transplantation erfolgte die erneute Aufnahme in die Universitätsklinik Ulm über die Notaufnahme, wegen einer neu aufgetretenen anterioren ischämischen Optikusneuropathie rechts trotz suffizienter Marcumar-Therapie bei einem INR von 2,6. Zur Therapie wurde eine isovolämische Hämodilution durchgeführt. Eine während des stationären Aufenthalts auftretende Visusminderung des linken Auges wurde auf eine Pupillenrandblutung zurückgeführt, welche sich im weiteren Verlauf vollständig zurückbildete. Bei Aufnahme zeigten sich konstant erhöhte Retentionsparameter und erhöhte Kreatininwerte um 430 µmol/l.

Dies wurde auf die während des letzten stationären Aufenthalts bestätigte Polyomavirus-Infektion zurückgeführt. Mitte März 2007 erfolgte eine erneute Cidofovir Infusion mit der Dosierung von 36 mg (0,3 mg/kg KG). Aufgrund einer anschließend auftretenden Panzytopenie wurde die nächste Dosis auf 0,15 mg/kg KG reduziert. Eine weitere Infusion mit der gleichen reduzierten Dosierung erfolgte Ende März. Die virologische Blutuntersuchung Mitte März 2007 ergab keinen Nachweis einer Polyoma-BK-Virus-DNA in der PCR-Untersuchung. Da die Retentionsparameter weiter stiegen bis zu einem Höchstwert des Kreatinins auf 631 µmol/l wurde neben der gesicherten Polyomavirus-Infektion eine zusätzliche Calcineurininhibitortoxizität vermutet. Dies führte zur intermittierenden

Hämodialyse, insgesamt vier Mal, und einer Umstellung der Immunsuppression. Tacrolimus wurde durch Everolimus ersetzt. Nach der Umstellung wurde ein Auslassverusch der Hämodialyse gestartet, den der Patient gut vertrug. Die Retentionsparameter sanken kontinuierlich auf Kreatininwerte bei Entlassung von 414 µmol/l. Aufgrund einer Kontrollsonografie wurde differentialdiagnostisch der Verdacht auf eine Lymphozele oder ein Urinom gestellt, welcher bei der nächsten stationären Aufnahme durch eine geplante Punktion geklärt werden sollte. Anfang Mai 2007 wurde der Patient in gutem Allgemeinzustand entlassen. Bezüglich der Therapie der Polyomavirus-Infektion wurde zusätzlich zur Cidofovir Therapie, welche Mitte Mai 2007 in der nephrologischen Ambulanz fortgesetzt wurde, Ciprofloxacin verschrieben im Sinne einer viralen Replikationshemmung.

Die stationäre Aufnahme des Patienten 8 Monate nach Transplantation erfolgte aufgrund einer diagnostischen und therapeutischen Punktion einer flüssigkeitsgefüllten Raumforderung im Bereich der Transplantatniere. Der Patient beschrieb selbst die Funktion seiner Transplantatniere als normal und wies etwas bessere Retentionsparameter mit einem Kreatinin von 368 µmol/l auf. Die Punktion fand vier Tage später statt und in der laborklinischen Untersuchung zeigten sich in der Punktionsflüssigkeit dem Serumwert ähnliche Kreatininwerte, sodass am ehesten von einer Lymphozele auszugehen war. Aufgrund einer intermittierenden Leukopenie vereinbarte man zunächst eine Pausierung der Cidofovirtherapie. Die Anfang Juli 2007 bestimmte Urin-Polyomavirus-PCR fiel jedoch positiv aus, und die Therapie mit Cidofovir wurde wieder angesetzt. Weitere Gaben erfolgten Mitte Juli und Anfang August 2007.

Im September 2007 wurde der Patient auf die nephrologische Station aufgenommen zur Abklärung einer Nekrose im Bereich des rechten Unterschenkels. Durch eine histologische Untersuchung in der dermatologischen Klinik bestätigte sich der Verdacht auf Kalziphylaxie. Auch der Verdacht auf sekundären Hyperparathyreoidismus bestätigte sich durch eine Sonographie, bei der sich drei vergrößerte Epithelkörperchen zeigten. Zudem war das Parathormon mit 1048 pg/ml deutlich erhöht. Mitte September fand die daraufhin geplante Nebenschilddrüsenresektion ohne Komplikationen statt, sodass eine Woche später die weitere stationäre Therapie der Nekrosen am Unterschenkel durchgeführt werden konnte. Im weiteren Verlauf entstand eine weitere Nekrose im Bereich des linken inneren Unterschenkels. Beide Nekrosen zeigten einen

insgesamt progredienten Verlauf. Die Therapie dieser Hautnekrosen bestand aus der Infusion von Natriumthiosulfat sowie regelmäßig Fresh-Frozen-Plasma zur Fetuin-A-Substitution, was zu einer langsamen Besserung der Ulcera führte. Zudem wurde die Immunsuppression von Everolimus auf Cyclosporin umgestellt, um die Wundheilung zu fördern. Schließlich wurde eine erneute kontinuierliche Hämodialyse wegen terminaler Insuffizienz der Transplantatniere eingeleitet.

Im stationären Verlauf auftretende intermittierende Fieberschübe im Verbund mit im Röntgenbild sichtbaren fleckförmigen Infiltraten, besserten sich durch i.v. Antibiose mit Piperacillin / Tazobactam und späterer Umsetzung auf Moxifloxacin oral. In regelmäßigen Laboruntersuchungen fiel eine geringe CMV-Antigenämie auf mit dem Nachweis von nur einer positiven Zelle, was daher nach keiner medikamentösen Therapie verlangte. In weiteren Kontrolluntersuchungen war weiterhin nur eine positive Zelle sichtbar. Mitte November 2007 wurde der Patient in die weitere ambulante Betreuung entlassen.

Ende Februar 2008 wurde der Patient wegen Fieber unklarer Genese bei bekanntem Nierentransplantatversagen sowie Verdacht einer inkarzerierten Hernie erneut auf die transplantationschirurgische Station aufgenommen. Einen Tag später, 16 Monate nach Transplantation erfolgte die Explantation der funktionslosen Transplantatniere sowie der intraoperativ identifizierten, großen und infizierten Lymphozele.

Insgesamt erhielt der Patient 11-mal Cidofovir mit einer anfänglichen Dosis von 0,5 mg/kg KG welche im Verlauf reduziert wurde auf 0,15 mg/kg KG.

2.2.2. Die **Patientin B** ist weiblich. Zum Transplantationszeitpunkt 65 Jahre alt. 165 cm groß und 77 kg schwer.

Bekannte Vorerkrankungen:

ohne Zeitangabe:	Arterielle Hypertonie
ohne Zeitangabe:	Diabetes mellitus Typ 2
ohne Zeitangabe:	Hyperparathyreoidismus
ohne Zeitangabe:	Zustand nach Helicobacter Pylori positiver Gastritis
ohne Zeitangabe:	Renale Anämie
ohne Zeitangabe:	supraventrikuläre Tachykardie
1972:	Appendektomie
1975:	Knie TEP
1990:	Hysterektomie
2001:	Schrumpfnieren unklarer Genese mit terminaler Niereninsuffizienz, Patientin macht CAPD
2003:	subtotale Parathyreoidektomie bei sekundärem Hyperparathyreoidismus
4/2007:	Nierentransplantation
Postoperativ:	Recurrensparese

Nierentransplantation

Die Nierentransplantation wird als normal beschrieben. Postoperativ blieb der Verlauf im März 2007 komplikationslos. Das Transplantat nahm postoperativ sofort seine Funktion auf. Eine weitere Dialyse war nicht notwendig. Die radiographische Kontrolle des Splints und ein Ultraschall der Transplantatniere zeigten eine regelrechte Lage sowie regelrechte Indices, kein Harnstau, aber ein Hämatom entlang der Narbe. Die Durchblutung des Transplantates war gut. Die Ausscheidung konnte stimuliert werden durch Volumengabe. Thymoglobulin wurde ohne Komplikationen gegeben am Tag 0 und Tag 2. Der Kreatininspiegel liegt zu diesem Zeitpunkt bei 757 µmol/l. Es wurde eine prophylaktische Behandlung mit Valganciclovir eingeleitet, aufgrund eines CMV-positiven Spendertransplantats bei CMV-negativer Empfängerin. Nachdem die Patientin

Brennen beim Wasserlassen angab, wurde ohne Keimnachweis aber Anstieg der Entzündungsparameter Levofloxacin 500 angesetzt. Im Verlauf zeigte sich eine rasche Beschwerdefreiheit. Elf Tage nach der Transplantation konnte die Patientin mit körperlichem Wohlbefinden und nach abgeschlossener Wundheilung aus der stationären Behandlung endlassen werden. Das Kreatinin lag bei 131 µmol/l. Eine Wiedervorstellung in der Transplantationsambulanz wurde Anfang Mai angesetzt.

Medikation bei Entlassung:

Tacrolimus 4 mg	1-0-1
Mycophenolat 360 mg	1-0-1
Methylprednisolon 12 mg	1-0-0
Levothyroxin 125 µg	1-0-0
Metoprolol+Hydrochlorothiazid 95/12,5 mg	½-0-½
Calcitriol 0,5 mg	1-0-0
Eisen-(II)-Sulfat 100 mg	1x/Woche
Levofloxacin 500 mg	1x täglich bis 03.05.2007
Valganciclovir 450 mg	2x täglich für drei Monate

Verlauf bis zur Diagnose der Polyomavirus Nephritis

Mitte Mai 2007 stellte sich die Patientin in der Transplantationsambulanz in gutem Allgemeinzustand vor. Im Ultraschall war weiterhin ein Bauchwandhämatom auf der rechten Seite nachzuweisen, sowie eine Lymphozele rechts paravesical, welche die Harnblase nach links verdrängte. Der Kreatininspiegel lag mit 152 µmol/l im Bereich der Vorwerte. Jedoch war der Tacrolimusspiegel zu hoch, weshalb eine Dosisreduktion auf 2-mal täglich 3 mg angewiesen wurde. Auch das Methylprednisolon wurde reduziert. Die Prophylaxe mit Valganciclovir nach Thymoglobulininduktion sollte bis Mitte Juli 2007 fortgeführt werden. Ein weiterer Vorstellungstermin in der Ambulanz wurde für die nächste Woche vereinbart. Ende Mai 2007 sollte die Patientin in eine Anschlussheilbehandlung gehen.

Im weiteren Verlauf zeigt sich die Patientin Komplikationsfrei. In der Transplantationssprechstunde Mitte Juli 2007 ergab sich sonographisch kein Unterschied zur Voruntersuchung. Der Kreatininspiegel erreichte fast Normwerte mit 114 µmol/l. Der Tacrolimusspiegel war immer noch zu hoch, weshalb eine weitere Dosisreduktion durchgeführt wurde. Methylprednisolon wurde ebenfalls reduziert. Valganciclovir wurde abgesetzt. Das bei der letzten Vorstellung punktierte Serom war wieder vollständig nachgelaufen, weshalb eine Wiedervorstellung Ende Juli 2007 angesetzt wurde, um das Serom sonographisch zu kontrollieren und zu punktieren, sowie den Pigtail entfernen zu lassen. Der Tacrolimusspiegel lag Mitte August 2007 im gewünschten Bereich. Das Kreatinin blieb stabil mit 142 µmol/l und es wurde eine Lymphozelenfensterung für die nächste Wiedervorstellung vereinbart.

Fünf Monate nach der Transplantation besteht erstmals eine CMV Antigenämie mit 37 positiven Zellen. Es wurde Valganciclovir angesetzt. Aufgefallen war ein geschwollener, leicht erwärmter und geröteter Unterschenkel links, jedoch wurde eine Thrombose sonographisch ausgeschlossen. Für die erythematöse Schwellung am linken Unterschenkel wurden Rivanolumschläge vorgeschlagen und Levofloxacin 500 einmal täglich rezeptiert. Die Lymphozelenfensterung sowie die Explantation des Tenckhoff-Katheters wurde auf Anfang September 2007 gelegt. Der Eingriff verlief komplikationslos. Der postoperative Verlauf wurde durch die CMV Virämie erschwert, welche mit Valganciclovir erfolgreich behandelt werden konnte. Mitte September konnte die Patientin beschwerdefrei entlassen werden. Der Kreatininspiegel betrug zu diesem Zeitpunkt 231 µmol/l. Ende des Monats sollte die Bestimmung des Immunsuppressionsspiegels stattfinden.

Anfang Oktober 2007 stellte sich die Patientin mit einer Bauchwandhernie mit prolabiertem Darm rechtsseitig im Bereich der Transplantationsnarbe in der Ambulanz vor. Das Kreatinin war gegenüber den Vorterminen erhöht mit 214 µmol/l. Für die Reponierung der Bauchwandhernie wurde eine stationäre Aufnahme vereinbart. Die Herniotomie mit Bruchsackresektion und Verschluss der Hernie mit Netz wurde wenige Tage später komplikationslos durchgeführt. Im Laufe der stationären Behandlung stiegen die Retentionswerte an, mit einem Kreatinin von 298 µmol/l bei guter Diuresemenge und gleichbleibendem Gewicht. Die Erhöhung der Retentionswerte wurde auf den zu hohen Tacrolimusspiegel zurückgeführt.

Bei der erneuten Vorstellung in der Transplantationsambulanz fiel auf, dass die Kreatininwerte seit August konstant anstiegen bei damaligen 293 µmol/l, mit Immunsuppressionsspiegel im gewünschten Bereich. Zur Abklärung wurde ein stationärer Aufnahmetermin Mitte November 2007 vereinbart. Im Rahmen des stationären Aufenthaltes fand eine Nierensonographie ohne auffälligen pathologischen Befund statt. Am folgenden Tag, 8 Monate nach Transplantation, fand eine Nierenbiopsie statt mit dem Nachweis einer Polyomavirusinfektion im Transplantat. Zusätzlich zeigte sich eine fokale Positivität peritubulärer Kapillaren für C4d. Periinterventionell kam es zu einer Makrohämaturie sowie Erbrechen der Patientin. Die Symptomatik besserte sich mit Flüssigkeits- und Metoclopramid Gabe intravenös. Zudem fiel ein starker Hypertonus auf, weshalb die antihypertensive Therapie intensiviert wurde. Der endgültige Befund der Biopsie bestätigte den Verdacht auf eine Polyomavirusinfektion, weshalb ein stationärer Aufenthalt Ende November 2007 vereinbart wurde.

Verlauf unter Cidofovirtherapie

Gleich am ersten Tag der stationären Behandlung wurde aufgrund der bioptisch nachgewiesenen Polyomavirusnephritis die Cidofovirtherapie eingeleitet mit 0,6 mg/kg KG (50 mg). Zudem wurde die Immunsuppression von Tacrolimus auf Everolimus umgestellt. Hierbei kam er zu keinem weiteren Kreatininanstieg. Eine zweite Cidofovirgabe erfolgte Anfang Dezember 2007 mit 0,4 mg/kg KG (30 mg). Unter dieser Therapie lagen in der Polyomavirus Serum PCR wenige Tage später die Viren unter der Nachweisgrenze. Auch konnte ein Rückgang der Decoy-Zellen im Urin beobachtet werden.

In einer Polyomavirus Serum PCR Mitte Dezember wurden erneut Viren nachgewiesen. Aus diesem Grund wurde die Cidofovirtherapie im Dezember fortgesetzt mit 0,2 mg/kg KG (17,5 mg) und Ende Januar 2008 mit 0,2 mg/kg KG (15 mg). Eine einmalige Diarrhoe mit Fieber stärkte trotz ergebnisloser Blutkulturen den Verdacht auf Clostridium difficile und wurde mit Metronidazol behandelt. Darunter entfieberte die Patientin rasch. Eine mehrfach aufgetretene Reentry-Tachykardie wurde medikamentös mit Adenosin beherrscht. Darauf wurde eine antiarrhythmische Therapie mit Verapamil begonnen. Darunter zeigte sich im Langzeit EKG eine einmalige Pause mit AV-Block III°, weshalb die

Therapie abgesetzt wurde. Es folgte konsekutiv eine interventionelle Ablation. Die noch im Langzeit EKG zu erkennenden kurzen Phasen einer Sinustachykardie sollten unter Beobachtung bleiben. Eine weitere Cidofovirgabe erfolgte mit 0,2 mg/kg KG (15 mg) Anfang Februar 2008. Die Nierenbiopsie Ende Februar 2008 verlief komplikationslos, zeigte jedoch eine chronische Polyomavirus Infektion mit deutlichem tubulointerstitiellen Schaden. Daraufhin wurde eine erneute Cidofovirgabe von 0,2 mg/kg KG (16,5 mg) Anfang März 2008 vereinbart. Darunter kam es zu einem diskreten Abfall der Retentionsparameter. Weitere 5 Gaben von jeweils 0,2 mg/kg KG (15 mg) Cidofovir erfolgten von Mitte März 2008 bis Ende April 2008 in circa 10-tägigen Abständen nach denen in der Polyomavirus PCR im Serum die Viren unter der Nachweisgrenze blieben.

Ende Juni 2008 stellte sich die Patientin bei einem niedergelassenen Arzt mit schmerzendem linkem Knöchel vor. Es wurde eine Arthrose diagnostiziert. Im Rahmen dieser Untersuchung fiel der sehr hohe Kreatininspiegel auf, welcher bei 568 µmol/l lag. Eine weitere Vorstellung Mitte September 2008 zeigte eine leichte Besserung der Werte auf 434 µmol/l unter Everolimusspiegeln im gewünschten Bereich. Diese stabile aber hochgradige Transplantatfunktionseinschränkung blieb auch Mitte Dezember 2008 konstant mit 430 µmol/l.

Ende April 2009, zwei Jahre nach der Transplantation, wurde die Patientin stationär aufgenommen zur erneuten Biopsie der Transplantatniere mit stabil schlechten Kreatininwerten von 429 µmol/l. Diese wurde komplikationslos durchgeführt. Jedoch wurde kein repräsentatives Gewebe erfasst und es wurde eine Wiederholung der Biopsie notwendig. Diese ergab in der pathologisch anatomischen Begutachtung 14 Tage später eine fortgeschrittene interstitielle Fibrose und Tubulusatrophie, sowie eine mäßiggradige benigne Nephrosklerose möglicherweise als Ausdruck des nephrotoxischen Cidofovir Schadens. Eine akute Abstoßungsreaktion konnte nicht diagnostiziert werden. Es war auch kein Anhalt für eine floride Polyomavirus Nephritis zu erkennen. Anfang Juli 2009 wurde prophylaktisch aufgrund einer Zahnsanierung Amoxicillin vor und nach der jeweiligen Behandlung angesetzt. Zudem gab die Patientin an, dass das Transplantat pulsieren würde. Beim Tastbefund ist das Transplantat normal groß und leicht pulsierend. Das Kreatinin lag stabil bei 428 µmol/l.

Mitte Oktober 2009 wurde erneut ein angestiegener Kreatininspiegel gemessen mit 501 µmol/l. Dieser sank bis Ende Januar 2010 auf 482 µmol/l, jedoch war der

Everolimusspiegel zu niedrig, weshalb die Gabe von Everolimus zunächst von zwei Mal täglich auf drei Mal täglich erhöht wurde. Die Vorstellung der Patientin Mitte Mai 2010 zeigte leicht gesunkene aber immer noch schlechte Kreatininwerte von 407 µmol/l. Jedoch kam es in der Folgezeit zu einer zunehmenden Niereninsuffizienz und die Patientin zeigte klinische Symptome einer Präurämie. Ende April 2011 musste erneut die Hämodialyse eingeleitet werden.

2.2.3. Der **Patient C** ist männlich. Zum Transplantationszeitpunkt 43 Jahre alt. 164 cm groß und 72 kg schwer.

Bekannte Vorerkrankungen:

Frühkindlicher Hirnschaden

Ohne Zeitangabe:	Sekundärer Hyperparathyreoidimus
Ohne Zeitangabe:	Arterielle Hypertonie
1998:	Cimino Fistel
1998:	Terminale Niereninsuffizienz nach Analgetika Abusus
2001:	Dialysebeginn
02/2008:	Nierentransplantation

Nierentransplantation

Die Nierentransplantation wurde komplikationslos im Februar 2008 im Universitätsklinikum Ulm durchgeführt. Die Thymoglobulingabe erfolgte komplikationslos am Tag 0 und am Tag 3. Postoperativ nahm das Transplantat rasch seine Funktion auf, weshalb der Patient am sechsten postoperativen Tag auf die Normalstation gelangte und am Anfang März 2008 mit guter diuretischer Funktion und einem Kreatininspiegel von 97 µmol/l entlassen werden konnte. Die Valgancyclovir Gabe erfolgte prophylaktisch aufgrund der CMV positiven Spenderniere. Eine Wiedervorstellung in der nephrologischen Ambulanz wurde eine Woche später vereinbart.

Medikation bei Entlassung:

Tacrolimus 10 mg	1-0-0
Mycophenolat 720 mg	1-0-1
Methylprednisolon 12 mg	1-0-0
Cotrim 480 3x/Woche	1-0-0
Valgancyclovir 450 mg	1-0-1
Pantoprazol 40 mg	1-0-0

Calcitriol 0,25 µg	0-2-0
L-Thyroxin 50 µg	1-0-0
Metoprolol 47,5 mg	1-0-1

Verlauf bis zur Diagnose Polyomavirus Nephritis

Ende März 2008 stellte sich der Patient in der Transplantationschirurgie vor mit subjektivem Wohlbefinden, einer ausgeglichenen Bilanz, Fieberfreiheit und unauffälliger Miktion. Der Kreatininspiegel lag bei 106 µmol/l. Jedoch sollte die Tacolimusdosis erhöht werden. Bei einer weiteren Vorstellung in der Transplantationsambulanz Ende April 2008 berichtete der Patient über häusliche hypertensive Blutdruckwerte bis maximal 180 mm/Hg systolisch. Bei der klinischen Untersuchung betrug der gemessene Wert 160/90 mm/Hg. Zusätzlich fiel ein erhöhter Mycophenolatspiegel auf, der jedoch mit einer zu späten Blutabnahme in Zusammenhang gesetzt wurde. Die Transplantatfunktion war weiterhin gut und das Kreatinin lag bei 104 µmol/l.

Im Mai 2008 war der Transplantatbefund weiter gut, es fiel lediglich ein erhöhter Tacrolimusspiegel auf, weshalb die Dosis gesenkt wurde. Dem Patienten ging es mittlerweile so gut, dass er einen Arbeitsversuch starten möchte. Anfang Juni 2008 fiel der Transplantationsambulanz an den Händen, dem Nacken und dem Gesicht ein deutlicher bräunlicher Teint auf. Die Nierenfunktion war weiterhin gut. Das Kreatinin war unwesentlich gestiegen auf 132 µmol/l, nur der Mycophenolatspiegel war niedrig und sollte erhöht werden. Eine weitere Untersuchung Ende Juni 2008 blieb unauffällig.

Anfang Juli 2008 wurde der Patient aufgrund unklarer steigender Kreatininwerte stationär aufgenommen. Auskultatorisch wies der Patient ein deutliches Strömungsgeräusch über der Transplantatniere auf. In einer Angiografie der Transplantatniere wurde der hochgradige Verdacht auf eine Abgangsstenose geäußert. Diese wurde erfolgreich wenige Tage später mit einem Stent überbrückt. Die Angiographische Verlaufskontrolle ergab keine sichtbaren Reststenosen.

Ende Januar 2009, 11 Monate nach der Transplantation, wurde der Patient erneut stationär aufgenommen aufgrund steigender Kreatininwerte. Es wurde am gleichen Tag eine Nierenbiopsie komplikationslos durchgeführt. Es bestätigte sich der Verdacht auf eine Polyomavirus Nephritis im Stadium B-C mit weit fortgeschrittener chronischer tubulointerstitiellen Veränderungen der Nierenrinde. Es bestand eine geringe Nephrosklerose und kein Hinweis auf eine akute zelluläre oder humorale Abstoßung.

Verlauf unter Cidofovir Therapie

Anfang Februar 2009 wurde der Patient aufgrund der Polyomavirus Nephritis stationär aufgenommen mit einem Kreatininspiegel von 259 µmol/l. Zur Therapie wurde die Immunsuppression reduziert und einen Tag später eine erste Cidofovirgabe eingeleitet in der Dosierung 0,5 mg/kg KG (32 mg). Zehn Tage später erfolgte eine zweite Gabe von Cidofovir in gleicher Dosierung. Der Patient gab weiterhin Wohlbefinden an, und eine gute Diuresemenge. Der Kreatininanstieg auf 331 µmol/l wurde der Therapie mit Cidofovir zugeschrieben. Der Tacrolimusspiegel lag wie gewollt im unteren Grenzbereich.
Die dritte Cidofovirgabe mit gleicher Dosierung erfolgte 14 Tage später. Der Patient gab weiterhin Wohlbefinden und eine gute Diuresemenge an. Die täglichen Blutdruckwerte lagen im mittleren Bereich. Der Kreatininspiegel lag bei 340 µmol/l. Sonographisch stellte sich das Pyelon breit und normal echogen dar und es konnte keine Stauung festgestellt werden. Es wurde eine Kontrolluntersuchung für Anfang März 2009 mit dem Patienten vereinbart, bei der der Kreatininspiegel weiter auf 359 µmol/l stieg bei aber weiterhin gutem subjektiven Wohlbefinden des Patienten. Im Arztbrief wurde ein Therapieversuch mit Leflunomid vorgeschlagen zur Reduktion der Polyomavirusreplikation. Jedoch wurde dieses Medikament nicht in der damaligen aktuellen Medikation aufgelistet.
Die vierte und letzte Gabe von Cidofovir in gleicher Dosierung erfolgte 14 Tage später bei unverändertem Zustand des Patienten. Der Kreatininwert lag bei 349 µmol/l.
Eine Wiedervorstellung des Patienten in der Transplantationsambulanz Ende März 2009 zeigte eine weiterhin stabile, eingeschränkte Transplantatfunktion mit einem

Kreatinin von 325 µmol/l und keiner subjektiven Verschlechterung der Diurese. Dem Patienten falle lediglich eine verminderte Leistungsfähigkeit auf. Der Polyomavirus DNA Nachweis im Serum lag im unteren Nachweisbereich, weshalb die Cidofovirtherapie zu diesem Zeitpunkt pausiert wurde. Doch zeigte sich der CMV-Antigen Nachweis mit einer Zelle als positiv, obwohl die immunsuppressive Therapie erniedrigt wurde.

Mitte April 2009 berichtete der Patient, dass seine Leistungsfähigkeit wieder zugenommen habe. Weiterhin bestand aber die eingeschränkte Transplantatfunktion mit einem Kreatininspiegel von 332 µmol/l. Da der Tacrolimusspiegel zu niedrig lag, wurde dem Patienten eine erneute Erhöhung der Dosis empfohlen. Der DNA Nachweis der Polyomaviren im Serum lag unter der Nachweisgrenze. Auch blieb der Test auf CMV-Antigen negativ. Da der Kreatininspiegel Mitte Mai 2009 immer noch stabil schlecht bei 343 µmol/l lag trotz Rückgang der Polyomaviruslast, wurde dem Patienten zu einer weiteren Nierenbiopsie geraten.

Die Nierenbiopsie wurde komplikationslos Anfang Juni 2009 durchgeführt und ergab weiterhin eine Polyomavirus Nephritis (Stadium B-C), die bereits zu fortgeschrittenen tubulointerstitiellen Fibrose und Tubulusatrophie geführt hat. Da in einer vorliegenden Nullbiopsie nur ein geringer Vorschaden an den Gefäßen beschrieben wurde, schloss man nicht aus, dass die vorliegenden Veränderungen an den kleinen Gefäßen durchaus Folge einer chronischen Calcineurinhemmer (Tacrolimus) Toxizität sein könnte. Daneben zeigte sich eine schwere benigne Nephrosklerose. Eine akute Abstoßungsreaktion ließ sich nicht nachweisen.

Eine Woche später stellte sich der Patient erneut in der Transplantationsambulanz vor. Der Kreatininspiegel lag bei 323 µmol/l. Es wurde eine erhöhte Polyomaviruslast im Serum nachgewiesen, weshalb zusammen mit dem Biopsie Ergebnis die Umstellung der Immunsuppression von Calcineurininhibitoren (Tacrolimus) auf mTOR-Inhibitoren (Everolimus) besprochen wurde. Es wäre zum einen eine verminderte Immunsuppression zu erwarten, zum anderen könnte gegebenenfalls eine antivirale Wirkung genutzt werden. Nach der Umstellung der Immunsuppression erfolgte eine Verlaufskontrolle Ende August 2009. Der Patient gab Wohlbefinden und eine gute Diurese an. Der Kreatininwert lag bei 330 µmol/l.

Aufgrund der Angabe des Patienten vor einiger Zeit Bluthusten gehabt zu haben, wurde sicherheitshalber ein Röntgen Thorax durchgeführt. Dieses war jedoch

unauffällig, weshalb der Bluthusten auf Zahnfleischbluten zurück geführt wurde. Der klinische Verlauf wurde unter der Therapie mit Everolimus als erfreulich stabil beschrieben. Die gleichzeitige Einnahme von Tacrolimus sollte aufgrund erreichten Everolimusspiegels langsam ausgeschlichen und abgesetzt werden. Ergänzend zu Everolimus sollte gegebenenfalls Mycophenolat niedrig dosiert verabreicht werden, um im weiteren Verlauf etwas Methylprednisolon einsparen zu können. Entsprechend dem Ergebnis des Polyomavirus Nachweises im Serum mit nur 1000 Genomen/ml schien die Infektion unter Kontrolle zu sein.

Ende November 2009 konnten im Urin des Patienten erneut Polyomavirus DNA Nachgewiesen werden. Die Untersuchung des Serums wurde eine Woche später nachgeholt und ergab eine erhöhte Anzahl von Polyomavirusgenomen. Die Klinische Befund sowie der Kreatininwert von 285 µmol/l zeigten eine weiterhin stabile Situation der hoch eingeschränkten Transplantatfunktion.

Ende Februar 2010 fiel erstmals eine erhöhte Proteinurie auf, welche kurzfristig erneut kontrolliert werden sollte. Die Transplantatfunktion war jedoch weiterhin eingeschränkt mit einem Kreatinin von 284 µmol/l. Die Polyomaviruslast im Serum war etwas niedriger im Vergleich zur Voruntersuchung, ohne dass eine weitere Therapie mit Cidofovir erfolgt war. Außerdem fielen die erhöhten Cholesterinwerte auf, die am ehesten als Nebenwirkung von Everolimus zu werten waren. Es wurde der Einsatz von Statinen empfohlen unter zu Beginn engmaschiger Kontrolle der Kreatininphosphokinase Werte.

Ende Mai 2010 zeigte sich eine weiterhin stabile aber bereits hochgradig eingeschränkte Transplantatnierenfunktion. Es fiel die zunehmende Proteinurie unter Therapie mit Everolimus auf. Bei zunehmender Proteinurie könne die Therapie mit einem niedrig dosierten ACE-Hemmer versucht werden oder gegebenenfalls könne eine weitere Nierenbiopsie durchgeführt werden. Die Polyomaviruslast lag im Bereich der Voruntersuchung. Erneut wurde aufgrund erhöhter Cholesterinwerte zu einer Therapie mit Statinen geraten.

2.2.4. Die **Patientin D** ist weiblich. Zum Transplantationszeitpunkt 50 Jahre alt, 169 cm groß und 66 kg schwer.

Bekannte Vorerkrankungen:

1996:	akutes Nierenversagen, zu dem keine Ursache genannt wird
2000:	Terminale Niereninsuffizienz bei maligner Hypertonie mit Hämodialyse
2003:	Nephrektomie beidseits bei hellzelligem Nierenkarzinom
08/2008:	Nierentransplantation

Nierentransplantation

Die Nierentransplantation erfolgte Anfang August 2008. Die Operation verlief komplikationslos. Aufgrund einer initialen Undichtigkeit der Teilanastomose kam es zu einem vermehrten Blutverlust, bevor diese versorgt werden konnte. Intraoperativ erfolgte eine Induktionstherapie mit Thymoglobulin. Postoperativ auf der Wachstation wurde ein weiterer Hämoglobulinabfall festgestellt, weswegen zwei Erythrozytenkonzentrate substituiert wurden. Aufgrund des Kaliumspiegels von 7,9 mmol/l musste am gleichen Abend eine Dialyse erfolgen.

Am ersten postoperativen Tag kam es zu einer deutlichen Steigerung der Diurese mit einer Gesamtausfuhr von 4100 ml. Die Tacrolimustherapie erfolgte ab dem vierten postoperativen Tag. Das Kreatinin sank weiter bis auf 430 µmol/l. Weitere Dialysen waren nicht mehr notwendig. Am fünften Tag postoperativ konnte die Patientin auf die Normalstation verlegt werden, auf der die Diurese weiterhin gut war. Der Kreatininspiegel sank kontinuierlich bis auf 228 µmol/l. Ein Harnweginfekt aufgrund Escherichia coli wurde mit Levofloxacin erfolgreich behandelt.

Bis zum 17. postoperativen Tag blieb die Diuresemenge weiterhin konstant zwischen 3300 ml und 3900 ml am Tag. Auch das Kreatinin sank weiter bis auf einen Entlassungswert von 210 µmol/l.

Medikation bei Entlassung:

Tacrolimus 5 mg	1-0-1
Methylprednisolon 12 mg	1-0-0
Mycophenolat 720 mg	1-0-1
Cotrim 480 mg	1-0-0 3x/Woche
Valgancyclovir 450 mg	1-0-0
Acetylsalicylsäure 100 mg	1-0-0
Metoprolol 47,5 mg	1-0-1
Pantoprazol 40 mg	1-0-1
Calcitriol 0,25 µg	1-0-0
Lactulose 20 ml	bei Bedarf
Eisensulfat 100 mg	1x/Woche
Epoetin beta 2000 IE	alle 2 Tage subkutan

Verlauf bis zur Diagnose Polyomavirus Nephritis

Bereits 23 Tage nach der Transplantation stellte sich die Patientin in der Transplantationsambulanz vor bei stabiler Transplantatfunktion mit fallendem Kreatinin von 196 µmol/l und Immunsuppressiva Spiegel im therapeutischen Bereich.
Anfang September 2008 stellte sich die Patientin erneut vor mit Wohlbefinden. Das Kreatinin war leicht angestiegen 209 µmol/l gegenüber der Voruntersuchung. Bei der Untersuchung fielen ein erhöhtes Calcium mit 2,71 mmol/l auf sowie eine Proteinurie von 0,48 g am Tag. Der Parathormonspiegel lag bei 190 pg/ml.
Eine Woche später war der Kreatininspiegel nochmals leicht erhöht mit 225 µmol/l. Aufgrund des positiven Urinstix der beginnenden Leukozytose ging man am ehesten von einem beginnenden Harnwegsinfekt aus, welcher kalkuliert behandelt werden sollte. Wegen dem erhöhten Parathormon und erhöhtem Serum-Calcium

sollte über die Verordnung von Cinacalcet nachgedacht werden. Bei weiter steigendem Kreatinin trotz Therapie der Harnwegsinfektion wurde eine Nierenbiopsie empfohlen.

Mitte September 2008 stellte sich die Patientin mit einem leichten grippalen Infekt, unauffälliger Miktion und ausgeglichener Bilanz vor. Aufgrund des grippalen Infektes fühlte sie sich etwas abgeschlagen. Die Kreatininwerte waren leicht rückläufig mit 210 µmol/l. Es wurde erneut die Verordnung von Cinacalcet empfohlen aufgrund der nach wie vor erhöhten Calcium und Parathormon Werte. Aufgrund des grippalen Infektes und der beginnenden Leukozytose wurde Amoxicillin und Clavulansäure zur antibiotischen Therapie angesetzt.

Bei einer weiteren Kontrolluntersuchung Mitte Oktober 2008 gab die Patientin an unter leichten Blähungen und ungeformten Stuhl zu leiden bei sonst subjektivem Wohlbefinden. Der Kreatininspiegel lag stabil bei 194 µmol/l. Bei vermindertem Hämoglobin wurde die Therapie mit Erythropoetin empfohlen. Zudem wurde erneut aufgrund des erhöhten Serum Calciums und erhöhtem Parathormon der Therapie mit Cinacalcet empfohlen. Bei weiter anhaltendem Hyperparathyreoidismus sollte eine ablative Therapie abgeklärt werden.

Mitte November 2008 sank das Kreatinin weiter auf 177 µmol/l. Jedoch klagte die Patientin immer noch über Blähungen und Völlegefühl sowie gelegentliche Diarrhöen. Die prophylaktische Valgancyclovirtherapie konnte nun 3 Monate nach der Transplantation angesetzt werden. Bei weiterhin steigenden Parathormon und Calciumwerten sowie erniedrigten anorganischen Phosphatwerten wurde eine intensive Therapie mit Vitamin D empfohlen. Zudem sollte eine Sonographie der Nebenschilddrüse stattfinden um ein Adenom auszuschließen. Falls diese therapeutische und diagnostische Maßnahme nicht wirkte beziehungsweise negativ ausfalle, wurde erneut Cinacalcet empfohlen.

Mitte Dezember 2008 wurde eine Biopsie der Transplantatniere vorgenommen bei einem erhöhten Kreatininspiegel von 200 µmol/l. Diese wurde durchgeführt, da es nach der Transplantation zu einem Kreatinin Bestwert von nur 177 µmol/l kam. Die von der Patientin beschriebene gastrointestinale Symptomatik besserte sich leicht. Ende Dezember 2008, fünf Monate nach der Transplantation, lag der Kreatininwert bei 230 µmol/l, und das Ergebnis der Nierenbiopsie ergab eine schwergradige und chronische floride Polyomavirus-Nephritis sowie eine 30%ige Tubulusatrophie und interstitielle Fibrose in den übrigen Kortexanteilen. Zudem

bestand ein potentiell reversibler Tubulusschaden der Nierenrinde, teils vom Calcineurininhibitoren assoziierten Typ. Auch wurde eine benigne Nephrosklerose festgestellt. Es wurde kein Hinweis für eine Abstoßungsreaktion gefunden.

Verlauf unter Cidofovir Therapie

Mitte Januar 2009 stieg das Kreatinin weiter an auf 260 µmol/l. Der Anstieg wurde auf die Polyomavirus Nephritis zurückgeführt. Schon bei Diagnosesicherung wurde eine Reduktion der Immunsuppression durchgeführt, die leider nicht zum gewünschten Effekt führte. Eine weitere Reduktion der Immunsuppression erschien nicht als zielführend, weshalb eine Cidofovirtherapie besprochen wurde, welche im Januar 2009 mit einer Dosierung von 0,5 mg/kg KG (31,75 mg) begonnen wurde. Die Cidofovirtherapie sollte alle 10-14 Tage durchgeführt werden. Ende Februar 2009 erfolgte eine Reduktion der Cidofovirdosis auf 0,25 mg/kg KG (17,25 mg) bei weiter 10-14 tägiger Gabe. Eine Serum Polyoma PCR ergab am Anfang März 2009 eine erhöhte Viruslast. Zehn Tage später stieg das Kreatinin weiter an auf 297 µmol/l. Es erfolgte eine Umstellung der Immunsuppression von Tacrolimus auf Everolimus.

Ende April 2009 erfolgte die stationäre Aufnahme der Patientin mit Verdacht auf akute Otitis media links. Eine konsiliarische Vorstellung in der HNO-Klinik bestätigte die Verdachtsdiagnose. Unter der empfohlenen Therapie mit Amoxicillin und Clavulansäure sowie Verringerung der Cortisondosis, besserten sich die Beschwerden rasch. Der Kreatininwert lag bei 264 µmol/l. Im Rahmen des im Januar 2009 begonnenen Therapieschemas wurde die Cidofovirgabe am Anfang Mai 2009 fortgesetzt mit einer erneuten Dosisanhebung auf 0,5 mg/kg KG (34 mg). Zur weiteren verbesserten Kontrolle der Virusinfektion wurde die orale Cortisondosis reduziert. Wenige Tage später konnte die Patientin entlassen werden.

Mitte Mai 2009 wurde die Patientin erneut aufgenommen, da sie über Brennen beim Wasserlassen, eine rötliche Verfärbung des Urins sowie Schmerzen im Bereich des Nierentransplantates klagt. Fieber oder Übelkeit bestanden nicht. Der Kreatininspiegel lag bei 268 µmol/l und der Befund der Sonographie ergab keinen Harnstau oder Restharn. Der vermutete Harnwegsinfekt wurde mit Amoxicillin und Clavulansäure behandelt. Unter der Therapie kam es zur raschen Rückbildung der

Symptomatik. Einige Tage später erfolgte im Rahmen der 14 tägigen Cidofovirtherapie eine weitere Gabe mit gleicher Dosierung. Ende Mai 2009 wurde die Patientin entlassen mit Levofloxacin als Antibiose für die nächsten 7 Tage.
Anfang Juni 2009 stellte sich die Patientin erneut zur Kontrolluntersuchung vor. Der Kreatininspiegel lag konstant schlecht bei 274 µmol/l. Jedoch konnte eine Reduktion der Virusgenome mittels PCR beobachtet werden. An diesem Tag fand zum wiederholten Male eine Cidofovirgabe statt mit der gleichen Dosis 0,5 mg/kg KG. Die nächste dokumentierte Vorstellung der Patientin fand erst im September 2009 statt. Die Patientin gab subjektives Wohlbefinden an. In den letzten beiden Polyomavirus PCRs im Serum konnten keine weiteren Genome mehr nachgewiesen werden. Der Kreatininspiegel war wieder leicht gesunken.
Mitte Dezember 2009 stellte sich die Patientin wieder vor. Sie war die letzten 10 Tage in stationärer Behandlung, außerhalb der Universitätsklinik aufgrund eines Hämoglobinabfalls von 13 g/dl auf 8 g/dl. Jegliche Diagnostik führte zu keiner Klärung des Hb-Abfalls. Die Patientin erhielt Darbepoetin alpha, wonach es ihr wieder besser ging. Hämoglobin lag aktuell bei 12 g/dl. Die Kreatininspiegel war wieder auf 254 µmol/l angestiegen. Auch der Parathormonspiegel war deutlich erhöht, weshalb die Patientin alle 2 Tage Cinacalcet verordnet bekam bis eine weitere Diagnostik hinsichtlich Hyperparathyreoidismus durchgeführt wurde.
Anfang Februar 2010 berichtete die Patientin keine Änderung ihres Wohlbefindens. Eine Nebenschilddrüsensonographie ergab kleine Epithelkörperchen. Der Kreatininspiegel lag bei 263 µmol/l. Um das Parathormon zu senken wurde zusätzlich Calcitriol in niedriger Dosierung verordnet.

2.2.5. Die **Patientin E** ist weiblich, zum Transplantationszeitpunkt 40 Jahre alt. 164 cm groß und 70 kg schwer.

Bekannte Vorerkrankungen:

Ohne Zeitangabe:	arterielle Hypertonie
Ohne Zeitangabe:	renale Anämie
1988:	Präeklampsie
6/2001:	terminale Niereninsuffizienz aufgrund eines Hämolytisch Urämischen Syndroms
6/2005:	Nierentransplantation

Nierentransplantation

Die Nierentransplantation erfolgte komplikationslos Anfang Juni 2005. Bereits intraoperativ zeigte die Niere nach Furosemidstimulation eine gute Ausscheidung. Auch nach Oralisierung der Furosemidtherapie blieb die Diurese gut. Bei bekannter renaler Anämie und körperlicher Abgeschlagenheit wurden der Patientin postoperativ zwei Erythrozytenkonzentrate verabreicht. Eine Kontrollsonographie des Transplantats blieb ohne pathologischen Befund. Wenige Tage später wurde die Patientin bereits voll mobilisiert und kostaufgebaut.
Vier Tage nach der Transplantation konnte die Patientin auf die Normalstation verlegt werden. Während des stationären Aufenthaltes zeigte das Transplantat eine gute Wasserdiurese und sehr gute Konzentrationsfähigkeit. Die Immunsuppression wurde mit Cyclosporin A und Mycophenolat begonnen. Ab dem 6. postoperativen Tag lagen die Retentionswerte im normalen Bereich mit einem Kreatinin von 105 µmol/l. Sechs Tage später wurde der noch liegende Tenckhoffkatheter entfernt. Der weitere Verlauf blieb komplikationslos. Deshalb konnte die Patientin am 15. postoperativen Tag in die ambulante Betreuung entlassen werden.

Medikation bei Entlassung:

Cyclosporin A 200 mg	1-0-1
Mycophenolat 720 mg	1-0-1
Methylprednisolon 12 mg	1-0-0
Furosemid 40 mg	½-½-½
Kalium Retardtabletten	2-2-2
Eisen-(II)-Sulfat 100 mg	1-0-0
Colecalciferol 1000 IE	1-0-0
Epoetin beta 4000 IE	3-mal pro Woche

Verlauf bis zur Diagnose Polyomavirus Nephritis

Fünf Tage nach der Entlassung wurde die Patientin aufgrund deutlich ansteigender Retentionsparameter erneut stationär aufgenommen. Wegen einer Hypokaliämie erhielt die Patientin oral Kalium. Aufgrund der in der Biopsie festgestellten akuten zellulären tubulo-interstitiellen Abstoßungsreaktion wurde die Patientin mit einer Kortison Stoßtherapie behandelt, worunter es zu einem deutlichen Abfall der Retentionsparameter kam. Anfang Juli 2005 konnte die Patientin mit einem Kreatinin von 141 µmol/l und subjektiven Wohlbefinden entlassen werden.

Ende Juli 2005 musste die Patientin wegen des Verdachtes einer erneuten Transplantatabstoßungsreaktion stationär aufgenommen. Die Biopsie sicherte die Diagnose. Als Therapie erhielt die Patientin eine Kortison Stoßtherapie. Jedoch stiegen die Retentionsparameter unter fortgesetzter Steroidtherapie langsam progredient. Das Biopsieergebnis zeigte gehäufte B-Lymphozyten, weswegen die Patientin Rituximab erhielt. In der Folge gingen die Retentionsparameter zurück. Zusätzlich wurde während der stationären Behandlung die Immunsuppression von Cyclosporin auf Tacrolimus umgestellt. Die Gabe von Tacrolimus und Mycophenolat musste jedoch zwei Tage pausiert werden, da zu hohe Serumspiegel festgestellt wurden. Anfang August 2005, circa zwei Wochen nach

der stationären Aufnahme, konnte die Patientin mit einem Kreatinin von 318 µmol/l entlassen werden.
Ende Oktober 2005 musste die Patientin erneut stationär aufgenommen werden aufgrund deutlich gestiegener Kreatininwerte von zuvor 255 µmol/l auf 438 µmol/l. Bei der körperlichen Untersuchung fiel ein Gewichtsverlust von 14 kg in den letzten vier Monaten auf. Nachtschweiß und Fieber wurden verneint.
In der Transplantatsonographie konnte ein Harnstau II° festgestellt werden, bei Verschluss des doppel-J-Katheters. Dieser wurde komplikationslos ausgetauscht. Darauf folgte erst ein Kreatininabfall, jedoch stiegen die Werte wenige Tage später wieder an, weswegen eine Biopsie durchgeführt wurde. Bei Verdacht auf Rejektion wurde noch vor Vorliegen des Biopsieergebnisses eine Steroid-Stoßtherapie begonnen. Die Ergebnisse Anfang November, sechs Monate nach der Transplantation, schlossen eine Abstoßungsreaktion aus, jedoch wurde eine Polyomavirusinfektion nachgewiesen.

Verlauf unter Cidofovir Therapie

Noch während der stationären Aufnahme wurde Anfang November 2005 eine Cidofovirtherapie mit einer Dosis von 1 mg/kg KG (50 mg) begonnen. Diese sollte zunächst in wöchentlichen Abständen wiederholt werden. Aufgrund einer geringgradigen Nephrocalcinose sollte der Calcium-Phosphat-Spiegel engmaschig kontrolliert werden. Da das Phosphat erhöht war wurde ergänzend Sevelamer angesetzt. Auch der Mycophenolatspiegel schwankte während des Aufenthaltes stark. Die Kreatininwerte sanken wieder bis auf 362 µmol/l. Aufgrund eines Harnwegsinfektes mit Staphylokokken wurde die Patientin zusätzlich antibiotisch behandelt mit Clindamycin. Circa zwei Wochen nach der stationären Aufnahme konnte die Patientin wieder entlassen werden. Die zweite Cidofovirgabe erfolgte ein Woche später mit gleicher Dosierung, und sollte wöchentlich fortgeführt werden.
Anfang Dezember 2005 wurde die Patientin erneut aufgenommen mit steigenden Kreatinin auf 630 µmol/l und mit seit drei Tagen bestehender Diarrhoe. Die Kreatininwerte wurden auf die rezidivierende Polyomavirusinfektion zurückgeführt, welche sich durch eine erneute Nierenbiopsie bestätigte. Ab Mitte Dezember

wurde die Dosierung von Cidofovir um die Hälfte reduziert auf 0,5 mg/kg KG (25 mg), sowie Leflunomid angesetzt. Anfang Januar 2006 konnte die Patientin entlassen werden mit einem immer noch sehr hohen Kreatininwert von 641 µmol/l. Aufgrund einer aufgetretenen Leukopenie musste die Cidofovirtherapie wenige Tage später für circa 4 Wochen bis Anfang Februar pausiert werden.

Ende Januar 2006 wurde bei weiterhin bestehender Polyomavirusinfektion und hohen Kreatininwerten mit 701 µmol/l die Immunsuppression von Tacrolimus auf Sirolimus umgestellt. Auch wurde aufgrund der Persistenz des Virus die Sirolimusgabe kurzeitig pausiert. Anfang Februar wurde die Cidofovirtherapie mit 0,5 mg/kg KG (25 mg) fortgesetzt. Mitte Februar stieg das Kreatinin weiter an auf 770 µmol/l, weswegen die Cidofovirdosis um die Hälfte reduziert wurde auf 0,25 mg/kg KG. Insgesamt ging es der Patientin nicht gut. Sie klagte über Müdigkeit und Gliederschmerzen sowie Gewichtsverlust auf nunmehr 51 kg.

Ende Februar wurde die Patientin zum wiederholten Male stationär aufgenommen aufgrund hoher Kreatininwerte von 657 µmol/l und der geplanten Nierenbiopsie. Diese ergab einen fortgeschrittenen chronischen tubulo-interstitiellen Schaden wahrscheinlich durch Cidofovir verursacht. Polyomaviren ließen sich jedoch nicht mehr nachweisen, weshalb die Cidofovirtherapie ab Anfang März beendet wurde. Bei Aufnahme fiel eine Anämie auf. Ende März wurde die Patientin mit einem gebesserten Hb wieder entlassen.

Anfang April wurde die Patientin mit schlechtem Allgemeinzustand stationär aufgenommen. Aufgrund des Nachweises einer Oberschenkel- und Poplitealvenenthrombose wurde eine Antikoagulation mit unfraktioniertem Heparin durchgeführt. Wegen der sehr hohen Kreatininwerte wurde bei der Patientin 11 Monate nach der Transplantation wieder mit der Dialyse begonnen.

Insgesamt wurde die Patientin ab Anfang November 2005 bis Anfang März 2006 12 mal mit Cidofovir behandelt im wöchentlichen Rhythmus mit einer einmonatigen Pause im Januar 2006. Trotz der Therapie blieben die Polyomagenome im Urin nachweisbar, und die Kreatininwerte stiegen weiter an, bis zum Verlust des Transplantates und der Aufnahme der Dialysebehandlung.

2.2.6. Der **Patient F** ist männlich, zum Transplantationszeitpunkt 49 Jahre alt, 183 cm groß und 86 kg schwer.

Bekannte Vorerkrankungen:

Ohne Zeitangabe:	Arterielle Hypertonie
Ohne Zeitangabe:	Hypertensive Herzhypertrophie
Ohne Zeitangabe:	Mitralklappeninsuffizienz
1980:	Tonsillektomie
1997:	Dialysepflichtige Terminale Niereninsuffizienz bei fraglicher harnsäureassoziierter interstitieller Nephritis
2005:	Aortenklappenstenose
1/2006:	¾ Nebenschilddrüsenresektion bei sekundären Hyperparathyreoidismus
3/2006:	rezidivierende Shuntverschlüsse
5/2006:	Nierentransplantation

Nierentransplantation

Die Nierentransplantation wurde im Mai 2006 komplikationslos durchgeführt. Die Transplantatniere nahm zügig ihre diuretische Funktion auf, sodass die Furosemidtherapie rasch abgesetzt werden konnte. Der Kreatininspiegel sank kontinuierlich auf Werte von 246 µmol/l am 6. postoperativen Tag. Die Immunsuppression wurde mit Cyclosporin A und Mycophenolat begonnen. Während des stationären Aufenthaltes wurde ein Harnwegsinfekt mit Levofloxacin erfolgreich behandelt. Anfang Juni 2006, 13 Tage nach der Transplantation konnte der Patient entlassen werden.

Medikation bei Entlassung:

Cyclosporin A 300 mg	1-0-1
Mycophenolat 720 mg	1-0-1
Methyprednisolon12 mg	1-0-0
Metoprolol 95 mg	1-0-1
Enalapril 10 mg	1-0-1
Calcitriol 0,25 µg	1-0-0
Doxazosin 4 mg	1-0-1
Felodipin 10 mg	1-0-1
Furosemid 20 mg	1-0-0
Pantoprazol 40 mg	0-0-1
Certoparin 3000 IE	0-0-1

Verlauf bis zur Diagnose Polyomavirus Nephritis

Am 24. postoperativen Tag stellte sich der Patient mit Wohlbefinden zur Kontrolluntersuchung vor. Das Kreatinin lag bei 275 µmol/l. Als Ursache wurde der sehr hohe 120-Minuten Wert von Cyclosporin vermutet, da ein anderer Hinweis auf ein immunologisches Ereignis nicht vorlag.

Einen Monat nach der Transplantation wurde der Patient stationär aufgenommen aufgrund einer Hyperkaliämie und steigenden Kreatininwerten von 297 µmol/l. Die durchgeführte Biopsie zeigte eine akute zelluläre tubulo-interstitielle Abstoßungsreaktion sowie eine kleinherdige geringe arterioläre Hyalinose. Aufgrund der Rejektion wurde der Patient mit einer Kortison Stoßtherapie behandelt. Circa 10 Tage nach Aufnahme konnte der Patient Anfang Juli entlassen werden bei einem stabil schlechten Kreatinin von 377 µmol/l.

Im August wurde die Immunsuppression von Cyclosporin auf Tacrolimus umgestellt. Bei einer Kontrolle des Kreatininwertes Mitte September 2006 ist dieser weiterhin erhöht mit 324 µmol/l. Bis März 2007 besserte sich das Kreatinin leicht auf 277 µmol/l. Bei einer Konchendichtemessung im Juli 2007 und Zustand

nach Nebenschilddrüsenresektion fiel eine verminderte Knochendichte im Bereich der Lendenwirbelsäule sowie in der rechten Hüfte auf. Insgesamt ging es dem Patienten gut. Die Transplantatfunktion war unverändert und das Kreatinin lag konstant schlecht bei 246 µmol/l.
Mitte September 2007 wurde bei dem Patienten eine Coxarthrose und kernspintomographisch eine Hüftkopfnekrose diagnostiziert. Aus diesem Grund wurde Alendronsäure und Metamizol angesetzt, Calcitriol erhöht und Cortison abgesetzt. Es wurde eine Hüft-TEP geplant, jedoch sollte der Operationstermin so lange wie möglich hinausgezögert werden, unter Fortsetzung der Alendronattherapie. Der Kreatininspiegel lag Mitte Oktober konstant schlecht bei 271 µmol/l.
Drei Jahre nach der Nierentransplantation wurde der Patient im Mai 2009 stationär aufgenommen aufgrund steigender Kreatininwerte mit 355 µmol/l. Die Nierenbiopsie zeigte eine Polyomavirusinfektion im Stadium A sowie Anzeichen einer chronischen Calcineurininhibitor Toxizität.

Verlauf unter Cidofovir Therapie

Anfang Juni 2009 wurde aufgrund der Polyomavirusinfektion eine Therapie mit Cidofovir in der Dosierung 0,5 mg/kg KG (44,50 mg) begonnen. Zudem wurde Tacrolimus durch Everolimus und Mycophenolat durch Leflunomid ersetzt. Die Cidofovirtherapie sollte in einem 7 bis 14 tägigen Zyklus erfolgen. Bei der sechsten Cidofovirgabe Anfang August 2009 wurde im Serum ein Rückgang der Polyomavirusgenome gemessen, bei einem Kreatinin von 297 µmol/l. Die Cidofovirtherapie wurde nach dem gleichen Schema und in gleicher Dosierung fortgesetzt.
Anfang September 2009 befanden sich die Polyomavirusgenome unterhalb der Nachweisgrenze, weswegen die Cidofovirtherapie zunächst pausiert wurde. Doch waren die Genome Anfang Oktober wieder deutlich erhöht bei einem Kreatininwert von 313 µmol/l. Somit wurde die Cidofovirtherapie fortgesetzt. Eine weitere Polyomavirus PCR im Serum Anfang November fiel negativ aus, weswegen die Cidofovirtherapie wieder abgesetzt werden konnte bei einem konstant schlechten Kreatininwert von 367 µmol/l. Ende Dezember waren die Polyomavirusgenome

wieder deutlich erhöht bei einem Kreatinin von 368 µmol/l. Anstatt die Cidofovirtherapie fortzuführen wurde versucht durch eine weitere Reduktion der Immunsuppression zur Eliminierung der Polyomaviren beizutragen.

Ende Januar 2010 waren bei reduzierter Immunsuppression keine Polyomaviren mehr nachweisbar. Das Kreatinin lag weiter konstant schlecht bei 368 µmol/l. Bei der Untersuchung fiel ein deutlich niedriger Calciumspiegel auf, weswegen Vitamin D3 erhöht wurde.

Der Patient erhielt 10-mal Cidofovir in einem circa 10 tägigen Rhythmus im Zeitraum von Juni 2009 bis Oktober 2009.

2.2.7. Die **Patientin G** ist weiblich. Zum Transplantationszeitpunkt 60 Jahre alt, 169 cm groß und 64 kg schwer.

Bekannte Vorerkrankungen:

1979:	- Z.n. Pankreasteilresektion
1980:	- Nieren OP bei unklarer Indikation
1991:	- Diabetes mellitus Typ 2
2001:	- Z.n. Fraktur des Lendenwirbels I
	- Dialyseplichtige Niereninsuffizienz bei V.a. diabetische Nephropathie
2004:	- Z.n. oberer GI-Blutung bei Mallory-Weiss-Läsion
	- Z.n. Einlage eines Pankreas Stents
2005:	- Lumboischialgie rechts
2006:	- TIA bei bekannter cerebraler Mikroangiopathie
	- Gastroskopie bei fibrinbelegter Magenerosion, HP- negativ
	- Steinausräumung aus dem Gallengang bei Choledochuluthiasis und chronischer Pankreatitis mit Gallengangveränderung III°
	- Patellarfraktur rechts
2009:	- Parathyrektomie und Replantation eines Nebenschilddrüsendrittels in den linken Unterarm
Ohne Zeitangabe:	- renale Anämie
	- sekundärer Hyperparathyreoidismus
	- arterielle Hypertonie
	- diabetische Polyneropathie
	- exokrine Pankreasinsuffizienz
	- V.a. ethyltoxische Leberschädigung
	- beginnende Coxarthrose beidseits

Nierentransplantation:

Die Nierentransplantation im Oktober 2010 verlief komplikationslos. Intraoperativ erhielt die Patientin Thymoglobulin. Postoperativ lagen die Kreatininwerte initial bei 460 µmol/l. Die Ausscheidung steigerte sich im Verlauf von 1,4 Liter pro Tag auf regelrechte Werte. Die Initaile Immunsuppression wurde mit Tacrolimus, Mycophenolat und Methylprednisolon begonnen. Im Bereich der Operationswunde entwickelte sich ein kleines Hämatom, welches im Verlauf sonographisch kontrolliert sowie antibiotisch behandelt wurde. Ebenso wurde ein Harnwegsinfekt antibiotisch behandelt. Anfang November konnte die Patientin beschwerdefrei mit einem Kreatininwert von 174 µmol/l Liter entlassen werden.

Medikation bei Entlassung:

Mycophenolat 720 mg	1-0-1
Methylprednisolon 8 mg	1-0-0
Tacrolimus 3,5 mg	1-0-1
Sulfamethoxazol/Trimethoprim 400/80 mg	1-0-0 mo/mi/fr
Sitagliptin 100 mg	1-0-0 jeden 2. Tag
Valgancyclovir 450 mg	1-0-0
Pankreaspulver 25.000 IE	1-1-1
Ramipril 5 mg	1-0-1
Bisoprolol 5 mg	0-0-1
Fluvastatin 80 mg	0-0-1
Pantoprazol 40 mg	1-0-0
Zolpidem 7,5 mg	0-0-1
Amlodipin 5 mg	1-0-1
Furosemid 40 mg	1-0-0
Certoparin Natrium 2000 IE	0-0-1

Verlauf bis zur Diagnose der Polyomavirus Nephritis

Eine Woche nach Entlassung stelle sich die Patientin zur Verlaufskontrolle mit gutem Wohlbefinden und keinen subjektiven Beschwerden vor. Die Ausscheidung war gut und die Kreatininwerte waren leicht gesunken auf 131 µmol/l. Das Methylprednisolon wurde weiter reduziert. Fast einen Monat nach Transplantation stellte sich die Patientin in der Chirurgischen Notfallambulanz vor aufgrund schmerzloser zunehmender Schwellung im Bereich des linken Unterbauches. Sonographisch wurde ein großes Bachwandserom ventral des Transplantates festgestellt und die Patientin wurde stationär aufgenommen. Das Serom wurde punktiert um es zu entleeren. Hierunter war die Schwellung im weiteren Verlauf rückläufig. Die Patientin blieb beschwerdefrei. Es wurde prophylaktisch ein 4-tägige antibiotische Therapie durchgeführt. Eine Woche später konnte die Patientin beschwerdefrei entlassen werden. Eine Woche nach Entlassung stellte sich die Patientin mit einer erneuten leichten Schwellung vor. Diese wurde punktiert. Das Punktat zeigte keinen Anhalt für eine Infektion. Die Patientin war beschwerdefrei und die Kreatininwerte lagen deutlich besser bei 89 µmol/l.

Circa 3 Monate nach der Transplantation stellte sich die Patientin zur Verlaufskontrolle ohne Beschwerden und mit ausgeglichener Bilanz vor. Das Kreatinin lag konstant gut bei 97 µmol/l. Lediglich der Tacrolimusspiegel sowie der Mycophenolatspiegel waren erhöht. Sonographisch zeigte sich eine Verdickung der Wand des pyelouretralen Übergangs, welcher auf die Einlage des Splints zurückgeführt wurde. Diese sollte engmaschig sonographisch kontrolliert werden. Mitte Februar 2011 lagen die Kreatininwerte weiter im Normbereich mit 82 µmol/l. Die Patientin gab keine Beschwerden, aber eine gute Diurese an. Die Methylprednisolon Dosis sollte langsam weiter reduziert werden auf 2 mg pro Tag. Auch sollte die Tacrolimus Dosis reduziert werden. Es zeigte sich eine geringe CMV-Replikation, welche engmaschig kontrolliert werden sollte, da bei bleibender Replikation nach Reduktion der Immunsuppression eine erneute Valganciclovir Gabe erfolgen würde. Im April 2011 litt die Patientin unter einer CMV-Infektion. Diese wurde mit Ganciclovir und Foscarnet behandelt. Es stellte sich eine Resistenz der Cytomegalieviren gegenüber Ganciclovir heraus.

Mitte Juni 2011, 8 Monate nach Transplantation, wurde die Patientin aufgrund der Verschlechterung der Nierenfunktion bei CMV-Infekt unter Foscarnet Therapie und

zusätzlich bestehendem Harnwegsinfekt Transplantat biopsiert zum Ausschluss einer Foscarnet Toxizität bei einem Kreatininwert von 165 µmol/l. Zwei Tage später dekompensierte die Patientin respiratorisch bei supraventrikulärer Tachykardie und wurde auf die chirurgische Wachstation verlegt. Die supraventrikuläre Tachykardie wurde mit Betablockern behandelt. Bei einer sonographischen Kontrolle dekompensierte die Patientin erneut. Weiterhin fiel eine massiv vergrößerte Blase bei Harnstau auf. Die Patientin wurde zur Rekompensation auf die Intensivstation verlegt und bekam zur Entlastung der Blase einen Dauerkatheter. Die Frequenzkontrolle erfolgte weiterhin mit Metoprolol. Aufgrund des Lungenödems wurde eine diuretische Therapie eingeleitet. Zur Bekämpfung der CMV-Infektion wurde eine Therapie mit Ganciclovir und Foscarnet weitergeführt.

Im Verlauf rekompensierte die Patientin rasch sowohl respiratorisch wie auch kardiologisch und konnte verlegt werden. Die Kreatininwerte schwankten weiter zwischen 150 und 200 µmol/l bei guter Diurese. Ende Juni 2011 konnte die Patientin entlassen werden ohne nachweisbaren CMV-Infekt und mit einem progredient hohem Kreatininwert von 269 µmol/l. Die weitere histologische Untersuchung des Biopsats stellte 9 Monate nach der Transplantation eine floride Polyomavirus Nephritis mit Tubulusatrophie, intestitieller Fibrose sowie mäßiggradigem akuten Tubulusschaden fest. Anfang Juli 2011 wurde die Patientin stationär aufgenommen bei Verschlechterung der Transplantatfunktion und Polyomavirus Nephritis mit einem Kreatinin von 299 µmol/l und sehr hoher Polyomaviruslast. Methylprednisolon wurde auf Hydrocortison umgestellt. Die Kreatininwerte blieben konstant schlecht um die 300 µmol/l.

Mitte Juli kam es zu einem Temperaturanstieg, worauf eine antibiotische Therapie folgte. Das Fieber war im weiteren Verlauf rückläufig, jedoch kam es wenige Tage später erneut zu Fieberschüben. Deshalb wurde die antibiotische Therapie umgestellt. Zwei Tage später kam es bei der Patientin zu einer akuten pulmonalen Verschlechterung, sodass die Patientin intubiert auf die Intensivstation verlegt werden musste. Es zeigte sich eine hiliäre Stauungskomponente beidseits, mit Verdacht auf eine Pneumonie. Die Antibiotische Therapie wurde fortgesetzt. Ende Juli 2011 konnte die Patientin extubiert werden. Die Einnahme von Everolimus wurde pausiert. Die Kortisontherapie wurde mit Prednisolon fortgeführt.

Verlauf der Polyomavirusnephritis unter Reduktion der Immunsuppression

Anfang August konnte die Patientin auf die periphere Station verlegt werden mit einem Kreatinin von 347 µmol/l. Weiterhin war die Polyomaviruslast sehr hoch mit 2 x 10^6 Genomen. Hier erfolgte eine Reduktion der Immunsuppression von Tacrolimus sowie Prednisolon und es wurde bewusst auf eine Cidofovir Therapie verzichtet. Bei weiter positivem CMV-Befund wurde die Valganciclovir Therapie wieder aufgenommen. Eine Woche später konnte die Patientin mit einem Kreatininwert von 313 µmol/l entlassen werden. Einige Tage später in einer Kontrolluntersuchung lag der Kreatininwert weiter schlecht bei 331 µmol/l. Die Polyomaviruslast war jedoch niedriger als in der Voruntersuchung. Die Patientin gab eine gute Diurese und Wohlbefinden an. Die Immunsuppression sollte weiter reduziert bleiben und der Verlauf engmaschig kontrolliert werden. Eine Woche später zeigte sich die Nierenfunktion weiter hochgradig eingeschränkt und es wurde eine Wundbehandlung eines Dekubitus am Os sacrum durchgeführt. Die Medikation mit Valganciclovir wurde reduziert. Weiter wöchentliche Kontrollen ergaben bis Anfang November eine stabile hochgradig eingeschränkte Transplantatfunktion. Der Dekubitus heilte langsam ab und Valganciclovir wurde im Verlauf abgesetzt dank negativer CMV Kontrollen.

3. Ergebnisse

Es wurden sieben Nierentransplantierte Patienten beschrieben, 4 weibliche und 3 männliche. Alle Patienten haben entweder eine Induktionstherapie mit Thymoglobulin oder eine Rejektionstherapie mit Steroidstoß erhalten. Jeder von den Patienten ist im Zuge seiner transplantationsbedingten Immunsuppression an einer Polyomavirusinfektion erkrankt. Die Zeiträume von Transplantation bis zur Infektion reichen von 5 Monaten bis zu 2 Jahren. 6 der Patienten erhielten nach bioptisch gesicherter Diagnosestellung eine Cidofovirtherapie. Bei einer Patientin wurde nur die Immunsuppression reduziert. Die mittleren Dosierungen der Cidofovirtherapie lag zwischen 0,6 mg/kg KG und 0,25 mg/kg KG. Im Verlauf wurde bei allen sechs Cidofovir Patienten die Immunsuppression auf m-TOR-Inhibitoren umgestellt. Die Patienten A, B, C, D, F erhielten Everolimus, wobei Patient A kurz vor seinem terminalen Nierenversagen wieder Ciclosporin erhielt. Der Patient E wurde auf Sirolimus umgestellt. Der Patient G mit Reduktion der Immunsuppression wurde ebenfalls erst auf Everolimus umgestellt, dann wieder auf Tacrolimus. Hiermit wurde die Reduktion der Immunsuppression eingeleitet.

3.1. Ergebnisse Patient A

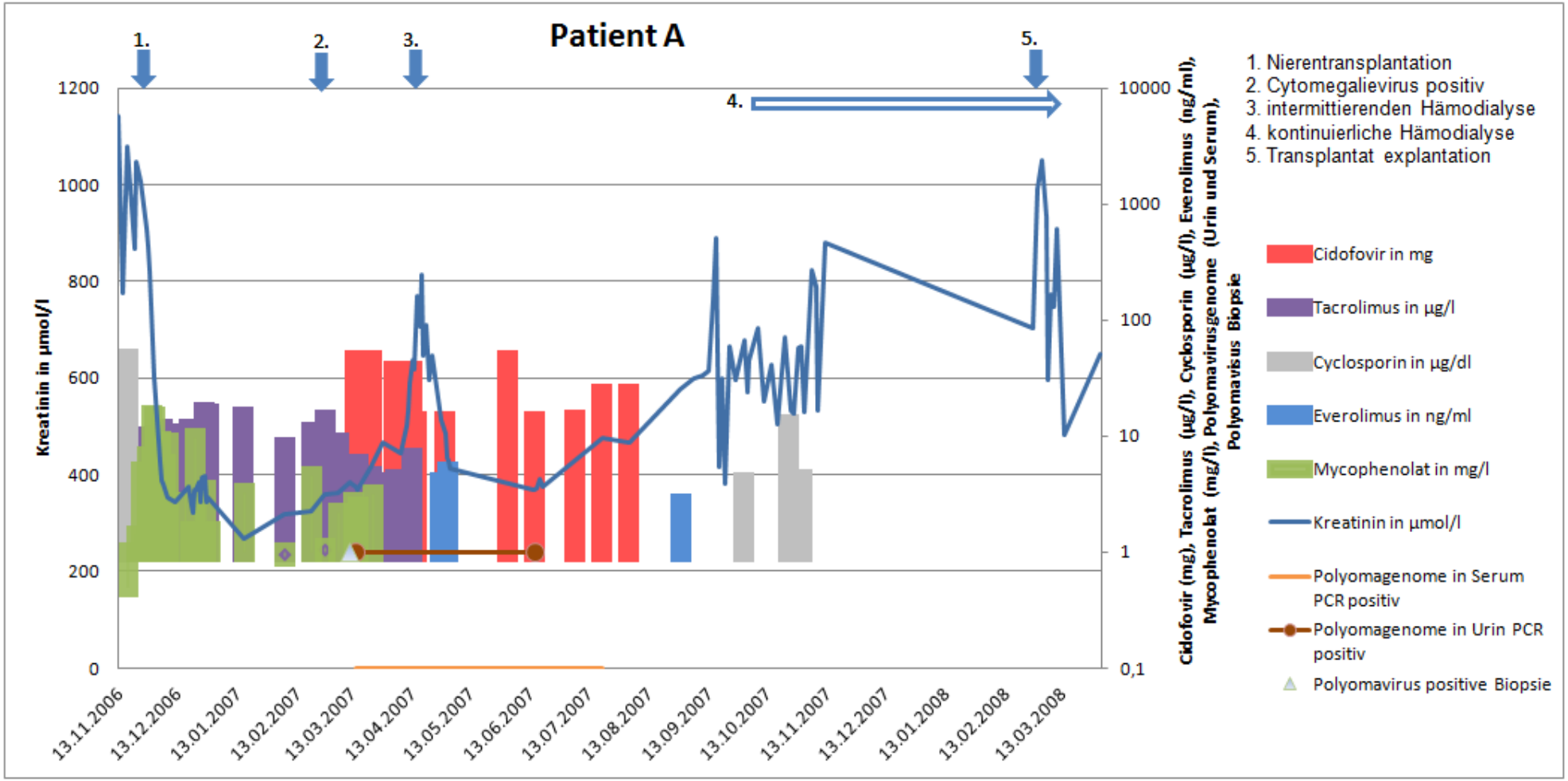

Polyomavirus Nephritis. Die Polyomagenome wurden nicht quantifiziert und waren nur im Urin durch die Polymerase Kettenreaktion nachweisbar, nicht aber im Serum.

Antworten zur Fragestellung bei Patient A:

1. Ist das Polyomavirus eliminiert worden und war dabei Cidofovir von entscheidender Bedeutung?

Nach der bioptischen Sicherung der Polyomavirus Nephritis waren unter der Cidofovirtherapie die Virus Nachweise mittels Serum PCR immer negativ. Dies spricht für die antivirale Wirkung von Cidofovir gegen die Polyomaviren. Eine zweite Biopsie konnte im Verlauf nicht durchgeführt werden.

2. Hat die Nierenfunktion unter der Cidofovirtherapie profitiert? Ist Sie besser geworden oder zumindest nicht schlechter geworden?

Zum Beginn der Therapie profitierte der Patient durch sinkende Kreatininwerte und gute Transplantatfunktion von der Therapie, jedoch verschlechterte sich die Transplantatfunktion langfristig.

3. Wie gravierend waren die Nebenwirkungen von Cidofovir auf die Nierenfunktion und das Knochenmark?

Unter der Anfangsdosierung von 0,5 mg/kg KG stieg der Kreatininspiegel im Blut weiter an. Nach der Reduktion der Dosierung bis auf 0,15 mg/kg KG sank der Kreatininspiegel wieder. Auch gab der Patient zu diesem Zeitpunkt eine gute Funktion der Niere an. Aufgrund einer positiven Polyoma PCR im Urin wurde die Cidofovirtherapie fortgesetzt trotz negativer Serum PCR. Im Verlauf der Therapie wurde die Dosis erneut auf die Erstdosierung angehoben und die Kreatininwerte stiegen wieder, auch nach darauf folgender Halbierung der Dosierungen. Die Cidofovirtherapie wurde nicht weiter fortgeführt. Trotzdem stiegen die Kreatininwerte weiter, bis zum Transplantatversagen.

Unter den anfänglichen höheren Dosierungen trat eine Panzytopenie auf. Und im weiteren Verlauf kam es zu intermittierenden Leukopenien mit Pneumonie und infizierter Lymphocele. Nierenfunktion und Knochenmark wurden beide unter langfristiger Therapie, sowie höheren Dosierungen durch Nebenwirkungen geschädigt.

3.2. Ergebnisse Patient B

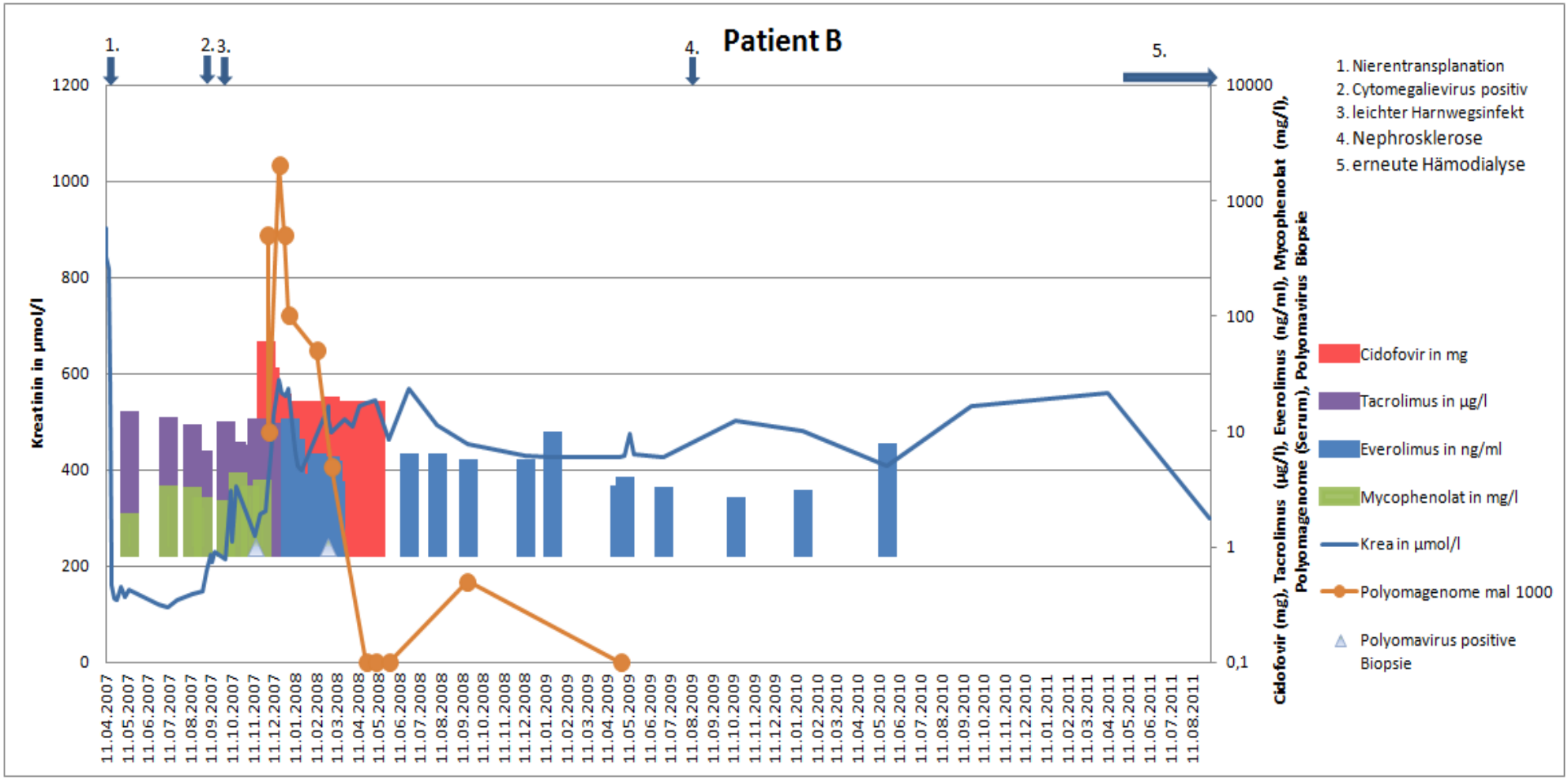

Abbildung 2: Patientin B der Universitätsklinik Ulm, weiblich, zum Zeitpunkt der Nierentransplantation 65 Jahre alt, 165 cm, 77 kg. Bioptisch gesicherte Polyomavirus Nephritis .

Antworten zur Fragestellung bei Patient B:

1. Ist das Polyomavirus eliminiert worden und war dabei Cidofovir von entscheidender Bedeutung?

Nach Therapiebeginn mit Cidofovir sanken die Polyomavirus Genome im Serum deutlich ab. Nach der Beendigung der Cidofovirtherapie waren keine Polyomaviren im Serum mehr nachweisbar. Auch bioptisch konnte circa ein Jahr nach Beendigung der Cidofovirtherapie keine Polyomavirus Nephritis mehr nachgewiesen werden. Dies spricht für die antivirale Wirkung von Cidofovir.

2. Hat die Nierenfunktion unter der Cidofovirtherapie profitiert? Ist sie besser geworden oder zumindest nicht schlechter?

Anhand der Kreatininwerte blieb die Nierenfunktion nach Beginn der Cidofovirtherapie konstant schlecht mit kurzen leichten Besserungen. Auch nach Beendigung der Therapie sanken die Kreatininwerte nur wenig und verschlechterten sich in der Folgezeit bis zur erneuten Dialysepflichtigen Niereninsuffizienz.

3. Wie gravierend waren die Nebenwirkungen von Cidofovir auf die Nierenfunktion und das Knochenmark?

Es wurden bei der Patientin keine Nebenwirkungen von Cidofovir hinsichtlich einer Knochenmarkbeeinträchtigung beschrieben. Die Nierenfunktion blieb anhand der Kreatininwerte auch nach der Beendigung der Cidofovirtherapie konstant schlecht. Bioptisch musste ein Jahr nach Beendigung der Therapie eine interstitielle Fibrose und Tubulusatrophie, sowie eine mäßig gradige benigne Nephrosklerose festgestellt werden, welche auf die Cidofovirtherapie zurückzuführen sein könnte. Diese führte langsam im Verlauf zum Transplantatversagen.

3.3. Ergebnisse Patient C

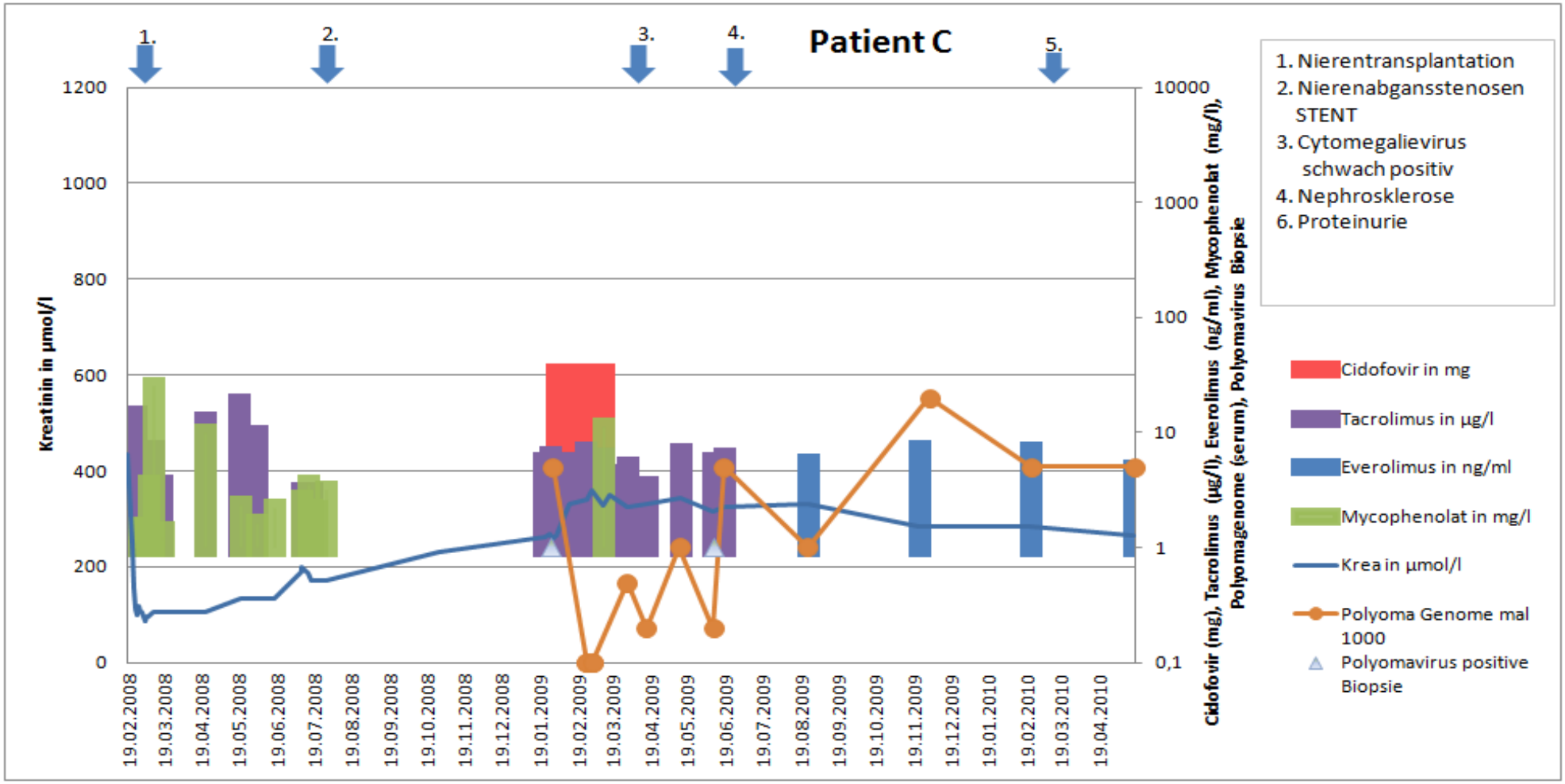

Abbildung 3: Patient C der Universitätsklinik Ulm, männlich, zum Zeitprunkt der Nierentransplantation 43 Jahre alt, 164 cm, 72 kg. Bioptisch gesicherte Polyomavirus Nephritis.

Antworten zur Fragestellung bei Patient C:

1. Ist das Polyomavirus eliminiert wurden und war Cidofovir dabei von entscheidender Bedeutung?

Kurz nach Therapiebeginn mit Cidofovir sinken die Polyomavirusgenome im Serum deutlich ab. Nach Beendigung der Therapie steigen sie aber wieder im Serum an. Auch konnte die Virusinfektion immer noch in einer zweiten Biopsie nach Therapieende bestätigt werden. Somit hat Cidofovir zur Verringerung der Viruslast geführt, konnte das Virus aber nicht vollständig eliminieren. Die Cidofovirtherapie wurde jedoch auch nicht ganz konsequent durchgeführt. Der Patient erhielt lediglich vier Infusionen über einen Zeitraum von einem Monat. (Zum Vergleich haben die anderen beschriebenen Patienten im Durchschnitt 12 Infusionen über einen Zeitraum von mindesten 5 Monaten erhalten.) Im weiteren Verlauf findet eine Umstellung der Immunsuppression statt, welche auch zur Verringerung der Viruslast im Serum führt.

2. Hat die Nierenfunktion unter der Cidofovirtherapie profitiert? Ist sie besser geworden oder zumindest nicht schlechter?

Anhand der Kreatininwerte verschlechtert sich die Nierenfunktion kurz nach Therapiebeginn und bessert sich auch nach Therapieende nur gering. Die Transplantatfunktion wird circa ein Jahr nach Therapieende als stabil hochgradig eingeschränkt beschrieben. Damit konnte die Diuresefunktion erhalten werden.

3. Wie gravierend waren die Nebenwirkungen von Cidofovir auf die Nierenfunktion und das Knochenmark?

Es wurden bei dem Patienten keine Nebenwirkungen von Cidofovir hinsichtlich einer Knochenmarkbeeinträchtigung beschrieben. Eine Beeinträchtigung der Nierenfunktion ist durch den Kreatininanstieg, welcher kurz nach Therapiebeginn beginnt, zu erkennen. Die Proteinurie ist als Everolimus Nebenwirkung anzusehen. Diese Verschlechterung der Nierenfunktion bessert sich im Verlauf nicht und die Funktion bleibt hochgradig eingeschränkt.

3.4. Ergebnisse Patient D

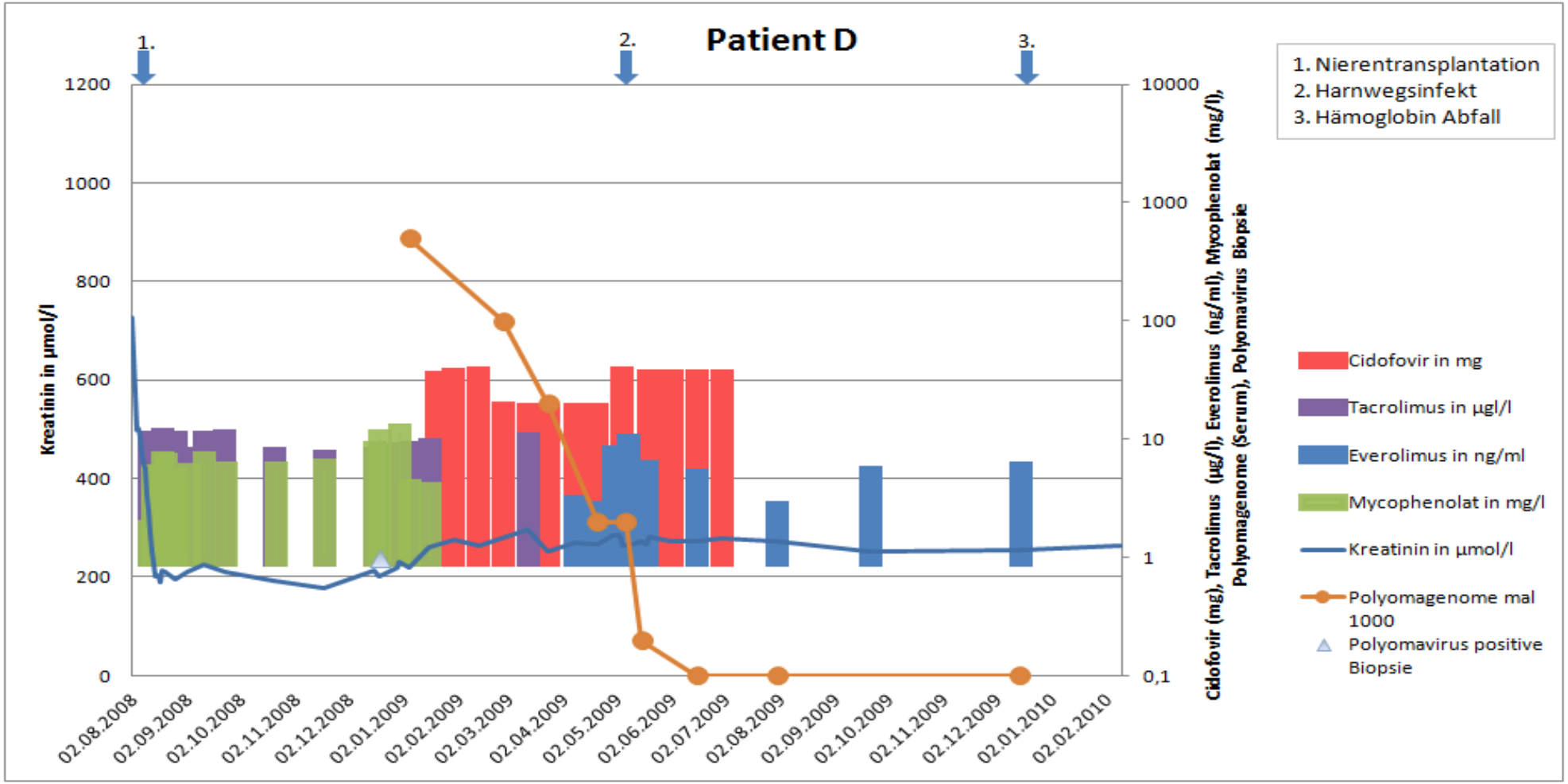

Abbildung 4: Patient D der Universitätsklinik Ulm, weiblich, zum Zeitpunkt der Nierentransplantation 50 Jahre alt, 169 cm, 66 kg. Bioptisch gesicherte Polyomavirus Nephritis.

Antworten zur Fragestellung bei Patient D:

1. Ist das Polyomavirus eliminiert worden und war dabei Cidofovir von entscheidender Bedeutung?

Kurz nach Therapiebeginn mit Cidofovir sank die Viruslast im Serum deutlich ab. Es wurde gleichzeitig zum Therapiebeginn eine Verringerung der Immunsuppression vorgenommen, und während der Therapie wurde die Immunsuppression umgestellt. Da beschrieben wurde, dass die alleinige Verringerung der Immunsuppression nicht zielführend war, ist Cidofovir zur Eliminierung der Polyomaviren von entscheidender Bedeutung gewesen.

2. Hat die Nierenfunktion unter der Cidofovirtherapie profitiert? Ist sie besser geworden oder zumindest nicht schlechter?

Anhand der Kreatininwerte kann man nur eine leichte Verschlechterung der Nierenfunktion nach Therapiebeginn erkennen. Die Kreatininwerte blieben auch nach Beendigung der Therapie konstant. Die Diuresefunktion der Niere konnte erhalten werden.

3. Wie gravierend waren die Nebenwirkungen von Cidofovir auf die Nierenfunktion und das Knochenmark?

Es wurden bei der Patientin keine Nebenwirkungen von Cidofovir hinsichtlich einer Knochenmarkbeeinträchtigung beschrieben. Die Kreatininwerte stiegen im Vergleich zum Zeitpunkt vor der Therapie nur leicht an und blieben auch konstant. Eine starke Nephrotoxische Wirkung ist somit nicht fest zu stellen.

3.5. Ergebnisse Patient E

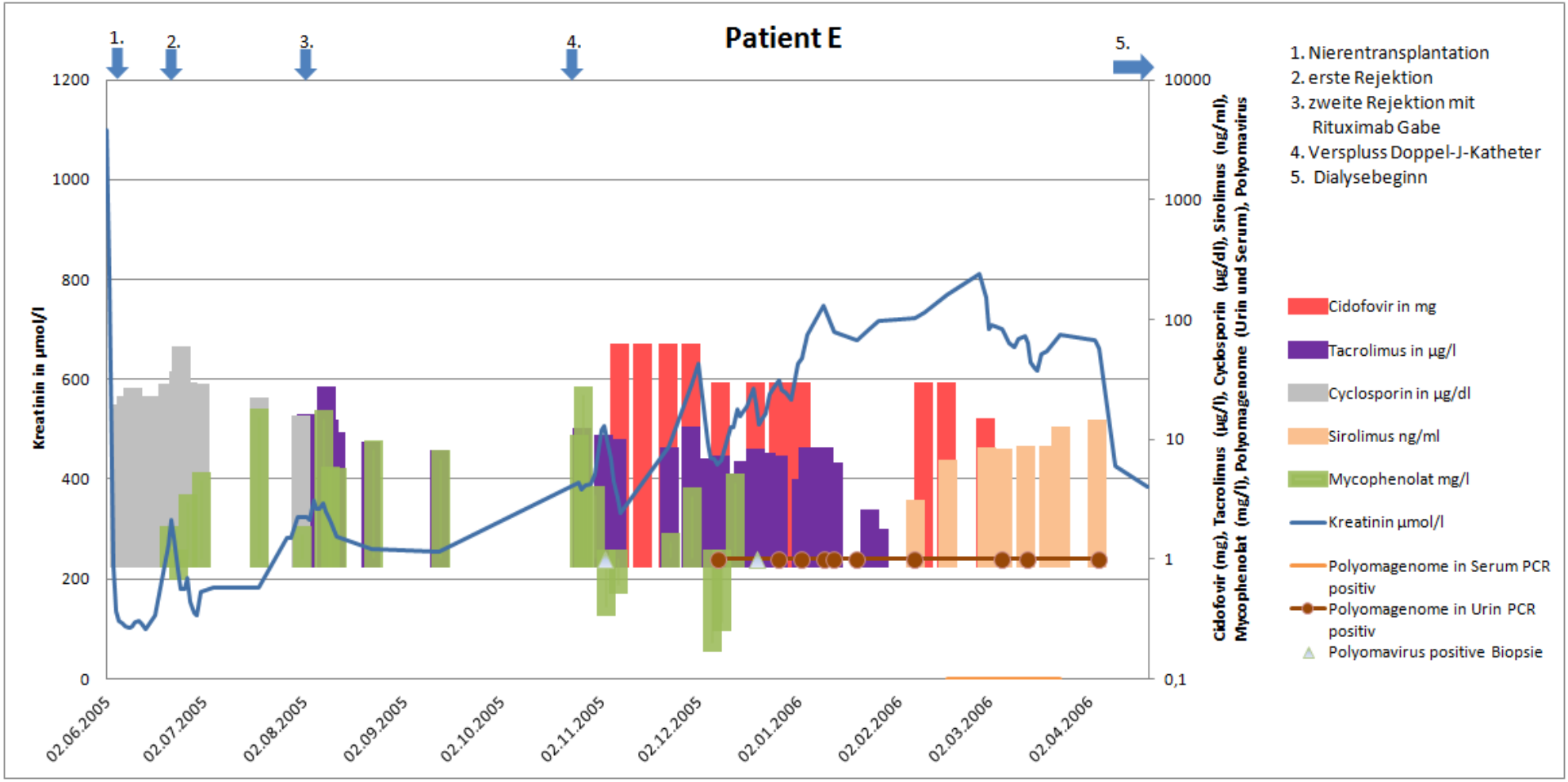

Abbildung 5: Patient E der Universitätsklinik Ulm, weiblich, zum Zeitpunkt der Nierentransplantation 40 Jahre alt, 164 cm, 70 kg. Bioptisch gesicherte Polyomavirus Nephritis. Die Polyomagenome wurden nicht quantifiziert und waren nur im Urin durch die Polymerase Kettenreaktion nachweisbar, nicht aber im Serum.

Antworten zur Fragestellung bei Patient E:

1. Ist das Polyomavirus eliminiert worden und war dabei Cidofovir von entscheidender Bedeutung?

Da die Polyomaviren im Serum nicht quantifiziert wurden und der Polyomanachweis im Urin nicht aussagekräftig ist kann man die Eliminierung nur anhand der Biopsien beurteilen. In der ersten Biopsie nach Diagnosestellung während der Therapie waren noch Polyomaviren nachzuweisen. Circa zwei Monate nach Beendigung der Therapie konnten keine Viren bioptisch mehr nachgewiesen werden. Dies spricht für die Eliminierung der Viren durch Cidofovir. Es fand zwar nach der Beendigung der Therapie eine Verringerung der Immunsuppression statt, doch wäre diese allein wahrscheinlich nicht zielführend gewesen.

2. Hat die Nierenfunktion unter der Cidofovirtherapie profitiert? Ist sie besser geworden oder zumindest nicht schlechter?

Anhand der nach Therapiebeginn steigenden Kreatininwerte sieht man eine deutliche Verschlechterung der Nierenfunktion. Auch unter einer Dosisreduktion von Cidofovir steigen die Werte weiter. Nach der Beendigung der Therapie bleibt die Nierenfunktion konstant schlecht und es kommt zum Transplantatversagen.

3. Wie gravierend waren die Nebenwirkungen von Cidofovir auf die Nierenfunktion und auf das Knochenmark?

Es trat während der Therapie eine Leukopenie auf. Somit bestand eine Knochenmarktoxizität. Anhand der steigenden Kreatininwerte nach Therapiebeginn, bis hin zum Transplantatversagen, kann man eine deutliche nierenschädigende Wirkung erkennen. Die Nierenbiopsie circa einen Monat vor erneutem Dialysebeginn zeigte einen chronischen tubulo-interstitiellen Schaden, welcher am wahrscheinlichsten durch Cidofovir verursacht wurde.

3.6. Ergebnisse Patient F

Zu dem Patienten F müssen zwei Diagramme gezeigt werden, da er erst lange Zeit nach der Transplantation an der Polyomavirus Nephritis erkrankte, und es keine Datenaufzeichnungen zwischen dem 12.10.2007 und 12.05.2009 gibt. Somit behandelt Abbildung 6 die Zeit vor der Polyomavirus Nephritis und Abbildung 7 die Zeit der Polyomavirus Nephritis.

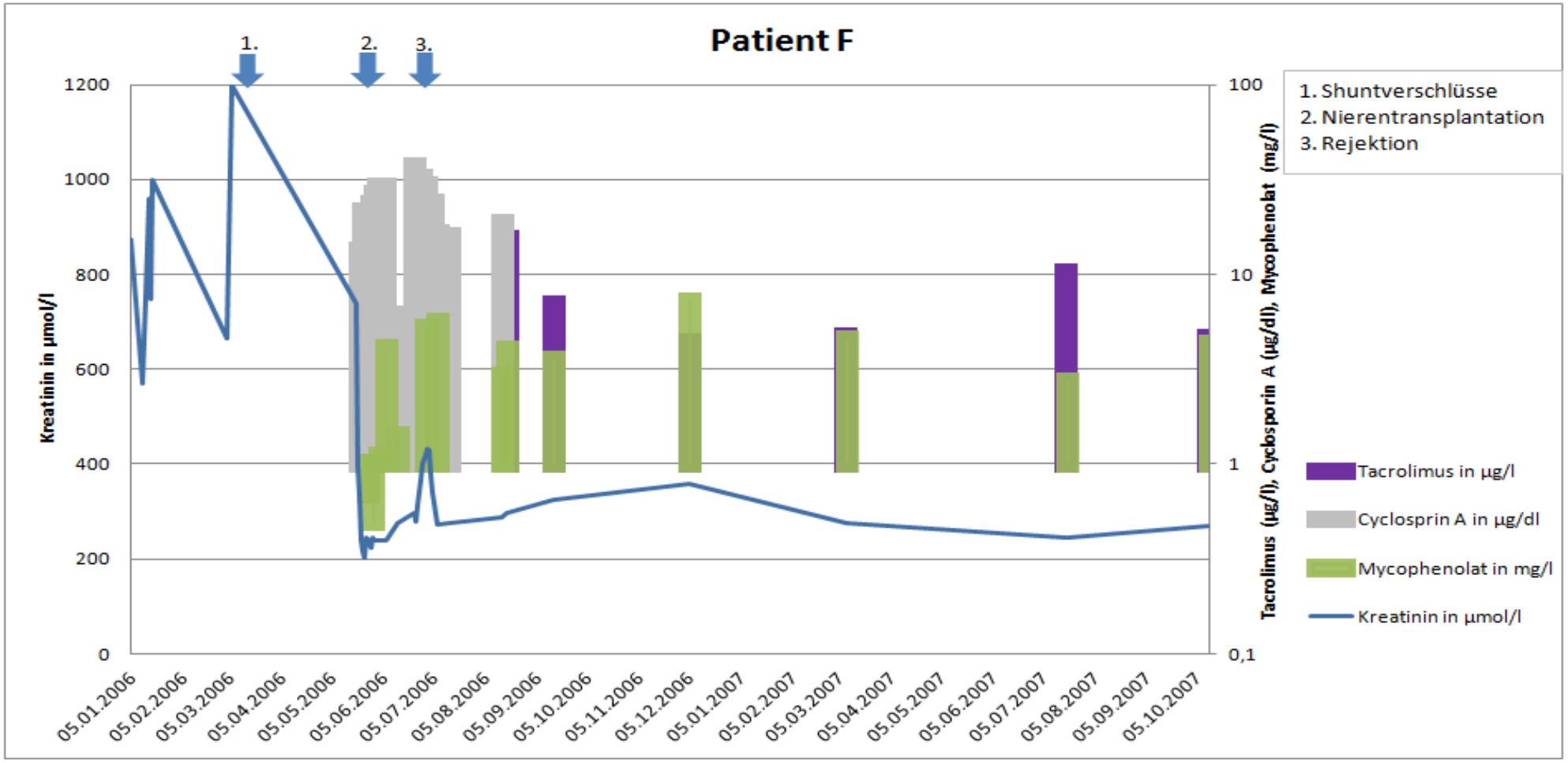

Abbildung 6: Patient F der Universitätsklinik Ulm, männlich, zum Zeitpunkt der Nierentransplantation 49 Jahre alt, 183 cm, 86 kg. Postoperativer Verlauf vor Polyomavirus Nephritis.

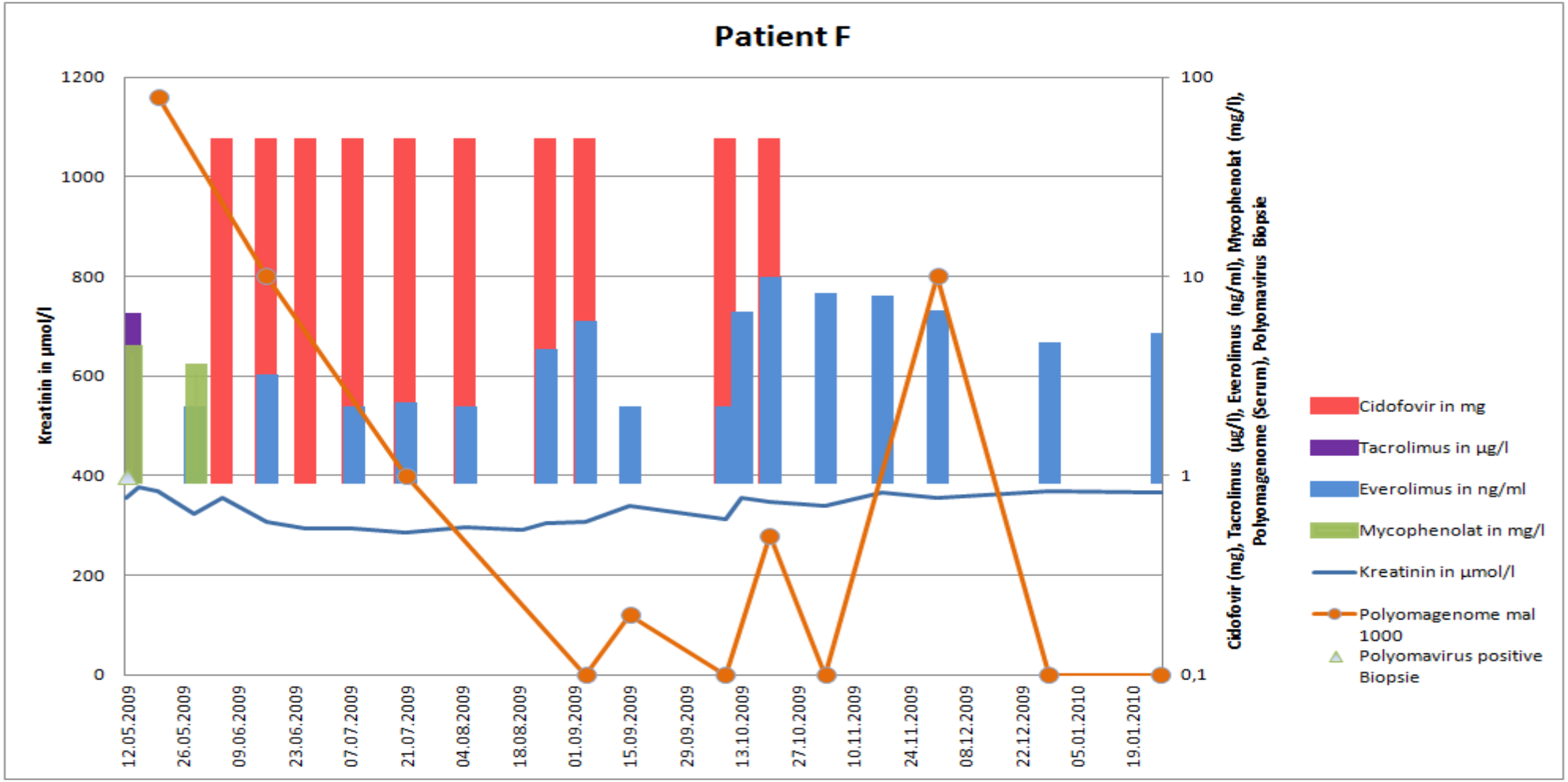

Abbildung 7: Patient F der Universitätsklinik Ulm, männlich, zum Zeitpunkt der Nierentransplantation 49 Jahre alt, 183 cm, 86 kg. Bioptisch gesicherte Polyomavirus Nephritis. Der erste Wert der Virusgenome lag um das 10-fach höher als angezeigt, nur konnte dieser Wert im Diagramm nicht angezeigt werden ohne die anderen Werte im Diagramm unkenntlich zu machen.

Antworten zur Fragestellung bei Patient F:

1. Ist das Polyomavirus eliminiert worden und war dabei Cidofovir von entscheidender Bedeutung?

Nach dem Therapiebeginn mit Cidofovir sinkt die Zahl der Polyomaviren im Serum deutlich bis unter die Nachweisgrenze. Jedoch werden nach zwei Therapiepausen erneut Viren nachgewiesen. Das erste Mal wird die Cidofovirtherapie wieder angesetzt, woraufhin die Viren zum wiederholten Male sinken. Beim zweiten Nachweis nach Therapieende, wird die Immunsuppression verringert, was auch zum Sinken der Viren unter die Nachweisgrenze führt. Somit trägt Cidofovir zur Verringerung der Polyomaviren bei. In diesem Fall führt jedoch auch eine Senkung der Immunsuppression zur Senkung der Viruslast.

2. Hat die Nierenfunktion unter der Cidofovirtherapie profitiert? Ist sie besser geworden oder zumindest nicht schlechter?

Anhand der Kreatininwerte kann man nur eine leichte Verschlechterung der Nierenfunktion erkennen. Die diuretische Funktion der Niere konnte erhalten werden.

3. Wie gravierend waren die Nebenwirkungen von Cidofovir auf die Nierenfunktion und auf das Knochenmark?

Es wurden bei dem Patienten keine Nebenwirkungen von Cidofovir hinsichtlich einer Knochenmarkbeeinträchtigung beschrieben. Die Kreatininwerte steigen zweimal leicht an. Die Kreatininwerte steigen beim ersten Therapiebeginn und nochmal bei erneuter Therapie nach dem Virusrezidiv. Insgesamt sind die Kreatininwerte nur leicht schlechter als vor der Therapie.

3.7. Ergebnisse Patient G

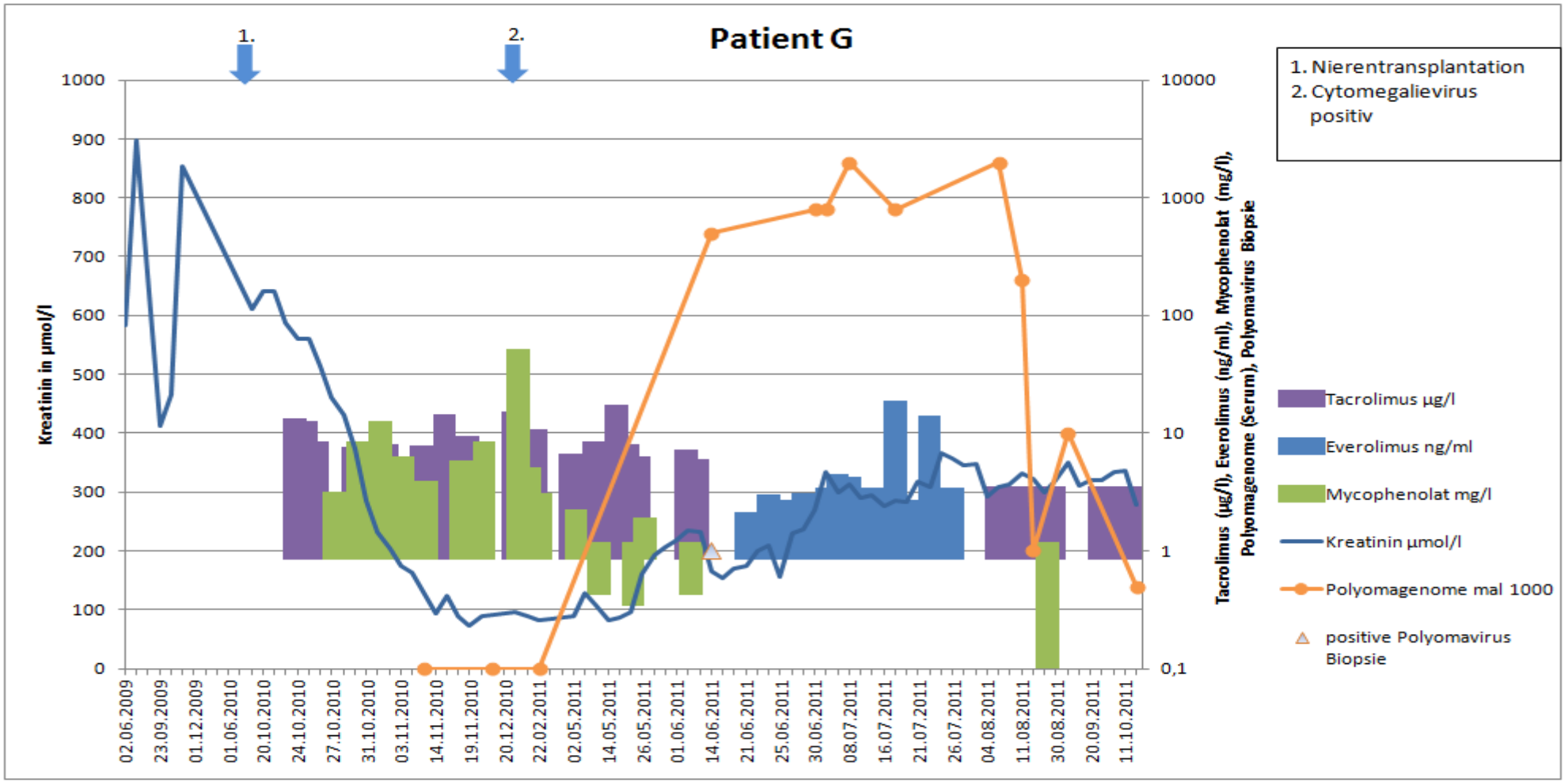

Abbildung 8: Patientin G der Universitätsklinik Ulm, weiblich, zum Zeitpunkt der Nierentransplantation 60 Jahre alt, 169 cm, 64 kg. Bioptisch gesicherte Polyomavirus Nephritis. Therapie durch Reduktion der Immunsuppression.

Antworten zur Fragestellung bei Patient G:

1. Führt die Reduktion der Immunsuppression zur Eliminierung der Polyomaviren?

Ab dem Zeitpunkt der Reduktion der Immunsuppression sank die Viruslast im Serum stark, jedoch konnten die Viren nicht vollständig eliminiert werden.

2. Hat die Nierenfunktion unter der Reduktion profitiert, d.h. ist sie besser geworden oder zumindest gleich geblieben?

Die Kreatininwerte bleiben konstant schlecht. Sie verbesserten oder verschlechterten sich nicht. Die Transplantatfunktion blieb bis jetzt erhalten.

3. Wie gravierend waren die Nebenwirkungen der Reduktion der Immunsuppression auf die Transplantatnieren, z.B. in Form einer Rejektion?

Eine Rejektion wurde auch drei Monate nach der Reduktion der Immunsuppression nicht festgestellt.

Tabelle 1: Punkte zur Beantwortung der Fragestellung

	Dosis Cidofovir	**Dauer Cidofovirtherapie**	**Polyomavirusnachweis**	**Immunsuppression**	**Neben-wirkungen**	**Nephroxizität**	**Rejektion vor Polyomavirus Nephritis**	**Induktionstherapie mit Thymoglobulin**
Patient A	mittlere Dosierung **0,3 mg/kg** KG	11 Infusionen im Zeitraum von 5 Monaten	bioptisch gesichtert vor Beginn der Therapie , Nach Therapiebeginn mit Cidofovir blieb Serum PCR neg., Nach Therapiebeginn mit Cidofovir blieb Urin PCR pos.	**Cyclosporin** (anfänglich umgestellt und dann gegen Tacrolimus wieder angesetzt), **Mycophenolat** (im Verlauf umgestellt), **Tacrolimus** (im Verlauf umgestellt), **Everolimus**	**Panzytopenie** und **Leukopenie**	langfristig **stiegen die Kreatininwerte** bis zum **Transplantatversagen**	**Ja**, nach Transplantation, Behandlung mit Steroidstoßtherapie	Nein
Patient B	mittler Dosierung **0,25 mg/kg** KG	13 Infusionen im Zeitraum von 6 Monaten	bioptisch gesichtert vor Beginn der Therapie und während der Therapie, eine erneute Biopsie ca. 1 Jahr nach Therapieende zeigte keinen Anhalt für eine Polyomavirus Nephritis, im Verlauf Kontrollen mittels Serum PCR	**Mycophenolat** (im Verlauf umgestellt), **Tacrolimus** (im Verlauf umgestellt), **Everolimus**	es wurden **keine Neben-wirkungen** beschrieben	der **Kreatininspiegel lag nach der Cidofovirtherapie deutlich höher** als vor der Therapie, bioptisch wurde nach Beendigung der Therapie eine **interstitielle Fibrose** und **Tubulusatrophie**, sowie eine mäßig gradige benigne **Nephrosklerose** festgestellt und es kam zum **Transplantatversagen**	**Nein**	Ja
Patient C	mittlere Dosierung **0,5 mg/kg** KG	4 Infusionen über einen Zeitraum von einem Monat	bioptisch gesichert vor Beginn der Therapie und einmal im Verlauf , im Verlauf Kontrollen mittels Serum PCR	**Tacrolimus** (im Verlauf ungestelllt), **Mycophenolat** (im Verlauf umgestellt), **Everolimus**	es wurden **keine Neben-wirkungen** beschrieben	der **Kreatininspiegel** nach der Cidofovirtherapie **höher als vor der Therapie**, auch konnte bioptisch nach Therapieende eine **tubulo-interstitielle Fibrose**, sowie eine schwere benigne **Nephrosklerose** diagnostiziert werden	**Nein**	Ja
Patient D	mittlere Dosierung **0,4 mg/kg** KG	13 Infusionen im Zeitraum von 6 Monaten	bioptisch gesichert vor Beginn der Therapie, im Verlauf Kontrollen mittels Serum PCR	**Tacrolimu**s (im Verlauf umgestellt), **Mycophenolat** (im Verlauf umgestellt), **Everolimus**	es wurden **keine Neben-wirkungen** beschrieben	**nur geringe Kreatininwertsteigerung**	**Nein**	Ja
Patient E	mittlere Dosierung **0,6 mg/kg** KG	12 Infusionen über einen Zeitraum von 5 Monaten	bioptisch gesichert vor Beginn der Therapie, im Verlauf eine weitere positive und nach Therapieende eine negative Biopsie	**Ciclosporin** (im Verlauf umgestellt), **Mycophenolat** (im Verlauf umgestellt), **Tacrolimus** (im Verlauf umgestellt), **Sirolimus**	**Leukopenie**	nach Therapiebeginn **steigen die Kreatininwerte deutlich**, bioptisch kann eine Niernbiopsie einen chronischen tubulo-interstitiellen Schaden feststellen, es kommt zum **Transplantatversagen**	**Ja** eine Woche und einen Monat nach Transplatation, Behandlung mit Steroidstoßtherapie	Nein
Patient F	mittlere Dosierung **0,5 mg/kg** KG	10 Infusionen in einem Zeitraum von 5 Monaten	bioptisch gesichert vor Beginn der Therapie, im Verlauf Kontrollen mittels Serum PCR	**Ciclosprin** (im Verlauf umgestellt), **Mycophenolat** (im Verlauf umgestellt), **Tacrolimus** (im Verlauf umgestellt), **Everolimus**	es wurden **keine Nebenwirkungen** beschrieben	**nur geringe Kreatininwertsteigerung**	**Ja** einen Monat nach Transplantation, Behandlung mit Steroidstoß	Nein
Patient G	(**keine Cidofovirtherapie**, nur **Reduktion der Immunsuppression**)		bioptisch gesichert vor Reduktion der Immunsuppression	**Tacrolimus**, **Mycophenolat**, **Everolimus**	Keine Rejektion	entfällt	**Nein**	Ja

3.8. Ergebnisse der mit Cidofovir behandelten Patienten

Zur Beurteilung der Eliminierung der Polyomaviren durch Cidofovir oder die Reduktion der Immunsuppression, können der Serum PCR Nachweis sowie die Biopsien nach Therapieende betrachtet werden. Bei 4 der 6 Patienten (Patienten B, C, D, F) führt die Cidofovirtherapie zur Senkung der Viruslast (von 2.64 E+05 auf 8.75E-02 log Kopien/ml) im Serum und bei einem weiteren (Patient A) wurden die Viren mittels PCR im Serum nicht mehr nachgewiesen. Bei den Patienten, welche nach Therapieende nochmals biopsiert wurden (Patient B und Patient E) waren keine Polyomaviren mehr nachweisbar. Jedoch konnten trotz negativer Biopsie bei Patient E mittels Serum PCR noch Viren festgestellt werden. Bei zwei Patienten (Patient C und Patient F) kommt es nach Beendigung der Cidofovirtherapie erneut zur Polyomavirämie im Serum. Bei diesen Patienten sank die Viruslast, welche nach Beendigung der Cidofovirtherapie auftrat durch Verringerung und Umstellung der Immunsuppression auf m-TOR Inhibitoren (Everolimus). Bei 3 der Patienten konnte die Transplantatfunktion erhalten werden. Einer dieser Patienten (Patient C) hatte nach der Therapie deutlich höhere Kreatininwerte als vor Therapiebeginn. Bei den anderen Zwei Patienten (Patient D und Patient F) kam es nur zu einer geringen Kreatininwertsteigerung.
Bei drei Patienten (Patient A, B, E) steigen die Kreatininwerte nach Therapiebeginn deutlich an bis zum terminalen Transplantatnierenversagen. Bei Zwei Patienten (Patient A und Patient E) trat während der Cidofovirtherapie eine Leukopenie auf, sowie zusätzlich bei Patient A eine Panzytopenie. Bei den restlichen Patienten wurden keine Nebenwirkungen beschrieben welche das Knochenmark betreffen. Es kam bei allen Patienten nach Therapiebeginn zu einer Kreatininwerterhöhung (von 309 +/-59 auf 470 +/-166 µmol/l). Und nach Therapiebeendigung lagen die Kreatininwerte höher als vor Beginn der Therapie.

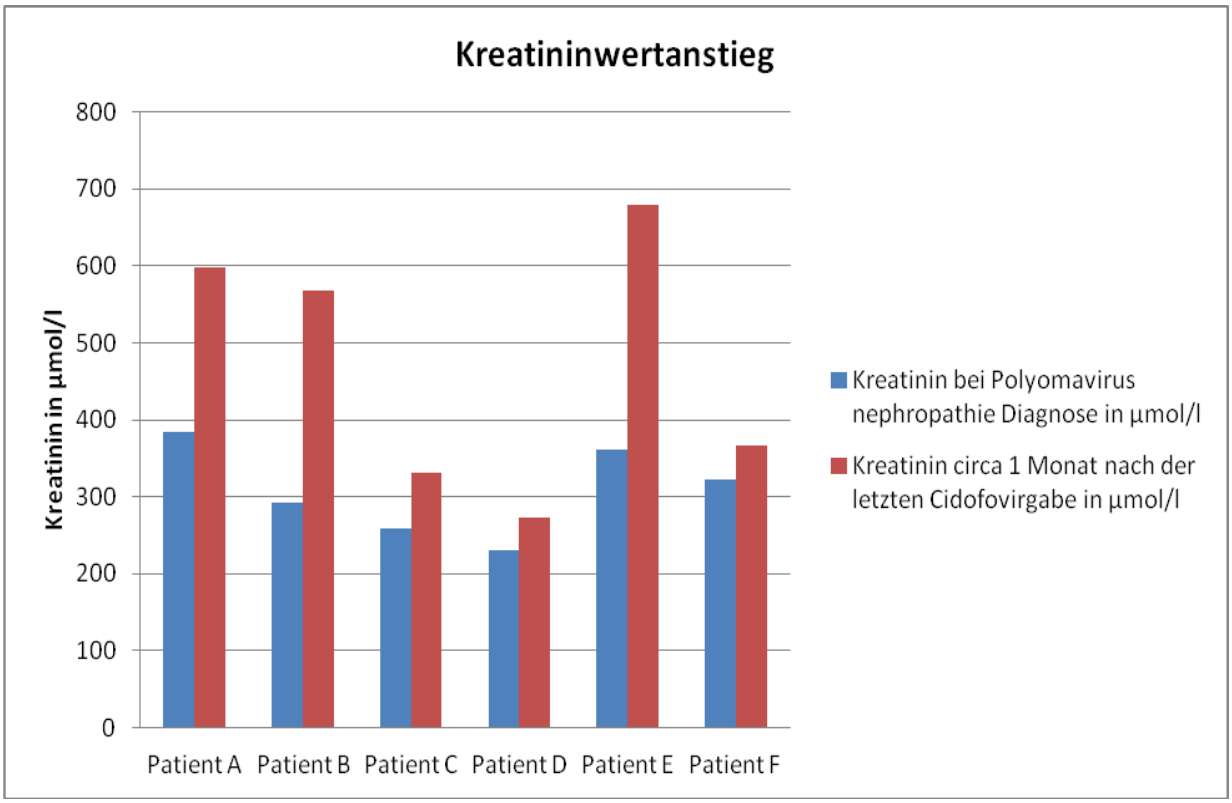

Abbildung 9: Kreatininwerte der 6 mit Cidofovir therapierten, Nierentransplantierten Patienten mit Polyomavirus Nephritis der Universitätsklinik Ulm

3.9. Ergebnisse der Patientin mit Reduktion der Immunsuppression

Ab der Reduktion der Immunsuppression fällt die Viruslast im Serum. Die Viren werden jedoch nicht vollständig eliminiert. Die Nierenfunktion bleibt nach der Reduktion konstant schlecht. Es konnte keine Rejektion beobachtet werden.

4. Diskussion

In dieser Arbeit werden sechs Patienten beschrieben, die eine Cidofovirtherapie erhielten bei bioptisch gesichertem Nachweis einer Polyomavirus Nephritis nach Nierentransplantation. Die Cidofovirtherapie war erfolgreich im Hinblick auf die Polyomavirus Elimination bei allen Patienten. Aber nur bei 3 Patienten konnte die Transplantatfunktion erhalten werden. Drei Patienten wurden dialysepflichtig. Ein weiterer Patient wird beschrieben, der lediglich eine Reduktion der Immunsuppression zur Bekämpfung der Polyomavirus Nephritis erhielt. Die Viruslast sinkt nach der Reduktion und die Transplantatfunktion bleibt erhalten. Die Datenlage zur Cidofovirtherapie kann als kontrovers bezeichnet werden. In der neueren Literatur wird vermehrt das Ausbleiben des Therapieerfolges beschrieben. Eine Zusammenfassung aus 40 Studien im Jahr 2010 besagt: „Es scheint keinen transplantaterhaltenden Effekt zu geben durch die zusätzliche Gabe von Cidofovir oder Leflunomid zur Therapie der Polyomavirus Nephritis bei Nierentransplantierten.“ [11]. Doch wird hier auf die mangelnde Datenlage hingewiesen.

Eine weitere Studie mit 12 Patienten im Jahr 2010 stellt fest dass: „ Mit Cidofovir behandelte Patienten haben keine Reduktion der Polyomaviruslast erfahren und mit Cidofovir therapierte Patienten erleiden eine Verschlechterung der Transplantatfunktion im Vergleich zu den nicht mit Cidofovir behandelten Patienten.“ [22] Aber auch diese Studie weist auf die derzeitig mangelhafte Datenlage hin. Die Beschreibung von zwei Patienten aus dem Jahr 2008 kommt zu dem Resultat dass: „es zu keiner signifikanten Reduktion der BK Viruslast im Blut kommt während und nach der Therapie mit Cidofovir“ [16].

Im Fall einer Patientin nach einer Stammzelltransplantation und akuter myeloischer Leukämie, die an der Polyomavirus Nephritis der körpereigenen Nieren erkrankt, wurde festgestellt dass: „nach der ersten Cidofovirgabe die Patientin Fieber und eine Leukopenie bekommt und die Therapie nicht weiter geführt werden konnte aufgrund der Knochenmarktoxizität. Eine Kontrollbiopsie der Nieren zeigte die weitere Präsenz der Polyomaviren [25].“ Der Artikel beschreibt zusätzlich, dass „Cidofovir die einzige therapeutische Maßnahme darstellt, falls keine weitere Reduktion der Immunsuppression mehr möglich ist“, doch ist dieser Artikel aus dem Jahr 2003 und diese Aussage damit kritisch zu

betrachten. Eine Studie aus dem Jahr 2009 in der 8 Patienten mit Cidofovir therapiert wurden kommt zu dem Ergebnis. „dass kein eindeutiger Effekt auf den Transplantaterhalt nachgewiesen werden konnte bei Patienten unter low-dose Cidofovirtherapie bei Polyomavirus Nephritis [28].“ Im Gegensatz zu diesen Studien besagt eine ältere Studie von 2008 mit acht Patienten im Alter von 5 bis 21 Jahren: „dass die Aufzeichnungen eine deutliche Reduktion der Polyomaviruslast zeigen ohne signifikante Verschlechterung des Kreatinins ab der Diagnose der Polyomavirus Nephritis“ [3]. Eine neuere Studie in der von 20 transplantierten Patienten mit Polyomavirus Nephritis 2 Patienten noch Cidofovir zusätzlich zur Reduktion der Immunsuppression erhalten haben schreibt: „ Zwei (Patienten) wurde Cidofovir über 6 Monate gegeben und diese hatten ein stabiles Kreatinin bis zum Ende der Studie“ [23].

In einer Studie aus dem Jahr 2009 in der 26 Patienten zusätzlich zur Reduktion der Immunsuppression auch Cidofovir erhielten heißt es: „der Transplantatverlust war signifikant geringer bei Patienten, welche zusätzlich (zur Reduktion der Immunsuppression) Cidofovir erhielten. [14]“ Es wird jedoch auch gesagt, dass: „es keinen prozentualen Unterschied gab bei den Patienten welche das Virus vollständig aus dem Blut verloren, mit oder ohne Cidofovirtherapie“ und weiter: „kein klinischer Beweis der zusätzlichen antiviralen Wirkung von Cidofovir konnte in dieser Studie entdeckt werden. Die Viruslast im Blut und im Urin war nicht geringer bei den Patienten mit Cidofovirtherapie im Vergleich zu den Patienten mit alleiniger Reduktion der Immunsuppression. Jedoch könnten andere Cidofovir ähnliche Präparate, welche weniger nephrotoxisch wirken und einen besseren antiviralen Effekt haben, in der Zukunft nützlich sein.“ [14] Ein aktueller Bericht beschreibt einen 54 jährigen Mann, der nach Transplantation an der Polyomavirus Nephritis erkrankt. Erst wird die Immunsuppression verringert, anschließend bekommt er eine Immunoglobulintherapie. Danach wird eine akute Abstoßungsreaktion festgestellt und mit einer Rejektionstherapie behandelt. Zusätzlich wird eine low-dose Cidofovirtherapie gestartet, darunter: “sinkt das Serum Kreatinin, und die BK Viruenantigene wurden negativ. [26]“

Ein spezielles Proplem stellt die Nephrotoxizität von Cidofovir dar. Die normale Dosis von 5 mg/kg KG muss bei Nierentransplantierten reduziert werden. In der Literatur gibt es Vorschläge die Dosis auf 1 mg/kg KG oder gar 0,25 - 0,5 mg/kg KG zu verringern. [9] [13]

Umstritten ist auch der Effekt von Probenecid. Dieses vermindert die Nephrotoxizität bei einer nach dem Standard dosierten Cidofovirgabe. Es gibt Empfehlungen bei einer low-dose Cidofovirtherapie, Probenecid nicht zu verabreichen [9]. In einer Studie heisst es: „eine intermediäre Cidofovir Dosis ohne Probenecid ist nicht assoziiert mit vermehrter Nephrotoxizität und kann eine zusätzliche Behandlungsmöglichkeit darstellen. [2]“

Ein weiterer oft diskutierter Ansatz zur Therapie ist die Modifikation der Immunsuppression. Ein Artikel von 2011, welcher den möglichen positiven Effekt von mTOR-Inhibitoren hinsichtlich der Polyomavirus Bekämpfung untersucht beschreibt anfangs: “während es anerkannt ist, dass die Reduktion der Immunsuppression die erste Intervention nach einer Infektion darstellt, gibt es keine Einigung, ob Calcineurin Inhibitoren oder antiproliferierende Medikamente als erstes reduziert werden sollten. [24]“ Die Studie beinhaltet 15 Patienten mit Polyomavirus Nephritis. Sieben Patienten erhalten eine Reduktion der Immunsuppression mittels mTOR Inhibitoren. Es wird festgestellt dass: „in dieser Gruppe eine schnellere und effektivere Elimination der Viren aus dem Plasma und Urin vorkommt bei stabiler Transplantatfunktion. [24]“ Ein weiterer Artikel von 2011 untersucht die Umstellung der Immunsuppression von Ciclosporin zur low-dose Tacrolimus Therapie nach Nierentransplantation. Die Studie kommt zu dem Ergebnis, dass: „bei Patienten mit low-dose Tacrolimus Therapie die Inzidenz einer BK Virämie geringer ist.“ [7]

Eine Studie vom April 2011, welche ein Screening auf BK-Virämie in dem ersten Jahr nach Transplantation durchführt, um die Virämie frühzeitig zu behandeln durch eine Reduktion der Immunsuppression, kommt zur Schlussfolgerung, dass: „die BK Virus Nephropathie eine frühe Komplikation ist. Monatliche Blutkontrollen während den ersten 6 Monaten und unmittelbare Reduktion der Immunsuppression bei virämischen Patienten verhindern fast immer eine schwere BK Virus Nephropathie.“ [1]

4.1. Schlussfolgerung

Die Diskussion ob Patienten nach Nierentransplantation mit Polyomavirus Nephritis durch die Cidofovir Therapie profitieren bleibt kontrovers. Eine Viruselimination ist in unserer Fallsammlung nicht von der Hand zu weisen. Jedoch wird auch deutlich, dass es zu einer Nierenschädigung sowie Knochenmarkschädigung kommen kann. Die Dosis muss hoch genug zur Viruseliminierung und doch auch möglichst gering zur Transplantatprotektion angesetzt werden.

Auch spielt die Reduktion der Immunsuppression eine wichtige Rolle. Dabei ist nicht nur die alleinige Reduktion von Bedeutung, sondern auch das angewandte Medikament. Insbesondere mTOR Inhibitoren scheinen vorteilhaft zu sein. Dies wird nicht nur in unserer Fallbeschreibung deutlich, sondern auch in weiteren Artikeln. Doch bedarf es auch in diese Richtung weitere Studien zur Klärung der Fragestellung. Zudem bleibt die Frage offen, ob Probenecid bei einer niedrig dosierten (0,5mg/kg KG) Cidofovir Dosierung noch den gewünschten nephroprotektiven Effekt erfüllt, oder ganz weggelassen werden kann.

Es müssen klinische Studien folgen, welche die erfolgreich angewendeten Cidofovir Dosierungen (0,5mg/kg KG und weniger) und das richtige Maß der Immunsuppressionen bestimmen, um eine eindeutigere Beantwortung der Frage zu ermöglichen. Es wird jedoch immer deutlicher, dass die optimale Bekämpfung der Erkrankung aus einem Zusammenspiel vieler Faktoren besteht und mit einem frühzeitigen Erkennen und Behandeln der erhöhten Viruslast beginnt. Die Virus Diagnostik sollte jedoch nur im Blut und nicht im Urin erfolgen.

5. Zusammenfassung

Fragestellung: Immunsuppremierte Patienten nach Nierentransplantation können bis zu 10% der Fälle an einer Polyomavirus Nephritis erkranken. Diese zieht eine hohe Rate an Transplantatverlust nach sich (etwa 50%). Es gibt bis heute keine Therapieleitlinie zur Bekämpfung der Polyomavirus Nephritis bei Nierentransplantierten. In der Literatur werden kontroverse Diskussionen zur Therapie mit dem Virostatikum Cidofovir geführt.

Patienten und Methoden: In dieser Arbeit werden 7 Patienten beschrieben, welche nach Nierentransplantation an einer bioptisch gesicherten Polyomavirus Nephritis erkranken. Die Immunsuppression der Patienten ist unterschiedlich. Die Patienten hatten entweder eine Induktionstherapie mit T-Zell Antikörpern oder eine Rejektionstherapie mit hochdosierten Steroiden, die der Polyomavirus Nephritis voraus geht. Sechs der 7 Patienten erhalten Cidofovir zur Bekämpfung der Viruslast. Bei einer Patientin wird lediglich die Immunsuppression reduziert. Die Viruslast wird im Blut bei den Patienten in neuerer Zeit regelmäßig quantifiziert. Bei allen wird der Kreatininspiegel zur Bestimmung der Nierenfunktion nach wie vor bestimmt.

Ergebnisse: Bei allen Patienten deren Viruslast im Serum quantifiziert wurde führt die Cidofovirtherapie zur Senkung der Viruslast (von 2.64 E+05 auf 8.75 E-02 log Kopien/ml). Bei einem der Patienten ohne Serum Quantifizierung konnten nach der Therapie keine weiteren Viren mittels Urin Polymerase Kettenreaktion (PCR) mehr nachgewiesen werden. Bei einem anderen Patienten konnten erneut Viren mittels Urin-PCR nachgewiesen werden, eine weitere Transplantatbiopsie fiel jedoch negativ aus. Es kommt aber bei allen Patienten zu einer Erhöhung der Kreatininwerte im Vergleich zum Therapiebeginn (von 309 +/- 59 auf 470 +/- 166 µmol/l). Bei zwei Patienten steigt nach Beendigung der Cidofovirtherapie die Viruslast im Serum erneut an. Bei insgesamt 3 der 6 Cidofovir behandelten Patienten konnte die Transplantatfunktion erhalten werden. Zwei Patienten erleiden myelotoxische Nebenwirkungen und insgesamt 3 Patienten erleiden einen Transplantatverlust.

Bei der Patientin ohne Cidofovirtherapie mit alleiniger Reduktion der Immunsuppression sinkt nach Reduktion die Viruslast im Serum und es kam zu keiner Rejektion. Auch kann bei den zwei Patienten, welche nach Beendigung der

Cidofovirtherapie einen erneuten Virusanstieg im Serum haben, durch Reduktion der Immunsuppression diese Viruslast wieder verringert werden.
Schlussfolgerung: Cidofovir hat einen Virus eliminierenden Effekt. Jedoch konnte auch eine eindeutige nephrotoxische sowie myelotoxische Wirkung nachgewiesen werden. Patienten können eventuell von der Therapie profitieren, wenn die Dosierung niedrig gehalten wird und eine optimierte gleichzeitige Reduktion der Immunsuppression stattfindet.

6. Literaturverzeichnis

1. Almeras C, Vetromile F, Garrigue V, Szwarc I, Foulongne V, Mourad G Monthly screening for BK viremia is an effective strategy to prevent BK virus nephropathy in renal transplant recipients. Transplant infectious disease : an official journal of the Transplantation Society 2011; 13:101-108

2. Araya CE, Lew JF, Fennell RS, 3rd, Neiberger RE, Dharnidharka VR Intermediate-dose cidofovir without probenecid in the treatment of BK virus allograft nephropathy. Pediatric transplantation 2006; 10:32-37

3. Araya CE, Lew JF, Fennell RS, Neiberger RE, Dharnidharka VR Intermediate dose cidofovir does not cause additive nephrotoxicity in BK virus allograft nephropathy. Pediatric transplantation 2008; 12:790-795

4. Brocker V, Schwarz A, Becker JU BK virus nephropathy after kidney transplantation. Der Pathologe 2011; 32:399-405

5. Cundy KC Clinical pharmacokinetics of the antiviral nucleotide analogues cidofovir and adefovir. Clinical pharmacokinetics 1999; 36:127-143

6. Enache EM, Iancu LS Polyomavirus BK and its role in associated kidney transplantation pathology. Revista medico-chirurgicala a Societatii de Medici si Naturalisti din Iasi 2010; 114:515-521

7. Geddes CC, Gunson R, Mazonakis E, Wan R, Thomson L, Clancy M, Carman WF BK viremia surveillance after kidney transplant: single-center experience during a change from cyclosporine-to lower-dose tacrolimus-based primary immunosuppression regimen. Transplant infectious disease : an official journal of the Transplantation Society 2011; 13:109-116

8. Ginevri F, Azzi A, Botti G, Comoli P Polyomavirus BK-associated nephropathy after kidney transplantation. Giornale italiano di nefrologia : organo ufficiale della Societa italiana di nefrologia 2006; 23:575-584

9. Hirsch HH, Brennan DC, Drachenberg CB, Ginevri F, Gordon J, Limaye AP, Mihatsch MJ, Nickeleit V, Ramos E, Randhawa P, Shapiro R, Steiger J,

Suthanthiran M, Trofe J Polyomavirus-associated nephropathy in renal transplantation: interdisciplinary analyses and recommendations. Transplantation 2005; 79:1277-1286

10. Ho ES, Lin DC, Mendel DB, Cihlar T Cytotoxicity of antiviral nucleotides adefovir and cidofovir is induced by the expression of human renal organic anion transporter 1. Journal of the American Society of Nephrology 2000; 11:383-393

11. Johnston O, Jaswal D, Gill JS, Doucette S, Fergusson DA, Knoll GA Treatment of polyomavirus infection in kidney transplant recipients: a systematic review. Transplantation 2010; 89:1057-1070

12. Kumar D Emerging viruses in transplantation. Current opinion in infectious diseases 2010; 23:374-378

13. Kuypers DR, Vandooren AK, Lerut E, Evenepoel P, Claes K, Snoeck R, Naesens L, Vanrenterghem Y Adjuvant low-dose cidofovir therapy for BK polyomavirus interstitial nephritis in renal transplant recipients. American journal of transplantation : official journal of the American Society of Transplantation and the American Society of Transplant Surgeons 2005; 5:1997-2004

14. Kuypers DR, Bammens B, Claes K, Evenepoel P, Lerut E, Vanrenterghem Y A single-centre study of adjuvant cidofovir therapy for BK virus interstitial nephritis (BKVIN) in renal allograft recipients. The Journal of antimicrobial chemotherapy 2009; 63:417-419

15. Lacy SA, Hitchcock MJ, Lee WA, Tellier P, Cundy KC Effect of oral probenecid coadministration on the chronic toxicity and pharmacokinetics of intravenous cidofovir in cynomolgus monkeys. Toxicological sciences : an official journal of the Society of Toxicology 1998; 44:97-106

16. Lamoth F, Pascual M, Erard V, Venetz JP, Nseir G, Meylan P Low-dose cidofovir for the treatment of polyomavirus-associated nephropathy: two case reports and review of the literature. Antiviral therapy 2008; 13:1001-1009

17. Marshall LJ, Moore LD, Mirsky MM, Major EO JC virus promoter/enhancers contain TATA box associated Spi-B binding sites that support early viral gene expression in primary astrocytes. The Journal of general virology 2011

18. Merlino C, Bergallo M, Gribaudo G, Gregori G, Paolo Segoloni G, Giacchino F, Ponzi AN, Cavallo R Polyomavirus BK DNA quantification assay to evaluate viral load in renal transplant recipients. Journal of clinical virology : the official publication of the Pan American Society for Clinical Virology 2003; 28:265-274

19. Nery F, Franca M, Almeida I, Vasconcelos C From Clinical Presentation to the Outcome: the Natural History of PML in a Portuguese Population of HIV Infected Patients. Journal of clinical medicine research 2011; 3:17-22

20. Neu U, Maginnis MS, Palma AS, Stroh LJ, Nelson CD, Feizi T, Atwood WJ, Stehle T Structure-function analysis of the human JC polyomavirus establishes the LSTc pentasaccharide as a functional receptor motif. Cell host & microbe 2010; 8:309-319

21. Ortiz A, Justo P, Sanz A, Melero R, Caramelo C, Guerrero MF, Strutz F, Muller G, Barat A, Egido J Tubular cell apoptosis and cidofovir-induced acute renal failure. Antiviral therapy 2005; 10:185-190

22. Pallet N, Burgard M, Quamouss O, Rabant M, Bererhi L, Martinez F, Thervet E, Anglicheau D, Noel LH, Rouzioux C, Legendre C Cidofovir may be deleterious in BK virus-associated nephropathy. Transplantation 2010; 89:1542-1544

23. Perez-Torres D, Bertran-Pasarell J, Santiago-Delpin E, Gonzalez-Ramos M, Medina-Mangual S, Morales-Otero L, Gonzalez-Caraballo Z Factors and outcome in BK virus nephropathy in a Hispanic kidney transplant population. Transplant infectious disease : an official journal of the Transplantation Society 2010; 12:16-22

24. Sanchez Fructuoso AI, Calvo N, Perez-Flores I, Valero R, Rodriguez-Sanchez B, Garcia de Viedma D, Munoz P, Barrientos A Mammalian target of rapamycin signal inhibitors could play a role in the treatment of BK polyomavirus nephritis in renal allograft recipients. Transplant infectious disease : an official journal of the Transplantation Society 2011; 13:584-591

25. Stracke S, Helmchen U, von Muller L, Bunjes D, Keller F Polyoma virus-associated interstitial nephritis in a patient with acute myeloic leukaemia and peripheral blood stem cell transplantation. Nephrology, dialysis, transplantation : official publication of the European Dialysis and Transplant Association - European Renal Association 2003; 18:2431-2433

26. Tanabe T, Shimizu T, Sai K, Miyauchi Y, Shirakawa H, Ishida H, Honda K, Koike J, Yamaguchi Y, Tanabe K BK polyomavirus nephropathy complicated with acute T-cell-mediated rejection in a kidney transplant recipient: a case report. Clinical transplantation 25 Suppl 2011; 23:39-43

27. Wolf DL, Rodriguez CA, Mucci M, Ingrosso A, Duncan BA, Nickens DJ Pharmacokinetics and renal effects of cidofovir with a reduced dose of probenecid in HIV-infected patients with cytomegalovirus retinitis. Journal of clinical pharmacology 2003; 43:43-51

28. Wu SW, Chang HR, Lian JD The effect of low-dose cidofovir on the long-term outcome of polyomavirus-associated nephropathy in renal transplant recipients. Nephrology, dialysis, transplantation : official publication of the European Dialysis and Transplant Association - European Renal Association 2009; 24:1034-1038

7. Anhang

7.1. Danksagung

Ich danke in erster Linie Herrn Professor Dr. med. Keller, dass er mir dieses interessante Thema zur Dissertation zur Verfügung gestellt hat. Zudem möchte ich ihm für seine Ratschläge und fortwährende Beantwortung meiner Fragen danken.
Ein besonderer Dank geht an Frau Pabst, die mir immer wieder den technischen Arbeitsplatz zur Verfügung gestellt hat.
Auch möchte ich mich bei meinen Eltern, meiner Schwester, sowie meiner Freundin bedanken.

7.2. Lebenslauf

Lebenslauf aus Gründen des Datenschutzes entfernt