Abteilung für Unfallchirurgie, Hand- und Wiederherstellungschirurgie
Ärztlicher Direktor Prof. Dr. med. L. Kinzl

15 Jahres-Resultate nach zementfreier Hüfttotalendoprothesenimplantation vom Typ Zweymüller

Dissertation
zur Erlangung des Doktorgrades der Medizin
der Medizinischen Fakultät der Universität Ulm

vorgelegt von
Friedrich Geiger
aus Stuttgart

2005

Amtierender Dekan: Prof. Dr. med. Klaus-Michael Debatin

1. Berichterstatter: Prof. Dr. med. Kinzl

2. Berichterstatter: Prof. Dr. med. Orend

Tag der Promotion: 23.11.2006

Meinen Eltern und Geschwistern gewidmet.

Inhalt

1. Abkürzungsverzeichnis 6
2. Einleitung 7
3. Patienten und Methode 10
   3.1. Rekrutierung der Patienten 10
   3.2. Beschreibung der Patientenkollektive 11
      3.2.1. Gesamtkollektiv mit 320 Implantaten 11
      3.2.2. Kollektiv aller klinisch und radiologisch untersuchten Patienten 13
      3.2.3. Kollektiv aller radiologisch untersuchten Patienten 14
   3.3. Nachuntersuchung 14
      3.3.1. Gliederung der Untersuchung, ... 14
   3.4. Scores 18
      3.4.1. Bewertung über den Harris-Hip Score (Modifikation nach Haddad) 18
      3.4.2. Bewertung über den Hüftscore nach Merle d'Aubigné. 19
   3.5. Operationsverfahren bei der Implantation 19
   3.6. Nachbehandlung 19
   3.7. Beschreibung der verwendeten Implantate 20
      3.7.1. Der Zweymüller–SL-Schaft 20
      3.7.2. Die Zweymüller–Schraubpfanne 20
      3.7.3. Der Prothesenkopf 21
   3.8. Datenerfassung 21
   3.9. Statistische Methoden 21
4. Ergebnisse 23
   4.1. Standzeiten der Primärimplantate 23
   4.2. Klinische Ergebnisse 24
      4.2.1. Klinische Ergebnisse im Harris-Hip Score 25
      4.2.2. Klinische Ergebnisse im Score nach Merle d'Aubigné 26
      4.2.3. Zufriedenheit der Patienten 27
   4.3. Radiologische Ergebnisse 28
      4.3.1. Pfanne 28
      4.3.2. Schaft 31
   4.4. Komplikationen und Revisionseingriffe im Beobachtungszeitraum 36
      4.4.1. Intraoperativ 36

4.4.2. Postoperativ ... 36
4.4.3. Luxationen ... 36
4.4.4. Revisionen wegen PE-Abrieb ... 36
4.4.5. Revisionen wegen primärer Instabilität ... 38
4.4.6. Revisionen wegen Infekt ... 38
4.4.7. Revisionen wegen aseptischer Lockerung ... 39
4.4.8. Besondere Kasuistiken ... 41
4.5. Statistische Ergebnisse ... 42
4.5.1. Abhängigkeit des PE-Abriebs von bestimmten Variablen ... 42
4.5.2. Einfluss des PE-Abriebs auf bestimmte Variablen ... 44
4.5.3. Überlebensanalysen nach Kaplan-Meier ... 44
5. Diskussion ... 47
5.1. Diskussion der klinischen Ergebnisse ... 47
5.2. Diskussion der radiologischen Ergebnisse ... 52
5.2.1. Aseptische Pfannenlockerungen ... 52
5.2.2. Gewechselte acetabuläre Komponenten ... 52
5.2.3. Konsequenzen aus verschiedenen Pfanneninklinationen ... 53
5.2.4. Aseptische Schaftlockerungen ... 54
5.2.5. Gewechselte femorale Komponenten ... 54
5.2.6. Ossäre Integration ... 54
6. Zusammenfassung ... 56
7. Literaturverzeichnis ... 58
8. Anhang ... 64
8.1. Untersuchungsbogen, Fragebogen ... 64
8.2. Genehmigung des Sozialministeriums ... 70
8.3. Abbildungsverzeichnis ... 72
8.4. Tabellenverzeichnis ... 73

1. Abkürzungsverzeichnis

Al ..... Aluminium

AML ..... Anatomic Medullary Locking

a.-p. ..... anterior-posterior

et al. ..... et alia (und andere)

HA ..... Hydroxylapatitkeramik

HTEP ..... Hüfttotalendoprothese

Inkl. ..... Inklination

JRI..... Joint Replacement Instrumentation

Nb ..... Niob

NU ..... Nachuntersuchung

PCA ..... Porous Coated Anatomic

PE ..... Polyethylen

postop. ..... postoperativ

SL ..... stufenlos

Ti..... Titan

UHMW-PE ..... ultrahochmolekulares Polyethylen

Z.n. ..... Zustand nach

z.T. ..... zum Teil

2. Einleitung

Der künstliche Ersatz des Hüftgelenkes zählt heute zu einer der am häufigsten durchgeführten Operationen am Bewegungsapparat. Erste Versuche in der Endoprothetik unternahm Themistokles Gluck [27] bereits 1890 in Berlin mit der Implantation eines künstlichen Kniegelenkersatzes. Das aus Elfenbein gefertigte Implantat fixierte er mittels vernickelten Schrauben und einer zementartigen Masse aus Gips, Bimssteinpulver und Kolophonium im Knochen.

Der erste totalendoprothetische Ersatz des Hüftgelenkes lässt sich dann auf das Jahr 1938 datieren. In London implantierte Wiles [74] einem seiner Patienten eine Hüftgelenksprothese aus Stahl, wobei die knöcherne Verankerung von Prothesenpfanne und Prothesenschaft zementfrei über Schrauben erfolgte. Zeitlich parallel zu Wiles implantierte Smith-Petersen eine „mold arthroplasty“ die aus Vitalium, einer Kobalt-Chromgusslegierung hergestellt war [67]. Diese Legierung wurde von McKee [50], Thompson [70] sowie Moore und Bohlmann [54] als grundlegender Werkstoff für eigene Schaftendoprothesen übernommen, wobei sich deren Prothesendesign aus der Stiftendoprothese der Gebrüder Judet [37] ableitete.
Versuche, auch das Acetabulum prothetisch zu versorgen, misslangen während dieser Zeit und waren von rascher Lockerung gekennzeichnet. So war den meisten Konzepten der Gedanke der Hemiarthroplastik gemeinsam, bei der sich die implantierten Prothesenanteile vorwiegend auf das coxale Ende des Femurs beschränkten. Ein arthrotisch bereits vorgeschädigter Knorpel wurde allerdings durch den direkten Kontakt mit dem Prothesenkopf noch schneller abgenutzt und weiter geschädigt, so dass die versorgten Patienten bereits nach kurzer Zeit erneut starke Schmerzen zu ertragen hatten. Eine Verbesserung der Lebensqualität auf längere Sicht konnte durch die Hemiarthroplastie daher nur in begrenztem Maße erreicht werden.
Unter Einbezug des Acetabulums imlantierte dann McKee 1951 in Norwich einen totalendoprothetischen Ersatz [50]. Die Pfannenkomponente wurde dabei über zentral angeordnete Gewindegänge im Becken verschraubt, ein langfristiger Erfolg konnte allerdings auch hierüber nicht erreicht werden.
Nach der Einführung im Jahr 1960 durch John Charnly [13] benutzte auch McKee Knochenzement aus Methylmethacrylat zur Stabilisierung und verließ damit sein erstes Konzept der zementfreien Verankerung. Eine langfristige und auf Dauer zuverlässige

Möglichkeit, die Implantate im Knochen zu verfestigen, schien über ein zementiertes Vorgehen erreichbar zu sein.

In den Folgejahren zeigten erste Langzeitstudien, dass trotz der erreichten Primärstabilität keine dauerhafte und zuverlässige ossäre Integration der Implantate durch den Einsatz von Knochenzement zu erreichen war. In einer 1976 veröffentlichen Studie von DeLee und Charnly waren nach 10 Jahren bei 10 % der Patienten eindeutige Implantatlockerungen und bei 70 % radiologisch sichtbare Saumbildungen um die Prothesenkomponenten festzustellen [16]. Ebenfalls 1976 berichten Hackenbroch et al. von aseptischen Lockerungen nach 6 Jahren bei 17,8 % der untersuchten Patienten [33]. Gelockerte Prothesenschäfte in 14,4 % nach drei Jahren zeigten sich 1979 in einer Studie von Gruen, McNeice und Amstutz [32].

Im selben Jahr entwickelte Zweymüller eine zementfrei zu implantierende Hüfttotalendoprothese aus einer Titan-Vanadium Schmiedelegierung, mit der eine bestmögliche Integration in den Knochen erreicht werden sollte [78]. Das Schaftdesign wies dabei die folgenden Konstruktionsmerkmale auf:

- konischer Geradschaft
- ausgeprägte Trochanterpartie
- rechteckiger Querschnitt

Aspekte dieser Formgebung waren eine flächige, primärstabile und rotationssichere, aber nicht markraumfüllende Verankerung durch Verkeilen des Schaftes in der diaphysären Kortikalis [6]. Aus dieser Grundform entwickelte sich der heute weitverbreitete Alloclassic SL-Schaft. Dabei konnte über verschiedene Modifikationen eine zunehmend ausgeglichene meta- und diaphysäre Krafteinleitung erreicht werden, eine rein distales Verankerungsprinzip besteht daher für den SL-Schaft nicht [26,79].

Studiendesign und Zielsetzung

Ziel der vorliegenden Studie ist die Evaluation von aseptischen Lockerungsraten, Standfestigkeiten, klinischen und radiologischen Ergebnissen zur zementfreien Hüfttotalendoprothese vom Typ Zweymüller, mittels einer Verlaufsstudie bei einem Nachuntersuchungszeitraum von mindestens 15 Jahren. Darüber hinaus soll geklärt werden, welche Konsequenzen sich aus verschiedenen Pfanneninklinationen und einem

hohen Patientenalter bei der Primärimplantation für die langfristige Zuverlässigkeit und Funktionalität der Zweymüller-Prothese ergeben.

Die Nachuntersuchung umfasste sämtliche Patienten, die sich in den Jahren 1988 und 1989 an der Oberschwabenklinik in Bad Waldsee einem hüftendoprothetischen Eingriff unterzogen. Als Kriterien für eine Aufnahme in die Studie wurden folgende Bedingungen definiert:

- Primärimplantation vor mindestens 15 Jahren
- Implantation des Zweymüller-Systems mit SL-Schaft und konischer Schraubpfanne
- vollständige Patientenakten und radiologische Dokumentation der Implantation vor 15 Jahren

3. Patienten und Methode

Im Zeitraum der Jahre 1988 und 1989 wurden in der chirurgischen Abteilung der Oberschwabenklinik Bad Waldsee insgesamt 377 hüftendoprothetische Eingriffe durchgeführt. In 41 Fällen handelte es sich um Sekundäreingriffe, ausschließlich bedingt durch einen notwendigen Wechsel der bis 1988 verwendeten Polyethylen-Schraubpfannen vom Typ Endler. In weiteren 3 Fällen wurden Prothesen vom Typ Moore implantiert.
Sowohl die Patienten mit Sekundäreingriffen, als auch die Patienten mit ausnahmsweise implantierten Moore-Prothesen erfüllten die Kriterien der Studie nicht und wurden daher nicht berücksichtigt.
Zu weiteren 14 Patienten fanden sich im Klinikarchiv keine Patientenakten mehr oder die Unterlagen waren durch fehlende Operationsberichte unvollständig. Auch hier erfolgte ein Ausschluss aus der Studie.

Aus den durchgearbeiteten Patientenakten konnten dann 16 Patienten identifiziert werden, die im Verlauf der Jahre 1988 und 1989 beidseitig am jeweils kontralateralen Hüftgelenk einen typidentischen totalendoprothetischen Gelenkersatz implantiert bekamen. Unter den männlichen Studienteilnehmern befand sich 1 Patient welcher 1988 auf der rechten Seite hüftendoprothetisch primär versorgt wurde. Bereits 1987 wurde bei diesem Patienten auf der linken Seite ebenfalls eine Zweymüller-SL-Schaft Endoprothese aufgrund einer primären Coxarthrose implantiert. Da die Studienkriterien sämtlich erfüllt waren, wurde dieser Patient in der Auswertung ebenfalls als beidseitig operiert berücksichtigt.
Insgesamt befanden sich unter den beidseitig operierten Patienten 8 Frauen und 9 Männer.

3.1. Rekrutierung der Patienten

320 Implantationen bei 303 Patienten entsprachen den Kriterien der Studie nach Primärimplantation des Endoprothesensystems Zweymüller-SL-Schaft und konische Zweymüller-Schraubpfanne.
An diese 303 ehemaligen Patienten wurde dann ein Einladungsschreiben zur Nachkontrolle verschickt. Dem Einladungsschreiben war ein Fragebogen beigefügt mit der Bitte, diesen ausgefüllt zum Untersuchungstermin mitzubringen. Eine Terminvereinbarung erfolgte schließlich über das Sekretariat der chirurgischen Abteilung.

Bei Patienten, die auf die Einladung nicht reagierten, erfolgte der Versuch einer telefonischen Kontaktaufnahme. In Anbetracht der langen Zeitspanne des follow-up von mindestens 15 Jahren war dieses Vorgehen jedoch nicht immer erfolgreich. Häufig bestanden auch die damals angegebenen Kontaktadressen zu Angehörigen der Patienten nicht mehr. In Kooperation mit den zuständigen Hausärzten konnten dann in einigen Fällen nähere Informationen über das Schicksal der Patienten in Erfahrung gebracht werden. Führte auch dieser Weg nicht zu den benötigten Informationen, erfolgte mit Genehmigung durch das Sozialministerium des Landes Baden-Württemberg als ultima ratio eine Datenabfrage bei den jeweiligen Krankenkassen bezüglich aktueller Anschrift bzw. Sterbedatum der Patienten und Auskunft zu eventuell weiteren operativen Eingriffen an der betreffenden Hüftseite nach der Primärimplantation [Anhang 3].

3.2. Beschreibung der Patientenkollektive

3.2.1. Gesamtkollektiv mit 320 Implantaten

Einschließlich der beidseitiger Implantationen wurden 183 Frauen und 137 Männer hüftendoprothetisch versorgt.

Das mediane Alter des Gesamtkollektivs betrug bei der Implantation 67 (29 – 99) Jahre.

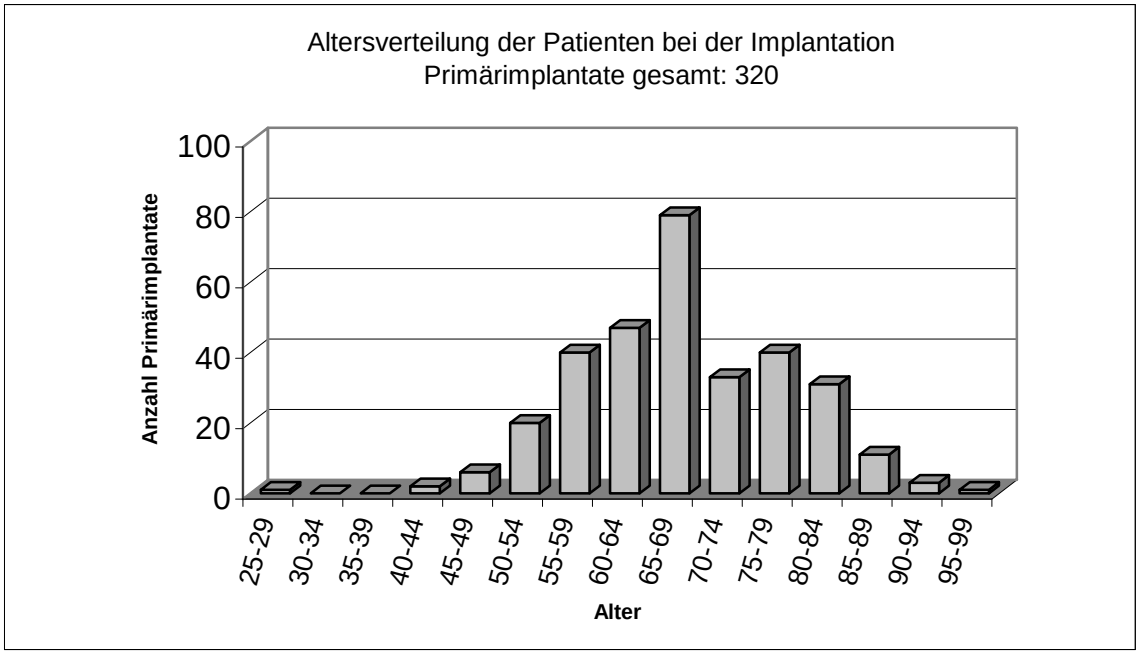

Abb.1: Patientenalter bei der Implantation.

Der Nachuntersuchungszeitraum erstreckte sich im Median über 15 (15 - 17) Jahre.

Die Verteilung der präoperativen Diagnosen zeigt die folgende graphische Darstellung:

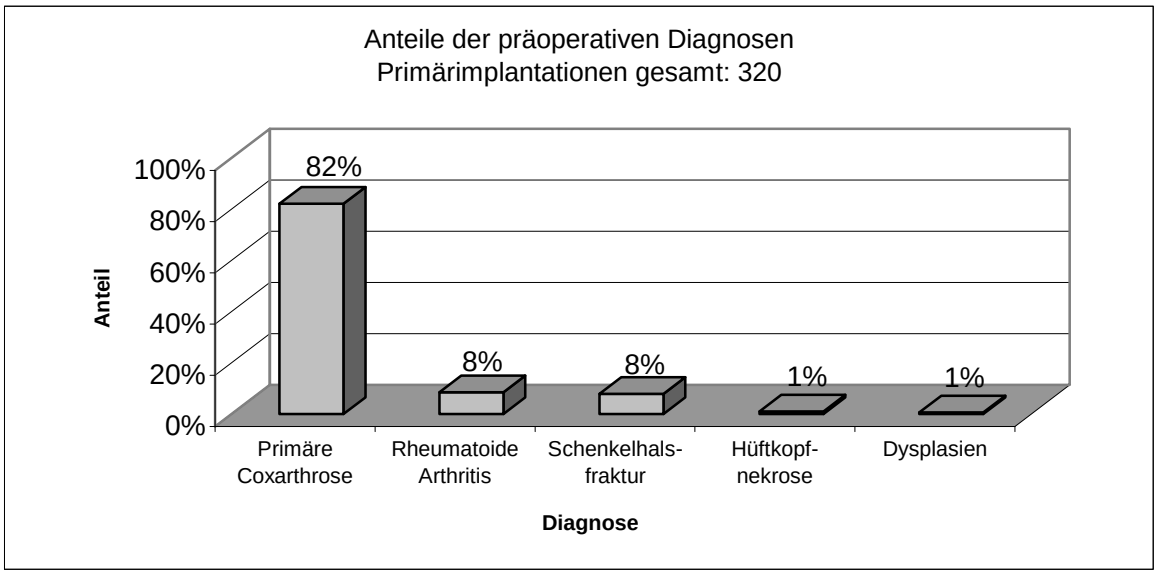

Abb.2: Präoperative Diagnosen.

Aus dem Gesamtkollektiv waren zu 164 (51,3%) Implantaten die Patienten bereits verstorben. Zu allen verstorbenen Patienten konnte das Todesjahr, die Todesursache sowie Informationen über einen eventuell durchgeführten Prothesenwechsel in Erfahrung gebracht werden.

49 Patienten mit 52 (16,3%) Prothesen wurden telefonisch interviewt, oder Angehörige gaben Auskunft über den Gesundheitszustand der Patienten mit Fokus auf die Hüftendoprothese. Eine persönliche Teilnahme war den meisten der telefonisch befragten Patienten aufgrund internistischer bzw. neurologischer Erkrankungen nicht möglich oder eine klinische Nachuntersuchung war wegen umfangreicher Pflegebedürftigkeit und körperlicher Immobilität unzumutbar. Anderen Patienten war der Weg altershalber zu aufwändig und zu beschwerlich.
Über das Interview wurden Angaben zu eventuell durchgeführten Revisionen, zur Mobilität, zu Schmerzen und Problemen mit der Endoprothese erfasst.

Mit 3 (0,9%) der telefonisch befragten Patienten konnte neben dem Interview und nach Rücksprache mit niedergelassenen Kollegen die Anfertigung und Zusendung von entsprechenden Röntgenaufnahmen vereinbart werden.

Über 6 (1,9%) Patienten konnten trotz intensivster Nachforschungen keinerlei Informationen mehr in Erfahrung gebracht werden. Diese ungeklärten Fälle wurden als lost to follow-up gewertet.
Insgesamt konnten somit zu 314/320 (98,1%) Primärimplantaten die Patientenschicksale geklärt werden.

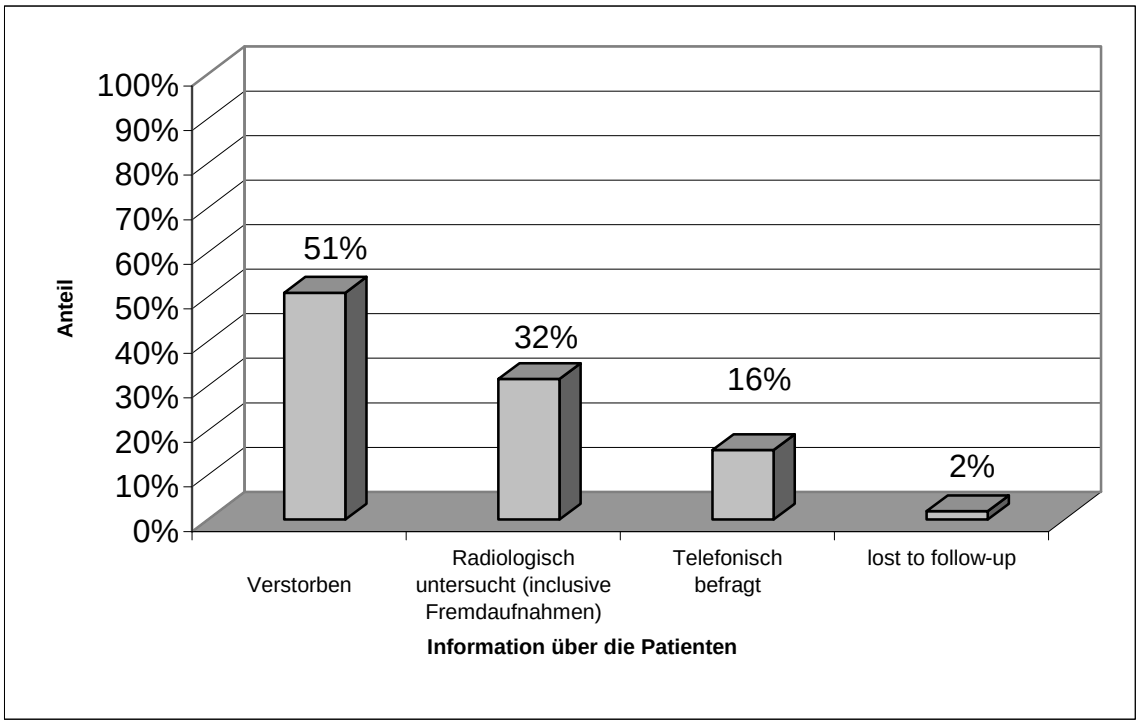

Abb.3: Informationen zum Gesamtkollektiv.

Durch die 3 telefonisch befragten Patienten mit radiologischer Kontrolle anhand der Fremdaufnahmen entstand eine Differenz zwischen der Anzahl an klinisch-radiologisch untersuchten und der Gesamtzahl aller radiologisch untersuchten Implantate. Dieser Umstand wird durch die Bildung zweier nachuntersuchter, um diese 3 Patienten differente, Kollektive verdeutlicht.

3.2.2. Kollektiv aller klinisch und radiologisch untersuchten Patienten

Aus dem Gesamtkollektiv mit 320 implantierten Endoprothesen konnten für eine klinische Nachuntersuchung an der Oberschwabenklinik 90 Patienten gewonnen werden, darunter 48 Frauen und 42 Männer. Beidseitig operiert waren hierbei 3 Frauen und 5 Männer. Klinisch-radiologisch wurden somit insgesamt 98/320 (30,6%) Implantate untersucht.

An präoperativen Diagnosen waren bei 90 Implantationen eine primäre Coxarthrose, bei 7 Implantationen eine rheumatoide Arthritis und in einem Fall eine Dysplasie des Hüftgelenkes vertreten.

Die Untersuchung erfolgte im Median nach 15 (15 – 17) Jahren.
Das mediane Alter des klinisch-radiologisch untersuchten Kollektivs lag zum Zeitpunkt der Kontrolle bei 79 (45 – 92) Jahren.

3.2.3. Kollektiv aller radiologisch untersuchten Patienten

Durch die hinzugekommenen 3 Patienten mit radiologischer Kontrolle mittels Fremdaufnahmen konnten insgesamt 101 (31,6%) Implantate radiologisch beurteilt werden.

Die primäre Coxarthrose als präoperative Diagnose war bei 93/101 Implantaten vertreten. Die Anteile rheumatoider Arthritis und dysplastischer Hüften blieb unverändert.
Sowohl medianes Alter, als auch der untersuchte Zeitraum blieben gegenüber dem Kollektiv der klinisch-radiologisch untersuchten Patienten ebenfalls unverändert.

3.3. Nachuntersuchung

3.3.1. Gliederung der Untersuchung,

Die Untersuchung war in 3 Abschnitte unterteilt. Zuerst wurde mit den Patienten der mitgebrachte Fragebogen besprochen. Anschließend erfolgten eine klinische Untersuchung sowie eine radiologische Kontrolle des betroffenen Gelenkes.

3.3.1.1. Fragebogen

Die einleitenden Fragen bezogen sich auf eventuelle Komplikationen mit der Prothese in den zurückliegenden Jahren.
Die weiteren Fragen zu Schmerzen, zur Gehfähigkeit und zu Aktivitäten des täglichen Lebens wurden entsprechend der Items des Harris-Hip Score in der Modifikation nach Haddad und des Hüftscores nach Merle d’Aubigné abgeleitet [34,15].
Um das Outcomeassessment nicht ausschließlich auf klinische Scores zu beschränken, wurden die Patienten nach ihrer subjektiven Zufriedenheit mit dem Operationsergebnis

befragt und ob sie sich bei gleicher Ausgangssituation nochmals für den Eingriff entscheiden würden [Anhang 1].

3.3.1.2. Klinische Untersuchung

Grundlage für diesen Untersuchungsabschnitt war ein standardisiertes, bei allen Patienten gleiches Vorgehen anhand eines Untersuchungsbogens [Anhang 2]. Nach einer Inspektion der Operationsnarbe folgten Provokationstests mit Blick auf eventuelle Schmerzhaftigkeiten im Hüftbereich. Die anschließend durchgeführten Messungen zum Bewegungsumfang des Gelenkes, sowie eine Untersuchung auf Fehlstellungen, Beinlängenverkürzungen und Ankylosen, erfolgten entsprechend der beiden verwendeten Scores.

3.3.1.3. Radiologische Untersuchung

Für diesen Untersuchungsabschnitt wurden in konventioneller Röntgentechnik jeweils eine tiefe anterior-posteriore Beckenübersichtsaufnahme, sowie eine axiale Aufnahme des betroffenen Hüftgelenkes angefertigt. Von sämtlichen Patienten lagen in gleicher Aufnahmetechnik die unmittelbar postoperativ angefertigte Röntgenbilder vor, wodurch ein direkter Vergleich mit dem aktuellen Status gewährleistet war. Die radiologische Beurteilung erfolgte zu allen Aufnahmen nach fachärztlicher Rücksprache.
Die folgenden Einzelpunkte wurden auf Veränderungen untersucht und die Ergebnisse protokolliert.

3.3.1.3.1. Bestimmung des Pfanneninklinationswinkels

Die Messung erfolgte mittels einer Verbindungslinie zwischen den beiden Tuber ischiadici und dem Schnittpunkt einer Geradenstrecke parallel zum Pfanneneingang in der Beckenübersichtsaufnahme

3.3.1.3.2. Bestimmung des Abriebs am PE-Inlay

Für die Messungen wurde zuerst der Mittelpunkt der Pfanne bestimmt. Hierfür wurden in der Beckenübersicht der cranio-lateralste und der caudo-medialste Endpunkt der Pfanne je zweimal mit einem Zirkel abgetragen. Die Verbindungslinie zwischen diesen beiden Schnittpunkten und der Schnittpunkt mit dem Pfanneneingang entsprechen dann dem Pfannenmittelpunkt. Als nächster Schritt wurde der Mittelpunkt des Prothesenkopfes

bestimmt. Dazu wurden in den Kugelkopf zwei Sekanten eingezeichnet, deren Schnittstellen ebenfalls mit einem Zirkel übertragen und anschließend durch eine Geradenstrecke verbunden wurden. Bei nicht stattgefundener Migration, entsprechend der unmittelbar postoperativen Situation, fallen die Mittelpunkte von Pfanne und Kopf in einen gemeinsamen Schnittpunkt zusammen. Eine Differenz zwischen den beiden Mittelpunkten entspricht hingegen einer Migration des Kopfes mit entsprechendem PE-Abrieb. Über die Messungen wurde der craniale PE-Abrieb erfasst.

3.3.1.3.3. Beurteilung der Schaftposition

Die Beurteilung der Lage des implantierten Schaftes in varischer, neutraler oder valgischer Position, erfolgte über den Verlauf der Längsachse des Prothesenschaftes im Verhältnis zur anatomischen Längsachse des Femurs. Befand sich die Längsachse zwischen proximalem Schaftende und Prothesenspitze zentral zur Femurlängsachse und zentriert zwischen lateraler und medialer Kortikalis, wurde dies als Neutralstellung definiert. Eine Abweichung der Prothesenlängsache nach lateral wurde als Varusstellung und eine Abweichung der Achse nach medial als Valgusstellung definiert.
Bei der Messung wurden Abweichungen bis 3° jeweils zu Gunsten der Neutralstellung toleriert.

3.3.1.3.4. Beurteilung zur ossären Integration der Prothesenkomponenten

Um den Zustand des knöchernen Einbaus beurteilen zu können, wurden sowohl der Prothesenschaft als auch die Prothesenpfanne auf folgende Veränderungen hin untersucht:

- Saumbildungen zwischen Implantat und Knochenlager mit röntgendichterer Sklerosierungslinie knochenseitig.
- Spongiosierungen der Kortikalis in Form schwammartig aufgetriebener Veränderungen des umschließenden Knochens
- Osteolysen als blasenförmige, lokal begrenzte Knochenatrophien
- Sklerosierungen des Knochens im Sinne einer Knochenverdichtung bei verringerter Strahlentransparenz
- Trabekelreaktionen

Die Zuordnung von Veränderungen erfolgte an den Beckenübersichtsaufnahmen in die Zonen 1-7 nach Gruen et al. [32] für den Schaft, bzw. in die Zonen I-III nach De Lee und Charnly [16] für die Pfanne. Für den axialen Strahlengang erfolgte die Erweiterung der

Einteilung in die Zonen 8-14 bezüglich Prothesenschaft und für die Pfanne in die Zonen IV-VI [81].

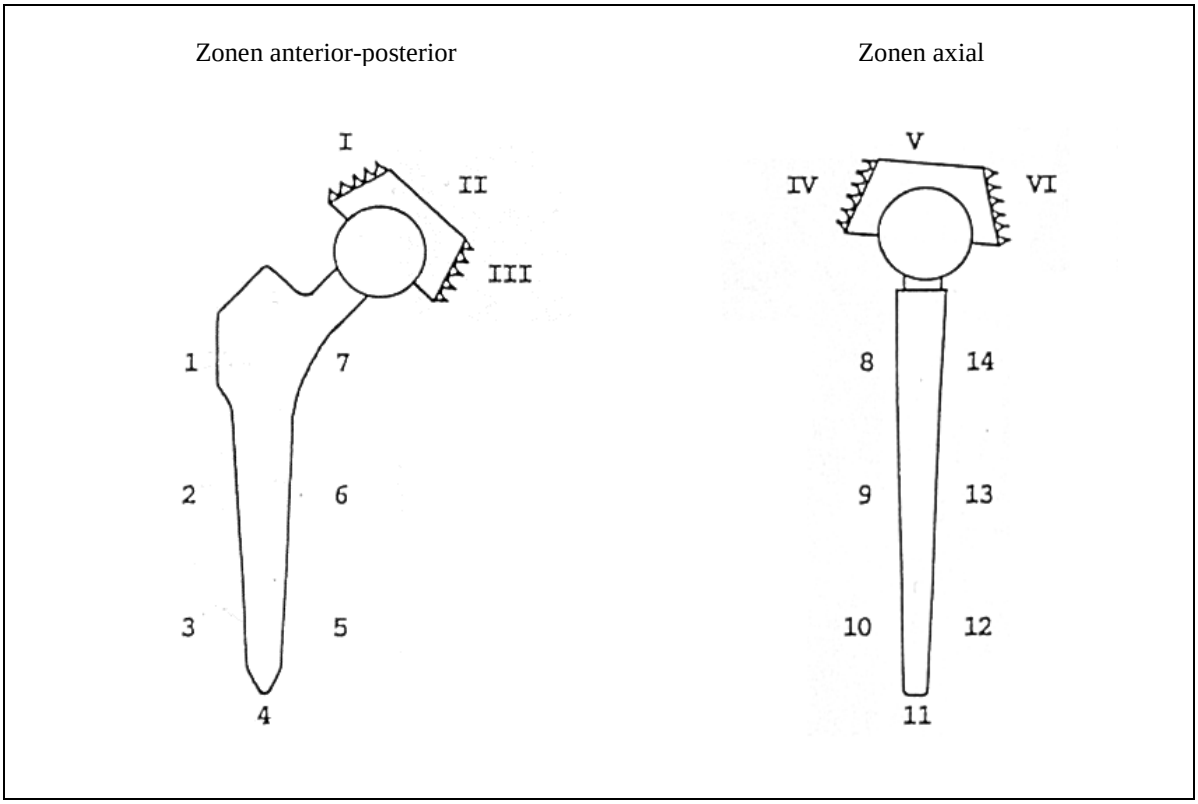

Abb.4: Zoneneinteilung nach Gruen, De Lee und Charnly.

3.3.1.3.5. Untersuchung auf axiale Schaftsinterungen

Um ein Einsinken des Prothesenschaftes beurteilen zu können, wurde die Distanz zwischen der Schaftspitze und dem medialsten Punkt des Trochanter minor vermessen.

3.3.1.3.6. Untersuchung ektoper Ossifikationen

Die Klassifizierung ektoper Ossifikationen im Bereich des Gelenkersatzes erfolgte anhand der Einteilung nach Brooker in die Klassen I–IV [9].

Tab.1: Einteilung ektoper Ossifikationen nach Brooker.

Klasse	Ausprägung der Verknöcherung
I	Einzelne, inselförmige Verknöcherungen in den Weichteilen um das Hüftgelenk.
II	Knochensporn, der vom Becken oder dem proximalen Femur ausgeht und mindestens 1 cm Abstand zur gegenüberliegenden Knochenseite zulässt.
III	Knochensporn, der vom Becken oder dem proximalen Femur ausgeht und weniger als 1 cm Abstand zur gegenüberliegenden Knochenseite zulässt.
IV	Scheinbar knöcherne Ankylose des Hüftgelenkes.

3.4. Scores

3.4.1. Bewertung über den Harris-Hip Score (Modifikation nach Haddad).

Tab.2: Harris-Hip Score.

Schmerz (maximal 44 Punkte)	
Schmerzen keine: **44**, geringe: **40**, leichte: **30**, mässige: **20**, deutliche: **10**, starke: **0**	
Funktion (maximal 47 Punkte)	
Gehhilfe keine: **11**, 1 Stock für weite Strecken: **7**, 1 Stock ständig: **5**, 1 Unterarmgehstütze: **4**, 2 Stöcke: **2**, 2 Unterarmgehstützen: **0**, gehunfähig:**0**	
Humpeln nein: **11**, gering: **8**, mässig: **5**, schwer: **0**, gehunfähig: **0**	
Gehstrecke unbeschränkt: **11**, bis 1 km: **8**, bis 300 m: **5**, wenige Schritte: **0**	
Treppensteigen normal: **4**, mit Geländer: **2**, andere Methode: **1**, unmöglich: **0**	
Sitzen bis 1 Stunde und länger: **5**, ½ Stunde auf einem hohen Stuhl: **3**, keine ½ Stunde: **0**	
Socken anziehen / Schuhe binden leicht: **4**, schwierig: **2**, unmöglich: **0**	
Nutzung öffentlicher Verkehrsmittel möglich: **1**, unmöglich: **0**	
Klinische Untersuchung (maximal 9 Punkte)	
Gelenkstatus ohne folgende Deformitäten keine fixierte Abduktion > 10°: **1**, in Streckung keine fixierte Innenrotation > 10°: **1** keine Beinlängendifferenz > 3,2 cm: **1**, keine Beugekontraktur > 30°: **1**	
Beweglichkeit (Summe aus Flexion + Abduktion + Adduktion + Außenrotation + Innenrotation) 210°-300°: **5**, 160°-209°: **4**, 100°-159°: **3**, 60°-99°: **2**, 30°-59°: **1**, 0°-29°: **0**	
Erreichte Gesamtpunkte	klinisches Ergebnis
100 – 90	sehr gut
89 - 80	gut
79 - 70	befriedigend
unter 70	unbefriedigend

3.4.2. Bewertung über den Hüftscore nach Merle d'Aubigné.

Tab.3: Score nach Merle d'Aubigné.

Schmerz (maximal 6 Punkte)	
stark und andauernd: **0**, sehr stark, stören den Schlaf: **1**, stark beim Gehen, aktivitätshindernd: **2**, stark, aber erträglich, aktivitätseinschränkend: **3**, gering beim Gehen, verschwinden in Ruhe: **4**, leicht, inkonstant, nicht aktivitätsbehindernd: **5**, keine: **6**	
Mobilität (maximal 6 Punkte)	
Ankylose in schlechter Stellung: **0**, Ankylose in günstiger Stellung: **1**, Flexion < 40°: **2**, Flexion 40°-60°: **3**, Flexion 60°-80°, Schuhe binden möglich: **4**, Flexion 80°-90°, Abduktion mindestens 15°: **5**, Flexion > 90°, Abduktion bis 30°: **6**	
Gehfähigkeit (maximal 6 Punkte)	
unmöglich: **0**, nur mit Unterarmgehstützen: **1**, nur mit Stöcken: **2**, weniger als 1 Stunde mit Stock: **3**, mit Stock 1 Stunde, kurze Zeit ohne Stock: **4**, ohne Stock mit leichtem Hinken: **5**, normal: **6**	
Erreichte Gesamtpunkte	klinisches Ergebnis
12 und mehr	sehr gut
11 - 7	gut
6 - 3	mittelmäßig
unter 3	schlecht

3.5. Operationsverfahren bei der Implantation

In Spinalanästhesie und Rückenlage erfolgte der Hautschnitt über dem Trochanter major. Anschließende Spaltung der Fascie, Zugang zum Hüftgelenk von ventral, türflügelartige Resektion der Kapsel, Absägen des Schenkelhalses 1 cm oberhalb des Trochanter minor. Extraktion des Kopfes, Vertiefen der Pfanne mit Meißel und Fräse, Eindrehen der selbstschneidenden Zweymüllerpfanne, Einlegen des Kunststoffinlays, Spülung des Gelenkes, Umlagerung.

Vorbereiten des Schaftes, schrittweises Auffräsen bis zur entsprechenden Größe und Einschlagen des Zweymüller-SL-Schaftes. Aufsetzen des Keramikkopfes, Reposition des Kopfes in die Pfanne, Einlegen einer tiefen Redon-Drainage, Naht der Fascie, Subcutan–Drainage, Subcutannähte, Hautnaht, Verband.

3.6. Nachbehandlung

Unter der Voraussetzung eines komplikationslosen Operationsverlaufs erfolgte am 2. postoperativen Tag der Drainagenzug und ab diesem Zeitpunkt die Mobilisierung der

Patienten unter schmerzadaptierter Vollbelastung im Vier-Punkte-Gang an Unterarmgehstützen. Im Regelfall erfolgte nach dem 14-tägigen Krankenhausaufenthalt eine 4-wöchige stationäre Rehabilitation.

3.7. Beschreibung der verwendeten Implantate

3.7.1. Der Zweymüller–SL-Schaft

Der konische Geradschaft besteht aus einer warmgeschmiedeten Titantaniumlegierung Ti-6Al-7Nb, Herstellerbezeichnung Protasul-100. In der Frontalebene verjüngt sich der rechteckige Querschnitt nach distal verlaufend zu einer pyramidenförmigen und am Ende abgerundeten Prothesenspitze. Nach proximal verbreitert sich der Schaft mit einem lateralseitig ausgeprägten Trochanterflügel, medialseitig erfolgt der Übergang an der Implantat-Knochengrenze über einen kontinuierlich verlaufenden Calcarbogen. 4 ventro-dorsale Bohrungen durch den Trochanterflügel erleichtern eine radiologische Kontrolle und dienen zur Positionierung eines Ausziehhakens bei einem eventuellen Schaftwechsel.
Das Prothesendesign eines durchgehenden Konus in sagittaler Richtung und eines zunehmenden Konuswinkels in der Frontalebene, führt zu einer meta- und diaphysären Krafteinleitung auf den Knochen [79]. Distal erfolgt die Verankerung vorwiegend über die Kanten, proximal besteht der Prothesen–Knochenkontakt über die Seitenflächen des Schaftes. Diese dreidimensionale Fixierung gewährleistet eine hohe Primär- und Rotationsstabilität [80].
Die proportionierte Größenzunahme von Länge, Breite und Stärke und ein stufenloser Übergang von einer Größe zur nächsten, erklären die Typenbezeichnung „SL“ für stufenlos.
Bei den untersuchten Patienten dieser Studie kamen die Schaftgrößen 1 bis 10 zur Verwendung.

3.7.2. Die Zweymüller–Schraubpfanne

Bei diesem Pfannentyp handelt es sich um eine selbstschneidende, konische Schraubpfanne aus geschmiedetem Reintitan Grade 4 Protasul-Ti. Für den Abtransport von anfallendem Knochenmaterial beim Eindrehen der Pfanne sorgen in ihrem Verlauf unterbrochene Gewindelamellen. Am Pfanneneingang besitzt die Pfanne Einkerbungen zur

Positionierung des Instrumentariums; nach dem Eindrehen dienen sie zur Fixierung des zugehörigen Inlays aus ultrahochmolekularem Polyethylen UHMW–PE.
Bei den in dieser Studie untersuchten Pfannen handelte es sich um die ersten Modelle der Zweymüller–Schraubpfanne mit geschlossenem Boden [64]. Verwendet wurden die Größen mit einem Durchmesser von 54–72 mm.

3.7.3. Der Prothesenkopf

Zur Verwendung kamen ausschließlich Biolox Keramikkugeln der Größe 32 mm mit einem Innenkonus von 14/16 mm und den Halslängen Small, Medium und Large.

3.8. Datenerfassung

Die Informationen und Ergebnisse der Studie wurden zunächst in entsprechenden Nachuntersuchungsbögen protokolliert, die Auswertung erfolgte dann per EDV über Tabellen in Microsoft Excel®. Nach Abschluss der Studie wurden alle personenbezogenen Informationen datenschutzkonform vernichtet.

3.9. Statistische Methoden

Statistische Methoden kamen nach Rücksprache mit der Abteilung für Biometrie der Universität Ulm zum Einsatz.
Häufigkeitsverteilungen von Merkmalen wurden über Box-and-Whiskerplots dargestellt.
Die Quantifizierung linearer Zusammenhänge erfolgte über Berechnung des Korrelationskoeffizienten nach Pearson. Hinweise auf einen positiven oder negativen linearen Zusammenhang ergeben für den Koeffizienten Werte zwischen r = +1 und r = -1. Für r = 0 besteht keine linearer Zusammenhang zwischen 2 Merkmalen.

Analysen zum Überleben der Patienten mit der Prothese bis zu einem definierten Ereignis erfolgten über die Methode nach Kaplan-Meier. Als Endereignis wurden jegliche Revisionen mit Austausch einer der Prothesenkomponenten gewertet. Hieraus ergibt sich über die Kaplan-Meier Kurve eine geschätzte Wahrscheinlichkeit für ein 15-jähriges Überleben der Patienten ohne entsprechende Wechselrevisionen. Die Genauigkeit der geschätzten Wahrscheinlichkeit wird über das 95%-Konfidenzintervall beschrieben. Wird die geschätzte Wahrscheinlichkeit dabei von einem relativ schmalen Konfidenzintervall

überdeckt, kann vermutet werden, dass die Wahrscheinlichkeit und der wahre Wert für ein Überleben ohne Wechselrevision dicht beieinander liegen [73].

4. Ergebnisse

4.1. Standzeiten der Primärimplantate

Bei 6 nicht zu klärenden Patientenschicksalen kann mit der vorliegenden Studie bei einem medianen Beobachtungszeitraum von 15 Jahren zu 314 von 320 Implantaten eine definitive Aussage über die überlebten Jahre der Patienten mit den primären Prothesen-komponenten getroffen werden. Dieser überlebte Zeitraum unter Beobachtung ergibt die Standzeiten der implantierten Prothesen.

Als Ende des Überlebens unter Beobachtung wurden folgende Ereignisse definiert:

1. Zeitpunkt des Todes eines Patienten mit den Primärimplantaten.
2. Stattgefundene Nachuntersuchung mit den Primärimplanaten nach mindestens 15 Jahren.
3. Zeitpunkt eines bereits erfolgten Komponentenwechsels.

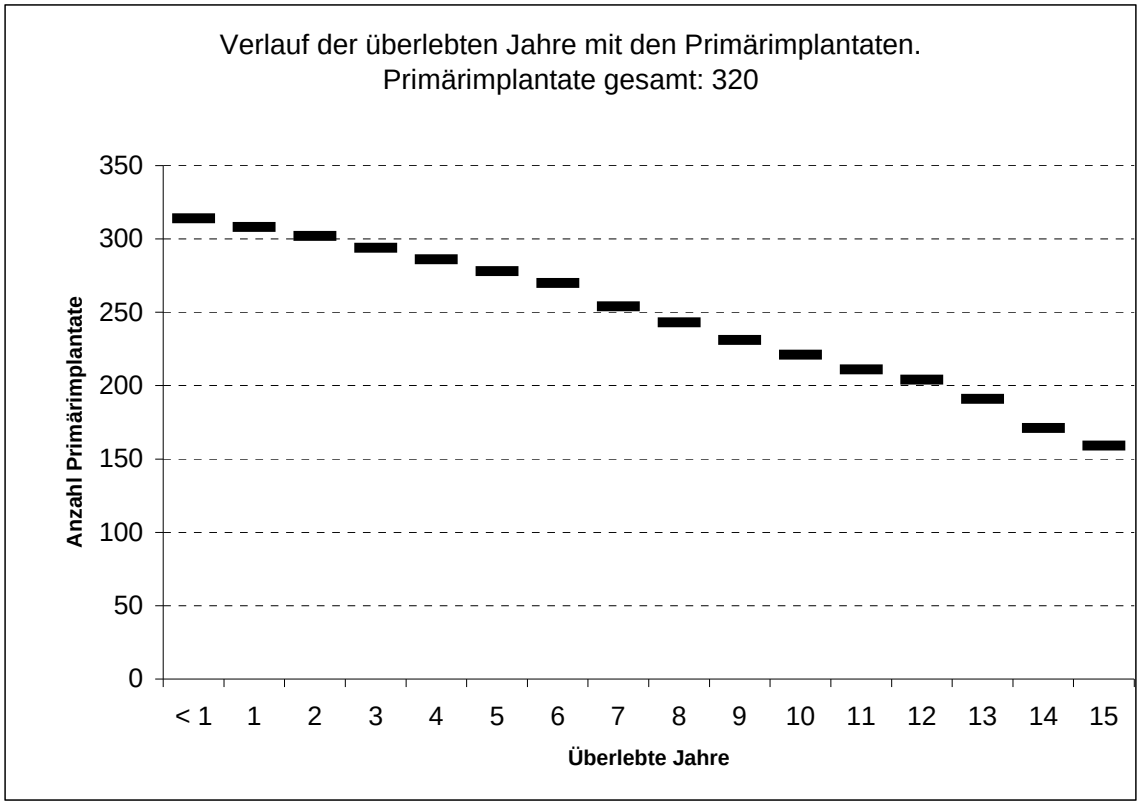

Abb.5: Überleben der Patienten in den Folgejahren.

Eine Prothesenstandzeit von mindestens 15 Jahren überlebten Patienten mit insgesamt 159 Primärimplantaten. Abzüglich der im fünfzehnten Jahr noch vor Studienbeginn verstorbenen Patienten und den Verstorbenen im weiteren Verlauf des follow-up ergaben

sich 150/320 (46,9%) Implantate zu Patienten, die zum Zeitpunkt der Nachuntersuchung noch am Leben waren.
Von den klinisch untersuchten Patienten mit 98 Implantaten wurde in 4 Fällen von einem bereits durchgeführten Komponentenwechsel berichtet. Der Wechsel erfolgte bei 2 Implantaten nach 8 Jahren und bei 2 Implantaten nach 13 bzw. 15 Jahren.
Von den telefonisch befragten Patienten mit insgesamt 52 Implantaten wurde in keinem Fall über einen durchgeführten Komponentenwechsel berichtet.
Unter 164 bereits Verstorbenen befanden sich 3 Patienten mit durchgeführtem Komponentenwechsel nach einer Standzeit der Primärimplantate von 5 Wochen, 2 und 3 Jahren.

4.2. Klinische Ergebnisse

Aus dem Kollektiv der klinisch und radiologisch untersuchten Patienten konnten während der Besprechung des Fragebogens 4/98 (4,1%) je einseitig operierte Patienten identifiziert werden, die sich in den vergangenen Jahren einem Revisionseingriff unterziehen mussten. Die Revisionen umfassten bei 2/98 (2,0%) Patienten einen Wechsel von Pfanneninlay und Prothesenkopf, 1/98 (1,0%) Patient unterzog sich einem Wechsel von Prothesenschaft -und Kopf, bei 1/98 (1,0%) Patientin wurde die Pfanne einschließlich Inlay gewechselt.

Da die Primärsituation nicht mehr gegeben war und um eine Vermischung von Primärergebnissen mit Ergebnissen revidierter Prothesen zu vermeiden, durchliefen die revidierten Patienten alle Untersuchungsabschnitte; eine Integration in die klinische und radiologische Ergebnisdarstellungen der Primärimplantate erfolgte jedoch nicht.
Patienten mit gewechselten Komponenten werden im Verlauf der Ergebnisdarstellungen und in Kapitel 3.3 „Komplikationen und Revisionseingriffe im Beobachtungszeitraum“ gesondert beschrieben.
Zu den verbleibenden 94/98 (95,9%) klinisch und radiologisch untersuchten Primärimplantaten berichteten die Patienten in keinem weiteren Fall von Komplikationen in den zurückliegenden Jahren.

Druck auf den Trochanter major provozierte bei 6/94 (6,3%) Patienten leichte Schmerzen im lateralen Hüftbereich bei sonst schmerzfreiem Alltag. Rotations- bzw. Hüftstauchungsschmerzen konnten bei keinem Patienten ausgelöst werden. Deformitäten, Beinlängendifferenzen von über 3,2 cm und Ankylosen wurden nicht festgestellt.

Im Folgenden werden die Bewertungen der klinischen Untersuchung über die Hüftscores dargestellt. Die Angaben der Patienten zu durch die Prothese verursachten Schmerzen werden dabei für beide Scores separat dargestellt, da alleine der Faktor Schmerz mit 44 bzw. 6 Punkten das Gesamtergebnis im jeweiligen Score wesentlich beeinflusst.

4.2.1. Klinische Ergebnisse im Harris-Hip Score

Die klinischen Ergebnisse erbrachten über den Harris-Hip Score einen Mittelwert von 88 (28 - 100) Punkten und damit ein gutes Ergebnis.

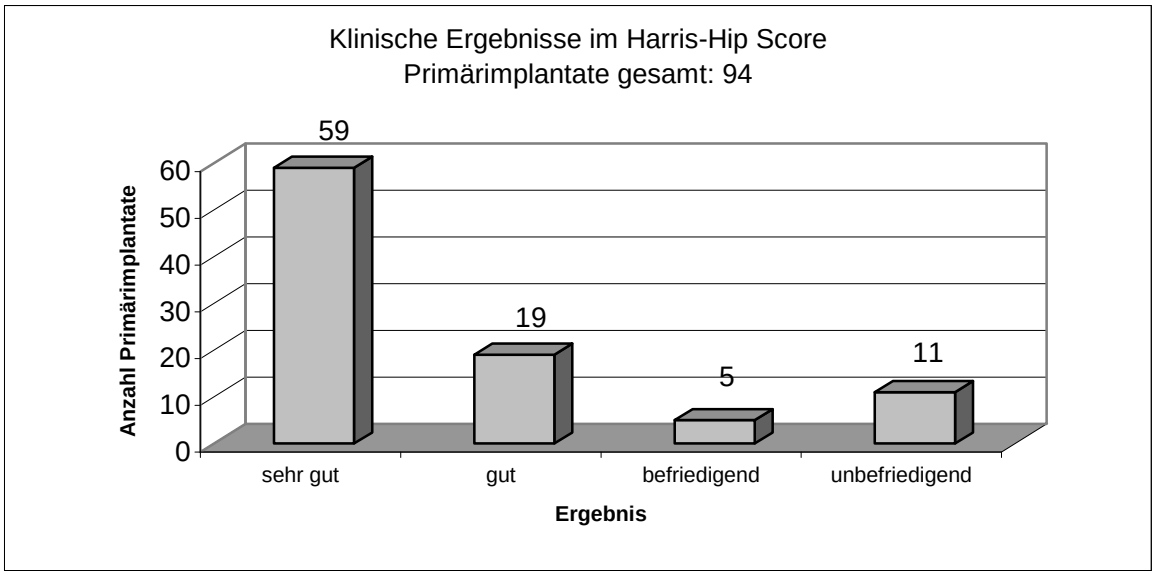

Abb.6: Ergebnisse im Harris-Hip Score.

Die klinisch untersuchten Patienten berichteten im Mittel bei einem Wert von 41 (0 – 44) Punkten von geringgradig ausgeprägten Schmerzen.

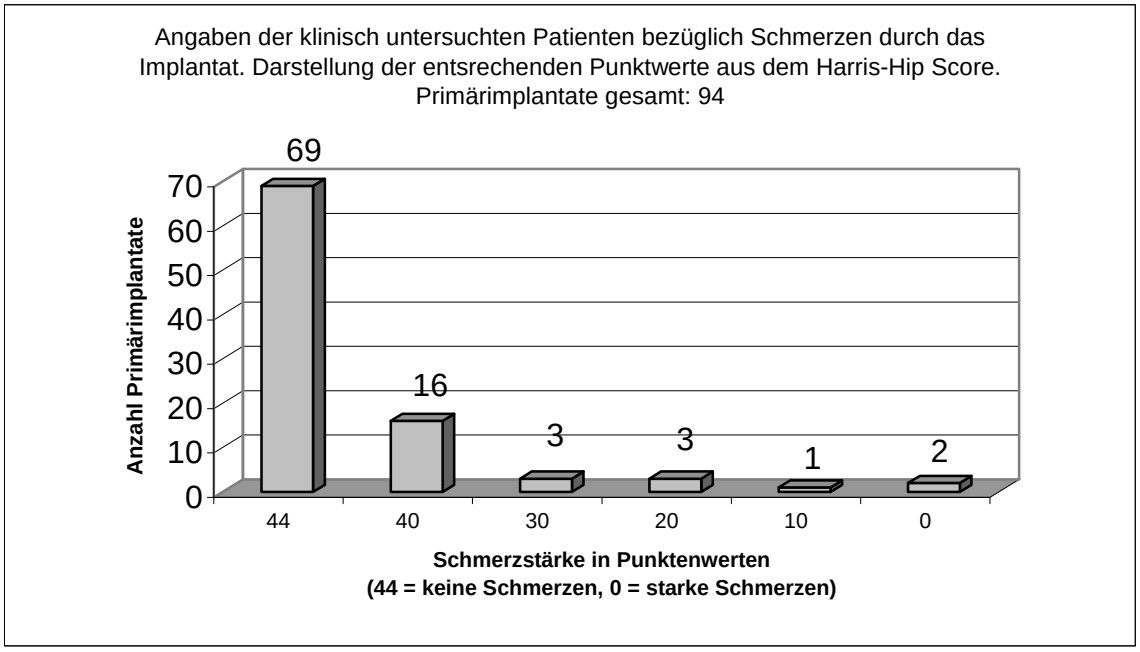

Abb.7: Isolierte Darstellung zu Schmerzangaben der Patienten über den Harris-Hip Score.

4.2.2. Klinische Ergebnisse im Score nach Merle d'Aubigné

Die klinischen Ergebnisse erbrachten über den Score nach Merle d'Aubigné einen Mittelwert von 16 (7 – 18) Punkten und damit ein sehr gutes Ergebnis.

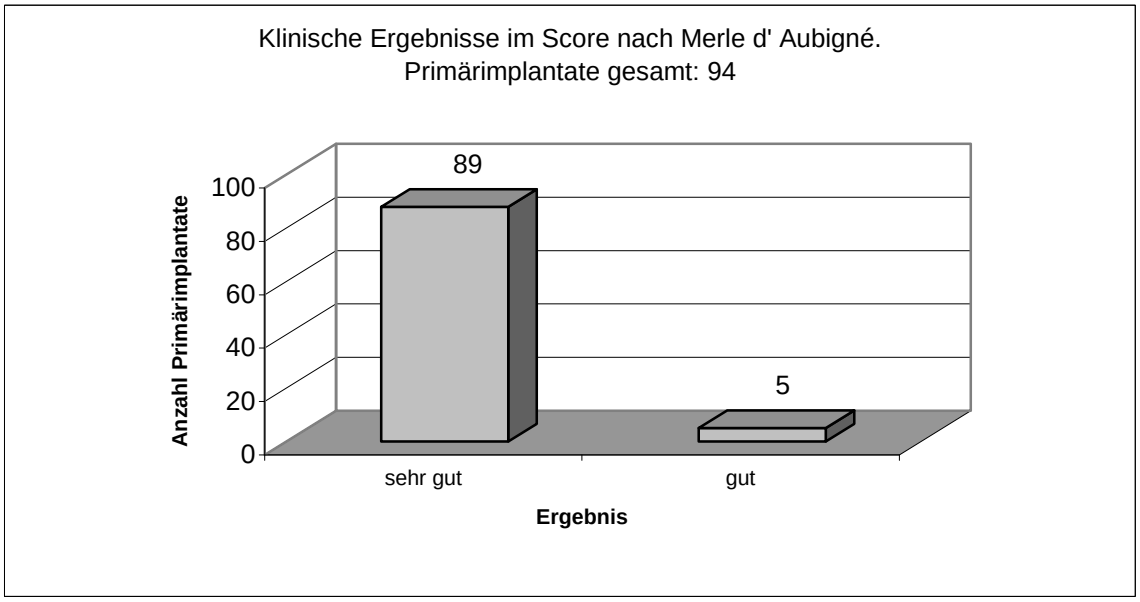

Abb.8: Ergebnisse im Score nach Merle d'Aubigné.

Die klinisch untersuchten Patienten berichteten im Mittel bei einem Wert von 6 (0 – 6) Punkten über ein schmerzfreies Leben mit der Prothese.

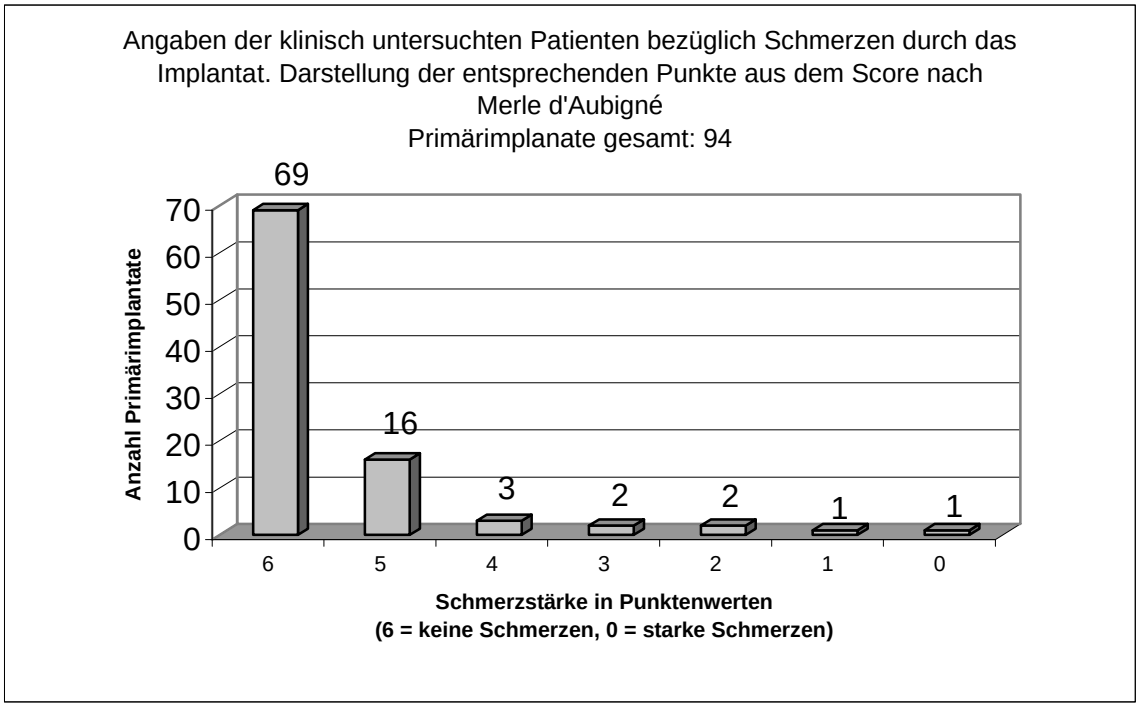

Abb.9: Isolierte Darstellung zu Schmerzangaben der Patienten durch das Implantat im Score nach Merle d' Aubigné.

4.2.3. Zufriedenheit der Patienten

Die folgende graphische Darstellung zeigt die Angaben der Patienten auf die Frage nach ihrer subjektiven Zufriedenheit mit dem Operationsergebnis.

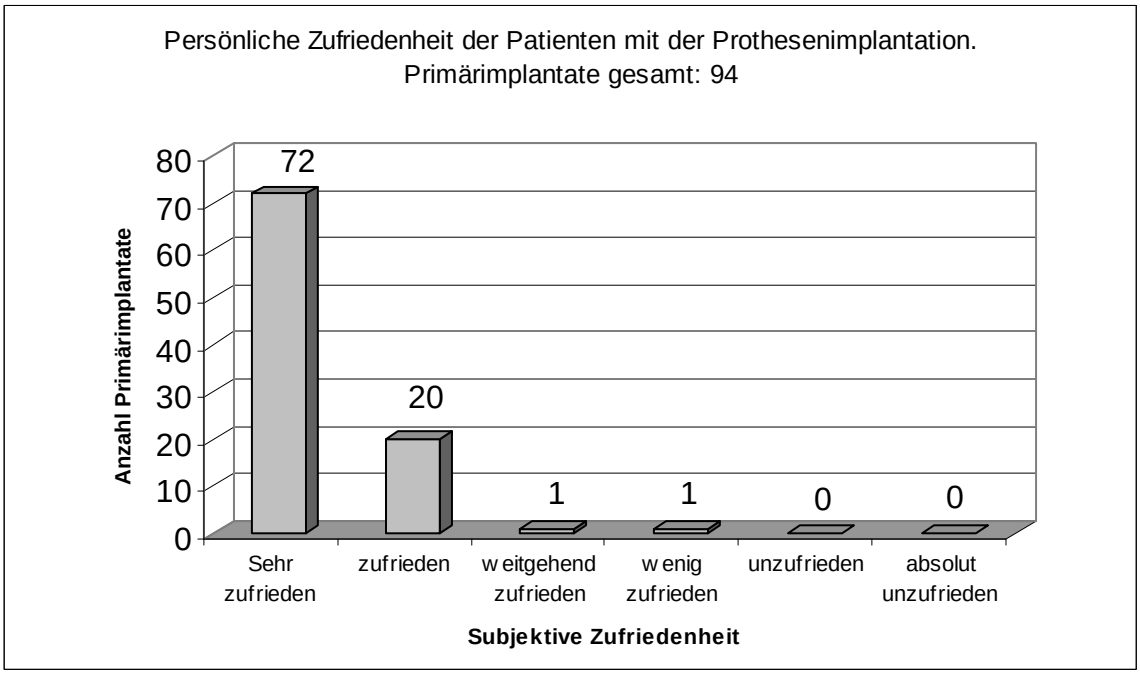

Abb.10: Zufriedenheit der Patienten mit dem Implantat.

Bei gleicher Ausgangssituation würden sich 93/94 (99%) Patienten noch einmal für und eine Patientin gegen die Operation entscheiden.

4.3. Radiologische Ergebnisse

Aus dem Kollektiv aller radiologisch untersuchten Patienten mit 101 Implantationen werden im Folgenden, abzüglich der 4 revidierten Patienten, die Situation der noch 97 in situ befindlichen Primärimplantate dargestellt.

4.3.1. Pfanne

4.3.1.1. Aseptische Lockerungen, festgestellt am Untersuchungstag

Bei 2/97 (2,1%) Patienten des radiologisch untersuchten Kollektivs mit Primärimplantaten zeigten sich am Untersuchungstag gravierende Veränderungen der Pfannenposition im Sinne einer aseptischen Pfannenlockerung.

Bei einer heute 76-jährigen Patientin änderte sich die Inklination bei einem Primärwinkel von 53º nach aktuell 81º im Sinne einer Pfannenaufrichtung um 28º. Der caudale Pfannenpol war nahezu vollständig aus dem Knochenlager luxiert, die cranialen Gewindegänge zeigten sich hingegen unter deutlichen Sklerosierungszeichen in den Knochen gepresst.



Heute 76-jährige Patientin: Primärstatus 1988.



Identische Patientin: Kontrolle nach 10 Jahren, mit Saumbildungen in den Pfannenzone II und III.



Identische Patientin: Kontrolle nach 15 Jahren, mit luxiertem caudalen Pfannenpol

Abb.11: Verlauf einer aseptischen Pfannenlockerung mit Luxation des Implantates.

Im anderen Fall veränderte sich bei einem heute 72-jährigen Patienten der Inkliantions-winkel um 9º, von primär 53º nach aktuell 44º. Die abgeflachte Inklination war mit einer medialen Pfannenmigration durch das komplette Acetabulum in Richtung kleines Becken verbunden.



Heute 72-jähriger Patient: Primärstatus 1988.



Identischer Patient: Kontrolle nach 12 Jahren mit einer nach medial gewanderter Pfanne und Saumbildungen in den Pfannen-zonen I, II und III.



Identischer Patient: Kontrolle nach 15 Jahren mit progredienter Pfannenmigration nach medial.

Abb.12: Verlauf einer aseptischen Pfannenlockerung mit medialer Migration des Implantates.

Mit beiden Patienten wurde ein baldiger Pfannenwechsel besprochen.

4.3.1.2. Bereits gewechselte acetabuläre Komponenten

Als gewechselte acetabuläre Komponenten wurden Revisionen der Titanschale oder des PE-Inlays erfasst:

Die radiologische Kontrolle der unter 4.2. erwähnten Patientin mit berichtetem Pfannen/Inlaywechsel nach 13 Jahren bestätigte den Wechsel auf einen zementierten Pfannentyp. Diese Revision wurde als 1 acetabulärer Wechsel gewertet.

Die radiologische Kontrolle der beiden unter 4.2 erwähnten Patienten mit berichtetem Inlay- und Kopfwechsel nach 8 bzw. 15 Jahren bestätigten einen durchgeführten Wechsel dieser Komponenten. Als gewechselte acetabuläre Komponenten werden an dieser Stelle die 2 gewechselten Inlays erfasst.

4.3.1.3. Ossäre Integration der Pfanne

Die Untersuchung der knöchernen Verankerung der Pfanne ergab folgende Ergebnisse:

Tab.4: Radiologisch sichtbare Veränderungen an der Implantat-Knochengrenze in den Pfannenzonen I-VI. Primärimplantate gesamt: 97.

Zone	Saumbildung	Osteolysen	Spongiosierung der Cortikalis	Sklerosierungen	Trabekelreaktionen
I	0	2	0	1	12
II	0	3	0	1	17
III	0	0	0	0	1
IV	0	2	0	1	14
V	1	4	0	1	22
VI	1	0	0	0	1

4.3.1.4. Inklinationen

Im Folgenden sind die gemessenen Inklinationswinkel an der postoperativen Röntgenkontrolle dargestellt. Der postoperative Inklinationswinkel lag im Median bei 50° (36°-67°).

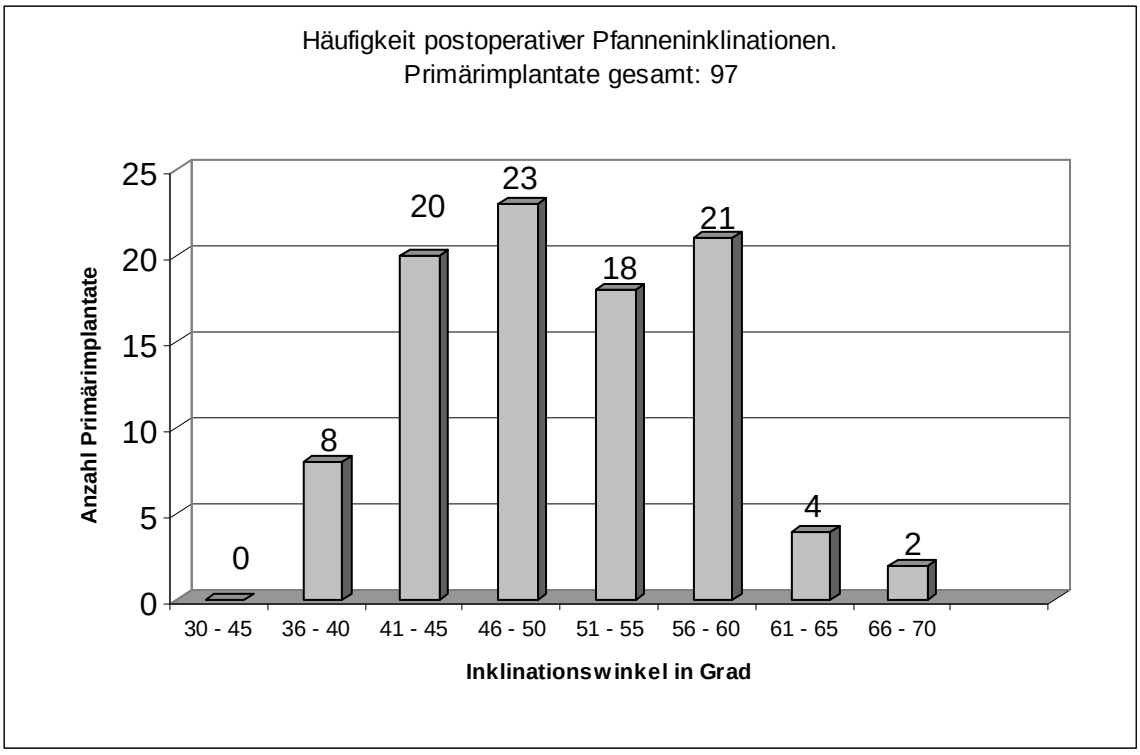

Abb.13: Postoperative Pfanneninklinationen.

Mit Ausnahme bei den beiden Patienten mit aseptischer Pfannlockerung zeigten sich über die Röntgenkontrolle der Nachuntersuchung keine Veränderungen zwischen postoperativer und aktueller Pfannenneigung. Der aktuelle Inklinationswinkel lag im Median bei 50° (36°-81°).

4.3.1.5. PE-Abrieb des Inlays

Die Messungen ergaben ein breites Spektrum bezüglich langfristigem Verhalten des Kopfes in der Pfanne und einem damit einhergehenden Abrieb des Kunststoffinlays. In einigen Fällen konnte keine Dezentralisation zwischen den Mittelpunkten von Kopf und Pfanne festgestellt werden, in anderen Fällen betrug der PE-Abrieb bis 5 mm in cranialer Richtung. Die gemessenen Werte zum Abriebverhalten zeigt die folgende Darstellung:

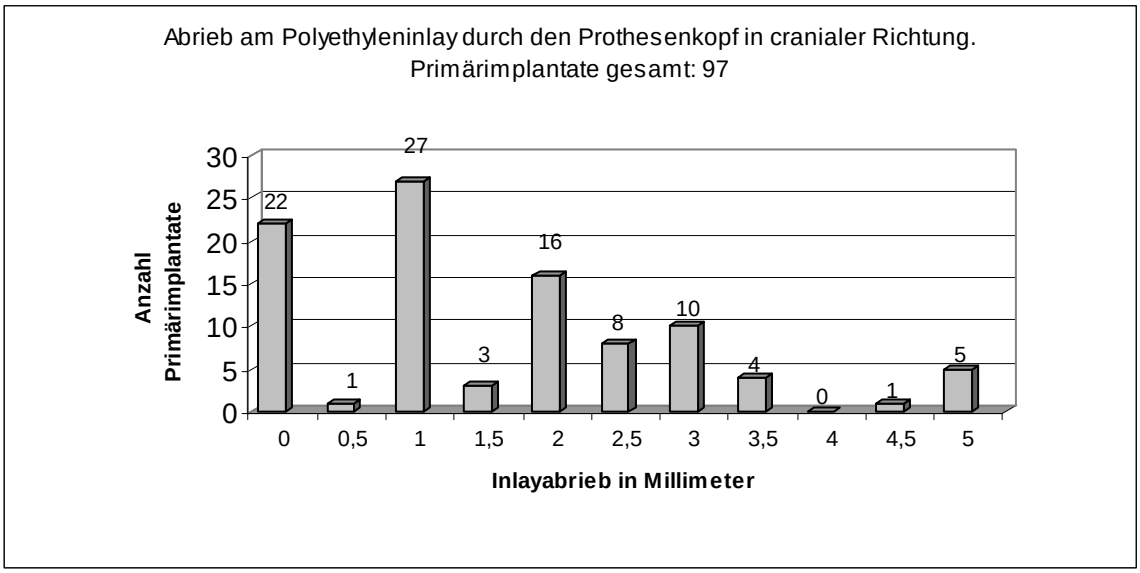

Abb.14: Gemessenes Abriebverhalten am Pfanneninlay durch den Prothesenkopf.

4.3.2. Schaft

4.3.2.1. Aseptische Lockerungen, festgestellt am Untersuchungstag

Unter den Patienten des radiologisch untersuchten Kollektivs fanden sich am Untersuchungstag keine aseptisch gelockerten Prothesenschäfte.

4.3.2.2. Bereits gewechselte femorale Komponenten

Als gewechselte femorale Komponenten wurden Revisionen des Schaftes oder des Prothesenkopfes erfasst:

Die radiologische Kontrolle des Patienten mit berichtetem Schaft/Kopfwechsel nach 8 Jahren bestätigten einen Austausch der femoralen Komponeneten. Diese Revision wurde als 1 femoraler Wechsel gewertet.

Die beiden Patienten mit Inlay- und Kopfwechsel aus 4.2. werden an dieser Stelle mit 2 gewechselten Prothesenköpfen erfasst.

4.3.2.3. Ossäre Integration des Schaftes

Die Untersuchung der knöchernen Verankerung des Schaftes ergab folgende Ergebnisse:

Tab.5: Radiologisch sichtbare Veränderungen an der Implantat-Knochengrenze in den Schaftzonen 1-14. Primärimplantate gesamt: 97.

Zone	Saumbildung	Osteolyse	Spongiosierung der Cortikalis	Sklerosierung	Trabekel-reaktion
1	19	14	12	0	0
2	4	2	0	5	0
3	0	0	0	10	2
4	0	0	0	8	0
5	0	0	0	21	2
6	5	3	0	5	0
7	19	14	9	0	0
8	13	12	5	0	0
9	1	1	0	5	0
10	0	0	0	14	1
11	0	0	0	9	1
12	0	0	0	9	0
13	0	1	0	3	0
14	19	16	3	1	0

Eine große Osteolyse, die Zonen 2, 6, 9, 13 umfassend, imponierte bei einem 81-jährigen Patienten.

Nach proximal wurde die Osteolyse von Saumbildungen in den Zonen 1 und 7 und einer nahezu vollständig spongiosierten Knochenstruktur begleitet.

Im distalen Bereich zeigte der Prothesenschaft noch eine relativ gute Verklemmung in den deutlich sklerosierten Zonen 3, 5, 10 und 12.

Bei hochgradigem Verdacht auf eine neoplastisch bedingte ossäre Metastase wurde der Patient der entsprechend weiterführenden Diagnostik zugeleitet.



Heute 75-jähriger Patient: Primärstatus 1988.



Identischer Patient: Kontrolle nach 15 Jahren mit einer Osteolyse in den Zonen 2,6,9,13 und Saumbildungen im proximalen Schaftbereich, Verdacht auf neoplastische Genese.

Abb.15: Zunehmende Schaftinstabilität bei Verdacht auf neoplastisches Geschehen.

4.3.2.4. Schaftsinterungen

Axiale Schaftsinterungen wurden bei keinem der radiologisch untersuchten Patienten beobachtet.

4.3.2.5. Primäre und aktuelle Schaftstellungen

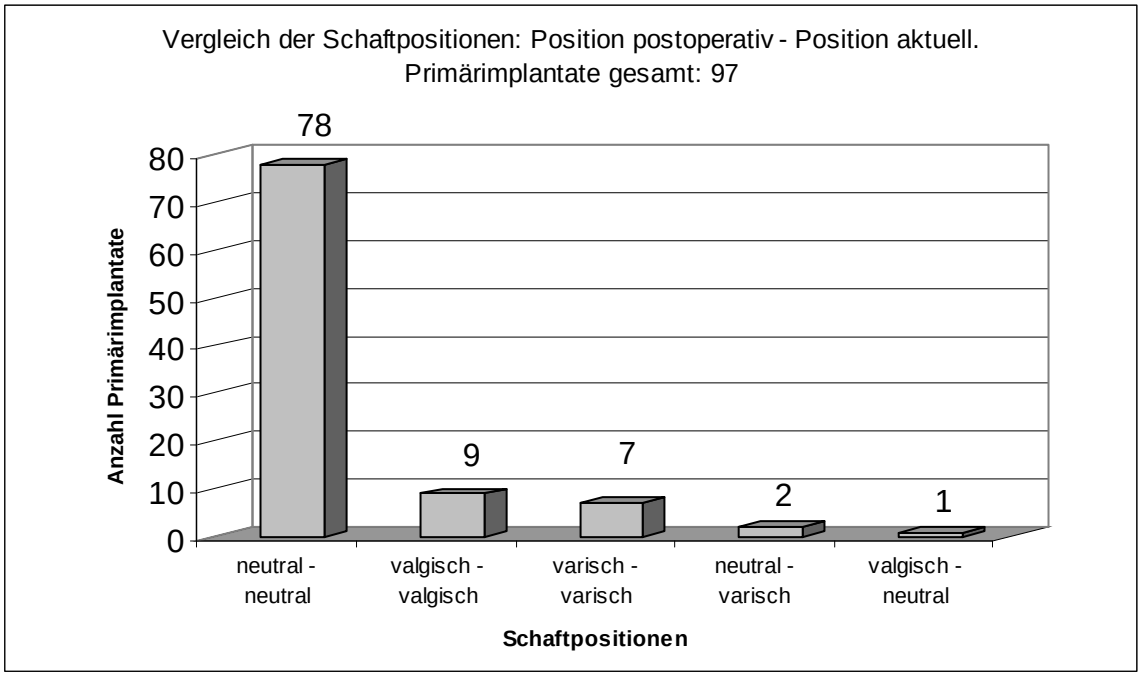

Abb.16: Schaftpositionen primär und aktuell.

Bei 2 Patienten wurde eine leichte Verkippung des Schaftes aus neutraler Stellung in eine varische Position festgestellt. Bei 1 Patientin änderte sich eine primär valgische Stellung in Richtung Neutralstellung.

Konsequenzen für das klinisch–funktionelle Gesamtergebnis ergaben sich durch die Änderungen nicht. Alle 3 Patienten waren völlig schmerzfrei und mit den Implantaten vollauf zufrieden.



Heute 92 –jähriger Patient: Primärstatus 1989, Schaft in neutraler Position.



Identischer Patient: Kontrolle nach 15 Jahren mit varischem Schaft und Sklerosierung der Zonen 5 und 6.

Abb.17: Veränderte Schaftposition aus Neutralstellung in eine varische Stellung.



Heute 70 jährige Patientin: Primärstatus 1988, Schaft in valgischer Position.



Identischer Patient wie in Abb.23: Kontrolle nach 16 Jahren mit neutraler Schaftposition.

Abb.18: Veränderte Schaftposition aus primär valgischer Stellung in eine Neutralstellung.

4.3.2.6. Ossifikationen

Vollständig frei von jeglichen Ossifikationen zeigte sich keines der radiologisch untersuchten Implantate. Die Klassifizierungen der ektopen Ossifikationen entsprechend der Einteilung nach Brooker, ergab im Vergleich mit den postoperativen Kontrollaufnahmen folgendende Ergebnisse:

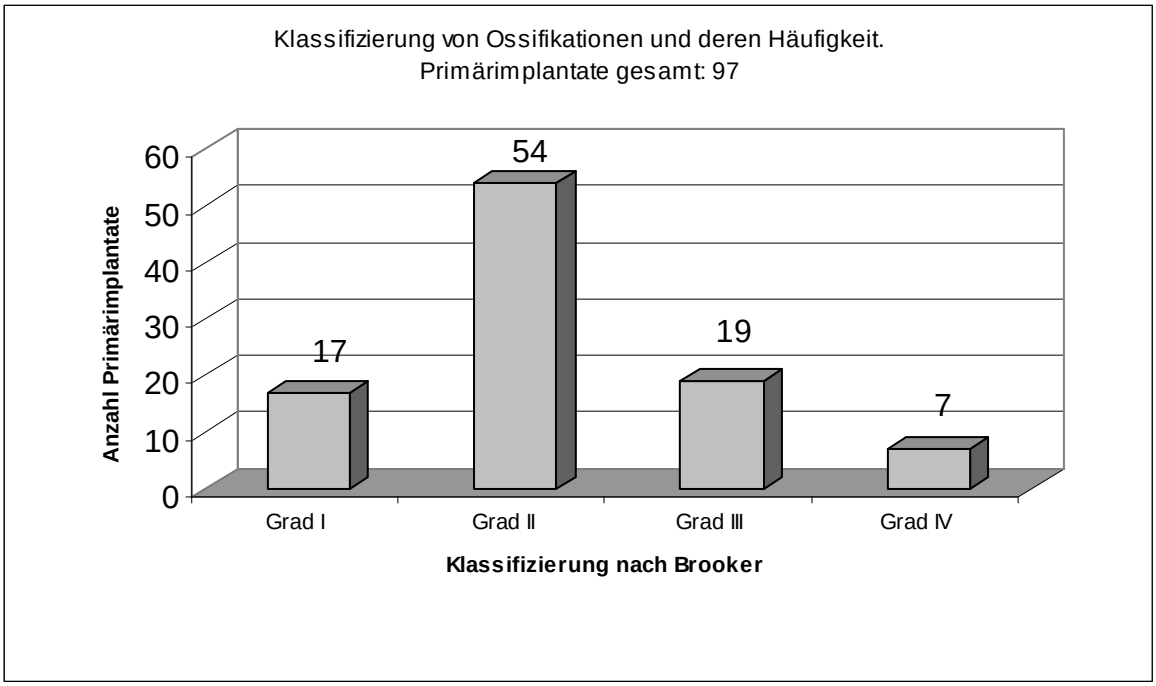

Abb.19: Ektope Ossifikationen, Klassifizierung nach Brooker.

4.4. Komplikationen und Revisionseingriffe im Beobachtungszeitraum

Bezogen auf das Gesamtkollektiv mit 314 geklärten Primärimplantaten, ergaben sich im Verlauf von 15 Jahren folgende Komplikation und Revisionen:

4.4.1. Intraoperativ

Unter der Schaftimplantation kam es in 4 (1,3%) Fällen zu einem Abriss des Trochanters major, bei 1 Patienten zu einer anschließenden Refixierung über eine Drahtcerclage.
In 2 (0,6%) Fällen wurden Fissuren im diaphysären Bereich des Femurs registriert, welche unter 3-monatiger Teilbelastung komplikationslos abheilten.
Neurologische Komplikationen infolge der Operation waren bei keinem Patienten dokumentiert.

4.4.2. Postoperativ

Postoperative Hämatome waren zu 6 (1,9%) Patienten dokumentiert, davon wurde in 4 (1,3%) Fällen eine Wundrevision zur Hämatomausräumung durchgeführt.
3 (0,9%) Patienten erlitten in der postoperativen Phase eine Thrombose der tiefen Beinvenen mit anschließender Bettruhe für 10 Tage. Bei 1 Patienten wurde eine medikamentöse Thrombolyse durchgeführt.
Eine 66-jährige Patientin verstarb am fünften postoperativen Tag an den Folgen einer Lungenembolie. Eine weitere Patientin verstarb 3 Wochen postoperativ mit 81 Jahren an den Komplikationen eines akuten Abdomens.

4.4.3. Luxationen

Bei 5 (1,6%) Patienten kam es während der unmittelbar postoperativen Phase zu Luxationen des Gelenkes. In 3 (0,9%) Fällen war eine geschlossene, bei 2 (0,6%) Patienten nur eine offene Reposition ohne Implantatwechsel möglich.

4.4.4. Revisionen wegen PE-Abrieb

Ein bei der Implantation 42-jähriger Patient unterzog sich 8 Jahre später einer Revision zur Entfernung schmerzhafter ektoper Ossifikationen. Gleichzeitig erfolgte wegen verstärktem

Abrieb ein Austausch des PE-Inlays und des Prothesenkopfes mit Umstellung auf eine Metall-Polyethylen Gleitpaarung.

Der Schaft und die Titanpfanne wurden in situ belassen. Der heute 57-jährige Patient war am Nachuntersuchungstag völlig beschwerdefrei.



Heute 57-jähriger Patient: Primärstatus 1989, zentrierte Gleitpaarung ohne Abrieb des Inlays.



Identischer Patient: Kontrolle nach 15 Jahren mit bereits gewechselter Gleitpaarung nach 8 Jahren Primärimplantation.

Abb.20: Kopf- und Inlaywechsel 1.

Unabhängig von der Studie unterzog sich nach 15-jähriger Primärimplantation eine heute 67-jährige Patientin einer Revision aufgrund eines verstärkten PE-Abriebs. Auch hier erfolgte ein Austausch von Inlay und Prothesenkopf mit Umstellung auf eine Metall-Polyethylen Gleitpaarung. Ein Schaft– oder Pfannwechsel wurde nicht durchgeführt.

Beschwerdefrei stellte sich die Patientin 11 Monate nach der Revision zur Nachuntersuchung vor.



Heute 67-jährige Patientin: Primärstatus 1989, zentrierte Gleitpaarung ohne Abrieb des Inlays.



Identische Patientin: Kontrolle nach 15 Jahren mit Abrieb des Inlays und dezentraliesierter Gleitpaarung.



Identische Patientin: Kontrolle nach 16 Jahren mit gewechselter Gleitpaarung vor 11 Monaten.

Abb.21: Kopf- und Inlaywechsel 2.

4.4.5. Revisionen wegen primärer Instabilität

Bei anhaltend starken postoperativen Schmerzen und Instabilitätsgefühl beim Gehen erfolgte 5 Wochen nach der Primärimplantation bei einem damals 61-jährigen Patienten eine komplette Explantation der Prothese mit anschließender Replantation in unveränderter Größe.

Der Patient konnte dann unter stabilen Verhältnissen in die Rehabilitation entlassen werden. Zwei Jahre später verstarb der Patient mit 63 Jahren an internistischen Begleiterkrankungen.

4.4.6. Revisionen wegen Infekt

Eine bei der Nachuntersuchung 78-jährige Patientin berichtete von einem Pfannenwechsel nach 13 Jahren aufgrund eines Prothesenspätinfektes. Die radiologische Kontrolle am Untersuchungstag zeigte eine gewechselte Pfanne mit einem zementierten Revisionsimplantat. Die von der durchführenden Klinik angeforderten Röntgenaufnahmen und klinischen Berichte bestätigten einen Pfannen- und Kopfwechsel nach einer septischen Pfannenluxation. Der SL-Schaft wurde bei unauffälligem Status in situ belassen.



Heute 78-jährige Patientin: Primärstatus 1988.



Identische Patientin, Kontrolle nach 13 Jahren: Hier mit septischer Pfannenlockerung.



Identische Patientin, postoperative Kontrolle nach 13 Jahren: Hier mit antibiotischem Spacer bei Zustand nach Primärpfannenausbau.



Identische Patientin, Kontrolle nach 15 Jahren: Hier mit Wechsel auf eine zementierte Revisionspfanne vor 2 Jahren.

Abb.22: Verlauf einer spätseptischen Pfannenlockerung.

Bei einem damals 61-jährigen Patienten kam es im postoperativen Verlauf zu einem frühen Wundinfekt mit Fistelbildung durch Staph. Epidermidis. Auch eine Revision mit Schaftwechsel nach einem Jahr an einer anderen Klinik führte nicht zu stabilen Verhältnissen. Nach einer provisorischen Übergangszeit mit Girdlestone Situation erfolgte dann nach 27 Monaten bei keimfreien Verhältnissen eine Replantation des Zweymüller SL-Systems. Von diesem Patienten liegt eine letzte Röntgenkontrolle mit den Sekundärimplantaten aus dem Jahre 2002 vor.
Im gleichen Jahr verstarb der Patient dann an den Folgen einer Pneumonie.



Bei der Implantation 61-jähriger Patient: Primärstatus 1989.



Identischer Patient, Kontrolle 11 Monate später: Hier mit Zustand nach auswärtig durchgeführtem Schaftwechsel.



Identischer Patient, Kontrolle 16 Monate später: Hier Girdlestonesituation mit explantierter Prothese.



Identischer Patient, Kontrolle 27 Monate später: Hier nach replantiertem Zweymüller Prothesensystem.

Abb.23: Verlauf eines frühen Protheseninfektes.

4.4.7. Revisionen wegen aseptischer Lockerung

Ein bei der Implantation 64-jähriger Patient berichtete am Nachuntersuchungstag von einem Schaftwechsel im Jahr 1996 nach 8 Jahren Primärimplantation. Im Vergleich zur Primärsituation zeigten die archivierten Röntgenaufnahmen den kompletten Schaft vor der Revision von durchgehenden, bis in die distalen Zonen reichenden Saumbildungen

umgeben. Der Operationsbericht in der Patientenakte bestätigte den Schaftwechsel nach einer aseptischen Lockerung unter Entfernung von pseudomembranösem Gewebe.
Auf der aktuellen Röntgenkontrolle zeigte sich eine rezidivierende Saumbildung um den gewechselten Schaft in den Zonen 1 und 7.



Heute 79-jähriger Patient: Primärststus 1988.



Identischer Patient, Kontrolle nach 8 Jahren: Hier Lysesäumen bis in den distalen Schaftbereich bei Sklerosierungen mit Sockelbildung um die Prothesenspitze.



Identischer Patient, postoperative Kontrolle: Hier Zustand nach Schaftwechsel 8 Jahre nach Primärimplantation.



Identischer Patient, Kontrolle nach 15 Jahren: Hier mit rezidivierendern Saumbildung im proximalen Bereich des Revisionsschaftes.

Abb.24: Schaftwechsel infolge aseptischer Lockerung.

Der Primäreingriff erfolgte bei einem 82-jährigen Patienten ohne Komplikationen. Im weiteren postoperativen Verlauf beklagte der Patient gelegentlich auftretende Schmerzen im Hüftbereich, welche dann in den Folgemonaten an Dauer und Intensität zunahmen. Nachdem über 2 Jahre keine Schmerzfreiheit erreicht werden konnte und sich radiologische eine deutlich ausgeprägte Pseudomembran zeigte, fiel im gleichen Jahr die Entscheidung für einen Wechsel von Schaft und Prothesenkopf. Der Patient war im Anschluß an die Revision beschwerdefrei. Im Folgejahr verstarb der Patient mit 85 Jahren an den Folgen eines Myokardinfarktes.

 Bei der Implantation 82-jähriger Patient: Primärstatus 1988.	 Identischer Patient, Kontrolle nach 2 Jahren: Hier mit Saumbildungen bis in den distalen Schaftbereich.

Abb.25: Aseptische Schaftlockerung

4.4.8. Besondere Kasuistiken

Bei einer zum Zeitpunkt der Implantation 63-jährigen Patientin kam es nach 9 Jahren durch die Folgen eines Sturzes zu einer periprothetischen Femurfraktur. Die angeforderten Röntgenbilder zeigten eine operative Versorgung mittels Cerclagen ohne Austausch der Prothesenkomponenten. Zur Nachuntersuchung zeigten sich massive Atrophien mit teilweise komplettem Knochenverlust im Bereich der Cerclagen um den proximalen Femur.

Einen Schaftwechsel lehnte die Patientin bei relativer Schmerzfreiheit ab.

 Bei der Implantation 63-jährige Patientin: Hier Kontrolle mit Zustand nach periprothetischer Femurfraktur 9 Jahre nach der Primärimplantation.	 Identische Patientin, Kontrolle nach 15 Jahren: Hier Zustand nach stabiliesierter Fraktur mittels Cerclagen und deutlicher Knochenatrophie am proximalen Femur.

Abb.26: Periprothetische Femurfraktur 1.

Eine im Jahr 1988 operierte 73-jährige Patientin erlitt nach 14 Jahren Implantationsdauer durch einen Sturz eine periprothetische Fraktur des Femurs. Bei Belassen des Schaftes wurden die Fragmente über Drahtcerclagen fixiert. Die Patientin verstarb dann 3 Monate später im Alter von 87 Jahren.



Bei der Implantation 73-jährige Patientin, Kontrolle nach 14 Jahren: Hier Zustand nach operativ stabilisierter periprothetischer Femurfraktur mittles Drahtcerclagen.

Abb.27: Periprothetische Femurfraktur 2.

Einschließlich durchgeführter Hämatomausräumungen, offener Repositionen und osteosynthetisch stabilisierten periprothetische Frakturen ergibt sich somit für das geklärte Gesamtkollektiv eine Gesamtrevisionsrate von 4,8%. Der Anteil nicht revidierter Implantate liegt entsprechend bei 95,2% (299/314).

4.5. Statistische Ergebnisse

4.5.1. Abhängigkeit des PE-Abriebs von bestimmten Variablen

Nach erster Überprüfung eines statistischen Zusammenhanges zwischen primärem Inklinationswinkel und gemessenem Abrieb des PE-Inlays durch eine Darstellung der Häufigkeitsverteilungen von Abrieb und Inklinationen über einen Box-and-Whiskerplot, wurde die mediane Inklination aus den Winkelgruppen in Relation zum medianen PE-Abrieb gesetzt. Mit einem Korrelationskoeffizienten von r = 0,77 kann auf einen deutlichen Zusammenhang zwischen postoperativem Inklinationswinkel und gemessenem PE-Abrieb zur Nachuntersuchung geschlossen werden.

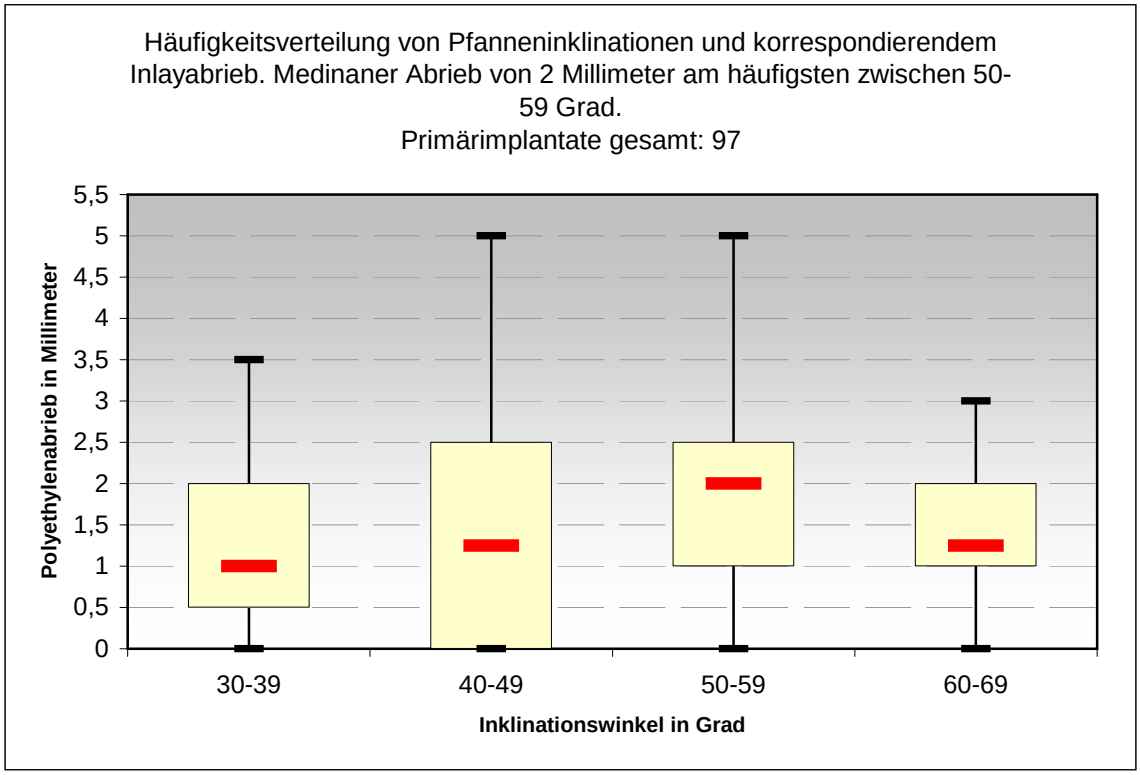

Abb.28: Box-and-Whiskerplot zur Häufigkeit von primären Inklinationswinkeln und Inlayabrieb nach mindestens 15 Jahren

Mit r = 0,46 ergab sich für einen untersuchten Zusammenhang zwischen Patientenalter und PE-Abrieb ein schwächerer Korrelationskoeffizient. Die Häufigkeitsverteilung zeigt dabei einen verstärkten PE-Abrieb nach 15 Jahren bei einem Patientenalter zwischen 50 und 59 Jahren bei der Implantation.

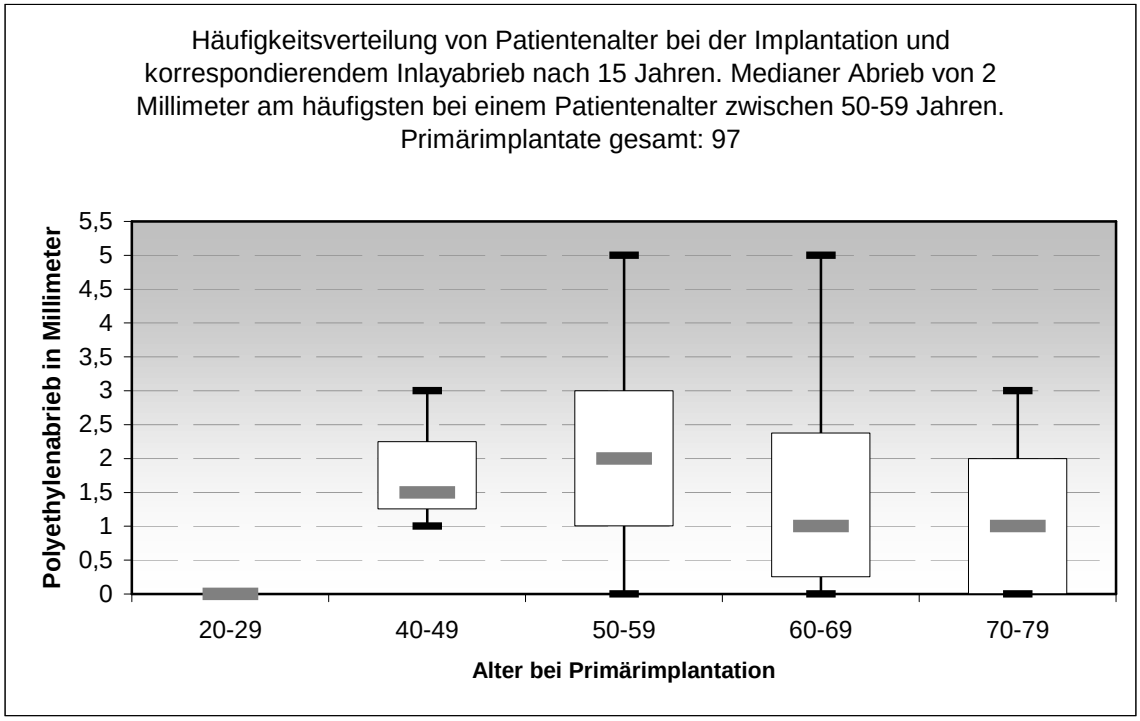

Abb.29: Box-and-Whiskerplot zur Häufigkeit von Patientenalter und Inlayabrieb nach mindestens 15 Jahren.

4.5.2. Einfluss des PE-Abriebs auf bestimmte Variablen

Im Weiteren wurde ein statistischer Zusammenhang zwischen PE-Abrieb und dem Auftreten von Osteolysen bzw. Saumbildungen im Schaftbereich untersucht.

Dazu wurden die festgestellten Osteolysen und Saumbildungen in den 4 proximalsten Schaftzonen allgemein als Rarefikationen des Knochens definiert und deren Häufigkeiten für jeden Patienten als Summe erfasst. Die Häufigkeit der Rarefikationen wurde dann in Relation zum PE-Abrieb gesetzt, wobei die graphische Darstellung über einen Box-and-Whiskerplot keine ersten Hinweise auf einen Zusammenhang erbrachte. Mit $r = -0,04$, ergaben sich keine Hinweise auf einen linearen Zusammenhang zwischen PE-Abrieb und dem Auftreten der Knochenatrophien.

4.5.3. Überlebensanalysen nach Kaplan-Meier

Folgend sind die Wahrscheinlichkeiten eines 15-jährigen Überlebens ohne Revisions-operationen mit Implantatwechsel dargestellt. Neben einer isolierten Betrachtung der acetabulären bzw. femoralen Komponenete, wurde die Wahrscheinlichkeit für die gesamte Prothese berechnet.

98% Wahrscheinlichkeit für ein 15-jähriges Überleben mit den femoralen Komponenten ohne Implantatwechsel.
Gesamtzahl der bis zum 15. Jahr unter Beobachtung stehenden Primärimplantate: 314.
Weitere Aussagen zum Verlauf bis 17 Jahre daher nur für die jeweils einzelnen, nach 16 und 17 Jahren untersuchten Implantate möglich.
Das 95%-Konfidenzintervall überdeckt mit 94% bis 99% diese Wahrscheinlichkeit.

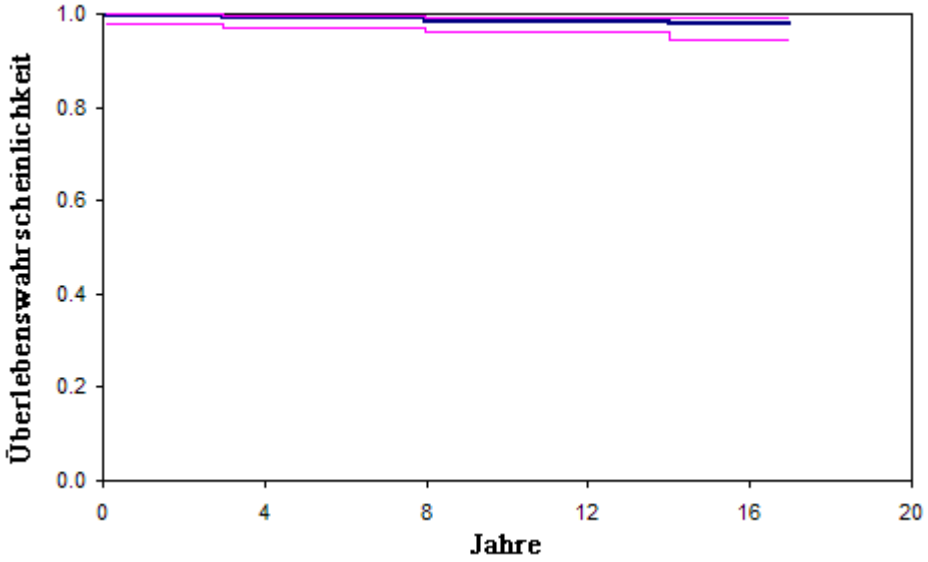

Abb.30: Kaplan-Meier Kurve zur Überlebenswahrscheinlichkeit der femoralen Komponenten.

98% Wahrscheinlichkeit für ein 15-jähriges Überleben mit den acetabulären Komponenten ohne Implantatwechsel.
Gesamtzahl der bis zum 15. Jahr unter Beobachtung stehenden Primärimplantate: 314.
Weitere Aussagen zum Verlauf bis 17 Jahre daher nur für die jeweils einzelnen, nach 16 und 17 Jahren untersuchten Implantate möglich.
Das 95%-Konfidenzintervall überdeckt mit 95% bis 99% diese Wahrscheinlichkeit.

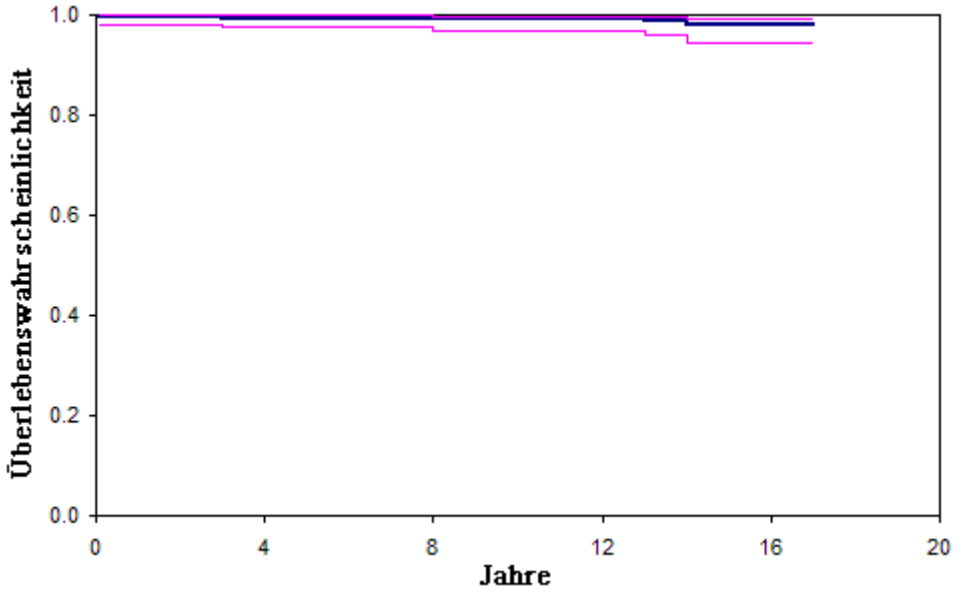

Abb.31: Kaplan-Meier Kurve zur Überlebenswahrscheinlichkeit der acetabulären Komponente.

Für beide Komponenten ergibt sich eine Wahrscheinlichkeit von 97%, dass eine Standzeit von 15 Jahren ohne jegliche Wechselrevisionen überlebt werden kann.
Das 95%-Konfidenzintervall überdeckt mit 94% bis 99% diese Wahrscheinlichkeit.
Primärimplantate gesamt: 314

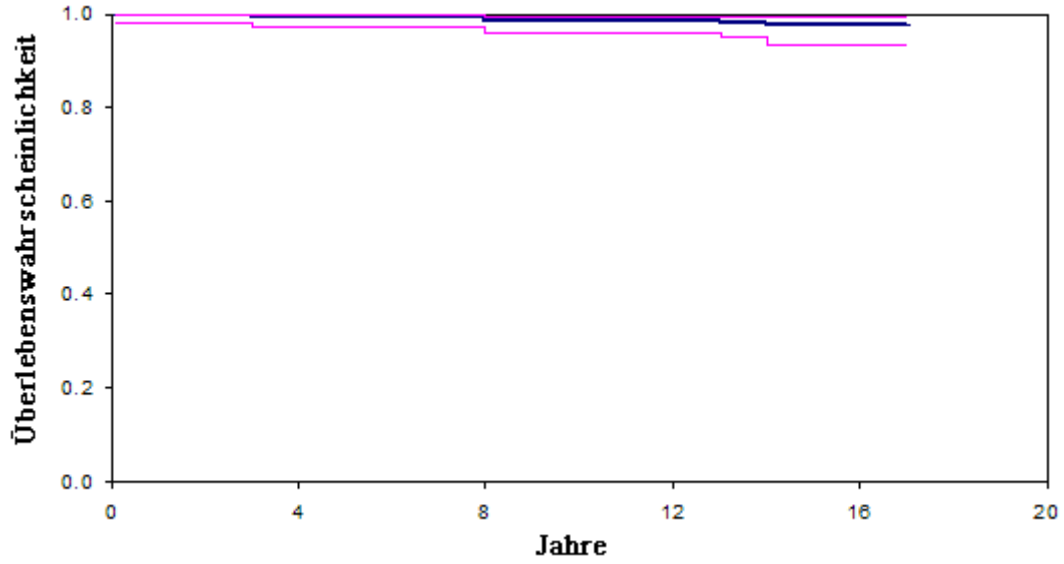

Abb.32: Kaplan-Meier Kurve zur Überlebenswahrscheinlichkeit der gesamten Prothese.

5. Diskussion

5.1. Diskussion der klinischen Ergebnisse

Die klinischen Langzeitergebnisse sind in den veröffentlichten Kollektiven unabhängig vom Prothesensystem ähnlich. Sie bewegen sich zwischen 81 und 89 Punkten im Harris-Hip Score als gutes Ergebnis [3, 7, 28, 30, 39, 43, 57, 63]; z.T. werden mit durchschnittlich 90 - 92 Punkten auch sehr gute Ergebnisse erreicht [8, 14, 42, 51, 60, 69, 72]. Je älter die Patienten bei der Implantation sind, desto geringer fallen die Scorepunkte aus [2, 43, 57]. Mit zunehmendem Alter tritt die Funktion des Hüftgelenkes in den Hintergrund und die Werte in den Scores sinken, zumal die Patienten mit höherem Alter bedingt durch zunehmende Gebrechlichkeit ihr früheres Aktivitätsniveau nicht mehr erreichen.

Mit einer mittleren Punktzahl von 88 im Harris-Hip Score und 16 Punkten im Score nach Merle d'Aubigné erreichte das klinisch untersuchte Kollektiv entsprechend gute bzw. sehr gute Ergebnisse.

Das Kollektiv in der vorliegenden Studie weist demographische Besonderheiten auf. Da das zementfreie Zweymüller System konsequent und ohne Berücksichtigung des Patientenalters das Standardimplantat zur Versorgung aller Patienten darstellte, bei denen ein gelenkendoprothetischer Ersatz an der Hüfte erforderlich wurde, liegt der Altersdurchschnitt mit 67 Jahren deutlich über dem vergleichbarer Untersuchungen. In den zementfrei versorgten Kollektiven liegt der Altersdurchschnitt zwischen 60 und 64 Jahren [8, 11, 25, 28, 29, 30, 39, 40, 60], zwischen 50 und 59 Jahren [3, 7, 14, 24, 40, 48, 53, 63, 76] bzw. zwischen 37 und 49 Jahren [36, 41, 42, 48, 51, 52].

Mit 15 Jahren liegt die Nachuntersuchungszeit dieser Studie über den Zeiträumen der Referenzstudien.

Durch die Konstellation langer Nachuntersuchungszeitraum und bereits hohes Patientenalter bei der Implantation wird die hohe Todesrate von 51,3% innerhalb des Gesamtkollektivs erklärbar. Bei einem lost to follow-up von 1,9% ergibt sich daher mit 31,6% radiologisch und 46,9% klinisch nachuntersuchter oder telefonisch interviewter Patienten eine geringere Rate als in anderen Publikationen.

Ein Ziel der vorliegenden Studie war die Klärung der Frage, ob sich aus einem hohen Patientenalter bei der Implantation langfristig limitierende Einflüsse auf die Prothesenfunktion ableiten lassen.

In der Altersstruktur des Gesamtkollektivs ergibt sich ein Anteil der bei der Implantation über 70-jährigen Patienten von 37,9% (119/314). Den Zeitpunkt der Nachuntersuchung

erlebten 6,7% (21/314) dieser Implantatträger, 2,9% (9/314) konnten klinisch-radiologisch nachuntersucht werden. Weder die Untersuchungen bzw. die telefonische Befragung der Überlebenden, noch die Recherchen zu den Verstorbenen ergaben Hinweise auf eine erhöhte Rate aseptischer Lockerungen oder Auffälligkeiten in der ossären Integration bei den zur Implantation über 70-jährigen Patienten. Es ergaben sich keinerlei Hinweise zu besonderen Schmerzcharakteristika oder Immobilitäten dieser Patienten, welche in Verbindung mit der zementfrei implantierten Prothese zu sehen sind.

Diese Ergebnisse stehen in Einklang mit einer Studie von Pieringer et al., wonach sich für 87 zementfreie Zweymüller-Implantate bei über 80-jährigen Patienten eine Revisionsrate von 0% nach 6,5 Jahren ergab. Radiologische Auffälligkeiten in Korrelation zum Lebensalter der Patienten werden zu diesem hochbetagten Kollektiv ebenfalls nicht beschrieben [57].

Zu zementierten Prothesensystemen liegen in der internationalen Literatur Langzeitstudien mit Nachuntersuchungszeiträumen zwischen 12 und 25 Jahren vor [10, 12, 19, 22, 45, 55], wobei sich mit moderneren Zementierungstechniken die Ergebnisse zunehmend verbesserten [47]. Aseptische Schaftlockerungen wurden nach 10 – 20 Jahren bei 22% - 41% der Implantate festgestellt [22, 38, 45, 46, 55, 61], mit modernen Zementierungs-techniken werden in einer Studie von Callaghan et al. nach 23 Jahren 18% aseptisch gelockerte Schäfte unter 62 evaluierten Implantaten beschrieben [12]. Im schwedischen Prothesenregister sind für 86.207 zementierte Hüfttotalendoprothesen Standzeiten von 94,8% nach 10 Jahren bis zum Endpunkt einer aseptischen Lockerung beschrieben [47]. Andere Autoren sehen 75% - 85% der beobachteten Prothesenschäfte nach 17 – 25 Jahren noch in situ [12, 19, 22], bzw. 92% nach 18 Jahren [55]. Für zementierte Pfannensysteme finden sich günstige Werte mit 7% - 17% aseptischen Lockerungen nach 10 – 20 Jahren [38, 45, 46, 61].

In einer Langzeitstudie zur zementierten Bicontact Geradschaftprothese aus dem Jahr 2002 bemängelten Eingartner et al. eine vergleichsweise zu geringe Anzahl veröffentlichter Langzeitergebnisse zu zementfreien Implantaten mit einem follow-up von über 10 Jahren [21]. Aktuell sind derzeit zu zementfreien Prothesensystemen 2 Langzeituntersuchungen mit 18 bzw. 19 Jahren für die Lord Prothese [29] und die PCA Prothese [43], sowie mit 15 bzw. 16 Jahren für den Ultralock-Schaft [28] und die PCA Prothese [7] publiziert. Vergleichende Studien von verschiedenen Prothesensystemen mit einem Zeitraum von über zehn Jahren liegen nur aus den skandinavischen Sammelstudien vor. In einer Metaanalyse von 129 Publikationen stellten Aamodt et al. 2004 fest, dass die zementierten

Prothesensysteme die am besten dokumentierten Langzeitverläufe über zehn Jahre aufweisen und Standzeiten der Komponenten von über 90% in diesem Zeitraum erreicht werden. Das schlechte Abschneiden der zementfreien Systeme ergibt sich aus zahlreichen frühen aseptischen Lockerungen. Kein zementfreies System erreichte in der Metaanalyse nach zehn Jahren Primärstandzeiten von über 90% [1]. Die Daten des schwedischen Prothesenregisters weisen in die gleiche Richtung. Bei einer Rate von unter 90% Standzeit mit dem Endpunkt Wechsel bei aseptischer Lockerung für zementfreies Vorgehen schneiden auch hier die zementierten Verfahren mit über 90% nach zehn Jahren besser ab [47]. Havelin et al. beschreiben dagegen in einer Studie aus dem Jahre 2000 bei unter 60-jährigen Patienten nach Erfahrungen mit 73.000 Operationen in Norwegen etwas bessere Standzeiten für zementfreie Schäfte. Standzeiten von über 95% nach zehn Jahren werden angeführt, mit geringen Unterschieden zwischen den unterschiedlichen Modellen verschiedener Hersteller [35].

Mit einem follow-up von über zehn Jahren wurden 17 Publikationen auf deren Ergebnisse mit zementfreien Pfannensystemen und 27 Studien zu zementfreien Prothesenschäften analysiert (Tab.7, Tab.8). Erschwert wird die Vergleichbarkeit der Daten durch uneinheitliche Studiendesigns, Zielkriterien, Fallzahlen, Altersmittel der Patienten, z.T. lange Nachuntersuchungszeiträume und wechselnde Angaben zwischen operierter Patientenzahl und Anzahl der Implantationen bei z.T. bilateraler Versorgung.

Um die Zahlen der Synopsis besser vergleichbar zu machen wurden alle Studien auf die Zahl der primären Implantationen, Patientenalter, Rate der zwischenzeitlich Verstorbenen, lost to follow-up, Nachuntersuchungszeitraum, sowie die Zahl der klinisch, radiologisch und telefonisch nachuntersuchten Implantationen analysiert. Aus den angegebenen Werten wurden dann die Rate der aseptischen Lockerungen und die Rate der noch in situ befindlichen Prothesenteile errechnet. Die teilweise angegebenen Kaplan-Meier Überlebensanalysen wurden bewusst nicht in die Auswertung einbezogen, da die Ausgangslage für die Kollektive uneinheitlich ist und die Bezugsgrößen an operierten Patienten und implantierten Prothesen, nachuntersuchten Patienten und noch lebenden Patienten wechseln und die erfassten Ereignisse, die als Endpunkt definiert wurden, unterschiedlich sind.

Tab.6: Literaturvergleich zur acetabulären Komponente

Autor	Prothese	operierte Hüften	Alter bei OP	NU Zeit	NU klinisch/ telefonisch	NU radiologisch	lost to follow up	ver-storben	**asept.ische Lockerung**	Prothese in situ zur NU	**Prothese in situ zur NU %**
Shetty (67)	JRI Furlong	134	75(26-75)	14(13-15)	101/ 75,4%	101/75,4%	6/4,5%	27/20,1%	**0/ 0%**	101/101	**100%**
Pieringer (59)	Zweymüller	100	58(24-75)	11(10-12)	85/ 85,0%	75/ 75,0%	0/ 0,0%	15/ 15,0%	**4/ 5,3%**	82/85	**97%**
Vervest (74)	Zweymüller	221	61	11	164/ 74,2%	142/ 64,3%	4/ 1,8%	44/ 19,9%	**k.A.**	135/142	**95%**
Grübl (32)	Zweymüller	208	61(22-81)	10	107/ 51,4%	107/ 51,4%	16/ 7,7%	52/ 25,0%	**5/ 4,3%**	131/140	**94%**
Garcia (27)	Zweymüller	124	62(25-77)	11(10-13)	104/ 83,9%	104/ 83,9%	16/ 12,9%	4/ 3,2%	**7/ 6,7%**	102/108	**94%**
eigene	**Zweymüller**	**320**	**67(29-99)**	**15(15-17)**	**150/ 46,9%**	**101/ 31,6%**	**6/ 1,9%**	**164/ 51,3%**	**2/ 2,0%**	**147/150**	**98%**
Kim (43)	AML	52	48(19-68)	11(11-12)	52/ 100%	52/ 100%	2/ 3,8%	3/ 5,8%	**2/ 3,8%**	44/52	**85%**
Engh (24)	AML	223	55(16-87)	12(2-18)	204/ 91,1%	204/ 91,1%	12/ 5,4%	k.A.	**11/ 5,4%**	168/204	**82%**
Bourne (8)	Hex Loc	307	64(54-74)	10 bis 13	268/ 87,3%	268/ 87,3%	2/ 0,7%	37/ 12,7%	**16/ 6,0%**	237/268	**88%**
Hellman (38)	Omnifit-HA	86	45(19-67)	10(6-12)	76/ 88,4%	73/ 84,9%	5/ 5,8%	5/ 5,8%	**1/ 1,6%**	60/76	**79%**
Kim (42)	PCA	131	48(19-85)	11(10-12)	116/ 88,5%	116/ 88,5%	2/ 1,5%	13/ 9,9%	**10/ 8,6%**	99/116	**85%**
Kim (44)	PCA	131	48(19-69)	19(18-20)	110/ 84,0%	110/ 84,0%	5/ 3,8%	16/ 12,2%	**k.A.**	87/110	**79%**
Xenos (78)	PCA	100	58(22-81)	12(10-13)	77/ 77,0%	77/ 77,0%	0/ 0,0%	23/ 23,0%	**12/ 15,6%**	67/77	**87%**
Bojeskul (7)	PCA	100	58(22-81)	16(15-17)	64/ 64,0%	64/ 64,0%	0/ 0,0%	36/ 36,0%	**19/ 29,7%**	48/64	**75%**
Kawamura(40)	PCA	311	61(20-81)	12(10-14)	193/ 62,1%	156/ 50,2%	47/ 15,1%	76/ 24,4%	**20/ 10,7%**	177/187	**95%**
Aldinger (4)	Mecron	221	57(21-79)	12(10-15)	184/ 83,3%	180/ 81,4%	3/ 1,4%	24/ 10,9%	**74/ 41.1%**	115/194	**59%**
Aldinger (4)	Weil	127	57(13-81)	13(10-15)	91/ 71,7%	81/ 63,8%	5/ 3,9%	31/ 24,4%	**27/ 33,3%**	62/91	**68%**
Grant (31)	Lord	116	62(32-77)	18(15-20)	71/ 61,2%	70/ 60,3%	1/ 0,9%	45/ 38,8%	**33/ 28,4%**	58/71	**82%**
Keisu (41)	Lord	114	60(38-86)	13(10-15)	84/ 73,7%	83/ 72,8%	9/ 7,9%	21/18,4%	**k.A.**	77/114	**68%**

k.A. = keine Angabe
NU = Nachuntersuchung

Tab.7: Literaturvergleich zur femoralen Komponente

Autor	Prothese	operierte Hüften	Alter bei OP	NU Zeit	NU klinisch/ telefonisch	NU radiologisch	lost to follow up	ver-storben	**asept.ische Lockerung**	Prothese in situ zur NU	**Prothese in situ zur NU %**
McNally (54)	JRI Furlong	100	45-94	10(9-12)	62/ 62%	61/ 61,0%	0/ 0,0%	32/ 32,0%	**0/ 0%**	60/62	**96%**
Shetty (67)	JRI Furlong	134	75(26-75)	14(13-15)	101/ 75,4%	101/ 75,4%	6/ 4,5%	27/ 20,1%	**0/ 0%**	100/101	**99%**
McLaughlin(53)	Taperloc	108	37(20-50)	10(8-13)	100/ 92,6%	100/ 92,6%	0/ 0,0%	8/ 7,4%	**0/ 0%**	98/100	**98%**
Meding (55)	Bi-metric	129	56(27-78)	10(10-12)	117 90,7%	105/ 81,4%	4/ 3,1%	8/ 6,2%	**0/ 0%**	105/105	**100%**
Pieringer (59)	Zweymüller	100	58(24-75)	11(10-12)	85/ 85,0%	75/ 75,0%	0/ 0,0%	15/ 15,0%	**0/ 0%**	84/85	**99%**
Vervest (74)	Zweymüller	221	61	11	164/ 74,2%	142/ 64,3%	4/ 1,8%	44/ 19,9%	**0/ 0%**	142/142	**100%**
Grübl (32)	Zweymüller	208	61(22-84)	10	140/ 67,3%	107/ 51,4%	16/ 7,7%	52/ 25,0%	**0/ 0%**	137/140	**98%**
Garcia (27)	Zweymüller	124	62(25-77)	11(10-13)	104/ 83,9%	104/ 83,9%	16/ 12,9%	4/ 3,2%	**0/ 0%**	104/108	**96%**
eigene	**Zweymüller**	**320**	**67(29-99)**	**15(15-17)**	**150/ 46,9%**	**101/ 31,6%**	**6/ 1,9%**	**164/ 51,3%**	**1/1,0%**	**147/150**	**98%**
Aldinger (4)	Spotorno	354	57(13-81)	12(10-15)	286/ 80,8%	271/ 76,6%	8/ 2,6%	59/ 16,7%	**14/ 5,2%**	262/287	**91%**
Schramm (65)	Spotorno	107	51(20-77)	10	89/ 83,2%	79/ 73,68%	7/ 6,5%	11/ 10,3%	**0/ 0%**	89/89	**100%**
d'Antonio (15)	Omnifit-HA	314	51(18-81)	11(10-13)	262/ 83,4%	278/ 88,5%	27/ 8,6%	26/ 8,3%	**2/ 0,7%**	247/262	**94%**
Hellman (38)	Omnifit-HA	86	45(19-67)	10(6-12)	73/ 84,9%	73/ 84,9%	5/ 5,8%	5/ 5,8%	**2/ 2,7%**	71/76	**93%**
Grant (31)	Lord	116	62(32-77)	18(15-20)	71/ 61,2%	70/ 60,3%	1/ 0,9%	45/ 3,9%	**2/ 2,9%**	63/71	**89%**
Keisu (41)	Lord	114	60(38-86)	13(10-15)	84/ 73,7%	83/ 72,8%	9/ 7,9%	21/ 18,4%	**0/ 0%**	105/114	**92%**
Kim (43)	AML	52	48(19-68)	11(11-12)	52/ 100%	52/ 100%	2/ 3,8%	3/ 5,8%	**3/ 5,8%**	51/52	**98%**
Engh (24)	AML	223	55(16-87)	12(2-18)	204/ 91,5%	204/91,5%	12/ 5,4%	k.A.	**7/ 3,4%**	200/204	**98%**
Bourne (8)	Mallory Head	307	64(54-74)	10 bis 13	268/ 87,3%	268/ 87,3%	2/ 0,7%	37/12,1%	**k.A.**	266/268	**99%**
Mallory (49)	Mallory Head	k.A.	49(23-72)	12(10-15)	120	120	k.A.	k.A.	**3/ 2,5%**	117/120	**98%**
Kim (42)	PCA	131	48(19-85)	11(10-12)	116/ 88,5%	116/ 88,5%	2/ 1,5%	13/ 9,9%	**13/ 11,2%**	103/116	**89%**
Kim (44)	PCA	131	48(19-69)	19(18-20)	110/ 84,0%	110/ 84,0%	5/ 3,8%	16/ 12,2%	**k.A.**	100/110	**91%**
Xenos (78)	PCA	100	58(22-81)	12(10-13)	77/ 77%	77/ 77,0%	0/ 0,0%	23/ 23,0%	**2/ 2,6%**	72/77	**94%**
Bojeskul (7)	PCA	100	58(22-81)	16(15-17)	64/ 64%	64/ 64,0%	0/ 0,0%	36/ 36,0%	**5/ 7,8%**	60/64	**94%**
Kawamura(40)	PCA	311	61(20-81)	12(10-14)	193/ 62,1%	156/ 50,2%	47/ 15,1%	76/ 24,4%	**25/ 13,4%**	177/187	**95%**
Grant (30)	Ultralok	109	60(40-76)	12(12-15)	90/82,6%	89/ 81,7%	0/ 0,0%	19/ 17,4%	**3/ 3,4%**	62/89	**70%**
Burt (11)	Trilock	74	62(17-84)	10(8-12)	52/ 70,3%	47/ 63,5%	4/ 5,4%	18/ 24,3%	**2/ 4,3%**	48/52	**92%**
Teloken (71)	Trilock	67	50(25-72)	15(14-17)	49/73,1%	38/ 56,7%	3/ 4,5%	15/ 22,4%	**3/ 7,9%**	41/49	**84%**
Sakalkale (62)	Trilock	90	52(25-69)	12(10-14)	71/ 78,9%	62/ 68,9%	8/ 8,9%	11/ 12,2%	**3/ 4,8%**	64/71	**90%**

5.2. Diskussion der radiologischen Ergebnisse

5.2.1. Aseptische Pfannenlockerungen

Die Langzeitstabilität von Acetabulumersatzkomponenten stellt grundsätzlich das größere Problem dar als die dauerhaft feste Verankerung des Schaftes [31, 56]. Mit einer Rate von 2% aseptisch gelockerten Pfannen nach 15 Jahren entspricht der Wert im niedrigen einstelligen Prozentsatz den Ergebnissen einer Untersuchung von Hellman et al. mit 1,6% aseptisch gelockerten Pfannen [36]. Eine aktuelle Studie publiziert 0% aseptische Lockerungen sowohl für die Pfanne als auch für den Schaft nach 14-jähriger Standzeit unter einem Kollektiv mit 101 radiologisch kontrollierten Implantaten [65]. Andere Autoren sehen günstige Lockerungsraten zwischen 4%-8% [4, 8, 25, 30, 42, 43, 57]. Berichte über die PCA Prothese mit aseptischen Lockerungsraten der acetabulären Komponente zwischen 10% und 30% nach 12-16 Jahren [7, 39, 76] oder die Ergebnisse der Mecron Pfanne, des Weil-Ringes oder der Lord-Pfanne [4, 29] stellen unbefriedigend hohe Lockerungsraten von Systemen dar, welche mittlerweile modifiziert wurden oder an klinischer Bedeutung verloren haben.

5.2.2. Gewechselte acetabuläre Komponenten

Neben der Rate aseptischer Lockerungen wird die Standfestigkeit der Prothesenkomponente wesentlich durch chronische Instabilitäten, Verschleiß der Gleitpaarung und Infektionen beeinflusst. Ungeachtet dieser Einflüsse befinden sich in den analysierten Studien mit Zeiträumen zwischen 10 und 15 Jahren noch 93% - 99% der Zweymüllerpfannen in situ [18, 25, 30, 57, 72, eigene]. Zur JRI Furlong Prothese ist eine Standfestigkeit der Pfanne von 100% nach 14 Jahren angegeben [65]. Lediglich noch Kawamura et al. zeigen eine in situ Rate der PCA Pfanne von 95% nach 12 Jahren, bei allerdings 11% aseptischen Lockerungen [39]. Andere Autoren zeigen Standfestigkeiten zwischen 82% und 88% nach 11-12 Jahren [8, 23, 29, 41, 42, 76]. Für die PCA Pfanne sind weitere Werte zwischen 75% und 79% nach 16 -bzw. 19 Jahren dokumentiert [7, 43]. Ein Vergleich mit diesen Ergebnissen zeigt, dass die Zweymüllerschraubpfanne bei geringen Wechselraten eine hohe Zuverlässigkeit in einem Zeitraum von bis zu 15 Jahren erwarten lässt.

5.2.3. Konsequenzen aus verschiedenen Pfanneninklinationen

Anzeichen für einen Zusammenhang zwischen postoperativem Pfanneninklinationswinkel und aseptisch gelockerten Pfannen ergaben sich bei einem Verhältnis von 2% gelockerten, gegenüber 98% in situ befindlichen Pfannen nicht.

Bei einem der untersuchten Patienten mit festgestellter Pfannenlockerung kann die Migration mit einem zu tief gefrästen Pfannenlager erklärt werden. Diese Theorie lässt sich über die Röntgenaufnahmen ableiten, die einen deutlich sichtbaren Hohlraum zwischen Pfannenboden und Tiefe des gefrästen Lagers aufzeigen. Dieser nicht ausgefüllte Zwischenraum entspricht dann auf den Verlaufsbildern exakt der Richtung der nach medial migrierten Pfanne.

Zenz et al. beobachteten 1995 bei 35 radiologisch untersuchten Zweymüllerpfannen eine Korrelation zwischen steiler Pfannenneigung und einem verstärkten PE-Abrieb [77]. Diese Korrelation stimmt mit den eigenen Beobachtungen und statistischen Berechnungen am radiologisch untersuchten Kollektiv überein, wonach eine Inklination zwischen 40° und 49° den geringsten PE-Abrieb erwarten lässt.

Zu einer möglichen Korrelation zwischen PE-Abrieb und dem Auftreten von Osteolysen bzw. Saumbildungen im proximalen Femurbereich finden sich in der Literatur verschiedene Angaben. In der bereits zitierten Studie von Zenz et al. wird ein Zusammenhang zwischen der Stärke des PE-Abriebs und dem Auftreten trichterförmiger Osteolysen beschrieben. In einer Studie von Vervest et al. konnte hingegen bei 105 untersuchten Zweymüllerpfannen eine solche Korrelation nicht festgestellt werden [72]. Dieses Ergebnis entspricht den eigenen Auswertungen, wonach sich für das untersuchte Kollektiv kein linearer Zusammenhang zwischen PE-Abrieb und dem Auftreten von atrophischen Knochenveränderungen beschreiben lässt.

Eine Erklärung für diese unterschiedlichen Beobachtungen findet sich in Mikrobewegungen zwischen proximalem Schaft und femoralem Knochenlager bei nicht formschlüssiger Implantation. Ohne Mikrobewegungen scheinen abgeriebene PE-Partikel keine Knochenresorption über zytokinvermittelte Makrophagenreaktionen zu initiieren [5, 49, 62, 75]. Hieraus lässt sich die Notwendigkeit eines primärstabilen press-fit zur Vermeidung von PE bedingten Osteolysen ableiten [5]. Auf diese Primärstabilität wurde bei allen durchgeführten Implantationen großen Wert gelegt, wobei unter diesem Aspekt den Patienten dann auch die unmittelbar postoperative Vollbelastung gestattet wurde.

5.2.4. Aseptische Schaftlockerungen

Die aseptische Lockerung der Femurkomponente stellt in einigen Publikationen zu zementfreien Systemen bei einem Verlauf von 10-14 Jahren eine seltene Ausnahme dar. Die Lockerungen treten dabei lediglich als Einzelfälle auf. Zahlreiche Autoren demonstrieren aseptische Lockerungen unter 1% [14, 25, 30, 40, 51, 52, 57, 63, 65, 72]. Dies bestätigt die eigenen Ergebnisse mit 1% aseptisch gelockerten Schäften auch nach 15 Jahren.

5.2.5. Gewechselte femorale Komponenten

Ein Vergleich der Publikationen auf Standzeiten und zur Nachuntersuchung noch in situ befindlicher Komponenten zeigt, dass die in situ Raten der Schaftkomponenten über denjenigen der Pfannen liegen.
Eine Standfestigkeit von 98% nach 15 Jahren zu dem hier vorgestellten Kollektiv wird von neun Autoren bestätigt, welche Werte zwischen 98% und 100% nach 10 - 14 Jahren publizieren [23, 30, 41, 48, 51, 53, 57, 65, 72]. In drei weiteren Studien wurden Werte zwischen 95% und 96% nach 10 - 12 Jahren registriert [25, 39, 52]. Zwei der längsten follow-ups mit 16 und 19 Jahren zeigen 91% - 94% Standfestigkeit [7, 43].

5.2.6. Ossäre Integration

Über das knöcherne Einbauverhalten der Zweymüllerprothese finden sich in der Fachliteratur mittlerweile verschiedenste Studien. Im Besonderen sind hierbei die Veränderungen des periprothetischen Femur bei unterschiedlicher Ausprägung von Osteolysen, Saumbildungen und Spongiosierungen der Kortikalis dokumentiert, wobei diese Veränderungen in den proximalen Zonen nach Gruen beobachtet werden. Im distalen Femur werden hingegen häufig sklerosierende Knochenverdichtungen beschrieben [20, 57, 68, 71, 72]. Diese auch als „Stress Shielding“[24, 66] bezeichneten Veränderungen werden mit der distalen Krafteinleitung des Zweymüllerschaftes begründet [2, 17]. Bedingt durch die veränderte Krafteinleitung, die sich bei jeder Art von Prothesenimplantation gegenüber den physiologischen Verhältnissen ergibt, kommt es als Ausdruck funktioneller Anpassungsreaktionen zur Hypertrophie und Sklerosierung des kortikalen Knochens im Bereich der Kraftübertragung, während die geringer belasteten Bereiche mit einer Atrophie reagieren [44, 59]. Dieses Phänomen entspricht den eigenen Beobachtungen am radiologisch untersuchten Patientenkollektiv. Mit Ausnahme eines aseptisch gelockerten

Schaftes fanden sich sämtliche atrophischen Veränderungen im proximalen Femurbereich. Knochenatrophien bis in den distalen Bereich der Prothesenspitze wurden dabei in keinem einzigen Fall beobachtet. Bezogen auf den Nachuntersuchungszeitraum ergaben sich aus den festgestellten Veränderungen keinerlei negative Konsequenzen für die Patienten in den zurückliegenden 15 Jahren. Weder bestand eine Korrelation zu Schmerzen, noch gingen die registrierten Veränderungen mit einer entsprechend hohen Zahl an aseptischen Lockerungen einher. Nach Traulsen et al. sind diese proximalen Knochenatrophien und Saumbildungen auch nicht als Zeichen einer Schaftlockerung zu deuten [71], vielmehr handelt es sich dabei um ein für dieses Implantat typisches Remodelling des Knochens, ohne dass sich daraus limitierende Einflüsse auf die langfristige Zuverlässigkeit der Prothese ergeben [68].

6. Zusammenfassung

Über die vorliegende Studie werden Langzeitergebnisse zur zementfreien Hüfttotalendoprothese vom Typ Zweymüller mit einem follow-up von mindestens 15 Jahren vorgestellt.
Mit 88 Punkten im Harris Hip-Score und 16 Punkten im Score nach Merle d'Aubigné wurden gute bis sehr gute klinische Ergebnisse erzielt. Bezogen auf das operierte Gesamtkollektiv, abzüglich lost to follow-up, ergibt sich ein Anteil nicht gewechselter Komponenten von 97,8% (307/314). Für die acetabuläre Komponente ergibt sich hierbei eine Standfestigkeit von 98,4% mit 309/314 nicht gewechselten Komponenten. Für die femuralen Komponenten ergibt sich eine Standfestigkeit von 98,1% mit 308/314 nicht gewechselten Komponenten. Übertragen auf die Implantate der lebenden Patienten ergibt sich für die Kombination Pfanne/Inlay eine in situ Rate von 98% (147/150) und für den Schaft/Kopf eine in situ Rate von ebenfalls 98% (147/150).
Ein Zusammenhang zwischen unterschiedlichen Pfanneninklinationen und einem erhöhten Anteil aseptisch gelockerter Pfannen kann über die Untersuchungen nicht bestätigt werden. Hingegen besteht ein statistischer Zusammenhang zwischen steiler Pfanneninklination und verstärktem PE-Abrieb des Inlays.
Eine geringere Linearität ergab sich für einen untersuchten Zusammenhang zwischen Patientenalter und anderen Variablen. Für eine Korrelation zwischen aseptisch gelockerten Pfannen bzw. Schäften und dem Patientenalter ergaben sich keine Hinweise. Beim Pfanneninlay besteht ein statistischer Zusammenhang zwischen Alter bei der Implantation und PE-Abrieb. Für Patienten zwischen 50 und 59 Jahren ergab sich nach einem follow-up von 15 Jahren ein verstärkter PE-Abrieb.
Die häufig zu beobachtenden Knochenatrophien im proximalen Femurbereich standen statistisch in keinem linearen Zusammenhang zum gemessenen PE-Abrieb. Aus den festgestellten Saumbildungen, Osteolysen und Spongiosierungen des Knochens ergaben sich über den Beobachtungszeitraum keine nachteiligen Konsequenzen für die Implantatträger.
Die sofortige postoperative Vollbelastung hatte für das zementfreie Prothesensystem ebenfalls keine negativen Folgen.

Bei den exzellenten Ergebnissen dieser Studie können nur weitere Nachuntersuchungen zeigen, wie sich die ossäre Prothesenintegration und die statistischen Zusammenhänge über weitere 5-10 Jahre verhalten.

Die PE-Abriebproblematik erscheint in diesem Zusammenhang als besonderer Schwachpunkt. Bei körperlich aktiven Patienten stellt der Abrieb der herkömmlichen Polyethylen-Keramik-Gleitpaarung einen limitierenden Faktor dar. Die Forschung und der Einsatz von neuen Gleitpaarungen lassen dabei auf weiter verbesserte Ergebnisse hoffen.

7. Literaturverzeichnis

1 **Aamodt A, Nordsletten L, Havelin LI, Indrekvam K, Utvag SE, Hviding K.** Documentation of hip prostheses used in Norway: a critical review of the literature from 1996-2000. Acta Orthop Scand 75:663-676 (2004)

2 **Aigner C.** 10-Jahresergebnisse mit dem korundgestrahlten Reintitanschraubring nach Zweymüller. Z Orthop Ihre Grenzgeb 136:110-114 (1998)

3 **Aldinger PR, Breusch SJ, Lukoschek M, Mau H, Ewerbeck V, Thomsen M.** A ten to 15-year follow-up of the cementless spotorno stem. J Bone Joint Surg Br. 85:209-214 (2003)

4 **Aldinger PR, Thomsen M, Lukoschek M, Mau H, Ewerbeck V, Breusch SJ.** Long-term fate of uncemented, threaded acetabular components with smooth surface treatment: minimum 10-years follow-up of two different designs. Arch Orthop Trauma Surg 124:469-475 (2004)

5 **Aspenberg P, Herbertsson P.** Periprosthetic bone resorption. J Bone Joint Surg Br. 78:641-646 (1996)

6 **Böhm G, Lintner F, Brand G, Obenaus CH, Kliemann S.** Morphometrische Befunde an einzelnen Titaniumschäften. Sonderdruck aus: Zweymüller K. (Hrsg) 10 Jahre Zweymüller Hüftendoprothese II. Wiener Symposium. Hans Huber, Bern, S. 61-65 (1990)

7 **Bojescul JA, Xenos JS, Callaghan JJ, Savory CG.** Results of porous-coated anatomic total hip arthroplasty without cement at fifteen years: a concise follow-up of a previous report. J Bone Joint Surg Am. 85:1079-1083 (2005)

8 **Bourne RB, Rorabeck CH, Patterson JJ, Guerin J.** Tapered titanium cementless total hip replacements: a 10-13-year follow-up study. Clin Orthop Relat Res 393:112-120 (2001)

9 **Brooker AF, Bowerman JW, Robinson RA, Riler LH jr**. Ectopic ossification following total hip replacement: incidenceand method of classification. J Bone Joint Surg Am. 55:1629-1632 (1973)

10 **Brown SR, Davies WA, DeHeer DJ, Swanson AB.** Long-term survival of McKee-Farrar total hip prostheses. Clin Orthop Relat Res 402:157-163 (2002)

11 **Burt CF, Garvin KL, Otterberg ET, Jardon OM.** A femoral component inserted without cement in total hip arthroplasty. A study of the Tri-Lock component with an average ten-year duration of follow-up. J Bone Joint Surg Am. 80:952-960 (1998)

12 **Callaghan JJ, Albright JC, Goetz DD, Olejniczak JP, Johnston RC.** Charnley total hip arthroplasty with cement: minimum twenty-five-year follow-up. J Bone Joint Surg Am. 82:487-497 (2000)

13 **Charnley J.** Arthroplasty of the hip – a new operation. Lancet 1:1129 (1961)

14 **d'Antonio JA, Capello WN, Manley MT, Geesink R.** Hydroxyapatite femoral stems for total hip arthroplasty; 10-13-years follow-up. Clin Orthop Relat Res 393:101-111 (2001)

15 **d'Aubigné MR, Postel M.** Functional results of hip arthroplasty with acrylic prosthesis. J Bone Joint Surg Am. 36:451-475 (1954)

16 **DeeLee JG, Charnley J.** Radiological demarcation of cemented sockets in total hip replacement. Clin Orthop Relat Res 121:20-32 (1976)

17 **Delaunay C, Cazeau C, Kapandji A.** Cementless primary total hip replacement. 4-8 year results with the Zweymüller-Alloclassic prosthesis. Int Orthop 22:1-5 (1998)

18 **Delaunay C, Kapandji A.** Survivorship of rough-surfaced threaded acetabular cups. 382 consecutive primary Zweymüller cups followed for 0,2 – 12 years. Acta Orthop Scand 69:379-383 (1998)

19 **Devitt A, O'Sullivan T, Quinlan W.** 16- to 25-year follow-up study of cemented arthroplasty of the hip in patients aged 50 years or younger. J Arthroplasty 12:479-489 (1997)

20 **Dohle J, Becker W, Braun M.** Radiologische Analyse der ossären Integration nach Implantation der Alloclassic-Zweymüller-Hüft-TEP. Z Orthop Ihre Grenzgeb 139:517-524 (2001)

21 **Eingartner C, Ihm A, Maurer F, Volkmann R, Weise K, Weller S.** Gute langfristige Nachuntersuchungsergebnisse einer zementierten Titan-Geradschaft-prothese. Unfallchirurg 105:804-810 (2002)

22 **Emery D, Britton A, Clark H, Grover M.** The Stanmore total hip arthroplasty: a 15- to 20-year follow-up study. J Arthroplasty 12:728-735 (1997)

23 **Engh CA Jr, Claus AM, Hopper RJ, Engh CA.** Long term results using the anatomic medullar locking hip prosthesis. Clin Orthop Relat Res 393:137-146 (2001)

24 **Engh CA, Bobyn JD, Glassman AH.** Porous-coated hip replacement. The factors governing bone ingrowth, stress shielding, and clinical results. J Bone Joint Surg Br. 69:45-55 (1987)

25 **Garcia-Cimbrelo E, Cruz-Pardos A, Madero R, Ortega-Andreu M.** Total hip arthroplasty with use of the cementless Zweymuller Alloclassic system: A ten to thirteen-year follow-up study. J Bone Joint Surg Am. 85:296-303 (2003)

26 **Gierse H.** Distale versus proximale Verankerung des Femurschaftes. In: Jerosch J, Effenberger H, Fuchs S (Hrsg) Hüftendoprothetik, Biomaterialien, Design, Spätinfektion, Qualitätssicherung und Dokumentation. Georg Thieme, Stuttgart New York, S. 37-39 (1996)

27 **Gluck T.** Die Invaginationsmethode der Osteo- und Arthroplastik. Berliner Klinische Wochenschrift 27:732-752 (1890)

28 **Grant P, Grogaard B, Nordsletten L.** Ultralok uncemented femoral prostheses: 12 to 15 year follow-up evaluation. J Arthroplasty 19:274-280 (2004)

29 **Grant P, Nordsletten L.** Total hip arthroplasty with the Lord prosthesis. A long-term follow-up study. J Bone Joint Surg Am. 86:2636-2641 (2004)

30 **Grübl A, Chiari C, Gruber M, Kaider A, Gottsauner-Wolf F.** Cementless total hip arthroplasty with a taperd, rectangular titanium stem and a threaded cup: a minimum ten-year follow-up. J Bone Joint Surg Am. 84:425-431 (2002)

31 **Grübl A, Csepan R, Delaunay C, Gördes W, Kaider A, Parzer R, Zenz P, Gottsauer-Wolf F.** 6-10-Jahres-Ergebnisse des zementfreien Alloclassic-Hüftsystems- Eine multizentrische Survival-Studie. Z Orthop Ihre Grenzgeb 141:303-308 (2003)

32 **Gruen TA, McNeice GM, Amstutz HC.** "Modes of failure" of cemented stem-type femoral components: a radiographic analysis of loosening. Clin Orthop Relat Res 141:17-27 (1979)

33 **Hackenbroch MH, Bruns H, Holbe R, Lechleuthner H.** Weitere Erfahrungen mit der Totalendoprothese des Hüftgelenkes. Unfallchirurg 84:149-168 (1976)

34 **Haddad RJ, Cook SD, Brinker MR.** A comparison of three varieties of noncemented porous-coated hip replacement. J Bone Joint Surg Br. 72:2-8 (1990)

35 **Havelin LI, Engesaeter LB, Espehaug B, Furnes O, Lie SA, Vollset SE.** The Norwegian Arthroplasty Register: 11 years and 73,000 arthroplasties. Acta Orthop Scand 71:337-353 (2000)

36 **Hellman EJ, Capello WN, Feinberg JR.** Omnifit cementless total hip arthroplasty. A 10-year average followup. Clin Orthop Relat Res 364:164-174 (1999)

37 **Judet J, Judet R.** The use of an artificial femoral head for arthroplasty of the hip joint. J Bone Joint Surg Br. 32:166-173 (1950)

38 **Kavanagh BF, Wallrichs S, Denitz M, Berry D, Currier B, Ilstrup D, Covenrty MB.** Charnley low-friction arthroplasty of the hip. Twenty-year results with cement. J Arthroplasty 9: 229-234 (1994)

39 **Kawamura H, Dunbar MJ, Murray P, Bourne RB, Rorabeck CH.** The porous coated anatomic total hip replacement. A ten to fourteen-year follow-up study of a cementless total hip arthroplasty. J Bone Joint Surg Am. 83:1333-1338 (2001)

40 **Keisu KS, Mathiesen EB, Lindgren JU.** The uncemented fully textured Lord hip prosthesis: a 10- to 15-year followup study. Clin Orthop Relat Res 382:133-142 (2001)

41 **Kim YH, Kim JS, Cho SH.** Primary total hip arthroplasty with a cementless porous-coated anatomic total hip prosthesis: 10-12 years results of prospective and consecutive series. J Arthroplasty 14:538-548 (1999)

42 **Kim YH, Kim JS, Cho SH.** Primary total hip arthroplasty with the AML total hip prosthesis. Clin Orthop Relat Res 360:147-158 (1999)

43 **Kim YH.** Long-term results of the cementless porous-coated anatomic total hip prosthesis. J Bone Joint Surg Br. 87:623-627 (2005)

44 **Kohn D, Pitz W.** Endoprothetik und Knochenreaktionen. Orthopade 24:409-415 (1995)

45 **Mabry TM, Prpa B, Haidukewych GJ, Harmsen WS, Berry DJ.** Long-term results of total hip arthroplasty for femoral neck fracture non-union. J Bone Joint Surg Am. 86:2263-2267 (2004)

46 **Madey SM, Callaghan JJ, Olejniczak JP, Goetz DD, Johnston RC.** Charnley total hip arthroplasty with use of improved techniques of cementing. The results after a minimum of fifteen years of follow-up. J Bone Joint Surg Am. 79:53-64 (1997)

47 **Malchau H, Herberts P, Eisler T, Garellick G, Soderman P.** The Swedish Total Hip Replacement Register. J Bone Joint Surg Am. 84:2-20 (2002)

48 **Mallory TH, Lombardi AV, Leith JR Fujita H, Hartman JF, Capps SG, Kefauver CA, Adams JB, Vorys GC.** Minimal 10-year results of a tapered cementless femoral component in total hip arthroplasty. J Arthroplasty 16:49-54 (2001)

49 **Maloney WJ, Smith RL.** Periprosthetic osteolysis in total hip arthroplasty: the role of particular wear debris. J Bone Joint Surg Am. 77:1448-1461 (1995)

50 **McKee GK, Watson-Farrar J.** Replacement of arthritic hips by the McKee-Farrar prosthesis. J Bone Joint Surg Br. 48:245-259 (1966)

51 **McLaughlin JR, Lee KR.** Total hip arthroplasty in young patients. 8- to 13-year results using an uncemented stem. Clin Orthop Relat Res 373:153-163 (2000)

52 **McNally SA, Shepperd JA, Mann CV, Walczak JP.** The results of nine to twelwe years of the use of a hydroxyapatite-coated femoral stem. J Bone Joint Surg Br. 82:378-382 (2000)

53 **Meding JB, Keating EM, Ritter MA, Faris PM, Berend ME.** Minimum tem- years follow-up of a strait-stemmed, plasma-sprayed, titanium-alloy, uncemented femoral component in primary total hip arthroplasty. J Bone Joint Surg Am. 86:92-97 (2004)

54 **Moore AT, Bohlmann HR.** Metal hip joint – A case report. J Bone Joint Surg Am. 25:688-692 (1943)

55 **Neumann L, Freund KG, Sorenson KH.** Long-term results of charnley total hip replacement: review of 92 patients at 15 to 20 years. J Bone Joint Surg Br. 76:245-251 (1994)

56 **Nich C, Ali el-HS, Hannouche D, Nizard R, Witvoet J, Sedel L, Bizot P.** Long-term results of alumina-on-alumina hip arthroplasty for osteonecrosis. Clin Orthop Relat Res 417:102-111 (2003)

57 **Pieringer H, Auersperg V, Griessler W, Bohler N.** Long term results with the cementless alloclassic brand hip arthroplasty system. J Arthroplasty 18:321-328 (2003)

58 **Pieringer H, Labek G, Auersperg V, Bohler N.** Cementless total hip arthroplasty in patients older than 80 years of age. J Bone Joint Surg Br. 85:641-645 (2003)

59 **Pritchett JW.** Femoral bone loss following hip replacement. A comparative study. Clin Orthop Relat Res 314:156-161 (1995)

60 **Sakalkale DP, Eng K, Hozack WJ, Rothman RH.** Minimum 10-year results of a tapered cementless hip replacement. Clin Orthop Relat Res 362:138-144 (1999)

61 **Salvati EA, Wilson PD Jr, Jolley MN, Vakili F, Aglietti P, Brown GC.** A ten-year follow-up study of our first one hundred consecutive Charnley total hip replacements. J Bone Joint Surg Am. 63:753-767 (1981)

62 **Schmalzried T, Jasty M, Harris WH.** Periprosthetik bone loss in total hip arthroplasty. Polyethylene wear debris and the concept of the effective joint space. J Bone Joint Surg Am.74:849-863 (1992)

63 **Schramm M, Keck F, Hohmann D, Pitto RP.** Total hip arthroplasty using a uncemented femoral component with taper design: outcome at ten year follow-up. Arch Orthop Trauma Surg 120:407-412 (2000)

64 **Semlitsch M.** Stand der Werkstofftechnik des Zweymüller-Hüftprothesensytems nach 10 Jahren klinischer Praxis. Sonderdruck aus:Zweymüller K(Hrsg) 10 Jahre Zweymüller-Hüftendoprothese, II. Wiener Symposium. Hans Huber, Bern, S. 14-22 (1990)

65 **Shetty AA, Slack R, Tindall A, James KD, Rand C.** Results of a hydroxyapatite-coated (Furlong) total hip replacement: A 13- to 15-year follow-up. J Bone Joint Surg Br. 87:1050-1054 (2005)

66 **Siebold R, Scheller G, Schreiner U, Jani L.** Langzeitergebnisse mit dem zementfreien CLS-Schaft von Spotorno. Orthopade 30:317-322 (2001)

67 **Smith-Petersen MN.** Evolution of mold arthroplasty of the hip joint. J Bone Joint Surg Br. 30:59-73 (1948)

68 **Springorum HW, Gabel M, Dohle J, Braun M**. Das Zweymüller Hüft-TEP-System. Z Orthop Ihre Grenzgeb 140:361-362 (2002)

69 **Teloken MA, Bissett G, Hozack WJ, Sharkey PF, Rothman RH.** Ten to fifteen-year follow-up after total hip arthroplasty with a tapered cobalt-chromium femoral component (tri-lock) inserted without cement. J Bone Joint Surg Am. 84:2140-2144 (2002)

70 **Thompson FR.** An essay on the development of artroplasty of the hip. Clin Orthop Relat Res 44:73-82 (1966)

71 **Traulsen FC, Hassenpflug J, Hahne HJ.** Langzeitergebnisse zementfreier Hüftvollprothesen (Zweymüller). Z Orthop Ihre Grenzgeb 139:206-211 (2001)

72 **Vervest TM, Anderson PG, Van Hout F, Wapstra FH, Louwerse RT, Koetsier JW.** Ten to twelve-year results with the Zweymuller cementless total hip prosthesis. J Arthroplasty 20:362-368 (2005)

73 **Weiß C.** Basiswissen medizinische Statistik. 3.Auflage. Springer, Berlin Heidelberg New York, S.177-186 (2005)

74 **Wiles P.** The surgery of the osteo-arthritic hip. J Bone Joint Surg Br. 45:488-497 (1958)

75 **Willert HG.** Endoprothesenverankerung mit oder ohne Zement? Z OrthopIhre Grenzgeb 113:601-609 (1993)

76 **Xenos JS, Callaghan JJ, Heekin RD, Hopkinson WJ, Savory CG, Moore MS.** The porous-coated anatomic total hip prosthesis, inserted without cement. A prospective study with a minimum of ten years of follow-up. J Bone Joint Surg Am. 81:74-82 (1999)

77 **Zenz P, Pospisil C, Fertschak W, Schwägerl W.** 10 Jahre zementfreie Implantation von Hüfttotalendoprothesen unter Verwendung des Zweymüller-Schaftes. Z Orthop Ihre Grenzgeb 133:558-561 (1995)

78 **Zweymüller K.** Erste Erfahrungen mit einer zementfreien Baukastenfemur-hüftendoprothese mit Ti-Gal-4V- Schmiedeschaft und Al2O3-Keramikkugel. In: Morscher E (Hrsg) Die zementlose Fixation von Hüftendoprothesen, Springer Berlin Heidelberg New York, S. 154 (1983)

79 **Zweymüller K, Deckner A, Lintner F, Semlitsch M.** Die Weiterentwicklung des zementfreien Systems durch das SL-Schaftprogramm. Med Orth Tech 108:10-15 (1988)

80 **Zweymüller K, Lintner F, Semlitsch M.** Biological fixation of a press-fit titanium hip joint endoprosthesis. Clin Orthop Relat Res 235:195-206 (1988)

81 **Zweymüller K, Samek V.** Radiologische Grundphänomene des Titanium-Geradschaftes. In:Zweymüller K (Hrsg) 10 Jahre Zweymüller Hüftendoprothese, Hans Huber, Bern, S.23-34 (1990)

8. Anhang

8.1. Untersuchungsbogen, Fragebogen

- Patientenfragebogen (2 Seiten)
- Klinischer Untersuchungsbogen (2 Seiten)
- Genehmigung durch das Sozialministerium des Landes Baden – Württemberg
- Abbildungsverzeichnis
- Tabbellenverzeichnis

Patientenfragebogen zur Hüftendoprothetik

Sehr geehrte Patientin, sehr geehrter Patient,

zur Kontrolluntersuchung Ihrer 15 Jahre zurückliegenden Hüftoperation bitten wir Sie im Vorfeld der Untersuchung diesen Fragebogen auszufüllen.
Bitte bringen Sie den Fragebogen zum Untersuchungstermin mit!

Name: _____ ***Geburtsdatum:*** _____

1. Traten nach der Krankenhausentlassung am ersetzten Gelenk Komplikationen auf?

☐ Ja, welche? _____ ☐ Nein

2. Ist das Gelenk jemals ausgekugelt?

☐ Ja ☐ Nein

3. Hatten Sie jemals eine Infektion / Eiterung am ersetzten Gelenk?

☐ Ja ☐ Nein

4. Hatten Sie jemals eine Thrombose im operierten Bein?

☐ Ja ☐ Nein

5. Wurden erneut operative Eingriffe an dem ersetzten Gelenk erforderlich?

☐ Ja ☐ Nein

falls ja, welche?

☐ Entfernen von Verkalkungen ☐ Wechseloperation der Prothese ☐ Sonstiges: _____

6. Trat jemals am operierten Bein ein Bruch des Oberschenkelknochens auf?

☐ Ja ☐ Nein

7. Haben Sie in der operierten Hüfte allgemein Schmerzen? In welcher Intensität?

☐	☐	☐	☐	☐	☐
keine	gering	leicht	mässig	deutlich	stark

8. Welcher Art sind diese Schmerzen?

- ☐ stark und andauernd
- ☐ sehr stark, stören den Schlaf
- ☐ stark beim Gehen, verhindern nützliche Aktivität
- ☐ stark, aber erträglich, Aktivität eingeschränkt
- ☐ gering beim Gehen, verschwinden in Ruhe
- ☐ leicht, inkonstant, verhindern Aktivität nicht
- ☐ keine Schmerzen

9. Wie steht es um Ihre Gehfähigkeit?

- ☐ unmöglich
- ☐ nur mit Krücken
- ☐ nur mit Stöcken
- ☐ weniger als 1 Stunde mit Stock
- ☐ mit Stock 1 Stunde oder kurze Zeit ohne Stock
- ☐ ohne Stock mit leichtem Hinken
- ☐ normal

10. Welche Gehhilfen benutzen Sie?

☐	☐	☐	☐	☐	☐	☐
keine	Stock für weite Strecke	1 Stock ständig	1 Krücke	2 Stöcke	2 Krücken	gehunfähig

11. Humpeln Sie?

☐	☐	☐	☐	☐
nein	gering	mässig	schwer	gehunfähig

12. Wie steht es um Alltagsfähigkeiten wie...

...Treppensteigen?

☐	☐	☐	☐
normal, ohne Hilfsmittel	mit Geländer	andere Methode	unmöglich

...Gehstrecke?

☐	☐	☐	☐
unbegrenzt	bis 1 km	bis 300 m	nur wenige Schritte

...Sitzen?

☐	☐	☐
bis 1 Stunde	hoher Stuhl bis 30 min.	weniger als 30 min.

...Socken anziehen / Schuhe binden?

☐	☐	☐
leicht	schwierig	unmöglich

...Nutzung öffentlicher Verkehrsmittel?

☐	☐
möglich	unmöglich

13. Wie sind Sie rückblickend mit dem Operationsergebnis zufrieden?

☐	☐	☐	☐	☐	☐
sehr zufrieden	zufrieden	weitgehend zufrieden	weniger zufrieden	unzufrieden	absolut unzufrieden

14. Würden Sie sich bei gleicher Ausgangssituation noch einmal für die Operation entscheiden?

☐ Ja ☐ Nein

Vielen Dank für Ihre Mitarbeit!

klinisch und radiologischer Untersuchungsbogen zur Hüftendoprothetik

Patientendaten

Patienten-Nr.	
Name	
Vorname	
Geburtsdatum	
Operationsdatum	
Alter bei Operation	
Hausarzt	
Kontaktadresse	

Untersuchungsdaten

Datum der Nachkontrolle: _____

Stationärer Aufenthalt
von _____ bis _____

Operierte Seite
☐ rechts ☐ links

Operateur: _____

Operationsindikation
☐ primäre Coxarthrose
☐ Dysplasiecoxarthrose
☐ Hüftkopfnekrose
☐ chron. Polyathritis
☐ sonstige: _____

Intraoperative Komplikationen
☐ nein
☐ ja: _____

Postoperative Komplikationen

☐ Hämatom
☐ Infekt
☐ Luxation
☐ Thrombose/Embolie
☐ sonstige: _____

Vollbelastung unmittelbar postoperativ

☐ ja
☐ nein
Grund: _____
Belastung wie: _____

Narbeninspektion

☐ reizlos
☐ sonstiges: _____

Trochanterdruckschmerz

☐ ja
☐ nein

Hüftstauchungsschmerz

☐ ja
☐ nein

Oberschenkelrotationsschmerz

☐ ja
☐ nein

Beweglichkeit

Flexion / Extension	____	/ ____	/ ____
Adduktion / Abduktion	____	/ ____	/ ____
Iro / Aro	____	/ ____	/ ____

Ankylose

☐ nein
☐ in günstiger Stellung
☐ in ungünstiger Stellung

Deformitäten

fixierte Abduktion > 10°	☐ ja	☐ nein
bei Streckung fixierte Innenrotation > 10°	☐ ja	☐ nein
Beinlängendifferenz > 3,2 cm	☐ ja	☐ nein
Beugekontraktur > 30°	☐ ja	☐ nein

Pfanneninklinationswinkel

postoperativ ____ °
aktuell ____ °

Inlay-Abrieb

____ mm

Schaftposition (varisch, neutral, valgisch)

postoperativ _____
aktuell _____

Auffälligkeiten in der ossären Integration der Implantate

Saumbildungen: Zone _____
Spongiosierungen: Zone _____
Osteolysen: Zone _____
Sklerosierungen: Zone _____
Trabekelreaktion: Zone _____

Axiale Schaftsinterung

____ mm

Ektope Ossifikationen nach Brooker

☐ Klasse I
☐ Klasse II
☐ Klasse III
☐ Klasse IV

8.2. Genehmigung des Sozialministeriums

SOZIALMINISTERIUM BADEN-WÜRTTEMBERG

Sozialministerium Baden-Württemberg · Pf. 10 34 43 · 70029 Stuttgart

[redacted]

Stuttgart, 09.03.2005
Durchwahl (07 11) 1 23- [redacted]
Ansprechpartner/in: Herr [redacted]
Aktenzeichen: 33-4934-67
(Bitte bei Antwort angeben)

I | I.00 | I.01 | I.02 | I.03 | I.1 | I.2 | I.3 | I.4 | II | II.1 | II.2 | II.3 | II.4

14. MRZ. 2005

Übermittlung von Sozialdaten auf der Grundlage von § 75 SGB X an Herrn Friedrich Geiger, [redacted], Medizinstudent des Universitätsklinikums Ulm

Ihr Schreiben vom 11.02.2005 I.4.2 to

Sehr geehrte Damen und Herren,

Die Übermittlung von Sozialdaten im Zusammenhang mit der Dissertation der Herrn Geiger über die Zuverlässigkeit eines bestimmten Hüftendoprothesentyps wird gemäß § 75 SGB X unter folgender Maßgabe genehmigt:

1. Empfänger der zu übermittelnden Sozialdaten ist Herr Friedrich Geiger, [redacted]
2. Übermittelt werden dürfen ohne Einwilligung der Rechtsnachfolger der verstorbenen Versicherten folgende Daten:
   - Sind die betroffenen Personen mittlerweile verstorben? Wenn ja, wann?
   - Waren nach dem Primäreingriff 1988 bzw. 1989 nachfolgende Revisionseingriffe an der gleichen Hüftseite oder ein Prothesenwechsel notwendig? Wenn ja: Wann

Dienstgebäude: Schellingstraße 15, 70174 Stuttgart
Prüfungsamt für die Sozialversicherung, Weimarstraße 20, 70176 Stuttgart
☎ Vermittlung: (07 11) 1 23-0; (07 11) 66 73-0
Telefax: (07 11) 1 23-39 99; (07 11) 66 73-70 99
eMail: Poststelle@sm.bwl.de, Broschueren@sm.bwl.de, C=DE A=DBP P=BWL O=SM S=Poststelle, PRA@sm.bwl.de
Internet: www.sozialministerium.baden-wuerttemberg.de
Parkmöglichkeiten: Hofdienergarage, Willi-Bleicher-Straße
VVS-Anschluss: Hauptbahnhof, Stadtmitte, Keplerstraße
Infotelefon der Behindertenbeauftragten der Landesregierung: (07 11) 1 23-37 60 und -36 47

und in welcher Klinik?

3. Die übermittelten Sozialdaten dürfen verwendet werden für die Dissertation über die Zuverlässigkeit eines bestimmten Hüftendoprothesentyps.
4. Die von der AOK übermittelten Daten dürfen von Herrn Geiger bis zum 15.07.2005 aufbewahrt werden.

Wir bitten, die Genehmigung Herrn Geiger bekannt zu machen und sicherzustellen, dass die Daten nur für den Übermittlungszweck gespeichert oder genutzt werden.

Das Sozialministerium behält sich vor, in diesen Genehmigungsbescheid Auflagen nachträglich aufzunehmen, zu ändern oder zu ergänzen.

Mit freundlichen Grüßen

Müller-Nensel

8.3. Abbildungsverzeichnis

Abb.1: Patientenalter bei der Implantation. 11
Abb.2: Präoperative Diagnosen. 12
Abb.3: Informationen zum Gesamtkollektiv. 13
Abb.4: Zoneneinteilung nach Gruen, De Lee und Charnly....17
Abb.5: Überleben der Patienten in den Folgejahren. 23
Abb.6: Ergebnisse im Harris-Hip Score. 25
Abb.7: Isolierte Darstellung zu Schmerzangaben der Patienten über den Harris-Hip Score. 26
Abb.8: Ergebnisse im Score nach Merle d'Aubigné.....26
Abb.9: Isolierte Darstellung zu Schmerzangaben der Patienten durch das Implantat im Score nach Merle d' Aubigné.....27
Abb.10: Zufriedenheit der Patienten mit dem Implantat. 27
Abb.11: Verlauf einer aseptischen Pfannenlockerung mit Luxation des Implantates.....28
Abb.12: Verlauf einer aseptischen Pfannenlockerung mit medialer Migration des Implantates. 29
Abb.13: Postoperative Pfanneninklinationen.....30
Abb.14: Gemessenes Abriebverhalten am Pfanneninlay durch den Prothesenkopf. 31
Abb.15: Zunehmende Schaftinstabilität bei Verdacht auf neoplastisches Geschehen.....33
Abb.16: Schaftpositionen primär und aktuell. 34
Abb.17: Veränderte Schaftposition aus Neutralstellung in eine varische Stellung.....34
Abb.18: Veränderte Schaftposition aus primär valgischer Stellung in eine Neutralstellung. 35
Abb.19: Ektope Ossifikationen, Klassifizierung nach Brooker. 35
Abb.20: Kopf- und Inlaywechsel 1.....37
Abb.21: Kopf- und Inlaywechsel 2.....37
Abb.22: Verlauf einer spätseptischen Pfannenlockerung. 38
Abb.23: Verlauf eines frühen Protheseninfektes. 39
Abb.24: Schaftwechsel infolge aseptischer Lockerung. 40
Abb.25: Aseptische Schaftlockerung....41
Abb.26: Periprothetische Femurfraktur 1. 41
Abb.27: Periprothetische Femurfraktur 2. 42
Abb.28: Box-and-Whiskerplot zur Häufigkeit von primären Inklinationswinkeln und Inlayabrieb nach mindestens 15 Jahren 43
Abb.29: Box-and-Whiskerplot zur Häufigkeit von Patientenalter und Inlayabrieb nach mindestens 15 Jahren.44
Abb.30: Kaplan-Meier Kurve zur Überlebenswahrscheinlichkeit der femoralen Komponenten. 45
Abb.31: Kaplan-Meier Kurve zur Überlebenswahrscheinlichkeit der acetabulären Komponente. 45
Abb.32: Kaplan-Meier Kurve zur Überlebenswahrscheinlichkeit der gesamten Prothese. 46

8.4. Tabellenverzeichnis

Tab.1: Einteilung ektoper Ossifikationen nach Brooker 17
Tab.2: Harris-Hip Score 18
Tab.3: Score nach Merle d'Aubigné 19
Tab.4: Radiologisch sichtbare Veränderungen an der Implantat-Knochengrenze in den Pfannenzonen I-VI. Primärimplantate gesamt: 97 30
Tab.5: Radiologisch sichtbare Veränderungen an der Implantat-Knochengrenze in den Schaftzonen 1-14. Primärimplantate gesamt: 97 32
Tab.6: Literaturvergleich zur acetabulären Komponente 50
Tab.7: Literaturvergleich zur femoralen Komponente 51

Danksagung

Ich danke

...in besonderem Maße Herrn Oberarzt Dr. med. A. Suckel von der Orthopädischen Universitätsklinik Tübingen für die Ermöglichung dieser Arbeit. Meinen herzlichen Dank für seine freundschaftliche und sachkundige Betreuung während des Projektes.

...Herrn Prof. Dr. med. L. Kinzl für die freundliche Übernahme der Arbeit.

...Herrn Dr. med M. Garbrecht, sowie allen Kollegen und Mitarbeitern der chirurgischen und radiologischen Abteilung der Oberschwabenklinik in Bad Waldsee für die umfassende Unterstützung während der klinischen und radiologischen Untersuchungen.

...Herrn Michael Scherer für seine kompetenten Ratschläge bei Fragen zur elektronischen Verarbeitung und Auswertung der gewonnen Daten.

...meinen Eltern, Geschwistern und Freunden für das entgegengebrachte Interesse an der Studie und ihrer Thematik.