Universitätsklinikum Ulm
Klinik für Mund-, Kiefer- und Gesichtschirurgie
Ärztlicher Direktor Prof. Dr. Dr. A. Schramm

Der retromolare Knochenspan zur Augmentation von Kieferdefekten

Ersatz oder Ergänzung der Beckenkammtransplantation?

Methodische Aufarbeitung und klinische Anwendung

Dissertation zur Erlangung des Doktorgrades
der Zahnmedizin
der Medizinischen Fakultät
der Universität Ulm

Karina Nicola Lohr
Pforzheim

2014

Amtierender Dekan:	Prof. Dr. Th. Wirth
1. Berichterstatter:	Prof. Dr. Dr. S. Haase
2. Berichterstatter:	Prof. Dr. R. Reiter
Tag der Promotion:	18. Juni 2015

MEINEN ELTERN GEWIDMET

Inhaltsverzeichnis

1 Einleitung 1

1.1 Ziel der Arbeit 7

2 Material und Methode 8

2.1 Anatomische Grundlagen 8

2.1.1 Klassifikation der Kieferatrophie 10

2.1.2 Intraorale Entnahmeregionen 11

2.2 Operative Technik 12

2.2.1 Methodik der retromolaren Knochenentnahme 12

2.2.2 Einlagerung und Fixation der Knochentransplantate 18

2.2.3 Kombination mit Knochenersatzmaterialien (KEM) 22

2.2.4 Postoperative Maßnahmen und mögliche Komplikationen 23

2.3 Röntgendiagnostik 26

2.4 Untersuchungsgut 27

2.5 Klinische Anwendung 28

2.5.1 Präoperative Diagnostik und Maßnahmen 28

2.5.2 Intra- und postoperative Dokumentation 29

3 Ergebnisse 30

3.1 Fallzahlen und Statistik 30

3.2 Falldarstellungen 37

3.2.1 **Fall 1:** Zahnloser OK - kombiniertes Verfahren mit FSL 38

3.2.2 **Fall 2:** Zahnloser OK - segmentale 3D-Rekonstruktion 48

3.2.3 **Fall 3:** Zentraler Tumor UK regio 45-46 - horizontale Schalungstechnik 58

3.2.4 **Fall 4:** Tumor OK regio 15-22 (Sarkom) - vertikale Schichttechnik 67

3.2.5 **Fall 5:** Osteomyelitis Kieferwinkel links - Rekonstruktion von extraoral 76

4 Diskussion 82

4.1 Fallzahlen und Statistik 82

4.2 Falldarstellungen 86

4.2.1 **Fall 1:** Zahnloser OK - kombiniertes Verfahren mit FSL 86

4.2.2 **Fall 2**: Zahnloser OK - segmentale 3D-Rekonstruktion 87
4.2.3 **Fall 3:** Zentraler Tumor UK regio 45-46 - horizontale Schalungstechnik 88
4.2.4 **Fall 4:** Tumor OK regio 15-22 (Sarkom) - vertikale Schichttechnik 89
4.2.5 **Fall 5:** Osteomyelitis Kieferwinkel links - Rekonstruktion von extraoral 90
4.3 Grundlagen der Knochenheilung 91
4.4 Kieferatrophie 95
4.4.1 Klassifizierung 97
4.5 Autologe Transplantation 98
4.5.1 Intraorale Knochenentnahme 100
4.5.2 Extraorale Knochenentnahmeregionen 106
4.5.3 Röntgendiagnostik 112
4.6 Augmentationstechniken 114
4.6.1 Planung 115
4.6.2 Horizontale Augmentation 118
4.6.3 Vertikale Augmentation 119
4.6.4 Sinuslift 122
4.6.5 3D-Technik 123
4.6.6 Schichttechnik 124
4.6.7 Kombinierte Verfahren 125
4.6.8 Fixation der Transplantate 126
4.6.9 Implantation 127
4.6.10 Kritische Aspekte der Augmentation durch retromolaren Knochenspan 128
4.7 Retromolare Knochenentnahme versus Beckenkammentnahme 129
4.8 Entwicklung 132
5 Zusammenfassung 133
6 Literaturverzeichnis 135
7 Anhang 149

ABKÜRZUNGSVERZEICHNIS

Ø	= Durchmesser
3D	= dreidimensional
A.	= Arteria
Abb.	= Abbildung
AIDS	= aquired immun deficiency syndrom
ant.	= anterior
bds.	= beidseitig
BMPs	= bone morphogenetic proteins
ca.	= circa
cm	= Zentimeter
ccm	= Kubikzentimeter
DVT	= Digitales Volumentomogramm
etc.	= et cetera
FST	= Freies Schleimhauttransplantat
GDF	= growth and differentiation factors
Gld.	= Glandula
HA	= Hydroxylapatit
inf.	= inferior
i. d. R.	= in der Regel
IPIs	= immediate provisional implants
i. S.	= im Sinne
KFO	= Kieferorthopädie
KEM	= Knochenersatzmaterial
LKG	= Lippen-Kiefer-Gaumenspalte(n)
li.	= links
M.	= Musculus
Mm.	= Musculi
min.	= minimal
MKG	= Mund-Kiefer-Gesichtschirurgie
mm	= Millimeter
N.	= Nervus
OK	= Oberkiefer

OP	= Operation
OPT	= Orthopantomogramm
Pat.	= Patient(in)
R.	= Ramus
re.	= rechts
rhBMP2	= recombinant bone morphgenetic protein Typ 2
rhPDGF-BB	= recombinant plateled derived growth factor-BB
RÖ	= Röntgen
s.o.	= siehe oben
u.	= und
u. U.	= unter Umständen
UK	= Unterkiefer
V.a.	= Verdacht auf
Z.n.	= Zustand nach

1 Einleitung

Ein intaktes stomatognathes System ist Voraussetzung für die regelrechte Nahrungsaufnahme, Atmung und Sprache. Knochendefekte im Ober- und Unterkiefer durch Traumata, Resektionen im Rahmen der Tumorchirurgie, Missbildungen oder auch ausgeprägte Kieferatrophien nach Zahnverlusten können die betroffenen Patienten funktionell und ästhetisch erheblich beeinträchtigen bis hin zur Stigmatisierung und sozialen Isolation.
Entsprechend beeinflussen diese Defekte auch die chirurgischen und prothetischen Versorgungsmöglichkeiten.
Sowohl in der Zahnmedizin als auch auf dem Gebiet der rekonstruktiven Mund-, Kiefer- und Gesichtschirurgie muss neben der anatomischen Rekonstruktion der Hart- und Weichgewebe auch eine adäquate funktionelle Rehabilitation erfolgen. Die Lebensqualität des Patienten wird neben der Fähigkeit zu sprechen und zu kauen gerade im Mund-, Kiefer- und Gesichtsbereich von der Mimik und Ästhetik bestimmt.
Dem entsprechend führte die rasante Zunahme der dentalen Implantologie seit Anerkennung durch die DGZMK als modernes Therapieverfahren im Jahr 1982 [172] zu einem enormen Bedarf an knochenaufbauenden Maßnahmen. Im Jahr 2012 wurden in Deutschland ca. 13 Mio. Zähne extrahiert und über 1 Mio. dentale Implantate gesetzt, jeder 20. Zahnersatz basiert inzwischen auf dentalen Implantaten [119].
Voraussetzung für die stabile Implantatinsertion ist ein ausreichendes Knochenangebot [30].
War zu Beginn die Implantation rein anatomisch orientiert und erfolgte nur bei gutem Knochenangebot, so werden heute verschiedene augmentative Verfahren angewandt, um auch bei atrophierten oder defekten Kieferabschnitten Implantate zu ermöglichen. Eine Limitation besteht insbesondere durch die einsetzende Alveolarkammatrophie nach Zahnverlust sowie durch Kieferdefekte bei Tumorerkrankungen, Missbildungen, Traumata, und Entzündungen [153]. Bereits in der 2. Woche nach Zahnverlust beginnen horizontale und vertikale Resorptionsvorgänge, deren Maximum innerhalb von 1 Jahr erreicht wird.

Die Resorption im Oberkiefer (OK) erfolgt dabei zentripetal, im Unterkiefer (UK) zentrifugal [172].
Heute stehen folgende Knochen- oder Knochenersatz-Materialien zur Verfügung:

- AUTOGEN/ISOGEN (Eigen/Zwillingsknochen ohne genetische Abweichung)
- ALLOGEN (lyophilisiertes, autoklaviertes oder gefriergetrocknetes Knochenmaterial gleicher Spezies, mineralisiert oder demineralisiert)
- XENOGEN (anorganische Knochenmatrix einer fremden Spezies, meist bovin, equin oder korallin)
- ALLOPLASTISCH (künstlich hergestellte Fremdmaterialien auf der Basis von Kalziumphosphat, Bioglas oder Kunststoff-Polymeren)

Diese Materialien können als Blocks, Schalen, Zylinder, Granulat, Chips und Späne operativ gewonnen oder industriell geliefert werden [73].
Für den operativen Einsatz stehen folgende Techniken zur Verfügung:

- *INTERPOSITIONSTECHNIK*: horizontale (Sandwichtechnik, Hufeisenosteotomie) oder vertikale Osteotomie (Bone splitting) des Alveolarfortsatzes mit Spreizung und Interpositionierung verschiedener Knochenmaterialien oder Knochenblocks zur horizontalen oder vertikalen Korrektur im Oberkiefer bis zur Le Fort I Osteotomie mit Verlagerung des gesamten OK-Segmentes [41,165]
- *AUF- UND ANLAGERUNGSTECHNIK*: Vertikale Erhöhung oder horizontale Verbreiterung des Kieferkamms durch segmentale oder komplette Auf- und Anlagerung von verschiedenen Knochenmaterialien (vaskulär und avaskulär) in OK und UK bis hin zur Hufeisenosteoplastik [107,171]
- *DISTRAKTION*: chirurgisches Verfahren zur langsamen vertikalen oder horizontalen Dehnung von Knochensegmenten durch Einbau eines Distraktors [157]

- *SINUSLIFT*: Verlegen des Kieferhöhlenbodens nach kranial ohne Perforation der Kieferhöhlenschleimhaut mit Einbringen verschiedener Knochenmaterialien in den entstandenen dreiwandigen Hohlraum [89,109]
- *FOLIENTECHNIKEN*: Stabilisierung von verschiedenen Augmentaten durch resorbierbare und nicht resorbierbare Folien, Nägel und Pins [17,204]

Die autogene Knochentransplantation ist wegen der osteogenen, osteokonduktiven und osteoinduktiven Potenz [34,109,175] sowie der biologischen, immunologischen und forensischen Überlegenheit [140] nach wie vor der Goldstandard in der zahnärztlichen Chirurgie [74].
Der autogene Knochen ist aufgrund der biologischen Matrix das einzige osteogene Transplantatmaterial und somit als Stütz, Schutz- und Speicherorgan das am besten differenzierte mesenchymale Gewebe [30].
Die autologe Transplantation ist daher die Methode der Wahl [130].
Die Entnahmetechnik ist abhängig von Menge und Qualität des angebotenen und benötigten Knochens sowie von der Morbidität des Patienten, da sie einen zusätzlichen Eingriff bzw. Zugang erfordert.

Für die autogenen Knochentransplantate sind folgende Entnahmeregionen verfügbar:

Extraorale Entnahme:

- *BECKENKAMM:* Spongiosa, mono-, bi- oder trikortikaler Knochenspan, mikrovaskuläres Transplantat
- *TIBIA:* Spongiosa und kortikospongiöses Transplantat
- *TABULA EXTERNA:* Spongiosa u. kortikospongiöser Span (split graft)
- *RIPPE:* kortikospongiöses Transplantat
- *FIBULA:* mikrovaskuläres oder kortikospongiöses Transplantat
- *SCAPULA:* mikrovaskuläres oder kortikospongiöses Transplantat

Intraorale Entnahme:

- *UNTERKIEFER:* kortikospongiöser Span von retromolar (Linea obliqua und Ramus mandibularis) oder Kinn (Symphyse)
- *OBERKIEFER:* kortikospongiöser Span vom Tuber, kortikaler Span vom Processus zygomaticoalveolaris und der Spina nasalis

Bisher galt in der Mund-, Kiefer- und Gesichtschirurgie die freie autologe Beckenknochentransplantation als Verfahren der Wahl zur Rekonstruktion von Kieferdefekten beim Erwachsenen. Aufgrund seiner variablen Größe und trikortikalen und spongiösen Struktur können nahezu alle Regionen des Ober- und Unterkiefers rekonstruiert werden [102,142,160-162].
Wegen der bekannten Donormorbidität [1,2,6,19,22,120] wird seit den 90er Jahren mit Zunahme der Augmentationen in der Implantologie nach alternativen Methoden gesucht, welche eine vereinfachte Handhabung mit geringeren Risiken und besserer Vorhersagbarkeit der Ergebnisse bieten.
Auf dieser Basis haben sich die intraoralen Knochenentnahmeverfahren [112], die neuesten Folientechniken [95,96] sowie zunehmend auch xenogene Transplantationsmethoden entwickelt, um das implantologische Vorgehen für den Chirurgen zu vereinfachen [163]. Entscheidend für die Auswahl des Verfahrens sind Größe und Position des Defektes sowie die geplante prothetisch-implantologische Rekonstruktion.
Folgende Idealforderungen für die autologe Transplantation werden gestellt [30]:

- Gute Formbarkeit des Transplantates zur Anpassung an die Empfängerregion
- Hohe Stabilität
- Einfache und komplikationsarme Entnahmetechnik
- Hoher Anteil an vitalen Zellen bzw. biologischer Matrix
- Donor- und Empfängerregion in histologisch ähnlicher Knochenstruktur

Als beste intraorale Entnahmeregion gilt derzeit die retromolare Region des UK, da sie eine geringere Belastung des Patienten, eine geringere Komplikationsrate und die beste Prognostizierbarkeit gegenüber anderen Verfahren aufweist [7,42,140,174].

Historie und Entwicklung:

1668 wurde die erste freie xenogene Knochentransplantation durch den holländischen Arzt Job Janszoon van Meekeren (1593-1674) durchgeführt. Er nutze eine Hundekalotte zur Deckung eines Schädeldefekts nach Schussverletzung; die Kirche erzwang trotz primärem Erfolg die anschließende Entfernung [135].
1893 beschreibt Barth [16] in seiner histologischen Untersuchung den „schleichenden Ersatz“ des transplantierten Knochens. Der transplantierte Knochen geht zugrunde und hinterlässt ein Gerüst, das von vitalen Zellen infiltriert wird [30,73].
Die erste Osteoplastik von der anterioren Beckenschaufel erfolgte bei einer Schussverletzung im ersten Weltkrieg durch Lindemann 1915 [29].
Dingmann erweiterte 1950 die Entnahme bis zur hinteren Beckenschaufel [47], Axhausen konnte 1964 [10] nachweisen, dass Osteoblasten in freien Transplantaten überleben.
Bloomquist nutze 1980 erstmals die hintere Beckenschaufel als eigenständige Entnahmeregion [23].
Daneben haben sich freie Transplantate von Rippen [56,186], Tibia ([3,4,40], Kalotte [76,182] und seltener auch von der Fibula [88] etabliert. Als Alternative wurden erstmals keramische Knochenersatzmaterialien (HA) in größerem Umfang eingesetzt, führten jedoch aufgrund mangelhafter Remodellierungsfähigkeit nicht zum erwarteten Erfolg [30,59,83].

Dem gegenüber entwickelte die MKG-Chirurgie in den 80er und 90er Jahren aufwendige Rekonstruktionen mit mikrovaskulären osteomyokutanen Transplantaten von Becken, Scapula, Fibula und Oberschenkel bei zumeist trauma- und tumorbedingten Defekten. Diese wurden sowohl simultan als auch zweizeitig mit dentalen Implantationen kombiniert [20,60,162,172,189,197,206].

Als spezielle Variante gilt die freie oder mikrovaskuläre Beckenkammtransplantation unter Erhalt des Beckenrahmens („space frame“) zur Sicherung der Beckenstabilität [18,184,188] bei deutlich reduzierter Donormorbidität.
Das Streben nach Vereinfachung und Risikominimierung sowie der zunehmende Bedarf an augmentativen Verfahren in der Implantologie forcierte diesen Trend. Dies führte zu ersten intraoralen Entnahmetechniken wie die kortikale Deckelung im Unterkiefer bei Wurzelresektionen im Molarenbereich [85]. Diese Methoden sowie die Erfahrungen der MKG-Chirurgie bei den Umstellungsoperationen waren Wegbereiter für die intraorale Entnahme immer größerer Knochenblöcke. Die Techniken und Instrumente wurden unter oralchirurgischen Aspekten schnell weiterentwickelt [111,112] und führten vor allem mit der Implantologie zu einer rasanten Verbreitung, da sie dem Operateur ambulante Therapiemöglichkeiten in Lokalanästhesie für die Praxis zur Verfügung stellten.
Neben diesen autologen Transplantationsverfahren etablierten sich zunehmend die alloplastischen Materialien und die xenogenen Transplantationsverfahren zum alleinigen oder kombinierten Einsatz in der Kieferaugmentation. Bisherige Erfahrungen sprechen für den kombinierten Einsatz bei der Rekonstruktion größerer Kieferdefekte. Die aktuelle wissenschaftliche Entwicklung im Bereich der oberflächenaktiven (Bioglas) oder vernetzten Knochenersatzmaterialien (Polymere) sowie des Tissue engineering mit Züchtung autologer Osteozyten und Progenitorzellen lässt für die Augmentationsverfahren viel erwarten, der erfolgreiche zahnmedizinische Einsatz liegt jedoch noch in der Zukunft [73].

1.1 Ziel der Arbeit

Ziel der Arbeit ist die methodische Aufarbeitung der retromolaren Knochenspanentnahme zur Kieferaugmentation im Vergleich zur vielfach angewandten und favorisierten Beckenkammtransplantation. Die vorliegende Arbeit baut auf Untersuchungen der Klinik für Mund-, Kiefer- und Gesichtschirurgie der Universität Ulm zur avaskulären Beckenkammtransplantation auf [168,184,188]. Darin wird die Fensterung des Os ileum als schonendere Alternative zur crestalen Entnahmetechnik beschrieben und die Effizienz weniger invasiver Methoden für komplette Kieferkammrekonstruktionen belegt. Als Fortsetzung dieser Entwicklung zur geringeren Invasivität sind die intraoralen Entnahmetechniken anzusehen, unter denen der retromolare Knochenspan die beste Alternative darstellt. Die unterschiedlichen klinischen Anwendungsmöglichkeiten sollen an typischen Beispielen demonstriert und begründet werden. Insbesondere soll auf der Basis großer Fallzahlen die Frage beantwortet werden, ob der retromolare Knochenspan die Beckenkammtransplantation in der zahnärztlichen Chirurgie ersetzen oder dessen Indikation entscheidend einschränken kann. Hierbei sind die jeweiligen Vor- und Nachteile aufzuarbeiten, alternative Verfahren gegenüber zu stellen und mit der Literatur zu vergleichen.

2 Material und Methode

2.1 Anatomische Grundlagen

Die komplexe Anatomie des Ober- und Unterkiefers wird wesentlich beeinflusst vom Alter und Zahnstatus des Patienten. Der aus den Kiemenbögen entwickelte desmale Knochen unterscheidet sich sowohl in der Entwicklung als auch im Rahmen degenerativer Prozesse von den chondral entstandenen peripheren Röhrenknochen [116,156,209]. Dies zeigt sich besonders bei der Kieferatrophie, welche nach Zahnverlust innerhalb eines Jahres rapide voranschreitet [92], um anschließend deutlich zu verlangsamen. Hiervon ist zunächst nur der zahntragende Alveolarkamm betroffen, wobei die Resorption im Oberkiefer zentripetal, im Unterkiefer zentrifugal und bis zu 4-fach schneller verläuft. Dieser Formverlust des Alveolarfortsatzes steht im Gegensatz zur Alters-Osteoporose der peripheren Knochen, welche bei Minderbelastung durch Entkalkung zwar an Stabilität verlieren, nicht jedoch an Form.

Die Form und Struktur des Oberkiefers wird wesentlich durch den Anschluss an die pneumatisierten Nebenhöhlen des Mittelgesichts bestimmt, welche sich vom Säuglings- bis zum Erwachsenenalter immer weiter ausdehnen, wobei die Zähne mit dem Alveolarkamm ein Widerlager gegenüber dem Atmungsdruck des nasopharyngealen Raums bieten, deren Nebenhöhlen gleichermaßen als Resonanzkörper bei der Lautgebung sowie als Schwingungs- und Schalldämpfer beim Kauvorgang wirken. Die Kraftübertragung erfolgt dabei über die schmalen knöchernen Vertikalstreben der Eckzahn- und Molarenpfeiler. Diese dienen auch der Kaukraft-Umleitung nach außen, weg von den zentral gelegenen und hochempfindlichen Hirnstrukturen. Die Position der Frontzähne ist bestimmt durch das Gleichgewicht zwischen dem Zungendruck von innen und dem Lippendruck von außen, in zweiter Linie von der dentalen Interkuspidation und Funktion. Beim Zahnverlust im Oberkiefer gehen frontal die sehr dünnen, vestibulären Knochenwände zuerst verloren, während der Gaumen durch das sehr stabile und kompakte Os palatinum noch starken Widerstand bietet. Im Molarenbereich kommt es neben dem Verlust der dentoalveolären Strukturen vor Allem durch den pneumatischen Druck zur weiteren Ausdehnung der Nebenhöhlen bis hin zur papierdünnen Ausformung des zahnlosen Kieferkamms.

Dem gegenüber unterliegt der bewegliche Unterkiefer in seiner Struktur und Form starken Einflüssen durch die Kaumuskulatur im Bereich des Kieferwinkels und des Processus muscularis sowie durch die Zungen- und Mundbodenmuskulatur an der Innenseite des Corpus mandibulae und der Symphyse (Spina mentalis).
Der Alveolarfortsatz des Corpus mandibulae ist nach kaudal durch zwei stabile kortikale Strukturen begrenzt, welche die Endposition der fortgeschrittenen Alveolarkammatrophie markieren:
Bukkal durch die Linea obliqua mandibulae, einer stabilen Horizontalstrebe in Fortsetzung der Raphe pterygomandibularis, dem Ursprung des M. buccinator.
Lingual durch die Linea mylohyoidea, dem Ursprung des M. mylohyoideus, der über die Raphe mylohyoidea mit der Gegenseite verbunden den Mundboden bildet (Diaphragma oris) und den sublingualen Raum nach kaudal begrenzt.
Diese gut erkennbaren Knochenstrukturen dienen auch als Landmarke für den Operateur bei Eingriffen im diesem Bereich.
Für den operativen Zugang zum retromolaren Raum des Unterkiefers ist es von besonderer Bedeutung, den genauen Verlauf des N. alveolaris inferior und des N. lingualis zu kennen, um eine intraoperative Schädigung zu vermeiden.
Der N. alveolaris inferior verläuft mit begleitender Arterie und Vene kurz nach dem Austritt aus dem Foramen ovale der Schädelbasis als bukkaler Ast des N. mandibularis nach kaudal zwischen Ramus mandibulae und M. pterygoideus medialis in Richtung Foramen mandibulae. Kurz vor dem Eintritt in den Canalis mandibulae gibt er den N. mylohyoideus ab. Der N. lingualis zieht als lingualer Ast zwischen den Mm. pterygoidei in Richtung Mundboden. Im Bereich der Mm. pterygoidei lagert sich dem N. lingualis die Chorda tympani an, von der er die Geschmacksfasern empfängt (N. intermediofacialis). Dort verläuft er oberhalb der Gld. submandibularis und unterkreuzt weiter kaudal in Höhe des 3. Molaren den von medial kommenden Ductus submandibularis oberhalb des M. mylohyoideus.
Zwischen M. hyoglossus und M. genioglossus zieht er weiter in die Zunge.
An Ästen gib er u.a. den N. sublingualis ab.
Der N. alveolaris inferior nimmt vom Foramen mandibulae bis zum Foramen mentale einen S-förmigen Verlauf, wobei er in der Mehrzahl der Fälle auf der lingualen Seite zu liegen kommt. Den größten Abstand von der bukkalen Knochenwand hat er distal des 1. und 2. Molaren [115,153].

Der horizontale und vertikale Verlauf kann jedoch extrem stark variieren, so dass Positionen sehr weit bukkal und crestal regelmäßig vorkommen. Folglich steigt das Verletzungsrisiko mit zunehmender Transplantatgröße und Atrophiegrad [38]. Als Hauptast des N. alveolaris inferior verlässt der N. mentalis den Canalis mandibulae durch das Foramen mentale.
Auch der N. lingualis unterliegt entsprechend seinem Verlauf einem erheblichen Verletzungsrisiko und sollte intraoperativ entsprechend geschützt werden.

2.1.1 Klassifikation der Kieferatrophie

Die Kieferatrophie stellt das größte Problem des zahnlosen Patienten und die häufigste Indikation zur Knochenaugmentation im Rahmen implantatgestützter prothetischer Versorgungen dar.
Zur Standardisierung der Therapieplanung und der Kommunikation zwischen den Behandlern ist daher eine Kassifizierung der Knochenresorption sehr sinnvoll.
Erste Versuche zur Klassifizierung der Unterkieferatrophie unternahm 1971 Atwood [8,9], diese wurde später von Branemark und Fallschlüssel [28,54] auf den Oberkiefer übertragen und bestand aus 6 Stufen. 1988 folgte eine Erweiterung und Modifikation auch für den posterioren Kieferabschnitt durch Cadwood und Howell [36]. Weitere Modifizierungen erfolgten durch Lekholm u. Zarb (1985) [121] sowie Terry u. Zarb (1991) [187]. In dieser Arbeit wurde die Klassifikation nach Cadwood und Howell (1988) entsprechend der nachfolgenden Tabellen angewandt (siehe Tab. 1).

Tab. 1 Klassifikation der Kieferresorption nach Cadwood u. Howell (1988) [36], Resorptionsklassen 1-6 (RKL 1-6)

Klasse	**Beschreibung**
RKL 1:	vollständig bezahnte Alveole
RKL 2:	Alveole unmittelbar nach Zahnverlust
RKL 3:	hoher, runder Alveolarkamm
RKL 4:	hoher, spitzer, schmaler Alveolarkamm
RKL 5:	flacher, schmaler Alveolarkamm
RKL 6:	hochatrophischer Alveolarfortsatz, teilweise negatives Knochenkammniveau

2.1.2 Intraorale Entnahmeregionen

Aufgrund der guten Zugänglichkeit hat sich die intraorale Knochenentnahme vor allem in der Implantologie durchgesetzt. Die Vorteile liegen in der geringen Donor-Morbidität, die Entnahme und Transplantation ist in der Regel ambulant in Lokalanästhesie möglich. Sowohl Spende- als auch Einlagerungsareal befinden sich in räumlicher Nähe, haben eine vergleichbare Knochenstruktur und besitzen aufgrund der besonderen Durchblutung und Immunabwehr im oralen Bereich eine exzellente Heilungstendenz.
Wichtige benachbarte Strukturen wie Zahnwurzeln, Nerven und Gefäße dürfen natürlich nicht verletzt werden.
Es bieten sich die Retromolarregion [7] bis zum lateralen Unterkieferrand [134] (siehe Abb. 1) sowie Kinn [89], Tuber maxillae, aber auch Jochbein (Crista zygomaticoalveolaris) und selten die Spina nasalis als Entnahmeregion an.

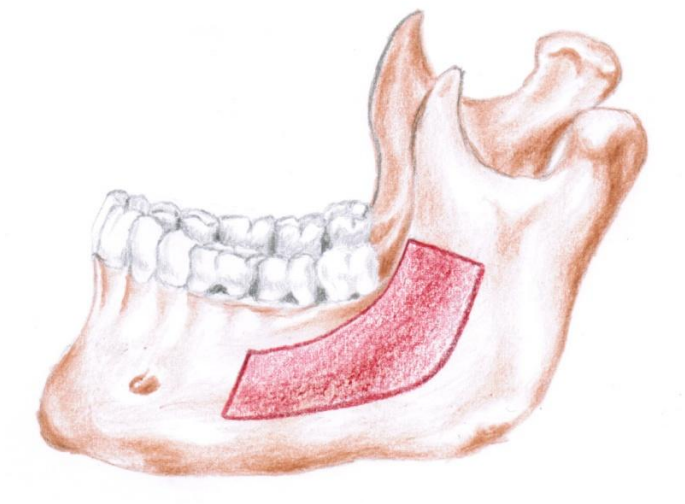

Abb. 1: Schemazeichnung der intraoralen Knochenentnahmestelle von retromolar (in Rot) bis zum lateralen Unterkiefer (Corpus mandibulae)

Die Entnahmevolumina intraoral (2-10ml) sind gegenüber den extraoralen Entnahmeregionen (20-140ml) deutlich beschränkt [68]. Mit Hilfe kombinierter Verfahren und 3D-Technik [109] lassen sich jedoch auch großvolumige Defekte rekonstruieren.

Im Übrigen können sowohl Blockentnahmen als auch partikulierte Knochenentnahmen durch Trepanfräsungen erfolgen. Das Tuber maxillae und die Spina nasalis sind hierfür am wenigsten ergiebig (max. 2ml) [30].

2.2 Operative Technik

Vor dem Eingriff erfolgt in allen Behandlungsfällen entsprechend den Richtlinien der DGZMK [35] eine antibiotische Abschirmung mit Clindamycin 600 mg oder Amoxiclav 750 mg über einen intravenösen Zugang, der grundsätzlich zur Sicherheit und zur optionalen Medikamentengabe angelegt wird.
Die Lagerung und vollständige Abdeckung des Patienten mit einem Lochtuch entspricht den Sterilitätskriterien des ambulanten Operierens im Eingriffsraum.
Der operative Eingriff wird in der Regel in Lokalanästhesie, ggf. ergänzt durch eine Sedierung mit Dormikum ® (Midazolam), bei ausgedehnten Augmentationen oder patientenspezifischen Faktoren in Intubationsnarkose durchgeführt. Grundsätzlich erfolgt eine pulsoximetrische Überwachung über Fingersensor.
Die Vermessung der Empfängerregion zur Festlegung der Transplantatgröße [173] wird sowohl bei der präoperativen Diagnostik und OP-Planung (Klinische Untersuchung und Röntgen OPT/DVT oder CT) als auch intraoperativ vorgenommen.

2.2.1 Methodik der retromolaren Knochenentnahme

Zunächst muss die knöcherne Empfängerregion unter Bildung eines Mucoperiostlappens vollständig freigelegt werden, um die dreidimensionale Form des Defektes visuell, palpatorisch und metrisch zu erfassen. Die Schnittführung sollte so erfolgen, dass ein ausreichend dimensionierter Mukoperiostlappen für die spätere Transplantatdeckung zur Verfügung steht. Der Erhalt der Gingiva propria ist für die spätere Prothetik und Ästhetik von zentraler Bedeutung. Bei jeder Augmentation muss bereits die spätere Gingivaposition berücksichtigt werden. Im zahnlosen Oberkiefer erfordert dies eine Schnittführung weit palatinal, um die Gingiva nach der Implantation nach bukkal zu verlagern. Im zahnlosen Unterkiefer muss unbedingt ein schmaler Gingivasaum auf der lingualen Seite erhalten werden, fehlende

Gingiva kann auf der bukkalen Seite später durch ein freies Schleimhauttransplantat (FST) ergänzt werden.
Das Transplantatlager muss vollständig für die spätere Augmentation vorbereitet werden. Dies bedeutet Entfernung allen basalen Narben-, Faszien- und Muskelgewebes, Granulationsgewebes sowie von inkorporierten Fremdkörpern. Das Transplantatlager sollte in der Form die Ein- oder Auflagerung des Transplantates durch stabile Ankerflächen begünstigen.
Die Größe, Form und Lage des Defektes sowie das individuelle Knochenangebot sind entscheidend für die genaue Auswahl der Donorregion. Spätestens hier kann auch festgelegt werden, ob eine einseitige oder zweiseitige Knochenentnahme erforderlich ist.
Im bezahnten Kiefer erfolgt die Inzision retromolar entsprechend der Winkelschnittführung bei Weisheitszahnentfernungen [115], der distale Schnitt führt von der Medianfissur bzw. dem distobukkalen Höcker des 2. Molaren im spitzen Winkel nach distal und vestibulär, um eine Verletzung des N. u. der A. lingualis zu vermeiden. Der vestibuläre Entlastungsschnitt wird je nach Entnahmegröße entsprechend nach vestibulär und mesial fortgesetzt [172]. Es folgt die Präparation eines Mucoperiostlappens, der M. buccinator wird an der Raphe pterygomandibularis gelöst und nach distolateral verschoben, N. u. A. lingualis werden durch ein an der lingualen Knochenkante subperiostal eingeführtes Raspatorium geschützt.
Bei zahnlosem Kiefer beginnt die Winkelschnittführung crestal am vorderen Ende der Entnahmeregion und setzt sich nach distolateral bis zur Raphe pterygomandibularis fort, um von dort den M. buccinator zusammen mit dem Mucoperiostlappen nach distolateral zu verschieben.
Alternativ steht jeweils die laterale Bogenschnittführung (siehe Abb. 2) zur Verfügung, insbesondere bei breitem Alveolarkamm und ausgeprägter Linea obliqua externa.
Der Mucoperiostlappen sowie die bukkalen Weichteile werden durch einen Wundhaken nach Langenbeck abgehalten.
Hierbei kommt es darauf an, das Periost nicht zu verletzten oder zu perforieren, um spätere Hämatome oder Heilungsstörungen zu vermeiden.
Auch lingual muss ggf. die Präparation streng subperiostal erfolgen ohne den Mundboden zu perforieren, um starke Blutungen zu vermeiden.

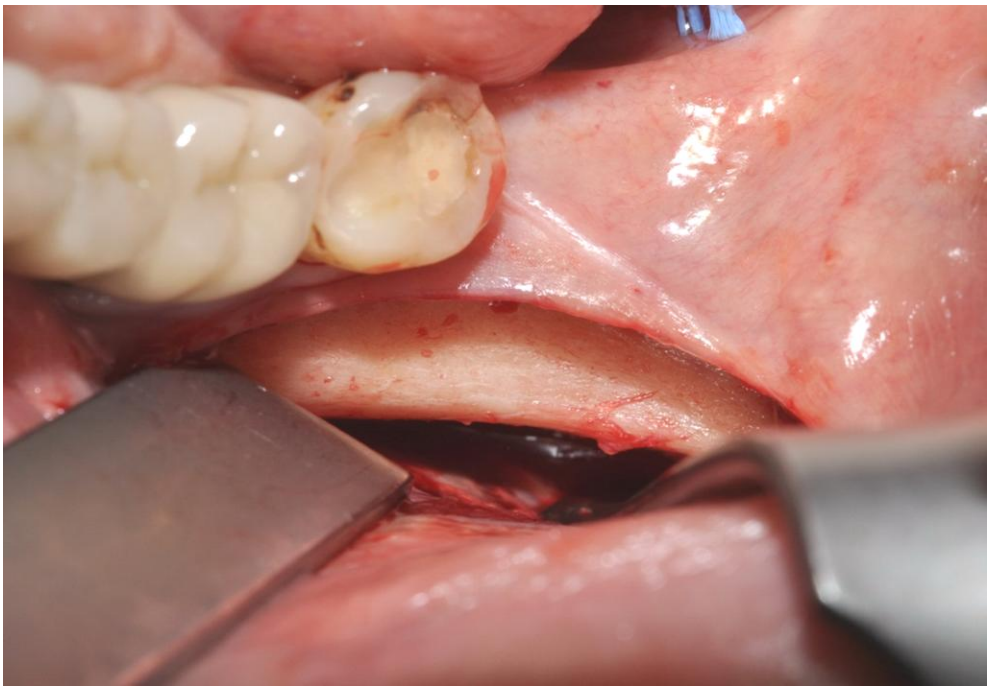

Abb. 2: Lateraler Bogenschnitt (Progenieschnittführung) Unterkiefer retromolar links

Nun werden die Eckpunkte der Transplantatgrenzen crestal mit der kleinen Lindemannfräse, alternativ mit einem Fissurenbohrer, markiert. Die verbindende kortikale Osteotomie (siehe Abb. 3 u. Abb. 5) kann nun mit einer kleinen Lindemannfräse, alternativ mit einer piezochirurgischen Säge [183,185] oder einer chirurgischen Trennscheibe erfolgen (MicroSaw®, Fa. Dentsply Friadent, Mannheim, "Khoury-Scheibe"). Dies gilt ebenso für die bukkalen Trennlinien mesial und distal der Entnahmegrenzen. Grundsätzlich ist darauf zu achten, dass die Durchtrennung extrem vorsichtig und in langsamen Schritten nur innerhalb der Kortikalis erfolgt, bis die Spongiosa sichtbar wird. Dies wird durch beginnende kleine spongiöse Blutungen erkennbar. Dadurch kann eine Verletzung des N. alveolaris inferior vermieden werden. Die vertikale Ausdehnung der bukkalen Trennlinie sollte idealerweise bis zum lateralen Rand des Canalis mandibularis erfolgen, da hier die bukkale Kortikalis am dünnsten und damit eine Sollbruchstelle bei der nachfolgenden Lösung des kortikospongiösen Spans mit dem schmalen Knochenmeisel vorgegeben ist (siehe Abb. 4).

Die Lösung des Spans ist durch hebelnde laterale Luxation möglich, der Span knackt sozusagen am Unterrand im Bereich der Sollbruchstelle glatt ab, ohne hierbei A. und N. mandibularis zu verletzen (siehe Abb. 6).

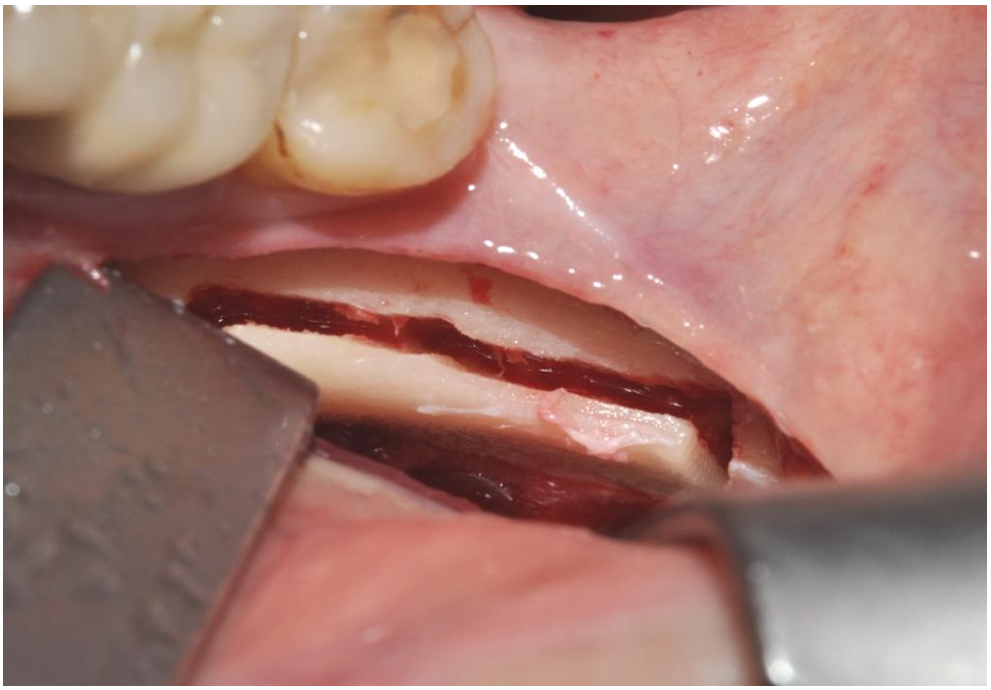

Abb. 3: Kastenförmige Osteotomie der Außenkortikalis des Unterkiefers retromolar links bis zur Spongiosa

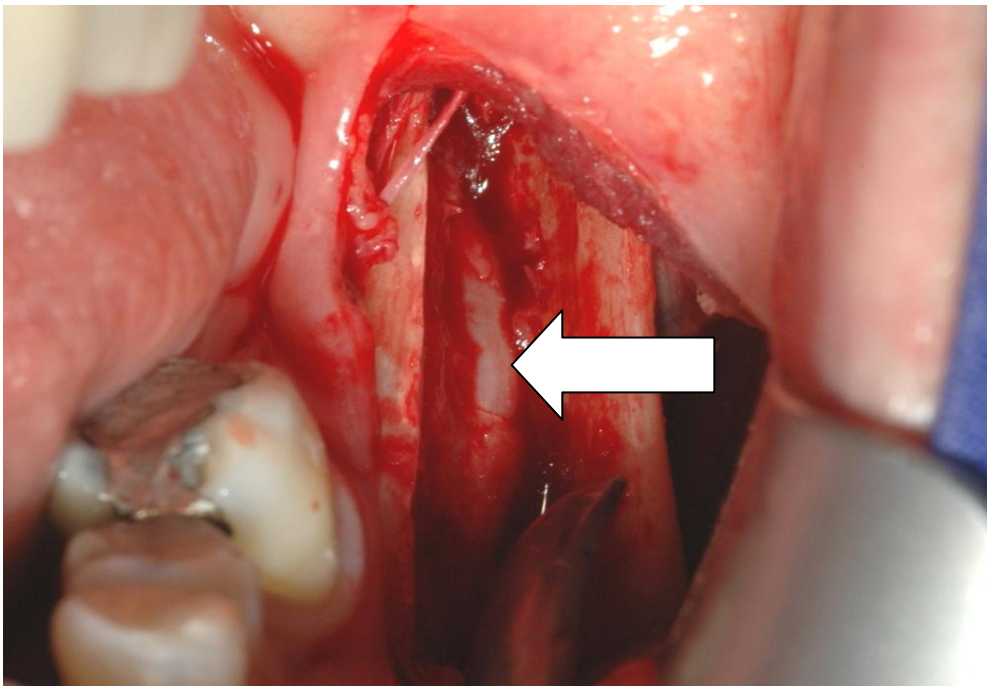

Abb. 4: Abklappen und Lösen des Knochentransplantates mit dem Raspatorium am Unterkiefer retromolar links, Sollbruchstelle kaudal auf dem Kanaldach, sichtbarer N. alveolaris inferior (Pfeilmarkierung)

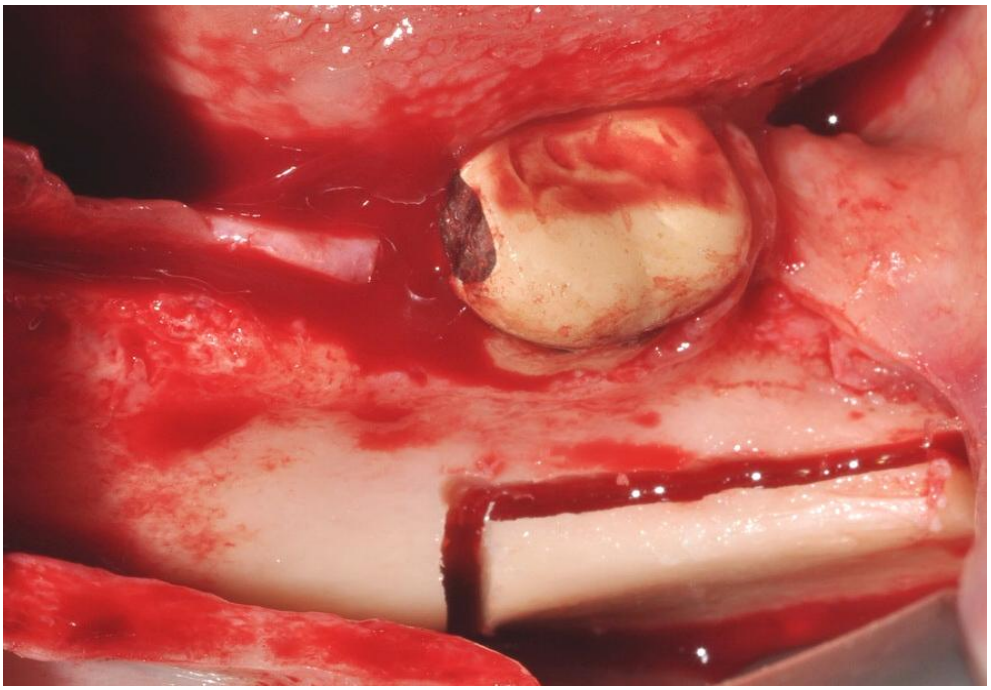

Abb. 5: Alternative Winkelschnittführung mit Verlängerung nach anterior am lateralen und retromolaren Unterkiefer links

Ein kaudaler Entlastungsschnitt oder entsprechende Markierungen durch verschiedene Bohrer oder Sägen, wie von verschiedenen Autoren beschrieben [111], ist wegen der erhöhten Verletzungsrisiken des N. alveolaris nicht zu empfehlen.

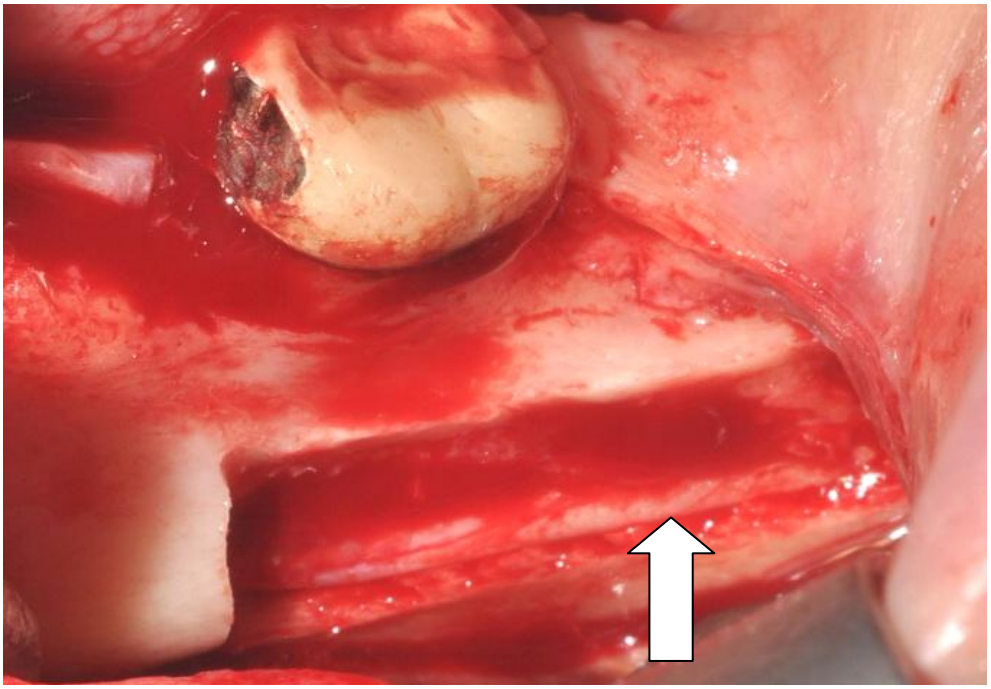

Abb. 6: Darstellung des komplett freiliegenden und unverletzten N. alveolaris inferior im Unterkiefer links (Pfeilmarkierung)

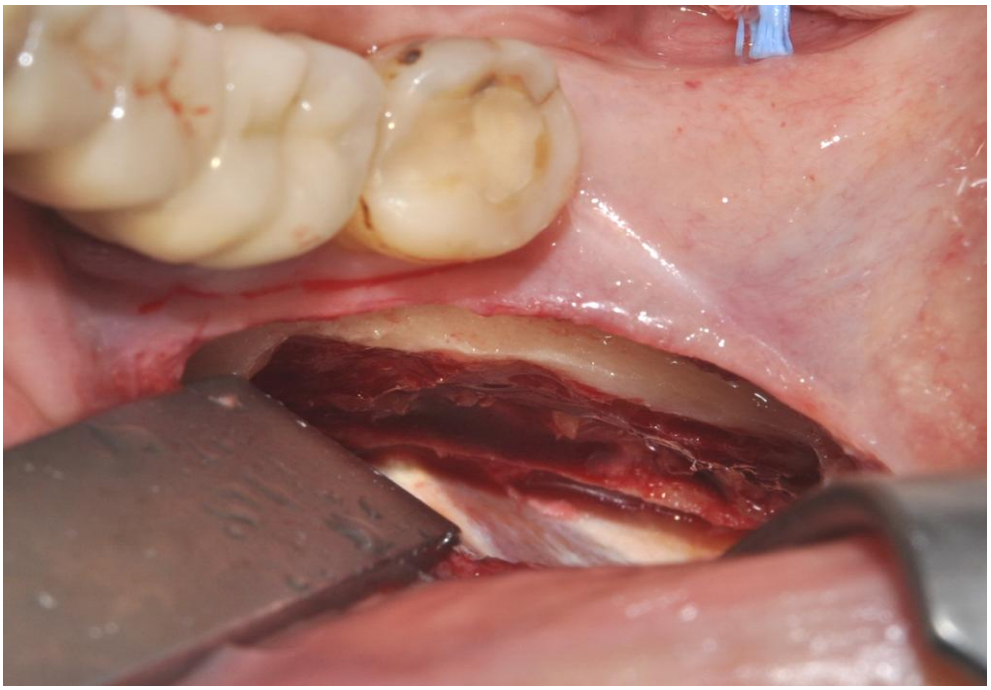

Abb. 7: Status nach Entfernen des Knochentransplantates im Unterkiefer: sichtbare Spongiosa

Nach Entnahme des kortikospongiösen Spans wird der Defekt von möglichen kleinen Knochensplittern gesäubert, mit steriler Kochsalzlösung gespült und mit einem angepassten Kollagen-Vlies (z.B. Lyostypt®) aufgefüllt (siehe Abb. 7-8). Der anschließende Wundverschluss erfolgt durch atraumatische Naht (z.B. Vicryl®).



Abb. 8: Auffüllen des Defektes im Unterkiefer mit einem Kollagenvlies (Lyostypt ®)

2.2.2 Einlagerung und Fixation der Knochentransplantate

Zur Defektrekonstruktion stehen grundsätzlich verschiedene Techniken zur Verfügung. Diese sind abhängig von der Defektgröße, Defektform und Defektlage.

Form und Größe der Knochentransplantate können stark variieren und bedarfsgerecht entnommen werden. Je nach Lage des N. alveolaris inferior ist die laterale Wand des Canalis mandibularis im Transplantat sichtbar, da die Sollbruchstelle immer im Kanalbereich verläuft (siehe Abb. 9).

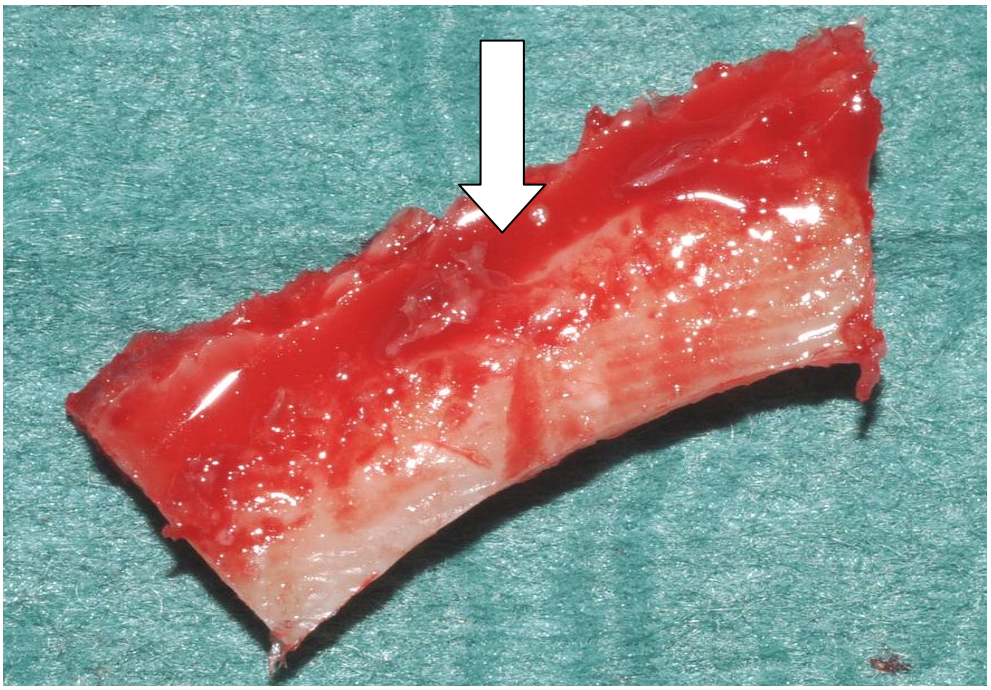

Abb. 9: Innenseite des Knochenspans nach Entnahme am Unterkiefer: deutlich sichtbarer Canalis mandibularis (Pfeilmarkierung)

Die Größe der Transplantate wird bereits vorher festgelegt und sollte nach Möglichkeit der Einlagerungsregion entsprechen, andernfalls können diese angepasst oder geteilt werden. Aufgrund der unterschiedlichen Biegung und Form kann die Auflageseite variabel gewählt werden und beeinträchtigt nicht die Einheilung.

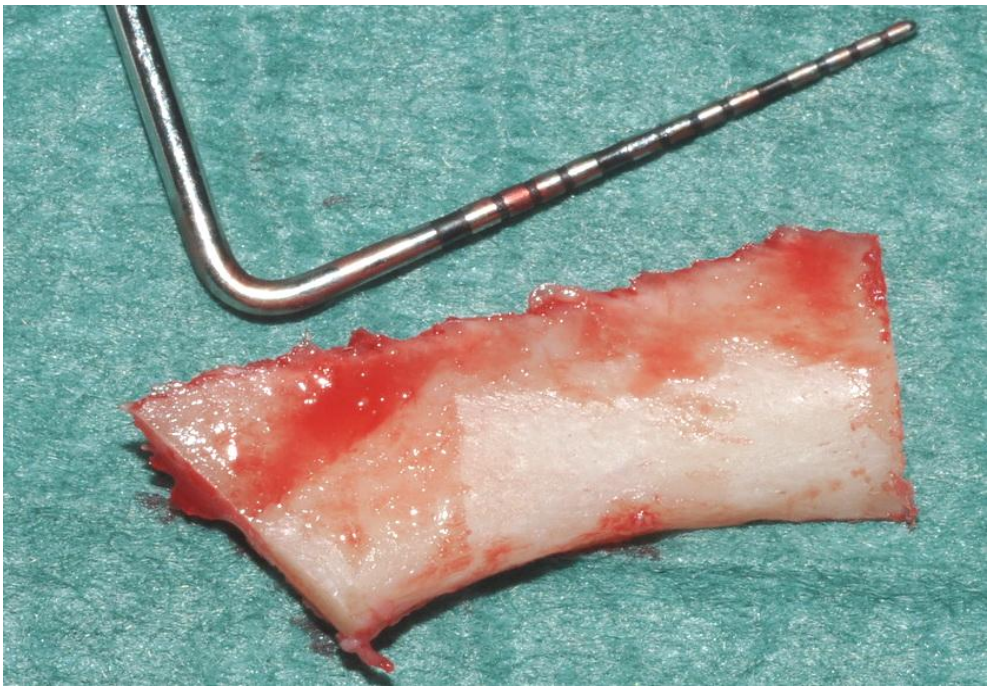

Abb. 10: Außenseite des Knochenspans nach Entnahme mit ca. 22 mm Außenkantenlänge

Nach Vermessung des Transplantates (siehe Abb. 10) wird dieses an die Empfängerregion angepasst. Die Fixierung erfolgt durch Zugschraubenosteosynthese mit einer Minischraube mit 1.5 mm Durchmesser (siehe Abb. 11). Die Spaltbereiche und Übergänge werden mit Knochenersatzmaterial aufgefüllt (siehe Abb. 12).

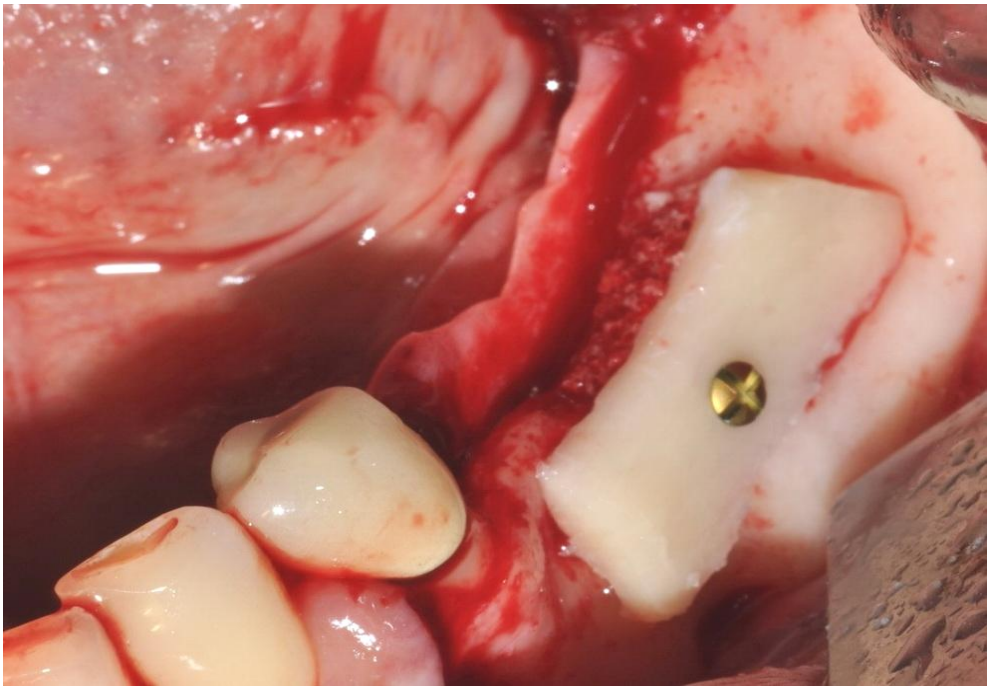

Abb. 11: Fixation des Knochentransplantates mit Mini-Zugschraube nach Anpassung

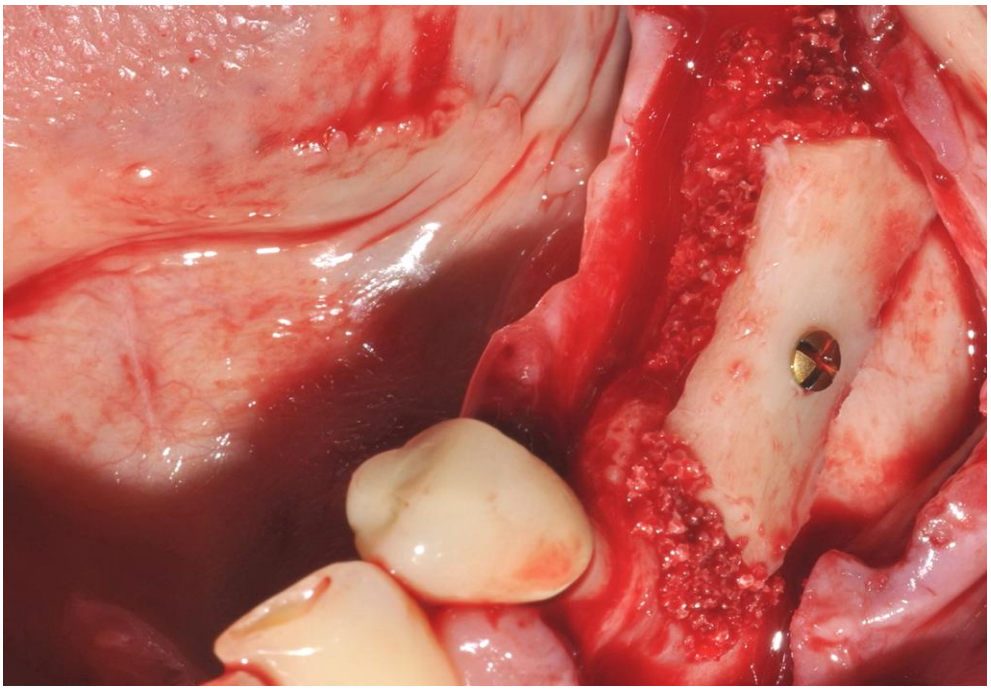

Abb. 12: Auffüllen der Spalträume und Übergänge mit Knochenersatzmaterial (BoneCeramic®) und Bohrspänen

Transversale Defekte lassen sich durch horizontale Auflagerung des kortikospongiösen Spans versorgen (siehe Abb. 11 u. Abb. 12). Dies kann auch mit Abstandhaltern und Interposition von autologer Spongiosa oder alloplastischen Materialien erfolgen.
Tiefe Defekte sind prädestiniert für die Einlagerung als Inlayosteoplastik.
Vertikale Defekte können durch Auflagerung des Knochenspans rekonstruiert werden, diese sind jedoch durch die begrenzte Weichgewebemobilität limitiert auf ca. 5 mm Höhengewinn, da andernfalls mit einer Dehiszenz der Weichgewebe gerechnet werden muss [177,191].
Bei kastenförmigen oder 1-2-wandigen Defekten steht die 3D-Rekonstruktion in Kombination mit autologer Spongiosa oder Knochenersatzmaterialien zur Verfügung. Hierbei werden mehrere oder geteilte kortikospongiöse Späne in Form einer Schalung oder eines dachförmigen Verbandes um oder über den Defekt fixiert.
Bei Kontinuitätsdefekten im Oberkiefer (z.B. nach Tumorresektion) kann eine schalenförmige Onlayosteoplastik in mehreren getrennten Eingriffen zum Erfolg führen. Hierbei wird der Kieferkamm in mehreren Sitzungen mit 3-6-monatigem Abstand schrittweise vertikal augmentiert, so dass auch die Weichgewebe expandieren und die erforderlich Knochenhöhe langsam erreicht wird.

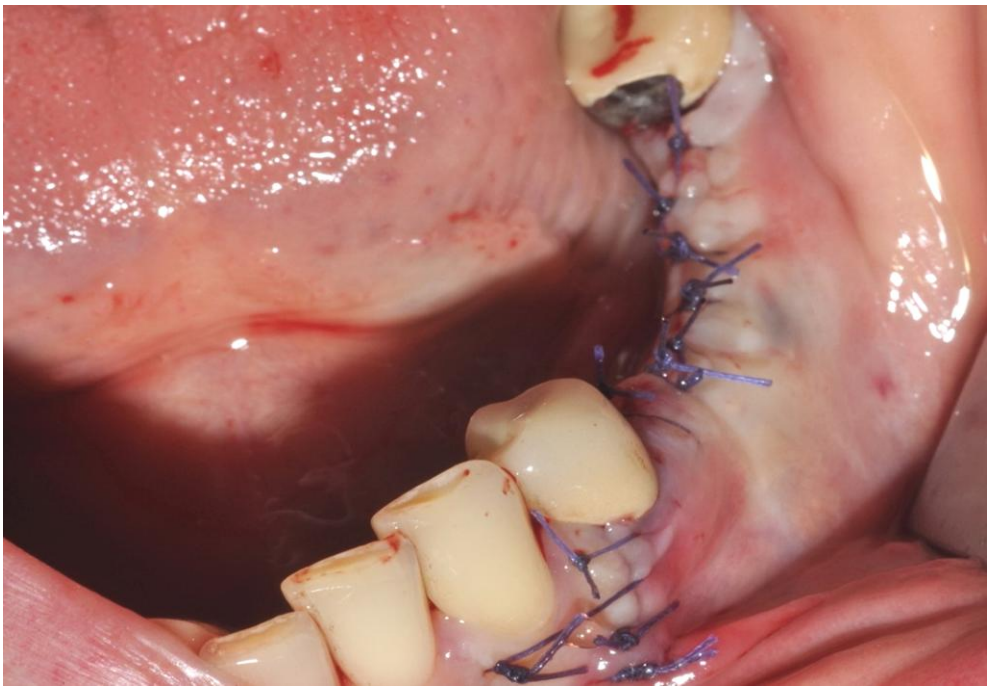

Abb. 13: Speicheldichter Wundverschluss nach Weichteilmobilisation mit Vicryl® 4.0

Entscheidend für den Erfolg aller Augmentationen ist die zügige und atraumatische Vorgehensweise mit Präparation tangential zu den anatomischen Grenzstrukturen (Periost, Faszien, Muskeln, Kapseln) sowie die Beachtung der Gewebespannung und der atraumatischen Nahttechnik beim Defektverschluss (siehe Abb. 13).

Grundsätzlich erfolgt die Fixation der freien Knochentransplantate durch Osteosyntheseschrauben (Titan-Mini oder Mikroschrauben mit 1.5/1.0/0.9 mm Durchmesser, Fa. STRAUMANN ® oder MEDARTIS ®), alternativ auch durch mehrgliedrige Miniplatten.

Je schneller das Transplantat im gut durchbluteten Empfängergewebe eingelagert ist, desto mehr vitale Zellen bleiben für die Osteogenese erhalten. Deshalb sollte die Transplantatentnahme erst nach vollständiger Vorbereitung des Transplantatlagers durchführt werden [111].

Die postoperative Röntgenkontrolle bestätigt die korrekte Transplantatposition und Osteosynthese (siehe Abb. 14).

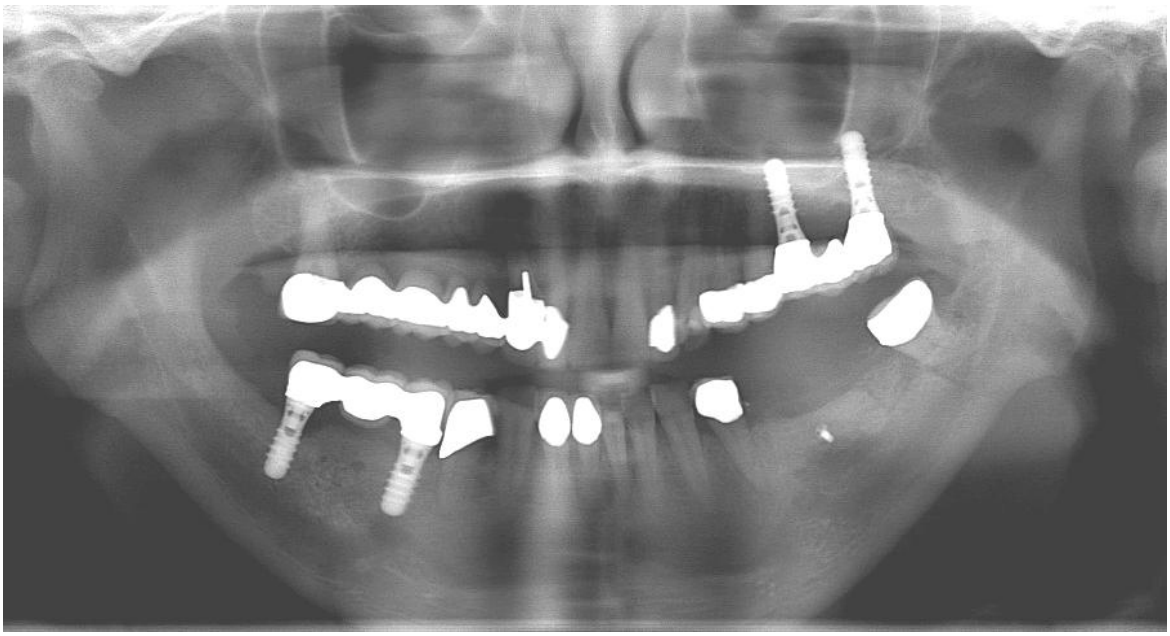

Abb. 14: Röntgen-Orthopantomogramm (OPT) nach Knochentransplantation von regio 38-39 retromolar nach regio 35-37

2.2.3 Kombination mit Knochenersatzmaterialien (KEM)

In Ergänzung zu den autologen Transplantationen werden regelmäßig nachfolgende KEM verwendet. Sie dienen zur Auffüllung von Spalträumen und Unebenheiten, zur zusätzlichen lateralen Augmentation sowie zur Defektauffüllung beim crestalen und lateralen Sinuslift:

Cerasorb M®
Fa. Curasan AG, Kleinostheim
Phasenreines Beta-Trikalziumphosphat
Polygonale Granula zur Oberflächenvergrößerung
Porengröße 5-500 µm, interkonnektierende offene Multiporosität
Korngröße 150-500 µm / 500-1000 µm / 1000-2000 µm
Porosität 65%

BoneCeramic®
Fa. Straumann, Basel
Polygonale Granula
60% HA, 40% Beta-Trikalziumphosphat
Korngröße 400-700 µm / 500-1000 µm
Porengröße 100-500 µm
Porosität 90%

2.2.4 Postoperative Maßnahmen und mögliche Komplikationen

Nach augmentativen Eingriffen erfolgt zur Fortsetzung der bereits präoperativ eingeleiteten Antibiotikaprophylaxe eine Folgeverordnung der entsprechenden Medikamente (Clindamycin® 600 mg 2x1, alternativ Amoxiclav® 750 mg 2x1). Dies verringert deutlich das Risiko postoperativer Heilungsstörungen nach Knochenentnahmen [123]. Zusätzliche lokale Desinfektionsmaßnahmen durch Mundspülung mit Chlorhexidinpräparaten werden angeraten und rezeptiert [110].
Analgetika (am häufigsten Ibuprofen®, ggf. Novalgin® u.a.) und regelmäßige Kühlung mit Coolpacks verringern die postoperative Schwellung und Beschwerden, Sie sollten in ausreichender Menge verordnet werden, je nach Anamnese auch kombiniert mit magen- und darmprotektiven Pharmazeutika (Antacida, z.B. Omeprazol®, Perenterol®).

Erfahrungsgemäß wird der postoperative Schmerz an der Entnahmestelle stärker empfunden als der Schmerz im Insertionsgebiet, dies widerspricht den Aussagen von NKENKE 2002 [148].
Das Maximum der postoperativen Schwellung wird am 3. postoperativen Tag erreicht und klingt in der Regel nach 1 Woche vollständig ab.

Die Nahtentfernung erfolgt nach 7-10 Tagen. Eine geplante Implantation kann i. d. R nach 3 Monaten erfolgen. Die Freilegung bzw. prothetische Versorgung sollte frühestens nach 3-4 Monaten vorgenommen werden, wobei im Oberkiefer in Abhängigkeit von der Knochenqualität grundsätzlich längere Einheilzeiten einzukalkulieren sind (4-6 Monate).

Das Vorgehen der retromolaren Knochenblockentnahme ist vergleichbar mit einer Weisheitszahnentfernung, dementsprechend kommt es zu den gleichen postoperativen Beschwerden mit vergleichbaren Risiken der Nervenverletzung und Wundheilungsstörung. Dehiszenzen im Entnahmegebiet erklären sich meist durch hohe Naht- und Gewebespannung infolge starker postoperativer Schwellungen oder durch Nahtinsuffizienz, im Transplantationsbereich zusätzlich durch insuffiziente Lappenmobilisation oder zu geringes Weichteilangebot bei der Defektdeckung. Das Risiko der Schädigung des N. mandibularis und lingualis (siehe *Abb. 15*) kann durch exakte präoperative Planung und entsprechend vorsichtige operative Präparation wie beschrieben verhindert werden [69,110].

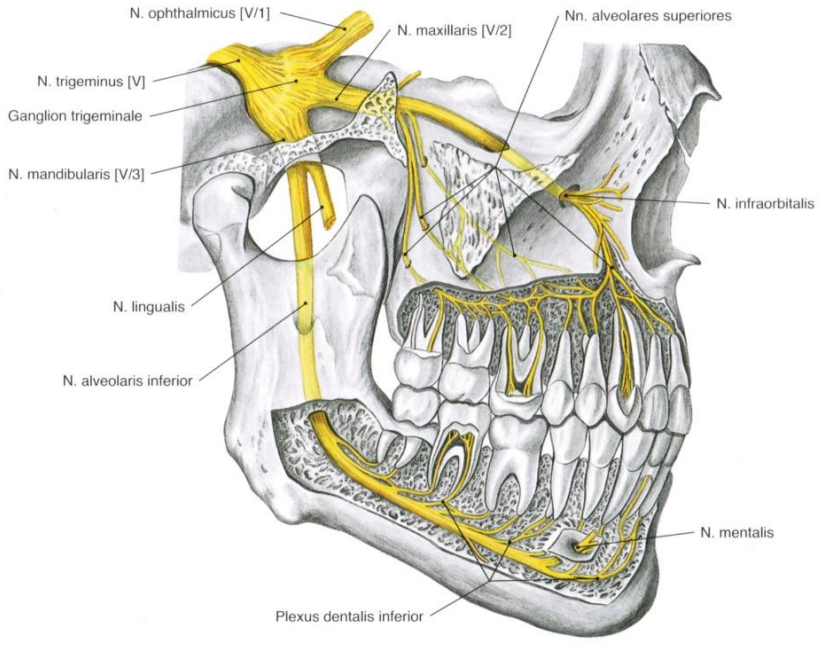

Abb. 15: Anatomische Schemazeichnung der Nerven des Oberkiefers und Unterkiefers: Nervenverlauf in Gelb, entnommen aus dem Atlas der Anatomie (Sobotta 2006) mit freundlicher Genehmigung des Elsevier-Verlags [155]

Postoperative Blutungen im Bereich der exponierten Spongiosa können durch sorgfältige Entfernung von Knochensplittern, durch Einlage eines Hämostatikums (z.B. Lyostypt®) sowie durch einen dichten Wundverschluss mit atraumatischer Naht verhindert werden.

Eine postoperative Kieferklemme kann durch Verletzung oder Überdehnung der inserierenden Muskelfasern (M. temporalis am Processus coronoideus, M. masseter an der Tuberositas masseterica, M. pterygoideus medialis) verursacht werden [69].
Als besondere Risikofaktoren für Heilungsstörungen gelten: Diabetes, Immunsuppressiva, Nikotin- und Alkoholabusus, AIDS [37], aber auch Bisphosphonate und Radio- Chemotherapie.

2.3 Röntgendiagnostik

Unbedingte Voraussetzung für eine gute Operationsplanung ist nach Pott [153] die suffiziente Röntgendiagnostik, um kritische Strukturen (Nervkanal, Nervenein- und austrittspunkte, Zahnwurzeln, pathologische knöcherne Strukturen) präoperativ zu erkennen und metrische Analysen durchzuführen.
Beim vorliegenden Patientengut wurden bis zum Jahre 2009 ein OPT mit Digitalsensor sowie digitale Kleinröntgengeräte eingesetzt. In besonders schwierigen Fällen (Defektlokalisation und -größe, Nervenverlauf) erfolgte die Überweisung zur CT-Diagnostik an kooperierende radiologische Partner, welche die 3D-Daten zur Ansicht oder Weiterverarbeitung lieferten.
Seit 2009 kam der eigene Digitale Volumentomograph (DVT) zur Anwendung.

Folgende Röntgengeräte stehen zur Verfügung:

Digitaler Volumentomograph (DVT)

Gerät: 3D eXam; Fa. KaVo
90-120 KV, 3-8 mA, 8.5-24 s
Bildgröße: max. 23x17 cm, Standard 16x13 cm

Digitaler Röntgen Orthopantomograph (OPT)

Gerät: OP 100 D; Fa. Anthos
57-85 KV, 2-16 mA, 17.6 s
Bildgröße: 17x13.8 cm (Panorama-Einstellung)

Digitales Zahnfilm Kleinröntgengerät

Gerät: Partner 70; Fa. Anthos
70 KV, 7 mA, 0.01-3.2 s
Bild-/Sensorgröße: 2 cm x 3 cm bzw. 3cm x 4cm

2.4 Untersuchungsgut

In den Jahren **2003 bis 2013** wurden an **755** Patienten insgesamt **1019** retromolare Knochenspanentnahmen zur Augmentation von Alveolarkammdefekten infolge ausgeprägter Atrophien, Traumata, Tumoren, Entzündungen oder Fehlbildungen durchgeführt.
Die umfangreichen Behandlungsdaten und Fallzahlen wurden in dieser Arbeit erfasst und typische oder besondere klinische Behandlungsfälle beispielhaft dargestellt und begründet.

Folgende Parameter wurden statistisch erfasst:

- Patienten-ID
- Geschlecht
- Alter
- Zahnstatus (bezahnt/unbezahnt OK/UK)
- Atrophiegrad/Resorptionsklasse
- Defektursache
- Indikation
- Defektgröße in mm
- Defektregion
- Donorregion
- Transplantatgröße
- Transplantat-Teilung und Einlagerung
- OP-Technik (Einlagerung, Auflagerung horizontal/vertikal, 3D-Rekonstruktion, Schalentechnik, kombinierte Verfahren)
- Komplikationen (entzündliche Heilungsstörung, Dehiszenz, Transplantatverlust, Resorption)

2.5 Klinische Anwendung

Die OP-Methode der retromolaren Knochenentnahme wird mit den verschiedenen Einlagerungsmöglichkeiten im Ober- und Unterkiefer an klinischen Fällen demonstriert und die differenzierte OP-Technik begründet. Hierbei erfolgt eine standardisierte Vorgehensweise in der operativen Vor- und Nachbereitung und der Behandlungsdokumentation.

2.5.1 Präoperative Diagnostik und Maßnahmen

- Allgemeine und zahnärztliche Anamnese mit Risikobewertung
- Vollständige intra- und extraorale Untersuchung mit Erhebung des Zahnstatus
- Klassifizierung der Kieferatrophie nach Cadwood u. Howell [36]
- Ausmessung des Defekt- und Spendeareals
- Beurteilung von Gingivabreite und -dicke
- Intraoraler Fotostatus einschließlich Defekt- und Entnahmeregion
- Röntgendiagnostik und Messaufnahme durch OPT, wahlweise durch CT oder DVT
- Interdisziplinäre Abstimmung der Prothetikplanung einschließlich Interimsversorgung
- Operationsplanung mit Festlegung der Spenderegion und der Transplantationstechnik
- Umfangreiche Aufklärung über OP-Verfahren, Risiken und Alternativen

2.5.2 Intra- und postoperative Dokumentation

Die intraoperative Dokumentation beinhaltet neben dem detaillierten OP-Bericht die Erfassung der Transplantatgrößen, der Schraubendimensionen und der Verbrauchsmaterialien, zusätzlich die Fotodokumentation der entscheidenden Operationsschritte und des unmittelbaren Operationsergebnisses.
Postoperativ folgen Röntgenkontrollen durch OPT oder DVT, die übliche klinische Verlaufskontrolle sowie eine kontinuierliche Fotodokumentation der Behandlungsmaßnahmen.

3 Ergebnisse

3.1 Fallzahlen und Statistik

Zusammen mit der Praxisklinik Postgalerie Karlsruhe wurden 3175 Patienten implantologisch behandelt, insgesamt wurden 9268 dentale Implantate gesetzt. Bei **755 Patienten** (24%) wurden **1019** kortikospongiöse **Knochentransplantate vom retromolaren Unterkiefer** zur Kieferaugmentation entnommen und **in 1135 OP-Regionen** eingesetzt.

Bei 585 Implantat-Patienten (18%) erfolgte in 428 Fällen ein einseitiger, in 157 Fällen ein beidseitiger Sinuslift. In 55% wurde KEM eingesetzt und in 35% konnten Bohrspäne gewonnen und wieder verwendet werden (siehe Tab. 2).

Die Hauptindikation zur Anwendung augmentativer Verfahren waren implantologisch-prothetische Versorgungen, aber auch Defektrekonstruktionen nach Traumata, Tumoren, Osteomyelitis und LKG. Bei allen Implantatpatienten wurden nur 4 Beckenknochenentnahmen durchgeführt, und zwar ausschließlich zur Rekonstruktion von Kontinuitätsdefekten. Insgesamt wurden bei 1117 Patienten (35%) umfangreiche augmentative Maßnahmen (retromolare Knochenentnahmen, Sinuslift, Beckenentnahmen) vorgenommen, unter Berücksichtigung der Mehrfachanwendungen insgesamt 1765 Augmentationen (56%). Die nachfolgenden Tabellen (siehe Tab. 2 u. Tab. 3) geben die Fallzahlen differenziert wieder.

Tab. 2: Aufschlüsselung aller untersuchten OP-Fälle von 2003 bis 2013: Differenzierung nach Einsatzverfahren in Bezug auf Patienten und Seitenlokalisation

Patienten gesamt	**3175**	**100%**
Implantate gesamt	9268	292%
Retromolare Knochenentnahme (Patienten / Seiten)	**755 / 1019**	**24% / 32%**
Beckenknochenentnahme (Patienten)	4	0,1%
Lokale Bohrspäne (Patienten)	1112	35%
Knochenersatzmaterialien (Patienten)	1746	55%
Lateraler Sinuslift (Patienten / Seiten)	585 / 742	18% / 23%
Augmentative Maßnahmen gesamt***** (Patienten / absolut in allen Regionen)	1117 / 1765	35% / 56%

***** Summe von retromolaren Knochenentnahmen, Sinuslift und Beckenknochenentnahmen

Bei **264** der untersuchten 755 Patienten mit retromolaren **Knochenentnahmen** erfolgte diese **zweiseitig (35%)**.
Die linke Seite war insgesamt leicht bevorzugt (siehe Tab. 3).

Tab. 3: Anzahl der retromolare Knochenentnahmen im Unterkiefer: Entnahmen aufgeschlüsselt nach Patienten, Seitenlokalisation und Seitenanwendung

Entnahmen je Patient	**einseitig**	**zweiseitig**	**gesamt**
755 Patienten	491 (65%)	264 (35%)	755
Entnahmen je Seite	**Rechts**	**Links**	**gesamt**
1019 Seiten	496 (46%)	550 (54%)	1019
1019 Entnahmen bei 755 Patienten (135%)			

Bei der Altersverteilung (siehe Tab. 4) fällt auf, dass ab dem 40. Lebensjahr der Anteil der **Frauen** deutlich zunimmt, so dass diese zahlenmäßig **überwiegen (55%)**. Der Altersgipfel beider Geschlechter liegt zwischen 50-60 Jahren. Der älteste Patient ist 87 Jahre, der jüngste 18 Jahre alt. Der **Altersdurchschnitt** beträgt **51,6 Jahre**.

Tab. 4: Altersverteilung der 755 Patienten mit retromolarer Knochenentnahme: Altersdurchschnitt 51,6 Jahre, Männer (M) 49,8 Jahre, Frauen (F) 53,1 Jahre

	16-20	***21-30***	***31-40***	***41-50***	***51-60***	***61-70***	***71-80***	***81>***
M 342	*13*	*24*	*32*	*82*	*112*	*70*	*8*	*1*
45%	*2%*	*3%*	*4%*	*11%*	*14%*	*9%*	*1%*	*<1%*
F 413	*10*	*14*	*28*	*92*	*140*	*111*	*15*	*3*
55%	*1%*	*2%*	*4%*	*12%*	*19%*	*15%*	*2%*	*<1%*
755	**23**	**38**	**60**	**174**	**252**	**181**	**23**	**4**
100%	**3%**	**5%**	**8%**	**23%**	**33%**	**24%**	**3%**	**1%**

Die **Einlagerung der Knochentransplantate** erfolgte in unterschiedliche OP-Regionen, definiert als eine Größe von 3-4 Zahnsegmenten. Die Transplantate konnten eine oder mehrere Regionen erfassen, wobei die Entnahmen sowohl ein- und zweiseitig als auch geteilt möglich waren. Zahlenmäßig überwog eindeutig der **OK frontolateral (65%, n=739)**, gefolgt von dem distalen UK (20%, n=231) und dem distalen OK (11%, n=119). Die meisten retromolaren Knochentransplantate wurden im OK eingesetzt (76%, n=858), nur 24% (n=277) dagegen im UK.
Mit **80% (n=905)** aller Einlagerungen überwog die **horizontale Augmentation**, insbesondere in der **OK-Front (56%, n=643)**. Die nachfolgenden Tabellen zeigen die Häufigkeit der Transplantat-Einlagerungen differenziert nach Einlagerungsart, OP-Regionen und Seiten (siehe Tab. 5 u. Tab. 6).

Tab. 5: Anzahl der vertikalen und horizontalen Knocheneinlagerungen im Oberkiefer (OK) und im Unterkiefer (UK):
Differenzierung nach dentalen Regionen bzw. Seiten rechts (Re.) und links (Li.) sowie frontolateral im Oberkiefer (OK) und interforaminal im Unterkiefer (UK)

OK: **Gesamt 858 (76%), Vertikal 124 (11%), Horizontal 734 (65%)**				
Regio	**17-15**	**14-11**	**21-24**	**25-27**
Vertikal (%)	15 (1%)	55 (5%)	41 (4%)	13 (1%)
Horizontal (%)	50 (5%)	331 (29%)	312 (27%)	41 (4%)
Gesamt (%)	65 (6%)	386 (34%)	353 (31%)	54 (5%)
Seiten/Front	**Re. 11-17**	**Frontolateral 14-24**		**Li. 21-27**
Anzahl (%)	451 (40%)	739 (65%)		407 (36%)
UK: **Gesamt 277 (24%), Vertikal 106 (9%), Horizontal 171 (15%)**				
Regio	**47-45**	**44-41**	**31-34**	**35-37**
Vertikal (%)	45 (4%)	5 (0,5%)	6 (0,5%)	50 (5%)
Horizontal (%)	65 (6%)	17 (1,5%)	18 (1,5%)	71 (6%)
Gesamt (%)	110 (10%)	22 (2%)	24 (2%)	121 (10%)
Seiten/Front	**Re. 47-41**	**Interforaminal 44-34**		**Li. 31-37**
Anzahl (%)	132 (12%)	46 (4%)		145 (13%)
OK und UK: **Gesamt 1135 (100%), Vertikal 230 (20%), Horizontal 905 (80%)**				

379 Transplantate wurden nach geteilter oder zweiseitiger Entnahme **mehrfach**, d.h. in verschiedene Regionen **eingelagert**. Am häufigsten betraf dies den fronto-lateralen OK von regio 14-24, da infolge der typischen zentripetalen Atrophie diese Region meist beidseitig horizontal aufgebaut werden musste (siehe auch Tab. 6 und Tab. 7).

Tab. 6: Anzahl mehrfacher Knochen-Einlagerungen im Oberkiefer (OK) und Unterkiefer (UK): Differenzierung nach dentalen Regionen und Seiten bei simultaner Mehrfachanwendung

379 von 1135 gesamt (33%)	
Regio	**X-fach**
OK 14-24 bds.	205 (54%)
UK lateral bds.	98 (26%)
OK und UK	76 (20%)
gesamt:	**379 (100%)**

Tab. 7: Anzahl der Knocheneinlagerung je Patient und absolut (gesamt): Differenzierung nach einfacher, zweifacher und dreifacher Anwendung

1135 Einlagerungen bei 755 Patienten (150%)			
Einlagerung je Patient	**1-fach**	**2-fach**	**3-fach**
755 Patienten	376 (49,9%)	378 (50%)	1 (0,1%)
Einlagerungen gesamt			
1135 Einlagerungen	376 (33%)	756 (66,7%)	3 (0,3%)

Neben der retromolaren Knochenentnahme erfolgte bei **227 Patienten (30%)** ein **simultaner Sinuslift**. Die rechte Seite überwog mit 53% gegenüber links. In 37% wurden beide Seiten augmentiert, wie nachfolgende Tabelle zeigt (siehe Tab. 8).

Tab. 8: Anzahl des simultanen lateralen Sinuslifts bei retromolarer Knochenentnahme: Differenzierung je Patient und Seite sowie einseitigem und zweiseitigem Vorgehen

227 von 755 Patienten (30%)			
Sinuslift je Patient	**einseitig**	**zweiseitig**	**gesamt**
227 Patienten	142 (63%)	85 (37%)	227
Sinuslift je Seite	**Rechts**	**Links**	**gesamt**
312 Seiten	165 (53%)	147 (47%)	312

Die häufigste dentale Indikation für die Anwendung einer retromolaren Knochentransplantation war der atrophierte zahnlose Kiefer (36%).
Nachfolgende Tabelle zeigt die Atrophie-Klassifikation im Verhältnis zur dentalen Indikation (siehe Tab. 9).
Die Klasse 6 nach Cadwood u. Howell [36] kommt insgesamt selten, aber gehäuft bei der Schaltlücke vor, in unserem Patientengut als Folge von Tumoren, Traumata oder ausgedehnten Entzündungen.
Im Übrigen dominiert die Klasse 5 im zahnlosen Kiefer und die Klasse 4 bei der Freiendsituation. Die Klassen 1-3 kamen im untersuchten Patientengut nicht vor, da diese keine Knochentransplantation benötigen.

Tab. 9: Häufigkeit der Resorptionsklassen (RKL) nach Cadwood u. Howell (1988) [36] im Verhältnis zur Ausgangsindikation bei allen Knocheneinlagerungen (n=1135): Differenzierung nach Einzelzahnlücke, Schaltlücke, Freiendsituation und zahnlosem Kiefer

Indikation	n	RKL 4	RKL 5	RKL 6
Einzelzahn	158 (14%)	110	40	
Schaltlücke	261 (23%)	201	56	9
Freiend	307 (27%)	228	76	2
Zahnlos	409 (36%)	143	266	4
gesamt	**1135**	**682 (60%)**	**438 (38%)**	**15 (2%)**

Die Größen der entnommenen Knochentransplantate variierten erheblich und waren abhängig von den individuellen anatomischen Gegebenheiten (Nervenlage, Ausprägung der Linea obliqua externa), dem Knochenangebot und der Größe des zu versorgenden Defektes. Das längste Außenkantenmaß betrug 10.5 cm und reichte vom UK retromolar bis zum Foramen mentale unter Mitnahme der gesamten Außenkortikalis. Solche Transplantatgrößen sind nur bei ausgeprägter Linea obliqua externa und breit dimensioniertem Corpus mandibulae möglich.
Die durchschnittlich größte Kantenlänge betrug 27.8 mm, die Höhe 13.2 mm und die Tiefe/Dicke 5.7 mm.
Die nachfolgende Tabelle gibt die Größen der retromolaren Transplantate detailliert wieder (siehe Tab. 10).

Tab. 10: Größe aller retromolaren Knochentransplantate in Millimeter (mm): Differenzierung nach Länge, Höhe und Tiefe in verschiedenen Größenstufen sowie im Durchschnitt (Ø)

Länge Ø 27.8 mm								
mm	**11-20**	**21-30**	**31-40**	**41-50**	**51-60**	**61-70**	**71-80**	**81>**
n 1019	203	502	207	62	25	12	5	3
%	**19,9%**	**49,9%**	**20,3%**	**6,1%**	**2,5%**	**1,2%**	**0,5%**	**0,3**

Höhe Ø 13.2 mm						
mm	**1-5**	**6-10**	**11-15**	**16-20**	**21-25**	**26-30**
n 1019	11	182	619	180	22	5
%	**1,0%**	**17,9%**	**60,7%**	**17,7%**	**2,2%**	**0,5%**

Tiefe Ø 5.7 mm				
mm	**1-3**	**4-6**	**7-9**	**10-12**
n 1019	21	789	155	45
%	**1,0%**	**17,9%**	**60,7%**	**17,7%**

Bei der Komplikationsrate der Operationsmethode muss zwischen Entnahmeregion und Einlagerungsregion unterschieden werden. Die Hauptrisiken der Einlagerung liegen in lokalen Wundinfektionen durch Dehiszenzen infolge des mangelhaften Weichgewebeangebots und der Infektion durch Nahtdehiszenz. Dies betrifft in der Regel die Fälle mit vertikaler Augmentation. Folge ist die unvollständige Einheilung des Knochentransplantates mit Teilresorption oder Totalverlust. Betroffen sind ausschließlich Risikopatienten (Raucher, Parodontalerkrankung, mangelhafte Mundhygiene etc.)

In dem untersuchten Krankengut kam es in 22 Fällen zur lokalen Wundinfektion mit Dehiszenz im Einlagerungsgebiet. Dies hatte 17 Teilresorptionen (1,5%) und 5 Totalverluste (0,5%) zur Folge.

Tab. 11: Komplikationen durch Dehiszenzen im Einlagerungsgebiet aller Knochentransplantationen (n=1135): Differenzierung nach Teilresorption und Totalverlust

n = 1135

Komplikation Einlagerung	**n (%)**
Teilresorption	17 (1,5%)
Totalverlust	5 (0,5%)
gesamt:	**22 (2%)**

Im Entnahmegebiet dominieren lokale Wundinfektionen (1%) gefolgt von temporären Nervenirritationen des N. alveolaris inferior (1%). Eine dauerhafte Nervenläsion mit Anästhesie im Ausbreitungsgebiet kam nicht vor.

Tab. 12: Komplikationen aller Donorregionen (n=1019) bei retromolarer Knochenentnahme: Differenzierung nach lokalen Infektionen, Nervenirritationen und Nervenläsionen

n = 1019

Komplikation Entnahme	**n (%)**
Lokale Infektion	15 (1%)
Nervenirritation	12 (1%)
Nervenläsion / Anästhesie	0 (0%)
gesamt:	**27 (2,6%)**

Insgesamt waren 35 Patienten (4,6% von 755 Pat.) von diesen Komplikationen im Einlagerungs- und / oder Donorgebiet betroffen, nur 5 Transplantate gingen insgesamt verloren (0,5%), bei 30 Patienten (4%) waren die Komplikationen temporärer Art und haben das Behandlungsergebnis nicht gefährdet.

3.2 Falldarstellungen

Die nachfolgenden Falldarstellungen geben das Spektrum der Einsatzmöglichkeiten des retromolaren Knochentransplantates im klinischen Alltag wieder. Dieses reicht von der einfachen Augmentation von Einzelzahndefekten bis hin zu komplizierten Defektversorgungen nach Tumorresektionen, Traumata, Entzündungen und totalen Kieferatrophien.
Hierbei ergeben sich im Wesentlichen folgende Defektkonstellationen bzw. Indikationen:

- Horizontaler Defekt - geringe Knochenbreite, meist frontolaterale Kieferregion
- Vertikaler Defekt - geringe Knochenhöhe, meist distale Kieferregion
- 3D-Defekt - vertikaler und horizontaler Knochenverlust, meist lokal/segmental
- Kontinuitätsdefekt - kompletter segmentaler Kieferverlust, meist durch Tumor oder Trauma
- Kombinierter Defekt - frontolaterale Kieferregion mit horizontalem, distale Kieferregion mit vertikaler Knochenverlust

Die Fallbeispiele zeigen diese Indikationen in verschiedenen Konstellationen und Kombinationen, insbesondere Fall 4 veranschaulicht im direkten Vergleich die Möglichkeiten der retromolaren Knochenentnahme gegenüber der Beckenkammentnahme in besonderer Weise.

*3.2.1 **Fall 1:** Zahnloser OK - kombiniertes Verfahren mit FSL*

Patientendaten:

Alter:	61 ID: KF16235-2012
Geschlecht:	weiblich
Indikation:	zahnloser OK
Klassifizierung:	Klasse 4 nach Cadwood u. Howell 1988 [36]
Anamnese:	progressive Parodontalerkrankung
Besonderheiten:	zentripetale Atrophie

Der zahnlose Kiefer stellt die häufigste Indikation zur Anwendung augmentativer Verfahren und kommt in 36% aller Behandlungsfälle vor, hierbei dominiert der OK in 3/4 aller Fälle (siehe Tab. 9).
Der vorliegende Fall zeigt bereits nach Extraktion der Restzähne den deutlichen Verlust der vestibulären Knochenwand, welche im Rahmen der Abheilung weiter atrophiert (siehe *Abb. 16*).

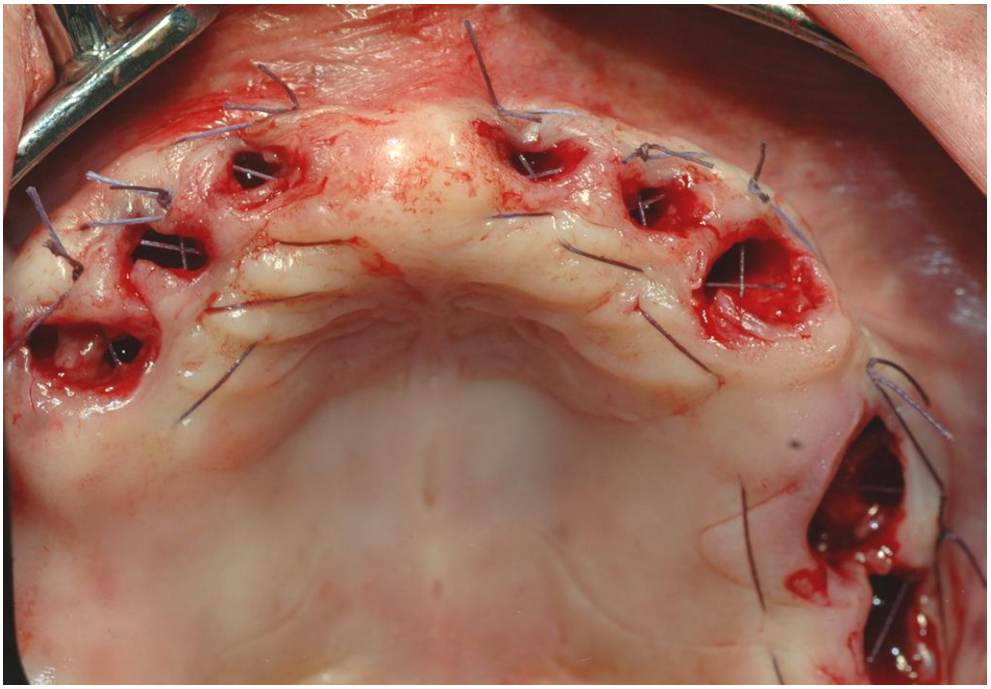

Abb. 16: Operations-Situs nach Extraktion aller Restzähne im Oberkiefer: fehlende vestibuläre Knochenwand frontolateral in regio 14-24

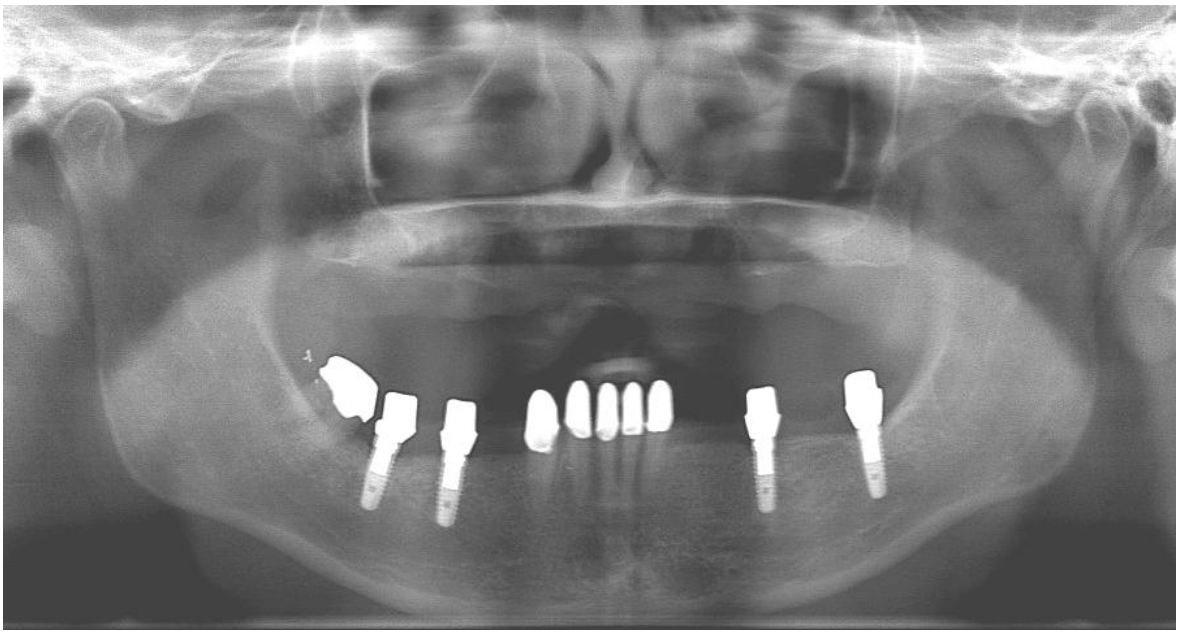

Abb. 17: Röntgen-Orthopantomogramm (OPT) vor Knochenaufbau im Oberkiefer: geringe Knochenhöhe im Seitenzahngebiet mit tiefen Recessus alveolares

Nach Abheilung imponiert röntgenologisch und klinisch die typische zentripetale Atrophie des OK mit ausgedehnten Recessus alveolares bds., schmalem Alveolarkamm frontolateral und Abflachung distal (siehe *Abb. 17* u. *Abb. 18*).

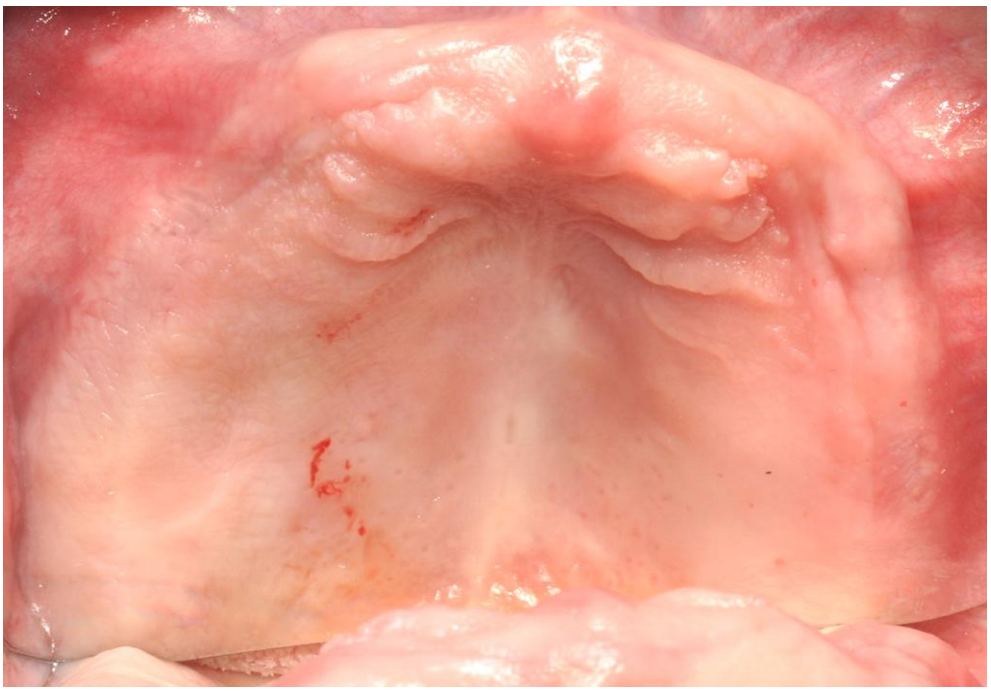

Abb. 18: Klinischer Ausgangsstatus vor Augmentation mit deutlicher zentripetaler Atrophie des Oberkiefers

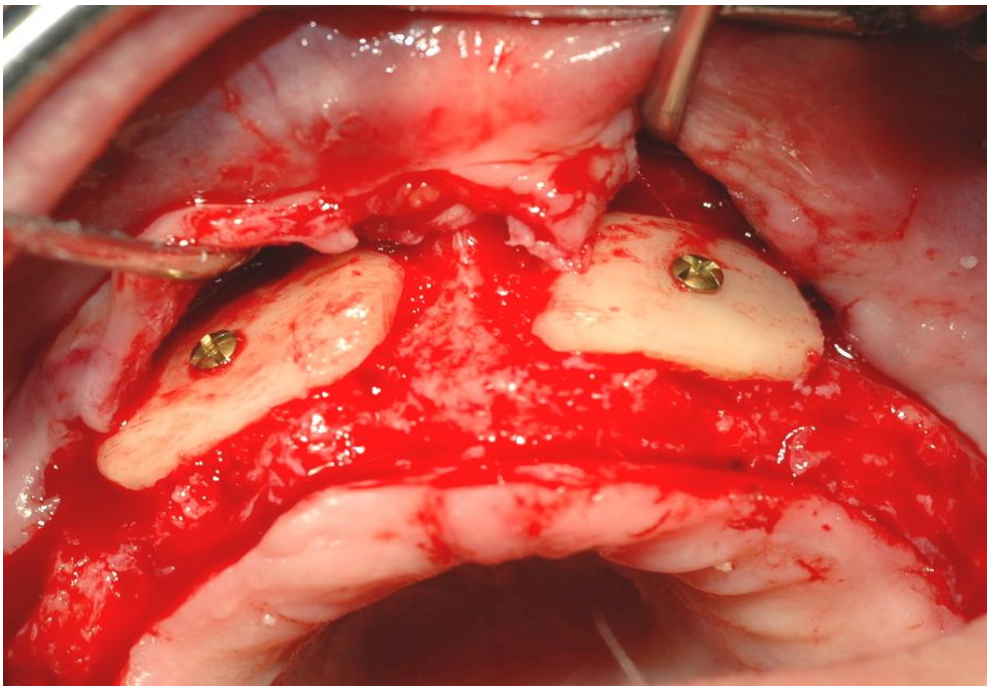

Abb. 19: Mit Minischrauben fixierte Knochentransplantate im Oberkiefer anterior regio 13-23

Entsprechend wird die frontolaterale Region horizontal durch zwei retromolare Knochentransplantate aufgebaut (siehe *Abb. 19*), im distalen Oberkiefer erfolgt bds. simultan ein lateraler Sinuslift in Fenster- und Sandwichtechnik zur vertikalen Augmentation (siehe *Abb. 20* u. *Abb. 21*).

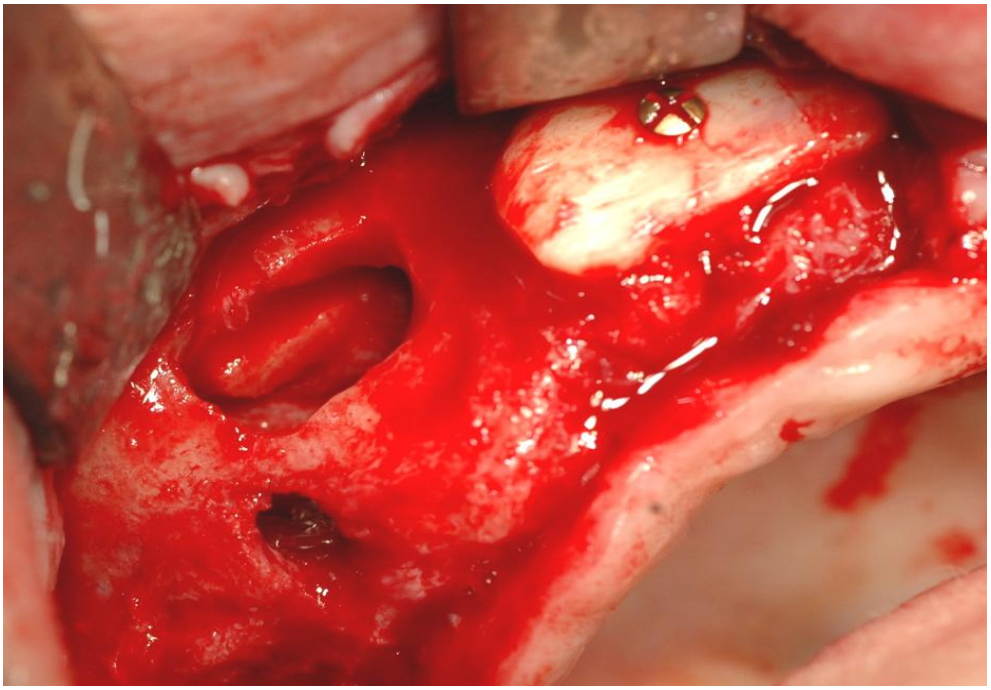

Abb. 20: Simultaner lateraler Sinuslift rechts nach Einklappen des fazialen Knochenfensters

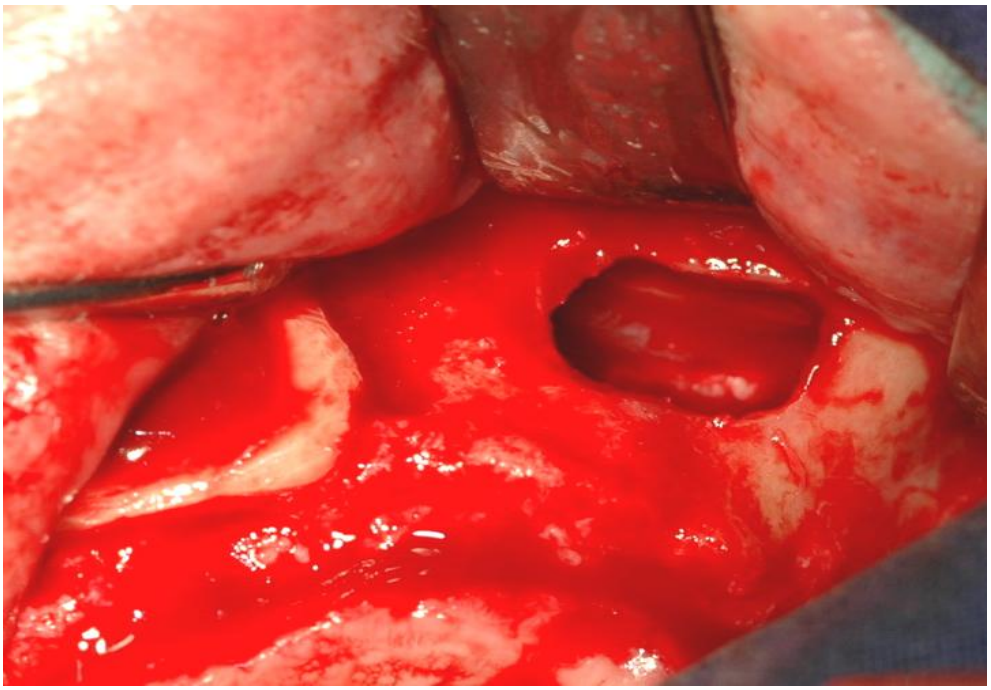

Abb. 21: Simultaner lateraler Sinuslift links nach Einklappen des fazialen Knochenfensters

Die postoperativen Röntgenbilder zeigen ein suffiziente Augmentation des gesamten OK in allen Ebenen (siehe *Abb. 22*, *Abb. 23*, *Abb. 24*, *Abb. 25*, *Abb. 26*) zur geplanten Insertion von 6 dentalen Implantaten in der regio 16/14/12/22/24/26 für eine teleskopgestützte prothetische Versorgung.

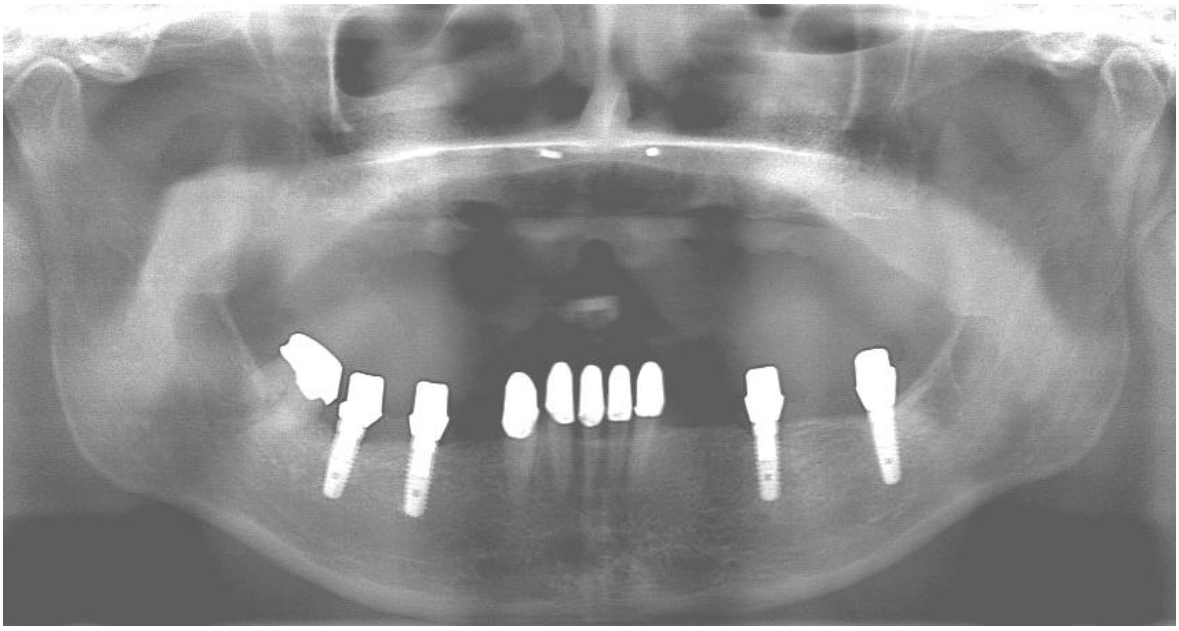

Abb. 22: Röntgenkontrolle durch Orthopantomogramm (OPT) nach Knochentransplantation: sichtbare Minischrauben im Oberkiefer anterior, augmentierte Recessus alveolares

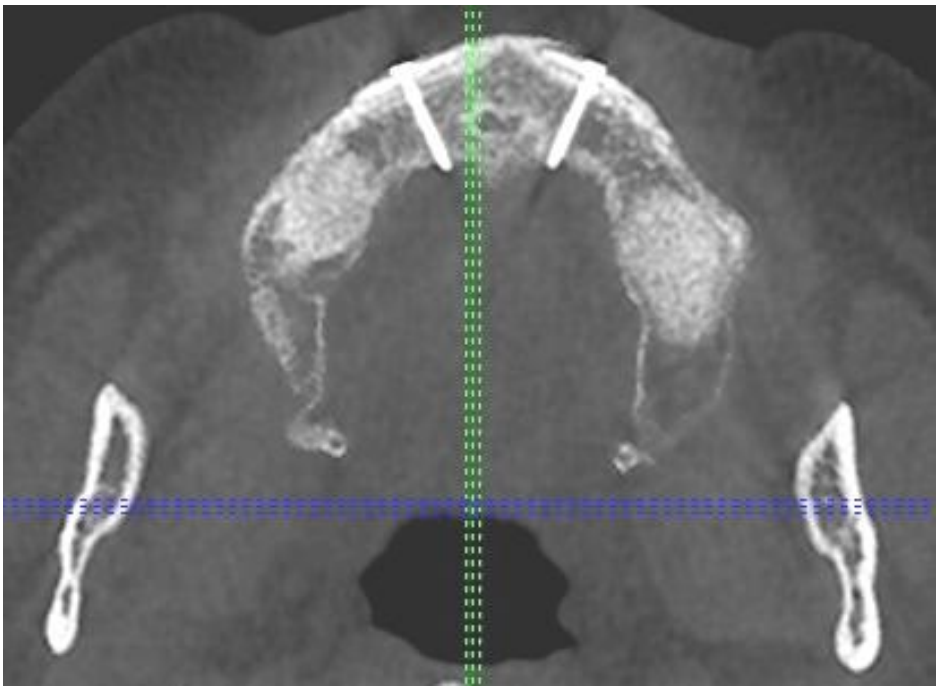

Abb. 23: Digitales Volumentomogramm (DVT) zur Messaufnahme vor Implantation: horizontale Schichtung, sichtbare Osteosyntheseschrauben und Knochentransplantate

Die horizontale und transversale Röntgendarstellung im DVT vor Implantation zeigen ein gutes Knochenangebot in den geplanten Implantatregionen. Der beidseitige Sinuslift bietet genügend Knochenhöhe für Implantatlängen über 14 mm für ein günstiges Implantat-Kronenverhältnis (siehe *Abb. 23* u. *Abb. 24*).

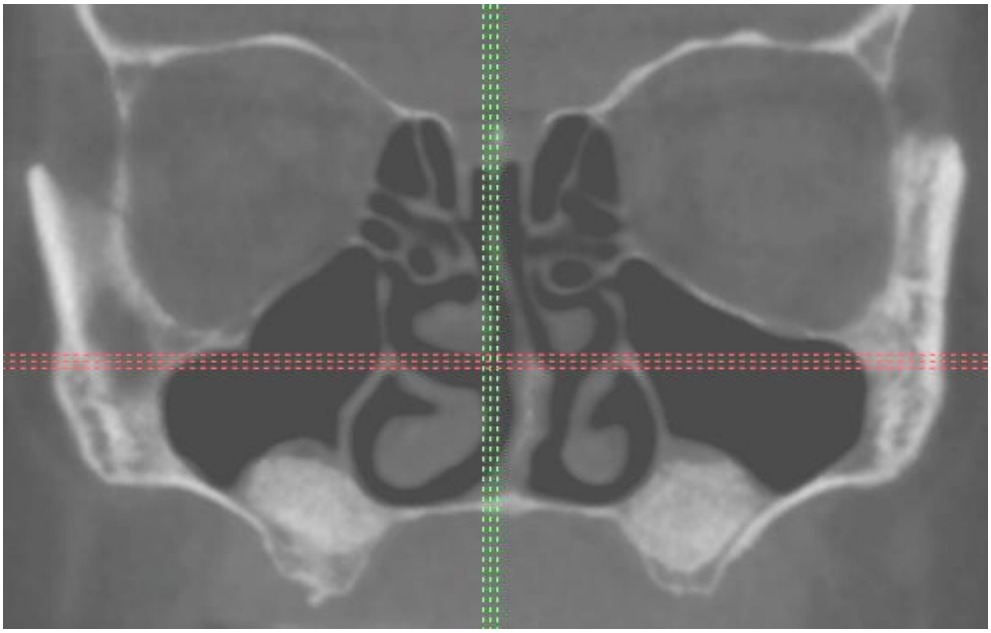

Abb. 24: Digitales Volumentomogramm (DVT) zur Messaufnahme vor Implantation: vertikale Schichtung, deutlich sichtbarer Sinuslift



Abb. 25: Digitales Volumentomogramm (DVT) zur Messaufnahme vor Implantation: Seitenansicht rechts, sichtbare Osteosyntheseschraube

Die frontolaterale Augmentation durch die retromolaren Knochenspäne garantieren eine regelrechte sagittale Pfeilerposition im kritischen Frontsegment, wie die Frontal- und Seitenansicht des präoperativen DVT (siehe *Abb. 25* u. *Abb. 26*) vor Implantation belegen.

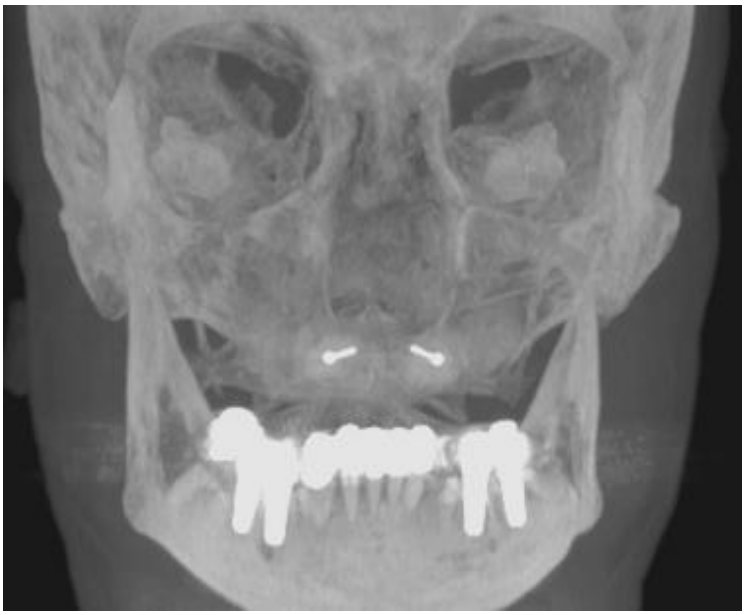

Abb. 26: Digitales Volumentomogramm (DVT) zur Messaufnahme vor Implantation: Ansicht en face, sichtbare Knochentransplantate und Minischrauben

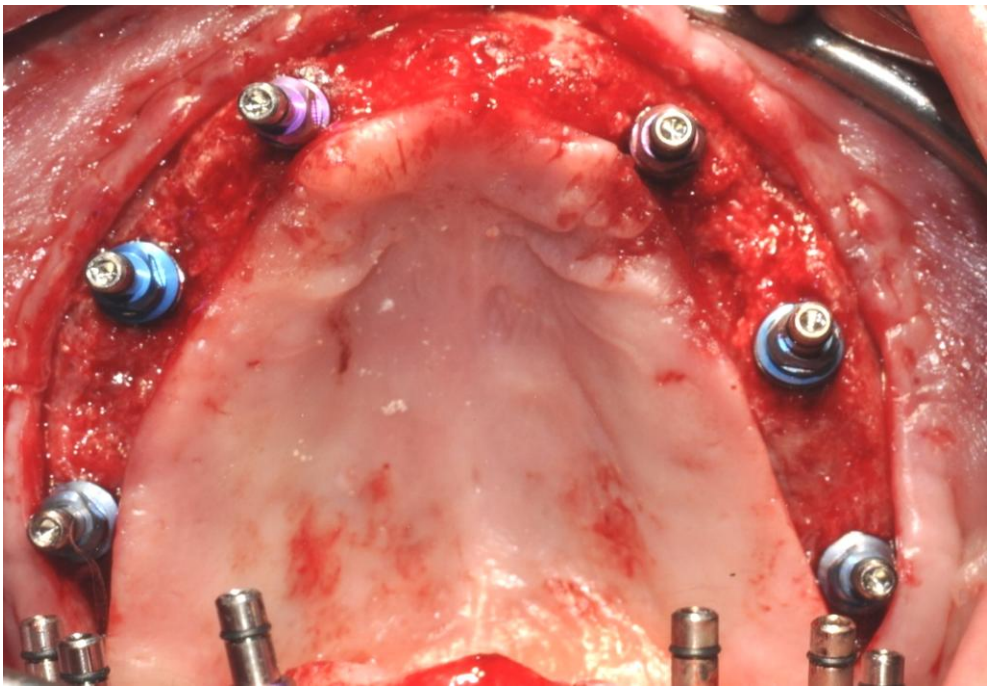

Abb. 27: Intraoperativer Status nach Implantation im Oberkiefer mit Einbringpfosten in situ (Spiegelbild)

Die Insertion der 6 dentalen Implantate kann wie geplant nach 3 Monaten in statisch idealer Position erfolgen (siehe *Abb. 27*), zusätzlich werden zur Abstützung der Interimsprothese 5 temporäre Implantate (IPIs) eingesetzt (siehe *Abb. 28*).

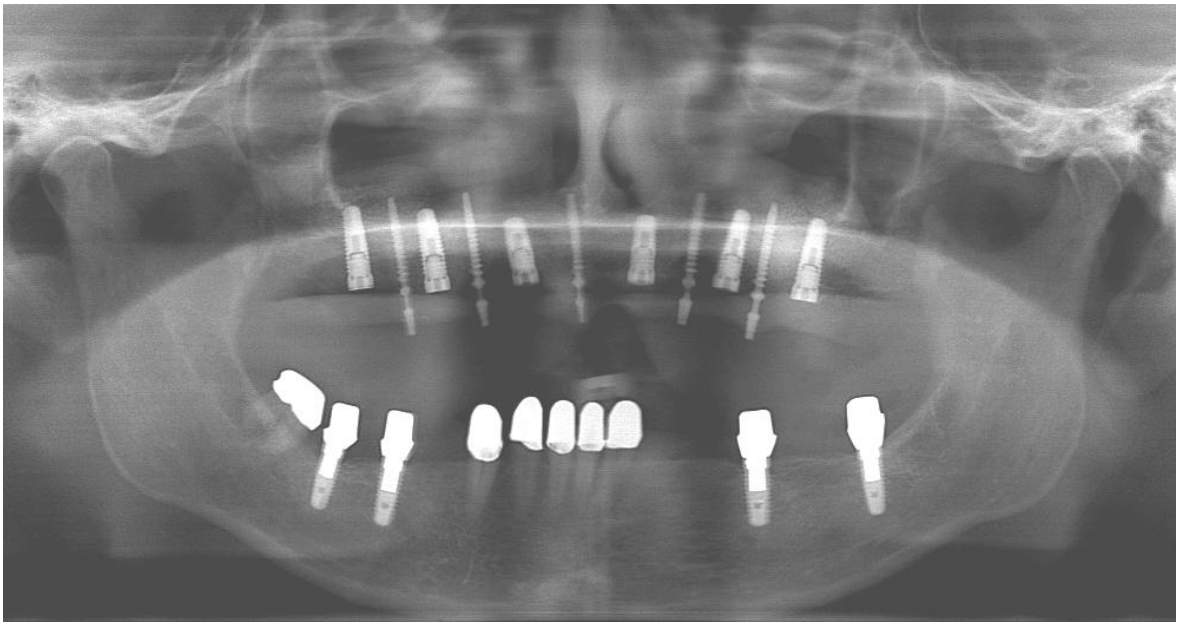

Abb. 28: Röntgenkontrolle durch Orthopantomogramm (OPT) nach Implantation: 5 provisorische Implantate (IPIs) in situ zur Prothesenabstützung

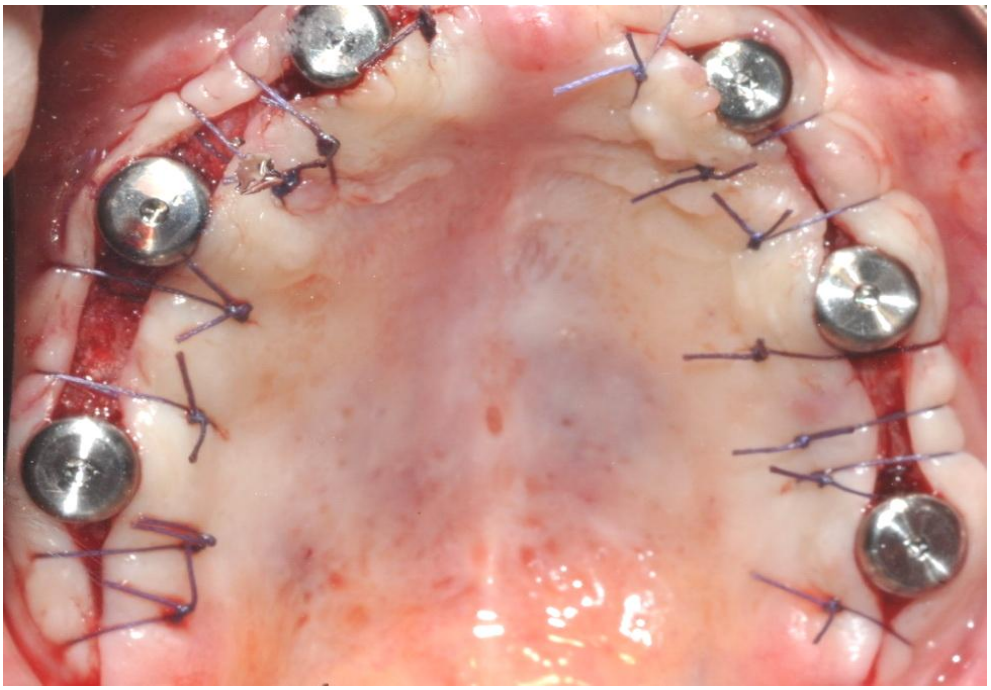

Abb. 29: Status nach Implantatfreilegung im Oberkiefer mit Lateralisation der Gingiva

Die Freilegung der Implantate ist nach 4-6 Monaten möglich. Hierbei wird die palatinale Gingiva nach bukkal verschoben, um das vestibuläre Gingivadefizit auszugleichen. Offene Spaltbereiche werden der Sekundärheilung überlassen und führen zu einer dichten periimplantären Manschette (siehe *Abb. 29* u. *Abb. 30*).



Abb. 30: Status nach Einsetzen der Keramik-Teleskopanker im Oberkiefer: entnommen aus Hannker (2014) mit freundlicher Genehmigung des Quintessenz-Verlags [82]



Abb. 31: Individualisierter herausnehmbarer telekopierender Zahnersatz für den Oberkiefer aus Keramik

Die Keramikabutments und individualisierte Gestaltung des teleskopgestützten Zahnersatzes bieten statisch, funktionell und ästhetisch beste Voraussetzungen für Patientenzufriedenheit und Pflege (siehe *Abb. 31* u. *Abb. 32*).

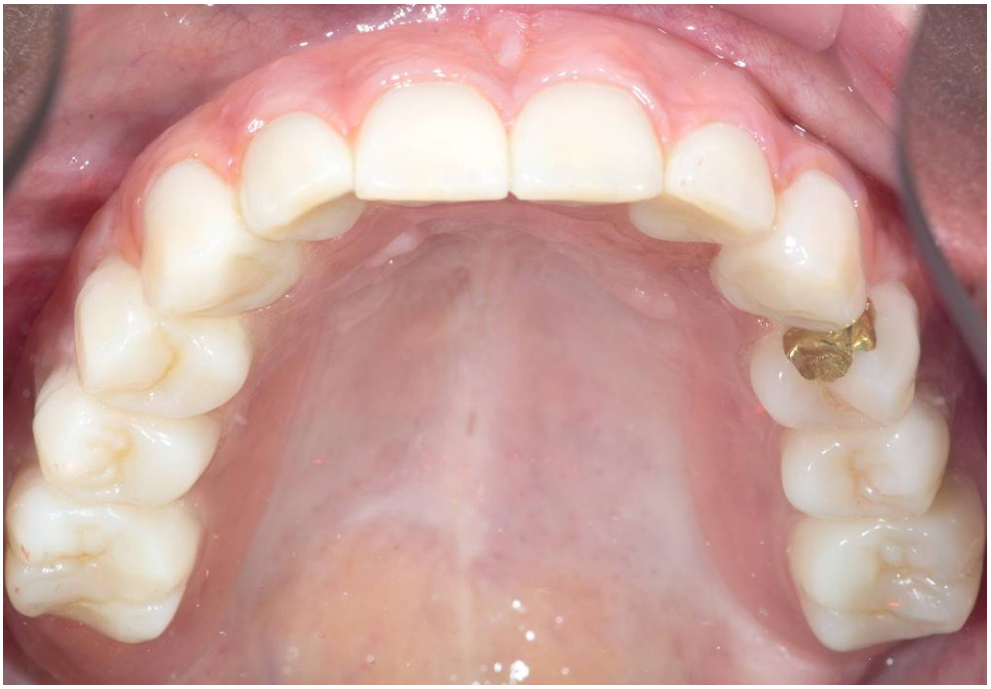

Abb. 32: Intraorale Ansicht des Zahnersatzes im Oberkiefer mit Goldinlay: entnommen aus Hannker (2014) mit freundlicher Genehmigung des Quintessenz-Verlags [82]



Abb. 33: Extraorale Ansicht der Prothese mit individualisierter Zahnstellung: entnommen aus Hannker (2014) mit freundlicher Genehmigung des Quintessenz-Verlags [82]

Die extraorale Ansicht zeigt die Vorteile der individualisierten Gestaltung bis hin zur Einarbeitung eines Goldinlays regio 24 auf Wunsch der Patientin, welche aufgrund der sehr stabilen Verankerung und gaumenfreien Ausführung keinerlei negative Optik herkömmlicher Prothesen besitzt (siehe *Abb. 33* u. *Abb. 34*).



Abb. 34: Extraorale Ansicht der Prothese mit eingearbeitetem Goldinlay

*3.2.2 **Fall 2:** Zahnloser OK - segmentale 3D-Rekonstruktion*

Patientendaten:

Alter:	77 ID: SB21215-2013
Geschlecht:	männlich
Indikation:	zahnloser OK, Periimplantitis 23
	vertikaler und horizontaler Knochendefekt OK links
	horizontale Atrophie OK regio 14-24
Anamnese:	Parodontopathie, multiple Implantatverluste OK
Klassifizierung:	Klasse 4 re., Klasse 6 li. nach Cadwood u. Howell 1988 [36]
Besonderheiten:	ausgedehnter Restdefekt 23

Dieser Fall ist ein Beispiel für eine dreidimensionale Defektrekonstruktion, wie sie bei Traumata, LKG oder Kieferentzündungen regelmäßig vorkommen. Die Problematik besteht in einem mehrwandigen vertikalen und horizontalen Defekt, der nur durch große Knochenblocks wie Beckenkammtransplantate oder durch Schalung bzw. Abdeckung mit kortikospongiösen Knochentransplantaten in Kombination mit Spongiosa oder KEM rekonstruiert werden kann (siehe *Abb. 35* u. *Abb. 36*).

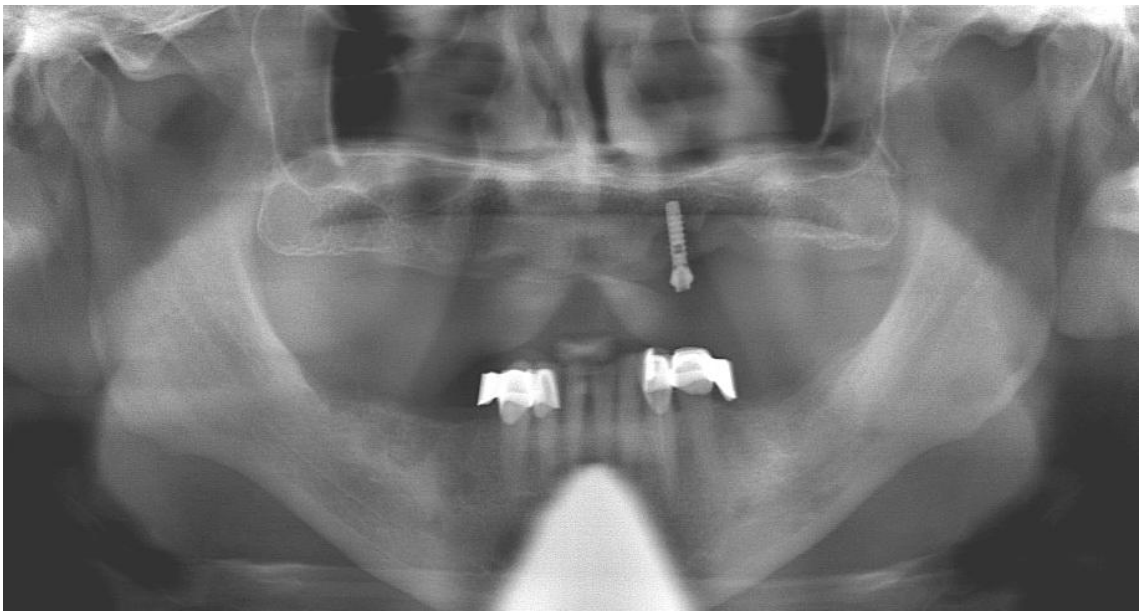

Abb. 35: Röntgen-Orthopantomogramm (OPT):
Ausgangsstatus vor Explantation 23 und Augmentation im Oberkiefer,
tiefer dreidimensionaler-Defekt regio 23-24 durch Periimplantitis



Abb. 36: Digitales Volumentomogramm (DVT): Messaufnahme vor Augmentation im Oberkiefer, Seitenansicht links

Die Seitenansicht im DVT (siehe *Abb. 36*) sowie die intraorale Fotodokumentation zeigen den horizontalen Knochenverlust im gesamten frontolateralen OK sowie den zusätzlichen vertikalen Knocheneinbruch in regio 23-24 (siehe *Abb. 37*).



Abb. 37: Intraoraler Situs vor Operation: deutlicher vestibulärer Knochenverlust frontolateral, zusätzlicher Vertikaldefekt regio 23-24



Abb. 38: Knochentransplantat vom Unterkiefer retromolar links mit über 4 cm Außenlänge

Nach beidseitiger retromolarer Knochenentnahme mit jeweils über 4 cm Außenlänge (siehe *Abb. 38*) werden diese geteilt in beide Frontalregionen des OK transferiert und fixiert. Zunächst erfolgt die horizontale Augmentation der rechten frontolateralen Region (siehe *Abb. 39*).

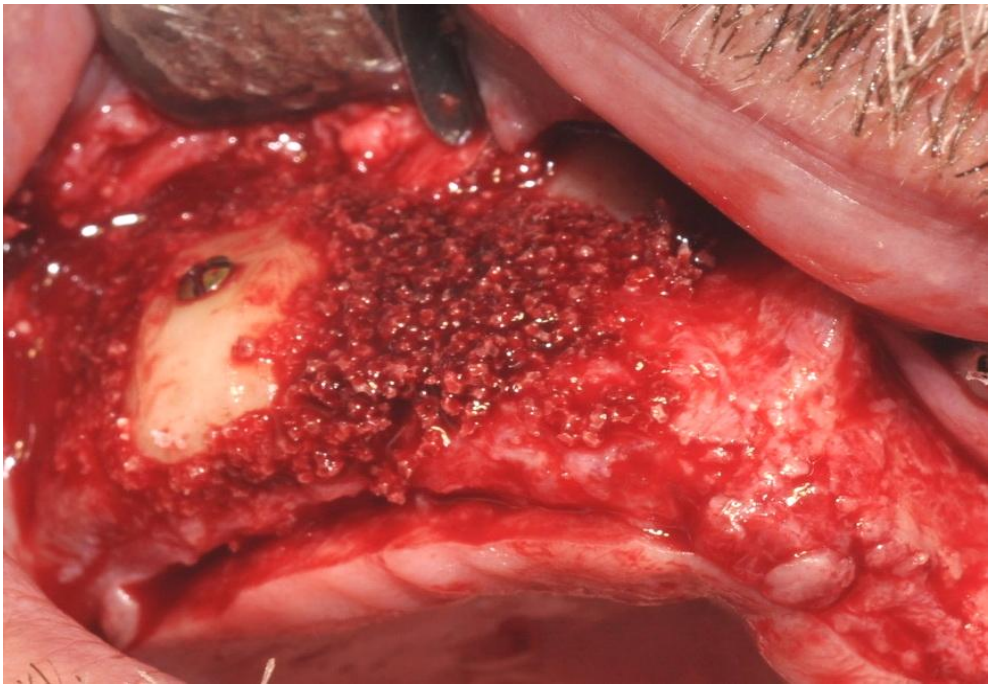

Abb. 39: Geteiltes Knochentransplantat regio 12-14 in Kombination mit Knochenersatzmaterial (KEM, BoneCeramic®) im Oberkiefer rechts

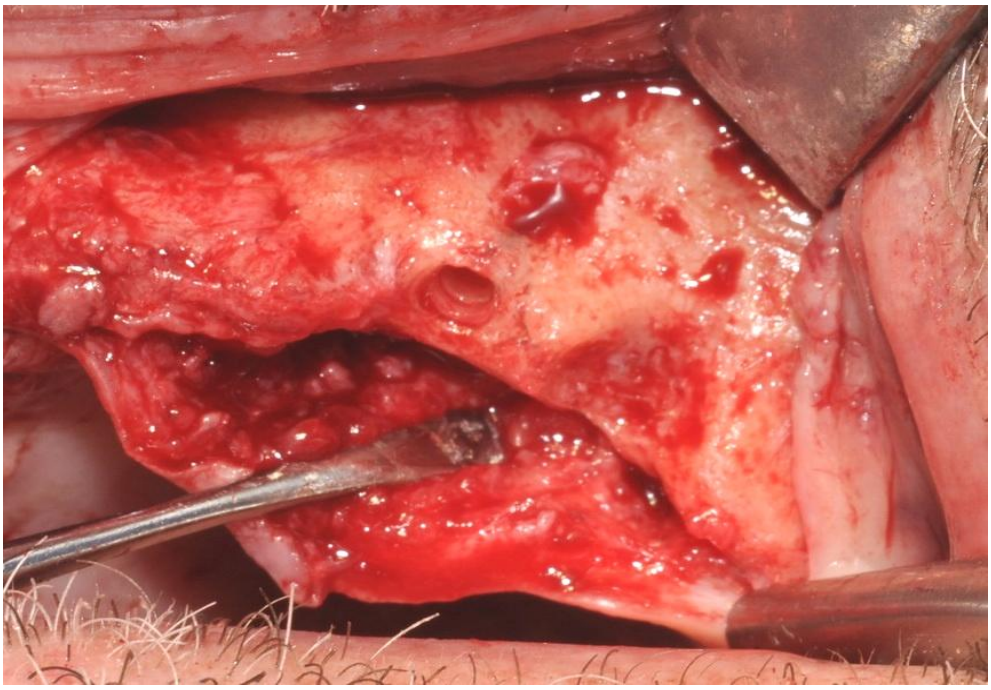

Abb. 40: Intraoperativer Situs nach Explantation regio 23 und Darstellung des dreidimesionalen Knochendefektes im Oberkiefer links

Es folgt die Explantation regio 23 mit Darstellung des vertikalen und horizontalen Defektes, der anschließend durch dachförmige Verschalung mit Verspannung der kortikospongiösen Knochentransplantate durch Zugschrauben (Minischrauben mit 1.5 mm Durchmesser) aufgebaut wird (siehe *Abb. 40* u. *Abb. 41*).

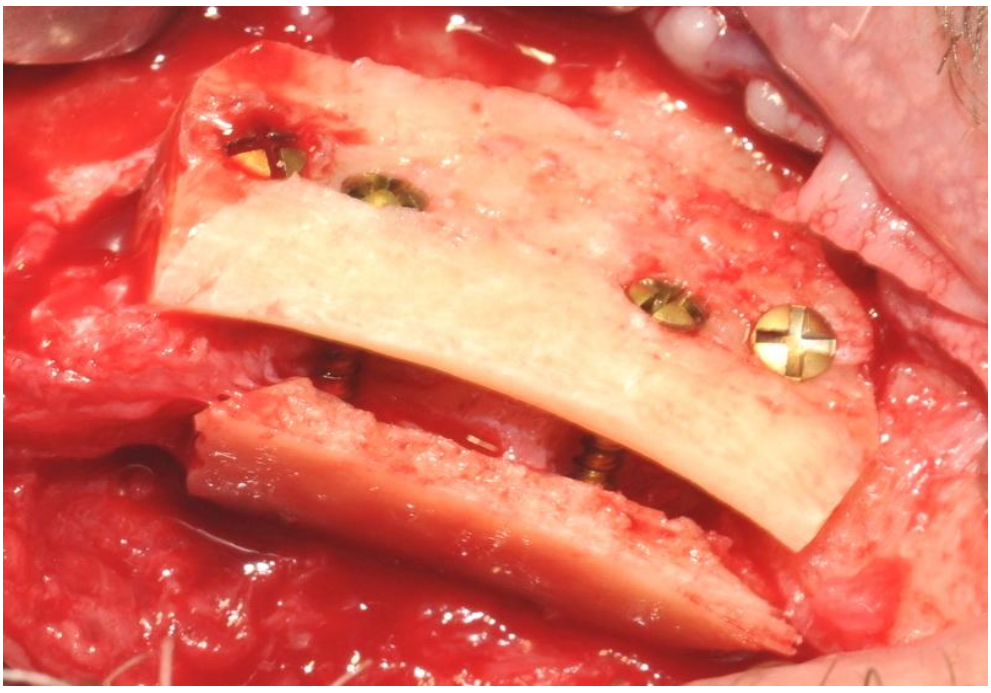

Abb. 41: Dachförmige dreidimensionale-Rekonstruktion (3D) durch geteilte Knochentransplantate

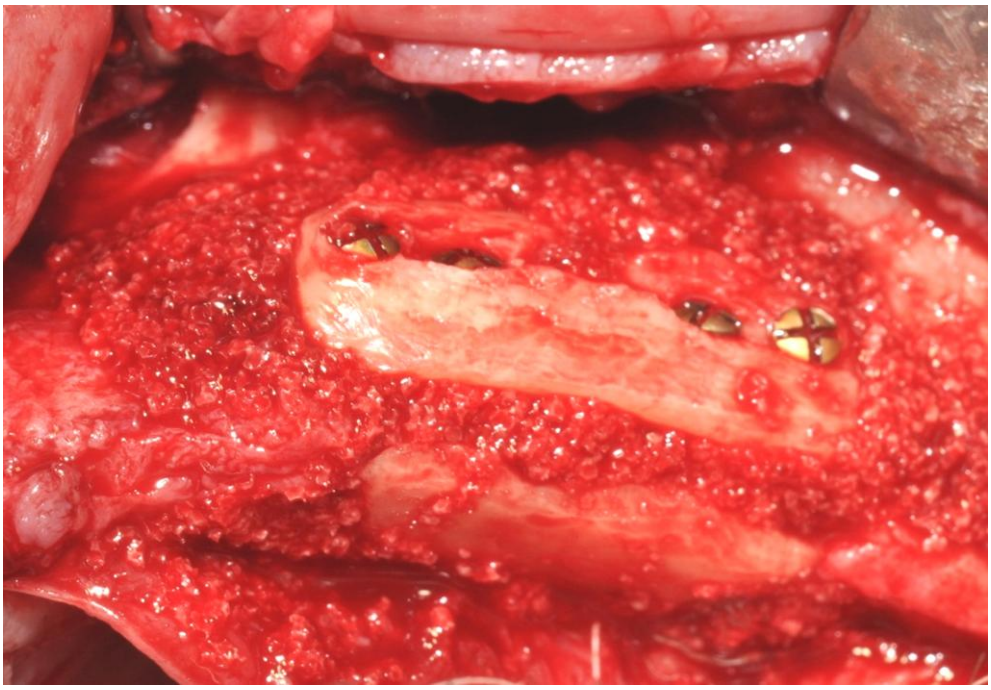

Abb. 42: Auffüllung der Spalträume und Übergänge mit Knochenersatzmaterial (KEM, BoneCeramic®)

Die Spalträume und Übergangsbereiche werden mit KEM (BoneCeramic®) aufgefüllt (siehe *Abb. 42*), die speicheldichte Weichteildeckung gelingt durch Lappenextension und Periostschlitzung (siehe *Abb. 43*).

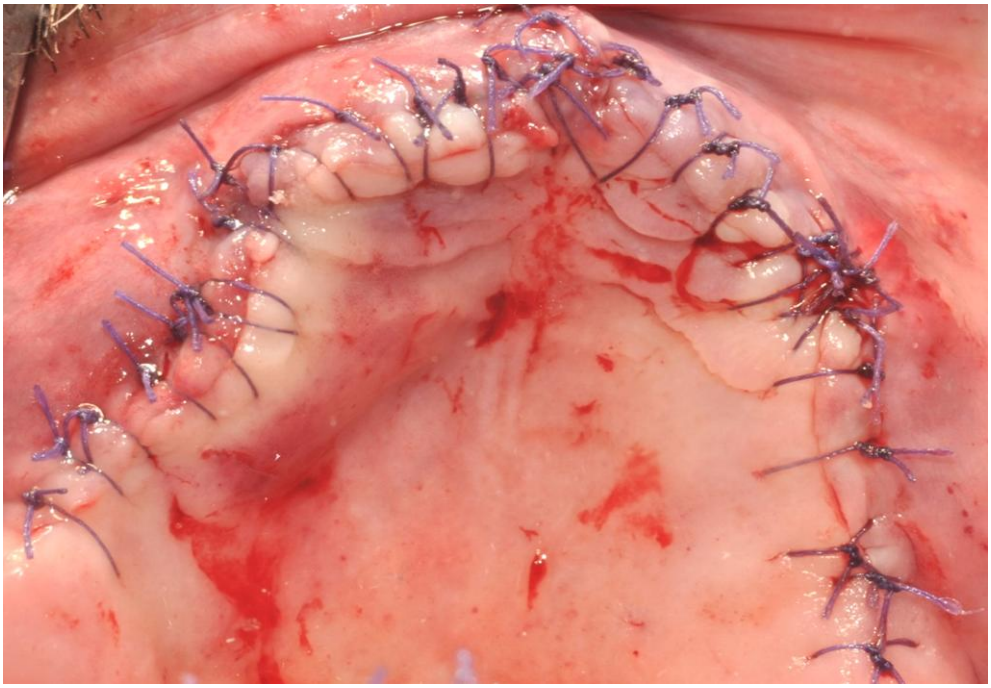

Abb. 43: Speicheldichter Wundverschluss nach Lappenmobilisation mit Vicryl® 4.0

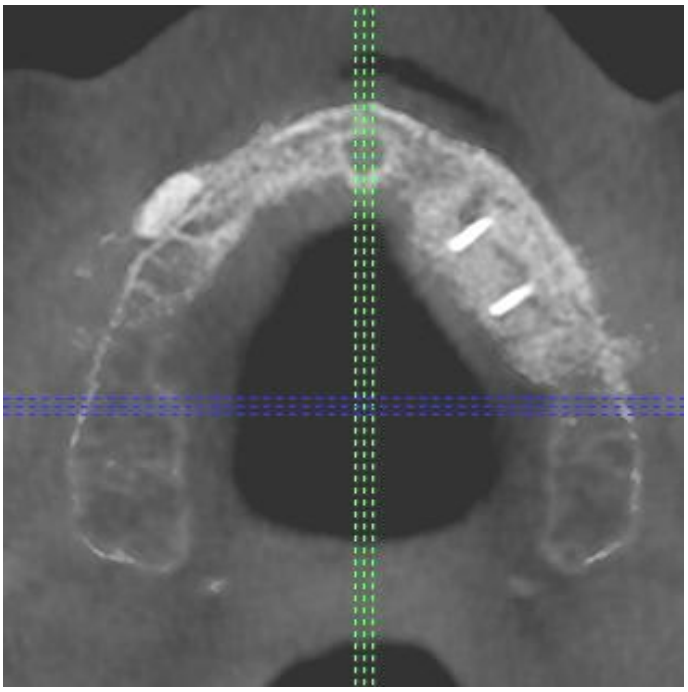

Abb. 44: Postoperative Röntgenkontrolle durch Digitales Volumentomogramm (DVT): horizontale Schicht, stabile Fixierung der Transplantate durch Minischrauben

Die postoperative Röntgenkontrolle durch DVT zeigt in der horizontalen Schichtung als auch in den Seiten- und Frontansichten die suffiziente Augmentation im OK beidseits (siehe *Abb. 44*, *Abb. 45*, *Abb. 46*, *Abb. 47*).



Abb. 45: Postoperative Röntgenkontrolle durch Digitales Volumentomogramm (DVT): Seitenansicht rechts, gut sichtbare Entnahme- und Einlagerungsregionen



Abb. 46: Postoperative Röntgenkontrolle durch Digitales Volumentomogramm (DVT): Seitenansicht links, gut sichtbare Entnahme- und Einlagerungsregionen

In der Frontalansicht und der Seitenansicht links sind die Zugschrauben im linken OK gut erkennbar, ebenso die Entnahmeregionen auf beiden Seiten im UK (siehe *Abb. 46* u. *Abb. 47*).

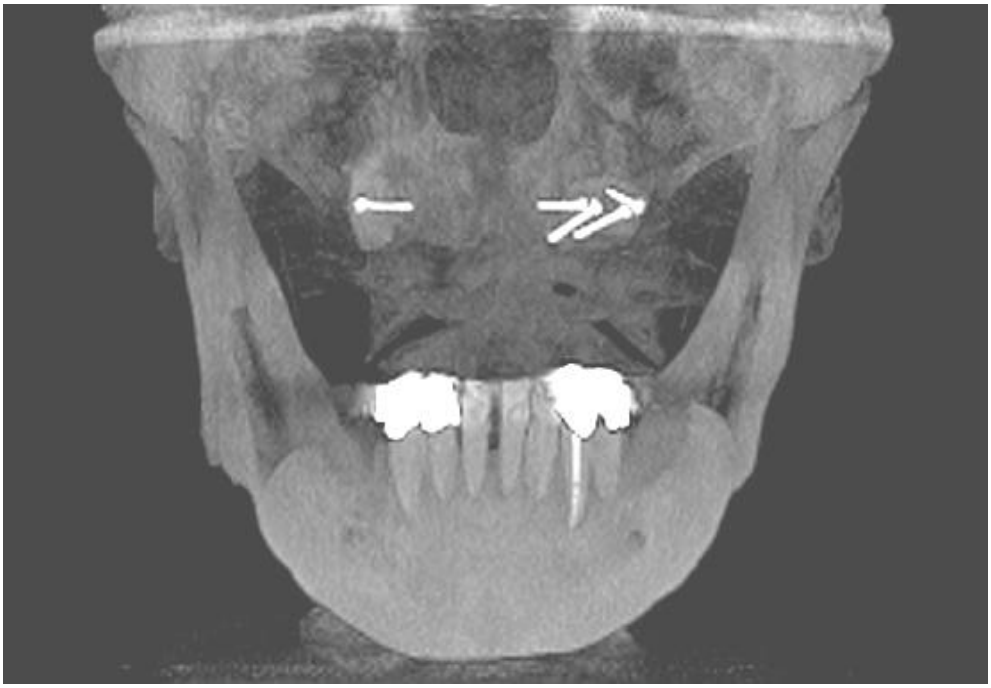

Abb. 47: Postoperative Röntgenkontrolle durch Digitales Volumentomogramm (DVT): Ansicht en face, gut sichtbare beidseitige Entnahme- und Einlagerungsregionen

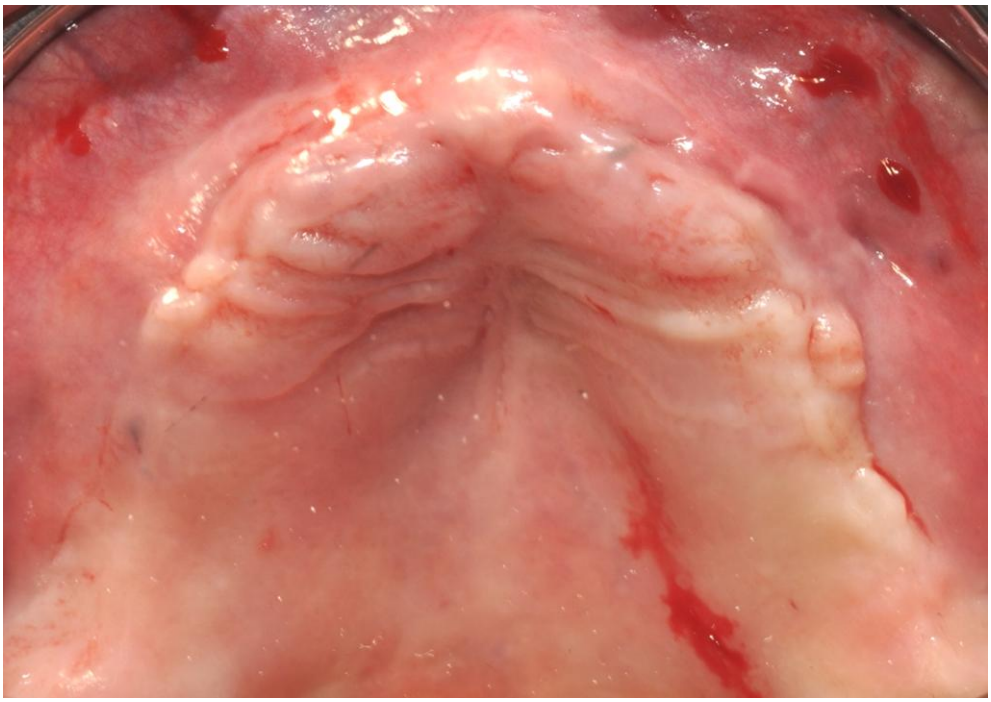

Abb. 48: Intraoraler Status des Oberkiefers vor Implantation und Metallentfernung, 3 Monate nach Augmentation

Nach 3 Monaten Einheilzeit zeigt sich eine gleichmäßige frontale Ausformung des OK-Bogens (siehe Abb. 1). Der transplantierte Knochen ist vollständig und stabil eingeheilt, der 3D-Defekt vollständig rekonstruiert (siehe Abb. 48 u. Abb. 49).

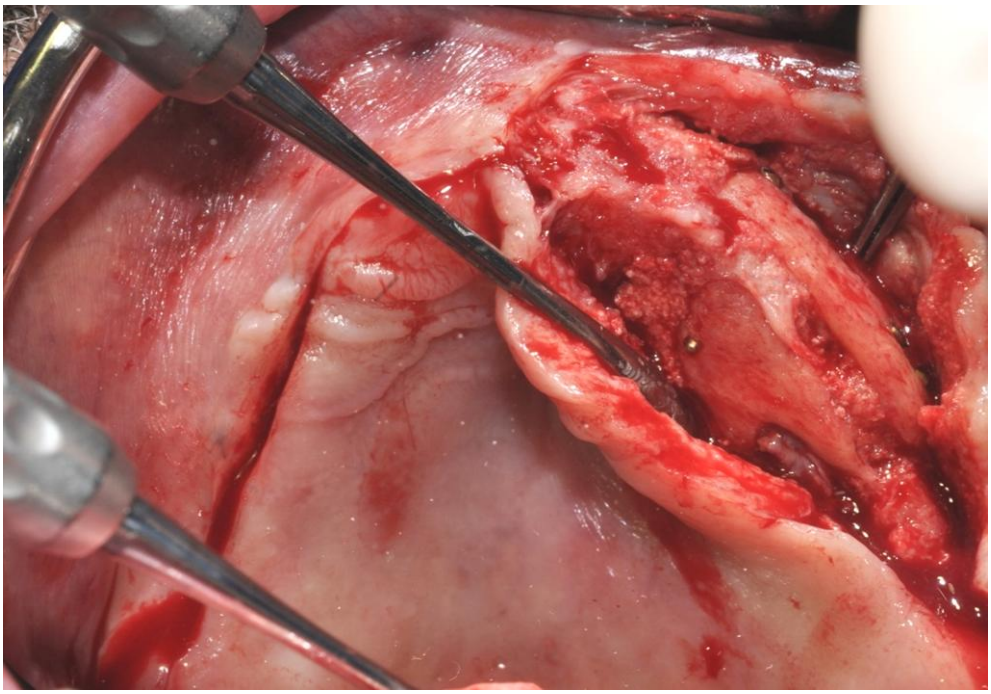

Abb. 49: Intraoperativer Situs des Oberkiefers vor Implantation und Metallentfernung

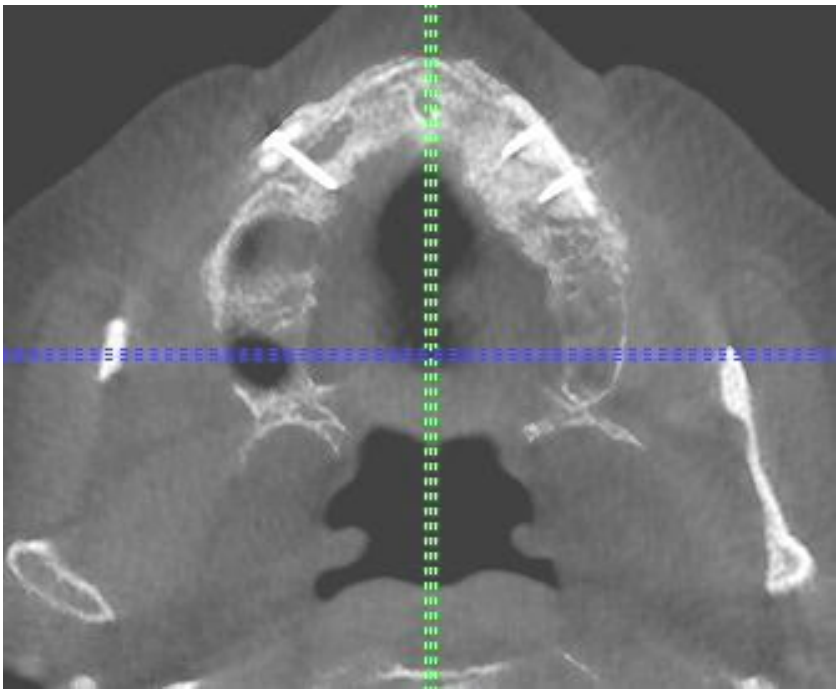

Abb. 50: Digitales Volumentomogramm (DVT) als Messaufnahme: horizontale Schicht, breiter Alveolarkamm Oberkiefer vor Implantation, vollständig eingeheilte Knochentransplantate

Die 3D-Schichtaufnahmen im DVT zeigen eine vollständige Integration der Knochentransplantate (siehe Abb. 50) mit guter Knochendimension bei unauffälligen Kieferhöhlen beidseits (siehe Abb. 51).

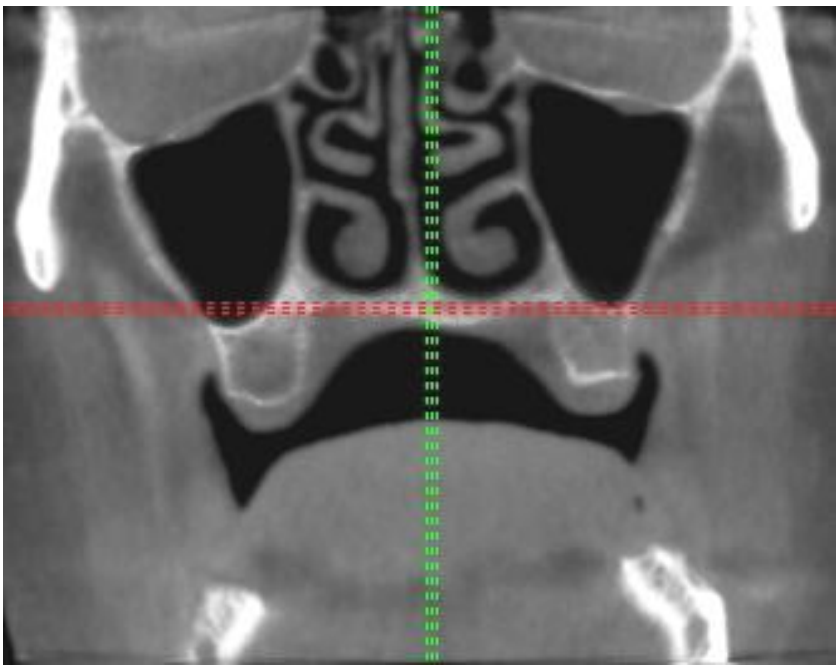

Abb. 51: Digitales Volumentomogramm (DVT) als Messaufnahme: transversale Schicht der Molarenregion vor Implantation

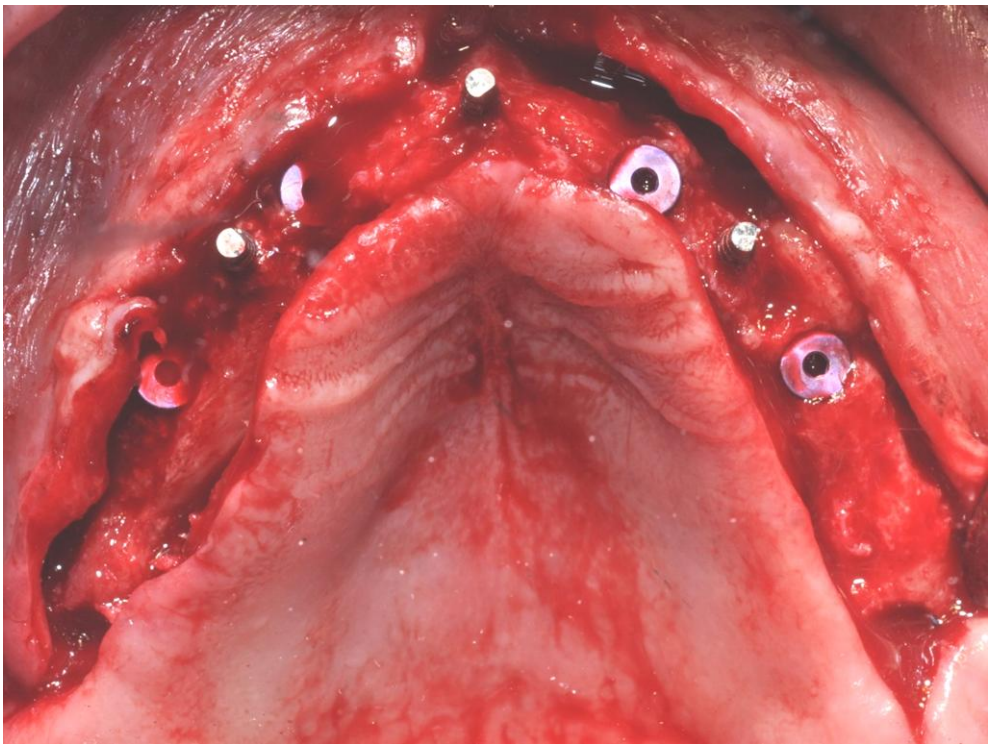

Abb. 52: Intraoperativer Situs nach Implantation im Oberkiefer: regelrechte Implantatpositionen, 3 provisorische Implantate (IPIs)

Auf dieser Basis können 6 Implantate in gleichmäßiger Verteilung inseriert werden, dazwischen befinden sich 3 IPIs zur intermediären Prothesenabstützung in der Einheilphase von 6 Monaten (siehe Abb. 52 und Abb. 53).

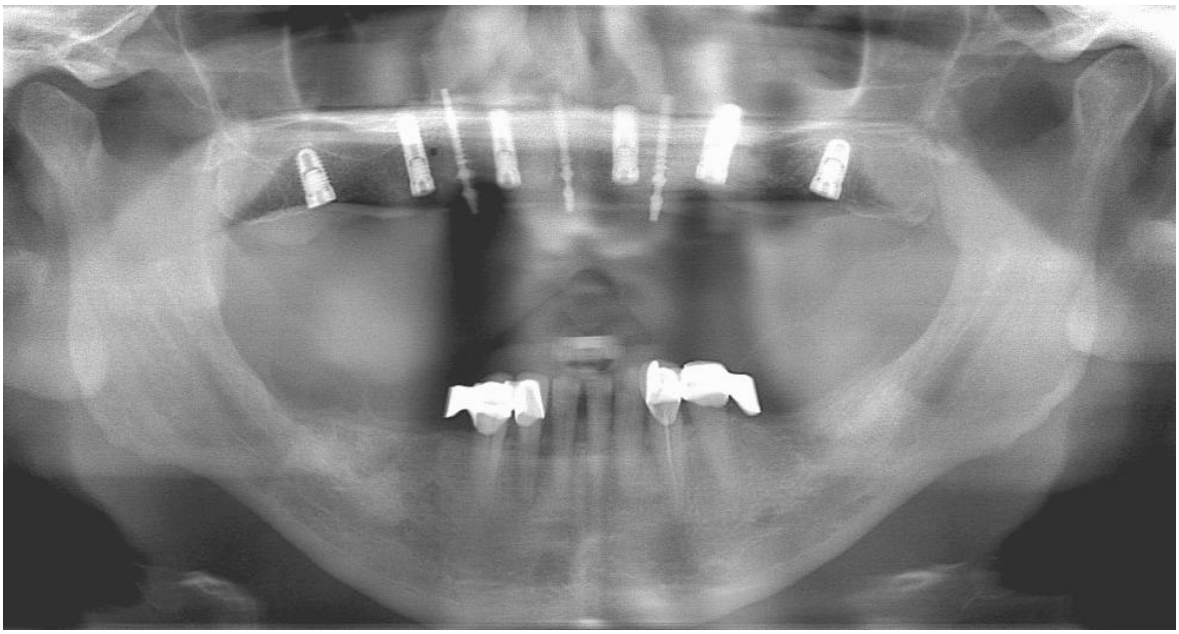

Abb. 53: Postoperatives Röntgen-Orthopantomogramm (OPT) nach Implantation im Oberkiefer: regelrechte Implantatpositionen, 3 provisorische Implantate (IPIs) in regio 13/median/23

*3.2.3 **Fall 3:** Zentraler Tumor UK regio 45-46 - horizontale Schalungstechnik*

Patientendaten:

Alter:	42 ID: LC9653-2007
Geschlecht:	weiblich
Indikation:	Tumor UK regio 45/46 mit Knochenperforation lingual
Klassifizierung:	Klasse 6 nach Cadwood u. Howell 1988 [36]
Anamnese:	unauffällig
Besonderheiten:	Zähne 45/46 devital, fest, nicht schmerzhaft
Histologie:	ossifizierendes Fibrom

In diesem Fall stellt sich die Patientin mit Schmerzen im Unterkiefer lingual regio 45-46 vor. Klinisch imponiert eine minimale ulzeröse Läsion mit Sekretion lingual und einer rauhen Oberfläche in dieser Region. Die Zähne 45/46 sind devital und nicht klopfschmerzhaft. Im Röntgen-CT (siehe *Abb. 54* u. *Abb. 55*) zeigt sich eine von lingual ausgehende zentrale Osteolyse mit Erfassung der Zahnwurzeln 45/46.

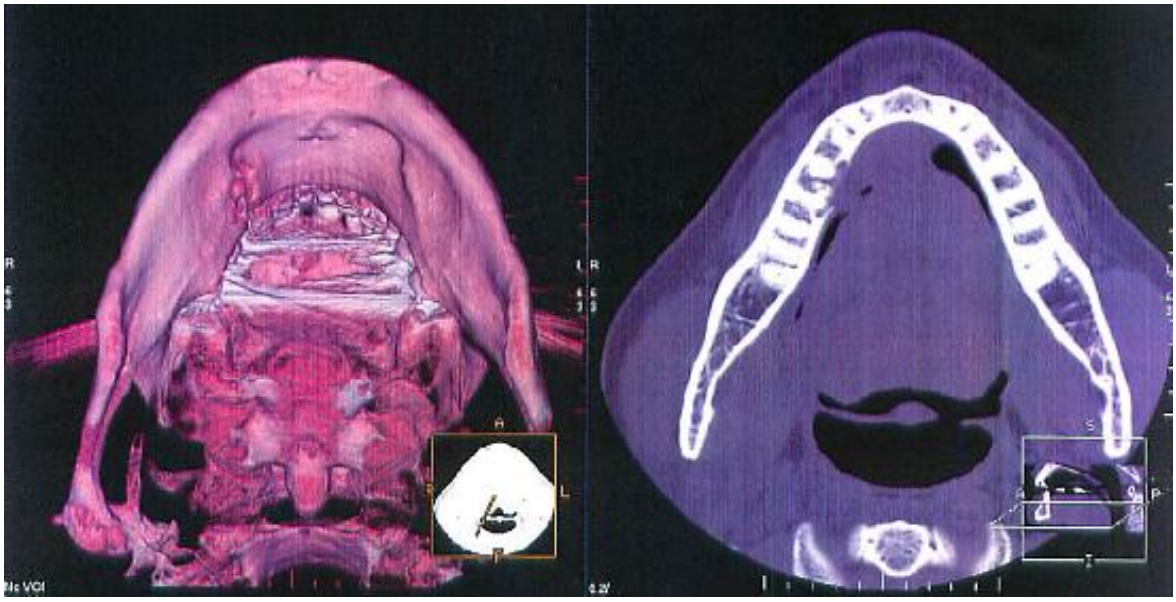

Abb. 54: Computertomogramm (CT) des Unterkiefers: Ausgangsstatus, horizontale Schicht und dreidimensionale Darstellung (3D) der lingualen und zentralen Osteolyse regio 45-46

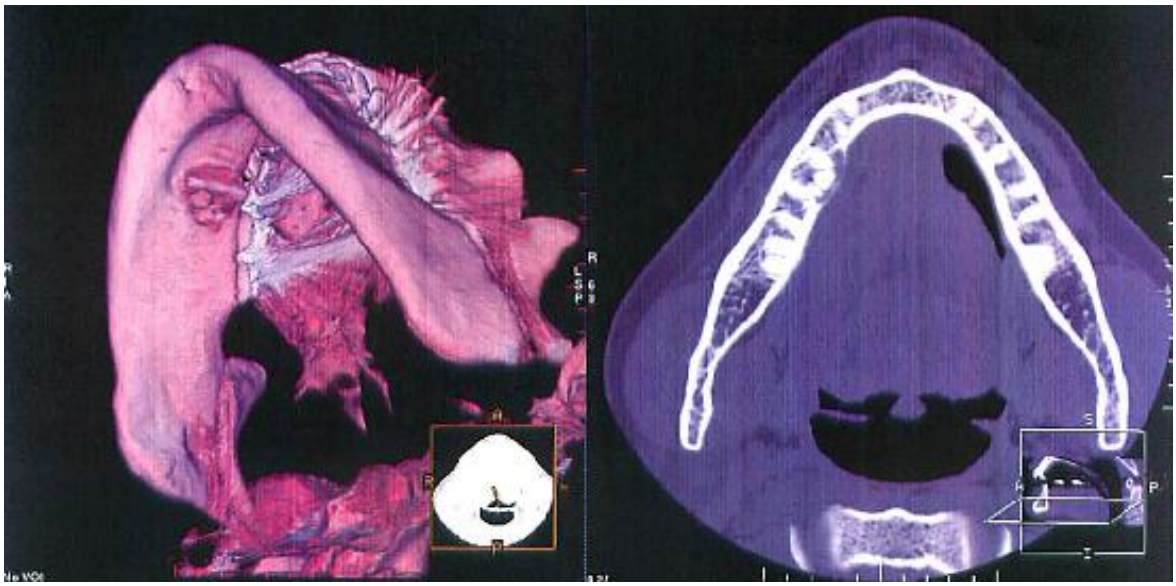

Abb. 55: Computertomogramm (CT) des Unterkiefers: Ausgangsstatus, horizontale Schicht und dreidimensionale Darstellung (3D) der lingualen und zentralen Osteolyse regio 45-46

Auch im Röntgen-OPT zeigt sich eine unscharf begrenzte Aufhellung in dieser Region (siehe *Abb. 56*). Eine Probeexcision kann die Dignität des Knochentumors nicht eindeutig zuordnen, weitere Parameter für eine maligne Erkrankung (positive Lymphknoten, Metastasen) können im Tumorstaging ausgeschlossen werden.



Abb. 56: Röntgen-Orthopantomogramm (OPT): Ausgangsstatus, zentrale unscharf begrenzte Aufhellung Unterkiefer rechts, V.a. tumoröse Läsion regio 45-47



Abb. 57: Intraoraler Situs Unterkiefer rechts: ulzeröse Läsion mit knöcherner Perforation in regio 46 lingual

Die klinischen Bilder zeigen lingual regio 45/46 eine kleine Fistel, darunter ist eine rauhe knöcherne Einziehung des Alveolarkamms palpabel (siehe *Abb. 57*). Es entleert sich wenig Sekret, die Palpation ist schmerzhaft. Die bukkale Wand erscheint völlig unauffällig (siehe *Abb. 58*).



Abb. 58: Intraoraler Situs Unterkiefer rechts: unauffälliger Befund regio 44-47 bukkal

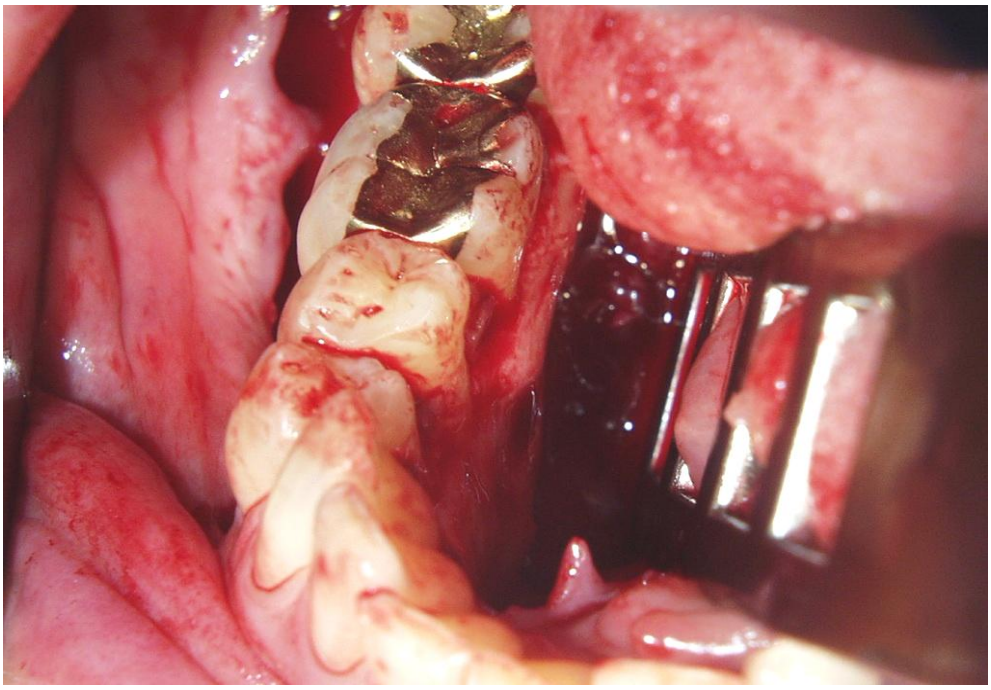

Abb. 59: Intraoperativer Situs nach Aufklappung lingual und bukkal: knöcherne Läsion lingual in regio 45-46 des Unterkiefers

Nach lingualer und bukkaler Aufklappung mit Verlängerung der Schnittführung nach retromolar erfolgt zunächst die vorsichtige Zahnentfernung 45-46. Hierbei ist eine ausgedehnte linguale Osteolyse sichtbar (siehe *Abb. 59* u. *Abb. 60*).
Es folgt die Resektion des Alveolarkamms regio 45-46 bis zum Nervkanal.

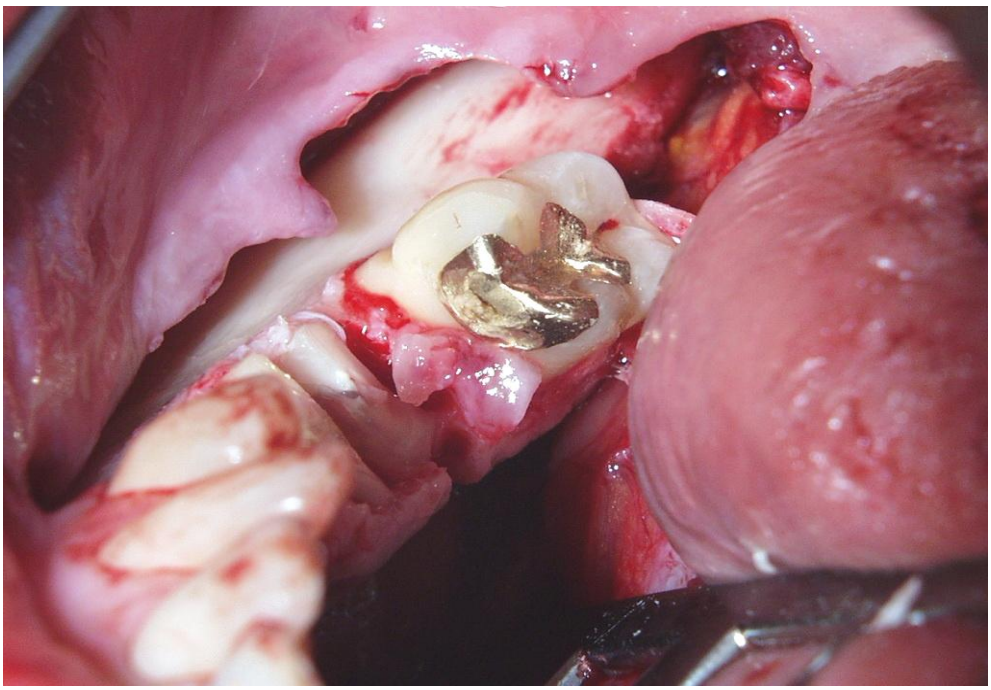

Abb. 60: Intraoperativer Situs nach Zahnentfernung 45-46

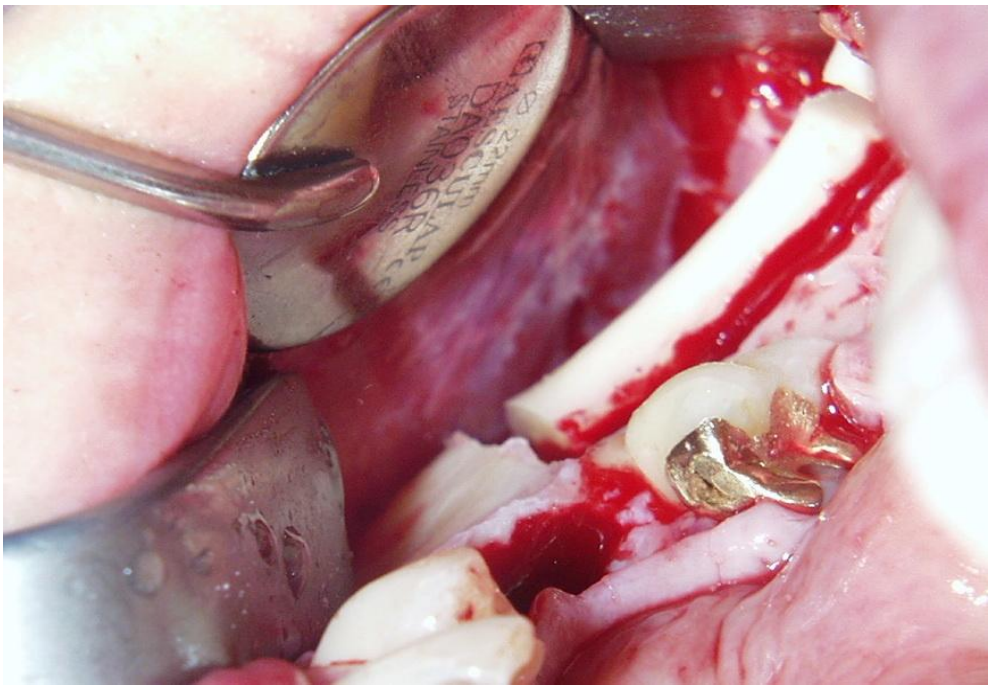

Abb. 61: Intraoperativer Situs mit erhaltener bukkaler Knochenwand, Knochenentnahme aus regio 47-49 des Unterkiefers

Der N. alveolaris inferior und die bukkale Knochenwand werden erhalten. Darauf folgt die Entnahme des Knochentransplantates retromolar regio 47-48 sowie die Einlagerung und Fixierung zur Rekonstruktion der lingualen Knochenwand (siehe *Abb. 61* u. *Abb. 62*).

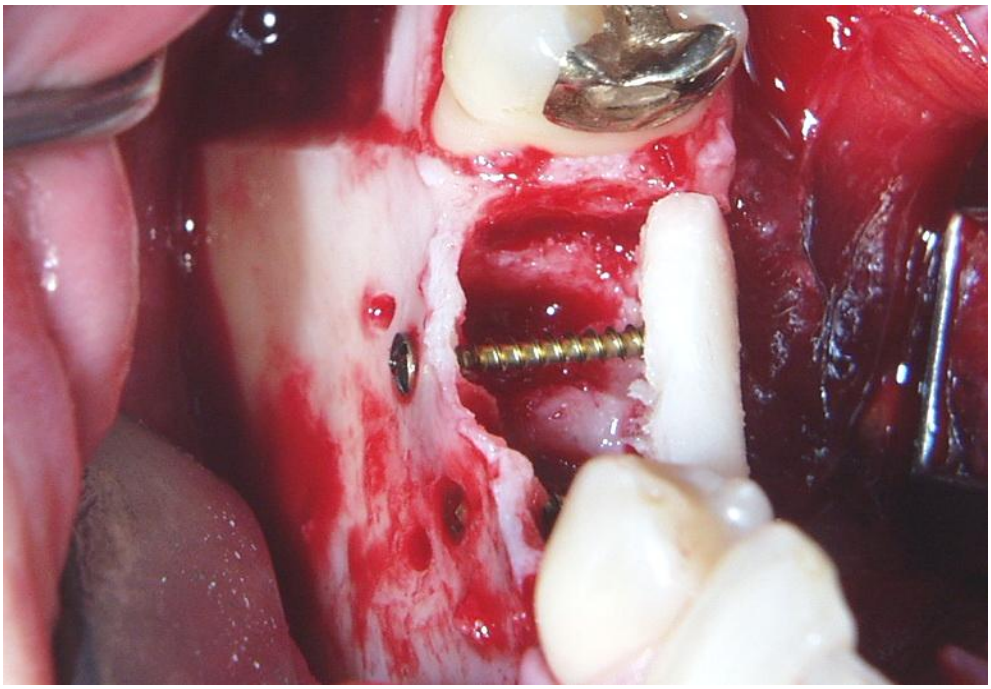

Abb. 62: Dreidimensionale Rekonstruktion durch Schalung des Defektes von lingual mit Minischraube

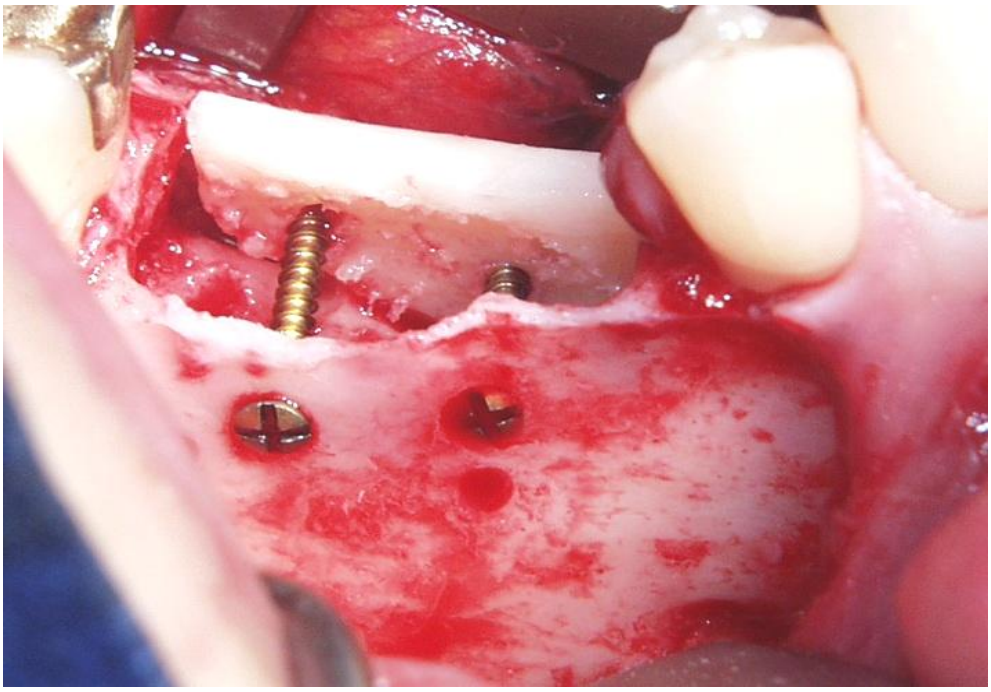

Abb. 63: Lingual verspannter und fixierter Knochenspan vom Unterkiefer retromolar

Der lingual angepasste kortikospongiöse Span wird durch Distanzschrauben verspannt und dient zur Schalung des Alveolarkamms. Die Hohlräume werden anschließend mit KEM (Cerasorb M®) aufgefüllt, die distal sichtbare Entnahmestelle wird mit Kollagenvlies abgedeckt (siehe *Abb. 63* u. *Abb. 64*).

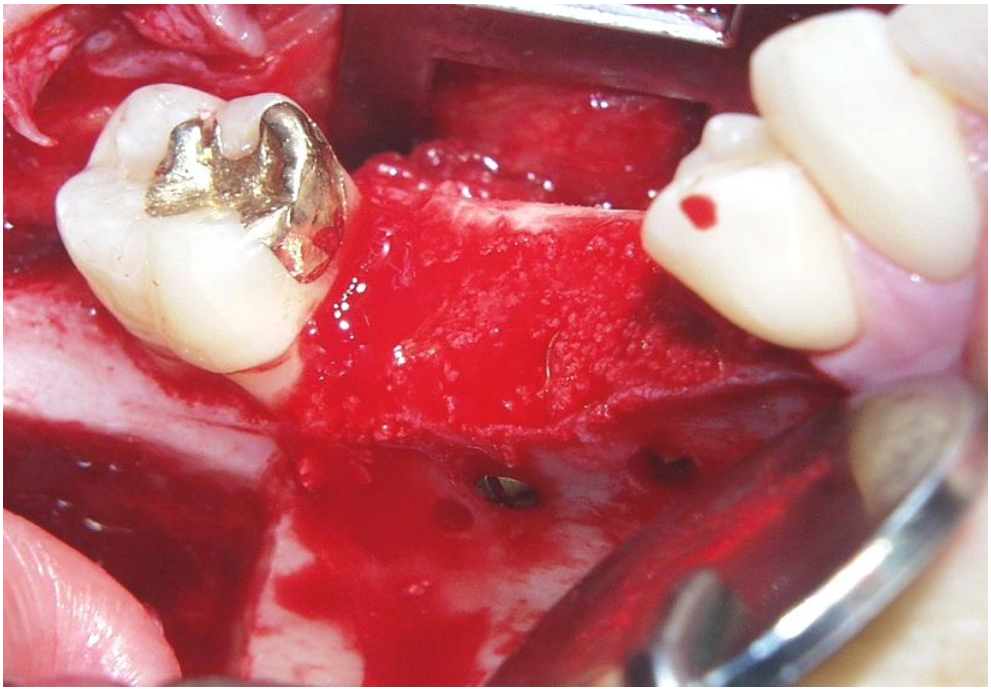

Abb. 64: Auffüllung der Spalträume und Übergänge mit Knochenersatzmaterial (KEM, Cerasorb M®)

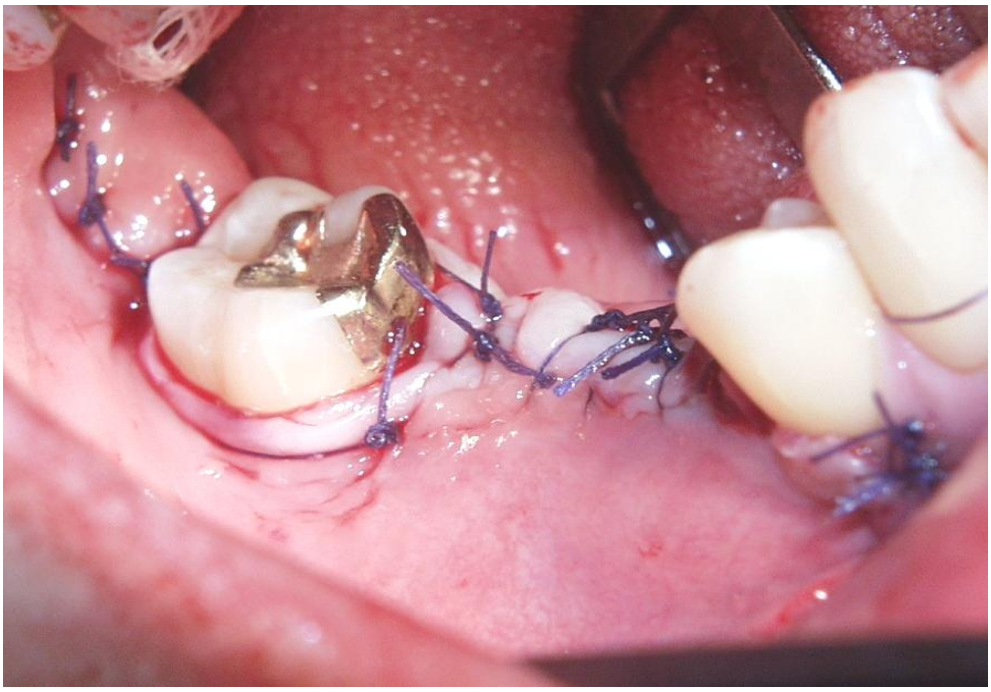

Abb. 65: Plastische Defektdeckung der Entnahme- und Einlagerungsregion 44-49

Die Weichgewebedeckung erfolgt durch Lappenmobilisation mit vorsichtiger Periostschlitzung, um die Durchblutung nicht zu gefährden (siehe *Abb. 65*). Das postoperative Röntgen-OPT zeigt eine vollständige Zahn- und Tumorentfernung mit suffizienter Augmentation des Defektbereichs (siehe *Abb. 66*).
Die histologische Untersuchung ergibt ein ossifizierendes Fibrom ohne Malignität.



Abb. 66: Röntgenkontrolle durch Orthopantomogramm (OPT) nach Knochentransplantation in regio 45-46

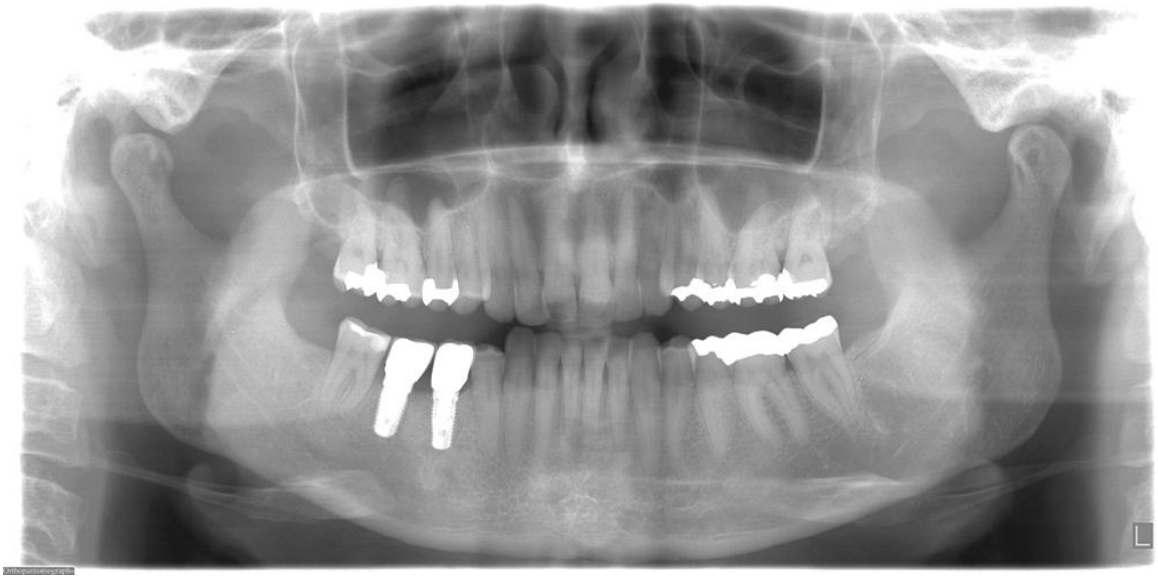

Abb. 67: Röntgen-Orthopantomogramm (OPT) nach Implantation und vollständiger knöcherner Regeneration

Nach 6 Monaten Einheilzeit werden dentale Implantate regio 45/46 inseriert, nach weiteren 3 Monaten erfolgt die prothetische Versorgung.
Das Röntgen-OPT nach prothetischer Versorgung zeigt eine vollständige knöcherne Regeneration und Osseointegration der Implantate (siehe *Abb. 67*).
Auch 5 Jahre später zeigen sich keinerlei Veränderungen, ein Tumorrezidiv sowie knöcherne Resorptionen können ausgeschlossen werden (siehe *Abb. 68*).

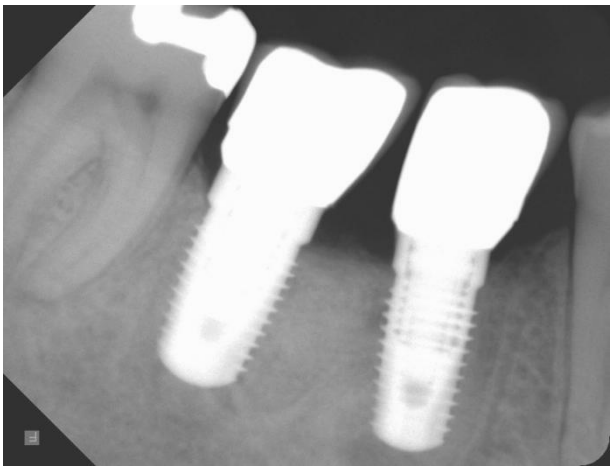

Abb. 68: Röntgen-Zahnfilm regio 45-46 nach 5 Jahren mit prothetischer Versorgung: unveränderter Status ohne Resorptionszeichen



Abb. 69: Einsatz von individualisierten Keramikabutments in regio 45-46

Individualisierte Keramikabutments regio 45/46 in quadrangulärer Form unterstützen eine optimale Gingiva-Anlagerung und Papillenausbildung (siehe *Abb. 69*).
Die zementierten Vollkeramik-Kronen vervollständigen die optimale biologische Integration (siehe *Abb. 70*).



Abb. 70: Intraorale Status nach Einsatz der vollkeramischen Kronen regio 45-46

*3.2.4 **Fall 4:** Tumor OK regio 15-22 (Sarkom) - vertikale Schichttechnik*

Patientendaten:

Alter:	32 ID: BB24-2005
Geschlecht:	weiblich
Indikation:	großer Defekt nach TU-Resektion OK regio 15-22
Klassifizierung:	Klasse 6 nach Cadwood u. Howell 1988 [36]
Anamnese:	vor 2 Jahren Teilresektion OK + Chemotherapie bei Sarkom
Besonderheiten:	Verlust Beckenkammtransplantat, Schichtverfahren

Dieser Behandlungsfall zeigt die Problematik der Beckenkammtransplantation auf und bietet Lösungsmöglichkeiten durch 3D-Rekonstruktion im Schichtverfahren. Die 32-jährige Patientin kommt 2 Jahre nach radikaler Resektion eines Osteo-Sarkoms alio loco mit ausgedehntem perforierendem OK-Defekt regio 15-22 mit offener Kieferhöhle und offenem Nasenboden zur Beratung. Sie trägt eine Defekt-prothese und wünscht eine Defektrekonstruktion mit implantatgestütztem Zahner-satz. Nach Absicherung der Tumorfreiheit erfolgt zunächst eine Weichteildeckung von Kieferhöhlen- und Nasenboden durch Palatinal- und Wangenlappen. Nach Einsetzen eines Gewebeexpanders folgt die Beckenkammtransplantation als Win-dow-Resektion vom rechten Becken (siehe *Abb. 71*).



Abb. 71: Röntgen-Orthopantomogramm (OPT): Status nach Beckenknochentransplantation im Oberkiefer regio 15-22

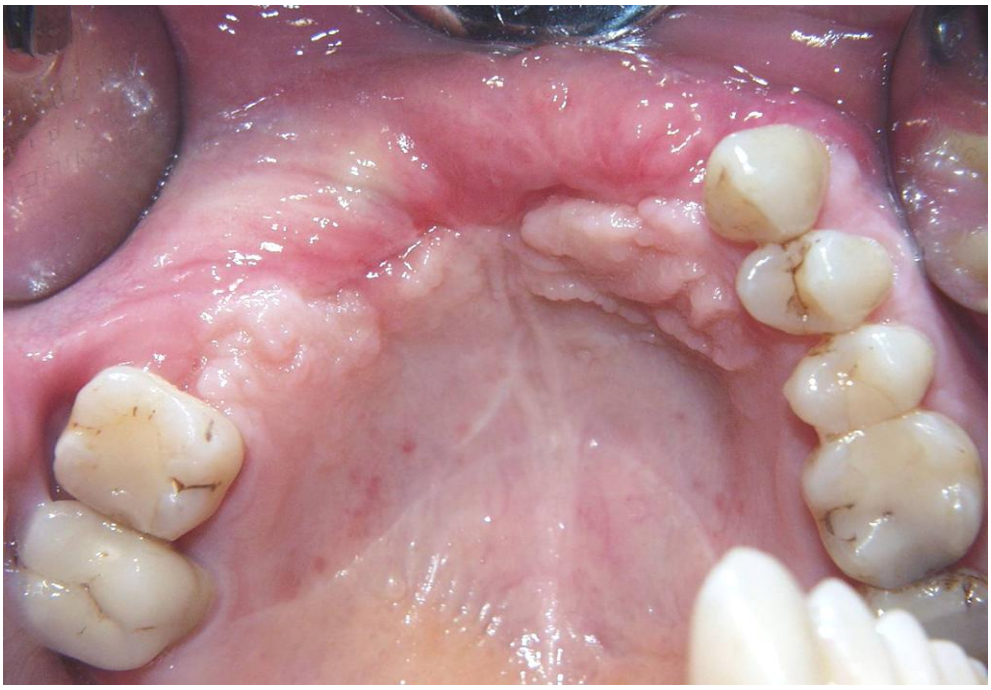

Abb. 72: Intraoraler Situs nach Beckenkammtransplantation, stark gespannte Mukosa regio 15-22

Die Problematik großer Transplantate liegt in der Weichgewebedeckung, wie das klinische Bild 4 Wochen nach Transplantation zeigt (siehe *Abb. 72*). Die Mukosa des expandierten Wangenlappens ist maximal gespannt. Es kommt zu einer kleinen Dehiszenz regio 13-14 palatinal mit Infektion des spongiösen Transplantatraums und Osteolyse der kortikalen Grenzschicht palatinal (siehe *Abb. 73*).



Abb. 73: Röntgen-Orthopantomogramm (OPT) 3 Monate nach Transplantation: unterminierende Infektion im Oberkiefer regio 13-15 mit Osteolyse der Kortikalis



Abb. 74: Röntgen-Orthopantomogramm (OPT): Status nach Entfernung des Beckenknochen-Transplantates regio 15-22

Folglich muss das infizierte Beckenknochentransplantat wieder komplett entfernt werden, es resultiert der Status vor Transplantation mit fehlender knöcherner Grenzschicht zu Kieferhöhle und Nasenboden (siehe *Abb. 74*).
Nach 3-monatiger Konsolidierung wird ein geteilter retromolarer Knochenspan vom linken UK in die Defektregion transplantiert (siehe *Abb. 75*).

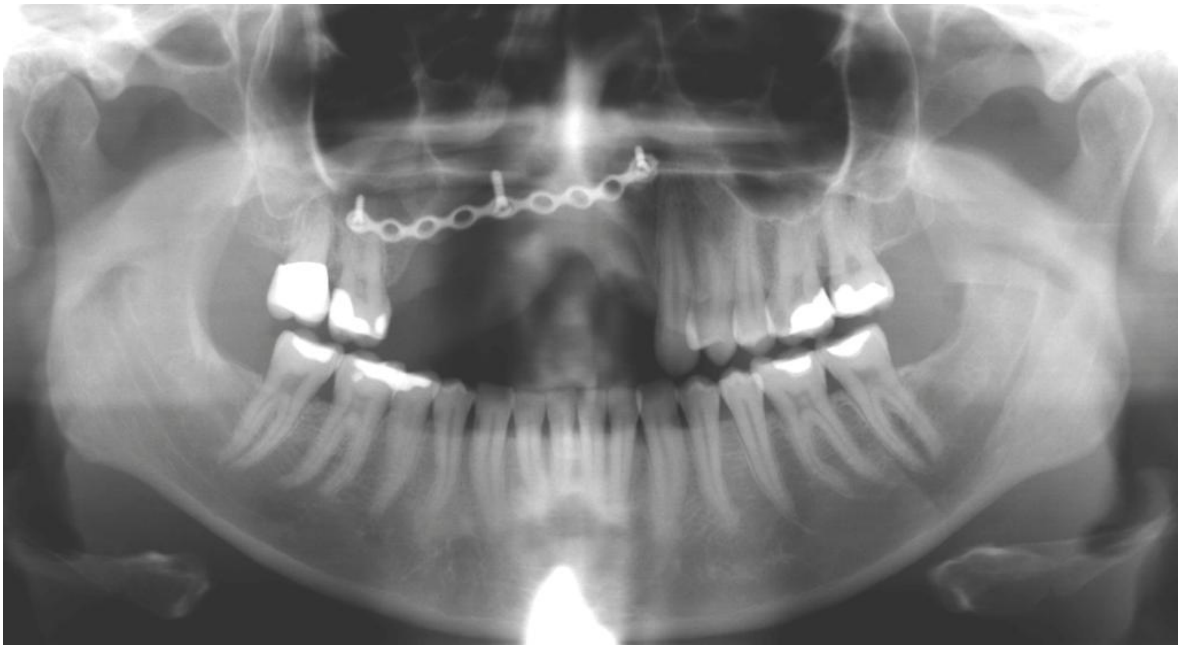

Abb. 75: Röntgen-Orthopantomogramm (OPT):
retromolare Knochentransplantation vom Unterkiefer links 3 Monate nach Revision, 1. vertikaler Aufbau des Alveolarkamms in regio 15-22 mit Miniplattenosteosynthese

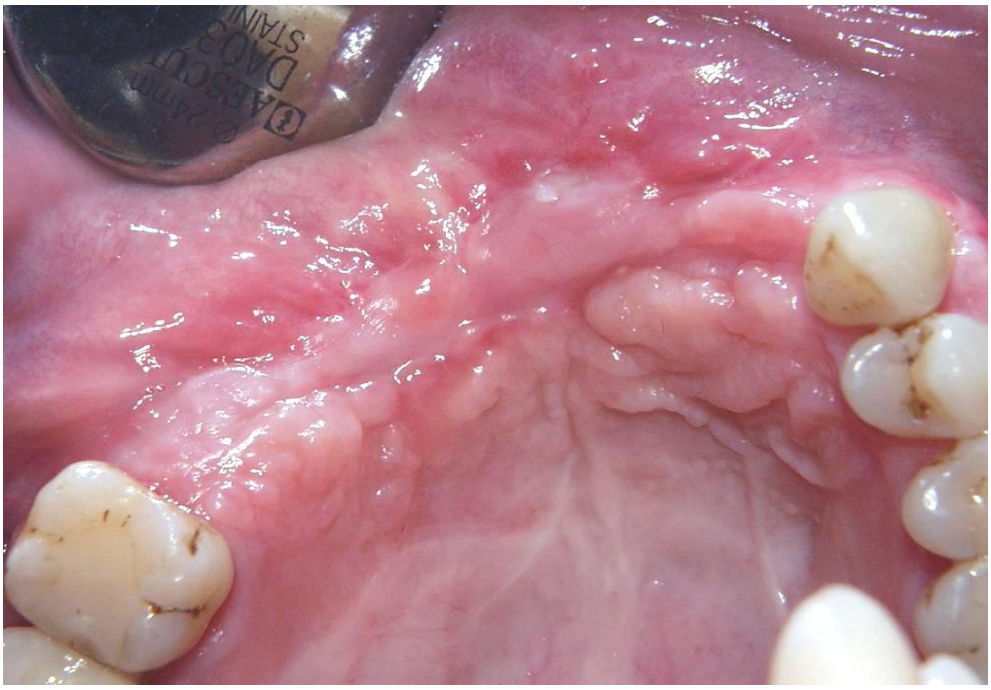

Abb. 76: Klinischer Status nach Entfernung des Beckenknochentransplantates und Rekonstruktion des Nasen- und Kieferhöhlen-Bodens durch Knochentransplantat vom Unterkiefer links mit Miniplattenosteosynthese

Hierdurch kann zunächst der knöcherne Nasen- und Kieferhöhlenboden wieder hergestellt werden, die Fixierung erfolgt durch eine Miniplatte, welche nach 3 Monaten zur weiteren Konsolidierung entfernt wird, um Prothesendruckstellen zu vermeiden (siehe *Abb. 76* u. *Abb. 77*).



Abb. 77: Röntgen-Orthopantomogramm (OPT) : Kontrolle nach 3 Monaten und Metallentfernung, gut rekonstruierter Nasen- und KH-Boden, verbleibender dreidimensionaler Kieferdefekt

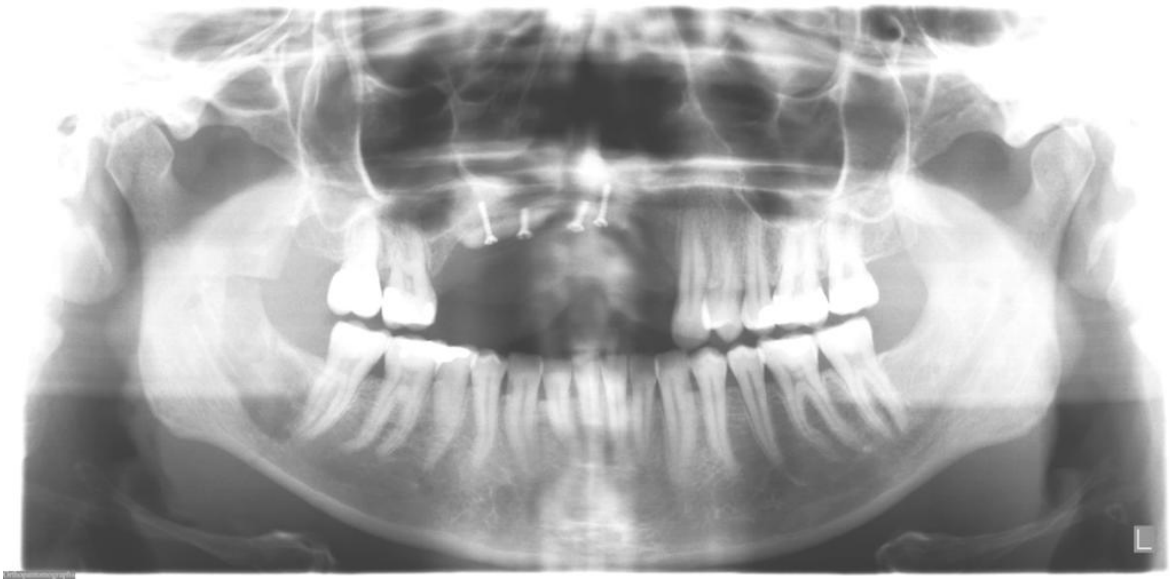

Abb. 78: Röntgen-Orthopantomogramm (OPT): retromolare Knochentransplantation vom Unterkiefer rechts 3 Monate später, 2. vertikaler Aufbau des Alveolarkamms regio 14-22 mit Schraubenosteosynthese

Nach weiteren 3 Monaten folgt der 2. vertikale Aufbau mit geteiltem Knochenspan von retromolar rechts, die Entnahmestelle links ist kaum noch im Röntgenbild erkennbar (siehe *Abb. 78*). Nach Entfernung der Minischrauben 3 Monate später zeigt sich ein deutlicher vertikaler Knochenzuwachs (siehe *Abb. 79*).



Abb. 79: Röntgen-Orthopantomogramm (OPT): Kontrolle nach Metallentfernung 3 Monate später, deutliche Zunahme der Knochenhöhe, anschließende Konsolidierungsphase



Abb. 80: Röntgen-Orthopantomogramm (OPT):
2. retromolarer Knochentransplantation vom UK links 3 Monate nach Metallentfernung,
3. vertikaler Aufbau des Alveolarkamms regio 14-22 mit Schraubenosteosynthese

Weitere 3 Monate später, also 12 Monate nach der 1. vertikalen Augmentation, folgt die 3. Augmentation, erneut vom linken UK retromolar, dessen Entnahmestelle inzwischen wieder regeneriert ist. Hiermit kann nun eine adäquate Knochenhöhe von 12-14 mm erreicht werden, wie postoperatives Röntgenbild und klinisches Bild vor Implantation zeigen (siehe *Abb. 80* u. *Abb. 81*).



Abb. 81: Klinischer Status vor Implantation: starke Vernarbungen im Oberkiefer-Vestibulum



Abb. 82: Röntgen-Orthopantomogramm (OPT):
Z.n. Metallentfernung und dentaler Implantation regio 13/11/21/22,
gutes vertikales Knochenangebot, intakter Nasen- und Kieferhöhlenboden

Die anschließende Implantation kann nach weiteren 3 Monaten erfolgen und verläuft problemlos. Die Röntgenbilder nach prothetischer Versorgung zeigen ein ausreichendes Knochenangebot in allen Ebenen (siehe *Abb. 82* u. *Abb. 83*).

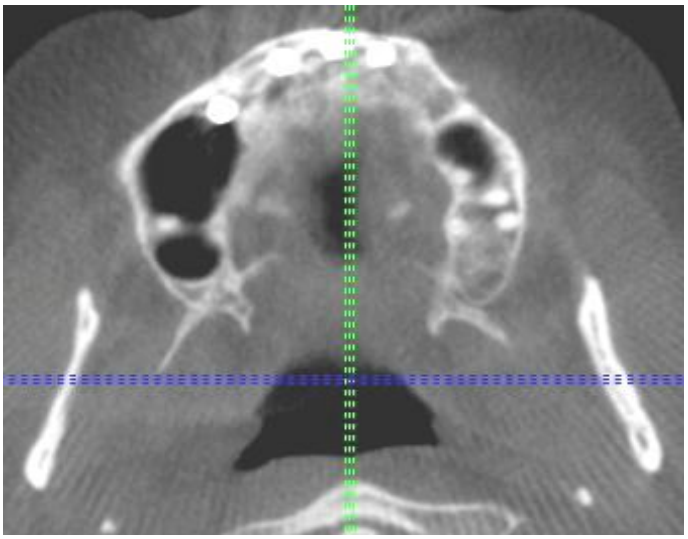

Abb. 83: Digitales Volumentomogramm (DVT):
Status nach Implantation, horizontale Schicht des Oberkiefers,
vollständige vestibuläre Knochenlamelle der Oberkiefer-Front

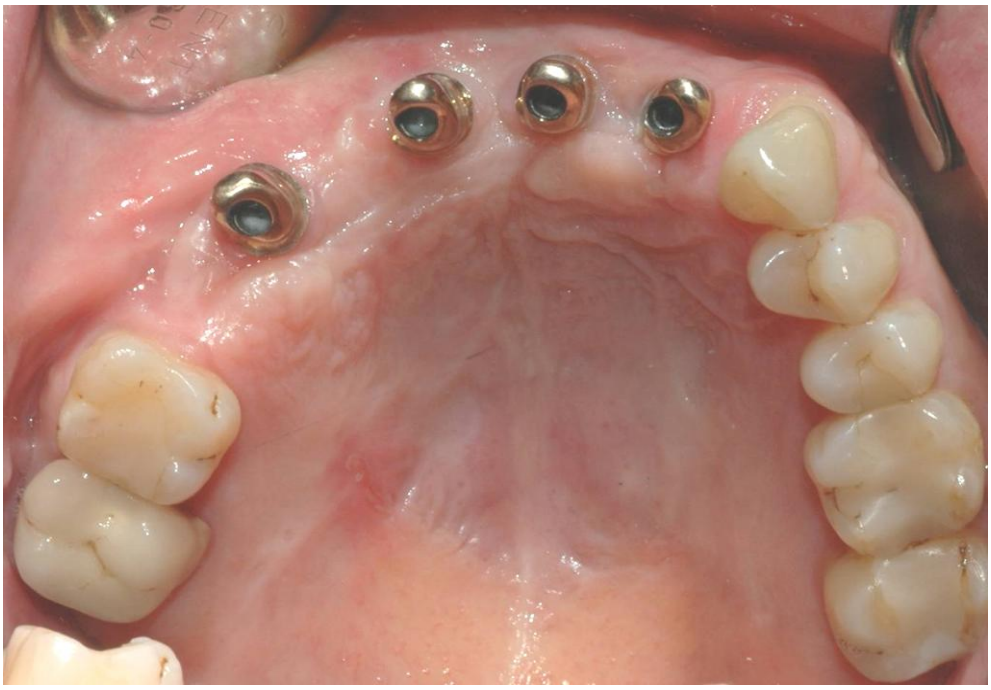

Abb. 84: Klinischer Status nach Freilegung mit freiem Schleimhauttransplantat (FST) im Oberkiefer und anschließender Teleskopversorgung

Durch ein FST vom Gaumen kann bei der Freilegung der Implantate eine stabile periimplantäre Manschette gebildet werden, so dass reizlose Schleimhautverhältnisse an den Teleskopen vorliegen, die den herausnehmbaren Zahnersatz tragen (siehe *Abb. 84* u. *Abb. 85*).

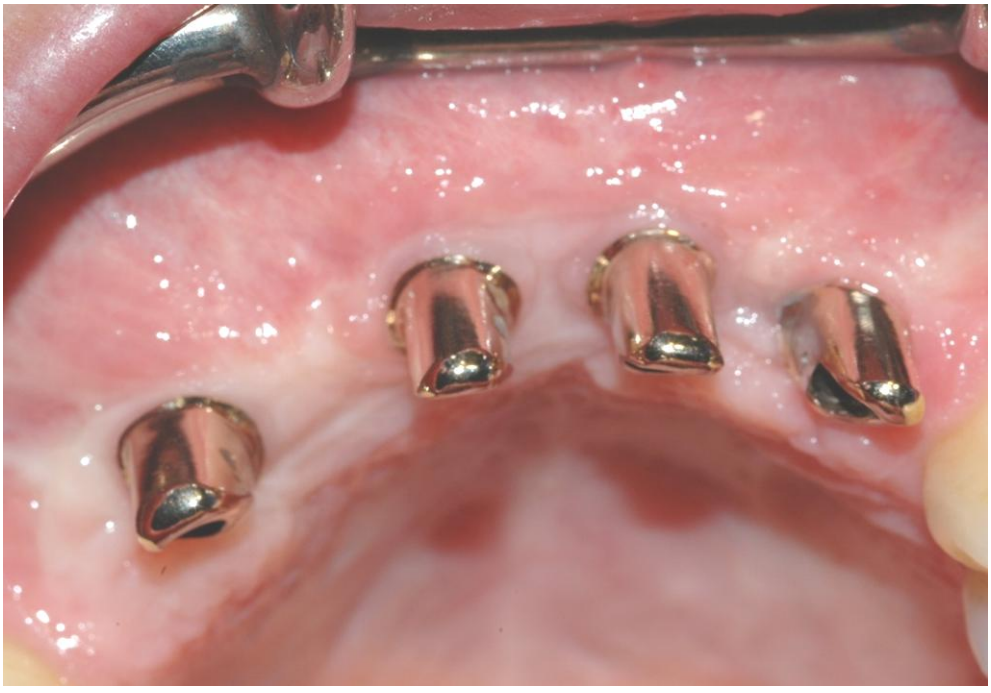

Abb. 85: Teleskope im Oberkiefer in regio 13/11/21/22 bei reizloser Gingiva



Abb. 86: Intraoraler Status mit implantatgestützter Teilprothese im Oberkiefer regio 15-22

Durch die Teleskopverankerung kann der stabile Zahnersatz grazil und gaumenfrei gestaltet werden, gleichzeitig ermöglicht dieser durch Imitation eine höhere gingivale und dentale Ästhetik sowie eine wesentlich bessere Pflegemöglichkeit (siehe *Abb. 86* u. *Abb. 87*).



Abb. 87: Extraoraler Status mit teleskopgestütztem Zahnersatz der Oberkiefer-Front

*3.2.5 **Fall 5:** Osteomyelitis Kieferwinkel links - Rekonstruktion von extraoral*

Patientendaten:

Alter:	34 ID: SD14696-2010
Geschlecht:	männlich
Indikation:	perforierende Osteomyelitis Kieferwinkel links
Klassifizierung:	entfällt
Anamnese:	Schmerzen UK links
Besonderheiten:	unklare Genese, extraoraler operativer Zugang

Der letzte Fall bietet ein ungewöhnliches Krankheitsbild, das eher als Rarität zu bezeichnen ist. Der junge Mann stellt sich mit unklaren Schmerzen im linken UK zur Beratung vor. Eine dentale Ursache kann ausgeschlossen werden. Das Röntgen-OPT zeigt eine ovale, unscharf begrenzte Aufhellung unterhalb des Canalis mandibularis regio 37 im Übergang zum Kieferwinkel (siehe *Abb. 88*). Das Röntgen-DVT zeigt in der transversalen Schichtung eine bukko-lingual perforierende Osteolyse mit unscharfer Begrenzung (siehe *Abb. 89*). Der extra- und intraorale klinische Befund und der Lymphknotenstatus sind unauffällig.
Die operative Exploration mit Resektion und Rekonstruktion beginnt mit dem extraoralen submandibulären Zugang.



Abb. 88: Röntgen-Orthopantomogramm (OPT): Ausgangsstatus, zirkuläre unscharf begrenzte Aufhellung vor dem Kieferwinkel links



Abb. 89: Digitales Volumentomogramm (DVT): Transversalschicht des Unterkiefers, perforierende Osteolyse vor dem Kieferwinkel links

Der tumoröse Prozess wird von bukkal und lingual dargestellt. Es zeigt sich eine zirkuläre Auftreibung mit bukkaler und lingualer Perforation (siehe *Abb. 90*).
Der Tumor wird im Gesunden mit Sicherheitsabstand kastenförmig unter Eröffnung des Canalis mandibularis reseziert. Der N. alveolaris inferior wird dargestellt und geschont (siehe *Abb. 91*).

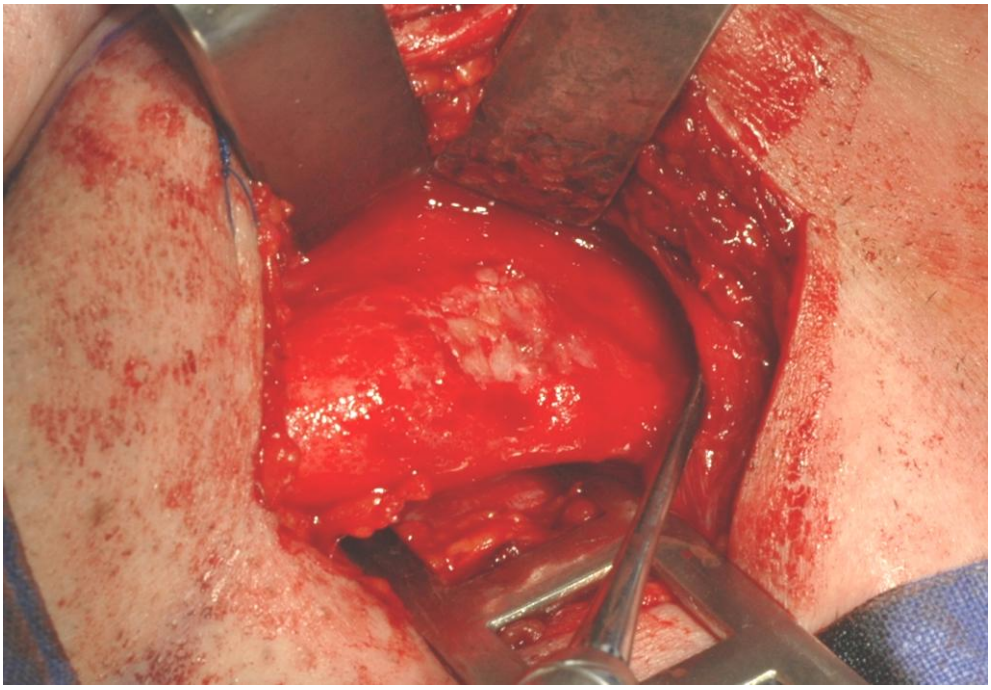

Abb. 90: Intraoperativer Situs nach extraoralem Zugang am Kieferwinkel links: zirkuläre knöcherne Auftreibung mit bukkaler und lingualer Perforation

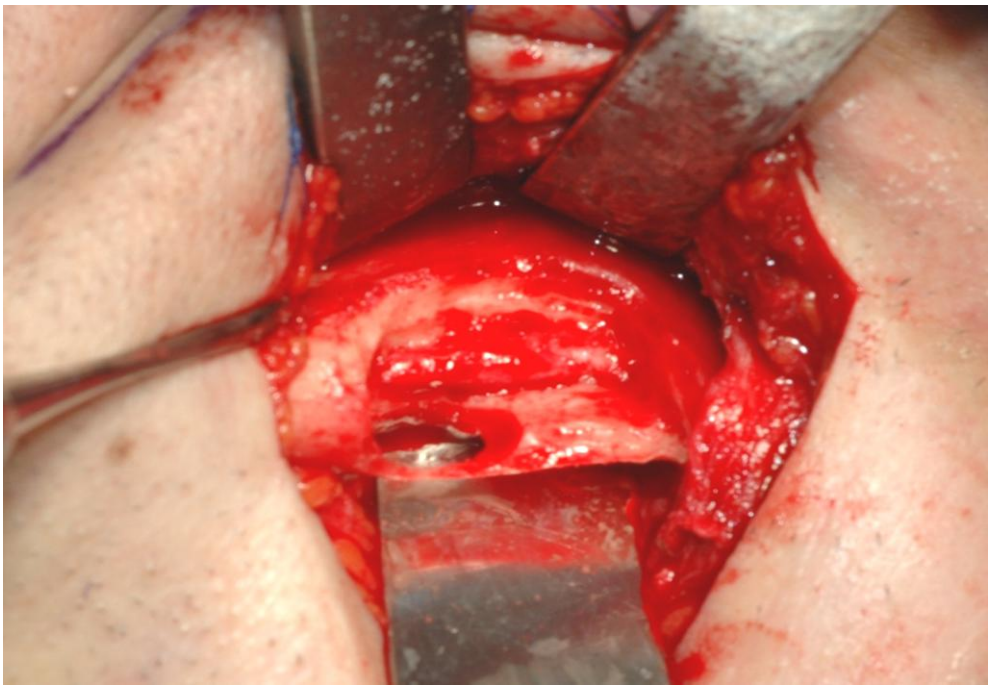

Abb. 91: Kastenförmige Resektion der Osteolysezone mit Freilegung des N. alveolaris inferior

Die histologische Schnellschnittuntersuchung bestätigt einen entzündlichen Prozess, der später als chronische Osteomyelitis bestätigt wird.
Die Rekonstruktion des Defektes wird in gleicher Sitzung durch einen retromolaren Knochenspan vom rechten Unterkiefer vorgenommen (siehe *Abb. 92*).

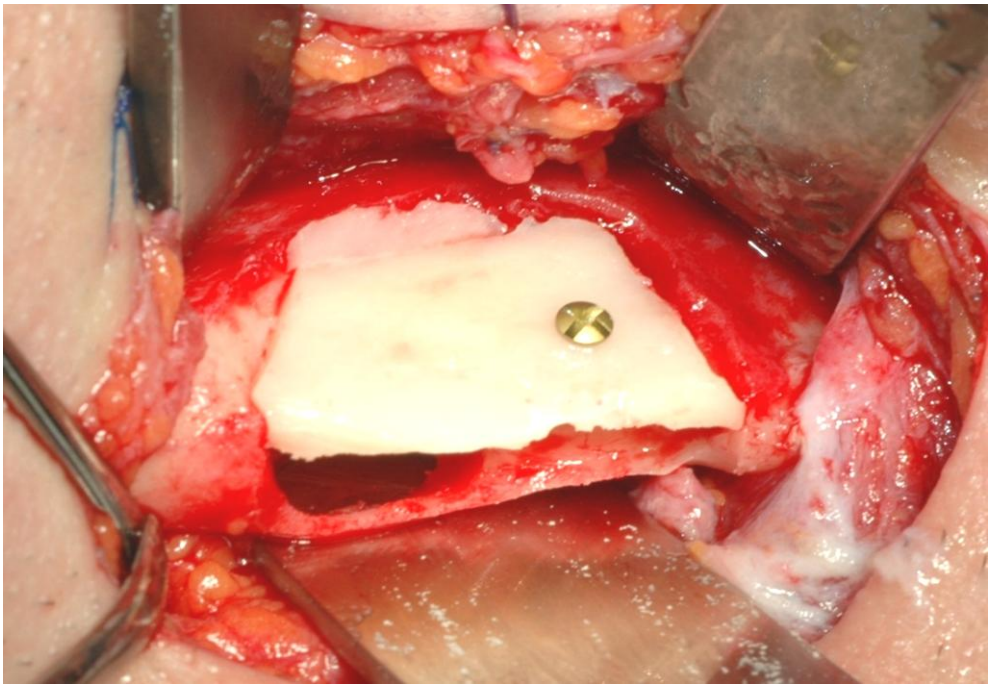

Abb. 92: Fixation des angepassten retromolaren Knochentransplantates vom Unterkiefer rechts

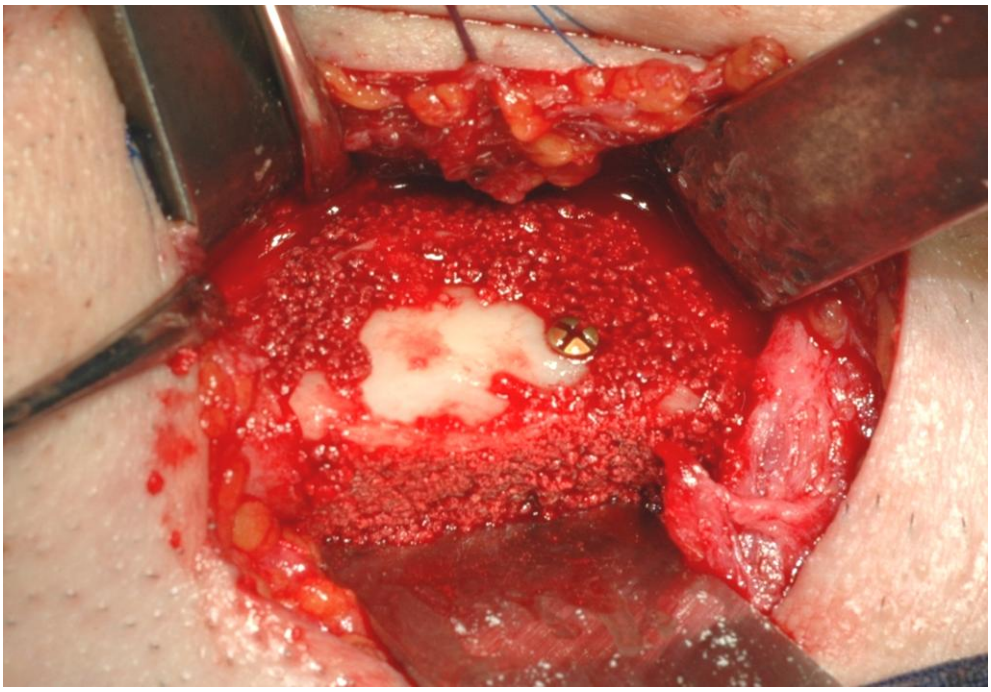

Abb. 93: Auffüllung der Spalträume und Übergänge mit Knochenersatzmaterial (KEM, Cerasorb M®)

Nach Auffüllen der Hohlräume und Spaltbereiche mit KEM (Cerasorb M®) folgt der dreischichtige extraorale Wundverschluss (siehe *Abb. 93* u. *Abb. 94*).
Die nachfolgenden postoperativen Röntgenbilder zeigen eine vollständige knöcherne Rekonstruktion (siehe *Abb. 95*, *Abb. 96* u. *Abb. 97*).



Abb. 94: Extraoraler Wundverschluss, angezeichneter Kieferwinkel zur OP-Planung

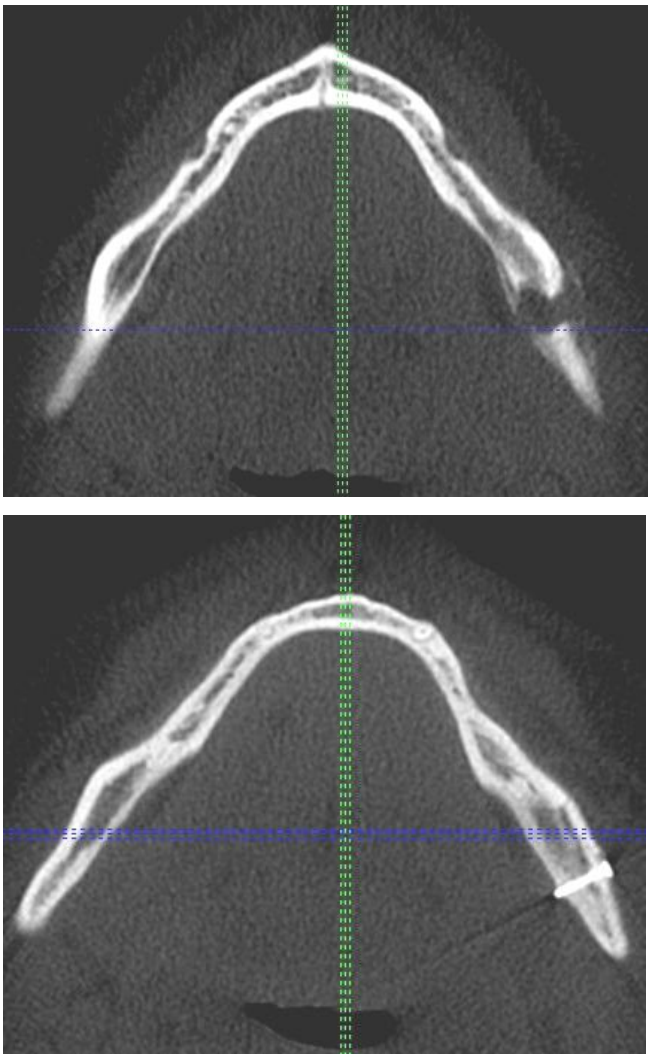

Abb. 95: Digitales Volumentomogramm (DVT): Vergleich vor (oben) und 6 Monate nach der Operation (unten)

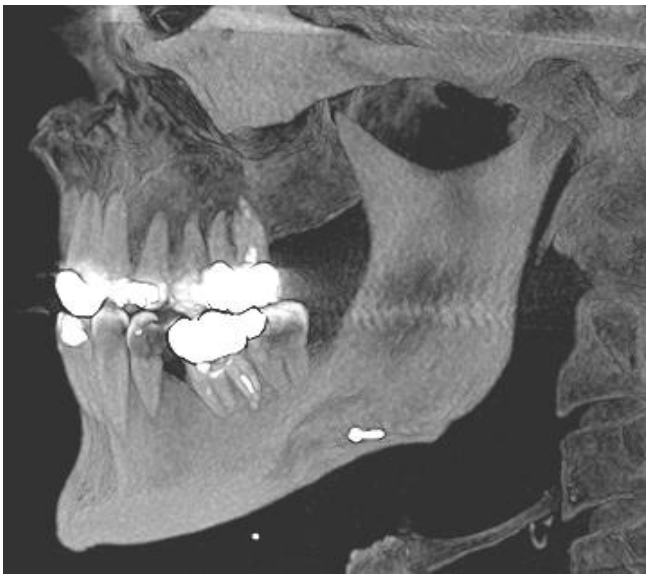

Abb. 96: Digitales Volumentomogramm (DVT): Status 6 Monate nach Operation

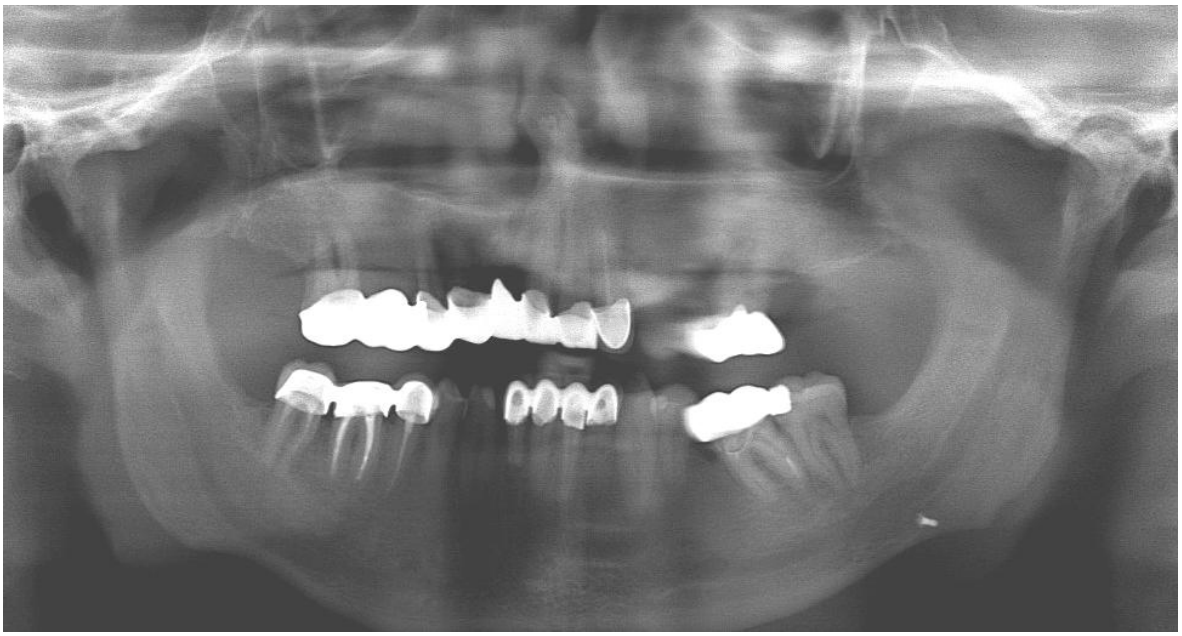

Abb. 97: Röntgen-Orthopantomogramm (OPT): Homogene Knochenstruktur 6 Monate nach der Operation, sichtbare Zugschraube Kieferwinkel links, vollständige Knochenregeneration

Nach 6 Monaten zeigt sich sowohl im rekonstruierten Defektbereich links als auch in der Entnahmeregion des rechten UK eine homogene Knochenstruktur mit vollständiger Regeneration (siehe *Abb. 97*).

4 Diskussion

4.1 Fallzahlen und Statistik

Die Fallzahlen und die repräsentativen Behandlungsfälle dieser Arbeit zeigen eine eindeutige Entwicklung der letzten 10 Jahre in der rekonstruktiven Kieferchirurgie: weg von aufwendigen, risikoreichen und invasiven OP-Verfahren, hin zu praxisnahen, ambulant und in Lokalanästhesie durchführbaren Methoden. Dies zeigt sich alleine darin, dass in allen dargestellten Behandlungsfällen trotz erheblicher Kieferdefekte und ausgeprägter Alveolarkammatrophien nahezu keine extraorale Knochenentnahme erfolgen musste. Es wurden in den letzten 10 Jahren nur 4 Beckenknochentransplantationen durchgeführt. Dies betraf ausschließlich Patienten mit Kontinuitätsdefekten im Unterkiefer nach Tumorresektion. Alle anderen Fälle waren durch intraorale Entnahmetechniken in Kombination mit KEM lösbar. Demgegenüber war eine Dekade früher die Beckenkammentnahme das Standardverfahren einer MKG-Klinik bei nahezu allen Defekten, die nicht durch lokale Maßnahmen gedeckt werden konnten. Diese neue Entwicklung wurde allgemein auch dadurch vorangetrieben, dass sich seit den 90er Jahren ambulante OP-Verfahren rasant entwickelten und gesundheitspolitisch massiv gefördert wurden. Dies führte zur Etablierung minimalinvasiver und ambulanter OP-Verfahren in allen medizinischen Fachgebieten und zur Auslagerung der häufigsten kieferchirurgischen OP-Verfahren in den ambulanten Bereich [48,63].

Dennoch favorisieren einige Autoren noch die Beckenkammentnahme [58] zur Rekonstruktion von Kieferdefekten und Kieferzysten [192,207] oder beim lateralen Sinuslift [71,118,200].

Die absolute Anzahl und die Verteilung der Fälle spricht für sich: Bei 35% aller implantologisch versorgten Patienten sind umfangreiche augmentative Maßnahmen erforderlich, dies findet auch Bestätigung bei anderen Autoren [111], die je nach Einstufung (absolute oder patientenbezogene Zahlen) Werte zwischen 30-50% angeben [30], dies gilt ebenso für die Häufigkeit des lateralen Sinuslifts, die mit 22-30% angegeben wird [30,70]. Leider fehlen in dem Literaturvergleich meist die genauen Angaben zum Patienten- bzw. Fallbezug.
Die Häufigkeit der zweiseitigen Entnahme (siehe Tab. 3) in Höhe von 35% erklärt sich zum einen mit den unterschiedlichen Defektgrößen und Lokalisationen sowie dem damit erforderlichen Entnahmevolumen, zum anderen mit den anatomischen Varianten, durch die kleinere beidseitig entnommene Transplantate bisweilen einen besseren Formschluss bieten (3D-Passung) als große einseitige Knochentransplantate. Andererseits können aus großen Transplantaten auch mehrere Teilstücke in verschiedene Regionen eingelagert werden (siehe Tab. 5, Tab. 6 u. Tab. 7).
Die Altersverteilung zeigt ein Maximum zwischen 50 und 60 Jahren und wird in der Literatur bestätigt [30,111]. Dieses korreliert mit den Altersgruppen, die vor allem von parodontalen Zahnverlusten betroffen sind. Bei den jüngeren Altersgruppen der 2. Lebensdekade handelt es sich meist um traumatische Zahnverluste oder Nichtanlagen, bei den älteren Patienten der 7. und seltenen 8. Dekade in der Regel um Totalatrophien des zahnlosen Kiefers.

Bei der Verteilung der Einlagerungsregionen (siehe Tab. 5) dominiert in 65% der Fälle eindeutig die OK-Front bis zum 1. Prämolaren. Dies erklärt sich durch die zentripetale Atrophie des OK, wodurch ein horizontaler Knochendefekt entsteht, der eine entsprechende Augmentation erforderlich macht, damit die Frontzähne nach Implantation in der korrekten prothetischen Achse positioniert werden können [111]. Auch die Hebelkräfte beim Abbiss sowie die Zungenposition im S-Kanal finden hiermit Berücksichtigung für Funktion und Sprache bei der festsitzenden und herausnehmbaren prothetischen Versorgung.

Am schwierigsten gestaltet sich die vertikale Augmentation in allen Regionen, da die bedeckenden Weichgewebe nicht beliebig dehnbar sind. Damit sind höhere Komplikationsraten durch Nahtdehiszenzen und konsekutive Infektionen verbunden, wie der vorgestellte Fall 4 (Seite 67) bestätigt. Als gute Alternative für die OK- und UK-Front wird die Distraktion gesehen, da hierdurch die Weichgewebe langsam gedehnt und in die Endposition mitgenommen werden können [65,67]. Dem steht ein höherer Zeit- und Kostenaufwand gegenüber.

Die häufigste Indikation für eine vertikale Augmentation findet sich im UK-Molarenbereich und in der OK-Front (jeweils 9%). Im UK betrifft dies vor allem Teil- oder Vollprothesenträger, welche eine wannenförmige Knochenresorption im Molarenbereich aufweisen, da die Frontzähne zumeist länger erhalten bleiben.
In der OK-Front sind es traumatische oder entzündliche Ursachen, die zu großen vertikalen und horizontalen Defekten führen.
Im OK-Seitenzahngebiet kann der vertikale Knochenverlust meist durch einen simultanen lateralen Sinuslift ausgeglichen werden (30% der Patienten, siehe Tab. 8). Dies entspricht auch den Meinungen anderer Autoren [45,109], es fehlen allerdings differenzierte Zahlenangaben.

Der Vergleich zwischen dentaler Indikation und Resorptionsklasse (siehe Tab. 8) zeigt, dass im zahnlosen Kiefer mit 266 Fällen (23%) am häufigsten ein vertikaler und horizontaler Knochenverlust in den Einlagerungsregionen vorliegt (Klasse 5), während in teilbezahnten Kiefern (539 Fälle, 47%) der horizontale Knochenverlust überwiegt (Klasse 4).
Die Klasse 6 mit irregulären Defekten ist dagegen selten (2%) gegenüber den Klassen 5 (44%) und 4 (60%).
Die Zahlen lassen sich schwer mit der Literatur vergleichen, da bereits die Klassifizierung selbst eine eindeutige Zuordnung zwischen Klasse 3 bis 5 in der Praxis erschwert, da innerhalb verschiedener Regionen meist unterschiedliche Resorptionsgrade vorliegen [53]. Zumindest aber wird die praktische Erfahrung bestätigt, dass zunehmender Zahnverlust zu weiterer Kieferatrophie führt.

Der Resorptionsgrad und damit der Knochendefekt bestimmen die notwendige Größe der Knochentransplantate. Diese variieren erheblich und sind abhängig von anatomischen Gegebenheiten (Lage des N. alveolaris inf.) und dem Knochenangebot [30,153], aber auch von der Knochenform, welche erheblichen Einfluss auf die Passung im Einlagerungsgebiet hat. Durchschnittlich können retromolare Transplantate mit einer Kantenlänge von 27.8 mm, einer Höhe von 13.2 mm und einer Tiefe von 5.7 mm gewonnen werden. Die Maximalgrößen von über 8 cm Außenkantenlänge sind die Ausnahme und werden nur erreicht, wenn die gesamte Außenkortikalis des Corpus mandibulae mit entnommen wird, was bei sehr breitem Kieferkamm vergleichbar einem UK-Splitting bei einer Progenie möglich ist. Eine Maximaltiefe (Dicke) über 10 mm ist nur unter Mitnahme der Spongiosa bei Knochenblockentnahme möglich, sofern der Canalis mandibularis im Entnahmegebiet tief genug oder weit lingual verläuft [112,153].
Auf jeden Fall bieten die retromolaren Transplantate die Möglichkeit zur vertikalen und horizontalen Augmentation halbseitiger Kiefersegmente und unterschiedlichster Defektformationen, wie es die Fallbeispiele dieser Arbeit demonstrieren.

Die Gesamt-Komplikationsrate (4,6% siehe Tab. 11 u. Tab. 12) ist sowohl im Bereich der Entnahmeregion als auch im Einlagerungsbereich sehr gering und beschränkt sich im wesentlichen auf temporäre Irritationen durch lokale Wundinfektionen und Dehiszenzen (siehe Tab. 11 u. Tab. 12) oder Dysästhesien des N. alveolaris inferior. Bleibende Nervenläsionen kommen im untersuchten Patientengut nicht vor. 5 Transplantatverluste sind als Folge von Risikofaktoren wie Rauchen, mangelhafter Mundhygiene und begleitender Parodontalerkrankungen anzusehen. Letzteres wird in der Literatur bestätigt, die Angaben zu Komplikationsraten schwanken zwischen 5-10% [30,111].

4.2 Falldarstellungen

4.2.1 ***Fall 1:*** *Zahnloser OK - kombiniertes Verfahren mit FSL*

Der zahnlose OK bietet neben der Freiendsituation die häufigste Indikation für einen horizontalen und vertikalen Knochenaufbau (siehe Tab. 9). In der Regel wird im frontolateralen Segment von 14-24 eine horizontale Augmentation erforderlich, um der Rücklage des OK-Alveolarkamms entgegenzuwirken. Im Molarenbereich dagegen ist durch die Ausdehnung der Kieferhöhle ein Sinuslift notwendig, um eine ausreichende vertikale Dimension zu erreichen [109,114].
Ein absoluter vertikaler Aufbau ist hier selten gefordert, allenfalls bei großen Differenzen zwischen Kronen- und Implantatlängen durch knöcherne Stufenbildung, typischerweise bei Schaltlücken oder Freiendsituationen.

Der vorliegende Fall zeigt in idealer Weise diese Problematik auf und führt zu einem ansprechenden Ergebnis, bei dem die Vorverlagerung der Frontzähne durch horizontale Augmentation ebenso wie die ausreichende Implantatlänge im Molarenbereich durch lateralen Sinuslift Berücksichtigung findet. Die Versorgung mit Keramikabutments führt zu einer reizlosen gingivalen Einheilung und sehr stabilen prothetischen Versorgung. Dem Individualisierunggrad sind keine Grenzen gesetzt, wie die abschließende steile Zahnstellung und Inlayeinlage zeigen.
Hier sind weder beim Sinuslift noch bei der frontolateralen Augmentation alternative Methoden wie Beckenkamm-/Tibiaentnahme oder Folientechniken notwendig, solange die Transplantatgröße von retromolar ausreicht.

*4.2.2 **Fall 2**: Zahnloser OK - segmentale 3D-Rekonstruktion*

Der mehrwandige dreidimensionale Knochendefekt stellt bisher in der augmentativen Chirurgie das Kernproblem, indem dieser nur mit großvolumigen Transplantaten aufgebaut werden kann, da aufgrund der fehlenden Knochenwände weder Folien noch partikulierte Knochentransplantate ausreichende Stabilität in der Einheilphase bieten [33,176,194]. Dieser Fall zeigt beispielhaft, wie solche Defekte im 3D-Verfahren [108] rekonstruiert werden können. Hierbei wird die defekte Innen- und Außenwand des Alveolarkamms durch zwei geteilte kortikospongiöse Knochentransplantate von retromolar ersetzt und dachförmig gegeneinander durch Zugschrauben verspannt. Die verbleibenden Hohlräume und Übergänge werden durch KEM aufgefüllt, so dass eine stabile Grundkonstruktion entsteht. Gleichzeitig erfolgt die bereits beschriebene frontolaterale horizontale Augmentation im rechten OK. Die Problematik besteht wie bei allen vertikalen Aufbauten in der Weichteildeckung, welche unter größter Vorsicht und mit ausreichender Mobilisation erfolgen muss, um die Durchblutung von Weich- und Hartgewebe nicht zu gefährden [74]. Das Ergebnis zeigt einen suffizienten Knochenaufbau mit ausreichend dimensioniertem OK-Alveolarkamm als Voraussetzung für die geplante dentale Implantation.

Hier gilt die Becken- oder Tibiaentnahme als Alternative [30,164] mit den bereits erwähnten Nachteilen. Als Folientechnik kommt ggf. das SonicWeld ®-Verfahren in Kombination mit KEM in Frage [95], Langzeitergebnisse liegen jedoch nicht vor.

*4.2.3 **Fall 3:** Zentraler Tumor UK regio 45-46 - horizontale Schalungstechnik*

Dieses Beispiel soll demonstrieren, dass auch komplexe Tumorerkrankungen in ungünstigen Kieferregionen eine Indikation zur Rekonstruktion durch ein retromolares Knochentransplantat stellen können. Der zentrale UK-Tumor mit zunächst unklarer Dignität erfordert einerseits eine vollständige Entfernung, andererseits den Erhalt wichtiger Strukturen und Funktionen. Demzufolge wird das OP-Verfahren so gewählt, dass eine primäre Rekonstruktion des zu erwartenden Knochendefektes nach Tumorresektion möglich ist.
Hierzu bietet sich in idealer Weise der retromolare Knochenspan an, da dieser sofort aus der gleichen Region gewonnen werden kann, sofern die Defektgröße dies erlaubt.
In diesem Fall kann der Tumor in toto mit den Zähnen 45-46 von lingual bis zum Kanaldach des N. alveolaris inferior reseziert und die bukkale Wand erhalten werden. Dadurch entsteht ein dreiwandig begrenzter Defekt, der die ideale Voraussetzung für die Schalungstechnik mit dem simultan auf der gleichen Seite entnommenen Knochentransplantat bietet. Das Ergebnis zeigt eine vollständige knöcherne Regeneration und über Jahre stabile Verhältnisse mit optimaler Osseointegration der Implantate. Die Histologie ergibt ein ossifizierendes Fibrom, ein Rezidiv ist seit der OP in 2007 nicht aufgetreten.
Als alternatives Rekonstruktionsverfahren bieten sich wieder die Beckenkamm- und Tibiaentnahme mit den bekannten Nachteilen an [172]. Folientechniken [80] sieht der Verfasser wegen mangelhafter Stabilität eher im Nachteil.

*4.2.4 **Fall 4:** Tumor OK regio 15-22 (Sarkom) - vertikale Schichttechnik*

Die Rekonstruktion ausgedehnter maligner Tumordefekte des Kiefers sind bisher die Domaine der Beckenknochentransplantation [168,172]. Dieser besondere Fall soll die Problematik dieser Methode aufzeigen und eine Lösungsmöglichkeit mit der erstmals durchgeführten Schichttechnik des retromolaren Knochentransplantates bieten.

Nach Resektion eines OK-Sarkoms alio loco mit resultierendem Kontinuitätsdefekt und offenem Nasen- und Kieferhöhlenboden werden diese zunächst durch ausgedehnte Palatinal- und Wangenlappenplastiken gedeckt. Der Einsatz eines Weichteilexpanders soll die spätere Deckung eines Beckenknochentransplantates ermöglichen, welches in Window-Technik entnommen und formgerecht in den Defekt transplantiert wird.

Ausgangspunkt der neuen Technik ist nun der fehlgeschlagene Versuch, trotz Weichteilexpander eine suffiziente Weichteildeckung des eingesetzten Beckenkammtransplantates zu erzielen. Es kommt zu einer Dehiszenz am palatinalen Übergang und damit zwangsläufig zur Infektion mit Ausbreitung in die Spongiosa und konsekutivem Komplettverlust des Transplantates: Ein entscheidender Nachteil gegenüber den retromolaren Knochentransplantaten, welche trotz gelegentlicher Wunddehiszenzen selten verloren gehen, da die Infektion aufgrund der kortikalen Knochenstruktur meist oberflächlich bleibt [111,209].

Nach einer Konsolidierungsphase werden Schritt für Schritt einzelne Knochenschichten beginnend mit der Rekonstruktion des knöchernen Nasen- und Kieferhöhlenbodens aufgebaut, dazwischen jeweils Ruhephasen von 3-6 Monaten, um das Weichgewebe nicht übermäßig zu strapazieren. Die Knochenentnahme erfolgt wechselseitig links und rechts, die 3. Schicht kann nach 12 Monaten erneut aus der linken Retromolarregion entnommen werden, da diese bereits vollständig regeneriert ist. Auf diese Weise wird der Alveolarkamm langsam auf 12-14 mm Knochenhöhe gebracht, die Weichgewebedeckung passt sich so langsam an. Es folgen Implantatversorgung und FST zur Gingivarekonstruktion. Der abschließende gaumenfreie Zahnersatz wird teleskopgestützt und herausnehmbar gestaltet, um eine bessere Reinigungs- und Kontrollmöglichkeit sowie Ästhetik zu ermöglichen.

Dieser Beispielfall demonstriert eindrücklich die Grenzen der Beckenkammtransplantation und die Möglichkeiten der retromolaren Knochenentnahme. Das Kern-

problem der Augmentationstechnik stellt jedoch nicht das Entnahmeverfahren dar, sondern die Grenzen der Einlagerung durch das reduzierte Weichgewebeangebot. Die alternativ zur Verfügung stehenden mikrovaskulären osteokutanen Transplantate von Becken und Fibula können zwar das Weichgewebedefizit kompensieren [117,145,172,193], bieten aber eine erheblich höheres Operationsrisiko und unbefriedigende Ergebnisse durch Ersatz der Gingiva mit normaler Cutis, welche ggf. im zweiten Eingriff durch ein FST ersetzt werden muss.

*4.2.5 **Fall 5:** Osteomyelitis Kieferwinkel links - Rekonstruktion von extraoral*

Der letzte Fall demonstriert den Einsatz der retromolaren Knochentransplantation bei einem ungewöhnlichen und seltenen Krankheitsbild: der chronischen UK-Osteomyelitis. Die Rekonstruktion zystischer Defekte ist bisher ein Feld der Beckenspongiosa, welche ideale Regenerationsergebnisse liefert [81,168]).
Dieser Fall zeigt die ideale Anpassungsfähigkeit des retromolaren Spans an jegliche Empfängerregion und die ideale knöcherne Regeneration in Verbindung mit KEM als Füllmaterial. Selbst infizierte Knochenbereiche lassen sich auf diese Weise primär rekonstruieren und führen zu einer Restitutio ad integrum. Ein vergleichbarer Fall wurde in der Literatur nicht gefunden.

4.3 Grundlagen der Knochenheilung

Für die Knochenheilung sind knochenbildende Zellen erforderlich, das Heilungspotential korreliert vermutlich mit der Anzahl dieser Zellen [132,133].
Es gibt zwar keine Studie zur osteogenen Potenz verschiedener Spenderareale, jedoch zeigen Untersuchungen von Gnamm [74] einen unterschiedlichen Gehalt an knochenbildenden Zellen in verschiedenen Entnahmeregionen auf.
Die Knochenheilung wird dabei von vielen externen und internen Faktoren bestimmt, insbesondere aber von der Aktivität der Osteoblasten und Osteoklasten.
Die Osteoblasten stammen von pluripotenten mesechymalen Progenitorzellen ab, die Osteoklasten dagegen von hämopoetischen Stammzellen, den Granulozyten-Makrophagen-Progenitorzellen.
Die knöcherne Wundheilung ist eine Kaskade komplexer zellulärer, vaskulärer und chemischer Reaktionen.

Die Reparatur läuft in 3 Stufen ab [73,110]:

1. Zelluläre Kondensation (reaktive exsudative Phase)
2. Zelluläre Differenzierung: Osteoblasten produzieren Osteoid (reparative Phase)
3. Matrixsynthese und Mineralisation (Modellierungsphase)

Im Rahmen der primären Ossifikation kommt es zunächst zur Bildung von Geflechtknochen, der eine geringe Festigkeit aufweist. Durch weitere Umbauvorgänge im Rahmen der sekundären Ossifikation entsteht schließlich der stabile Lamellenknochen [111].
Das Endprodukt besteht zu 65% aus anorganischen (Kalziumphosphat und -karbonat, Fe, Cl, K), zu 25% aus organischen Bestandteilen und zu 10% aus Wasser. 95% des wasser- und mineralfreien Knochens sind Kollagene (meist Typ 1) und entsprechen der Knochenmatrix bzw. dem Osteoid.

5% enthalten die nichtkollagene Matrix (NCM), d.h. Proteoglykane, Glykoproteine, Serumproteine (Albumine) sowie unter 0,2% verschiedene Polypeptide als Wachstums- und Differenzierungsfaktoren (GDF) [73].

Im Rahmen der Embryogenese kommt es zu unterschiedlichen Formen der Osteogenese:
Die platten Schädelknochen und der Unterkiefer entstehen größtenteils durch desmale Ossifikation mit Bildung eines membranösen Knochens durch mesenchymale Progenitorzellen.
Die restliche Knochen entwickeln sich durch chondrale Ossifikation aus dem Ektoderm, wobei die perichondrale Entwicklung mit Differenzierung über das Periost und die enchondrale Entwicklung mit Differenzierung über die Epiphysen erfolgt:
Im Gegensatz zu Knorpel-, Muskel- und Bindegewebe bietet der Knochen als einziges mesenchymales Gewebe eine vollständige Restitutio ad integrum mit Abheilung in ursprünglicher Form und Belastbarkeit [31,32].
Die Osteoneogenese hängt von vielen Faktoren ab wie Alter, Genetik, Defektgröße, Knochenart, Durchblutung und Stabilität des Transplantats [132].

Hierbei werden 3 verschiedene Prozesse unterschieden [30]:

<u>Osteokonduktion:</u>
Osteokonduktion bieten Materialien mit passiver Leitstruktur, in die der neugebildete Knochen einwachsen kann [31].
Durch Gefäßeinsprossung in diese porösen Strukturen kommt es durch mesenchymale Differenzierung zur Knochenneubildung ohne Resorption des Knochenersatzmaterials [105].
Strukturell bietet Spongiosa die idealen Voraussetzungen in Bezug auf Architektur und Dimensionierung.

Osteogenese:

Osteogenese bedeutet Knochenneubildung durch vitale Knochenzellen (Osteoblasten und Stammzellen).
Diese werden zu 30% vom Periost und zu 70% vom Endost bereitgestellt.

Osteoinduktion:

Osteoinduktion bedeutet Aktivierung der Osteogenese durch Freisetzung lokal wirksamer Wachstumsfaktoren, die in der Knochenmatrix vorhanden sind.
BMPs bewirken die Differenzierung von unreifen Progenitorzellen zu Osteoblasten und wirken daher osseoinduktiv auf die Knochenneubildung, so dass Knochenneubildung sogar in knochenfreien Regionen erfolgen kann.

Für den Alveolarkamm gelten gegenüber anderen Knochenregionen offensichtlich besondere Gesetzmäßigkeiten [111]:

- ➔ Zahnwachstum und Parodont bestimmen die Höhe und das Volumen des Alveolarfortsatzes
- ➔ Der dentale Funktionsverlust führt zwangsläufig zum Gerüstverlust und damit zur Alveolarkammatrophie
- ➔ Zug-und Druckbelastung beeinflussen je nach Intensität und Frequenz den Umfang der Knochenheilung durch periostale Knochenapposition in jedem Knochen ("stain and stress") [49]
- ➔ Ein Funktionsverlust Im Röhrenknochen führt eher zur Entmineralisierung (Osteoporose) und Destabilisierung, das Gerüst dagegen bleibt erhalten

Die Defektgröße bestimmt sowohl die Geschwindigkeit als auch die Art der Knochenheilung [101]:
Bis 0.2 mm Distanz (entspricht der Größe eines Osteons) erfolgt eine direkte Knochenheilung zu Lamellenknochen.

Bei 0.2-1 mm Distanz bildet sich eine zelluläre Leitschiene („jumping distance") zur schnellen Geflechtknochenbildung innerhalb von 2-4 Wochen [25].

Bei 2-5 mm beträgt die Heilungsdauer 3-5 Monate zur Bildung eines weniger festen Geflechtknochens, der sich nach Havers-Modellierung mit Ersatz der primären Osteone zu Lamellenknochen verfestigt.

Größere und mehrwandige Defekte führen ohne augmentative Maßnahmen und Stabilisierung in der Regel zur Defektheilungen.

Die Knochenheilung nach Zahnextraktion zeigt folgenden Zeitverlauf [111]:

- Bis zum 3. Tag wird das Blutkoagel stabilisiert, danach folgt die Organisation durch Granulationsgewebe und Gefäßeinsprossung (Angiogenese)
- Nach 14 Tagen bildet sich erster Geflechtknochen bei gleichzeitig beginnender marginaler Resorption
- Nach 30 Tagen finden sich erste Osteone, größtenteils jedoch fibröses Gewebe
- Nach 60-90 Tage bildet sich eine Brücke aus Geflechtknochen (Bridging), darunter Knochenmark
- Nach 120-180 Tagen folgt die Umwandlung zu Lamellenknochen durch Bildung der Osteone (sekundäre Ossifikation)

Bemerkenswert für den Alveolarfortsatz ist die Tatsache, dass bereits nach 3 Wochen ein Breiten- und Höhenverlust bis zu 2 mm festzustellen ist, der jedoch individuell stark variieren kann [5,92,138]. Aus diesem Grund wurden verschiedene Therapiekonzepte zum Erhalt des Limbus alveolaris bei und nach Extraktion entwickelt (Soccet preservation [127,139], Extrusionstherapie [24,46]).

Zahn- und Knochenverlust bedeuten für den Alveolarkamm schließlich [110]:

- Defizit an Zellmaterial
- Defizit an externen Wänden
- Defizit an Information (supraalveolärer Faserapparat)
- Defizit an Stabilität und Retention auch für die Nachbar-Region

Periost und supraalveolärer Faserapparat bestimmen den ossären Randbereich, das Periost besitzt jedoch keine dreidimensionale Stabilität [91].

Die Knochenheilung wird daher begrenzt durch [111]:

- Eingeschränkte Blutversorgung
- Mechanische Instabilität
- Kritisches Maß der Defektgröße (>5 mm)
- Konkurrenz mit hochproliferativem Gewebe

Dies führt zur Atrophie des Alveolarkamms mit den nachfolgend beschriebenen Konsequenzen.

4.4 Kieferatrophie

Die Kieferatrophie stellt das größte Problem des zahnlosen Patienten dar.
Diese hat unterschiedliche Ursachen:

1. Genetisch bedingte Atrophie (Hypodontie, Mikrodontie, kraniofaziale Miss-bildungen, Wachstumsstörungen etc.)
2. Pathologische Atrophie durch exogene und endogene Schädigung (Zahn-verlust, Trauma, Parodontopathie, Entzündung, endokrin)
3. Physiologisch altersbedingte Atrophie

Bereits 2 Wochen nach Zahnverlust beginnen horizontale und vertikale Resorptionsvorgänge, das Maximum wird innerhalb von 1 Jahr erreicht [110]. Der Grad der Resorption ist abhängig von Lokalisation und auch der Art der prothetischen Versorgung (bei Totalprothese deutlich höher als bei Cover denture) [138].

Die Resorptionsrate im UK ist im ersten Jahr nach Zahnverlust bis zu vierfach höher (84), vertikal bedingt durch Inaktivität und Prothesendruck, horizontal durch Muskeldruck von Lippe, Wange und Zunge (UK bis maximal 5 mm, OK bis maximal 3 mm). Anschließend verläuft die Resorption nur noch sehr langsam in einer asymptotischen Kurve [92], im OK zentripetal, im UK zentrifugal [172].
Kortikale Strukturen limitieren schließlich die Resorption (Spina mentalis, Linea mylohyoidea und Linea obliqua, Spina nasalis und Processus zygomaticoalveolaris) [125].

Im OK kommt es nach Zahnverlust unterhalb der Kieferhöhlen durch den Anschluss an das pneumatische System der Nase zur Ausdehnung des Recessus alveolaris bis hin zur extremen Ausdünnung des Alveolarfortsatzes. Dies ist zum einen in dem fehlenden Widerlager der Zähne begründet, zum anderen aber auch in der zunehmenden altersbedingten Ausdehnung der Nasennebenhöhlen.
Dadurch wird im Falle einer Implantation die Rückverlagerung des Kieferhöhlenbodens nach kranial durch einen internen oder externen Sinuslift erforderlich.

Diese relative Erhöhung des Kieferkamms muss häufig auch durch eine absolute intraorale Augmentation ergänzt werden, um der zunehmenden Hebelbelastung der Implantate bei absoluter Alveolarkammatrophie entgegenzuwirken (ungünstiges Verhältnis zwischen Kronen- und Implantatlänge).
Verschiedene augmentative Verfahren ermöglichen es, auch bei atrophierten oder defekten Kieferabschnitten Implantate zu setzen, deren Prognose von Volumen und Stabilität des Knochenlagers bestimmt ist [26].

4.4.1 Klassifizierung

In dieser Arbeit erfolgte die Klassifizierung der Unterkieferatrophie nach der von Fallschlüssel [54] entwickelten und von Cadwood und Howell [36] erweiterten Methode in 6 Stufen (siehe S.10).
Als Alternative für schwierig einzuordnende Fälle stehen die von Lekholm u. Zarb 1985 [121] konzipierte Klassifizierung in 5 Stufen mit getrennter Beschreibung von Knochenqualität und Atrophiegrad zur Verfügung.
Diese alternativen Klassifizierungs-Schemata bieten eine ausreichende Hilfestellung in der Beurteilung der Situation und bei der Therapieplanung. Hierfür stehen verschiedene Einteilungen hinsichtlich Resorptionsgrad und Knochenqualität zur Verfügung.
Das Problem der Standardisierung und Bemessung der Kieferatrophie besteht sowohl in der unterschiedlichen Ausprägung der Atrophie zwischen Ober- und Unterkiefer als auch innerhalb verschiedener Abschnitte, so dass es selten zu übereinstimmenden Einstufungen verschiedener Behandler kommt. Die Bestimmung der Klasse erfolgt im Praxisalltag lediglich durch klinische Untersuchungen wie Inspektion und Palpation, daher sind die Klassen 3-5 häufig schwer zu unterscheiden [153]. Eine metrisch genaue und einfache Klassifizierung ist auch unter Zuhilfenahme der 3D-Röntgentechnik bisher nicht erfolgt, dennoch bieten die derzeitigen Klassifizierungs-Schemata eine ausreichende Hilfestellung in der Beurteilung der Situation und bei der Therapieplanung [53].

4.5 Autologe Transplantation

Die häufigste Indikation für die autologe Knochentransplantation in der Zahnmedizin ist die Implantologie. Bei jeder zweiten Implantation sind augmentative Maßnahmen erforderlich [202]. In Deutschland werden fachübergreifend 71.000 Knochentransplantationen pro Jahr durchgeführt [30].
Die autologe Knochentransplantation ist wegen seiner osteogenen, osteokonduktiven und osteoinduktiven Potenz [34,109,175] sowie seiner biologischen, immunologischen und forensischen Überlegenheit [140] nach wie vor der Goldstandard in der zahnärztlichen Chirurgie.
Autologer Knochen ist im Übrigen das einzige osteogene Transplantatmaterial.
Die Osteoneogenese hängt von vielen Faktoren ab wie Alter, Defektgröße, Knochenart, Durchblutung und Stabilität des Transplantats [132].
Die Knochenqualität hängt nicht ab von der Dichte, sondern von der Art und Menge der Zellen im Endost bzw. im entnommenen Knochenmark [74,131,133].

Knochentransplantate sollten daher möglichst viele osteokompetente Zellen enthalten, welche die Neubildung unterstützen. Hierzu zählen Stammzellen, Progenitorzellen in allen Stufen sowie Osteoblasten. Die Empfängerregion sollte dem entsprechend eine möglichst gute Vaskularisierung aufweisen.
Die Revaskularisierung erfolgt im spongiösen Knochen schneller als im kompakten [74,90].
Blutgefäße und Mesenchymalzellen sprossen ausschließlich vom Lagergewebe (70%) und vom Periost (30%) ein, deshalb sollte das Transplantat gut angeformt sein und dicht aufliegen [30]. Bereits **Lexer** [122] beschrieb **1911** den Einfluss des Knochenlagers und teilte diese in 3 Klassen ein (ersatzstarkes, ersatzschwaches und ersatzunfähiges Lagergewebe).

Der Vorteil der autologen Transplantate besteht darin, dass vitale Zellen teilweise in der Spongiosa überleben [10].

Heute wissen wir, dass der Großteil der Osteoblasten bis zur vollständigen Revaskularisierung der Phagozytose unterliegen.
Hierbei unterscheiden sich Kortikalis, Spongiosa und Knochenmark. Knochenmark befindet sich vor allem in Röhrenknochen, Becken, Schädeldach, Rippen und Sternum.
In der Kortikalis ist die Anzahl vitaler Zellen deutlich geringer.

Eine besondere Stellung nimmt das reine Spongiosatransplantat als Kombination von Knochenmark und Knochen ein:
Es besitzt zwar eine geringe Stabilität, dafür jedoch osteogene Stromazellen (Progenitorzellen) und matrixbildende Osteoblasten. Diese sehr wichtige Knochenmatrix enthält Kollagen, nichtkollagene Proteine (Haftproteine, kalziumbindende Proteine, Wachstumsfaktoren und Promotoren) und Knochenmineral zur Osteoneogenese [30].
Das Knochenmark differenziert sich in 2 Bereiche, gelbes aus Adipozyten, rotes aus Stammzellen und hämopoetischen Präkursorzellen sowie retikulärem Bindegewebe.
Hauptfunktion ist die Blutbildung und Stimulation der Osteogenese.
Mit zunehmendem Alter erhöht sich irreversibel der Anteil des gelben Fettmarks im Unterkiefer, ab der 4. Lebensdekade befindet sich kein rotes Knochenmark mehr im UK [103].
Spongiosatransplantate enthalten neben mineralisierter Spongiosa große Mengen Osteozyten-, Osteoblasten und Osteoklasten sowie Blut, Fibrin und Thrombozyten.
Die durch Entzündungsreaktion begleitete Angiogenese führt zur osteoklastären Resorption und gleichzeitiger Knochenneubildung durch mesenchymales Gewebe und überlebende Osteoblasten. Es handelt sich also um einen schleichenden Einheilungs- und Umbauprozess [30].
Auch die Fettzellen des gelben Knochenmarks besitzen ein hohes osteogenes Potential durch Rückdifferenzierung im stromalen Zellsystem, welche durch Entzündungsreize im Rahmen der Knochenheilung ausgelöst wird, aber auch bei Anämie, Neoplasien und Metastasen [74].

Zusammenfassend ist festzustellen, dass sich autologe Knochentransplantate aufgrund ihrer biologischen, immunologischen und biomechanischen Wertigkeit und ihrer forensischen Überlegenheit [140] ideal für augmentative Verfahren eignen. Die Anwendung ist lediglich begrenzt durch die eingeschränkte Verfügbarkeit [113].
Die mechanischen (Kortikalis) und osteogenetischen (Spongiosa) Eigenschaften sind besser als bei allogenen, xenogenen und alloplastischen Verfahren [7].

4.5.1 Intraorale Knochenentnahme

Aufgrund der guten Zugänglichkeit hat sich die intraorale Knochenentnahme in der dentalen Implantologie durchgesetzt [30]:

- ambulant in Lokalanästhesie möglich
- Spender- und Einlagerungsareal mit vergleichbarer Knochenstruktur
- geringe Donor-Morbidität

Wichtige Strukturen wie Zahnwurzeln, Nerven und Gefäße dürfen allerdings nicht verletzt werden.
Es bieten sich die Retromolarregion [109] (siehe Abb. 1 auf Seite 11) sowie Kinn [89,99], aber auch Tuber maxillae, Jochbein, der laterale Unterkieferrand [134] und selten die Spina nasalis als Entnahmeregion an.
Als sinnvolle Ergänzung gelten Knochenspäne oder -zylinder, welche aus der Implantatregion durch Abschaben oder Bone-Traps bzw. Trepanbohrer oder Implantatbohrer gewonnen werden.
Die Entnahmevolumina intraoral (2-10 ccm) sind gegenüber den extraoralen Entnahmeregionen (20-140 ccm) deutlich beschränkt [68].
Deshalb reicht nach Meinung vieler Verfasser die intraorale Knochenentnahme für zweiseitige Defekte, den externen Sinuslift oder interforaminale Augmentationen nicht aus [30].

Folgende Anforderungen werden an das Transplantat gestellt:

- Der Empfängerregion histologisch ähnliche Knochenstruktur
- Gute Formbarkeit zur Anpassung an Empfängerregion
- Einfache und komplikationsarme Entnahmetechnik
- Hohe mechanische Stabilität

Operationstechnisch leicht zu erreichen ist das Kinn (Symphyse) und die Retromolarregion.
Durch involutive Altersveränderungen der Mandibula [12] findet sich ab dem 30. Lebensjahr kein hämopoetisches Knochenmark mehr im Kinnbereich und nur noch wenig retromolar [103], statt dessen aber Fettmark.
Das osteogene Potential von Fettmarkzellen und deren Vorläuferzellen [21] bietet, wie bereits beschrieben, gute Voraussetzungen zur Osteoneogenese.
Die im Rahmen der Transplantation ausgelösten Entzündungsreize können den Rückdifferenzierungsvorgang zu Osteozyten induzieren.
Daher spielt nicht nur der überlebende Osteozyt eine wichtige Rolle, sondern auch die Stroma- und Fettzellen. Mesenchymale Stammzellen sind demnach pluripotent, die Zellentwicklung ist dynamisch und nicht festgelegt [74].
Osteogene Zellen, insbesondere Osteozyten, finden sich intraoral nur in der Retromolarregion, da dort eine starke muskuläre Stimulation vorliegt ("Stain and Stress") [49]. Die Retromolarregion erscheint daher geeigneter für die Knochentransplantation. Entsprechend sollte möglichst viel Spongiosa erhalten bzw. transplantiert werden, da die zellulären Anteile eine bessere Einheilung bewirken.
60% der osteogenen Zellen („bone lining cells“) finden sich in der Spongiosa, 30% im Periost!
Hohe Spannungspotentiale retromolar potenzieren den Effekt durch trajektoriell ausgerichtete Spongiosaelemente [74].
Die Anforderungen an den Spenderknochen werden bestimmt durch das Behandlungsziel:

Ist nur Platzhalterfunktion gefragt, genügen osteokonduktive Eigenschaften (Kortikalis), wird eine Optimierung der biomechanischen Eigenschaften angestrebt, sind osteoinduktive Funktionen und osteogene Fähigkeiten erforderlich.
Autogene Transplantate habe gute osteoinduktive Eigenschaften [31].

4.5.1.1 Retromolar

Die retromolare Knochenentnahme ist gekennzeichnet durch einen standardisierten Zugang mit geringer Donormorbidität und Komplikationsrate.
Erste Anregungen zu dieser Operationstechnik bot die Deckelmethode bei der Wurzelspitzenresektion im UK-Molarenbereich [85].
Der retromolare kortikospongiöse Knochen desmaler Genese zeigt eine geringere Resorption gegenüber anderen Entnahmeregionen [208].
Der Kieferwinkelregion ist wegen der osteogenen Potenz gegenüber anderen intraoralen Entnahmeregionen immer der Vorzug zu geben [74].
Kortikale und spongiöse Transplantate weisen ähnliche Heilungs- und Inkorporationsprozesse auf [31].
Histologisch bestehen dagegen große Unterschiede:
Spongiöser Knochen revaskularisiert schneller und vollständiger durch schleichende Substitution.
Die Inkorporation der Kortikalis beginnt mit Osteoklastentätigkeit, nach der Abheilung besteht die Kortikalis aus einer Mischung von nekrotischem und vitalem Gewebe [32]. Daher sollte der spongiöse Anteil möglichst groß sein.
Im retromolaren Knochenmark befinden sich einige wenige Osteoprogenitorzellen.
Zur Vitalerhaltung sollte die Transplantation möglichst schnell erfolgen oder das Transplantat in Eigenblut zwischengelagert werden.
Das Transplantatbett sollte vor der Entnahme bereits vorbereitet werden, um die Transposition zu beschleunigen.

Vaskularisierung und Geschwindigkeit sind sehr wichtig für den Erhalt der Vitalität, für das Resorptionsverhalten sowie für die Infektions- und Nekroserate.
Der Heilungsprozess entspricht einem Wettlauf zwischen Resorption und Knochenumbau.

Die Revaskularisierung bei einem retromolaren Blocktransplantat ist geringer als bei partikuliertem Material und bei Spongiosa [31,51], letztere dagegen unterliegen im Falle einer zu geringen Stabilisierung einer höheren Resorption.
Ein Großteil der vitalen Knochenzellen stirbt grundsätzlich ab, der Block übernimmt die Leitfunktion (Konduktion).

Die Kortikalis unterliegt einer stärkeren Resorption als Spongiosa, da die Revaskularisierung entsprechend länger dauert. Gleiches gilt für die Membranverfahren. Die Perforation der Kortikalis bringt hierbei keinen Vorteil [39,126].
Das Periost muss zum Erhalt der Durchblutung und der osteogenen Potenz möglichst geschont werden, eine Schlitzung zur Lappenextension ist nach Möglichkeit zu vermeiden oder möglichst entfernt zur Einlagerungsregion vorzunehmen.
Die anschließende Ruhigstellung bzw. stabile Fixation des Transplantates ist unbedingte Voraussetzung für die ungestörte Einheilung und Revaskularisierung. Dies gilt insbesondere für muskelnahe und muskelaktive Regionen im Frontzahnbereich.

4.5.1.2 Kinn

Die Kinnentnahme unterliegt ähnlichen Kriterien wie die retromolare Entnahme hinsichtlich Knochenqualität sowie Einheil- und Resorptionsverhalten.
Wie bereits erwähnt befinden sich im Kinn des Erwachsenen zwar weniger osteogene Zellen [103], aber auch das vorhandene Fettmark besitzt infolge einer möglichen Rückdifferenzierung durch Entzündungsreize bei der Transplantation osteogene Potenz [21].

Die verschiedenen Entnahmetechniken (Block, Trepanverfahren, "Audi-Ringe", "olympische Ringe") bieten ähnliche Einsatzmöglichkeiten wie retromolar, allerdings ist das Entnahmevolumen deutlich geringer (<5 ccm gegenüber >20 ccm retromolar beidseitig) [30].

Als Besonderheit ist die höhere Donormorbidität durch Dehiszenzen infolge starker Lippenbewegung sowie Irritationen und Nervenausfälle des Ramus anterior des N. alveolaris inferior zu nennen, bis hin zur Devitalisierung der Unterkiefer-Frontzähne [149]. Das Knochenangebot in dieser Region ist häufig inhomogen und wird daher eher zur Partikulierung mit einer Knochenmühle verwendet. Als Ergänzung bei größerem Knochenbedarf ist die Methode auf jeden Fall sehr geeignet [106].

4.5.1.3 Tuber und Crista zygomaticoalveolaris

Das Tuber maxillae bietet einen eher spongiösen Entnahmebereich, der für kleine Defekte exzellente Chips bietet, die aber in Größe und Volumen sehr stark variieren. Bei tangentialer Abtragung werden sie in unserem Krankengut zur Stabilisierung der Schneiderschen Membran im Rahmen des Sinuslifts oder zur Fixation flächiger Augmentationen mit alloplastischen Materialien verwendet.
Die Crista zygomaticoalveolaris wird als rein kortikaler Span selten genutzt, da das Knochenangebot in diese Bereich meist zu gering bzw. die Entnahme meist mit einer Eröffnung der Kieferhöhle verbunden ist.

4.5.1.4 Seltene Entnahmeregionen

Als seltene intraorale Entnahmeregionen sind die Spina nasalis, Spina mentalis oder linguale / palatinale Exostosen zu nennen. Sie bieten nur kleine Kortikalis-Chips, welche in Einzelfällen zur Ergänzung alloplastischer Verfahren durch Partikulierung Verwendung finden [30].

4.5.1.5 Distraktion:

Das Prinzip der Knochen-Distraktion mit Bonespreading und -splitting besteht in der Kallus-Elongation vor Einsetzen der Mineralisation und wurde erstmals 1972 zur Beinverlängerung eingesetzt [97]. Mit der Entwicklung intraoral einsetzbarer Mini-Distraktoren fand die Methode in den 90er Jahren auch Eingang in der Mund-Kiefer-Gesichtschirurgie, zunächst im Bereich der Dysgnathie-Chirurgie, später auch im Rahmen der Alveolarkammrekonstruktion [15,205]. Das durchtrennte, aber mukogingival einseitig gestielte Knochensegment wird nach einer Latenzperiode von 7 Tagen langsam und kontinuierlich mobilisiert (1 mm/Tag), so dass einerseits eine direkte Kallusüberbrückung erfolgt, gleichzeitig aber die Mineralisierung durch mechanische Bewegung verhindert wird.
Kallusneubildung wird über 3 Faktoren induziert:
Mechanischer Druck führt zur Synthese und Freisetzung biologischer Faktoren
Der traumatische Entzündungsreiz induziert die Angiogenese [136,137].
Die Spannung durch Elongation [129,203] führt zu Wachstum von Hart-und Weichgewebe.
Nach Abschluss der Distraktion folgt eine Retentionsphase zur Konsolidierung und Mineralisation des Knochens (4-6 Wochen).
Auf diese Weise werden Knochensegment und Weichgewebe gleichermaßen extendiert.
Die Methode hat folgende Nachteile:

- hohe Kosten des Distraktors
- lange und aufwendige Behandlung bei hoher Invasivität
- intraoraler Diskomfort durch störenden Distraktor
- Behandlung nur bei ausreichendem Restknochenangebot
- Ablenkung der Extensionsrichtung durch rigide Weichgewebe
- häufig Nachaugmentation erforderlich

Der wesentliche Vorteil besteht in der Mitführung und Extension der Weichgewebe sowie in der soliden Eigenknochenbildung ohne Fremdmaterial.

4.5.2 Extraorale Knochenentnahmeregionen

Zur extraoralen Knochenentnahme werden je nach Anforderung verschiedene Regionen favorisiert. Die Größe, Form und Lage des Defektes, das individuelle Knochenangebot, die geplante prothetisch-implantologische Rekonstruktion, aber auch die Erfahrung und Routine des Operateurs sind entscheidend für die Auswahl der Donorregion [168]. Die Möglichkeit kombinierter Verfahren ist in die Entscheidung einzubeziehen, da hierdurch ggf. auf die extraorale Entnahme verzichtet werden kann.

Folgende extraorale Entnahmeregionen stehen zur Verfügung:

- Anteriorer und posteriorer Beckenkamm
- Proximale und distale Tibia
- Fibula
- Scapula
- Calvaria
- Radius
- Seltene Entnahmestellen:
  Calcaneus, Rippe, Olecranon, Processus Spinosus, Hüftkopf

4.5.2.1 Beckenkamm

Die freie autologe Beckenknochentransplantation ist in der MKG-Chirurgie bisher das Verfahren der Wahl zur Rekonstruktion von ausgedehnten Kieferdefekten. Aufgrund seiner hohen Variabilität hinsichtlich Form und Größe können nahezu alle Regionen des Ober- und Unterkiefers rekonstruiert werden [50,141,142,168]. Entscheidend für die Auswahl des Verfahrens sind Größe und Position des Defektes sowie die geplante prothetisch-implantologische Rekonstruktion.

Der Beckenkamm besitzt einen hohen Kompaktaanteil und dadurch sehr gute mechanische Eigenschaften [172]. Er bietet für die implantologische Versorgung ein stabiles Knochenlager.

Der ausreichende Durchmesser erlaubt verschiedene Modifikationen in der Transplantatgestaltung und Transplantathebung.
Nach der von Urken 1994 [198] durchgeführten anatomischen Studie ist der Beckenkamm in der Eignungsliste extraoraler Entnahmeregionen an erster Stelle, gefolgt von Scapula, Fibula und Radius (83 %, 78 %, 67 %, 21 %).

Das Becken gilt daher als Goldstandard aller extraoralen Entnahmeregionen.
Die Qualität des Transplantats aus dieser Region ist durch die hohe Anzahl an osteoinduktiven und osteokonduktiven Zellen gekennzeichnet.
Daher wird die reine Spongiosaentnahme zur Augmentation des Kieferhöhlenbodens im Rahmen des lateralen Sinuslifts, zur Defektauffüllung bei Zysten, bei traumatischen und entzündlichen Defekten oder zur Kieferspaltosteoplastik nach wie vor standardisiert eingesetzt [168].
Nicht kortikaler Knochen wird wegen der besseren Leitstruktur schneller vaskularisiert [31], Beckenspongiosa ist daher ideal. Dagegen steht eine hohe Resorptionsneigung [208] des enchondralen Beckenknochens im Gegensatz zum desmalen Unterkieferknochen.
Bei Verwendung als partikulierter Knochen zeigt sich eine geringere Resorption als bei freiem Beckenkamm oder reinen Kortikalisblöcken [111,158], da es durch die bessere Vaskularisierung mit Erhalt der vitalen Zellen zu einer schnelleren Regeneration bei geringerer osteoklastärer Resorption kommt. Dem steht die schnellere Resorption bei fehlender Stabilität entgegen.
Bei der Knochenentnahme vom Beckenrand sind mono, bi- oder trikortikale Transplantate sowie reine Spongiosaentnahmen in verschiedenen Variationen möglich:
Bei der Fenstertechnik [6] zeigt sich im Gegensatz zur Entnahmetechnik unter Einbeziehung des Beckenrandes eine geringere Morbiditätsrate [168,184,188].

Ein wesentlicher Vorteil der Beckenfensterung ist auch die Vermeidung von Deformationen des Beckenkammes.

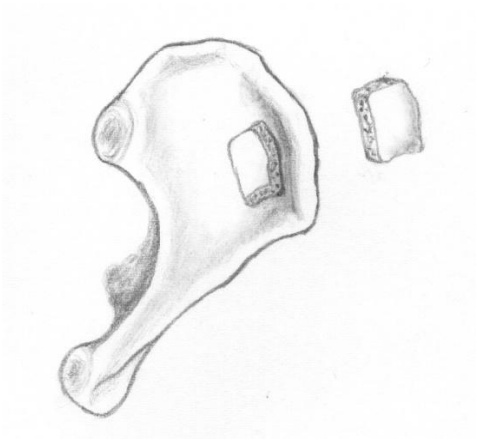

Abb. 98: Schemazeichnung zur Fenstertechnik - Knochenentnahme am Becken

Die höhere Invasivität und nachfolgend gezeigte Entnahmemorbidität (siehe Tab. 13) gilt als entscheidendes Kriterium gegenüber den alternativen intraoralen und alloplastischen Transplantationsverfahren [1,2,18]:

Tab. 13: Übersicht der möglichen Komplikationen bei Knochenentnahmen am Becken [168]: Differenzierung nach geringen und schweren Komplikationen

Geringgradige Komplikationen	**Schwere Komplikationen**
oberflächliche Wundinfektion	Hernien
kleine Hämatombildung	Gefäßverletzungen
postoperativer Wundschmerz	tiefliegende Hämatombildung
reversible Sensibilitätsstörung	tiefliegende Infektion mit Abszedierung
vorübergehende Bewegungseinschränkung	Beckenfraktur
kosmetische Beeinträchtigung	chronische Schmerzsensationen
	irreversible Sensibilitätsstörung
	andauernde Bewegungseinschränkung
	Verletzung des Ureters

Aus diesen Gründen wird seit den 90er Jahren mit Zunahme der Implantologie nach alternativen Methoden gesucht, welche eine geringere Entnahme-Morbidität mit einer besseren Vorhersagbarkeit der Ergebnisse sowie eine vereinfachte Handhabung bieten [111].

4.5.2.2 Tibia

Die Tibiaentname gilt als ernstzunehmende extraorale Alternative zur Beckenkammtransplantation, da bis zu 40 ccm Spongiosaentnahme einseitig möglich sind.
Die Knochenentnahme an der Tibia fand ihren Anfang im 2. Weltkrieg, wurde aber wegen häufiger Tibiadeformierungen und Sekundärfrakturen wieder verlassen. Schonende Methoden durch Trepanfräsen führten zur Wiedereinführung des Verfahrens [68,199].

Brzenska [30] beschreibt 2007 die Vorteile der Methode:

- Ambulant durchführbar, Dauer 15-20 Min.
- Sehr geringe Komplikationsrate (<2%), geringe postoperative Beschwerden (Hämatome, Ödeme, Sensibilitätsstörungen der Haut)
- Extrem selten Frakturen mit guter Prognose
- Volumen 40 ccm bei einseitiger Entnahme

Die Technik wurde von mehreren Autoren beschrieben, setzte sich jedoch nicht durch [40,64,199], was wohl der fehlenden Routine im Praxisbereich zuzuschreiben ist.
Die 3-4 cm lange Schnittführung erfolgt medial der Tuberositas tibiae, die Entnahme kann mit Knochendeckelung und Rückverlagerung als Spongiosa oder inklusive Deckelentnahme als kortikospongiöser Span erfolgen.

Als häufigste Indikation ist der laterale Sinuslift genannt, aber auch horizontale und vertikale Augmentationen [30,34]. In der Regel wird der Knochen durch eine Knochenmühle partikuliert und durch verschiedene Membranen stabilisiert eingelagert.

Komplikationen und Verlauf:

- Schmerzen 4-5 Tage
- Geringe Belastung nach 1 Woche (Autofahren)
- Sport nach 4-6 Wochen
- In 18 von 112 Fällen entzündliche Begleitreaktion ohne Exposition bei Gore-Membran
- 1x Tibia-Fraktur
- Leichte Sensiblitätsstörung dauerten max. 3-4 Monate

4.5.2.3 Fibula

Die Fibula wird meist für vaskularisierte Transplantate in der MKG-Chirurgie zur Rekonstruktion von UK und Mittelgesicht im Rahmen der Traumatologie und Tumorchirurgie eingesetzt [11,170], seltener für die implantologische Versorgung als freies Transplantat. Die erheblich höhere Invasivität und Donormorbidität rechtfertigen den Einsatz bei "kleineren" Defektrekonstruktionen nicht und finden daher hauptsächlich bei Kontinuitätsdefekten des Unterkiefer ihre Anwendung.
Aufgrund der notwendigen stationären Behandlung in Narkose stellt die Fibula-Transplantation keine ernstzunehmende Alternative für den Praktiker dar.

4.5.2.4 Scapula

Das gefäßgestielte Scapulatransplantat [20,104,150,167] ist noch seltener indiziert und ist wie die Fibula auf große Defektrekonstruktionen beschränkt. Aufgrund seiner Form ist es eher für Oberkiefer- und Gaumenrekonstruktionen geeignet.

4.5.2.5 Rippe

Aus den früheren Jahren des 20. Jahrhunderts finden sich zahlreiche Quellen zur Rippentransplantation bei Mandibuladefekten [13,186].
Wegen der durch die Kortikalisdicke eingeschränkten Vaskularisierung wurden später gespaltene Rippentransplantate verwendet [55,62]. Aufgrund der hohen Donormorbidität und geringen Eignung (geringe Stabilität, hohe Resorptionsrate) findet die Methode heute keine Anwendung mehr.

4.5.2.6 Tabula externa

Die Calvaria gilt aufgrund der morphologischen Ähnlichkeit zum Kieferknochen (membranöser Ursprung) als vorteilhaft, dabei werden in der Regel Spalttransplantate der Lamina externa entnommen [86]. Sie dient in der Regel der Rekonstruktion von Orbita und Jochbein [30], seltener zur Augmentation des Unterkiefers [76].

4.5.3 Röntgendiagnostik

Die Einführung der 2D Panorama-Schichtgeräte (Zonarc ®) 1982 [66] sowie der Computertomographie (CT) durch HOUNSFIELD und CORMACK 1979 [44,93] revolutionierte die diagnostischen Möglichkeiten, welche seit Ende der 80er Jahre bis heute die vollständige Digitalisierung der Röntgentechnik ermöglichte. Seit 1997 sind speziell auf Schädel und Kiefer abgestimmte 3D-Röntgenaufnahmen durch die digitale Volumentomographie (DVT) möglich und setzen sich in der Operationsplanung zunehmend durch [66].

Die Vorteile der Digitaltechnik liegen in der bis zu 60-70% geringeren Strahlenbelastung [172,201] gegenüber konventionellen Röntgenaufnahmen und in der direkten Vermessungsmöglichkeit der Strukturen bei variabel einstellbarer 2D- und 3D-Auflösung. Zudem erhöhte sich das Tempo der Verfügbarkeit und direkten Visualisierung ohne den Umweg der Bildentwicklung, gestützt durch immer höhere Rechnerleistungen mit universeller Übertragungsmöglichkeit der Bilddaten.
Dem folgten auch die Möglichkeiten zur CAD/CAM Planung und Herstellung von Modellen, Schablonen, Ersatzmaterialien, Zahn- und Knochenersatz, deren Entwicklung aktuell rasant vorangetrieben wird [98,143].

Das Spiral-CT bietet alle Vorteile der 3D-Analyse, jedoch immer noch eine relativ hohe Strahlenbelastung gegenüber dem DVT (Faktor 8) [124].
Aus heutiger Sicht gilt daher das DVT als Mittel der Wahl, um eine dreidimensionale Diagnostik bei möglichst geringer Strahlenbelastung in der Zahnarztpraxis zu erzielen (Prinzip **ALARA**: **A**s **L**ow **A**s **R**easonably **A**chievable).
In der Implantologie bietet es durch verzerrungs- und überlagerungsfreie Bilder [94] die besten Möglichkeiten der präoperativen Diagnostik. Das Knochenangebot kann quantitativ und qualitativ beurteilt, die Restbezahnung erfasst und relevante Befunde diagnostiziert werden, um das vorhandene Knochenangebot optimal zu nutzen [144].

Bei unseren Patienten wurde ausschließlich digitale Röntgentechnik eingesetzt. Die höheren Anforderungen an die Mess- und Planungsgenauigkeit bei nervnahen Operationen führten in den letzten Jahren zur deutlichen Zunahme der 3D-Röntgentechnik durch CT oder DVT, welche heute als Standard gilt. Auch aus forensischer Sicht ist die 3D-Röntgentechnik bei implantologischen und augmentativen Operationsverfahren als Referenzmethode anzusehen, wenn auch nicht in jedem Fall gefordert.

4.6 Augmentationstechniken

Durch die zentripetale Atrophie des Oberkiefers kommt es zum horizontalen Verlust des frontolateralen Segments. Häufig bleibt nur ein schmaler und spitzer, palatinal abgeflachter Kieferkamm erhalten. Dies setzt sich in der Regel bis zum 1. Prämolaren fort, dahinter rundet sich der Alveolarkamm bis zum Molarenbereich und flacht nach distal weiter ab.

Dadurch entstehen 2 Problemzonen:

1. Frontolateral kommt es zur Rücklage des Oberkiefers gegenüber dem Unterkiefer. Prothesenzähne müssen daher vor dem verbliebenen Alveolarkamm aufgestellt werden. Entsprechend muss im Falle einer Implantatversorgung das frontale Segment wieder horizontal augmentiert werden, andernfalls kommt es zu einem Kreuzbiss frontal. Auch bei Schaltlücken zeigt sich dieses Phänomen in der OK-Front bis zum 1. Prämolaren durch schnelle Resorption der dünnen vestibulären Alveolarkammwand. Der vertikale Knochenverlust folgt meist nach.
2. Distolateral kommt es vor allem zu einem relativen Höhenverlust durch die Ausdehnung der Recessus alveolares der Kieferhöhlen. Dies kann bis zu papierdünnen Alveolarkammschalen vom 1. Prämolaren bis retromolar führen.

Im Unterkiefer verläuft die Atrophie durch den Zungendruck zentrifugal und verstärkt damit die Fehlbisslage zum Oberkiefer. Interforaminal bleibt meist ein spitzer Kieferkamm mit ausreichender Knochenhöhe und basaler Breite erhalten, während es im Molarenbereich zu einem wannenartigen Höhenverlust kommt, der durch die distalen Prothesensättel verstärkt wird.

Im Bereich der Prämolaren findet sich häufig eine Übergangszone mit konkaven und schmalen Knochenstrukturen.

Daraus ergeben sich folgende Konsequenzen:
Horizontale Augmentationen werden am häufigsten frontolateral im OK bis in den Prämolarenbereich durchgeführt, im UK meist im Prämolarenbereich, seltener frontal.
Vertikale Augmentationen werden im OK und UK meist im Molarenbereich erforderlich, im OK durch relative Erhöhung mit externem oder internem Sinuslift, im UK durch Auflagerungs- oder Interpositionsosteoplastik. In der Häufigkeit folgen die OK-Front und die UK-Front. Generell bietet sich im Frontzahnsegment die Distraktion wegen guter Zugänglichkeit und gleichzeitiger Weichteilmobilisation als beste Alternative zur Onlay-Osteoplastik an, sofern ein ausreichendes Restknochenangebot von mindestens 6 mm (OK-Front und Seitenzahngebiet) bzw. von 12mm (UK-Front) zur Verfügung steht [130].
Der Erhalt der marginalen/crestalen Gingiva propria gilt als besonderer Vorteil dieser Methode, indem die bedeckenden Weichgewebe langsam "mitwandern".
Als Alternative für die Knochenblock-Transplantation steht grundsätzlich die OP-Technik der 3D-Rekonstruktion zur Verfügung [108].

Diese Erkenntnisse werden mit den Fallzahlen dieser Arbeit wie auch in der Literatur eindeutig bestätigt [111].

4.6.1 Planung

Die Entscheidung für ein Augmentationsverfahren ist abhängig von der prothetischen Planung, der Defektmorphologie und den anatomischen Verhältnissen. Diese können zwischen OK und UK, anterior und distal sehr stark variieren, weshalb eine einheitliche Klassifizierung sehr schwierig ist [53]. Um so wichtiger ist eine sorgfältige interdisziplinäre Behandlungsplanung.

Nach Khoury [111] gelten folgende Messwerte als Marker zur Entscheidungsfindung:

Bei ausreichender Knochenhöhe > 10 mm:

- Knochenbreite > 6 mm:
  - keine Augmentation erforderlich
- Knochenbreite 3-6 mm:
  - lokale Augmentation durch Bohrspäne, KEM oder Folientechnik
  - Bonesplitting frontal oder Bonespreading lateral (52)
  - simultane Implantation bei Primärstabilität möglich
- Knochenbreite < 3 mm:
  - horizontale/lateral Augmentation durch retromolaren Span oder 3D-Technik

Bei geringer Knochenhöhe 6-10 mm:

- Knochenbreite ≥ 7 mm:
  - vertikale Augmentation durch retromolaren Knochenspan
  - 3D-Technik
  - Distraktionsosteogenese bei basaler Mindesthöhe von 6 mm
  - interner Sinuslift im OK-Seitenzahnbereich
- Knochenbreite < 7 mm:
  - vertikale und horizontale Augmentation durch retromolaren Knochenspan
  - 3D-Technik
  - Distraktionsosteogenese bei Restknochenhöhe von > 6 mm
  - im UK interforaminal nur bei ≥ 12 mm Knochenhöhe !

Bei sehr geringer Knochenhöhe < 6 mm:

- Knochenbreite ≥ 7 mm:
  - vertikale Augmentation durch retromolaren Knochenspan
  - 3D-Technik
  - lateraler Sinuslift im OK-Seitenzahnbereich
- Knochenbreite < 7 mm:
  - vertikale und horizontale Augmentation durch retromolaren Knochenspan
  - 3D-Technik
  - lateraler Sinuslift im OK-Seitenzahnbereich
  - alternativ oder zusätzlich Nervenverlagerung des N. alveolaris inferior

Bei folgenden Extremsituationen gilt:

- Atrophie-Klasse 6 im OK mit
  - dreidimensionaler Atrophie
  - verlängerter Kronensituation
  - horizontaler Resorption mit sagittaler Diskrepanz und Rücklage:
  ► Le-Fort I Osteotomie mit Vorverlagerung des OK und
  ► Interpositionsosteoplastik durch Beckenkammtransplantat erforderlich
- Atrophie-Klasse 6 im UK mit
  - reitendem N. alveolaris inferior:
  ► Nervenverlagerung und Neueinbettung erforderlich
- Atrophie-Klasse 3 im UK interforaminal mit
  - bis zu 15 mm Restknochenhöhe, aber
  - hochliegendem, den Kieferkamm weit überragenden Mundboden
  ► Onlayosteoplastik indiziert

4.6.2 Horizontale Augmentation

Wenn Maßnahmen wie Bone-Splitting oder Bone-Spreading [111] am schmalen Kieferkamm nicht mehr ausreichen oder - wie im UK häufig - nicht möglich sind, dann muss eine horizontale Onlay-Augmentation erfolgen. Wie bereits beschrieben sind diese meist im frontolateralen Segment des OK und im Prämolarenbereich des UK erforderlich. Nach Entnahme der entsprechenden kortikospongiösen Transplantate werden diese bei großen Flächen in der Regel segmentiert nach vorheriger Teilung eingesetzt, um die konvexe Form des Frontzahnbogens möglichst optimal nachzubilden. Unebenheiten und tiefe Einzel- und Fenestrationsdefekte (z.B. tunnelierende Defekte nach Wurzelspitzenresektion) können durch alloplastische Materialien aufgefüllt werden, so dass der Knochenspan diese als äußere Schalung fixiert. In dem vorgestellten Krankengut wurden hierfür in der Regel Trikalziumphoshate (Cerasorb® oder BoneCeramic®) nach vorheriger Mischung mit venösem Patientenblut eingesetzt. Diese bewirken aufgrund ihrer Porosität in der Mischung mit der Transplantat-Spongiosa eine bessere Vaskularisierung der Transplantatregion [73,79,158]. Entscheidend für die problemlose Einheilung ist die belastungsstabile Fixation der Transplantate mit Zugschrauben oder Miniplatten, alternativ mit Stellschrauben, sofern ein bestimmter Abstand zur Empfängerregion gefordert ist. Scharfe Knochenkanten werden geglättet und das ganze Transplantat in situ modelliert. Verbliebene Spaltbereiche oder Übergangszonen können durch zusätzliche laterale Augmentation mit KEM oder Bohrspänen ergänzend aufgefüllt werden. Für die schnelle Vaskularisierung ist die zusätzliche Perforation der Basis oder des Transplantates nicht sinnvoll [126]. Das intakte Periost liefert 30% der osteogenen Potenz in der Empfängerregion, 60% der osteogenen Zellen ("bone lining cells") befinden sich in der Spongiosa [74]. Aufgrund der wenig positiven früheren Erfahrungen (ca. 30% seröse Heilungsstörungen) wurde im untersuchten Patientengut gänzlich auf zusätzliche Folien zur Abdeckung der stabil fixierten Transplantate verzichtet, da sie entgegen einiger Literaturangaben keinerlei Vorteil boten [204].

Deren Einsatz erfolgte selten und ausschließlich zur Stabilisierung reiner Spongiosatransplantate oder alloplastischer Augmentate bei mehrwandigen Defekten im SonicWeld ®-Verfahren [95] oder mit resorbierbaren BioGuide®-Membranen, wie es auch in der Literatur bestätigt wird [72,80,95].
Andere Verfasser verwenden bei konkaven Defekten vorwiegend mit einer Knochenmühle (R. Quentin ®) partikulierten Knochen, der mit nicht resorbierbarer titanverstärkter Folie und PIN-Fixierung abgedeckt wird [61].
Fenestrationsdefekte werden ausschließlich durch partikulierten Knochen aufgefüllt und anschließend mit PTFE-Membran (Gore-Membran®) abgedeckt. Diese wird mit Nägeln (Fa. Dentsply-Friadent) oder Mikroschrauben (Fa. Martin) fixiert [30,179].
Weitere Verfasser beschreiben die Möglichkeit der Verbreiterung des Kieferkamms durch Beckenkamm in Zusammenhang mit einem Sinuslift , wenn simultan ein Implantat gesetzt werden soll [159,168].

4.6.3 Vertikale Augmentation

Eine absolute vertikale Augmentation muss in den meisten Fällen im Molarenbereich des Unterkiefers und der OK-Front erfolgen (jeweils 9%), gefolgt von OK-Seite und UK-Front (siehe Tab. 5). Das Problem der absoluten vertikalen Knochenerhöhung liegt weniger im Bereich der knöchernen Rekonstruktion als vielmehr in der Limitation durch die Weichteile, welche mit zunehmender Augmentation unter Spannung geraten.
Wie von TINTI [191] und SIMION [177] beschrieben ist diese deshalb auf 4-5 mm begrenzt.
Aber auch das Transplantat selbst ist aufgrund der zunehmend schlechteren Durchblutung auf 8-9 mm Höhengewinn limitiert [30,177].
Weder Weichteile noch Knochen lassen sich beliebig extendieren. Dies muss bereits in der Planung der prothetischen Rekonstruktion Berücksichtigung finden.

Eine weitere Extension der Weichgewebe ist nur durch Periostschlitzung möglich, was dessen osteogene Potenz als auch die Lappendurchblutung vermindert.

Gleichzeitig bedeutet eine Überextension der vestibulären Weichteile immer auch die Transposition der alveolär bzw. periimplantär nicht erwünschten beweglichen Mukosa mit entsprechendem Defizit an fester Gingiva propria.
Im Übrigen erfolgt die vertikale Augmentation durch den Unterkieferspan in vergleichbarer Weise wie die horizontale. Allerdings ist die stabile Schraubenfixierung im Unterkiefer durch die vertikale Nähe des N. alveolaris inferior und im Oberkiefer durch die enge anatomische Lagebeziehung zur Kieferhöhle und zum Nasenboden begrenzt.

Die Kombination der Auflagerungsosteoplastik mit implantatgestütztem Zahnersatz zeigt nur eine geringe Resorptionstendenz. Dagegen führt ein fehlbelasteter oder nicht beanspruchter Knochen zur schnellen Resorption des augmentierten Knochens [78].
NEYT [147] beschreibt eine Methode zur Augmentation des Oberkiefers durch Beckenkamm, die ähnlich der Auflagerungsplastik funktioniert. L-förmig entnommene kortikospongiöse Blocks werden mit Titanschrauben am Kieferkamm fixiert. Spalträume werden mit Spongiosa und/oder Hydroxylapatit gemischt aufgefüllt. Nach 4 Monaten werden die Implantate unter Lokalanästhesie gesetzt.
Alternativ kann eine Le-Fort I Osteotomie zur Erhöhung des Gaumendachs erfolge, indem der Kieferkamm im OK hufeisenförmig abtrennt wird und einen Teil des harten Gaumens gefäßgestielt verbleibt [151]. Nach Mobilisation des Kieferkamms in die geplante Lage werden monokortikale autologen Knochenstücke durch Interposition mit Schrauben oder Platten fixiert. Verbleibende Zwischenräume werden mit Spongiosa und/oder einem Gemisch aus Spongiosa mit Algipore im Verhältnis 1:1 gefüllt [75].

Bei ausschließlich partikuliertem Knochen kann die Augmentation um die Osteosyntheseschrauben (Zeltstangenprinzip) mit anschließender Fixierung durch titanverstärkte GORE-Membran erfolgen [30].

Die Einheilzeit der Blocktransplantate wird in der Literatur mit 4-6 Monate angegeben, die Implantatfreilegung bei einzeitigem Vorgehen nach 4 Monaten, bei zweizeitigem Vorgehen nach 3 Monaten empfohlen [30].

Verschiedene Autoren beschreiben auch mono- oder bikortikale Knochentransplantate aus dem Beckenknochen unter Erhalt des Beckenkamms, um die Beckenstabilität zu erhalten und die Donormorbidität zu senken [196]. Die häufigste Beckenknochenentnahme erfolgt von crestal, dabei wird die mediale Entnahmestelle von den meisten Autoren bevorzugt [161,196]. Zum Abschluss werden die scharfen Knochenkanten mit einer Fräse geglättet, um ein besseres Anliegen der Weichgewebe zu erreichen [168]. Die Abdeckung des Transplantats mit dem periostgestielten Mukosalappen sollte ohne Spannung erfolgen. Die mit Periost abgedeckten Transplantate weisen eine schnellere Revaskularisierung sowie eine geringere Resorption auf [84].
Häufig wird ein hoch liegender vestibulärer Schnitt in der Lippenmukosa empfohlen, um die Inzisionslinie möglichst weit von dem Transplantat zu entfernen [168]. Einige frühere Autoren favorisierten die Dekortikation des Empfängerbetts vor der Auflagerung des Transplantates, um eine bessere Durchblutung zu erreichen [84]. Dies wird von späteren Literaturangaben nicht bestätigt [39,126].

Bei absoluter Stabilisierung durch Kompressionsosteosynthese kommt es wie bei der direkten Knochenbruchheilung zu einem Remodelling. Neben der Stabilisierung des Transplantats muss auf eine schonende Behandlung des umliegenden Periostes und Weichgewebes geachtet werden. Zu vermeiden sind zu voluminöse Osteosyntheseplatten, welche den Anschluss an das Periost verhindern und damit die Revaskularisierung stören [166]. Aus diesem Grund erfolgte in unserem Patientengut die Transplantatfixation ausschließlich durch Mini- oder Mikroschrauben, selten durch Miniplatten.

Grundsätzlich kann die Transplantatfixation auch durch simultan gesetzte Implantate erreicht werden, wie dies von Beckenkammtransplantaten beschrieben wird [107,145]. Aus eigener Erfahrung ist durch Minischrauben eine genauere Positionierung der meist kleineren retromolaren Knochenspäne möglich. Die simultane Implantation bei vertikaler Augmentation wird unterschiedlich, aber eher kritisch bewertet, da das Resorptionsverhalten in der Initialphase nicht sicher prognostiziert werden kann [74,100,111].

4.6.4 Sinuslift

Der laterale Sinuslift entspricht einer relativen vertikalen Augmentation im OK vom 1. Prämolaren bis zu zum 2. Molaren durch Anhebung der Schneiderschen Membran und Auffüllen der ausgedehnten Recessus alveolares durch verschiedene KEM und/oder Spongiosa, wie von SMILER in Window-Technik beschrieben [180,181].
In unserem Patientengut wurde zur weiteren Stabilisierung der elevierten Schleimhaut oder im Falle kleiner Perforationen grundsätzlich ein zusätzlicher Knochenchip vom Tuber maxillae im Sinne einer Sandwich-Technik eingelegt, wodurch einer Penetration des Augmentates vorgebeugt werden kann. Dadurch konnte im Gegensatz zu anderen Quellen [30] auch auf Folientechniken in diesem Bereich verzichtet werden.
Die Füllung erfolgte in bone-graft-layering Technik mit einer Mischung von Bohrspänen, partikulierten Knochen und Trikalziumphosphat (Cerasob M® und BoneCeram ®). Auch auf die Abdeckung des fazialen Fensters durch verschiedene Folien wurde verzichtet, um die periostale Anlagerung nicht zu stören.
Andere Autoren empfehlen resorbierbare Folien (BioGuide ® - Membran, Biomaterial Geistlich) bei Perforation der Schneiderschen Membran und zur Abdeckung der fazialen Wand [30,45,87].

Bei zweizeitigem Vorgehen wird die Abdeckung der fazialen Wand mit nicht resorbierbarer ePTFE-Membran (Gore ®-Membran, Fa. W. L. Gore) von verschiedenen Autoren angeraten [30,52], nach unseren Erfahrungen bietet dies jedoch keinerlei Vorteile.
Interponierte Blocktransplantate oder reine Spongiosatransplantate des Beckens oder der Tibia kamen im Bereich des Sinusliftes nicht zum Einsatz, wie in verschiedenen Quellen beschrieben [118].
Die kleine Form des Sinuslifts, der interne Sinuslift mit crestalem Zugang über das Implantat-Bohrloch, kam bei mindestens 5 mm Knochenhöhe standardmäßig zur Anwendung, wie auch von anderen Quellen empfohlen [114].

4.6.5 3D-Technik

Großvolumige, mehrwandige oder kastenförmige Defekte und Kontinuitätsdefekte sind bisher die Domäne der Beckenknochentransplantate, da sie eindeutig das größte Entnahmevolumen garantieren [168]. Die Nachteile der Methode, die eine ambulante Anwendung in der Praxis ausschließen, führte zur Entwicklung alternativer Verfahren in Kombination mit der intraoralen Entnahme [108,111].
Hierzu gehören die 3D-Technik und die in dieser Arbeit erstmals vorgestellte Schichttechnik. Das von Iglhaut entwickelte SonicWeld ®-Verfahren [95] verfolgt das gleiche Ziel für kleineren Dimensionen im zahnärztlich-implantologischen Bereich, Langzeitergebnisse liegen jedoch noch nicht vor.
Bei der 3D-Technik wird ein mehrwandiger oder kastenförmiger Defekt durch Schalung oder schrägdachartige Anordnung zweier dünner, kortikaler oder kortikospongiöser Knochentransplantate eingefasst und der verbliebene Hohlraum mit partikuliertem Knochen, Bohrspänen und/oder KEM aufgefüllt. In unserem Patientengut erfolgte die Füllung ausschließlich durch eine Mischung von Bohrspänen mit Trikalziumphosphat, welches vorher durch Venenblut angereichert wurde. Zur Fixierung werden Minischrauben je nach Anforderung als Zug- oder Stellschrauben eingesetzt.

Unsere Beispiele zur diesem Verfahren sowie die Fallzahlen unserer Patienten unterstreichen eindrucksvoll die verschiedenen Anwendungsmöglichkeiten dieses Verfahrens nach Tumor-Kastenresektion, traumatischen Defekten, Osteomyelitis und perforierenden oder mehrwandigen Defekten. Der Einsatz der Methode ist lediglich durch die Größe des Knochentransplantates limitiert. In unserem Patientengut konnten in einigen Fällen von retromolar unter Mitnahme der Außenkortikalis des Ramus und Corpus mandibulae eine maximale Transplantatgröße von über 8 cm Außenkantenlänge je Seite gewonnen werden (siehe Tab. 10). Mit diesen Transplantaten lassen sich komplette Kiefersegmente in 3D-Technik oder in der später diskutierten Schichttechnik rekonstruieren. Der Volumenersatz erfolgt durch die bereits mehrfach beschriebene Mischung von partikuliertem Knochen und KEM als Platzhalter.

Die dünne Schalung führt zur geringeren Resorption, die Auffüllung mit partikuliertem Knochen oder KEM zur einer besseren Vaskularisation und damit zu einer schnelleren Regeneration. Daraus resultiert eine geringere Resorption als bei freiem Beckenkamm oder reinen Kortikalisblöcken [158,158].

4.6.6 Schichttechnik

Die Schichttechnik entspricht einer in dieser Arbeit erstmals vorgestellten mehrzeitigen Vorgehensweise der Onlayosteoplastik im Oberkiefer, bei der die vertikale Augmentation von der Kieferbasis bis in Höhe des Alveolarkamms in mehreren Schichten nacheinander erfolgt. Das Verfahren entstand sozusagen aus der Not heraus, nachdem eine autologe Beckenkammtransplantation bei subtotalem tumorbedingten Oberkieferdefekt (Sarkom) infolge einer Infektion komplett verloren ging (siehe Fall 10 Seite 67). Nach einer Einheilzeit von 3-6 Monaten nach primärer Onlayosteoplastik kann eine erneute Auflagerung aus der gleichen retromolaren Entnahmeregion erfolgen, da es dort infolge der muskulären Aktivierung ("stain and stress") [49] zu einer fast vollständigen Knochenregeneration hinsichtlich Dimension und Stabilität kommt.

Im vorliegenden Beispiel war dies 3 mal hintereinander nötig. Im Einlagerungsgebiet haben die Weichgewebe die Möglichkeit, sich zwischen jeder Auflagerung in Höhe von ca. 5 mm an die neue Dimension anzupassen, ohne dass es zu Durchblutungsstörungen oder Dehiszenzen kommt. Durch die relativ geringe Schichtdicke kommt es zu einer besseren und schnelleren Osteoneogenese jeder einzelnen Knochenschicht. Auf diese Weise kann in der Summe eine tragfähige Knochenhöhe von 12-14 mm erreicht werden. Die abschließende freie Gingiva-Transplantation und dentale Implantation führen zu einem sehr guten Ergebnis hinsichtlich funktioneller Rehabilitation und Ästhetik.
Der Nachteil liegt in der langen Dauer des Verfahrens (im vorliegenden Fall 18 Monate), welche einer suffizienten prothetischen Interimsversorgung bedarf. Dagegen kann das gute Ergebnis mit deutlich geringerer Invasivität und Donormorbidität gegenüber der Beckenkammentnahme überzeugen.

4.6.7 Kombinierte Verfahren

Unter kombinierten Verfahren werden alle OP-Verfahren zusammengefasst, bei denen verschiedene Techniken zu Einsatz kommen. Die häufigste Kombination bestand aus dem Einsatz des retromolaren Knochenspans mit zusätzlicher Augmentation/Interposition von KEM, insbesondere mit Venenblut angereichertem Trikalziumphosphat (Cerasob M® und BoneCeram ®), die bei nahezu allen Onlayosteoplastiken zum Einsatz kam.
Daneben kam es sehr häufig zur gleichzeitigen Anwendung von Onlayosteoplastiken und lateralem Sinuslift zum Ausgleich der zentripetalen Atrophie im zahnlosen OK bei Klasse 4-6, wenn eine zirkuläre implantatgestützte Versorgung geplant war.
Die Kombination verschiedener Techniken und KEM bieten den Vorteil, auch bei größeren Defekten auf extraorale Entnahmen verzichten zu können. Vor allem die Beschränkung der Anwendung auf die Regionen, in denen auch implantologisch-prothetischer Bedarf besteht, ermöglicht eine wesentlich effektivere und weniger invasive Vorgehensweise.

Dies unterscheidet sich von den alles umfassenden Augmentationsverfahren früherer Jahre wie Hufeisenosteoplastiken [57,168,172], bei denen es nicht selten zu starken Resorptionen in ungenutzten oder fehlbelasteten Regionen kam. Sie setzt allerdings eine genaue interdisziplinäre Therapieplanung zwischen Chirurgen und Prothetikern voraus.
Die Schwierigkeit des Vergleiches osteoplastisch implantologischer Verfahren liegt in den vielfältigen Variationsmöglichkeiten der operativen Techniken, der verwendeten Implantate und der unterschiedlichen Entnahmetechniken [196].
Eine gute Compliance des Patienten ist eine wichtige Voraussetzung für den Erfolg dieses aufwendigen chirurgischen Verfahrens [77].

4.6.8 Fixation der Transplantate

Die Fixierung der retromolaren Knochentransplantate erfolgte in der Regel durch Titan-Minischrauben (Durchmesser 1.5 mm), selten durch Miniplatten zur Defektüberbrückung oder durch Mikroschrauben (Durchmesser 0.9 mm) bei dünnen Knochenchips (z.B. Tuberentnahme).

Die Zugschraubenosteosynthese gilt als grazile, aber sehr stabile und zuverlässige Methode zur Fixation von Knochentransplantaten, daneben kommen Distanz- oder Stellschrauben im 3D-Verfahren zur Anwendung [111].

Die Miniplattenosteosynthese wird seit 1981 in der Dysgnathie-Chirurgie eingesetzt [128]. Auch die Anwendung bei Onlayosteoplastiken wird beschrieben [169].

Zur Fixierung des Alveolarkamms werden Mini- bzw. Mikroplatten empfohlen [75].

Werden zu große Platten oder Schrauben eingesetzt, kann es zur unphysiologischen Fixation und damit zu einer Transplantatresorption durch fehlende Knochenbelastung kommen [107].

Die großflächige Bedeckung der Transplantate führt auch zur Störung der Vaskularisierung und zur langsameren Einheilung, vergleichbar mit den bereits beschriebenen Folientechniken.
Drahtosteosynthesen bieten keine vergleichbar stabile Alternative [128].

4.6.9 Implantation

In unserem Patientengut erfolgte die Implantation ausschließlich zweizeitig nach einer Einheilzeit des Knochentransplantates von 3-4 Monaten. Dies hatte im wesentlichen 3 Gründe:

- Die primäre marginale Resorptionsphase ist größtenteils abgeschlossen und das Transplantat ausreichend konsolidiert
- Die quer verlaufende Zugschraube, die häufig auch im Implantationsbereich lokalisiert ist, kann entfernt und damit Platz gewonnen werden
- Die Positionierung der Implantate kann exakter erfolgen, da der bleibende Knochenverlauf besser einzuschätzen ist

Auch andere Autoren ziehen aus den gleichen Gründen das zweizeitige Vorgehen der simultanen Implantatinsertion vor, insbesondere auch wegen der unbefriedigenden Spätergebnisse. Nachteilig ist der notwendige Zweiteingriff und der damit verbundene Zeitaufwand für die Gesamtrehabilitation [161].

Der beste Zeitpunkt für die Freilegung wird allgemein zwischen 3-6 Monaten gesehen, abhängig von Knochenqualität, Defektgröße, Stabilität und Weichteilbedeckung [77,196].

Umstadt [196] stellt 1999 fest, dass die simultane Versorgung mit Implantaten zur bindegewebigen statt zur knöchernen Einheilung der Implantate führen kann. Andererseits kann eine längere Zeitspanne die Primärstabilität der Implantate negativ beeinflussen.

4.6.10 Kritische Aspekte der Augmentation durch retromolaren Knochenspan

1. Risiko der Nervenverletzung im Donorgebiet mit resultierenden Sensibilitätsstörungen des N. alveolaris inferior bei sehr variablem Nervenverlauf [153].

2. Dehiszenz und Perforationsgefahr bei vertikaler Augmentation über 5 mm durch zu hohe Lappenspannung oder zu dünne Weichteilbedeckung [177,191]. Dies gilt jedoch für alle Verfahren.

3. Prospektiv schwer einzuschätzende vertikale Resorption:
   Sie schwankt je nach Ausgangslage und individueller Disposition zwischen 5-20% in den ersten 3 Jahren, liegt allgemein aber deutlich unter den Werten des Beckenknochentransplantates [43].

4. Sehr geringes Infektionsrisiko durch Schrauben und Osteosyntheseplatten infolge Weichteilperforation, die aber nach Metallentfernung meist komplikationslos abheilen [111].

5. Durch zweizeitiges Vorgehen bedingte lange Interimsphase von 4-6 Monaten:
   Dies erfordert eine gute prothetische Interimsversorgung, um die Kaufunktion in der Wartezeit aufrechtzuerhalten.
   Schnellere Knochenresorption ist durch Unter- oder Überbelastung in der Interimsphase möglich [107].

4.7 Retromolare Knochenentnahme versus Beckenkammentnahme

Anhand der Arbeitsergebnisse und Literaturrecherche ergeben sich folgende Erkenntnisse im Vergleich beider Verfahren [7,14,30,58,154,164,168,195]:
Die autogene Beckenknochenentnahme stellt zur Rekonstruktion von Kieferdefekten bisher den Goldstandard in der Kieferchirurgie dar. Dies hat gute Gründe:

- Größtes Entnahmevolumen mit durchschnittlich 140 ccm je Seite
- Variable Entnahmemöglichkeiten für Spongiosa, mono-, bi- oder tricortikale Knochenblocks
- Variable Dimension und Gestaltungsmöglichkeit mit guter Anpassungsfähigkeit an das Empfängerlager
- Hohe osteogene Potenz durch Erhalt der Knochenmatrix und vitaler Zellen
- Hohe Eigenstabilität und Elastizität
- Fehlende Immunreaktion
- Relativ leichter extraoraler Zugang

Dem stehen folgende Nachteile gegenüber:

- Aufwendige Knochenentnahme mit hoher Invasivität
- Donor- und Einlagerungsgebiet räumlich getrennt
- Hohe Donormorbidität
- Hohe Sterilitätskriterien (OP-Bedingungen, kein Eingriffsraum)
- Verlängerte OP-Zeit oder 2 OP-Teams erforderlich
- Lange Einheilzeit (4-6 Monate)
- Langsamere Vaskularisierung durch höhere Knochendicke
- Höhere Resorptionsrate durch enchondrale Knochengenese
- Erschwerte Weichteildeckung bei Totalaugmentation
- Hohe Infektanfälligkeit durch spongiöse Knochenstruktur
- Durchführung nur stationär und in Narkose möglich

Die retromolare Knochenentnahme bietet dem gegenüber folgende Vorteile:

- Leichte intraorale Entnahme
- Größtes intraorales Entnahmevolumen mit durchschnittlich 20 ccm je Seite, bei Ausdehnung in Corpus und Symphyse noch deutlich mehr möglich
- Durch Kombination mit KEM auch bei ausgedehnten Defekten einsetzbar
- Entnahme und Einlagerung in der gleichen OP-Region
- Geringe Donormorbidität
- Geringes Donor-Risiko durch intraorale Entnahme und 3D-Röntgenplanung
- Vollständige Osteoneogenese im Entnahmegebiet, mehrfache Entnahme möglich
- Hohe osteogene Potenz durch kortikospongiöse Struktur
- Schnellere Vaskularisierung durch geringe Knochendicke
- Geringere Resorptionsneigung durch intramembranöse/desmale Genese
- Deutliche Verkürzung der OP- und Einheilzeit
- Höhere Primärstabilität durch kortikale Grundstruktur
- Hohe Variabilität und Anpassungsmöglichkeit an die Empfängerregion
- Leichtere Weichteildeckung durch filigrane Knochendimension
- Fehlende Immunreaktion
- Gleiche Knochenstruktur und Histologie in Donor- und Empfängerregion
- Höhere Festigkeit und rekonstruktive Wertigkeit
- Geringere Invasivität und Infektionsrisiken
- Behandlung meist ambulant in Lokalanästhesie möglich

Als Nachteile sind zu nennen:

- Begrenztes Entnahmevolumen gegenüber Beckenknochen und Tibia
- Risiko der Nervenverletzung des N. alveolaris inferior
- Geringerer Anteil an Spongiosa
- Volumenergänzung durch KEM zur Verbesserung der Vaskularisierung und Volumenstabilität erforderlich bzw. angeraten
- Ggf. mehrzeitiges Schichtverfahren erforderlich

Daraus ergeben sich folgende Konsequenzen für die Anwendung dieser Augmentationsverfahren:

Die intraoralen Knochenentnahmetechniken ermöglichen in Kombination mit KEM die dentoalveoläre Rekonstruktion in optimaler Weise.

Als beste intraorale Entnahmeregion gilt die retromolare Region des UK, da sie eine geringere Belastung des Patienten, eine geringere Komplikationsrate und die beste Prognostizierbarkeit aufweist [7,37,42,140,174].
Insgesamt wird festgestellt, dass die Methode der retromolaren Knochenspanentnahme im Bereich der dentoalveolären Chirurgie und Implantologie die Beckenknochentransplantation vollständig ersetzen kann. Selbst große Tumordefekte können durch 3D-Rekonstruktion oder Schichttechnik in gewissen Grenzen effizient und schonend versorgt werden.

Die Beckenknochentransplantation bleibt weiterhin der großen Defekt- , Tumor- und Missbildungschirurgie vorbehalten. Vor allem Kontinuitätsdefekte des Unterkiefers bleiben die Domäne der vaskulären und avaskulären Beckenknochentransplantation [23,168,172].

4.8 Entwicklung

Die weitere Entwicklung wird bestimmt durch die Suche nach geeigneteren KEM mit Anreicherung von osteoinduktiven Substanzen und rekombinanten Wachstumsfaktoren (z.B. rhPDGF-BB), die Erfolge in der Parodontologie und bei Augmentationen versprechen [146,178].
Dagegen sind BMPs (rhBMP2) aufgrund der Aktivierung der Zelldifferenzierung in ektopem Gewebe bereits lange im Fokus der Forschung. Osteoinduktive BMPs vom Typ 2 und Typ 7 sind bisher als rekombinante humane BMP kommerziell nur in der Orthopädie einsetzbar und extrem teuer, zeigen aber keine positiven Ergebnisse bei augmentativen Verfahren in der MKG-Chirurgie und Zahnheilkunde [190].

Tissue-engineering gilt als nächster Entwicklungsschritt in Richtung autogener Knochenzell-Züchtung und steht noch am Anfang. Eine breite klinische Anwendung in der MKG-Chirurgie ist noch nicht absehbar [73].

5 Zusammenfassung

Die rasante Entwicklung der dentalen Implantologie seit den 80er Jahren war nur möglich durch gleichzeitige Entwicklung suffizienter Knochenaufbauverfahren, da allein aufgrund der fortschreitenden Kieferatrophie nach Zahnverlust in über 50% der Fälle kein ausreichendes Knochenangebot zur standardisierten Implantatversorgung zur Verfügung steht. Zusätzliche Defekte durch Tumoren, Traumata, Entzündungen oder Missbildungen gelten seit jeher als Herausforderung für die Mund-Kiefer-Gesichtschirurgie und zahnärztliche Chirurgie zur Entwicklung risikoarmer, minimalinvasiver und effizienter Methoden zur Kieferaugmentation.
Aufgabe dieser Dissertation war es daher, die intraorale Knochenentnahmetechnik des retromolaren Knochenspans zur Kieferaugmentation methodisch aufzuarbeiten und anhand typischer klinischer Beispiele der bisher favorisierten und häufig angewandten Beckenkammentnahme gegenüber zu stellen. Die ermittelten Fallzahlen sollten anhand einfacher Statistiken als Argumentationsgrundlage dienen. Hierbei galt es auch die Vor- und Nachteile mit alternativen Methoden zu vergleichen und anhand der vorhandenen Literatur einzuordnen.
In der Dekade von 2003 bis 2013 wurden bei 755 Patienten insgesamt 1019 retromolare Knochenspanentnahmen zur Kieferkammaugmentation im Oberkiefer und Unterkiefer durchgeführt. Dem standen nur 4 Beckenkammentnahmen gegenüber. Die Verlustrate war mit 0,5% sehr gering, bleibende Schäden wurden nicht festgestellt. Die operativen Zahlen und dargestellten Fallbeispiele sind ein Beweis für die universelle und variable Anwendbarkeit des retromolaren Knochenspans bis hin zur kompletten Kieferaugmentation unter Einsatz der 3D- und Schichttechnik in Kombination mit alloplastischen Knochenersatzmaterialien.
An typischen unterschiedlichen Behandlungsfällen wird die Methodik der retromolaren Knochenspantransplantation dargestellt und der Therapieverlauf beschrieben:

a) Kombinierte Verfahren mit fazialem Sinuslift bei zahnlosem Oberkiefer
b) Zahnloser Oberkiefer - segmentale 3D-Rekonstruktion
c) Zentraler Tumor Unterkiefer - horizontale Schalungstechnik
d) Tumor Oberkiefer - vertikale Schichttechnik
e) Osteomyelitis Unterkiefer - Rekonstruktion von extraoral

Der Vergleich mit der Literatur bestätigt eindeutig die Vorteile der Methode hinsichtlich Invasivität, Komplikationsrate und Effektivität.
In Bezug auf die Donorregion bietet sie größtmöglichen Nutzen bei minimalem Operationsrisiko gegenüber allen anderen Entnahmemethoden.

Als besondere Vorteile der Methode gegenüber der Beckenkammentnahme gelten:

- Nahezu alle Alveolarkammdefekte therapierbar
- Geringere Invasivität und Infektionsrisiken
- Die Behandlung meist ambulant und in Lokalanästhesie möglich
- Geringes Donor-Risiko durch intraorale Entnahme und 3D-Röntgenplanung
- Deutliche Verkürzung der Operations- und Einheilzeiten
- Gleiche Knochenstruktur und Histologie in Donor- und Empfängerregion
- Höhere Festigkeit und rekonstruktive Wertigkeit durch geringere Resorption

Insgesamt wird festgestellt, dass die Methode der retromolaren Knochenspanentnahme im Bereich der dentoalveolären Chirurgie und Implantologie die Beckenkammtransplantation vollständig ersetzen kann. Selbst ausgedehnte Tumordefekte können durch 3D-Rekonstruktion oder Schichttechnik in gewissen Grenzen effizient und schonend versorgt werden.
Die Beckenkammtransplantation bleibt weiterhin der großen Defekt- und Tumorchirurgie vorbehalten, insbesondere bei Kontinuitätsdefekten des Kiefers.

6 Literaturverzeichnis

1. Ahlmann E, Patzakis M, Roidis N et al.: Comparison of anterior and posterior iliac crest bone grafts in terms of harvest-site morbidity and functional outcomes. J Bone Surg Am 84: 716-720 (2002)
2. Al-Sayyad MJ, Abdulmajeed TM: Fracture of the anterior iliac crest following autogenous bone grafting. Saudi Med J 27: 254-258 (2006)
3. Alt V, Meeder P, Seligson D, Schad A, Atienza C: The proximal tibia metaphysis: a reliable donor site for bone grafting? Clin Orthop Relat Res: 315-321 (2003)
4. Alt V, Nawab A, Seligson D: Bone grafting from the proximal tibia. J Trauma Treat 47: 555-557 (1999)
5. Araújo MG, Lindhe J: Dimensional ridge alterations following tooth extraction. An experimental study in the dog. J Clin Periodontol 32: 212-218 (2005)
6. Arrington ED, Smith WJ, Chambers HG, Bucknell AL, Davino NA: Complications of iliac crest bone graft harvesting. Clin Orthop Relat Res: 300-309 (1996)
7. Arx T von, Kurt B: Die enorale Knochenentnahme zur Autotransplantation. Eine klinische Vergleichsstudie der Entnahmestellen im Kinnbereich und in der Retromolar-Region. Schweiz Monatsschr Zahnmed 108: 446-459 (1998)
8. Atwood DA: Reduction of residual ridges: a major oral disease entity. J Prosthet Dent 26: 266-279 (1971)
9. Atwood DA, Coy WA: Clinical, cephalometric, and densitometric study of reduction of residual ridges. J Prosthet Dent 26: 280-295 (1971)
10. AXHAUSEN W: 2. Die Individual- und Artspezifität des transplantierten Knochengewebes. Langenbecks Arch Klin Chir Ver Dtsch Z Chir 306: 18-25 (1964)
11. Aydin A, Emekli U, Erer M, Hafiz G: Fibula free flap for mandible reconstruction. Ear Nose Throat J 13: 62-66 (2004)
12. Babyn PS, Ranson M, McCarville ME: Normal bone marrow: signal characteristics and fatty conversion. Magn Reson Imaging Clin N Am 6: 473-495 (1998)
13. Baker RD, Terry BC, Davis WH, Connole PW: Long-term results of alveolar ridge augmentation. J Oral Surg 37: 486-489 (1979)
14. Barone A, Ricci M, Mangano F, Covani U: Morbidity associated with iliac crest harvesting in the treatment of maxillary and mandibular atrophies: a 10-year analysis. J Oral Maxillofac Surg 69: 2298-2304 (2011)
15. Barry C, Shorten P, O'Rorke R, Kearns G: Maxillary alveolar ridge augmentation using distraction osteogenesis. A literature review and case report. J Ir Dent Assoc 51: 63-67 (2005)
16. Barth A: Über histologische Befunde nach Knochentransplantationen. Langenbecks Arch Klin Chir Ver Dtsch Z Chir: 409-417 (1893)

17. Becker W, Becker BE, McGuire MK: Localized ridge augmentation using absorbable pins and e-PTFE barrier membranes. A new surgical technique. Case reports. Int J Periodontics Restorative Dent 14: 48-61 (1994)

18. Behairy YM, Al-Sebai W: A modified technique for harvesting full-thickness iliac crest bone graft. Spine J 26: 695-697 (2001)

19. Beirne JC, Barry HJ, Brady FA, Morris VB: Donor site morbidity of the anterior iliac crest following cancellous bone harvest. J Oral Maxillofac Surg 25: 268-271 (1996)

20. Bem C, O'Hare PM: Reconstruction of the mandible using the scapular spine pedicled upon trapezius muscle; description of the posterior approach to the transverse cervical vessels. Br J Plast Surg 39: 473-477 (1986)

21. Bennett JH, Joyner CJ, Triffitt JT, Owen ME: Adipocytic cells cultured from marrow have osteogenic potential. J Cell Sci 99: 131-139 (1991)

22. Bents RT: Ilioinguinal neuralgia following anterior iliac crest bone harvesting. Orthopedics 25: 1389-1390 (2002)

23. Bloomquist DS, Feldman GR: The posterior ilium as a donor site for maxillofacial bone grafting. J Maxillofac Surg 8: 60-64 (1980)

24. Borio EA: Orthodontic extrusion and implant restoration to manage localized advanced bone loss: a clinical case review. Compend Contin Educ Dent 32: 50-55 (2011)

25. Botticelli D, Berglundh T, Buser D, Lindhe J: The jumping distance revisited: An experimental study in the dog. Clin Oral Implants Res: 35-42 (2003)

26. Brånemark PI, Hansson BO, Adell R, Breine U, Lindström J, Hallén O, Ohman A: Osseointegrated implants in the treatment of the edentulous jaw. Experience from a 10-year period. Scand J Plast Reconstr Surg Suppl 16: 1-132 (1977)

27. Brånemark PI, Zarb GA, Albrektsson T (Hrsg): Tissue-integrated prostheses: osseointegration in clinical dentistry. Patient selection and preparation. Quintessenz, Chicago, S. 199-209 (1985)

28. Brånemark P, Tetsch P (Hrsg): Gewebeintegrierter Zahnersatz. Osseointegration in klinischer Zahnheilkunde. Quintessenz, Berlin, S. 310-322 (1985)

29. Bruhn C (Hrsg): Die gegenwärtigen Behandlungswege der Kieferschussverletzungen. Bergmann, Wiesbaden, S. 244-328 (1915)

30. Brzenska I: Augmentationsplastiken mit großvolumigen kortikalen und spongiösen Tibiatransplantaten. Eine Darstellung ambulanter Operationsverfahren. Med Dissertation, Charité Universitätsmedizin Berlin, S. 50-57 (2007)

31. Burchardt H: The biology of bone graft repair. Clin Orthop Relat Res: 28-42 (1983)

32. Burchardt H: Biology of bone transplantation. Orthop Clin North Am 18: 187-196 (1987)

33. Buser D, Dula K, Belser U, Hirt HP, Berthold H: Localized ridge augmentation using guided bone regeneration. 1. Surgical procedure in the maxilla. Int J Periodontics Restorative Dent 13: 29-45 (1993)

34. Buser D, Dula K, Hirt HP, Schenk RK: Lateral ridge augmentation using autografts and barrier membranes. A clinical study with 40 partially edentulous patients. J Oral Maxillofac Surg 54: 420-432 (1996)

35. Cacaci C: Orale Implantologie. 14 Tabellen. Thieme, Stuttgart, S. 55-59 (2006)

36. Cadwood JI, Howell RA: A Classification of the edentulous jaws. J Oral Maxillofac Surg: 232-236 (1988)

37. Capelli M, Capelli M: Autogenous bone graft from the mandibular ramus: a technique for bone augmentation. Int J Periodontics Restorative Dent 23: 277-285 (2003)

38. Carter RB, Keen EN: The intramandibular course of the inferior alveolar nerve. J Anat 108: 433-440 (1971)

39. Carvalho PS de, Vasconcellos LW, Pi J: Influence of bed preparation on the incorporation of autogenous bone grafts: a study in dogs. Int J Oral Maxillofac Implants 15: 565-570 (2000)

40. Catone GA, Reimer BL, McNeir D, Ray R: Tibial autogenous cancellous bone as an alternative donor site in maxillofacial surgery: a preliminary report. J Oral Maxillofac Surg 50: 1258-1263 (1992)

41. Choi BH, Lee SH, Huh JY, Han SG: Use of the sandwich osteotomy plus an interpositional allograft for vertical augmentation of the alveolar ridge. J Craniomaxillofac Surg 32: 51-54 (2004)

42. Clavero J, Lundgren S: Ramus or chin grafts for maxillary sinus inlay and local onlay augmentation: comparison of donor site morbidity and complications. Clin Implant Dent Relat Res 5: 154-160 (2003)

43. Cordaro L, Amadé DS, Cordaro M: Clinical results of alveolar ridge augmentation with mandibular block bone grafts in partially edentulous patients prior to implant placement. Clin Oral Implants Res 13: 103-111 (2002)

44. Cormack AM: Reconstruction of densities from their projections, with applications in radiological physics. Phys Med Biol 18: 195-207 (1973)

45. Cramer A: Sinuslift und enossale Implantation. Eine retrospektive Zehnjahresstudie. Med Dissertation, Universität Bonn, S. 33-34 (2007)

46. Danesh-Meyer MJ, Brice DM: Implant site development using orthodontic extrusion: a case report. N Z Dent J 96: 18-22 (2000)

47. Dingmann RO: The use of iliac bone in the repair of facial and cranial defects. Plast Reconstr Surg: 179-195 (1950)

48. Doench K, Behrens U (Hrsg): Ambulante Operationen in Klinik und Praxis. 40 Tabellen. Hippokrates, Stuttgart, S. 5-25 (1997)

49. Duncan RL, Turner CH: Mechanotransduction and the functional response of bone to mechanical strain. Calcif Tissue Int 57: 344-358 (1995)

50. Ebraheim NA, Elgafy H, Xu R: Bone-graft harvesting from iliac and fibular donor sites: techniques and complications. J Am Acad Orthop Surg 9: 210-218 (2001)

51. Enneking WF, Eady JL, Burchardt H: Autogenous cortical bone grafts in the reconstruction of segmental skeletal defects. J Bone Joint Surg Am 62: 1039-1058 (1980)

52. Esposito M, Piattelli M, Pistilli R, Pellegrino G, Felice P: Sinus lift with guided bone regeneration or anorganic bovine bone: 1-year post-loading results of a pilot randomised clinical trial. Eur J Oral Implantol 3: 297-305 (2010)

53. Eufinger H, Gellrich NC, Sandmann D, Dieckmann J: Descriptive and metric classification of jaw atrophy. An evaluation of 104 mandibles and 96 maxillae of dried skulls. J Oral Maxillofac Surg: 23-28 (1997)

54. Fallschlüssel H: Untersuchungen zur Anatomie des zahnlosen Oberkiefers. Z Zahnaerztl Chir: 64-72 (1986)

55. Farmand M: Unterkiefer-Aufbau mit gebündelten, halbierten Rippen und gestieltem Alveolarkamm-Deckel und gleichzeitige linguale und vestibuläre submuköse Sulkusplastik. Eine Kombinationsmethode des Kammaufbaues für den extrem atrophischen Unterkiefer. Schweiz Monatsschr Zahnmed 96: 1091-1101 (1986)

56. Farmand M, Ryffel M: Results after mandibular ridge augmentation with laminated split ribs, pedicled anterior bone lid and simultaneous sulcoplasties. Preliminary report. J Craniomaxillofac Surg 15: 141-153 (1987)

57. Felice P, Marchetti C, Iezzi G, Piattelli A, Worthington H, Pellegrino G, Esposito M: Vertical ridge augmentation of the atrophic posterior mandible with interpositional bloc grafts. Bone from the iliac crest vs. bovine anorganic bone. Clinical and histological results up to one year after loading from a randomized-controlled clinical trial. Clin Oral Implants Res 20: 1386-1393 (2009)

58. Felice P, Marchetti C, Piattelli A, Pellegrino G, Checchi V, Worthington H, Esposito M: Vertical ridge augmentation of the atrophic posterior mandible with interpositional block grafts: bone from the iliac crest versus bovine anorganic bone. Eur J Oral Implantol 1: 183-198 (2008)

59. Fischer-Brandies E: Hydroxylapatit zur Kieferaugmentation - Erfahrungen nach zweijähriger Anwendung. Quintessenz J 37: 1655-1662 (1986)

60. Flemming AF, Brough MD, Evans ND et al.: Mandibular reconstruction using vascularised fibula. Br J Plast Surg 43: 403-409 (1990)

61. Fontana F, Santoro F, Maiorana C, Iezzi G, Piattelli A, Simion M: Clinical and histologic evaluation of allogeneic bone matrix versus autogenous bone chips associated with titanium-reinforced e-PTFE membrane for vertical ridge augmentation. A prospective pilot study. Int J Oral Maxillofac Implants 23: 1003-1012 (2008)

62. Freihofer HP, Hoppenreys TJ: Mandibular ridge augmentation by visor osteotomy combined with a subperiosteal rib graft. J Maxillofac Surg 14: 301-307 (1986)

63. Frenkel G (Hrsg): Die ambulante Chirurgie des Zahnarztes. Ein Atlas für Studium und Praxis mit 69 Tabellen. Hanser, München, S. 5-15 (1997)

64. Frohberg U, Mazock JB: A review of morbidity associated with bone harvest from the proximal tibial metaphysis. Mund Kiefer Gesichtschir 9: 63-65 (2005)

65. Froum SJ, Rosenberg ES, Elian N, Tarnow D, Cho SC: Distraction osteogenesis for ridge augmentation. Prevention and treatment of complications. Thirty case reports. Int J Periodontics Restorative Dent 28: 337-345 (2008)

66. Fuhrmann A, Schulze D, Rother U, Vesper M: Digitale transversale Schichtverfahren in der dento-maxillofazialen Radiologie. Int J Comput Dent 6: 129 (2003)

67. Gaggl A, Schultes G, Kärcher H: Distraction implants. A new operative technique for alveolar ridge augmentation. J Craniomaxillofac Surg 27: 214-221 (1999)

68. Garg AK: Lateral proximal tibia bone harvest for use in augmentation procedures. Interview. Dent Implantol Update 12: 33-37 (2001)

69. Garg AK, Treheyden H: Knochen. Biologie, Gewinnung, Transplantation in der zahnärztlichen Implantologie. Quintessenz, Berlin, S. 25-40 (2006)

70. Gaßmann G, Dawirs K: Der maxilläre Sinuslift - ein Update. Maxillary sinus lift - an update. Mkg Chir 3: 268 (2010)

71. Gerressen M, Hermanns-Sachweh B, Riediger D, Hilgers R, Spiekermann H, Ghassemi A: Purely cancellous vs. corticocancellous bone in sinus floor augmentation with autogenous iliac crest: a prospective clinical trial. Clin Oral Implants Res 20: 109-115 (2009)

72. Geurs NC, Korostoff JM, Vassilopoulos PJ, Kang TH, Jeffcoat M, Kellar R, Reddy MS: Clinical and histologic assessment of lateral alveolar ridge augmentation using a synthetic long-term bioabsorbable membrane and an allograft. J Periodontol 79: 1133-1140 (2008)

73. Glass Y, Eickholz P, Nentwig G, Dannewitz B: Glossar der Grundbegriffe für die Praxis. Knochenersatz- und -aufbaumaterialien. Parodontol 4: 465-474 (2008)

74. Gnamm C: Die biologische Qualität des Transferknochens: Gibt es Unterschiede in den verschiedenen Spenderregionen? Med Dissertation, LMU München, S. 47-52 (2006)

75. Gössweiner S, Watzinger F, Ewers R: Hufeisen-Le-Fort-I-Osteotomie. Operationstechnik zur Rekonstruktion der extrem atrophierten Maxilla. Mund Kiefer Gesichtschir 3: 24-29 (1999)

76. Grätz KW, Sailer HF, Oechslin C, Haers PE: Die Unterkieferrekonstruktion mit Schädelkalottenknochen und Temporalismuskellappen. Fortschr Kiefer Gesichtschir 39: 84-87 (1994)

77. Gunne J, Nyström E, Kahnberg KE: Bone grafts and implants in the treatment of the severely resorbed maxillae: a 3-year follow-up of the prosthetic restoration. Int J Prosthodont 8: 38-45 (1995)

78. Haag C: Augmentative Techniken in der präprothetischen Chirurgie. Med Dissertation, Universität Heidelberg, S. 8-15 (2002)

79. Hallman M, Thor A: Bone substitutes and growth factors as an alternative/complement to autogenous bone for grafting in implant dentistry. J Periodontol: 172-192 (2008)

80. Hämmerle CH, Jung RE, Yaman D, Lang NP: Ridge augmentation by applying bioresorbable membranes and deproteinized bovine bone mineral. A report of twelve consecutive cases. Clin Oral Implants Res 19: 19-25 (2008)

81. Handschel J, Hassanyar H, Depprich RA et al.: Nonvascularized iliac bone grafts for mandibular reconstruction--requirements and limitations. In Vivo 25: 795-799 (2011)

82. Hannker C, Meier N, Lampson C: Oberkieferteleskopprothese aus CAD/CAM-gefertigten Primär-, Sekundär- und Tertiärstrukturen. Sekundärkronen aus dem Hochleistungspolymer PEEK. Quintessenz Zahntech 40: 728-740 (2014)]

83. Härle F: Augmentation with hydroxylapatite and vestibuloplasty in the atrophic maxilla with a flabby ridge. J Maxillofac Surg 13: 209-212 (1985)

84. Heller AL: Surgical technique of onlay bone grafting. Implant Soc 5: 5-8 (1994)

85. Hemprich A, Khoury F, Sass T: Der osteoplastische Zugang bei der Wurzelspitzenresektion an Molaren des Unterkiefers. Dtsch Z Mund Kiefer Gesichtschir 8: 465-468 (1984)

86. Hendus J, Draf W, Bockmühl U: Tabula externa zur Rekonstruktion des frontoorbitalen Knochengerüstes. Laryngol Rhinol Otol 84: 899-904 (2005)

87. Hernández-Alfaro F, Torradeflot MM, Marti C: Prevalence and management of Schneiderian membrane perforations during sinus-lift procedures. Clin Oral Implants Res 19: 91-98 (2008)

88. Hidalgo DA: Fibula free flap: a new method of mandible reconstruction. Plast Reconstr Surg 84: 71-79 (1989)

89. Hirsch JM, Ericsson I: Maxillary sinus augmentation using mandibular bone grafts and simultaneous installation of implants. A surgical technique. Clin Oral Implants Res 2: 91-96 (1991)

90. Holz U, Weller S, Borell-Kost S: Indikation, Technik und Ergebnisse der autogenen Knochentransplantation. Chirurg 53: 219-224 (1982)

91. Hopmann S, Neumeyer S, Hannker C, Stelzel M, Thein T, Lampson C: Biologische Aspekte. Eine implantatprothetische Versorgung nach traumainduziertem Frontzahnverlust. Teamwork 16: 54 (2013)

92. Horch H, Hupfauf L, Ketterl W, Schmuth G (Hrsg): Totalprothesen. Urban u. Schwarzenberg, München, S. 225-230 (1991)

93. Hounsfield GN: Computerized transverse axial scanning (tomography). 1. Description of system. Br J Radiol 46: 1016-1022 (1973)

94. Hümmeke S, Esser E, Vosshans J: Diagnostische Möglichkeiten der digitalen Volumentomographie (DVI). Quintessenz J 54: 1105 (2003)

95. Iglhaut G: Die minimalinvasive Schalentechnik zur Knochenaugmentation. Oralchir J. 9: 16 (2009)

96. Iglhaut G, Schliephake H: Soft tissue management and augmentation in implant surgery. Weichgewebemanagement und -augmentation in der Implantatchirurgie. Dtsch Zahnarztl Z 68: 86 (2013)

97. Ilizarov GA: The principles of the Ilizarov method. Bull Hosp Jt Dis Orthop Inst 48: 1-11 (1988)

98. Jacobs K: Der digitale Volumentomograph (DVT) - Eine neue Geräteklasse für zahnärztliches Röntgen. DFZ: 42-49 (2000)

99. Jensen J, Sindet-Pedersen S: Autogenous mandibular bone grafts and osseointegrated implants for reconstruction of the severely atrophied maxilla: a preliminary report. J Oral Maxillofac Surg 49: 1277-1287 (1991)

100. Jensen SS, Terheyden H: Bone augmentation procedures in localized defects in the alveolar ridge. Clinical results with different bone grafts and bone substitute materials. Int J Oral Maxillofac Implants 24: 218-236 (2009)

101. Johner R: Zur Knochenheilung in Abhängigkeit von der Defektgrösse. Helv Chir Acta 39: 409-411 (1972)

102. Kademani D, Keller E, Kademani D, Keller E: Iliac crest grafting for mandibular reconstruction. Atlas Oral Maxillofac Surg Clin North Am 14: 161-170 (2006)

103. Kaneda T, Minami M, Ozawa K et al.: Magnetic resonance appearance of bone marrow in the mandible at different ages. Oral Surg Oral Med Oral Pathol 82: 229-233 (1996)

104. Kärcher H, Eskici A, Zwittnig P: Oberkieferrekonstruktion mit dem osteokutanen Scapulalappen nach Schussverletzung. Z Stomatol 85: 371-377 (1988)

105. Katthagen BD, Mittelmeier H: Experimental animal investigation of bone regeneration with collagen-apatite. Arch Orthop Trauma Surg 103: 291-302 (1984)

106. Kaufman E, Wang PD: Localized vertical maxillary ridge augmentation using symphyseal bone cores. A technique and case report. Int J Oral Maxillofac Implants 18: 293-298 (2003)

107. Keller EE, Tolman DE: Mandibular ridge augmentation with simultaneous onlay iliac bone graft and endosseous implants. A preliminary report. Int J Oral Maxillofac Implants 7: 176-184 (1992)

108. Khoury F: The 3-dimensional reconstruction of the alveolar crest with mandibular bone block graft: a clinical study. Int J Oral Maxillofac Implants 19: 765-766 (2004)

109. Khoury F: Augmentation of the sinus floor with mandibular bone block and simultaneous implantation: a 6-year clinical investigation. Int J Oral Maxillofac Implants 14: 557-564 (1999)

110. Khoury F, Antoun H, Missika P, Bessade J (Hrsg): Bone augmenation in oral implantology. Biology and physiology of the implant bone site. Quintessenz, London - Chicago, S. 1-27 (2007)

111. Khoury F, Hanser T, Khoury C, Neugebauer J, Terpelle T, Tunkel J, Zöller J: Augmentative Verfahren in der Implantologie. Quintessenz, Berlin, S. 2-26 (2009)

112. Khoury F, Hemprich A, Sass T: Die Anwendung des freien Knochendeckels bei verschiedenen Eingriffen im Unterkiefer. Dtsch Z Mund Kiefer Gesichtschir 9: 298-304 (1985)

113. Klinge B, Alberius P, Isaksson S, Jönsson J: Osseous response to implanted natural bone mineral and synthetic hydroxylapatite ceramic in the repair of experimental skull bone defects. J Oral Maxillofac Surg 50: 241-249 (1992)

114. Knolle F, Sieper A: Sinuslift - wie und wann? - eine praktische Anleitung. Dent Implant Parodont 17: 84 (2013)

115. Koeck B, Wagner W (Hrsg): Implantologie. Urban & Fischer, München - Jena, S. 190-222 (2004)

116. Koole R, Bosker H, van der Dussen FN: Late secondary autogenous bone grafting in cleft patients comparing mandibular (ectomesenchymal) and iliac crest (mesenchymal) grafts. J Craniomaxillofac Surg 17: 28-30 (1989)

117. Kramer F, Dempf R, Bremer B: Efficacy of dental implants placed into fibula-free flaps for orofacial reconstruction. Clin Oral Implants Res 16: 80-88 (2005)

118. Kübler NR, Will C, Depprich R, Betz T, Reinhart E, Bill JS, Reuther JF: Vergleichende Untersuchungen zur Sinusbodenelevation mit autogenem oder allogenem Knochengewebe. Mund Kiefer Gesichtschir 3: S53-60 (1999)

119. KZBV (Hrsg): Jahrbuch 2013. Statistische Basisdaten zur vertragszahnärztlichen Versorgung einschließlich GOZ-Analyse. Kassenzahnärztliche Bundesvereinigung, Köln, S. 182-185 (2013)

120. La Torre JI de, Tenenhaus M, Gallagher PM, Sachs SA: Harvesting iliac bone graft: decreasing the morbidity. Cleft Palate Craniofac J 36: 388-390 (1999)

121. Lekholm U, Zarb GA: Patient selection and preparation. In: Brånemark PI, Zarb GA, Albrektsson T (Hrsg): Tissue-integrated prostheses: osseointegration in clinical dentistry. Patient selection and preparation. Quintessenz, Chicago: 199-209 (1985)

122. Lexer E: Über freie Transplantationen. Langenbecks Arch Klin Chir Ver Dtsch Z Chir 95: 827 (1911)

123. Lindboom JA, van den Akker HP: A prospective placebo-controlled double-blind trial of antibiotic prophylaxis in intraoral bone grafting procedures: a pilot study. Oral Surg Oral Med Oral Pathol: 669-672 (2003)

124. Ludlow JB, Davies-Ludlow LE, Brooks SL: Dosimetry of two extraoral direct digital imaging devices: NewTom cone beam CT and Orthophos Plus DS panoramic unit. Dentomaxillofac Radiol 32: 229-234 (2003)

125. Ludwig P, Niedermeier W: Prothetik. 10 Tabellen. Thieme, Stuttgart, S. 115-118 (2002)

126. Lundgren AK, Lundgren D, Hämmerle CH, Nyman S, Sennerby L: Influence of decortication of the donor bone on guided bone augmentation. An experimental study in the rabbit skull bone. Clin Oral Implants Res 11: 99-106 (2000)

127. Madan R, Mohan R, Bains VK, Gupta V, Singh GP, Madan M: Socket Preservation mit einem Polylactid-Polyglycolid-Kopolymer (PLA-PGA-Kopolymer): Eine klinische, radiologische und histologische Studie. Online. Int J Periodontics Restorative Dent 34: 201 (2014)

128. Major PW, Philippson GE, Glover KE, Grace MG: Stability of maxilla downgrafting after rigid or wire fixation. J Oral Maxillofac Surg 54: 1287-1291 (1996)

129. Makarov MR, Harper RP, Cope JB, Samchukov ML: Evaluation of inferior alveolar nerve function during distraction osteogenesis in the dog. J Oral Maxillofac Surg 56: 1417-1423 (1998)

130. Marx RE: Clinical application of bone biology to mandibular and maxillary reconstruction. Clin Plast Surg 21: 377-392 (1994)

131. Marx RE, Carlson ER, Eichstaedt RM, Schimmele SR, Strauss JE, Georgeff KR: Platelet-rich plasma: Growth factor enhancement for bone grafts. Oral Surg Oral Med Oral Pathol 85: 638-646 (1998)

132. Marx RE, Garg AK: Bone structure, metabolism, and physiology: its impact on dental implantology. Implant Dent 7: 267-276 (1998)

133. Marx RE, Morales MJ: Morbidity from bone harvest in major jaw reconstruction: a randomized trial comparing the lateral anterior and posterior approaches to the ilium. J Oral Maxillofac Surg 46: 196-203 (1988)

134. Maurer P, Schubert J: Intraorale Spendeareale in der zahnärztlichen Chirurgie. Quintessence Int 1: 7-13 (2005)

135. Meerken JV: Heel en geneeskonstigi-aanmerkongen. Commelign, Amsterdam, S. 170-172 (1668)

136. Meyer U, Meyer T, Wiesmann HP, Stratmann U, Kruse-Lösler B, Maas H, Joos U: The effect of magnitude and frequency of interfragmentary strain on the tissue response to distraction osteogenesis. J Oral Maxillofac Surg 57: 1331-1339 (1999)

137. Meyer U, Wiesmann HP, Kruse-Lösler B, Handschel J, Stratmann U, Joos U: Strain-related bone remodeling in distraction osteogenesis of the mandible. Plast Reconstr Surg 103: 800-807 (1999)

138. Meyer V: Die Versorgung der atrophen Mandibula mit einem implantatretinierten Steg nach Dolder aus Titan unter Verwendung von präfabrizierten Teilen. Med Dissertation, Ruhr-Universität Bochum, S. 12-38 (1999)

139. Misch CE, Silc JT: Socket grafting and alveolar ridge preservation. Dent Today 27: 146-150 (2008)

140. Misch CM: Comparison of intraoral donor sites for onlay grafting prior to implant placement. Int J Oral Maxillofac Implants 12: 767-776 (1997)

141. Moscoso JF, Keller J, Genden E, Weinberg H, Biller HF, Buchbinder D, Urken ML: Vascularized bone flaps in oromandibular reconstruction. A comparative anatomic study of bone stock from various donor sites to assess suitability for enosseous dental implants. Arch Otolaryngol Head Neck Surg 120: 36-43 (1994)

142. Moscoso JF, Urken ML: The iliac crest composite flap for oromandibular reconstruction. Otolaryngol Clin North Am 27: 1097-1117 (1994)

143. Mozzo P, Procacci C, Tacconi A, Martini PT, Andreis IA: A new volumetric CT machine for dental imaging based on the cone-beam technique: preliminary results. Eur Radiol 8: 1558-1564 (1998)

144. Neugebauer J, Ritter L, Mischkowski R, Zöller JE: Three-dimensional Diagnostics, Planning and Implementation in Implantology. Dreidimensionale Diagnostik, Planung und Umsetzung in der Implantologie. Int J Comput Dent 9: 307-319 (2006)

145. Neukam FW, Schmelzeisen R, Reilmann L, Kärcher H, Bothe K, Scheller H: Plastisch-rekonstruktive Massnahmen mit freien mikrovaskulären Knochentransplantaten in Kombination mit Implantaten. Fortschr Kiefer Gesichtschir 35: 79-82 (1990)

146. Nevins ML, Camelo M, Nevins M, Schupbach P, Friedland B, Camelo JM, Kim DM: Minimally invasive alveolar ridge augmentation procedure (tunneling technique) using rhPDGF-BB in combination with three matrices. A case series. Int J Periodontics Restorative Dent 29: 371-383 (2009)

147. Neyt LF, Clercq CA de, Abeloos JV, Mommaerts MY: Reconstruction of the severely resorbed maxilla with a combination of sinus augmentation, onlay bone grafting and implants. J Oral Maxillofac Surg 55: 1397-1401 (1997)

148. Nkenke E, Radespiel-Tröger M, Wiltfang J, Schultze-Mosgau S, Winkler G, Neukam FW: Morbidity of harvesting of retromolar bone grafts: a prospective study. Clinical oral implants research 13: 514-521 (2002)

149. Nkenke E, Schultze-Mosgau S, Radespiel-Tröger M, Kloss F, Neukam FW: Morbidity of harvesting of chin grafts: a prospective study. Clin Oral Implants Res 12: 495-502 (2001)

150. Nkenke E, Vairaktaris E, Stelzle F, Neukam FW, Stockmann P, Linke R: Osteocutaneous free flap including medial and lateral scapular crests: technical aspects, viability, and donor site morbidity. J Reconstr Microsurg 25: 545-553 (2009)

151. Obwegeser HL, Farmand M: Die Hufeisen-Sandwich-Osteotomie des zahnlosen Oberkiefers mit gleichzeitiger submuköser Vestibulumplastik. Eine Methode zum Vorbringen und Tiefersetzen des zahnlosen Oberkiefer-Alveolarfortsatzes mit gliechzeitiger Erhöhung des Gaumengewölbes. Schweiz Monatsschr Zahnmed 94: 390-398 (1984)

152. Palacci P, Ericsson I, Winkler R (Hrsg): Ästhetische Implantologie. Quintessenz, Berlin, S. 185-192 (2001)

153. Pott K: Anatomische Lagebeziehung des Nervus alveolaris inferior im retromolaren Dreieck unter Berücksichtigung implantatprothetischer Planung insbesondere der retromolaren Knochenentnahme. Med Dissertation, Universität Köln, S. 56-65 (2009)

154. Pourabbas R, Nezafati S: Clinical results of localized alveolar ridge augmentation with bone grafts harvested from symphysis in comparison with ramus. J Dent Res Dent Clin Dent Prospects 1: 7-12 (2007)

155. Putz R, Pabst R (Hrsg): Sobotta. Atlas der Anatomie des Menschen. Kopf, Hals, obere Extremität. Urban & Fischer, München - Jena, S. 101 (2006)

156. Rabie AB, Dan Z, Samman N: Ultrastructural identification of cells involved in the healing of intramembranous and endochondral bones. J Oral Maxillofac Surg 25: 383-388 (1996)

157. Rachmiel A, Srouji S, Peled M: Alveolar ridge augmentation by distraction osteogenesis. J Oral Maxillofac Surg 30: 510-517 (2001)

158. Raghoebar GM, Batenburg RH, Vissink A, Reintsema H: Augmentation of localized defects of the anterior maxillary ridge with autogenous bone before insertion of implants. J Oral Maxillofac Surg 54: 1180-1185 (1996)

159. Raghoebar GM, Timmenga NM, Reintsema H, Stegenga B, Vissink A: Maxillary bone grafting for insertion of endosseous implants: results after 12-24 months. Clin Oral Implants Res 12: 279-286 (2001)

160. Rehrmann A: Das freie Knochentransplantat zum Unterkieferersatz unter besonderer Berücksichtigung der Kinnrekonstruktion. Fortschr Kiefer Gesichtschir 23: 39-43 (1978)

161. Reinert S, König S, Eufinger H, Bremerich A: Verlaufskontrollen der dreidimensionalen osteoplastischen Rekonstruktion des extrem atrophierten Oberkiefers in Kombination mit Implantaten. Mund Kiefer Gesichtschir 3: 30-34 (1999)

162. Riediger D, Büsing CM, d'Hoedt B, Pielsticker W: Knochentransplantat mit mikrovaskulärem Anschluss als Implantatbett für enossale Implantate. Dtsch Zahnarztl Z 41: 989-992 (1986)

163. Rothamel D, Schwarz F, Herten M, Ferrari D, Mischkowski RA, Sager M, Becker J: Vertical ridge augmentation using xenogenous bone blocks. A histomorphometric study in dogs. Int J Oral Maxillofac Implants 24: 243-250 (2009)

164. Sbordone L, Toti P, Menchini-Fabris GB, Sbordone C, Piombino P, Guidetti F: Volume changes of autogenous bone grafts after alveolar ridge augmentation of atrophic maxillae and mandibles. Int J Oral Maxillofac Surg 38: 1059-1065 (2009)

165. Schettler D: Langzeitergebnisse mit der Sandwich-Technik zum Aufbau des atrophischen Unterkieferkammes. Dtsch Stomatol 41: 376-378 (1991)

166. Schliephake H, Schmelzeisen R, Husstedt H, Schmidt-Wondera LU: Comparison of the late results of mandibular reconstruction using nonvascularized or vascularized grafts and dental implants. J. Oral Maxillofac. Surg. 57: 944-950 (1999)

167. Schmelzeisen R, Hausamen JE, Neukam FW, Schliephake H: Mikrochirurgisch reanastomosierte Scapulatransplantate für Oberkiefer- und Gesichtsschädelrekonstruktionen. Fortschr Kiefer Gesichtschir 39: 67-70 (1994)

168. Schneider MW: Methodik der Entnahme avaskulären Beckenknochens durch Fensterung des Os ilium mit Hufeisenosteoplastik zum Aufbau atrophierter Ober- und Unterkiefer. Med Dissertation, Universität Ulm, S. 75-95 (2008)

169. Schultze-Mosgau S, Keweloh M, Wiltfang J, Kessler P, Neukam FW: Histomorphometric and densitometric changes in bone volume and structure after avascular bone grafting in the extremely atrophic maxilla. Br J Oral Maxillofac Surg 39: 439-447 (2001)

170. Schusterman MA, Reece GP, Miller MJ: Osseous free flaps for orbit and midface reconstruction. Am J Surg 166: 341-345 (1993)

171. Schwartz-Arad D, Levin L: Intraoral autogenous block onlay bone grafting for extensive reconstruction of atrophic maxillary alveolar ridges. J Periodontol 76: 636-641 (2005)

172. Schwenzer N, Ehrenfeld M (Hrsg): Zahn-Mund-Kiefer-Heilkunde. Zahnärztliche Chirurgie. Thieme, Stuttgart, S. 205-223 (2000)

173. Sethi A, Kaus T: Praktische Implantologie. Diagnostische, chirurgische, restaurative und technische Aspekte ästhetischer und funktioneller Harmonie. Quintessenz, Berlin, S. 215-238 (2006)

174. Silva FM, Cortez AL, Moreira RW et al.: Complications of intraoral donor site for bone grafting prior to implant placement. Implant Dent 15: 420-426 (2006)

175. Simion M, Fontana F: Autogenous and xenogeneic bone grafts for the bone regeneration. A literature review. Minerva Stomatol 53: 191-206 (2004)

176. Simion M, Fontana F, Rasperini G, Maiorana C: Vertical ridge augmentation by expanded-polytetrafluoroethylene membrane and a combination of intraoral autogenous bone graft and deproteinized anorganic bovine bone (Bio Oss). Clin Oral Implants Res 18: 620-629 (2007)

177. Simion M, Jovanovic SA, Trisi P, Scarano A, Piattelli A: Vertical ridge augmentation around dental implants using a membrane technique and autogenous bone or allografts in humans. Int J Periodontics Restorative Dent 18: 8-23 (1998)

178. Simion M, Rocchietta I, Dellavia C: Three-dimensional ridge augmentation with xenograft and recombinant human platelet-derived growth factor-BB in humans. Report of two cases. Int J Periodontics Restorative Dent 27: 109-115 (2007)

179. Simon BI, Hagen S von, Deasy MJ, Faldu M, Resnansky D: Changes in alveolar bone height and width following ridge augmentation using bone graft and membranes. J Periodontol 71: 1774-1791 (2000)

180. Smiler DG, Holmes RE: Sinus lift procedure using porous hydroxyapatite: a preliminary clinical report. J Oral Implantol 13: 239-253 (1987)

181. Smiler DG, Johnson PW, Lozada JL, Misch C, Rosenlicht JL, Tatum OH, Wagner JR: Sinus lift grafts and endosseous implants. Treatment of the atrophic posterior maxilla. Dent Clin North Am 36: 151-186 (1992)

182. Smolka W, Eggensperger N, Carollo V, Ozdoba C, Iizuka T: Changes in the volume and density of calvarial split bone grafts after alveolar ridge augmentation. Clin Oral Implants Res 17: 149-155 (2006)

183. Sohn D, Ahn M, Lee W, Yeo D, Lim S: Piezoelectric osteotomy for intraoral harvesting of bone blocks. Int J Periodontics Restorative Dent 27: 127-131 (2007)

184. Stocker EA: Anatomische Untersuchungen über die Gefäß- und Nervenversorgung des Os coxae im Hinblick auf die mikrovaskuläre Beckenkammtransplantation. Med Dissertation, Universität Ulm, S. 45-60 (1999)

185. Stübinger S, Kuttenberger J, Filippi A, Sader R, Zeilhofer H: Intraoral piezosurgery: preliminary results of a new technique. J Oral Maxillofac Surg 63: 1283-1287 (2005)

186. Terry BC, Albright JE, Baker RD: Alveolar ridge augmentation in the edentulous maxilla with use of autogenous ribs. J Oral Surg 32: 429-434 (1974)

187. Terry BC, Zarb GA: Report of the 4th International Congress on Preprosthetic Surgery. Palm Springs. J Oral Maxillofac Surg: 314-316 (1991)

188. Thein T, Kreidler J, Stocker E, Herrmann M: Morphology and blood supply of the iliac crest applied to jaw reconstruction. Surg Radiol Anat 19: 217-225 (1997)

189. Thierer R: Anatomische Studie zur Variabilität der Gefäßversorgung der Fibula im Hinblick auf ihre Verwendung als Mandibulaersatz. Med Dissertation, Universität Ulm, S. 35-45 (1999)

190. Thoma DS, Jones A, Yamashita M, Edmunds R, Nevins M, Cochran DL: Ridge augmentation using recombinant bone morphogenetic protein-2 techniques. An experimental study in the canine. J Periodontol 81: 1829-1838 (2010)

191. Tinti C, Parma-Benfenati S, Polizzi G: Vertical ridge augmentation: what is the limit? Int J Periodontics Restorative Dent 16: 220-229 (1996)

192. Tolstunov L, Treasure T: Surgical treatment algorithm for odontogenic keratocyst: combined treatment of odontogenic keratocyst and mandibular defect with marsupialization, enucleation, iliac crest bone graft, and dental implants. J Oral Maxillofac Surg 66: 1025-1036 (2008)

193. Torroni A, Gennaro P, Nicolai G, Lorè B, Valentini V, Iannetti G: Reconstruction of premaxilla with fibula free flap. J Craniofac Surg 18: 1385-1394 (2007)

194. Toscano N, Holtzclaw D, Mazor Z, Rosen P, Horowitz R, Toffler M: Horizontal ridge augmentation utilizing a composite graft of demineralized freeze-dried allograft, mineralized cortical cancellous chips, and a biologically degradable thermoplastic carrier combined with a resorbable membrane. A retrospective evaluation of 73 consecutively treated cases from private practices. J Oral Implantol 36: 467-474 (2010)

195. Uckan S, Veziroglu F, Dayangac E: Alveolar distraction osteogenesis versus autogenous onlay bone grafting for alveolar ridge augmentation. Technique, complications, and implant survival rates. Oral Surg Oral Med Oral Pathol 106: 511-515 (2008)

196. Umstadt HE, Völlinger J, Müller HH, Austermann KH: Implantate in avaskulären Beckenknochentransplantaten. Prospektive Studie über 176 Implantate. Mund Kiefer Gesichtschir 3: 93-98 (1999)

197. Urken ML, Bridger AG, Zur KB, Genden EM: The scapular osteofasciocutaneous flap: a 12-year experience. Arch Otolaryngol Head Neck Surg 127: 862-869 (2001)

198. Urken ML, Weinberg H, Buchbinder D, Moscoso JF, Lawson W, Catalano PJ, Biller HF: Microvascular free flaps in head and neck reconstruction. Report of 200 cases and review of complications. Arch Otolaryngol Head Neck Surg 120: 633-640 (1994)

199. van Damme PA, Merkx MA: A modification of the tibial bone-graft-harvesting technique. J Oral Maxillofac Surg 25: 346-348 (1996)

200. van den Bergh JP, Bruggenkate CM, Krekeler G, Tuinzing DB: Sinusfloor elevation and grafting with autogenous iliac crest bone. Clin Oral Implants Res 9: 429-435 (1998)

201. Visser H, Hermann KP, Köhler B: Dosisreduktion bei digitalen Zahnfilmstaten. Dtsch Zahnaerztl Z 55: 494 (2000)

202. Wagner W: DGI - "Continuum" mit Prof. Dr. Dr. Wilfried Wagner. Augmentation ist gut - vermeiden ist oft besser. Z Zahnaerztl Chir 28: 282 (2012)

203. Welch RD, Birch JG, Makarov MR, Samchukov ML: Histomorphometry of distraction osteogenesis in a caprine tibial lengthening model. J Bone Miner Res 13: 1-9 (1998)

204. Wiesend M, Hübinger-Wiesend B: Membranen in der zahnärztlichen Chirurgie und der Kieferchirurgie. Implant J 17: 8 (2013)

205. Wiltfang J, Kessler P, Merten H, Günther G, Jansen R, Neukam FW: Mikromorphologie der kontinuierlichen Kallusdistraktion unter Einsatz eines Mikrohydraulikzylinders. Mund Kiefer Gesichtschir 4: 9-13 (2000)

206. Wolff K, Hölzle F, Eufinger H: The radial forearm flap as a carrier for the osteocutaneous fibula graft in mandibular reconstruction. J Oral Maxillofac Surg 32: 614-618 (2003)

207. Yuca K, Kiris M, Avcu S, Bayram I, Cankaya H, Kiroğlu AF: A giant paediatric mandibular aneurysmal bone cyst and reconstruction with bilateral iliac bone graft. B-ENT 5: 39-42 (2009)

208. Zins JE, Whitaker LA: Membranous vs endochondral bone autografts: implications for craniofacial reconstruction. Surg Forum 3: 521-523 (1979)

209. Zins JE, Whitaker LA: Membranous versus endochondral bone: implications for craniofacial reconstruction. Plast Reconstr Surg 72: 778-785 (1983)

7 Anhang

Bildindex

Abb. 1: Schemazeichnung der intraoralen Knochenentnahmestelle von retromolar (in Rot) bis zum lateralen Unterkiefer (Corpus mandibulae) ... 11
Abb. 2: Lateraler Bogenschnitt (Progenieschnittführung) Unterkiefer retromolar links ... 14
Abb. 3: Kastenförmige Osteotomie der Außenkortikalis des Unterkiefers retromolar links bis zur Spongiosa ... 15
Abb. 4: Abklappen und Lösen des Knochentransplantates mit dem Raspatorium am Unterkiefer retromolar links, Sollbruchstelle kaudal auf dem Kanaldach, sichtbarer N. alveolaris inferior (Pfeilmarkierung) ... 15
Abb. 5: Alternative Winkelschnittführung mit Verlängerung nach anterior am lateralen und retromolaren Unterkiefer links ... 16
Abb. 6: Darstellung des komplett freiliegenden und unverletzten N. alveolaris inferior im Unterkiefer links ... 16
Abb. 7: Status nach Entfernen des Knochentransplantates im Unterkiefer: sichtbare Spongiosa ... 17
Abb. 8: Auffüllen des Defektes im Unterkiefer mit einem Kollagenvlies (Lyostypt ®) ... 17
Abb. 9: Innenseite des Knochenspans nach Entnahme am Unterkiefer: deutlich sichtbarer Canalis mandibularis (Pfeilmarkierung) ... 18
Abb. 10: Außenseite des Knochenspans nach Entnahme mit ca. 22 mm Außenkantenlänge ... 19
Abb. 11: Fixation des Knochentransplantates mit Mini-Zugschraube nach Anpassung ... 19
Abb. 12: Auffüllen der Spalträume und Übergänge mit Knochenersatzmaterial (BoneCeramic®) und Bohrspänen ... 20
Abb. 13: Speicheldichter Wundverschluss nach Weichteilmobilisation mit Vicryl® 4.0 ... 21
Abb. 14: Röntgen-Orthopantomogramm (OPT) nach Knochentransplantation von regio 38-39 retromolar nach regio 35-37 ... 22
Abb. 15: Anatomische Schemazeichnung der Nerven des Oberkiefers und Unterkiefers: Nervenverlauf in Gelb, entnommen aus dem Atlas der Anatomie (Sobotta 2006) mit freundlicher Genehmigung des Elsevier-Verlags [155] ... 24
Abb. 16: Operations-Situs nach Extraktion aller Restzähne im Oberkiefer: fehlende vestibuläre Knochenwand frontolateral in regio 14-24 ... 38
Abb. 17: Röntgen-Orthopantomogramm (OPT) vor Knochenaufbau im Oberkiefer: geringe Knochenhöhe im Seitenzahngebiet mit tiefen Recessus alveolares ... 39
Abb. 18: Klinischer Ausgangsstatus vor Augmentation mit deutlicher zentripetaler Atrophie des Oberkiefers ... 39
Abb. 19: Mit Minischrauben fixierte Knochentransplantate im Oberkiefer anterior regio 13-23 ... 40
Abb. 20: Simultaner lateraler Sinuslift rechts nach Einklappen des fazialen Knochenfensters ... 40
Abb. 21: Simultaner lateraler Sinuslift links nach Einklappen des fazialen Knochenfensters ... 41
Abb. 22: Röntgenkontrolle durch Orthopantomogramm (OPT) nach Knochentransplantation: sichtbare Minischrauben im Oberkiefer anterior, augmentierte Recessus alveolares ... 41
Abb. 23: Digitales Volumentomogramm (DVT) zur Messaufnahme vor Implantation: horizontale Schichtung, sichtbare Osteosyntheseschrauben und Knochentransplantate ... 42
Abb. 24: Digitales Volumentomogramm (DVT) zur Messaufnahme vor Implantation: vertikale Schichtung, deutlich sichtbarer Sinuslift ... 42
Abb. 25: Digitales Volumentomogramm (DVT) zur Messaufnahme vor Implantation: Seitenansicht rechts, sichtbare Osteosyntheseschraube ... 43
Abb. 26: Digitales Volumentomogramm (DVT) zur Messaufnahme vor Implantation: Ansicht en face, sichtbare Knochentransplantate und Minischrauben ... 43
Abb. 27: Intraoperativer Status nach Implantation im Oberkiefer mit Einbringpfosten in situ (Spiegelbild) ... 44
Abb. 28: Röntgenkontrolle durch Orthopantomogramm (OPT) nach Implantation: 5 provisorische Implantate (IPIs) in situ zur Prothesenabstützung ... 44
Abb. 29: Status nach Implantatfreilegung im Oberkiefer mit Lateralisation der Gingiva ... 45
Abb. 30: Status nach Einsetzen der Keramik-Teleskopanker im Oberkiefer: entnommen aus Hannker (2014) mit freundlicher Genehmigung des Quintessenz-Verlags [82] ... 45

Abb. 31: Individualisierter herausnehmbarer telekopierender Zahnersatz für den Oberkiefer aus Keramik 46
Abb. 32: Intraorale Ansicht des Zahnersatzes im Oberkiefer mit Goldinlay: entnommen aus Hannker (2014) mit freundlicher Genehmigung des Quintessenz-Verlags [82] 46
Abb. 33: Extraorale Ansicht der Prothese mit individualisierter Zahnstellung: entnommen aus Hannker (2014) mit freundlicher Genehmigung des Quintessenz-Verlags [82] 47
Abb. 34: Extraorale Ansicht der Prothese mit eingearbeitetem Goldinlay 47
Abb. 35: Röntgen-Orthopantomogramm (OPT): Ausgangsstatus vor Explantation 23 und Augmentation im Oberkiefer, tiefer dreidimensionaler-Defekt regio 23-24 durch Periimplantitis 48
Abb. 36: Digitales Volumentomogramm (DVT): Messaufnahme vor Augmentation im Oberkiefer, Seitenansicht links 49
Abb. 37: Intraoraler Situs vor Operation: deutlicher vestibulärer Knochenverlust frontolateral, zusätzlicher Vertikaldefekt regio 23-24 49
Abb. 38: Knochentransplantat vom Unterkiefer retromolar links mit über 4 cm Außenlänge 50
Abb. 39: Geteiltes Knochentransplantat regio 12-14 in Kombination mit Knochenersatzmaterial (KEM, BoneCeramic®) im Oberkiefer rechts 50
Abb. 40: Intraoperativer Situs nach Explantation regio 23 und Darstellung des dreidimesionalen Knochendefektes im Oberkiefer links 51
Abb. 41: Dachförmige dreidimensionale-Rekonstruktion (3D) durch geteilte Knochentransplantate 51
Abb. 42: Auffüllung der Spalträume und Übergänge mit Knochenersatzmaterial (KEM, BoneCeramic®) 52
Abb. 43: Speicheldichter Wundverschluss nach Lappenmobilisation mit Vicryl® 4.0 52
Abb. 44: Postoperative Röntgenkontrolle durch Digitales Volumentomogramm (DVT): horizontale Schicht, stabile Fixierung der Transplantate durch Minischrauben 53
Abb. 45: Postoperative Röntgenkontrolle durch Digitales Volumentomogramm (DVT): Seitenansicht rechts, gut sichtbare Entnahme- und Einlagerungsregionen 53
Abb. 46: Postoperative Röntgenkontrolle durch Digitales Volumentomogramm (DVT): Seitenansicht links, gut sichtbare Entnahme- und Einlagerungsregionen 54
Abb. 47: Postoperative Röntgenkontrolle durch Digitales Volumentomogramm (DVT): Ansicht en face, gut sichtbare beidseitige Entnahme- und Einlagerungsregionen 54
Abb. 48: Intraoraler Status des Oberkiefers vor Implantation und Metallentfernung, 3 Monate nach Augmentation 55
Abb. 49: Intraoperativer Situs des Oberkiefers vor Implantation und Metallentfernung 55
Abb. 50: Digitales Volumentomogramm (DVT) als Messaufnahme: horizontale Schicht, breiter Alveolarkamm Oberkiefer vor Implantation, vollständig eingeheilte Knochentransplantate 56
Abb. 51: Digitales Volumentomogramm (DVT) als Messaufnahme: transversale Schicht der Molarenregion vor Implantation 56
Abb. 52: Intraoperativer Situs nach Implantation im Oberkiefer: regelrechte Implantatpositionen, 3 provisorische Implantate (IPIs) 57
Abb. 53: Postoperatives Röntgen-Orthopantomogramm (OPT) nach Implantation im Oberkiefer: regelrechte Implantatpositionen, 3 provisorische Implantate (IPIs) in regio 13/median/23 57
Abb. 54: Computertomogramm (CT) des Unterkiefers: Ausgangsstatus, horizontale Schicht und dreidimensionale Darstellung (3D) der lingualen und zentralen Osteolyse regio 45-46 58
Abb. 55: Computertomogramm (CT) des Unterkiefers: Ausgangsstatus, horizontale Schicht und dreidimensionale Darstellung (3D) der lingualen und zentralen Osteolyse regio 45-46 59
Abb. 56: Röntgen-Orthopantomogramm (OPT): Ausgangsstatus, zentrale unscharf begrenzte Aufhellung Unterkiefer rechts, V.a. tumoröse Läsion regio 45-47 59
Abb. 57: Intraoraler Situs Unterkiefer rechts: ulzeröse Läsion mit knöcherner Perforation in regio 46 lingual 60
Abb. 58: Intraoraler Situs Unterkiefer rechts: unauffälliger Befund regio 44-47 bukkal 60
Abb. 59: Intraoperativer Situs nach Aufklappung lingual und bukkal: knöcherne Läsion lingual in regio 45-46 des Unterkiefers 61
Abb. 60: Intraoperativer Situs nach Zahnentfernung 45-46 61
Abb. 61: Intraoperativer Situs mit erhaltener bukkaler Knochenwand, Knochenentnahme aus regio 47-49 des Unterkiefers 62
Abb. 62: Dreidimensionale Rekonstruktion durch Schalung des Defektes von lingual mit Minischraube 62
Abb. 63: Lingual verspannter und fixierter Knochenspan vom Unterkiefer retromolar 63

Abb. 64: Auffüllung der Spalträume und Übergänge mit Knochenersatzmaterial (KEM, Cerasorb M®) 63
Abb. 65: Plastische Defektdeckung der Entnahme- und Einlagerungsregion 44-49 64
Abb. 66: Röntgenkontrolle durch Orthopantomogramm (OPT) nach Knochentransplantation in regio 45-46 64
Abb. 67: Röntgen-Orthopantomogramm (OPT) nach Implantation und vollständiger knöcherner Regeneration 65
Abb. 68: Röntgen-Zahnfilm regio 45-46 nach 5 Jahren mit prothetischer Versorgung: unveränderter Status ohne Resorptionszeichen 65
Abb. 69: Einsatz von individualisierten Keramikabutments in regio 45-46 66
Abb. 70: Intraorale Status nach Einsatz der vollkeramischen Kronen regio 45-46 66
Abb. 71: Röntgen-Orthopantomogramm (OPT): Status nach Beckenknochentransplantation im Oberkiefer regio 15-22 67
Abb. 72: Intraoraler Situs nach Beckenkammtransplantation, stark gespannte Mukosa regio 15-22 68
Abb. 73: Röntgen-Orthopantomogramm (OPT) 3 Monate nach Transplantation: unterminierende Infektion im Oberkiefer regio 13-15 mit Osteolyse der Kortikalis 68
Abb. 74: Röntgen-Orthopantomogramm (OPT): Status nach Entfernung des Beckenknochen- Transplantates regio 15-22 69
Abb. 75: Röntgen-Orthopantomogramm (OPT): retromolare Knochentransplantation vom Unterkiefer links 3 Monate nach Revision, 1. vertikaler Aufbau des Alveolarkamms in regio 15-22 mit Miniplattenosteosynthese 69
Abb. 76: Klinischer Status nach Entfernung des Beckenknochentransplantates und Rekonstruktion des Nasen- und Kieferhöhlen-Bodens durch Knochentransplantat vom Unterkiefer links mit Miniplattenosteosynthese 70
Abb. 77: Röntgen-Orthopantomogramm (OPT) : Kontrolle nach 3 Monaten und Metallentfernung, gut rekonstruierter Nasen- und KH-Boden, verbleibender dreidimensionaler Kieferdefekt 70
Abb. 78: Röntgen-Orthopantomogramm (OPT): retromolare Knochentransplantation vom Unterkiefer rechts 3 Monate später, 2. vertikaler Aufbau des Alveolarkamms regio 14-22 mit Schraubenosteosynthese 71
Abb. 79: Röntgen-Orthopantomogramm (OPT): Kontrolle nach Metallentfernung 3 Monate später, deutliche Zunahme der Knochenhöhe, anschließende Konsolidierungsphase 71
Abb. 80: Röntgen-Orthopantomogramm (OPT): 2. retromolarer Knochentransplantation vom UK links 3 Monate nach Metallentfernung, 3. vertikaler Aufbau des Alveolarkamms regio 14-22 mit Schraubenosteosynthese 72
Abb. 81: Klinischer Status vor Implantation: starke Vernarbungen im Oberkiefer-Vestibulum 72
Abb. 82: Röntgen-Orthopantomogramm (OPT): Z.n. Metallentfernung und dentaler Implantation regio 13/11/21/22, gutes vertikales Knochenangebot, intakter Nasen- und Kieferhöhlenboden 73
Abb. 83: Digitales Volumentomogramm (DVT): Status nach Implantation, horizontale Schicht des Oberkiefers, vollständige vestibuläre Knochenlamelle der Oberkiefer-Front 73
Abb. 84: Klinischer Status nach Freilegung mit freiem Schleimhauttransplantat (FST) im Oberkiefer und anschließender Teleskopversorgung 74
Abb. 85: Teleskope im Oberkiefer in regio 13/11/21/22 bei reizloser Gingiva 74
Abb. 86: Intraoraler Status mit implantatgestützter Teilprothese im Oberkiefer regio 15-22 75
Abb. 87: Extraoraler Status mit teleskopgestütztem Zahnersatz der Oberkiefer-Front 75
Abb. 88: Röntgen-Orthopantomogramm (OPT): Ausgangsstatus, zirkuläre unscharf begrenzte Aufhellung vor dem Kieferwinkel links 76
Abb. 89: Digitales Volumentomogramm (DVT): Transversalschicht des Unterkiefers, perforierende Osteolyse vor dem Kieferwinkel links 77
Abb. 90: Intraoperativer Situs nach extraoralem Zugang am Kieferwinkel links: zirkuläre knöcherne Auftreibung mit bukkaler und lingualer Perforation 77
Abb. 91: Kastenförmige Resektion der Osteolysezone mit Freilegung des N. alveolaris inferior 78
Abb. 92: Fixation des angepassten retromolaren Knochentransplantates vom Unterkiefer rechts 78
Abb. 93: Auffüllung der Spalträume und Übergänge mit Knochenersatzmaterial (KEM, Cerasorb M®) 79
Abb. 94: Extraoraler Wundverschluss, angezeichneter Kieferwinkel zur OP-Planung 79
Abb. 95: Digitales Volumentomogramm (DVT): Vergleich vor (oben) und 6 Monate nach der Operation (unten) 80
Abb. 96: Digitales Volumentomogramm (DVT): Status 6 Monate nach Operation 80
Abb. 97: Röntgen-Orthopantomogramm (OPT): Homogene Knochenstruktur 6 Monate nach der Operation, sichtbare Zugschraube Kieferwinkel links, vollständige Knochenregeneration 81
Abb. 98: Schemazeichnung zur Fenstertechnik - Knochenentnahme am Becken 108

Tabellenindex

Tab. 1 Klassifikation der Kieferresorption nach Cadwood u. Howell (1988) [36], Resorptionsklassen 1-6 (RKL 1-6) 10
Tab. 2: Aufschlüsselung aller untersuchten OP-Fälle von 2003 bis 2013: Differenzierung nach Einsatzverfahren in Bezug auf Patienten und Seitenlokalisation 30
Tab. 3: Anzahl der retromolare Knochenentnahmen im Unterkiefer: 31
Tab. 4: Altersverteilung der 755 Patienten mit retromolarer Knochenentnahme: 31
Tab. 5: Anzahl der vertikalen und horizontalen Knocheneinlagerungen im Oberkiefer (OK) und im Unterkiefer (UK): Differenzierung nach dentalen Regionen bzw. Seiten rechts (Re.) und links (Li.) sowie frontolateral im Oberkiefer (OK) und interforaminal im Unterkiefer (UK) 32
Tab. 6: Anzahl mehrfacher Knochen-Einlagerungen im Oberkiefer (OK) und Unterkiefer (UK): Differenzierung nach dentalen Regionen und Seiten bei simultaner Mehrfachanwendung 33
Tab. 7: Anzahl der Knocheneinlagerung je Patient und absolut (gesamt): 33
Tab. 8: Anzahl des simultanen lateralen Sinuslifts bei retromolarer Knochenentnahme: Differenzierung je Patient und Seite sowie einseitigem und zweiseitigem Vorgehen 33
Tab. 9: Häufigkeit der Resorptionsklassen (RKL) nach Cadwood u. Howell (1988) [36] im Verhältnis zur Ausgangsindikation bei allen Knocheneinlagerungen (n=1135): Differenzierung nach Einzelzahnlücke, Schaltlücke, Freiendsituation und zahnlosem Kiefer 34
Tab. 10: Größe aller retromolaren Knochentransplantate in Millimeter (mm): Differenzierung nach Länge, Höhe und Tiefe in verschiedenen Größenstufen sowie im Durchschnitt (Ø) 35
Tab. 11: Komplikationen durch Dehiszenzen im Einlagerungsgebiet aller Knochentransplantationen (n=1135): Differenzierung nach Teilresorption und Totalverlust 36
Tab. 12: Komplikationen aller Donorregionen (n=1019) bei retromolarer Knochenentnahme: Differenzierung nach lokalen Infektionen, Nervenirritationen und Nervenläsionen 36
Tab. 13: Übersicht der möglichen Komplikationen bei Knochenentnahmen am Becken [168]: Differenzierung nach geringen und schweren Komplikationen 108

Lebenslauf

Der Lebenslauf wurde aus Gründen des Datenschutzes entfernt

Der Lebenslauf wurde aus Gründen des Datenschutzes entfernt

Der Lebenslauf wurde aus Gründen des Datenschutzes entfernt

Danksagung

Herrn Prof. Dr. Dr. Stephan Haase, ärztlicher Direktor der Klinik für MKG-Chirurgie der Universität Ulm, möchte ich an dieser Stelle für die freundliche Überlassung des Themas und die Möglichkeit zur Durchführung in seiner Abteilung ganz herzlich danken.

Meinem Ehemann, Herrn Dr. Dr. Thomas Thein, gilt mein besonderen Dank für die zuverlässige Betreuung, insbesondere auch für die Überlassung des wertvollen Bildmaterials und die hilfreiche Unterstützung bei der Fertigstellung dieser Arbeit.

Meinem Vater, Herrn Dr. Helmut Lohr, gilt mein besonderer Dank für die unermüdliche Unterstützung bei der formellen Umsetzung der Dissertation, die er mit viel Zeit, Geduld und Motivation begleitete.

Ganz herzlich bedanken möchte ich mich auch bei meinen Eltern, die mir das Studium der Zahnmedizin nach Abschluss einer Berufsausbildung noch ermöglicht haben.