Universitätsklinikum Ulm
Zentrum für Chirurgie
Klinik für Thorax- und Gefäßchirurgie
Kommissarischer Ärztlicher Leiter: Prof. Dr. med. Karl-Heinz Orend

Mögliche Biomarker des abdominellen Aortenaneurysmas – Matrix Metalloproteinasen-2/9 und Osteoprotegerin

Dissertation
zur Erlangung des Doktorgrades der Medizin
der Medizinischen Fakultät der Universität Ulm

vorgelegt von
Mario Herkommer
aus Schwäbisch Gmünd

2010

Amtierender Dekan: Prof. Dr. rer. nat. Thomas Wirth

1. Berichterstatter: PD Dr. med. Bernd Mühling

2. Berichterstatter: Prof. Dr. med. Thomas Barth

Tag der Promotion: 18.11.2010

Meinen Eltern.

Inhaltsverzeichnis

INHALTSVERZEICHNIS ..... **I**

ABKÜRZUNGSVERZEICHNIS ..... **II**

1 EINLEITUNG **1**

1.1 DAS ABDOMINELLE AORTENANEURYSMA 1
1.2 MATRIX METALLOPROTEINASEN 2 UND 9 4
1.3 OSTEOPROTEGERIN 5
1.4 ABDOMINELLES AORTENANEURYSMA UND STATINTHERAPIE 7
1.5 FRAGESTELLUNG 7

2 MATERIAL UND METHODEN **9**

2.1 PATIENTENKOLLEKTIV 9
2.2 REAGENZIEN, CHEMIKALIEN UND GERÄTE 9
2.3 PROBENGEWINNUNG 11
2.4 ENZYME LINKED IMMUNO SORBENT ASSAY 12
2.5 IMMUNHISTOCHEMISCHE FÄRBUNGEN 16
2.6 HÄMATOXYLIN-EOSIN-FÄRBUNG 19
2.7 STATISTISCHE METHODEN 19

3 ERGEBNISSE **21**

3.1 SERUMMARKERAKTIVITÄT ALS FUNKTION DER ANEURYSMAGRÖßE 21
3.2 AKTIVITÄT DER SERUMMARKER PRÄ- UND POSTINTERVENTIONELL 23
3.3 IMMUNHISTOCHEMISCHE UNTERSUCHUNGEN DER ANEURYSMAWAND 26
3.4 SERUMMARKERAKTIVITÄT ALS FUNKTION DER STATINTHERAPIE 30

4 DISKUSSION **34**

4.1 EINFLUSS DER ANEURYSMAGRÖßE AUF DIE SERUMAKTIVITÄT 34
4.2 ZEITLICHER VERLAUF DER SERUMMARKERAKTIVITÄT 36
4.3 IMMUNHISTOCHEMISCHE UNTERSUCHUNGEN DER ANEURYSMAWAND 38
4.4 EFFEKTE EINER STATINTHERAPIE 39
4.5 SCHLUSSFOLGERUNG 43

5 ZUSAMMENFASSUNG **45**

6 LITERATURVERZEICHNIS **47**

DANKSAGUNG **59**

LEBENSLAUF **60**

Abkürzungsverzeichnis

AAA	abdominelles Aortenaneurysma
Abb.	Abbildung
AEC	Aminoethylcarbazol
aHT	arterielle Hypertonie
Aqua dest.	destilliertes Wasser
AT-II	Angiotensin-II
AVK	arterielle Verschlusskrankheit
bFGF	Basic Fibroblast Growth Factor
bspw.	beispielsweise
bzgl.	bezüglich
Ca^{2+}	2-fach positiv geladenes Calcium-Ion
CFU-M	Colony-forming Unit Macrophage
cm	Zentimeter
DDH	Death Domain Homologous
ELISA	Enzyme Linked Immuno Sorbent Assay
et al.	et alii
EVAR	Endovascular Aneurysm Repair
EZM	extrazelluläre Matrix
g	Gramm
H_2O	Wasser
H_2O_2	Wasserstoffperoxid
HE	Hämatoxylin-Eosin
HMG-CoA	3-Hydroxy-3-Methylglutaryl-Koenzym-A
HRP	Horseradish Peroxidase
Ig	Immunglobulin
IL	Interleukin
KCl	Kaliumchlorid
KH_2PO_4	Kaliumhydrogenkarbonat
KHK	koronare Herzerkrankung
KO	Knockout

l	Liter
λ	Lambda
M	molar, Molarität
min	Minute
ml	Milliliter
mM	millimolar
MMP	Matrix Metalloproteinase
mRNA	Messenger RNA
µl	Mikroliter
µm	Mikrometer
N	normal, Normalität
n	Anzahl
Na_2HPO_4	Natriumhydrogenkarbonat
NaCl	Natriumchlorid
NaOH	Natriumhydroxid
ng	Nanogramm
nm	Nanometer
NO	Stickstoffmonoxid
OAR	Open Aneurysm Repair
OP	Operation
OPG	Osteoprotegerin
p	Irrtumswahrscheinlichkeit
PBS	Phosphate Buffered Saline
PDGF	Platelet Derived Growth Factor
pg	Picogramm
pH	potentia Hydrogenii
proMMP	inaktive Vorstufe der Matrix Metalloproteinase
RANK	Receptor Activator of Nuclear Factor-κB
RANKL	Receptor Activator of Nuclear Factor-κB-Ligand
rhOPG	rekombinantes menschliches OPG
RNA	Ribonucleic Acid
ROS	Reactive Oxygen Species
RT	Raumtemperatur

s.	siehe
sec	Sekunde
sog.	so genannte
Tab.	Tabelle
THP-1-Zellen	eine humane, monozytäre, leukämische Zelllinie
TIMP	Tissue Inhibitor of MMP
TMB	Tetramethylbenzidin
TNF	Tumornekrosefaktor
TNFR	Tumornekrosefaktor-Rezeptor
U/min	Umdrehungen pro Minute
vs.	versus
W	Watt
z.B.	zum Beispiel
°C	Grad Celsius

1 Einleitung

1.1 Das abdominelle Aortenaneurysma

Die Bezeichnung Aneurysma kommt aus dem Griechischen (ἀνεύρυσμα) und bedeutet Erweiterung. Beim abdominellen Aortenaneurysma (AAA) handelt es sich um eine spindel- oder sackförmige Dilatation der Aorta abdominalis. AAAs treten gewöhnlich im infrarenalen Teil der Bauchaorta auf. Per definitionem liegt ein AAA vor, wenn der maximale Durchmesser der infrarenalen Bauchaorta 3 cm überschreitet [57, 90]. Das AAA ist klassischerweise eine Erkrankung des höheren Lebensalters mit steigender Inzidenz in den letzten zwei Jahrzehnten [79]. In den Industrieländern wird es bei 4–8% der Männer zwischen 65 und 85 Jahren diagnostiziert, ältere Frauen sind mit 0,5–1,5% weitaus seltener betroffen [48, 49, 69, 102]. Eine entscheidende Rolle bei der Pathogenese und Progredienz des AAA nimmt das Rauchen ein. So steigt das Risiko, an einem AAA zu erkranken, stark an mit der Anzahl der Raucherjahre. Umgekehrt nimmt es mit der Zahl der Jahre nach Beenden des Rauchens ab. Weitere Risikofaktoren sind das Lebensalter, eine positive Familienanamnese, europäische bzw. nordamerikanische Abstammung, Atherosklerose, erhöhte Cholesterinwerte und arterielle Hypertonie (aHT). Protektiv wirken sich weibliches Geschlecht, Diabetes mellitus, afrikanische und asiatische Abstammung aus [48].

Mehr als 50% der AAAs verlaufen asymptomatisch und stellen einen Zufallsbefund bei routinemäßigen Sonographien des Abdomens dar [19]. 45% der AAAs werden in ihrem Verlauf symptomatisch, entweder durch lokalen Druckschmerz oder periphere Embolien. Die Patienten berichten über intermittierende Bauch- und Rückenschmerzen sowie über pulsierende Sensationen im Bauch. Bei bevorstehender bzw. eingetretener Ruptur nehmen diese Symptome drastisch an Intensität zu. Die Ruptur kann in den retroperitonealen Raum, in die freie Bauchhöhle und selten in den Magen-Darm-Trakt und in die V. cava inferior erfolgen. Die Ruptur eines AAA ist ein akut lebensbedrohliches Ereignis und hat – trotz eines Notfalleingriffs – eine Mortalität von 50–90% [33, 44]. Sie ist die zehnthäufigste Todesursache bei älteren Männern [88]. Aufgrund der hohen Letalität bei einer Ruptur sollte ab einem

Durchmesser von 5–5,5 cm eine operative oder endovaskuläre Behandlung erfolgen [20, 33]. Kleine AAAs (< 5 cm) werden durch regelmäßige Ultraschallkontrollen überwacht.



Abbildung 1: Schema einer aorto-bi-iliakalen Endoprothese zur Ausschaltung eines infrarenalen Aortenaneurysmas [85].

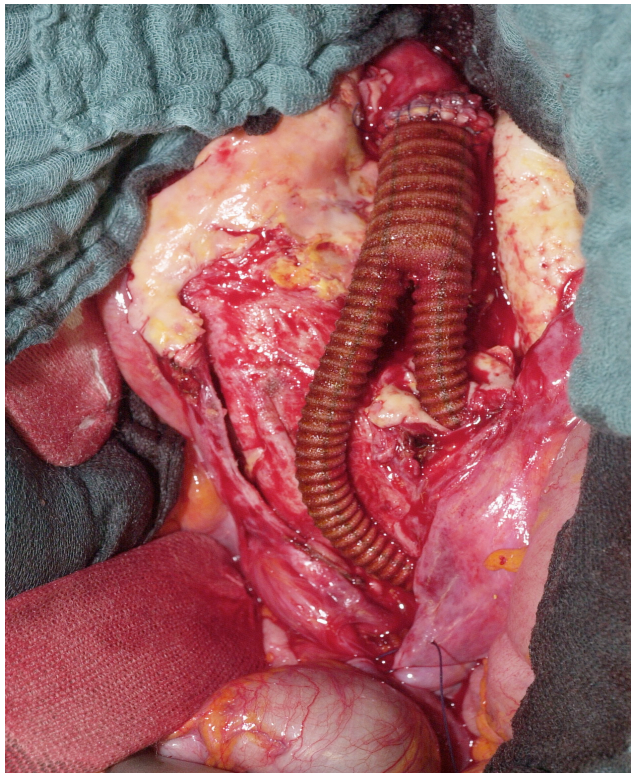

Abbildung 2: Transperitonealer Zugang zu einem infrarenalen abdominellen Aortenaneurysma. Der betroffene Abschnitt der Aorta wurde reseziert und durch eine Y-Prothese ersetzt.

Ein Aortenaneurysma entsteht typischerweise bei schwer atherosklerotisch vorgeschädigten Patienten [77]. Die gemeinsame Eigenschaft der Atherogenese und der Pathogenese des AAA ist eine Enzündungsreaktion und die Einlagerung von Lipiden, was zur Verdickung der Intima führt. Die Persistenz der Entzündung führt zur Aktivierung von T-Lymphozyten, die pro-inflammatorische Zytokine sezernieren und so eine Aktivierung von Endothelzellen, glatten Gefäßmuskelzellen und Makrophagen herbeiführen [50]. Diese sezernieren Entzündungsmediatoren, die die Einwanderung von Entzündungszellen, die Kollagenproduktion und somit eine weitere Expansion der Intima bewirken. Liegen äußere Einflüsse wie Rauchen und oxidativer Stress oder eine genetische Disposition vor, werden Makrophagen und glatte Gefäßmuskelzellen zur Bildung

Matrix degradierender Enzyme, der Metalloproteinasen (MMPs), angeregt. Diese verursachen eine Degradierung elastischer Fasern und somit eine Schwächung der Aortenwand, was zur Aneurysmaformation führen kann. Häufig findet man Aneurysmen im Rahmen von Erkrankungen vor, denen ein Defekt extrazellulärer Matrix zugrunde liegt, wie z.B. das Marfan- oder das Ehlers-Danlos-Syndrom [86]. In Aneurysmagewebe werden in erster Linie die Gelatinasen MMP-2 und MMP-9 in erhöhten Konzentrationen gefunden. Es wurde gezeigt, dass in menschlichem AAA-Gewebe Metalloproteinasen von glatten Gefäßmuskelzellen sezerniert werden [71]. Im Tiermodell wurde eine Beteiligung von MMP-2/9 an der AAA-Formation nachgewiesen [55]. Eine wichtige Rolle bei der Steuerung der Metalloproteinasen scheint Osteoprotegerin (OPG) einzunehmen. Zellüberstände gesunder glatter Gefäßmuskelzellen zeigen eine erhöhte Expression von MMP-9, wenn sie mit rekombinantem menschlichem OPG (rhOPG) inkubiert werden. Darüber hinaus führt die Inkubation monozytärer THP-1-Zellen (eine humane, monozytäre, leukämische Zelllinie) mit OPG zu einer erhöhten Aktivität von MMP-2, MMP-9 und Interleukin (IL)-6 [61].

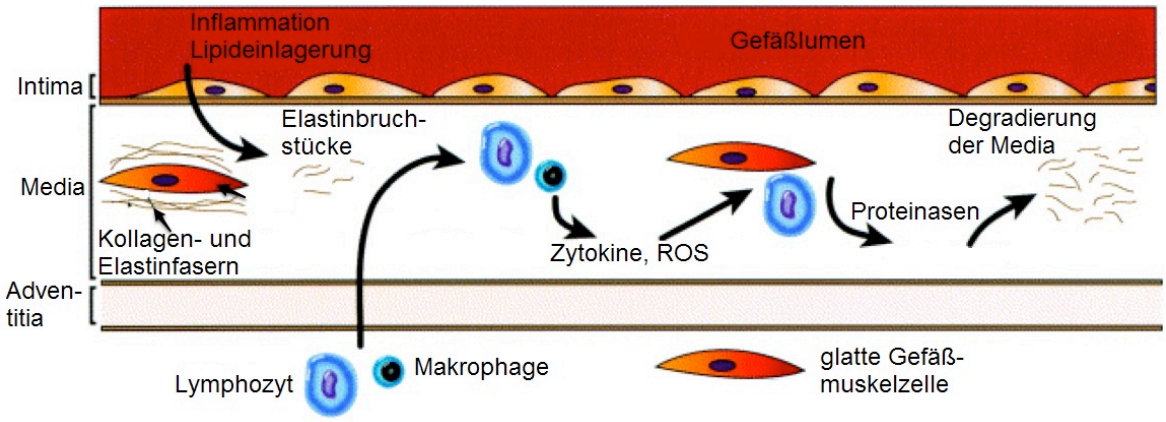

Abbildung 3: Pathogenese des AAA. Eine persistierende Entzündungsreaktion und die Einlagerung von Lipiden führt zur Einwanderung weiterer Entzündungszellen in die Tunica media der Gefäßwand. Durch Triggerfaktoren wie Rauchen, genetische Prädisposition oder oxidativen Stress (ROS) werden Zytokine aus diesen Entzündungszellen freigesetzt, die wiederum die Sekretion Matrix degradierender Enzyme (z.B. MMPs) u.a. durch glatte Gefäßmuskelzellen und Lymphozyten bewirken. Diese verursachen eine Schwächung der elatischen Aortenwand, so dass sich eine Aussackung ausbilden kann. AAA abdominelles Aortenaneurysma, ROS reactive oxygen species (oxidativer Stress), MMPs Metalloproteinasen. Modifiziert nach [2].

1.2 Matrix Metalloproteinasen 2 und 9

Die Matrix Metalloproteinasen (MMPs) bilden eine Familie strukturverwandter, zinkhaltiger Endopeptidasen, die in der Lage sind, extrazelluläre Matrix (EZM) und Bindegewebsproteine zu spalten [25, 104]. Die Einteilung der gegenwärtig 23 bekannten menschlichen MMPs erfolgt aufgrund ihrer Struktur und Substratspezifität in Kollagenasen, Gelatinasen, Stromelysine, Matrilysine, membranständige MMPs und andere MMPs [76].
MMPs werden von verschiedenen Geweben und Zelltypen produziert, unter anderem auch von Zellen des Gefäßsystems. Sie spielen eine wichtige Rolle bei der Wundheilung, Embryogenese, Angiogenese und Organmorphogenese [76]. Wichtige Antagonisten der MMPs sind ihre Vorstufen (proMMPs) und die endogenen Tissue Inhibitors of MMPs (TIMPs), die für einen balancierten Abbau von EZM sorgen und somit deren exzessive Spaltung durch MMPs verhindern. Ein Ungleichgewicht zwischen MMPs und TIMPs kann eine massive Zunahme der MMP-Aktivität verursachen und zu pathologischen Veränderungen in Gefäßwänden und zu Gefäßerkrankungen führen [104]. Zusätzlich unterliegen sie der Regulation inflammatorischer Zytokine wie IL-1β und IL-6, Wachstumsfaktoren (Platelet derived growth factor, PDGF), Hormonen (Steroide) und Osteoprotegerin (OPG) [61].

Die Gelatinasen MMP-2 und MMP-9 sind wesentlich an der Pathogenese des AAA beteiligt, wie mehrfach gezeigt werden konnte [11, 55, 71, 72, 75, 78, 96]. AAA-Gewebe zeigt im Vergleich zu gesundem und atherosklerotisch verändertem Aortengewebe stark erhöhte Konzentrationen von MMP-2/9-Messenger-RNA (mRNA). Die Aktivität von MMP-2 ist in aneurysmatischem Gewebe signifikant höher als in atherosklerotischem Gewebe. Vergleiche mit gesundem Aortengewebe ergaben signifikant erhöhte Werte sowohl für MMP-2 als auch für MMP-9 [14]. Darüber hinaus findet man bei an AAA erkrankten Patienten erhöhte Plasmaspiegel von MMP-2/9 [37, 53, 95]. Die gezielte Ausschaltung des MMP-9-Gens bei entsprechenden Knockout (KO)-Mäusen verhindert die Entwicklung eines AAAs [75]. Die Entstehung eines experimentell induzierten AAAs ist im Tierversuch sowohl an das Vorhandensein von MMP-2 als auch an MMP-9 gebunden [55]. Der Wirkmechanismus der MMPs bei der Bildung von Aneurysmen

wird vor allem auf ihre proteolytischen Effekte auf Matrixproteine und die daraus folgende Schwächung der Aortenwand zurückgeführt [7]. Außerdem wird vermutet, dass die Auswirkungen von MMP-2/9 auf die Ca^{2+}-gesteuerte Kontraktion glatter Gefäßmuskelzellen eine Rolle in der frühen Entwicklung eines Aneurysmas spielen [9].

1.3 Osteoprotegerin

Osteoprotegerin (OPG) ist ein sezerniertes, basisches Glykoprotein, das erstmals 1997 von zwei unabhängigen Gruppen beschrieben und der Familie der Tumornekrosefaktor-Rezeptoren (TNFR) zugeordnet wurde [89, 97]. Die sieben strukturellen Domänen von OPG besitzen jeweils spezifische Funktionen. Cystein reiche Domänen, die für TNFR-Mitglieder charakteristisch sind, hemmen die Funktionen von Osteoklasten [89, 109, 110]. Die Death domain homologous (DDH)-Regionen stellen Apoptose vermittelnde Proteinsequenzen dar [89].
OPG nimmt eine zentrale Rolle im Knochenstoffwechsel ein, indem es als Inhibitor der Osteoklastengenese dient [89, 97]. Es wird von Osteoblasten gebildet und hat die Funktion eines löslichen Decoy-Rezeptors, der mit Receptor Activator of Nuclear Factor-κB Ligand (RANKL) eine Bindung eingeht und mit ihm kompetitiv um dessen Rezeptor, RANK, konkurriert [6, 89]. RANKL und sein Rezeptor steuern die Proliferation und Differenzierung mehrkerniger Osteoklasten aus ihren Vorläuferzellen [6, 89]. Auf diese Weise verhindert OPG eine exzessive Knochenresorption und nimmt im Knochenstoffwechsel eine schützende Rolle ein [106]. Daher wurde auch die Bezeichnung “Osteoprotegerin” gewählt (siehe Abbildung 4).

OPG nimmt bei der Atherogenese und der Pathogenese des AAA eine entscheidende Funktion ein. Es wurde in atherosklerotisch veränderten Gefäßen nachgewiesen [26] und gilt als unabhängiger Risikofaktor für das Fortschreiten von Atherosklerose und das Auftreten kardiovaskulärer Erkrankungen [43]. Darüber hinaus korreliert die OPG-Serumaktivität mit Präsenz und Schweregrad der Koronaren Herzkrankheit (KHK) und Herzinsuffizienz [3, 14, 83, 99]. Des Weiteren besteht ein starker Zusammenhang zwischen der OPG-Serumkonzentration und dem Lebensalter, Diabetes mellitus, Eigenschaften des

metabolischen Syndroms, verschiedenen Markern endothelialer Aktivierung, systemischer Entzündung und proinflammatorischer Bedingungen, wie z.B. Rauchen und chronische Entzündungen [43]. Moran et al. fanden unter anderem heraus, dass die Serumaktivität von OPG mit der Wachstumsrate eines AAA korreliert. Außerdem zeigten sie, dass die OPG-Konzentrationen in AAA-Biopsien, verglichen mit Biopsien aus gesunden Aorten, bis zu 12-fach erhöht sind [61]. Die Inkubation glatter Gefäßmuskelzellen, die aus gesunden menschlichen Aorten gewonnen wurden, mit rekombinantem menschlichem OPG (rhOPG), führt zu einer gehemmten Proliferation, Apoptose und MMP-Produktion [61] – dies sind entscheidende Schritte in der Pathogenese des AAA. OPG selbst wird im aneurysmatisch erkrankten Gewebe von Makrophagen und glatten Gefäßmuskelzellen sezerniert [61].

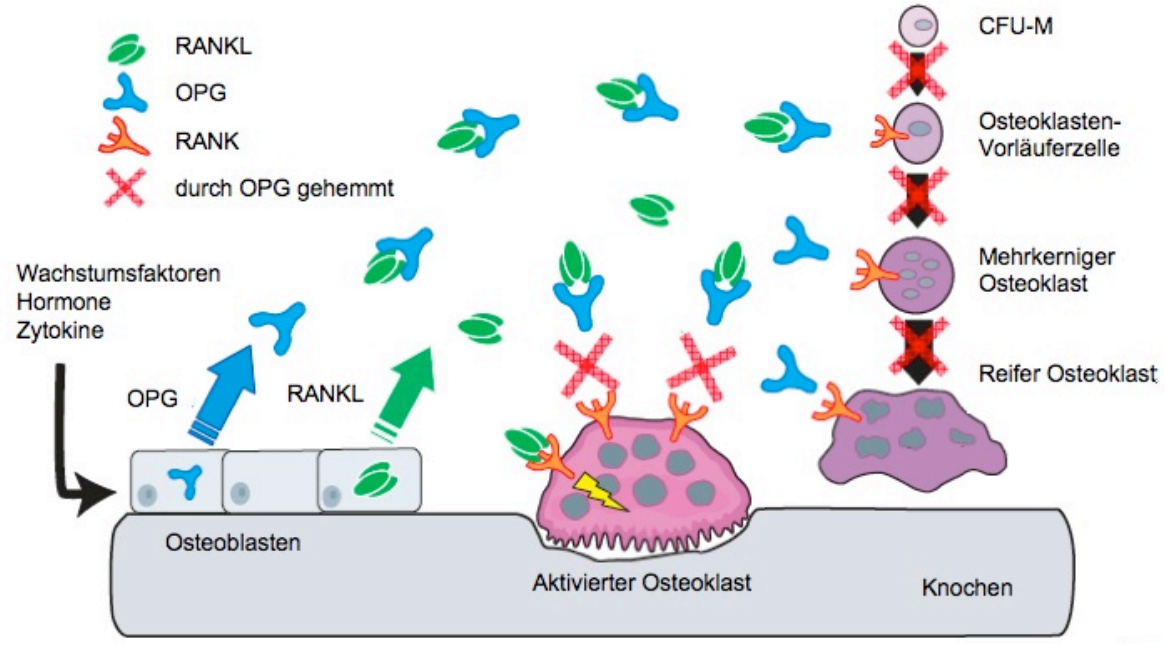

Abbildung 4: OPG und RANKL werden von Osteoblasten unter Kontrolle von Wachstumsfaktoren, Hormonen und Zytokinen gebildet. OPG bindet und inaktiviert RANKL. In Abwesenheit von OPG aktiviert RANKL seinen Rezeptor RANK, welcher auf Osteoklasten und deren Vorläuferzellen exprimiert wird. OPG verhindert die durch Interaktion zwischen RANKL und RANK stimulierte Bildung reifer Osteoklasten aus ihren Vorläuferzellen. RANK Receptor Activator of Nuclear Factor κB, RANKL RANK-Ligand, OPG Osteoprotegerin, CFU-M Colony-forming Unit Macrophage: Unipotente hämatopoetische Stammzelllinie, aus der sich Monoblasten entwickeln können. Modifiziert nach [42].

1.4 Abdominelles Aortenaneurysma und Statintherapie

Nicht nur in der medikamentösen Behandlung der Atherosklerose, sondern auch des AAA nehmen 3-Hydroxy-3-Methylglutaryl-Koenzym-A-(HMG-CoA)-Reduktaseinhibitoren (Statine) einen wichtigen Stellenwert ein. In zwei Studien wurde ein verlangsamtes AAA-Wachstum bei statinbehandelten Patienten im Vergleich zu Patienten ohne Statineinnahme gezeigt [84, 93]. Zudem wurde gezeigt, dass durch eine vorhergehende Statintherapie bei AAA-Patienten eine signifikant reduzierte Aktivität von Metalloproteinasen in der Aortenwand erzielt werden kann, verglichen mit Patienten, die Placebo erhalten haben [22, 65, 108]. Auch im Tiermodell zeigen sich Hinweise auf die protektiven Eigenschaften der Statine auf Wachstum und Metabolismus des AAA: es konnte eine Verlangsamung der Aneurysmaausdehnung und eine Reduktion der MMP-9-Aktivität im AAA-Gewebe durch Simvastatin erzielt werden [40]. Darüberhinaus konnte im Tiermodell durch die Behandlung mit Simvastatin die Bildung eines experimentell induzierten AAAs verhindert werden [91].
OPG wird in glatter Gefäßmuskulatur und in Endothelzellen von Wachstumsfaktoren wie TNF-α, IL-1β, Basic Fibroblast Growth Factor (bFGF), PDGF und Angiotensin-II (AT-II) reguliert [5, 10, 112]. Statine hemmen sowohl die TNF-α-bedingte OPG-Bildung in Endothel- und glatten Gefäßmuskelzellen, als auch die IL-1β-gesteuerte Expression von OPG durch Endothelzellen [5].

1.5 Fragestellung

Es wurde gezeigt, dass auch für kleine Aortenaneurysmen (< 5 cm) ein gewisses Rupturrisiko besteht [38, 92]. Die Größe eines Aneurysmas resultiert nicht zuletzt von Variablen wie beispielsweise Alter, Geschlecht und Körpergröße. Daher wäre es wünschenswert, weitere Determinanten zu finden, die eine individuelle Abschätzung des Rupturrisikos erlauben. Somit könnte man Patienten mit zwar kleinem (< 5 cm), aber rupturgefährdetem AAA identifizieren und einer möglicherweise lebensrettenden Operation zuführen. Außerdem soll untersucht werden, ob sich OPG und MMP-2/9 als Marker einer suffizienten Aneurysmaausschaltung eignen. Über die Auswirkung von Statinen auf die Serumaktivität von MMP-2/9 und OPG gibt es bisher nur sehr wenige Daten. Es

soll überprüft werden, ob die Serumaktivität auf eine Statintherapie anspricht. Eine Erniedrigung zirkulierender MMPs durch eine Statintherapie konnte bereits bei Patienten mit akutem Koronarsyndrom nachgewiesen werden [98].
Sollte sich zeigen, dass anhand dieser Marker die metabolische Aktivität und somit die Ausdehnungs- und Rückbildungsrate eines AAA beurteilt werden kann, stünde eine neue Möglichkeit zur Beurteilung des Erfolges einer medikamentösen Therapie, zur Risikostratifizierung und zum Follow-Up zur Verfügung.

Im Einzelnen sollen anhand der vorliegenden Arbeit folgende Fragen beantwortet werden:

1. Welche Korrelation besteht zwischen dem Serumspiegel von MMP-2/9 bzw. OPG und der Aneurysmagröße?
2. Besteht ein Unterschied in der Serumaktivität von MMP-2/9 und OPG prä- bzw. postoperativ?
3. Welche immunhistochemischen Merkmale von AAA-Gewebe zeigen sich hinsichtlich der Expression von MMP-2/9 und OPG?
4. Welchen Einfluss hat eine Therapie mit HMG-CoA-Reduktaseinhibitoren auf die Aktivität von MMP-2/9 bzw. OPG im Serum?

2 Material und Methoden

2.1 Patientenkollektiv

Die vorliegende Studie wurde durch die Ethikkommission der Universität Ulm (Nr. 137/2005 vom 08.02.2006) ethisch und rechtlich gebilligt. Eingeschlossen wurden Patienten, die zwischen 2005 und 2007 elektiv zur Reparation eines AAA stationär in der Abteilung für Thorax- und Gefäßchirurgie der Universität Ulm in Behandlung waren. Alle teilnehmenden Patienten haben vorab eine Einverständniserklärung abgelegt. Für die Bestimmung der Serummarker wurden 63 Patienten mit infrarenalem Aortenaneurysma hinzugezogen. Bei 43 Patienten wurden intraoperativ Gewebeproben für immunhistochemische Färbungen gewonnen. Ausführliche Details zur deskriptiven Statistik werden im Ergebniskapitel besprochen.

2.2 Reagenzien, Chemikalien und Geräte

Probengewinnung

Ausgießgerät	Tissue Tek, Sakura, Torrance, CA, USA
Brutschränke	UNB 100, Memmert, Schwabach, Deutschland
Einbettkassette	Histosette II, Simport, Bernard-Pilon, Kanada
Formalin	Mallinckrodt Baker, Deventer, Holland
Kanülen	S-Monovetten-Kanüle, Sarstedt, Nümbrecht, Deutschland
Kühlschrank	HERA freeze, Heraeus, Hanau, Deutschland
Mikrotom	Rotationsmikrotom, 2030 MOT, Leica, Wetzlar, Deutschland
Monovetten	Lithium-Heparin-Monovette und Serum-Monovette, Sarstedt
Objektträger	SuperFrost Plus, Menzel, Braunschweig, Deutschland
Pipetten	Research, Eppendorf, Hamburg, Deutschland

Reaktionsgefäße 0,5 ml	Eppendorf
Wasserbad	Paraffin-Streckbad 1052, GFL, Burgwedel, Deutschland
Zentrifuge	Biofuge 28 RS, Heraeus

Enzyme Linked Immunosorbent Assay (ELISA)

Mehrkanalpipette	Transferpette-8, Brand, Wertheim, Deutschland
Pipetten	Research, Reference, Eppendorf
Reaktionsgefäße 2,0 ml	Sarstedt
Schüttler	Heidolph Instruments, Schwabach, Deutschland
Zentrifuge	Centrifuge 5415 C, Eppendorf

Für den quantitativen OPG-Nachweis in Blutserum wurde der OPG-Kit der Firma OCT (Torrance, CA, USA) verwendet. Zur Bestimmung von MMP-2 und MMP-9 in Blutplasma wurden die entsprechenden Kits der Firma R&D Systems (Minneapolis, MN, USA) verwendet. Die Auswertung sämtlicher ELISAs erfolgte mit Hilfe des Mikrotiterplattenphotometers Sunrise der Firma Tecan (Männedorf, Schweiz).

Immunhistochemische Färbungen

AEC	Aminoethylcarbazol, Zymed Laboratories, San Francisco, CA, USA
Brutschrank	UNB 100, Memmert
Citratpuffer	pH 6,0; 10 mM; auf 1 l 1,9212 g Zitronensäure, Sigma-Aldrich, St. Louis, MO, USA
Deckgläser	VWR International, Darmstadt, Deutschland
Ethanol	Riedel-de Haën, Seelze, Deutschland
Glyceringelatine	Aquatex, Merck, Darmstadt, Deutschland
H_2O_2 30%	Sigma-Aldrich
Hämalaun nach Mayer	Merck, Darmstadt, Deutschland
Lipophiler Klebstoff	PAP-Pen, SCI, München, Deutschland
Mikrowelle	TEC Mikrowellenherd 5004, TEC-Company, Amberg, Deutschland

PBS-Puffer, pH 7,4	5 l: 6,42 g Na_2HPO_4 x $2H_2O$ (Riedel-de Haën) 1 g KCl (Fluka, St. Gallen, Schweiz) 1 g KH_2PO_4 (Fluka) 40 g NaCl (AppliChem, Heidelberg, Deutschland) Mit einem Plättchen NaOH (AppliChem) auf pH = 7,4 eingestellt
Pipetten	Research, Reference, Eppendorf
Primärantikörper MMP-2	polyklonaler anti-human MMP-2 Antikörper, Wirt: Kaninchen, Sigma-Aldrich
Primärantikörper MMP-9	polyklonaler anti-human MMP-9 Antikörper, Wirt: Kaninchen, Sigma-Aldrich
Primärantikörper OPG	monoklonaler anti-human OPG Antikörper, Wirt: Maus, R&D Systems
Sekundärantikörper MMP-2/9	Goat anti-Rabbit-IgG-Antikörper, mit HRP (horseradish peroxidase) konjugiert, Zymed Laboratories
Sekundärantikörper OPG	Goat anti-Mouse-IgG-Antikörper, mit HRP konjugiert, Zymed Laboratories
Xylol	Mallinckrodt Baker
Ziegenserum	Vector Laboratories, Burlingame, CA, USA

Hämatoxylin-Eosin (HE)-Färbungen

HE-Automat	Tissue-Tek II, Färbeautomat Histo-Tek, Sakura, Heppenheim, Deutschland
Methanol	Riedel-de Haën

2.3 Probengewinnung

Die Serum- und Plasmaproben wurden jeweils präoperativ und sieben Tage nach der Operation entnommen. Anschließend wurden die Monovetten für 10 Minuten bei 4000 U/min und vier Grad Celsius zentrifugiert. Im nächsten Arbeitsschritt wurde der Serum-Überstand entnommen und in 0,5 ml-Reaktionsgefäße

überführt. Diese wurden bis zu ihrer Verwendung bei –80°C gelagert. Unmittelbar vor Beginn der Messungen wurden die Proben aufgetaut.
Die intraoperativ gewonnenen Gewebeproben wurden in Formalin (6%) gelagert. Diese Proben wurden später auf etwa 1 cm große Stücke zugeschnitten und in verschließbare Einbettkassetten überführt, welche wiederum bis zur weiteren Verarbeitung in Formalin (6%) gelagert wurden. Anschließend wurden die Gewebestücke in passende Gussformen überführt und mit Hilfe eines Ausgießautomaten mit flüssigem Paraffin ausgegossen. Nach Erkalten und Erhärten des Paraffins konnten die Gussformen entfernt und die Paraffinblöcke mit dem darin enthaltenen Gewebe weiter verarbeitet werden. Zur Gewinnung der Gewebeschnitte wurden die Paraffinblöcke in ein Rotationsmikrotom eingespannt und Schnitte mit einer Dicke von 2 µm abgeschnitten. Diese wurden in ein Wasserbad mit 50°C warmem Wasser überführt und anschließend auf Objektträger gezogen. Um die Gewebeschnitte zu trocknen und auf den Objektträgern zu fixieren, wurden sie für 24 Stunden in Brutschränken gelagert. Für immunhistochemische Färbungen bestimmte Schnitte wurden bei 55°C inkubiert, Schnitte für HE-Färbungen bei 90°C.

2.4 Enzyme Linked Immuno Sorbent Assay

Alle Standards und Proben wurden jeweils im Doppelansatz getestet. Die hier verwendeten Enzymimmunoassays (ELISAs) beruhen auf dem Prinzip der Sandwich-Technik. Hierzu wird ein Antikörper (Bindeantikörper), der gegen die zu testende Substanz gerichtet ist, an eine feste Phase – in diesem Fall eine Kunststoffoberfläche einer 96-Well-Mikrotiterplatte – gekoppelt. An diesen Antikörper bindet das zu quantifizierende Molekül aus der Probe. Ein zweiter biotinylierter Antikörper (Detektionsantikörper) lagert sich an spezifische Determinanten (Epitope) der zu analysierenden Substanz an und bildet einen Antigen-Antikörper-Komplex. Der Detektionsantikörper ist an ein Enzym gekoppelt, welches nach Zugabe des entsprechenden Substrats eine Farbreaktion katalysiert. Nach einem Waschgang, der nicht spezifisch gebundenes Material entfernt, werden über die Zugabe einer Substratlösung die zu untersuchenden Moleküle farblich markiert. Nach der Zugabe einer Stopplösung wechselt die Farbe von blau nach gelb, wobei die Farbentwicklung zur nachgewiesenen

Analysatmenge proportional ist. Der Farbumschlag wird mit Hilfe eines Mikrotiterplattenphotometers quantifiziert, indem die Extinktion von Licht einer bestimmten Wellenlänge (hier 450 nm) gemessen wird. Anschließend wird eine Standardkurve erstellt, aus der die Konzentrationen ermittelt werden können (s. Abb. 5).

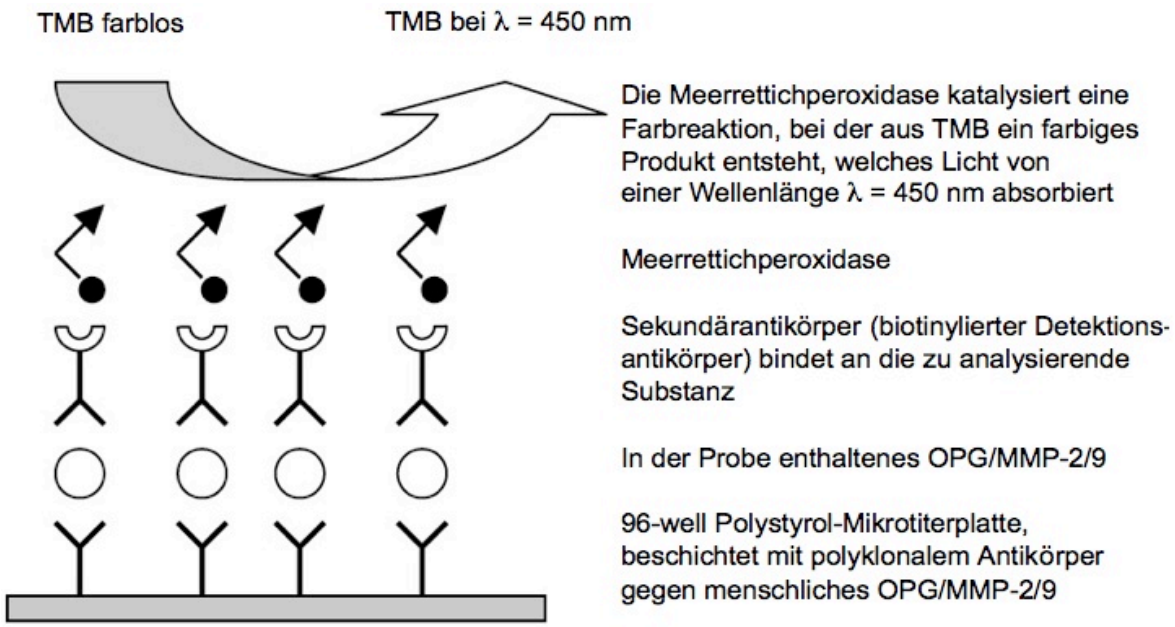

Abbildung 5: Schema des Sandwich Prinzips bei ELISA. TMB Tetramethylbenzidin, OPG Osteoprotegerin, MMP Metalloproteinase, ELISA Enzyme Linked Immunosorbent Assay.

OPG: Mit Hilfe eines Sandwich-ELISAs kann OPG direkt aus Serum, Plasma, Urin oder konditionierten Zellkulturmedien bestimmt werden [35]. Zu Beginn der Messungen wurden alle Reagenzien und Proben auf Raumtemperatur (RT) gebracht. Nach dem Auftauen wurden die Proben für 10 Minuten bei 3000 U/min zentrifugiert. Um den Waschpuffer herzustellen, wurde das 30-fach konzentrierte Waschpuffer-Konzentrat im Verhältnis 1:30 mit Aqua dest. verdünnt. Zur Herstellung der Stammstandard-Lösung wurde der lyophilisierte Standard (rhOPG) mit 1 ml Standard Diluent rekonstituiert. Dieser Ansatz (5000 pg/ml) wurde als höchster Standard eingesetzt und diente als Ausgangslösung für die erste und zweite Standardverdünnung. Die erste Verdünnung (2500 pg/ml) wurde 1:1 mit Standard Diluent hergestellt, die zweite Verdünnung im Verhältnis 1:4 (1000 pg/ml). Diese diente als Ausgangslösung für die folgenden 1:1-Verdünnungen mit Standard Diluent. So entstanden weitere Verdünnungen mit

500 pg/ml, 250 pg/ml, 125 pg/ml und 65,5 pg/ml. Als Standard 0 pg/ml wurde Standard Diluent eingesetzt. Anschließend wurde die Mikrotiterplatte (96-well Polystysrol-Mikrotiterplatte, beschichtet mit polyklonalem Antikörper gegen menschliches OPG) mit je 100 µl Standard oder Probe befüllt, abgedeckt und für zwei Stunden bei RT inkubiert. Im darauf folgenden Waschschritt wurde der Inhalt aller Kavitäten (Wells) verworfen und die Platte mit Hilfe einer Mehrkanalpipette drei mal mit je 300 ml Waschpuffer pro Kavität gewaschen. Im nächsten Schritt wurde ein biotinylierter Antikörper (anti-OPG) zugesetzt (100 µl je Kavität) und nach Abdecken mit einem Klebestreifen für zwei Stunden bei RT inkubiert. Gegen Ende der Inkubationszeit wurde das Streptavidin-HRP-Konjugat (Detektionsantikörper mit Meerrettichperoxidase) erstellt, indem das Streptavidin-HRP-Konzentrat 1:200 mit Streptavidin-HRP-Verdünnungspuffer verdünnt wurde. Anschließend wurde die Platte – wie oben beschrieben – dreimal gewaschen und auf Saugpapier ausgeschlagen. Die Platte wurde mit je 100 µl Streptavidin-HRP-Konjugat befüllt, abgedeckt und für 30 Minuten bei RT inkubiert. Danach erfolgte die oben beschriebene Waschprozedur. Für die Erstellung der Substratlösung wurden Tetramethylbenzidine (TMB) Substrate Solution A (stabilisierter Wasserstoff-Peroxid) und TMB Substrate Solution B zu gleichen Mengen gemischt. Anschließend wurde die Platte mit je 100 µl Substratlösung befüllt, wodurch die Quantifizierungsreaktion ausgelöst wurde. Danach wurde die vor Licht geschützte Platte für 30 Minuten bei RT inkubiert. Die Quantifizierungsreaktion wurde durch Zugabe von je 50 µl Stopplösung (0,18 M Phosphorsäure) beendet und es fand ein Farbumschlag von blau nach gelb statt. Nach fünf Sekunden langem Schütteln im Mikrotiterplattenphotometer (außerhalb des Geräts) wurde die Extinktion bei λ = 450 nm gegen eine Referenzwellenlänge mit λ = 540 nm gemessen.

MMP-2: Alle Reagenzien und Proben wurden auf die gleiche Art vorbereitet wie bei den OPG-Bestimmungen. Die Plasmaproben wurden 1:10 mit Calibrator Diluent verdünnt. Das Waschpuffer-Konzentrat (25-fach konzentriert) wurde im Verhältnis 1:25 mit Aqua dest. verdünnt. Zum Erstellen der Stammstandard-Lösung (100 ng/ml) wurde der lyophilisierte MMP-2-Standard (rekombinantes menschliches proMMP-2 in gepufferter Proteinbase) mit 1 ml Aqua dest. rekonstituiert. Die Standard-Verdünnungsreihe wurde erstellt, indem die

Stammstandard-Lösung 1:1 mit Calibrator Diluent verdünnt wurde. Dieser Ansatz (50 ng/ml) wurde als Standard mit der höchsten Konzentration verwendet und diente als Ausgangslösung einer Verdünnungsreihe mit Verdünnungen von jeweils 1:1 mit Calibrator Diluent. Es wurden also Verdünnungen mit 25 ng/ml, 12,5 ng/ml, 6,25 ng/ml, 3,12 ng/ml, 1,56 ng/ml und 0,78 ng/ml hergestellt. Als Standard 0 ng/ml wurde Calibrator Diluent eingesetzt. Die Mikrotiterplatte (96-well Polystyrol-Mikrotiterplatte, beschichtet mit polyklonalem Antikörper gegen menschliches MMP-2) wurde vorbereitet, indem je 100 µl Assay Diluent in die Kavitäten pipettiert wurde. Anschließend wurden die Kavitäten mit jeweils 50 µl Standard oder Probe befüllt, abgedeckt und für zwei Stunden auf einem Schüttler bei RT inkubiert. Der anschließende Waschschritt war mit dem Waschschritt der OPG-Messung identisch. Im nächsten Schritt wurde die Platte mit je 200 µl MMP-2-Konjugat (polyklonaler Detektionsantikörper gegen menschliches MMP-2, mit HRP konjugiert) befüllt, um anschließend wieder für zwei Stunden inkubiert zu werden. Vor dem Ende der Inkubation wurde die Substrat-Lösung hergestellt, indem Color Reagent A (Wasserstoffperoxid, stabilisiert) und Color Reagent B (TMB) zu je gleichen Teilen gemischt wurden. Anschließend wurde die Platte gewaschen, mit je 200 µl Substrat-Lösung befüllt und für 30 Minuten inkubiert. Abschließend wurden je 50 µl Stopplösung (2 N Schwefelsäure) pipettiert und die Farbreaktion im Mikrotiterplattenphotometer quantifiziert.

MMP-9: Die Vobereitung der Proben und Reagenzien war mit den zuvor beschriebenen identisch. Die Plasmaproben wurden 1:25 mit Calibrator Diluent verdünnt. Die Stammstandard-Lösung (20 ng/ml) wurde durch Rekonstitution des lyophilisierten Standards (rekombinantes menschliches pro-MMP-9 in gepufferter Proteinbase) mit 1 ml Aqua dest. erstellt. Dieser Ansatz (20 ng/ml) wurde als höchster Standard eingesetzt und diente als Ausgangslösung für die weiteren Verdünnungen von 10 ng/ml, 5 ng/ml, 2,5 ng/ml, 1,25 ng/ml, 0,63 ng/ml und 0,31 ng/ml. Als Standard 0 ng/ml diente Calibrator Diluent. Die Mikrotiterplatte (96-well Polystyrol-Mikrotiterplatte, beschichtet mit polyklonalem Antikörper gegen menschliches MMP-9) wurde durch Pipettieren von je 100 µl Assay Diluent in die Kavitäten vorbereitet. Anschließend wurde die Platte mit jeweils 100 µl Standard oder Probe pro Kavität befüllt, abgedeckt und für zwei Stunden auf einem Schüttler bei RT inkubiert. Der anschließende Waschschritt war mit dem zuvor

beschriebenen identisch. Im nächsten Schritt wurde die Platte mit je 200 µl MMP-9-Konjugat (polyklonaler Detektionsantikörper gegen menschliches MMP-9, mit HRP konjugiert) befüllt. Die anschließenden Schritte waren mit denen der MMP-2-Bestimmung identisch.

2.5 Immunhistochemische Färbungen

Die Immunhistochemie ist ein Verfahren, mit dem Proteine (Antigene) in Gewebeschnitten mit Hilfe von Antikörpern sichtbar gemacht werden können. Der Nachweis beruht auf der Affinität von Antikörpern zu Gewebsdeterminanten (Epitope) als Antigen-Antikörper-Reaktion. Im ersten Schritt werden die Präparate entparaffiniert, damit der Primärantikörper an die entsprechenden Epitope binden kann. Anschließend erfolgt eine hitzeinduzierte Demaskierung des Antigens, weil während der Fixierung mit Formalin Aldehydvernetzungen entstehen, die eine Bindung des Antikörpers verhindern und die dreidimensionale Struktur eines Proteins verändern können (Antigenmaskierung). Im nächsten Schritt erfolgt die Blockierung der endogenen Peroxidase. Letzendlich kommt es zu einer Farbreaktion, indem das Enzym Peroxidase mit dem Substratpuffer, Wasserstoffperoxid (H_2O_2), und dem jeweiligen Chromogen (hier Aminoethylcarbazol, AEC) ein farbiges Endprodukt bildet. Allerdings kann die Substrat-Chromogen-Reaktion auch an zelleigener (endogener) Peroxidase stattfinden, weshalb die Präparate zur Eliminierung der endogenen Peroxidase mit H_2O_2 inkubiert werden. Der nächste Schritt dient der Absättigung von elektrostatischen Ladungen der Proteine im Gewebe und damit zur Verhinderung von unspezifischen Anfärbungen. Dies geschieht durch Inkubation mit Normalserum (hier Ziegenserum). Dann wird ein spezifischer Primärantikörper auf das Gewebe aufgebracht, der an das gesuchte Antigen bindet. Der Sekundärantikörper bildet eine Brücke zwischen dem Primärantikörper und dem Komplex bzw. Farbstoff. Er ist auf der einen Seite gegen die Tierspezies des Primärantikörpers gerichtet, wird aber auf der anderen Seite aus einer anderen Tierspezies gewonnen. Der Sekundärantikörper wird im Überschuss zur Reaktion gegeben. Auf diese Weise ist gewährleistet, dass nur ein Fab-Stück des Sekundärantikörpers an den Primärantikörper bindet. Das andere Fab-Stück ist mit einem Enzym gekoppelt (hier HRP), das durch die Zugabe des

entsprechenden Substrats (AEC) eine Farbreaktion katalysiert und die zu untersuchenden Proteine sichtbar macht. Zuletzt wird das Gewebe mit Hämalaun nach Mayer gegengefärbt. Die nicht positiven Gewebebestandteile werden so mit einer anderen Farbe (hier blau) dargestellt (s. Abb. 6).
Zum Nachweis der korrekten Färbung gegen OPG wurde menschliches Plazentagewebe herangezogen. Das Vorkommen von OPG wurde in menschlicher Plazenta mehrfach nachgewiesen [89, 111].

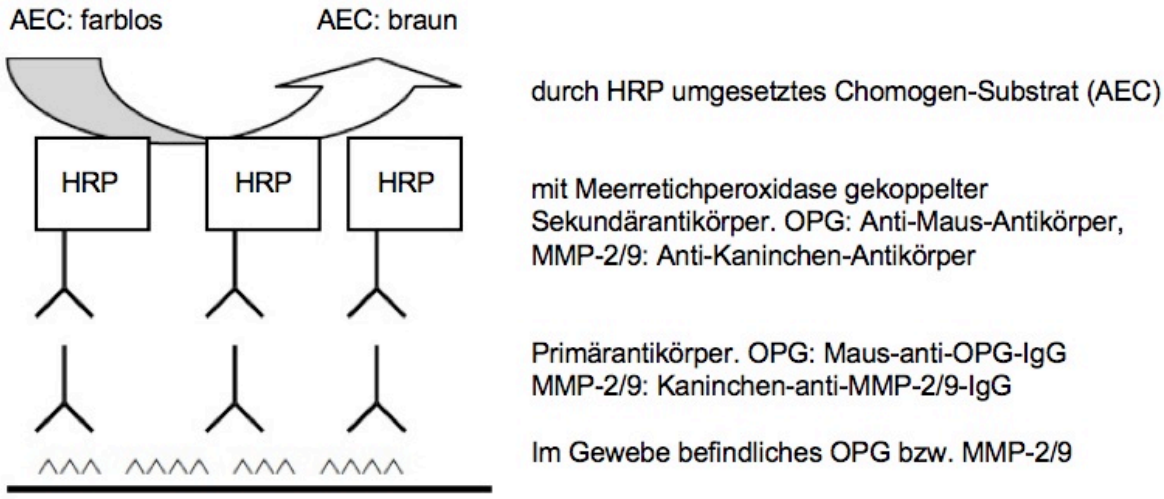

Abbildung 6: Schema des Funktionsprinzips der Immunhistochemie. AEC: Aminoethylcarbimazol, HRP Horseradish Peroxidase, OPG Osteoprotegerin, MMP Metalloproteinase, IgG Immunglobulin G.

OPG: Die in Paraffin eingebetteten Gewebeschnitte wurden drei mal für jeweils fünf Minuten in Xylol entparaffiniert und in einer absteigenden Ethanolreihe von 100%, 70% und 40 % für jeweils 5 Minuten rehydriert. Anschließend wurden die Schnitte in Aqua dest. gespült. Im folgenden Schritt wurden die Gewebeschnitte in Citratpuffer überführt und in einer Mikrowelle bei 650 W für 20 Minuten gekocht, wobei immer nach vier Minuten die Plastikküvette mit Aqua dest. aufgefüllt wurde. Danach kühlten die Schnitte für 20 Minuten bei RT ab, um anschließend in phosphatgepufferter Salzlösung (PBS-Puffer) gespült zu werden. Die Cluster wurden mit lipophilem Klebstoff umrandet, um ein Verwischen der aufgebrachten Reagenzien zu verhindern. Es folgte die Inkubation der Präparate in H_2O_2 (3%). Letzteres war eine Verdünnung aus neun Teilen Methanol und einem Teil H_2O_2 (30%). Anschließend wurden die Schnitte für 20 Minuten in einer Lösung aus Ziegenserum und PBS-Puffer (Verdünnung 1:100) inkubiert. Der Primärantikörper

(monoklonaler anti-human OPG Antikörper, Wirt: Maus) wurde 1:50 mit Ziegenserum (1%) verdünnt und zu je 100 µl auf das Gewebe aufgetragen, die Negativkontrollen wurden mit Ziegenserum (1%) beschichtet. Somit konnten die gegen OPG gerichteten Antikörper an die entsprechenden Moleküle binden. Nach einer Inkubationszeit von einer Stunde bei 37°C im Brutschrank wurden alle Gewebe in PBS-Puffer gespült, zu je 100 µl mit dem Sekundärantikörper (Goat-anti-Mouse-IgG-Antikörper, mit HRP konjugiert, Verdünnung 1:350 mit Ziegenserum) beschichtet (Negativkontrollen mit Ziegenserum) und für 30 Minuten bei 37°C inkubiert. Nach erneutem Spülen in PBS wurden je 100 µl Substrat (AEC) aufgetragen und für 30 Minuten bei RT inkubiert. Dadurch wurde eine Farbreaktion eingeleitet und die im Gewebe befindlichen OPG-Moleküle angefärbt. Die Farbreaktion wurde durch Spülen in PBS-Puffer gestoppt. Anschließend wurden die Proben für 30 Sekunden in Hämalaun nach Mayer gefärbt und für 10 Minuten in Leitungswasser gebläut. Zum Schluss wurden die Gewebeproben mit Glyceringelatine und Deckgläsern eingedeckt.

MMP-2: Die ersten Arbeitschritte bis zum Einsatz des Primärantikörpers waren mit denen der OPG-Färbung identisch. Es wurde eine 1:50-Verdünnung des Primärantikörpers (polyklonaler anti-human MMP-2 Antikörper, Wirt: Kaninchen) mit Ziegenserum (1%) hergestellt und zu je 100 µl auf das Gewebe aufgebracht, die Negativkontrollen wurden mit Ziegenserum (1%) beschichtet. Anschließend folgte eine einstündige Inkubation bei RT. Nach einem weiteren Waschgang erfolgte eine 30-minütige Inkubation mit 1:200 verdünntem Sekundärantikörper bzw. Ziegenserum (1%) (Negativkontrollen). Nach erneutem Waschen wurden die Präparate für 30 min mit AEC inkubiert, wiederum gewaschen, für ca. 15 sec in Hämalaun gefärbt und 10 min lang in Leitungswasser gebläut. Am Ende wurden die Präparate wie oben beschrieben eingedeckt.

MMP-9: Auch hier waren die Arbeitsschritte bis zum Einsatz des Primärantikörpers identisch. Es wurde eine 1:20-Verdünnung des Primärantikörpers (polyklonaler anti-human MMP-9 Antikörper, Wirt: Kaninchen) mit Ziegenserum (1%) hergestellt und zu je 100 µl auf die Präparate aufgetragen, die Negativkontrollen wurden mit Ziegenserum (1%) beschichtet. Dann folgte eine einstündige Inkubation und nach einem weiteren Waschgang eine 30-minütige

Inkubation mit 1:200 verdünntem Sekundärantikörper bzw. Ziegenserum. Nach erneutem Waschen wurden die Präparate für 30 Minuten mit AEC inkubiert, gewaschen, für ca. 15 sec in Hämalaun gefärbt und 10 Minuten lang in Leitungswasser gebläut. Zuletzt wurden die Präparate wie oben beschrieben eingedeckt.

2.6 Hämatoxylin-Eosin-Färbung

Die Hämatoxylin-Eosin-Färbung (HE-Färbung) dient der Übersichtsfärbung von Geweben. Je Proband wurde eine HE-Färbung angefertigt. Durch das Hämatoxylin werden die sauren bzw. basophilen Gewebebestandteile, wie z.B. das Chromatin der Zellkerne, blau angefärbt. Eosin hingegen färbt basische bzw. acidpophile Gewebebestandteile rot an. Hierzu zählen vor allem die Proteine des Zytoplasmas und die Interzellularsubstanz.
Für diese Färbung wurden die Gewebeproben umgehend nach deren Entnahme in Formalin (6%) fixiert und nach Entwässerung, Paraffineinlage und Schneiden am Mikrotom mit Hilfe eines HE-Automaten angefärbt.

2.7 Statistische Methoden

Die statistische Auswertung erfolgte mit dem Programm SPSS 16.0 der Firma SPSS Inc. (Chicago, USA). Für die normalverteilten Merkmale Patientenalter und Aneurysmadurchmesser wurden die Mittelwerte berechnet. Die Einflussgrößen Geschlecht, Rauchen, aHT, KHK und Diabetes mellitus wurden als absolute und relative Anzahlen der Grundgesamtheit angegeben. Es wurde von einer statistischen Signifikanz ausgegangen, wenn der Wert für die Irrtumswahrscheinlichkeit $p < 0,05$ betrug.
Zum Vergleich der unabhängigen Gruppen „Statin“ / „kein Statin“ bezüglich der Einflussgrößen wurde für die normalverteilten, stetigen Merkmale Alter und AAA-Durchmesser der t-Test nach Student herangezogen, bei den nominalen Einflussgrößen Geschlecht, Rauchen, aHT, KHK und Diabetes kam der exakte Fisher-Test zum Einsatz. Die graphische Darstellung des Zusammenhangs zwischen Statintherapie und Serummarkeraktivität erfolgte mit Hilfe von Boxplots. Die Box wird durch die 25%- und 75%- Quantile begrenzt, die Markierung in der Mitte repräsentiert den Median (50%-Quantil). Die Whiskers markieren das 10%-

und 90%-Quantil. Die statistische Signifikanz wurde für die unabhängigen, stetigen und nicht normal verteilten Merkmale der Serummarkeraktivität jeweils mit Hilfe des Mann-Whitney-U-Tests errechnet. Die Korrelation zwischen dem AAA-Diameter und der Biomarkeraktivität wurde mit Hilfe der Spearman Rangkorrelation errechnet. Der Einfluss des zeitlichen Verlaufs auf die Serummarker wurde mit Hilfe des Wilcoxon-Tests für abhängige Gruppen errechnet. Auch hier erfolgte die graphische Darstellung mit Hilfe von Boxplots. Die Auswertung der immunhistologischen Gewebeschnitte erfolgte deskriptiv in Kooperation mit den Kollegen des Institutes für Pathologie.

3 Ergebnisse

Für die Untersuchung der Serummarker wurde ein Kollektiv von 63 an einem AAA erkrankten Patienten erfasst. Die Patienten wurden in der Zeit zwischen 2005 und 2007 elektiv in der Abteilung für Gefäßchirurgie der Universität Ulm operiert. Die Blutentnahmen fanden einen Tag vor sowie sieben Tage nach der Operation statt.
Die Auswertung erfolgte hinsichtlich der wichtigsten Einflussvariablen Alter, Statintherapie, AAA-Durchmesser, Rauchen, Geschlecht, aHT, KHK und Diabetes.
Das mittlere Alter der Patienten lag bei 70 Jahren und in einem Intervall zwischen 52 und 88 Jahren. 38 Patienten (60%) hatten eine Statinmedikation mindestens vier Wochen vor der Operation. 27 der 63 Patienten (43%) litten zusätzlich an einer KHK, 9 (14%) an einem Diabetes und 51 (81%) an arterieller Hypertonie. 59 (94%) Patienten waren Männer, 29 (46%) gaben an, zum Zeitpunkt der Aufnahme zu rauchen bzw. früher schon einmal regelmäßig geraucht zu haben.

3.1 Serummarkeraktivität als Funktion der Aneurysmagröße

Die Korrelation zwischen der Aneurysmagröße und den Serumaktivitäten von MMP-2/9 und OPG erfolgte mit Hilfe der Spearman Rangkorrelation. Für keinen der drei Biomarker fand sich hierbei eine signifikante Korrelation. Für MMP-2 betrug der Korrelationskoeffizient $r = –0,005$, $p = 0,977$, für MMP-9 $r = –0,062$, $p = 0,698$ und für OPG betrug der Spearman Rangkorrelationskoeffizient $r = –0,064$, $p= 0,687$ (s. Abb. 7 – 9).

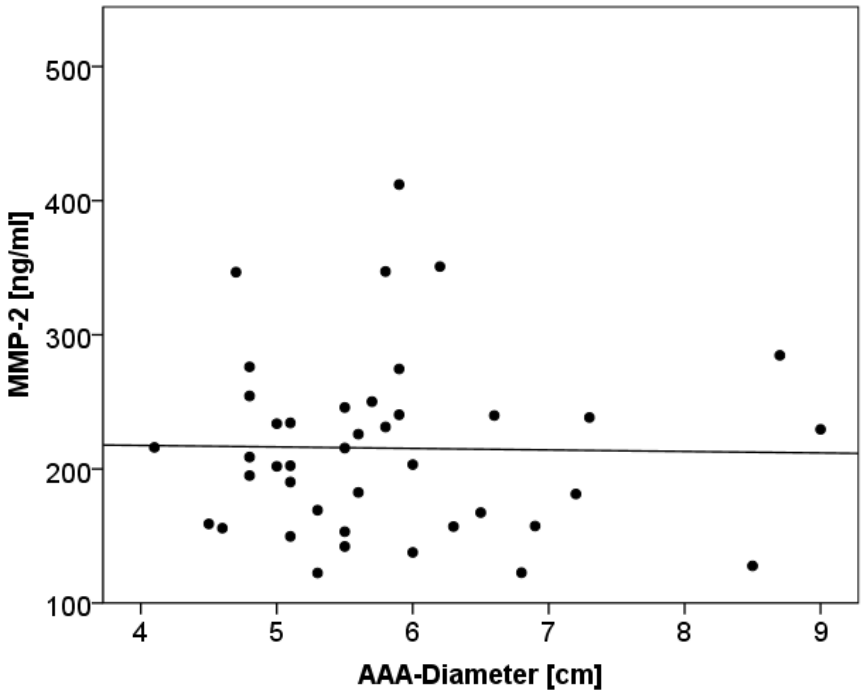

Abbildung 7: Korrelation des Aneurysmadiameters mit dem Serumspiegel von MMP-2. r = –0,005, p = 0,977. MMP Matrix Metalloproteinase, AAA abdominelles Aortenaneurysma.

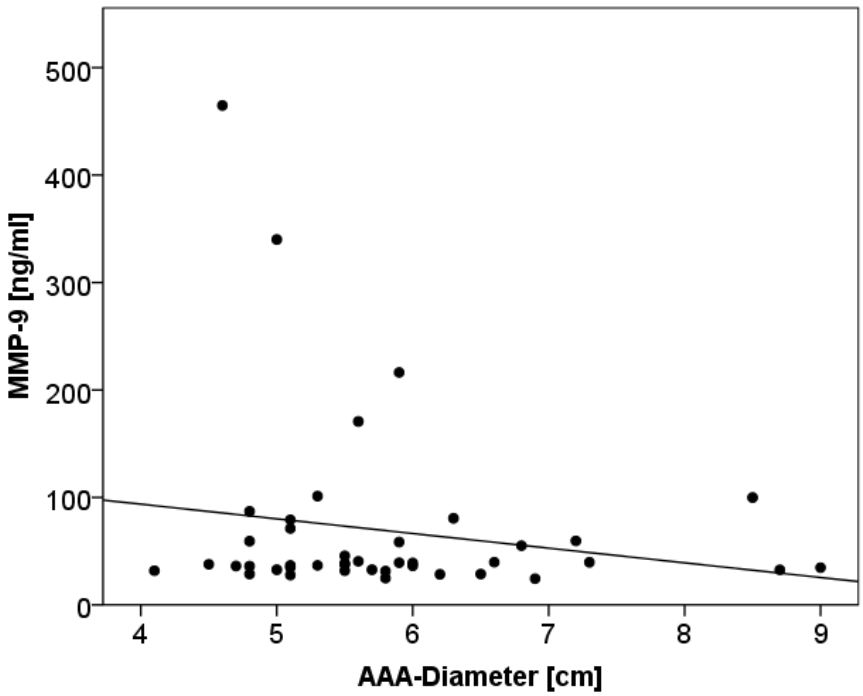

Abbildung 8: Korrelation des Aneurysmadiameters mit dem Serumspiegel von MMP-9. r = –0,062, p = 0,698. MMP Matrix Metalloproteinase, AAA abdominelles Aortenaneurysma.

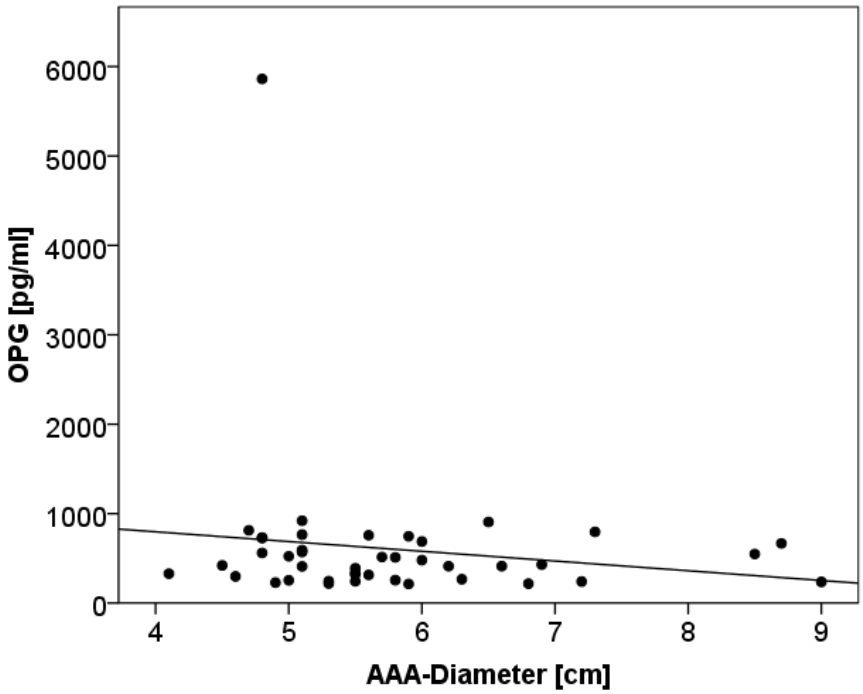

Abbildung 9: Korrelation des Aneurysmadiameters mit dem Serumspiegel von OPG. r = –0,064, p= 0,687. OPG Osteoprotegerin, AAA abdominelles Aortenaneurysma.

3.2 Aktivität der Serummarker prä- und postinterventionell

Hierbei wurden die Serumspiegel der Biomarker im zeitlichen Verlauf bestimmt. Den Patienten wurde einen Tag vor und sieben Tage nach der Operation eine Blutprobe entnommen. Die Bestimmung der Signifikanz erfolgte bei allen drei Biomarkern mit Hilfe des Wilcoxon-Tests.

Beim Vergleich der Serumaktivität von MMP-2 in Bezug zum zeitlichen Verlauf gab es keinen statistisch signifikanten Unterschied zwischen beiden Gruppen, die Mediane betrugen 212,22 ng/ml einen Tag vor bzw. 207,50 ng/ml sieben Tage post OP, d.h. es gab einen schwachen Rückgang der Serumwerte. Der Wert der Irrtumswahrscheinlichkeit betrug p = 0,667. Untersucht wurden insgesamt 40 Patienten. In 20 Fällen zeigte sich ein Rückgang, in den anderen 20 Fällen ein Anstieg der MMP-2-Konzentration (s. Abb. 10).

Ein ähnliches Resultat ergab sich bei den Konzentrationsbestimmungen für MMP-9: Auch hier zeigte sich kein signifikanter Unterschied beider Gruppen. Die Mediane waren 37,71 ng/ml einen Tag vor bzw. 38,01 ng/ml sieben Tage nach OP. Es kam also zu einem leichten Anstieg der Serumwerte, der p-Wert war

0,703. Untersucht wurden die Sera von 42 Patienten. Bei 23 Patienten fiel die Serumkonzentration ab, bei 19 Patienten stieg sie an (s. Abb.11).

Bei den OPG-Bestimmungen hingegen fand sich ein signifikanter *Anstieg* der Serumwerte. Die Mediane betrugen präoperativ 425,99 ng/ml und 607,87 ng/ml postoperativ bei einer Irrtumswahrscheinlichkeit von p = 0,001. Untersucht wurden die Sera von 40 Patienten, in elf Fällen fiel die Serumkonzentration ab, 29 mal stieg sie an (s. Abb. 12).

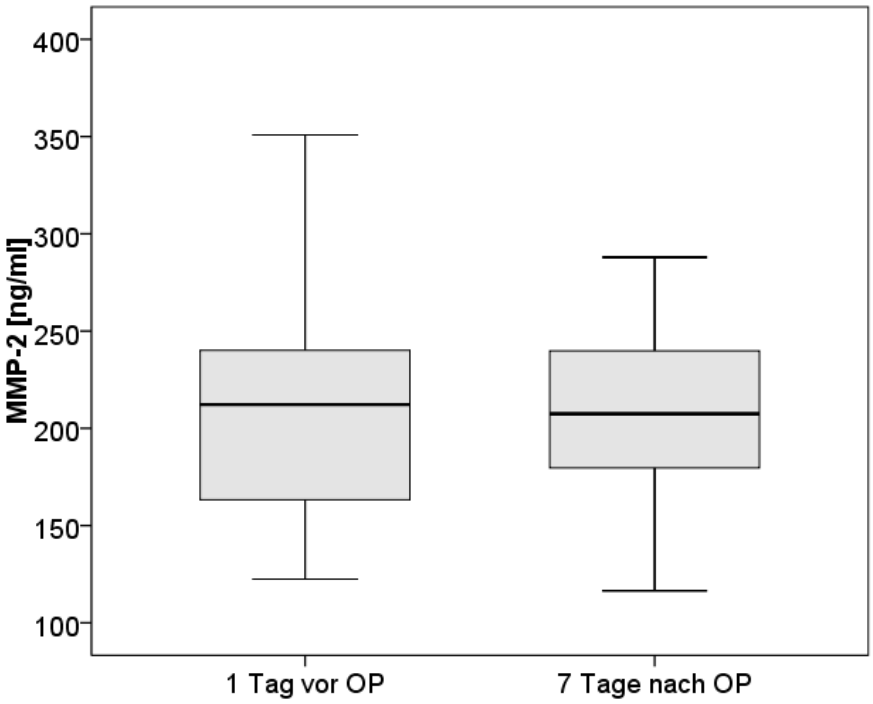

Abbildung 10: Serumaktivität von MMP-2 im zeitlichen Verlauf. Die Mediane betrugen 212,22 ng/ml bzw. 207,50 ng/ml. n = 40, p = 0,667. MMP Matrix Metalloproteinase, OP Operation.

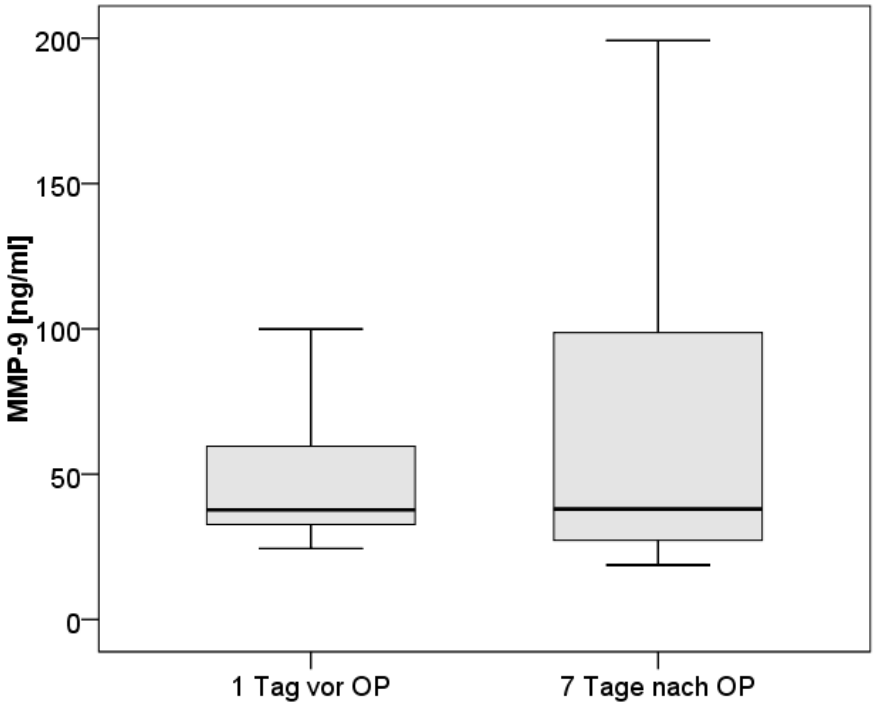

Abbildung 11: Serumaktivität von MMP-9 im zeitlichen Verlauf. Die Mediane betrugen 37,71 ng/ml bzw. 38,01 ng/ml. n = 42, p = 0,703. MMP Matrix Metalloproteinase, OP Operation.

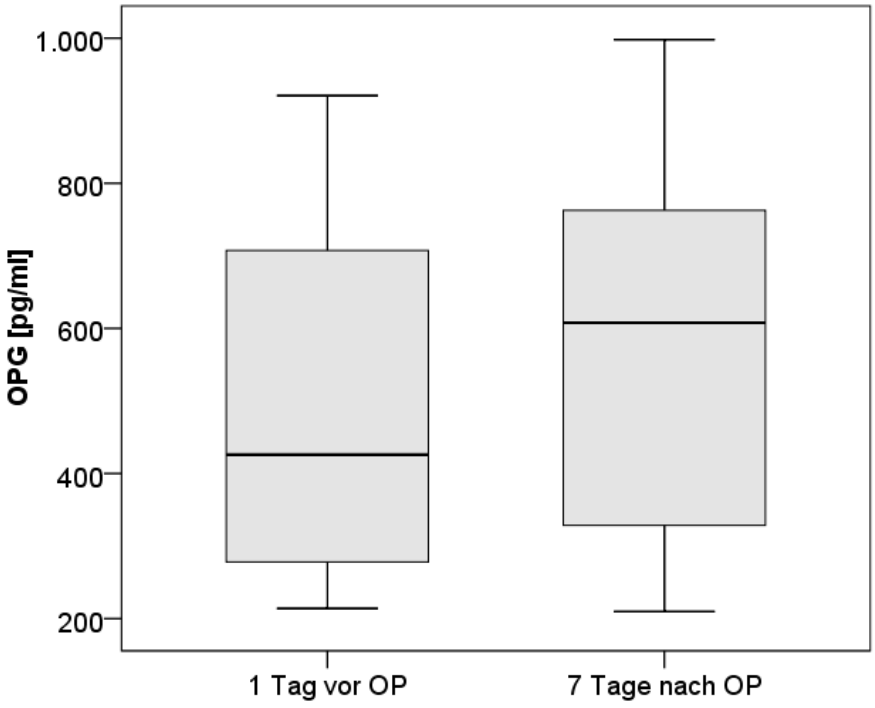

Abbildung 12: Serumaktivität von OPG im zeitlichen Verlauf. Die Mediane sind 425,99 pg/ml vs. 607,87 pg/ml. n = 40, p = 0,001. OPG Osteoprotegerin, OP Operation.

3.3 Immunhistochemische Untersuchungen der Aneurysmawand

Es erfolgten immunhistochemische Färbungen gegen MMP-2/9 und OPG in Gewebe abdomineller Aortenaneurysmen. In allen Paräparaten zeigten sich charakteristische histopathologische Eigenschaften des AAA. Diese bestehen aus einem chronischen Entzündungszellinfiltrat, welches vor allem medial und adventitiell auftritt. Es zeigt sich eine Zerstörung der Gefäßwandarchitektur mit Verlust an extrazellulärer Matrix und Kollagenfaserersatz (s. Abb. 13).

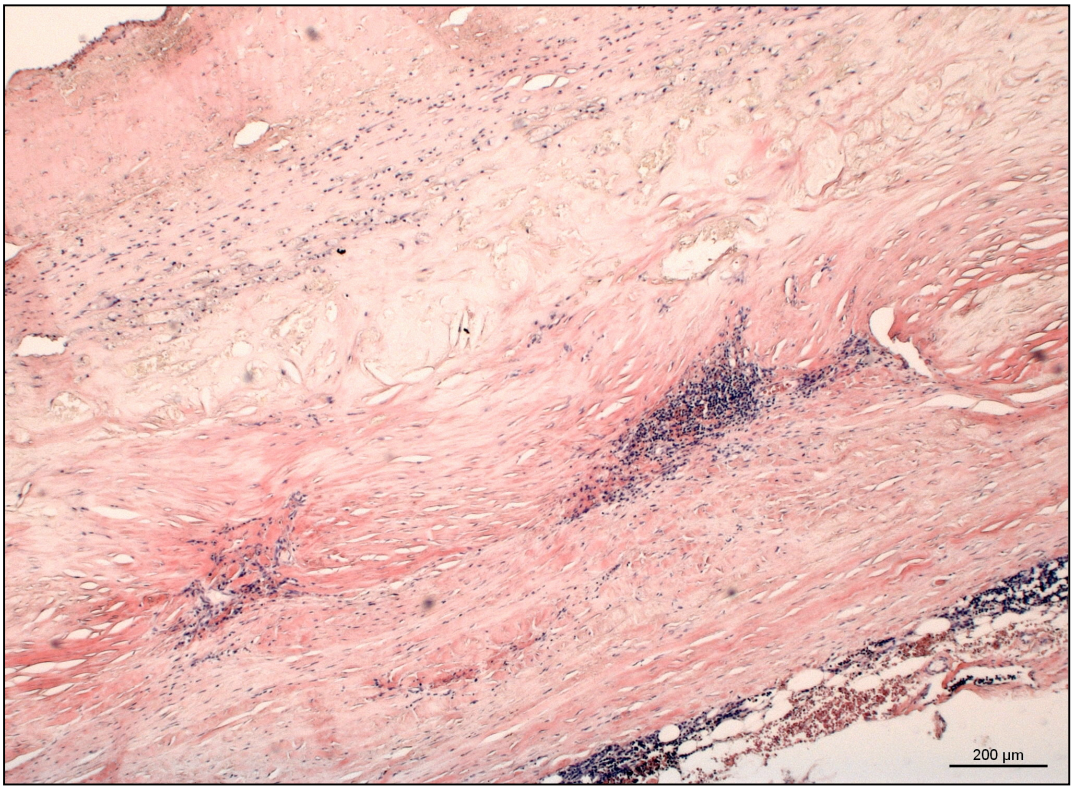

Abbildung 13: Hämatoxylin-Eosin-Übersichtsfärbung eines Schnitts durch die Aneurysmawand.

OPG-Färbungen in Plazenta-Gewebe dienten als Nachweis der korrekten Färbung gegen OPG (s. Abb. 14). Die Färbungen mit polyklonalem Maus-anti-OPG-Antikörper zeigen OPG-positive Zellen im subintimalen Lymphozyteninflitrat (s. Abb. 15).

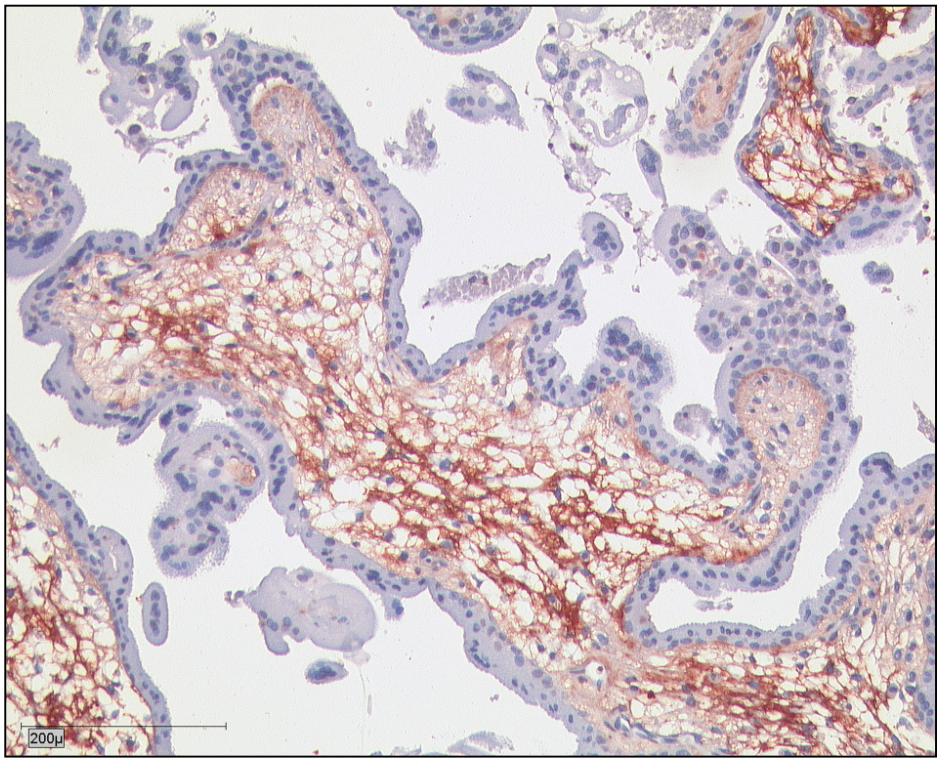

Abbildung 14: OPG positive Färbung von Plazentagewebe als Nachweis der korrekten Färbung. OPG Osteoprotegerin.

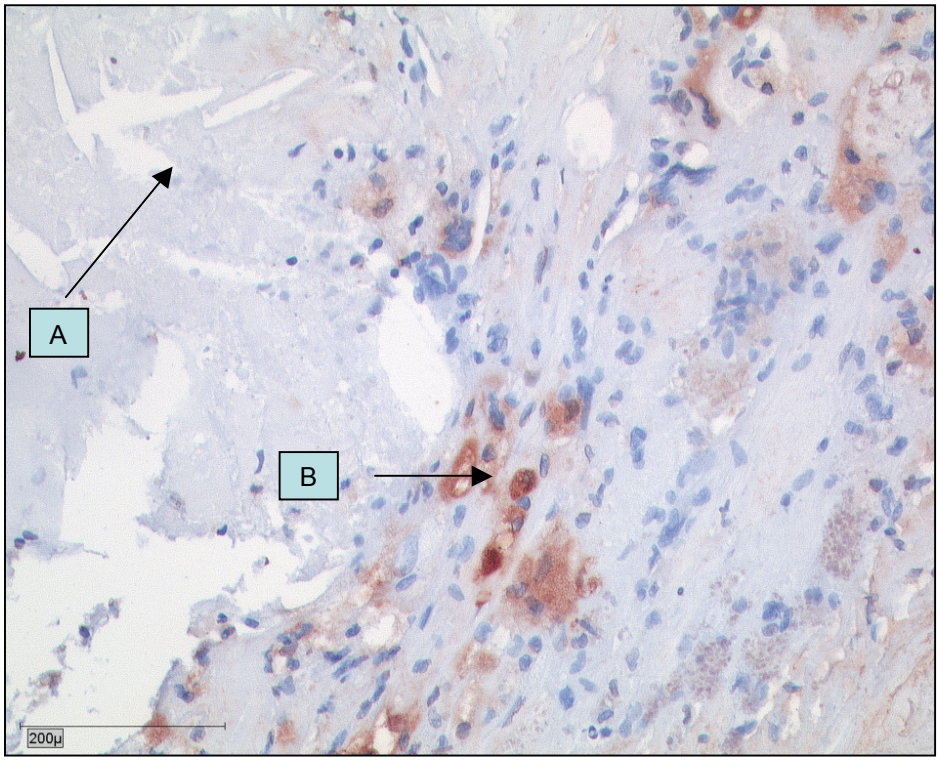

Abbildung 15: Schnitt durch Aneurysmawand: A markiert Cholesterinablagerungen in der Media der Aortenwand; B zeigt eine OPG-positive Zelle im subintimalen Lymphozyteninfiltrat. OPG Osteoprotegerin.

Die immunhistochemische Anfärbung mit monoklonalen Kaninchen-anti-MMP-2-Antikörpern zeigt eine leicht positive Reaktion in adventitiellen Lymphozytenpolstern (s. Abb. 16 und 17).

Auch die Färbungen mit monoklonalem Kaninchen-anti-MMP-9-Antikörper zeigen eine deutlich positive Färbereaktionen v.a. in den medialen Wandabschnitten (s. Abb. 18 und 19).

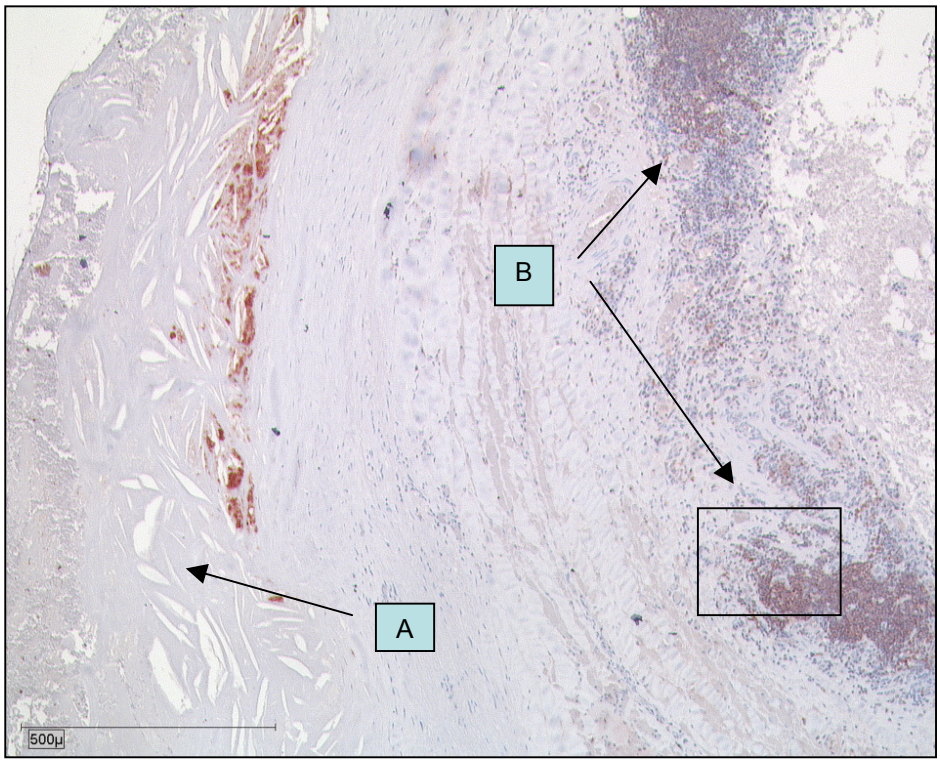

Abbildung 16: Schnitt durch Aneurysmawand: Cholesterinablagerungen in der Intima (A); deutlich MMP-2-positives Entzündungsinfiltrat adventitiell (B). MMP Matrix Metalloproteinase.

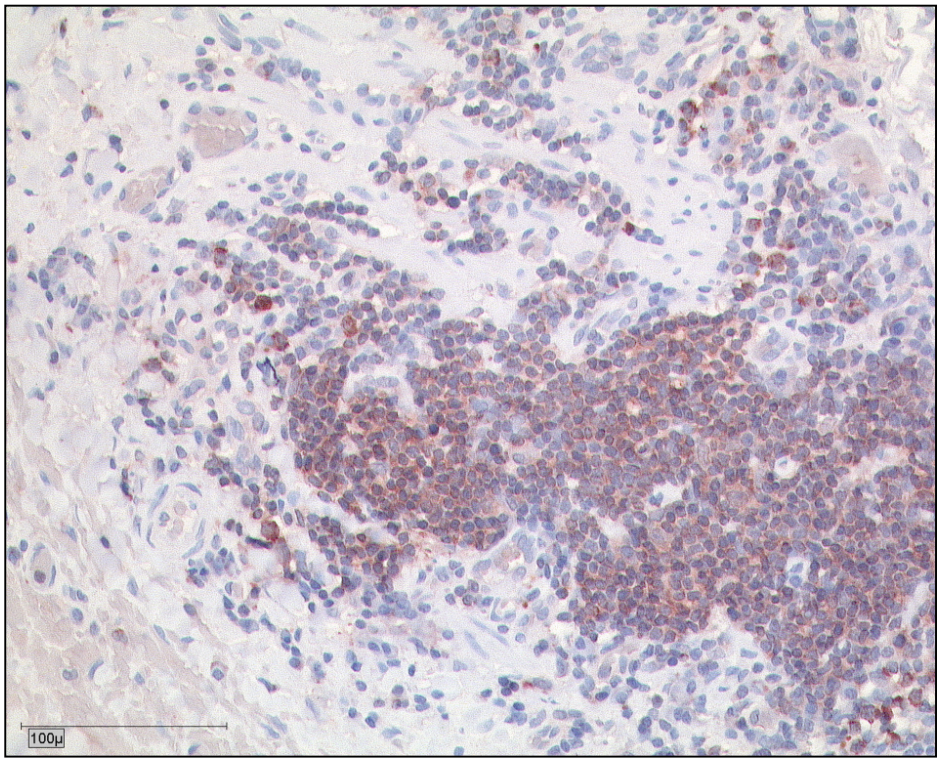

Abbildung 17: MMP-2-positives adventitielles Entzündungszellinfiltrat, Vergrößerung aus Abbildung 16. MMP Matrix Metalloproteinase.

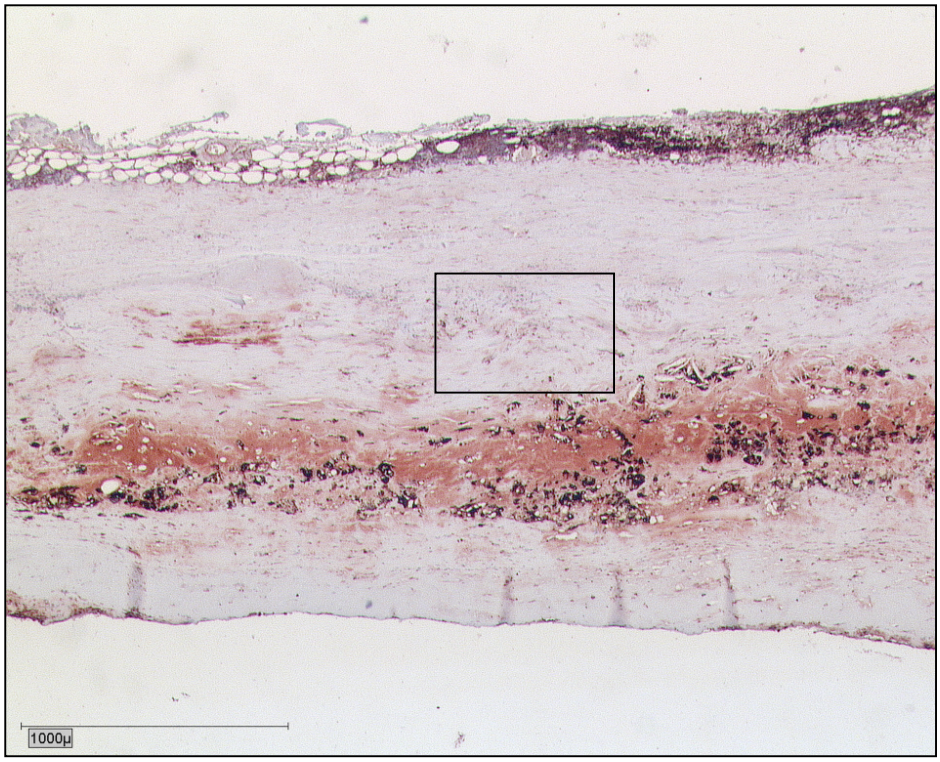

Abbildung 18: Schnitt durch AAA-Wand: MMP-9-Färbung. Positive Reatkion in der Tunica Media. AAA abdominelles Aortenaneurysma, MMP Matrix Metalloproteinase.

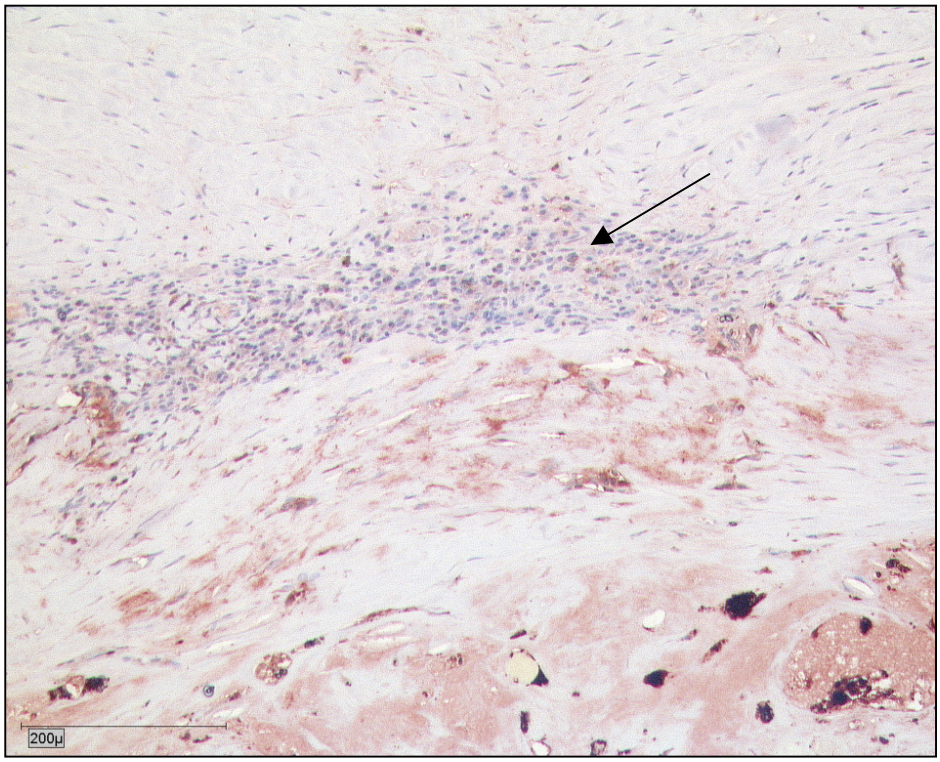

Abbildung 19: Region of interest aus Abbildung 18: MMP-9 positive Zellen im Lymphozyteninfiltrat der Adventitia/Media (Pfeil). MMP Matrix Metalloproteinase.

3.4 Serummarkeraktivität als Funktion der Statintherapie

Das Patientenkollektiv wurde in zwei Gruppen eingeteilt. In Gruppe 1 (n = 25) befanden sich Patienten mit Statintherapie, Gruppe 2 (n = 38) beinhaltete Patienten ohne Statintherapie und war somit die Kontrollgruppe. 23 Patienten wurden mit Simvastatin bei einer Dosis von 10–40 mg täglich behandelt, zwei Patienten mit 80 mg Fluvastatin pro Tag, die Behandlung erfolgte mindestens vier Wochen vor Operation. Bezüglich der Einflussvariablen Alter, Geschlecht, Aneurysmadurchmesser, Rauchen, arterieller Hypertonie (aHT) und koronarer Herzkrankheit (KHK) gab es zwischen beiden Gruppen keine signifikanten Unterschiede (s. Tab. 1).

In der Gruppe der Patienten mit Statintherapie betrug der mediane MMP-2-Wert 209 ng/ml. Gruppe 2 hatte einen medianen MMP-2-Wert von 211 ng/ml. Somit gab es keinen signifikanten Unterschied zwischen beiden Gruppen (p = 0,394) (s. Abb. 20). Auch bei den MMP-9-Werten konnte kein signifikanter Unterschied festgestellt werden: Gruppe 1 hatte einen medianen Wert von 38 ng/ml, Gruppe 2 37 ng/ml (p = 0,868) (s. Abb. 21). Auch die Serumaktivitäten von OPG zeigten keinen

statistisch signifikanten Unterschied zwischen beiden Gruppen: Bei Gruppe 1 betrug der Median 417 pg/ml, bei Gruppe 2 430 pg/ml, der p-Wert war 0,369 (s. Abb. 22).

Tabelle 1: Demographische Daten der 63 Patienten, die zwischen 2005 und 2007 am Uniklinikum Ulm elektiv einer offenen AAA-Reparation unterzogen wurden, bezüglich der Statintherapie. Die Werte für Alter und AAA-Durchmesser sind als Median und Intervall angegeben; die übrigen Werte sind als absolute Zahlen und deren Prozentwerte angegeben. * t-Test nach Student, + Exakter Fisher-Test, AAA abdominelles Aortenaneurysma, aHT arterielle Hypertonie, KHK koronare Herzkrankheit.

	Statin n = 25	kein Statin n = 38	p-Wert
mittleres Alter (Jahre)	68 [52–80]	72 [55–88]	0,064*
AAA-Durchmesser (cm)	6 [4–9]	6 [5–9]	0,114*
Anzahl Männer	25 (100%)	34 (89%)	0,145+
Raucher	11 (44%)	18 (47%)	0,803+
aHT	23 (92%)	28 (74%)	0,103+
KHK	13 (52%)	14 (37%)	0,301+
Diabetes mellitus	4 (16%)	5 (13%)	0,732+

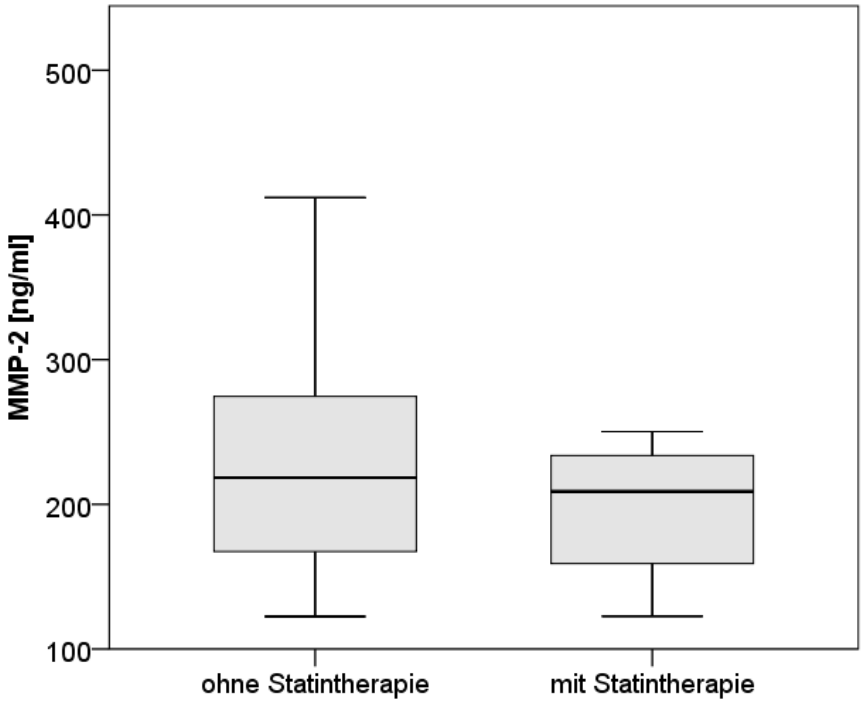

Abbildung 20: Serumaktivität von MMP-2 in Abhängigkeit von der Statintherapie. Die Mediane betrugen 211 bzw. 209 ng/ml. p = 0,394. MMP Matrix Metalloproteinase.

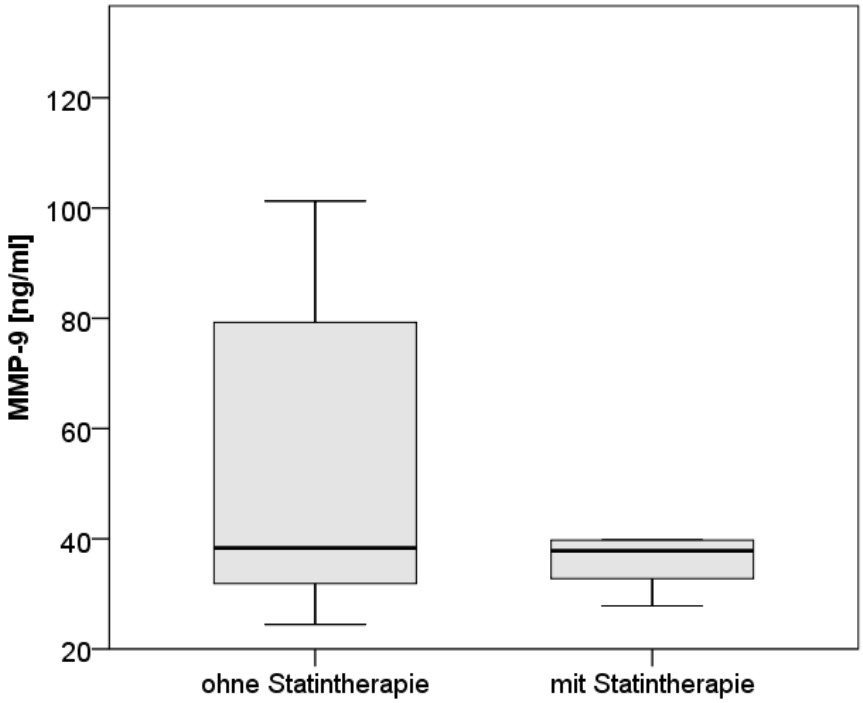

Abbildung 21: Serumaktivität von MMP-9 in Abhängigkeit von der Statintherapie. Die Mediane betrugen 37 bzw. 38 ng/ml. p = 0,868. MMP Matrix Metalloproteinase.

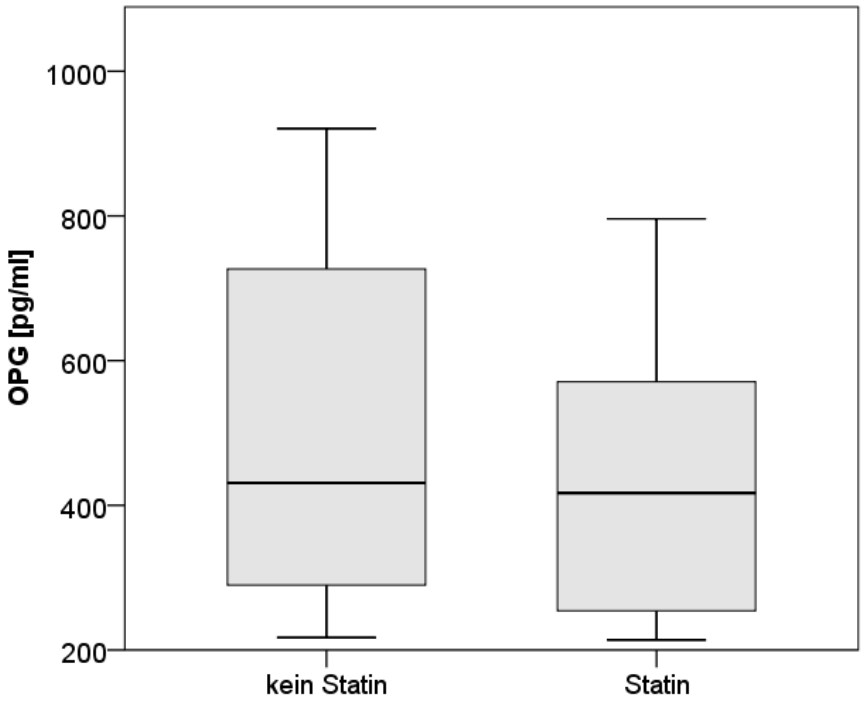

Abbildung 22: Serumaktivität von OPG in Abhängigkeit von der Statintherapie. Die Mediane betrugen 430 bzw. 417 pg/ml. p = 0,369. OPG Osteoprotegerin.

4 Diskussion

4.1 Einfluss der Aneurysmagröße auf die Serumaktivität

Das Rupturrisiko eines Aortenaneurysmas ist nicht allein von seiner Größe abhängig. Variablen wie Körpergröße, Alter und Geschlecht beeinflussen den Durchmesser eines AAA. Die Größe eines Aneurysmas als alleiniges Kriterium zur Abschätzung des Rupturrisikos ist hierfür also nur bedingt geeignet. Daher wäre es hilfreich, neue Determinanten zu finden, mit denen sich das *individuelle* Rupturrisiko für den Patienten abschätzen lässt. Bisher ist die Ultraschalluntersuchung das Instrument der Wahl zur Überwachung und Verlaufskontrolle. Serologische Parameter, die sich zur Verlaufskontrolle eines AAA eignen, stehen bisher nicht zur Verfügung. Mit Hilfe solcher Biomarker könnte neben dem Verlauf auch der Therapieerfolg – sowohl einer operativen, als auch einer medikamentösen Therapie – beurteilt werden. Sowohl die Gelatinasen MMP-2 und MMP-9, als auch OPG sind wesentlich an der Pathogenese des AAA beteiligt [11, 55, 61, 71, 72, 75 76, 96]. Ob sich diese Biomarker auch als Parameter zur Risikostratifikation, Therapie- und Verlaufskontrolle eignen, dafür soll die vorliegende Arbeit einen ersten Anhalt liefern.

Hierfür wurde der AAA-Durchmesser mit den Serum- bzw. Plasmaaktivitäten der drei genannten Biomarker verglichen. Für keinen der Marker zeigte sich eine signifikante Korrelation mit der Aneurysmagröße. Bezüglich der Korrelation zwischen Serummarkern, Aneurysmagröße und –ausdehnung findet man bisher nur wenige Studien, die zum Teil gegensätzliche Ergebnisse liefern. Einerseits konnte gezeigt werden, dass der MMP-2-Serumspiegel mit der Geschwindigkeit der AAA-Expansion korreliert [73]. In einer Studie von Hovsepian et al. [37] wurde für erhöhte MMP-9-Werte eine Sensitivität von 48% und eine Spezifität von 95% für das Vorliegen eines AAA errechnet, die Rate an falsch Positiven betrug 7,7%, an falsch Negativen 52%. Das bedeutet, dass ein erhöhter MMP-9-Wert ein relativ guter Prädiktor für das Vorliegen eines AAA ist, wohingegen ein normaler Wert nicht bedeutet, dass ein AAA ausgeschlossen werden kann. Darüber hinaus zeigte sich eine Korrelation zwischen MMP-9 und der Ruptur eines AAA [73]. Die Serumaktivität von MMP-9 korrelierte zudem signifikant mit der Expansionsrate

und der Größe kleiner AAAs [53]. Auch für OPG zeigte sich eine schwache, aber signifikante Korrelation mit der Expansionsrate eines AAA [61]. Andere Arbeitsgruppen berichteten über erhöhte Serumwerte für MMP-9 bei AAA-Patienten verglichen mit gefäßgesunden Probanden und Patienten mit aorto-iliakaler Verschlusskrankheit [37, 59]. Andererseits zeigte sich in einer Studie von Karlsson et al. [41], in der Patienten mit kleinem AAA (< 5 cm) untersucht wurden, keine Korrelation zwischen der AAA-Expansion und den Serumspiegeln von MMP-9, noch mit den Biomarkern IL-6 und CRP. Letztere sind Entzündungsmarker und werden mit der Pathogenese des AAA in Verbindung gebracht. IL-6 ist eines der proinflammatorischen Zytokine, welches die Expression von Metalloproteinasen und die CRP-Produktion regelt [94]. Bei der Pathogenese des AAA spielen Entzündungsvorgänge neben der Degradierung extrazellulärer Matrix in der Aortenwand eine wichtige Rolle. Sie wären sowohl zur Beurteilung von Größe und Expansion, als auch als Ziel neuer pharmakologischer Therapialternativen, interessant. Zu den Entzündungsparametern, die bei AAA-Patienten im Serum erhöhte Werte aufweisen, zählen unter anderem OPG und verschiedene Zytokine [27]. Da inflammatorische Prozesse in der Aortenwand entscheidend zur AAA-Formation beitragen, liegt die Vermutung nahe, dass die Größe eines AAA und die Aktivität von MMP-2/9 und OPG in Zusammenhang stehen. Unbestritten ist, dass an AAA erkrankte Patienten – verglichen mit gesunden Probanden, Patienten mit pAVK, KHK oder aorto-iliakaler Verschlusskrankheit – erhöhte Werte für MMP-2/9 und OPG aufweisen [11, 37, 53, 55, 61, 71, 72, 75, 78, 96]. Trotzdem konnten wir keine Korrelation zwischen der Größe eines AAA und den Serumspiegeln dieser Biomarker finden. Eine mögliche Erklärung hierfür ist, dass die MMP- und OPG-Spiegel im Serum nicht den Zustand der Aortenwand wiedergeben. Außerdem handelt es sich hierbei um eine Momentaufnahme und nicht um die Aufzeichnung eines Verlaufs. Möglicherweise war zum Zeitpunkt der Serumentnahme die Inflammation nicht oder nur wenig aktiv. Der Großteil der bei dieser Studie untersuchten Patienten hat sich mit einem großen Aneurysma (Durchmesser ≥ 5 cm) vorgestellt, so dass uns keine Informationen bzgl. der Wachstumsraten vorlagen. Ob sich die genannten Biomarker zur Risikostratifikation eignen, bleibt also weiter offen, denn neben der eigentlichen Größe des Aneurysmas ist auch die Ausdehnungsrate wichtig für die Einschätzung des Rupturrisikos. Die Expansionsrate eines AAA beträgt durchschnittlich ungefähr 10% pro Jahr [51].

Der Ausdehnungsverlauf kann jedoch starke inter- und intraindividuelle Schwankungen zeigen. So kann bspw. eine Episode schneller Ausdehnung von einer Episode langsamer Expansion oder einem Ausdehnungsstopp gefolgt werden. Des Weiteren könnte die geringe Zahl signifikanter Ergebnisse auch auf die relativ kleine Patientenzahl zurück zu führen sein.
In anderen Studien konnte eine Korrelation des Serumspiegels von IL-6 mit dem AAA-Diameter [15, 64] gezeigt werden. Zukünftige Untersuchungen sollten den Zusammenhang zwischen der Aktivität dieser Biomarker in Aneurysmagewebe und der Aktivität im Serum evaluieren, um zu klären, ob MMP-2, OPG und IL-6 ins Plasma sezerniert werden (für MMP-9 wurde dies bereits in mehreren Studien mittels Zellkulturuntersuchungen nachgewiesen). Die bisherigen Studienergebnisse und das Resultat der vorliegenden Arbeit deuten zum gegenwärtigen Zeitpunkt jedoch darauf hin, dass sich diese Biomarker nicht zur Risikostratifikation und Verlaufskontrolle eignen.

4.2 Zeitlicher Verlauf der Serummarkeraktivität

Mit Hilfe dieser Untersuchung sollte gezeigt werden, wie sich die metabolische Aktivität eines AAA nach offener Ausschaltung verhält. Sollte sich hierbei ein signifikanter Rückgang zeigen, so stünde ein neuer Marker zur Beurteilung einer suffizienten Aneurysmaauschaltung zur Verfügung und könnte somit als Erfolgskontrolle dienen. Generell gibt es zwei Möglichkeiten der Sanierung eines AAA: zum einen die operative Ausschaltung via Laparotomie (OAR, Open Aneurysm Repair), und zum anderen interventionell durch die endovaskuläre Aneurysmareparation (EVAR), bei der über kleine Inzisionen an der Leiste Stentgrafts über die Oberschenkelgefäße bis in den betroffenen Abschnitt der Aorta platziert werden. Letztere Methode hat den Vorteil eines geringeren Blutverlusts, einer kürzeren Aufenthaltsdauer auf Intensivstation sowie einer geringeren Morbidität und Mortalität [30, 74]. Andererseits sind nach EVAR nach dem vierten postoperativen Jahr in 9% der Fälle Re-Interventionen nötig aufgrund Rezidivaneurysmata oder Leckagen (sog. Endo-Leaks); wohingegen die Re-Interventionsrate nach OAR im vierten postoperativen Jahr nur 1,7% beträgt [81]. Aus diesem Grund wäre es von Vorteil, einen einfach zu bestimmenden Marker für die suffiziente Aneurysmaauschaltung zu finden, um frühzeitig Komplikationen zu

erkennen und ggf. weitere Maßnahmen einzuleiten. Bei den für diese Studie untersuchten Patienten wurde die offene Aneurysmaausschaltung angewandt. Ein Rückgang der Werte wäre ein Hinweis dafür, dass sich OPG und MMP-2/9 als Marker zur Verlaufsbeurteilung eignen. Man vermutet, dass durch die Messung von Biomarkern zum Zeitpunkt der Diagnosestellung oder während des Follow-Ups prognostische Informationen bezüglich der weiteren Entwicklung des Aneurysmas gewonnen werden können [28].

Hierfür wurden die präoperativen Werte mit den Werten 7 Tage nach Operation jeweils für MMP-2/9 und OPG miteinander veglichen. Bei MMP-2 fand sich ein nicht-signifikanter Rückgang von 212,22 ng/ml auf 207,50 ng/ml. Die Werte für MMP-9 stiegen leicht an von 37,71 ng/ml auf 38,01 ng/ml. Ein signifikanter Anstieg der Werte von 425,99 pg/ml auf 607,87 pg/ml zeigte sich bei den OPG-Messungen. Der nur leichte Rückgang der MMP-Werte ist möglicherweise auf das kurze Intervall nach der Operation zurück zu führen. Watanabe et al. [105] zeigten, dass die Aktivität von zirkulierendem MMP-9 nach Ausschaltung eines AAA nach sechs Monaten signifikant abfällt. Auch Sangiorgi et al. berichteten über signifikant niedrigere MMP-9-Werte bei Patienten nach erfolgreicher endovaskulärer Ausschaltung verglichen mit Patienten, die ein Endoleak entwickelt haben [80]. In einer Studie von Hackmann et al. [32] zeigte sich eine signifikante, positive Korrelation zwischen dem maximalen Aneurysmadurchmesser und der Plasmaaktivität von MMP-9. Auch Lindholt et al. [53] wiesen eine signifikante Korrelation mit AAA-Größe und Ausdehnungsrate nach. Andererseits findet man einige Studien, in denen keine signifikante Korrelation zwischen Aneurysmagröße [21, 101, 105] und –expansion [105] gefunden wurden. Für OPG wurden bisher noch keine Verlaufsbeobachtungen durchgeführt. Ein postoperativer Anstieg der Serumaktivität könnte auf einer im Rahmen der Operation induzierten Entzündungsreaktion beruhen. So wurde beispielsweise ein peri- und postoperativer Anstieg der Inflammationsparameter Endotoxin, TNF-α, IL-1β und Stickoxid (NO) im Rahmen einer OAR nachgewiesen [103]. Wie bereits in Abschnitt 4.1 erläutert, ist die Serumaktivität von OPG mit systemischen und lokalen Entzündungsreaktionen vergesellschaftet. Letztendlich muss auch bei dieser Untersuchung bedacht werden, dass nur eine relativ geringe Patientenzahl untersucht wurde.

In zukünftigen Untersuchungen sollte der längerfristige Verlauf evaluiert werden um zu klären, ob sich diese Marker zur Verlaufsbeurteilung eignen. Auch ein Vergleich im Hinblick auf den Operationsmodus (OAR vs. EVAR) würde Klarheit schaffen, ob mit Hilfe dieser Parameter der Verlauf nach minimalinvasiver Behandlung beurteilt werden kann.

4.3 Immunhistochemische Untersuchungen der Aneurysmawand

Einerseits konnte ein signifikanter Abfall der MMP-9-Serumaktivität nach Aneurysmaauschaltung gezeigt werden [80, 105], andererseits schließt ein normaler MMP-9-Wert nicht das Vorhandensein eines AAA aus [37]. Eine mögliche Erklärung hierfür wäre eine fehlende Abgabe Matrix degradierende Enzyme vom erkrankten Gewebe ins plasmatische Kompartiment. Zur orientierenden Beurteilung wurden intraoperativ gewonnene Proben immunhistochemisch untersucht. Hierbei zeigte sich eine Verdünnung der Media und eine Zerstörung von glatten Gefäßmuskelzellen und Elastin. Außerdem sieht man auf den Schnitten Entzündungszellinfiltate, die sich vor allem in Media und Adventitia der Aortenwand befinden. Dies haben auch andere Arbeitsgruppen berichtet [8, 34, 96]. Ein verstärkter Umbau und Verlust von Kollagenfasern vom Typ I und III und eine Elastolyse wird unter anderem durch MMPs verursacht und kann zu einer Schwächung der Aortenwand, zur Dilatation und Ruptur führen [18, 45, 96]. Die immunhistochemischen Anfärbungen mit Antikörpern gegen MMP-2 und MMP-9 zeigen positive Reaktionen im Zytoplasma adventitieller und medialer Entzündungszellen. Auch hier beschreiben mehrere Autoren eine erhöhte Konzentration in Aneurysmagewebe verglichen mit atherosklerotischem und gesundem Arteriengewebe [45, 58, 67]. Auch die Färbungen mit Antikörpern gegen OPG zeigen eine verstärkte Präsenz von OPG im Zytoplasma von Lymphozyten und Makrophagen. In einer Studie von Moran et al. [61] war die OPG-Konzentration im AAA-Gewebe 3-fach höher als in Proben aus atherosklerotisch verengtem Aortengewebe und 8- bis 12-fach höher als in gesundem thorakalem und post mortem gewonnenem gesundem Aortengewebe. In einer weiteren Studie wurde der Einfluss einer Statintherapie auf die Expression

verschiedener Metalloproteinasen in Aortengewebe untersucht. Es zeigte sich hierbei eine geringere Expression von MMP-12, jedoch nicht von MMP-2 und -9 [87].

Ob jedoch die Serumspiegel dieser Biomarker den metabolischen Zustand eines AAA wiedergeben, bleibt offen. Untersuchungen mit Gewebekulturen deuten zwar darauf hin, dass MMP-9 von AAA-Gewebe ins Plasma sezerniert wird [23, 53, 60, 70]. Weiterhin ist aber unklar, ob es eine Korrelation der Aktivität zwischen den Kompartimenten Gewebe und Plasma gibt. In zukünftigen Untersuchungen sollte also die Quelle von OPG und MMP-2/9 in vitro und in vivo genauer charakterisiert werden.

4.4 Effekte einer Statintherapie

Statine üben einen protektiven Einfluss auf die Entwicklung und den Progress eines AAA aus, indem sie dessen Wachstum verlangsamen [84, 87]. Daher wird ihr Einsatz in der konservativen Therapie des AAA mittlerweile empfohlen [27]. Das Aneurysmawachstum zu verlangsamen, könnte den Patienten möglicherweise eine potentiell tödliche und kostenintensive Operation ersparen. Es wäre also wünschenswert, neue klinische Parameter zu definieren, anhand derer sich der Erfolg einer medikamentösen Therapie (z.B. Statintherapie) beurteilen ließe. Über die Auswirkungen einer Statintherapie auf eben diese Marker gibt es in diesem Kontext bisher nur sehr wenige Daten [29, 41]. Bei Patienten mit akutem Koronarsyndrom führt die Applikation von Statinen zu einer signifikanten Erniedrigung zirkulierender MMPs [98].

Das Patientenkollektiv wurde hierfür in eine Gruppe für Patienten mit Statintherapie und in eine Gruppe für Patienten ohne Statintherapie unterteilt. Wir haben beide Gruppen hinsichtlich der Serumaktivitäten von MMP-2/9 und OPG verglichen. Überraschenderweise fand sich bei keinem der drei Marker ein statistisch signifikanter Unterschied. Bei den Serummarkern MMP-2/9 waren die Mediane in beiden Gruppen praktisch identisch (209 vs. 211 ng/ml für MMP-2 und 38 vs. 37 ng/ml für MMP-9), für OPG zeigte sich in der Kontrollgruppe sogar ein leicht erhöhter Median (417 vs. 430 pg/ml). Die Einflussgrößen waren auf beide Gruppen gleichmäßig verteilt. Diese Ergebnisse stimmen weitgehend überein mit den Erkenntnissen anderer Studien. So untersuchte beispielsweise die

Arbeitsgruppe um Gottsäter ein Kollektiv von 325 AAA-Patienten und fand eine – wenn auch nicht signifikante – Erniedrigung der MMP-9-Aktivität [29]. Auch diese Studie hat gezeigt, dass durch eine Statintherapie keine Erniedrigung von zirkulierendem MMP-2 erzielt wird. In einer Studie von Karlsson et al. [41] zeigte sich über einen Zeitraum von sechs Monaten keine Korrelation zwischen einer Statinmedikation und Veränderungen der MMP-9-Serumaktivität. Allerdings fand sich bei Patienten mit Statinmedikation eine signifikant geringere Expansionsrate verglichen mit Patienten, die kein Statin erhalten haben (0,16 vs. 0,25 cm pro Jahr, $p = 0,008$). Das Patientenkollektiv beschränkte sich hierbei auf Patienten mit kleinem (3,5 – 4,9 cm) Aneurysma. Es deutet also einiges darauf hin, dass die Applikation von Statinen keinen Effekt auf die Plasmaaktivität dieser Biomarker bewirkt. Das bedeutet jedoch nicht, dass AAA-Patienten nicht von einer Statintherapie profitieren würden. In einer groß angelegten Kohortenstudie zum Beispiel wurde gezeigt, dass Patienten mit Statintherapie eine um 1,2 mm pro Jahr verlangsamte Expansionsrate zeigen, die mittlere Ausdehnungsrate beträgt unbehandelt 2,5 mm pro Jahr [82]. Zudem führt der Einsatz von Statinen nach elektiver endovaskulärer Ausschaltung eines AAA zu einer verminderten Mortalität [17]. Vor allem Patienten mit kleinem Aneurysma (< 5 cm) profitieren von einer Statintherapie durch Verlangsamung des AAA-Wachstums [84, 93]. Auch Mosorin et al. [63] beobachteten eine – wenn auch nicht signifikante – Verlangsamung der Wachstumsrate eines AAA bei Statinbehandlung. Außerdem zeigten sie, dass statinbehandelte Patienten signifikant seltener eine Ruptur erlitten und sich seltener einer Aneurysmareparation unterziehen mussten. Patienten mit einem initialen Aneurysmadurchmesser < 40 mm profitierten hier am stärksten von einer Statinbehandlung.

Eine schwache Korrelation wurde zwischen der OPG-Serumaktivität und der Expansionsrate des AAA nachgewiesen [61]. Im Hinblick auf den Aneurysmadurchmesser und die Auswirkungen einer medikamentösen Therapie auf die Serum- und Gewebeaktivitäten wurde OPG bisher noch nicht untersucht. Unseren Ergebnissen zufolge bleibt es auch hier weiterhin fraglich, ob sich OPG als Marker zur Beurteilung der Effizienz einer medikamentösen Therapie eignet, denn in unserer Untersuchung führte eine Statintherapie nicht zu einem signifikanten Effekt auf die Serumaktivität.

Obwohl die Mehrzahl der Studien über erhöhte Serumwerte für MMP-2/9 und OPG berichtet haben und obwohl der Benefit einer Statintherapie bei der konservativen Behandlung des AAA mehfach belegt ist, so scheinen MMP-2/9 und OPG als Marker für eine Beurteilung des Ansprechens auf eine Statintherapie ungeeignet zu sein. Eine mangelnde Korrelation zwischen der Statintherapie und den MMP-2/9- und OPG-Spiegeln bedeutet jedoch nicht eine mangelnde Effizienz einer solchen Therapie. Mögliche Gründe hierfür sollen im Folgenden diskutiert werden. Wie bereits in Abschnitt 4.1 erörtert, kann durch normale Serumaktivitäten dieser Biomarker die Diagnose eines AAA nicht ausgeschlossen werden. Eine mögliche Begründung hierfür ist, dass Matrix degradierende Proteinasen nicht aus der Aortenwand ins Plasma abgegeben werden und somit nicht den Zustand der Aortenwand wiedergeben. Hiermit würden sich auch die teils widersprüchlichen Ergebnisse der MMP-Bestimmungen im Serum erklären lassen [21, 37, 53, 80]. Um dies letztlich zu klären, sind weitere Untersuchungen notwendig, in denen die Serum- und Gewebespiegel miteinander verglichen werden. Des Weiteren kommt hinzu, dass die meisten Studien über die Funktion der MMPs und anderer Entzündungsmarker beim AAA gesunde Probanden oder Probanden mit arterieller Verschlusskrankheit (AVK) als Kontrolle verwendet haben. Auch Moran et al. haben in ihrer Studie über den Zusammenhang zwischen AAAs und OPG gesunde Probanden als Kontrollgruppe genommen [19]. Bisher dienten nur in wenigen Studien Aneurysmapatienten ohne vorhergehende Statintherapie als Kontrollprobanden [1, 22, 29]. Wie bereits erwähnt, profitieren vor allem Patienten mit kleinem AAA (< 5 cm) von einer Behandlung mit Statinen. In der vorliegenden Studie haben wir jedoch nicht auf den Aneurysmadurchmesser Rücksicht genommen, was ein fehlendes Abfallen der Biomarkeraktivitäten unter einer Statintherapie erklären könnte. Um den Effekt einer Statintherapie auf das AAA-Wachstum zu untersuchen, wären groß angelegte Langzeitstudien erforderlich. Ein Großteil der Patienten mit Gefäßerkrankungen nimmt jedoch regelmäßig Statine ein, so dass es ethisch kaum zu vertreten wäre, eine derartige Studie durchzuführen.

Im Gegensatz zur Serumaktivität führt eine Statinbehandlung jedoch zu deutlichen Auswirkungen auf die Aktivität im Aneurysmagewebe. Abisi et al. [1] wiesen eine signifikant verminderte MMP-9-Aktivität in Aneurysmagewebe von zuvor mit Statin behandelten Patienten nach. Außerdem konnten erniedrigte Werte für Kathepsin-

H und Kathepsin-L gezeigt werden. Diese nehmen insofern eine wichtige Stellung bei der Pathogenese des AAA ein, als sie zum einen durch ihre proteolytischen Eigenschaften am Matrixumbau beteilgt sind, und zum anderen potentielle Aktivatoren der MMPs darstellen [46, 52, 66]. Ob sich diese Parameter als Biomarker im *Serum* eignen, sollte Gegenstand zukünftiger Studien sein. In einer weiteren Studie wurde gezeigt, dass unter Einfluss von Pravastatin die Expression von TIMP-1 im AAA-Gewebe erhöht wird [56]. TIMPs fungieren als Regulatoren der Metalloproteinasen, indem sie sowohl aktive MMPs durch Binden an die katalytische Domäne hemmen, als auch die Umwandlung der proMMPs in die aktive Form durch Bindung an die karboxyterminale Domäne regulieren [107]. Als Antagonisten der MMPs kommt den TIMPs also eine protektive Funktion bei der AAA-Pathogenese zu. Darüber hinaus wurde in mehreren Studien gezeigt, dass TIMP-1 unter anderem glatte Gefäßmuskelzellen vor Apoptose schützt [31, 47, 54]. Eine verstärkte Apoptoseaktivität und eine verminderte Dichte an glatter Gefäßmuskulatur sind typische histomorphologische Eigenschaften des AAA [24, 113]. Im Tiermodell wurden verschiedene protektive Effekte durch eine Statintherapie nachgewiesen. Es fand sich eine geringere Zahl an Gewebsmakrophagen, was als Ausdruck des antiinflammatorischen Effekts gedeutet werden kann. Außerdem hatte das applizierte Statin einen auf die Aortenwand stabilisierenden Effekt, indem es die Kollagen- und Elastinsynthese erhöhte. Letzendlich wurde auch hier das AAA-Wachstum durch den Einsatz von Statinen verlangsamt [87].

Vielversprechende Ansätze konnten auch bei Versuchen mit Angiotensin (AT)-II-Rezeptorantagonisten (Sartane) gewonnen werden. AT-II nimmt als Entzündungsmediator nicht nur eine wichtige Stellung bei der Atherogenese ein, es trägt auch entscheidend zur Pathogenese des AAA bei [16, 68]. Durch in vitro durchgeführte Versuche konnte gezeigt werden, dass die Expression von OPG durch glatte Gefäßmuskelzellen [36] unter Einfluss von Angiotensin-II erhöht wird [21]. Werden AAA-Explantate mit AT-II-Rezeptorantagonisten behandelt, so führt dies zu einer abgeschwächten OPG-Sekretion [61]. Ob die Applikation von Sartanen zur Verlangsamung der Aneurysmaexpansion und zur Verhinderung einer Ruptur beiträgt, sollte das Thema zukünftiger Studien sein. Auch durch die Applikation verschiedener Antibiotika wurden vielversprechende Effekte auf das Aneurysmawachstum nachgewiesen. So führte die Applikation von Roxithromycin,

einem Antiobiotikum aus der Gruppe der Makrolide, in einer randomisierten, doppelblinden und Placebo-kontrollierten Studie zu einer verlangsamten Aneurysmaexpansion [100]. Ähnliche positive Effekte konnten für Doxyzyklin, einem Antibiotikum aus der Gruppe der Tetrazykline, nachgewiesen werden. Es vermindert die MMP-9-Aktivität sowohl im AAA-Gewebe [12], als auch im Plasma [4] und führt zu einer Verlangsamung der Aneurysmaausdehnung [62]. Ob diese Medikamente eine sichere und effektive Therapieoption darstellen, muss durch ausreichend große Follow-Up-Studien mit einem ausreichend langen Beobachtungszeitraum evaluiert werden.

4.5 Schlussfolgerung

Für die Serumaktivitäten für MMP-2/9 und OPG hat sich jeweils keine signifikante Korrelation mit dem Aneurysmadurchmesser ergeben. Auch in anderen Studien konnten bisher allenfalls schwache Korrelationen zwischen der Aneurysmagröße, der Expansionsrate und verschiedenen Biomarkern im Serum gefunden werden. Eine mögliche Erklärung hierfür ist, dass die Biomarkeraktivität im Serum nicht den metabolischen Zustand im Gewebe wiedergibt. Die untersuchten Biomarker eignen sich also nicht als Parameter zum Follow-Up nach Aneurysmareparation. Ein fehlender Abfall von MMP-2/9 nach Aneurysmaausschaltung in dieser Studie könnte auf das kurze Beobachtungsintervall, der Anstieg der OPG-Aktivität auf eine generalisierte postoperative Entzündungsreaktion zurück zu führen sein. In zukünftigen Untersuchungen sollten also die Biomarkeraktivitäten in Gewebe und Serum miteinander verglichen und der genaue Ursprung im Gewebe untersucht werden, um zu evaluieren, ob sich MMP-2/9 und OPG zur Risikostratifizierung und zum Follow-Up eignen. In den immunhistochemischen Untersuchungen von AAA-Gewebe zeigten sich typische histologische Merkmale des Aortenaneurysmas sowie positive Färbereaktionen mit Antikörpern gegen MMP-2/9 und OPG in medialen und adventitiellen Entzündungszellinfiltraten. Eine Statintherapie zeigte keinen Effekt auf die Serumaktivität, was ebenfalls von anderen Studien bestätigt wird. Eine Verlangsamung der Expansionsrate durch eine Statintherapie wird jedoch mehrfach beschrieben. Auch eine Therapie mit AT-II-Rezeptorantagonisten und den Antibiotika Doxyzyklin und Roxithromycin scheint sich positiv auf das AAA-Wachstum auszuwirken. Ob die Applikation dieser Medikamente bei

Patienten mit AAA zu einer verbesserten Prognose führt, sollte Gegenstand zukünftiger Untersuchungen sein. Als weitere Biomarker zur Verlaufsbeurteilung und Risikostratifizierung kämen Kathepsin-H und Kathepsin-L in Frage. In Aneurysmagewebe statinbehandelter Patienten zeigten sie signifikant niedrigere Werte verglichen mit unbehandelten Patienten.

5 Zusammenfassung

Hintergrund: Matrix degradierende Enzyme, zu denen die Matrix Metalloproteinasen (MMPs) gehören, spielen eine wichtige Rolle bei der Pathogenese des abdominellen Aortenaneurysmas (AAA). Bei Patienten mit AAA beobachtet man erhöhte Serum- und Gewebeaktivitäten von MMP-2 und -9. Zu den Regulatoren der MMPs zählt unter anderem Osteoprotegerin (OPG), welches initial dem Knochenstoffwechsel zugeordnet wurde und als unabhängiger Risikofaktor für das Auftreten kardiovaskulärer Erkrankungen gilt. Auch OPG zeigt bei Patienten mit AAA erhöhte Serum- und Gewebeaktivitäten. Da der AAA-Durchmesser nur bedingt geeignet ist zur Bestimmung der Rupturwahrscheinlichkeit, soll anhand der vorliegenden Arbeit untersucht werden, ob sich MMP-2/9 und OPG als Marker zur Risikostratifizierung und darüber hinaus als Marker einer suffizienten Aneurysmaauschaltung eignen. Ferner soll die Auswirkung einer Statintherapie auf die Serumaktivität dieser Biomarker untersucht werden.

Material und Methoden: 63 Patienten mit AAA wurden einen Tag vor und sieben Tage nach offener Auneurysmaoperation Serum- und Plasmaproben entnommen und mittels Enzyme Linked Immunosorbent Assay (ELISA) die Aktivität von MMP-2/9 und OPG bestimmt. Die Auswertung der Biomarkeraktivität erfolgte als Funktion der Aneurysmagröße, des zeitlichen Verlaufs (prä- und postoperativ) und einer Statintherapie. Immunhistochemische Färbungen gegen MMP-2/9 und OPG im AAA wurden an intraoperativ entnommenen Proben durchgeführt, die Auswertung hierzu erfolgte deskriptiv.

Ergebnisse: Es zeigte sich keine signifikante Korrelation zwischen der AAA-Größe und der Serumaktivität von MMP-2/9 und OPG. Postoperativ ergab sich ein signifikanter Anstieg der OPG-Aktivität, die MMP-2/9-Werte zeigten keine signifikanten Änderungen. Immunhistochemische Färbungen mit Antikörpern gegen OPG und MMP-2/9 zeigten jeweils positive Reaktionen im Zytoplasma medialer und adventitieller Entzündungszellen. Statinbehandelte Patienten zeigten keine signifikanten Unterschiede der Serumaktivitäten für MMP-2/9 und OPG verglichen mit unbehandelten Patienten.

Diskussion und Schlussfolgerung: Die Ergebnisse dieser Arbeit zusammen mit den Erkenntnissen bereits veröffentlichter Studien zeigen, dass sich die Serumaktivitäten von MMP-2/9 und OPG nicht als Marker zur Risikostratifizierung und zum Follow-Up nach Aneurysmareparation eignen. Auch zum Monitoring einer Statintherapie sind sie ungeeignet. Ein ausbleibender Effekt auf die Serumaktivität ist möglicherweise darauf zurück zu führen, dass die genannten Marker nicht vom Gewebe ins Plasma abgegeben werden. Der postoperative Anstieg der Serumkonzentration von OPG ist möglicherweise in einer postoperativen Entzündungsreaktion begründet. In zukünftigen Studien sollte die Gewebeaktivität mit der Plasmaaktivität verglichen sowie der genaue Ursprung von MMP-2/9 und OPG im Gewebe lokalisiert werden um zu evaluieren, ob die Serumaktivität den Metabolismus in der Aortenwand wiedergibt.

6 Literaturverzeichnis

1. Abisi S, Burnand KG, Humphries J, Waltham M, Taylor P, Smith A: Effect of statins on proteolytic activity in the wall of abdominal aortic aneurysms. Br J Surg 95: 333–337 (2008)
2. Ailawadi G, Eliason JL, Upchurch GR Jr.: Current concepts in the pathogenesis of abdominal aortic aneurysm. J Vasc Surg 38: 584–588 (2003)
3. Asanuma Y, Chung CP, Oeser A, Solus JF, Avalos I, Gebretsadik T, Shintani A, Raggi P, Sokka T, Pincus T, Stein CM: Serum osteoprotegerin is increased and independently associated with coronary-artery atherosclerosis in patients with rheumatoid arthritis. Atherosclerosis 195: 135–141 (2007)
4. Baxter BT, Pearce WH, Waltke EA, Littooy FN, Hallett JW Jr, Kent KC, Upchurch GR Jr, Chaikof EL, Mills JL, Fleckten B, Longo GM, Lee JK, Thompson RW: Prolonged administration of doxycycline in patients with small asymptomatic abdominal aortic aneurysms: report of a prospective (Phase II) multicenter study. J Vasc Surg 36: 1–12 (2002)
5. Ben-Tal Cohen E, Hohensinner PJ, Kaun C, Maurer G, Huber K, Wojta J: Statins decrease TNF-alpha-induced osteoprotegerin production by endothelial cells and smooth muscle cells in vitro. Biochem Pharmacol 73: 77–83 (2007)
6. Bolon B, Carter C, Daris M, Morony S, Capparelli C, Hsieh A, Mao M, Kostenuik P, Dunstan CR, Lacey DL, Sheng JZ: Adenoviral delivery of osteoprotegerin ameliorates bone resorption in a mouse ovariectomy model of osteoporosis. Mol Ther 3: 197–205 (2001)
7. Boyle JR, McDermott E, Crowther M, Wills AD, Bell PR, Thompson MM: Doxycycline inhibits elastin degradation and reduces metalloproteinase activity in a model of aneurysmal disease. J Vasc Surg 27: 354–361 (1998)
8. Brophy CM, Reilly JM, Smith GJ, Tilson MD: The role of inflammation in nonspecific abdominal aortic aneurysm disease. Ann Vasc Surg 5: 229–233 (1991)

9. Chew DKW, Conte MS, Khalil RA: Matrix metalloproteinase-specific inhibition of Ca^{2+} entry mechanisms of vascular contraction. J Vasc Surg 40: 1001–1010 (2004)
10. Collin-Osdoby P, Rothe L, Anderson F ,Nelson M ,Maloney W, Osdoby P: Receptor activator of NF-κB and osteoprotegerin expression by human micro-vascular endothelial cells, regulation by inflammatory cytokines, and role in human osteoclastogenesis. J Biol Chem 276: 20659–20672 (2001)
11. Crowther M, Goodall S, Jones JL, Bell PR, Thompson MM: Localization of matrix metalloproteinase 2 within the aneurysmal and normal aortic wall. Br J Surg 87: 1391–1400 (2000)
12. Curci JA, Mao D, Bohner DG, Allen BT, Rubin BG, Reilly JM, Sicard GA, Thompson RW: Preoperative treatment with doxycycline reduces aortic wall expression and activation of matrix metalloproteinases in patients with abdominal aortic aneurysms. J Vasc Surg 31: 325–342 (2000)
13. Daugherty A, Cassis L: Angiotensin II-mediated development of vascular disease. Trend Cardiovasc Med 14: 117–120 (2004)
14. Davis V, Persidskaia R, Baca-Regen L, Itoh Y, Nagase H, Persidsky Y, Ghorpade A, Baxter BT: Matrix metalloproteinase-2 production and its binding to the matrix are increased in abdominal aortic aneurysms. Arterioscler Thromb Vasc Biol 18: 1625–1633 (1998)
15. Dawson J, Cockerill GW, Choke E, Belli AM, Loftus I, Thompson MM: Aortic aneurysms secrete interleukin-6 into the circulation. J Vasc Surg 45: 350–356 (2007)
16. Deng GG, Martin-McNulty B, Sukovich DA, Freay A, Halks-Miller M, Thinnes T, Loskutoff DJ, Carmeliet P, Dole WP, Wang YX: Urokinas-type plasminogen activator plays a critical role in angiotensin II-induced abdominal aortic aneurysm. Circ Res 92: 510–517 (2003)
17. Diehm N, Becker G, Katzen B, Benenati J, Kovacs M, Dick F: Statins are associated with decreased mortality in abdominal, but not in thoracic aortic aneurysm patients undergoing endovascular repair: propensity score-adjusted analysis. Vasa 37: 241–249 (2008)
18. Dobrin PB, Mrkvicka R: Failure of elastin or collagen as possible critical connective tissue alterations underlying aneurysmal dilatation. Cardiovasc Surg 2: 484–488 (1994)

19. Dock W, Turkof E, Maier A, Metz V, Puig S, Mittelböck M, Eibenberger K, Lechner G, Polterauer P: Prävalenz des abdominellen Aortenaneurysmas: Eine sonographische Screeningstudie. Fortschr Röntgenstr 168: 1–5 (1998)
20. Dubost C, Allary M, Oeconomos N. Resection of an aneurysm of the abdominal aorta: Reestablishment of the continuity by a preserved arterial graft, with result after five months. AMA Arch Surg 64: 405–408 (1952)
21. Eugster T, Huber A, Obeid T, Schwegler I, Gurke L, Stierli P: Aminoterminal propeptide of type III procollagen and matrix metalloproteinases-2 and -9 failed to serve as serum markers for abdominal aortic aneurysm. Eur J Vasc Endovasc Surg 29: 378–382 (2005)
22. Evans J, Powell JT, Schwalbe E, Loftus IM, Thompson MM: Simvastatin attenuates the activity of matrix metalloprotease-9 in aneurysmal aortic tissue. Eur J Vasc Endovasc Surg 34: 302–303 (2007)
23. Freestone T, Turner RJ, Coady A, Higman DJ, Greenhalgh RM, Powell JT: Inflammation and matrix metalloproteinases in the enlarging abdominal aortic aneurysm. Arterioscler Thromb Vasc Biol 15: 1145–1151 (1995)
24. Fukui D, Miyagawa S, Soeda J, Tanaka K, Urayama H, Kawasaki S: Overexpression of transforming growth factor beta1 in smooth muscle cells of human abdominal aortic aneurysm. Eur J Vasc Endovasc Surg 25: 540–545 (2003)
25. Galis ZS, Khatri JJ. Matrix metalloproteinases in vascular remodeling and atherogenesis: the good, the bad, and the ugly. Circ Res 90: 251–262 (2002)
26. Golledge J, McCann M, Mangan S, Lam A, Karan M: Osteoprotegerin and osteopontin are expressed at high concentrations within symptomatic carotid atherosclerosis. Stroke 35: 1636–1641 (2004)
27. Golledge J, Muller J, Daugherty A, Norman P: Abdominal aortic aneurysm: pathogenesis and implications for management. Arterioscler Thromb Vasc Biol 26: 2605–2613 (2006)
28. Golledge J, Tsao PS, Dalman RL, Norman PE: Circulating markers of abdominal aortic aneurysm presence and progression. Circulation 118: 2382–2392 (2008)
29. Gottsäter A, Flondell-Site D, Kölbel T, Lindblad B: Associations between statin treatment and markers of inflammation, vasoconstriction, and

coagulation in patients with abdominal aortic aneurysm. Vasc Endovascular Surg 42: 567–573 (2009)

30. Greenhalgh RM, Brown LC, Kwong GP, Powell JT, Thompson SG, EVAR trial participants. Comparison of endovascular aneurysm repair with open repair in patients with abdominal aortic aneurysm (EVAR trial 1), 30-day operative mortality results: randomised controlled trial. Lancet 364: 843–848 (2004)
31. Guo LJ, Luo XH, Xie H, Zhou HD, Yuan LQ, Wang M, Liao EY: Tissue inhibitor of matrix metalloproteinase-1 suppresses apoptosis of mouse bone marrow stromal cell line MBA-1. Calcif Tissue Int 78: 285–292 (2006)
32. Hackmann AE, Rubin BG, Sanchez LA, Geraghty PA, Thompson RW, Curci JA: A randomized, placebo-controlled trial of doxycycline after endoluminal aneurysm repair. J Vasc Surg 48: 519–526 (2008)
33. Heller JA, Weinberg A, Arons R, Krishnasastry KV, Lyon RT, Deitch JS, Schulick AH, Bush HL Jr, Kent KC: Two decades of abdominal aortic aneurysm repair: Have we made any progress? J Vasc Surg 32: 1091–1100 (2000)
34. Henderson EL, Geng YJ, Sukhova GK, Whittemore AD, Knox J, Libby P: Death of smooth muscle cells and expression of mediators of apoptosis by T lymphocytes in human abdominal aortic aneurysms. Circulation 99: 96–104 (1999)
35. Hofbauer LC, Khosla S, Dunstan CR, Lacey DL, Spelsberg TC, Riggs BL: Estrogen stimulates gene expression and protein production of osteoprotegerin in human osteoblastic cells. Endocrinology 140: 4367–4370 (1999)
36. Hofbauer LC, Shui C, Riggs BL, Dunstan CR, Spelsberg TC, O'Brien T, Khosla S. Effects of immunosuppressants on receptor activator of NF-κB ligand and osteoprotegerin production by human osteoblastic and coronary artery smooth muscle cells. Biochem Biophys Res Commun 280: 334–339 (2001)
37. Hovsepian DM, Ziporin SJ, Sakurai MK, Lee JK, Curci JA, Thompson RW: Elevated plasma levels of matrix metalloproteinase-9 in patients with abdominal aortic aneurysms: a circulating marker of degenerative aneurysm disease. J Vasc Interv Radiol 11: 1345–1352 (2000)

38. Johansson G, Nydahl S, Olofsson P, Swedenborg J: Survival in patients with abdominal aortic aneurysms. Comparison between operative and nonoperative management. Eur J Vasc Surg 4: 497–502 (1990)
39. Jono S, Ikari Y, Shioi A, Mori K, Miki T, Hara K, Nishizawa Y: Serum osteoprotegerin levels are associated with the presence and severity of coronary artery disease. Circulation 106: 1192–1194 (2002)
40. Kalyanasundaram A, Elmore JR, Manazer JR, Golden A, Franklin DP, Galt SW, Zakhary EM, Carey DJ: Simvastatin suppresses experimental aortic aneurysm expansion. J Vasc Surg 43: 117–124 (2006)
41. Karlsson L, Bergqvist D, Lindbäck J, Pärsson H: Expansion of small-diameter abdominal aortic aneurysms is not reflected by the release of inflammatory mediators IL-6, MMP-9 and CRP in plasma. Eur J Vasc Endovasc Surg 37: 420–424 (2009)
42. Kearns AE, Khosla S, Kostenuik PJ: Receptor activator of nuclear factor kappaB ligand and osteoprotegerin regulation of bone remodeling in health and disease. Endocr Rev 29: 155–192 (2008)
43. Kiechl S, Schett G, Wenning G, Redlich K, Oberhollenzer M, Mayr A, Santer P, Smolen J, Poewe W, Willeit J: Osteoprotegerin is a risk factor for progressive atherosclerosis and cardiovascular disease. Circulation 109: 2175–2180 (2004)
44. Kniemeyer HW, Kessler T, Reber PU, Ris HB, Hakki H, Widmer MK: Treatment of ruptured abdominal aortic aneurysm, a permanent challenge or a waste of resources? Prediction of outcome using a multi-organ-dysfunction score. Eur J Vasc Endovasc Surg 19: 190–196 (2000)
45. Knox JB, Sukhova GK, Whittemore AD, Libby P: Evidence for altered balance between matrix metalloproteinases and their inhibitors in human aortic diseases. Circulation 95: 205–212 (1997)
46. Kostoulas G, Lang A, Nagase H, Baici A: Stimulation of angiogenesis through cathepsin B inactivation of the tissue inhibitors of matrix metalloproteinases. FEBS Lett 455: 286–290 (1999)
47. Lambert E, Boudot C, Kadri Z, Soula-Rothhut M, Sowa ML, Mayeux P, Hornebeck W, Haye B, Petitfrere E: Tissue inhibitor of metalloproteinases-1 signalling pathway leading to erythroid cell survival. Biochem J 372: 767–774 (2003)

48. Lederle FA, Johnson GR, Wilson SE, Chute EP, Hye RJ, Makaroun MS, Barone GW, Bandyk D, Moneta GL, Makhoul RG: The aneurysm detection and management study screening program: validation cohort and final results. Aneurysm Detection and Management Veterans Affairs Cooperative Study Investigators. Arch Intern Med 160: 1425–1430 (2000)
49. Lederle FA, Johnson GR, Wilson SE: Abdominal aortic aneurysm in women. J Vasc Surg 34: 122–126 (2001)
50. Libby P: Inflammation in atherosclerosis. Nature 420: 868–874 (2002)
51. Limet R, Sakalihassan N, Albert A: Determination of the expansion rate and incidence of rupture of abdominal aortic aneurysms. J Vasc Surg 14: 540–548 (1991)
52. Lindholt JS, Shi GP: Chronic inflammation, immune response, and infection in abdominal aortic aneurysms. Eur J Vasc Endovasc Surg 31: 453–463 (2006)
53. Lindholt JS, Vammen S, Fasting H, Henneberg EW, Heickendorff L: The plasma level of matrix metalloproteinase 9 may predict the natural history of small abdominal aortic aneurysms. A preliminary study. Eur J Vasc Endovasc Surg 20: 281–285 (2000)
54. Liu XW, Taube ME, Jung KK, Dong Z, Lee YJ, Roshy S, Sloane BF, Fridman R, Kim HR: Tissue inhibitor of metalloproteinase-1 protects human breast epithelial cells from extrinsic cell death: a potential oncogenic activity of tissue inhibitor of metalloproteinase-1. Cancer Res 65: 898–906 (2005)
55. Longo GM, Xiong W, Greiner TC, Zhao Y, Fiotti N, Baxter BT: Matrix Metalloproteinases 2 and 9 work in concert to produce aortic aneurysms. J Clin Invest 110: 625–632 (2002)
56. Mateos-Cáceres PJ, López-Farré AJ, Morata PC, Ramos-Mozo P, Macaya C, Serrano FJ, Moñux G: Pravastatin increases the expression of the tissue inhibitor of matrix metalloproteinase-1 and the oncogene Bax in human aortic abdominal aneurysms. Can J Physiol Pharmacol 86: 431–437 (2008)
57. McGregor JC, Pollock JG, Anton HC: the value of ultrasonography in the diagnosis of abdominal aortic aneurysm. Scott Med J 20: 133–137 (1975)
58. McMillan WD, Patterson BK, Keen RR, Shively VP, Cipollone M, Pearce WH: In situ localization and quantification of mRNA for 92-kD type IV collagenase

and its inhibitor in aneurysmal, occlusive, and normal aorta. Arterioscler Thromb Vasc Biol 15: 1139–1144 (1995)

59. McMillan WD, Pearce WH: Increased plasma levels of metalloproteinase-9 are associated with abdominal aortic aneurysms. J Vasc Surg 29: 122–129 (1999)
60. McMillan WD, Tamarina NA, Cipollone M, Johnson DA, Parker MA, Pearce WH: Size matters: the relationship between MMP-9 expression and aortic diameter. Circulation 96: 2228–2232 (1997)
61. Moran CS, McCann M, Karan M, Norman P, Ketheesan N, Golledge J: Association of osteoprotegerin with human abdominal aortic aneurysm progression. Circulation 111: 3119–3125 (2005)
62. Mosorin M, Juvonen J, Biancari F, Satta J, Surcel HM, Leinonen M, Saikku P, Juvonen T: Use of doxycycline to decrease the growth rate of abdominal aortic aneurysms: a randomized, double-blind, placebo-controlled pilot study. J Vasc Surg 34: 606–610 (2001)
63. Mosorin M, Niemelä E, Heikkinen J, Lahtinen J, Tiozzo V, Satta J, Juvonen T, Biancari F: The use of statins and fate of small abdominal aortic aneurysms. Interact Cardiovasc Thorac Surg 7: 578–581 (2008)
64. Muehling B, Oberhuber A, Schelzig H, Bischoff G, Marx N, Sunder-Plassmann L, Orend KH: Effect of statin therapy on serum activity of proteinases and cytokines in patients with abdominal aortic aneurysm. Vasc Health Risk Manag 4: 1433–1437 (2008)
65. Nagashima H, Aoka Y, Sakomura Y, Sakuta A, Aomi S, Ishizuka N, Hagiwara N, Kawana M, Kasanuki H: A 3-hydroxy-3-methylglutaryl coenzyme A reductase inhibitor, cerivastatin, suppresses production of matrix metalloproteinase-9 in human abdominal aortic aneurysm wall. J Vasc Surg 36: 158–163 (2002)
66. Newby AC: Dual role of matrix metalloproteinases (matrixins) in intimal thickening and atherosclerotic plaque rupture. Physiol Rev 85: 1–31 (2005)
67. Newman KM, Ogata Y, Malon AM, Irizarry E, Gandhi RH, Nagase H, Tilson MD: Identification of matrix metalloproteinases 3 (stromelysin-1) and 9 (gelatinase B) in abdominal aortic aneurysm. Arterioscler Thromb 14: 1315–1320 (1994)

68. Nishimoto M, Takai S, Fukumoto H, Tsunemi K, Yuda A, Sawada Y, Yamada M, Jin D, Sakaguchi M, Nishimoto Y, Sasaki S, Miyazaki M: Increased local angiotensin II formation in aneurysmal aorta. Life Sci 71: 2195–2205 (2002)
69. Norman PE, Jamrozik K, Lawrence-Brown MM, Le MT, Spencer CA, Tuohy RJ, Parsons RW, Dickinson JA: Population based randomised controlled trial on impact of screening on mortality from abdominal aortic aneurysm. Br Med J 329: 1259–1262 (2004)
70. Papalambros E, Sigala F, Georgopoulos S, Menekakos C, Giatromanolaki A, Bastounis E, Sivridis E: Immunohistochemical expression of metalloproteinases MMP-2 and MMP-9 in abdominal aortic aneurysms: correlation with symptoms and aortic diameter. Int J Mol Med 12: 965–968 (2003)
71. Patel MI, Melrose J, Ghosh P, Appleberg M: Inreased synthesis of matrix metalloproteinases by aortic smooth muscle cells is implicated in the ethiopathogenesis of abdominal aortic aneurysms. J Vasc Surg 24: 82–92 (1996)
72. Petersen E, Gineitis A, Wagberg F, Angquist KA: Activity of matrix metalloproteinase-2 and -9 in abdominal aortic aneurysms. Relation to size and rupture. Eur J Vasc Endovasc Surg 20: 457–461 (2000)
73. Petersen E, Wågberg F, Angquist KA: Proteolysis of the abdominal aortic aneurysm wall and the association with rupture. Eur J Vasc Endovasc Surg 23: 153–157 (2002)
74. Prinssen M, Verhoeven EL, Buth J, Cuypers PW, van Sambeek MR, Balm R, Buskens E, Grobbee DE, Blankensteijn JD, Dutch Randomized Endovascular Aneurysm Management (DREAM) Trial Group: A randomized trial comparing conventional and endovascular repair of abdominal aortic aneurysms. N Engl J Med 351: 1607–1618 (2004)
75. Pyo R, Lee JK, Shipley JM, Curci JA, Mao D, Ziporin SJ, Ennis TL, Shapiro SD, Senior RM, Thompson RW: Targeted gene disruption of matrix metalloproteinase-9 (gelatinase B) suppresses development of experimental abdominal aortic aneurysms. J Clin Invest 105: 1641–1649 (2000)
76. Raffetto JD, Khalil RA: Matrix metalloproteinases and their inhibitors in vascular remodeling and vascular disease. Biochem Pharmacol 75: 346–359 (2008)

77. Reed D, Reed C, Stemmermann G, Hayashi T. Are aortic aneurysms caused by atherosclerosis? Circulation 85: 205–211 (1992)
78. Sakalihasan N, Delvenne P, Nusgens BV, Limet R, Lapiere CM: Activated forms of MMP2 and MMP9 in abdominal aortic aneurysms. J Vasc Surg 24: 127–133 (1996)
79. Sakalihasan N, Limet R, Defawe OD: Abdominal aortic aneurysm. Lancet 365: 1577–1589 (2005)
80. Sangiorgi G, D'Averio R, Mauriello A, Bondio M, Pontillo M, Castelvecchio S, Trimarchi S, Tolva V, Nano G, Rampoldi V, Spagnoli LG, Inglese L: Plasma levels of metalloproteinases-3 and -9 as markers of successful abdominal aortic aneurysm exclusion after endovascular graft treatment. Circulation 104: 1288–1295 (2001)
81. Schermerhorn ML, O'Malley AJ, Jhaveri A, Cotterill P, Pomposelli F, Landon BE: Endovascular vs. open repair of abdominal aortic aneurysms in the medicare population. N Engl J Med 358: 464–474 (2008)
82. Schlösser FJ, Tangelder MJ, Verhagen HJ, van der Heijden GJ, Muhs BE, van der Graaf Y, Moll FL; SMART study group: Growth predictors and prognosis of small abdominal aortic aneurysms. J Vasc Surg 47: 1127–1133 (2008)
83. Schoppet M, Sattler AM, Schaefer JR, Herzum M, Maisch B, Hofbauer LC: Increased osteoprotegerin serum levels in men with coronary artery disease. J Clin Endocrinol Metab 88: 1024–1028 (2003)
84. Schouten O, van Laanen JH, Boersma E, Vidakovic R, Feringa HH, Dunkelgrün M, Bax JJ, Koning J, van Urk H, Poldermans D: Statins are associated with a reduced infrarenal abdominal aortic aneurysm growth. Eur J Vasc Endovasc Surg 32: 21–26 (2006)
85. Schünke M, Schulte E, Schumacher U: Prometheus Innere Organe: LernAtlas der Anatomie. 2. Aufl, Thieme Verlag Stuttgart, S. 192 (2009)
86. Shimizu K, Mitchell RN, Libby P: Inflammation and cellular immune responses in abdominal aortic aneurysms. Arterioscler Thromb Vasc Biol 26: 987–994 (2006)
87. Shiraya S, Miyake T, Aoki M, Yoshikazu F, Ohgi S, Nishimura M, Ogihara T, Morishita R: Inhibition of development of experimental aortic abdominal

aneurysm in rat model by atorvastatin through inhibition of macrophage migration. Atherosclerosis 202: 34–40 (2009)

88. Silverberg E, Boring CC, Squires TS: Cancer statistics, 1990. Cancer 40: 9–26 (1990)
89. Simonet WS, Lacey DL, Dunstan CR, Kelley M, Chang MS, Luthy R, Nguyen HQ, Wooden S, Bennett L, Boone T, Shimamoto G, DeRose M, Elliott R, Colombero A, Tan HL, Trail G, Sullivan J, Davy E, Bucay N, Renshaw-Gegg L, Hughes TM, Hill D, Pattison W, Campbell P, Sander S, Van G, Tarpley J, Derby P, Lee R, Boyle WJ. Osteoprotegerin: a novel secreted protein involved in the regulation of bone density. Cell 89: 309–319 (1997)
90. Steinberg I, Stein HI: Arterosclerotic abdominal aortic aneurysms. Report of 200 consecutive cases diagnosed by intravenous aortography. J Am Med Assoc 195: 1025–1029 (1966)
91. Steinmetz EF, Buckley C, Shames ML, Ennis TL, Vanvickle-Chavez SJ, Mao D, Goeddel LA, Hawkins CJ, Thompson RW: Treatment with simvastatin suppresses the development of experimental abdominal aortic aneurysms in normal and hypercholesterolemic mice. Ann Surg 241: 92–101 (2005)
92. Sterpetti AV, Cavallaro A, Cavallari N, Allegrucci P, Tamburelli A, Agosta F, Bartoli S: Factors influencing the rupture of abdominal aortic aneurysms. Surg Gynecol Obstet 173: 175–178 (1991)
93. Sukhija R, Aronow WS, Sandhu R, Kakar P, Babu S: Mortality and size of abdominal aortic aneurysm at long-term follow-up of patients not treated surgically and treated with and without statins. Am J Cardiol 97: 279–280 (2006)
94. Szekanecz Z, Shah MR, Pearce WH, Koch AE: Human atherosclerotic abdominal aortic aneurysms produce interleukin (IL)-6 and interferon-gamma but not IL-2 and IL-4: the possible role for IL-6 and interferon-gamma in vascular inflammation. Agents Actions 42: 159–162 (1994)
95. Takagi H, Manabe H, Kawai N, Goto SN, Umemoto T: Circulating matrix metalloproteinase-9 concentrations and abdominal aortic aneurysm presence: a meta-analysis. Interact Cardiovasc Thorac Surg 9: 437–440 (2009)
96. Thompson RW, Parks WC: Role of matrix metalloproteinases in abdominal aortic aneurysms. Ann N Y Acad Sci 800: 157–174 (1996)

97. Tsuda E, Goto M, Mochizuki S, Yano K, Kobayashi F, Morinaga T, Higashio, K: Isolation of a novel cytokine isolated from human fibroblasts that specifically inhibits osteoclastogenesis. Biochem Biophys Res Commun 234: 137–142 (1997)
98. Tziakas DN, Chalikias GK, Parissis JT, Hatzinikolaou EI, Papadopoulos ED, Tripsiannis GA, Papadopoulou EG, Tentes IK, Karas SM, Chatseras DI: Serum profiles of matrix metalloproteinases and their tissue inhibitor in patients with acute coronary syndromes. The effects of short-term atorvastatin administration. Int J Cardiol 94: 269–277 (2004)
99. Ueland T, Yndestad A, Oie E, Florholmen G, Halvorsen B, Froland SS, Simonsen S, Christensen G, Gullestad L, Aukrust P: Dysregulated osteoprotegerin/RANK ligand/RANK axis in clinical and experimental heart failure. Circulation 111: 2461–2468 (2005)
100. Vammen S, Lindholt JS, Østergaard L, Fasting H, Henneberg EW: Randomized double-blind controlled trial of roxithromycin for prevention of abdominal aortic aneurysm expansion. Br J Surg 88: 1066–1072 (2001)
101. van Laake LW, Vainas T, Dammers R, Kitslaar PJ, Hoeks AP, Schurink GW: Systemic dilation diathesis in patients with abdominal aortic aneurysms: a role for matrix metalloproteinase-9? Eur J Vasc Endovasc Surg 29: 371–377 (2005)
102. Vardulaki KA, Walker NM, Couto E, Day NE, Thompson SG, Ashton HA, Scott RA: Late results concerning feasibility and compliance from a randomized trial of ultrasonographic screening for abdominal aortic aneurysm. Br J Surg 89: 861–864 (2002)
103. Vasdekis SN, Argentou M, Kakisis JD, Bossios A, Gourgiotis D, Karanikolas M, Karatzas G: A global assessment of the inflammatory response elicited upon open abdominal aortic aneurysm repair. Vasc Endovascular Surg 42: 47–53 (2008)
104. Visse R, Nagase H: Matrix metalloproteinases and tissue inhibitors of metalloproteinases: structure, function, and biochemistry. Circ Res 92: 827–839 (2003)
105. Watanabe T, Sato A, Sawai T, Uzuki M, Goto H, Yamashita H, Akamatsu D, Sato H, Shimizu T, Miyama N, Nakano Y, Satomi S: The elevated level of circulating matrix metalloproteinase-9 in patients with abdominal aortic

aneurysms decreased to levels equal to those of healthy controls after an aortic repair. Ann Vasc Surg 20: 317–321 (2006)

106. Whyte MP, Obrecht SE, Finnegan PM, Jones JL, Podgornik MN, McAlister WH, Mumm S: Osteoprotegerin deficiency and juvenile Paget's disease. N Engl J Med 347: 175–184 (2002)
107. Willenbrock F, Murphy G: Structure-function relationships in the tissue inhibitors of metalloproteinases. Am J Respir Crit Care Med 150: 165–170 (1994)
108. Wilson WR, Evans J, Bell PR, Thompson MM: HMG-CoA reductase inhibitors (statins) decrease MMP-3 and MMP-9 concentrations in abdominal aortic aneurysms. Eur J Vasc Endovasc Surg 30: 259–262 (2005)
109. Yamaguchi K, Kinosaki M, Goto M, Kobayashi F, Tsuda E, Morinaga T, Higashio K: Characterization of structural domains of human osteoclastogenesis inhibitory factor. J Biol Chem 273: 5117–5123 (1998)
110. Yasuda H, Shima N, Nakagawa N, Mochizuki SI, Yano K, Fujise N, Sato Y, Goto M, Yamaguchi K, Kuriyama M, Kanno T, Murakami A, Tsuda E, Morinaga T, Higashio K: Identity of osteoclastogenesis inhibitory factor (OCIF) and osteoprotegerin (OPG): a mechanism by which OPG/OCIF inhibits osteoclastogenesis in vitro. Endocrinology 139: 1329–1337 (1998)
111. Yun TJ, Chaudhary PM, Shu GL, Frazer JK, Ewings MK, Schwartz SM, Pascual V, Hood LE, Clark EA: OPG/FDCR-1, a TNF receptor family member, is expressed in lymphoid cells and is up-regulated by ligating CD40. J Immunol 161: 6113–6121 (1998)
112. Zhang J, Fu M, Myles D, Zhu X, Du J, Cao X, Chen YE: PDGF induces osteoprotegerin expression in vascular smooth muscle cells by multiple signal pathways. FEBS Lett 521: 180–184 (2002)
113. Zhang J, Schmidt J, Ryschich E, Schumacher H, Allenberg JR: Increased apoptosis and decreased density of medial smooth muscle cells in human abdominal aortic aneurysms. Chin Med J (Engl) 116: 1549–1552 (2003)

Danksagung

Diese Seite wurde in der Onlinefassung aus Datenschutzgründen entfernt.

Lebenslauf

Diese Seite wurde in der Onlinefassung aus Datenschutzgründen entfernt.