Universitätsklinikum Ulm

Klinik für Augenheilkunde

Ärztlicher Direktor: Prof. Dr. Armin Wolf

Vergleichende Untersuchung der Behandlung von Hornhautperforationen mittels Amnionmembrantransplantation und perforierender Keratoplastik

Dissertation
zur Erlangung des Doktorgrades der Medizin
der Medizinischen Fakultät
der Universität Ulm

vorgelegt von
Romina Schweikert,
geboren in Ravensburg
2023

Amtierender Dekan:	Prof. Dr. T. Wirth
1. Berichterstatter:	PD Dr. med. C. Wertheimer
2. Berichterstatter:	Prof. Dr. med. T. Hoffmann
Tag der Promotion:	11.07.2024

Teile dieser Dissertation sind bereits erschienen in *Elhardt C, Schweikert R, Kamnig R, Vounotrypidis E, Wolf A, Wertheimer C M: Recurrence of perforation and overall patient survival after penetrating keratoplasty versus amniotic membrane transplantation in corneal perforation. Graefes Arch.Clin.Exp.Ophthalmol., 261:1933-1940 (2023)* (Elhardt et al. 2023). https://doi.org/10.1007/s00417-022-05914-0

CC BY 4.0, https://creativecommons.org/licenses/by/4.0/

Für meine Familie.

Für meine Freundinnen und Freunde.

Inhaltsverzeichnis

Abkürzungsverzeichnis III

1 Einleitung 1

1.1 Ursachen und Komplikationen von Hornhautperforationen 1

1.2 Diagnosestellung und Behandlung von Hornhautperforationen 2

1.3 Amnionmembrantransplantation 4

1.4 Perforierende Keratoplastik 5

1.5 Fragestellung und Ziele dieser Studie 5

2 Material und Methoden 7

2.1 Generelle Studieninformationen und Endpunkte 7

2.2 Erstaufnahme 8

2.3 Ausmessung der Hornhautperforationsfläche 9

2.4 Operatives Vorgehen 9

2.5 Follow-up 10

2.6 Statistische Auswertung 11

3 Ergebnisse 12

3.1 Basismerkmale 12

3.2 Primärer Endpunkt: Wiederauftreten von Hornhautperforationen nach initialer operativer Versorgung 13

3.3 Mortalität und Charlson-Komorbiditätsindex 15

3.4 Ereigniszeitanalyse mit konkurrierenden Risiken 17

3.5 Visus 20

4 Diskussion 22

4.1 Zusammenfassung der Ergebnisse 22

4.2 Bezugnahme auf Ergebnisse anderer Studien 22

4.3 Vor- und Nachteile der Operationsmethoden AMT und pKP 23

4.4 Zugrundeliegende Ursache als wesentlicher Einflussfaktor für den Therapieerfolg 26

4.5 Prä- und postoperativer Visus 28

4.6 Größe der Hornhautperforation 30

4.7 Charlson-Komorbiditätsindex und Mortalität 31
4.8 Schlussfolgerung 32
4.9 Limitationen der Arbeit 32

5 Zusammenfassung 34

6 Literaturverzeichnis 36

7 Danksagung 44

8 Lebenslauf 45

Abkürzungsverzeichnis

AMT Amnionmembrantransplantation

OP Operation

pKP perforierende Keratoplastik

SD Standardabweichung

1 Einleitung

1.1 Ursachen und Komplikationen von Hornhautperforationen

Die Hornhaut erfüllt eine Schutzfunktion für das Auge und trägt einen Großteil zu dessen optischer Brechkraft bei (Ambekar et al. 2011). Sie ist aus mehreren Schichten aufgebaut, nämlich dem Epithel, der Bowman-Membran, dem Stroma, der Descemet-Membran und dem Endothel (López de la Fuente et al. 2016). Im Normalfall ist die Hornhaut nicht vaskularisiert, sondern erhält ihre Nährstoffe von anterior über den Tränenfilm und von posterior über das Kammerwasser (Azar 2006). Aufgrund ihrer dichten Innervation gehen Pathologien und Verletzungen der Hornhaut in der Regel mit starken Schmerzen, Photophobie und reflexbedingt verstärktem Tränenfluss einher (Yang, A. Y. et al. 2018).

Hornhautperforationen gehören zu den ophthalmologischen Notfällen und erfordern eine zügige therapeutische Intervention (Solomon et al. 2002). Sie entstehen in Folge eines initialen Ereignisses, das einen vollständigen Durchbruch der Hornhaut bewirkt (Mannan et al. 2013). Ursächlich kommen Infektionen, autoimmunologische oder traumatische Einflüsse sowie Erkrankungen der Augenoberfläche in Frage (Xie et al. 2008). Liegt der Hornhautperforation ein infektiöses Hornhautulkus, also ein infektiös bedingter Epithel- und Stromadefekt der Hornhaut, zugrunde, kommt das Ausmaß und der Progress der Erkrankung stark auf die Pathogenität des Erregers an. Beispielsweise zeigen bakterielle Keratitiden, die mit Pseudomonas aeruginosa assoziiert sind, häufig schwere Verläufe, die innerhalb kurzer Zeit mit einer ausgeprägten Visusminderung einhergehen können (Sy et al. 2012). Die destruktive Wirkung bei viralen Keratitiden wie der Herpes-Simplex-Keratitis kommt vor allem durch eine überschießende Immunantwort der befallenen Hornhaut zustande (Tabery 1998). Mykotische Keratitiden gelten ebenfalls als hartnäckig und spielen insbesondere in Entwicklungsländern wie Indien eine große Rolle als Ursache für Erblindungen (Manikandan et al. 2019). Unter den neurotrophen Hornhautperforationen gelten zugrundeliegende systemische Erkrankungen (Rush, Rush 2016), Operationen am Auge in der Vorgeschichte (Kristan, Kang 2021) sowie Lid- und Tränenfilmabnormitäten (Ang et al. 2012) als Risikofaktoren für die Entstehung von Hornhautperforationen. Bei infektiös sowie nicht-infektiös bedingten Hornhautulzera kommt es im Rahmen der Entzündungsreaktion zu einer erhöhten

Expression von Matrix-Metalloproteinasen (Wolf et al. 2019). Diese beteiligen sich am Remodelling der Hornhaut und führen lokal zu einer Proteolyse extrazellulärer Strukturen (Hadler-Olsen et al. 2011). Die Überexpression der Matrix-Metalloproteinasen führt durch Einschmelzung zu einer ausgeprägten Destruktion des Hornhautgewebes, die mit einem erheblichen Visusverlust einhergehen kann (Singh, A. et al. 2012).

Hornhautperforationen stellen eine offene Bulbusverletzung dar, bei der intraokuläre Strukturen potenziell prolabieren können. Dieser Umstand geht mit einem erhöhten Risiko für eine Infektion des Augeninneren, einer Endophthalmitis, mit Gefahr des Verlusts des gesamten Auges einher (Henry et al. 2012). Weitere potentielle Komplikationen sind ein sekundäres Glaukom – eine Schädigung der Nervenfasern des Sehnervens als Folge eines Augendruckanstiegs – und eine Katarakt als Trübung der Linse (Lekskul et al. 2000).

1.2 Diagnosestellung und Behandlung von Hornhautperforationen

Hornhautperforationen werden im klinischen Alltag insbesondere auf Basis einer ophthalmologischen Untersuchung diagnostiziert (Krysik et al. 2020). Aufgrund der potenziell zahlreichen zugrundeliegenden Ursachen kann für eine präzise Diagnosestellung jedoch die Zusammenarbeit mit anderen Fachrichtungen wie der Rheumatologie, Immunologie und Mikrobiologie besonders hilfreich sein (Ong, Dart 2016a). Die Therapie von Hornhautperforationen erfolgt anschließend in der Regel operativ, wobei zahlreiche Operationsmethoden zu Verfügung stehen (Ma et al. 2002).

Unter diesen muss ein passendes Vorgehen gewählt werden. Vorrangiges Ziel der Operation ist die Wiederherstellung der Integrität und Stabilität des Augenbulbus, sekundär wird der Erhalt des Visus angestrebt (Jhanji et al. 2011). Dies erfordert häufig ein zweizeitiges Vorgehen: Zuerst wird die tektonische Stabilisierung des Augapfels durchgeführt, anschließend folgt eine Operation zur Visus-Rehabilitation (Krysik et al. 2020). Operative Therapiemöglichkeiten bei Hornhautperforationen sind unter anderen die Amnionmembrantransplantation (AMT) und die perforierende Keratoplastik (pKP) (Krysik et al. 2020, Jhanji et al. 2011). Eine andere Technik zur Versorgung von Hornhautperforationen ist die nahtlose tektonische „Mini-Descemet's Stripping Automated Endothelial Keratoplasty" (Roberts et al. 2022). Dabei wird die Descemet-Membran des Patienten entfernt

und durch ein Transplantat bestehend aus posteriorem Stroma, Descemet-Membran und Endothel ersetzt (Bahar et al. 2008). Auch Lentikel, die im Rahmen der refraktiven „Small Incision Lenticule Extraction“ gewonnen werden, können als Transplantate bei Mikroperforationen der Hornhaut dienen (Yang, H. et al. 2020). Des Weiteren stellt die „Deep Anterior Lamellar Keratoplasty“ eine Möglichkeit dar, bei der lediglich die Bowman-Membran und das Stroma der Spenderhornhaut transplantiert wird, während Descemet-Membran und Hornhautendothel des Empfängers erhalten bleiben (Nguyen, H. T., Pham, Mai, Do, Nguyen, McCluskey, and Pham 2021). Zu den klassischeren Methoden zählen Gewebekleber wie Cyanacrylkleber (Yin, Jia et al. 2019), mit der die Integrität der Augenoberfläche ebenfalls wiederhergestellt werden kann (Oostra, Mauger 2020). Eine Studie empfiehlt den Einsatz von Gewebeklebern insbesondere bei Hornhautperforationen, die kleiner als 2 mm sind (Sharma, S., Rathi, Murthy, Trivedi, Patel, Mohamed, and Chaurasia 2021). Eine weitere Möglichkeit zur Behandlung von Hornhautperforationen ist die Verwendung von Transplantaten der aus Bindegewebe bestehenden Tenon-Kapsel, die Teile des Bulbus umhüllt (Sharma, N. et al. 2019).

Bedeutend für eine effektive Therapie können neben der Sanierung des Entzündungsherds auch additive Eingriffe wie eine Tarsorraphie, ein temporäres oder permanentes Verschließen des Auges mittels Naht durch eine Vernähung des Ober- und Unterlids, sein (Maharjan et al. 2022). Diese stellt insbesondere bei Lidfehlstellungen wie einem Lagophthalmos die Voraussetzung für eine Abheilung des Hornhautulkus dar (Singh, S. et al. 2022). Auch die Injektion von Botulinumtoxin kann im Sinne einer therapeutischen Ptosis bei Expositionskeratitis sinnvoll sein (Lai, Lin 2022). Die Entscheidung für eine bestimmte Technik hängt von der Größe, Ursache, Lokalisation der Hornhautperforation und dem Potenzial für die Visusrehabilitation ab. Nur in Ausnahmefällen ist keine operative Therapie vonnöten. Dies kann bei Hornhautperforationen der Fall sein, die sehr klein sind, keine Leckage aufweisen und die Stabilität des Augenbulbus nicht beeinträchtigen (Muceniece et al. 2020). Die konservative Behandlung soll gezielt die zugrundeliegende Erkrankung addressieren und die Entzündungsreaktion reduzieren (Krysik et al. 2020). Die Epithelheilung kann durch Verbandlinsen und Tränenersatzmittel weiterhin unterstützt werden (Huang et al. 2021).

1.3 Amnionmembrantransplantation

Die Amnionmembran ist die innerste Schicht der fetalen Plazenta (Jirsova, Jones 2017). Sie fördert die Epithelialisierung der Hornhaut mittels Wachstumsfaktoren und Zytokinen (Jirsova, Jones 2017). Außerdem wirkt sie antifibrotisch, antiinflammatorisch, antiangiogenetisch und antimikrobiell (Kjaergaard et al. 2001). Einer anderen Studie zufolge verbessert sie zusätzlich die Sensibilität der Hornhaut und führt zu einer Stabilisierung des Tränenfilms (Dogru et al. 2003). Es konnte gezeigt werden, dass Fibroblasten, Mesenchymzellen und Epithelzellen der Amnionmembran HLA-Antigene exprimieren (Yang, P. et al. 2018). Da diese Zellen aber nur sehr begrenzt mit HLA-Antigenen ausgestattet sind, löst die Amnionmembran kaum immunogene Effekte aus, sodass keine immunsuppressive Medikation nach Transplantation vonnöten ist (Niknejad et al. 2008). Für die AMT stehen verschiedene Anwendungsverfahren zur Verfügung, was unter anderem darauf zurückzuführen ist, dass sie auf die erforderliche Größe zurechtgeschnitten, gefaltet und übereinander gelegt werden kann (Malhotra, Jain 2014, Chan et al. 2011).

Die AMT kann mittels Inlay-Technik erfolgen, indem die Amnionmembran mit ihrer Epithelseite nach außen zeigend in den Epitheldefekt der Hornhaut eingebracht wird (Sippel et al. 2001). Bei Hornhautperforationen wird die Amnionmembran mehrschichtig appliziert, um den tiefgreifenden Gewebeverlust auszugleichen (Rodríguez-Ares, M. Teresa et al. 2004). Im Verlauf können benachbarte Epithelzellen der Empfängerhornhaut auf die Amnionmembran migrieren, sodass es zum Wundverschluss kommt (Seitz et al. 2006). In diesem Fall dient die Amnionmembran als Stützgerüst für die Epithelialisierung (Jirsova, Jones 2017, Walkden 2020). Bei der Onlay-Technik oder Patch-Technik bedeckt die Amnionmembran den Hornhautdefekt wie eine biologische Verbandslinse (Malhotra, Jain 2014, Sippel et al. 2001). Beide Verfahren können mittels Sandwich-Technik kombiniert werden, sodass ein Wachstum der Hornhaut-Epithelzellen zwischen den Schichten der Amnionmembranen erfolgen kann (Jirsova, Jones 2017), wenn das Inlay mit dem Amnionepithel nach oben und der Patch mit dem Amnionepithel nach unten eingesetzt werden (Walkden 2020). Eine besondere Variante der AMT ist die „Swiss Roll“, bei der die Amnionmembran gerollt und in den lokalisierten Hornhautdefekt eingebracht wird (Chan et al. 2011). Die häufigsten Indikationen für die AMT waren in einer groß

angelegten Studie von 2001 bis 2016 mit insgesamt 771 durchgeführten AMTs persistierende Epitheldefekte der Hornhaut und Hornhautulzera (Röck et al. 2018). Die AMT erfolgt in der Regel unter Lokalanästhesie oder topischer Anästhesie mittels Augentropfen (Schuerch et al. 2020).

1.4 Perforierende Keratoplastik

Hornhauttransplantationen können im Fall der pKP durch einen Austausch aller Hornhautschichten erfolgen, indem das destruierte Gewebe entfernt und eine Spenderhornhaut appliziert wird (Nurözler et al. 2004). Da andere Methoden der Hornhauttransplantation, bei der die Hornhautschichten nur partiell ausgetauscht werden, insgesamt geringere Komplikationsraten aufweisen, verdrängen sie die Anwendung der pKP zunehmend (Heinzelmann et al. 2016). Bei einigen Pathologien besteht allerdings nach wie vor die Indikation für eine pKP, wie beispielsweise beim Keratokonus und der akut nekrotisierenden und ulzerativen Keratitis (Laurik et al. 2019, Pluzsik et al. 2020). pKPs werden in der Regel in Vollnarkose durchgeführt (Roozbahani et al. 2018).

1.5 Fragestellung und Ziele dieser Studie

In der Literatur werden vergleichbare Ergebnisse der Operationsverfahren AMT und pKP mit leichter Tendenz zu besseren Ergebnissen nach pKP in Bezug auf die langfristige Hornhaut-Stabilität nach Hornhautperforationen beschrieben (Krysik et al. 2020, Nurözler et al. 2004).

Ziel dieser Arbeit ist es, die beiden Therapieoptionen, AMT und pKP, im klinischen Outcome direkt miteinander zu vergleichen. Primärer Endpunkt ist das Auftreten einer Re-Perforation der Hornhaut nach initialer operativer Versorgung. Sekundäre Endpunkte sind der postoperative Visus sowie Komorbiditäten und Mortalität des Patientenkollektivs bei einem hohen lost-to-follow-up während der Studienzeit. Zur Untersuchung dieser Fragestellung wurde eine Ereigniszeitanalyse mit konkurrierenden Risiken durchgeführt.

In diesem Kapitel wird sich teilweise auf das bereits veröffentlichte Paper *Elhardt C, Schweikert R, Kamnig R, Vounotrypidis E, Wolf A, Wertheimer C M: Recurrence of perforation and overall patient survival after penetrating keratoplasty versus*

amniotic membrane transplantation in corneal perforation. Graefes Arch.Clin.Exp.Ophthalmol., 261:1933-1940 (2023) bezogen (Elhardt et al. 2023).

2 Material und Methoden

2.1 Generelle Studieninformationen und Endpunkte

Diese monozentrische, retrospektive Studie wurde in der Augenklinik des Universitätsklinikums Ulm durchgeführt. Die Genehmigung zur Durchführung dieser Studie wurde durch die Ethikkommission der Universität Ulm erteilt (Nummer des Ethikvotums: 178/21). Insgesamt wurden 78 Augen von 78 Patienten eingeschlossen, die sich im Zeitraum vom November 2015 bis September 2021 mit einer Hornhautperforation an oben genannter Klinik vorstellten. Diese Hornhautperforationen wurden entweder mittels AMT (39 Augen) oder pKP (39 Augen) therapiert. Ziel der operativen Intervention war eine Wiederherstellung der Integrität des Bulbus mittels nachhaltigen Verschlusses der Hornhautperforation.

Das Einschlusskriterium für die Aufnahme in die Studie war die Diagnose einer Hornhautperforation, die im oben genannten Zeitraum primär entweder mit einer AMT oder einer pKP therapeutisch versorgt wurde. Patienten, die postoperativ weniger als 30 Tage nachbeobachtet wurden, wurden aus der Studie ausgeschlossen. Vor Studienbeginn wurde eine aussagekräftige Fallzahl mittels Fallzahlkalkulation bestimmt. Als Ereignis wurde das Wiederauftreten der Hornhautperforation nach initialer operativer Versorgung festgelegt. Der Fehler erster Art wurde hierbei auf ein Niveau von 5% festgelegt und der Fehler zweiter Art wurde auf ein Niveau von 20% festgelegt. Für die Fallzahlberechnung wurden in der Literatur bereits beschriebene Erfolgsraten nach AMT oder pKP verwendet. Die Kalkulation ergab eine erforderliche Fallzahl von 39 perforierten Augen je Operationsverfahren.

Der primäre Endpunkt dieser Studie ist das Auftreten einer Re-Perforation der Hornhaut nach initialer operativer Versorgung. Waren keine weiteren operativen Eingriffe zur Wiederherstellung und Stabilisierung der Hornhaut nötig, wurde die Operation als erfolgreich gewertet.
Sekundäre Endpunkte waren zugrundeliegende Ursache der Hornhautperforation, Versterben der Patienten, deren vorbestehende Krankheitslast, sowie der prä- und postoperative Visus.

Um trotz der hohen Mortalitätsraten in beiden Patientengruppen eine gültige Aussage treffen zu können, wurde das Versterben in unsere Ereigniszeitanalyse als konkurrierendes Risiko mitaufgenommen. Bei einem verstorbenen Patienten kann nicht beurteilt werden, ob und wie lange die Hornhautintegrität gewährleistet gewesen wäre. Davon zu unterscheiden sind „gewöhnliche“ Zensierungen wie lost-to-follow-up oder end-of-study Zensierungen, da zum Beobachtungsende weder Ziel- noch interkurrierende Ereignisse aufgetreten sind. Letztendlich wurde in der Analyse zwischen Auftreten einer Re-Perforation der Hornhaut, Tod oder Zensierung unterschieden.

Zur Feststellung des allgemeinen Gesundheitszustands und damit des Risikos zu Versterben wurde für alle Patienten der modifizierte Charlson-Komorbiditätsindex mit der Erfassung von 12 Komorbiditäten anhand der Prämedikationsprotokolle berechnet (Quan et al. 2011). Für unsere Studie wurde die Version mit folgender Punktevergabe und Gewichtung der Komorbiditäten verwendet: Kongestive Herzinsuffizienz (2 Punkte), Demenz (2 Punkte), chronische Lungenerkrankung (1 Punkt), rheumatologische Erkrankung (1 Punkt), leichte Lebererkrankung (2 Punkte), Diabetes mit Endorganschäden (1 Punkt), Hemi- oder Paraplegie (2 Punkte), Niereninsuffizienz (1 Punkt), Malignom einschließlich Leukämie oder Lymphom (2 Punkte), mittelschwere bis schwere Lebererkrankung (4 Punkte), metastasierter solider Tumor (6 Punkte) und Acquired Immunodeficiency Syndrome/ Humanes Immundefizienz-Virus (4 Punkte) (Quan et al. 2011).

Der korrigierte Visus wurde präoperativ und beim letzten Patientenkontakt gemessen.

2.2 Erstaufnahme

Die untersuchten Daten beinhalten demografische Informationen, die medizinische Vorgeschichte, den bei Erstvorstellung und den zuletzt gemessenen bestkorrigierten Visus, die Hornhaut-Integrität und das Gesamtüberleben der Patienten. Bei allen eingeschlossenen Patienten wurde eine ausführliche ophthalmologische Diagnostik inklusive Bildgebung durchgeführt. Die Diagnosestellung mit Ursachenabklärung erfolgte einerseits zum Zeitpunkt der Behandlung in Zusammenschau der klinischen und mikrobiellen sowie labordiagnostischen Befunde. Andererseits wurde die Ursache im Rahmen dieser retrospektiven Studie erneut mittels Bildanalyse

sowie dokumentierten ophthalmologischen Befunden unabhängig von zwei Experten beurteilt.

Nach initialer ambulanter Vorstellung wurden die Patienten stationär aufgenommen. Je nach Dringlichkeit einer interventionellen Therapie und Ausmaß der Hornhautperforation wurde diese sofort oder mit wenigen Tagen Verzögerung durchgeführt.

2.3 Ausmessung der Hornhautperforationsfläche

Am Tag der Erstvorstellung wurden Fotos der perforierten Augen aufgenommen. Mithilfe des Programms ImageJ 1.53k15 (National Institutes of Health, Bethesda, MD, USA) wurden sowohl die Flächen der Hornhaut (Pfeil Abbildung 1, Bild 1) als auch der Hornhautperforation (Pfeil Abbildung 1, Bild 2) separat anhand des gleichen Bildes in Pixeln ausgemessen. Zur Berücksichtigung der unterschiedlichen Bildgrößen wurde die relative Fläche der Hornhautperforation gemessen an der Gesamtfläche der Hornhaut bestimmt, indem beide Flächen ins Verhältnis zueinander gesetzt wurden.

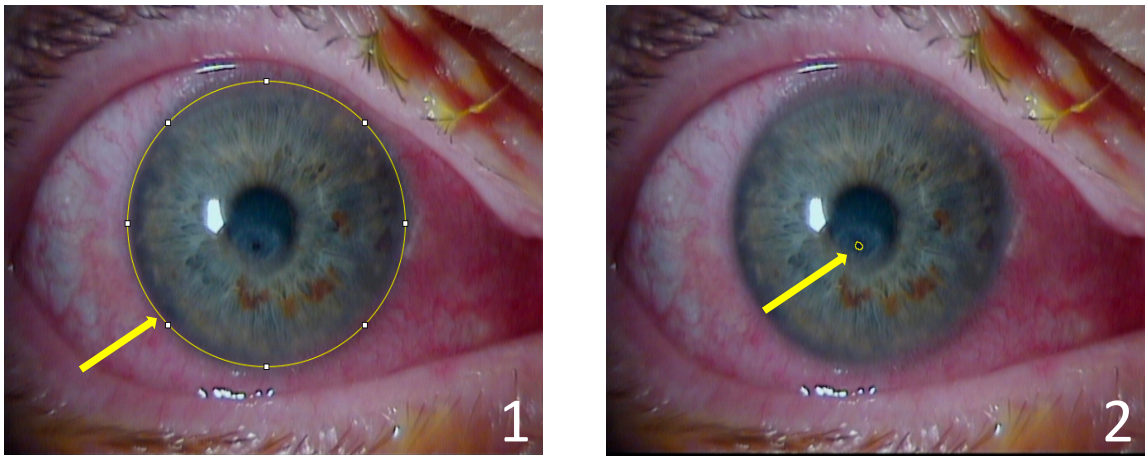

Abbildung 1: Flächen-Ausmessung der Hornhaut (1) und der Hornhautperforation (2) der Patienten mit Hornhautperforation am Tag ihrer Erstvorstellung mithilfe des Programms ImageJ am Universitätsklinikum Ulm 11/2015 – 09/2021. Die ausgemessenen Flächen werden durch die gelben Pfeile und Umrandungen dargestellt.

2.4 Operatives Vorgehen

Die Präparation sowohl für die AMT als auch für die pKP erfolgte nach den derzeit gültigen deutschen Richtlinien. Für die AMT wurden kryokonservierte Amnionmembranen verwendet, welche durch die Augenklinik des Universitätsklinikum Ulm

als staatlich lizensierter Hersteller für pharmazeutische Produktion von Amnionmembranen geliefert wurden. Die Aufbewahrung der Amnionmembran findet bei -80 Grad Celsius in einem Krykonservierungsmittel für maximal ein Jahr statt. Bei der AMT wurde nach sterilem Abdecken der Augen die Größe des Hornhautradius und des Hornhautdefekts bemessen. Ein präpariertes Inlay aus mehreren Amnionmembranschichten wurde mit dem Epithel nach oben in den Defekt in das Hornhautniveau gelegt. Das Overlay wurde mit dem Epithel nach unten aus einer weiteren Schicht einer Amnionmembran über den Defekt appliziert. Eine abschließende Adaptation der Amnionmembran erfolgte mit 10.0 Nylon-Fäden. Falls notwendig, wurde in einigen Fällen eine Parazentese durchgeführt, beispielsweise zur Versorgung von Iristamponaden. Postoperativ erfolgte das Aufsetzen einer Verbandlinse.

Die für die Hornhauttransplantationen verwendeten Hornhäute wurden durch Mitarbeiter der Augenklinik des Universitätsklinikums gewonnen. Die Weiterverarbeitung, Lagerung und der Versand der Hornhäute an die Augenklinik fand durch das kooperierende Institut für klinische Transfusionsmedizin und Immungenetik Ulm statt. Die Hornhäute wurden hierbei gemäß den deutschen Richtlinien bei einer Temperatur von 37 Grad Celsius im Minimal Essential Medium und 2% Fetal Calf Serum (FCS) für maximal 34 Tage gelagert. Bei der pKP wurde das Hornhautzentrum mithilfe eines Zirkels ausgemessen und acht Grundfädenpositionen markiert. Mittels Parazentese wurde die viskoelastischen Substanz Healon in die Vorderkammer eingegeben. Es erfolgte die Trepanation eines Lentikels der Spenderhornhaut auf einem pneumatischen Barron Trepan. Nach Trepanation und Entfernung der Empfängerhornhaut wurde die Spenderhornhaut aufgelegt und mithilfe von acht Kardinalnähten mit 10.0 Nylon-Einzelknopfnähten zunächst fixiert und dann durch weitere Nähte endgültig an den Hornhauträndern des Empfängers befestigt. Insgesamt ergaben sich je nach Größe der Spenderhornhaut 24 bis 32 Nähte.

2.5 Follow-up

Begleitend zum Eingriff erhielten alle Patienten eine intensive topische Behandlung mit Augentropfen, die je nach Ursache der Hornhautperforation unter anderem aus Breitspektrum-Antibiotika, Virostatika, Steroiden und Tränenersatzmitteln bestand. Wenn erforderlich, wurden die entsprechenden Wirkstoffe systemisch appliziert. Bei stabilem Befund wurden die Patienten in die ambulante Nachbetreuung entlassen,

sodass ein Großteil der postoperativen medizinischen Versorgung über die niedergelassenen Augenfachärzte der Patienten erfolgte. Bei ambulanten Nachkontrollen wurden Komplikationen erhoben und Therapieschemata je nach Bedarf angepasst. Im Falle einer erheblichen Befundverschlechterung wurden die Patienten wiederholt stationär in unserer Klinik aufgenommen und wenn notwendig erneut operiert. Ebenfalls in die Studie aufgenommen wurde das postoperative Überleben der Patienten aus Traueranzeigen und Dokumentationen des Universitätsklinikums.

2.6 Statistische Auswertung

Für die Datensammlung und statistische Auswertung wurden Excel Version 16.53 (Microsoft, Redmond, WA, USA) und SPSS 27 (IBM, Armonk, New York, USA) verwendet. Für die statistische Auswertung wurde der exakte Test nach Fisher und der Mann-Whitney-U-Test durchgeführt. Ein p-Wert $< 0,05$ wurde als signifikant angesehen.

Mit dem Nelson-Aalen-Schätzer wurden die ereignisspezifischen Hazards geschätzt, die das Risiko für ein Rezidiv der Hornhautperforation oder zu Versterben zu einem spezifischen Zeitpunkt unter denjenigen Individuen beschreiben, die zu diesem Zeitpunkt noch unter Risiko stehen, also noch kein Ereignis hatten und noch nicht zensiert wurden. Die Steigung der kumulativen Hazards gibt die geschätzten Hazards für das Auftreten einer Re-Perforation der Hornhaut und das Versterben an, welche als momentanes Risiko für das jeweilige Risiko interpretiert werden können unter der Voraussetzung, dass das entsprechende Ereignis bis dahin noch nicht eingetreten ist und der Patient noch nicht zensiert wurde.

Für wiederaufgetretene Hornhautperforationen und Patientenversterben wurde mittels Aalen-Johansen-Schätzer eine kumulative Inzidenzfunktion und ein Cox-Proportional-Hazard-Modell mit R (V 4.1.2, R Core Team, Auckland, Neuseeland) berechnet. Die Diagramme wurden in GraphPad Prism 9 (GraphPad Software, San Diego, CA, USA) erstellt.

3 Ergebnisse

3.1 Basismerkmale

Insgesamt wurden 78 Augen von 78 Patienten mit Hornhautperforationen mit 17 verschiedenen zugrundeliegenden Ursachen in die Studie eingeschlossen, von denen 39 Augen mit AMT und 39 Augen mit pKP operativ versorgt wurden. Die Gruppen unterschieden sich nicht signifikant in Alter, Geschlecht, der Seite des betroffenen Auges und Nachbeobachtungszeit voneinander ($p > 0,05$). Die pKP -Gruppe weist statistisch signifikant größere Hornhautperforationen mit einer durchschnittlichen anteilsmäßigen Fläche von 1% ± 0,7% SD (Standardabweichung) gegenüber der AMT-Gruppe mit 0,8% ± 0,1% SD auf ($p = 0,009$). Die Endothelzellzahl der Hornhauttransplantate konnte bei 34 Spenderhornhäuten bestimmt werden. Bei vier Spenderhornhäuten lag die Endothelzellzahl zwischen 1400 und 2000 Zellen/mm^2. Alle anderen Spenderhornhäute wiesen mehr als 2000 Zellen/mm^2 auf mit durchschnittlich 2237 Zellen/mm^2. Unter den vier Spenderhornhäuten mit unter 2000 Zellen/mm^2 konnte eine Re-Perforation der Hornhaut beobachtet werden. Der Charlson-Komorbiditätsindex wies keinen statistisch signifikanten Unterschied zwischen beiden Gruppen auf ($p = 0,84$) (Tabelle 1).

Tabelle 1: Basismerkmale der Patienten mit Hornhautperforation bei Erstvorstellung am Universitätsklinikum Ulm 11/2015 – 09/2021. Für die stetigen Merkmale wurde der Mittelwert mit Standardabweichung berechnet. Für die qualitativen und Alternativmerkmale wurden Häufigkeiten und prozentualer Anteil berechnet (Abkürzungen: AMT = Amnionmembrantransplantation, pKP = Perforierende Keratoplastik; bereits in ähnlicher Form in folgendem Paper erschienen: Elhardt et al. 2023, CC BY 4.0, https://creativecommons.org/licenses/by/4.0/).

	AMT (n = 39)	**pKP (n = 39)**	**Signifikanz**
Durchschnittsalter (Jahre)	76 ± 16	72 ± 15	p = 0,2
Geschlecht: weiblich (n (%))	17 (44%)	19 (49%)	p = 0,8
Rechtes Auge (n (%))	22 (46%)	23 (59%)	p = 1,0
Fläche der Perforation (% der gesamten Kornea)	0,8% ± 1,0%	1,2% ± 0,7%	p = 0,009
Durchschnittliches Follow-up (Tage)	460 ± 514	511 ± 526	p = 0,6
Charlson-Komorbiditätsindex	1,8 ± 1,8	1,7 ± 1,7	p = 0,84

3.2 Primärer Endpunkt: Wiederauftreten von Hornhautperforationen nach initialer operativer Versorgung

Die Rate an wiederaufgetretenen Hornhautperforationen nach initialer operativer Versorgung ergibt keinen statistisch signifikanten Unterschied zwischen der AMT- und der pKP -Gruppe (p > 0,99). Während nach AMT 10 von 39 Patienten (26%) eine Re-Perforation der Hornhaut erlitten, war dies nach pKP bei 9 von 39 Patienten (23%) der Fall. Auch die Zeit bis zum Wiederauftreten einer Hornhautperforation unterschied sich nicht statistisch signifikant (AMT: 153 ± 158 Tage; pKP: 133 ± 140 Tage; p = 0,97). Kam es in der AMT-Gruppe zu einem Rezidiv, wurde in den meisten Fällen eine weitere AMT, in 5 Augen jedoch eine abschließende Versorgung mit pKP durchgeführt. Ein Auge der AMT-Gruppe musste enukleiert werden, nachdem alle vorherigen Operationen zu keinem ausreichenden Therapieerfolg geführt haben. In der pKP-Gruppe wurde nach wiederaufgetretener Hornhautperforation in 4 Augen eine AMT und in 4 Augen eine weitere pKP durchgeführt. Auch in dieser Gruppe musste ein Auge enukleiert werden. Die Zeit von der Erstvorstellung mit Hornhautperforation bis zur Operation war in der pKP-Gruppe mit 3 ± 4 Tagen statistisch signifikant länger als in der AMT-Gruppe mit 2 ± 2 Tagen (p = 0,04). Auch die Dauer des stationären Aufenthalts war in der pKP -Gruppe mit 11 ± 5 Tagen statistisch signifikant länger als in der AMT-Gruppe mit 5 ± 3 Tagen (p < 0,001). In

der AMT-Gruppe konnte die Operation bei 22 Patienten (56%) in Lokalanästhesie durchgeführt werden, während alle Patienten der pKP-Gruppe in Vollnarkose operiert wurden.

Tabelle 2: Zugrundeliegende Ursache der Hornhautperforation und Anzahl der Re-Perforation der Hornhaut bei Patienten der AMT- und pKP-Gruppe am Universitätsklinikum Ulm 11/2015 – 09/2021 (Abkürzungen: AMT = Amnionmembrantransplantation, pKP = Perforierende Keratoplastik).

Zugrundeliegende Ursache	**AMT (n = 39)**		**pKP (n = 39)**	
	Anzahl der Fälle	**Anzahl an Re-Perforationen der Hornhaut**	**Anzahl der Fälle**	**Anzahl an Re-Perforationen der Hornhaut**
Bakteriell	10 (26%)	3	6 (15%)	1
Herpetisch	2 (5%)	1	8 (21%)	2
Exposition	4 (10%)	1	3 (8%)	0
Neurotroph	4 (10%)	0	7 (18%)	2
Rheumatisch	1 (3%)	0	2 (5%)	1
Ophthalmorosazea	2 (5%)	0	1 (3%)	0
Periphere ulzerative Keratitis	5 (13%)	2	0 (0%)	0
Okuläres Schleimhautpemphigoid	2 (5%)	2	0 (0%)	0
Iatrogen	3 (8%)	1	2 (5%)	1
Traumatisch	2 (5%)	0	0 (0%)	0
Bullöse Keratopathie	1 (3%)	0	0 (0%)	0
Keratokonus	0 (0%)	0	1 (3%)	0
Mykotisch	0 (0%)	0	1 (3%)	0
Atopische Keratokonjunktivitis	0 (0%)	0	1 (3%)	0
Stevens-Johnson Syndrome	0 (0%)	0	1 (3%)	0
Akanthamöben	0 (0%)	0	1 (3%)	1
Unklare Genese	3 (8%)	0	5 (13%)	1

3.3 Mortalität und Charlson-Komorbiditätsindex

Während der Studie konnte ein hohes lost-to-follow-up beobachtet werden, was sich teilweise auf das Versterben von Patienten während der Nachbeobachtung zurückführen ließ. Insgesamt starben 16 von 39 Patienten (41%) in der AMT-Gruppe und 11 von 39 Patienten (28%) in der pKP-Gruppe während des

Beobachtungszeitraums. Es konnte kein statistisch signifikanter Unterschied bezüglich der Mortalitätsrate zwischen beiden Gruppen festgestellt werden ($p = 0,2$). Der Charlson-Komorbiditätsindex betrug 0,95 ± 1,10 bei denjenigen Patienten, die nicht postoperativ verstarben und 3,41 ± 1,53 bei denjenigen Patienten, die postoperativ während des Beobachtungszeitraums verstarben. Es ergab sich ein statistisch signifikanter Unterschied mit Hinweis auf eine höhere systemische Krankheitslast der verstorbenen Patienten gegenüber den nicht verstorbenen Patienten ($p < 0,0001$). Auch das Alter der postoperativ verstorbenen Patienten war mit 82 ± 14 Jahren signifikant höher als das der nicht verstorbenen Patienten mit 71 ± 14 Jahren ($p = 0,0002$). Zwischen der AMT- und pKP - Gruppe konnte unter den verstorbenen Patienten allerdings kein statistisch signifikanter Unterschied im Charlson-Komorbiditätsindex festgestellt werden ($p = 0,09$).

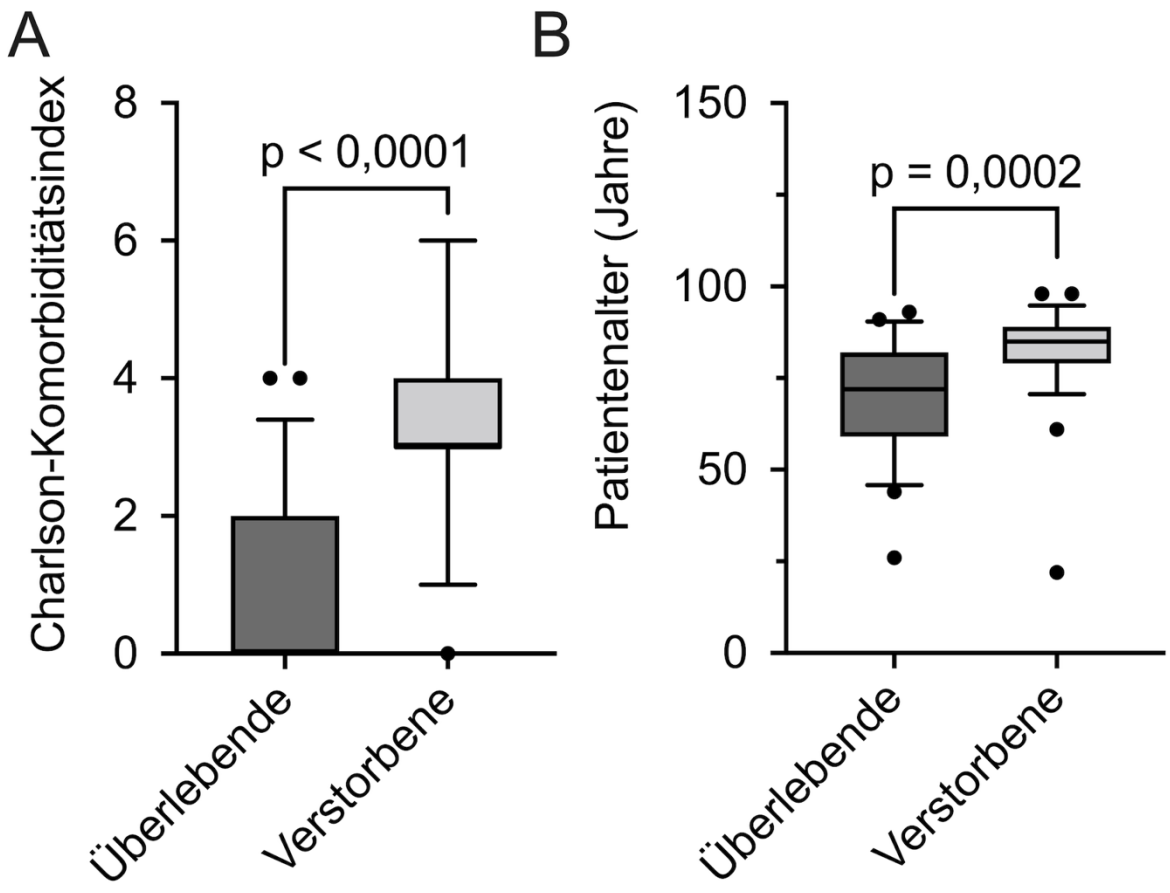

Abbildung 2: Charlson-Komorbiditätsindex (A) und Patientenalter in Jahren (B) aller Patienten mit Hornhautperforation, die in postoperativ Überlebende oder Verstorbene unterteilt wurden, Universitätsklinikum Ulm 11/2015 – 09/2021. Sowohl der Charlson-Komorbiditätsindex ($p < 0,0001$) (A) als auch das Patientenalter in Jahren ($p = 0,0002$) (B) war zum Operationszeitpunkt unter den Verstorbenen statistisch höher als unter den Überlebenden (Modifiziert aus: Elhardt et al. 2023, CC BY 4.0, https://creativecommons.org/licenses/by/4.0/).

3.4 Ereigniszeitanalyse mit konkurrierenden Risiken

Im Rahmen der Ereigniszeitanalyse mit konkurrierenden Risiken ergaben sich mittels Nelson-Aalen-Schätzer kumulative Hazards für das Wiederauftreten einer Hornhautperforation und das Versterben der Patienten. Postoperativ stieg die geschätzte kumulative Hazard für das Wiederauftreten einer Hornhautperforation zunächst in beiden Gruppen stark an. Das Risiko für eine erneute Hornhautperforation war in beiden Gruppen in den ersten beiden Jahren nach Operation am höchsten und hielt sich etwa ab dem zweiten postoperativen Jahr auf einem konstanten Niveau. Das Risiko zu Versterben stieg in der AMT-Gruppe in den ersten drei Jahren postoperativ stark an, während es in der pKP-Gruppe zunächst niedrig war und nur allmählich stieg. Patienten der AMT-Gruppe waren in den ersten zwei bis drei

Jahren postoperativ einem hohen Risiko ausgesetzt sowohl eine Re-Perforation der Hornhaut zu erleiden als auch zu sterben. Danach hielten sich die kumulativen Hazards für die AMT-Gruppe auf einem stabilen Niveau. Patienten der pKP-Gruppe waren in den ersten beiden Jahren postoperativ einem hohen Risiko ausgesetzt, eine Re-Perforation der Hornhaut zu erleiden (Abbildung 3). Das Cox-Regressionsmodell wurde genutzt, um die Effekte der Operationsmethoden AMT und pKP auf das Risiko einer Re-Perforation der Hornhaut zu quantifizieren. Das Risiko für das Auftreten einer Re-Perforation der Hornhaut war in der pKP-Gruppe gegenüber der AMT-Gruppe nach Adjustierung des Patientenalters und des Charlson-Komorbiditätsindex 0,7-fach (Konfidenzintervall: 0,3 - 1,8; p = 0,5) erniedrigt.

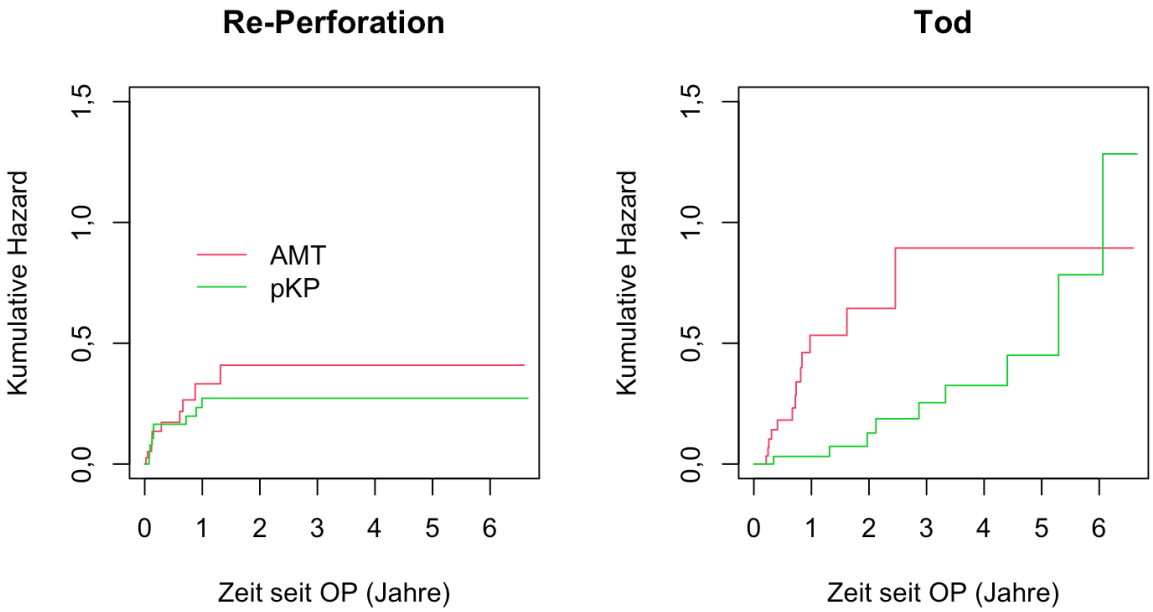

Abbildung 3: Kumulative Hazards für das Auftreten einer Re-Perforation der Hornhaut (links) und Tod (rechts) bei Patienten in der AMT (rot) - und pKP (grün) -Gruppe über die Zeit seit der operativen Erstversorgung in Jahren am Universitätsklinikum Ulm 11/2015 – 09/2021. Das kumulative Risiko für Re-Perforationen der Hornhaut war nach AMT und pKP ähnlich, während das kumulative Risiko zu Versterben in der AMT-Gruppe früher und stärker anstieg. Das Cox-Regressionsmodell für das Auftreten einer Re-Perforation der Hornhaut ergab keinen statistisch signifikanten Unterschied zwischen beiden Gruppen (p = 0,5) (Abkürzungen: AMT = Amnionmembrantransplantation, pKP = Perforierende Keratoplastik, OP = Operation; Modifiziert aus: Elhardt et al. 2023, CC BY 4.0, https://creativecommons.org/licenses/by/4.0/).

Die kumulative Inzidenzfunktion gibt die Rate der Patienten an, die zu einem bestimmten Zeitpunkt das Ereignis „Auftreten einer Re-Perforation der Hornhaut und Tod“ erfahren. Diese Schätzungen deuten darauf hin, dass die Rate erneuter Hornhautperforationen für die pKP-Gruppe langfristig geringer ist als für die AMT-Gruppe. So beträgt die Rate für eine erneute Hornhautperforation nach zwei und sechs Jahren nach AMT 0,3, während sie nach pKP 0,2 beträgt. Während die Rate für das Patientensterben nach 2 Jahren innerhalb der AMT-Gruppe (0,4) deutlich höher ist als in der pKP-Gruppe (0,1), übersteigt sie in der pKP-Gruppe schlussendlich diejenige der AMT-Gruppe (Abbildung 4).

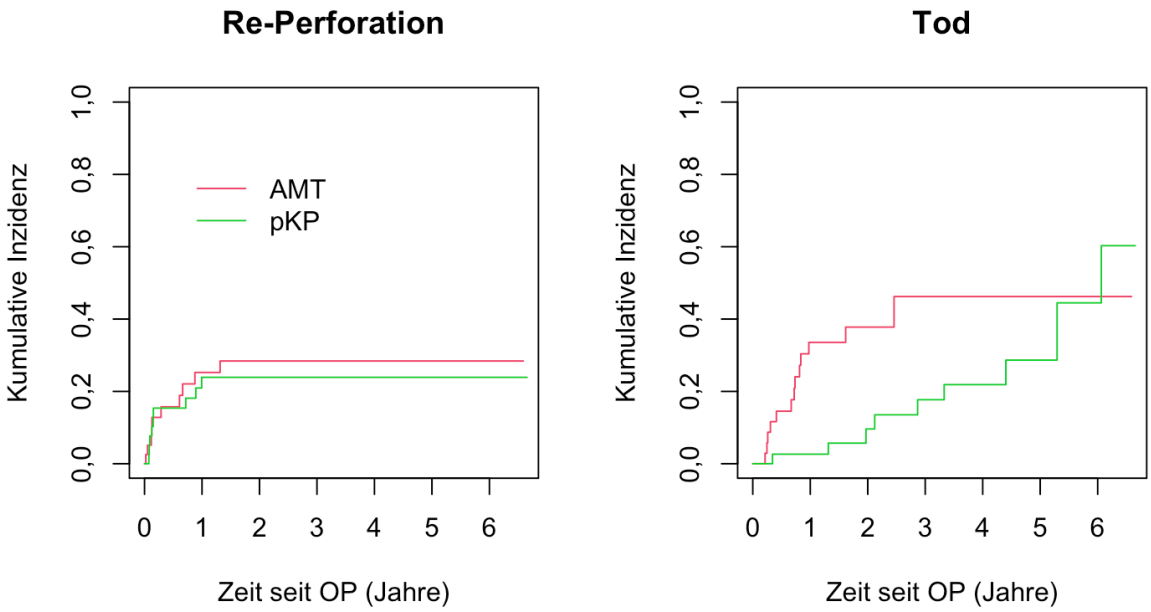

Abbildung 4: Kumulative Inzidenz für das Auftreten einer Re-Perforation der Hornhaut (links) und Tod (rechts) bei Patienten in der AMT (rot) - und pKP (grün) - Gruppe über die Zeit seit der operativen Erstversorgung in Jahren am Universitätsklinikum Ulm 11/2015 – 09/2021. Die kumulative Inzidenz für das Wiederauftreten einer Hornhautperforation stieg nach AMT und pKP innerhalb der ersten zwei Jahre postoperativ vergleichbar an. Die AMT-Gruppe wies gegenüber der pKP-Gruppe eine frühere und stärkere kumulative Inzidenz für den Tod auf (Abkürzungen: AMT = Amnionmembrantransplantation, pKP = Perforierende Keratoplastik, OP = Operation).

3.5 Visus

Als sekundärer Endpunkt wurde der beste Visus untersucht, der bei Erstvorstellung und der letzten Vorstellung der Patienten ermittelt wurde (Tabelle 3). Die Verteilung des bestkorrigierten postoperativen Visus ergab keinen statistisch signifikanten Unterschied zwischen der AMT- und pKP-Gruppe (p = 0,7).

Tabelle 3: Kategoriale Verteilung des korrigierten Visus in logMAR in der AMT- und pKP-Gruppe bei Erstvorstellung und letzter Vorstellung am Universitätsklinikum Ulm 11/2015 – 09/2021. Der Visus zwischen der AMT- und pKP - Gruppe unterschied sich bei der letzten Vorstellung nicht signifikant (p = 0,7) (Abkürzungen: AMT = Amnionmembrantransplantation, pKP = Perforierende Keratoplastik; Diese Tabelle ist bereits in ähnlicher Form in folgendem Paper erschienen: Elhardt et al. 2023, CC BY 4.0, https://creativecommons.org/licenses/by/4.0/).

Korrigierter Visus (logMAR)	AMT		pKP	
	Erstvorstellung (n = 37)	Letzte Vorstellung (n =36)	Erstvorstellung (n = 38)	Letzte Vorstellung (n = 36)
< 0,0 - 0,29	0	0	0	0
0,3 – 0,7	7	7	1	4
> 0,7	9	8	8	15
Fingerzählen	3	4	3	2
Handbewegung	12	11	14	10
Lux	5	6	12	5
Nulla Lux	1	0	0	0

4 Diskussion

4.1 Zusammenfassung der Ergebnisse

In dieser Studie wurden die langfristigen Erfolgsraten von AMT und pKP als operative Maßnahmen bei Hornhautperforationen verglichen. Beide Verfahren wiesen gute tektonische Ergebnisse auf und zeigten keinen statistisch signifikanten Unterschied in Bezug auf das Auftreten einer Re-Perforation der Hornhaut. Kam es zum Auftreten einer Re-Perforation der Hornhaut, ereignete sich diese innerhalb der ersten zwei postoperativen Jahre. In beiden Gruppen verstarb etwa ein Drittel des Patientenkollektivs während des Nachbeobachtungszeitraums. Der Charlson-Komorbiditätsindex unterschied sich nicht statistisch signifikant zwischen der AMT- und pKP-Gruppe. Allerdings war der Charlson-Komorbiditätsindex und das Alter in der Gruppe der Verstorbenen statistisch signifikant höher als in der Gruppe der Nicht-Verstorbenen. Der prä- und postoperative Visus war sowohl in der AMT- als auch der pKP-Gruppe mehrheitlich schlechter als 0,7 logMAR.

4.2 Bezugnahme auf Ergebnisse anderer Studien

Die Rate der erneut aufgetretenen Hornhautperforationen und somit des Therapieversagens dieser Studie ist vergleichbar mit anderen Studien. Die Versagensraten primärer Versorgung von Hornhautperforationen in der Literatur liegen je nach Studie, zugrundeliegenden Ursachen und Nachbeobachtungszeitraum meist zwischen 0% und 33% (Fan et al. 2016, Krysik et al. 2020). Eine Studie mit vergleichsweiser großer Stichprobe bei 119 perforierten Augen und verschiedenen zugrundeliegenden Ursachen zeigte einen Therapieerfolg in 67% der Fälle nach primärer Versorgung mit AMT (Krysik et al. 2020). Dieses Ergebnis steht dem einer weiteren Studie mit 46 perforierten Augen gegenüber, die eine AMT mithilfe einer Einroll- und einer mehrschichtigen Overlay-Technik durchgeführt hat, wobei eine Erfolgsrate von 100% erzielt wurde (Fan et al. 2016). Unsere Erfolgsrate der AMT mit 74% deckt sich weitgehend mit den Ergebnissen, die auch durch die Anwendung einer Multilayer-AMT bei nicht-traumatischen Hornhautperforationen erreicht wurden (Berguiga et al. 2013). Abgesehen von den bereits angeführten Studien finden sich in der Literatur vor allem Studien mit sehr kleinen Stichproben, die stark voneinander

abweichende Ergebnisse präsentieren. Beispielsweise konnte eine Studie mit vier perforierten Augen nach AMT in keinem Fall einen Therapieerfolg erzielen (Azuara-Blanco et al. 1999), während bei einer anderen Studie mit der gleichen Anzahl perforierter Augen alle erfolgreich mit AMT therapiert wurden (Hanada et al. 2001).

Primär mit pKP versorgte Hornhautperforationen konnten in unserer Studie in 77% der Fälle erfolgreich behandelt werden. Eine andere Studie mit 20 Patienten mit Hornhautperforationen verschiedener Ursachen, autoimmun bedingte und neurotrophe Ulzera eingeschlossen, wies eine Erfolgsrate von 80% bei Initialversorgung mit pKP auf (Hanada et al. 2008). In einer Studie, in der sowohl perforierende als auch lamelläre Keratoplastiken, also Transplantationen nur von einzelnen Schichten der Hornhaut, durchgeführt wurden, konnte ein anatomischer Therapieerfolg bei 63,2% der Fälle verzeichnet werden (Sharma, S., Rathi, Murthy, Trivedi, Patel, Mohamed, and Chaurasia 2021). Bessere Ergebnisse wurden erzielt, wenn die Hornhautperforationen auf infektiöse Hornhautulzera zurückgeführt werden konnten: Bei 43 eingeschlossenen Patienten konnte eine Erfolgsrate von 97,6% erzielt werden (Doğan, Arslan 2019). Eine andere Studie wies dagegen auf aufgetretene Komplikationen der pKP bei perforierten bakteriellen Hornhautulzera hin: Insgesamt kam es nach pKP in 139 (60,7%) Augen zu einem Transplantatversagen und in 14 Augen (6,1%) zur Phthisis bulbi, was das Endstadium einer okulären Reaktion auf Krankheitsschäden darstellt, und mit einer Atrophie inklusive Funktionsverlust des Auges einhergeht (Tripathy et al. 2018, Chatterjee, Agrawal 2020). In einem Auge kam es zu einem anterioren Staphylom, eine Vorwölbung der Hornhaut oder Lederhaut aufgrund einer Ausdünnung (Grieser et al. 2009, Chatterjee, Agrawal 2020). Bei 2 Augen (0,9%) musste eine erneute pKP und bei 19 (8,3%) Augen eine Enukleation, ein chirurgisches Verfahren, bei dem der gesamte Augapfel mit intraokulärem Inhalt entfernt wird, durchgeführt werden (Chatterjee, Agrawal 2020, Fu, Lanxing, Patel 2022).

4.3 Vor- und Nachteile der Operationsmethoden AMT und pKP

Die Operationsmethode beeinflusste in unserer Studie nicht signifikant den primären Endpunkt einer erneuten Hornhautperforation nach operativer Versorgung. Selbst bei Transplantaten mit einer geringeren Endothelzellzahl der Spenderhornhäute wurde keine erhöhte Rate der Re-Perforationen festgestellt. Zur Behandlung

von Hornhautperforationen stehen mehrere Techniken zu Verfügung (Jhanji et al. 2011). Allen ist gemeinsam, dass sie auf den Verschluss der Hornhautperforation abzielen und den Heilungsprozess metabolisch sowie mechanisch unterstützen sollen (Palioura et al. 2016).

Ein Vorteil der AMT bei Erreger-bedingten Keratitiden ist die antiinfektiöse Wirkung der Amnionmembran (Tseng 2001). Diese zeigte sich beispielsweise durch eine Hemmung des Wachstums von Staphylococcus aureus, der bei der Genese bakteriell bedingter Keratitiden eine Rolle spielen kann (Somerville et al. 2020, Kjaergaard et al. 2001). Die Funktionsweise der pKP bei Hornhautperforationen infektiöser Genese besteht hingegen in der Entfernung der gesamten Hornhaut inklusive des entzündlichen Gewebes, sodass sie als effektive und langfristige Lösung deklariert werden kann (Nurözler et al. 2004, Rodríguez-Ares, M. T., Touriño, López-Valladares, and Gude 2004).

Grundlegend für die Entscheidung der Operationsmethode ist die Verfügbarkeit von Transplantaten, die für die AMT in den meisten Regionen eher gewährleistet ist als für die pKP (Fan et al. 2016). In Fällen begrenzter Verfügbarkeit von Spenderhornhäuten kann die AMT demnach als Sofort- und Überbrückungsmaßnahme zum Einsatz kommen (Krysik et al. 2020, Jhanji et al. 2011). Dadurch kann eine Notfall-pKP vermieden werden und eine künftige pKP zur Visus-Rehabilitation kann zu geeigneteren Bedingungen stattfinden (Oostra, Mauger 2020). Dies machte sich eine Studie zunutze, die kleine Hornhautperforationen < 1 mm und starkem Entzündungsgeschehen zunächst mit AMT oder Gewebekleber versorgte, bevor eine pKP durchgeführt wurde (Doğan, Arslan 2019). Nachteilhaft an der Applikation einer Amnionmembran bei akutem Entzündungsgeschehen ist allerdings die mangelhafte Einsicht in die Vorderkammer und den Augenhintergrund (Krysik et al. 2020). Alternativ wird in einer Studie in erster Linie die Anwendung topischer und systemischer antientzündlicher, medikamentöser Therapie empfohlen, um den Operationszeitpunkt hinauszuzögern (Krysik et al. 2020). Eine andere Studie, die 33 Hornhautperforationen mit pKP behandelte, plädiert hingegen für eine frühe Versorgung mittels pKP (Sedghipour et al. 2011). Auch in der vorliegenden Studie wurden pKPs vornehmlich im akuten Entzündungsgeschehen durchgeführt mit einer durchschnittlichen Dauer von 3 Tagen zwischen Erstvorstellung der Patienten mit Hornhautperforation und primärer operativer Versorgung. Zu welchem Zeitpunkt eine pKP idealerweise

durchgeführt werden sollte, ist nicht abschließend geklärt und hängt von zahlreichen Faktoren wie der Größe der Hornhautperforation ab (Doğan, Arslan 2019, Sedghipour et al. 2011).

Mittels pKP können sowohl große als auch kleine Hornhautperforationen mit ausgedehnten Gewebenekrosen behandelt werden (Mannan et al. 2013, Doğan, Arslan 2019). Im Gegensatz dazu gilt die AMT als gute Technik insbesondere für kleinere Hornhautperforationen und in Fällen von Stroma-Verlust (Rodríguez-Ares, M. T., Touriño, López-Valladares, and Gude 2004).

Bei komorbiden und älteren Patienten hat die AMT den Vorteil, dass aufgrund der Kürze des Verfahrens häufig auf eine Vollnarkose verzichtet werden kann, die wiederum bei pKP das Standard-Anästhesieverfahren darstellt (Wang et al. 2014, Krysik et al. 2020). In unserer Studie wurden 56% der AMTs in örtlicher Betäubung oder Lokalanästhesie durchgeführt, während alle pKP-Patienten unter Vollnarkose operiert wurden. Die AMT- und pKP-Gruppen unterschieden sich nicht statistisch signifikant hinsichtlich Alter und Charlson-Komorbiditätsindex. Dennoch beeinflussen beide Faktoren in der Regel die Auswahl des möglichen Anästhesieverfahrens, das wiederum die angewandte Operationsmethode mitbestimmt (Mannan et al. 2013). Eine pKP kann auch in örtlicher Betäubung erfolgreich durchgeführt werden, wie durch eine Studie gezeigt wird, die 17 Augen mit perforierten Hornhautulzera auf diese Weise versorgte (Mannan et al. 2013). Allerdings handelte es sich in dieser Studie um für das Krankheitsbild vergleichsweise junge Patienten mit einem Durchschnittsalter von 47,3 Jahren, sodass Kommunikation und Kooperation während der Operation nicht eingeschränkt waren, wie es bei älteren Patienten der Fall sein kann (Mannan et al. 2013). Die Gefahr bei pKP besteht insbesondere im Auftreten intraoperativer expulsiver Blutung, die in der Folge zu einem starken Visusverlust führt (Groh et al. 1999, Bandivadekar et al. 2016). Insgesamt sollte bei der pKP aufgrund zahlreicher intraoperativer Risiken nur in Ausnahmefällen von einer Allgemeinanästhesie abgewichen werden (Riddle et al. 2004, Cheng et al. 2005).

Ein weiterer Nachteil der pKP gegenüber der AMT besteht im postoperativen Management und Verlauf (Nguyen, N. X. et al. 2004, Krysik et al. 2020). Beispielsweise war die Dauer des stationären Aufenthalts in unserer Studie in der pKP-Gruppe statistisch signifikant länger als in der AMT-Gruppe. Außerdem birgt eine pKP ein

hohes Risiko für langfristige Transplantatdekompensationen (Wan et al. 2018, Nguyen, N. X. et al. 2001). Die langfristige Überlebensrate der pKP liegt bei einer großen Kohortenstudie mit verschiedenen chirurgischen Indikationen, darunter Hornhautulzera, bei 80% (Thompson et al. 2003). Als Hauptursache für Transplantatversagen gelten immunologische Abstoßungsreaktionen (Alio et al. 2021, Yin, J. 2021). Außerdem kann es postoperativ zu einem erhöhten Augeninnendruck kommen (Karadag et al. 2010), wie es in einer Studie bei 45% der Patienten nach pKP der Fall war (Roozbahani et al. 2018). Die ersten Nähte werden nach pKP erst nach etwa einem Jahr entfernt, sodass das Verfahren insgesamt eine lange Zeit bis zur endgültigen Heilung und Therapieabschluss benötigt (Lee, R. M. et al. 2012).

4.4 Zugrundeliegende Ursache als wesentlicher Einflussfaktor für den Therapieerfolg

Es wird diskutiert, dass die wesentlichen Faktoren für ein Therapieversagen das Rezidiv oder das Fortbestehen der Grunderkrankung sind (Nobe et al. 1990, Schuerch et al. 2020). Die verschiedenen, den Hornhautperforationen zugrundeliegenden Pathologien sind in unserer Studie zahlreich und vielseitig. Aus diesem Grund kann keine Aussage getroffen werden, welche Pathologie für eine Re-Perforation der Hornhaut prädisponiert. In der Literatur wird insbesondere im Zusammenhang mit autoimmunologischen Störungen, Herpes-Simplex-Keratitiden oder starkem Entzündungsgeschehen der Hornhaut von Therapieversagen bei AMT und pKP berichtet (Nobe et al. 1990). Im Gegensatz zu bakteriellen Ulzera oder Traumata, bei denen die zugrundeliegende Ursache in der Regel beseitigt werden kann, ist dies bei persistierenden oder rezidivierenden Grunderkrankungen nicht der Fall (Rush, Rush 2016). Diese Pathologien können dann zum Wiederauftreten der Hornhautperforationen führen (Doğan, Arslan 2019). Die Bestimmung der Grunderkrankung der Hornhautperforation ist insofern von besonderer Relevanz, da durch eine effiziente Behandlung eine Persistenz oder ein Rezidiv verhindert werden können (Ogra et al. 2020). Die Unterteilung in nicht-infektiöse und infektiöse Hornhautperforationen kann dabei hilfreich sein. Nicht-infektiöse hatten gegenüber infektiösen perforierten Hornhautulzera einer Studie zufolge eine erhöhte Wahrscheinlichkeit für Re-Perforationen der Hornhaut nach pKP, sodass häufiger weitere operative Maßnahmen notwendig waren (Rush, Rush 2016). Außerdem wiesen sie ein

schlechteres Endergebnis bezüglich des Visus und des Wiederauftretens der zugrundeliegenden Erkrankung auf (Rush, Rush 2016). Unter den schwerwiegenden Grunderkrankungen spielen systemische Autoimmunerkrankungen, die sich unter anderem am Auge manifestieren können, eine besondere Rolle (Ogra et al. 2020). In unserer Studie konnten beispielsweise Rezidive der Hornhautperforationen bei vernarbendem okulären Schleimhautpemphigoid, peripherer ulzerativer Keratitis und rheumatischem Ulkus beobachtet werden. All diese Pathologien sind mit schweren autoimmunologischen Erkrankungen verknüpft (Artifoni et al. 2014, Branisteanu et al. 2020). Zur Beherrschung der zugrundeliegenden autoimmunologischen Prozesse sollte die Anwendung von systemischen Immunsuppressiva daher nicht gescheut werden (Krysik et al. 2020). Beispielsweise sollte eine Behandlung mit systemisch wirksamen Medikamenten wie Rituximab nach Behandlungsleitlinie der deutschen dermatologischen und ophthalmologischen Gesellschaft beim okulären Schleimhautpemphigoid frühzeitig in Erwägung gezogen werden (Tolaymat, Hall 2022). In einer Studie konnte durch Anwendung systemischer Immunsuppressiva der Krankheitsprogress am Auge aufgehalten werden, wodurch es zu besseren Resultaten bezüglich des Visus kam (Tolaymat, Hall 2022). Ähnliches gilt auch für die periphere ulzerative Keratitis: In einer Studie mit 44 betroffenen Augen konnte mithilfe von Biologicals eine signifikante Minderung bezüglich des Auftretens von Episkleritis und Skleritis sowie eine Besserung des Visus erreicht werden (Dominguez-Casas et al. 2020).

Infektiös bedingte weisen gegenüber sterilen Hornhautperforationen tendenziell eine bessere Prognose auf (Doğan, Arslan 2019). Trotzdem kann es vor allem bei hartnäckigen Erregern postoperativ zu einem Rezidiv der Infektion kommen. Risikofaktoren für das Wiederauftreten von infektiösem Geschehen nach initialer pKP sind beispielsweise eine koexistierende Endophthalmitis, eine Transplantatgröße der Keratoplastik über 10 mm oder mykotische Keratitiden (Chatterjee, Agrawal 2020). In einer Studie mit 52 eingeschlossenen Patienten mit Hornhautperforationen auf Basis mykotischer Keratitiden konnten einige Komplikationen infolge der pKP beobachtet werden: In 15,4% der Augen kam es zur Reinfektion und in 38,5% der Augen zu einer Transplantatabstoßungsreaktion (Xie et al. 2007). In einer anderen Studie mit insgesamt 5 Fällen mit mykotischer Keratitis, verursacht durch Candida, Aspergillus und Fusarium, war in einem Fall aufgrund von Reinfektion

sogar die Anwendung einer intravitrealen antimykotischen Therapie notwendig, um die Integrität des Augapfels sicherzustellen (Doğan, Arslan 2019). Um das Wiederauftreten mykotischer Keratitiden zu verhindern ist das Auswaschen der Vorderkammer und eine intraoperativ antimykotische Medikation sowie das Vermeiden von Steroiden in der frühen postoperativen Phase von Bedeutung (Doğan, Arslan 2019). Ein Risikofaktor für rezidivierende mykotische Keratitiden ist ein zu hoher, unkontrollierter Blutzucker der Patienten (Said et al. 2011). In unserer Studie wurde lediglich eine Hornhautperforation auf das Bestehen einer mykotischen Keratitis zurückgeführt, wobei es dabei zu keiner Re-Perforation der Hornhaut kam. Als weitere besonders hartnäckige Pathologie für Hornhautperforationen werden in der Literatur Akanthamöben-Keratitiden deklariert (Rodríguez-Ares, M. T., Touriño, López-Valladares, and Gude 2004). Aufgrund oftmals verspäteter Diagnosestellung und zahlreicher fehlerhafter Therapieversuche, bis der richtige Erreger identifiziert und adäquat therapiert wird, weisen Akanthamöben-Keratitiden eine besonders schlechte Prognose auf (Lee, M. J. et al. 2020, Connelly et al. 2019). Eine Studie, die den Erfolg therapeutischer Keratoplastiken bei Akanthamöben-Keratitis untersuchte, stellte nur in 41% der Fälle eine Transplantat-Klarheit bei der Nachbeobachtung fest (Kitzmann et al. 2009). Auch in unserer Studie reperforierte die mit pKP behandelte Akanthamöben-Keratitis. Weiterhin gelten herpetische Keratitiden in der Literatur als anspruchsvoll (Epstein et al. 1987). Daher spielt die systemische antivirale Therapie bei Herpes-simplex-Keratitis eine große Rolle zur Prävention von Rezidiven und Abstoßungsreaktionen nach pKP (Ghosh et al. 2008).

Grundsätzlich spielt neben der operativen Therapie eine adäquate konservative Therapie, die systemisch wirksame Medikamente beinhalten kann, eine bedeutende Rolle (Ogra et al. 2020). Ziel ist die effektive Bekämpfung der zugrundeliegenden Pathologie als Voraussetzung für langfristigen Therapieerfolg (Ong, Dart 2016b).

4.5 Prä- und postoperativer Visus

Durch die Gewebedestruktion der Hornhaut kommt es im Rahmen von Hornhautperforationen in der Regel zu einer starken Visusminderung (Nguyen, H. T., Pham, Mai, Do, Nguyen, McCluskey, and Pham 2021). In unserer und einer anderen Studie konnten die meisten Patienten auf dem Auge mit der Hornhautperforation

präoperativ einen Visus erreichen, mit dem sie Finger zählen oder Handbewegungen erkennen konnten (Doğan, Arslan 2019). Das vordergründige Ziel bei der Therapie von Hornhautperforationen ist die Wiederherstellung eines intakten Bulbus, was anfänglich in fast allen Fällen möglich ist (Hanada et al. 2008). Als sekundäres, jedoch wichtiges Ziel der Therapie gilt die Verbesserung des Visus (Claerhout et al. 2002). Der Visus wurde in anderen Studien postoperativ in der Regel schlechter als 0,2 logMAR angegeben (Yalniz-Akkaya et al. 2015). In unserer Studie konnte nach AMT nur eine verschwindend geringe Visus-Verbesserung beobachtet werden. Der postoperativ eingeschränkte Visus kann oft auf eine Trübung der Hornhaut zurückgeführt werden, was als Nachteil der AMT angesehen werden muss (Krysik et al. 2020). Dies ist insbesondere dann der Fall, wenn die optische Achse vom Defekt betroffen ist (Namba et al. 2014). Um eine relevante Visus-Verbesserung zu erreichen, muss nachträglich in der Regel eine optische Keratoplastik durchgeführt werden (Namba et al. 2014). In einer Studie mit pKP als Initialversorgung der Hornhautperforation konnte in 85% der Fälle der Visus auf dem präoperativen Niveau stabilisiert oder verbessert werden (Hanada et al. 2008). Eine andere Studie konnte mittels pKP eine Visus-Verbesserung in 70% der Fälle erzielen mit einem durchschnittlichen postoperativen Visus von 1,14 logMAR (Roozbahani et al. 2018). In unserer Studie konnte der Visus durch eine therapeutische pKP merklich verbessert werden. Grundlage für eine Visus-Rehabilitation ist die Klarheit des Hornhauttransplantats (Nobe et al. 1990). In einer Studie konnte bei infektiösen Ulzera am Ende der Nachbeobachtungszeit eine Transplantat-Klarheit in 92,9% der Fälle und bei nicht-infektiösen Ulzera in 77,8% der Fälle beobachtet werden (Yalniz-Akkaya et al. 2015). In einer anderen Studie, die nur infektiös bedingte Hornhautulzerationen untersuchte, lag die Transplantat-Klarheit zwei Jahre postoperativ mit 71,0% niedriger (Doğan, Arslan 2019). Sie stellte außerdem fest, dass die postoperative Klarheit des Hornhauttransplantats schlechter wurde, wenn der Durchmesser des Hornhauttransplantats größer als 8 mm war oder der Limbus vom Hornhautdefekt betroffen war (Doğan, Arslan 2019). In einer Studie mit verschiedenen zugrundeliegenden Ursachen lag die Transplantat-Klarheit bei 67% (Hanada et al. 2008). Weitere Faktoren, die den postoperativen Visus nach pKP einschränken, sind die Lokalisation der Hornhautperforation im Bereich der optischen Achse und ein irregulärer Astigmatismus (Sharma, S., Rathi, Murthy, Trivedi, Patel, Mohamed, and Chaurasia 2021). Nähte oder Trübungen an der Schnittstelle von Hornhauttransplantat und

Empfängerhornhaut können den Visus nach pKP ebenfalls beeinträchtigen (Jhanji et al. 2011).

Allgemein gilt ein Visus größer als 0,3 logMAR bereits als Behinderung (Leat et al. 1999). Ein schlechtes Sehvermögen führt zu Einschränkungen in Lebensqualität und Wohlbefinden (Owsley 2016). Sowohl in unserer Studie als auch in der Literatur liegen die postoperativen Ergebnisse des Visus in der Regel deutlich unter diesem Niveau.

4.6 Größe der Hornhautperforation

Die Größe der Hornhautperforation als weitere potenzielle Einflussvariable auf den Therapieerfolg kann aufgrund der hier angewandten Methode nur bedingt mit Ausmessungen anderer Studien verglichen werden (Fan et al. 2016, Doğan, Arslan 2019). Unsere Studie gibt den prozentualen Anteil der Fläche der Hornhautperforation von der Gesamtfläche der Kornea an. In anderen Studien hingegen werden Hornhautperforationen im Durchmesser ausgemessen und in Millimeter angegeben (Mannan et al. 2013). In unserer Studie waren die Hornhautperforationen in der pKP-Gruppe statistisch signifikant größer als in der AMT-Gruppe. Generell spielt die Größe der Hornhautperforation eine Rolle bei der Wahl und dem Erfolg der Therapiemethode (Jhanji et al. 2011, Bouazza et al. 2015). Zusätzlich beeinflusst die zugrundeliegende Pathologie das Ausmaß der Hornhautperforation: Eine andere Studie unterteilte die Stichprobe und differenzierte zwischen kleinen (< 1 mm) und großen (1-3 mm) Hornhautperforationen (Doğan, Arslan 2019). Dabei konnte festgestellt werden, dass bakteriell bedingte Hornhautulzera die Hauptursache für kleine Hornhautperforationen waren, während die dominierenden Ursachen für große Hornhautperforationen mykotische und virale Keratitiden waren (Doğan, Arslan 2019).

Während die AMT bei Mikroperforationen sehr gute Heilungschancen hat, nimmt ihr Erfolg bei zunehmender Größe der Hornhautperforation ab (Rodríguez-Ares, M. T., Touriño, López-Valladares, and Gude 2004). Die AMT gilt bei kleinen Hornhautperforationen <1,5 mm als wirksam (Solomon et al. 2002, Rodríguez-Ares, M. T., Touriño, López-Valladares, and Gude 2004). Eine andere Studie konnte mittels Multilayer-AMTs bei Hornhautperforationen < 2 mm oder tiefen Hornhautulzera mit

Descemetozele, eine lokale Vorwölbung der Descemetmembran durch den Hornhautdefekt, gute Ergebnisse erzielen (Berguiga et al. 2013). Große Hornhautperforationen > 3 mm erfordern in der Regel eine pKP (Jhanji et al. 2011, Cowden et al. 1989). Bei der Wahl der Operationsmethode sollte beachtet werden, dass das transplantierte Gewebe größer sein muss als die Hornhautläsion inklusive des nekrotischen Gewebes (Krysik et al. 2020).

4.7 Charlson-Komorbiditätsindex und Mortalität

Während der Nachbeobachtungszeit unserer Studie wurde ein hohes Patientenversterben beobachtet. Dies ist vergleichbar mit Beobachtungen in der Literatur. Bei einer anderen Studie zum Thema Hornhautperforationen starben 20% der Patienten während der 36-monatigen Nachbeobachtung: Drei Patienten starben aufgrund von Krebs im Endstadium, zwei Patienten aufgrund von Komplikationen einer chronischen Autoimmunerkrankung, zwei Patienten aufgrund einer Nierenerkrankung im Endstadium und anderen Komplikationen von Diabetes und zwei Patienten aufgrund einer chronischen Herzerkrankung (Rush, Rush 2016). Um nach einem Grund für die Todesfälle in unserer Studie zu suchen, wurde die Krankheitslast der Patienten am Tag der Operation mithilfe des Charlson-Komorbiditäsindex ermittelt (Quan et al. 2011). Dieser Score ist eine validierte und häufig verwendete Methode zur Schätzung des Sterberisikos auf Basis der Krankheitslast und findet häufig Verwendung (Quan et al. 2011). Die verstorbenen Patienten wiesen in unserer Studie zum Zeitpunkt der Operation einen wesentlich höheren Index auf als die nicht verstorbenen Patienten. Der Score für die Verstorbenen lag im Durchschnitt bei 3,41. Die 1-Jahres-Mortalitätsraten für die verschiedenen Scores sind: "0": 12%, "1-2": 26%, "3-4": 52 % und "größer als oder gleich 5": 85 % (Charlson et al. 1987). Außerdem waren diejenigen Patienten, die starben, im Durchschnitt 11 Jahre älter als diejenigen, die nicht starben. Komorbidität und hohes Alter zum Zeitpunkt der Operation könnten in unserer Studie als allgemeiner Indikator für die Sterblichkeit eine plausible Erklärung für die hohe Zahl an Todesfällen während der Nachbeobachtung liefern.

Einerseits können Hornhautperforationen gleichzeitig mit anderen Erkrankungen in Erscheinung treten, die nicht mit der Genese der Hornhauterkrankung zusammenhängen und zum Tod führen, andererseits können Hornhautperforationen in

besonderen Fällen Äußerungen einer zugrundeliegenden lebensbedrohlichen Systemerkrankung und einer mangelhaften Systemtherapie sein (Ogra et al. 2020). Beispielsweise stellte eine andere Studie fest, dass die 5-Jahres Überlebensrate von Patienten mit Hornhautulzerationen bei rheumatoider Arthritis bei lediglich 42% lag. Hauptgründe für das Versterben waren Infektionen, Malignome und ischämische Herzkrankheit (Stylianides et al. 2013). Auch die periphere ulzerative Keratitis oder die nekrotisierende Skleritis können mit Vaskulitiden in Verbindung gebracht werden, wobei eine Studie das Versterben auf die Nichtverabreichung systemischer Immunsuppressiva zurückführen konnte (Fu, L., Jones 2021, Ogra et al. 2020).

Es ist anzunehmen, dass die Operationsmethode, AMT oder pKP, in unserer Studie keinen wesentlichen Einfluss auf das Sterberisiko der Patienten hat. Vielmehr könnte das Sterberisiko durch Faktoren wie Alter, Komorbidität, Therapie und Komplikationen zugrundeliegender Erkrankungen bestimmt werden.

4.8 Schlussfolgerung

Zusammenfassend lässt sich sagen, dass beide chirurgischen Behandlungsmethoden gute Ergebnisse zeigen, ohne dass ein statistisch signifikanter Unterschied bezüglich der Rate wiederaufgetretener Hornhautperforationen besteht. Gemeinsam ist beiden Operationsverfahren außerdem ein deutlich verringerter postoperativer Visus. In beiden Gruppen verstarb etwa ein Drittel der Patienten während des Nachbeobachtungszeitraums, was mit dem hohen Alter und der vorbestehenden Krankheitslast zum Zeitpunkt der Operation erklärt werden kann. Insgesamt sollte die Entscheidung über die geeignete Methode der operativen Versorgung der Hornhautperforation für jeden Patienten auf einer Kombination aller zugrunde liegenden Faktoren beruhen.

4.9 Limitationen der Arbeit

Im Vergleich zur Literatur und unter Berücksichtigung der Seltenheit von Hornhautperforationen weist diese Studie eine hohe Fallzahl auf. Um komplexere Fragestellungen zu ergründen wäre eine höhere Fallzahl jedoch sinnvoll. Als Limitation dieser Studie kann das retrospektive und monozentrische Design gesehen werden. Die beiden Gruppen sind nicht vollständig miteinander vergleichbar, da die mit pKP behandelten Hornhautperforationen leicht, aber statistisch signifikant größer waren als

die mit AMT. Auch die Verteilung der zugrundeliegenden Pathologien auf die beiden Operationsmethoden unterscheidet sich in beiden Gruppen voneinander, da aufgrund der retrospektiven Durchführung der Studie keine Aufteilung der Patienten anhand der Ursachen durchgeführt werden konnte. Alle anderen Faktoren waren vergleichbar. Des Weiteren kann angenommen werden, dass Ursache und Größe der Hornhautperforation eine Rolle bei der Entscheidung für eine chirurgische Methode spielten. Zukünftige Studien sollten sich im prospektiven Studiendesign auf einzelne Pathologien konzentrieren.

In diesem Kapitel wird sich in Teilen auf das bereits veröffentlichte Paper *Elhardt C, Schweikert R, Kamnig R, Vounotrypidis E, Wolf A, Wertheimer C M: Recurrence of perforation and overall patient survival after penetrating keratoplasty versus amniotic membrane transplantation in corneal perforation. Graefes Arch.Clin.Exp.Ophthalmol., 261:1933-1940 (2023)* bezogen (Elhardt et al. 2023)

5 Zusammenfassung

Diese Studie ist eine vergleichende Analyse der langfristigen Hornhautintegrität bei der Behandlung von Hornhautperforationen mittels Amnionmembrantransplantation (AMT) und perforierender Keratoplastik (pKP). Sie untersucht als primären Endpunkt das Auftreten von Re-Perforationen der Hornhaut nach initialer operativer Versorgung. Sekundäre Endpunkte waren die Krankheitslast der Patienten zum Operationszeitpunkt, Mortalität und der prä-sowie postoperative Visus der Patienten. Diese monozentrische, retrospektive Studie wurde an der Augenklinik des Universitätsklinikum Ulm durchgeführt. Insgesamt wurden 78 Augen von 78 Patienten eingeschlossen. Davon wurden 39 Augen initial mit AMT und 39 Augen mit pKP versorgt.

In der AMT-Gruppe kam es in 26% der Augen und in der pKP-Gruppe in 23% der Augen zu einer Re-Perforation nach initialer operativer Versorgung. Die Cox-Regressionsanalyse, die den Einfluss der Operationsmethode auf das Auftreten einer Re-Perforation untersuchte, wies keinen statistisch signifikanten Unterschied auf ($p = 0,5$). Auch der Zeitpunkt, an dem es zu Re-Perforationen kam, war zwischen beiden Gruppen nicht statistisch signifikant unterschiedlich ($p = 0,97$). Es wurde in beiden Gruppen ein hohes Patientenversterben verzeichnet. Im Nachbeobachtungszeitraum verstarben nach AMT 41% und nach pKP 28% der Patienten ($p = 0,2$). Die verstorbenen Patienten wiesen einen statistisch signifikant höheren Charlson-Komorbiditätsindex ($p < 0,0001$) und ein höheres Alter ($p = 0,0002$) auf als die Patienten, die nicht verstarben. Der durchschnittliche Nachbeobachtungszeitraum betrug 485 Tage.

In der Literatur finden sich Versagensraten von AMT und pKP zwischen 0% und 33%. In unserer Studie hatte die Operationsmethode keinen signifikanten Effekt auf das Auftreten von Re-Perforationen der Hornhaut nach initialer operativer Versorgung. Der Visus ist in unserer Studie ist im Einklang mit anderen Studien in der Regel schlechter als etwa 0,2 logMAR und somit nicht zufriedenstellend. Die AMT weist aufgrund ihrer antiinflammatorischen, antifibrotischen, antiangiogenetischen und antiinfektiösen Eigenschaften und ihrer Beschaffenheit für zahlreiche Anwendungstechniken einige Vorteile auf. Eine Besonderheit der pKP ist insbesondere ihr optisches Potential. Die der Hornhautperforation zugrundeliegende Pathologie scheint einen wesentlichen Einfluss auf den Therapieerfolg zu haben, wie auch

andere Studien deklarieren. Schwerwiegende Pathologien, die häufig zu Re-Perforationen der Hornhaut führen, sind meist auf autoimmunologische Prozesse oder hartnäckige Erreger zurückzuführen.

AMT und pKP zeigen gute Ergebnisse in der Behandlung von Hornhautperforationen. Zwischen beiden Operationsmethoden kann kein statistisch signifikanter Unterschied in Bezug auf das Auftreten von Re-Perforationen der Hornhaut nach initialer Versorgung festgestellt werden. Etwa ein Drittel der Patienten verstarb während des Nachbeobachtungszeitraums. Die Entscheidung für eine bestimmte Operationsmethode sollte unter Einbezug verschiedener Einflussfaktoren kombiniert abgewogen werden.

6 Literaturverzeichnis

1. Alio J L, Montesel A, El Sayyad F, Barraquer R I, Arnalich-Montiel F, Alio Del Barrio J L: Corneal graft failure: an update. Br.J.Ophthalmol., 105: 1049-1058 (2021)

2. Ambekar R, Toussaint K C J, Wagoner Johnson A: The effect of keratoconus on the structural, mechanical, and optical properties of the cornea. J.Mech.Behav.Biomed.Mater., 4: 223-236 (2011)

3. Ang M, Mehta J S, Sng C C A, Htoon H M, Tan D T H: Indications, outcomes, and risk factors for failure in tectonic keratoplasty. Ophthalmology, 119: 1311-1319 (2012)

4. Artifoni M, Rothschild P R, Brézin A, Guillevin L, Puéchal X: Ocular inflammatory diseases associated with rheumatoid arthritis. Nat.Rev.Rheumatol., 10: 108-116 (2014)

5. Azar D T: Corneal angiogenic privilege: angiogenic and antiangiogenic factors in corneal avascularity, vasculogenesis, and wound healing (an American Ophthalmological Society thesis). Trans.Am.Ophthalmol.Soc., 104: 264-302 (2006)

6. Azuara-Blanco A, Pillai C T, Dua H S: Amniotic membrane transplantation for ocular surface reconstruction. Br.J.Ophthalmol., 83: 399-402 (1999)

7. Bahar I, Kaiserman I, McAllum P, Slomovic A, Rootman D: Comparison of posterior lamellar keratoplasty techniques to penetrating keratoplasty. Ophthalmology, 115: 1525-1533 (2008)

8. Bandivadekar P, Gupta S, Sharma N: Intraoperative Suprachoroidal Hemorrhage After Penetrating Keratoplasty: Case Series and Review of Literature. Eye Contact Lens, 42: 206-210 (2016)

9. Berguiga M, Mameletzi E, Nicolas M, Rivier D, Majo F: Long-term follow-up of multilayer amniotic membrane transplantation (MLAMT) for non-traumatic corneal perforations or deep ulcers with descemetocele. Klin.Monbl.Augenheilkd., 230: 413-418 (2013)

10. Bouazza M, Amine Bensemlali A, Elbelhadji M, Benhmidoune L, El Kabli H, El M'daghri N, Soussi Abdallaoui M, Zaghloul K, Amraoui A: Non-traumatic corneal perforations: Therapeutic modalities. J.Fr.Ophtalmol., 38: 395-402 (2015)

11. Branisteanu D C, Stoleriu G, Branisteanu D E, Boda D, Branisteanu C I, Maranduca M A, Moraru A, Stanca H T, Zemba M, Balta F: Ocular cicatricial pemphigoid (Review). Exp.Ther.Med., 20: 3379-3382 (2020)

12. Chan E, Shah A N, O'Brart D P: "Swiss roll" amniotic membrane technique for the management of corneal perforations. Cornea, 30: 838-841 (2011)

13. Charlson M E, Pompei P, Ales K L, MacKenzie C R: A new method of classifying prognostic comorbidity in longitudinal studies: development and validation. J.Chronic Dis., 40: 373-383 (1987)

14. Chatterjee S, Agrawal D: Recurrence of Infection in Corneal Grafts After Therapeutic Penetrating Keratoplasty for Microbial Keratitis. Cornea, 39: 39-44 (2020)

15. Cheng A C, Rao S K, Lam D S: Penetrating keratoplasty using topical anesthesia. Cornea, 24: 766; author reply 766 (2005)

16. Claerhout I, Beele H, Van den Abeele K, Kestelyn P: Therapeutic penetrating keratoplasty: clinical outcome and evolution of endothelial cell density. Cornea, 21: 637-642 (2002)

17. Connelly L, Anijeet D, Alexander C L: A descriptive case of persistent Acanthamoeba keratitis: raising awareness of this complex ocular disease. Access Microbiol., 2: acmi000084 (2019)

18. Cowden J W, Copeland R A,Jr, Schneider M S: Large diameter therapeutic penetrating keratoplasties. Refract.Corneal Surg., 5: 244-248 (1989)

19. Doğan C, Arslan O Ş: Outcomes of Therapeutic and Tectonic Penetrating Keratoplasty in Eyes with Perforated Infectious Corneal Ulcer. Turk.J.Ophthalmol., 49: 55-60 (2019)

20. Dogru M, Yildiz M, Baykara M, Ozçetin H, Ertürk H: Corneal sensitivity and ocular surface changes following preserved amniotic membrane transplantation for nonhealing corneal ulcers. Eye (Lond), 17: 139-148 (2003)

21. Dominguez-Casas L C, Sánchez-Bilbao L, Calvo-Río V, Maíz O, Blanco A, Beltrán E, Martínez-Costa L, Demetrío-Pablo R, Del Buergo M Á, Rubio-Romero E, Díaz-Valle D, Lopez-Gonzalez R, García-Aparicio Á, Mas A J, Vegas-Revenga N, Castañeda S, Hernández J L, González-Gay M A, Blanco R: Biologic therapy in severe and refractory peripheral ulcerative keratitis (PUK). Multicenter study of 34 patients. Semin.Arthritis Rheum., 50: 608-615 (2020)

22. Elhardt C, Schweikert R, Kamnig R, Vounotrypidis E, Wolf A, Wertheimer C M: Recurrence of perforation and overall patient survival after penetrating keratoplasty versus amniotic membrane transplantation in corneal perforation. Graefes Arch.Clin.Exp.Ophthalmol., 261:1933-1940 (2023)

23. Epstein R J, Seedor J A, Dreizen N G, Stulting R D, Waring G O,3rd, Wilson L A, Cavanagh H D: Penetrating keratoplasty for herpes simplex keratitis and keratoconus. Allograft rejection and survival. Ophthalmology, 94: 935-944 (1987)

24. Fan J, Wang M, Zhong F: Improvement of Amniotic Membrane Method for the Treatment of Corneal Perforation. Biomed.Res.Int., 2016: 1693815 (2016)

25. Fu L, Jones S: Peripheral Ulcerative Keratitis. StatPearls, StatPearls Publishing LLC, Treasure Island (FL), (2021) (https://www.ncbi.nlm.nih.gov/books/NBK574556/, 15.09.2023)

26. Fu L, Patel B C: Enucleation. StatPearls, StatPearls Publishing LLC, Treasure Island (FL), (2022) (https://www.ncbi.nlm.nih.gov/books/NBK562144/, 15.09.2023)

27. Ghosh S, Jhanji V, Lamoureux E, Taylor H R, Vajpayee R B: Acyclovir therapy in prevention of recurrent herpetic keratitis following penetrating keratoplasty. Am.J.Ophthalmol., 145: 198-202 (2008)

28. Grieser E J, Tuli S S, Chabi A, Schultz S, Downer D: Blueberry eye: acquired total anterior staphyloma after a fungal corneal ulcer. Cornea, 28: 231-232 (2009)

29. Groh M J, Seitz B, Händel A, Naumann G O: Expulsive hemorrhage in perforating keratoplasty--incidence and risk factors. Klin.Monbl Augenheilkd., 215: 152-157 (1999)

30. Hadler-Olsen E, Fadnes B, Sylte I, Uhlin-Hansen L, Winberg J: Regulation of matrix metalloproteinase activity in health and disease. FEBS J., 278: 28-45 (2011)

31. Hanada K, Igarashi S, Muramatsu O, Yoshida A: Therapeutic keratoplasty for corneal perforation: clinical results and complications. Cornea, 27: 156-160 (2008)

32. Hanada K, Shimazaki J, Shimmura S, Tsubota K: Multilayered amniotic membrane transplantation for severe ulceration of the cornea and sclera. Am.J.Ophthalmol., 131: 324-331 (2001)

33. Heinzelmann S, Böhringer D, Eberwein P, Reinhard T, Maier P: Outcomes of Descemet membrane endothelial keratoplasty, Descemet stripping automated endothelial keratoplasty and penetrating keratoplasty from a single centre study. Graefes Arch.Clin.Exp.Ophthalmol., 254: 515-522 (2016)

34. Henry C R, Flynn H W J, Miller D, Forster R K, Alfonso E C: Infectious keratitis progressing to endophthalmitis: a 15-year study of microbiology, associated factors, and clinical outcomes. Ophthalmology, 119: 2443-2449 (2012)

35. Huang C, Zhang X, Li Y, Yang X: Hyaluronic acid and graphene oxide loaded silicon contact lens for corneal epithelial healing. J.Biomater.Sci.Polym.Ed., 32: 372-384 (2021)

36. Jhanji V, Young A L, Mehta J S, Sharma N, Agarwal T, Vajpayee R B: Management of corneal perforation. Surv.Ophthalmol., 56: 522-538 (2011)

37. Jirsova K, Jones G L A: Amniotic membrane in ophthalmology: properties, preparation, storage and indications for grafting-a review. Cell.Tissue Bank., 18: 193-204 (2017)

38. Karadag O, Kugu S, Erdogan G, Kandemir B, Eraslan Ozdil S, Dogan O K: Incidence of and risk factors for increased intraocular pressure after penetrating keratoplasty. Cornea, 29: 278-282 (2010)

39. Kitzmann A S, Goins K M, Sutphin J E, Wagoner M D: Keratoplasty for treatment of Acanthamoeba keratitis. Ophthalmology, 116: 864-869 (2009)

40. Kjaergaard N, Hein M, Hyttel L, Helmig R B, Schønheyder H C, Uldbjerg N, Madsen H: Antibacterial properties of human amnion and chorion in vitro. Eur.J.Obstet.Gynecol.Reprod.Biol., 94: 224-229 (2001)

41. Kristan J, Kang J J: Neurotrophic keratopathy and refractive surgery. Curr.Opin.Ophthalmol., 32: 315-318 (2021)

42. Krysik K, Dobrowolski D, Wylegala E, Lyssek-Boron A: Amniotic Membrane as a Main Component in Treatments Supporting Healing and Patch Grafts in Corneal Melting and Perforations. J.Ophthalmol., 2020: 4238919 (2020)

43. Lai C, Lin C: Case Report: Botulinum Toxin-A for Complication of Exposure Keratopathy Following Frontalis-Orbicularis Oculi Muscle Flap Shortening. Front.Med.(Lausanne), 9: 877162 (2022)

44. Laurik K L, Szentmáry N, Daas L, Langenbucher A, Seitz B: Early Penetrating Keratoplasty À Chaud May Improve Outcome in Therapy-Resistant Acanthamoeba Keratitis. Adv.Ther., 36: 2528-2540 (2019)

45. Leat S J, Legge G E, Bullimore M A: What is low vision? A re-evaluation of definitions. Optom.Vis.Sci., 76: 198-211 (1999)

46. Lee M J, Srikumaran D, Zafar S, Salehi M, Liu T S, Woreta F A: Case series: Delayed diagnoses of Acanthamoeba keratitis. Am.J.Ophthalmol.Case Rep., 19: 100778 (2020)

47. Lee R M, Lam F C, Georgiou T, Paul B, Then K Y, Mavrikakis I, Avadhanam V S, Liu C S: Suturing techniques and postoperative management in penetrating keratoplasty in the United Kingdom. Clin.Ophthalmol., 6: 1335-1340 (2012)

48. Lekskul M, Fracht H U, Cohen E J, Rapuano C J, Laibson P R: Nontraumatic corneal perforation. Cornea, 19: 313-319 (2000)

49. López de la Fuente C, Sánchez-Cano A, Segura F, Hospital E O, Pinilla I: Evaluation of Total Corneal Thickness and Corneal Layers With Spectral-Domain Optical Coherence Tomography. J.Refract.Surg., 32: 27-32 (2016)

50. Ma D H, Wang S F, Su W Y, Tsai R J: Amniotic membrane graft for the management of scleral melting and corneal perforation in recalcitrant infectious scleral and corneoscleral ulcers. Cornea, 21: 275-283 (2002)

51. Maharjan S S, Pant A R, Joshi P, Shrestha P, Sharma R: Outcomes of Fungal Corneal Ulcer with Impending Perforation after Temporary Suture Tarsorrhaphy. Nepal J.Ophthalmol., 14: 72-81 (2022)

52. Malhotra C, Jain A K: Human amniotic membrane transplantation: Different modalities of its use in ophthalmology. World J.Transplant., 4: 111-121 (2014)

53. Manikandan P, Abdel-Hadi A, Randhir Babu Singh Y, Revathi R, Anita R, Banawas S, Bin Dukhyil A A, Alshehri B, Shobana C S, Panneer Selvam K, Narendran V: Fungal Keratitis: Epidemiology, Rapid Detection, and Antifungal Susceptibilities

of Fusarium and Aspergillus Isolates from Corneal Scrapings. Biomed.Res.Int., 2019: 6395840 (2019)

54. Mannan R, Sharma N, Pruthi A, Maharana P K, Vajpayee R B: Penetrating keratoplasty for perforated corneal ulcers under topical anesthesia. Cornea, 32: 1428-1431 (2013)

55. Muceniece L, Markevica I, Laganovska G: Corneal Perforation Self-Healing with an Iris Plug in the Cornea. Case Rep.Ophthalmol., 11: 330-335 (2020)

56. Namba H, Narumi M, Nishi K, Goto S, Hayashi S, Yamashita H: "Pleats fold" technique of amniotic membrane transplantation for management of corneal perforations. Cornea, 33: 653-657 (2014)

57. Nguyen H T, Pham N D, Mai T Q, Do H T T, Nguyen D T N, McCluskey P, Pham T V: Tectonic Deep Anterior Lamellar Keratoplasty to Treat Corneal Perforation and Descemetocele from Microbial Keratitis. Clin.Ophthalmol., 15: 3549-3555 (2021)

58. Nguyen N X, Seitz B, Langenbucher A, Wenkel H, Cursiefen C: Clinical aspects and treatment of immune reactions following penetrating normal-risk keratoplasty. Klin.Monbl Augenheilkd., 221: 467-472 (2004)

59. Nguyen N X, Langenbucher A, Cursiefen C, Seitz B, Wenkel H, Küchle M: Visual rehabilitation and intraocular pressure elevation due to immunological graft rejection following penetrating keratoplasty. Klin.Monbl Augenheilkd., 218: 492-497 (2001)

60. Niknejad H, Peirovi H, Jorjani M, Ahmadiani A, Ghanavi J, Seifalian A M: Properties of the amniotic membrane for potential use in tissue engineering. Eur.Cell.Mater., 15: 88-99 (2008)

61. Nobe J R, Moura B T, Robin J B, Smith R E: Results of penetrating keratoplasty for the treatment of corneal perforations. Arch.Ophthalmol., 108: 939-941 (1990)

62. Nurözler A B, Salvarli S, Budak K, Onat M, Duman S: Results of therapeutic penetrating keratoplasty. Jpn.J.Ophthalmol., 48: 368-371 (2004)

63. Ogra S, Sims J L, McGhee C N J, Niederer R L: Ocular complications and mortality in peripheral ulcerative keratitis and necrotising scleritis: The role of systemic immunosuppression. Clin.Exp.Ophthalmol., 48: 434-441 (2020)

64. Ong H S, Dart J K: Managing ocular surface disease: a common-sense approach. Community Eye Health., 29: 44-46 (2016a)

65. Ong H S, Dart J K: Managing ocular surface disease: a common-sense approach. Community Eye Health., 29: 44-46 (2016b)

66. Oostra T D, Mauger T F: Conjunctival Flaps: A Case Series and Review of the Literature. Eye Contact Lens, 46: 70-73 (2020)

67. Owsley C: Vision and Aging. Annu.Rev.Vis.Sci., 2: 255-271 (2016)

68. Palioura S, Henry C R, Amescua G, Alfonso E C: Role of steroids in the treatment of bacterial keratitis. Clin.Ophthalmol., 10: 179-186 (2016)

69. Pluzsik M T, Seitz B, Flockerzi F A, Langenbucher A, Tóth G, Bohle R M, Szentmáry N: Changing Trends in Penetrating Keratoplasty Indications between 2011 and 2018 - Histopathology of 2123 Corneal Buttons in a Single Center in Germany. Curr.Eye Res., 45: 1199-1204 (2020)

70. Quan H, Li B, Couris C M, Fushimi K, Graham P, Hider P, Januel J M, Sundararajan V: Updating and validating the Charlson comorbidity index and score for risk adjustment in hospital discharge abstracts using data from 6 countries. Am.J.Epidemiol., 173: 676-682 (2011)

71. Riddle H K,Jr, Price M O, Price F W,Jr: Topical anesthesia for penetrating keratoplasty. Cornea, 23: 712-714 (2004)

72. Roberts H W, Gunasekera C D, Law E M, Seifelnasr M, Giannaccare G, Busin M, Myerscough J: Sutureless Tectonic Mini-Descemet's Stripping Automated Endothelial Keratoplasty ("mini-DSAEK") for the management of corneal perforations. Eur.J.Ophthalmol., 32: 2133-2140 (2022)

73. Röck T, Bartz-Schmidt K U, Landenberger J, Bramkamp M, Röck D: Amniotic Membrane Transplantation in Reconstructive and Regenerative Ophthalmology. Ann.Transplant., 23: 160-165 (2018)

74. Rodríguez-Ares M T, Touriño R, López-Valladares M J, Gude F: Multilayer amniotic membrane transplantation in the treatment of corneal perforations. Cornea, 23: 577-583 (2004)

75. Rodríguez-Ares M T, Touriño R, López-Valladares M J, Gude F: Multilayer amniotic membrane transplantation in the treatment of corneal perforations. Cornea, 23: 577-583 (2004)

76. Roozbahani M, Hammersmith K M, Nagra P K, Ma J F, Rapuano C J: "Therapeutic Penetrating Keratoplasty: A Retrospective Review". Eye Contact Lens, 44 Suppl 2: S433-S441 (2018)

77. Rush S W, Rush R B: Outcomes of Infectious versus Sterile Perforated Corneal Ulcers after Therapeutic Penetrating Keratoplasty in the United States. J.Ophthalmol., 2016: 6284595 (2016)

78. Said D G, Otri M, Miri A, Kailasanathan A, Khatib T, Dua H S: The challenge of fungal keratitis. Br.J.Ophthalmol., 95: 1623-1624 (2011)

79. Schuerch K, Baeriswyl A, Frueh B E, Tappeiner C: Efficacy of Amniotic Membrane Transplantation for the Treatment of Corneal Ulcers. Cornea, 39: 479-483 (2020)

80. Sedghipour M R, Sorkhabi R, Shenasi A, Dehghan H: Outcome of penetrating keratoplasty in corneal ulcer: a single-center experience. Clin.Ophthalmol., 5: 1265-1268 (2011)

81. Seitz B, Resch M D, Schlötzer-Schrehardt U, Hofmann-Rummelt C, Sauer R, Kruse F E: Histopathology and ultrastructure of human corneas after amniotic membrane transplantation. Arch.Ophthalmol., 124: 1487-1490 (2006)

82. Sharma N, Singhal D, Maharana P K, Vajpayee R B: Tuck-In Tenon Patch Graft in Corneal Perforation. Cornea, 38: 951-954 (2019)

83. Sharma S, Rathi A, Murthy S I, Trivedi M, Patel C, Mohamed A, Chaurasia S: Outcomes of Penetrating and Lamellar Corneal Patch Grafts. Cornea, 40: 618-623 (2021)

84. Singh A, Maurya O P, Jagannadhan M V, Patel A: Matrix metalloproteinases (MMP-2 and MMP-9) activity in corneal ulcer and ocular surface disorders determined by gelatin zymography. J.Ocul.Biol.Dis.Infor, 5: 31-35 (2012)

85. Singh S, Das A V, Ali M H: Ocular involvement in facial nerve paralysis: risk factors for severe visual impairment and ocular surface exposure in 1870 patients. Orbit, 1-6 (2022)

86. Sippel K C, Ma J J, Foster C S: Amniotic membrane surgery. Curr.Opin.Ophthalmol., 12: 269-281 (2001)

87. Solomon A, Meller D, Prabhasawat P, John T, Espana E M, Steuhl K P, Tseng S C: Amniotic membrane grafts for nontraumatic corneal perforations, descemetoceles, and deep ulcers. Ophthalmology, 109: 694-703 (2002)

88. Somerville T F, Shankar J, Aldwinckle S, Sueke H, Neal T, Horsburgh M J, Kaye S B: Recurrent microbial keratitis and endogenous site Staphylococcus aureus colonisation. Sci.Rep., 10: 18559-z (2020)

89. Stylianides A, Jones M N, Stewart R M, Murphy C C, Goodson N J, Kaye S B: Rheumatoid arthritis-associated corneal ulceration: mortality and graft survival. Ophthalmology, 120: 682-686 (2013)

90. Sy A, Srinivasan M, Mascarenhas J, Lalitha P, Rajaraman R, Ravindran M, Oldenburg C E, Ray K J, Glidden D, Zegans M E, McLeod S D, Lietman T M, Acharya N R: Pseudomonas aeruginosa keratitis: outcomes and response to corticosteroid treatment. Invest.Ophthalmol.Vis.Sci., 53: 267-272 (2012)

91. Tabery H M: Early epithelial changes in recurrent herpes simplex virus keratitis: a non-contact photomicrographic study in vivo in the human cornea. Acta Ophthalmol.Scand., 76: 349-352 (1998)

92. Thompson R W,Jr, Price M O, Bowers P J, Price F W,Jr: Long-term graft survival after penetrating keratoplasty. Ophthalmology, 110: 1396-1402 (2003)

93. Tolaymat L, Hall M R: Cicatricial Pemphigoid. StatPearls, StatPearls Publishing LLC, Treasure Island (FL), (2022)

94. Tripathy K, Chawla R, Temkar S, Sagar P, Kashyap S, Pushker N, Sharma Y R: Phthisis Bulbi-a Clinicopathological Perspective. Semin.Ophthalmol., 33: 788-803 (2018)

95. Tseng S C: Amniotic membrane transplantation for ocular surface reconstruction. Biosci.Rep., 21: 481-489 (2001)

96. Walkden A: Amniotic Membrane Transplantation in Ophthalmology: An Updated Perspective. Clin.Ophthalmol., 14: 2057-2072 (2020)

97. Wan S, Cheng J, Dong Y, Xie L: Epithelial defects after penetrating keratoplasty in infectious keratitis: An analysis of characteristics and risk factors. PLoS One, 13: e0208163 (2018)

98. Wang X, Dang G, Li Y, Li W, Wu X: General anesthesia versus local anesthesia for penetrating keratoplasty: a prospective study. Int.J.Ophthalmol., 7: 278-282 (2014)

99. Wolf M, Clay S M, Oldenburg C E, Rose-Nussbaumer J, Hwang D G, Chan M F: Overexpression of MMPs in Corneas Requiring Penetrating and Deep Anterior Lamellar Keratoplasty. Invest.Ophthalmol.Vis.Sci., 60: 1734-1747 (2019)

100. Xie L, Zhai H, Dong X, Shi W: Primary diseases of corneal perforation in Shandong Province, China: a 10-year retrospective study. Am.J.Ophthalmol., 145: 662-666 (2008)

101. Xie L, Zhai H, Shi W: Penetrating keratoplasty for corneal perforations in fungal keratitis. Cornea, 26: 158-162 (2007)

102. Yalniz-Akkaya Z, Burcu A, Doğan E, Onat M, Ornek F: Therapeutic penetrating keratoplasty for infectious and non-infectious corneal ulcers. Int.Ophthalmol., 35: 193-200 (2015)

103. Yang A Y, Chow J, Liu J: Corneal Innervation and Sensation: The Eye and Beyond. Yale J.Biol.Med., 91: 13-21 (2018)

104. Yang H, Zhou Y, Zhao H, Xue J, Jiang Q: Application of the SMILE-derived lenticule in therapeutic keratoplasty. Int.Ophthalmol., 40: 689-695 (2020)

105. Yang P, Yuan W, Liu J, Li J, Tan B, Qiu C, Zhu X, Qiu C, Lai D, Guo L, Yu L: Biological characterization of human amniotic epithelial cells in a serum-free system and their safety evaluation. Acta Pharmacol.Sin., 39: 1305-1316 (2018)

106. Yin J: Advances in corneal graft rejection. Curr.Opin.Ophthalmol., 32: 331-337 (2021)

107. Yin J, Singh R B, Al Karmi R, Yung A, Yu M, Dana R: Outcomes of Cyanoacrylate Tissue Adhesive Application in Corneal Thinning and Perforation. Cornea, 38: 668-673 (2019)

7 Danksagung

Mein Dank gilt Herrn Prof. Dr. Armin Wolf, Herrn PD Dr. Christian Wertheimer und Frau Dr. Carolin Elhardt für das Vertrauen, mir dieses spannende Forschungsthema zu überlassen, und die freundliche Unterstützung, die ich während des Prozesses des wissenschaftlichen Arbeitens von ihnen erfahren durfte.

Zusätzlich möchte ich mich bei Herrn Dr. Rupert Kamnig für die Zusammenarbeit bedanken.

Zuletzt danke ich meinem familiären und freundschaftlichen Netzwerk, das mich in meinem Vorhaben in jeglicher Hinsicht gestärkt hat.

8 Lebenslauf

Persönliche Daten

Romina Schweikert

Geburtsort: Ravensburg

Staatsbürgerschaft: deutsch

Bildungsweg

2023	Ärztliche Prüfung, Gesamtnote 1,5
Seit 2021	Studium Kulturwissenschaften mit Schwerpunkt Philosophie an der FernUniversität Hagen
Seit 2021	Doktorandin an der Klinik für Augenheilkunde der Uniklinik Ulm
2016 - 2023	Studium der Humanmedizin an der Universität Ulm
2018	1. Staatsexamen: Note 1,5
2022	2. Staatsexamen: Note 2
2023	3. Staatsexamen: Note 1
2016	Abitur mit der Gesamtnote 1,1
2008 - 2016	Heisenberg-Gymnasium Ettlingen
2004 - 2008	Albert-Schweitzer-Grundschule Muggensturm

Publikationen

1. Elhardt C, Schweikert R, Hartmann L M, Vounotrypidis E, Kilani A, Wolf A, Wertheimer C M: The role of the calcofluor white staining in the diagnosis of Acanthamoeba keratitis. J.Ophthalmic Inflamm.Infect., 13: 23 (2023)

2. Elhardt C, Schweikert R, Kamnig R, Vounotrypidis E, Wolf A, Wertheimer C M: Recurrence of perforation and overall patient survival after penetrating keratoplasty versus amniotic membrane transplantation in corneal perforation. Graefes Arch.Clin.Exp.Ophthalmol., 261: 1933-1940 (2023)