Aus dem Klinikum Kempten/Oberallgäu
Klinik für Orthopädie, Unfall- und Wiederherstellungschirurgie
Ärztlicher Leiter: Prof. Dr. med. Georg Täger

Revisionseingriffe nach proximalen Femurfrakturen: Komplikationsanalyse und Vermeidungsmanagement

Dissertation

zur

Erlangung des Doktorgrades der Medizin
der Medizinischen Fakultät der Universität Ulm

vorgelegt von

Wojciech Derwich
Janowiec Wielkopolski, Polen

2012

Amtierender Dekan:	Prof. Dr. rer. nat. Thomas Wirth
1.Berichterstatter:	PD Dr. med. Götz Röderer
2.Berichterstatter:	Prof. Dr. med. Klaus Huch
Tag der Promotion:	26.04.2013

Meinen Eltern, die mir das Leben geschenkt haben,
Meiner Frau, die mein Leben mit Farben gefüllt hat,
Meinen Kindern, die mich täglich zum neuen Leben rufen.

INHALTVERZEICHNIS

INHALTVERZEICHNIS ..... **I**
ABKÜRZUNGSVERZEICHNIS ..... **III**

1. EINLEITUNG, ÜBERSICHT UND ZIELSETZUNG **1**

1.1. Einleitung *1*

1.2. Definition und Einteilung der proximalen Femurfrakturen *1*

1.3. Epidemiologie der proximalen Femurfrakturen *2*

1.4. Einteilung der proximalen Femurfrakturen, ihre Versorgung und typische Komplikationen *3*

1.5. Implantatübersicht *14*

1.6. Definition der Komplikationen *22*

1.7. Morbidität und Letalität der Patienten mit hüftnahen Femurfrakturen *23*

1.8. Zielsetzung der Arbeit *24*

2. PATIENTEN, MATERIAL UND METHODEN **25**

2.1. Patientenkollektiv *25*

2.2. Epidemiologische Patientendaten *26*

2.3. Klinische Daten *28*

2.4. Methoden *31*

3. ERGEBNISSE **34**

3.1. Operationszahl *34*

3.2. Revisionsquote *34*

3.3. Klinische Daten *36*

3.4. Operations- und Aufenthaltsstatistik *49*

3.5. Komplikationsanalyse *54*

3.6. Zusammenfassung der Ergebnisse.....72

4. DISKUSSION 74

4.1. Epidemiologie proximaler Femurfrakturen unter Berücksichtigung von Komplikationen 74

4.2. Versorgung der medialen Schenkelhalsfrakturen mit Berücksichtigung der Komplikationen und ihrer Behandlung 76

4.3. Versorgung pertrochantärer Frakturen mit Berücksichtigung der Komplikationen und ihrer Behandlung 85

4.4. Versorgung intertrochantärer Frakturen (31-A3) mit Berücksichtigung der Komplikationen und ihrer Behandlung 89

4.5. Versorgung subtrochantärer Frakturen mit Berücksichtigung der Komplikationen und ihrer Behandlung 93

4.6. Analyse der Komplikationen.....95

4.7. Limitationen der Arbeit 102

5. ZUSAMMENFASSUNG 104
6. LITERATURVERZEICHNIS 105

Danksagung.....123

Lebenslauf 124

ABKÜRZUNGSVERZEICHNIS

Abkürzung	*Bedeutung*
AA	Assistenzarzt
Abb.	Abbildung
AO	Association for Osteosynthesis (Arbeitsgemeinschaft für Osteosynthesefragen
AO/ASIF	Association for Osteosynthesis/Association for the Study of Internal Fixation
a.p-Aufnahme	Anterior-posterior Aufnahme
APTT	Aktivierte partielle Thromboplastinzeit
ASA Klassifikation	Klassifikation der American Society of Anesthesiologists
BQS	Bundesqualitätssicherung
COPD	Chronic obstruktive pulmonal disease
FA	Facharzt für Unfallchirurgie
HE	Haupteingriff ohne eine Revision im Verlauf
HER	Haupteingriff mit einer Revision im Verlauf
HOPS	Hirnorganisches Psychosyndrom
K0	Patientengruppe mit komplikationslosem Verlauf
K0‘	Patientengruppe mit komplikationslosem Verlauf im Rahmen der Kontrollgruppe
K1	Patientengruppe mit kompliziertem Verlauf
OA	Oberarzt
RE	Revision
SHF	Schenkelhalsfraktur
SHS	„sliding hip screw“
Tab.	Tabelle
Z. n.	Zustand nach

1. Einleitung, Übersicht und Zielsetzung

1.1. Einleitung

Die Inzidenz proximaler Femurfraktur steigt bekanntermaßen mit zunehmendem Alter an und stellt bei insgesamt zunehmenden Fallzahlen eine sozioökonomische und medizinische Herausforderung dar. Trotz optimalem präoperativem Management und zeitiger chirurgischer Versorgung dieser Frakturen, lassen sich allgemeine und revisionspflichtige Komplikationen nicht vollständig vermeiden. In der vorliegenden retrospektiven Arbeit wurde daher versucht, begünstigende Faktoren für Komplikationen nach der Versorgung proximaler Femurfrakturen zu definieren und dadurch zur Therapieoptimierung beizutragen.

1.2. Definition und Einteilung der proximalen Femurfrakturen

Die Begriffe „proximale Femurfraktur“ oder „hüftnahe Femurfraktur“ bezeichnen eine inhomogene Gruppe von Frakturen, die aus sozioökonomischen und pathologischen Gründen zusammengefasst werden. Die proximalen Femurfrakturen umfassen intrakapsuläre (mediale) und extrakapsuläre (laterale bzw. basale) Schenkelhalsfrakturen, sowie per-, inter- und subtrochantäre Frakturen [83,102].

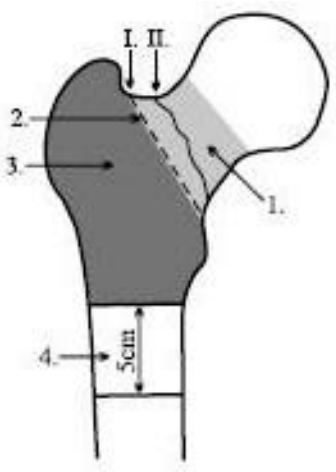

I. Grenze zwischen Schenkelhals- und Trochanter-Region
II. Die häufigste Grenze der Gelenkkapsel
1. Intrakapsuläre Schenkelhalsfrakturen
2., 3., 4. Extrakapsuläre Frakturen
2. Laterale und basale Schenkelhalsfrakturen
3. Per- und intertrochantäre Frakturen
4. Subtrochantäre Frakturen

Abb. 1: Empfehlung zur Klassifikation der hüftnahen Femurfrakturen nach Parker und Pryor (1993) [83]

1.3. Epidemiologie der proximalen Femurfrakturen

Die Inzidenz der proximalen Femurfraktur zeigt eine Korrelation mit der demographischen Verteilung der Population und steigt mit zunehmendem Alter. Nach BQS-Report vom Jahr 2007 wird die Häufigkeit dieser Verletzungen in Deutschland mit 110 bis 130 pro 100.000 Einwohnern geschätzt [60]. Dabei wird eine jährliche Fallzunahme mit 3 bis 5% angenommen [11]. Die Gesamtanzahl aller proximalen Femurfrakturen beträgt bundesweit aktuell 256.000 Fälle/Jahr [78]. Die Anzahl der Mehretagenfrakturen mit Beteiligung des proximalen Femurs wird selten (1,1%) beschrieben. Unter zusätzlicher Berücksichtigung der Kombination von Femurfrakturen mit Kniegelenkbeteiligung und des Acetabulums mit Femurschaftfrakturen ergab sich ein Anteil an Kettenverletzungen des Femurs von 3,1% [119]. Frakturen des osteoporotischen Knochens sind von pathologischen Frakturen zu unterscheiden. Diese entstehen aufgrund der Minderung der Knochendichte durch Wachstum der seltenen, primären Knochentumoren (z. B. Osteosarkom, Chondrosarkom) oder der deutlich häufigeren Metastasen im proximalen Femur [52]. Die hüftnahe Femurfraktur ist eine typische Fraktur älterer Menschen, wobei Frauen besonders betroffen sind (74,2%) [60,78]. Patienten im Alter über 60 Jahren machen 93,8% aller Fälle aus [60]. Dementsprechend weisen die betroffenen Patienten nicht selten zahlreiche gravierende Nebenerkrankungen aus. 72,2% der Patienten werden präoperativ mit ASA 3 eingestuft [60]. ASA-Klassifikation (American Society of Anesthesiologists) definiert das perioperative Narkoserisiko anhand systemischen Erkrankungen. In diesem Fall betrifft die Kategorie ASA 3 die Patienten mit schwerer Allgemeinerkrankung. Die Krankenhausletalität bei proximaler Femurfraktur schwankt in nicht randomisierten Einzelstudien von 2,7 bis 11% [60,125]. Intra- und postoperative allgemeinmedizinische und chirurgische Komplikationen treten bei 20,3% der Patienten auf. Die operative Reinterventionsrate betrug im Jahr 2005 3,7% [125].

1.4. Einteilung der proximalen Femurfrakturen, ihre Versorgung und typische Komplikationen

1.4.1. Mediale Schenkelhalsfraktur

1.4.1.1. Einteilungen medialer Schenkelhalsfraktur

Die mediale Schenkelhalsfraktur wird anhand der klinischen und radiologischen Merkmale nach mehreren etablierten Einteilungen klassifiziert. Klinische Anwendung haben die Klassifikationen nach Garden, Pauwels und der AO (Arbeitsgemeinschaft für Osteosynthesefragen) gefunden [20].

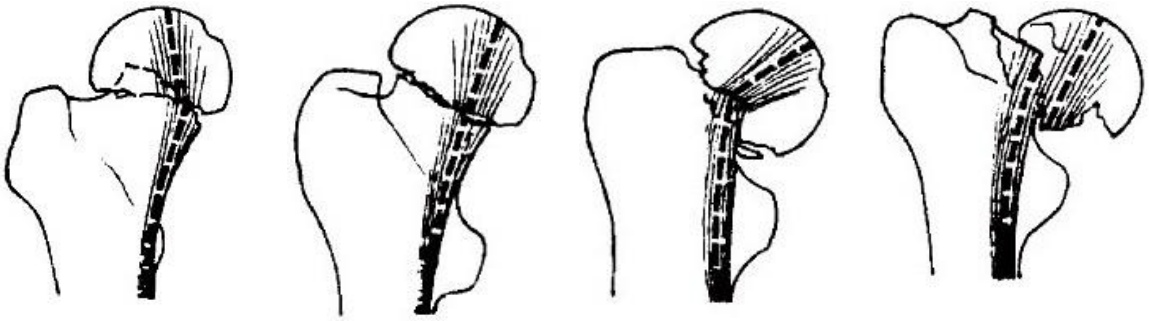

Typ I	**Typ II**	**Typ III**	**Typ IV**
Valgusimpaktierte Fraktur	Nichtimpaktierte, nichtdislozierte Fraktur	Dislozierte Fraktur mit noch vorhandenem Kontakt der Trabekel und kortikalen Strukturen am Adam-Bogen	Dislozierte Fraktur mit vollständiger Verschiebung der korrespondierenden Knochenelemente

Abb. 2: Die Klassifikation der medialen Schenkelhalsfrakturen nach Garden [11]

Klassifikation nach Garden

Die Klassifikation nach Garden wurde im Jahr 1951 eingeführt und beschreibt den Dislokationsgrad in der Frontalebene. Sie unterscheidet vier Typen der medialen Schenkelhalsfrakturen (Abb. 2). Die Einteilung nach Garden korreliert aufsteigend mit der Häufigkeit der Femurkopfnekrose. Zusätzlich stratifiziert sie das Risiko der postoperativen Komplikationen (Pseudarthrose, Dislokation) und dient dadurch als Hilfsmittel bei der Indikationsstellung mit Unterscheidung zwischen dem

kopferhaltenden (empfohlen bei Garden I-III) und kopfersetzenden (indiziert bei Garden IV Frakturen) [11].

Klassifikation nach Pauwels

Die Klassifikation nach Pauwels bezieht sich auf die Neigung der Frakturebene zur Horizontalen in a.p-Aufnahme und beschreibt die Stabilität der Fraktur. Je nach Winkel zwischen der Frakturlinie und der Horizontalen unterscheidet man drei Typen der medialen Schenkelhalsfrakturen (Abb. 3). Der Typ I nach Pauwels stellt eine primär stabile Abduktionsfraktur mit Valgusfehlstellung dar. Diese Fraktur kann allerdings infolge der Resorptionsvorgänge in eine instabile Form mit sekundärer Dislokation des Oberschenkelkopfes übergehen.

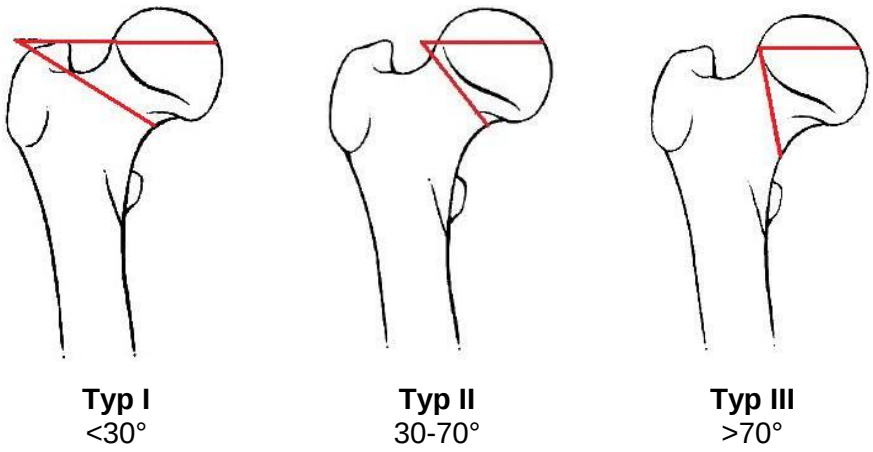

Abb. 3: Klassifikation der medialen Schenkelhalsfrakturen nach Pauwels [11]

Der Typ II nach Pauwels entspricht einer Adduktionsfraktur mit Varusfehlstellung. Diese Fraktur ist voraussichtlich instabil und bedarf primär einer Osteosynthese. Die Frakturlinie bei dem Typ III nach Pauwels kann in der a.p.-Ebene bis zu 90° zur Horizontalen verlaufen. Dem entsprechend ist diese Fraktur hochgradig instabil und durch darauf wirkende Abscherkräfte schwer zu reponieren [18].

AO-Klassifikation

Die dritte etablierte Klassifikation der medialen Schenkelhalsfrakturen (Abb. 4) wurde von der Arbeitsgemeinschaft für Osteosynthesefragen (AO-Klassifikation)

eingeführt. Die AO-Klassifikation berücksichtigt den Dislokationsgrad, den Bruchlinienverlauf, sowie unterscheidet zusätzliche Frakturtypen, wie subkapitale Frakturen und Abscherfrakturen mit hoher Instabilität [11].

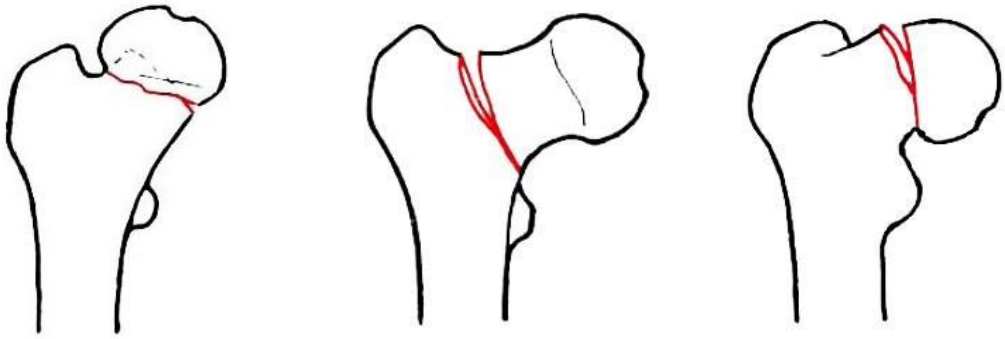

31-B1.1/2/3 Fraktur subkapital, impaktiert oder wenig disloziert	31-B2.1/2/3 Fraktur transzervikal	31-B3.1/2/3 Fraktur subkapital, nicht impaktiert, dislozierte

Abb. 4: Die AO-Klassifikation der medialen Schenkelhalsfrakturen nach Müller und Narzarian [11]. Abkürzungen: AO (Arbeitsgemeinschaft für Osteosynthesefragen)

1.4.1.2. Behandlung medialer Schenkelhalsfraktur

Die Indikationsstellung zur Behandlung der medialen Schenkelhalsfraktur basiert auf den drei obengenannten Klassifikationen. Zusätzlich müssen jedoch andere Faktoren, wie körperliche und psychische Aktivität, Patientenerwartungen und vorbestehende Coxarthrose berücksichtigt werden. Für die Therapieplanung hat sich besonders die Klassifikation nach Garden bewährt. Die Behandlungsmöglichkeiten der medialen Schenkelhalsfraktur reichen von einer konservativen Therapie bei der undislozierten, eingestauchten Fraktur bei bettlägerigen Patienten, über kopferhaltende Osteosyntheseverfahren bis zur Hemialloarthroplastik [18] und Totalendoprothese der Hüfte [11, 12, 20].

Garden I

Die primär stabilen, impaktierten Garden-I-Frakturen wurden über Jahre konservativ durch Frühmobilisation und -belastung behandelt. Allerdings kann es infolge der Resorptionsprozesse im weiteren Verlauf sekundär zur

Frakturdislokation kommen, was die Reposition und die Osteosynthese erheblich erschwert. Diese neue Erkenntnis führte zur Änderung der therapeutischen Strategie und spricht eher für die prophylaktische kopferhaltende Operation [10]. Die sicherste Frakturstabilität gewährleistet in diesem Fall eine 2-Loch-DHS (dynamische Hüftschraube) mit einer Antirotationsschraube oder der Schenkelhalsklinge, die den 3 kanülierten Schrauben überlegen ist [20].

Garden II

Durch die anatomischen Verhältnisse der medialen Schenkelhalsfraktur Typ II nach Garden wird die Durchblutung des Femurkopfes in der Regel gewährleistet, daher wird in diesem Fall die Indikation für eine Reposition in beiden Ebenen und eine Osteosynthese mit einem voll belastbaren Implantat gestellt [20].

Garden III

Typ III nach Garden bildet die dislozierten medialen Schenkelhalsfrakturen mit noch erhaltenem Weitbrecht-Band ab. Das Weitbrecht Band ggf. Bänder sind am Schenkelhals longitudinal verlaufende Schleimhautfalten, Plicae synoviales, die posterolateral die Endäste der A. circumflexa femoris medialis enthalten und somit die Blutversorgung des Femurkopfes gewährleisten. Darauf folgend ist das Risiko der Hüftkopfnekrose bei Fraktur Typ III nach Garden zwar deutlich höher im Vergleich zu nicht dislozierten Frakturen, aber geringer als bei Garden IV Frakturen. Bei jüngeren, aktiven Patienten ist die kopferhaltende Osteosynthese besonders empfehlenswert. Die Reposition gelingt meistens geschlossen. Die prothetische Versorgung bietet für jüngere Patienten wegen dem nötigen Wechsel der Endoprothese eine schlechte Alternative, da im höheren Patientenalter dann oftmals Prothesenwechseloperationen nötig werden. Bei älteren Patienten mit Frakturen des Typ III nach Garden ist die Osteosynthese vorzuziehen, falls eine Vollbelastbarkeit erreicht wird. Die Implantation einer Endoprothese empfiehlt man bei allen Patienten mit pathologischen Frakturen, schwerster Osteoporose und Varusdeformität, sowie bei Dislokationen älter als 6 Stunden [11, 20].

Garden IV

Die medialen Schenkelhalsfrakturen, Typ IV nach Garden stellen eine Gruppe mit deutlich erhöhtem Risiko der Hüftkopfnekrose dar, daher ist bei älteren Patienten

eine prothetische Versorgung primär indiziert. Nur bei Bettlägerigkeit und Kontraindikation gegen eine Endoprothese kann eine Osteosynthese sinnvoll sein. Trotz der schlechten anatomischen Voraussetzungen ist die Osteosynthese bei jüngeren Patienten, auch wegen der im Laufe der Jahre zu erwartenden Wechseloperationen beim Einsatz einer Endoprothese vorzuziehen [11, 20].

1.4.1.3. Komplikationen bei der Behandlung medialer Schenkelhalsfrakturen

Komplikationen können bei der Behandlung der medialen Schenkelhalsfraktur sowohl intraoperativ als auch in der frühen oder späten postoperativen Phase auftreten. Zu den frakturtypischen, frühen Komplikationen gehört eine Dislokation der Fraktur, ein Weichteil- oder Knocheninfekt, ein früher Kopfkollaps („early collaps“), eine Pseudarthrose, sowie eine Schenkelhalsverkürzung infolge des Heilungsprozesses. Die Frakturdislokation entsteht meistens auf Grund einer inkomplett erzielten anatomischen Reposition oder einer suboptimalen Implantatlage und –länge. Nur die frühzeitige Reoperation mit Implantatwechsel kann die adäquate Frakturheilung und Mobilität bei jungen Patienten ohne Spätfolgen und mit einem guten Langzeitergebnis gewährleisten. Ansonsten ist bei älteren Patienten die prothetische Versorgung, die Methode der ersten Wahl. Die kopferhaltenden Verfahren sind allerdings mit dem Risiko der Hüftkopfnekrose belastet. Die frühe Vollnekrose des Femurkopfes im ersten Jahr postoperativ wird in der Literatur mit einer relativen Häufigkeit unter 10% beschrieben. Als späte Komplikation wird ein Kopfkollaps („late collaps“) infolge einer inkompletten Femurkopfnekrose beschrieben, die noch nach 7-10 Jahren auftreten kann [20].

1.4.2. Laterale Schenkelhalsfraktur

1.4.2.1. Definition der lateralen Schenkelhalsfraktur

Die anatomische Grenze zwischen der intra- und extrakapsulären Fraktur und somit die Definition der lateralen Schenkelhalsfraktur sorgt für zahlreiche Kontroversen. Die laterale Form der Schenkelhalsfraktur weist meist auch eine intraartikuläre Komponente auf. Der ventrale Ansatz der Hüftgelenkkapsel liegt an der Linea intertrochanterica und damit verläuft der gesamte ventrale Anteil des

Schenkelhalses intraartikulär. Der dorso-laterale Teil des Schenkelhalses liegt allerdings extrakapsulär, da die distale Begrenzung der Kapsel in Form der Zona orbicularis ligamenti ischiofemorale, etwa die Hälfte des dorsolateralen Schenkelhalses ausspart [72].

1.4.2.2. Behandlung der lateralen Schenkelhalsfraktur

Trotz anatomischer Ähnlichkeit zu der pertrochantären Fraktur sind die Kriterien für die Versorgung der lateralen Schenkelhalsfrakturen sehr unscharf definiert. In der Therapieplanung wird besonders der Dislokationsgrad berücksichtigt. Meist lassen sich die lateralen Schenkelhalsfrakturen gelenkerhaltend, mit einer Osteosynthese versorgen.

1.4.3. Pertrochantäre Fraktur

1.4.3.1. Definition der pertrochantären Fraktur

Die pertrochantären Frakturen umfassen alle Brüche des Femurs im Trochanterbereich distal des Schenkelhalses und proximal der distalen Begrenzung des Trochanter minor. Jährlich sind durch die pertrochantäre Fraktur 40.000 Patienten betroffen [92]. In der Literatur findet man die Klassifikation nach Evans, Kyle, Tronzo, Hoffmann, Adams oder Debrunner. Im europäischen Sprachraum hat sich die AO- Klassifikation (nach Müller und Narzarian) (Abb. 6) etabliert und steht im Vordergrund. Die angloamerikanischen Veröffentlichungen basieren auf der Klassifikation nach Evans. Von klinischer Bedeutung ist die Unterscheidung zwischen den stabilen und instabilen pertrochantären Frakturen. Eine Fraktur wird als stabil bezeichnet, wenn der Adam-Bogen durch die anatomische Reposition wieder tragfähig gemacht werden kann oder bei wenig dislozierten Frakturen nach der Reposition noch ohne Osteosynthese tragfähig bleibt.

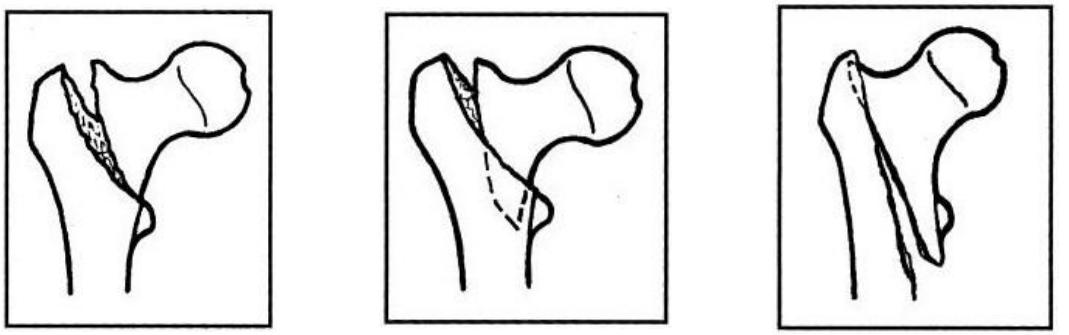

31-A1.1
pertrochantär einfach entlang der Linea intertrochanterica

31-A1.2
pertrochantär einfach durch den Trochanter major

31-A1.3
pertrochantär einfach nach distal des Trochanter minor

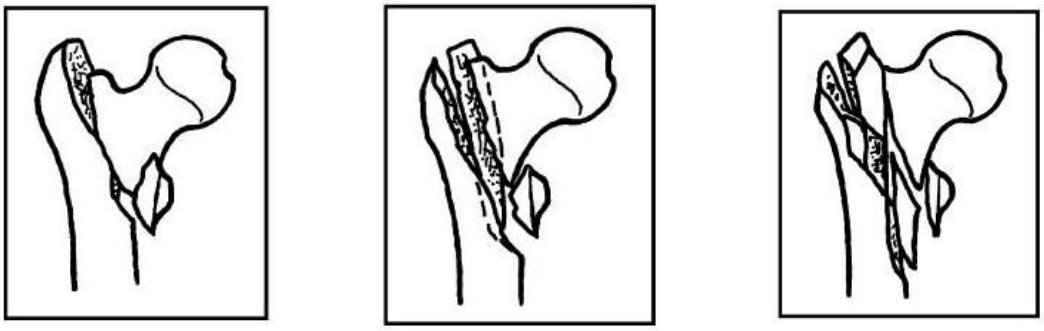

31-A2.1
pertrochantär mit einem Zwischenfragment

31-A2.2
pertrochantär multifragmentär mit mehreren Zwischenfragmenten

31-A2.3
pertrochantär multifragmentär nach distal des Trochanter minor

Abb. 6: AO-Klassifikation der pertrochantären Femurfrakturen [84]. Abkürzungen: AO (Arbeitsgemeinschaft für Osteosynthesefragen)

1.4.3.2. Behandlung der pertrochantären Fraktur

In der Versorgung der pertrochantären Frakturen stehen intramedulläre (z.B. Gamma-Nagel, PFN, Classic-Nail) und extramedulläre Implantate (z.B. DHS) zur Verfügung. Je nach Frakturtyp und Implantat erzielt man unterschiedliche Ergebnisse und Komplikationsraten. Eine besondere Herausforderung stellen die instabilen pertrochantären Frakturen (31-A3) dar. Die relativ stabilen A1- und A2.1-Frakturen können sowohl mit Platten-Schrauben-Systemen als auch mit Nagel-Systemen versorgt werden. Die Versorgung der hochgradig instabilen

pertrochantären (A2.2 und A2.3) Femurfrakturen sollte mittels belastungsstabilen intramedullären Implantaten erfolgen, die nach klinischer und biomechanischer Studien eine Überlegenheit gegenüber den extramedullären Implantaten zeigen. Bei schlechter Knochenqualität und bestehender Koxarthrose kommt zusätzlich eine hemiprothetische Versorgung in Frage [19, 44, 76]. Die Osteosynthese der instabilen Frakturen mit einer DHS und Trochantärabstützplatte wird heutzutage nicht mehr empfohlen [38].

1.4.3.3. Komplikationen in der Behandlung pertrochantärer Frakturen

Die Komplikationen in der Versorgung der pertrochantären Frakturen hängen von der Frakturmorphologie und dem verwendeten Implantat ab. Instabile Brüche zeichnen sich in der Trochanterregion mit deutlich höherer Komplikationsrate aus, als die stabilen pertrochantären Frakturen [90, 130]. Bei Anwendung des proximalen Femurnagels ist eine Dislokation des Trochanter major eine der häufigsten Komplikationen, die jedoch die knöcherne Konsolidierung nicht behindert. Klinisch relevant ist der so genannte Z-Effekt, der als Neigung der Schenkelhalsschraube zur Lockerung und anschließend einer Wanderung nach lateral distal bzw. zentral proximal aus dem Femur definiert wird. Durch Stressspitzen auf Höhe des Nagelendes kann es zu periprothetischen Frakturen kommen, die in der Literatur mit einer Inzidenz von bis zu 18% beschrieben sind [90, 100, 124, 135]. Die dynamische Hüftschraube zeigt in 2,6 – 9% der Fälle Implantatdislokationen [29, 130]. Zu erwähnen ist auch die bereits oben beschriebene Sinterung der Schenkelhalsschraube, allerdings ohne genaue Angaben in der Literatur bezüglich der Häufigkeit. Durch den offenen Zugang kommt es bei Platten-Systemen häufiger zu Wundinfekten und als Spätfolge zu Implantatdislokationen oder Pseudarthrosen [130].

1.4.4. Intertrochantäre Fraktur, einschließlich Reversed Fraktur

1.4.4.1. Definition der intertrochantären Fraktur

Die intertrochantäre Fraktur bildet eine Subgruppe der pertrochantären Frakturen und wird nach AO-Klassifikation eingeteilt (Abb. 7). Die Bruchlinie bei den meisten

pertrochantären Frakturen verläuft entlang der Linea intertrochanterica, also vom Trochanter major bis zum Trochanter minor, so dass die Osteosynthese mit einer dynamischen Hüftschraube oder einem proximalen Femurnagel regelhaft gelingt. Bei Schrägfrakturen (31-A3.1) in intertrochantärer Region handelt es sich um den umgekehrten Frakturverlauf mit der Bruchlinie von distal und lateral nach proximal und medial.

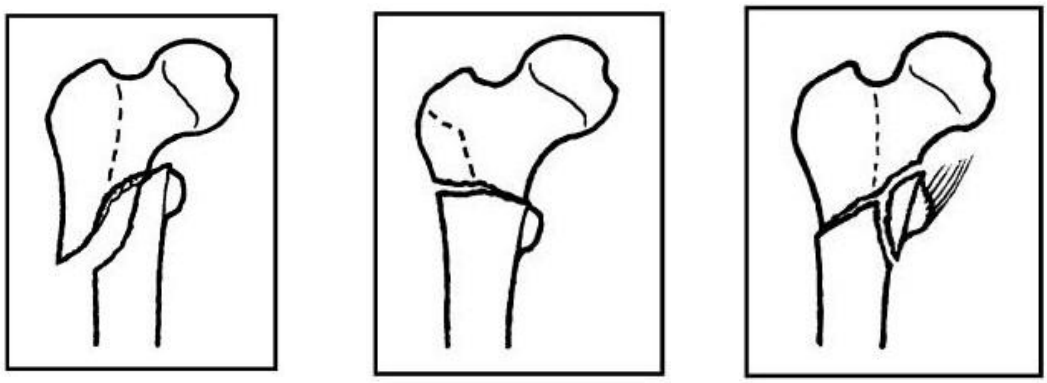

31-A3.1	31-A3.2	31-A3.3
Intertrochantäre einfache Schrägfraktur	Intertrochantäre einfache Querfraktur	Intertrochantäre Mehrfragmentfraktur

Abb. 7: AO-Klassifikation der intertrochantären Femurfrakturen [84]. Abkürzungen: AO (Arbeitsgemeinschaft für Osteosynthesefragen)

Die Nomenklatur der 31-A3 Frakturen ist in der Literatur inhomogen und wird durch verschiedene Autoren als „instabile intertrochantäre Fraktur“, „subtrochantäre Fraktur“ oder „intertrochantäre und subtrochantäre Fraktur“ bezeichnet. Aufgrund von zahlreichen klinischen Übereinstimmungen mit vergleichbaren Therapieoptionen und potenziellen Komplikationen werden die 31-A3 und 32 Frakturen nach AO-Klassifikation nach kurzer Erläuterung (siehe Abschnitt 1.3.5) im Weiteren zusammen beschrieben [49].

1.4.4.2. Behandlung der intertrochantären Fraktur

Die Behandlung der intertrochantären Frakturen bereitet durch anatomische und biomechanische Brucheigenschaften gravierende klinische Schwierigkeiten. Unter extramedullären Implantaten haben sich die dynamische Hüftschraube und

„sliding hip screw (SHS)“ in der Behandlung der 31-A3 Fraktur aufgrund der hohen Rate an Komplikationen mit Femurschaftmedialisierung, Plattenausbruch und Implantatbruch nicht mehr bewährt. Die 95° Kondylenschrauben ggf. 95° Kondylenplatten hingegen bieten eine bessere Rotationsstabilität des proximalen Fragments und schützen das proximale Fragment vor einer Dislokation nach lateral mit Verhinderung der Medialisierung des Femurschaftes [49, 141]. Nach der Einführung der intramedullären Kraftträger bewiesen die Vergleichsstudien eine biomechanische Gleichwertigkeit der intramedullären Implantate und 95°-Kondylensysteme, insbesondere in der Versorgung der Reversed-Frakturen. Da die Patienten aber von der neuen Technik durch die Reduktion der Operationszeit, des Blutverlustes und der Beinlängendifferenz, sowie durch frühfunktionelle Vollbelastung und bessere Gehqualität profitiert haben, werden die intramedullären Implantate in der Behandlung der intertrochantären Frakturen bevorzugt [115].

1.4.4.3. Komplikationen bei der Behandlung intertrochantärer Fraktur

Die Komplikationsrate bei der Versorgung der intertrochantären Fraktur ist überdurchschnittlich (bis 32%) hoch [115]. Durch den atypischen Verlauf der Frakturlinie und die fehlende mediale Abstützung, insbesondere bei einer reversen intertrochantären Fraktur, kommt es gehäuft zum sekundären Stellungsverlust nach der Osteosynthese mit Medialisierung des distalen Femurfragmentes. Die extramedullären Platensysteme gehen mit hoher Rate an Plattenbrüchen, Implantatausbruch und Cut-out einher, die im weiteren Verlauf zur Bildung von Pseudarthrosen führen können. Als implantatspezifische Komplikationen bei den intramedullären Kraftträgern beobachtet man einen Cut-out-Effekt an dem Hüftkopf, eine periprothetische Fraktur und eine Malrotation mit Beinfehlstellung [49].

1.4.5. Subtrochantäre Fraktur

1.4.5.1. Definition der subtrochantären Fraktur

Die subtrochantären Frakturen definiert man als Brüche des Femurs innerhalb von 5-7,5 cm distal der distalen Begrenzung des Trochanter minor und kommen mit

einer Inzidenz von 7-15% der hüftnahen Femurfrakturen [112]. Klinisch kommt es durch den Zug der Abduktorenmuskulatur zur Varus- und Innenrotationsstellung mit konsekutiver Achsenfehlstellung oder Beinverkürzung. Die subtrochantären Frakturen werden nach AO-Klassifikation unterschieden.

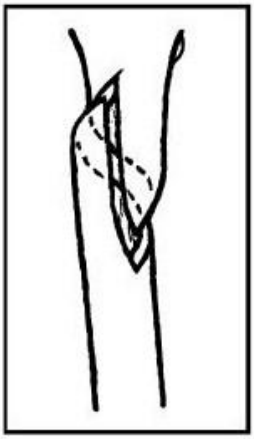

32-A1.1
Einfache Spiralfraktur



32-A2.1
Einfache Schrägfraktur

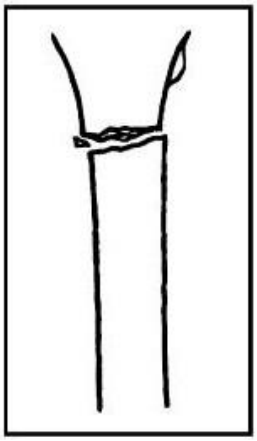

32-A3.1
Einfache Querfraktur

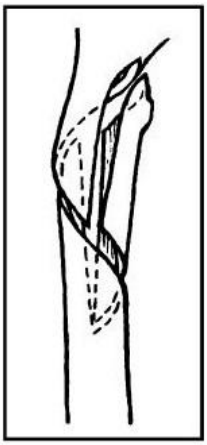

32-B1.1
Spiralfraktur mit Keil

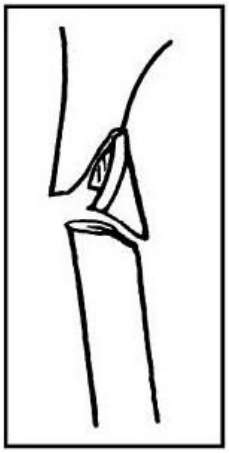

32-B2.1
Biegungsfraktur mit Keil

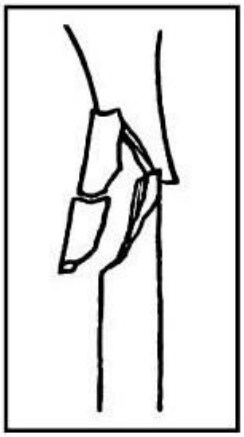

32-B3.1
Multifragmentäre Biegungsbruch

Abb. 8: AO-Klassifikation der subtrochantären Femurfrakturen [16]. Abkürzungen: AO (Arbeitsgemeinschaft für Osteosynthesefragen)

1.4.5.2. Behandlung der subtrochantären Fraktur

Die Frakturstabilisierung unter dynamischer Fragmentkompression wird in der Behandlung der subtrochantären Fraktur mit einem intramedullären Kraftträger (z.B. PFN) oder mit einem 95° Kondylensystem (95° Kondylenplatte oder 95° Kondylenschraube) gewährleistet. Die intramedullären Implantate bieten zwar eine Reduktion der Operationszeit, eine bessere Fixation des proximalen Fragmentes und erlauben die postoperative Vollbelastung, sind aber bis zu 63% der Fälle mit gravierenden technischen Schwierigkeiten bei der Implantation verbunden [14]. Die 95° Kondylensysteme verlangen von dem Operateur ebenso eine große Erfahrung, ermöglichen aber eine adäquate Stabilisierung und Kompression des Bruches.

1.4.5.3. Komplikationen bei der Behandlung subtrochantärer Frakturen

Die subtrochantären Femurfrakturen, insbesondere die mehrfragmentären Frakturen, gehen mit einer hohen Inzidenz von Pseudarthrosen (bis 27,6%), sowie Weichteil- und Knocheninfektionen (bis 11,1%) einher [32]. Ein klinisch gravierendes Problem stellt die primäre und sekundäre Fehlstellung (bis 47,6%) nach Osteosynthese in der subtrochantären Region mit einer Inzidenz von 12%, 47% und 21% für die Kondylenplatte, dynamische Hüftschraube und Gamma-Nagel dar [32, 46]. Die einzelnen Osteosynthesetechniken zeigen implantatspezifische Komplikationen. Für die extramedullären Implantate sind ein Plattenbruch und –ausbruch, sowie eine Implantatlockerung typisch. Die intramedullären Kraftträger gehen häufiger mit einer periprothetischen Fraktur und einer Schraubenauswanderung einher [32, 46].

1.5. Implantatübersicht

Die Komplexität der Frakturtypen bedarf immer noch einer Optimierung der Osteosynthesetechniken. Die angewandten Systeme sollten nicht nur die anatomische Reposition und primäre Frakturstabilität, aber auch die volle Belastbarkeit gewährleisten, die durch die frühzeitige postoperative Mobilisation

zur Vorbeugung systemischer Komplikationen von großer Bedeutung ist [32, 69, 127].

1.5.1. PFN (Proximaler Femurnagel)

Der proximale Femurnagel gehört zu den intramedullären Implantaten. Das Nagelsystem besteht aus einem in den Femurschaft eingebrachten Nagel sowie aus einer in dem Schenkelhals platzierten Schenkelhals- und Hüftgleitschraube. Der Nagel wird zusätzlich mit einer Schraube im Schaft statisch und/oder dynamisch verriegelt. Die Nagelsysteme sind durch ein kleineres varisierendes Drehmoment, eine Lage im Verlauf der Last und eine Primärstabilität, sowohl für stabile als auch instabile Frakturen gut geeignet [130].

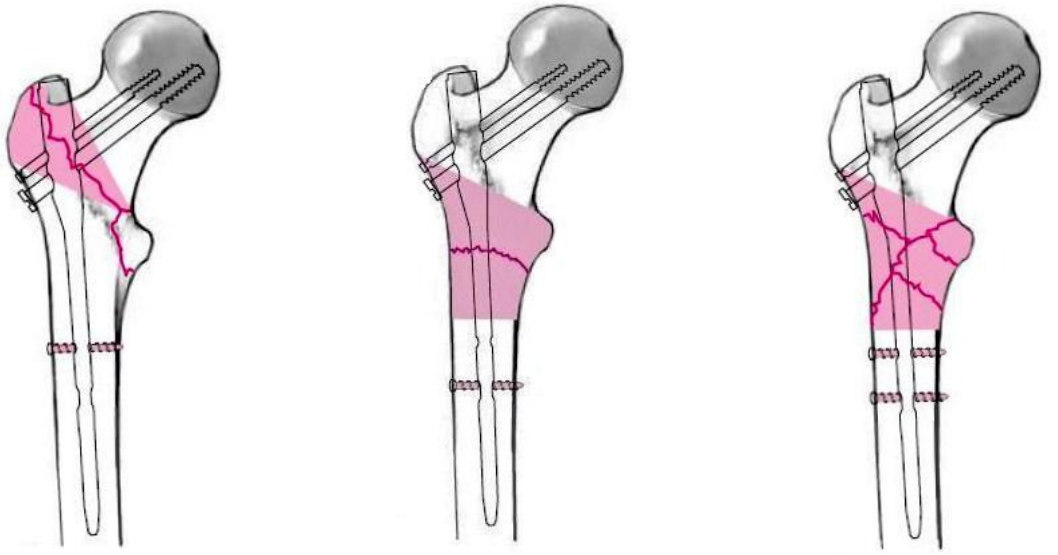

1. Osteosynthese der pertrochantären Fraktur mittels PFN mit statischer Verriegelung

2. Osteosynthese der subtrochantären Fraktur mittels PFN mit dynamischer Verriegelung

3. Osteosynthese der per- und subtrochantären Trümmerfraktur mittels PFN mit dynamischer und statischer Verriegelung

Abb. 9: Proximaler Femurnagel in Behandlung der pertrochantären Frakturen mit Darstellung der statischen und dynamischen Verriegelung [132]. Abkürzungen: PFN (proximaler Femurnagel)

Spezielle intraoperative Komplikationen umfassen eine Fehlplatzierung der Antirotations- oder der Verriegelungsschraube, unzureichende Reposition, sowie

die periprothetische Fraktur. Zu den implantatspezifischen postoperativen Komplikationen gehören die Implantat- und Fragmentdislokation, die Schraubenauswanderung aus dem Schenkelhals (Cut-out), sowie der Implantatbruch. Ein schwerwiegendes klinisches Problem stellt auch die Bildung von Seromen, Hämatomen, sowie Infekte mit Folgen wie Sepsis oder Spätabszeß dar [42].

1.5.2. PFN-A (Proximaler Femurnagel-Antirotation)

Ein proximaler Femurnagel Anti-Rotation (PFNA) wurde im Jahr 2003 von der AO/ASIF (Association for Osteosynthesis/Association for the Study of Internal Fixation) als verbessertes Nagelsystem eingeführt. Das neue Implantat sollte die Schwäche der anderen intramedullären Kraftträger, wie Cut-out, Implantatbruch und periprothetische Frakturen reduzieren.



Abb. 10: Proximaler Femurnagel Antirotation [61]

Die neue helikale Klinge der Schenkelhalsschraube erleichtert die genaue Implantation, sowie reduziert die Rotations- und Cut-out-Neigung unter Belastung besonders im osteoporotischen Knochen. Die flexible Nagelspitze und die medio-laterale Kurvatur des Nagels von 6° erleichtern die Insertion der

Marknagelkomponente und reduzieren dadurch die Spannungskräfte im Bereich des Femurschaftes [40, 62, 103, 106]. Zur weiteren Reduktion der Cut-out-Rate wird die mögliche Zementaugmentation der spiralklinge des PFN-A postuliert [42].

1.5.3. DHS (Dynamische Hüftschraube)

Das DHS-System besteht aus einer auf den Trochanter major und dem lateralen Femurschaft extramedullär platzierten Platte, sowie aus einer in den Schenkelhals eingebrachten Schenkelhalsgleitschraube. Die Platte wird an den Femurschaft mit Schrauben fixiert. Für instabile Frakturen wurde ein modulares System der DHS mit Trochanterstabilisierungsplatte mit Rotationssicherung des Kopf-Halses-Fragment und Widerlager am Trochanter major entworfen. Die Bruchheilung sollte zusätzlich durch den Teleskopeffekt der Gleitschraube und die daraus resultierende axiale Belastbarkeit ohne Gefahr einer Kopfperforation begünstigt werden [46]. Die DHS bietet eine hohe Operationssicherheit und durch die offene Operation erlaubt sie eine anatomische Achsenreposition unter Anwendung notwendiger Maßnahmen, wie Trochanterabstützplatte oder Cerclagenfixation bei instabilen Fragmenten. Durch das offene Vorgehen kommt es allerdings häufiger zur lokalen Komplikationen mit Serom- und Hämatombildung. Zu den implantatspezifischen Schwächen der DHS gehört eine sekundäre Schraubenwanderung, insbesondere bei bestehender Osteoporose, eine verbleibende Rotationsinstabilität, die sich durch zusätzliche Spongiosaschraube nicht korrigieren lässt, eine Lateralisation des Schenkelhalses bei instabilen 31.A2- und 31.A3-Frakturen oder nach Implantatentfernung entstandene Knochendefekte [16, 107, 127]. Zu den anderen schwerwiegenden Nachteilen zählen ein Implantatbruch und – ausbruch, sowie die Pseudarthrosebildung [114]. Die in der Literatur beschriebene Komplikationsrate beträgt bei der DHS 10,6%, wobei die implantatspezifischen Komplikationen bei 4,6% liegen [127]. Die weitere Reduktion der postoperativen Komplikationen in der Behandlung der medialen Schenkelhalsfrakturen verspricht ein vor kurzem auf den Markt eingeführtes dynamisches Platten- und Schraubensystem (Targon Femurnagel). Die Studienlage beschränkt sich allerdings auf die Fallberichte [97].

1.5.4. Hüftendoprothesen

1.5.4.1. Einteilung der Hüftendoprothesen

Zur Behandlung der proximalen Femurfrakturen werden sowohl die Hemiprothese, als auch die Totalendoprothese eingesetzt. In der Gruppe der Hemiprothesen unterscheidet man die unipolaren und bipolaren Prothesen. Der Schaft bei allen Prothesen und die künstliche Pfanne bei einer Totalendoprothese können in einer zementierten und unzementierten Technik im Knochen fixiert werden [28].

Die unipolare Hemiprothese ersetzt funktionell den Femurkopf und besteht aus einem Kopf und einem Schaft. Der Prothesenkopf bewegt sich direkt in der Hüftpfanne. Aufgrund der niedrigen Kosten und tolerabler Langzeitergebnisse wurde diese Art der Prothese in der prothetischen Versorgung der medialen Schenkelhalsfrakturen initial bevorzugt [26, 27]. Die weiteren klinischen Analysen zeigten aber intolerable Hüftschmerzen bei der Mobilisation aktiver Patienten und eine deutliche erhöhte Rate an Pfannenprotrusionen [26].

Die bipolare Hemiprothese (=Duokopfprothese) besteht aus einem Kopf (entweder Metall oder Keramik), einem Polyethyleneinsatz und einer Metallkappe. Aufgrund der hohen Tendenz zum Abrieb haben sich die Außenschalen aus Kunststoff nicht bewährt und wurden vom Markt zurückgezogen [12]. Die dauerhafte Reizung der Gelenkfläche des Acetabulums führte zur Entwicklung von Synovialitiden und zu Pfannenprotrusionen. Der Duokopfprothesenaufbau ermöglicht die Bewegung zweier Rotationszentren, was den Verschleiß und die Reibung im Acetabulum vermindert. Da der Kopf in der Polyethylenkapsel frei rotiert und es erst ab 70° Abduktion zur Mitbewegung des ganzen Systems im Acetabulum kommt, wird auf diese Art und Weise die azetabuläre Gelenkfläche geschont. Die Stabilität der Duokopfprothese im Acetabulum wird hauptsächlich durch die Krafteinwirkung des Körpergewichtes und durch die Muskelspannung gesichert.

Die Totalendoprothese besteht aus einem Schaft, einem Kopf und zusätzlich einem künstlichen Pfannenersatz. Die Hauptaufgabe der künstlichen Pfanne ist die Bildung eines stabilen Widerlagers für den Prothesenkopf und der Schutz vor der Protrusion des Hüftkopfes ins Acetabulum. Sowohl die Implantation eines

Schaftes als auch der künstlichen Pfanne führt zu einem höheren Weichteil- und Knochentrauma mit einem höheren Blutverlust und Infektionsrisiko, sowie zu einer verlängerten Operationsdauer.

Zu den häufigsten Komplikationen nach der prothetischen Versorgung des Hüftgelenks gehören eine aseptische Lockerung (60,1%) und eine rezidivierende Luxation (1,3-13,1%) [77, 125]. Bei der Totalendoprothese und unipolaren Hemiprothesen handelt es sich um eine extraprothetische Luxation. Bei der Duokopfprothese kann es zusätzlich zur intraprothetischen Luxation kommen, die nur operativ zu beheben ist. Zu anderen gravierenden Problemen nach der Prothesenimplantation gehört die Pfannenprotrusion. Sowohl die Prothesenluxation, als auch die Protrusion können mit Infekten einhergehen. Die Implantation einer Hüft-Endoprothese ist mit erheblichem Weichteiltrauma verbunden, so dass die weichteilbezogenen Komplikationen mit der Bildung von Hämatomen oder Entwicklung von Infekten postoperativ eine wichtige Rolle spielen. Weiter sind die periprothetischen Frakturen von großer Relevanz.

1.5.4.2. Indikationsstellung bei der Anwendung der Hüftendoprothesen

Die Hüft-Endoprothesen werden zur Behandlung der medialen Schenkelhalsfrakturen eingesetzt. Außer den anatomischen Verhältnissen müssen bei der Indikationsstellung für osteosynthetische oder prothestische Versorgung weitere Faktoren, wie körperliche und psychische Aktivität, internistische Nebendiagnosen, Patientenerwartungen und vorbestehende Coxarthrose berücksichtigt werden. Diese multifaktorielle Problematik führt oft zu kontroversen Diskussionen. Unstrittig ist eine Indikation für eine primär prothetische Versorgung bei vorbestehender Coxarthrose, einer länger als 6 h bestehenden Dislokation, schwerer Osteoporose, sowie bei sekundär dislozierten Frakturen [20, 66]. Bei fortgeschrittener Mobilitätseinschränkung infolge von Lähmung der betroffenen Extremität, neurologischen Störungen und schweren mentalen Dysfunktionen empfiehlt man als Alternative immer noch die Osteosynthese der medialen Schenkelhalsfraktur [66].

1.5.5. Osteosynthese medialer Schenkelhalsfrakturen mit kanülierten Schenkelhalsschrauben

Mediale Schenkelhalsfrakturen können auch kopferhaltend erfolgreich behandelt werden. Die kanülierten Schrauben leisten die kopferhaltende Osteosynthese der medialen Schenkelhalsfraktur bis Typ III nach Garden, bei jungen Patienten innerhalb von 6 Stunden nach dem Unfall [39]. Zu den Kontraindikationen für die Schraubenosteosynthese zählt man die geschlossen nicht reponierbare Frakturen, die Dislokation des Kopffragmentes um mehr als 20° nach dorsal, Frakturen vom Typ Garden IV, eine vorbestehende symptomatische Coxarthrose und pathologische Frakturen [39].



Abb. 11: Darstellung der Osteosynthesetechnik mit kanülierten Zugschrauben zur Versorgung der medialen Schenkelhalsfraktur [53]

Die Implantation der kanülierten Schenkelhalsschrauben beginnt mit Anbringen der untersten Schraube. Diese spielt die entscheidende Rolle für den Therapieerfolg und folgt dem biomechanischen Prinzip der Dreipunktabstützung. Die kaudale Schraube verläuft in a.-p.-Projektion von der lateralen Femurkortikalis an der Trochanterbasis entlang des Adam-Bogens und endet mit der Spitze subchondral im unteren Drittel des Hüftkopfes. In axialer Projektion sollte die

Schraube in der zentralen Lage des Schenkelhalses liegen. Die zweite Schraube platziert man parallel und proximal zur ersten, sowie dicht an der dorsalen Kortikalis. Die dritte Schraube wird ebenfalls parallel und proximal zur ersten aber dicht an der ventralen Kortikalis angebracht [39, 128].

Zu den typischen Komplikationen der Schraubenosteosynthese bei der Versorgung der medialen Schenkelhalsfraktur gehören die sekundäre Dislokation, die frühe und späte Hüftkopfnekrose, sowie die Pseudarthrose. Die Reoperationen bedürfen meistens eines Implantatwechsels und der Implantation einer sekundären Hüftendoprothese [39].

1.5.6. Winkel- ggf.- Kondylenplatte

Die 130º-Winkel- ggf. 95º-Kondylenplatte wurde zur Versorgung der lateralen und pertrochantären Femurfrakturen konstruiert. Die 95º-Kondylenplatte diente auch zur Versorgung der subtrochantären Femurfrakturen. Die Implantation einer Winkelplatte kombiniert man in der Regel mit zusätzlichen proximalen Spongiosazugschrauben, die die kranial wirkenden Zugkräfte neutralisieren [107]. Die Konstruktion der Winkelplatte gewährleistet lediglich die Übungsstabilität.

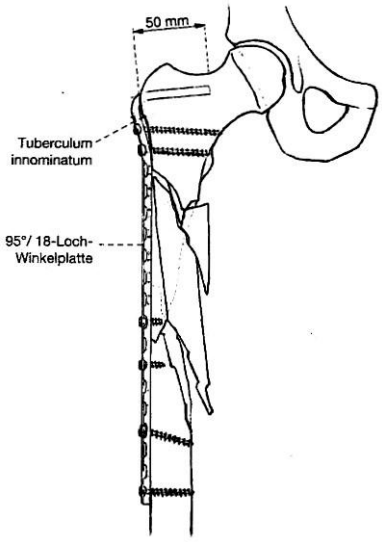

Abb. 12: die Versorgung der subtrochantären Femurfraktur mit der 95° Kondylenplatte [32]

Zu den implantatspezifischen Komplikationen gehört der Implantatbruch, der mit einer Inzidenz von ca. 5% zustande kommt. Insgesamt wird eine postoperative Komplikationsrate von 11% bis zu 32,2% (davon betrafen 11,2% implantatspezifische Komplikationen) berichtet [118, 120, 127].

1.6. Definition der Komplikationen

Um die Komplikationen besser verstehen und beschreiben zu können, werden die klinisch wichtigsten Begriffe erläutert:

Implantatbezogene Komplikationen

Implantatdislokation - die Lageänderung bzw. Verschiebung oder Verdrehung eines Implantats.

Fragmentdislokation - die Lageänderung bzw. Verschiebung oder Verdrehung eines Knochenfragmentes.

Cut-out - das „Wandern“ des Schraubenkopfes durch die dichteverminderte Knochenstruktur des proximalen Femurfragmentes, besonders bei instabilen Frakturen. Bei entsprechender Migration der Schraube durch den Femurkopf kann eine ausreichende Stabilisation der Frakturfragmente nicht mehr gewährleistet werden. Es resultiert im Extremfall eine Perforation des Hüftkopfes.

Primäre Implantatfehllage – fehlerhaftes Einbringen des Implantats als Ausgangpunkt für die Beinfehlstellung, Weichteilirritation, periprothetische Frakturen etc.

Periprothetische Fraktur - Unterbrechung der Kontinuität eines Knochens während oder nach Einbringen einer Endoprothese.

Prothesenluxation - vollständiger oder unvollständiger (Subluxation) Kontaktverlust des künstlichen Hüftkopfs aus der Hüftpfanne.

Hüftkopfnekrose - ein Absterben (eines Teils) des knöchernen Femurkopfes.

Implantatbruch – eine Unterbrechung der Kontinuität des Implantats mit oder ohne Dislokation.

Pathologische Frakturheilung – unter diesem Begriff versteht man zwei klinische Definitionen:

Verzögerte Frakturheilung (Delayed union) – fehlende Frakturkonsolidierung im Zeitraum bis 6 Monaten nach dem Trauma

Pseudarthrose (Non union) – fehlende Frakturheilung nach 6 Monaten posttraumatisch.

Weichteilbezogene Komplikationen

Hämatom – eine Einblutung ins Gewebe nach Verletzung von Gefäßen ohne Hinweise auf einen Infekt als Folge mangelhafter Blutstillung der ins Wundgebiet einmündenden Gefäße oder bei postoperativ auftretender Blutdrucksteigerung.

Serom - die Ansammlung von serösem Wundsekret ohne Bildung einer Pseudokapsel und ohne Hinweise auf einen Infekt.

Infekt – eine lokale Eiteransammlung mit erhöhten lokalen oder systemischen Entzündungszeichen mit oder ohne Nachweis von Erregern.

Wunddehiszenz – Wundheilungsstörungen, bei denen Teile der Wundflächen trotz der Adaptionsnähte nicht miteinander verkleben und bindegewebig verbunden werden können, sondern infolge der Spannungszustände im Gewebe voneinander zurückweichen.

1.7. Morbidität und Letalität der Patienten mit hüftnahen Femurfrakturen

Die koxalen Femurfrakturen kommen vorwiegend bei älteren Menschen vor, daher tragen die Nebenerkrankungen zum Anstieg der Morbidität und Letalität bei. In zahlreichen Studien wurde die grundlegende Bedeutung der Multimorbidität als primäre Ursache perioperativer systemischer Komplikationen und der Letalität bewiesen [2, 3, 111]. In erster Linie stehen die kardiovaskulären und pulmonalen Vorerkrankungen, sowie die Niereninsuffizienz. Die postoperativen Komplikationen

werden durch die bestehenden Vorerkrankungen prädisponiert und erscheinen als die Dekompensation der präoperativen Risikofaktoren. Insbesondere die Multimorbiditiät, definiert als die Prävalenz von mindestens drei relevanten Grunderkrankungen vermittelt ein deutlich erhöhtes Risiko bezüglich postoperativer systemischer Komplikationen. Polymorbide Patienten erleiden gravierende postoperative Komplikationen signifikant häufiger (68,4%) als das Restkollektiv (23,6%) [111]. Im Gesamtkollektiv werden unspezifische Komplikationen, das heißt nicht mit der Operationstechnik assoziierte, mit einer Inzidenz von 42,4% beschrieben. Es stehen die Folgen der chronischen Herzinsuffizienz (25,5%) und der Erkrankungen des Atmungssystems (27,3%) mit COPD (10,1%) und Pneumonie (12,2%) im Vordergrund. Die Versorgung der vorerkrankten Patienten in Notfallsituationen führt gleichzeitig zum Anstieg der perioperativen Letalität. Die Krankenhausletalität beträgt in verschiedenen Publikationen ca. 8,0%, wobei die Letalität mit zunehmendem Alter steigt. Den perioperativen Komplikationen entsprechend weisen Patienten mit Schenkelhalsfrakturen versus pertrochantären Frakturen eine höhere Sterblichkeit auf (9,7% v. 5,6%, $p<0,05$). Die perioperative Letalität zeigt eine signifikante Koinzidenz mit intra- und postoperativen Allgemeinkomplikationen (40,7% v. 17,5%, $p<0,05$) [111].

1.8. Zielsetzung der Arbeit

Die chirurgische Versorgung der proximalen Femurfraktur stellt nach wie vor eine Herausforderung in der Notfallsituation dar. Trotz einer optimalen präoperativen Vorbereitung des Patienten, einer Implantatanpassung an die Fraktur und verbessertem postoperativen Management lassen sich Komplikationen nicht vermeiden und manche Fälle bedürfen sogar einer chirurgischen Revision. Die Revisionsrate zeigt zwar im Verlauf der Jahre eine rückläufige Tendenz aber auch unklare signifikante Schwankungen. Zur weiteren Reduktion der Komplikationsrate wird in der vorliegenden Studie versucht, die begünstigenden Faktoren zu definieren. Abschließend sollten auch die eigenen Ergebnisse mit der Literatur verglichen und Empfehlungen für eine Therapieoptimierung ausgearbeitet werden.

2. Patienten, Material und Methoden

2.1. Patientenkollektiv

Im Zeitraum vom 01.01.1997 bis zum 31.12.2006 wurden in der Klinik für Orthopädie, Unfall- und Wiederherstellungschirurgie des Klinikums Kempten/Oberallgäu 1713 Patienten im Alter über 18 Jahre mit der Diagnose der proximalen Femurfraktur versorgt. Davon erlitten 224 Patienten revisionspflichtige Komplikationen. Die Beobachtungszeit betrug 12 Monate nach einem Haupteingriff.

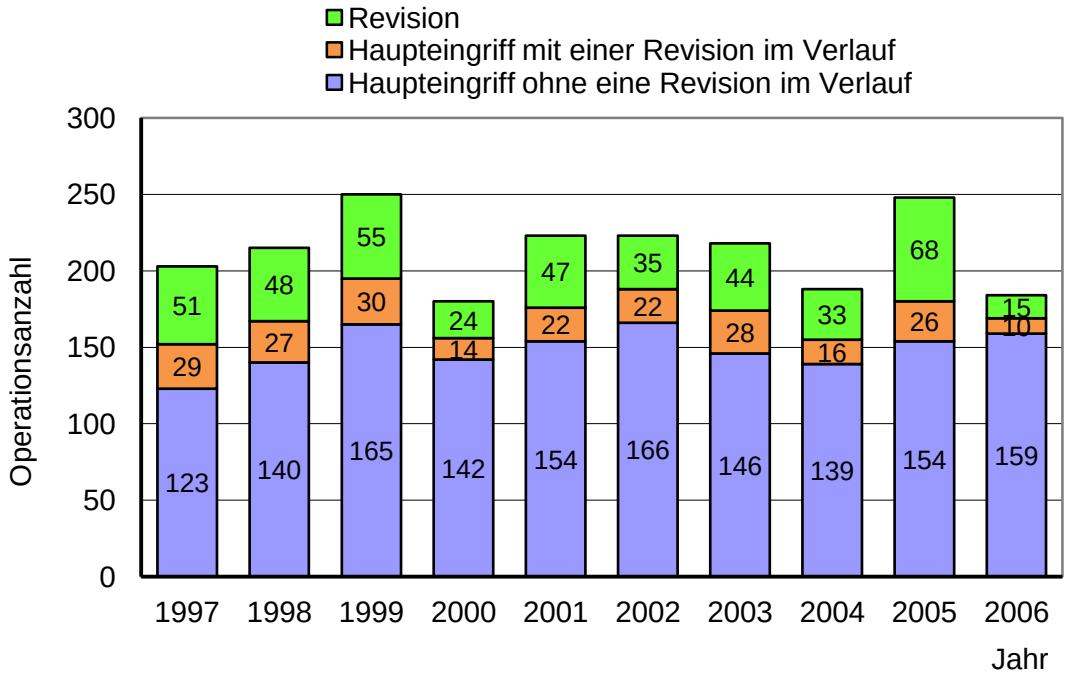

Abb. 13: Verteilung der Haupteingriffe (n=1713) und Revisionen (n=420) nach proximalen Femurfrakturen im Zeitraum 01.01.1997 bis 31.12.2006 in der Klinik für Orthopädie, Unfall- und Wiederherstellungschirurgie des Klinikums Kempten/Oberallgäu

Da die Gesamtoperationsanzahl in den Jahren 2000, 2004 und 2006 auffallend geringer war, wurden die Daten zweimal überprüft, um einen Rechnungsfehler auszuschließen. Es gibt keine nachvollziehbare Erklärung für den episodalen Abfall der Anzahl der durchgeführten Operationen.

2.2. Epidemiologische Patientendaten

2.2.1. Altersverteilung

Die Inzidenz der proximalen Femurfrakturen stieg mit fortschreitendem Alter (Abb. 14). Insbesondere waren Patienten ab dem 70. Lebensjahr (88,4%) betroffen. Lediglich 11,6% der proximalen Femurfrakturen traten bei Patienten bis zum 70. Lebensjahr auf.

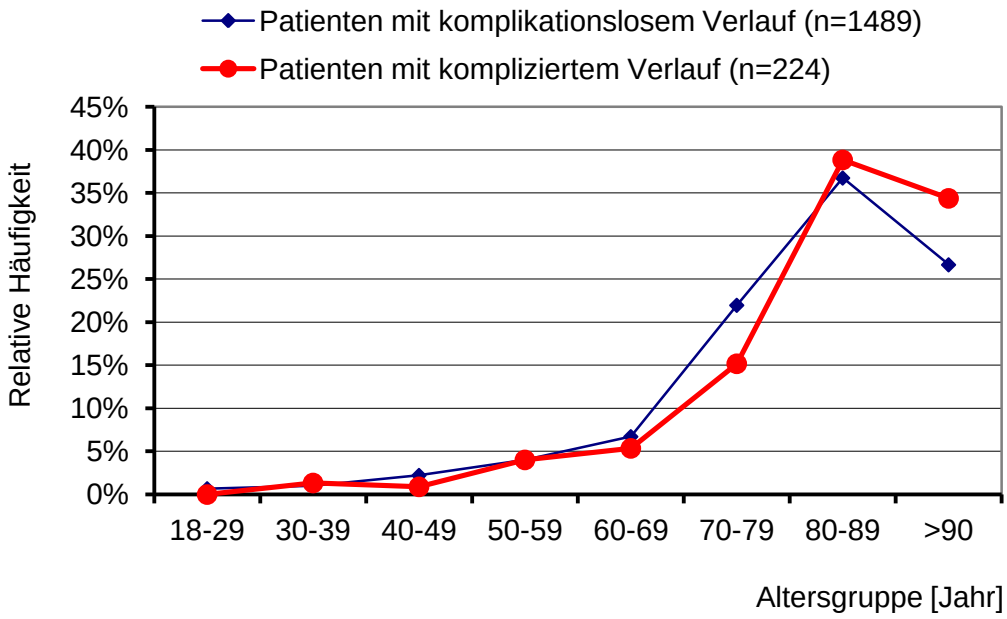

Abb. 14: Relative Häufigkeit der Patienten mit kompliziertem Verlauf (K1) und komplikationslosem Verlauf (K0) in bestimmten Altersgruppen nach proximalen Femurfrakturen im Zeitraum 01.01.1997 bis 31.12.2006 in der Klinik für Orthopädie, Unfall- und Wiederherstellungschirurgie des Klinikums Kempten/Oberallgäu

2.2.2. Seiten- und Geschlechtsverteilung

Die proximalen Femurfrakturen zeigten bei Patienten mit kompliziertem Verlauf eine normale Seitenverteilung (Abb.15).

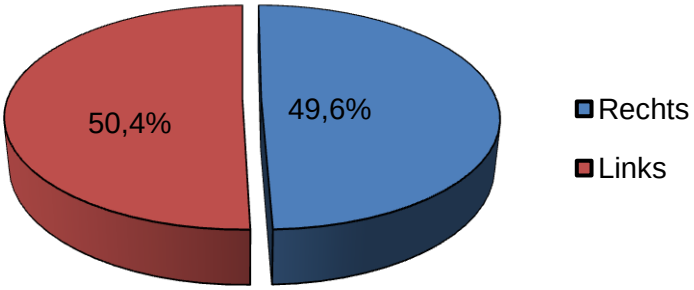

Abb. 15: Seitenverteilung bei Patienten mit kompliziertem Verlauf (K1) nach proximalen Femurfrakturen im Zeitraum 01.01.1997 bis 31.12.2006 in der Klinik für Orthopädie, Unfall- und Wiederherstellungschirurgie des Klinikums Kempten/Oberallgäu

Die Geschlechtsverteilung wies hingegen eine deutlich erhöhte Inzidenz der koxalen Femurfrakturen bei Frauen aus und zwar waren Frauen in unserer Gruppe 5-mal häufiger betroffen als Männer (Abb. 16).

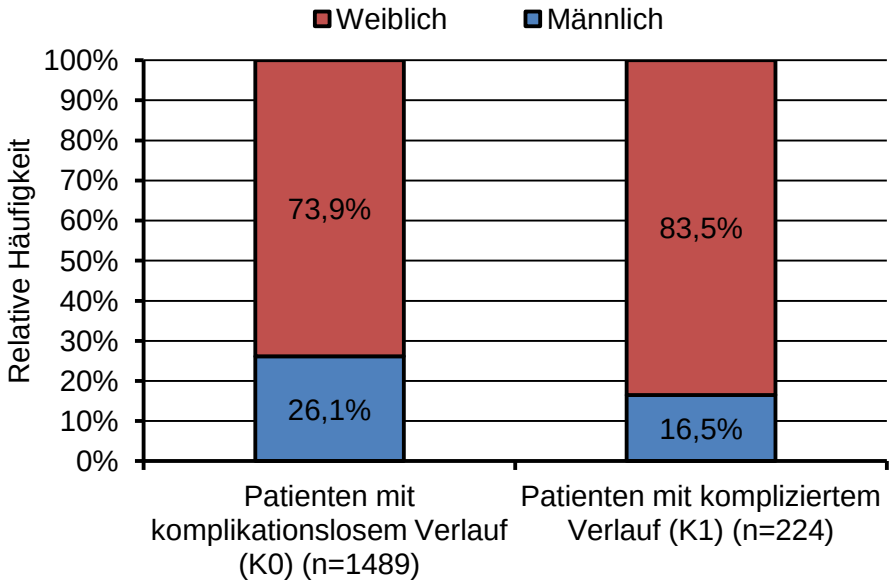

Abb. 16: Geschlechtsverteilung bei Patienten mit komplikationslosem (K0) und kompliziertem Verlauf (K1) nach proximalen Femurfrakturen im Zeitraum 01.01.1997 bis 31.12.2006 in der Klinik für Orthopädie, Unfall- und Wiederherstellungschirurgie des Klinikums Kempten/Oberallgäu

2.3. Klinische Daten

2.3.1. Frakturverteilung

Die Indikationen zur Operation schlüsselten sich in die folgenden Kategorien auf: mediale und laterale Schenkelhalsfraktur, pertrochantäre und subtrochantäre Frakturen. In der Häufigkeit standen die medialen Schenkelhalsfrakturen und pertrochantären Frakturen deutlich im Vordergrund. Die Frakturen des Schenkelhalses und des Trochantermassives machten 90,6% aller hüftnahen Femurfrakturen aus (Abb. 17).

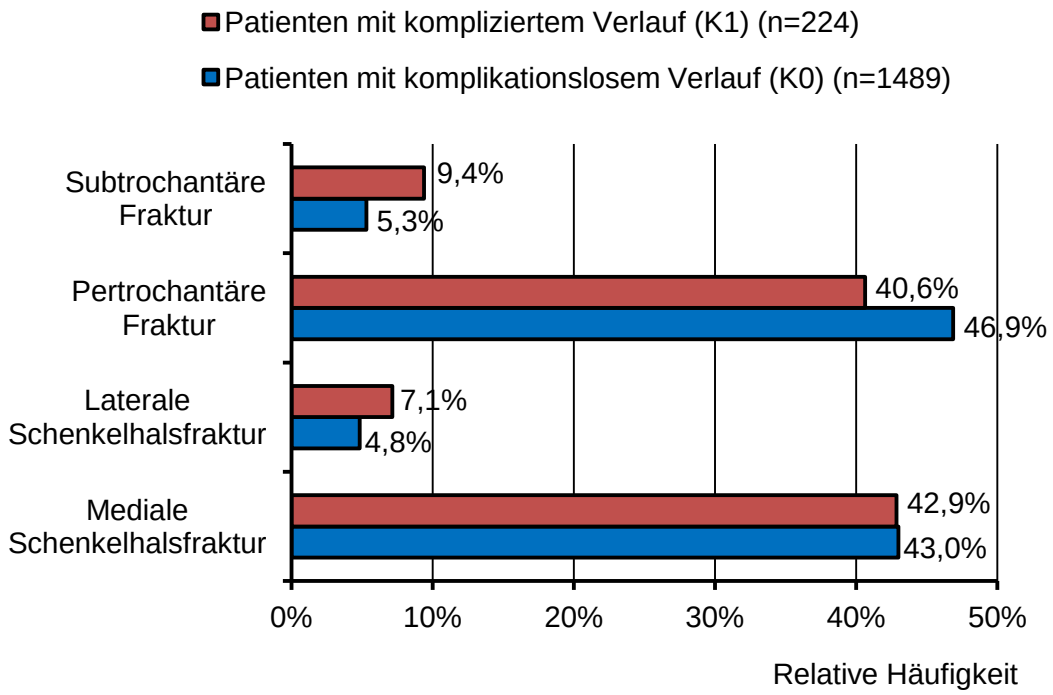

Abb. 17: Frakturverteilung bei Patienten mit komplikationslosem (K0) und kompliziertem Verlauf (K1) nach proximalen Femurfrakturen im Zeitraum 01.01.1997 bis 31.12.2006 in der Klinik für Orthopädie, Unfall- und Wiederherstellungschirurgie des Klinikums Kempten/Oberallgäu

2.3.2 Implantatverteilung

In 32,1% aller Brüche wurde eine Duokopfprothese implantiert. Ein proximaler Femurnagel hat Anwendung bei 30,7% aller Frakturen gefunden. Die Indikation für die Osteosynthese mittels einer dynamischen Hüftschraube lag bei 18,3% aller

hüftnahen Femurfrakturen vor. Die Implantatverteilung im Zusammenhang mit dem Frakturtyp stellt Tabelle 1 dar.

Tab. 1: Implantatverteilung bei Patienten mit kompliziertem Verlauf (K1) nach proximalen Femurfrakturen im Zeitraum 01.01.1997 bis 31.12.2006 in der Klinik für Orthopädie, Unfall- und Wiederherstellungschirurgie des Klinikums Kempten/Oberallgäu. Abkürzungen: PFN (proximaler Femurnagel), PFN-A (proximaler Femurnagel-Antirotation)

	Mediale Schenkelhalsfraktur	Laterale Schenkelhalsfraktur	Pertrochantäre Fraktur	Subtrochantäre Fraktur	n	Relative Häufigkeit der angewandten Implantate [%]
Zugschrauben	22	0	1	0	23	10,3
Totalendoprothese	3	0	0	0	3	1,3
Duokopfprothese	65	7	0	0	72	32,1
Dynamische Hüftschrauben	3	6	31	1	41	18,3
Kondylen- ggf. Winkelplatte	3	2	2	2	9	4,0
PFN	0	0	52	16	68	30,4
PFN-A	0	1	5	2	8	3,6
n	96	16	91	21	224	100

2.3.2. Vorerkrankungen und Nebendiagnosen im Rahmen der perioperativen Risikofaktoren

Alle Risikofaktoren wurden einer der folgenden Gruppen zugeordnet:

1) **Herzkreislauferkrankungen** (Vorhofflimmern und andere Herzrhythmusstörungen, koronare Herzerkrankung und periphere arterielle Verschlusskrankheit, chronische Herzinsuffizienz);
2) **metabolische Erkrankungen** (Diabetes mellitus, chronische Niereninsuffizienz einschließlich iatrogene Gerinnungsstörungen unter Marcumartherapie);

3) **Neoplasien** (Karzinome des gastrointestinalen Traktes, Leukämie und Lymphome, Larynxkarzinom, Mammakarzinom, Ovarialkarzinom, Prostatakarzinom);
4) **zentral-nervöse Defizite** (Alkoholismus, Drogensucht, zerebro-vaskuläre Insuffizienz (Demenz), hirnorganisches Psychosyndrom (HOPS), Depression, Morbus Parkinson, Morbus Alzheimer, schwere Sehstörungen, Hemiparese bei Zustand nach Apoplex, Epilepsie und andere neuromuskuläre Ausfälle).

Tab. 2: Absolute und relative Häufigkeit der perioperativen Risikofaktoren bei Patienten mit kompliziertem Verlauf (K1) nach proximalen Femurfrakturen im Zeitraum 01.01.1997 bis 31.12.2006 in der Klinik für Orthopädie, Unfall- und Wiederherstellungschirurgie des Klinikums Kempten/Oberallgäu

Risikofaktoren	Positive Anamnese		Negative Anamnese	
	Patienten-anzahl	Relative Häufigkeit	Patienten-anzahl	Relative Häufigkeit
Herzkreislauferkrankungen	105	46,9%	119	53,1%
Metabolische Erkrankungen	85	38,0%	139	62,1%
Tumorerkrankungen	20	8,9%	204	91,1%
Zentralnervöse Erkrankungen	97	43,3%	127	56,7%

Aufgrund des hohen Alters fand man bei untersuchten Patienten ein breites Spektrum der Begleiterkrankungen, die einerseits in der Genese der Fraktur eine Rolle spielten und anderseits die Komplikationen im perioperativen Verlauf begünstigten. Bei 46,9% der Patienten lagen die Herzkreislauferkrankungen vor. Gleichzeitig wiesen 43,3% der Patienten zentralnervöse Erkrankungen auf (Tab. 2).

Die versorgten Patienten gehörten zur Gruppe mit einem hohen Risiko der perioperativen Komplikationen. In 42,4% der Fälle wurden präoperativ zwei und mehr Klassen der Risikofaktoren definiert. Lediglich 17,4% der Fälle zeigten keine gravierende Begleiterkrankung (Tab. 3).

Tab. 3: Verteilung der Risikofaktoren bei Patienten mit kompliziertem Verlauf (K1) nach proximalen Femurfrakturen im Zeitraum 01.01.1997 bis 31.12.2006 in der Klinik für Orthopädie, Unfall- und Wiederherstellungschirurgie des Klinikums Kempten/Oberallgäu

Anzahl der Risikofaktoren	Patientenanzahl	Relative Häufigkeit
0	39	17,4%
1	90	40,2%
2	68	30,4%
3	27	12,1%

2.4. Methoden

2.4.1. Datenerfassung

Unter Zuhilfenahme der Operationsbücher wurden zunächst alle Patienten gesucht, die sich wegen einer proximalen Femurfraktur einer Operation unterzogen haben. Die weitere Analyse umfasste nur die Patienten mit revisionswürdigen Komplikationen in einem Beobachtungszeitraum von 12 Monaten nach einem Haupteingriff. Als Quelle ergänzender Informationen dienten die Patientenakten in Form der digitalisierten ggf. verfilmten Kopien. In der folgenden Auswertung handelt es sich um eine retrospektive Studie.

Bei jedem revidierten Patienten wurden die folgenden Daten erhoben:
Name und Vorname (später kodiert), Geschlecht, Geburts-, Aufnahme-, Operations-, Entlassungsdatum, Seite, Frakturtyp, Implantatart, Operateur (als Assistenz-, Fach-, Ober- oder Chefarzt kodiert), perioperative Risikofaktoren, Revisionsindikation, transfundierte Erythrozyten-Konzentrate, Aufenthalt auf einer Intensivstation, präoperative Laborparameter (Hämoglobin, Quick-Test, APTT).

Zur besseren Darstellung der Ergebnisse und zum Vergleich der untersuchten Variablen wurde eine Kontrollgruppe der Patienten mit einem komplikationslosen Verlauf (K0`, n=247) gebildet. Das einzige Einschlusskriterium für diese Gruppe war die Datenvollständigkeit. Die Kontrollgruppe enthielt die folgenden Informationen:

Name und Vorname (später kodiert), Geschlecht, Geburts-, Aufnahme-, Operations-, Entlassungsdatum, Seite, Frakturtyp, Implantatart, Operateur (als Assistenz-, Fach-, Ober- oder Chefarzt kodiert), perioperative Risikofaktoren, präoperative Laborparameter (Hämoglobin, Quick-Test, APTT).

2.4.2. Datenverarbeitung

Die Auswertung der Daten sowie Erstellen von Graphen und Tabellen erfolgte auf einem Personalcomputer mit Hilfe des Datenverarbeitungsprogrammes Microsoft Excel 2007. Als Textverarbeitungsprogramm wurde Microsoft Word 2007 verwendet. Die statistische Analyse erfolgte mit Hilfe des Statistikprogrammpaket SAS (Release 9.01).

2.4.3. Auswertung

Die Zusammenhänge zwischen Variablen wurden durch Korrelationskoeffizienten erfasst, wobei die nicht normalverteilten Daten durch den Test nach Spearman und die normalverteilten Daten durch den Test nach Pearson untersucht wurden. Falls bei quantitativen Merkmalen von jedem Patienten ein individueller Wert vorlag, wurden bei der Berechnung der Korrelationskoeffizienten insgesamt 224 Beobachtungseinheiten zugrunde gelegt (z.B. Zusammenhang Alter – Jahr). Falls von jedem Jahr nur ein Wert vorhanden war, wurden 10 Beobachtungspaare verwendet (z.B. Zusammenhang Quote – Jahr).

Für Alternativmerkmale mit nur zwei Ausprägungen (z.B. Geschlecht) wurden Trend-Tests von Cochran-Armitage benutzt. Bei einem signifikanten Unterschied wurde der Median der einzelnen Ausprägungen angegeben.

Falls ein qualitatives Merkmal mit mehr als zwei Ausprägungen untersucht wurde, wurde mit dem Kruskal-Wallis-Test überprüft, ob sich die Jahreszahlen bei den einzelnen Ausprägungen unterscheiden. Auch hier wurde bei einem signifikanten Testergebnis der jeweilige Median angegeben.

In bestimmten Fällen wurde anstelle des Trendtests der U-Test von Mann und Whitney benutzt, insbesondere, um zu überprüfen ob die durchschnittliche Quote in zwei Gruppen (z.B. Geschlecht männlich – weiblich) annähernd gleich war.

Um die Variable in der komplikationsarmen und komplikationsreichen Gruppe zu vergleichen, wurden die qualitativen Daten mit dem Chi-Test und quantitativen Daten mit dem t-Test untersucht.

Generell gilt ein Testergebnis als signifikant, wenn der p-Wert kleiner als 0,05 ist. Falls $p < 0,01$ beträgt, wird das Ergebnis als „hochsignifikant“ bezeichnet. Falls $p > 0,05$ beträgt, ist das Ergebnis nicht signifikant.

3. Ergebnisse

3.1. Operationszahl

Die Klinik für Orthopädie, Unfall- und Wiederherstellungschirurgie im Klinikum Kempten/Oberallgäu versorgte im Zeitraum 1997-2006 jährlich durchschnittlich 171,2 +/- 14,3 Patienten mit hüftnahen Femurfrakturen. Dabei verzeichnete die Anzahl der revidierten Patienten im Laufe der Jahre eine tendenzielle statistisch signifikante Abnahme (Spearmann-Korrelations-Koeffizienz, r=-0,584, p=0,077) (Abb. 18).

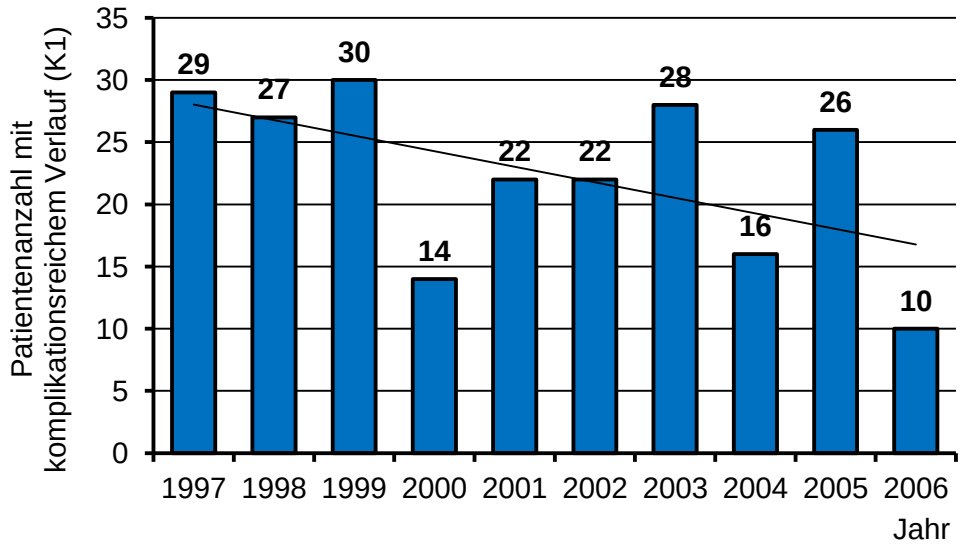

Abb. 18: Verteilung von Patienten mit komplikationsreichem Verlauf (K1) in bestimmten Jahren, sowie die Trendlinie nach proximalen Femurfrakturen im Zeitraum 01.01.1997 bis 31.12.2006 in der Klinik für Orthopädie, Unfall- und Wiederherstellungschirurgie des Klinikums Kempten/Oberallgäu

3.2. Revisionsquote

3.2.1. Revisionsquote in bestimmten Jahren

Die Revisionsquote zeigte im Laufe der Jahre einen sehr inhomogenen Verlauf und schwankte zwischen 19,1% im Jahr 1997 und 5,9% im Jahr 2006. Unter

Berücksichtigung aller Jahre wies die Revisionsquote eine statistisch signifikante Reduktion (Test nach Spearman, r= -0,636, p=0,048) aus.

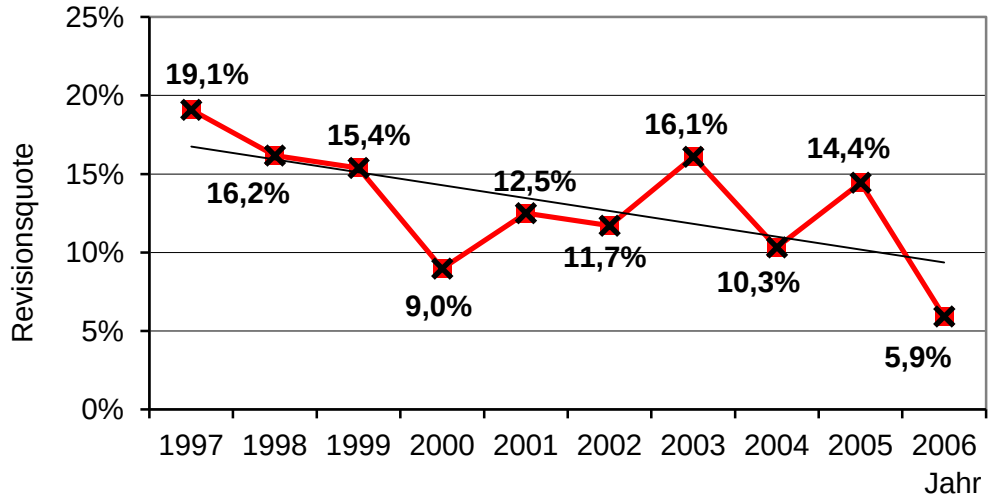

Abb. 19: Revisionsquote bei Versorgung der proximalen Femurfrakturen in bestimmten Jahren und die Trendlinie im Zeitraum 01.01.1997 bis 31.12.2006 in der Klinik für Orthopädie, Unfall- und Wiederherstellungschirurgie des Klinikums Kempten/Oberallgäu

3.2.2. Revisionsquote für bestimmte Frakturen

Gleich inhomogen war die Verteilung der Revisionsrate für bestimmte Frakturtypen. Bei einer Gesamtrevisionsquote von 13,0% verliefen die subtrochantären Frakturen mit einem deutlich erhöhten Risiko (21,0%) für revisionspflichtige Komplikationen. Dabei bedurften die pertrochantären Frakturen einer Revision seltener (11,5%) als das Gesamtkollektiv (Abb. 20).

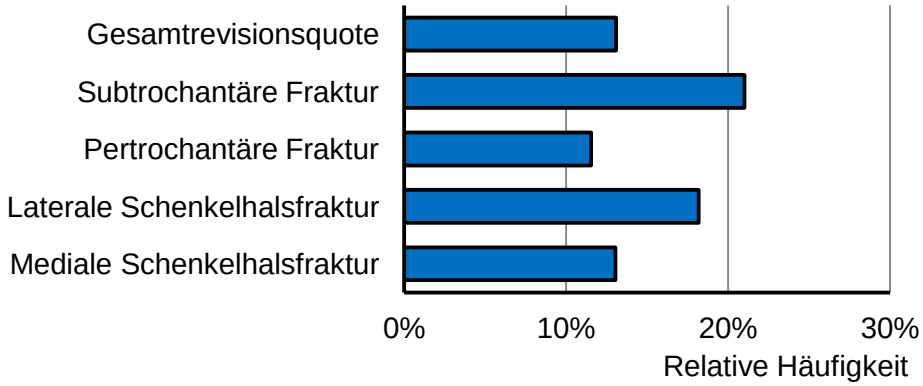

Abb. 20: Revisionsquote für bestimmte Frakturentypen bei Versorgung der proximalen Femurfrakturen im Zeitraum 01.01.1997 bis 31.12.2006 in der Klinik für Orthopädie, Unfall- und Wiederherstellungschirurgie des Klinikums Kempten/Oberallgäu

3.2.3 Revisionsquote für bestimmte Implantate

Die Komplikationsrate unterschied sich in Abhängigkeit vom verwendeten Implantat. Mit der niedrigsten Revisionsquote zeichneten sich die Verfahren mit Implantation einer Totalendoprothese (7,3%) und eines proximalen Femurnagel Antirotation (PFN-A) (7,6%) aus. Die höchste Revisionsquote (17,8%) wurde bei Patienten dokumentiert, bei denen die proximale Femurfraktur primär mit einem proximalen Femurnagel, also einem Vorgänger des PFN-A, versorgt wurde (Abb. 21).

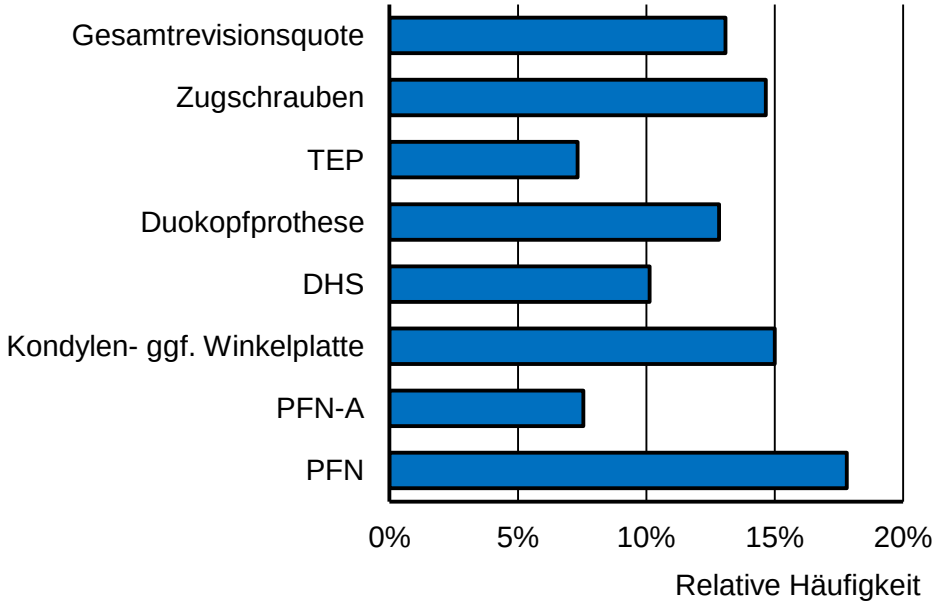

Abb. 21: Revisionsquote für bestimmte Implantate bei Versorgung der proximalen Femurfrakturen im Zeitraum 01.01.1997 bis 31.12.2006 in der Klinik für Orthopädie, Unfall- und Wiederherstellungschirurgie des Klinikums Kempten/Oberallgäu. Abkürzungen: DHS (dynamische Hüftschraube), PFN (proximaler Femurnagel), PFN-A (proximaler Femurnagel Antirotation), TEP (Totalendoprothese)

3.3. Klinische Daten

3.3.1. Altersverteilung bei Patienten mit kompliziertem Verlauf (K1) und komplikationsarmer Kontrollgruppe (K0‘), sowie ihr Zusammenhang mit der Revisionsquote

Das Durchschnittsalter der Patienten mit komplikationsreichem Verlauf betrug 81 Jahre. Das Patientenalter änderte sich nicht im Laufe der Jahre (Pearson-

Korrelationskoeffizienz, p=0,321) und war unabhängig von der Revisionsquote (Pearson-Korrelationskoeffizienz, p=0,258) (Abb. 22).

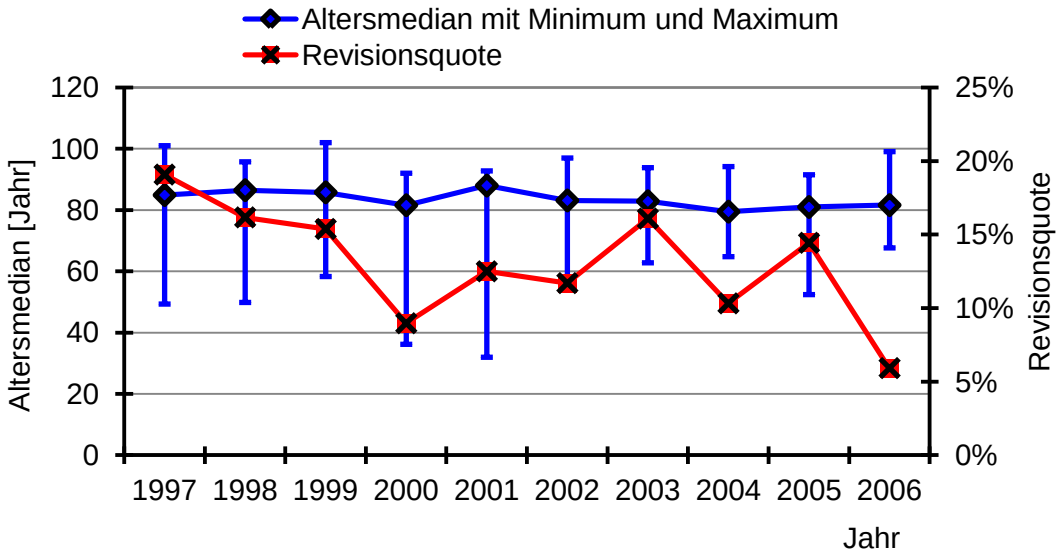

Abb. 22: Altersmedian mit Minimum und Maximum bei Patienten mit komplikationsreichem Verlauf (K1) und Zusammenhang mit der Revisionsquote in bestimmten Jahren nach proximalen Femurfrakturen im Zeitraum 01.01.1997 bis 31.12.2006 in der Klinik für Orthopädie, Unfall- und Wiederherstellungschirurgie des Klinikums Kempten/Oberallgäu

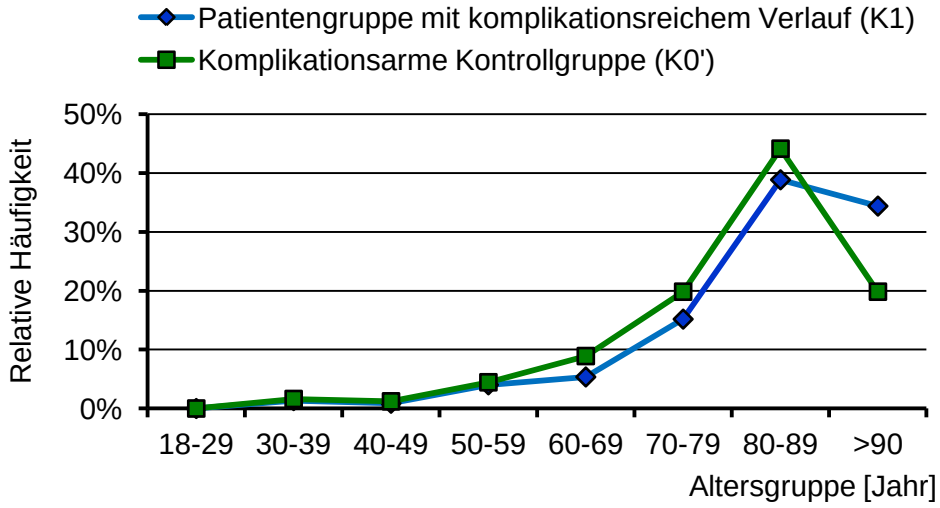

Abb. 23: Altersverteilung in bestimmten Altersgruppen bei Patienten mit komplikationsreichem Verlauf (K1) und in der Kontrollgruppe (K0‘) nach proximalen Femurfrakturen im Zeitraum 01.01.1997 bis 31.12.2006 in der Klinik für Orthopädie, Unfall- und Wiederherstellungschirurgie des Klinikums Kempten/Oberallgäu

Besonders durch die proximalen Femurfrakturen betroffen waren die Patienten zwischen dem 80. und 90. Lebensjahr. Es gab keinen statistisch signifikanten Altersunterschied bei Patienten mit komplikationsreichem und –losem Verlauf (t-Test, p=0,797) (Abb. 23).

3.3.2. Geschlechts- und Seitenverteilung bei Patienten mit komplikationsreichem Verlauf (K1) und komplikationsarmer Kontrollgruppe (K0‘), sowie ihr Zusammenhang mit der Revisionsquote

Die Seitenverteilung änderte sich nicht im Laufe der Jahre (Trendtest von Cochran-Armitage, p=0,382) und war unabhängig von der Revisionsquote (Mann-Whitney-Test, p=0,075). Zusätzlich zeigte die Seitenverteilung keinen statistisch signifikanten Unterschied bei Patienten mit komplikationsreichem und –losem Verlauf (Chi-Test, p=0,175) (Abb. 24).

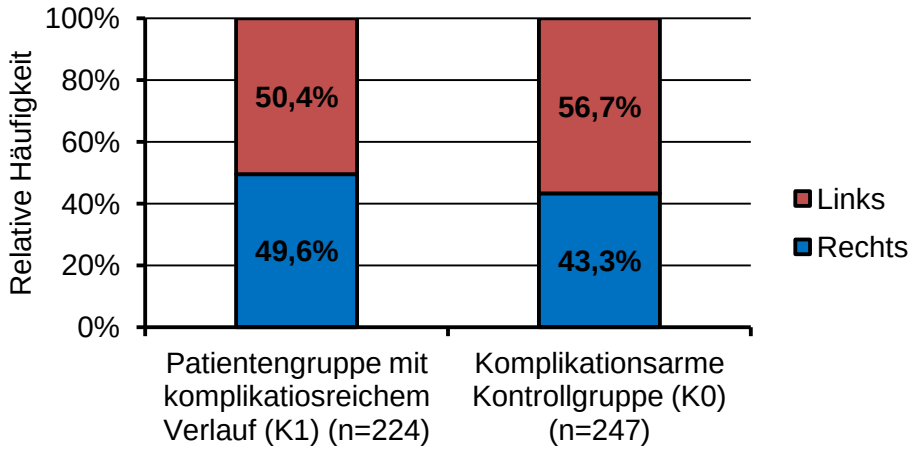

Abb. 24: Seitenverteilung bei Patienten mit komplikationsreichem Verlauf (K1) und komplikationsarmer Kontrollgruppe (K0‘) nach proximalen Femurfrakturen im Zeitraum 01.01.1997 bis 31.12.2006 in der Klinik für Orthopädie, Unfall- und Wiederherstellungschirurgie des Klinikums Kempten/Oberallgäu

Die koxalen Femurfrakturen zeigten eine erhöhte Inzidenz bei Frauen, wobei die Geschlechtsverteilung sich in unserem Kollektiv im Laufe der Jahre nicht änderte (Trendtest von Cochran-Armitage, p=0,775) und von der Revisionsquote unabhängig war (Mann-Whitney-Test, p=0,835) (Abb. 25).

Im Weiteren waren Frauen anfälliger für das Auftreten der perioperativen Komplikationen. Die Patientengruppe mit revisionspflichtigen Komplikationen zeigte einen höheren Anteil von Frauen im Vergleich zur komplikationslosen Kontrollgruppe (Chi-Test, p=0,012) (Abb. 26).

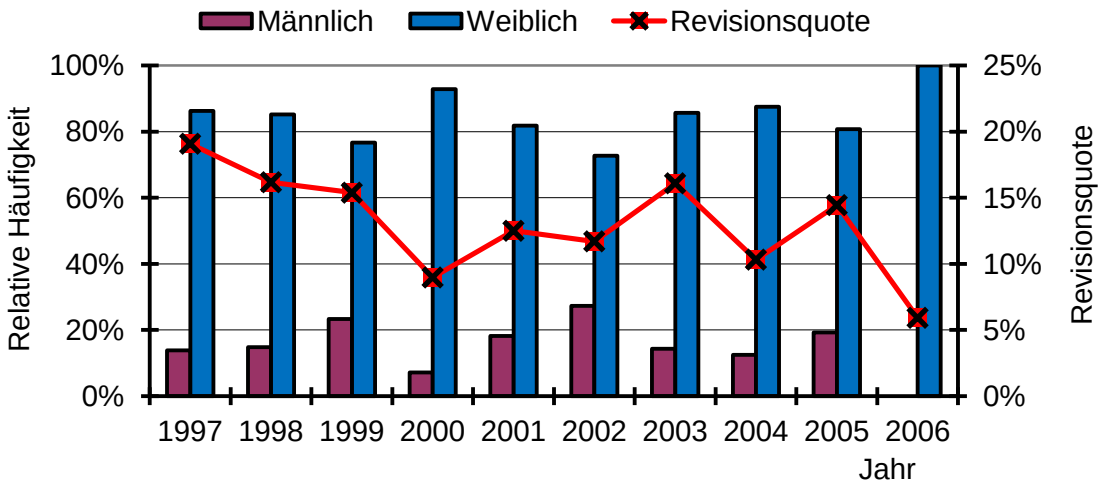

Abb. 25: Geschlechtsverteilung und ihr Zusammenhang mit der Revisionsquote in bestimmten Jahren bei Patienten mit komplikationsreichem Verlauf (K1) nach proximalen Femurfrakturen im Zeitraum 01.01.1997 bis 31.12.2006 in der Klinik für Orthopädie, Unfall- und Wiederherstellungschirurgie des Klinikums Kempten/Oberallgäu

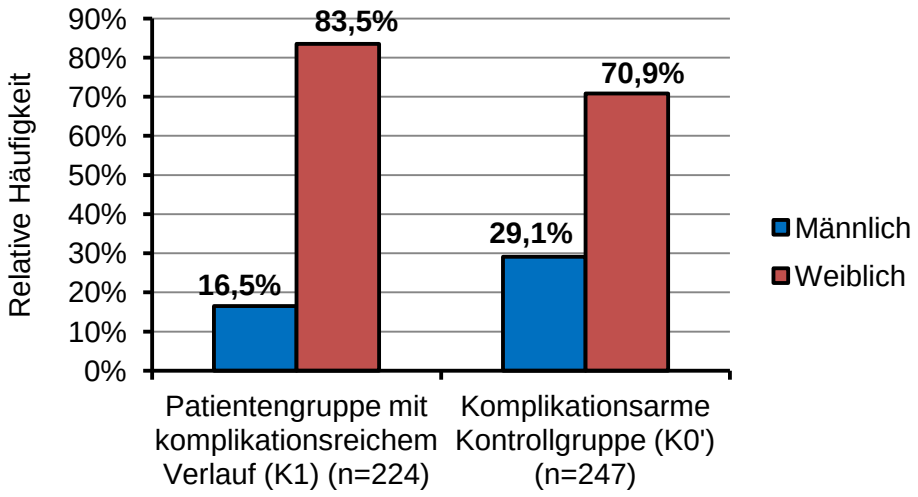

Abb. 26: Geschlechtsverteilung bei Patienten mit komplikationsreichem Verlauf (K1) und komplikationsarmer Kontrollgruppe (K0‘) nach proximalen Femurfrakturen im Zeitraum 01.01.1997 bis 31.12.2006 in der Klinik für Orthopädie, Unfall- und Wiederherstellungschirurgie des Klinikums Kempten/Oberallgäu

3.3.3. Komorbidität bei Patienten mit komplikationsreichem Verlauf (K1) und komplikationsarmer Kontrollgruppe (K0‘)

Das Risikoprofil der Patienten mit hüftnahen Femurfrakturen entsprach den typischen Begleiterkrankungen für ein fortgeschrittenes Alter. Sowohl die Patienten mit komplikationsreichem Verlauf (K1) als auch diese mit komplikationsarmem Verlauf (K0‘) charakterisierten sich durch hohe Inzidenz von zentralnervösen Defiziten (43,3% vs. 39,7%) und von gravierenden Tumorerkrankungen (8,9% vs. 10,5%). Relevante Gruppenunterschiede erkannte man bei metabolischen und Herzkreislauferkrankungen. Das Auftreten von chirurgisch spezifischen Komplikationen ging mit erhöhter Inzidenz der metabolischen (37,9% vs. 27,9%) und Herzkreislauferkrankungen (46,9% vs. 24,7%) einher (Abb. 27).

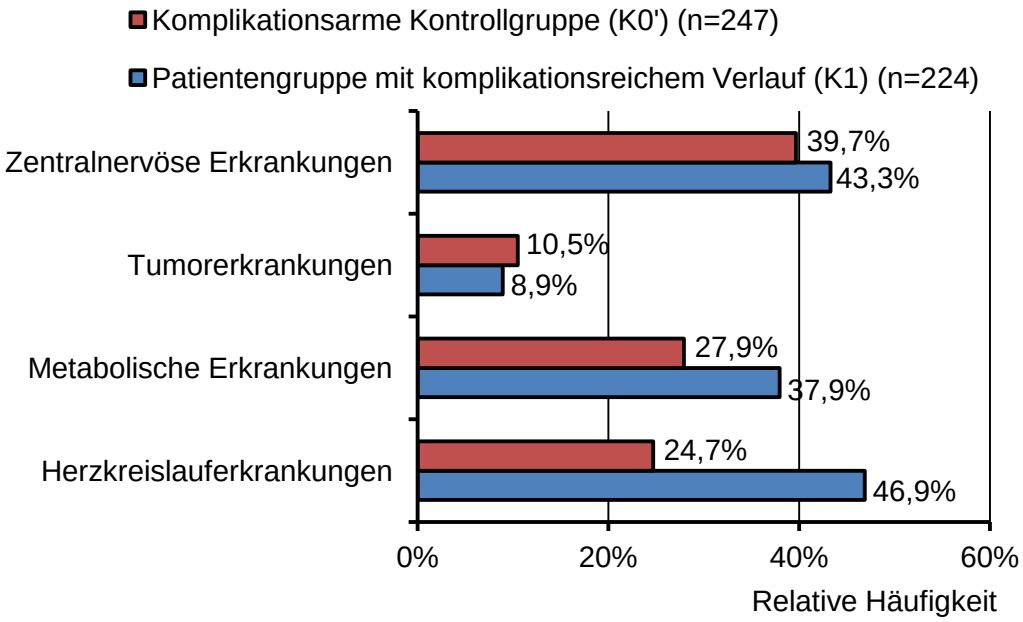

Abb. 27: Relative Häufigkeit der bestimmten Risikofaktoren in der Gruppe mit komplikationsreichem und komplikationsarmem Verlauf nach proximalen Femurfrakturen im Zeitraum 01.01.1997 bis 31.12.2006 in der Klinik für Orthopädie, Unfall- und Wiederherstellungschirurgie des Klinikums Kempten/Oberallgäu

Die komplikationsreiche Patientengruppe zeichnete sich zusätzlich durch gleichzeitiges Auftreten von mehreren Risikofaktoren aus (30,4% vs. 19,0% für zwei und 12,5% vs. 8,5% für drei Gruppen von Risikofaktoren). Dabei fand man in der komplikationsarmen Gruppe häufiger Patienten ohne gravierende

Begleiterkrankungen (33,2% vs. 17,4%) (Abb. 28). Die Analyse der Risikofaktoren in bestimmten Gruppen zeigte allerdings keine statistisch relevanten Unterschiede.

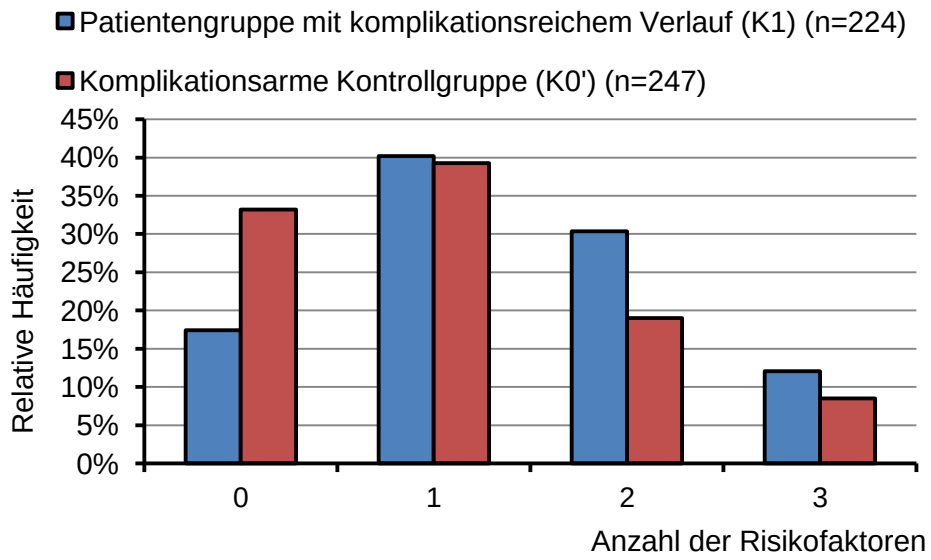

Abb. 28: Relative Häufigkeit der Patienten mit bestimmter Anzahl der Risikofaktoren in der Gruppe mit komplikationsreichem und komplikationsarmem Verlauf nach proximalen Femurfrakturen im Zeitraum 01.01.1997 bis 31.12.2006 in der Klinik für Orthopädie, Unfall- und Wiederherstellungschirurgie des Klinikums Kempten/Oberallgäu

3.3.4. Krankenhausletalität

Die Krankenhausletalität betrug 4,9% in der Komplikationsgruppe (11 von 224 Patienten). Dabei verstarben sieben Patienten aufgrund der kardialen Dekompensation, drei Patienten aufgrund von septischem Schock und ein Patient infolge einer Lungenembolie. Bei Patienten mit komplikationslosem Verlauf wurden keine Todesfälle im Rahmen des Krankenhausaufenthaltes unmittelbar nach der Hauptoperation verzeichnet.

3.3.5. Frakturtyp bei Patienten mi komplikationsreichem Verlauf (K1) und komplikationsarmer Kontrollgruppe (K0‘), sowie ihr Zusammenhang mit der Revisionsquote

Die Frakturverteilung zeigte im Laufe der Jahre eine schwach signifikante Fluktuation (Kruskal-Wallis-Test, p=0,092). Die Inzidenz der medialen Schenkelhalsfrakturen zeichnete sich durch die absteigende Tendenz aus, wobei die pertrochantären und subtrochantären Frakturen in den letzten Jahren häufiger beobachtet wurden. Die Frakturverteilung hatte jedoch keinerlei Zusammenhang mit der Revisionsquote (Kruskal-Wallis-Test, p=0,73) (Abb. 29).

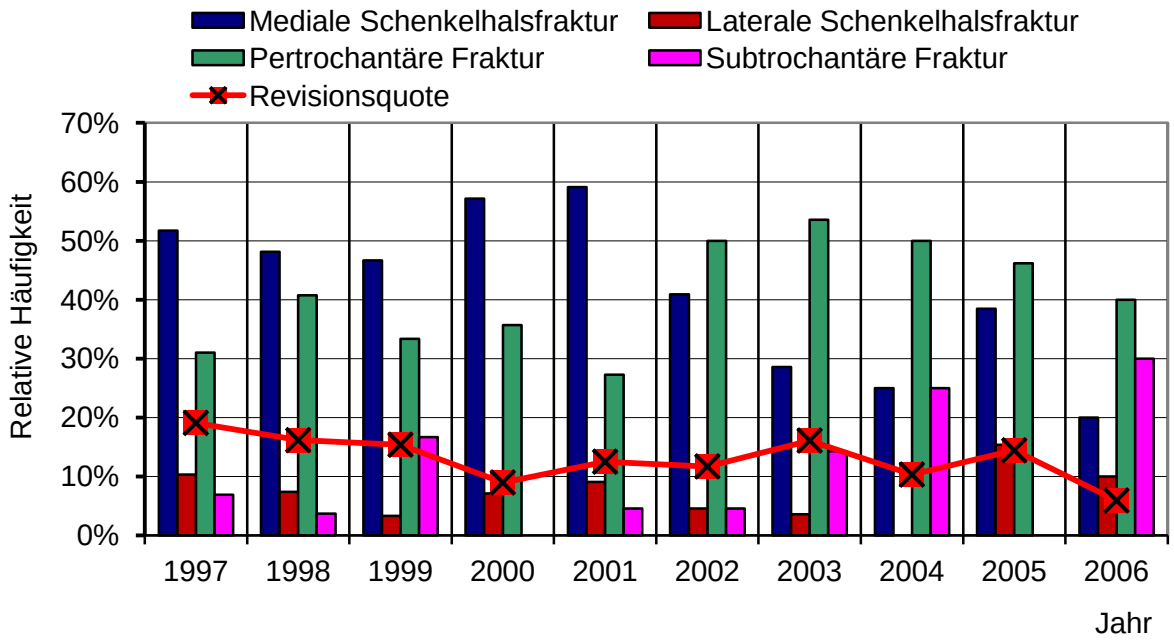

Abb. 29: Verteilung des Frakturtyps und Zusammenhang mit der Revisionsquote in bestimmten Jahren bei Patienten mit komplikationsreichem Verlauf (K1) nach proximalen Femurfrakturen im Zeitraum 01.01.1997 bis 31.12.2006 in der Klinik für Orthopädie, Unfall- und Wiederherstellungschirurgie des Klinikums Kempten/Oberallgäu

Der Vergleich der Frakturtypen zeigte bei Patienten mit komplikationsreichem und –losem Verlauf keinen statistisch signifikanten Unterschied (Chi-Test, p=0,214). Die Inzidenz der subtrochantären Frakturen war zwar bei Patienten mit komplikationsreichem Verlauf fast doppelt so hoch als in der komplikationsarmen Kontrollgruppe, aber aufgrund der geringen Fallanzahl waren die Ergebnisse nicht signifikant (Abb. 30).

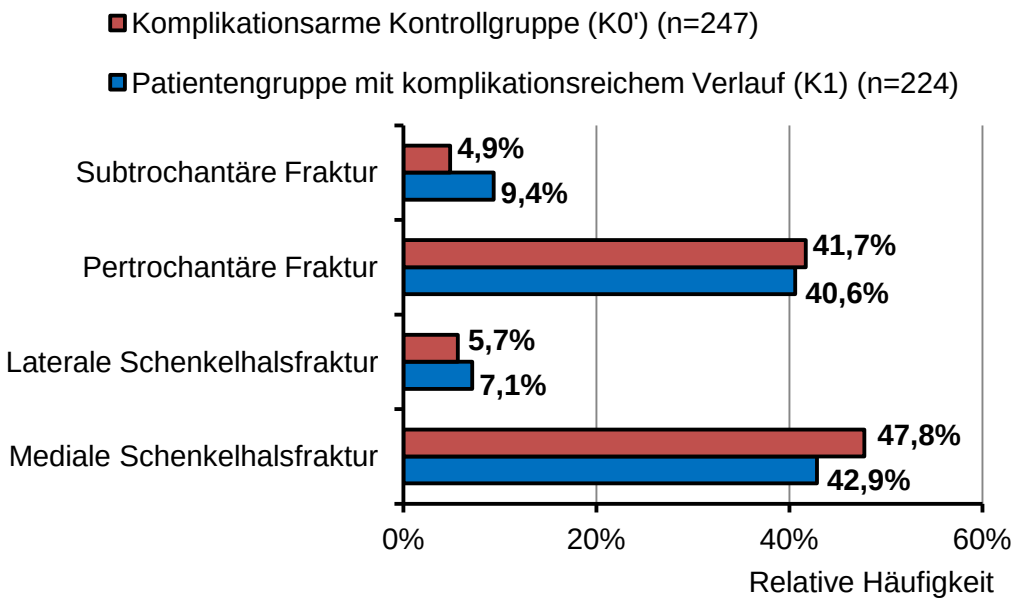

Abb. 30: Verteilung des Frakturtyps bei Patienten mit komplikationsreichem Verlauf (K1) und komplikationsarmer Kontrollgruppe (K0‘) nach proximalen Femurfrakturen im Zeitraum 01.01.1997 bis 31.12.2006 in der Klinik für Orthopädie, Unfall- und Wiederherstellungschirurgie des Klinikums Kempten/Oberallgäu

3.3.6. Implantatverteilung bei Patienten mi komplikationsreichem Verlauf (K1) und komplikationsarmer Kontrollgruppe (K0‘), sowie ihr Zusammenhang mit der Revisionsquote

Die Implantatverteilung änderte sich im Laufe der Jahre hoch signifikant (Kruskal-Wallis-Test, $p<0,001$). Man sah tendenziell eine Abnahme an Implantationen von Duokopfprothesen, Winkel- und Kondylenplatten, sowie eine rasche Zunahme der Implantationen des proximalen Femurnagels in seinen beiden Formen (PFN und PFN-A). Die Hälfte der Duokopfprothesen wurde in den ersten drei von zehn Beobachtungsjahren (1997-1999) implantiert. Der Vergleich der Implantatverteilung zeigte bei Patienten mit komplikationsreichem und –losem Verlauf wesentliche Unterschiede außer bei der Anwendung von Duokopfprothesen und dynamischen Hüftschrauben. Bei beiden Implantaten waren die Werte in beiden Gruppen ähnlich. Die wesentlichen Unterschiede beobachtete man bei Versorgungen durch Zugschrauben, Totalendoprothesen, Kondylen- und Winkelplatten und proximalen Femurnagel.

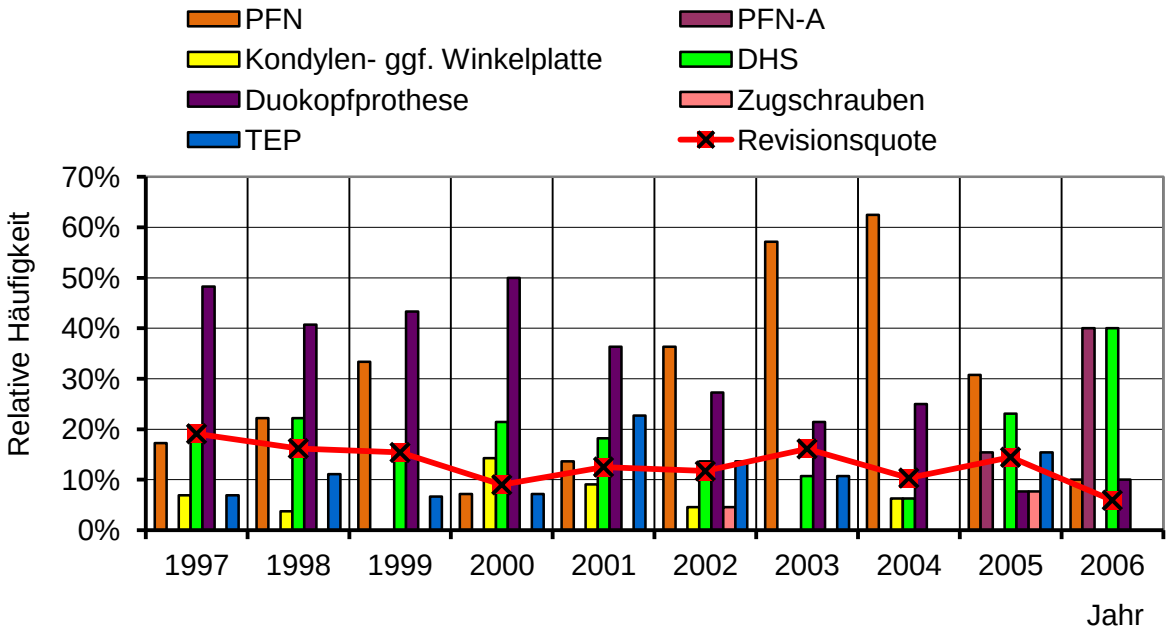

Abb. 31: Verteilung des Implantattyps und ihr Zusammenhang mit der Revisionsquote in bestimmten Jahren bei Patienten mit komplikationsreichem Verlauf (K1) nach proximalen Femurfrakturen im Zeitraum 01.01.1997 bis 31.12.2006 in der Klinik für Orthopädie, Unfall- und Wiederherstellungschirurgie des Klinikums Kempten/Oberallgäu. Abkürzungen: DHS (dynamische Hüftschraube), PFN (proximaler Femurnagel), PFN-A (proximaler Femurnagel Antirotation), TEP (Totalendoprothese)

Bei Patienten mit komplikationsreichem Verlauf wurden die hüftnahen Femurfrakturen fast zweimal häufiger mit kanülierten Zugschrauben (10,3% vs. 5,3%) und fast fünfmal seltener mit einer Totalendoprothese (1,3% vs. 6,5%) im Vergleich zur komplikationsarmen Kontrollgruppe versorgt. Die Kondylen- und Winkelplatten fanden in der komplikationsarmen Kontrollgruppe bei der Versorgung der koxalen Femurfrakturen keine Anwendung.

Die gravierenden Unterschiede zeigte die Implantatverteilung in beiden Gruppen für den proximalen Femurnagel (PFN) und den proximalen Femurnagel-Antirotation (PFN-A). In der Patientengruppe mit komplikationsreichem Verlauf (K1) wurde ein PFN fast 11-fach häufiger und ein PFN-A über 9-fach seltener im Vergleich zur komplikationsarmen Kontrollgruppe (K0‘) implantiert. Zu erwähnen ist aber in diesem Fall, dass die untersuchte Gruppe (K1) die Patienten im Zeitraum von 1997 – 2006 und die Kontrollgruppe (K0‘), die Patienten im Zeitraum von 2004 – 2006 umfasste.

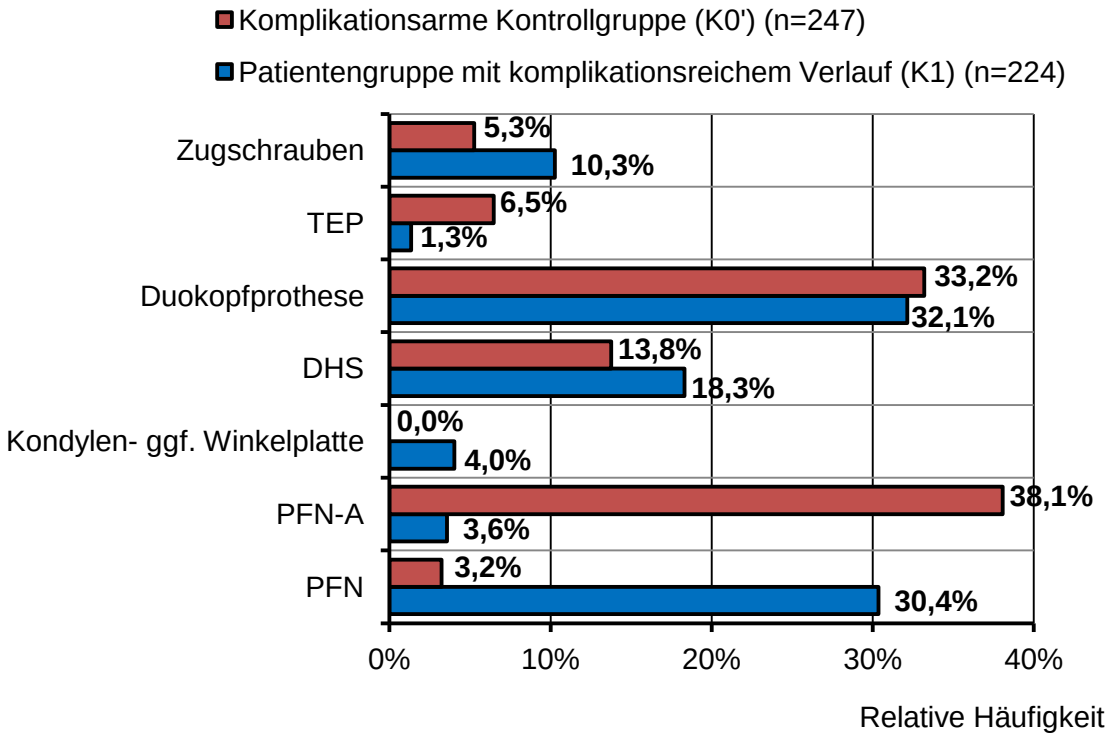

Abb. 32: Verteilung des Implantattyps bei Patienten mit komplikationsreichem Verlauf (K1) und komplikationsarmer Kontrollgruppe (K0‘) nach proximalen Femurfrakturen im Zeitraum 01.01.1997 bis 31.12.2006 in der Klinik für Orthopädie, Unfall- und Wiederherstellungschirurgie des Klinikums Kempten/Oberallgäu. Abkürzungen: DHS (dynamische Hüftschraube), PFN (proximaler Femurnagel), PFN-A (proximaler Femurnagel Antirotation), TEP (Totalendoprothese)

3.3.7. Präoperativer Hämoglobingehalt und sein Zusammenhang mit der Revisionsquote

Der präoperative Hb-Wert betrug in der untersuchten Gruppe (K1) von 5,4 g/dl bis zu 16,4 g/dl. Er zeigte keine statistisch signifikante Varianz im Laufe der Jahre (Pearson-Korrelationskoeffizienz, p=0,115) und war unabhängig von der Revisionsquote (p=0,875) (Abb. 33).

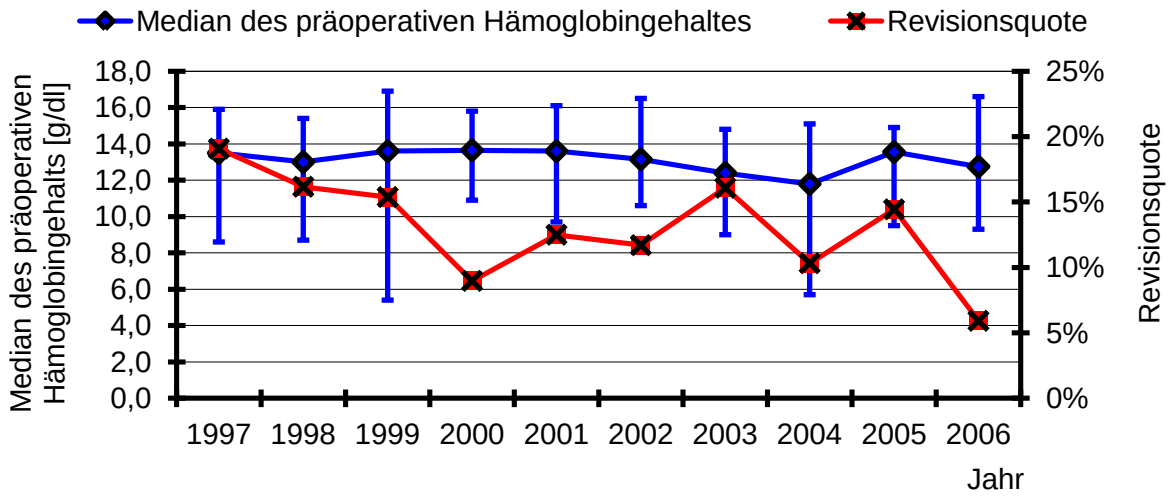

Abb. 33: Median des präoperativen Hämoglobingehaltes mit seinen minimalen und maximalen Werten, sowie sein Zusammenhang mit der Revisionsquote bei Patienten mit komplikationsreichem Verlauf (K1) in bestimmten Jahren nach proximalen Femurfrakturen im Zeitraum 01.01.1997 bis 31.12.2006 in der Klinik für Orthopädie, Unfall- und Wiederherstellungschirurgie des Klinikums Kempten/Oberallgäu

Der Vergleich zwischen der komplikationsreichen (K1) und komplikationsarmen (K0‘) Gruppe zeigte keinen statistisch signifikanten Unterschied des präoperativen Hb-Wertes (t-Test, p=0,421) (Abb. 34).

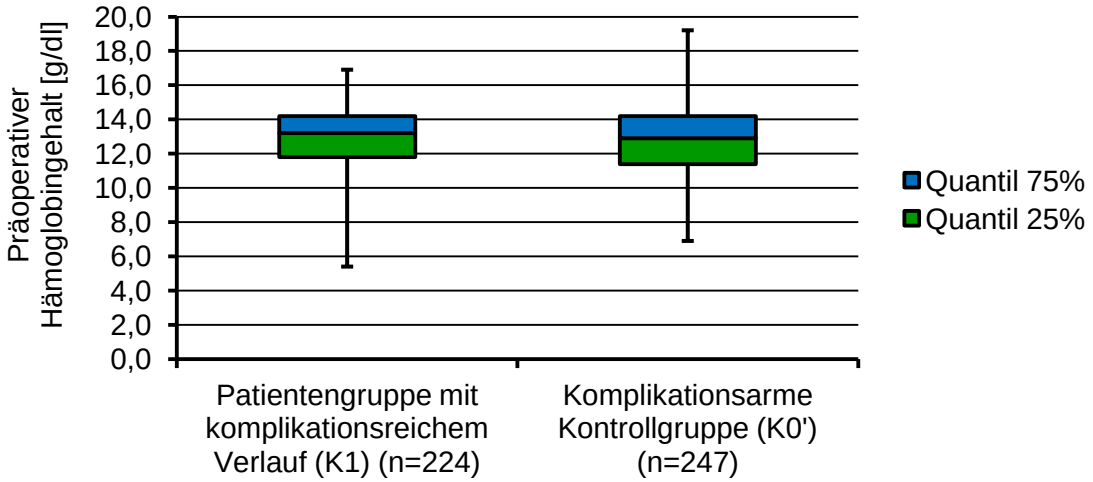

Abb. 34: Boxplot für den präoperativen Hämoglobingehalt bei Patienten mit komplikationsreichem Verlauf (K1) und in der Kontrollgruppe (K0‘) nach proximalen Femurfrakturen im Zeitraum 01.01.1997 bis 31.12.2006 in der Klinik für Orthopädie, Unfall- und Wiederherstellungschirurgie des Klinikums Kempten/Oberallgäu

3.3.8. Präoperativer Quickwert und sein Zusammenhang mit der Revisionsquote

Der präoperative Quick-Wert zeigte keine relevanten Schwankungen im Laufe der Jahre (Pearson-Korrelationskoeffizienz, p=0,338) und lag zwischen 25% und 116%. Er war unabhängig von der Revisionsquote (p=0,512) (Abb. 35).

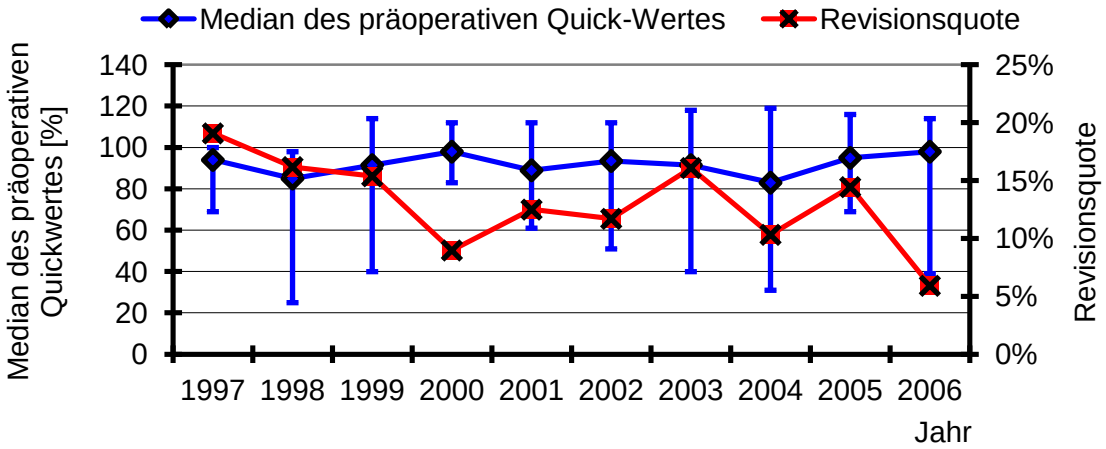

Abb. 35: Median des präoperativen Quick-Wertes mit seinen minimalen und maximalen Werten, sowie sein Zusammenhang mit der Revisionsquote bei Patienten mit komplikationsreichem Verlauf (K1) in bestimmten Jahren nach proximalen Femurfrakturen im Zeitraum 01.01.1997 bis 31.12.2006 in der Klinik für Orthopädie, Unfall- und Wiederherstellungschirurgie des Klinikums Kempten/Oberallgäu

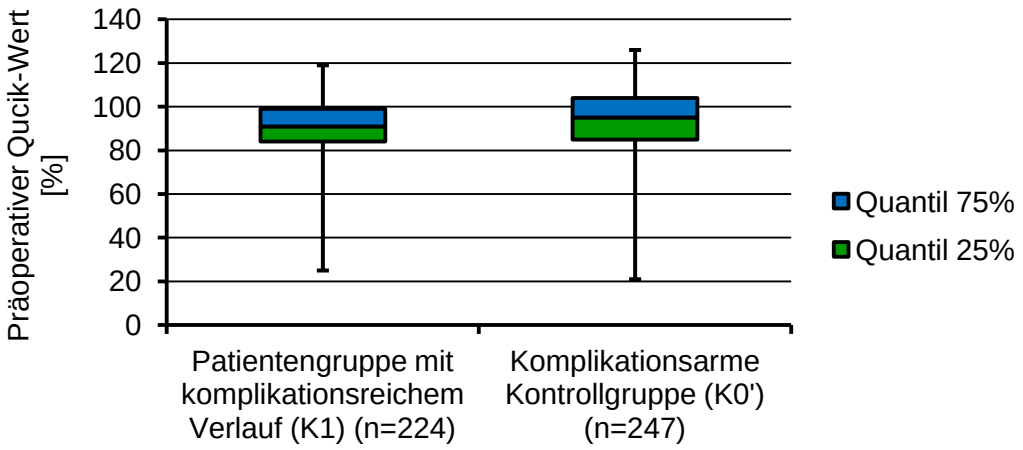

Abb. 36: Boxplot für den präoperativen Quick-Wert bei Patienten mit komplikationsreichem Verlauf (K1) und in der Kontrollgruppe (K0‘) nach proximalen Femurfrakturen im Zeitraum 01.01.1997 bis 31.12.2006 in der Klinik für Orthopädie, Unfall- und Wiederherstellungschirurgie des Klinikums Kempten/Oberallgäu

Es gab keinen statistisch signifikanten Unterschied des präoperativen Quick-Wertes bei Patienten mit komplikationsreichem und –losem Verlauf (t-Test, p=0,206) (Abb. 36).

3.3.9. Präoperativer APTT-Wert und sein Zusammenhang mit der Revisionsquote

Der präoperative APTT-Wert betrug in der untersuchten Gruppe (K1) zwischen 26 s und 100 s. Er zeigte keine statistisch signifikante Varianz im Laufe der Jahre (Pearson-Korrelationskoeffizienz, p=0,684) und war unabhängig von der Revisionsquote (p=0,369) (Abb. 37).

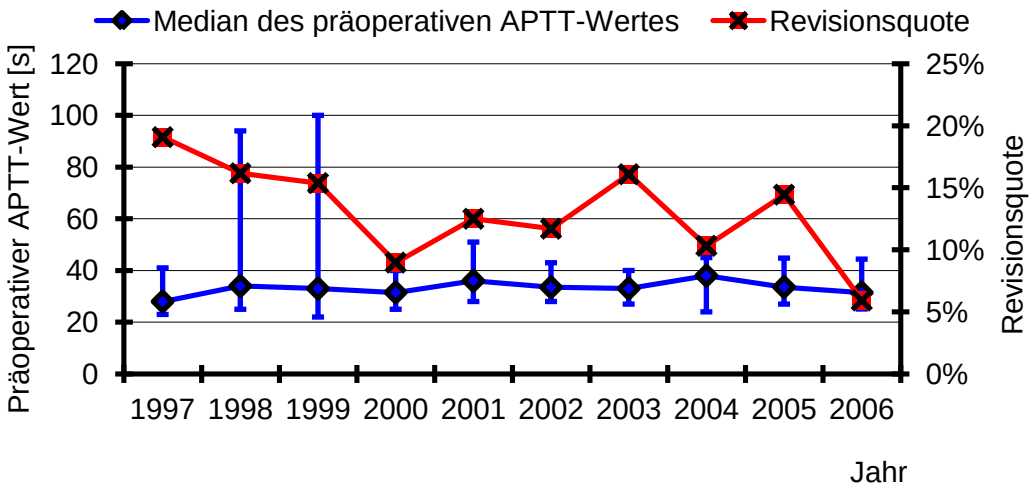

Abb. 37: Median des präoperativen APTT-Wertes mit seinen minimalen und maximalen Werten, sowie sein Zusammenhang mit der Revisionsquote bei Patienten mit komplikationsreichem Verlauf (K1) in bestimmten Jahren nach proximalen Femurfrakturen im Zeitraum 01.01.1997 bis 31.12.2006 in der Klinik für Orthopädie, Unfall- und Wiederherstellungschirurgie des Klinikums Kempten/Oberallgäu

Der Vergleich zwischen der komplikationsreichen (K1) und komplikationsarmen (K0‘) Gruppe zeigte keinen statistisch signifikanten Unterschied des präoperativen APTT-Wertes (t-Test, p=0,06) (Abb. 38).

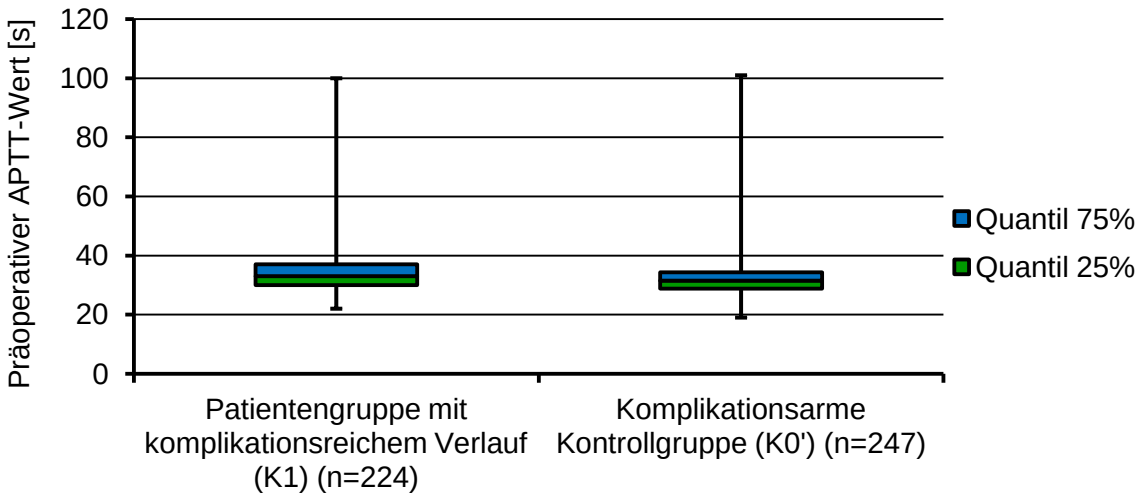

Abb. 38: Boxplot für den präoperativen APTT-Wert bei Patienten mit komplikationsreichem Verlauf (K1) und in der komplikationslosen Kontrollgruppe (K0‘) nach proximalen Femurfrakturen im Zeitraum 01.01.1997 bis 31.12.2006 in der Klinik für Orthopädie, Unfall- und Wiederherstellungschirurgie des Klinikums Kempten/Oberallgäu

3.4. Operations- und Aufenthaltsstatistik

3.4.1. Operationspunkt nach der Aufnahme

Die Versorgung der Patienten mit hüftnahen Femurfrakturen erfolgte bei Patienten mit komplikationsreichem Verlauf (K1) in 96,0% der Fälle innerhalb von 48 Stunden nach der Aufnahme (Abb. 39). Lediglich 7,3% der medialen Schenkelhalsfrakturen wurden später als 48 Stunden nach der Aufnahme versorgt. Das Zeitintervall zwischen Aufnahme und dem Haupteingriff verlängerte sich statistisch signifikant im Laufe der Jahre in der untersuchten Gruppe (K1) (Spearmann-Korrelationskoeffizienz, $r=0,166$, $p=0,013$), blieb aber unabhängig von der Revisionsquote (Spearmann-Korrelationskoeffizienz, $p=0,817$). Zusätzlich war der Zeitraum Aufnahme-Hauptoperation signifikant länger bei Patienten mit komplikationslosem Verlauf (K0‘) im Vergleich zu revidierten Patienten (Mann-Whitney-Test, $p<0,001$).

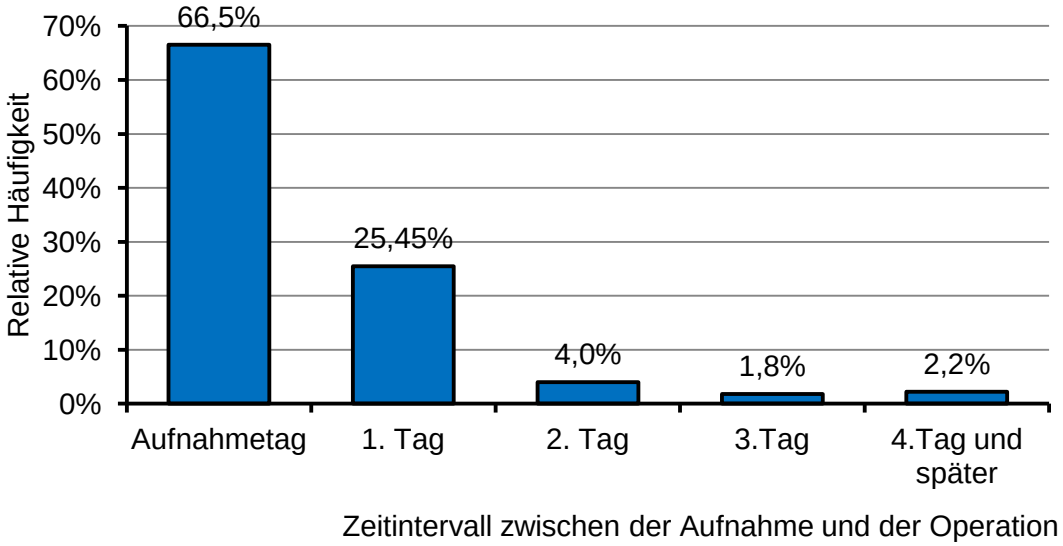

Abb. 39: Zeitintervall zwischen der Aufnahme und der Hauptoperation bei Patienten mit komplikationsreichem Verlauf (K1) nach proximalen Femurfrakturen im Zeitraum 01.01.1997 bis 31.12.2006 in der Klinik für Orthopädie, Unfall- und Wiederherstellungschirurgie des Klinikums Kempten/Oberallgäu

3.4.2. Operationsdauer

Die Operationsdauer bei der Versorgung der proximalen Femurfrakturen schwankte zwischen 25 und 215 Minuten, wobei der Mittelwert bei 74 Minuten lag. Man beobachtete bei Patienten mit komplikationsreichem Verlauf (K1) weder wesentliche Veränderung der Operationsdauer im Laufe der Jahre (Spearmann-Korrelationskoeffizienz, p=0,237), noch eine Korrelation mit der Revisionsquote (Abb. 40).

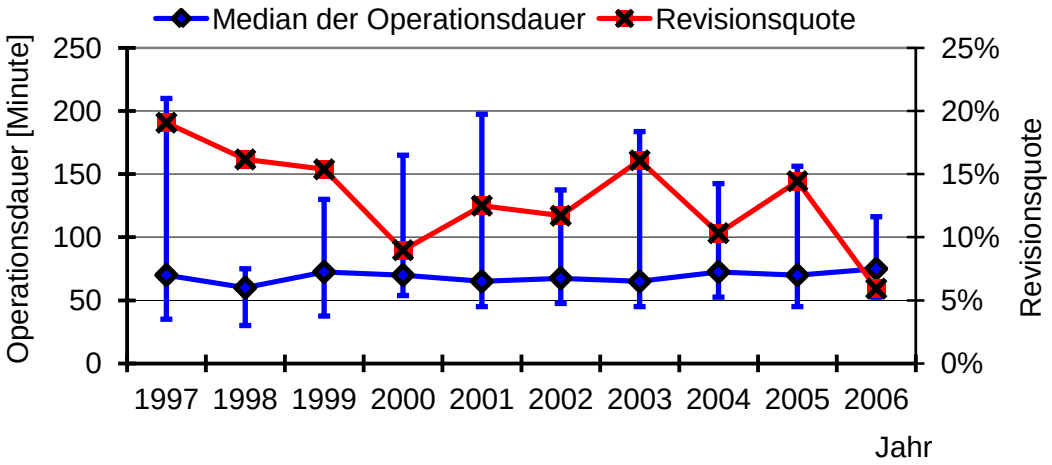

Abb. 40: Median der Operationsdauer mit minimalen und maximalen Werten bei Patienten mit komplikationsreichem Verlauf (K1) und sein Zusammenhang mit der Revisionsquote in bestimmten Jahren nach proximalen Femurfrakturen im Zeitraum 01.01.1997 bis 31.12.2006 in der Klinik für Orthopädie, Unfall- und Wiederherstellungschirurgie des Klinikums Kempten/Oberallgäu

3.4.3. Operateursverteilung und ihre Zusammenhang mit einer Revisionsquote

Die Patienten mit koxalen Femurfrakturen wurden durch Ärzte in allen Stadien der fachärztlichen Weiterbildung operiert. Die operative Versorgung von 58,5% der Patienten (131 von 224) erfolgte von den Chefärzten, Oberärzten und Fachärzten für Unfallchirurgie. Assistenzärzte behandelt operativ 41,5% der Patienten (93 von 224) mit proximalen Femurfrakturen unter Facharztassistenz. Die obige Operateursverteilung betraf die primäre Versorgung mit Reposition und Osteosynthese der Fraktur. Alle Revisionseingriffe in der Behandlung der revisionspflichtigen Komplikationen wurden hingegen durch die Fachärzte für Unfallchirurgie durchgeführt. Die Operateursverteilung zeigte keine wesentliche Veränderung im Laufe der Jahre. Lediglich in den letzten vier Jahren stieg die Anzahl der durch einen Facharzt für Unfallchirurgie durchgeführten Operationen zu Ungunsten der Assistenzärzte (Abb.41). Die Operateursverteilung zeigte aber immer noch keinen Zusammenhang mit der Revisionsquote (Mann-Whitney-Test, p=0,465).

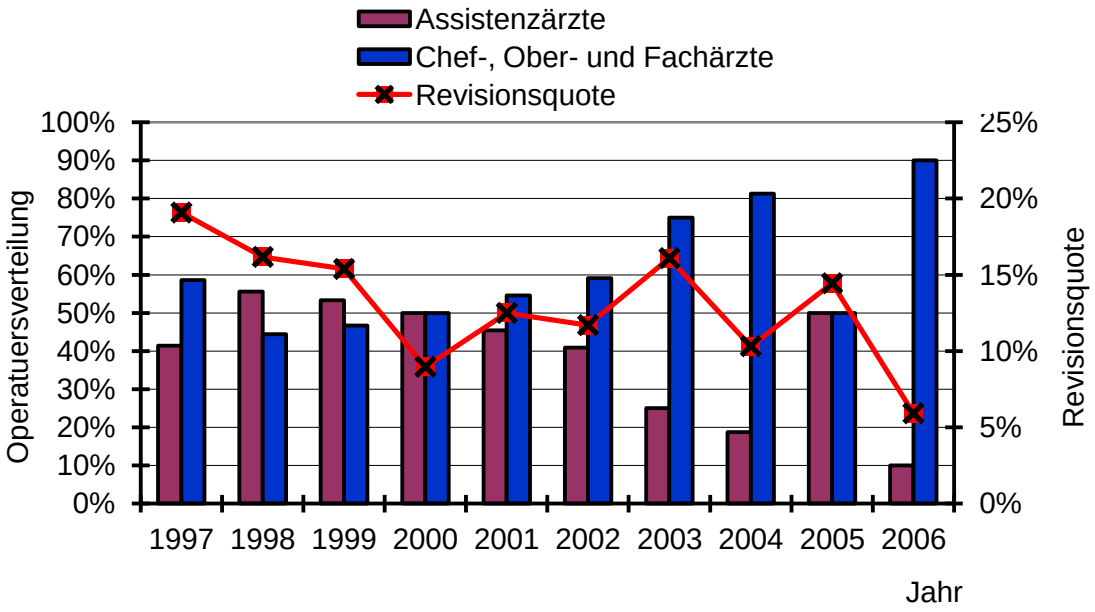

Abb. 41: Operateursverteilung bei dem ersten Eingriff mit nachfolgender Revision im Zusammenhang mit einer Revisionsquote in bestimmten Jahren nach proximalen Femurfrakturen im Zeitraum 01.01.1997 bis 31.12.2006 in der Klinik für Orthopädie, Unfall- und Wiederherstellungschirurgie des Klinikums Kempten/Oberallgäu

3.4.4. Aufenthaltsdauer bei Patienten mi komplikationsreichem Verlauf (K1) und komplikationsarmer Kontrollgruppe (K0‘)

Die Aufenthaltsdauer betrug bei Patienten mit komplikationsreichem Verlauf von 4 bis 167 Tage mit einem Median von 22 Tagen und sank im Laufe der Jahre statistisch signifikant (Spearmann-Korrelationskoeffizienz, r=-0,186, p=0,005), blieb aber unabhängig von der Revisionsquote (Spearmann-Korrelationskoeffizienz, p=0,128) (Abb. 42).

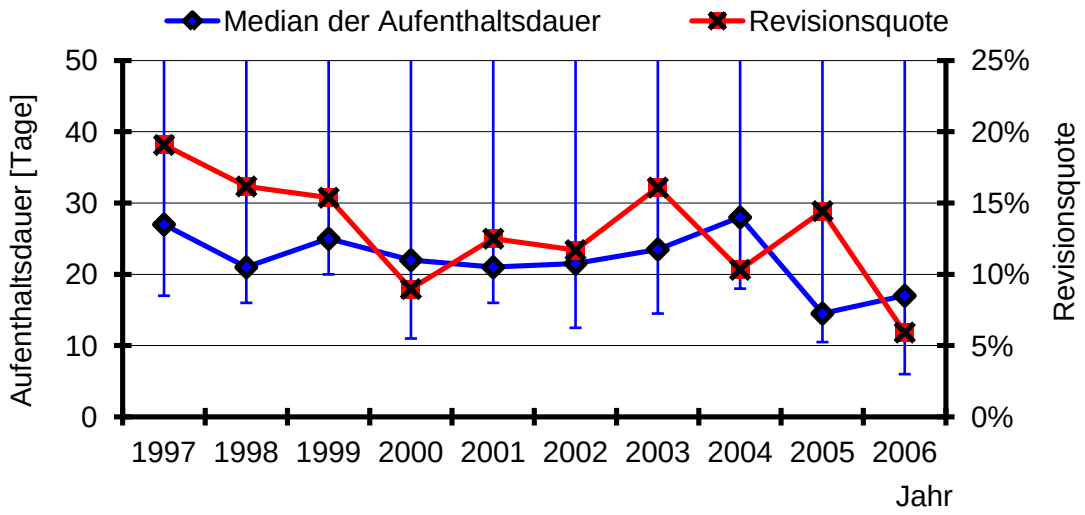

Abb. 42: Median der Aufenthaltsdauer mit seinen minimalen und maximalen Werten, sowie sein Zusammenhang mit der Revisionsquote bei Patienten mit komplikationsreichem Verlauf (K1) in bestimmten Jahren nach proximalen Femurfrakturen im Zeitraum 01.01.1997 bis 31.12.2006 in der Klinik für Orthopädie, Unfall- und Wiederherstellungschirurgie des Klinikums Kempten/Oberallgäu

Median von der Aufenthaltsdauer bei Patienten mit komplikationslosem Verlauf (K0‘) betrug 12 Tage und war damit statistisch signifikant kürzer im Vergleich zu revidierten Patienten (K1) (Mann-Whitney-Test, p<0,001) (Abb. 43).

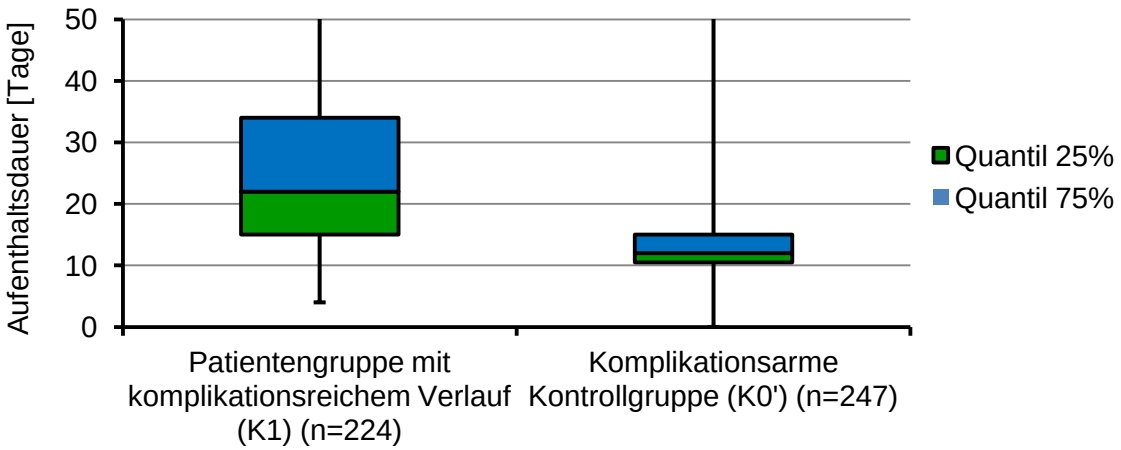

Abb. 43: Boxplot für die Aufenthaltsdauer bei Patienten mit komplikationsreichem Verlauf (K1) und in der Kontrollgruppe (K0‘) nach proximalen Femurfrakturen im Zeitraum 01.01.1997 bis 31.12.2006 in der Klinik für Orthopädie, Unfall- und Wiederherstellungschirurgie des Klinikums Kempten/Oberallgäu

3.5. Komplikationsanalyse

3.5.1. Komplikationsübersicht

Bei 1713 Patienten mit koxalen Femurfrakturen wurden 224 Fälle mit revisionspflichtigen Komplikationen dokumentiert (13,1%). Diese wurden in einer Gruppe der implantat- und der weichteilbezogenen Komplikationen klassifiziert (Tab 5). Die implantatbezogenen Komplikationen umfassten die unmittelbaren Folgen der Interaktion zwischen Knochen und Implantat. Die weichteilbezogenen Komplikationen definiert man als unerwünschte Einwirkung der chirurgischen Techniken und des Implantats auf die Weichteile des OP-Gebietes.

Tab. 4: Inzidenz der bestimmten Komplikationen unter Berücksichtigung der implantat- und weichteilbezogenen Komplikationen nach proximalen Femurfrakturen im Zeitraum 01.01.1997 bis 31.12.2006 in der Klinik für Orthopädie, Unfall- und Wiederherstellungschirurgie des Klinikums Kempten/Oberallgäu

Komplikationen		**n**	**Relative Häufigkeit**
Implantatbezogene Komplikationen	Implantatdislokation	40	17,9%
	Fragmentdislokation	9	4,0%
	Cut-off	9	4,0%
	Primäre Implantatfehllage	14	6,3%
	Periprothetische Fraktur	18	8,0%
	Prothesenluxation + Disconnektion	14	6,3%
	Hüftkopfnekrose	12	5,4%
	Implantatbruch	2	0,9%
	Pathologische Konsolidierung	3	1,3%
	n	121	54,0%
Weichteil-bezogene Komplikationen	Epi- und subfasciales Hämatom ggf. Serom	61	27,2%
	Epi- und subfascialer Infekt	39	17,4%
	Wunddehiszenz	3	1,3%
	n	103	46,0%

Von 224 Patienten mit komplikationsreichem Verlauf bedurften 54,0% der Fälle einer Revision aufgrund von implantatbezogenen Komplikation. Dabei standen Implantatsdislokationen (n=40, 17,9%), periprothetische Frakturen (n=18, 8,0%), primäre Implantatfehllagen (n=14, 6,3%) und Prothesenluxationen (n=14, 6,3%) deutlich im Vordergrund. Die Hüftkopfnekrose trat bei kopferhaltender Osteosynthese der medialen Schenkelhalsfraktur in 6,9% der Fälle (n=12 von 175 medialen Schenkelhalsfrakturen ohne prothetischer Versorgung) auf. Bei 46,0% der revidierten Patienten standen Hämatome, Serome, Infekte und Wunddehiszenzen im Vordergrund (Tab. 4).

3.5.2. Zusammenhang der Revisionsquote mit den implantat- und weichteilbezogenen Komplikationen

Die implantat- und weichteilbezogenen Komplikationen zeigten eine inhomogene Verteilung im Laufe der Jahre und auch keine Korrelation mit der Revisionsquote.

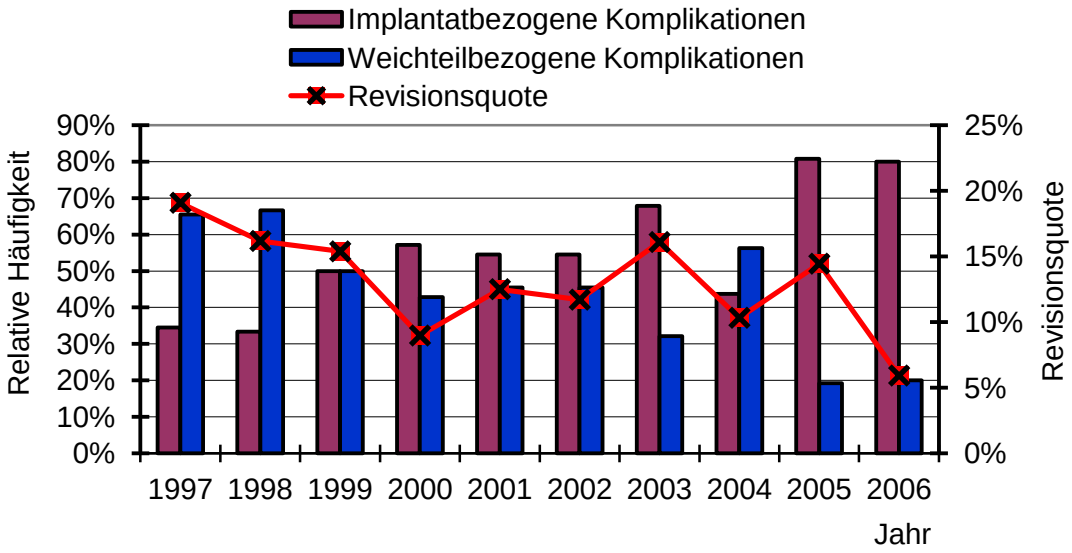

Abb. 44: Verteilung der Indikationen für erste Revisionen im Zusammenhang mit einer Revisionsquote in bestimmten Jahren nach proximalen Femurfrakturen im Zeitraum 01.01.1997 bis 31.12.2006 in der Klinik für Orthopädie, Unfall- und Wiederherstellungschirurgie des Klinikums Kempten/Oberallgäu

In 6 von 10 Jahren stellten die implantatbezogenen Komplikationen häufiger die Indikation für die chirurgischen Revisionen dar. In den letzten zwei Jahren erfolgte

eine rasche Abnahme der weichteilbezogenen Komplikationen zu Ungunsten der implantatbezogenen Komplikationen (Abb. 44).

3.5.3. Komplikationsverteilung mit absoluter Häufigkeit bei bestimmten Implantaten

Proximaler Femurnagel (PFN)

Der proximale Femurnagel (PFN) wurde bei insgesamt 382 von 1713 Patienten (22,3%) mit koxalen Femurfrakturen verwendet. Davon bedurften 68 Patienten (4,0%) einer Revision, was eine Revisionsquote von 17,8% für den proximalen Femurnagel ergab. Die Revisionsindikation wurde bei 43 Patienten (11,3%) aufgrund von implantatbezogenen Komplikationen und bei 25 Patienten (6,5%) aufgrund von weichteilbezogenen Komplikationen gestellt (Tab. 5).

Proximaler Femurnagel Antirotation (PFN-A)

Die Versorgung der hüftnahen Femurfraktur mit Hilfe des proximalen Femurnagels Antirotation (PFN-A) erfolgte bei 106 von 1713 Patienten (6,2%). Dabei wurde bei 8 Patienten (0,5%) aufgrund von Komplikationen die Indikation für eine Revision gestellt. Somit betrug die Revisionsquote für den PFN-A 7,6%. In 7 Fällen erfolgte die Reoperation aufgrund von implantatbezogenen Komplikationen. Lediglich bei einem Patienten beobachtete man die Bildung eines Hämatoms (Tab. 5).

Kondylen- und Winkelplatte

Die proximale Femurfraktur wurde in 60 von 1713 Fällen (3,5%) mit der Kondylen- oder Winkelplatte versorgt. Davon erlitten 9 Patienten (0,5%) revisionspflichtige Komplikationen, was die Revisionsquote von 15,0% ergab. Die Revision wurde bei 8 Patienten aufgrund von implantatbezogenen Komplikationen indiziert. Bei einem Patienten war die Hämatomausräumung erforderlich (Tab. 5).

Dynamische Hüftschraube (DHS)

Die dynamische Hüftschraube fand bei 405 von 1713 Patienten (23,6%) mit koxaler Femurfraktur Anwendung. Dabei traten revisionspflichtige Komplikationen

bei 41 Patienten (2,4%) auf. Die Revisionsquote für die dynamische Hüftschraube betrug 10,1%.

Tab. 5: Komplikationsverteilung für bestimmte Implantate nach proximalen Femurfrakturen im Zeitraum 01.01.1997 bis 31.12.2006 in der Klinik für Orthopädie, Unfall- und Wiederherstellungschirurgie des Klinikums Kempten/Oberallgäu. Abkürzungen: DHS (dynamische Hüftschraube), PFN (proximaler Femurnagel), PFN-A (proximaler Femurnagel Antirotation), TEP (Totalendoprothese)

Implantat		**PFN**	**PFN-A**	**Kondylen- und Winkelplatte**	**DHS**	**Duokopfprothese**	**TEP**	**Zugschrauben**	**n**	%
Anzahl der bestimmten Implantate in Gruppe der revidierten Patienten (K1)		68	8	9	41	72	3	23	224	100
Implantatbezogene Komplikationen	Implantatdislokation	22	1	1	11	2	0	3	40	17,9
	Fragmentdislokation	4	1	0	3	0	0	1	9	4,0
	Cut-off	7	0	0	1	0	0	1	9	4,0
	Primäre Implantatfehllage	5	2	2	0	0	0	5	14	6,3
	Periprothetische Fraktur	5	2	1	4	4	0	2	18	8,0
	Prothesenluxation + Disconnection	0	0	0	0	12	2	0	14	6,3
	Hüftkopfnekrose	0	0	1	2	0	0	9	12	5,4
	Implantatbruch	0	1	1	0	0	0	0	2	0,9
	Pathologische Konsolidierung	0	0	2	0	0	0	1	3	1,3
Weichteil-bezogene Komplikationen	Epi- und subfasciales Hämatom ggf. Serom	10	1	1	10	39	0	0	61	27,2
	Epi- und subfaszialer Infekt	14	0	0	9	15	1	0	39	17,4
	Wunddehiszenz	1	0	0	1	0	0	1	3	1,3

Die Indikation für eine Reoperation wurde bei 21 Patienten (5,2%) mit implantatspezifischen und bei 20 Patienten (4,9%) mit weichteilbezogenen Komplikationen gestellt (Tab. 5).

Duokopfprothese

Die Duokopfprothese wurde bei 561 von 1713 Patienten (32,8%) mit hüftnahen Femurfrakturen implantiert. Revisionspflichtige Komplikationen beobachtete man in 72 Fällen (4,2%) mit der Revisionsquote von 12,8%. Bei 54 Patienten war die Reoperation aufgrund von Hämatomen, Seromen und Infekten erforderlich. Die implantatspezifischen Komplikationen mit Prothesenluxation im Vordergrund wurden bei 18 Patienten dokumentiert (Tab. 5).

Totalendoprothese

Die Totalendoprothese wurde in der Notfallversorgung der proximalen Femurfraktur bei 41 von 1713 Patienten (2,4%) implantiert. Revisionspflichtige Komplikationen wurden bei drei Patienten dokumentiert und somit ergab sich die Revisionsquote für die Totalendoprothese von 7,3%. Bei zwei Patienten kam es postoperativ zur Prothesenluxation. Bei einem Patienten brach ein periprothetischer Infekt aus (Tab. 5).

Kanülierte Zugschrauben

Kanülierte Zugschrauben wurden bei 157 von 1713 Patienten (9,2%) mit hüftnahen Femurfrakturen verwendet. In 23 von 157 Fällen traten postoperativ revisionspflichtige Komplikationen auf, was die Revisionsquote für kanülierte Schrauben von 14,7% ergab. Dabei standen implantatspezifische Komplikationen (22 Fälle), insbesondere Hüftkopfnekrose (n=9) und primäre Implantatfehllage (n=5), im Vordergrund. Lediglich bei einem Patienten wurde eine Wunddehiszenz dokumentiert (Tab. 5).

3.5.4. Komplikationsverteilung bei bestimmten Frakturen und Implantate

3.5.4.1. Mediale Schenkelhalsfraktur

Zugschraubenosteosynthese

Von 151 Fällen (Durchschnittsalter mit Standardabweichung, hier 72 ± 18,2 Jahre, die Formel wird im folgenden Text als Durchschnittsalter bezeichnet) nach Schraubenosteosynthese traten bei 22 Patienten (Durchschnittsalter 76 ± 18,9 Jahre) revisionspflichtige Komplikationen auf (Revisionsquote 14,6%). Das Durchschnittsalter der Patienten mit medialer Schenkelhalsfraktur und Schraubenosteosynthese betrug in der komplikationslosen Kontrollgruppe 59 ± 19,1 Jahre. Bei drei Patienten wurde eine Implantatdislokation dokumentiert. Beim ersten Patienten wurden die Zugschrauben entfernt und eine Duokopfprothese implantiert. Beim zweiten Patienten wurde nach initialem Schraubenwechsel eine Hüftkopfnekrose diagnostiziert und anschließend mit einer Duokopfprothese versorgt. Der dritte Patient stellte sich aufgrund von Weichteilirritationen durch eine dislozierte Schraube acht Monate postoperativ vor; diese wurde durch die Schraubenentfernung behandelt. Eine Fragmentdislokation wurde bei einem Patienten nachgewiesen und mit einer Duokopfprothese behandelt. Beim einen Patienten diagnostizierte man ein Cut-out-Effekt, bei vier anderen eine primäre Implantatfehllage. In allen fünf Fällen wurde die Fehllage durch einen Schraubenwechsel korrigiert. Die Schraubenosteosynthese war in zwei Fällen mit iatrogener periprothetischer Fraktur verbunden. Bei erstem Patienten breitete sich die Frakturlinie bis zur subtrochantären Zone aus und wurde zunächst mit einem Sirusnagel versorgt. Nach der Refraktur erfolgte im weiteren Verlauf die Entfernung der Zugschrauben und Implantation einer Duokopfprothese. Im zweiten Fall wurden zunächst alle drei Schenkelhalsschrauben entfernt und durch Osteosynthese mittels eines UFN mit Hüftkopfkomponente versorgt. In neun Fällen trat eine Hüftkopfnekrose auf, die endgültig mit der Implantation einer Duokopfprothese behandelt wurde. Die ausbleibende Frakturheilung beobachtete man bei einem Patienten. Der pathologische Befund wurde zunächst durch die Umstellungsosteotomie mit der Implantation einer Winkelplatte behandelt. Im weiteren Verlauf kam es allerdings zur Hüftkopfnekrose, die mit einer

Duokopfprothese endgültig therapiert wurde. Lediglich ein Patient hatte eine weichteilbezogene Komplikation in Form einer Wunddehiszenz. Insgesamt wurde eine Hüftkopfnekrose nach Schraubenosteosynthese bei 11 Patienten (7,3%) im Durchschnittsalter von 72±22 Jahren diagnostiziert und mit einer Duokopfprothese durchschnittlich 108±74 Tage nach primärer Osteosynthese versorgt.

Totalendoprothese und Duokopfprothese

Die Indikation für die Implantation einer Totalendoprothese oder Duokopfprothese wurde bei 559 Patienten (Durchschnittsalter 82 ± 8,7 Jahre) gestellt. Davon mussten 68 Patienten (Durchschnittsalter 82 ± 7,3 Jahre) aufgrund einer Komplikation einer Reoperation (Reoperationsrate 12,2%) unterzogen werden. Eine Prothesenluxation wurde bei 13 Patienten (revisionspflichtige Luxationsrate 2,3%) dokumentiert, wobei ein Patient nach einer erfolgreichen, geschlossenen Reposition keine weiteren Zwischenfälle zeigte. Weitere 12 Patienten wurden nach multiplen Luxationen schließlich einer Reoperation mit einem Implantatwechsel unterzogen. In zwei Fällen kam es zur sekundären Prothesendislokation. Beim ersten Patienten entwickelte sich eine Prothesenschaftlockerung, die erfolgreich durch einen Schaftwechsel behandelt wurde. Im zweiten Fall handelte sich es um eine Prothesenschaftlockerung bei Zustand nach intraoperativer, periprothetischer Fraktur und Osteosynthese mit Zuggurtung. Eine intraoperative periprothetische Fraktur trat bei drei Patienten auf. Diese wurde bei drei weiteren Patienten postoperativ diagnostiziert: Beim ersten Patienten wurde die periprothetische Fraktur zunächst mit einer 12-Loch-DC-Platte versorgt. Im weiteren Verlauf kam es zum sekundären Stabilitätsverlust mit Implantatdislokation. Diese wurde durch die Entfernung der implantierten DC-Platte und den Wechsel der Duokopfprothese auf eine Helios-Sonderprothese behandelt. Bei weiter bestehender Instabilität wurde bei einliegender Heliosprothese ein aufsteigender, aufgebohrter Spezialnagel implantiert. Bei den zwei weiteren Patienten wurde die periprothetische Fraktur mit einer LISS-Platte ggf. Cerclagen erfolgreich stabilisiert. Bei drei Patienten nach primärer Versorgung der medialen Schenkelhalsfraktur mittels einer Totalendoprothese und Duokopfprothese trat eine intraoperative, periprothetische Fraktur auf. Die primäre, prothetische Versorgung der medialen Schenkelhalsfraktur führte bei 34

Patienten zur revisionspflichtigen Hämatom- ggf. Serombildung, sowie in 16 Fällen zur Entwicklung eines Infektes. Trotz konsequentem Debridement unter testgerechter Antibose konnte der Infekt in drei Fällen lokal nicht mehr beherrscht werden und endete mit der Girdlestone-Operation. Die Revisionsrate für weichteilbezogenen Komplikationen betrug nach der primären, prothetischen Versorgung insgesamt 8,9%.

Dynamische Hüftschraube (DHS)

Die dynamische Hüftschraube wurde bei 17 Patienten mit medialer Schenkelhalsfraktur angewandt. Bei drei Patienten traten revisionspflichtige Komplikationen auf, was eine Reoperationsrate von 17,7% ergab. In zwei Fällen lag den Revisionen eine Hüftkopfnekrose zugrunde. Beim ersten Patienten wurde die dynamische Hüftschraube entfernt und eine Totalendoprothese implantiert. Sekundär zur Hüftkopfnekrose entwickelte sich im zweiten Fall ein subfascialer Infekt, der anschließend durch Entfernung der dynamischen Hüftschraube und Anlegen einer Girdlestone-Situation behandelt wurde. Der dritte revidierte Patient litt unter einer Weichteilirritation infolge Dislokation der Antirotationsschraube. Die Schraube wurde entfernt.

Winkelplatte

Die mediale Schenkelhalsfraktur wurde bei sieben Patienten durch eine Winkelplatte versorgt. Bei drei Patienten (Reoperationsrate 43,0%) wurden revisionspflichtige Komplikationen dokumentiert. Aufgrund einer Hüftkopfnekrose bekam ein Patient in zweiter Sitzung eine Totalendoprothese. Beim zweiten Patienten wurde eine persistierende Instabilität diagnostiziert. In diesem Fall wurde die Winkelplatte entfernt und durch einen proximalen Femurnagel ersetzt. Der dritte Patient musste aufgrund eines Hämatoms einmal revidiert werden und zeigte im weiteren Verlauf keine Komplikationen mehr.

3.5.4.2. Laterale Schenkelhalsfraktur

Duokopfprothese

Die laterale Schenkelhalsfraktur wurde in 30 Fällen (Durchschnittsalter 83 ± 7,6 Jahre) mit einer Duokopfprothese behandelt, wobei sieben Patienten (Durchschnittsalter 82 ± 10,8 Jahre) eine revisionspflichtige Komplikation mit einer Reoperationsrate von 23,3% erlitten. Bei einem Patienten trat intraoperativ eine periprothetische Fraktur auf, die primär mit Zuggurtung stabilisiert wurde und erneut einer Lagekorrektur in zweiter Sitzung bedurfte. Eine weichteilbezogene Komplikation mit Hämatom oder Serombildung stellten die Indikation für eine Reoperation bei fünf weiteren Patienten dar. Bei einem Patienten kam es initial zur Disconnektion des Duokopfes vom Prothesenschaft. Im weiteren Verlauf entwickelte sich ein subfascialer Infekt, der trotz mehrfachen Debridements und einer systemischen Antibiotikatherapie nicht beherrscht wurde. Bei ausgeschöpften Therapiemöglichkeiten wurde eine Girdlestone-Situation angelegt.

Dynamische Hüftschraube (DHS)

Bei 38 Patienten (Durchschnittsalter 82 ± 8,3 Jahre) mit lateraler Schenkelhalsfraktur erfolgte die primäre Versorgung mittels einer dynamischen Hüftschraube. Davon erlitten sechs Patienten (Durchschnittsalter 84 ± 7,7 Jahre) eine revisionspflichtige Komplikation, was eine Reoperationsrate von 15,8% ergab. Bei vier Patienten kam es zur Implantatdislokation, die durch einen Implantatwechsel (in zwei Fällen auf eine Duokopfprothese, in einem Fall auf eine dynamische Hüftschraube und im vierten Fall auf einen proximalen Femurnagel) behandelt wurde. Bei zwei Patienten wurde ein Hämatom erfolgreich revidiert.

Winkelplatte

Die Winkelplatte fand bei sieben Patienten (Durchschnittsalter 58 ± 16,6 Jahre) mit lateraler Schenkelhalsfraktur Anwendung. Bei zwei Patienten (Durchschnittsalter 46 ± 6,7 Jahre) wurden revisionspflichtige Komplikation (Reoperationsrate 28,6%) dokumentiert. Im ersten Fall trat eine Folgefraktur auf, die durch den Wechsel der Winkelplatte auf einen proximalen Femurnagel und Cerclagen therapiert wurde. Beim zweiten Patienten wurde im dritten Monat nach primärer Versorgung eine

verzögerte Frakturheilung diagnostiziert und durch Wechsel auf eine dynamische Hüftschraube behandelt.

Proximaler Femurnagel-Antirotation (PFN-A)

Die laterale Schenkelhalsfraktur wurde in drei Fällen mit einem proximalen Femurnagel-Antirotation (PFN-A) versorgt. Nur in einem Fall kam es postoperativ zu einer persistierenden Instabilität, die durch Implantation einer Totalendoprothese behandelt wurde.

3.5.4.3. Pertrochantäre Fraktur

Dynamische Hüftschraube (DHS)

Die dynamische Hüftschraube fand bei 349 Patienten (Durchschnittsalter 82 ± 9,4 Jahre) mit pertrochantärer Fraktur Anwendung. Revisionspflichtige Komplikationen beobachtete man in 31 Fällen (Durchschnittsalter 82 ± 9,4 Jahre), was eine Reoperationsrate von 8,9% ergab. Einen bei einem Patienten dokumentierten Cut-out-Effekt behandelte man durch die Entfernung der dynamischen Hüftschraube und durch die Implantation einer Duokopfprothese. Eine Implantatdislokation wurde bei sechs Patienten diagnostiziert. Diese wurde in zwei Fällen durch die Implantation einer Trochanterabstützplatte korrigiert. Bei weiteren vier Patienten erfolgte ein Wechsel der dynamischen Hüftschraube auf eine andere DHS mit kürzerer Schenkelhalsschraube (n=1), auf einen proximalen Femurnagel – Antirotation (n=1) oder auf eine Duokopfprothese (n=2). Eine in zwei Fällen aufgetretene Fragmentdislokation behandelte man durch die Implantation einer Zuggurtung. Bei vier Patienten beobachtete man eine persistierende Frakturinstabilität. In zwei Fällen wurde diese durch eine Zuggurtung stabilisiert. Bei zwei anderen Patienten erfolgte ein Wechsel der dynamischen Hüftschraube auf einen proximalen Femurnagel oder auf eine Kondylenplatte. Weichteilbezogene Komplikationen traten bei 18 Patienten auf, wobei ein Hämatom oder Serom in acht Fällen, ein Infekt bei neun Fällen und eine Wunddehiszenz bei einem Patienten dokumentiert wurde.

Proximaler Femurnagel (PFN)

Die pertrochantäre Fraktur wurde insgesamt bei 307 Patienten (Durchschnittsalter 81 ±11,1 Jahre) durch die Osteosynthese mittels eines proximalen Femurnagel versorgt. Dabei erlitten 52 Patienten (Durchschnittsalter 80 ± 11,3 Jahre) revisionspflichtige Komplikationen, was eine Reoperationsrate von 16,9% ergab. Bei fünf Patienten wurde ein Cut-out-Effekt festgestellt und durch einen Schraubenwechsel oder durch die Schraubenentfernung behandelt. Die in zwei Fällen diagnostizierte Fragmentdislokation therapierte man durch Implantation zusätzlicher Cerclagen in Kombination mit Wechsel entweder der Schenkelhalsschraube oder des gesamten Nagelsystems. Eine Implantatdislokation wurde bei 18 Patienten postoperativ erkannt. In zwei Fällen wurde der proximale Femurnagel auf eine Duokopfprothese mit langem Schaft und Hals ausgetauscht. Beim dritten Patienten waren die Entfernung des PFNs und das Anlegen eines neuen Nagelsystems mit zusätzlicher Trochanterabstützplatte erforderlich. In 15 Fällen musste die Lage einer dislozierten Antirotations- oder Schenkelhalsschraube in zweiter Sitzung korrigiert werden. Eine primäre Implantatfehllage wurde bei drei Patienten diagnostiziert. Beim ersten Patienten handelte es sich um einen Rotationsfehler, zwei weitere Patienten wiesen eine Weichteilirritation infolge einer Schraubenfehllage auf. Bei fünf Patienten trat eine Folgefraktur auf, die in vier Fällen durch einen Nagelwechsel auf einen längeren PFN-Typ behandelt wurde. Bei einem Patienten erfolgte die Entfernung des PFNs und Frakturstabilisierung durch eine LISS-Platte und Cerclagen. Weichteilbezogene Komplikationen (n=19 von 52) als Hämatom oder Serom (n=7), ein Infekt (n=11) und eine Wunddehiszenz (n=1) machten insgesamt 36,5% aller revisionspflichtigen Komplikationen aus.

Proximaler Femurnagel – Antirotation (PFN-A)

Die pertrochantäre Fraktur wurde in 90 Fällen mittels des proximalen Femurnagels- Antirotation (PFN-A) versorgt. Revisionspflichtige Komplikationen stellte man lediglich bei fünf Patienten fest, was die Reoperationsrate von 5,6% ergab. Eine jeweils in einem Fall erkannte Implantat- oder Fragmentdislokation und eine primäre Implantatfehllage wurde durch einen Wechsel des primären Implantats auf einen anderen proximalen Femurnagel- Antirotation behandelt. Bei

einem Patienten erkannte man eine Folgefraktur, die im weiteren Verlauf durch Entfernung des PFN-As und Stabilisierung mit Hilfe der LISS-Platte versorgt wurde. Ein epifasziales Hämatom bedurfte einer operativen Revision in einem Fall.

Kondylenplatte und Winkelplatte

Die pertrochantäre Femurfraktur wurde in 19 Fällen durch eine Kondylenplatte stabilisiert. Alle auf diese Art und Weise versorgten Patienten hatten einen komplikationslosen Verlauf.

Die Winkelplatte fand in der Versorgung der pertrochantären Fraktur bei 15 Patienten Anwendung. In zwei Fällen (Reoperationsrate 13,3%) erkannte man eine primäre Implantatfehllage. Beim ersten Patienten erfolgte die erfolgreiche Lagekorrektur mit gleichem Implantat. Beim zweiten Patienten wurde eine Woche nach primärer Versorgung eine Trochanterosteotomie mit Neuanlage der Winkelplatte durchgeführt. Die weitere Verlaufskontrolle zeigte im siebten Monat nach primärer Osteosynthese das Vorliegen eine Pseudarthrose, die schließlich durch Umstellungsosteotomie erfolgreich vorsorgt wurde.

Zugschraubenosteosynthese

Die pertrochantäre Fraktur wurde bei einer bettlägerigen, dementen Patientin mit drei kanülierten Schrauben versorgt. Postoperativ kam es infolge einer primären Implantatfehllage zur Weichteilirritation mit Entwicklung eines subfascialen Infektes. Anschließend wurde die Schraubenlage in einer Revisionsoperation korrigiert, der Infekt konnte unter testgerechter Antibiose mit Cefotiam erfolgreich behandelt werden.

3.5.4.4. Subtrochantäre Fraktur, einschließlich 31-A3-Frakturen nach AO Klassifikation

Proximaler Femurnagel

Die subtrochantäre Femurfraktur wurde bei 72 Patienten (Durchschnittsalter 82 ± 10,5 Jahre) mit einem proximalen Femurnagel versorgt, wobei man

Komplikationen in 16 Fällen (Durchschnittsalter 83 ± 8,8 Jahre) mit einer Reoperationsrate von 22,2% beobachtete.

Zu den häufigsten revisionspflichtigen Komplikationen nach der Versorgung der subtrochantären Fraktur und 31-A3-Frakturen mittels des PFNs gehörte die Implantatdislokation. Bei drei Patienten war die Neuimplantation oder Lagekorrektur ausreichend für eine effektive Frakturstabilisierung. Der 4. Patient wurde zweimal revidiert. Nach Neuimplantation eines PFNs kam es zur Folgefraktur, die durch eine aufsteigende am PFN andockende Markraum-Verriegelungsnagelung mit custom-made Implantat stabilisiert wurde.

Bei zwei Patienten kam es zur Fragmentdislokation, wobei das dislozierte Fragment mit zusätzlichen Cerclagen in zweiter Sitzung stabilisiert wurde. Einen Cut-out-Effekt beobachtete man bei zwei Patienten. In beiden Fällen war ein Implantatwechsel erforderlich (auf Kondylenplatte bzw. eine Totalendoprothese mit langem Schaft). Bei zwei weiteren Patienten ergab die postoperative Kontrolle eine primäre Implantatfehllage, die bei der Revision durch eine Neuimplantation korrigiert wurde.

Weichteilbezogene Komplikationen wurden bei sechs Patienten erkannt. Bei drei epifaszialen Prozessen (epifasziales Hämatom n=2, epifaszialer Infekt n=1) war nach der ersten Revision keine weitere Reoperation mehr erforderlich. Der 4. Patient entwickelte initial einen epifaszialen Infekt, der nach einmaliger Ausräumung sistierte. Beim selben Patienten wurde im achten Monat postoperativ ein Cut-out-Effekt festgestellt, der durch die Entfernung der Antirotationsschraube behandelt wurde. In einem Fall wurde zunächst der Verdacht auf den subfascialen Infekt gestellt, der sich nach der Hüftgelenkspunktion und bakteriologischer Punktattestung nicht bestätigte. Die weitere Diagnostik ergab eine Implantatdislokation, die durch Entfernung des proximalen Femurnagels und Implantation einer Langschaft-Hüftendoprothese behandelt wurde. Beim 6. Patienten entwickelte sich ein nicht mehr beherrschbarer subfascialer Infekt, der trotz mehrfacher, chirurgischer Revision und schließlich der Anlage einer Girdlestone-Situation zu Sepsis und zum Tod des Patienten führte.

Proximaler Femurnagel-Antirotation (PFN-A)

Der proximale Femurnagel- Antirotation wurde in der Therapie der subtrochantären Fraktur und der 31-A3-Frakturen in elf Fällen eingesetzt. Revisionspflichtige Komplikationen wurde bei zwei Patienten (Reoperationsrate 18,2%) festgestellt. Der bei einem Patienten gebrochene PFN-A wurde bei der Reoperation durch eine Langschaft-Hüftendoprothese ersetzt. Die postoperative Röntgenkontrolle zeigte beim zweiten Patienten eine primäre Implantatfehllage, die in zweiter Sitzung korrigiert wurde.

Kondylen- und Winkelplatten

Die subtrochantäre Fraktur, sowie die 31-A3-Frakturen wurden in 12 Fällen mit der Kondylenplatte und in einem Fall mit der Winkelplatte versorgt. Dabei manifestierten zwei Patienten nach der Osteosynthese mit der Kondylenplatte (Reoperationsrate 16,7%) eine Pseudarthrose mit Implantatbruch. In beiden Fällen wurde das fehlerhafte Implantat durch einen proximalen Femurnagel erfolgreich ersetzt.

Dynamische Hüftschraube

Die dynamische Hüftschraube hat in der Behandlung der subtrochantären Frakturen und der 31-A3-Frakturen nur bei einem Patienten Anwendung gefunden. Bereits eine Woche nach der primären Versorgung kam es in diesem Fall zum sekundären Stabilitätsverlust mit Fragmentdislokation. Bei dem Patienten wurde anschließend die dynamische Hüftschraube durch einen proximalen Femurnagel ersetzt.

3.5.4. Intervall zwischen dem Haupteingriff und der ersten Revision

Die überwiegende Mehrzahl der Komplikationen (83,9%) trat in den ersten zwei Monaten nach dem Haupteingriff und der operativen Versorgung der proximalen Femurfraktur auf. Nach dem sechsten Monat postoperativ wurden lediglich 5,8% aller Komplikationen dokumentiert und chirurgisch revidiert (Abb. 45).

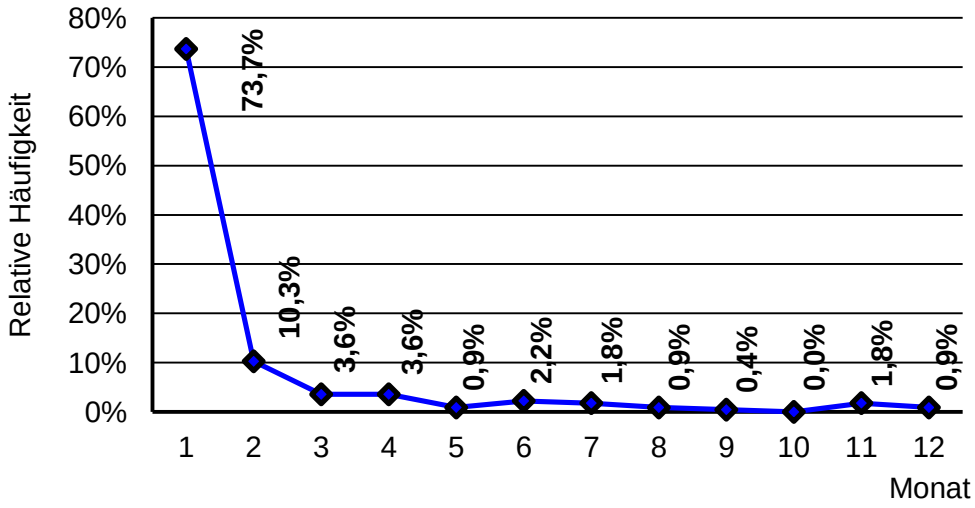

Abb. 45: Zeitintervall zwischen dem Haupteingriff und der ersten Revision bei Patienten der Komplikationsgruppe (K1) nach proximalen Femurfrakturen im Zeitraum 01.01.1997 bis 31.12.2006 in der Klinik für Orthopädie, Unfall- und Wiederherstellungschirurgie des Klinikums Kempten/Oberallgäu

3.5.5. Verteilung der implantat- und weichteilbezogenen Komplikationen auf bestimmte Zeitintervalle nach dem Haupteingriff

Die weichteilbezogenen Komplikationen zeigten die höchste Inzidenz (98,1%) im ersten Monat nach der operativen Versorgung der proximalen Femurfraktur. Die restlichen, unerwünschten Reaktionen im Bereich der Weichteile traten in den ersten drei Monaten nach dem Haupteingriff ein (Abb. 46). Implantatbezogene Komplikationen traten im Verlauf des ersten Jahres postoperativ mit der höchsten Inzidenz im ersten Monat (52,9%) auf. Das Risiko weiterer implantatbezogener Komplikationen nahm in den Monaten nach der Hauptoperation steil ab, so dass im Zeitraum von 6-12 Monaten postoperativ lediglich 11,8% der von dem Implantat ausgehenden Komplikationen dokumentiert wurden.

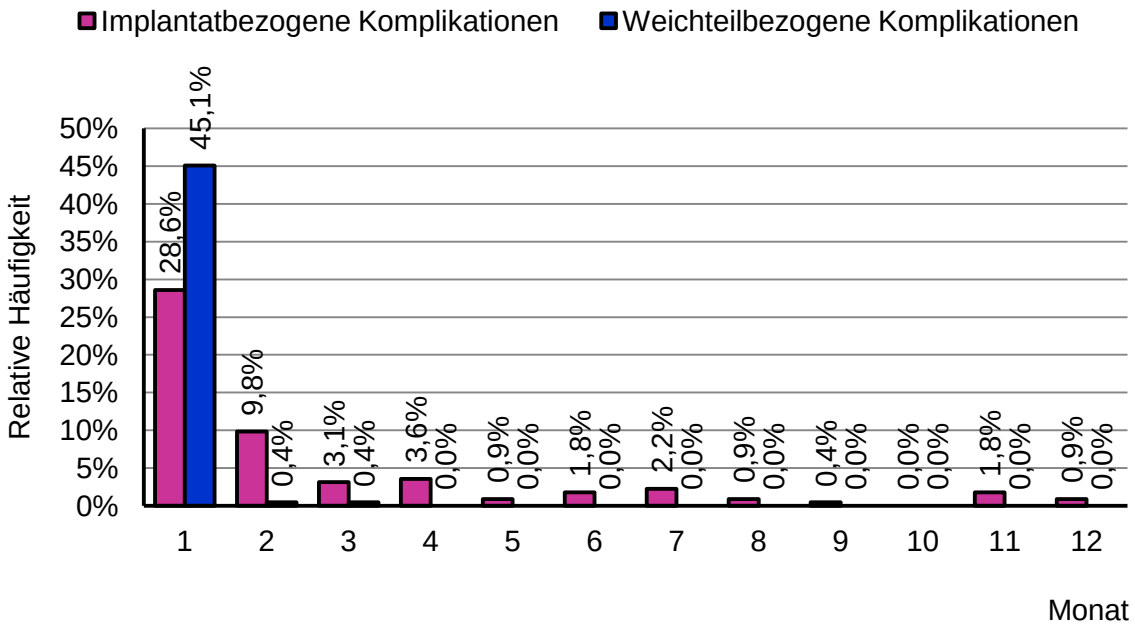

Abb. 46: Verteilung der implantat- und weichteilbezogenen Komplikationen in bestimmten Zeitintervallen nach dem Haupteingriff bei Patienten der Komplikationsgruppe (K1) nach proximalen Femurfrakturen im Zeitraum 01.01.1997 bis 31.12.2006 in der Klinik für Orthopädie, Unfall- und Wiederherstellungschirurgie des Klinikums Kempten/Oberallgäu

3.5.6. Aufenthaltsdauer auf der Intensivstation

Die Patienten mit hüftnahen Femurfrakturen und einem komplizierten Verlauf (K1) bedurften postoperativ in 36 von 224 Fällen (16,1%) einer intensivmedizinischen Betreuung, meistens aufgrund von kardialer und pulmonaler Dekompensation. Sie wurden auf der Intensivstation 1 bis 29 Tage behandelt und verbrachten dort kumuliert 153 Tage (Abb. 47).

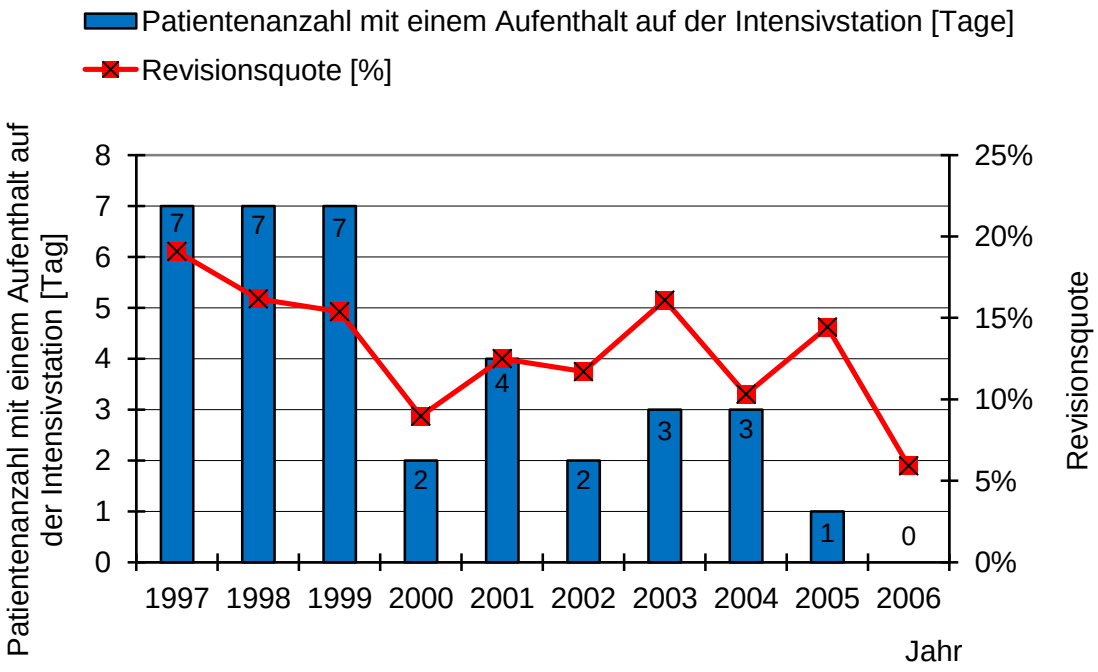

Abb. 47: Zusammenhang der Revisionsquote mit der Anzahl der intensivmedizinisch behandelten Patienten mit komplikationsreichem Verlauf (K1) in bestimmten Jahren nach proximalen Femurfrakturen im Zeitraum 01.01.1997 bis 31.12.2006 in der Klinik für Orthopädie, Unfall- und Wiederherstellungschirurgie des Klinikums Kempten/Oberallgäu

3.5.7. Bluttransfusion

Eine transfusionspflichtige Anämie wurde perioperativ bei 115 von 224 Fällen (51,3%) dokumentiert (Tab. 6). Dabei wurden 1 bis 30 Erythrozytenkonzentrate verabreicht. Insgesamt benötigten Patienten mit proximaler Femurfraktur und komplikationsreichem Verlauf 345 Erythrozytenkonzentrate. Die Anzahl der transfundierten Erythrozytenkonzentrate änderte sich im Laufe der Jahre nicht (Spearmann-Korrelationskoeffizienz, p=0,603) und war unabhängig von der Revisionsquote (Spearmann-Korrelationskoeffizienz, p=0,694). Die ausführliche Analyse des Blutverbrauchs ergab eine ungleiche Verteilung abhängig von der Invasivität der Operation und der Implantatauswahl. Die Zugschraubenosteosynthese der medialen Schenkelhalsfraktur zeigte den geringsten Blutverbrauch. Die anderen Verfahren oszillierten gegen den Mittelwert von 51,3% (Tab. 6 und 7).

Tab. 6: Die relative und absolute Häufigkeit der transfusionspflichtigen je Frakturentyp in der Gruppe von Patienten mit komplikationsreichem Verlauf (K1) nach proximalen Femurfrakturen im Zeitraum 01.01.1997 bis 31.12.2006 in der Klinik für Orthopädie, Unfall- und Wiederherstellungschirurgie des Klinikums Kempten/Oberallgäu

Frakturtyp	Fraktur-anzahl	Anzahl der Patienten mit transfusionspflichtiger Anämie	Relative Häufigkeit [%]
Mediale Schenkelhalsfraktur	96	40	41,7%
Laterale Schenkelhalsfraktur	16	8	50,0%
Pertrochantäre Fraktur	91	52	57,1%
Subtrochantäre Fraktur	21	15	71,4%
n	224	115	51,3%

Tab. 7: Die relative und absolute Häufigkeit der transfusionspflichtigen Anämie je Implantate in der Gruppe von Patienten mit komplikationsreichem Verlauf (K1) nach proximalen Femurfrakturen im Zeitraum 01.01.1997 bis 31.12.2006 in der Klinik für Orthopädie, Unfall- und Wiederherstellungschirurgie des Klinikums Kempten/Oberallgäu. Abkürzungen: DHS (dynamische Hüftschraube), PFN (proximaler Femurnagel), PFN-A (proximaler Femurnagel Antirotation), TEP (Totalendoprothese)

Implantatart	Implantat-anzahl	Anzahl der Patienten mit transfusionspflichtiger Anämie	Relative Häufigkeit [%]
PFN	68	46	67,7%
PFN-A	8	3	37,5%
Kondylen- ggf. Winkelplatte	9	5	55,6%
Dynamische Hüftschrauben	41	17	41,5%
Duokopfprothese	72	37	51,4%
Totalendoprothese	3	2	66,7%
Zugschrauben	23	5	21,7%
n	224	115	51,3%

3.6. Zusammenfassung der Ergebnisse

3.6.1. Abweichungen im Jahresverlauf

Die klinischen Daten bei Patienten mit komplikationsreichem Verlauf (K1) zeigten im Laufe der Jahre eine inhomogene Verteilung. Bei Patientenalter, Geschlecht, laborchemischen Parameter (Hämoglobin, Quick, APTT), sowie Operationsdauer und Operateursverteilung wurden keine relevanten Änderungen dokumentiert. Die Frakturverteilung wies dagegen einen Inzidenzanstieg bei den per- und subtrochantären Frakturen und einen Abfall in der Häufigkeit der medialen und lateralen Schenkelhalsfrakturen aus. Im Laufe der Jahre wurden die proximalen Femurnägel (PFN und PFN-A) häufiger und die Duokopfprothesen, sowie die Kondylen- und Winkelplatten seltener implantiert. Im Weiteren nahm das Zeitintervall zwischen der Aufnahme und der Hauptoperation zu, während gleichzeitig die Aufenthaltsdauer stetig sank. Im gesamten untersuchten Zeitraum wurde eine signifikante Reduktion der Operationszahl je Patient und der Revisionsquote dokumentiert.

3.6.2. Zusammenhang mit Revisionsquote

Bei hoher Datenvariabilität konnten wir keine revisionsquotebeeinflussenden Faktoren definieren. Es bestand kein Zusammenhang zwischen der Revisionsquote und der Fraktur-/Implantat-/Operateursverteilung, der laborchemischen Parameter (Hämoglobin, Quick, APTT), dem Zeitintervall Aufnahme-Operation, sowie der Operations- und Aufenthaltsdauer.

3.6.3. Variabilität der Daten in der Gruppe mit komplikationsreichem (K1) und komplikationsarmem Verlauf (K0‘)

Die beiden Gruppen wiesen eine gleiche Verteilung für Alter, Geschlecht, Frakturtyp, laborchemische Parameter (Hämoglobin, Quick, APTT) und die Anzahl der implantierten Duokopfprothesen und dynamischen Hüftschrauben aus. Die Patienten in beiden Gruppen waren gleich häufig durch zentralnervöse Defizite und gravierende Tumorerkrankungen betroffen.

In der Gruppe mit komplikationsreichem Verlauf wurden die Totalendoprothesen und PFN-A im Vergleich zur komplikationsloser Kontrollgruppe (K0‘) seltener implantiert. Das Zeitintervall Aufnahme-Operation war kürzer und die Aufenthaltsdauer länger.

Bei Patienten mit komplikationsreichem Verlauf (K1) wurden metabolische Erkrankungen, sowie Herzkreislauferkrankungen deutlich häufiger dokumentiert. Zusätzlich implantierte man kanülierte Zugschrauben, Winkel- oder Kondylenplatten und der PFN häufiger als in der komplikationslosen Kontrollgruppe.

4. Diskussion

4.1. Epidemiologie proximaler Femurfrakturen unter Berücksichtigung von Komplikationen

Die Versorgung der proximalen Femurfrakturen stellt eine chirurgische Herausforderung dar, nicht nur aufgrund der Komplexität der Frakturmorphologie, sondern auch aufgrund des hohen perioperativen Risikos der meistens multimorbiden Patienten. Im Durchschnitt kommen die proximalen Femurfrakturen häufiger bei Frauen als bei Männern (82,3 vs. 17,7%) vor [41]. Diese ungleichmäßige Verteilung bestätigt sich auch in unserem Patientengut (Frauen vs. Männer: 83,5% vs. 16,5%). Dabei treten die meisten Frakturen in der 8. Dekade des Lebens (48,4%, in unserer Studie 38,8%) auf, wobei Männer im etwas niedrigeren Alter betroffen sind [41]. Die höhere Inzidenz bei Frauen lässt sich durch die gehäufte Osteoporose erklären [105].

Eine inhomogene Verteilung zeigt sich auch bei der Frakturlokalisation. Die mediale Schenkelhalsfraktur tritt in 40,6% der Fälle, die laterale Schenkelhalsfraktur in 15,4% und die pertrochantäre Femurfraktur in 44,0% auf [41]. Im Vergleich zu den oben aufgeführten Ergebnissen von Geiger et al. wird die laterale Schenkelhalsfraktur in unserer Analyse lediglich bei 7,1% der Patienten dokumentiert, obwohl unser Kollektiv zusätzlich auch die subtrochantären Femurfrakturen (9,4%) umfasst, was die Prozentsätze verändert.

Die Krankenhausletalität beträgt für die proximalen Femurfrakturen in der Literatur 3,2% und ist im Vergleich zu unseren Patienten (4,9%) geringer, wobei unsere Gruppe ausschließlich die Patienten mit komplikationsreichem Verlauf erfasst [60]. Eine 1-Jahres-Letalität nach proximaler Femurfraktur wird in der Literatur für die Notfalloperationen mit 20-33% angegeben [41, 111], während die Letalität nach elektiver endoprothetischer Versorgung des Hüftgelenks nur 0,3% beträgt [41]. Wenn wir selektiv die pertrochantären Femurfrakturen und PFN-Versorgung betrachten, beträgt die Krankenhausletalität 5,2% und die 1-Jahres-Letalität -17% [42]. Haidukewych präsentierte eine Studie mit Patienten nach intertrochantären

Frakturen und beschreibt die Mortalität 30 Tage postoperativ mit dem Prozentsatz von 4%, nach einem Jahr 19% und nach zwei Jahren 33% [49]. Die Letalität hängt stark von den Begleiterkrankungen und dem Zeitintervall zwischen dem Trauma und der Operation ab. Die Patienten, die präoperativ für die Operation kardiopulmonal scheinbar gut geeignet waren, zeigten in der Studie von Moran et al. eine Letalität nach 30 Tagen von 8,7%, wobei Patienten mit leicht erhöhtem Operationsrisiko und ebenso ohne Operationsverzögerung eine Letalität nach 30 Tagen von 7,3% zeigten. In der Gruppe mit Patienten mit der Operationsverschiebung über vier Tage wurde die Letalität nach 30 Tagen mit 10,7% dokumentiert. Die Unterschiede zeigten in der Kontrolle nach 90 Tagen und einem Jahr eine deutlich höhere Signifikanz. Die höchste Letalität (17%) boten die bei Aufnahme kardiopulmonal instabilen Patienten. Somit zeigen Patienten mit gravierenden Begleiterkrankungen und deren Dekompensation eine 2,5-fach erhöhte Letalität im Vergleich zu Patienten im präoperativ guten Allgemeinzustand [86].

Patienten mit proximaler Femurfraktur weisen aufgrund des fortgeschrittenen Alters häufig mehrere Begleiterkrankungen auf [74, 88]. Der perioperative Verlauf wird somit nicht nur durch die Frakturmorphologie, sondern auch durch die klinischen Risikofaktoren beeinflusst. Geiger et al. haben eine signifikante, positive, lineare Korrelation der 1-Jahres-Letalität mit der Anzahl der Risikofaktoren bewiesen [41]. Holt et al. wiesen darauf hin, dass der perioperative Verlauf insbesondere der ältesten Patienten im Alter über 90 Jahren unabhängig von den Begleiterkrankungen und Risikofaktoren mit schlechter Prognose und hoher Mortalität einhergeht [59]. Schulze-Raestrup et al. haben in einer Analyse von 48.831 Patienten mit proximalen Femurfrakturen bewiesen, dass das Risiko der thrombembolischen Komplikationen 48 Stunden nach der Operation dramatisch ansteigt [121].

Im eigenen Patientengut konnte in 17,4% der Fälle kein einziger Risikofaktor festgestellt werden, wobei wir bei der Datenerhebung den Hypertonus, die Erkrankungen der Atemwege, des Verdauungstraktes, sowie des endokrinen Systems nicht berücksichtigt haben. Die adäquate, präoperative

Risikoeinschätzung führt zur Optimierung der geplanten Therapie und ermöglicht das Management potenzieller Komplikationen.

4.2. Versorgung medialer Schenkelhalsfrakturen mit Berücksichtigung der Komplikationen und ihrer Behandlung

4.2.1. Indikationsstellung

In Anbetracht der Frakturmorphologie ist die Differenzierung zwischen der konservativen und operativen Therapie von entscheidender Bedeutung. Im klinischen Vordergrund steht die Unterscheidung zwischen stabilen und instabilen Frakturen. Im Rahmen der Resorptionsprozesse im Frakturbereich kann sich eine sekundäre Instabilität entwickeln, die anschließend eine Indikation zur operativen Therapie darstellt. Unter konservativer Therapie der eingestauchten medialen Schenkelhalsfraktur (Garden I) mit schmerzadaptierter Belastung kommt es in 18,5-30% der Fälle zur sekundären Frakturinstabilität, wobei die Patienten im Alter von über 70 Jahren im Vergleich zu jüngeren Patienten besonders prädisponiert sind (42% vs. 10%) [85, 108]. Die Pseudarthroserate beträgt bei konservativ behandelnden Patienten 9,9-16,8% [85]. Die Analyse von Helbig et al. wies bei 52% von 54 konservativ behandelten Patienten mit Garden-I- und –II-Fraktur eine sekundäre Instabilität und Dislokation, eine Hüftkopfnekrose oder eine Pseudarthrose aus. Die retrospektive Untersuchung der präoperativen RTG-Aufnahmen zeigte, dass 9 von 54 Frakturen falsch klassifiziert wurden und einer primär prothetischen Versorgung statt der konservativen Therapie bedurft hätten [55]. Raymakers und Schafroth stellten anhand der Literaturanalyse die potenziellen Risikofaktoren für die sekundäre Instabilität bei initial stabilen medialen Schenkelhalsfrakturen zusammen. Zum sekundären Stabilitätsverlust der medialen Schenkelhalsfraktur führt die Retroversion von mehr als 20°, Valgusfehlstellung von mehr als 20°, ein Pauwelswinkel von mehr als 45°, Unterbrechung des ventralen Kortex, frühe Belastung und schlechter Allgemein- und Geisteszustand (Malignom, schwere COPD, chronische Herzinsuffizienz, Z. n. Apoplex, Morbus Parkinson, Demenz) [108].

Beck und Rüter empfehlen die konservative Therapie der eingestauchten Garden I Frakturen nur nach präziser Analyse der Frakturmorphologie in einem a.p.- und axialen Röntgenbild mit Ausschluss der Kippung des Femurkopfes nach dorsal und Abrutschen um mehr als 10°. Sollte diese ausgeschlossen sein, besteht eine deutlich reduzierte Gefahr für eine sekundäre Dislokation und somit auch die erhöhte Chance der Frakturheilung im Rahmen der konservativen Therapie. Bei jüngeren Patienten (unter 65 Jahren) wird trotz der Kopfkippung unter 10° nach dorsal die Osteosynthese mit drei kanülierten Schrauben empfohlen [12, 65]. Andere Autoren bezweifeln die Vorhersehbarkeit des sekundären Stabilitätsverlustes und neigen eher zur prophylaktischen, operativen Versorgung der initial stabilen medialen Schenkelhalsfrakturen [55, 56].

4.2.2. Therapieoptionen bei der operativen Versorgung medialer Schenkelhalsfraktur

Nach der Indikationsstellung zur operativen Behandlung stellt sich die Frage nach dem geeignetsten Fixationsverfahren. In erster Linie muss geklärt werden, ob der Patient eine osteosynthetische (kopferhaltende) oder eher prothetische (kopfersetzende) Versorgung bekommen soll.

Beck und Rüter postulieren die kopferhaltende Verfahren bei allen Patienten, die biologisch im Alter unter dem 65. Lebensjahr sind. Als Ausschlusskriterien gelten vorbestehende Arthrose des betroffenen Hüftgelenks, Vorliegen von pathologischen Frakturen, primär chronische Polyarthritis, Behinderung am nicht verletzten Bein und Incompliance. Wenn kein Anspruch an eine sportliche Belastung besteht oder eine geringe Mobilität, eine Osteoporose und eine starke Fragmentdislokation vorliegen, wird die prothetische Versorgung ohne Zweifel indiziert [11, 12]. Die Planung der prothetischen Versorgung muss die Prothesenlockerung berücksichtigen. Es bleibt unbestritten, dass die Lockerungsrate und damit der Knochenumbau und –verlust umgekehrt proportional zum Patientenalter ist [17]. Dementsprechend muss man annehmen, dass junge Patienten nach prothetischer Versorgung im weiteren Verlauf eines Prothesenwechsels bedürfen. Im Vordergrund steht die Lockerung der Pfannenkomponente und in zweiter Linie ein Knochenabbau im proximalen Femur

bei den Prothesen mit distaler Krafteinleitung, die zum gravierenden Fixationsproblem und zum Prothesenwechsel führt [17]. Bei Patienten über 65 Jahren werden kopferhaltende Verfahren lediglich bei eingestauchten Garden I Frakturen und in Ausnahmefällen bei Garden II Frakturen empfohlen [12, 65]. Übersteigt die Lebensdauer des Patienten die Lebensdauer der Prothese, ist ein Implantatwechsel mit einem in der Regel hohen Blutverlust unabdingbar, während die körperliche und geistige Belastbarkeit des alternden Patienten abnimmt und die Frakturanfälligkeit zunimmt. In solchen Situationen sollte eine Osteosynthese vor der Implantation einer Prothese vorgenommen werden, insbesondere bei geriatrischen, vorgeschädigten Patienten mit deutlich eingeschränkten pulmonalen und zirkulatorischen Reserven, die eine erhöhte Gefahr für eine postoperative respiratorische Insuffizienz darstellen [12, 65].

4.2.3. Implantatauswahl bei kopferhaltender Osteosynthese der medialen Schenkelhalsfraktur

Das oberste Therapieziel in der Behandlung der medialen Schenkelhalsfraktur ist die rasche Wiederherstellung der Patientenmobilität durch die Rekonstruktion eines belastungsfähigen Hüftgelenkes. Von mehreren eingeführten Techniken haben sich lediglich die Osteosynthese mit dreifacher Verschraubung und die dynamische Hüftschraube bewährt, die die Kompression im Frakturspalt und den Erhalt der posttraumatisch reduzierten Durchblutung des Hüftkopfes ermöglichen.

4.2.3.1. Osteosynthese medialer Schenkelhalsfraktur mit kanülierten Schrauben

Die Schraubenosteosynthese zeichnet sich durch minimale Invasivität, geringen Blutverlust, kurze Operations- und Aufenthaltsdauer, niedrige postoperative Luxationsgefahr, leichte Handhabung und geringe Kosten aus. Dennoch besteht auch bei der Schraubenosteosynthese die Gefahr einer Hüftkopfnekrose, die durch Minderperfusion des Femurkopfes zustande kommt. In diesem Zusammenhang gewinnt eine frühzeitige Versorgung mit möglichst kurzem Zeitintervall zwischen dem Unfallereignis und dem Operationszeitpunkt an

Bedeutung, um die Gewebsnekrose im Femurkopf bedingt durch die verminderte Vaskularisation zu reduzieren [83]. Die wichtigste Rolle spielt dabei die Kapsulotomie und somit die Entlastung des intrakapsulären Druckes [80].

Die Indikation für die Schraubenosteosynthese sollte unter Berücksichtigung der potenziellen Komplikationen gestellt werden. Gray und Parker halten die Osteosynthese der medialen Schenkelhalsfraktur mittels kanülierter Schrauben, trotz des Auftretens einer Pseudarthrose bei 7% und der avaskulären Femurkopfnekrose bei 10% der Patienten für die Methode der ersten Wahl bei jüngere Patienten [43]. Fekete et al. haben die Indikation auf die perkutane Verschraubung der frischen, höchstens 48 Stunden alten medialen Schenkelhalsfraktur bis auf Typ Garden IV erweitert. Dabei wurden die lokalen Komplikationen, wie Redislokation (6,5%), Pseudarthrosen (1,3%), Kopfnekrose (19,8%), Kopfperforation nach Schraubenwanderung (3,1%) mit erhöhter Inzidenz dokumentiert, wobei die Komplikationsquote deutlich höher in der Gruppe der über 80-Jährigen war [33]. Es herrscht die klinische Meinung, dass die Osteosynthese mit Spongiosaschrauben in der Behandlung der medialen Schenkelhalsfraktur bei älteren Patienten aufgrund der schlechten Verankerung des Implantats in der Spongiosa in der Regel nicht in Betracht gezogen werden sollte. Diese Behauptung wurde durch Bosch et al. in einer prospektiven Studie bei betagten Patienten (Durchschnittsalter 78,1±11,8 Jahren) in Anbetracht der sekundären Dislokation bei lediglich 6,8%, der Hüftkopfnekrose 4,9% und der Schenkelhalspseudarthrose 3,9% der Fälle in Frage gestellt [22]. Dabei benötigten lediglich 18,5% der Patienten eine Zweitoperation [22]. Daher weisen Parker und Pryor unter Berücksichtigung der Folgeoperationen und damit verbundenen Risiken darauf hin, dass ältere Patienten viel mehr von der ursprünglich invasiveren gelenkersetzenden Verfahren profitieren, als von der minimalinvasiven Versorgung [101].

Unsere Ergebnisse bei Patienten mit medialer Schenkelhalsfraktur und nach Schraubenosteosynthese bestätigen die Resultate aus der Literatur. Die Reoperationsrate betrug in unserem Patientengut 14,6% und damit platziert sie sich unter den besten Ergebnissen der anderen Beobachtungstudien. Dabei war das Durchschnittsalter der revidierten Patienten wesentlich höher im Vergleich zur

komplikationsfreien Kontrollgruppe. Die Pseudarthrose beobachtete man lediglich in einem Fall. Eine avaskuläre Hüftkopfnekrose wurde in 7,3% aller Patienten nach Schraubenosteosynthese dokumentiert.

4.2.3.2. Osteosynthese medialer Schenkelhalsfraktur mittels dynamischer Hüftschraube

Die Anwendung der dynamischen Hüftschraube war ursprünglich auf die Behandlung pertrochantärer Frakturen beschränkt und anschließend auf die Versorgung medialer Schenkelhalsfrakturen erweitert [16]. Die Indikation für die Implantation einer dynamischen Hüftschraube zur Therapie der medialen Schenkelhalsfraktur bleibt aber weiterhin umstritten, da die bisherige Veröffentlichungen keine eindeutigen Daten für die entscheidenden Vorteile des Implantats gegenüber anderen Verfahren präsentieren. Kuner et al. haben in der AO-Sammelstudie eine signifikante Überlegenheit der dynamischen Hüftschraube bezüglich implantatspezifischer Komplikationen, Pseudarthrose und Hüftkopfnekrose nachgewiesen [70]. Bonnaire empfiehlt die DHS mit einer Antirotationsschraube oder einer Schenkelhalsklinge als Implantat der ersten Wahl bei der Versorgung der Garden-I-Frakturen und behauptet die Unterlegenheit der Schraubenosteosynthese bei diesem Frakturtyp [20]. Heyse-Moore suggerierte, dass die Anwendung von einer 1-Loch-DHS keine Nachteile für die Stabilität der Osteosynthese und den Vorteil der reduzierten Invasivität im Vergleich zur 2-Loch-DHS ausweist. Die späte Hüftkopfnekrose wurde bei 3% der Garden-I- und –II-Frakturen, sowie bei 31% der Garden-III- und –IV-Frakturen dokumentiert, wobei Wundinfekte in keinem einzigen Fall aufgetreten sind [56].

Die dynamische Hüftschraube wurde in unserem Kollektiv bei 17 Patienten implantiert, wobei revisionspflichtige Komplikationen in drei Fällen aufgetreten sind (Komplikationsrate von 17,7%). In zwei von drei Fällen handelte es sich um eine Hüftkopfnekrose.

Als Alternative zur kopferhaltenden Therapie der medialen Schenkelhalsfraktur mittels kanülierter Schrauben oder der dynamischen Hüftschraube haben Visna et al. die Anwendung eines biaxialen proximalen Femurnagels vorgeschlagen. Die

postulierten Vorteile dieser Technik, wie die Vermeidung der lateralen Implantatprotrusion, günstigere Übertragung von Belastungen und geringe Gefahr der Tragschraubenverklemmung konnten sich leider in der weiteren Analyse nicht eindeutig bestätigen. Weder die avaskuläre Hüftkopfnekrose (12,1%), noch die Pseudarthrosebildung (3,4%) ließen sich durch dieses innovative Verfahren vermeiden [133].

4.2.3.3. Präoperative Verweildauer bei der Versorgung medialer Schenkelhalsfraktur mit kopferhaltendem Verfahren

Die Unterbrechung der Knochenkontinuität führt zur Hämatombildung. Bei intrakapsulären Frakturen, zu denen die mediale Schenkelhalsfraktur gehört, kommt es zum Hämarthros. In Verbindung mit der Verletzung der kopfernährenden Gefäße und der daraus folgenden Minderdurchblutung tragen die beiden Faktoren zur Ischämie des Femurkopfes bei, die in bis zu 63% der Fälle zur totalen oder subtotalen Nekrose des Femurkopfes führt [138]. Auch bei abgeheilten, dislozierten, medialen Schenkelhalsfrakturen beobachtet man in 30% der Fälle radiologische Hinweise für die Femurkopfnekrose [123]. Es bleibt ungeklärt, inwieweit die konservative Therapie mit Extension und Innenrotation der Hüfte oder die operative Behandlung mit einer raschen Reposition und Entlastung des Hämarthros die ischämischen Schäden reduzieren können [129, 138]. Bernes et al. postulieren, dass die Operationsverzögerung keinen Einfluss auf die Häufigkeit der Kopfnekrose hat [7]. Ali-Ani et al. haben postuliert, dass die primäre Versorgung der proximalen Femurfraktur später als drei Tage nach Aufnahme mit eingeschränkter Mobilität in der Kontrolle vier Monate postoperativ, Verlängerung des stationären Aufenthaltes und erhöhtem Risiko für Dekubitus einhergeht [1]. Diese Meinung wird einerseits durch die Daten von Smektala et al. mit Analyse der externen stationären Qualitätssicherung bestätigt, andererseits durch andere Studien widerlegt [82, 95, 126]. Solange keine eindeutigen Beweise vorliegen, wird von Raaymakers und Schafroth bei dislozierten Schenkelhalsfrakturen die notfallmäßige Versorgung empfohlen [108]. Die BQS (Bundesgeschäftsstelle Qualitätssicherung) definiert einen Referenzbereich für alle später als 48 Stunden

operativ versorgten Schenkelhalsfrakturen und setzt die obere Grenze bei ≤15% aller medialen Schenkelhalsfrakturen [60].

In unserem Kollektiv mit revidierten Patienten wurden lediglich 4,0% aller proximalen Femurfrakturen und 7,3% der medialen Schenkelhalsfrakturen später als 48 Stunden nach der Aufnahme operativ versorgt. Damit sind unsere Ergebnisse, trotz der Analyse der komplizierten Verläufe weit unterhalb von der oberen Referenzgrenze der Bundesqualitätssicherung von 15% und unterschreiten deutlich den Bundesdurchschnittswert von 2007 (12,9%). Zusätzlich werden die Patienten mit kompliziertem Verlauf (K1) signifikant früher im Vergleich zur komplikationslosen Gruppe (K0‘) versorgt und trotz der früheren Behandlung verzeichnet die K1-Gruppe unerwünschten Therapiefolgen, was im Widerspruch zur Literatur steht [1, 82, 86, 95, 126]. Da die älteren Patienten ein komplexes Krankheitsbild mit multiplen Nebenerkrankungen manifestieren, ist möglicherweise eine adäquate präoperative Vorbereitung für die perioperative Morbidität und Mortalität von entscheidender Bedeutung und beeinflusst den weiteren Verlauf mehr als die frakturorientierte Operationsplanung selbst.

4.2.4. Prothetische Verfahren zur Versorgung medialer Schenkelhalsfraktur

4.2.4.1. Implantatauswahl bei gelenkersetzenden Verfahren unter Berücksichtigung der Komplikationen

Zur prothetischen Versorgung der medialen Schenkelhalsfraktur stehen die Duokopfprothese und die Totalendoprothese (TEP) zur Verfügung. Die Implantation einer Duokopfprothese stellt zwar keine vollständige, endoprothetische Therapieoption dar, sichert aber die sofortige postoperative Mobilisation. Die Patienten zeigen nach der Versorgung der medialen Schenkelhelhalsfraktur mittels einer Hemiendoprothese im Vergleich zur Totalendoprothese bessere Beweglichkeit nach sechs Wochen, drei und sechs Monaten postoperativ [20]. Dabei wird auch die operative Invasivität durch niedrigen Blutverlust, verkürzte Operationsdauer und minimal-invasiven chirurgischen Zugang deutlich reduziert. Das Risiko einer Protrusion in das Azetabulum ist allerdings höher bei der Hemiprothese. Die Gruppe von Patienten

nach Implantation einer Totalendoprothese weisen hingegen bessere Funktionsergebnisse im langfristigen Verlauf auf [117]. Die Totalendoprothese zeigt im Vergleich eine höhere Rate an Prothesenluxationen (10-20%), aber bessere Ergebnisse nach fehlgeschlagener Osteosynthese. Insgesamt gleichen sich die Langzeitergebnisse zwei Jahre nach der Implantation aufgrund der Schenkelhalsfraktur zugunsten der Totalendoprothesen und zu Ungunsten der Hemiendoprothesen aus [20]. Unter Berücksichtigung der obigen Vor- und Nachteile werden die Hemiendoprothesen in der Versorgung der medialen Schenkelhalsfrakturen bei älteren Menschen mit hoher Komorbidität empfohlen. Die aktiven Patienten mit einer höheren Lebenserwartung dagegen sollten eine Totalendoprothesenimplantation erhalten [117].

Die Daten aus unserem Patientenkollektiv spiegeln die oben diskutierten Therapieempfehlungen wieder. Die mediale Schenkelhalsfraktur wurde bei 71,9% der Patienten mit einer Duokopfprothese und 4,1% mit einer Totalendoprothese versorgt. Die Patienten mit einer Duokopfprothese waren deutlich älter (Altersmittelwert von 83 Jahren) als die Patienten nach einer Totalendoprothese (Altersmittelwert von 71 Jahren). Zum Vergleich wurden die gelenkerhaltenden Verfahren bei der medialen Schenkelhalsfraktur (24,1%) ebenfalls eher den jüngeren Patienten angeboten (Altersmittelwert von 72 Jahren).

4.2.4.2. Komplikationen bei Hüftendoprothesen und ihre Behandlung

4.2.4.2.1. Intraoperative Komplikationen

Die Komplikationen nach der endoprothetischen Versorgung der medialen Schenkelhalsfrakturen werden in BQS-Report von 2007 mit der Rate von 10-15% beschrieben. Zu den häufigsten unerwünschten intraoperativen Folgen der Endoprothetik gehört eine periprothetische Fraktur [60], die im Abschnitt 4.6.1 ausführlich beschrieben werden. Die intraoperativen Gefäß- und Nervenschäden entstehen meistens durch Druckverletzungen durch einen Haken. Die Nervenläsionen betreffen am häufigsten den N. femoralis und seltener den N. ischiadicus, diesen insbesondere bei Beinverlängerung [66].

4.2.4.2.2. Postoperative Komplikationen

Die postoperativen Komplikationen umfassen Prothesenluxation, periartikuläre Ossifikationen und Protheseninfekte.

Prothesenluxation

Die Luxationshäufigkeit von Hüftprothesen hängt unter anderem von der primären Frakturlokalisation ab. Von allen proximalen Femurfrakturen zeigt die pertrochantäre Fraktur die höchste Inzidenz der Luxationen (8,3%) nach Prothesenversorgung, gefolgt von der lateralen Schenkelhalsfraktur (7,5%) mit bestem Ergebnis bei der medialen Schenkelhalsfraktur (6,3%) [41]. In unserem Patientengut können wir keine genaue Luxationsrate angeben, da unsere Analyse lediglich die revisionspflichtigen Komplikationen erfasst, daher werden die einzelnen Ereignisse ohne Indikation für eine Revision nicht dokumentiert. Wegen der Prothesenluxation wurde die Indikation für eine Reoperation in 2,3% der Fälle nach der Implantation einer Duokopf-/Totalendoprothese gestellt. Außer der ursprünglichen Frakturlokalisation hängt die Luxationsrate zusätzlich vom operativen Zugang ab. Die Prothesenluxationen werden bei anterioren Zugängen in 2% der Fälle und beim hinteren Zugang in 5% der Fälle beobachtet [66]. Wird die hintere Gelenkkapsel beim hinteren Zugang sorgfältig verschlossen treten die Luxationen seltener auf. Zusätzlich sollten die Patienten während der Reparationsphase der Gelenkkapsel, also in den ersten 12 Wochen, bestimmte Bewegungen des Gelenkes, wie Beugung über 90°, extreme Außen- oder Innenrotation unter Belastung und Spreizbewegungen der Beine vermeiden. Nach Wiederkehren der Koordination und Reaktionsfähigkeit der Glutealmuskulatur, sowie der Stabilisierung der Neokapsel nimmt das Luxationsrisiko deutlich ab [66]. Im Fall der Erstluxation empfiehlt Kirschner zunächst die geschlossene Reposition in Narkose mit Röntgenkontrolle der korrekten Stellung der Prothesenkomponenten nach der Reposition. Erst die Reluxation erfordert eine operative Korrektur. Im Rahmen der Luxationsabklärung muss man die Lage der Pfanne und des Prothesenschaftes, ein Impingement, sowie die muskuläre Insuffizienz durch Teilruptur des M. gluteus medialis berücksichtigen [66].

Periartikuläre Ossifikationen

Die periartikulären Ossfikationen treten mit sehr hoher Inzidenz (bis zu 50%) auf, aber nur selten beeinträchtigen sie die Funktion des Hüftgelenkes. In etwa 1% der Fälle stellt diese Pathologie die Indikation zur operativen Sanierung dar. Die Entfernung dieser Knochenneubildung sollte frühestens sechs Monate, optimal erst ein Jahr nach der Implantation erwogen werden. Das Therapieergebnis wird durch eine präoperative Bestrahlung des Operationsgebietes als Rezidivprophylaxe der Ossifkationen optimiert. Die Revisionen des Operationsgebietes innerhalb von 6 Monaten postoperativ werden nicht empfohlen, da die durch die primäre Operation induzierte Entzündung eine ausgeprägte proliferative Potenz aufweist und damit kann die erneute Intervention zur Verschlechterung des lokalen Befundes führen [66]. In unserem Patientenkollektiv wurden insgesamt 559 Duokopf- und Totalendoprothesen in der Behandlung der medialen Schenkelhalsfraktur implantiert. Im Rahmen der Beobachtungszeit von einem Jahr in unserer Studie haben wir keine einzige Revision aufgrund der periartikulären Ossifikationen dokumentiert. Aufgrund der vorliegenden Daten können wir uns keine Aussage bezüglich der Häufigkeit dieser Pathologie in unserem Patientengut erlauben.

Das Thema **der Protheseninfekte** wird im Abschnitt 4.6.3 ausführlich erläutert.

4.3. Versorgung pertrochantärer Frakturen mit Berücksichtigung der Komplikationen und ihrer Behandlung

Die trochantären Femurfrakturen sind meist funktionell instabil. Die Instabilitätseinteilung der pertrochantären Frakturen wird in der Literatur uneinheitlich definiert. Die Referenzeinteilung zeigt die weltweit anerkannte AO-Klassifikation auf, die bereits im Abschnitt 1.3.3.1., 1.3.4.1 und 1.3.5.1 beschrieben wurde. David et al. bezeichnen alle trochantären Fraktur als instabil, wobei andere Autoren lediglich die 31-A2- und –A3-Frakturen nach AO Klassifikation meinen [29]. Die uneinheitliche Klassifizierung und zahlreiche, verfügbare Implantate erschweren die klinische Entscheidung, die optimale Osteosynthesetechnik an die Frakturmorphologie anzupassen. Hohendorff weist

nach retrospektiver Analyse der Röntgenaufnahmen darauf hin, dass viele Frakturen im Rahmen der präoperativen Vorbereitung der Notfalloperation falsch klassifiziert wurden, was auch zur inadäquaten oder suboptimalen Durchführung des Eingriffes beitragen kann [58]. Aus verschiedenen Verfahren haben sich im klinischen Alltag die intramedullären (PFN, PFN-A, Gamma-Nagel etc.) und extramedullären (DHS etc.) Kraftträger bewährt, wobei nicht alle Implantate für alle Typen der trochantären Frakturen gleich gut geeignet sind. Winkelplatten werden aufgrund der deutlich erhöhten Gefahr der postoperativen Perforation der Klinge in das Hüftgelenk und Acetabulum unter Belastung nicht mehr empfohlen [29].

Die Versorgung der 31-A1-Fraktur stellt keine besonders hohen Ansprüche an das Implantat. Dieser Bruch ist relativ stabil nach der Reposition und kann erfolgreich sowohl durch eine dynamische Hüftschraube als auch durch die intramedullären Kraftträger stabilisiert werden [19, 29, 76].

Die operative Behandlung der instabilen 31-A2- und 31-A3-Frakturen löst weiterhin Kontroversen aus. Die Anwendung der intramedullären Kraftträger steigt stark an. Im Jahr 1999 wurden 97% der Fälle mit einem Platten-Schrauben-System und lediglich 3% mit Nagel-Schrauben-System versorgt. Im Laufe der Jahre beobachtete man eine rasche Umstellung der Osteosynthesetechniken zugunsten der intramedullären Kraftträger, so dass im Jahr 2006 lediglich noch 33% der pertrochantären Frakturen mittels der Platen-Schrauben-Systeme versorgt wurden [4]. Diese Entwicklung bestätigen auch unsere Daten und zeigen eine rasche Zunahme der Implantation der Nagelsysteme. Im Jahr 1997 wurde 78,7% der pertrochantären Frakturen mit einer dynamischen Hüftschraube versorgt. Der gleiche Frakturtyp wurde im Jahr 2006 in 85,7% der Fälle mit einem proximalen Femurnagel behandelt. Unter intramedullären Systemträgern beobachtet man zusätzlich eine rasche Verschiebung zugunsten der PFN-A nach seiner Einführung im Jahr 2003.

In den älteren Studien weisen die Nagelsysteme bei der Versorgung der pertrochantären Femurfrakturen im Vergleich zu Plattensystemen eine signifikant höhere Rate ($n<0,05$), sowohl an unspezifischen chirurgischen und implantatspezifischen Komplikationen, als auch an Reoperationen aus [4, 5, 9, 25, 53, 81, 89, 91, 109]. Die neusten Studien postulieren eher die Gleichwertigkeit der

intra- und extramedullären Implantate [8, 18, 19, 24, 67, 76, 79, 98, 103, 140]. Zu den häufigsten implantatspezifischen Komplikationen bei intramedullären Kraftträgern gehört in erster Linie die periprothetische Fraktur des Femurs [53, 109] und der Cut-out-Effekt [97], die trotz späterer Veränderung der Implantatkonstruktion weiterhin im Vordergrund blieb [37].

In keinem Parameter haben die Platten-Schrauben-Systeme gegenüber den intramedullären Kraftträgern mit einer höheren Komplikationsrate abgeschnitten [4, 8, 18, 19, 76, 142]. Das wurde durch die größte Meta-Analyse von Parker und Handoll mit Erfassung von 27 prospektiven, randomisierten Studien und insgesamt 4588 Patienten bestätigt [99]. Parker und Handoll haben erneut gezeigt, dass die Platten-Schrauben-Systeme im Vergleich zu Nagel-Schrauben-Systemen bei der Versorgung der pertrochantären Femurfrakturen deutlich weniger intra- und postoperative periprothetische Femurfrakturen, technische Komplikationen und Reoperationen verursachen. Es wurde kein signifikanter Unterschied bei beiden Implantaten bezüglich des Cut-out-Effektes, Non-unions, der Infektionen und Mortalität nachgewiesen [99]. Die Einführung der helikalen Klinge an Stelle des Standardgewindes in der Schenkelhalsschraube führte zu keinerlei Besserung der Operationsergebnisse zugunsten der Plattensysteme [99].

Andere Autoren postulierten die Überlegenheit der intramedullären Kraftträger gegen die Platten-Schrauben-Systeme. Sie zeigen eine höhere Rate an sekundärer Frakturinstabilität bei der Anwendung von Platten-Schrauben-Systemen [99, 173]. Die Meta-Analyse von Jones et al. hingegen erfasste insgesamt 3279 Patienten mit instabilen pertrochantären Frakturen aus 24 Studien, konnte aber weder die Überlegenheit der Nagel-Schrauben-Systeme noch die Unterlegenheit der Platten-Schrauben-Systeme nachweisen [64].

Gonschorek et al. haben technische Schwierigkeiten und Komplikationen in der Versorgung der pertrochantären Frakturen (31-A nach AO-Klassifikation) mit dem proximalen Femurnagel in einer Gruppe von 231 Patienten erfasst [42]. Zur Kategorie der technischen Schwierigkeiten (12,6%) gehörte das zusätzliche Aufbohren des Markraums (3,0%), ggf. ein Vorbiegen der Nagelspitze (1,7%) aufgrund von Markraumenge und der speziellen, anatomischen Konfiguration mit ungewöhnlicher Femurkrümmung. In der gleichen Kategorie wurden eine nicht

eindrehbare Antirotationsschraube (0,9%), die offene Reposition bei gescheiterter, geschlossener Reposition (6,6%), sowie eine distale Fehlbohrung (0,4%) dokumentiert. Bei 1,7% der Patienten wurde die Komplikation nicht mehr intraoperativ erkannt und führte aufgrund der unzureichenden Reposition und einer zu weit eingedrehten Antirotationsschraube anschließend zur operativen Revision.

Die postoperativen Komplikationen werden in der Versorgung der pertrochantären Frakturen in 14,7-24,8% der Fälle dokumentiert [37, 87]. Die genaue Inzidenz der einzelnen postoperativen Komplikationen wird in der Literatur aufgrund der uneinheitlichen Klassifikation der pertrochantären Frakturen mit hoher Diskrepanz beschrieben. Zu den häufigsten implantat- und weichteilbezogenen Komplikationen gehören periprothetische Fraktur (0,4-6%), Implantatausbruch (1,3%), Hämatom/Serom (6,1%), tiefer Infekt (2,8%), Schraubendislokation (5,1-8,3%), Pseudarthrose (6%) [42, 58]. Die Inzidenz der postoperativen Komplikationen in unserem Patientengut ist mit den Ergebnissen aus der Literatur vergleichbar. In unserem Kollektiv zeigte die dynamische Hüftschraube gegenüber dem proximalen Femurnagel eine wesentlich niedrigere Komplikationsrate (8,9% vs. 16,9%), insbesondere die Inzidenz der implantatspezifischen Komplikationen (DHS 3,7% vs. PFN 9,3%). Die Inzidenz der weichteilbezogenen Komplikationen war bei beiden Implantaten vergleichbar (PFN 5,0% vs. DHS 5,2%).

Gonschorek et al. haben darauf hingewiesen, dass die regelrechte Reposition ein wichtiger Ausgangpunkt für eine komplikationslose Osteosynthese ist. Daher sollte man bei unzureichender, geschlossener Reposition, die offene Reposition nicht schonen. In solchen Fällen kann nach Einsetzen der Repositionszange die Anwendung von Drahtcerclagen oder eines Titanbandes hilfreich sein. Meist ist aber ein adäquater Zug auf dem Extensionstisch ausreichend, um die anatomische Wiederherstellung der Knochenkontinuität und das regelrechte Einbringen des Nagels zu sichern [42]. Um das Komplikationsrisiko zu verringern, muss man in erster Linie die passende Größe des Nagels und der Schrauben beachten. Die Schenkelhalsschraube sollte ausreichend lang sein, so dass die maximale Abstützung in der Spongiosa ohne Gefahr für die Perforation des Hüftkopfes gewährleistet wird. Die korrekte Längenanpassung der

Antirotationsschraube reduziert das Risiko der Schraubendislokation infolge des so genannten Z- oder Wagenhebereffektes. So sollte die Spitze der Antirotationsschraube die Linie zwischen proximalem Nagelende und Spitze der Schenkelhalsschraube nicht überragen. Weiter sollte intraoperativ die korrekte Lage der Schenkelhalsschraube in zwei Ebenen überprüft werden. Eine zu weit distal eingedrehte Schenkelhalsschraube kann zum Verklemmen an der Kortikalis führen. Andererseits erhöht die Implantation einer Schenkelhalsschraube zu weit ventral das Risiko des Cut-out-Effektes [42]. Kraus et al. haben einen hochsignifikanten Zusammenhang zwischen mechanischem Versagen und Tip-Apex-Abstand nachgewiesen [68]. Die Insertion des Nagels sollte stets ohne Widerstand erfolgen. Das Einführen gegen Widerstand oder der Einschlag mit einem Hammer kann zur iatrogenen Femurfraktur führen, insbesondere an der Nagelspitze. Die Auswahl des Implantates sollte die natürliche Femurkurvatur berücksichtigen. Hwang et al. beschreiben das erhöhte Risiko der periprothetischen Fraktur durch suboptimale Anpassung des Nagels an Antekurvation des Femurs [39]. Die zusätzliche Zementaugmentation beim Einführen der Schenkelhalsschraube verspricht weitere Reduktion der perioperativen Komplikationen bei der Versorgung der 31-A2.2 und 31-A2.3 Frakturen mittels einer dynamischen Hüftschraube [37, 75].

4.4. Versorgung intertrochantärer Frakturen (31-A3) mit Berücksichtigung der Komplikationen und ihrer Behandlung

Die intertrochantären Frakturen (31-A3) gehören zur Gruppe der pertrochantären Frakturen, aber aufgrund ihrer hohen Instabilität beanspruchen sie eine individuelle Analyse. Die Prävalenz der intertrochantären Frakturen beträgt 3% aller proximaler Femurfrakturen und 7% aller extrakapsulärer Femurfrakturen [23]. Die intertrochantären Frakturen sind in unserer Studie mit einer Inzidenz von 2,9% aller proximaler Femurfrakturen aufgezeigt und entsprechen damit der oben aufgeführten Prävalenz aus der Analyse von Brammer et al. Insbesondere bei Reversed-Frakturen erzeugt der atypische Frakturverlauf von distal-lateral nach proximal-medial Abscherkräfte, die für zusätzliche Frakturinstabilität sorgen [49].

Studien mit einem Vergleich verschiedener Plattensystemen konnten keine optimale Methode für intertrochantäre Frakturen empfehlen. Olsson et al. zeigten zwar leichte Vorteile der „Medoff sliding plate“ gegenüber der „sliding hip screw“ mit einer geringeren Häufigkeit der Medialisierung des Femurschaftes und des Implantatsversagens, allerdings mit insgesamt zahlreichen Komplikationen bei beiden Implantaten [93]. In der Studie von Haidukewych et al. mit 47 Patienten und hauptsächlich Plattensystemen (41 von 47) wurde die primäre Frakturheilung ohne Reoperation in 68% der Fälle erzielt. Bei allen drei Implantaten („95°-sliding hip screw“, Kondylenschraube, Kondylenplatte) beobachtete man den Cut-out-Effekt mit Medialisierung des distalen Femurfragmentes. Die höchste Reoperationsrate wurde bei „95°-sliding hip screw“, die niedrigste bei der Kondylenplatte erreicht [49]. Somit postulieren die Autoren, dass die Kondylenplatte und Kondylenschraube eine Belastungsstablität der Reversed-Fraktur gewährleisten können und weisen darauf hin, dass Vergleichsstudien für die intra- und extramedullären Kraftträger erforderlich sind [49].

Die Vergleichsanalysen für die Platten- und Nagel-Systeme in der Versorgung intertrochantärer Fraktur liefern unterschiedliche Aussagen. Hardy et al. haben in der Studie mit einem Gamma-Nagel und einer „compression hip screw“ die Nagel-Systeme als Implantat der Wahl in der Behandlung aller intertrochantären Frakturen empfohlen [53]. Zwei Jahre später haben Harrington et al. ähnliche Ergebnisse in einer randomisierten Studie mit 102 Patienten publiziert. Sie konnten allerdings die Überlegenheit der Nagelsysteme gegenüber den Plattensystemen nicht belegen [54], ebenfalls wie Brammer et al. und Aviakan et al. [6, 23]. Die Überlegenheit der intramedullären Kraftträger konnten Hilgert et al. in der Versorgung überwiegend die 31-A3.3-Frakturen, also der intertrochantären Merhrfragmentfrakturen, unter Anwendung von einer dynamischen Kondylenschraube und eines Gamma-Nagels nachweisen. Im Vergleich zur dynamischen Kondylenschraube verzeichnete der Gamma-Nagel kürzere Operationszeiten (73 vs. 120 Minuten), weniger Zusatzeingriffe (Schrauben, Drahtcerclagen, Spongiosaplastik, 0 vs. 38%), keine Wundinfekte (0 vs. 6%) und kein Implantatversagen (0 vs. 65%) [57]. Müller et al. haben aber auf die technischen Schwierigkeiten beim Einführen des proximalen Femurnagels über Trümmerfragmente der 31-A3.3-Fraktur hingewiesen, die eventuell zur

Verlängerung der Operationsdauer beitragen können [87]. Die Verlängerung der Operationsdauer, abhängig von dem Frakturschwergrad, wurde auch von Ruecker et al. bei der Anwendung eines intramedullären Nagels mit zwei miteinander integrierten cephalocervicalen Schrauben berichtet. Die Reposition von 31-A.1.1-1.3-Frakturen war allerdings mit einem deutlich geringeren zeitlichen Aufwand als die Versorgung der 31-A.3.1-3.3-Frakturen verbunden ($p<0,016$) [113]. Trotz sorgfältiger Auswahl der Osteosyntheseverfahren und korrekter Anwendung der chirurgischen Techniken in der Versorgung der intertrochantären Frakturen kommt es bis zu 56 % der Fälle zum Versagen der Osteosynthese [49]. Daher hat Haidukewych darauf hingewiesen, dass die Patienten mit den besonders schwierig rekonstruierbaren Typen der intertrochantären Frakturen nach dem Scheitern der primären Osteosynthese ebenfalls von der endgültigen prothetischen Versorgung statt der Re-Osteosynthese profitieren können [47]. Optional stellt die Behandlung der Non-union durch Osteotomie und Knochentransplantation eine erfolgsversprechende Methode dar [48].

Die Plattensysteme haben in unserer Studie bei der Versorgung der intertrochantären Fraktur in 7 von 50 Fällen (14%) Anwendung gefunden, wobei in einem Fall eine dynamische Hüftschraube und in sechs Fällen eine Kondylenplatte implantiert wurde. In einem einzigen Fall kam es mit der dynamischen Hüftschraube sekundär zur Fragmentdislokation, die durch einen Implantatwechsel auf einen proximalen Femurnagel behandelt wurde. In zwei von sechs Fällen zeigte sich nach der Osteosynthese mit einer Kondylenplatte eine insuffiziente Frakturheilung. Somit entwickelten drei von sieben (42,9%) intertrochantären Frakturen nach Versorgung mit einem Platten-System eine revisionspflichtige Komplikation. Die meisten Patienten mit einer intertrochantären Fraktur wurden in unserer Studie mit einem proximalen Femurnagel (43 von 50 Fälle, 86%) versorgt. In neun Fällen haben wir eine implantatbezogene Komplikation (Cut-out n=2, Fragmentdislokation n=1, Implantatbruch n=1, Implantatdislokation n=3, primäre Implantatfehllage n=2) dokumentiert. Unter Berücksichtigung von drei Fällen mit weichteilbezogenen, revisionspflichtigen Komplikationen ergibt sich die Gesamtrevisionsquote von 27,9%. Damit zeigte sich der intramedulläre Kraftträger in der Versorgung der intertrochantären Fraktur gegenüber dem Plattensystem überlegen.

Anhand der Literaturanalyse und eigener klinischer Erfahrungen hat Haidukewych Empfehlungen für die Therapieoptimierung der intertrochantären Frakturen formuliert. Nach Baumgaertner [9] bestätigt er die wichtige Rolle der zentralen Lage der Schenkelhalsschraube im Schenkelhals mit einem optimalen Abstand der Schraubenspitze von der Kalotte des Hüftkopfes von 10 mm, wobei ein Abstand bis 25 mm noch tolerabel ist und das Langzeitergebnis nicht verschlechtert. Falls die Fraktur die lateralen Anteile des proximalen Femurschaftes umfasst, sollte dieser Bruch nicht mehr als eine reversed- oder eine intertrochantäre Fraktur klassifiziert werden. In solchen Fällen weist die Osteosynthese mittels einer DHS eine hohe Rate an Implantatversagen (56%) auf mit Medialisierung des Femurschaftes und Lateralisation des proximalen Femurs und deren Folgen wie Beinachsenfehlstellung, Non-union und Cut-out. Daher scheinen Verfahren mit intramedullären Kraftträgern eine bessere Therapieoption im Vergleich zu Plattensystemen zu sein. Für die Anwendung der Nagelsysteme sprechen die günstigeren, biomechanischen Eigenschaften mit zentraler Lage des Implantats im Femurschaft, die die Medialisierung des distalen Femurfragmentes eigentlich ausschließt. Haidukewych weist aber darauf hin, dass ein Nagel an die anatomische Antekurvation des Femurs streng angepasst werden sollte, um eine Femurperforation durch die distale Nagelspitze zu vermeiden. Dabei muss der Markraum durch Bohren mit einem kanülierten Bohrer vor Nageleinsetzen entsprechend vorbereitet werden und zwar so, dass man den Nagel ohne Hammer einführen kann. Das Einschlagen des Nagels in den Markraum kann an Engstellen Spannungskräfte erzeugen, die zur iantrogenen Fraktur führen. Zusätzlich sollte man in der Behandlung der intertrochantären Frakturen, aufgrund des hohen Risikos der sekundären subtrochantären Frakturen, nur die längeren Typen der Nagelsysteme benutzen. Da der Weichteilmantel die optimale Insertion oft beeinträchtigt, sollte der Insertionspunkt leicht medial von der Trochanterspitze in a.p. Projektion und leicht ventral der Schaftsachse in axialer Aufnahme zum Ausgleich der Antekurvation liegen. Die initiale, exakte Insertion auf der Trochanterspitze kann eine zu weit laterale Implantation des Nagels im Markraum verursachen. Daher kann die übermäßige Spannung des Nagels bedingt durch die Frakturreposition mit Distraktion beider Femurfragmente einem Implantatversagen mit Nagelbruch an der schwächsten Stelle zugrunde liegen. Haidukewych

postuliert das Aufheben der Beinextension bei einliegendem Nagel und Schenkelhalsschraube vor der distalen Verriegelung. Der Schlüssel zur korrekten Implantatlage ist aber die anatomische Reposition der Fraktur. Eine ungenaue Reposition lässt sich durch das Vorschieben des Nagels nicht mehr korrigieren. Bei der Osteosynthese durch Nagelsysteme wird die anatomische Reposition ohne Valgus- oder Varusfehlstellung angestrebt. Eine hilfreiche Methode ist dabei die Analyse der Verhältnisse zwischen der Spitze des Trochanter major und der Mitte des Femurkopfes. Die beiden Punkte sollen in allen Ebenen zentral liegen. Falls die Mitte des Femurkopfes distal der Trochanterspitze liegt, droht die Varusfehlstellung. Liegt die Mitte des Femurkopfes proximal der Trochanterspitze, entsteht infolge der inkorrekten Reposition die Valgusstellung [50].

4.5. Versorgung subtrochantärer Frakturen mit Berücksichtigung der Komplikationen und ihrer Behandlung

Die Versorgung der Femurfrakturen im Bereich der subtrochantären Region weckt klinisch weiterhin die Kontroversen. Als Stabilisationsverfahren wurden sowohl die intra- als auch extramedulläre Kraftträger eingeführt. Habernek et al. zeigten in der Analyse von 84 subtrochantären Frakturen die Überlegenheit der intramedullären Kraftträger und reservierten die dynamische Hüftschraube und die Kondylenplatte nur für Korrekturosteotomien und andere Ausnahmefälle [46]. Die biomechanische Überlegenheit der intramedullären Implantate der Platten-Systeme gegenüber in der Versorgung der subtrochantären Fraktur wurde in der experimentellen Simulation an Femur ebenfalls nachgewiesen [34]. Die Gruppe der intramedullären Kraftträger bleibt allerdings aufgrund der hohen Anzahl der auf dem Markt verfügbaren Implantatmodelle sehr inhomogen. Rantanen und Hannu publizierten eine Vergleichstudie mit dem Gamma-Nagel und der intramedullären Hüftschraube in der Versorgung der hohen subtrochantären Frakturen. Diese ergab eine deutlich höhere Komplikationsrate (intra- und postoperative Frakturen, Implantatsversagen) in der Gruppe des Gamma-Nagels, so dass dieses Implantat aus der Therapie der subtrochantären Fraktur in dieser Abteilung zurückgezogen und mit der intramedullären Hüftschraube ersetzt wurde [110]. Ertel et al. haben bei der Behandlung der subtrochantären Frakturen die Anwendung der

Kondylenplatte als ein schonendes Verfahren für die Weichteile und die Fragmentdurchblutung postuliert [32]. Kunze und Linder haben schon 1990 auf die erheblichen technischen Schwierigkeiten beim Einbringen der Kondylenplate bei der Versorgung der subtrochantären Frakturen hingewiesen. Die umfangreiche Freilegung, insbesondere des ventralen Schenkelhalses, sowie die erschwerte intraoperative Röntgenkontrolle bei der in manchen Studien empfohlenen Seitenlage des Patienten, können einerseits zum ausgeprägten Weichteiltrauma, andererseits zur Implantatfehllage beitragen [71]. Halwai et al. konnten die Stabilisierung der subtrochantären Frakturen mittels einer dynamischen Kondylenschraube bei 29 von 30 Patienten mit lediglich einem Fall der Plattendislokation erzielen [51].

Die typischen subtrochantären Frakturen wurden in unserer Studie bei 48 von 1713 (2,8%) Patienten mit proximaler Femurfraktur dokumentiert. Häufiger trat die Fraktur der subtrochantären Region in Verbindung mit einer pertrochantären Fraktur (16,0% aller proximalen Femurfrakturen) auf. In der Versorgung der typischen subtrochantären Frakturen haben ein proximaler Femurnagel (n=39), sowie Winkel- und Kondylenplatten (n=6) Anwendung gefunden. Zusätzlich war bei drei Patienten aufgrund einer metastasenbedingten pathologischen Fraktur die Implantation einer Hemi- oder Totalendoprothese erforderlich. Revisionspflichtige Komplikationen traten ausschließlich in der Gruppe der intramedullären Kraftträger mit einer Inzidenz von 12,5% auf. In der Gruppe der Plattensysteme, sowie Hemi- und Totalendoprothesen wurde kein einziger Fall der operationspflichtigen Komplikationen beobachtet. Die Indikation für eine Reoperation nach Implantation eines proximalen Femurnagels wurde aufgrund einer Fragmentdislokation (n=1), einer Implantatdislokation (n=1), einer primären Implantatfehllage (n=1), sowie eines epifaszialen Hämatoms und Infektes (n=3) gestellt. Allerdings ist aufgrund einer geringen Fallzahl für bestimmte Implantattypen und einer ungleichmäßigen Implantatverteilung zugunsten eines proximalen Femurnagels der Vergleich der Platten-Systeme mit intramedullären Kraftträgern für subtrochantäre Fraktur in unserer Studie nicht möglich.

In der Versorgung der subtrochantären Frakturen gelten die gleichen Empfehlungen zur Optimierung der Osteosynthese wie in der Therapie der

pertrochantären Frakturen. Ongkiehong und Leemans wiesen bei tiefen subtrochantären Frakturen auf einen optimalen Abstand zwischen der distalen Frakturgrenze und der distalen Verriegelungsschraube hin. Sollte diese unter 5 cm lang sein, steigt die Gefahr für einen Implantatbruch und somit für das Osteosyntheseversagen an. Daher ist ein langer PFN bei tiefen subtrochantären Frakturen besser geeignet [94]. Andererseits muss man die Antekurvation des Femurschaftes insbesondere beim langen Nagel berücksichtigen, um eine periprothetische Fraktur an der Implantatspitze zu vermeiden [96]. Bei der Reposition der subtrochantären Frakturen und Osteosynthese mittels eines proximalen Femurnagels ist besonders darauf zu achten, den Zug nach Einbringen des Nagels und vor der distalen Verriegelung nachzulassen, um die Fixierung einer Dehiszenz und damit eine vorprogrammierte Bruchheilungsstörung zu vermeiden [42].

4.6. Analyse der Komplikationen

4.6.1. Periprothetische Frakturen

Periprothetische Femurfrakturen können sowohl intra- als auch postoperativ auftreten. Die intraoperativen, periprothetischen Frakturen bei Hüftendoprothetik werden mit einer Inzidenz von 0,1-1% bei primärer Versorgung und mit bis zum 6% bei Revisionseingriffen beschrieben, wobei die intraoperative Frakturrate bei zementlosen Prothesen deutlich höher ist (3-17%). Die postoperativen, periprothetischen Frakturen entstehen hauptsächlich in der Spannungszone an der Prothesenschaftspitze und werden mit der Inzidenz von 1-4% verzeichnet [45]. Zu den anderen prädisponierenden Faktoren für eine periprothetische Fraktur gehört die Prothesenlockerung infolge Knochenresorption mit Erzeugen von begünstigenden Biegemomenten zwischen der Prothesenspitze und dem Femurschaft [45]. In seltenen Fällen tritt die Fraktur auch bei ungelockerten Prothesen auf, wobei die einwirkende Kraft entweder im Rahmen von Verkehrsunfällen oder Stürzen aus großer Höhe oder durch Bagatelltraumen in Kombination mit fortgeschrittener Osteoporose entsteht. Nach Analyse von 93 periprothetischen Frakturen hat Beals darauf hingewiesen, dass die unzementierten und gelockerte zementierte Hüftprothesen deutlich häufiger zur

Fraktur im Bereich der Schaftspitze führen, im Gegensatz zur ungelockerten zementierten Prothesen, die eher mit der subprothetischen Fraktur einhergehen [10]. Die Mortalität der Patienten mit periprothetischer Fraktur innerhalb eines Jahres nach primärer, operativer Frakturversorgung (11%) ist vergleichbar mit der Mortalität nach proximaler Femurfraktur (16,5%), aber deutlich höher als bei Patienten mit primärer, prothetischer Versorgung des Hüft- ggf. Kniegelenkes (2,9%, $p<0,0001$) [13]. Die Verzögerung der Osteosynthese der periprothetischen Fraktur über zwei Tage führt zu einem weiteren Anstieg der Mortalität im ersten Jahr (10% vs. 19%, $p<0,0007$) [13].

Um periprothetische Frakturen zu vermeiden, wird unter anderem die sorgfältige Präparation des Femurschafts mit adäquater Anpassung der Prothesengröße empfohlen. Eine ungenügende Markraumfräsung führt an der Prothesenschaftspitze zur Entstehung von Spannungskräften, die beim Einbringen des Implantats, ein Durchbrechen der Kortikalis verursachen können. Bei schlechter Knochenqualität wird von Grunner die prophylaktische Anlage einer Cerclage in der Protheseneingangsebene empfohlen [45]. Die Behandlung der intraoperativen, periprothetischen Femurfraktur hängt von der Frakturlokalisation ab. Die Therapie umfasst einen Verfahrenswechsel auf eine zementierte Prothese, eine längere Schaftkomponente, Frakturstabilisierung durch Cerclagen oder eine temporäre Beinentlastung [45]. Die Versorgung der postoperativen Frakturen richtet sich nach klinischer Dringlichkeit und Schwergrad der Fraktur. Die Notfallindikation liegt bei offenen Frakturen, Frakturen mit einem schweren, geschlossenen Weichteilschaden, Gefäß- und Nervenschaden, sowie bei drohendem ggf. manifestem Kompartmentsyndrom vor. Dabei sollte im Rahmen der präoperativen Vorbereitung der Allgemeinzustand des Patienten berücksichtigt werden, um die perioperative Mortalität zu reduzieren [45].

Zur Therapieplanung der periprothetischen Fraktur ist eine Frakturanalyse und –klassifikation unerlässlich. Nur so kann beurteilt werden, ob dieser Frakturtyp als stabil oder instabil einzustufen ist und welche Stabilität die Prothese in ihrer Verankerung mit dem Endokortex hat. In der Literatur findet man zahlreiche Klassifikationen, die die periprothetischen Frakturen einteilen und beschreiben helfen. Die Klassifikation von Whittacker et al. beschreibt die Frakturlokalisation in

Beziehung zur liegenden Hüftprothese [137]. Johannson et al. unterstreichen die klinische Bedeutung der Frakturlokalisation in Beziehung zur Prothesenschaftspitze [63]. Duncan et al. beschreiben zusätzlich die Frakturstabilität und die Knochenqualität [31].

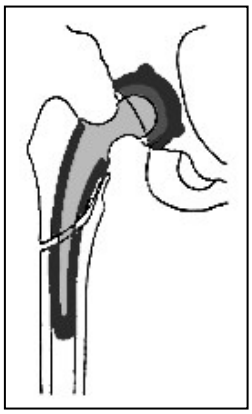

Johansson I
Periprothetische Fraktur im Schaftbereich der Prothese

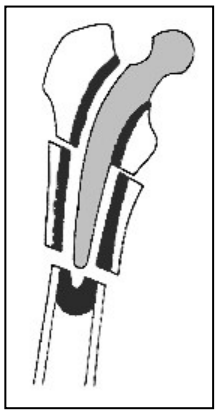

Johansson II
Periprothetische Fraktur im Bereich der Prothesenspitze

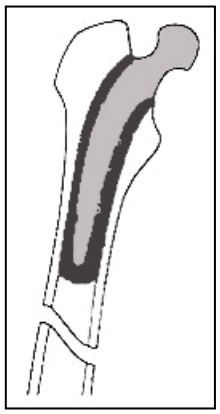

Johansson III
Periprothetische Fraktur distal der Prothesenspitze

Abb. 49: Klassifikation der periprothetischen Fraktur nach Johansson [45]

Eine konservative Therapie kommt nur bei periprothetischer Fraktur vom Typ Johansson I (periprothetische Fraktur im Schaftbereich der Prothese) mit inkompletter Fraktur oder Trochenterabriss in Frage, wobei eine engmaschige, klinische und radiologische Kontrolle streng indiziert ist [45]. Beals et al. weisen aber darauf hin, dass die Komplikationsrate bei inadäquater Behandlung sehr hoch ist (66%). Beim Scheitern der konservativen Therapie muss man eine Pseudarthosenbildung (45%), Fehlstellung und spätere Prothesenlockerung (19%) ins Kalkül ziehen [10]. Typ III-Frakturen nach Johannson (periprothetische Fraktur distal der Prothesenspitze) sollten nicht mehr konservativ behandelt werden [45].

Eine strikte Operationsindikation wird bei periprothetischen Femurfrakturen vom Typ Johansson II (periprothetische Fraktur im Bereich der Prothesenspitze) und III gestellt. Das operative Verfahren hängt vom Prothesenverankerungsgrad ab. Ist die Prothese nicht mehr stabil im Zement verankert, steht die Therapie mit einem Implantatwechsel und beispielweise Implantation einer Langschaftprothese im Vordergrund. Bei festem Prothesenschaft ohne Zeichen der Lockerung können

verschiedenste Stabilisationsverfahren wie Plattenosteosynthese, Drahtcerclagen, das LISS (Less-Invasive Stabilizing System) oder der Fixateur externe verwendet werden [45].

4.6.2. Cut-out-Effekt

Die Entwicklung neuer Implantate bietet sowohl andere Perspektiven in der Frakturbehandlung, als auch zusätzliche Probleme. Trotz mehrerer auf dem Markt verfügbarer intra- und extramedullärer Kraftträger beträgt die Rate an Osteosyntheseversagen bei pertrochantären Frakturen zwischen 12 und 32%. Unter den verschiedenen implantatspezifischen Komplikationen gehört der Cut-out-Effekt mit einer Inzidenz von 9-15% zu den häufigsten revisionspflichtigen Phänomenen [58, 23, 15, 136]. Diese Ergebnisse können wir in unserer Studie nicht bestätigen. Der Cut-off-Effekt wurde insgesamt bei 9 von 1713 (0,5%) aller proximalen Femurfraktur beobachtet, davon bei 7 von 488 (1,4%) Patienten mit einem proximalen Femurnagel, bei einem von 405 (0,3%) Patienten mit einer dynamischen Hüftschraube und einem von 157 (0,6%) Patienten nach einer Zugschraubenosteosynthese.

Trotz vieler Versuche das Implantatdesign oder die Implantationstechnik zu optimieren, kommt es immer wieder zum Durchschneiden des Kraftträgers durch die Spongiosa und die Kalotte des Femurkopfes [116]. Die experimentellen und retrospektiven Röntgenanalysen weisen darauf hin, dass eine inadäquate Reposition der Fraktur, ungenügende Präzision der Osteosynthesetechnik, sowie die mangelnde Qualität der osteoporotischen Knochen als die Hauptursache des Cut-out-Phänomens betrachtet werden sollte [9, 15, 58, 104]. Bonnaire et al. haben ursprünglich behauptet, dass die Rotation des Schenkelhalskopffragmentes die entscheidende Rolle bei der Sinterung der Schenkelhalsschraube spielt. Nach einer zusätzlichen, experimentellen Analyse zeigte es sich, dass die Rotation des Schenkelhalskopffragmentes nur im Zusammenhang mit exzentrischer Lage des zentralen Kraftträgers den Cut-out-Effekt begünstigen könnte [8, 15]. In einer Metanalyse haben Bonnaire et al. gezeigt, dass die Pathomechanismen des Cut-out-Effektes zurzeit ungeklärt sind und die einzige Prophylaxe die genaue

Reposition der Fraktur und die präzise Implantation einer Schenkelhalsschraube und eines zentralen Kraftträgers ist.

4.6.3. Epifaszialer und subfaszialer Infekt einschließlich periprothetischer Infekt

Ein periprothetischer Infekt wird definiert durch die Besiedelung der Implantatoberfläche mit Keimen [35]. Tsukayama et al. schlugen die Einteilung der prothesenassoziierten Infektionen in vier Gruppen vor: 1) ausschließlich mikrobiologischer Keimnachweis bei aseptisch geplantem Wechsel, 2) Frühinfekt (<4 Wochen postoperativ), 3) Spätinfekt (>4 Wochen postoperativ), 4) akuter hämatogener Infekt [131]. Die Keimbesiedelung kann während der Operation oder postoperativ durch eine hämatogene oder lymphogene Streuung geschehen. Bei Hüft- und Knieendoprothesen tritt ein Infekt mit einer Inzidenz von 1,5% auf und kann bis zu 17,4% reichen [35, 88]. Derzeit werden in Deutschland jährlich 180.000 Hüfttotalendoprothesen implantiert. Die Häufigkeit der Protheseninfektionen wird auf 0,6-2,0% geschätzt [60, 86, 134]. In der Analyse von Geiger et al. mussten 1,4% der Patienten mit proximaler Femurfraktur wegen tiefer Infektionen revidiert werden [41]. Müller et al. haben in der prospektiven Studie einen tiefen Infekt in 3% der Fälle nach petrochantärer Fraktur und Versorgung mit einer dynamischen Hüftschraube dokumentiert [89].

In unserem Kollektiv fand eine Revisionsoperation aufgrund einer Infektion bei 39 von 1713 Patienten mit einer proximalen Femurfraktur statt. Das entspricht einer Gesamtinzidenz von 2,3%. Der epifasziale ggf. subfasziale Infekt entwickelte sich in 15 Fällen nach Implantation einer Duokopf- und Totalendoprothese (2,7%), in 14 Fällen nach PFN (2,9%) und lediglich bei 9 Patienten nach Implantation einer dynamischen Hüftschraube (2,2%). Die Inzidenz der periprothetischen Infektionen geht mit postoperativen Wundhämatomen oder Seromen einher. Im direkten Vergleich zu den Plattensystemen haben die Nagelsysteme in unserer Studie schlechter abgeschnitten. Bei allen drei Implantattypen ist die Gesamtinzidenz der Infektionen in unserer Analyse etwas höher als in vergleichbaren Studien aus der Literatur. Allerdings erhöht sich durch die Beobachtungszeit von mindestens 12

Monaten die Sensitivität angesichts des Spätinfekts. Diese traten in unserem Kollektiv bei 7,7% der Patienten nach proximaler Femurfraktur auf.

Die rechtzeitige Diagnosestellung stellt trotz hoher Sensitivität und Spezifität verfügbarer, diagnostischer Methoden weiterhin eine klinische Herausforderung dar. Die höchste Sensitivität und Spezifität für die Infektdiagnostik zeigen die histopathologische Untersuchung (beide 0,94) und die intraoperativen Wundabstriche (0,78 und 0,92). Die Screeningtests mit Bestimmung von CRP-Spiegel und Leukozytenzahl zeichnen sich durch einen geringen prädiktiven Wert mit einer Sensitivität von 0,95 und 0,14 und Spezifität von 0,62 und 0,92 aus. Weiter zeigt die Hüftgelenkaspiration mit einer Sensitivität von 0,57 und Spezifität von 0,5 eine eingeschränkte Bedeutung in der Diagnosestellung des periprothetischen Infektes [89, 136].

Bei epifaszialen Infekten muss zunächst die Beteiligung des subfaszialen Kompartments ausgeschlossen werden. Nach Ausschluss des tiefen Infektes kann man die Revision mit großflächigem Wunddebridement nur auf den epifaszialen Raum begrenzen. Die Wunde sollte anschließend durch eine Sekundärnaht oder eine Vakuumversiegelung verschlossen werden [35, 139].

Die Therapieplanung bei subfaszialem Infekt hängt vom Zeitpunkt des Geschehens nach der Implantation ab. Handelt es sich um einen Frühinfekt innerhalb von drei Wochen nach dem primären Eingriff, kann Therapieversuch mit Prothesenerhalt unternommen werden. Die Erfolgsrate liegt bei 50-60%, wenn die Behandlung ein frühzeitiges, radikales Debridement, Jet-Lavage des Operationsgebietes, eine Saug-Spül-Drainage über maximal 3-4 Tage und die systemische, befundgerechte Antibiotikatherapie umfasst [35, 139]. In der subakuten Phase des Frühinfektes (später als 3 Wochen nach der Hauptoperation) fällt die Erfolgsrate trotz identischer therapeutischer Maßnahmen steil ab. Beim Scheitern der Therapie mit Prothesenerhalt in der akuten und subakuten Phase, sowie in allen anderen Fällen des Spätinfektes ist die radikale Infektsanierung mit dem Austausch des Implantats, sowie mit dem Debridement der infizierten Weichteile und des knöchernen Prothesenlagers unter systemischer, befundgerechter Antibiotikatherapie erforderlich. Der Implantatwechsel kann einzeitig (Goldstandard) und in Ausnahmefällen zwei-

(mehr)-zeitig stattfinden [35, 36, 139]. Walter et al. haben in der Versorgung der periprothetischen Infekte das so genannte Reversed-Hybridverfahren vorgeschlagen. Das bedeutet, dass die Pfanne in zementierter Technik und der Schaft zementfrei implantiert werden. Für diese Revisionstechnik sprechen mehrere Argumente. Während der Revision ist die Pfanne frei einsehbar, so dass man in der Regel das Knochenlager für einen akzeptablen Knochen-Zement-Verbund vorbereiten kann. Man verzichtet damit auf massive Rekonstruktionen, die zum deutlichen Weichteiltrauma, neurovaskulären Verletzungen, Verlängerung der Operationszeit und Zunahme der perioperativen Morbidität und Letalität beitragen können [131].

4.6.4. Perioperatives Blutmanagement

Der Verbrauch von Erythrozyten und gefrorenem Frischplasma hängt nicht nur vom Frakturtyp ab, sondern hauptsächlich vom verwendeten Implantat. Hämatome gehörten in der Analyse von Smektala et al. zu den häufigsten, lokalen, postoperativen Komplikationen in der Behandlung der proximalen Femurfrakturen [125]. Die Schraubenosteosynthese der medialen Schenkelhalsfraktur benutzt einen minimal-invasiven, chirurgischen Zugang. Dem entsprechend ist der Blutverbrauch im Vergleich zu anderen Techniken am niedrigsten. In der Studie von Galla et al. bestand eine transfusionspflichtige Anämie nach Schraubenosteosynthese der medialen Schenkelhalsfraktur in lediglich 4,8% der Fälle [39]. Bei Versorgung der intertrochantären Frakturen berichteten Baumgaertner et al. einen signifikant höheren Blutverlust bei der Anwendung der extramedullären Kraftträger im Vergleich zu Nagelsystemen (245 ml vs. 340 ml, p=0,02) [9]. Vergleichbare Ergebnisse für beide Systeme zeigten Dujardin et al. für die pertrochantären Frakturen, sowie Hardy et al. für die subtrochantären Frakturen [30, 53]. Habernek et al. haben bei Patienten mit subtrochantären Frakturen die Indikation für die Bluttransfusion schon bei Hämoglobinwerten von <10,0 g/dl gestellt. Das führte zu einem relativ hohen Blutbedarf mit ca. 2,2 Einheiten bei Osteosynthese mittels dynamischer Hüftschraube und ca. 3,3 Einheiten nach Ender-Nagel plus Cerclagen [46]. Obwohl die Implantation eines Platten-Systems invasiver ist, wurde bei Hardy et

al. eine höhere Rate an Wundhämatomen bei Patienten nach Versorgung der intertrochantären Fraktur mittels des Gamma-Nagel dokumentiert [53].

In unserer Studie wurde eine transfusionspflichtige Anämie perioperativ bei 115 von 224 Fällen (51,3%) dokumentiert, bei denen durchschnittlich zwei Erythrozytenkonzentrate pro Patient transfundiert wurden. Der Blutverbrauch ist daher deutlich höher als in den oben aufgeführten Patientengruppen. Der Grund ist, dass unser Kollektiv nur die Patienten mit komplikationsreichem Verlauf umfasst. Die Osteosynthese mittels Zugschrauben zeichnet sich im Vergleich zu anderen Verfahren weiterhin durch den niedrigsten Blutverlust aus.

4.7. Limitationen der Arbeit

Die vorliegende Arbeit beinhaltet folgende Limitationen:

1. Die Analyse fasst retrospektiv gesammelte Daten zusammen. Aus diesem Grund ist die Auswahl sinnvoll analysierbarer Faktoren begrenzt. Aufgrund der fehlenden Daten konnten nicht alle klinischen Fragen vollständig beantwortet werden.

2. Die Daten wurden anhand der medizinischen Dokumentation ohne Nachuntersuchung vervollständigt. Revisionspflichtige Komplikationen, deren Versorgung in anderen Krankenhäusern erfolgte, wurden nicht erfasst.

3. Da die Frakturen nach verschiedenen Einteilungen klassifiziert wurden, konnte keine einheitliche Untersuchung hinsichtlich der Frakturmorphologie durchgeführt werden.

4. Einige der erfassten Daten beruhen auf den anamnestischen Angaben der Patienten. Falsche oder mangelhafte Antworten durch die Patienten können nicht ausgeschlossen werden.

5. Die Studie untersucht die komplikationsreichen Verläufe (K1) vom 1997 bis zum 2006. Dagegen umfasst die komplikationslose Kontrollgruppe (K0‘) lediglich die Patienten, die im Zeitraum 2004-2006 behandelt und nach Erfüllung eines

einzigen Einschlusskriteriums „Vollständigkeit der Daten“ analysiert wurden. Dadurch werden zwei unterschiedliche Zeitfenster verglichen, das aufgrund der schnellen Implantatentwicklung und einer möglichen Modifikation der Operateure, sowie des operativen Managements zur potenziellen Signifikanzänderung der Vergleichsanalysen beider Gruppen führen kann.

5. Zusammenfassung

Die vorgestellte, retrospektive Studie untersucht 224 von 1713 Patienten, die im Zeitraum vom 01.01.1997 bis zum 31.12.2006 in der Klinik für Orthopädie, Unfall- und Wiederherstellungschirurgie des Klinikums Kempten/Oberallgäu mit der Diagnose der proximalen Femurfraktur versorgt wurden und gleichzeitig im Beobachtungszeitraum von 12 Monaten eine oder mehrere revisionspflichtige Komplikationen erlitten haben.

Die Zielsetzung der Studie war die Bestimmung der Faktoren, die das Auftreten der revisionspflichtigen Komplikationen in der Behandlung der proximalen Femurfrakturen begünstigen, Vergleich der eigenen Ergebnisse mit der Literatur und Ausarbeiten der Empfehlungen für die Therapieoptimierung.

Die Ergebnisse der analysierten Daten zeigten eine statistisch signifikante Reduktion der Revisionsquote von 19,1% im Jahr 1997 auf 5,9% im Jahr 2006. Die Subgruppenanalyse ergab die höchste Revisionsquote bei subtrochantärer Fraktur (21,0%) und nach Behandlung der proximalen Femurfrakturen mittels eines proximalen Femurnagels (17,8%). In 54% der Fälle traten implantatbezogene Komplikationen auf, wobei die Implantatdislokation die höchste Inzidenz von 17,9% verzeichnete. Das Auftreten von chirurgisch spezifischen Komplikationen ging mit erhöhter Inzidenz der metabolischen und Herzkreislauferkrankungen einher. Alle Patienten mit medialer Schenkelhalsfraktur wurden lediglich in 7,3% der Fälle später als 48 Stunden nach der Aufnahme, damit weit unterhalb der oberen Referenzgrenze der Bundesqualitätssicherung von 15%, versorgt. Allerdings wurden Patienten mit komplikationslosem Verlauf im Durchschnitt später als die komplikationsreiche Gruppe operativ behandelt.

Zusammenfassend ist zu sagen, dass die Schwankungen der Revisionsrate sich durch die Einzelanalyse der zahlreichen komplikationsbegünstigenden Faktoren nicht eindeutig erklären lassen, wobei über die Jahre eine deutliche Senkung der Komplikationsraten zu verzeichnen ist. Nach wie vor sind die praktische Erfahrung des Operateurs und die Sorgfalt bei der Anwendung der chirurgischen Techniken von großer Bedeutung. Eine zeitgerechte Versorgung mit adäquater präoperativer Vorbereitung, aber ohne Verzögerung, ist eines der wichtigsten Prinzipien der komplikationsarmen Behandlung der proximalen Femurfraktur.

6. Literaturverzeichnis

[1] Al-Ani AN, Samuelsson B, Tidermark J, Norling A, Ekström W, Cederholm T, Hedström M: Early Operation on Patients with a Hip Fracture Improved the Ability to Return to Independent Living. A Prospective Study of 850 Patients. J Bone Joint Surg Am 90: 1436-1442 (2008)

[2] Allmann HH, Linke E: Frakturen des coxalen Femurendes. Entwicklung der chirurgischen Behandlung und Rehabilitation. Unfallchirurgie 9: 141-145 (1983)

[3] Andersen E, Jorgensen LG, Hededam LT: Evans'classification of trochanteric fractures: an assessment of interobserver and intraobserver reliability. Injury 21: 377 (1990)

[4] Anglen JO, Weinstein JN: Nail or Plate Fixation of Intertrochanteric Hip Fractures: Changing Pattern of Practice. A Review of the American Board of Orthopaedic Surgery Database. J Bone Joint Surg Am 90: 700-707 (2008)

[5] Aune AK, Ekeland A, Odegaard B, Grøgaard B, Alho A: Gamma nail vs compression screw for trochanteric femoral fractures. 15 reoperations in a prospective, randomized study of 378 patients. Acta Orthop Scand 65: 127-130 (1994)

[6] Avakian Z, Shiraev T, Lam L, Hope N: Dynamic hip screws versus proximal femoral nails for intertrochanteric fractures. ANZ J Surg 82: 56-59 (2012)

[7] Barnes R, Brown JT, Garden RS, Nicoll EA: Subcapital fractures of the femur. A prospective view. J Bone Joint Surg Br 58: 2-24 (1976)

[8] Barton TM, Gleeson R, Topliss C, Greenwood R, Harries WJ, Chesser TJS: A Comparison of the Long Gamma Nail with the Sliding Hip Screw for the Treatment of AO/OTA 31-A2 Fractures of the Proximal Part of the Femur. A Prospective Randomized Trial. J Bone Joint Surg Am 92: 792-798 (2010)

[9] Baumgaertner MR, Curtin SL, Lindskog DM: Intramedullary versus extramedullary fixation for the treatment of intertrochanteric hip fractures. Clin Orthop Relat Res 348: 87-94 (1998)

[10] Beals RK, Tower SS: Periprosthetic Fractures of the Femur (An Analysis of 93 Fractures). Clin Orthop Rel Res 327: 238-246 (1996)

[11] Beck A, Rüter A: Therapiekonzepte bei Schenkelhalsfrakturen. Teil 1. Chirurg 71: 240-248 (2000)

[12] Beck A, Rüter A: Therapiekonzepte bei Schenkelhalsfrakturen. Teil 2. Chirurg 71: 347-354 (2000)

[13] Bhattacharyya T, Chang D, Meigs JB, Estok DM, II Malchau H: Mortality After Periprosthetic Fracture of the Femur. J Bone Joint Surg Am 89: 2658-2662 (2007)

[14] Boldin C, Seibert FJ, Fankhauser F, Peicha G, Grechenig W, Szyszkowitz R: The proximal femoral nail (PFN) - a minimal invasive treatment of unstable proximal femoral fractures: a prospective study of 55 patients with a follow-up of 15 months. Acta Orthop Scand 74: 53-58 (2003)

[15] Bonnaire F, Weber A, Bösl O, Eckhardt C, Schwieger K, Linke B: „Cutting out“ bei pertrochantären Frakturen – ein Problem der Osteoporose? Unfallchirurg 110: 425-432 (2007)

[16] Bonnaire F, Hellmund R, Lein T: DHS: Stärken und Schwächen der Platten-Schrauben-Kombinationen. Trauma Berufskrankh 5: 162-170 (2003)

[17] Bonnaire F, Jaminet P, Lein T, Hohaus T: Mediale Schenkelhalsfraktur des biologisch jungen 60-Jährigen. Osteosynthese vs. Prothese. Trauma Berufskrankh 9: 5-12 (2007)

[18] Bonnaire F, Lein T, Bula P: Implantatwahl am proximalen Femur: intra- vs. extrameduläre Implantate. Trauma Berufskrankh 13: 97-106 (2011)

[19] Bonnaire F, Lein T, Bula P: Pertrochantäre Femurfrakturen: Anatomie, Biomechanik und Wahl der Implantate. Unfallchirurg 114: 491-500 (2011)

[20] Bonnaire F, Lein T, Engler KJ: Behandlung der Schenkelhalsfrakturen. Chirurg 79: 595-612 (2008)

[21] Bonnaire F, Lein T, Hohaus T, Weber A: Prothetische Versorgung der proximalen Femurfrakturen. Unfallchirurg 108: 387-400 (2005)

[22] Bosch U, Schreiber T, Skutek M, Cserháti R, Károly P, Fekete K, Krettek C: Minimalinvasive Schraubenosteosynthese der medialen Schenkelhalsfraktur bei betagten Patienten. Trauma Berufskrankh 5: 35-41 (2003)

[23] Brammar TJ, Kendrew J, Khan RJ: Reverse obliquity and transverse fractures of the trochanteric region of the femur; a review of 101 cases. Injury 36: 851-857 (2005)

[24] Büttner O, Styger S, Regazzoni P, Suhm N: Stabilisierung sub- und pertrochantärer Femurfrakturen mit dem PFNA®. Oper Orthop Traumatol 23: 357-374 (2011)

[25] Butt MS, Krikler SJ, Nafie S, Ali MS: Comparison of dynamic hip screw and gamma nail: a prospective, randomized, controlled trial. Injury 26: 615-618 (1995)

[26] Calder SJ, Anderson GH, Jagger C, Harper WM, Gregg PJ: Unipolar or bipolar prosthesis for displaced intracapsular hip fracture in Octogenarias. A randomized prospective Study. J Bone Joint Surg Br 78: 391-394 (1996)

[27] Cornell CN, Levine D, O'Doherty J, Lyden J: Unipolar versus bipolar hemiarthroplasty for the treatment of femoral neck fractures in the elderly. Clin Orthop Relat Res 348: 67-71 (1998)

[28] Costa ML, Griffin XL, Pendleton N, Pearson M, Parsons N: Does cementing the femoral component increase the risk of peri-operative mortality for patients having replacement surgery for a fracture of the neck of femur? Data from the National Hip Fracture Database. J Bone Joint Surg Br. 93: 1405-1410 (2011)

[29] David A, von der Heyde D, Pommer A: Therapiemöglichkeit trochantärer Frakturen. Sicher – schnell - stabil. Orthopäde 29: 294-301 (2000)

[30] Dujardin FH, Benez C, Polle G, Alain J, Biga N, Thomine JM: Prospective randomized comparison between a dynamic hip screw and a mini-invasive static nail in fractures of the trochanteric area: preliminary results. J Orthop Trauma 15: 401-406 (2001)

[31] Duncan CP, Masri BA: Fractures of the femur after hip replacement. AAOS Instr Course Lect 44: 293-304 (1995)

[32] Ertel W, Schulz R, Siebenrock KA, Ganz R: Die ,,bio-logische " Stabilisierung der subtrochantären Femurfraktur mit einer Kondylenplatte. Operative Orthopädie und Traumatologie 21: 296-306 (1999)

[33] Fekete K, Manninger J, Kazár G, Cserháti P, Bosch U: Die perkutane Osteosynthese der medialen Schenkelhalsfraktur mit kanülierten Schrauben und einer kleinen Zuggurtungsplatte. Operat Orthop Traumatol 12: 272-286 (2000)

[34] Forward DP, Doro CJ, O'Toole RV, Kim H, Floyd JCP, Sciadini MF: A Biomechanical Comparison of a Locking Plate, a Nail, and a 95° Angled Blade Plate for Fixation of Subtrochanteric Femoral Fractures. J Orthop Trauma 26: 334-340 (2012)

[35] Friesecke C, Wodtke J: Management des Protheseninfektes. Chirurg 79: 777-794 (2008)

[36] Frommelt L: Prinzipien der Antibiotikabehandlung bei periprothetischen Infektionen. Orthopäde 33: 822-826 (2004)

[37] Füchtmeier B, Gebhard F, Lenich A: Komplikationen bei pertrochantären Frakturen. Unfallchirurg. 114: 479-484 (2011)

[38] Gahr RH: Implantatwahl bei trochantären Femurfrakturen. Rolle der intramedullären Implantate. Trauma Berufskrankh 9: 13–16 (2007)

[39] Galla M, Lobenhoffer P: Die minimal-invasive Schraubenosteosynthese der medialen Schenkelhalsfraktur im höheren Lebensalter. Eine prospektive klinische Studie. Unfallchirurg 107: 381–387 (2004)

[40] Gardenbroek TJ, Segers MJ, Simmermacher RK, Hammacher ER: The proximal femur nail antirotation: an identifiable improvement in the treatment of unstable pertrochanteric fractures? J Trauma 71: 169-174 (2011)

[41] Geiger F, Schreiner K, Schneider S, Pauschert R, Thomsen M : Die proximale Femurfraktur des älteren Patienten: Einfluss von operativer Versorgung und Patientencharakteristika auf die postoperative Letalität. Orthopäde 35: 651658 (2006)

[42] Gonschorek O, Verheyden AP, Tiemann A, Josten C: Komplikationen mit dem proximalen Femurnagel (PFN) Vermeidung und Management. Trauma Berufskrankh 5: 171-174 (2003)

[43] Gray AJ, Parker MJ: Intracapsular fractures of the femoral neck in young patients. Injury 25: 667-669 (1994)

[44] Grote S, Stegmeyer F, Bogner V, Biberthaler P, Mutschler W: Behandlungsergebnisse nach zementierter Hemiprothese zur Versorgung instabiler pertrochantärer Femurfrakturen alter Patienten. Unfallchirurg 115: 234-242 (2012)

[45] Gruner A, Hockertz T, Reilmann H: Die periprothetische Fraktur: Klassifikation, Management, Therapie. Unfallchirurg 107: 35-49 (2004)

[46] Habernek H, Aschauer E, Schmid L, Schneider R: Behandlung subtrochantärer Oberschenkelbrüche. Eine Zehn-Jahres- Retrospektive von 84 Fällen. Unfallchirurgie 25: 133-141 (1999)

[47] Haidukewych GJ, Berry DJ: Hip Arthroplasty for Salvage of Failed Treatment of Intertrochanteric Hip Fractures. J Bone Joint Surg Am 85: 899-904 (2003)

[48] Haidukewych GJ, Berry DJ: Salvage of Failed Internal Fixation of Intertrochanteric Hip fractures. Clin Orthop Relat Res 412: 184-188 (2003)

[49] Haidukewych GJ, Israel TA, Berry DJ: Reverse Obliquity Fractures of the Intertrochanteric Region of the Femur. J Bone Joint Surg Am 83: 643-650 (2001)

[50] Haidukewych GJ: Intertrochanteric Fractures: Ten Tips to Improve Results. J Bone Joint Surg Am 91: 712-719 (2009)

[51] Halwai MA, Dhar SA, Wani MI, Butt MF, Mir BA, Ali MF, Dar IH: The dynamic condylar screw in the management of subtrochanteric fractures: does judicious use of biological fixation enhance overall results? Strat Traum Limb Recon 2: 77-81 (2007)

[52] Hardes J, Gosheger G: Die pathologische Fraktur aus Sicht des Orthopäden und Unfallchirurgen. Trauma Berufskrankh 10: 167-174 (2008)

[53] Hardy DC, Descamps PY, Krallis P, Fabeck L, Smets P, Bertens CL, Delince PE: Use of an intramedullary hip-screw compared with a compression hip-screw with a plate for intertrochanteric femoral fractures. A prospective, randomized study of one hundred patients. J Bone Joint Surg Am 80: 618-630 (1998)

[54] Harrington P, Nihal A, Singhania AK, Howell FR: Intramedullary hip screw versus sliding hip screw for unstable intertrochanteric femoral fractures in the elderly. Injury, Int. J. Care Injured 33: 23-28 (2002)

[55] Helbig L, Werner M, Schneider S, Simank HG: Die mediale Schenkelhalsfraktur Typ I nach Garden: konservative vs. operative Therapie. Ergebnisse einer retrospektiven Studie. Orthopäde 34: 1040-1045 (2005)

[56] Heyse-Moore GH: Fixation of intracapsular femoral neck fractures with a one-hole plate dynamic hip screw. Injury 27: 181-3 (1996)

[57] Hilgert RE, von Kroge H, Grabbe F, Rueger JM: Gamma-Nagel versus dynamische Kondylenschraube in der Behandlung per- und subtrochantfärer Femurfrakturen. Unfallchirurgie 25: 142-149 (1999)

[58] Hohendorff B, Meyer P, Menezes D, Meier L, Elke R: Behandlungsergebnisse und Komplikationen nach PFN-Osteosynthese. Unfallchirurg 108: 938-953 (2005)

[59] Holt G, Smith R, Duncan K, Hutchison JD, Gregori A: Outcome After Surgery for the Treatment of Hip Fracture in the Extremely Elderly. J Bone Joint Surg Am 90: 1899-1905 (2008)

[60] http://www.bqs-qualitaetsreport.de/2007/ergebnisse/leistungsbereiche/hueft_femur/hueft-femur.pdf/view (13.4.2009)

[61] http://www.synthes.com/MediaBin/.../016.000.398.pdf (24.7.2012)

[62] Hwang JH, Oh JK, Han SH, Shon WY, Oh CW: Mismatch between PFNa and medullary canal causing difficulty in nailing of the pertrochanteric fractures. Arch Orthop Trauma Surg 128: 1443-1446 (2008)

[63] Johansson JE, McBroom R, Barrington TW, Hunter GA: Fracture of the ipsilateral femur in patients with total hip replacement. J Bone Joint Surg Am 63: 1435-1442 (1981)

[64] Jones HW, Johnston P, Parker M. Are short femoral nails superior to the sliding hip screw? A meta-analysis of 24 studies involving 3,279 fractures. Int Orthop 30: 69-78 (2006)

[65] Kaiser W, Burmester J, Lacher V: Zur Verfahrenswahl bei pertrochantären Femurfrakturen. Unfallchirurgie 25: 50-54 (1999)

[66] Kirschner P: Hüftendoprothetik. Chirurg 76: 95-104 (2005)

[67] Knobe M, Drescher W, Heussen N, Sellei RM, Pape HC: Is helical blade nailing superior to locked minimally invasive plating in unstable pertrochanteric fractures? Clin Orthop Relat Res 470: 2302-2312 (2012) (Publikation in Vorbereitung)

[68] Kraus M, Krischak G, Wiedmann K, Riepl C, Gebhard F, Jöckel JA, Scola A: Klinische Evaluation des PFNA® und Zusammenhang zwischen Tip-apex-Distanz und mechanischem Versagen. Unfallchirurg 114: 470-478 (2011)

[69] Krause D, Lucke C. Gehfähigkeit und Selbstständigkeit im hohen Alter. Orthopäde 23: 2-5 (1994)

[70] Kuner EH, Lorz W, Bonnaire F: Schenkelhalsfrakturen beim Erwachsenen: gelenkerhaltende Operationen. I. Ergebnisse der AO-Sammelstudie mit 328 Patienten. Unfallchirurg 98: 251258 (1995)

[71] Kunze K, Linder R: Die Versorgung von subtrochantären Oberschenkelbrüchen mit der dynamischen Kondylenschraube. Unfallchirurgie 16: 8-11 (1990)

[72] Kutscha-Lissberg F, Schildhauer TA, Kollig E, Muhr G: Proximale Femurfraktur: Wann Osteosyntehse, wann Endoprothese. Die Osteosynthese der medialen Schenkelhalsfraktur. Chirurg 72: 1253-1265 (2001)

[73] Kyle RF, Ellis TJ, Templeman DC: Surgical treatment of intertrochanteric hip fractures with associated femoral neck fractures using a sliding hip screw. J Orthop Trauma 19: 1-4 (2005)

[74] Lawrence VA, Hilsenbeck SG, Noveck H, Poses RM, Carson JL: Medical Complications and Outcomes After Hip Fracture Repair. Arch Intern Med 162: 2053-2057 (2002)

[75] Lee PC, Hsieh PH, Chou YC, Wu CC, Chen WJ: Dynamic hip screws for unstable intertrochanteric fractures in elderly patients--encouraging results with a cement augmentation technique. J Trauma 68: 954-964 (2010)

[76] Lein T, Bula P, Strassberger C, Bonnaire F: Proximale Femurfrakturen: Effiziente Versorgung- von der Aufnahme bis zur Evaluation. Trauma Berufskrankh 13: 107-116 (2011)

[77] Lindahl H, Garellick G, Regner H: Three hundred and twenty-one periprosthetic femo-ral fractures. J Bone Joint Surg Am 88: 1215-1222 (2006)

[78] Lohmann R, Frerichmann U, Stöckle U, Riegel T, Raschke MJ: Proximale Femurfrakturen im Alter. Auswertung von Krankenkassendaten von über 23 Mio. Versicherten – Teil 1. Unfallchirurg 110: 603-609 (2007)

[79] Loubignaca F, Chabas J-F: A newly designed locked intramedullary nail for trochanteric hip fractures fixation: Results of the first 100 TrochantericTM implantations. Orthopaedics & Traumatology: Surgery & Research 95: 139-144 (2009)

[80] Ly TV, Swiontkowski MF: Treatment of Femoral Neck Fractures in Young Adults. J Bone Joint Surg Am 90: 2254-2266 (2008)

[81] Madsen JE, Naess L, Aune AK, Alho A, Ekeland A, Strømsøe K: Dynamic hip screw with trochanteric stabilizing plate in the treatment of unstable proximal femoral fractures: a comparative study with the Gamma nail and compression hip screw. J Orthop Trauma 12: 241-248 (1998)

[82] Majumdar SR, Beaupre LA, Johnston DWC, Dick DA, Cinats JG, Jiang HX: Lack of association between mortality and timing of surgical fixation in elderly patients with hip fracture. Results of a retrospective population-based cohort study. Medical Care 44: 552-559 (2006)

[83] Manninger J, Bosch U, Cserháti P, Fekete K, György K: Osteosynthese der Schenkelhalsfraktur. Springer Wien New York 2005

[84] Marsh JL, Slongo TF, Agel J, Broderick JS, Creevey W, DeCoster TA, Prokuski L, Sirkin MS, Ziran B, Henley B, Audigé L: Fracture and dislocation classification compendium - 2007: Orthopaedic Trauma Association classification, database and outcomes committee. J Orthop Trauma 21: 35-37 (2007)

[85] Möllenhoff G, Walz M, Clasbrummel B, Muhr G: Schenkelhalsbruch. Osteosynthese oder welche Endoprothese ist indiziert? Orthopäde 29: 288-293 (2000)

[86] Moran CG, Wenn RT, Sikand M, Tylor AM: Early Mortality After Hip Fracture: Is Delay Before Surgery Important? J Bone Joint Surg Am 87: 483-489 (2005)

[87] Müller M, Seitz A, Besch L, Hilgert RE, Seekamp A: Versorgung pertrochantärer Femurfrakturen: Vergleichende Analyse mit PFN vs. TGN. Unfallchirurg 111: 71-78 (2008)

[88] Müller-Mai C, Schulze-Raestrup U, Ekkernkamp A, Smektala R: Frühkomplikationen nach Versorgung der Schenkelhalsfraktur. Einfluss des Operationszeitpunktes – Analyse von 30.254 Fällen der externen Qualitätssicherung in Westfalen-Lippe. Chirurg 77: 61-69 (2006)

[89] Muller B, Bonnaire F, Heckel T, Jaeger JH, Kempf I, Kuner H: Ender-Nagel mit Verriegleung oder dynamische Hüftschraube bei pertrochantären Frakturen? Unfallchirurgie 20: 18-29 (1994)

[90] Nuber S, Schönweiss T, Rüter A: Stabilisierung von instabilen trochantären Mehrfragmentfrakturen. Vergleich zwischen PFN und DHS mit Trochanterabstützplatte. Unfallchirurg 106: 39-47 (2003)

[91] O'Brien PJ: The Sliding Hip Screw Is Better Than Short Femoral Nails for Extracapsular Femoral Fracture. J Bone Joint Surg Am 86: 1836 (2004)

[92] Ochs U, Krackhardt T: Osteosynthesen bei pertrochantären Femurfrakturen. Trauma Berufskrankh 4: 456-460 (2002)

[93] Olsson O, Ceder L, Hauggaard A: Femoral shortening in intertrochanteric fractures. A comparison between the Medoff sliding plate and the compression hip screw. J Bone Joint Surg Br 83: 572-578 (2001)

[94] Ongkiehong BF, Leemans R: Proximal femoral nail failure in a subtrochanteric fracture: The importance of fracture to distal locking screw distance. Injury Extra 38: 445-450 (2007)

[95] Orosz GM, Magaziner J, Hannan EL, Morrison RS, Koval K, Gilbert M, McLaughlin M, Halm EA, Wang JJ, Litke A, Silberzweig SB, Siu AL: Association of timing of surgery for hip fracture and patient outcomes. JAMA 291: 1738-2743 (2004)

[96] Ostrum RF, Levy MS: Penetration of the Distal Femoral Anterior Cortex During Intramedullary Nailing for Subtrochanteric Fractures: A Report of Three Cases. J Orthop Trauma 19: 656-660 (2005)

[97] Parker M: Interne Fixation der medialen Schenkelhalsfraktur: ein neues dynamisches Platten- und Schraubensystem. http://orthopaedie-unfallchirurgie.universimed.com/artikel/interne-fixation-der-medialen-schenkelhalsfraktur-ein-neues-dyn (25.5.2012)

[98] Parker MJ, Bowers TR, Pryor GA: Sliding hip screw versus the Targon PF nail in the treatment of trochanteric fractures of the hip: a randomised trial of 600 fractures. J Bone Joint Surg Br 94: 391-397 (2012)

[99] Parker MJ, Handoll HH: Gamma and other cephalocondylic intramedullary nails versus extramedullary implants for extracapsular hip fractures in adults. Cochrane Database Syst Rev 4:CD000093 (2005)

[100] Parker MJ, Pryor GA Gamma- vs. DHS-nailing for extracapsular femoral fractures. Meta-analysis of ten randomised trials. Int Orthop 20: 163-168 (1996)

[101] Parker MJ, Pryor GA: Internal fixation or arthroplasty for displaced cervical hip fractures in the elderly. A randomized controlled trial of 208 patients. Acta Orthop Scand 71: 440-446 (2000)

[102] Parker MJ: Fractures of the neck of the femur. Trauma 10: 43–53 (2008)

[103] Penzkofer J, Mendel T, Bauer C, Brehme K: Treatment results of pertrochanteric and subtrochanteric femoral fractures: a retrospective comparison of PFN and PFNA. Unfallchirurg 112: 699-705 (2009)

[104] Pervez H, Parker MJ, Vowler S: Prediction of fixation failure after sliding hip screw fixation. Injury 35: 994-998 (2004)

[105] Pientka L: Proximale Femurfrakturen (Osteoporose) und geriatrische Rehabilitation. Bundesgesundheitsbl - Gesundheitsforsch - Gesundheitsschutz 47: 547-553 (2004)

[106] Pu JS, Liu L, Wang GL, Fang Y, Yang TF: Results of the proximal femoral nail anti-rotation (PFNA) in elderly Chinese patients. International Orthopaedics (SICOT) 33: 1441-1444 (2009)

[107] Quint U, Wahl HG: Die Stabilisierung der hüftgelenknahen Femurfrakturen. Ein Erfahrungsbericht über 1698 Patienten. Unfallchirurgie 17: 80-90 (1991)

[108] Raaymakers ELFB, Schafroth M: Die mediale Schenkelhalsfraktur. Kontroversen in der Behandlung. Unfallchirurg 105: 178-186 (2002)

[109] Radford PJ, Needoff M, Webb JK: A prospective randomized comparison of the dynamic hip screw and the gamma locking nail. J Bone Joint Surg Br 75: 789-793 (1993)

[110] Rantanen J, Hannu AT: Intramedullary Fixation of High Subtrochanteric Femoral Fractures: A Study Comparing Two Implant Designs, the Gamma Nail and the Intramedullary Hip Screw. Journal of Orthopaedic Trauma 12: 249-252 (1998)

[111] Raunest J, Engelmann R, Jonas M, Derra E: Morbidität und Letalität bei hüftgelenknahen Femurfrakturen im höheren Lebensalter. Ergebnisse einer prospektiven Studie. Unfallchirurg 104: 325-332 (2001)

[112] Rohilla R, Singh R, Magu NK, Siwach RC, Sangwan SS: Mini-incision dynamic condylar screw fixation for comminuted subtrochanteric hip fractures. J Orthop Surg 16: 150-155 (2008)

[113] Ruecker AH, Rupprecht M, Gruber M, Gebauer M, Barvencik F, Briem D, Rueger JM: The Treatment of Intertrochanteric Fractures: Results Using an Intramedullary Nail With Integrated Cephalocervical Screws and Linear Compression. J Orthop Trauma 23: 22-30 (2009)

[114] Rueger JM, Sarnighausen A, Konold R, Linhart W: Die Valgisationsosteotomie der instabilen pertrochantären Femurfraktur: Ergebnisse von 92 Patienten aus 7,75 Jahren. Unfallchirurgie 19: 289-297 (1993)

[115] Sadowski C, Lübbeke A, Saudan M, Riand N, Stern R, Hoffmeyer P: Treatment of Reverse Oblique and Transverse Intertrochanteric Fractures with Use of an Intramedullary Nail or a 95° Screw-Plate. Prospective, Randomized Study. J Bone Joint Surg Am 84: 372-381 (2002)

[116] Schipper IB, Marti RK, Werken C van der: Unstable trochanteric femoral fractures: extramedullary or intramedullary fixation. Review of literature. Injury 35: 142-151 (2004)

[117] Schleicher I, Kordelle J, Jürgensen I, Haas H, Melzer C: Die Schenkelhalsfraktur beim alten Menschen – Bipolare Hemiendoprothese vs.Totalendoprothese. Unfallchirurg 106: 467-471 (2003)

[118] Schlemminger R, Knieß T, Schleef J: Ergebnisse nach Winkelplattenosteosynthese der per- und subtrochantären Brüche beim alten Menschen. Akt Traumatol 22: 149-56 (1992)

[119] Schmal H, Strohm PC, Mehlhorn AT, Hauschild O, Südkamp NP: Management von Kombinationsfrakturen des Femurschafts und des proximalen Femurs. Unfallchirurg 111: 886-891 (2008)

[120] Schöntag H, Jungbluth KH, Saalfeld U. Vergleichende Betrachtung von Komplikationen nach 130°-Platten, Ender-Nägeln und DHS, Hefte zur Unfallheilkunde. In: Rehn J, Schweiberer L, Tscherne H, Hrsg. 52. Jahrestagung der Deutschen Gesellschaft für Unfallheilkunde. Hefte zur Unfallheilkunde. Springer, Berlin- Heidelberg-New York, S. 101 (1989)

[121] Schulze-Raestrup U, Grams A, Smektala R: Leitlinienkonforme Versorgung. Hüftgelenksnahe Fraktur: Auswertung der QS-Daten NRW 2003 bis 2005. Unfallchirurg 111: 65-70 (2008)

[122] Sermon A, Boner V, Boger A, Schwieger K, Boonen S, Broos PL, Richards RG, Windolf M: Potential of polymethylmethacrylate cement-augmented helical proximal femoral nail antirotation blades to improve implant stability--a biomechanical investigation in human cadaveric femoral heads. J Trauma Acute Care Surg 72: 54-59 (2012)

[123] Sevitt S: Avascular necrosis and revascularization of the femoral head after intracapsular fractures. J Bone Joint Surg Br 46: 270-296 (1964)

[124] Simmermacher RKJ, Bosch AM, van der Werken C: The AO/ASIF-proximal femoral nail (PFN): a new device for the treatment of unstable proximal femoral fractures. Injury 30: 327-332 (1999)

[125] Smektala R, Ohmann C, Paech S, Neuhaus E, Rieger M, Schwabe W, Debold P, Deimling A, Jonas M, Hupe K, Bücker-Nott HJ, Giani G, Szucs TD, Pientka L: Zur Prognose der Schenkelhalsfraktur. Beurteilung der Mortalität nach Schenkelhalsfraktur durch sektorübergreifende Datenzusammenführung. Unfallchirurg 108: 927-937 (2005)

[126] Smektala R, Hahn S, Schräder P, Bonnaire F, Schulze Raestrup U, Siebert H, Fischer B, Boy O: Mediale Schenkelhalsfraktur: Einfluss des Versorgungszeitpunktes auf die Ergebnisqualität. Ergebnisse der Daten der externen stationären Qualitätssicherung im Rahmen sekundärer Datennutzung. Unfallchirurg 108: 927-937 (2009)

[127] Smektala R, Luka M, Clasbrumme BF. Gibt es das universelle Implantat zur Versorgung trochantärer Femurfrakturen? Ein Bericht über 217 DHS-Anwendungen. Unfallchirurgie 25: 43-49 (1999)

[128] Stöckle U, Lucke M, Haas NP: Der Oberschenkelhalsbruch. Deutsches Ärzteblatt 102: 3426-3434 (2005)

[129] Swiontkowski MF: Current concepts review. Intracapsular fractures of the hip. J Bone Joint Surg Am 76: 129–138 (1994)

[130] Taeger G, Schmid C, Zettl R, Schweiberer L, Nast-Kolb D: Die stabile und instabile pertrochantäre Femurfraktur: Differenzierte Indikationsstellung für die dynamische Hüftschraube. Unfallchirurg 103: 741-748 (2000)

[131] Tsukayama DT, Estrada R, Gustilo RB: Infection after total hip arthroplasty. A study of the treatment of one hundred and six infections. J Bone Joint Surg Am 78: 512-523 (1996)

[132] Verheyden AP, Josten C: Die intramedulläre Osteosynthese der pertrochantären Femurfraktur mit dem proximalen Femurnagel (PFN). Operat Orthop Traumatol 15: 20-37 (2003)

[133] Visna P, Beitl E, Hart R, Cizmar I, Pilny J, Smidl Z: Versorgung der Schenkelhalsfrakturen mit einem biaxialen proximalen Femurnagel. Unfallchirurg 111: 289-298 (2008)

[134] Walter G, Bühler M, Hoffmann R: Der zweizeitige septische Hüft-TEP-Wechsel beim periprothetischen Spätinfekt: Frühergebnisse nach Implantation einer modularen reversen Hybridprothese. Unfallchirurg 110: 537-547 (2007)

[135] Weise K, Schwab E: Intramedulläre Kraftträger zur Versorgung der per- und subtrochantären Femurfraktur. Chirurg 72: 1277-1282 (2001)

[136] Werner-Tutschku W, Lajtai G, Schmiedhuber G, Lang T, Pirkl C, Orthner E: Intra- und perioperative Komplikationen bei der Stabilisierung von per- und subtrochantären Femurfrakturen mittels PFN®. Unfallchirurg 105: 881-885 (2002)

[137] Whittaker RP, Sotos LN, Ralson EL: Fractures of the femur about femoral endoprostheses. J Trauma 14: 675 (1974)

[138] Wingstrand H, Strömqvist B, Egund N, Gustafson T, Nilsson L, Thorngren KG: Haemarthrosis in undisplaced cervical fractures. Acta Orthop Scand 57: 305–308 (1986)

[139] Wodtke J, Löhr JF: Das infizierte Implantat. Orthopäde 37: 257-269 (2008)

[140] Yang E, Qureshi S, Trokhan S, Joseph D: Gotfried percutaneous compression plating compared with sliding hip screw fixation of intertrochanteric hip fractures: a prospective randomized study. J Bone Joint Surg Am 93: 942-947 (2011)

[141] Yong CK, Tan CN, Penafort R, Singh DA, Varaprasad MV: Dynamic Hip Screw Compared to Condylar Blade Plate in the Treatment of Unstable Fragility Intertrochanteric Fractures. Malaysian Orthopaedic Journal 3: 13-18 (2009)

[142] Zhou F, Zhang ZS, Yang H, Tian Y, Ji HQ, Guo Y, Lv Y: Less invasive stabilization system (LISS) versus proximal femoral nail anti-rotation (PFNA) in treating proximal femoral fractures: a prospective randomized study. J Orthop Trauma 26: 155-162 (2012)

Danksagung

Herrn Prof. Dr. med. Florian Gebhard danke ich für die Überlassung des Themas und die freundliche Übernahme des Referates.

Ebensfalls gilt mein Dank den Berichterstattern, **Herrn PD Dr. med. Götz Röderer** und **Herrn Prof. Dr. med. Klaus Huch.**

Mein besonderer Dank gilt meinem Betreuer, **Herrn Dr. med. Max Markmiller**, für das Zuteilen des Themas, das Ermöglichen der Datenerhebung in seiner Abteilung, sowie die außerordentlich freundliche und hilfreiche Unterstützung während der Erstellung der Dissertation.

Ein herzlicher Dank geht an **Herrn Dr. med. Florian Hilger** für die Betreuung meiner Doktorarbeit und für seine freundliche Unterstützung bei der praktischen Durchführung dieser Arbeit.

Lebenslauf

Der Lebenslauf ist in der Online-Version aus Gründen des Datenschutzes nicht enthalten.