Universitätsklinikum Ulm

Department für Zahnheilkunde

Klinik für Mund-, Kiefer-, Gesichtschirurgie

Ärztlicher Direktor (kom.): Univ.-Prof. Dr. Dr. St. Haase

Vergleichende Untersuchung- Composite Graft versus Doppelgabellappen- bei bilateralen Lippen-Kiefer-Gaumen-Spalten

Dissertation

zur Erlangung des Doktorgrades

der Zahnmedizin

der Medizinischen Fakultät

der Universität Ulm

von

Bettina Höhe

geboren in Ostfildern-Ruit

2008

Amtierender Dekan: **Prof. Dr. K.-M. Debatin**
1. Berichterstatter: **Prof. Dr. St. Haase**
2. Berichterstatter: **Prof. Dr. C. Sparwasser**
Tag der Promotion: **24. April 2008**

Allen, die mich in der Zeit meines Studiums und meiner Dissertation motiviert und unterstützt haben, die mir Kritik und Anregungen gaben und mir die Kraft verliehen, mein Ziel niemals aus den Augen zu verlieren.

Allen, die mit den Folgen gelebt haben und mir trotzdem zur Seite stehen, meine ewige Zuneigung.

Inhaltsverzeichnis

Abkürzungsverzeichnis

1 Einleitung 1
1.1 Lippen-Kiefer-Gaumenspalten 1
1.2 Epidemiologie 1
1.3 Ätiologie und Pathogenese 2
1.4 Charakteristische Merkmale 2
1.5 Geschichte 4
1.6 Klassifizierung und Methoden 5
1.6.1 Lippe 5
1.6.2 Nase 6
1.6.3 Ohr 6
1.7 Problemstellung 7

2 Material und Methoden 8
2.1 VY-Technik 8
2.1.1 VY-Technik nach Gensoul, Lexer und Joseph 8
2.1.2 VY-Technik nach Brown, McDowell und Blair 10
2.1.3 Modifizierte VY-Technik nach Lexer 12
2.1.4 Umgekehrte VY-Schnittführung nach Dieffenbach und Morel-Fatio 13
2.1.5 Modifizierte VY-Technik von Dieffenbach nach Edgerton 15
2.1.6 VY-Technik nach Gensoul kombiniert mit gedrehtem Lappen nach Abbé 17
2.2 Doppelgabellappen 20
2.3 Composite Grafts 24
2.3.1 Composite Graft nach Pegram 25
2.3.2 Composite Graft nach Meade 26
2.3.3 Composite Graft nach König, Dupertuis und Musgrave 27

3 Ergebnisse 28
3.1 Doppelgabellappen 28
3.2 Composite Graft 33
3.3 Operationsschritte bei Composite Graft 40

4 Diskussion 52

5 Zusammenfassung 57

6 Literatur 60

Danksagung

Abb.	= Abbildung
al.	= andere (lat. alteri)
Dr.	= Doktor
et	= auch, und
M.	= Musculus
u.	= und
VY-Technik	= V- und Y-förmige Schnittführung und Lappenbildung bei Operationen zur Nasenstegverlängerung

1 Einleitung

1.1 Lippen-Kiefer-Gaumenspalten

Lippen-Kiefer-Gaumenspalten können als ein- oder beidseitige Spaltbildungen auftreten. Als Folge endogener oder exogener Ursachen entstehen sie durch Persistenz oder Fusionsstörung embryonaler Wachstumszentren. Spaltbildungen können zu vielfältigen funktionellen Beeinträchtigungen führen (Berghaus et al. 1996).

1.2 Epidemiologie

Durchschnittlich beträgt die Häufigkeit von Lippen-Kiefer-Gaumenspalten 1:500 bis 1:1000 Geburten (Berghaus et al. 1996). Bei der schwarzen Rasse kommen Spaltbildungen seltener vor. Hier beträgt die Häufigkeit etwa 1:3000, bei Orientalen etwa 1:350. Indianer sind am häufigsten von Spaltbildungen betroffen, denn hier kommt eine Spalte auf 150 Geburten. Am größten ist die Wahrscheinlichkeit des Auftretens einer Spaltbildung, wenn bereits Kinder oder Erwachsene in der Familie mit entsprechenden Fehlbildungen auf die Welt gekommen sind. In solchen Fällen sind genetische Beratungen möglich, die das individuelle Risiko näher bestimmen. Zu 40-65% treten komplette Lippen-Kiefer-Gaumenspalten auf, wobei die linke Seite doppelt so häufig betroffen ist wie die rechte. In 20-25% der Fälle kommen Lippen- oder Lippen-Kiefer-Spalten vor. Isolierte Gaumenspalten hingegen entstehen zu 30%. Das Verhältnis zwischen Männer und Frauen beträgt 3:2 (Schwenzer et al. 2002). Alle anderen Arten von Spaltbildungen des Gesichtes treten zu weniger als 1% auf (Berghaus et al. 1996).

1.3 Ätiologie und Pathogenese

Innerhalb der ersten drei Lebensmonate ist die Organogenese abgeschlossen. Nur während dieser Zeit ist es möglich, dass äußere schädigende Einwirkungen oder genetische Veranlagungen zu Spaltbildungen führen können. Noch ist nicht bekannt, welchen Stellenwert die einzelnen Einflussfaktoren einnehmen. Man vermutet, dass zum größten Teil äußere Einwirkungen zu derartigen Missbildungen führen können. Hierzu gehören energiereiche Strahlen (z. B. Röntgen- oder Gammastrahlen), Chemikalien (teratogene Substanzen), Virusinfektionen von Mutter und Kind, Sauerstoffmangel, Alkohol- und Nikotinabusus sowie körperlicher als auch psychischer Stress. Spaltbildungen entstehen zu 15%-30% aufgrund familiärer Häufung (Schwenzer et al. 2002). Man geht davon aus, dass das Risiko einer Spaltbildung bei einer ungeplanten Schwangerschaft in Verbindung mit Nikotinabusus höher ist als bei einer geplanten Schwangerschaft ohne Nikotinabusus (Mossey et al. 2007). In der fünften und sechsten Embryonalwoche können exogene Faktoren zu Lippenspalten führen. Gaumenspalten können bei Einwirkung exogener Faktoren während der zehnten bis zwölften Embryonalwoche die Folge sein. Lippen- und Kieferspalten entstehen dadurch, dass die Furche zwischen Stirn- und Oberkieferfortsatz persistiert und das Ektoderm einreißt. Gaumenspalten entstehen durch eine Fusionsstörung primär getrennter Gaumenfortsätze (Berghaus et al. 1996).

1.4 Charakteristische Merkmale

Bei Lippen-Kiefer-Gaumen-Spalten treten typische Merkmale auf, welche die Kiefer-Chirurgen besonders beschäftigen. Bedingt durch den einseitigen Muskelzug kommt es bei unilateralen Lippenspalten zur typischen Verziehung der Columellabasis in Richtung der nicht gespaltenen Seite und zur Verziehung der Nasenflügelbasis auf der gespaltenen Seite nach laterokaudal. Bei bilateralen Lippenspalten sind die Fehlbildungen überwiegend symmetrisch, da der

Muskelzug auf beiden Seiten unterbrochen ist. Die Columellabasis steht im Gegensatz zu einseitigen Spalten in der Mitte. Aufgrund des Ansatzes des M. orbicularis oris an der Basis der Nasenflügel auf beiden Seiten werden diese symmetrisch nach lateral gezogen, wodurch die Naseneingänge aufgeweitet werden (Schwenzer et al. 2002). Aufgrund der zu kurzen Columella, der nach lateral gezogenen Nasenflügel und der abgeflachten Nasenspitze gerät der Abstand zwischen Nasenspitze und Philtrum zu kurz. In extremen Fällen kann die Nasenspitze direkt in das Philtrum übergehen, so dass es aussieht, als wäre die Nase zweigeteilt. Dieses Extrem wird gewöhnlich bei Neugeborenen beobachtet und verändert sich während des Wachstums (Straith 1946).
Patienten mit Lippen-Kiefer-Gaumen-Spalten stören sich vor allem an ihrer deformierten Nasenspitze und den asymmetrischen Nasenflügeln (Sàndor u. Ylikontiola 2006). Die Rekonstruktion der Nase ist somit funktionell und ästhetisch gesehen die wichtigste Aufgabe eines chirurgischen Eingriffs bei Lippen-Kiefer-Gaumen-Spalten (Numa et al. 2006). Zum einen wird das kosmetische Erscheinungsbild des Patienten positiv beeinflusst und zum anderen kann durch die Erweiterung des nasalen Vestibulums eine adäquate Luftzufuhr gewährleistet werden (Ayhan et al. 2006).
Kinder sind sich sehr früh dessen bewusst, dass ihr Gesicht anders ist als das der anderen Kinder, was zu einer gewissen Verlegenheit führen und dadurch einen negativen Einfluss auf die persönliche Entwicklung nehmen kann (Cho 2007).

Unter Betrachtung dieser Aspekte wird klar, dass das ultimative Ziel einer Operation bei einer Lippen-Kiefer-Gaumen-Spalte eine normal aussehende Lippe und Nase mit normaler Funktion sein sollte (Saha et al. 2005).
Aus diesem Grund sollte keine Möglichkeit übersehen werden, egal wie unbedeutend sie auch erscheinen mag, denn jeder Fortschritt könnte den Patienten eine angenehmere Lebensweise ermöglichen (Straith 1946).

1.5 Geschichte

Bis zum 19. Jahrhundert wurde die Missbildung der Nasenspitze bei Lippen-Kiefer-Gaumen-Spalten größtenteils ignoriert. Als man begann, sich über dieses Problem Gedanken zu machen, wurden vielerorts unzählige Operationstechniken vorgeschlagen, die in den letzten Jahrzehnten erforscht wurden.
In den Vierziger und Fünfziger Jahren war es nicht ungewöhnlich, Patienten zu sehen, die bereits mehrere Operationen hinter sich hatten und nun mit unzähligen Narben und einem ungünstigen Ergebnis ihrem Schicksal überlassen wurden. Unter Beachtung der tragischen Ergebnisse schlechter Operationen sowie der Wachstumshemmungen verursacht durch die Narben baten schon damals Dr. Gustav Aufricht aus New York (1955) und seine Mitarbeiter die jüngeren Operateure darum, die Nasenspitze eines Kindes nicht anzurühren, bevor es mindestens in der Pubertät war. Bis heute ist man sich nicht einig, welche Operationsmethode die besten Langzeiterfolge bringt (Randall 1992).

1.6 Klassifizierung und Methoden

Wie bereits erwähnt, wurden bisher viele Operationsmethoden vorgestellt, um den Nasensteg bei doppelseitigen Lippen-Kiefer-Gaumen-Spalten zu verlängern. Die Techniken können aufgrund des Gewebes, aus welchem die neue Columella entstehen soll, in drei Klassen eingeteilt werden (Cronin u. Upton 1978).

1.6.1 Lippe

a. VY-Technik aus dem Prolabium (Gensoul 1833; Lexer 1906; Joseph 1931)

b. VY-Technik aus der Mitte des Prolabiums mit lateralen Lappen (Brown u. McDowell 1941; Blair u. Letterman 1950)

c. Doppelgabellappen (Burian 1954; Marcks u. Mitarbeiter 1957; Millard 1958; Peskova u. Fara 1960)

d. modifizierte Form des Doppelgabellappens (Duffy 1971; Millard 1971)

e. primärer Lappen aus dem Prolabium (Skoog 1965)

f. primäre und sekundäre Lappen aus dem seitlichen Segment (Trauner u. Mitarbeiter 1958, 1967)

1.6.2 Nase

a. Materialgewinn ausschließlich aus dem Boden der Nase (Carter 1914; Kazanjian 1939; Barsky 1950; Converse 1957; Cronin 1957)

b. Materialgewinn aus dem Boden der Nase sowie den Nasenflügeln (Cronin 1958)

c. VY-Technik aus der Nasenspitze (Blair u. Letterman 1950)

d. VY-Technik aus den Nasenflügelrändern (Brauer u. Foerster 1966)

e. Materialgewinn aus dem Nasenrücken (Dieffenbach 1951; Morel-Fatio u. Landardrie 1966; Edgerton u. Mitarbeiter 1967)

f. Insellappen aus dem Nasenrücken (Edgerton u. Mitarbeiter 1967)

g. Abwärtsrotation des Septums (Orticochea 1975)

h. Composite Graft aus den Nasenflügeln (Pegram 1954)

1.6.3 Ohr

a. Ohrläppchen (König 1902; Dupertius 1946; Musgrave 1961)

b. Helix (Brown u. Mitarbeiter 1946; Meade 1959; Symonds u. Crikelair 1966)

1.7 Problemstellung

Welche Methode auch gewählt wird, so bleibt die extreme Schwierigkeit bestehen, eine natürliche Form der Columella zu gestalten. Aus diesem Grund muss die Art und Weise einer Nasenstegverlängerung mit Rücksicht auf die individuelle nasolabiale Missbildung sowie auf das Alter des Patienten abgestimmt werden. Soll der Nasensteg verlängert werden, so kann Gewebe durch Composite Grafts oder durch lokale Verschiebung aus der Lippe oder Nase gewonnen werden. Ebenso wurden bisher sowohl die VY-Technik als auch der Doppelgabellappen angewandt, um die Columella zu verlängern und die Nasenspitze anzuheben (Cho et al. 2002).

Unter allen bisher bekannten Techniken, bei doppelseitigen Lippen-Kiefer-Gaumenspalten eine Verlängerung der Columella zu erreichen, haben sich national und international die VY-Plastik, der Doppelgabellappen nach Millard und Composite Grafts durchgesetzt.

Die Arbeit zeigt eine historische Übersicht der operativen Techniken zur Nasenstegverlängerung und daraus ableitend die vorteilhaftesten Methoden mit den besten ästhetischen Ergebnissen.

2 Material und Methoden

2.1 VY-Technik

Bei der VY-Technik wird das benötigte Gewebe durch Gewebeverschiebung aus den Nasenflügeln, dem Nasenrücken oder dem Nasenboden in die Columella verlagert (Mohr 1997).
Demnach ergeben sich einige Wege, wie die VY-Technik angewandt werden kann (Cronin u. Upton 1978).

2.1.1 VY-Technik nach Gensoul, Lexer und Joseph

Gensoul, Lexer und Joseph verlängerten den Nasensteg, indem sie in die VY-Schnittführung entweder nur einen Teil des Prolabiums oder das gesamte Prolabium miteinbezogen (Abb. 1, 2, 3).

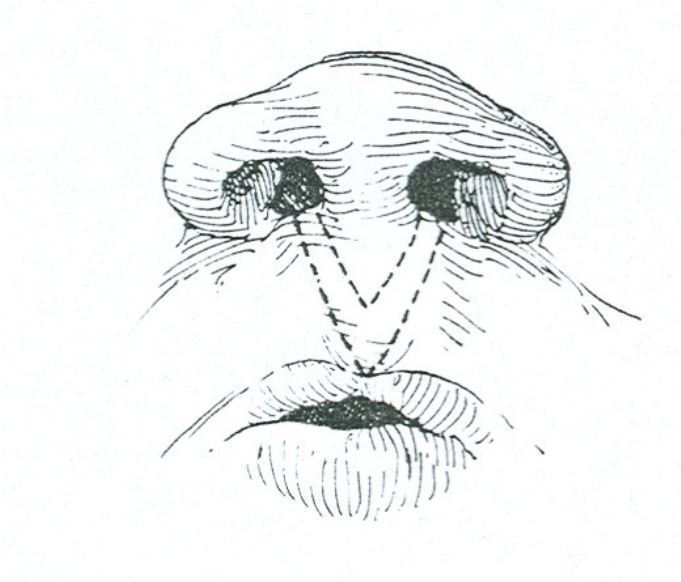

Abb. 1: Schnittführung nach Gensoul, Lexer und Joseph am Prolabium zwischen Nase und Oberlippe mit dem Ziel, den Nasensteg zu verlängern, Ansicht von kaudal (Cronin u. Upton 1978, Seite 76)

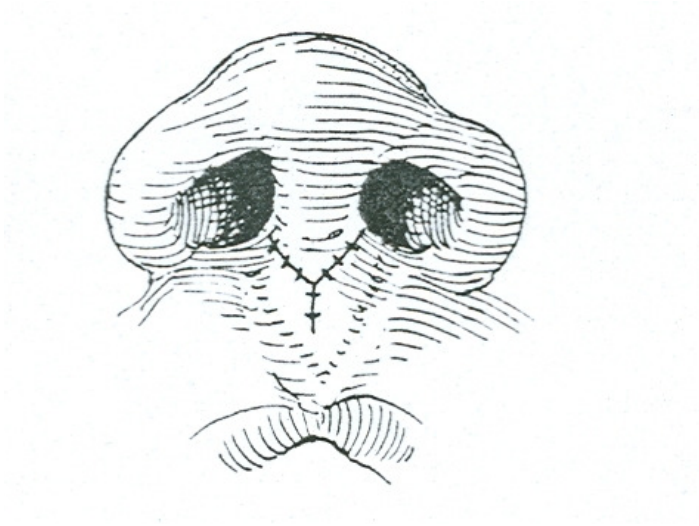

Abb. 2: Schnittführung nach Gensoul, Lexer und Joseph zwischen Nase und Oberlippe, wobei nur ein Teil des Prolabiums miteinbezogen wird, um den Nasensteg zu verlängern, Ansicht von kaudal (Cronin u. Upton 1978, Seite 76)



Abb. 3: Schnittführung nach Gensoul, Lexer und Joseph zwischen Nase und Oberlippe mit Einbeziehung des gesamten Prolabiums mit dem Ziel, den Nasensteg zu verlängern, Ansicht von kaudal (Cronin u. Upton 1978, Seite 76)

2.1.2 VY-Technik nach Brown, McDowell und Blair

Brown, McDowell und Blair fügten zu der ursprünglichen VY-Schnittführung seitliche Lappen hinzu, die sie aus der langen Oberlippe entnahmen. Der gesamte Lappen wurde mobilisiert und mit dem weichen Nasenseptum entsprechend vernäht (Abb. 4, 5, 6).



Abb. 4: Schnittführung nach Brown, McDowell und Blair am Prolabium zwischen Nase und Oberlippe mit zwei zusätzlichen seitlichen Läppchen, welche zur Nasenstegverlängerung nach der Mobilisierung entsprechend mit dem Nasenseptum vernäht werden, Ansicht von kaudal (Cronin u. Upton 1978, Seite 76)

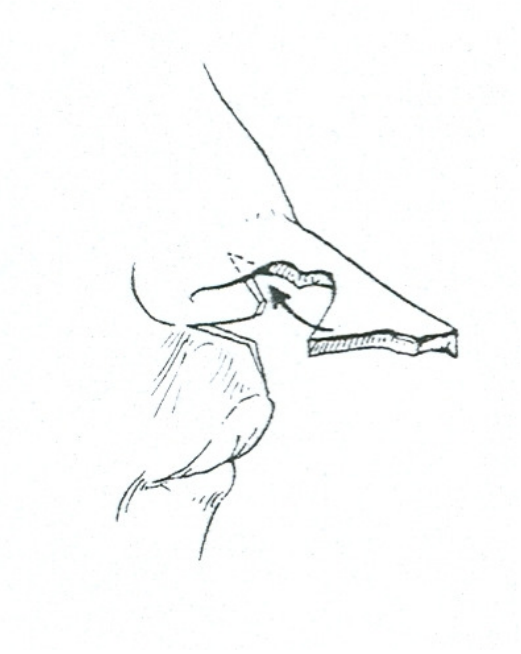

Abb. 5: Ansicht der Nase und Lippe von lateral nach Mobilisierung des Lappens nach Schnittführung mit zusätzlichen seitlichen Läppchen nach Brown, McDowell und Blair (Cronin u. Upton 1978, Seite 76)

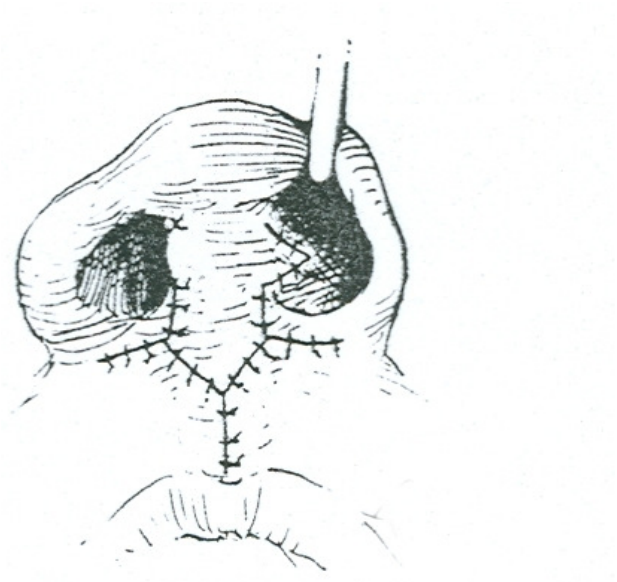

Abb. 6: Ansicht der Nase und Lippe von kaudal nach Vernähung des Lappens einschließlich der zusätzlichen seitlichen Läppchen bei der Schnittführung nach Brown, McDowell und Blair (Cronin u. Upton 1978, Seite 76)

2.1.3 Modifizierte VY-Technik nach Lexer

Lexer modifizierte die VY-Technik von Gensoul und fügte weitere Inzisionen am Nasenboden hinzu. Durch die Mobilisierung des Nasenbodens und der sich in der Mitte annähernden unteren Nasenschenkel, die später die unteren Knorpel bilden sollten, war es möglich, ein noch schöneres Prolabium nach einer Nasenstegverlängerung zu erhalten (Abb. 7, 8).



Abb. 7: Ansicht der Nase von kaudal mit der modifizierten Schnittechnik nach Lexer mit zusätzlichen Inzisionen am Nasenboden, wodurch bei der Verlängerung des Nasenstegs ein schöneres Prolabium erzielt werden kann (Cronin u. Upton 1978, Seite 76)

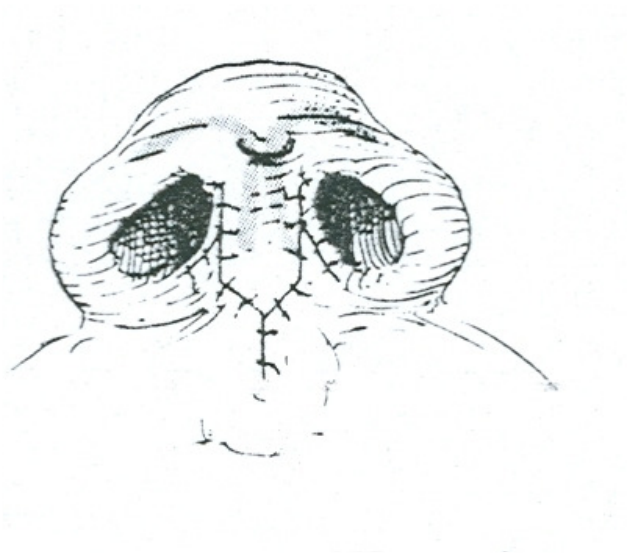

Abb. 8: Ansicht der Nase von kaudal nach Vernähung des Lappens bei der modifizierten Schnittführung nach Lexer (Cronin u. Upton 1978, Seite 76)

2.1.4 Umgekehrte VY-Schnittführung nach Dieffenbach und Morel-Fatio

Eine umgekehrte VY-Schnittführung wurde von Dieffenbach und später von Morel-Fatio durchgeführt, um die Columella zu verlängern (Abb. 9, 10, 11).



Abb. 9: Ansicht der Nase und Lippen von lateral mit der umgekehrten Schnittführung nach Dieffenbach und Morel-Fatio mit dem Ziel, die Columella zu verlängern (Cronin u. Upton 1978, Seite 79)

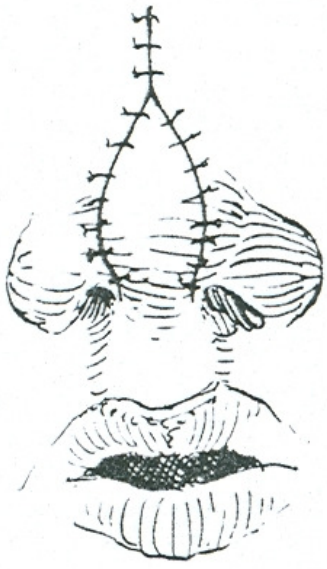

Abb. 10: Ansicht der Nase und Lippen von ventral nach Vernähung bei der umgekehrten Schnittführung nach Dieffenbach und Morel-Fatio (Cronin u. Upton 1978, Seite 79)



Abb. 11: Ansicht der Nase und Lippen von lateral nach Vernähung bei der umgekehrten Schnittführung nach Dieffenbach und Morel-Fatio mit verlängertem Nasensteg (Cronin u. Upton 1978, Seite 79)

2.1.5 Modifizierte VY-Technik von Dieffenbach nach Edgerton

Die VY-Technik von Dieffenbach wurde abermals modifiziert. Edgerton fügte zu dieser Technik seitliche Flügel hinzu (Abb. 12, 13).

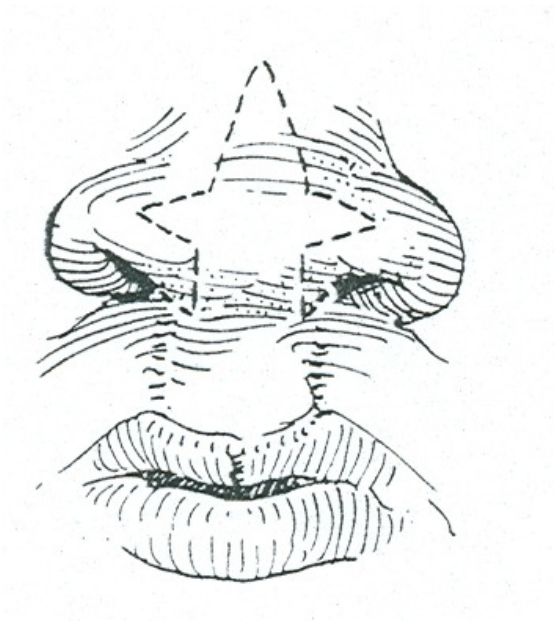

Abb. 12: Ansicht der Nase und Lippen von ventral, Schnittführung nach Edgerton mit zusätzlichen seitlichen Läppchen mit dem Ziel, den Nasensteg zu verlängern (Cronin u. Upton 1978, Seite 79)

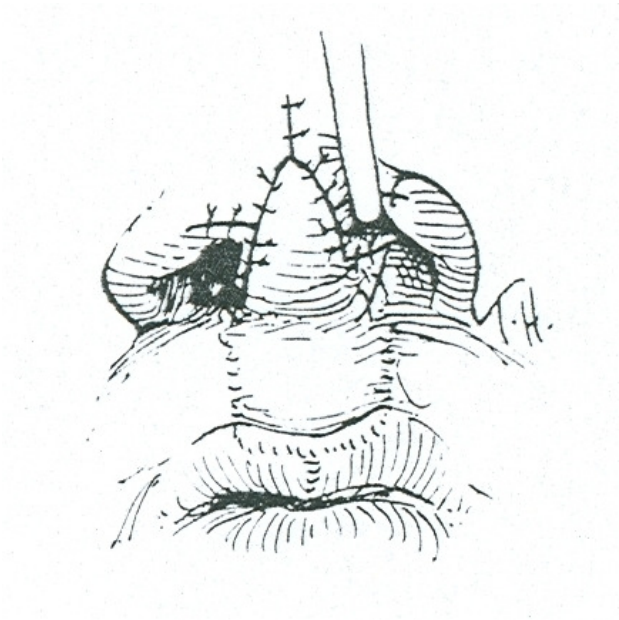

Abb. 13: Ansicht der Nase und Lippen von ventral nach Vernähung bei der Schnittführung nach Edgerton mit einem nun verlängerten Nasensteg (Cronin u. Upton 1978, Seite 79)

2.1.6 VY-Technik nach Gensoul kombiniert mit gedrehtem Lappen nach Abbé

Die VY-Technik nach Gensoul kann auch in Kombination mit einem gedrehten Lappen aus der Unterlippe nach Abbé verwendet werden. Bei der VY-Schnittführung entsteht ein Defekt an der Oberlippe, der durch einen nach oben gedrehten Lappen aus der Unterlippe gedeckt werden kann. Der wiederum dadurch hervorgerufene Defekt an der Unterlippe kann primär verschlossen werden (Abb. 14, 15, 16, 17, 18).

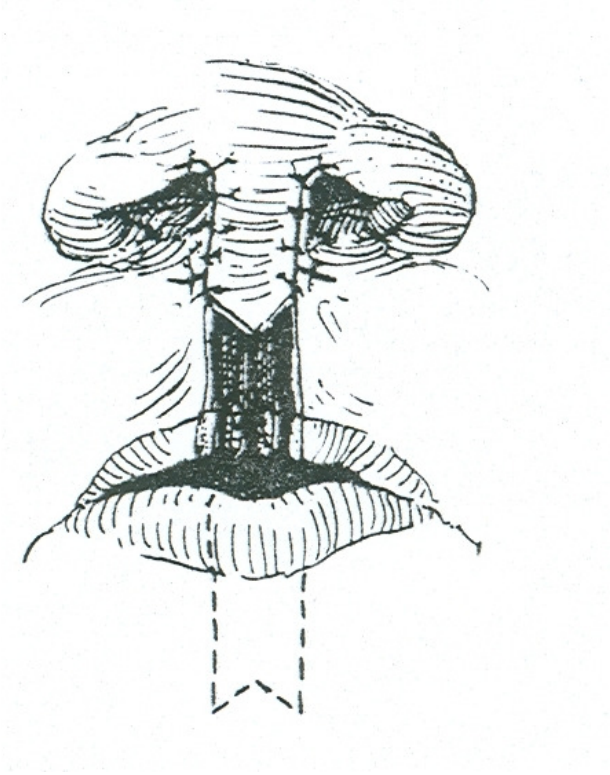

Abb. 14: Ansicht der Nase und Lippen von ventral nach erfolgter Schnittechnik nach Gensoul nach Vernähung. Der hierdurch entstehende Defekt an der Oberlippe wird durch einen gedrehten Lappen nach Abbé gedeckt, dessen Schnittführung an Unterlippe und Kinn markiert ist (Cronin u. Upton 1978, Seite 79).

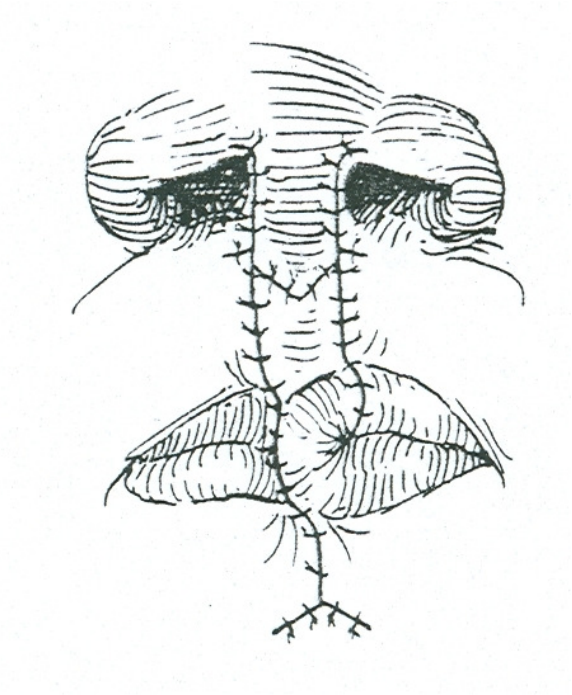

Abb. 15: Ansicht der Nase und Lippen von ventral nach erfolgter Schnittechnik nach Gensoul kombiniert mit einem gedrehten Lappen aus der Unterlippe nach Abbé (Cronin u. Upton 1978, Seite 79)

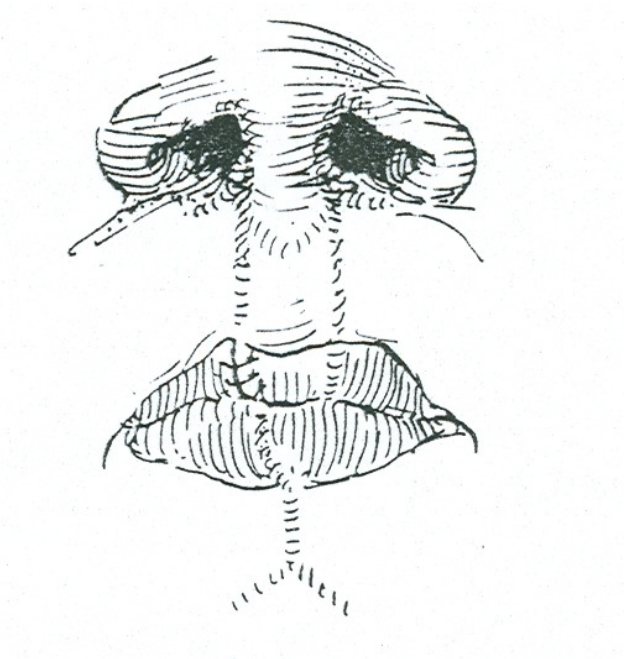

Abb. 16: Ansicht der Nase und Lippen von ventral nach erfolgter Schnittechnik nach Gensoul kombiniert mit einem gedrehten Lappen aus der Unterlippe nach Abbé, welcher bereits durchtrennt wurde (Cronin u. Upton 1978, Seite 79)



Abb 17: Postoperatives Ergebnis einer Nasenstegverlängerung kombiniert mit einem gedrehten Lappen nach Abbé



Abb 18: Zustand nach einer Nasenstegverlängerung kombiniert mit gedrehtem Lappen nach Abbé, welcher bereits durchtrennt wurde

2.2 Doppelgabellappen

Bei der Gabellappenplastik nach Millard wird das benötigte Gewebe aus der Oberlippe gewonnen (Mohr 1997). Diese Technik kann insbesondere dann angewandt werden, wenn die bereits aus früheren Operationen resultierenden Narben einer Korrektur bedürfen oder wenn ein großes Defizit an Gewebe besteht (Cronin u. Upton 1978).

Nach der Schnittführung (Abb. 19), in welche die bereits vorhandenen Narben aus einer vorangegangenen Lippenspaltoperation miteinbezogen werden können, wird der Doppelgabellappen mobilisiert. Er besteht aus Haut und Muskeln sowie narbigen Anteilen und geht direkt in den ursprünglichen Nasensteg über. Durch eine tiefe Inzision im membranösen Nasenseptum wird der ursprüngliche Nasensteg vom Septum getrennt. Hierdurch schnellt die Nasenspitze nach oben und befindet sich nun an der richtigen Stelle. Die beiden Flügel des mobilisierten Lappens werden zusammengelegt und miteinander vernäht, sowie anschließend in ihre neue Position gebracht und entlang des Nasenseptums durch Nähte befestigt (Abb. 20).



Abb. 19: Ansicht der Nase und Lippen von ventral (Cronin u. Upton 1978, Seite 76) mit angezeichneter Schnittführung der Gabellappenplastik nach Burian und Millard

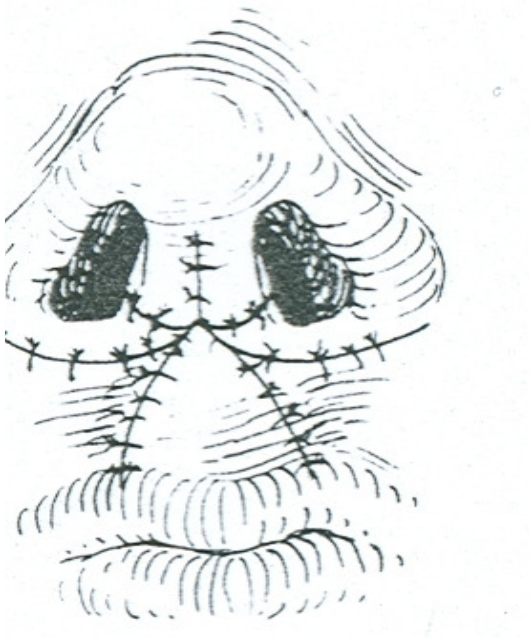

Abb. 20: Ansicht der Nase und Lippen von ventral nach Vernähung des Doppelgabellappens nach Burian und Millard (Cronin u. Upton 1978, Seite 76)

Kleine zusätzliche keilförmige Läppchen (Abb. 21), die aus dem Boden der Nasenlöcher gewonnen werden sowie kleine seitliche Entspannungsschnitte unterhalb der beiden Nasenflügel sorgen dafür, dass die seitlichen Lippenanteile zur Mitte hin bewegt und mit dem Prolabium, welches zuvor an Material verloren hat, verbunden werden können (Abb. 22, 23). Auf diese Weise ist es möglich, die Ästhetik des Philtrums deutlich zu verbessern. Die resultierenden Narben gleichen später lediglich jenen, welche nach dem primären Verschluss der Lippen bei doppelseitiger Lippenspalte sowieso schon vorhanden waren (Millard 1958).

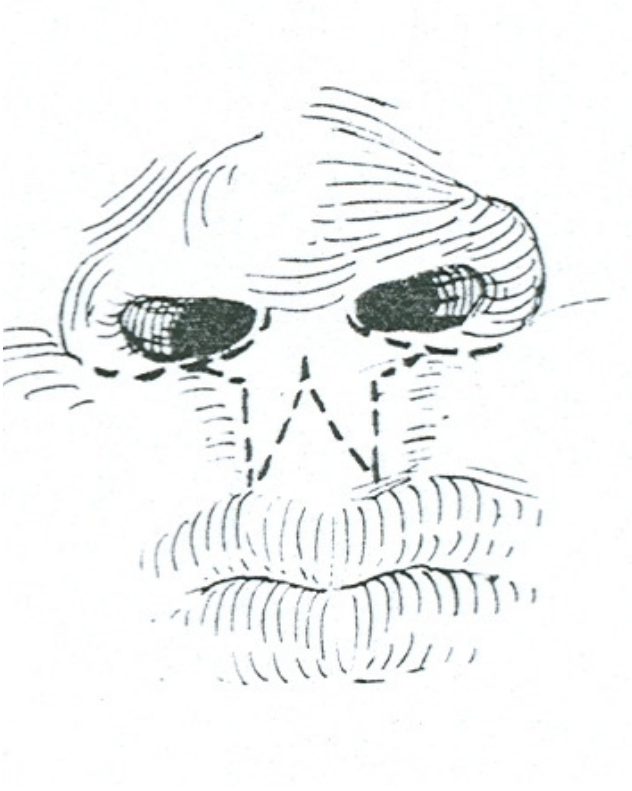

Abb. 21: Ansicht der Nase und Lippe von ventral. Peskova und Fara (Cronin u. Upton 1978, Seite 76) fügten bei der Schnittführung des Doppelgabellappens nach Millard lateral zwei weitere Lappen hinzu, mit welchen das membranöse Septum aufgefüllt wurde.

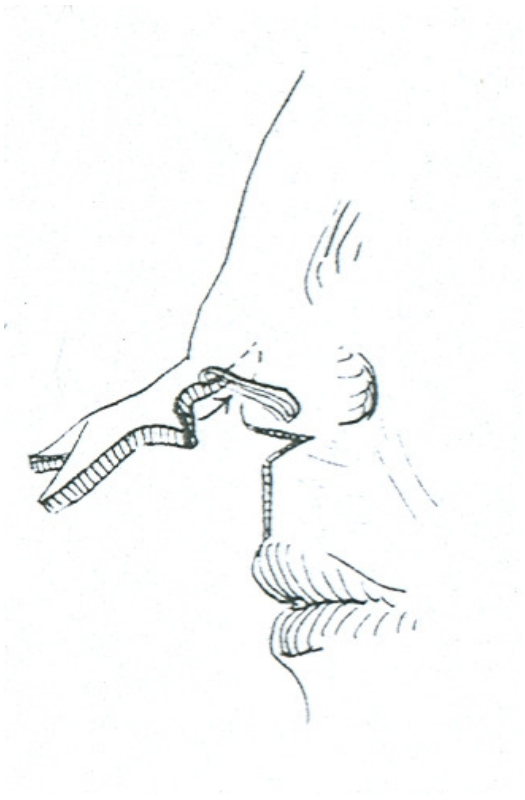

Abb. 22: Ansicht der Nase und Lippe von lateral nach modifizierter Schnittführung und Mobilisierung eines Doppelgabellappens nach Peskova und Fara (Cronin u. Upton 1978, Seite 76)

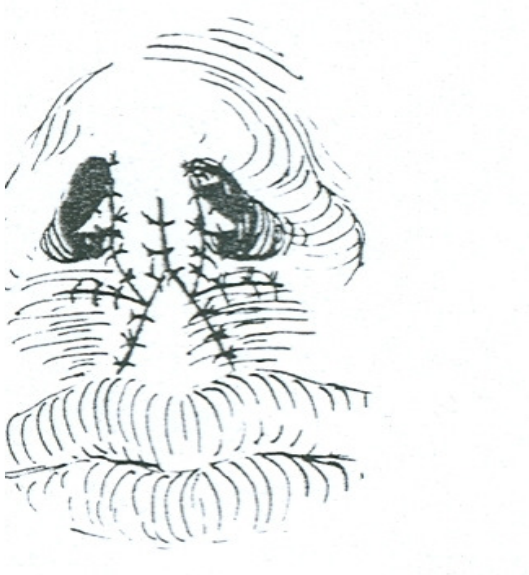

Abb. 23: Ansicht der Nase und Lippe von ventral nach modifizierter Schnittführung und Vernähung eines Doppelgabellappens nach Peskova und Fara (Cronin u. Upton 1978, Seite 76)

2.3 Composite Grafts

Sowohl bei ein- als auch bei beidseitigen Lippen-Kiefer-Gaumenspalten ist es oft nicht ausreichend, allein durch Verschiebung von Gewebe ein zufrieden stellendes Ergebnis zu erreichen, da sowohl die Asymmetrie bei einseitigen Spalten als auch der verkürzte oder gar fehlende Nasensteg bei beidseitigen Spalten nicht aus einer Verformung von Weichgewebe resultiert, sondern auf einem Defizit an Material beruht. Bei einseitigen Spalten ist die Herstellung einer Symmetrie ohne Spannung nur möglich, wenn ein Knorpel-Haut-Lappen geschaffen wird, welcher zum Beispiel aus dem Ohr entnommen werden kann. Dieser weist die gewünschte Form und Stabilität auf (Rettinger u. O´Connell 2002). Bei doppelseitigen Lippen-Kiefer-Gaumen-Spalten muss in den meisten Fällen die Columella verlängert werden. Hier sind die Stabilisierung und das Wiederaufrichten des knorpeligen Nasenskeletts notwendig, um auf längere Zeit gesehen funktionell und ästhetisch stabile Ergebnisse zu erhalten. Dies geschieht durch eine Neubildung des Nasenbodens, der gegebenenfalls mit Knochen oder Knorpel unterfüttert werden muss (Hemprich 2000).

Wie auch bei anderen schon erwähnten Techniken zur Verlängerung des Nasenstegs können auch bei der Verwendung von Composite Grafts verschiedene Möglichkeiten in Betracht gezogen werden (Cronin u. Upton 1978). Die ersten Aufzeichnungen über Composite Grafts (Cho et al. 2002) stammen von König, Dupertuis und Musgrave (Transplantation von Composite Grafts aus dem Ohrläppchen in die Columella) gefolgt von Brown, Cannon und Meade (Transplantation von Composite Grafts aus der Helix des Ohres in die Columella) sowie Pegram (Transplantation von Composite Grafts aus der Basis des Nasenflügels in die Columella). Composite Grafts bei Nasenstegverlängerungen sind besonders dann hilfreich, wenn die anderen Strukturen des Gesichts, wie Lippe, Nasenspitze und Nasenflügel, zufrieden stellende Ergebnisse aufweisen. Composite Grafts aus der Helix des Ohres stellten sich zur Verlängerung des Nasenstegs als effektiv heraus. Ahn und seine Mitarbeiter modifizierten das herkömmliche Composite Graft aus dem Ohr, in dem sie den knorpeligen Anteil des Transplantats lieber aus der Concha anstatt aus der Helix nahmen und dieses

wie einen Schnellhefter falteten. Der knorpelige Anteil wurde nun mit dem Knorpel der Nasenflügel und der Hautanteil mit der Haut der Nase vernäht. Dadurch wurde es deutlich einfacher, dem Nasensteg eine gerade Form zu geben und ihn gleichzeitig fest und stabil zu unterstützen.
Bei der Transplantation von Composite Grafts (Brown u. Cannon 1946) ist es wichtig, dass eine gute Blutzufuhr an der Empfängerstelle gewährleistet ist. Der Defekt muss genügend groß und tief eröffnet werden. Wird das Haut-Knorpel-Transplantat aus dem Ohr entnommen, so muss man darauf achten, dass man den Knorpel nicht von der Haut trennt. Das Composite Graft wird akkurat mit feinen Nähten eingenäht, wobei ein oder zwei Nähte anfangs tiefer gesetzt werden.

2.3.1 Composite Graft nach Pegram

Pegram inzidierte die Columella und entnahm aus einem Nasenflügel ein etwa 4 mm breites Transplantat, welches entsprechend zugeschnitten und in die Basis der Columella eingenäht wurde (Abb. 24, 25).



Abb. 24: Ansicht der Nase und Lippe von ventral mit angezeichneter Schnittführung bei Composite Graft nach Pegram (Cronin u. Upton 1978, Seite 79)



Abb. 25: Ansicht der Nase und Lippen von ventral nach Verlängerung des Nasenstegs durch ein Transplantat aus dem Nasenflügel nach Pegram (Cronin u. Upton 1978, Seite 79)

2.3.2 Composite Graft nach Meade

Meade machte einen ähnlichen Schnitt in die Columella, wodurch sich der gewebige Anteil des Nasenstegs in Richtung Nasenspitze bewegte. Anschließend wurde aus der Helix des Ohres ein Haut-Knorpel-Transplantat entnommen, welches so präpariert wurde, dass letztendlich aus dem einen Transplantat drei Transplantate entstanden (Meade 1959). Zwei längliche Transplantate dienten später als vertikale Unterstützung (Abb. 26).

2.3.3 Composite Graft nach König, Dupertuis und Musgrave

König, Dupertuis und Musgrave entnahmen ein Transplantat aus dem Ohrläppchen (siehe Abb. 26)



Abb. 26: Schnittführung unter der Nase (Ansicht von ventral und lateral). Composite Graft aus der Helix des Ohres nach Meade mit Vernähung des Transplantates an der Nase (Ansicht von ventral). Composite Graft aus dem Ohrläppchen nach König, Dupertuis und Musgrave mit Vernähung des Transplantats unter der Nase, Ansicht von lateral (Cronin u. Upton 1978, Seite 79)

3 Ergebnisse

Bis zum heutigen Tage werden verschiedene Operationsmethoden angewandt, um den Nasensteg bei doppelseitigen Lippen-Kiefer-Gaumenspalten zu verlängern. Dabei ist bei jeder Technik das die Ästhetik betreffende Resultat sehr unterschiedlich. Dies wird an folgenden klinischen prä- sowie postoperativen Bildern deutlich.

3.1 Doppelgabellappen

Zunächst wird die Schnittführung am Philtrum und der Nase angezeichnet. Nachdem der Schnitt entlang der angezeichneten Linie gesetzt wurde, wird der Doppelgabellappen mobilisiert. Er besteht aus Haut und Muskeln. Nach einer tiefen Inzision am Nasenseptum schnellt die Nasenspitze ihr ihre richtige Position. Die beiden Flügel des Doppelgabellappens werden miteinander vernäht und anschließend so positioniert, dass ein Nasensteg entsteht, der entlang des Nasenseptums mit Nähten befestigt wird. Die dadurch entstandenen Defekte am Philtrum werden primär verschlossen (Abb. 27, 28, 29, 30, 31, 32).



Abb. 27: Ansicht der Nase von lateral, Zustand vor Nasenstegverlängerung durch Doppelgabellappen mit extrem verkürztem Nasensteg und Columella-Lippen-Winkel von 131° (normal ca. 90°)



Abb. 28: Angezeichnete Schnittführung des Doppelgabellappens unter der Nase präoperativ



Abb. 29: Mobilisierter Doppelgabellappen an der Nase nach der Schnittführung



Abb. 30: Ansicht der Nase und Oberlippe von lateral nach Verlängerung des Nasenstegs durch Doppelgabellappen, Columella-Lippenwinkel ca. 100°



Abb. 31: Ansicht der Nase und Oberlippe von lateral vor Nasenstegverlängerung durch Doppelgabellappen mit extrem verkürztem Nasensteg und Columella-Lippenwinkel von ca. 131° (normal ca. 90°)



Abb. 32: Ansicht der Nase und Lippe von ventral nach Vernähung des Doppelgabellappens, mit dessen Hilfe der Nasensteg erheblich verlängert wurde

3.2 Composite Graft

Bei dieser Operationsmethode zur Verlängerung des Nasenstegs wird ein freies Transplantat aus dem Ohr entnommen, das aus Knorpel und Haut aufgebaut ist. Der daraus entstehende Defekt am Ohr kann leicht primär verschlossen werden. Der Vorteil bei dieser Technik besteht darin, dass die Form und Größe des Transplantats gezielt gestaltet werden kann, um den fehlenden Nasensteg zu ersetzen, ohne dass zusätzliche Narben am Philtrum entstehen (Abb. 33, 34, 35, 36, 37, 38, 39, 40).



Abb. 33: Zustand einer doppelseitigen Lippen-Kiefer-Gaumen-Spalte im Alter von vier Monaten, Ansicht von ventral

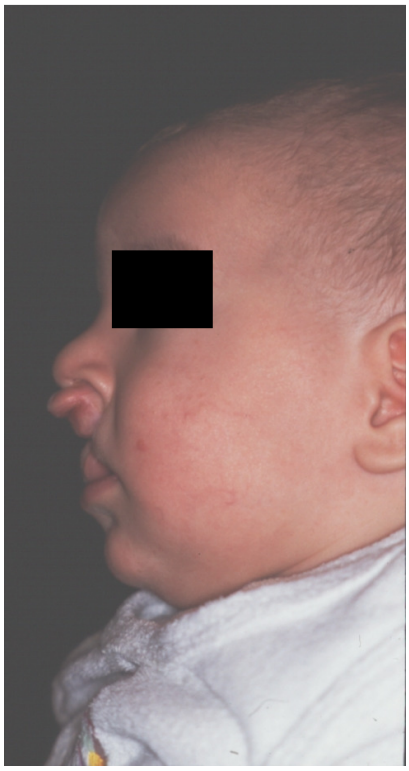

Abb. 34: Zustand einer doppelseitigen Lippen-Kiefer-Gaumen-Spalte im Alter von vier Monaten, Ansicht von lateral, Protrusion Zwischenkiefer/ Prolabium, fehlender Nasensteg



Abb. 35: Zustand nach einseitigem Verschluss einer doppelseitigen Lippen-Kiefer-Gaumen-Spalte im Alter von sechs Monaten, Ansicht von ventral



Abb. 36: Zustand nach beidseitigem Verschluss einer doppelseitigen Lippen-Kiefer-Gaumen-Spalte im Alter von sechs Monaten, Ansicht von ventral, nach wie vor fehlender Nasensteg



Abb. 37: Zustand vor Nasenstegverlängerung durch Composite Graft, Ansicht von lateral, Columella-Lippenwinkel ca. 135°



Abb. 38: Zustand nach Nasenstegverlängerung durch Composite Graft, Ansicht von lateral, Columella-Lippenwinkel ca. 105°



Abb. 39: Zustand nach Nasenstegverlängerung durch Composite Graft, Ansicht von kaudal (vier Wochen postoperativ)



Abb. 40: Zustand nach Nasenstegverlängerung durch Composite Graft, Ansicht von kaudal (ein Jahr postoperativ)

3.3 Operationsschritte bei Composite Graft

Das folgende Beispiel zeigt noch einmal an einem voroperierten Patienten (Abb. 41, 42), wie man mit einem Composite Graft aus dem Ohr den Nasensteg deutlich verlängern kann, ohne dass zusätzlich unschöne Narben am Philtrum entstehen.



Abb. 41: Ansicht von lateral bei einem 19-jährigen Patienten nach voroperierter doppelseitiger Lippen-Kiefer-Gaumen-Spalte, fehlender Nasensteg, Columella-Lippenwinkel ca. 130°



Abb. 42: Ansicht der Nase von ventral präoperativ vor Nasenstegverlängerung

Zunächst wird die Schnittführung am zu kurzen Nasensteg angezeichnet (Abb. 43).



Abb. 43: Angezeichnete Schnittführung am Nasensteg, wo später das Transplantat aus dem Ohr eingenäht wird, Ansicht von kaudal

Anschließend wird der zu kurze Nasensteg entlang der zuvor eingezeichneten Schnittlinie durchtrennt sowie die Haut mobilisiert, so dass sich die Nasenspitze nun in ihre eigentliche Position begeben kann (Abb. 44).



Abb. 44: Spontane Aufrichtung der Nasenspitze nach Schnittführung ohne Präparation

Anhand des nun entstandenen Defektes ist es möglich, eine Schablone mit derjenigen Form, Länge und Breite anzufertigen, welche das Transplanat haben muss, damit es an dieser Stelle spannungsfrei eingenäht werden kann (Abb. 45).



Abb. 45: Zugeschnittene Schablone, die genau der Form des Transplantats entspricht, welches anschließend aus dem Ohr gewonnen und an dieser Stelle eingenäht wird

Mit Hilfe dieser Schablone wird nun an der Concha hinter dem Ohr angezeichnet, in welcher Größe und Form das Transplantat entnommen werden wird (Abb. 46, 47).

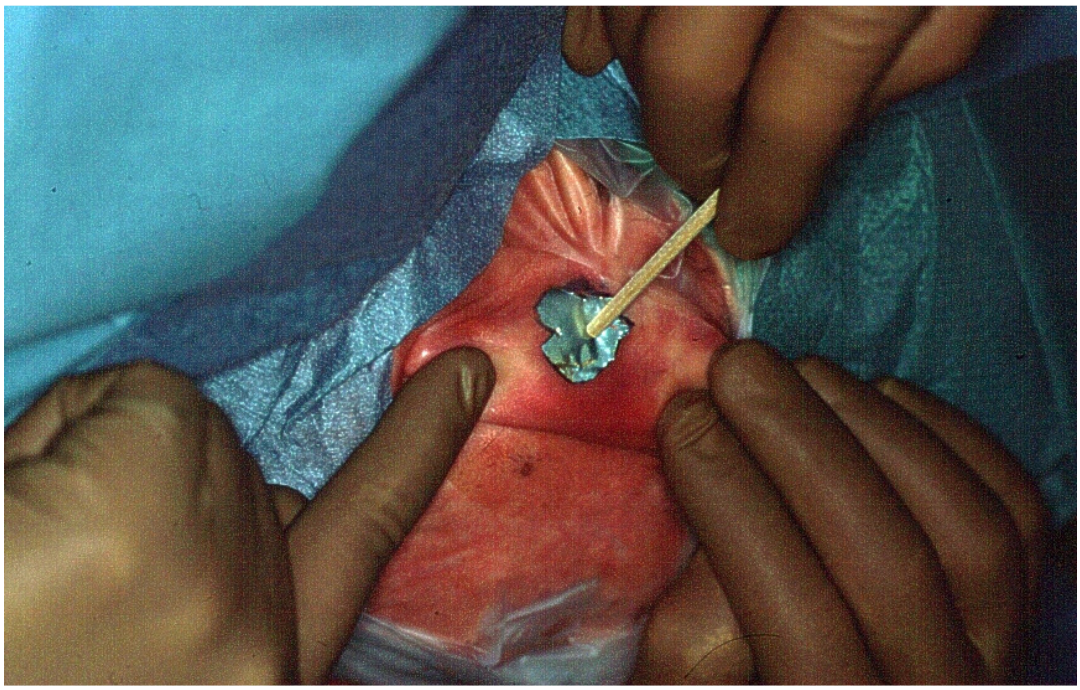

Abb. 46: Die zuvor angefertigte Schablone wird an eine geeignete Stelle hinter dem Ohr gehalten, wo das Transplantat für die Nasenstegverlängerung entnommen wird

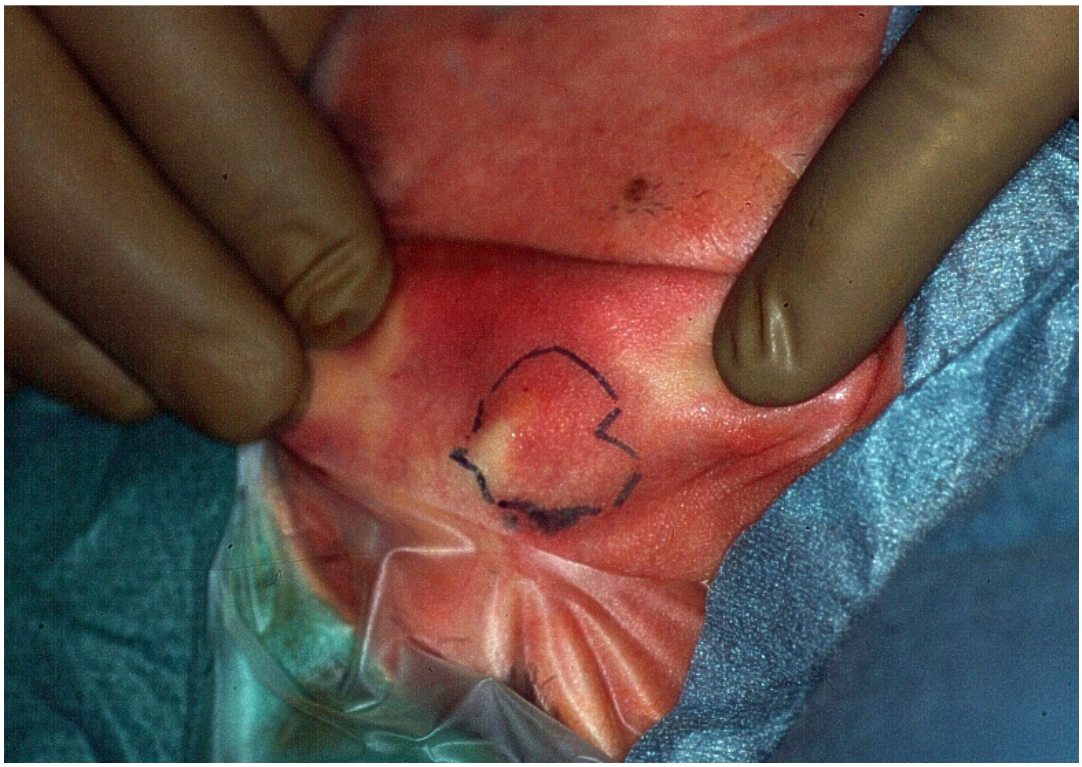

Abb. 47: Zeichnung an der Concha, wie das Transplantat für die Nasenstegverlängerung herausgeschnitten wird

Das Transplantat wird nun genau entlang der eingezeichneten Schnittlinie aus dem Ohr entnommen und mit feinen Nähten an die Stelle des Defektes eingenäht (siehe Abb. 48, 49, 50, 51). Der entstandene Defekt am Ohr wird anschließend primär verschlossen.

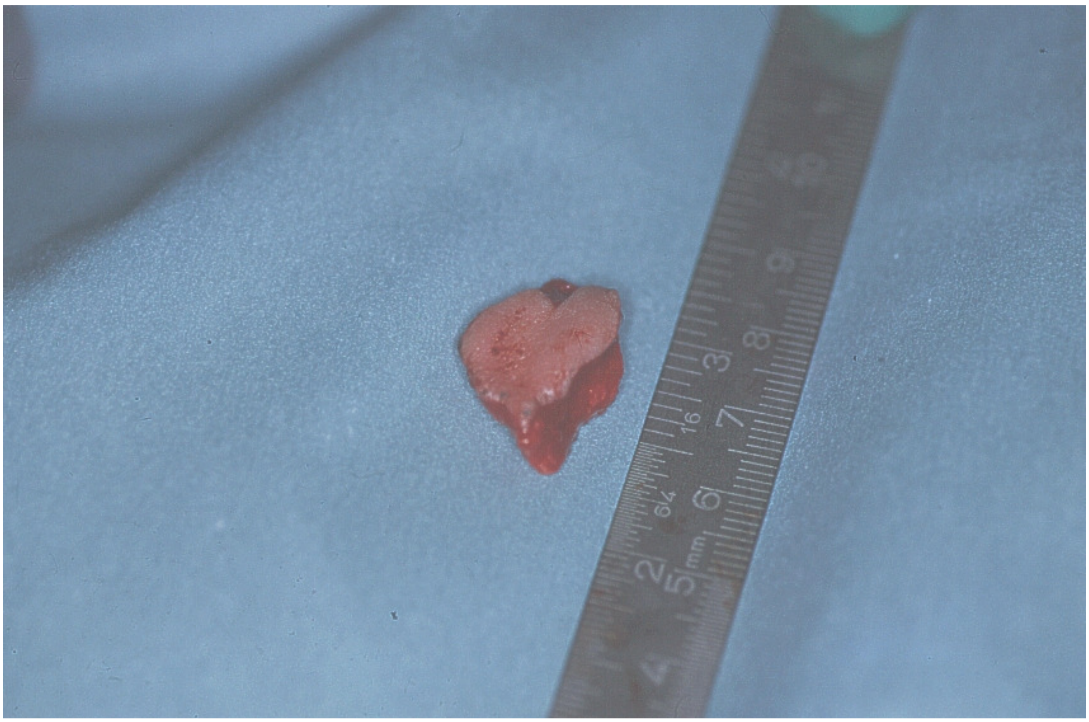

Abb. 48: Entnommenes Transplantat aus dem Ohr, welches den Nasensteg bilden wird



Abb. 49: Noch nicht eingenähtes, spannungsfrei liegendes Transplantat, das nun den Nasensteg bilden soll, Ansicht der Nase von kaudal

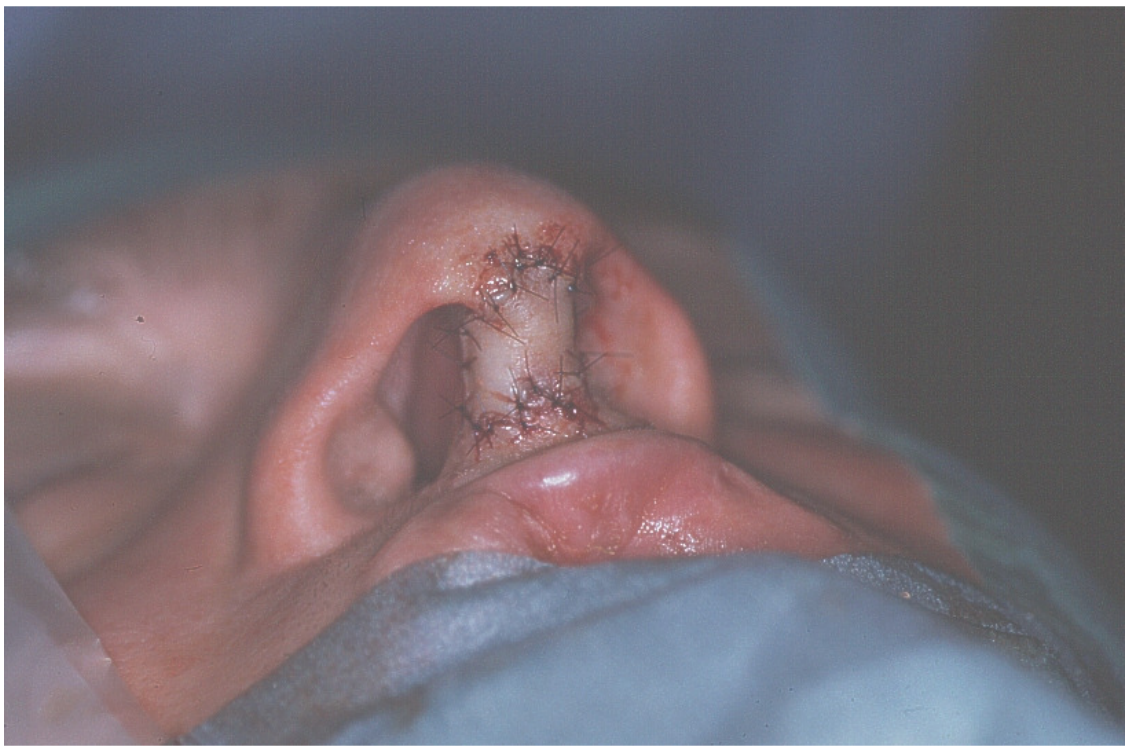

Abb. 50: Eingenähtes Transplantat, welches nun den neuen Nasensteg bildet, Ansicht von kaudal



Abb. 51: Eingenähtes Transplantat, wodurch eine deutliche Verlängerung der Columella erzielt wird, Columella-Lippenwinkel ca. 100°, Ansicht von lateral

Nach zehn Tagen ist noch deutlich ein Farbunterschied zwischen dem Transplantat und der umgebenden Haut zu erkennen (Abb. 52). Nach zwei Jahren sieht man fast nichts mehr (Abb. 53).



Abb. 52: Zustand nach Nasenstegverlängerung durch Composite Graft zehn Tage postoperativ, Ansicht von kaudal

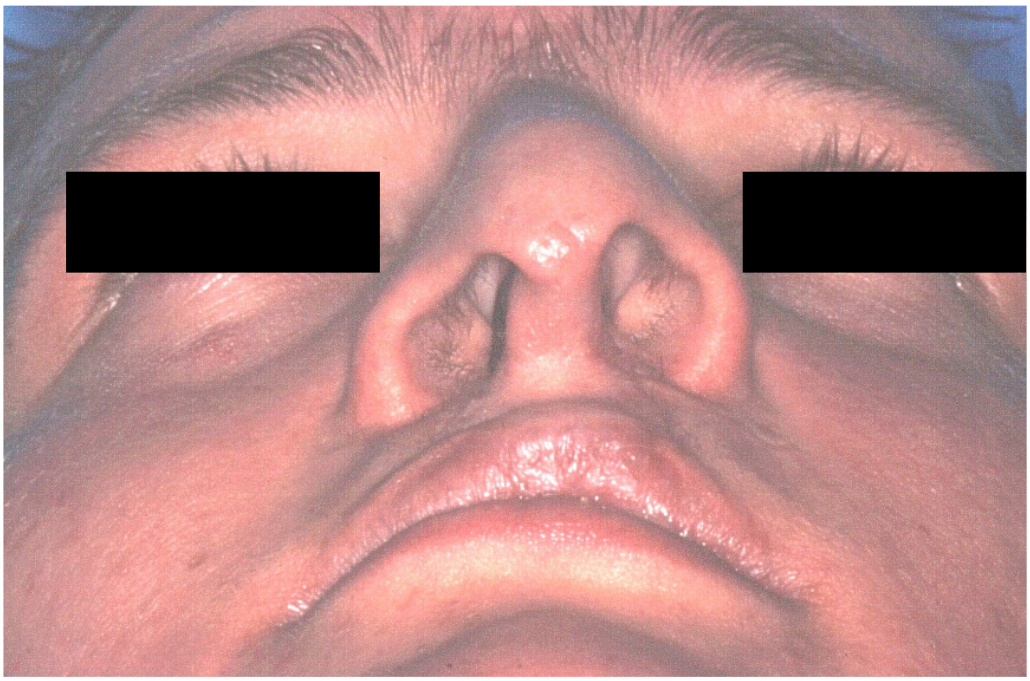

Abb. 53: Zustand zwei Jahre nach Nasenstegverlängerung durch Composite Graft, Ansicht von kaudal.

4 Diskussion

Soll insbesondere bei doppelseitigen Lippen-Spalten die Columella verlängert werden, so sind sowohl die Verschiebung von Gewebe aus der Lippe oder Nase als auch Composite Grafts die Mittel der Wahl. Besteht ein Defizit an Gewebe, so sind die VY-Technik (Prolabium oder Nasenrücken) und sekundär der Doppelgabellappen eine Alternative, um den zu kurzen oder gar fehlenden Nasensteg zu verlängern (Cho et al. 2002).

Die VY-Plastik ist wie bereits erwähnt eine operative Methode, den Nasensteg bei doppelseitigen Lippen-Kiefer-Gaumen-Spalten zu verlängern und dadurch die Nasenspitze in die gewünschte Position zu bringen. Unglücklicherweise ist die Qualität der Schnittführung an der Lippe, dem Nasensteg oder der Nasenspitze nicht immer vorhersehbar, ganz gleich wie gewissenhaft die Operation geplant und durchgeführt wird (van der Meulen 1992). Nachteilig bei der Methode der VY-Plastik ist unter anderem das beschränkte Ausmaß der erreichbaren Nasenstegverlängerung (Mohr 1997). Ebenso unvorteilhaft ist die Bildung der Grübchen, die später an der Stelle der Schnittführung entstehen. Des Weiteren wird durch diese Methode nicht nur eine unnatürliche Form des Nasenstegs geschaffen, sondern es bleiben zudem auffällige Narben bestehen. Nicht in jedem Fall ist es zu empfehlen, die VY-Schnittführung anzuwenden. Bei straffen Oberlippen ist diese Technik auf keinen Fall indiziert. Allenfalls leichte Verkürzungen der Columella können mit dieser Methode korrigiert werden (Cho et al. 2002).

Die Gabellappenplastik nach Millard ist die meist angewandte Technik (Uchida et al. 1994), bei welcher das für die Verlängerung des Nasenstegs benötigte Gewebe aus der Oberlippe gewonnen wird (Mohr 1997). Vorteilhaft hierbei ist, dass bereits vorhandene Narben, die nach der Primäroperation bei Lippenspalten entstanden sind, in die Schnittführung miteinbezogen werden können, so dass die resultierenden Narben später jenen gleichen, welche ohnehin zuvor schon vorhanden waren. Männliche Patienten haben den Vorteil, dass der eventuelle

Bartwuchs, der im Erwachsenenalter eintritt, diese bleibenden Narben bedecken wird (Millard 1958). Leider ist dieses Operationsprinzip auch mit erheblichen Nachteilen behaftet (Mohr 1997). Es ist eine schwierige Technik und nicht selten sind unzufrieden stellende Ergebnisse auf sie zurück zu führen. Nach dieser Operation bleibt ein unnatürliches Erscheinungsbild bestehen, wobei das Ergebnis zum Teil von der Geschicklichkeit, der Erfahrung sowie dem Können des Operateurs abhängt. Andererseits kann auch die Technik an sich ein Grund dafür sein, das die Ergebnisse oft nicht die erhofften sind. Sowohl die fehlende Rücksichtnahme auf das natürliche Gleichgewicht zwischen Nasenflügel, Nasensteg und Nasenspitze als auch die übermäßige Anwendung des Gabellappens führen zu schlechten Ergebnissen (Uchida et al. 1994). Es bleiben sichtbare Narben sowohl an der Basis des Nasenstegs als auch im Lippenweiß bestehen, die nach der Operation meist deutlich auffälliger sind als zuvor. Die Methode des Doppelgabellappens kann ein übermäßiges Längenwachstum der Columella zur Folge haben. Dies tritt vor allem dann auf, wenn ein Patient bereits im Kindesalter mit dieser Operation konfrontiert wurde, da das noch zu erwartende Nasenwachstum später zu ungünstigen Größenrelationen der Nase führen kann. Der überproportionale Verlängerungseffekt kann ebenfalls die Form der Nasenlöcher ungünstig beeinflussen. Die abgeschrägte Form der Nasenlöcher jedoch wird durch diese Operationsmethode kaum beeinflusst. Darüber hinaus besteht nach Gabellappenplastiken die Tendenz zu einer narbigen Abflachung des Columella-Lippen-Winkels.

Da man einen beträchtlichen Verlängerungseffekt erzielen kann, der bei dieser Technik einen deutlichen Vorteil darstellt, sollte die Anwendung des Doppelgabellappens auf Patienten beschränkt werden, bei welchen entweder der Nasensteg extrem verkürzt ist oder derartige unzufrieden stellende Narben bestehen, welche Folgen der Primäroperation der Lippenspalten sind (Mohr 1997). Bei jedem Sekundäreingriff sollten grundsätzlich die anatomischen Strukturen so exakt wie nur möglich wieder hergestellt werden. Oftmals sind dabei kleine Narbenexcisionen oder Hautlappenverschiebungen nicht ausreichend. Vielmehr ist es nicht selten notwendig, eine vollständige Reoperation der Lippe oder Lippen-Nasen-Region durchzuführen (Hemprich 2000).

Um die Nasenspitze auf einer gewünschten Höhe zu positionieren, ist es oft erforderlich, ein Knorpeltransplantat einzubringen (van der Meulen 1992). Freie Transplantate, die sowohl aus Haut als auch aus Knorpel bestehen, können als Ersatzmaterial für Nasenflügel, Nasenspitze und Nasensteg betrachtet werden. Solche Defekte können in einer Sitzung mit einer Methode korrigiert werden, mit welcher man bisher die besten Ergebnisse erzielen kann (Brown u. Cannon 1946).

Die gebliebenen Missbildungen der Nase oder Lippe bei Patienten mit bereits operierten ein- oder beidseitigen Lippenspalten sind nicht in jedem Fall gleich. Sie hängen vielmehr davon ab, welches Ausmaß der ursprüngliche Defekt hatte. Besteht ein Defizit an Weichgewebe, so ist es nicht leicht, diesen Defekt ausschließlich mit Weichgewebe aus der Nase zu decken. Sollte noch zusätzlich das Gewebe des repositionierten Knorpels unter Spannung stehen, so würde unweigerlich sowohl der Knorpel als auch das Nasenloch wieder verformt werden. Aus diesem Grund sind Composite Grafts, die aus anderen Gebieten des Körpers entnommen werden können, sehr hilfreich, um nicht nur bei doppelseitigen Lippenspalten die zu kurze oder gar fehlende Columella zu verlängern beziehungsweise zu ersetzen, sondern auch bei einseitigen Spalten die Asymmetrie des Nasenlochs zu korrigieren (Cho et al. 2002). Fehlendes Gewebe kann unter anderem auch nach Traumata wie Gewebeverlusten nach Verbrennungen, Schussverletzungen oder Splitterwunden auf diese Weise ersetzt werden (Brown und Cannon 1946).
Die ersten Composite Grafts, über die geschrieben wurde, stammten aus dem Ohrläppchen (Cho et al. 2002). Allerdings wurden bei dieser Art von Transplantaten, die nach traumatischen Verlusten eingesetzt wurden, deprimierende Narben im Randbereich beobachtet (Meade 1959), was die Verwendung von Ohrläppchentransplantaten erheblich in Frage stellte. Später wurde auch Gewebe aus der Helix oder der Concha des Ohres entnommen (Cho et al. 2002). Dies sind geeignete Stellen, da hier direkt unter der Haut Knorpel zu finden ist. Hierbei ist darauf zu achten, dass man den Knorpel nicht von der Haut trennt (Brown u. Cannon 1946). Einer der vielen Vorteile eines Composite Grafts

besteht darin, dass der Nasensteg verlängert werden kann, ohne dass das Philtrum in Mitleidenschaft gezogen wird. Gängige Entnahmestellen sind das Ohr und die Nasenflügel. Aus dem Ohr können dicke keilförmige Gewebetransplantate entnommen werden. Das Transplantat aus der Helix kann man beliebig lang wählen, es sei denn, die Größe des Ohres lässt dies nicht zu. Aus diesem Grund ist diese Methode besonders bei großen Defekten sehr vorteilhaft (Cho et al. 2002). Das Transplantat ist so aus dem Ohr herauszuschneiden, dass die Haut etwas größer gestaltet wird als der knorpelige Anteil, damit sie sich ausbreiten kann, um eine Blutzufuhr aufnehmen zu können, die an der Empfängerstelle zufrieden stellend gewährleistet sein muss.

Aus diesem Grund muss der zu schließende Defekt genügend groß und tief geöffnet werden (Brown u. Cannon 1946). Der wiederum durch die Entnahme entstehende Defekt im Ohr kann leicht primär verschlossen werden, ohne dass später eine auffallende Narbe zurückbleibt. Vorteilhaft besonders an Composite Grafts aus der Helix des Ohres ist, dass sowohl die Farbe als auch die Festigkeit eines solchen Transplantats der Columella sehr ähnelt. Es verfügt über Haut und Knorpel, wobei anschließend der knorpelige Teil als unterstützendes Material für die Columella dient und der Hautteil die zu kurz geratene Columella verlängert.

Ebenso ist es möglich, die normale Form eines Nasenflügels wieder herzustellen. Ist er zu kurz, so ist es kein Problem, diesen mit einem Helixtransplantat zu verlängern. Eine weitere Variante dieser Methode gibt es bei asymmetrischen Nasenflügeln, wenn auf der einen Seite mehr als 5 mm Material fehlt. So kann das fehlende Gewebe aus der Basis des Nasenflügels auf der gesunden Seite entnommen und in die andere Seite eingebracht werden. Der Vorteil hierbei besteht darin, dass sowohl das Gewebe als auch die Farbe die ein und dieselben sind. Diese Technik ist leicht anzuwenden und im Allgemeinen erhält man gute Ergebnisse bei minimaler Verformung des Entnahmeortes.

Leider sind Composite Grafts auch mit einigen Nachteilen verbunden (Cho et al. 2002). Sie können blau werden oder eine andere Farbe annehmen und sogar Blasen bilden. Deshalb ist bei dieser Anwendung besondere Vorsicht geboten (Brown und Cannon 1946). Sie haben eine starke Tendenz zum Schrumpfen und

heben sich mit der Zeit von ihrem umgebenden Gewebe hervor. Um diese unzufrieden stellenden Ergebnisse zu vermeiden wird empfohlen, 10-20 % größere Transplantate zu entnehmen als man letztendlich braucht. Zudem ist es zu empfehlen, die Naht spannungsfrei zu gestalten (Cho et al. 2002).

Bei operativen Eingriffen bei Kindern oder Erwachsenen, die noch im Wachstum stehen, muss grundsätzlich in Betracht gezogen werden, dass sich das individuelle Erscheinungsbild nach dem chirurgischen Eingriff während der Entwicklung deutlich verändern kann. Hierbei wäre es hilfreich, familiäre Tendenzen als wertvolle Hinweise zu nehmen, um einschätzen zu können, welche Form die Nase am Ende des Wachstums haben wird (Koh u. Kim 2006).

5. Zusammenfassung

Lippen-Kiefer-Gaumen-Spalten können sowohl ein- als auch beidseitig auftreten. Man vermutet, dass zum größten Teil exogene Einflüsse wie zum Beispiel energiereiche Strahlen, Chemikalien, Virusenfektionen, Sauerstoffmangel, Alkohol- und Nikotinabusus sowie körperlicher und psychischer Stress während der Schwangerschaft eine Rolle spielen.
Die typischen Fehlbildungen bei bilateralen Lippen-Kiefer-Gaumen-Spalten zeigen sich in der abgeflachten Nasenspitze, den nach lateral gezogenen Nasenflügeln sowie in einem zu kurzen oder gar fehlenden Nasensteg. Auch nach operativem Verschluss der Lippenspalten, wodurch die Funktion wieder hergestellt werden kann, bleibt noch immer die Problematik bestehen, dass die Columella zu kurz ist oder sogar fehlt.
Diese Arbeit zeigt eine historische Übersicht über die operativen Techniken der Nasenstegverlängerung und daraus ableitend die vorteilhaftesten Methoden mit den besten ästhetischen Ergebnissen.

Um einen Nasensteg zu verlängern, muss geeignetes Material aus einer anderen Region des Körpers gewonnen werden. So kann zum Beispiel Gewebe durch lokale Verschiebung aus der Lippe oder Nase oder in Form eines Transplantats aus dem Ohr verwendet werden, um eine Verlängerung der Columella zu erzielen.
Unter den bekannten Operationstechniken haben sich vor allem die VY-Technik, der Doppelgabellappen nach Millard wie auch Composite Grafts durchgesetzt.
Die VY-Technik wurde mehrmals modifiziert. Bei dieser Methode wird das benötigte Material durch Verschiebung von Gewebe aus den Nasenflügeln, dem Nasenrücken oder dem Nasenboden gewonnen. Hierbei wird eine Schnittführung gewählt, die sowohl einem V als auch einem Y gleicht.
Die Gabellappenplastik nach Millard ist eine Technik, bei welcher der Nasensteg beträchtlich verlängert werden kann, indem aus der Oberlippe ein sogenannter Doppelgabellappen herausgeschnitten und entsprechend vernäht wird.

Composite Grafts sind freie Transplantate, die sowohl aus Teilen des Ohres als auch der Nase entnommen werden. Diese Methode wird häufig dann angewandt, wenn allein durch Verschiebung von Gewebe kein zufrieden stellendes Ergebnis der Nasenstegverlängerung erzielt werden kann. Der Grund dafür besteht darin, dass der Nasensteg nicht aufgrund einer Verformung von Weichgeweben verkürzt ist oder fehlt, sondern dass zu wenig Material vorhanden ist.

Anhand von drei Patienten werden die operativen Methoden und Ergebnisse des Doppelgabellappens sowie von Composite Grafts dargestellt.
Beim Doppelgabellappen wurde zunächst die Schnittführung angezeichnet. Nach dem Schnitt wurde der Doppelgabellappen mobilisiert und die beiden Flügel miteinander vernäht, so dass ein Nasensteg entstand. Die Defekte an der Oberlippe wurden primär verschlossen. Das Ergebnis war, dass der extrem verkürzte Nasensteg verlängert wurde und dass der Columella-Lippen-Winkel von ca. 131° nach der Operation nur noch ca. 100° ausmachte.
Die beiden anderen Patienten waren bereits voroperiert nach doppelseitiger Lippen-Kiefer-Gaumen-Spalte. Der Nasensteg war noch immer verkürzt. Zunächst wurde die Schnittführung an der Nase angezeichnet. Anschließend wurde die Haut durchtrennt und eine Schablone angefertigt, nach der ein in Form und Größe entsprechendes Transplantat aus der Concha des Ohres entnommen und in den Defekt an der Nase eingenäht wurde. Hier konnte in beiden Fällen erzielt werden, dass der Columella-Lippen-Winkel um 30° verkleinert wurde.

Die VY-Technik ist nicht in jedem Fall empfehlenswert. Oft wird eine unnatürliche Form des Nasenstegs geschaffen, welcher auch nur bedingt durch diese Technik verlängerbar ist. Aufgrund der Schnittführung entstehen auffällige Narben und Grübchen. Die VY-Technik ist nur indiziert, wenn leichte Verkürzungen der Columella zu korrigieren sind und wenn die Oberlippe nicht zu straff ist.
Die Gabellappenplastik nach Millard ermöglicht einen beträchtlichen Verlängerungseffekt des Nasenstegs. Leider entstehen auch hier unschöne Narben an der Basis des Nasenstegs wie auch im Lippenweiß. Diese Methode sollte nur bei Patienten Anwendung finden, die entweder einen extrem verkürzten

Nasensteg haben oder bei welchen derartige unzufrieden stellende Narben als Folge der Primäroperation vorhanden sind.
Die ästhetisch zufriedenstellendsten Ergebnisse konnten mit Composite Grafts erzielt werden. Hier kann der Nasensteg verlängert werden, ohne dass das Philtrum eingeschnitten werden muss. Das freie Transplantat kann beliebig lang gewählt und eingenäht werden, ohne dass später auffällige Narben zurück bleiben.

6. Literatur

1. Ayhan M, Gorgu M, Erdogan B, Aytug Z, Aksungur E, Sýlýstrelý O, Oztan Y: Various Applications of Chondrocutaneous Composite Grafts in Secondary Cleft Lip Nose Patients. J Craniofac Surg 17: 1065-1071 (2006)

2. Berghaus A, Rettinger G, Böhme G, Pirsig W: Erkrankungen der äußeren Nase und des Gesichts. In: Bob A, Bob K (Hrsg) Hals-Nasen-Ohrenheilkunde, Hippokrates Verlag GmbH, S. 261-262 (1996)

3. Brown JB, Cannon B: Composite Free Grafts of Skin and Cartilage From The Ear. Surgery, Gynecology and Obstetrics 82: 253-255 (1946)

4. Cho BC, Park JW, Baik BS: Correction of severe secondary cleft lip nasal deformity using a composite graft: current approach and review. Ann Plast Surg 48: 131-137 (2002)

5. Cho BC: Correction of Unilateral Cleft Lip Nasal Deformity in Preschool and School-Aged Children with Refined Reverse-U Incision and V-Y Plasty: Long-Term Follow-Up Results. Plast Reconstr Surg 119: 267-275 (2007)

6. Cronin TD, Upton J: Lengthening of the Short Columella Associated with Bilateral Cleft Lip. Ann Plast Surg 1: 75-95 (1978)

7. Hemprich A: Sekundäroperationen bei Lippen-Kiefer-Gaumen-Spalten. Mund Kiefer Gesichtschir 4: 61-67 (2000)

8. Koh KS, Kim EK: Management of Unilateral Cleft Lip Nose Deformity, with Retracted Ala of the Noncleft Side. Plast Reconstr Surg 118: 723-729 (2006)

9. Meade RJ: Composite Ear Grafts for Construction of Columella. Plastic and Reconstructive Surgery 23: 134-147 (1959)

10. Van der Meulen JC: Columellar elongation in bilateral cleft lip repair: early result. Plastic and Reconstructive Surgery 89: 1060-1067 (1992)

11. Millard DR: Columella Lengthening by a Forked Flap. Plastic and Reconstructive Surgery 22: 454-457 (1958)

12. Mohr C: Ergebnisse der Nasenstegverlängerung nach Van der Meulen bei doppelseitigen Lippen-Kiefer-Gaumen-Spalten. Mund Kiefer Gesichtschir 1 : 284-288 (1997)

13. Mossey PA, Davies JA, Little J: Prevention of Orofacial Clefts: Does Pregnancy Planning Have a Role? The Cleft Palate-Craniofacial Journal 44: 244-250 (2007)

14. Numa W, Eberlin K, Hamdan US: Alar Base Flap and Suspending Suture: A Strategy to Restore Symmetry to the Nasal Alar Contour in Primary Cleft-Lip Rhinoplasty. Laryngoscope 116: 2171-2177 (2006)

15. Randall P: History of Cleft Lip Nasal Repair. Cleft Palate Craniofac J 29: 527-530 (1992)

16. Rettinger G, O´Connell M: The Nasal Base in Cleft Lip Rhinoplasty. Facial Plast Surg 18: 165-178 (2002)

17. Saha SS, Kumar V, Khazanchi RK, Aggarwal A: Correction of the nose in patients with unilateral cleft lip with composite grafts. Scand J Plast Reconstr Surg Hand Surg 39: 344-348 (2005)

18. Sàndor GKB, Ylikontiola LP: Patient evaluation of outcomes of external rhinoplasty for unilateral cleft lip and palate. Int J Oral Maxillofac Surg 35: 407-411 (2006)

19. Schwenzer N, Ehrenfeld M, Austermann K.H., Bacher M, Cornelius CP, Gattinger B, Hyckel P, Jundt G, Kübler NR, von Lindern JJ, Machtens E, Metelmann HR, Obwegeser JA, Prein J, Reich RH, Reinert S, Reuther JF, Schumann D, Waldhart E: Lippen-Kiefer-Gaumen-Spalten und Gesichtsspalten. In: Schwenzer N, Ehrenfeld M (Hrsg) Spezielle Chirurgie, Band 2, 3. Aufl., Georg Thieme Verlag, S. 195-233 (2002)

20. Straith CL: Elongation of the nasal columella. Plastic and Reconstructive Surgery 1: 79-84 (1946)

21. Uchida M, Kojima T, Hirase Y: Secondary correction of the bilateral cleft lip nose by excision of the columellar forked flap and nasal remodelling with reverse-U flaps: a preliminary report. British Journal of Plastic Surgery 47: 490-494 (1994)

Mein besonderer Dank gilt Herrn Prof. Dr. Dr. St. Haase, Ärztlicher Direktor der Klinik für Mund-Kiefer-Gesichtschirurgie des Universitätsklinikums Ulm, der mich in der Zeit meiner Dissertation betreute und mir immer mit Rat und Tat zur Seite stand.

Bedanken möchte ich mich auch ganz herzlich bei Herrn T. Negele („Toni“), der für mich da war und auf den ich immer zählen konnte.

Insbesondere meinem Mann möchte ich von Herzen meinen Dank aussprechen. Er stärkt mir den Rücken und hat immer ein offenes Ohr für mich.
Danke.