Aus der Abteilung für Unfallchirurgie und Orthopädie
des Diakonissen Krankenhauses Karlsruhe
Ärztliche Leitung: Prof. Dr. E. Hartwig

Klinischer Vergleich postoperativer Ergebnisse von Ballon- und Radiofrequenz-Kyphoplastie – Eine prospektive randomisierte Vergleichsstudie

Dissertation

zur Erlangung des Doktorgrades der Medizin

der Medizinischen Fakultät der Universität Ulm

vorgelegt von

Arne Petersen

geboren in Neuss

2014

Amtierender Dekan: **Prof. Dr. Thomas Wirth**

1. Berichterstatter: **Prof. Dr. E. Hartwig**

2. Berichterstatter: **PD Dr. M. Sarkar**

Tag der Promotion: **24.04.2015**

Inhaltsverzeichnis

Abkürzungsverzeichnis III

1. Einleitung 1

1.1 Osteoporose und Wirbelkörperfrakturen 1

1.2 Die verschiedenen Augmentationsverfahren 3

1.3 Indikationen 7

1.4 Komplikationen 8

1.5 Fragestellung der Studie 9

2. Patienten und Methoden 10

2.1 Studienplan 10

2.2 Statistische Auswertung 14

2.3 Kyphoplastiesysteme und Software 15

3. Ergebnisse 16

3.1 Präoperative Daten 16

3.2 Perioperative Ergebnisse 20

3.3 Verlaufsbeobachtungen 28

4. Diskussion 38

4.1 Operationszeitpunkt und Patientenkollektiv 38

4.2 Anzahl der augmentierten Wirbelkörper 39
4.3 Uni- / vs. bipedikulärer Zugang 39
4.4 Verwendete Zementmenge 40
4.5 Operationsdauer und Mehretagenversorgung 41
4.6 Zementextravasate 42
4.7 Wirbelkörperaufrichtung 47
4.8 Anschlussfrakturen und Nachsinterungen 51
4.9 Häusliche Versorgung der Patienten 60
4.10 Schmerzlinderung 61
4.11 Compliance in der Osteoporose – Therapie 61
4.12 Schlussfolgerung 62
5. Zusammenfassung 64
6. Literaturverzeichnis 66
Anhang 72
Danksagung 76
Lebenslauf 77

Abkürzungsverzeichnis

AF	Anschlussfraktur
AO	Arbeitsgemeinschaft für Osteosynthesefragen
AMG	Arzneimittelgesetz
BK	Ballon-Kyphoplastie
BMI	Body Mass Index = Körpergewicht (kg) : Körpergröße (m^2)
BS	Bandscheibe
BWS	Brustwirbelsäule
cGy x cm^2	Centi-Gray x Quadratzentimeter (Dosisflächenprodukt)
DVO	Dachverband Osteologie
EV	Extravasat
ITN	Intubationsnarkose
KP	Kyphoplastie
KV	Korrekturverlust
L	lumbaler Abschnitt der Wirbelsäule
LWS	Lendenwirbelsäule
ml	Milli - Liter
MW	Mittelwert
OP	Operation
p	Signifikanzwert
Pa x s	Pascal x Sekunde
PMMA	Polymethylmethacrylat
RFK	Radiofrequenz-Kyphoplastie
SD	Standardabweichung
Th	thorakaler Abschnitt der Wirbelsäule
VAS	Visual Analog Scale
VP	Vertebroplastie
WK	Wirbelkörper

1. Einleitung

1.1 Osteoporose und Wirbelkörperfrakturen

Die Osteoporose wird von der World Health Organisation (WHO) als systemische Erkrankung des Skelettsystems definiert, die sich durch eine verminderte Knochenmasse, eine Verschlechterung des mikroarchitektonischen Knochengewebes und eine erhöhte Knochenfragilität auszeichnet und damit das Frakturrisiko erhöht [25]. Osteoporotische Wirbelkörperkompressionsfrakturen sind ein häufiges Krankheitsbild in der Alterstraumatologie. Die Inzidenz von neu aufgetretenen osteoporotischen Wirbelkörperfrakturen wird für Europa auf etwa 500.000 pro Jahr geschätzt [24]. Aufgrund der Schmerzen und oft zusätzlich bestehenden altersbedingten Deformitäten der Wirbelsäule kommt es zu erheblichen Einschränkungen der Lebensqualität [71], der Lungenfunktion [82] und auch damit zur Erhöhung der Mortalität [21,41,60,86]. So konnte eine bis zu 23% erhöhte Mortalität 5 Jahre nach der Fraktur festgestellt werden [18,23,44]. Aufgrund der zunehmenden Kyphose und der damit verbunden Restriktion der Lungenfunktion leiden Patienten nach osteoporotischen Wirbelfrakturen häufiger an Lungenerkrankungen und haben ein um das 2,1 – fache erhöhtes Mortalitätsrisiko gegenüber Gesunden [44]. Die Mortalitätsrate ist damit nach Wirbelfraktur vergleichbar mit der Mortalitätsrate nach Schenkelhalsfraktur, welche allerdings in den ersten sechs Montanen nach Fraktur noch höher ist [23]. Diese Studien haben aber nicht berücksichtigt, dass die Patienten nach Wirbelfraktur aufgrund der veränderten Statik und der Schmerzen ein erhöhtes Sturzrisiko aufweisen und das Mortalitätsrisiko aufgrund von kombinierten oder anschließenden Verletzungen sicher noch höher beziffert werden muss [7]. Die schmerzhafte Instabilität auf dem Boden einer Kompressionsfraktur, die in einer Pseudarthrose münden kann, wird in der Literatur Morbus Kümmel („Kümmels Disease“) bezeichnet [63].

Die Einteilung der Frakturen erfolgt zumeist anhand der AO/Magerl-Klassifikation (1994) in Kompressions- (A-), Distraktions- (B-) und Rotations- (C-) Verletzungen [61,89], die wiederum vom Verletzungsmechanismus ableitbar sind und von einem Drei-Säulen-Modell ausgehen (Denis 1983) [29]:

Vordere Säule: Ventrale 2/3 von WK und BS
Mittlere Säule: Dorsale 1/3 von WK und BS
Hintere Säule: Wirbelbogen, Ligg. supra-, intra- spinalia und flava sowie die Gelenkkapsel (Posterior Ligament Complex nach Holdsworth)

Die AO/Magerl- Klassifikation selbst ist nur eine von vielen Möglichkeiten der Fraktureinteilung und unterliegt noch immer einem stetigen Wandel. Ein überarbeitetes Modell dieser Klassifikation wurde erst im Oktober 2013 im European Spine Journal veröffentlicht [75]. Das ABC-Schema wurde hier beibehalten, die Verletzungen aber neu definiert. Sie beschreiben nun nicht mehr allein den für sie typischen ursächlichen Pathomechanismus: Typ A-Verletzungen stehen für ein Versagen der ventralen Strukturen aufgrund von Kompression, Typ B-Verletzungen für Versagen der dorsalen osteo-ligamentären Zuggurtung und C-Verletzungen für ein Versagen der ventralen und dorsalen Elemente mit Dislokation.

Gemäß der noch bestehenden AO/Magerl Klassifikation wird mit zunehmender Instabilität jede Gruppe in weitere drei Subtypen unterteilt, die nochmal drei Untergruppen aufweisen. Somit werden A1.1 – A3.3, B1.1- B3.3 und C1.1 – C3.3 Verletzungen unterschieden. B und C Verletzungen gelten aufgrund ligamentärer Begleitverletzungen mit Zerstörung der dorsalen Säule als hochgradig instabil, so dass eine Kyphoplastie keine Therapieoption darstellt [76]. Neben den konservativen Therapiestrategien existieren vor allem für die reinen Kompressionsfrakturen des Wirbelkörpers ohne Spaltbildung und Beteiligung der Wirbelkörperhinterkante (AO Typ A1.1-3) operative minimalinvasive Techniken der Knochenzementapplikation, die vor allem in der Schmerzreduktion und der Verhinderung einer sekundären Sinterung (fortschreitender Höhenverlust) des Wirbelkörperbruches, bei richtiger Indikationsstellung, den konservativen Therapieformen überlegen sind [13,83,90,91]. Der thoracolumbale Übergang (T11-L2) ist dabei am häufigsten betroffen, 67-84% der Wirbelkörperfrakturen insgesamt; davon ist die Typ A Verletzung mit über 70% der Fälle besonders oft vertreten [76]. Bei pathologischen Frakturen der Wirbelsäule wie sie bei Metastasen oder dem multiplen Myelom auftreten, bieten die beschriebenen

Verfahren eine anerkannte Möglichkeit der Frakturstabilisierung. Ebenso kann bei Vorliegen von ausgedehnten Osteolysen und damit einhergehender Frakturgefährdung bei noch intaktem Wirbelkörper das Verfahren angewendet werden [42]. Aufgrund der guten Erfahrungswerte bei älteren Patienten mit osteoporotischen Frakturen wird der Einsatz der Kyphoplastie bereits bei jüngeren Patienten im Einzelfall diskutiert [9]. Des Weiteren kann bei höhergradigen Verletzungen wie zum Beispiel einer A3.1 Fraktur im Einzelfall bei weichem Knochen zusätzlich zu einem dorsalen Stabsystem der verletzte Wirbelkörper kyphoplastiert werden [26]. Die Industrie bietet derzeit zusätzlich mit Knochenzement augmentierbare Pedikelschrauben an, um eine Lockerung in sehr weichem Knochen zu verhindern [43,48].

In anderen Anwendungsbereichen, z.B. der Tibiakopffraktur, wurden bereits erfolgreiche Therapiemöglichkeiten durch einzelne Kyphoplastieverfahren beschrieben [74]. Neben der AO Klassifikation existieren selbstverständlich weitere Klassifikations- und Score Systeme wir z.B. die Thoracolumbar Injury Classification (TLICS) und das Thoracolumbar Injury Severity Scoring System (TLISS). Ein universelles und weltweit einheitliches System der Klassifizierung existiert bisher noch nicht [8].

1.2 Die verschiedenen Augmentationsverfahren

Diese im Folgenden aufgeführten OP-Techniken sind anerkannte und seit Jahren zugelassene Verfahren und gehören zu Routineeingriffen. Zu nennen sind die Vertebroplastie (VP), die Ballon-Kyphoplastie (BK) und die Radiofrequenz-Kyphoplastie (RFK). Alle drei Verfahren sind vom operativen Zugangsweg her gleich: Dem in Bauchlage befindlichen Patienten wird unter Röntgenkontrolle über eine Stichinzision eine wenige Millimeter dicke Kanüle auf den Pedikel (Fortsatz des Wirbelkörpers) aufgesetzt und dieser penetriert. Durch Vorschieben der Kanüle durch den Pedikel erreicht man so den Markraum des frakturierten und in der Höhe geminderten Wirbelkörpers, ohne dabei das Rückenmark zu tangieren. Über die liegende Kanüle kann nun mit Druck schnellabbindender Knochenzement appliziert werden. Am häufigsten werden hierbei acryllische Zemente, so genannte „PMMA“ Zemente (Polymethylmethacrylat) verwendet [77]. Sie weisen über einen

langen Beobachtungszeitraum gute Gewebeverträglichkeiten auf und sind derzeit die Zemente mit den größten Festigkeitswerten [1]. Calziumphosphatzemente weisen ein größeres Versagen mit Fragmentierung auf [11].

Zusätzlich zu den Ballonkyphoplastieverfahren werden von der Industrie Stents oder auch Netze angeboten, welche nach Aufdehnen und Entfernen des Ballons einen Rekollaps des Wirbels vor der Zementfüllung verhindern sollen [80]. Diese Systeme haben sich bisher noch nicht stark verbreitet. So können wir an unserer Klinik keine Erfahrungswerte aufweisen und haben diese Verfahren in der vorliegenden Studie nicht weiter verfolgt. Ergebnisse zu den neueren Verfahren wie der Stentkyphoplastie oder Lordoplastie sind bislang in Form von Verlaufsbeobachtungen publiziert. Eine Wertung ist zum gegenwärtigen Zeitpunkt noch nicht sinnvoll möglich [83]. Bei Vorliegen von schmerzhaften WK – Metastasen existieren palliative Verfahren wie Kryotherapie, fokussierter Ultraschall, Laser Ablation und Radiofrequenzablation, die das Tumorgewebe zerstören sollen. An der Wirbelsäule können diese Verfahren auch mit der VP, BK oder der RFK kombiniert werden [47].

Alle Verfahren können auch bei multiplen Kompressionsfrakturen der Wirbelsäule angewendet werden und erzielen auch bei der Mehretagenversorgung eine deutliche Beschwerdeminderung [38].

Da sich die kyphoplastierten Patienten postoperativ signifikant häufiger und schneller einer verbesserten Mobilität und damit verbundenen Steigerung der Lebensqualität erfreuen, zeigt die Gesamtheit des Datenmaterials, dass der klinische Erfolg durch eine Kyphoplastie über die reine Schmerzlinderung hinaus geht [19,70]. Ein Senkung des Mortalitätsrisikos durch Zementaugmentation wurde bereits anhand der 4-Jahres-Überlebensrate nachgewiesen, so überlebten noch 62,8% der ballonkyphoplastierten Patienten, während nur 50% der konservativ behandelten Patienten nach 4 Jahren noch am Leben waren. Diese Überlebenszeit erreichten ebenso 57,3% der vertebroplastierten Patienten [32].

1.2.1 Die Vertebroplastie

Die Vertebroplastie wurde erstmalig in Frankreich 1984 angewendet und 1987 publiziert [30]. Die Verteilung des wenig viskösen Zementes erfolgt durch den entstehenden Druck auf die Applikationsspritze. Die Fraktur wird zwar stabilisiert, ungewollte Zementaustritte aus dem Wirbelkörper in die Bandscheibe, das Gefäßsystem und das Rückenmark sind im Vergleich zur BK öfter beschrieben [35,53]. Aufgrund der einfachen Durchführbarkeit (oftmals sogar in Lokalanästhesie) und den in älteren Studien beschriebenen, mit der BK vergleichbaren Langzeitergebnissen [59,62], findet dieses Verfahren in einigen Kliniken trotz erhöhter Komplikationsrate noch Anwendung.

1.2.2 Die Ballon-Kyphoplastie

1998 wurde die BK erstmalig in den USA angewendet und ist seit dem Jahr 2000 in Europa eine weitere operative Methode zur Zementaugmentation von frakturierten Wirbelkörpern [65]. Die BK bietet im Vergleich zur VP den Vorteil, dass eine Wiederaufrichtung des komprimierten Wirbelkörpers erzielt werden kann: Vor der Injektion des Zementes wird über die Kanüle ein kleiner Ballon eingeführt, der unter definiertem Druck aufgedehnt wird. Durch die Kompression des Markraumes wird der Wirbelkörper aufgerichtet. Erst nach Entfernen der Ballons erfolgt die Applikation des Zementes. Dieses Verfahren hat sich in den vergangenen Jahren im klinischen Alltag gegen die VP durchgesetzt und ist derzeit die in Deutschland am häufigsten angewandte Methode der Kyphoplastie [50]. Aufgrund der Möglichkeit der Frakturreposition wird eine Kyphoplastie meist in Intubationsnarkose durchgeführt. Der PMMA Zement kann abhängig von der Raumtemperatur nach dem Anmischen und nach der erforderlichen Wartezeit von insgesamt 10 Minuten dann etwa 5 Minuten lang appliziert werden [64]. Der Zement hat dabei etwa die Konsistenz von Zahnpasta und ist danach recht zügig so pastös, dass er nicht mehr verwendet werden kann.

Im Vergleich zu den konservativ behandelten Patienten zeigt die KP deutliche Vorteile in der Schmerzreduktion [14,62].

1.2.3 Die Radiofrequenz-Kyphoplastie

Die Radiofrequenz-Kyphoplastie ist ein neueres Verfahren, welches im klinischen Alltag zunehmend an Stellenwert gewinnt. Hierbei wird über einen einzigen Pedikel mit dem Trokar eingegangen (ähnliche Dicke wie die Kanüle der o.g. Verfahren, zudem wird generell nur ein Operateur benötigt) und durch ein flexibles Osteotom ein kleiner Kanal zur Wirbelkörpergegenseite geschaffen. Die Spongiosa des Markraumes soll dadurch im Vgl. zur BK manuell viel weniger komprimiert und geschädigt werden [36]. Der hierbei verwendete PMMA Zement weist eine verzögerte Polymerisationsphase auf, was eine längere Verarbeitungszeit und eine konstant hohe Viskosität (4000-6000 Pa x s) mit sich bringt. Die Aktivierung der Polymerisation wird durch Zuführung von thermischer Energie in Form eines hochfrequenten Wechselstromes (Radiofrequenz) innerhalb der Applikationseinheit erreicht, während er mit einer konstanten Geschwindigkeit von 1,2 ml/min über den liegenden Trokar kontrolliert appliziert werden kann [55]. So ist es möglich, dass nur über den Druck des sich ausbreitenden Zementes eine Aufrichtung des WK erfolgen kann und auch eine bessere Verzahnung des Zementes innerhalb des WK erzielt wird, ohne intakte spongiöse Strukturen zu zerstören. Durch die extrem hohe Viskosität des Zementes wurde bereits ein geringes Risiko eines Zementaustrittes aus dem Wirbelkörper erreicht [17]. Hinsichtlich der Schmerzlinderung bietet auch sie im Vergleich zum konservativ behandelten Patientenkollektiv deutliche Vorteile [15]. In der Wiederaufrichtung des WK wurden bisher mit der BK vergleichbare und für den Patienten sehr zufriedenstellende Ergebnisse erzielt [31,33,52,56,68,69]. Verlaufsbeobachtungen von Patienten nach erfolgter RFK zeigen neben der reinen Schmerzreduktion eine damit verbundene funktionelle Besserung [66]. Im Bezug auf die OP-Zeit und das Extravasatrisiko werden deutliche Vorteile gegenüber der BK beschrieben [16], bei vergleichbarem Aufrichtungsergebnis. Die Verwendung der RFK als Mittel zur Zementaugmentation von Pedikelschrauben bei dorsalen Stabilisierungsverfahren ist seit kürzerer Zeit ebenso möglich. Ein geringeres Extravasatrisiko wurde dabei durch die Verwendung des viskösen Zementes der RFK erfasst [43].

Die RFK ist damit vom Prinzip her eine Vertebroplastie, die durch die Beschaffenheit des verwendeten Zementes die Möglichkeit einer

Wirbelkörperaufrichtung bietet, ohne durch vorheriges Aufdehnen des Wirbelkörpers durch Ballone, Cages o.ä. intakte Spongiosa zu komprimieren. Eine Frakturreposition nur durch Zementausdehnung wurde in Studien bereits bestätigt [27,28].

Damit ist die RFK als vollwertige Kyphoplastie anerkannt und wird auch entsprechend im DRG System als direktes und substanzerhaltendes Kyphoplastieverfahren abgebildet [51].

1.3 Indikationen

Indikation zur RFK/BK gemäß DVO Leitlinie (Dachverband Osteologie) von 2009 sowie entnommen aus der Empfehlung „Zur Anwendung der Ballon-Kyphoplastie/Vertebroplastie“ (Haas et al. Osteologie 1/2008) [39]:

- Schmerzhafte osteoporotische Sinterungsfraktur(en) ohne adäquates Trauma bei Patienten, deren Schmerzen sich durch systematische konservative Therapie nicht ausreichend bessern lassen. Erfahrungsgemäß lässt sich der Effekt solcher Maßnahmen einschließlich adäquater Schmerztherapie erst nach einem Zeitraum vom ein bis zwei Wochen bewerten.

- Schmerzhafte traumatische nach AO Kriterien stabile Kompressionsfraktur(en) bei Osteoporose, die nach gültigen Kriterien keine Indikation zur operativen Standardtherapie darstellen und sich durch eine systematische konservative Therapie nicht ausreichend bessern lassen. Erfahrungsgemäß lässt sich der Effekt solcher Maßnahmen einschließlich adäquater Schmerztherapie erst nach einem Zeitraum von ein bis zwei Wochen bewerten.

- Schmerzhafte und/oder frakturgefährdete Osteolysen mit und ohne Sinterung bei systemischen und disseminierten Tumoren als palliative Therapie in Ergänzung zu einem etablierten onkologischen Regime.

- Adjuvante peri-/intraoperative Kyphoplastieverfahren im Rahmen stabilisierender Maßnahmen.

1.4 Komplikationen

Da es sich um bereits zugelassene operative Verfahren handelt, war das Risiko, eine operationsspezifische Komplikation durch die Teilnahme an dieser Studie zu erleiden, nicht erhöht. Für die Nachuntersuchung nach 12 Monaten war es jedoch erforderlich, dass ein Röntgenbild der BWS oder LWS in 2 Ebenen angefertigt werden musste, um entstandene Veränderungen bzgl. Anschlussfraktur und Korrekturverlust erfassen und vergleichen zu können. Eine solche Kontrolluntersuchung wird in der Regel nach Entlassung ohnehin empfohlen [26]. Sollte bereits extern eine Röntgenverlaufskontrolle erfolgt sein, so wurden diese Aufnahmen für die Follow-up Untersuchung verwendet, sofern sie erst 12 Monate nach der Kyphoplastie erfolgten. Die entstandene Röntgenbelastung bei der Nachuntersuchung lag dann, je nachdem welche Region untersucht wurde (BWS/LWS), bei 130-420 cGy x cm² pro Aufnahme [67].

Allgemeine unspezifische Komplikationen sind:

- Wundheilungsstörungen
- Wundinfektionen

Komplikationen durch eine Intubationsnarkose (ITN):

- Kreislaufregulationsstörungen, wie z.B. Blutdruckabfälle
- Intubationsschäden
- Lagerungsschäden
- allergische Reaktionen auf Medikamente

Als operationsspezifische Komplikationen sind anzusehen:

- allergische Reaktionen auf den Knochenzement
- Embolien durch ungewollte Austritte von Zement in das Gefäßsystem, dabei wird das Risiko einer pulmonalen Zementembolie in der Literatur mit 3,5 – 23 % angegeben [49]. Im Einzelfall sind sogar Herzperforationen

beschrieben worden [73]. Bildmorphologisch kann die Zementaustrittsrate jedoch bei bis zu 67% liegen, wobei diese nur bei 2,5-10% symptomatisch werden und die Vertebroplastie im Vgl. zur Kyphoplastie ein höheres Austrittsrisiko aufweist [65].

- Dislokation des Zementkernes nach erfolgter Resorption der umgebenden Knochensubstanz wie im Rahmen der Studie beschrieben, aber auch im Einzelfall bereits aufgetreten [6]
- thermische Schädigungen am Spinalkanal durch austretenden Zement
- Schmerzen oder Entzündungen in einer Bandscheibe durch ausgetretenen Zement
- Rückenmarksverletzungen bei der Punktion des Pedikels mit dem Trokar
- auch Anschlussfrakturen werden bei Extravasation des Zementes in die Bandscheibe als Folge des Ersteingriffes diskutiert [58]

1.5 Fragestellung der Studie

Die Radiofrequenz-Kyphoplastie (RFK) ist ein in Deutschland seit 2009 in Deutschland zugelassenes Verfahren zur Stabilisierung von osteoporotischen Wirbelkörperfrakturen. In einer umfangreichen und aktuellen Studie von Pflugmacher et al. von 2012 mit 114 RFK Patienten zeigten sich signifikante Vorteile des Verfahrens in Bezug auf die Schmerzlinderung und das Extravasatrisiko im Vergleich zur Gruppe der BK Patienten [69]. Allerdings basieren diese Daten auf matched pairs, eine prospektive Vergleichsstudie stand aus. Die Fragestellung dieser Studie lautete, ob an einem randomisierten Patientenkollektiv Unterschiede in der erzielten Schmerzlinderung, der postoperativen Mobilität und der Wirbelkörperwiederaufrichtung ermittelt werden können. Als Vergleichskollektiv wurden Patienten untersucht, welche prospektiv durch eine Ballon-Kyphoplastie (BK) oder durch eine Radiofrequenz-Kyphoplastie (RFK) therapiert wurden. Unterschiede zwischen der BK und der RFK in Bezug auf entstandene Anschlussfrakturen und sekundären Korrekturverlusten (KV) wurden in der Literatur bisher nicht ausreichend beleuchtet und sollten als Nebenzielkriterien in dieser Vergleichsstudie genauer erfasst werden.

2. Patienten und Methoden

2.1 Studienplan

Vor Studienbeginn erfolgte die ethische Prüfung des Projektes durch einen unabhängigen interdisziplinären Rat der Klinik, es ergaben sich hierbei keine moralischen Bedenken. Es handelt sich bei der BK und RFK um zwei etablierte, laut Literatur gleichwertige und seit Jahren zugelassene Verfahren. Sowohl die verwendeten Applikationssysteme, als auch die injizierten Knochen-Zemente sind geprüfte und speziell für diesen Zweck zugelassene Produkte (s. Kap. 2.3). Die Vorschriften des Arzneimittel- (AMG) und Medizinproduktegesetzes (MPG) waren zu jeder Zeit erfüllt und die Richtlinien der Good Clinical Practice (GCP) wurden stets beachtet (s. Anhang). Alle teilnehmenden Patienten mit der Diagnose einer Wirbelkörperfraktur wurden dem Randomisierungsplan entsprechend den zwei Behandlungsgruppen (BK oder RFK) zugeteilt. Bei jedem dieser Patienten mussten die Einschlusskriterien erfüllt sein und die Indikation zu einem der o.g. Verfahren (RFK oder BK) bestanden haben.

Einschlusskriterien:

- Indikation für BK/RFK gegeben (s. 1.3 Indikationen)
- stabile Wirbelkörperfraktur Th5 bis L5 (durch Osteopenie oder Osteoporose/ osteolytische Metastase) ohne neurologische Ausfälle oder Rückenmarksverletzungen
- Alter >/= 55 Jahre

Ausschlusskriterien:

- Indikation zur konservativen Therapie
- instabile Frakturen mit/ohne neurologischen Ausfällen
- Allergie gegen den Knochenzement
- Nicht Einwilligen zur Teilnahme an der Studie bzw. rein konservativer Therapiewunsch
- Alter < 55 Jahre
- Bereits erfolgte Kyphoplastie an einem anderen Wirbel (wegen mangelnder

Differenzierbarkeit zwischen den akuten und chronischen Beschwerden)

2.1.1 Auswahl der Patienten

In die Studie eingeschlossen wurden Patienten mit osteoporotischen / pathologischen WK Frakturen. Bei allen Patienten erfolgte die Durchführung einer konventionellen Röntgenuntersuchung sowie einer Kernspintomographie. Nach erfolgtem konservativem Therapieversuch und interdisziplinärer Besprechung wurde die Indikation zur Operation gestellt. Bestanden Kontraindikationen bzgl. der Durchführung eines Magnetresonanztomogrammes, so wurde ein CT der thoracolumbalen Wirbelsäule angefertigt, ggf. eine Knochenszintigraphie zur Identifizierung einer frischen Fraktur. Gemäß der DVO Leitlinie wird im Folgenden bei zunehmender Sinterung und/oder starken immobilisierenden Schmerzen die Indikation zur Kyphoplastie gestellt.

Waren im Rahmen dieser Studie die Einschlusskriterien erfüllt, so erhielt der Patient vor der Zustimmung zur Operation die Möglichkeit zur Teilnahme an der Untersuchung, die durch schriftliche Einwilligung sowohl zur Teilnahme an der Studie als auch zur Verwendung der Daten unter den üblichen Datenschutzrichtlinien dokumentiert wurde (s. Anhang).

Durch einen unabhängig erstellten Randomisierungsplan erfolgte die Zuteilung der Patienten in Gruppe A bzw. Gruppe B.

2.1.2 Einwilligung des Patienten und präoperative Vorbereitung

Alle Patienten wurden ausschließlich durch den Studienleiter oder durch die chirurgisch-ärztlichen Mitarbeiter der Abteilung über Wesen, Bedeutung und Tragweite der Studie aufgeklärt und persönlich über den weiteren Studienabschnitt betreut. Es wurden alle Fragen zum Therapie- und Studienkonzept in Einzelgesprächen angesprochen. Bei unerwarteten Problemen erhielten alle Patienten die Möglichkeit, sich zu jeder Zeit in der chirurgischen Ambulanz als Anlaufstelle vorzustellen. Alle Patienten wurden über die weitere Nachbehandlung und über eine Befragung nach 12 Monaten zum weiteren

persönlichen Genesungsverlauf informiert. Es wurde jeder Patienten ausführlich über die Operationsverfahren RFK bzw. BK informiert. Sollte ein Patient ein OP-Verfahren bevorzugen, welches nicht seiner Gruppe aus dem Randomisierungsplan entsprach, so wurde er seinem Wunsch entsprechend mit dem jeweiligen operativen Verfahren behandelt und nicht in die Studie eingeschlossen, da ein randomisierter Vergleich sonst nicht möglich gewesen wäre.

Die Einwilligung der Patienten zur Teilnahme an der Studie wurde vor dem chirurgischen Aufklärungsgespräch über eine schriftliche Einwilligungserklärung (s. Anhang) eingeholt.

2.1.3 Präoperative Untersuchung

- Körpergröße, Alter, Gewicht, Hausmedikation, Gehhilfen
- Frakturalter und Anzahl der zu versorgenden Wirbelkörper
- Höhenbestimmung des Wirbelkörpers mit Bestimmung des Kyphosewinkels
- Bestimmung eines Schmerzscores (VAS in Ruhe und bei der Mobilisation)

2.1.4 Intraoperative Untersuchung / Zielgrößen der Untersuchung

- Grad der erzielten Wirbelkörperwiederaufrichtung, gemittelter Wert aus zwei unabhängigen Messungen (Kyphosewinkel der angrenzen Wirbel zw. Grund- und Deckplatte)
- benötigte Zementmenge in ml pro Wirbel
- Anzahl der Zugänge zu den Wirbelkörpern (uni-/bipedikulär)
- Beschaffenheit des Markraumes (z.B. Sklerosezonen)
- Dokumentation von Zementaustritten (Bei dem geringsten Verdacht auf ein Extravasat erfolgt zum sicheren Ausschluss standardmäßig ein intraoperatives ISO C 3D-CT (Siemens©) der Wirbelsäule.) Erfasst wurden sämtliche Extravasate, die in die Bandscheibe oder auch minimal in den Spinalkanal reichten sowie alle Extravasate, die bis ins Gefäßsystem und über den Frakturspalt hinaus reichten, sofern sie im ISO C 3D-CT (Siemens©) nachweislich die Grenzen des Wirbelkörpers überragten.

Zementausziehungen in den Pedikel wurden nicht gewertet, sofern sie auch hier nicht die Grenzen des WK überschritten.

- OP Zeit (Bei der BK wurde stets mit zwei Operateuren kyphoplastiert, um die OP Zeit für den Patienten möglichst gering zu halten)
- Subjektive Zufriedenheit des Operateurs mit der möglichst symmetrischen Zementverteilung im Wirbelkörper als Zeichen für die Steuerbarkeit der Augmentation

2.1.5 postoperative Untersuchung

- 1. Tag nach der OP nach VAS (Visuell-Analoge-Schmerzskala)
- Medikation (Analgetikareduktion)
- benötigte Hilfsmittel zur Mobilisation
- Entlassung in Rehabilitation / nach Hause / in eine Pflegeeinrichtung

2.1.6 Follow-up Untersuchung (nach einem Jahr postoperativ)

- Anschlussfrakturen (radiologisch)
- eines Korrekturverlustes „Sinterung“ (radiologisch)
- Rehospitalisierung (Aufgrund von Komplikationen nach OP / Anschlussfrakturen / weiteren Frakturen am Skelettsystem oder anderer Ursache
- Medikation (Analgetika/ Osteoporosemedikation z.B. Kalziumstoffwechselregulatoren)
- VAS Score (Noch bestehender Ruhe- und Belastungsschmerz im Bereich der Wirbelfraktur)
- benötigte Hilfsmittel zur Mobilisation
- Veränderungen der Wohnsituation seit der Frakturversorgung (Hilfe durch Angehörige, betreutes Wohnen, Pflegeheim etc.)

Sollte eine Verlaufsuntersuchung aufgrund von Immobilität des Patienten nicht zumutbar bzw. nicht möglich gewesen sein, so wurde ein Telefoninterview durchgeführt und auf eine körperliche Untersuchung incl. Verlaufsröntgen der Wirbelsäule verzichtet. Ebenso kam es vereinzelt dazu, dass Patienten zwar der

Verlaufsuntersuchung, aber keiner erneuten radiologischen Untersuchung zustimmten (wegen fehlender klinischer Beschwerden im OP-Gebiet), so dass hier wichtige Daten zum Teil nicht erhoben werden konnten.

2.2 Statistische Auswertung

Die Daten aller Patienten wurden in anonymisierter Form in eine Excel-Datei übertragen. Für die statistischen Auswertungen diente das Programm BIAS.

Als Testmethoden wurden verwendet:

- Berechnung der Verteilungsmaße, Mittelwerte, Standardabweichungen, Medianwerte und Quartile
- Berechnung der Konfidenzintervalle für den Mittelwert
- Einstichproben-T-Test zum Vergleich parametrischer Werte vorher – nachher
- Wilcoxon-matched-pairs-Test zum Vergleich nicht-parametrischer Werte vorher – nachher
- Welch-Test für Gruppenvergleiche von parametrischen Messgrößen mit heterogenen Varianzen
- Wilcoxon Mann-Whitney-U-Test zum Gruppenvergleich von nicht-parametrischen Werten
- Berechnung der einfachen linearen Korrelation nach Pearson mit graphischer Darstellung bzw. der Rang-Korrelation nach Spearman und Kendall
- Mantel-Haenszel-Test für Gruppenvergleiche.

Für die graphischen Darstellungen wurden Box-Plots mit Mittelwert und den einzelnen Quartilen berechnet.

Als Überschreitungsgrenze für die Wahrscheinlichkeit von Unterschieden wurden 95% festgelegt ($p \leq 0{,}05$).

2.3 Kyphoplastiesysteme und Software

In der Studie wurde das Ballon-Kyphoplastie-Set der Firma Medtronic GmbH Meerbusch mit dem üblichen Kyphon® HV-R® PMMA Zement, sowie das RF-Kyphoplastie-Set der Firma DFINE Europe GmbH Mannheim mit dem StabiliT® ER² Bone Cement auf PMMA Basis verwendet. Beide Systeme sind für diesen Einsatz zugelassen und tragen ein CE Kennzeichen.

Diese Dissertation wurde unter der Nutzung lizensierter Programm - Versionen von Word® und Excel® (Microsoft®), sowie BIAS® (H. Ackermann, Univ. Frankfurt/M) und Endnote 6® (Thomson Reuters®) erstellt.

3. Ergebnisse

3.1 Präoperative Daten

Es wurden in der Zeit zwischen Juni 2010 und April 2012 insgesamt 80 Patienten in die Studie eingeschlossen und durch BK bzw. RFK operativ versorgt, die Fallzahl war den klinischen Gegebenheiten angepasst. Somit wurden die Daten von n = 80 Patienten gegenübergestellt. Entsprechend dem fortlaufenden Randomisierungsplan wurden die Wirbelkörper-Frakturen von 44 (55%) Patienten mit Hilfe der Ballon-Kyphoplastie (BK) und von 36 (45%) Patienten mit der Radiofrequenz-Kyphoplastie (RFK) operativ versorgt. Diese trendmäßig ungleiche Verteilung ist nicht signifikant ($p>0,1$) und wird durch Drop-outs erklärt, die zufällig mehr Patienten der RFK Gruppe betraf, ohne dass dies im Zusammenhang mit der Operationsmethode stand.

Tabelle 1 liefert einen Überblick über das Patientenkollektiv bezgl. der Alters- und Geschlechterverteilung, über die Häufigkeit von Osteoporose oder malignombedingten WK Frakturen, sowie die Zeitspanne zwischen Frakturauftreten und Operationsdurchführung. Es wurden des Weiteren deskriptive Aussagen über die subjektive Knochenqualität aufgelistet.

Tabelle 1:

Vergleiche der Aufnahmedaten und Ausgangsbefunde			
	Ballon-Kyphoplastie n= 44	**Radiofrequenz-Kyphoplastie n = 36**	**Statistik**
Geschlecht n (%)			
weiblich	35 (80%)	24 (67%)	
männlich	9 (20%)	12 (33%)	p > 0,1
Alter (Jahre) MW ± SD; (KI: 95%)	81,8 ± 8 79,3 – 84,3	81,7 ± 6 79,5 – 83,9	p > 0,1
BMI KG/m² MW ± SD; (KI: 95%)	25,3 ± 4 23,8 – 26,8	25,3 ± 5 23.8 – 26,9	p > 0,1
Grunderkrankungen n (%)			
Osteoporose	39 (89%)	35 (97%)	p > 0,1
Metastasen	2 (4%)	1 (3%)	
sonstige	3 (7%)	-	
Zeit seit Fraktur n (%)			
< 2 Wochen	27 (63%)	18 (50%)	p = 0,012
≥ 2 – 4 Wochen	11 (26%)	10 (28%)	
≥ 4 – 8 Wochen	4 (9%)	5 (14%)	
≥ 8 Wochen	1 (2%)	3 (8%)	
Knochenqualität n (%)			
weich	36 (84%)	28 (78%)	p > 0,1
normal	4 (9%)	4 (11%)	
sklerotisch	3 (7%)	4 (11%)	
BMI: Bodymassindex MW: Mittelwert SD: Standardabweichung	KI: Konfidenzintervall		

In beiden Behandlungsgruppen überwog der Anteil weiblicher Patienten BK 80% zu RFK 67% Frauen, ohne dass hierbei gruppenabhängige Unterschiede festgestellt werden konnten. Das Durchschnittsalter lag bei 81,7 +/- 8 Jahren (BK) und 81,7 +/- 6 Jahren (RFK), bei einem BMI von durchschnittlich 25,3 +/- 4 KG/m² (BK) und 25,3 +/- 5 KG/m² (RFK).

In beiden Behandlungsgruppen waren die Wirbelkörper-Frakturen rein osteoporosebedingt. Der Nachweis einer Knochenmetastase als Frakturursache

konnte nur bei einem (RFK-Gruppe) bzw. 2 (BK-Gruppe) Patienten in der histologischen Untersuchung im Nachhinein erbracht werden.

Die Zeitdauer zwischen Fraktur-Ereignis und Klinik-Aufnahme betrug in der BK-Gruppe 1,5 Wochen ± 1 (KI 95%: 1,3-1,8) und in der RFK-Gruppe 1,8 Wochen ±1 (KI 95%: 1,5-2,1). Die Unterteilung in 4 Zeitabschnitte von < 2 Wochen bis > 8 Wochen bis zur OP zeigt, dass zumeist innerhalb der ersten vier Wochen nach Diagnosestellung operiert wurde.

Bezüglich der subjektiv empfundenen Knochenqualität beim Einbringen der Trokare wurde im Großteil der Fälle mit 84% (BK) und 78% (RFK) der Knochen als auffallend „weich“ beschrieben, während eine normale bis sklerotische Knochenqualität vergleichsweise seltener beobachtet wurde.

Zusätzlich zum Mittelwert mit Standardabweichung wurden für das Alter der Patienten noch Unterteilungen in Quartile vorgenommen, Abbildung 1 veranschaulicht die Verteilung der Altersklassen.

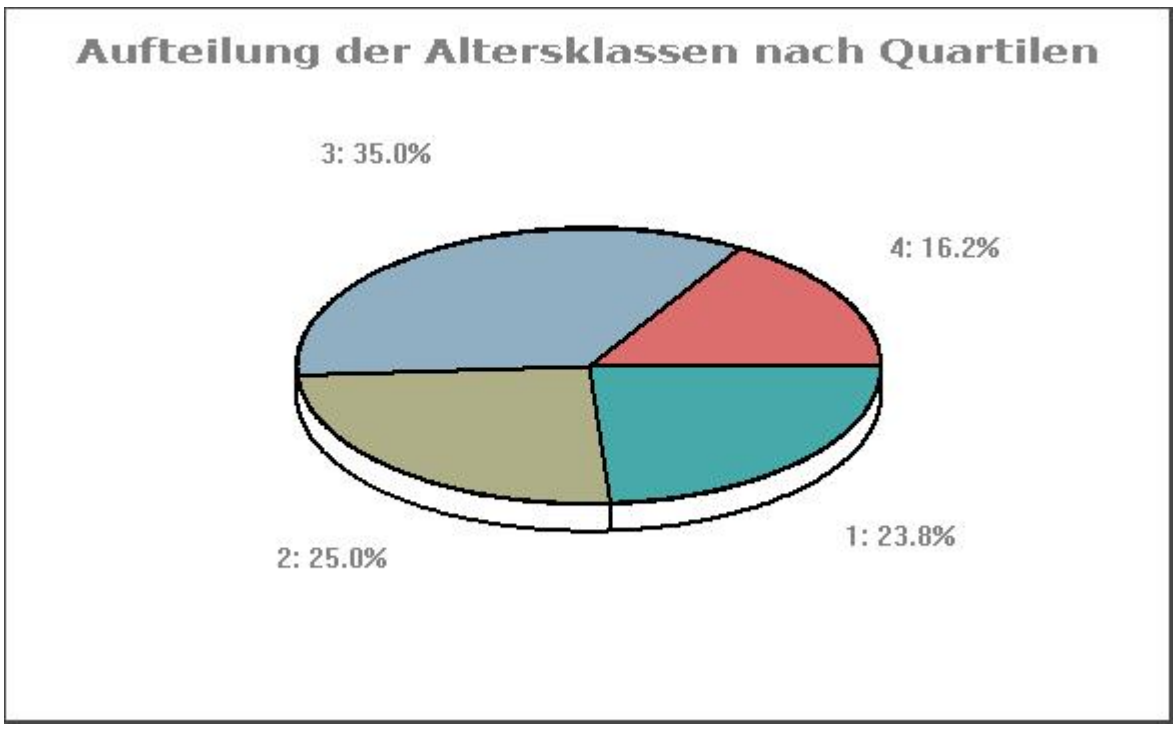

Abb. 1

Altersunterteilung der Patienten in Quartile:

1 (türkis): ≤ 77 Jahre, 2 (beige): 78 – 82 Jahre, 3 (blau): 83 – 88 Jahre, 4 (rot): > 88 Jahre

Die prozentuale Verteilung der Gesamtheit dieser Altersgruppen wurde als Kreisdiagramm dargestellt. Es zeigt sich, dass gut zwei Drittel der Patienten ein Alter von 78-88 Jahren zum OP Zeitpunkt aufwiesen, es ergaben sich keine gesicherten Unterschiede beim Gruppenvergleich.

Trotz des hohen Alters der Studienteilnehmer zeigte sich präoperativ ein hoher Anteil von noch selbständig versorgten Patienten (Abb. 2).

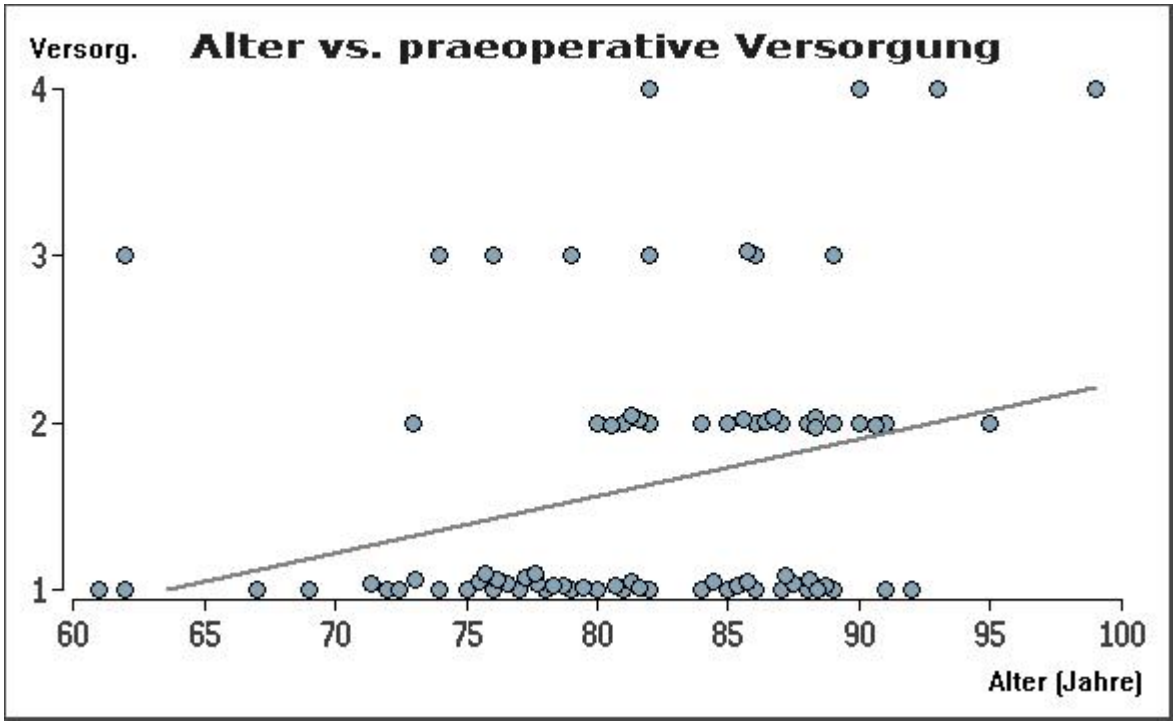

Abb. 2

- Abszisse: Altersklassen der Patienten in Jahren
- Ordinate: Versorg. =Versorgung des Patienten: 1= zu Hause ohne Hilfe, 2 = zu Hause mit Hilfe, 3 = zu Hause mit Pflegedienst, 4 = Pflegeheim

Es ist zu erkennen, dass mit der Zunahme der Altersklasse der Pflegebedarf im Durchschnitt steigt, aber ein Großteil der Patienten vor der Wirbelfraktur noch allein oder mit Hilfe aus dem häuslichen / familiären Umfeld bzw. durch einen Pflegedienst zu Hause versorgt war.

3.2 Perioperative Ergebnisse

Die Anzahl der in einer Sitzung versorgten Wirbelkörper im Bezug auf die Operationsdauer und die dabei verwendete Zementmenge sind wichtige Kenngrößen für den Vergleich der beiden Operationsmethoden (Tab. 2).

Tabelle 2:

Vergleich der klinischen Daten und Prozeduren			
	Ballon-Kyphoplastie (BK)	**Radiofrequenz-Kyphoplastie (RFK)**	**Statistik**
Augmentierte Wirbelkörper n (%)			
ein	37 (84%)	25 (69%)	
zwei	6 (14%)	10 (28%)	
drei	1 (2%)	1 (3%)	p > 0,1
Zugang n (%)			
unipedikulär	-	31 (86%)	
bipedikulär	44 (100%)	5 (14%)	p < 0,0001
Zement (ml) MW ± SD; KI 95%			
1. Wirbelkörper: n: BK=44, RFK=36	4,9 ± 1 4,5 – 5,3	3,4 ± 1 3,1 – 3,9	p < 0,001
2. Wirbelkörper n: BK=7, RFK=11	4,9 ±1 3,9 – 5,8	2,8 ± 1 2,1 – 3,5	p = 0,001
Operationsdauer (min) MW ± SD, KI95%	30,1 ± 11 26,6 – 33,6	27,3 ± 10 23,9 – 30,8	p > 0,1
Klinik- Aufenthalt (Tage) MW ± SD, KI 95%	5,2 ± 3 4,3 – 6,1	6,1 ± 5 4,2 – 8,0	p > 0,1
MW: Mittelwert SD: Standardabweichung KI: Konfidenzintervall			

Bei einem Großteil der Patienten wurde ausschließlich ein Wirbel kyphoplastiert 84% (BK) zur 69% (RFK). Ein zweiter Wirbel wurde in 14% (BK) und zu 28% (RFK) augmentiert. Dieser Unterschied von 15 Prozentpunkten konnte nicht gesichert werden, so dass von einer vergleichbaren Ausgangslage ausgegangen werden kann. Während bei der BK stets beide Pedikel punktiert werden mussten,

war der bipedikuläre Zugang bei der RFK nur in 14% der Fälle erforderlich, was somit das Risiko eine Rückenmarksverletzung bei der Punktion des Pedikels in 86% der Fälle um die Hälfte reduzierte. Der Klinikaufenthalt von durchschnittlich 5,2 +/-3 Tagen (BK) und 6,1 +/- 5 Tagen (RFK) zeigte im Vergleich keine signifikanten Unterschiede.

Bei der vergleichenden Auswertung ergab sich, dass bei Anwendung der Ballon-Kyphoplastie eine signifikant größere Menge an Knochenzement benötigt wurde als bei der Radiofrequenz-Kyphoplastie (Tab. 2, Abb. 3).

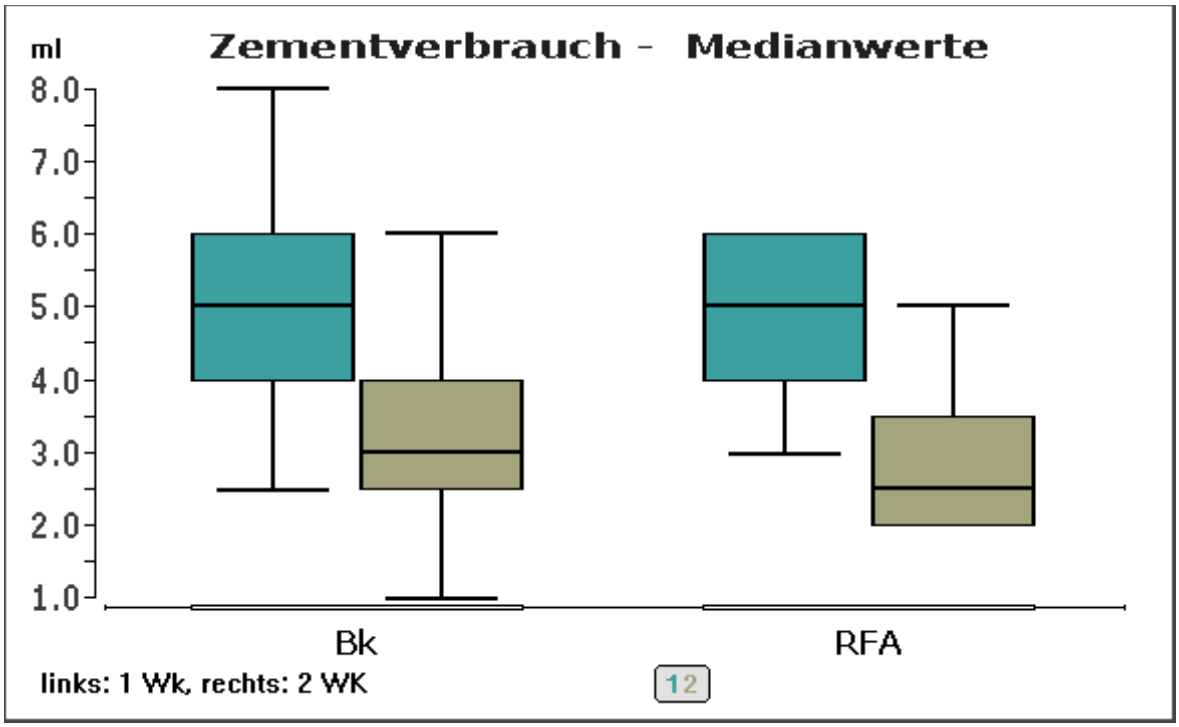

Abb. 3

-Abszisse: Ballon-Kyphoplastie (BK) vs. Radiofrequenz-Kyphoplastie (RFK) mit dem jeweils ersten operierten Wirbelkörper (WK, links, türkis) und dem zweiten Wirbelkörper (WK, rechts, beige)

-Ordinate: Zementverbrauch in Milliliter (ml) pro Wirbel

Die Unterschiede der eingebrachten Zementmenge betrafen sowohl den ersten als auch den ggf. behandelten 2. Wirbelkörper (WK): 1. WK 4,9 +/- 1 ml (BK) zu 2,8 +/- 1 ml (RFK), p< 0,001; 2. WK 4,1 +/- 1ml (BK) zu 2,8 +/-1 ml (RFK), p= 0,001.

Die durchschnittliche Operationsdauer (Tab. 2., Abb. 4) unterschied sich nicht signifikant.

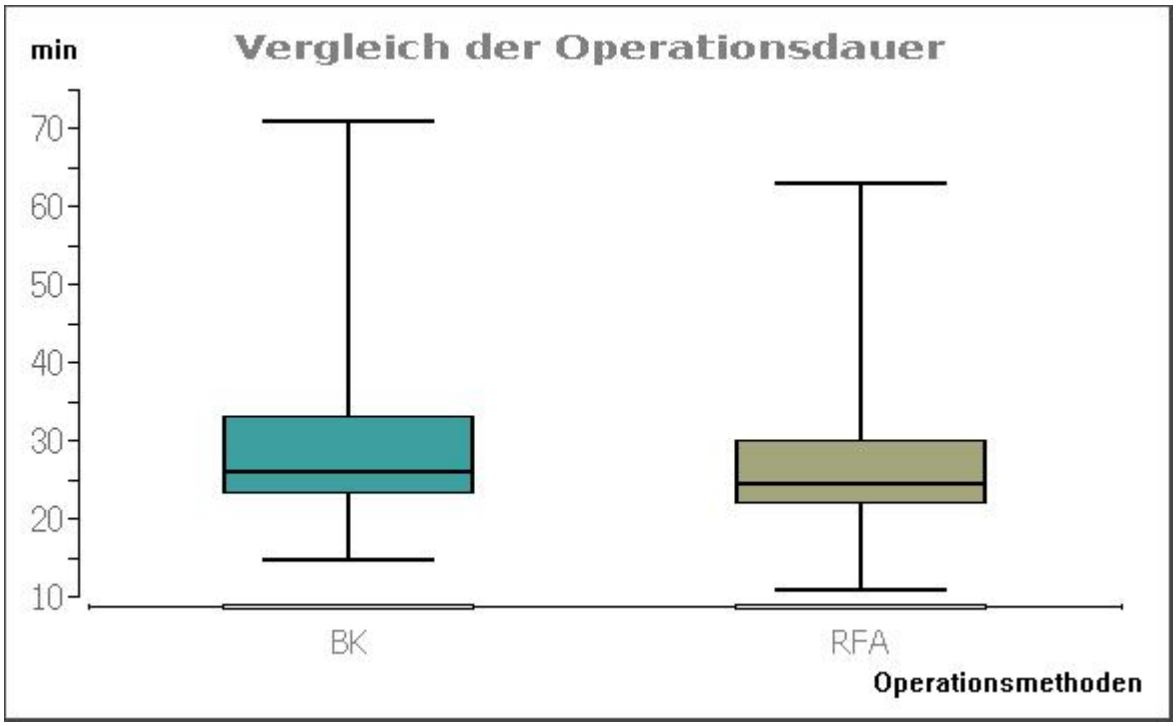

Abb. 4:

- Abszisse: Operationsmethoden Ballon-Kyphoplastie (BK, türkis) vs. Radiofrequenz-Kyphoplastie (RFK, beige)
- Ordinate: Operationsdauer in Minuten (min)

Die durchschnittliche Operationsdauer (unabhängig von der Anzahl der augmentierten WK) betrug 30,1 +/- 11 min (BK) im Vgl. zu 27,3 +/- 10 min (RFK).
In der BK Gruppe wurden für die Eingriffe an einem WK im Durchschnitt 27,0 +/- 8 min. benötigt, für die Eingriffe an zwei WK 42,3 +/- 7 min. Die durchschnittliche Differenz von 15,3 Minuten ist signifikant ($p<0,001$). In der RFK-Gruppe wurden für einen WK durchschnittlich 23,1 +/- 5 min. und für zwei WK durchschnittlich 37,5 +/- 14 min. Die Differenz beträgt 14,4 Minuten und ist ebenfalls signifikant ($p<0,001$).

Wenn man die beiden Behandlungsgruppen miteinander vergleicht, ergibt sich bei Augmentation nur eines Wirbelkörpers (27,0 vs. 23,1 Minuten) eine gesicherte Differenz ($p=0,023$) von durchschnittlich 3,9 Minuten. Für die Eingriffe an 2 WK (42,3 vs. 37,5 Minuten) liegt die durchschnittliche Differenz von 4,8 Minuten -

infolge der geringen Fallzahl - über dem Signifikanzniveau von p=0,05. Wichtig sei hierbei anzumerken, dass an der durchführenden Klinik bei dem bipedikulären Zugang stets zwei Operateure simultan die Kyphoplastie durchführen.

Osteoporotische Wirbelkörperfrakturen finden sich wie in der Einleitung beschrieben besonders häufig im Bereich des thoracolumbalen Überganges. Dieses Phänomen wurde auch in der vorliegenden Studie beobachtet (Tab. 3).

Tabelle 3:

Gegenüberstellung der behandelten Wirbelkörper (Augmentation einer Etage)		
	Ballon-Kyphoplastie n	Radiofrequenz-Kyphoplastie n
Th 9		1
Th 10	2	
Th 11		2
Th 12	13	6
Gesamt	15 (40%)	9 (36%)
L 1	13	11
L 2	5	3
L 3	2	1
L 4	1	
L 5	1	1
Gesamt	22 (60%)	16 (64%)
Th: Brustwirbel L: Lendenwirbel		p > 0,1

In beiden Behandlungsgruppen wurde bei der Augmentation jeweils eines Wirbelkörpers vorrangig im Bereich TH 12, L 1 kyphoplastiert; Unterschiede zwischen den beiden Gruppen konnten nicht nachgewiesen werden.

Bei Mehrfachfrakturen wurde es zudem erforderlich, in einer Sitzung gleich mehrere WK zu stabilisieren (Tab. 4).

Tabelle 4:

Gegenüberstellung der Augmentationen an mehreren Wirbelkörpern bei einer Operation	
Ballon-Kyphoplastie	**Radiofrequenz-Kyphoplastie**
1x Th12, L1	1x Th8, Th9
1x Th12, L3	1x Th9, Th10
1x Th12, L4	1x Th10. Th11
1x L1, L2	1x Th11, Th12
1x L2, L3	2x Th12, L1
1x L3, L4	1x L1,L2
1x Th11, Th12, L1	1x L1, L4
	1x L2, L3
	1x L4, L5
	1x Th10, Th 11, Th12
Th: Brustwirbel L: Lendenwirbel	

Aus der Gegenüberstellung der Patienten mit Augmentationen an 2 oder 3 Wirbelkörpern (Tab. 4) kann ebenfalls kein Unterschied zwischen beiden Gruppen in der Ausgangslage abgeleitet werden. Zu sehen ist, dass in beiden Behandlungsgruppen zumeist benachbarte Wirbelkörper augmentiert wurden.

Unter dem Aspekt der Sicherheit beider Methoden wurde das Risiko eines Zementausflusses außerhalb der behandelten Wirbelköper besonders beachtet (Tab. 5).

Tabelle 5:

Vergleiche zur Zement-Extravasation nach der Wirbelkörper- Augmentation		
	Ballon-Kyphoplastie	**Radiofrequenz-Kyphoplastie**
Extravasation gesamt n (%)	15 (34%)	10 (27%)
Lokalisation n (%)		
Bandscheibe	4	6
paravertebral	4	1
epidural	0	1
venös	6	2
Paravertebral + epidural	1	0
Bandscheibe + venös	0	0

In beiden Kyphoplastie-Gruppen zeigten sich unter der Operation Extravasationen des Zements in verschiedene Bereiche außerhalb der Wirbelkörper, ohne dass diese Ereignisse mit klinisch relevanten Symptomen, die zum Eingreifen gezwungen hätten, verbunden waren. Es zeigt sich ein Trend zur paravertebral/venösen Zementextravasation bei der BK im Vergleich zur häufiger vorkommenden Extravasation des Zementes in die Bandscheibe bei dem Verfahren der RFK.

Steuerbarkeit der Zementapplikation

Als Indikator für die Steuerbarkeit der Zementapplikation und seiner Verteilung innerhalb des Wirbelkörpers wurde postoperativ dokumentiert, ob der Operateur rein subjektiv mit der erzielten Zementverteilung in Bezug auf die radiologisch sichtbare symmetrische Verteilung im Wirbelkörper zufrieden war. Insgesamt ergab sich bei Anwendung beider Methoden ein hohes Maß an subjektiver Zufriedenheit mit der Zementverteilung, deutlich zu sehen jedoch mit einem

subjektiv besseren Ergebnis bei der BK (BK: 95%, RFK: 78%). Auf eine graphische Darstellung wird verzichtet. Dieser Unterschied ist durch eine ungleichmäßigere Zementausdehnung bei der RFK zu erklären, da der Zement im Gegensatz zur BK keine präformierte Höhle auffüllt, sondern sich entlang der eher unsymmetrischen Fraktur- oder Verdichtungszonen innerhalb der Spongiosa verteilt (s. Diskussion).

Die Wirkung der Kyphoplastien wurde zudem am Ausmaß der Aufrichtung des jeweiligen Kyphose-Winkels beurteilt (Tab. 6).

Tabelle 6:

Gegenüberstellung der Kyphose-Winkel vor und nach den Operationen

	Ballon-Kyphoplastie	Radiofrequenz-Kyphoplastie	Differenz	Statistik
Winkel prae-op Grad; MW±SD	n Grad	n Grad	Grad	
Wirbelkörper 1	44; 171,8 ± 5	36; 169,9 ± 7	1,8	n.s.
Wirbelkörper 2	7; 173,9 ± 4	3; 170,3 ± 3	3,5	n.s
Winkel post-op Grad; MW±SD				
Wirbelkörper 1	44; 173,4 ± 5	36; 172,9 ± 5	0,5	n.s
Wirbelkörper 2	7; 175,0 ± 4	3; 170,3 ± 4	4,7	n.s
Aufrichtung Winkel 1 prae-op - post-op Grad: MW ± SD	44: 1,65 ± 3	36; 2,8 ± 3	1,16	p= 0,07
Statistik vorher – nachher MW: Mittelwert SD: Standardabweichung	p=0,0002	p=0,0001		

Hierbei handelt es sich um die Berechnung der Wiederaufrichtung in Bezug auf alle durchgeführten Kyphoplastien. Selbstverständlich war es nur bei einem kleineren Anteil der stabilisierten Wirbelkörper überhaupt möglich, eine Aufrichtung zu erzielen. In der BK-Gruppe wurden bei 25 Patienten (57%) und in der RFK-Gruppe bei 14 Patienten (39%) Wirbelaufrichtungen registriert, ohne dass ein signifikanter Unterschied zwischen beiden Gruppen nachgewiesen werden konnte (p=0,2).

Die Gegenüberstellungen der Daten in Tabelle 6 und in Abb. 5,6 zeigen, dass mit Hilfe beider Methoden eine Aufrichtung der Winkel erzielt werden kann, wobei beim Vergleich eine trendmäßig stärkere Aufrichtung in der Gruppe auffällt, die mit der Radiofrequenz-Kyphoplastie behandelt wurde. Diese Unterschiede der Wiederaufrichtung werden in Abbildung 5 veranschaulicht.

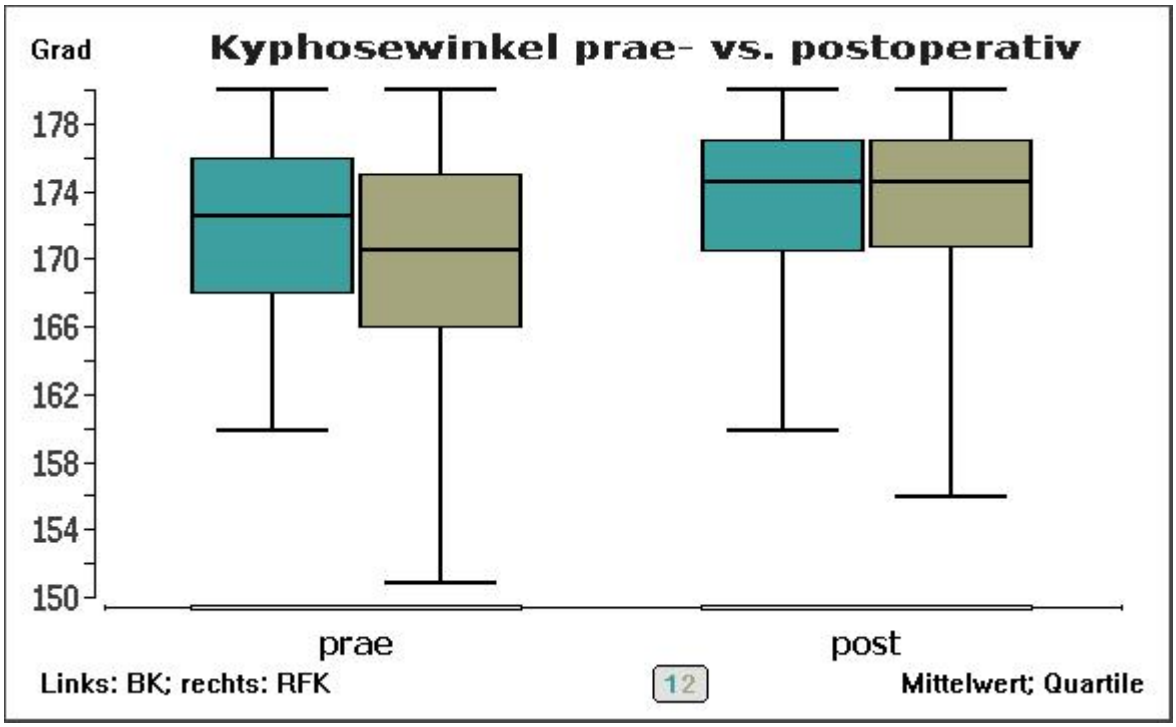

Abb.5

- Abszisse: Praeoperative Messung (links) vs. postoperative Messung (rechts) von Ballon-Kyphoplastie (BK, türkis) vs. Radiofrequenz-Kyphoplastie (RFK, beige)
- Ordinate: Kyphosewinkel in Grad

Abb. 5 zeigt die Kyphosewinkel bei der BK praeop. mit einem Mittelwert +/- SD von 171,8° +/- 5 und postop. von 173,4° +/-5. Bei der RFK wurde ein Mittelwert von 169,9° +/- 7 im Vgl. zu postop. 172,9° +/- 5 bestimmt.

Trotz des optisch oftmals erheblichen Anhebens der Deckplatte des Wirbelkörpers durch die Zementfüllung ist mit beiden Operationsmethoden die tatsächliche Verbesserung des Kyphosewinkels im Median auf 2-3 Winkelgrade beschränkt (Abb. 6).

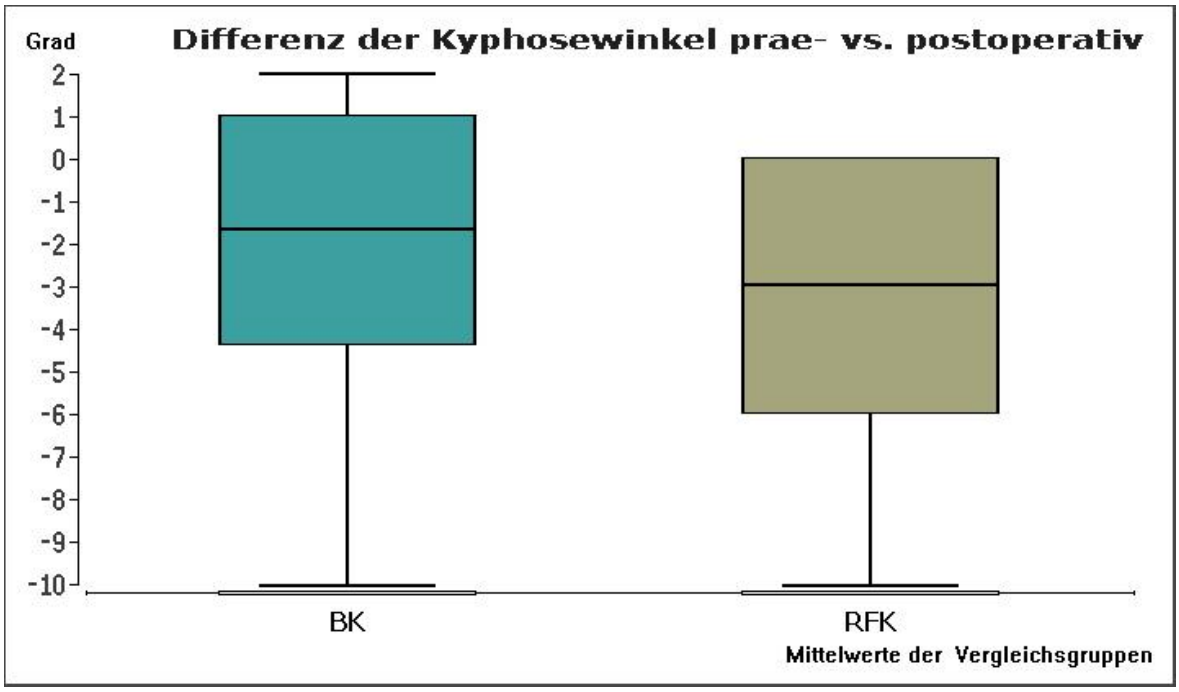

Abb.6

-Abszisse: Operationsmethoden Ballon-Kyphoplastie (BK, türkis) vs. Radiofrequenz-Kyphoplastie (RFK, beige)

- Ordinate: Mittelwerte der Differenz der gemessenen Kyphosewinkel prae- vs. postoperativ in Grad

3.3 Verlaufsbeobachtungen

Tabelle 7 enthält für beide Gruppen Angaben zur Häufigkeit von postoperativen Korrekturverlusten (Nachsinterungen) und Anschlussfrakturen, wobei die Daten einiger Patienten nicht vorliegen (da manche nur telefonisch befragt werden konnten), so dass prozentualen Anteile keine relevante Aussage gestalten würden und gesicherte Rückschlüsse nicht möglich sind.

Tabelle 7:

Nachsinterungen und Anschlussfrakturen nach initialer Aufrichtung	Ballon-Kyphoplastie	Radiofrequenz-Kyphoplastie	
Nachsinterung			
Nein	16	17	
Ja	6	2	p > 0,1
Anschlussfraktur			
Nein	11	13	
Ja	11	6	p > 0,1

Es ist zu erkennen, dass es tendenziell nach erfolgter Wirbelaufrichtung zu weniger Nachsinterungen also einem Wiedereinsinken des Wirbels bei der RFK kam. Auch Anschlussfrakturen an benachbarten Wirbelkörpern wurden trendmäßig weniger beobachtet, was für einen Unterschied in der Verzahnung des Zementes und die postoperative Festigkeit des Wirbels spricht.

Die Dokumentation der Selbständigkeit der Patienten vor und nach der Operation ist für die Abschätzung des langfristigen Therapieerfolges ein wichtiger Faktor. Da es sich zumeist um multimorbide Patienten handelt, ist eine komplette Wiederherstellung der Versorgungssituation oftmals nicht zu erzielen. Durch die Schaffung von häuslichen Hilfen jeglicher Art (familiäres Umfeld, Hilfsmittel, Haushaltshilfe, Essen auf Rädern, usw.) oder die Bestellung eines ambulanten Pflegedienstes kann aber im Einzelfall eine Unterbringung im Pflegeheim vermieden werden (Tab. 8).

Tabelle 8:

Versorgungssituation der Patienten vor und nach Ballon-Kyphoplastie (BK) bzw. nach Radiofrequenz-Kyphoplastie (RFK)				
	Versorgungssituation vorher		**Versorgungssituation Follow-up**	
	BK n %	**RFK** n %	**BK** n %	**RFK** n %
ohne Hilfe zu Hause	30 (68%)	16 (44%)	15 (38%)	6 (19%)
mit Hilfe zu Hause	12 (27%)	10 (28%)	11 (28%)	5 (16%)
Pflegedienst zu Hause	0	8 (22%)	2 (5%)	12 (39%)
Pflegeheim	2 (5%)	2 (6%)	11 (29%)	8 (26%)
		p=0,013		p=0,09

In Tabelle 8 wird dargestellt, dass zum Zeitpunkt der Follow-up Befragungen ein signifikanter Anteil der operierten Patienten in beiden Gruppen im Vergleich zur Ausgangslage auf mehr Hilfeleistungen angewiesen war. Ein direkter Vergleich zwischen beiden Gruppen nach den Operationen kann wegen der unterschiedlichen Situation in der Ausgangslage (p=0,013) nicht vorgenommen werden.

In der BK-Gruppe änderte sich die Versorgungssituation bei 18 (46%) Patienten zum Negativen, bei einem zum Positiven, und bei 20 (50%) Patienten blieb der Ausgangsstatus auch 12 Monate nach dem Eingriff erhalten.

In der RFK-Gruppe verbesserte sich für 5 (16%) Patienten die Versorgungssituation im Vergleich zur Ausgangslage, bei 11 Patienten (36%) blieb sie unverändert und bei 15 Patienten (48%) wurde eine Verschlechterung registriert.

Ein signifikanter Unterschied zwischen den Follow-up Befunden zur Versorgungssituation der Patienten konnte zwischen beiden Operationsverfahren anhand dieser Gegenüberstellung nicht nachgewiesen werden (p>0,1).

Beachtet werden muss, dass zwischen dem Alter der Patienten und dem jeweiligen Status der Versorgungslage vor und nach den Operationen eine signifikante Korrelation ($r=0,3$; $p<0,001$) besteht, die eine gesicherte Einschätzung des langfristigen Operationseffekts erschwert, worauf in der Diskussion weiter eingegangen werden soll.

Neben den benötigten häuslichen Hilfen wurde der Grad der Mobilität innerhalb und außerhalb der Wohnung als weiterer Faktor für die Bemessung der postoperativen Lebensqualität erfasst (Tab. 9).

Tabelle 9:

Vergleichende Angaben der Patienten zur Mobilität (Follow-up - 12 Monate nach der Operation)				
	Ballon-Kyphoplastie		Radiofrequenz-Kyphoplastie	
	n	**(%)**	n	**(%)**
Gehen in der Wohnung				
nicht möglich	0		2	(6%)
mit Begleitung	3	(8%)	4	(13%)
allein mit Hilfsmittel	15	(38%)	14	(48%)
ohne Einschränkung	21	(54%)	10	(32%)
Gehen außerhalb				
nicht möglich	8	(21%)	10	(33%)
mit Begleitung	4	(10%)	1	(3%)
allein mit Hilfsmittel	15	(38%)	13	(43%)
ohne Einschränkung	12	(31%)	6	(20%)
Einkaufen				
nicht möglich	16	(41%)	16	(52%)
mit Begleitung	6	(15%)	6	(19%)
allein mit Hilfsmittel	6	(15%)	4	(13%)
ohne Einschränkung	11	(29%)	5	(16%)

Auch bei diesen Angaben besteht eine signifikante Korrelation zwischen dem Alter und der jeweiligen Mobilität der Patienten ($r=0,4$; $p<0,0001$).

Zu erkennen ist, dass ein Jahr nach der Kyphoplastie bei einem Großteil der Patienten ein selbständiges Gehen frei oder mit Hilfsmittel innerhalb der Wohnung möglich war. Betrachtet man jedoch die Mobilität außer Haus, bzw. die Selbständigkeit im Bezug auf das Einkaufengehen, fallen bei den zumeist geriatrischen Patienten erhebliche Einschränkungen auf. Nur etwa als ein Drittel der Patienten gab an, nach einem Jahr nach Fraktur noch völlig eigenständig Ihren Einkauf bewerkstelligen zu können.

Neben häuslicher Versorgung, Mobilität und Selbständigkeit ist die Schmerzintensität nach der Verletzung bzw. nach der Operation wohl der wichtigste Faktor im Bezug auf die Lebensqualität des Patienten. Die Reduktion des Ruhe- und Belastungsschmerzes durch den Eingriff kann als gesicherter Therapieeffekt angesehen werden (Tab. 10).

Tabelle 10:

Vergleiche der Schmerzintensität vor und nach der Operation Visuelle Analog-Skala (VAS) 0 – 10 cm			
VAS in Ruhe cm; MW±SD	Ballon-Kyphoplastie n = 42	Radiofrequenz-Kyphoplastie n = 36	Differenz
prae-operativ	3,6 ± 2	3,4 ± 2	Δ: 0,3; n.s.
post-operativ	1,0 ± 1	0,9 ± 2	Δ: 0,08; n.s.
Δ post-prae op	2,6 ± 2	2,4 ± 2	Δ: 0,15; n.s.
VAS maximal cm; MW±SD			
prae-operativ	8,4 ± 1	8,0 ± 2	Δ: 0,4; n.s.
post-operativ	3,8 ± 2	3,5 ± 2	Δ: 0,25; n.s.
Δ post-prae op	4,6 ± 2	4,4 ± 2	Δ: 0,19; n.s.
MW: Mittelwert SD:Standardabweichung cm: Zentimeter auf der Visuellen Analog Skala			

Für den Ruheschmerz ergibt sich hierbei eine Reduktion in der VAS von 2,6 cm +/-2 bei der BK Gruppe im Vergleich zur VAS-Reduktion von 2,4 cm +/- 2 bei der RFK Gruppe. Eine durchschnittliche Reduktion des maximalen Belastungsschmerzes in VAS in der BK Gruppe betrug 4,6 cm +/- 2. Bei der RFK Gruppe konnte der Belastungsschmerz in der VAS um 4,4 cm +/- 2 gesenkt werden. Somit konnten signifikante Schmerzreduktionen (VAS-Rückgang) sowohl bei den geringen Schmerzausprägungen in Ruhe als auch bei maximalen Schmerzattacken unter Belastung nachgewiesen werden ($p<0,0001$), ohne dass sich Unterschiede zwischen beiden Operationsverfahren beweisen ließen.

Neben der initialen Reduktion des Frakturschmerzes unmittelbar nach der Operation wurden im Rahmen des Follow-ups nach einem Jahr erneut die Schmerzen im Bereich des ehemaligen Wirbelbruches erfragt (Tab. 11).

Tabelle 11:

Vergleiche der Schmerzintensitäten **Follow-up nach 12 Monaten**			
	Ballon-Kyphoplastie	**Radiofrequenz-Kyphoplastie**	**Statistik**
Ruheschmerz n (%)	n = 38	n = 30	
kein	23 (61%)	25 (83%)	
leicht	11 (29%)	4 (13%)	
mäßig	3 (8%)	1 (4%)	
stark	1 (2%)	-	
			p = 0,05
Mobilschmerz n (%)			
kein	14 (37%)	16 (53%)	
leicht	8 (21%)	4 (13%)	
mäßig	4 (11%)	7 (23%)	
stark	10 (26%)	2 (7%)	
sehr stark	2 (5%)	1 (4%)	n.s.

In der RFK-Gruppe wurde beim Rückgang des Ruheschmerzes eine gesicherte Überlegenheit festgestellt. Sowohl der Ruheschmerz als auch die Schmerzspitzen

unter Belastung waren deutlich geringer ausgeprägt. Dabei ergaben sich in beiden Gruppen signifikante Verbesserungen im Vergleich zur Ausgangslage um durchschnittlich 2,8 Punkte auf der ausgewählten Ordinalskala. Da für die meist telefonischen Follow-up Befragungen keine Eintragungen in die VAS-Skala vorgenommen werden konnten, wurde für die Registrierung der Schmerzangaben nach 1=keine, 2=leicht, 3=mäßig, 4=stark, 5=sehr stark unterteilt und mit den VAS-Werten vor und unmittelbar nach der Operation: 1=0, 2=1-3, 3= 4-5, 4=6-7, 5=8-10 verglichen.

Da eine dauerhafte Therapie mit Analgetika bei älteren Menschen sehr verbreitet ist, wurde bei der Datenerhebung des Follow-ups die regelmäßige Schmerzmitteleinnahme dokumentiert und nach Wirkstoffgruppen wie Non-Steroidal-Anti-Inflammatory-Drugs (NRSA), orale und transdermal applizierte Opioide unterteilt. Zudem sollte die Compliance der Osteoporosetherapie erfasst werden, welche unmittelbar nach der stationären Aufnahme begonnen worden war (Tab. 12).

Tabelle 12:

Medikamentöse Versorgung 12 Monate nach der Operation		
	Ballon-Kyphoplastie	Radiofrequenz-Kyphoplastie
Osteoporose-Therapie n (%)		
Keine	6 (16%)	3 (10%)
Ca + Vitamin D	16 (43%)	10 (32%)
Ca + Vitamin D + Bisphosphonat	14 (38%)	17 (55%)
sonstiges	1 (3%)	1 (3%)
Schmerztherapie n (%)		
Keine	21 (55%)	16 (53%)
NSAIDs	6 (16%)	6 (20%)
Opioide oral	7 (18%)	6 (20%)
Opioide transdermal	4 (11%)	2 (7%)
Ca: Kalziumpräparat	NSAID: Non Steroidal-Anti-Inflammatory-Drugs	

Es können keine signifikanten Unterschiede zwischen beiden Gruppen festgestellt werden. Grundsätzlich wurde postoperativ in allen Fällen versucht, die Schmerztherapie so weit wie möglich zu reduzieren. Es bleibt schwer differenzierbar, inwieweit die nach einem Jahr noch erforderliche Analgetikatherapie mit den persistierenden Beschwerden nach der Fraktur in Zusammenhang zu bringen ist. Allerdings war über die Hälfte der Patienten nicht mehr auf Analgetika angewiesen. Auffallend ist die überraschend konsequente Fortführung der begonnenen oralen Vitamin D- und Bisphosphonattherapie.

Mortalität und Rehospitalisierung

Im Bezug auf Mortalität und Rehospitalisierung wurden keine Unterschiede in den beiden Behandlungsgruppen festgestellt: In der BK-Gruppe wurden 20 Patienten (51%) Patienten gemeldet, die während der Nachbeobachtungszeit erneut stationär aufgenommen werden mussten; demgegenüber wurden in der RFK-Gruppe 19 Patienten (59%) zur stationären Behandlung eingewiesen. Dabei handelte es sich in 24% bzw. 25% um eine Hospitalisierung wegen einer weiteren Fraktur. 3 Patienten (7%) verstarben in der BK-Gruppe und 2 in der RFK-Gruppe (6%) in der Zeit bis zu 12 Monaten nach der Kyphoplastie.

4. Diskussion

Die vorliegende Studie wurde als vergleichende Untersuchung von zwei bewährten Operationsverfahren durchgeführt, um eine Anzahl unterschiedlicher Befunde, Parameter und Resultate zu erarbeiten. Eine primäre Zielgröße wurde prospektiv nicht postuliert und demgemäß wurden keine Fallzahlschätzungen vorgenommen. Anhang einer überschaubaren erreichten Fallzahl von 80 Patienten wurden klinisch interessante Daten für beide Behandlungsgruppen erhoben und deskriptive Vergleiche vorgenommen.

4.1. Operationszeitpunkt und Patientenkollektiv

Die in *Tabelle 1* abgebildeten Daten zeigen, dass bei beiden Behandlungsgruppen die Ausgangslage bezüglich des Patientenkollektives vergleichbar ist und auch den Operationszeitpunkt betreffend keine Unterschiede bestanden. Abweichend von der seit 2009 bestehenden Leitlinie zur Kyphoplastie wurde im klinischen Alltag nicht bis zu 3 Wochen zugewartet, sondern bei Ausbleiben einer Schmerzlinderung unter konservativer Therapie und bei einer zunehmenden Sinterung des Wirbelkörpers innerhalb der zweiten Woche nach Diagnosestellung die Indikation zur Kyphoplastie gestellt. In dem aktuellen Entwurf v. 2014 der o.g. Leitlinie wird diese 3-wöchige konservative Therapie nun auch verlassen.

Eine dokumentierte frische WK Sinterung in der Röntgenverlaufskontrolle ist für die Indikationsstellung zur KP dabei essentiell [42]. Eine weitere konservative Therapie ist in solchen Fällen dem Patienten aufgrund von Schmerz und Immobilität nicht zumutbar. Diese Praxis wird in über 70% der diesen Eingriff durchführenden Kliniken in Deutschland ebenso vertreten [50]. Die Möglichkeit einer Korrektur und gänzlichen Wiederherstellung des Kyphosewinkels ist bei der Behandlung einer frischen Fraktur eher gegeben [46].

Die in *Abbildung 1,2* beschriebene Altersverteilung und auch die häusliche Versorgung der Patienten zeigt, dass es sich bei den Patienten mit osteoporotischen Wirbelfrakturen zumeist um ein geriatrisches Patientenkollektiv

handelt, was im Hinblick auf die bestehenden erheblichen Nebenerkrankungen eine Herausforderung an die operativ tätigen Ärzte darstellt, innerhalb des eher kurzen Klinikaufenthalt diese Nebenerkrankungen zu berücksichtigen und sich schon bei Aufnahme des Patienten über die weitere poststationäre Versorgung Gedanken zu machen. Eine zeitnahe operative Versorgung allein kann ohne eine oft mehrwöchige (geriatrische) Rehabilitation eine Rückkehr in das häusliche Umfeld nicht sichern. Eine enge Zusammenarbeit zwischen Chirurgen, Geriatern, Physiotherapeuten, Sozialdienst und den angebundenen Rehakliniken ist für einen langfristigen Operationserfolg absolut entscheidend.

4.2 Anzahl der augmentierten Wirbelkörper

Aus den Daten der *Tabelle 2* ist ersichtlich, dass zumeist nur ein Wirbelkörper augmentiert werden musste. In manchen Fällen zeigte sich kernspintomographisch jedoch ein Ödem in einem angrenzenden Wirbelkörper oder eine Wirbelkörperhämangiom, so dass es erforderlich sein kann, um Anschlussfrakturen zu verhindern, diese angrenzenden Wirbel in der gleichen Sitzung mit zu versorgen. Aufgrund mangelnder Studienlage sollte dieses Vorgehen aber dem Einzelfall überlassen werden und zum Schutz des Patienten nur bei hochgradiger Frakturgefährdung durchgeführt werden. Eine Änderung des Kyphosewinkels vor und nach der Operation ist bei einem noch nicht in der Höhe geminderten Wirbel, der nur im MRT ein Knochenmarksödem aufweist, dann ohnehin nicht zu erwarten. Die KP soll in diesen Fallen nur ein Sintern dieses Wirbels verhindern (s. Tab. 6).

4.3 Uni-/ vs. bipedikulärer Zugang

In *Tabelle 2* ist ersichtlich, dass in den meisten Fällen bei der RFK nur über einen Pedikel eingegangen werden musste, um eine ausreichende Zementverteilung zu erzielen. Diese unipedikuläre Operationsmethode ist, sofern nur mit einem Operateur vorgegangen wird, zeitsparender und ist auch aufgrund der Reduktion des Risikos einer Rückenmarksschädigung durch nur einen transpedikulären Zugang aufgrund der identischen postoperativen Ergebnisse im Vergleich zur BK von deutlichem Vorteil. In einigen Fällen, hier 5 von 36 Eingriffen, ist es aber

trotzdem notwendig gewesen, aufgrund von Sklerosezonen im Wirbel für eine gleichmäßige Verteilung des Zementes den gegenseitigen Pedikel ebenso zu punktieren. Abgesehen vom vermehrten Zeitaufwand und vom erneuten Risiko einer Rückenmarksverletzung verursacht die Punktion des zweiten Pedikels aus unserer Ansicht postoperativ keinen Unterschied in den Beschwerden des Patienten und sollte immer dann durchgeführt werden, wenn sich der Zement gar nicht zur Gegenseite über die Mittelinie des WK verteilt. Durch die längere Verarbeitungszeit des Zementes hat der Operateur immer ausreichend Zeit, um einen zweiten Zugang in den Wirbelkörper zu schaffen.

4.4 Verwendete Zementmenge

In *Tabelle 2* zeigt sich zudem ein signifikanter Unterschied in der verwendeten Zementmenge. Dieser Unterschied ist eindeutig dadurch zu erklären, dass bei der RFK durch das navigierbare VertecoR® MidLine Osteotom (DFINE Europe GmbH) ein wesentlich geringerer Hohlraum als durch die Ballone geschaffen wird und somit intakt Spongiosa geschont wird. Die Wirbelkörperaufrichtung ist bei frischeren Frakturen oftmals allein durch die Lagerung des Patienten zu erzielen. Es muss somit kein künstlich erzeugter Hohlraum ausgekleidet werden. Rein subjektiv wurde bei über 75% der Operationen allein schon beim Eingehen in den Markraum die Knochenqualität als auffallend weich beschrieben.

Als weitere Alternative zur Verwendung von Knochenzementen wurde in Studien die Augmentation von Wirbelkörperkompressionsfrakturen mit Silikon laborexperimentell erforscht, da die geringe Steifigkeit die Anschlussfrakturrate senken könnte [84]. Klinischen Einsatz findet dieses Verfahren jedoch noch nicht.

Die verwendete Zementmenge spielt bei der Kyphoplastie eine weitere wichtige Rolle: So ist in biomechanischen Experimenten die Anschlussfrakturrate bei kompletter Wirbelkörperauffüllung als erhöht beschrieben worden [2,10,72,79,87], weil sich die Steifigkeit des Wirbels mit zunehmender Zementauffüllung erhöht [57]. Im Gegensatz dazu wurde in der Literatur bereits beschrieben, dass eine applizierte Zementmenge von < 4,5 ml bei der BK oftmals nicht zu einer ausreichenden Schmerzlinderung führen soll [78]. Die vorliegende Studie zeigt

trotz der relativ kleinen Fallzahl klar, dass die verwendete Zementmenge ausreichend ist, hier bei der RFK von durchschnittlich nur 3,4 +/- 1 ml, um mit der BK absolut vergleichbare Ergebnisse in Schmerzreduktion und der Verhinderung von weiterer Nachsinterung zu erzielen.

4.5 Operationsdauer und Mehretagenversorgung

Die in *Tabelle 2* und *Abbildung 4* ausgewiesenen Unterschiede der OP-Zeit (BK vs. RFK) sind deutlich geringer als in anderen Studien beschrieben, was eindeutig daran liegt, dass in unserem Hause bei der bipedikulären Injektion während der Ballonkyphoplastie simultan von zwei Operateuren operiert wird. Die OP-Dauer ist andernfalls mit nur einem Operateur erfahrungsgemäß erheblich höher als bei der Radiofrequenzkyphoplastie, welche ohnehin nur eine durchführende Person verlangt. Je nach Studie werden Differenzen in der OP Zeit von etwa 20 Minuten angegeben [16]. Diese Untersuchung zeigt bei der Versorgung eines WK (27,0 min (BK) vs. 23,1 min (RFK)) eine gesicherte Differenz (p=0,023) von durchschnittlich 3,9 Minuten auf, welche durch Wartezeit auf das ausreichende Abbinden des angerührten PMMA Zementes bei der BK zu erklären ist. Somit zeigt sich die RFK in der klinischen Durchführung schneller und gerade bei der Mehretagenversorgung auch unter dem Kostenaspekt effizienter, da mit nur einem Versorgungs-Kit sehr leicht bis zu 3 Wirbel in einer Sitzung augmentiert werden können. Bei der BK-Versorgung von drei Wirbeln nacheinander, muss unserer Erfahrung nach, wegen erforderlicher Zementmenge und zu schneller Abbindung des Zementes, stets eine zweite Zementportion angerührt werden. Aufgrund der Dauer des erneuten Abbindevorganges vor der Applikation ist dies zeitlich sehr aufwendig und wegen des benötigten zweiten Zementkits auch erheblich kostspieliger.

Tabelle 3 und 4 spiegeln aber wider, dass die Versorgung von meistens einem und gelegentlich auch zwei Wirbeln den klinischen Alltag darstellt. Eine Versorgung von drei und mehr Etagen ist daher die Ausnahme.

4.6 Zementextravasate (EV)

In *Tabelle 5* wurden sämtliche erfasste EV ausgelistet. Zementausläufer innerhalb der Pedikel wurden, sofern sie nicht die Grenzen des Wirbels übertraten, nicht gewertet. Bezüglich aller beobachteten EV ist anzumerken, dass auch kleinste Leckagen aus dem Wirbel über den Frakturspalt oder in das Gefäßsystem in dieser Auflistung erfasst wurden, sofern sie im intraoperativen ISO C 3D-CT (Siemens©**)** nachgewiesen wurden. In vielen Fällen ist die Ausbildung eines tatsächlich größeren EV durch Applikationsstopp bzw. durch die Viskosität des Zementes verhindert worden, was ein Teil der Operationsmethode ist. Gerade bei der RFK ist es oftmals möglich, nach Applikationsstopp und kurzem Abwarten nach Abbindung des Zementes, den WK weiter zu augmentieren, ohne das es zu einer weiteren Extravasation kommt. Ein kleinstes EV über den Frakturspalt hinaus aber auch in das Gefäßsystem ist klinisch meist irrelevant (s. Abb. 7a,b,c).

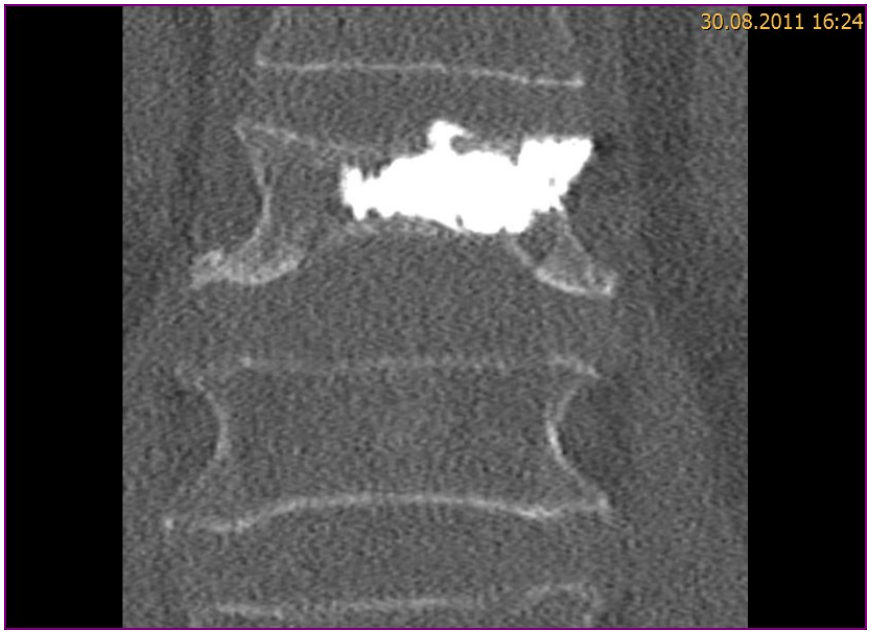

Abb. 7a

Computertomogramm der Brustwirbel in der Frontalebene: Kleinstes Extravasat (EV) ins Bandscheibenfach nach Radiofrequenz-Kyphoplastie, nach Applikationsstopp konnte weiter augmentiert werden, eine Verzahnung in der Spongiosa ist deutlich zu erkennen. Mit den wenig viskösen PMMA (Polymethylmethacrylat) Zementen ist dieses Vorgehen nicht sicher möglich. Beim Erkennen eines EV wird die Augmentation dann im Regelfall komplett beendet.

Während wir bei der RFK meist nur kleinste EV ins Gefäßsystem beobachteten,

sahen wir bei der BK häufiger fadenförmige Leckagen ins Gefäßsystem (Abb. 7b,c), was auf den weniger viskösen Zement zurückzuführen ist.

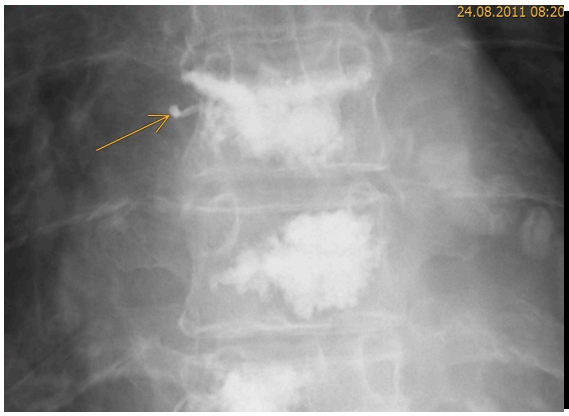

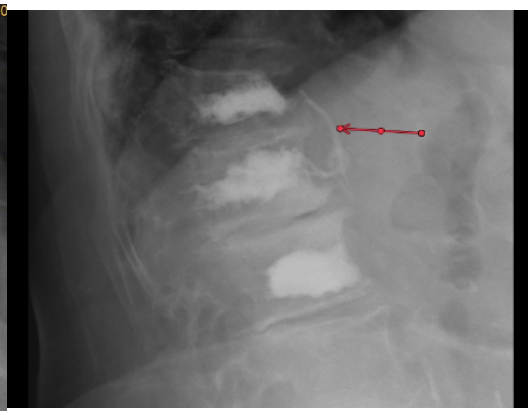

Abb. 7b **Abb. 7c**

Abb. 7b: Konventionelles Röntgenbild der Brustwirbelsäule in der seitlichen Ansicht:
Kleines venöses Extravasat nach einer Radiofrequenz-Kyphoplastie (gelber Pfeil). Nach kurzem Applikationsstopp konnte im Anschluss weiter augmentiert werden.

Abb. 7c: Konventionelles Röntgenbild der Brustwirbelsäule in der anterior-posterior Ansicht eines anderen Patienten:
Langes Fadenförmiges Extravasat nach einer Ballon-Kyphoplastie an der Brustwirbelsäule (roter Pfeil), welches sich trotz engmaschiger Röntgenkontrolle während der Applikation rasch ausgebildet hatte. Aus Sicherheitsgründen wurde die Augmentation an dem Wirbel sofort komplett beendet.

Innerhalb der Studie kam es zu keinem symptomatischen EV, ebenso wurde sowohl bei der RFK als auch bei der BK kein embolisches „Abgehen“ eines Zementfadens im Gefäßsystem beobachtet. C. Schulz et al. fordern in ihrer Studie von 2012 sogar, routinemäßig ein CT des operierten Wirbelsäulenabschnittes durchzuführen, um jegliche embolischen Ereignisse zu detektieren [85]. Da die Viskosität der auf dem Markt angebotenen Zemente stetig zunimmt, sehen wir für die Durchführung einer CT Diagnostik nur bei dem beobachteten Vorliegen eines Extravasates oder bei klinischen Symptomen einer stattgefundenen (Zement-) Embolie eine zwingende Indikation.

Jegliche Extravasation ist kritisch zu betrachten. Die Bandscheibe ist hierbei besonders gefährdet, da der Zement sehr leicht durch die zerstörte Deckplatte in oder unter die BS entweicht und dort das Gewebe beim Abbinden thermisch

schädigen oder schwächen und damit zu Entzündungen der BS führen kann. Durch die Extravasation in die BS kann aber auch ein harter „Zementstempel“ entstehen, welcher die BS unter Belastung durchschlagen und so zu einer Verletzung der Grundplatte des angrenzenden Wirbels führen kann [12].
Diese Komplikation wurde im Rahmen der Studie nicht beobachtet, auch wenn sich Extravasationen in die Bandscheibe (s. Tab.5, Abb. 7a) tendenziell bei der RFK häufiger zeigten (n.s.). Die Extravasation von Zement in die BS scheint bei der BK durch die Impaktion der Spongiosa durch den Ballon Richtung Deck- und Grundplatte eher verhindert zu werden [20,40], dafür ist die Ausbildung eines größeren venösen Extravasates aufgrund der hohen Viskosität des Zementes bei der RFK in dieser wie auch in anderen Studien vergleichsweise seltener zu beobachten.

Zu erwähnen ist, dass in der Zwischenzeit von beiden Firmen (Medtronic GmbH, Meerbusch und DFINE Europe GmbH, Mannheim) als Erweiterung des Sortimentes neue Zemente angeboten werden, die eine noch höhere Viskosität aufweisen. Diese Zemente wurden in dieser Studie nicht verwendet. Unklar ist, ob bei einer weiteren Steigerung der Viskosität zur Verhinderung von EV nicht auch die Verzahnungseigenschaften und die Steifigkeit des Zementes nach dem Abbinden beeinflusst werden. Von einer Veränderung des Stress Shieldings (s. Kap. 4.8) ist dabei auszugehen.

In *Tabelle 5* ist ersichtlich, dass es während der durchgeführten Operationen innerhalb der Studie sowohl bei der RFK als auch bei der BK in jeweils einem Fall zu einem epiduralen Extravasat kam, was abgesehen von einer Zementembolie eine der risikoreichsten Komplikationen darstellt. Aufgrund der geringen Zementmengen waren die Extravasationen nicht mit der Ausbildung von neurologischen Ausfällen oder klinischen Beschwerden verbunden und bedurften keiner operativen Revision. Zu erwähnen ist jedoch, dass in beiden Fällen trotz aller Routine ein Anwenderfehler vorlag. Im Falle der RFK wurde die Zementapplikation zum Zeitpunkt des Extravasation nicht in der seitlichen Ebene unter Durchleuchtung kontrolliert, sondern fälschlicherweise in der a.p. Ebene appliziert, um die Zementverteilung zur Gegenseite zu beobachten.
Zudem „drückte“ der aktivierte Zement noch nach Abbruch etwas Zement aus der

Kanüle nach (Abb. 8).



Abb. 8

Computertomogramm der Lendenwirbelsäule in der Sagittalebene:
Epidurales Extravasat einer 83-jährigen Patientin mit behandelter Fraktur des 1. Lendenwirbels nach Radiofrequenz-Kyphoplastie, welches aufgrund von Applikation bei gleichzeitiger anterior-posterior (a.p.) Einstellung des Bildwandlers entstand. Das Entweichen von Zement nach dorsal kann in der a.p. Einstellung nicht erkannt werden, deswegen sollte während dieser Ansicht die Applikation gestoppt sein und bei der intraoperativen Verwendung nur eines Röntgengerätes ausschließlich unter seitlicher Bildgebung durchgeführt werden.

Im Falle der BK kam es zu einem epiduralen Extravasat trotz korrekter Röntgeneinstellung aufgrund zu rascher Applikation des wenig viskösen Zementes (zu wenig Wartezeit vor der Applikation) mit vermutlich manuell zu hohem Druck auf das Applikationssystem (Abb. 9a, b). Ein zu frühes Applizieren des PMMA Zementes vor ausreichender Abbindung sollte strikt vermieden werden.



Abb. 9a

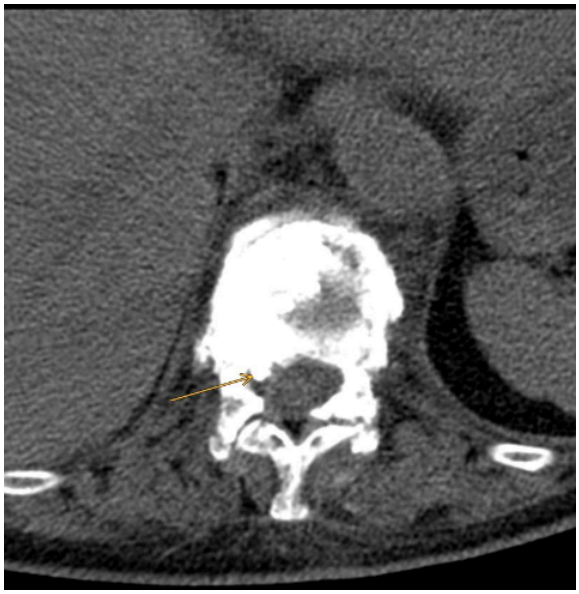

Abb. 9b

Abb. 9a: Sagittale Schnittbilder im Computertomogramm der Lendenwirbelsäule:
Epidurales Extravasat nach Ballon-Kyphoplastie einer 75-jährigen Patientin bei zu rascher Applikation des Zementes.

Abb. 9b: Transversale Schnittbilder im Computertomogramm der Lendenwirbelsäule der gleichen Patientin:
In dieser Ebene keine spinale Enge, der Pfeil zeigt das Extravasat rechtsseitig flach im Spinalkanal anliegend (Pfeil), postoperativ keine Ausbildung neurologischer Ausfälle oder radikulärer Symptome.

Beide Fallbeispiele verdeutlichen, dass sich während der Zementapplikation innerhalb von Sekunden potentiell bedrohliche Situationen entwickeln können. Geduld, engmaschige Röntgenkontrollen gerade in der seitlichen Ebene und eine kleinschrittige Applikation (etwa 0,2 ml Schritte) sind aus unserer Sicht ein absolutes Muss.

4.7 Wirbelkörperaufrichtung

Tabelle 6 und *Abb. 5* veranschaulichen, dass bei beiden Verfahren eine vergleichbare Aufrichtung des Wirbels zu erzielen ist, sofern es sich um eine relativ frische Fraktur handelt und schon bei der lordotischen Lagerung auf dem OP-Tisch ein Höhengewinn am frakturierten Wirbelkörper zu beobachten ist. Bezüglich der Zementapplikation und Zementverteilung zeigt sich rein subjektiv eine bessere Steuerbarkeit des Zementes bei der BK aufgrund der präformierten Höhle, was bei der RFK nur bedingt möglich, vom Prinzip her aber auch gar nicht gewollt ist (s. Stress-Shielding unter 4.8, sowie Abbildungen 10a-c und 11a-b).

Abbildungen 10a-c zeigen den Zustand nach RFK, der Zement verteilt sich unterhalb der Deckplatte im Bereich der Frakturzone, Richtung Grundplatte wurde durch das VertecoR® MidLine Osteotom (DFINE Europe GmbH) zwar eröffnet und der Kanal mit Zement aufgefüllt, durch Sklerosezonen erfolgte hier aber keine weitere Verteilung des Zementes.

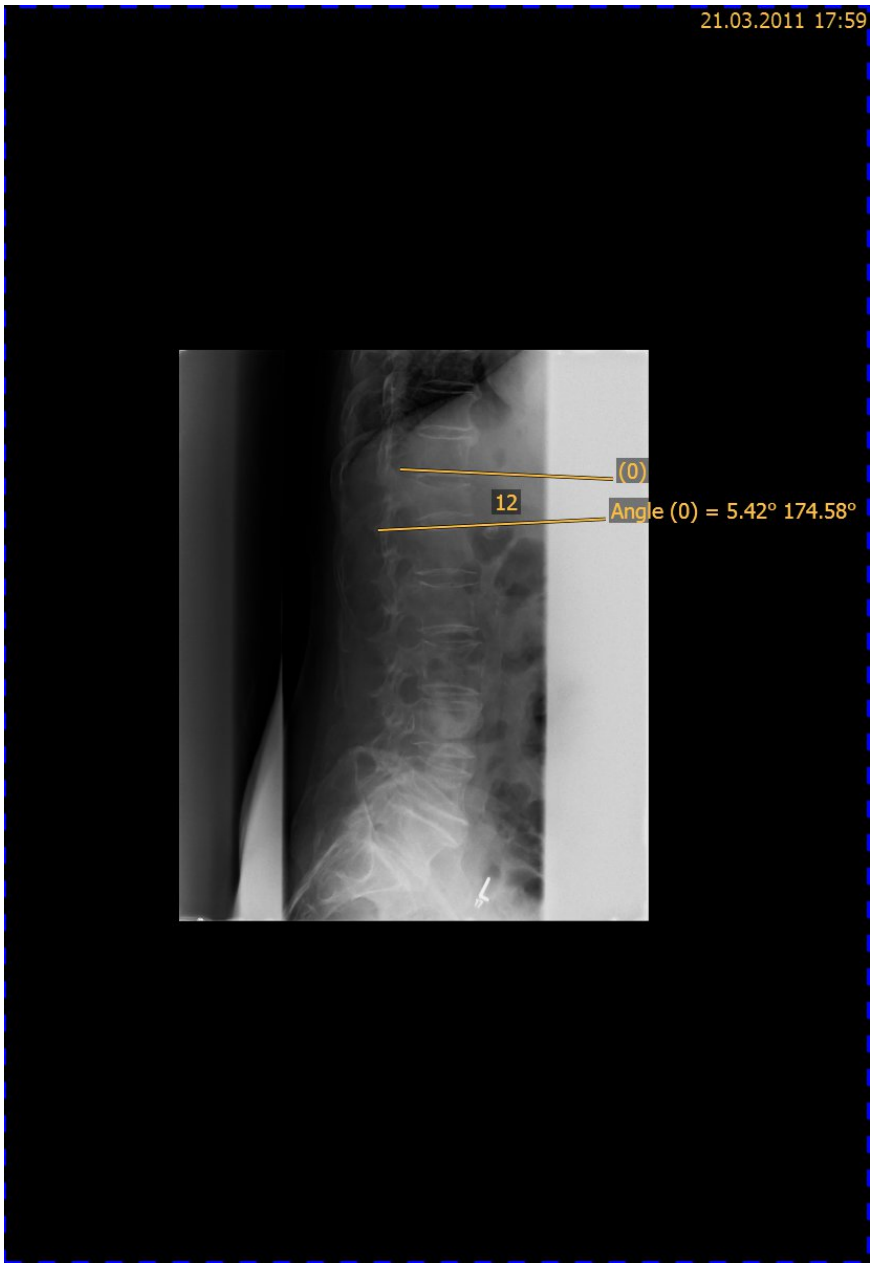

Abb. 10a

Konventionelles Röntgenbild der Brustwirbelsäule in seitlicher Ansicht: Deckplattenimpressionsfraktur des 12. Brustwirbels vor der operativen Versorgung, Deckplatte deutlich eingedrückt, Wirbel höhengemindert, Kyphosewinkel der angrenzenden Grund- und Deckplatte etwa 174,6° (gelbe Schrift).

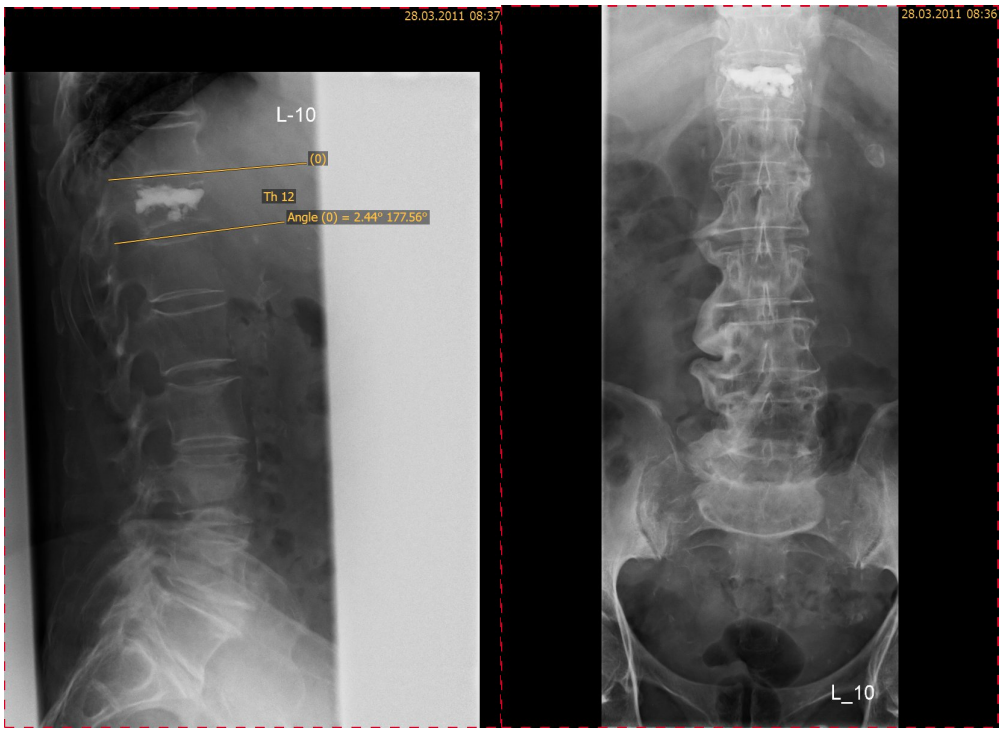

Abb. 10b **Abb. 10c**

Abb. 10b: Lendenwirbelsäule nach erfolgter Radiofrequenz-Kyphoplastie in seitlicher Ansicht des gleichen Patienten:
Zementverteilung unter der Deckplatte zufriedenstellend, Wirbel in der Höhe aufgerichtet, Kyphosewinkel der angrenzen Grund- und Deckplatte ca. 177,6° (gelbe Schrift).

Abb. 10c: Lendenwirbelsäule nach erfolgter Radiofrequenz-Kyphoplastie in anterior-posterior Ansicht des identischen Patienten:
Der Zement hat sich auch in dieser Ansicht vor allem im Bereich der weichen Spongiosa unter der frakturierten Deckplatte verteilt. Seitlich etwas unregelmäßig, allerdings gut verzahnt, die untere Hälfte des Wirbels bleibt kaum zementgefüllt.

Abbildungen 11a,b zeigen den Zustand nach BK. Durch die Platzierung der Ballone im ventralen Abschnitt des Wirbelkörpers lässt sich danach auch gezielt dieser Bereich auffüllen, was optisch zu einer symmetrischen und gleichmäßigen Zementverteilung führt.





Abb. 11a **Abb. 11b**

Abb. 11a: Konventionelles postoperatives Röntgenbild im seitlichen Strahlengang nach Ballon-Kyphoplastie des 1. Lendenwirbels:
Der Zement hat sich im vorderen Drittel des Wirbels sowohl nach cranial als auch nach caudal bis an Deck- und Grundplatte verteilt.

Abb. 11b: Konventionelles postoperatives Röntgenbild im anterior-posterior Strahlengang nach Ballon-Kyphoplastie des 1. Lendenwirbels des identischen Patienten:
Auch seitlich fällt eine symmetrische Verteilung auf, es sind die Hohlräume der Ballone ausgefüllt, der Zement mit der umgebenden Spongioasa nach caudal wenig verzahnt.

Dem Operateur fällt es oftmals schwer, sich mit einer unregelmäßigen Verteilung des Zementes im Wirbelkörper zufrieden zu geben, wie es bei der RFK häufiger als bei der BK vorkommt (s. Kap. 3.2. Steuerbarkeit der Zementapplikation). Die Nachuntersuchungen zeigen jedoch klar, dass das Outcome des Patienten unabhängig von einer perfekt symmetrischen Zementverteilung ist. Als Operateur muss man sich daher bei der RFK davon lösen, den Zement völlig symmetrisch verteilen zu wollen. Der bei der RFK verwendete Zement folgt den unregelmäßig verlaufenden Frakturzonen und verdrängt keine noch intakte Spongiosa.

Trendmäßig konnte beobachtet werden, dass bei der BK durch die gezielte und kräftige Aufdehnung des Markraumes vergleichsweise häufiger eine Wiederaufrichtung des Wirbels (BK 57% vs. RFK 39%) erfolgte. Allerdings wurde eine größere Wiederaufrichtung (in Winkelgraden) bei der RFK dokumentiert (s. Abb. 5,6). Dies ist dadurch zu erklären, dass es bei der RFK nicht zu einem Rekollaps des Wirbels kam, wie es bei der BK beim Entfernen der Ballone zu beobachten war. Signifikante Unterschiede in der Wirbelaufrichtung zeigten sich

hierbei jedoch nicht. Dennoch war intraoperativ oft erkennbar, dass der Hauptanteil der Wiederaufrichtung zumeist schon allein durch die lordotische Lagerung des Patienten auf dem OP-Tisch zu erzielen war, sofern es sich um eine recht frische Fraktur handelte. Von einer forcierten Wirbelauffüllung mit Zement sehen wir bei der Durchführung der Kyphoplastien aufgrund der sich verschlechternden Statik im Wirbel und dem mit der applizierten Zementmenge wachsenden Extravasatrisiko sowohl bei der BK als auch bei der RFK ohnehin ab.

4.8 Anschlussfrakturen und Nachsinterungen

Ob eine korrekt durchgeführte Zementaugmentation das Risiko weiterer Frakturen erhöht, möglicherweise durch die erhöhte segmentale Steifigkeit, lässt sich nach aktueller Studienlage abschließend nicht beantworten [81]. In Laborexperimenten konnte gezeigt werden, dass die Gefahr einer Anschlussfraktur (aber auch Nachsinterungen oder Zementdislokationen) von der verwendeten Zementsteifigkeit abhängt und dass eine komplette Füllung des WK mit Zement die Anschlussfrakturrate erhöht [2,5,10,72]. Im Rahmen des in der Endoprothetik beschrieben „Stress Shieldings“, wird durch zu steifen Zement die Tragkraft nur von dem applizierten Zement übernommen, was Abbauprozesse in der noch intakten Knochenstruktur zur Folge haben kann. Diese Gefahr ist gerade bei der Osteoporose sehr hoch [5]. Durch die Steifigkeit des PMMA Zementes kommt es zu einer veränderten Belastung innerhalb der angrenzenden Wirbel, was die Entstehung von Anschlussfrakturen begünstigen kann [57]. Dass diese Abbauprozesse des Knochens nicht zwangsläufig auftreten, haben histologische Untersuchungen erwiesen, bei welchen die Spongiosa um den abgebundenen Zement herum, trotz der Wärmeentwicklung beim Aushärtungsvorgang, sich sehr wohl als vital darstellte [88]. Neben den biomechanischen Eigenschaften des Zementes ist dazu eine geringe Gewebs-Toxizität ebenso erforderlich [45].

Hinsichtlich des Risikos der Entstehung einer Anschlussfraktur herrscht in der Literatur noch Unklarheit: Während in älteren Studien [39] von einer Reduktion des Risikos einer Anschlussfraktur bei der BK im Vgl. zur VP gesprochen wird, wurde in den letzten Jahren in klinischen Studien nicht eindeutig bewiesen, dass bzgl. Anschlussfrakturen zwischen BK, VP, RFK und auch zur konservativen

Kontrollgruppe Unterschiede bestehen. Laborexperimente haben jedoch gezeigt, dass ein vertebroplastierter Wirbel im Vergleich zu einem ballonkyphoplastierten Wirbelkörper stabiler ist, da sich hierbei der Zement besser verzahnt und intakte Spongiosa geschont wird [92]. Das Zementverhalten selbst hat somit eine zunehmende Bedeutung beim Vergleich der verschiedenen Augmentationsverfahren [34]. Abgesehen von diesen Eigenschaften (Viskosität bei der Verzahnung, Steifigkeit nach dem Abbinden) spielt die applizierte Zementmenge eine große Rolle. Viel Zement scheint dabei nicht viel zu helfen: 15% des Wirbelvolumen, also etwa 3,5 ml Zement, sollen laut Literatur ausreichen, um den Wirbel nicht zu steif werden zu lassen [57]. Diese Zementmenge entspricht dem durchschnittlichen verwendeten Zementvolumen, nachdem wir erfahrungsgemäß bei der RFK die Applikation aufgrund von ausreichender Zementverteilung und – Verzahnung beenden. Ballonkyphoplastie-Studien belegen jedoch, dass bei dem Verfahren einer BK mindestens die zweifache Menge Zement gefordert wird [78].

Tabelle 7 scheint in punkto Nachsinterungen und Anschlussfrakturen tendenziell einen Vorteil bei der RFK aufzuzeigen. Verzahnungseigenschaften und die Zementverteilung scheinen damit direkten Einfluss auf das Stress Shielding auszuüben. Leider konnte aufgrund der geringen Fallzahl kein Signifikanzniveau erreicht werden.

Abbildungen 12a-d zeigen ein Fallbeispiel, mit anfänglich radiologisch und klinisch gutem Ergebnis nach BK des LWK 1. Der 89-jährige Patient war postoperativ schmerzfrei und fuhr schon wenige Tage nach dem Eingriff wieder mit dem Fahrrad. Im Verlauf kam es nach etwa 4 Monaten zu einer Nekrose des Wirbelkörpers mit Dislokation des Zementkernes und damit zu erheblicher Schmerzsymptomatik. Dies wurde vermutlich durch oben beschriebene Abbauprozesse bei mangelnder Verzahnung des Zementes und zu großer Steifigkeit innerhalb der angrenzenden Spongiosa ausgelöst.



Abb. 12a

Konventionelles Röntgenbild der Lendenwirbelsäule in 2 Ebenen eines 89-jährigen Patienten: Operativ versorgter 1. Lendenwirbel durch Ballon-Kyphoplastie, Aufrichtung der Deckplatte und Zementverteilung zufriedenstellend, Gefüge des thoracolumbalen Überganges wiederhergestellt.



Abb. 12b

Konventionelles Röntgenbild des thoracolumbalen Überganges in 2 Ebenen des identischen Patienten:

Nekrose des 1. Lendenwirbels mit Zementdislokation nach 4 Monaten postoperativ, um die Zementplombe herum ist kaum mehr Knochen zu sehen, das Segment beginnt zu kollabieren.

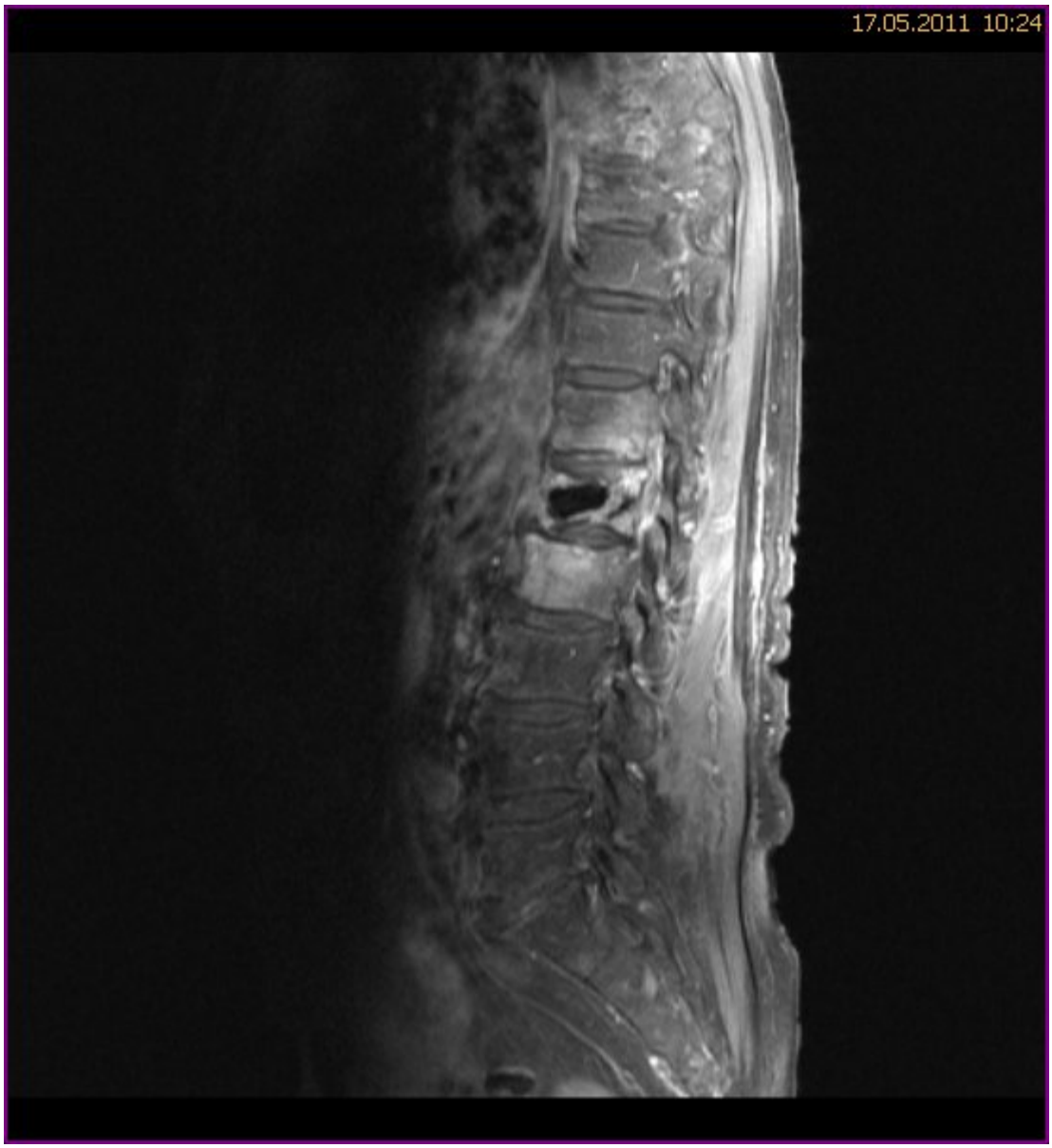

Abb. 12c

Magnetresonanztomogramm der Lendenwirbelsäule in Stir-Sequenz und sagittaler Schnittführung des identischen Patienten:
Umgebungsreaktion auf die instabile Zement-Plombe, Knochenmarksödeme in den angrenzenden Wirbelkörpern, keine spinale Stenose.



Abb. 12d

Konventionelles Röntgenbild des thoracolumbalen Überganges in 2 Ebenen des identischen Patienten:
Postoperativer Befund nach dorsaler Stabilisierung Brustwirbelkörper 11/12 auf Lendenwirbelkörper 2/3 mit Zementaugmentation der Pedikelschrauben. Zudem sind an den Schraubenspitzen kleinere venöse Extravasate vom verwendeten wenig viskosen Zement erkennbar.

Der Patient wurde anschließend dorsal stabilisiert (Abb.12d), es kam zur völligen Abheilung des Befundes. Ein Wirbelkörper-Ersatz war sekundär geplant, wurde aber nicht erforderlich. Neurologische Komplikationen zeigten sich nicht. Ein Fahrradfahren, wie unmittelbar nach der Kyphoplastie, war nicht mehr möglich.

In einem anderen Fall kam es nach erneutem Sturz zu einer Refraktur des eigentlich durch BK stabilisierten Wirbels, die Zementplombe hat auch hier vermutlich keine ausreichende Verzahnung in der Spongiosa besessen. Die Abbildungen 13 a-c zeigen dieses Fallbeispiel einer 75-jährigen Patientin nach BK des LWK 1 vor und nach dem erneuten Sturz.



Abb. 13a

Konventionelles Röntgenbild der Lendenwirbelsäule im seitlichen Strahlengang einer 75-jährigen Patientin:
Postoperatives Ergebnis nach Fraktur des 1. Lendenwirbels durch Ballon-Kyphoplastie.
Die Deckplatte des 1. Lendenwirbels ist intakt.



Abb. 13b

Konventionelles Röntgenbild der Lendenwirbelsäule im seitlichen Strahlengang bei identischer Patientin:

Nach erneutem Sturz geborstener 1. Lendenwirbel trotz Zementaugmentation. Deckplatte nun im Vergleich zum Vorbefund (Abb. 13a) zerstört. Zementplombe Richtung Grundplatte verschoben.

Um die Schmerzen bei der Mobilisation zu nehmen und ausreichende Stabilität zu schaffen, war es auch bei dieser Patientin erforderlich, eine dorsale Stabilisierung durchzuführen, um den Bruch zur Abheilung zu bringen (Abb. 13c).

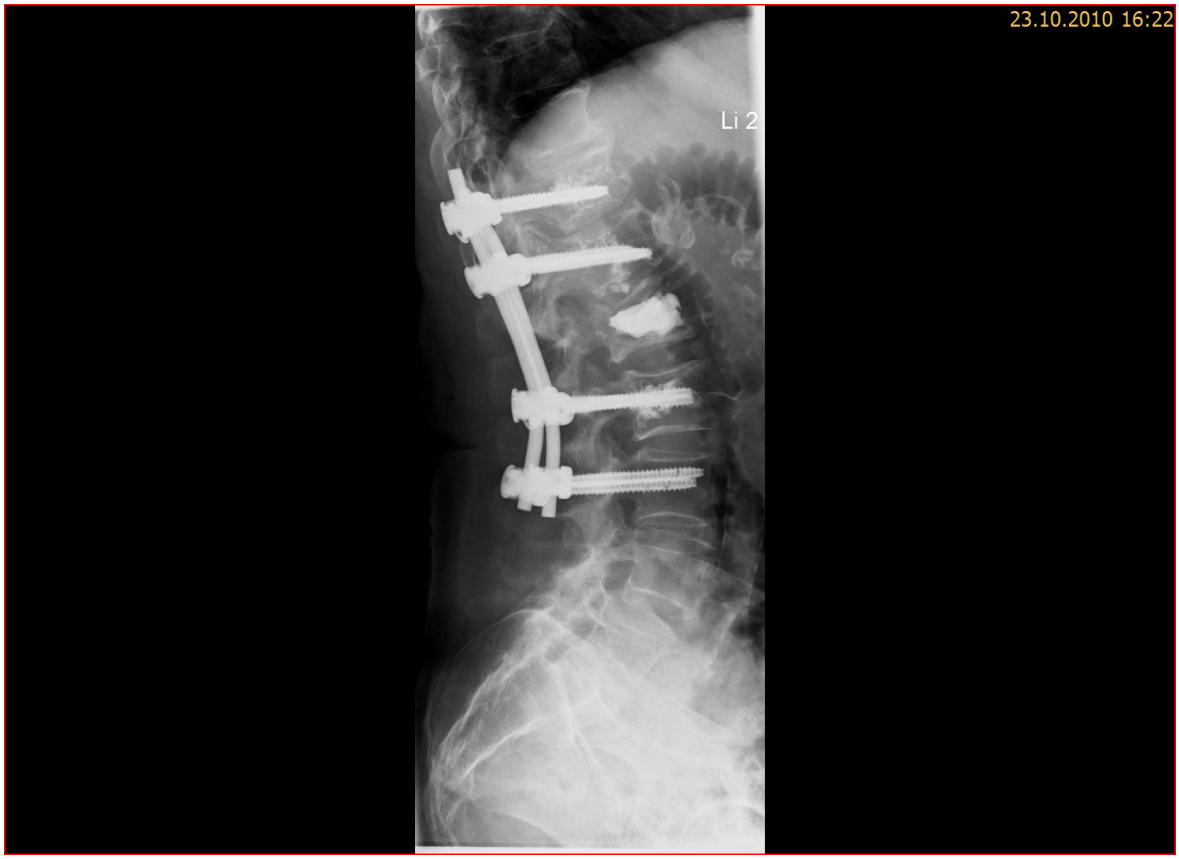

Abb. 13c

Konventionelles Röntgenbild der Lendenwirbelsäule im seitlichen Strahlengang bei identischer Patientin:
Zustand nach erfolgter dorsaler Stabilisierung, es wurden die Pedikelschrauben zusätzlich zementaugmentiert. An den Spitzen der Pedikelschrauben sind zudem kleinere venöse Extravasate des verwendeten wenig viskosen Zementes zu erkennen.

Aufgrund mangelnder Fallzahlen aber auch durch `missing data` konnten in der vorliegenden Studie in Bezug auf die Entstehung von Anschlussfrakturen, Korrekturverlusten und Refrakturen zwar Tendenzen, aber keine signifikanten Unterschiede nachgewiesen werden. Während bei der BK stets beide Pedikel punktiert werden müssen und weil aufgrund der Ballonausdehnung noch intakte Spongiosa innerhalb des Wirbelkörpers zerstört wird, vermuten wir, dass das Risiko für einen sekundären Korrekturverlust, also ein Nachsintern des operierten

Wirbels, bei dem Verfahren der BK im Vergleich zur RFK erhöht sein kann (s. Tab. 7).

4.9 Häusliche Versorgungssituation vorher und nachher (s. Tab. 8,9)

Wie in der Einleitung beschrieben und in vielen Studien bestätigt, ist es nicht von der Hand zu weisen, dass neben dem Effekt der Schmerzlinderung, vor allem durch die sich rasch verbesserte Mobilisation der Patienten nach der KP eine Verringerung der Mortalität erzielt werden kann. In der Follow-up Befragung zeigte sich, dass sich die häusliche Versorgungslage bei gut der Hälfte der Patienten auch nach einem Jahr nach Fraktur nicht geändert hat, was durchaus als Therapieerfolg zu werten ist. Unterschiede in den Behandlungsgruppen finden sich hier nicht. Die wenigen Verbesserungen der häuslichen Selbständigkeit sind kaum zu erklären oder allenfalls auf die erfolgte Anschlussrehabilitation zurückzuführen, die bei den geriatrischen Patienten nicht nur eine Wiederherstellung, sondern im Einzelfall durchaus eine Verbesserung der häuslichen Selbständigkeit bewirkt haben könnte. Bei grob der anderen Hälfte wurde eine Verschlechterung der Versorgungsituation beobachtet, was prognostisch bei der Diagnose einer Wirbelfraktur alarmierend erscheint. Bereits vor der Fraktur bestehende Immobilität, hohes Alter und Hilfsbedürftigkeit stehen damit klar im Zusammenhang. Einem Großteil der Betroffenen kann durch eine Kyphoplastie geholfen werden. Kritiker der Kyphoplastie argumentieren, dass die langfristeigen Ergebnisse der KP identisch mit den konservativen Therapiestrategien seien. Wir vertreten aber weiter die Ansicht, dass ein rascher Mobilitätsgewinn und der Erhalt des Alignements der Wirbelsäule durch ein KP-Verfahren die Mortalität senken können. Diese erreichten langfristigen Vorteile sehen wir in unseren Verlaufsbeobachtungen widergespiegelt. Eine adäquate und konsequente Osteoporosemedikation sowie eine geriatrische Anschlussrehabilitation sind unabhängig von der initialen Therapie der Fraktur wichtige Faktoren für die Sicherung einer dauerhaften Selbständigkeit. Gut ein viertel aller Patienten hat innerhalb der Studie im Verlauf eines Jahres zumeist aufgrund der Osteoporose eine erneute Fraktur erlitten. Zu bedenken ist hierbei, dass die medikamentöse Osteoporosetherapie in den meisten Fällen erst im Rahmen der stationären Therapie bei der ersten Fraktur begonnen wurde und

noch nicht anschlagen konnte.

4.10 Schmerzlinderung

Anhand der vorliegenden Daten ist zu erkennen, dass durch eine Kyphoplastie, unabhängig vom gewählten Verfahren, eine deutliche initiale Schmerzreduktion zu erzielen war (s. Tab. 10), die auch nach einem Jahr noch bestand. In der RFK Gruppe konnte sogar im Vergleich zur BK Gruppe eine gesicherte Überlegenheit im Rückgang des Ruheschmerzes bewiesen werden (s. Tab. 11). Auch bei den Schmerzspitzen unter Belastung zeigen sich in beiden Gruppen nach einem Jahr tendenziell noch Behandlungserfolge. Inwieweit Nebenerkrankungen oder nicht angegebene Änderungen der analgetischen Therapie hier als unbekannte Variablen eine Rolle spielen ist allerdings kritisch zu bedenken. Jedoch wurden von etwa der Hälfte der Patienten nach einem Jahr dauerhaft keine Analgetika mehr eingenommen. Gut ein Drittel der Patienten war aber noch auf eine orale/transdermale Opioidtherapie angewiesen (s. Tab. 12).

4.11 Compliance in der Osteoporose - Therapie

Tabelle 12 zeigt eine auffallend gute Compliance in Bezug auf die Einnahme der verordneten Medikamente. Von einem Großteil der Patienten wurde bei der Befragung nach einem Jahr angegeben, dass die Osteoporosemedikation weiterhin eingenommen wurde. Dieses hohe Maß an Compliance ist generell im klinischen Alltag nicht zu erwarten und wird von uns mit der ausführlichen Aufklärung der Patienten über die Osteoporose als Krankheitsbild im Rahmen der Studie erklärt. Nach gültiger DVO Leitlinie zur Therapie der Osteoporose soll bei dem Nachweis einer frischen osteoporotischen Wirbelkörperfraktur zunächst über mehrere Wochen eine Basistherapie mit ausreichender Kalziumzufuhr und Vitamin D Substitution erfolgen, bevor eine spezifische Therapie z.B. mit einem Bisphosphonat begonnen wird, sofern keine Kontraindikationen bestehen. Im Einzelfall ist damit zu rechnen, dass aufgrund von mangelnder Compliance aber auch durch den Kostendruck des behandelnden Arztes, es gar nicht erst zur Verschreibung von weiteren Medikamenten kommt oder diese zu früh wieder abgesetzt werden. Prinzipiell wird aber eine Langzeittherapie bei einem hohen

persistierenden Frakturrisiko, unter Abwägung und regelmäßiger Überprüfung von individuellem Nutzen und Risiken der Therapie, als gerechtfertigt angesehen [37]. Bei adäquater medikamentöser Therapie kann laut Literatur nach 3 Jahren das Risiko einer erneuten Fraktur um 50-62% gesenkt werden [3,22]. Ebenso sollte die Osteoporose frühzeitig erkannt und therapiert erden, bevor es zur einer Fraktur kommt [4].

Unabhängig von der medikamentösen Therapie der Osteoporose sollte es vorrangiges Ziel jeglicher Maßnahme sein, erneute Frakturen zur vermeiden. Folgende zehn Punkte sollte man berücksichtigen, um die Knochenfestigkeit zu verbessern und Knochenbrüche zu verhindern [54]:

- Förderung von Muskelkraft
- Koordinationstraining
- Vermeidung von Stürzen durch z.B. stabiles Schuhwerk, Verzicht auf „Stolperfallen“ in der Wohnung, Absetzen sturzfördernder Medikamente, Behandlung von Sehbehinderungen
- Verordnung von Hilfsmitteln wie Hüftprotektoren, Rollatoren etc.
- Kortikoidtherapie möglichst kritisch einsetzen
- Vitamin D Zufuhr auch durch Sonnenexposition optimieren
- Untergewicht vermeiden
- Schilddrüsenhormone nicht zu hoch dosieren
- Kalzium auch über die Nahrung ausreichend zuführen
- Nikotinkonsum einstellen

4.12 Schlussfolgerung

Bei der Stabilisierung von osteoporotischen Wirbelkörperfrakturen spielt das Zementverhalten während der Applikation bzgl. Extravasation und Verzahnung in der Spongiosa eine übergeordnete Rolle, ebenso sind die biomechanischen Eigenschaften nach dem Abbinden für den Langzeiterfolg der Therapie entscheidend. Durch die RFK kann mit nur einem operativen Zugang unter Verwendung von deutlich weniger Zement in kürzerer Zeit ein mit der BK vergleichbares Ergebnis in der Senkung der Schmerzintensität und der

Wiederaufrichtung des Wirbelkörpers erzielt werden. Dabei scheint sich bei der RFK der Zement besser zu verzahnen, gleichzeitig wird während der Frakturaufrichtung durch den Verzicht auf Ballone die intakte Spongiosa geschont. Versorgungen von 3 Wirbeln in einer Sitzung stellen aufgrund der langen Verarbeitungszeit des Zementes kein Problem dar. Bezüglich der Verhinderungen von Nachsinterungen und Anschlussfrakturen lassen sich Tendenzen mit einem Vorteil im Verfahren der RFK erkennen, signifikante Unterschiede konnten hierbei aufgrund der vorliegenden Fallzahl nicht nachgewiesen werden. Extravasationen zeigen sich bei der RFK vermehrt in die Bandscheibe der Deckplatte (durch einen Frakturspalt entweichend), bei der BK vermehrt in das Gefäßsystem, was zum einen mit der unterschiedlichen Viskosität der verwendeten Zemente, zum anderen durch ein Abdichten der Bandscheibe durch Komprimierung der Spongiosa während der BK zu erklären ist. Die vom Hersteller beschriebene bessere Steuerbarkeit des Zementes bei der RFK zeigt sich im klinischen Gebrauch nicht so exakt bestätigt, da sich der Zement entsprechend der Beschaffenheit der Spongiosa insbesondere innerhalb der Frakturzone verteilt. Dies ist jedoch bei der RFK gewollt und stellt das Grundprinzip des substanzerhaltenden Verfahrens dar. In der Applikationssicherheit bietet die RFK Vorteile, weil der Zement nicht unter manuellem Druck, sondern mit einer geringen und konstanten Geschwindigkeit bei gleichbleibender Viskosität abgegeben wird. Eine homogene und symmetrische Füllung des Wirbelkörpers wie bei der BK ist oft nicht zu erzielen, sollte aber auch nicht erwartet werden, da eine subjektiv zufriedenstellende Zementverteilung im Wirbelkörper nicht im direkten Zusammenhang mit den postoperativen Ergebnissen steht. Deutlich wird aber, dass mit hoch-viskösem Zement, ohne Zerstörung der intakten Spongiosa durch eine Ballonausdehnung, sehr zufriedenstellende Ergebnisse erzielt werden können. Die Resultate bieten einen Anlass, gezielte Fragestellungen aufzugreifen und mit Hilfe von prospektiven Folgestudien zu überprüfen. Dabei sollte beachtet werden, dass von beiden genannten Herstellern, aber auch von weiteren Firmen, die Kyphoplastie-Systeme anbieten, aktuell noch viskösere Zemente entwickelt wurden und nun dem Anwender zur Verfügung stehen. Diese neuen Zemente konnten in der laufenden Studie nicht berücksichtigt werden.

5. Zusammenfassung

Zielsetzung

Im Rahmen der prospektiven Vergleichsstudie sollten an einem randomisierten Patientenkollektiv postoperative Unterschiede im Bezug auf Schmerzlinderung, Mobilität, häuslicher Versorgung sowie Wirbelkörperaufrichtung ermittelt werden. Es sollten Patienten untersucht werden, welche durch die Radiofrequenz-Kyphoplastie (RFK) oder durch eine Ballon-Kyphoplastie (BK) therapiert wurden. Entstandene Anschlussfrakturen und Korrekturverluste sollten mit erfasst werden.

Patienten und Methoden

Die Patienten wurden unter Berücksichtigung der gegebenen Ein- und Ausschlusskriterien dem fortlaufenden Randomisierungsplan folgend, der BK-Gruppe bzw. der RKF-Gruppe zugeordnet. Die nachfolgenden Daten wurden unmittelbar am ersten postoperativen Tag sowie ein Jahr nach dem Eingriff erhoben. Zur Bemessung der Schmerzintensität wurde die Visuelle Analoge Schmerzskala (VAS) von 0-10 verwendet. Gemessen wurden die applizierte Zementmenge in Milliliter sowie die Operations(OP)-Zeit (bei der BK wurde von 2 Operateuren simultan vorgegangen, um die OP-Zeit für den Patienten so klein wie möglich zu halten). Die erzielte Wirbelaufrichtung wurde anhand des Kyphosewinkels der benachbarten Deck- und Grundplatte bemessen. Extravasate wurden dokumentiert und durch ein intraoperatives Computertomogramm verifiziert. Zur Follow-up Untersuchung erfolgten konventionelle Röntgenaufnahmen sowie eine persönliche Befragung über Schmerzintensität, Mobilität, zwischenzeitlich erlittene Frakturen, die häusliche Versorgung des Patienten und die Medikamenteneinnahme. Bei immobilen Patienten wurde für die Follow-up Untersuchung eine rein telefonische Befragung durchgeführt.

Ergebnisse

Es wurden insgesamt 80 Patienten (weiblich=59; männlich=21) mit osteoporotischen Wirbelkörperfrakturen ausgewählt und den Gruppen BK (n=44) bzw. RFK (n=36) zugeordnet. Das Durchschnittsalter lag in beiden Gruppen bei 82 Jahren. Die Eingriffe erfolgten bei Anwendung der BK in allen Fällen bipedikulär; bei Durchführung der RFK war in nur 5 Fällen (14%) ein bipedikulärer Zugang

erforderlich (p>0,0001). Es ergeben sich gesicherte Unterschiede hinsichtlich der verwendeten Zementmenge in Milliliter(ml) zwischen beiden Gruppen (BK=4,9+/-1 vs. RFK=3,4+/-1; p<0,001). Für die Operationen wurden in beiden Gruppen etwa 30 Minuten benötigt (p<0,1). Durch die Operation wurden in der BK-Gruppe die Kyphosewinkel im Durchschnitt um 1,65° und in der RFK-Gruppe im Durchschnitt 2,8° aufgerichtet, was jeweils eine gesicherte Verbesserung ergab. Die Differenz von 1,16° zwischen beiden Gruppen konnte statistisch nicht gesichert werden (p=0,07). Die Auswertung der maximalen VAS-Daten belegen postoperativ einen deutlichen Rückgang der Schmerzintensität von ca. 4,5 cm in beiden Gruppen ohne nachweisbaren Unterschied. Nach 12 Monaten gab die Mehrheit beider Gruppen an (BK=61% vs. RFK=83%), in Ruhe schmerzfrei zu sein (p=0,05); unter körperlicher Belastung war der Anteil völlig schmerzfreier Patienten (BK= 37% vs. RFK= 53%) geringer ausgeprägt (n.s.). Dauerhaft konnten mehr als die Hälfte der Patienten (BK=55% vs. RFK=53%) auf eine medikamentöse Schmerztherapie verzichten. Der Vergleich der Versorgungssituation der Patienten vor der Fraktur und ein Jahr nach der OP ergab, das deutlich mehr Patienten als zuvor auf eine häusliche Hilfe oder auf einen Pflegedienst angewiesen waren, infolge von Drop-outs war ein vollständiger Überblick jedoch nicht möglich. Zement-Extravasationen traten bei der BK-Gruppe in 15 Fällen (34%), in der RFK-Gruppe in 10 Fällen (27%) auf (n.s.), wobei es sich zumeist um kleinste Zementausläufer handelte. In keinem der Fälle führte dies zu einer klinischen Symptomatik und es erforderte keine chirurgische Intervention. Sekundäre Korrekturverluste (BK: n=6 vs. RFK: n=2) und Anschlussfrakturen (BK: n=11 vs. RFK: n=6) wurden seltener gesehen (n.s.), wobei hier ein Teil der ursprünglichen Patienten nicht mehr erfasst werden konnte.

Diskussion

Es erwiesen sich beide Verfahren als weitgehend wirksam und sicher, wobei das sehr hohe Alter und die starken Funktionsbeeinträchtigungen der Patienten in der Ausgangslage berücksichtigt werden muss. Eine gewisse Überlegenheit der RFK hinsichtlich Schmerzlinderung, erforderlicher Zementmenge, der OP-Zeit bzw. der Personalersparnis während des Eingriffes und einer höheren Sicherheit bzgl. der Zementaustritte ist anhand der vorliegenden Ergebnisse anzunehmen.

6. Literatur

1. Arabmotlagh M, Rauschmann M: Filler materials for augmentation of osteoporotic vertebral fractures. Orthopade 39: 687-692 (2010)
2. Baroud G, Nemes J, Heini P, Steffen T: Load shift of the intervertebral disc after a vertebroplasty: a finite-element study. Eur Spine J 12: 421-426 (2003)
3. Bartl R, Bartl C, Gradinger R: Use of bisphosphonates in orthopedic surgery. Orthopade 37: 595-613 (2008)
4. Bartl R, Bartl C, Mutschler W: Diagnosis and therapy of osteoporosis. Strategy for effective treatment after fragility fractures. Unfallchirurg 106: 526-541 (2003)
5. Becker S, Appleyard R, Baroud G, Dabirrahmani SD, Gillies M, Hogg M: Biomechanische Überlegungen zum Zementverhalten bei vertebralen Augmentationen. In: Kurth, A (Hrsg) Orthopädische Osteologie, 1. Aufl, Uni-Med Bremen, 56-59 (2011)
6. Becker S, Dabirrahmani D, Hogg M, Appleyard R, Baroud G, Gillies M: Nachteile der Ballonkyphoplastie mit PMMA - eine klinische und biomechanische Stellungnahme. Mineralstoffwechsel 2010 Sonderheft 1: 10-14 (2010)
7. Becker S, Ogon M: Klinik und Mortalitätsrisiko der osteoporotischen Wirbelfraktur. Ballonkyphoplastie, Springer Verlag Wien: 17-19 (2006)
8. Bellabarba C, Zhang F, Wagner T: Controversies in TL classifications. What are we actually treating? Some perspectives on the evolution of spine fracture classification systems. Unfallchirurg 115: 1056-1060 (2012)
9. Benneker LM: Perkutane Zementaugmentation. Trauma und Berufskrankheit 14: 74-80 (2011)
10. Berlemann U, Ferguson SJ, Nolte LP, Heini PF: Adjacent vertebral failure after vertebroplasty. A biomechanical investigation. J Bone Joint Surg Br 84: 748-752 (2002)
11. Blattert TR, Jestaedt L, Weckbach A: Suitability of a calcium phosphate cement in osteoporotic vertebral body fracture augmentation: a controlled, randomized, clinical trial of balloon kyphoplasty comparing calcium phosphate versus polymethylmethacrylate. Spine 34: 108-114 (2009)
12. Bohndorf K, Fessl R: Vertebroplasty and kyphoplasty in patients with osteoporotic fractures: secured knowledge and open questions. Radiologe 46: 881-892 (2006)
13. Boluki D, Grifka J: Vertebro- and kyphoplasty for percutaneous cement augmentation of osteoporotic vertebral body fractures. Z Rheumatol 69: 454-456 (2010)
14. Bornemann R, Deml M, Wilhelm KE, Jansen TR, Wirtz DC, Pflugmacher R: Long-term efficacy and safety of balloon kyphoplasty for treatment of osteoporotic vertebral fractures. Z Orthop Unfall 150: 381-388 (2012)
15. Bornemann R, Hanna M, Kabir K, Goost H, Wirtz DC, Pflugmacher R: Continuing conservative care versus crossover to radiofrequency kyphoplasty: a comparative effectiveness study on the treatment of vertebral body fractures. Eur Spine J 21: 930-936 (2012)
16. Bornemann R, Jansen TR, Kabir K, Pennekamp PH, Stuwe B, Wirtz DC, Pflugmacher R: Comparison of Radiofrequency-targeted Vertebral

Augmentation with Balloon Kyphoplasty for the Treatment of Vertebral Compression Fractures: 2-year Results. J Spinal Disord Tech 10 (2013)
17. Bornemann R, Kabir K, Otten LA, Deml M, Koch EM, Wirtz DC, Pflugmacher R: Radiofrequency kyphoplasty - an innovative method for the treatment of vertebral compression fractures - comparison with conservative treatment. Z Orthop Unfall 150: 392-396 (2012)
18. Browner WS, Seeley DG, Vogt TM, Cummings SR: Non-trauma mortality in elderly women with low bone mineral density. Study of Osteoporotic Fractures Research Group. Lancet 338: 355-358 (1991)
19. Chen AT, Cohen DB, Skolasky RL: Impact of nonoperative treatment, vertebroplasty, and kyphoplasty on survival and morbidity after vertebral compression fracture in the medicare population. J Bone Joint Surg Am 95: 1729-1736 (2013)
20. Chen HL, Wong CS, Ho ST, Chang FL, Hsu CH, Wu CT: A lethal pulmonary embolism during percutaneous vertebroplasty. Anesth Analg 95: 1060-1062 (2002)
21. Chesnut CH, Bell NH, Clark GS, Drinkwater BL, English SC, Johnson CC, Jr., Notelovitz M, Rosen C, Cain DF, Flessland KA, Mallinak NJ: Hormone replacement therapy in postmenopausal women: urinary N-telopeptide of type I collagen monitors therapeutic effect and predicts response of bone mineral density. Am J Med 102: 29-37 (1997)
22. Chesnut IC, Skag A, Christiansen C, Recker R, Stakkestad JA, Hoiseth A, Felsenberg D, Huss H, Gilbride J, Schimmer RC, Delmas PD, Oral Ibandronate Osteoporosis Vertebral Fracture Trial in North A, Europe: Effects of oral ibandronate administered daily or intermittently on fracture risk in postmenopausal osteoporosis. J Bone Miner Res 19: 1241-1249 (2004)
23. Cooper C, Atkinson EJ, Jacobsen SJ, O'Fallon WM, Melton LJ, 3rd: Population-based study of survival after osteoporotic fractures. Am J Epidemiol 137: 1001-1005 (1993)
24. Cooper C, Atkinson EJ, O'Fallon WM, Melton LJ, 3rd: Incidence of clinically diagnosed vertebral fractures: a population-based study in Rochester, Minnesota, 1985-1989. J Bone Miner Res 7: 221-227 (1992)
25. Dachverband-Osteologie: DVO-Leitlinie 2009 zur Prophylaxe, Diagnostik und Therapie der Osteoporose bei Erwachsenen. Osteologie 4: 304-324 (2009)
26. DaFonseca K, Baier M, Grafe I, Libicher M, Noeldge G, Kasperk C, Meeder PJ: Balloon kyphoplasty in the treatment of vertebral fractures. Unfallchirurg 109: 391-399 (2006)
27. Dalton BE, Kohm AC, Miller LE, Block JE, Poser RD: Radiofrequency-targeted vertebral augmentation versus traditional balloon kyphoplasty: radiographic and morphologic outcomes of an ex vivo biomechanical pilot study. Clin Interv Aging 7: 525-531 (2012)
28. Decker S, Noll C, Gössling T, Krettek C, Müller CW: Wirbelkörperreposition durch Radiofrequenz-Kyphoplastie (RFK) bei osteoporotischen und metastatischen Wirbelfrakturen. Kongress für Osteologie; Basel; P15 (2012)
29. Denis F: The three column spine and its significance in the classification of acute thoracolumbar spinal injuries. Spine 8: 817-831 (1983)
30. Deramond H, Depriester C, Galibert P, Le Gars D: Percutaneous

vertebroplasty with polymethylmethacrylate. Technique, indications, and results. Radiol Clin North Am 36: 533-546 (1998)
31. Drees P, Kafchitsas K, Mattyasovszky S, Juri S, Breijawi N: Radiofrequenzkyphoplastie- Eine innovative Methode zur Behandlung von osteoporotischen Wirbelkörperkompressionsfrakturen. Mineralstoffwechsel 17 Sonderheft 1: 15-19 (2011)
32. Edidin AA, Ong KL, Lau E, Kurtz SM: Mortality risk for operated and nonoperated vertebral fracture patients in the medicare population. J Bone Miner Res 26: 1617-1626 (2011)
33. Elgeti F, Gebauer B: RFK for the Treatment of Osteoporotic and Neoplastic VCF - Preliminary Experience and Clinical Results after 6 Months. Mineralstoffwechsel 18: 5-8 (2011)
34. Elgeti FA, Marnitz T, Kroncke TJ, Gebauer B: DFine radiofrequency kyphoplasty (RFK) with ultrahigh viscosity cement. Rofo 182: 803-805 (2010)
35. Felder-Puig R, Piso B, Guba B, Gartlehner G: Kyphoplasty and vertebroplasty for the management of osteoporotic vertebral compression fractures: a systematic review. Orthopade 38: 606-615 (2009)
36. Finnern HW, Sykes DP: The hospital cost of vertebral fractures in the EU: estimates using national datasets. Osteoporos Int 14: 429-436 (2003)
37. Fraser LA, Vogt KN, Adachi JD, Thabane L: Fracture risk associated with continuation versus discontinuation of bisphosphonates after 5 years of therapy in patients with primary osteoporosis: a systematic review and meta-analysis. Ther Clin Risk Manag 7: 157-166 (2011)
38. Gray LA, Rad AE, Gaughen JR, Jr., Kaufmann TJ, Kallmes DF: Efficacy of percutaneous vertebroplasty for multiple synchronous and metachronous vertebral compression fractures. AJNR Am J Neuroradiol 30: 318-322 (2009)
39. Haas H, Amling M, Baier M, Blattert T, Götte S, Kaps P, Kasperk H, Kurth A: Zur Anwendung der Ballon-Kyphoplastie / Vertebroplastie. Osteologie 1: 11-16 (2008)
40. Harrington KD: Major neurological complications following percutaneous vertebroplasty with polymethylmethacrylate: a case report. J Bone Joint Surg Am 83-A: 1070-1073 (2001)
41. Hasserius R, Johnell O, Nilsson BE, Thorngren KG, Jonsson K, Mellstrom D, Redlund-Johnell I, Karlsson MK: Hip fracture patients have more vertebral deformities than subjects in population-based studies. Bone 32: 180-184 (2003)
42. Heini PF, Pfaffli S: Cement injection for spinal metastases (vertebroplasty and kyphoplasty). Orthopade 38: 335-336, 338-342 (2009)
43. Jansen T, Bornemann R, Otten LA, Kabir K, Wirtz D, Sander K, Pflugmacher R: Radiofrequency kyphoplasty combined with posterior fixation in the treatment of burst fracture. Z Orthop Unfall 151: 632-637 (2013)
44. Kado DM, Browner WS, Palermo L, Nevitt MC, Genant HK, Cummings SR: Vertebral fractures and mortality in older women: a prospective study. Study of Osteoporotic Fractures Research Group. Arch Intern Med 159: 1215-1220 (1999)
45. Kalteis T, Luring C, Gugler G, Zysk S, Caro W, Handel M, Grifka J: Acute tissue toxicity of PMMA bone cements. Z Orthop Ihre Grenzgeb 142: 666-

672 (2004)
46. Kasperk C, Noldge G, Meeder P, Nawroth P, Huber FX: Kyphoplasty : method for minimally invasive treatment of painful vertebral fractures. Chirurg 79: 944-950, 952-945 (2008)
47. Koch EMW, Wollny M: Aspekte der Therapie von Wirbelkörpermetastasen. Osteoporose und Rheuma aktuell 1: 10-12 (2014)
48. Krappinger D, Kastenberger TJ, Schmid R: Augmented posterior instrumentation for the treatment of osteoporotic vertebral body fractures. Oper Orthop Traumatol 24: 4-12 (2012)
49. Krueger A, Bliemel C, Zettl R, Ruchholtz S: Management of pulmonary cement embolism after percutaneous vertebroplasty and kyphoplasty: a systematic review of the literature. Eur Spine J 18: 1257-1265 (2009)
50. Kruger A, Hierholzer J, Bergmann M, Oberkircher L, Ruchholtz S: Current status of vertebroplasty and kyphoplasty in Germany : An analysis of surgical disciplines. Unfallchirurg 10: 1-11 (2012)
51. Kruger A, Wollny M, Oberkircher L, Bornemann R, Pflugmacher R: Revenue and losses with vertebral augmentation under the G-DRG system 2012 - a comparison of supply costs in the context of vertebroplasty and kyphoplasty. Z Orthop Unfall 150: 539-546 (2012)
52. Kurth A, Bayer-Helms H, Böwe C, Hartwig E, Höhne W, Jerosch J, Jöllenbeck B, Maestretti G, Vogler W, Röllinghoff M: Radiofrequency Kyphoplasty - a novel vertebral augmentation system. Osteologie 3: 1-6 (2012)
53. Kurth A, Rauschmann M: Evidenz für die Osteoplastie der Wirbelsäule be osteoporotischen Frakturen. Osteologie 3: 1-4 (2012)
54. Kurth A, Pfeilschifter J: Diagnosis and treatment of postmenopausal osteoporosis and osteoporosis in men. German Guidelines Update 2006. Orthopade 36: 683-690; (2007)
55. Lechner R, Achatz G, Friemert B, Graf N, Ihler R, Riesner HJ, Wilke HJ: Biomechanische Evaluation einer Wirbelkörperkompressionsfraktur vor und nach Zementaugmentation. Orthopädische Osteologie; Prof Dr Andreas Kurt; Uni Med Verlag Bremen, DOI: 73-82 (2011)
56. Licht A, Kramer W: Radiofrequenz-Kyphoplastie: Eine neue Methode zur Behandlung osteoporotischer Wirbelkörperkompressionsfrakturen - Eine Fallstudie. Mineralstoffwechsel 17 Sonderheft 1: 35-37 (2010)
57. Liebschner MA, Rosenberg WS, Keaveny TM: Effects of bone cement volume and distribution on vertebral stiffness after vertebroplasty. Spine 26: 1547-1554 (2001)
58. Lin EP, Ekholm S, Hiwatschi A, Westesson PL: Vertebroplasty: Cement Leakage into the Disc Increase the Risk of New Fracture of Adjacent Vertebral Body. Neuroradiologie 25: 175-180 (2004)
59. Lovi A, Teli M, Ortolina A, Costa F, Fornari M, Brayda-Bruno M: Vertebroplasty and kyphoplasty: complementary techniques for the treatment of painful osteoporotic vertebral compression fractures. A prospective non-randomised study on 154 patients. Eur Spine J 18 Suppl 1: 95-101 (2009)
60. Lyles KW, Gold DT, Shipp KM, Pieper CF, Martinez S, Mulhausen PL: Association of osteoporotic vertebral compression fractures with impaired functional status. Am J Med 94: 595-601 (1993)
61. Magerl F, Aebi M, Gertzbein SD, Harms J, Nazarian S: A comprehensive

classification of thoracic and lumbar injuries. Eur Spine J 3: 184-201 (1994)
62. McCall T, Cole C, Dailey A: Vertebroplasty and kyphoplasty: a comparative review of efficacy and adverse events. Curr Rev Musculoskelet Med 1: 17-23 (2008)
63. McKiernan F, Jensen R, Faciszewski T: The dynamic mobility of vertebral compression fractures. J Bone Miner Res 18: 24-29 (2003)
64. Medtronic. Kyphon - Knochenersatzmaterialen. Produkt-Information: 1-12 (2012)
65. Meeder PJ, DaFonseca K, Hillmeier J, Grafe I, Noeldge G, Kasperk C: Kyphoplasty and vertebroplasty in fractures in the elderly: effort and effect. Chirurg 74: 994-999 (2003)
66. Moser FG, Maya MM, Blaszkiewicz L, Scicli A, Miller LE, Block JE: Prospective single-site experience with radiofrequency-targeted vertebral augmentation for osteoporotic vertebral compression fracture. J Osteoporos 2013: 791397 (2013)
67. Noßke D: Bekanntmachung der aktualisierten diagnostischen Referenzwerte für diagnostische und interventionelle Röntgenuntersuchungen. Bundesamt für Strahlenschutz Salzgitter: 2 (2010)
68. Pflugmacher R, Bornemann R, Kabir K, Koch EMW, Randau T, Wirtz D: Radiofrequenz-Kyphoplastie versus Ballonkyphoplastie in der Behandlung osteoporotischer Wirbelkörperfrakturen. In: Orthopädische Osteologie, Kurth A (Hrsg), UNI-Med Bremen, 1. Aufl: 68-72 (2011)
69. Pflugmacher R, Bornemann R, Koch EM, Randau TM, Muller-Broich J, Lehmann U, Weber O, Wirtz DC, Kabir K: Comparison of clinical and radiological data in the treatment of patients with osteoporotic vertebral compression fractures using radiofrequency kyphoplasty or balloon kyphoplasty. Z Orthop Unfall 150: 56-61 (2012)
70. Pflugmacher R, Bornemann R, Koch EMW: Verfahren zur Behandlung vertebraler Frakturen. Ein Überblick unterschiedlicher Systeme und Philosophien zur WK-Augmentation mit Zement. Osteologie 3: 151-162 (2012)
71. Pluijm S, Tromp AM: Consequences of vertebral deformities. Journal of Bone and Mineral Resaerch 15: 1564-1572 (2000)
72. Polikeit A, Nolte LP, Ferguson SJ: The effect of cement augmentation on the load transfer in an osteoporotic functional spinal unit: finite-element analysis. Spine 28: 991-996 (2003)
73. Prokop A, Hagele M, Pfeilsticker U, Koll S, Chmielnicki M: Pericardial perforation 2.5 years after kyphoplasty. A rare complication after cement extravasation. Unfallchirurg 116: 80-84 (2013)
74. Prokop A, Konig B, Schultheiss M, Andresen R: Kyphoplasty update : What are the limits - what is possible? Unfallchirurg 114: 1035-1040 (2011)
75. Reinhold M, Audige L, Schnake KJ, Bellabarba C, Dai LY, Oner FC: AO spine injury classification system: a revision proposal for the thoracic and lumbar spine. Eur Spine J 22: 2184-2201 (2013)
76. Reinhold M, Knop C, Beisse R, Audige L, Kandziora F, Pizanis A, Pranzl R, Gercek E, Schultheiss M, Weckbach A, Buhren V, Blauth M: Operative treatment of traumatic fractures of the thoracic and lumbar spinal column. Part I: epidemiology. Unfallchirurg 112: 33-42, 44-35 (2009)
77. Robinson Y, Heyde CE, Forsth P, Olerud C: Kyphoplasty in osteoporotic

vertebral compression fractures--guidelines and technical considerations. J Orthop Surg Res 6: 43 (2011)
78. Roder C, Boszczyk B, Perler G, Aghayev E, Kulling F, Maestretti G: Cement volume is the most important modifiable predictor for pain relief in BKP: results from SWISSspine, a nationwide registry. Eur Spine J 22: 2241-2248 (2013)
79. Rohlmann A, Zander T, Jony, Weber U, Bergmann G: Effect of vertebral body stiffness before and after vertebroplasty on intradiscal pressure. Biomed Tech (Berl) 50: 148-152 (2005)
80. Rotter R, Martin H, Fuerderer S, Gabl M, Roeder C, Heini P, Mittlmeier T: Vertebral body stenting: a new method for vertebral augmentation versus kyphoplasty. Eur Spine J 19: 916-923 (2010)
81. Schätz CR: Osteoporotische Wirbelfrakturen. OUP 3: 078-081 (2014)
82. Schlaich C, Minne HW, Bruckner T, Wagner G, Gebest HJ, Grunze M, Ziegler R, Leidig-Bruckner G: Reduced pulmonary function in patients with spinal osteoporotic fractures. Osteoporos Int 8: 261-267 (1998)
83. Schmidt-Rohlfing B, Reilmann H, Pfeifer R, Kobbe P, Pape HC: Kyphoplasty and vertebroplasty. Indications, techniques, complications and results. Unfallchirurg 114: 431-440 (2011)
84. Schulte TL, Keiler A, Riechelmann F, Lange T, Schmoelz W: Biomechanical comparison of vertebral augmentation with silicone and PMMA cement and two filling grades. Eur Spine J 22: 2695-2701 (2013)
85. Schulz C, Efinger K, Schwarz W, Mauer UM: Experiences with cement leakage after balloon kyphoplasty. Orthopade 41: 881-888 (2012)
86. Silverman SL: The clinical consequences of vertebral compression fracture. Bone 13: 27-31 (1992)
87. Sun YC, Teng MM, Yuan WS, Luo CB, Chang FC, Lirng JF, Guo WY, Chang CY: Risk of post-vertebroplasty fracture in adjacent vertebral bodies appears correlated with the morphologic extent of bone cement. J Chin Med Assoc 74: 357-362 (2011)
88. Togawa D, Bauer TW, Lieberman IH, Takikawa S: Histologic evaluation of human vertebral bodies after vertebral augmentation with polymethyl methacrylate. Spine 28: 1521-1527 (2003)
89. Verheyden AP, Holzl A, Ekkerlein H, Gercek E, Hauck S, Josten C, Kandziora F, Katscher S, Knop C, Lehmann W, Meffert R, Muller CW, Partenheimer A, Schinkel C, Schleicher P, Schnake KJ, Scholz M, Ulrich C: Recommendations for the treatment of thoracolumbar and lumbar spine injuries. Unfallchirurg 114: 9-16 (2011)
90. Wardlaw D, Cummings S: Efficacy and safety of balloon kyphoplastie compared with non-surgical care for vertebral compression fracture (FREE): a radomised trial. The Lancet 373: 1016-1024 (2009)
91. Wilhelm K: Ballon-Kyphoplastie zur Behandlung schmerzhafter Wirbelkörperfrakturen – Technik und Ergebnisse. Fortschr Röntgenstr 175: 1690-1696 (2003)
92. Wilke H: Testing Criteria for Spinal Implants – Recommendations for the Standardisation of in vitro Stability Testing for Spinal Implants. Euro Spine 7: 148-154 (1998)

Anhang

Patienteninformation

Abteilung für Unfallchirurgie und Orthopädie

Diakonissenkrankenhaus Karlsruhe Rüppurr

Ärztlicher Direktor:
Prof. Dr. med. E. Hartwig

Datum:

Patienteninformation

Titel der Studie:
Vergleichsstudie Kyphoplastie

Patientenaufkleber

Sehr geehrte/r Patient/in

Sie haben einen Stauchungsbruch der Brust- bzw. Lendenwirbelsäule erlitten. Diese Verletzung kann zu dauerhaften Mobilitätseinschränkungen und chronischen Schmerzen führen. Die Stabilität der einzelnen Wirbelkörper und die Verhinderung eines weiteren Höhenverlustes der betroffenen Segmente ist entscheidend dafür, dass Sie Ihre Alltagsaktivitäten wieder in vollem Umfang verfolgen können.

Neben der medizinischen Behandlung hat die physikalische Nachbehandlung ebenso eine große Bedeutung. Eine rasche Mobilisation, das heißt also eine frühe Durchführung von krankengymnastischen Übungen aus dem Bett heraus, ist entscheidend dafür, einem Verlust der Vitalität vorzubeugen.

Nach aktuellem medizinischem Wissen gibt es jedoch viele verschiedene Konzepte der Behandlung einer Wirbelkörperfraktur. Sofern die konservativen Therapieoptionen nicht die gewünschte Wirkung erzielen, ist (wie in Ihrem Fall) die operative Versorgung indiziert. Bei Ihnen ist eine minimal-invasive Technik zur Stabilisierung und Wiederaufrichtung der betroffenen Wirbelkörper geplant. Der aktuelle medizinische Wissensstand besagt, dass sowohl die Ballon-Kyphoplastie als auch die Radiofrequenzkyphoplastie, die vom Verfahren sehr ähnlich sind, als adäquate Therapieoptionen zur Verfügung stehen und unter Berücksichtigung der Risiken bei Ihrer Verletzung eingesetzt werden können. Beide Verfahren werden standardmäßig an unserem Hause eingesetzt, beide Operationsverfahren sind anerkannte und zugelassene Operationsmethoden.

Sie werden von uns mit einer dieser beiden Methoden operiert werden. Beide Verfahren werden mit gleicher Sorgfalt und mit dem Ziel durchgeführt, Sie für den Alltag fit zu machen und die

ursprüngliche Mobilität wieder in vollem Umfang zu erreichen. Im Anschluss an die Operation ist es unser Ziel, sie rasch aus dem Bett zu mobilisieren.

Risiken und Komplikationen der Verfahren sind laut Studienlage als gleichwertig anzusehen. Über alle Risiken und Komplikationen werden Sie im Rahmen des Aufklärungsgespräches durch Ihren behandelnden Arzt hingewiesen.

Zur Überprüfung des Behandlungserfolges werden Sie vor und nach der Operation, vor der Entlassung und etwas nach 6 Monaten nach der erfolgten Operation durch einen unserer Mitarbeiter befragt werden. Des Weiteren bitten wir Sie möglichst genaue Angaben zu Schmerzen oder Problemen im Alltag an den Untersuchungstagen zu machen.

Wir freuen uns auf die Zusammenarbeit mit Ihnen und wünschen Ihnen gute Besserung!

FREIWILLIGKEIT:
An diesem Forschungsprojekt nehmen Sie freiwillig teil. Ihr Einverständnis können Sie jederzeit und ohne Angabe von Gründen widerrufen. Alle bis dahin erhobenen Daten und Proben werden vernichtet.

ERREICHBARKEIT DES PROJEKTLEITERS:
Sollten während des Verlaufes des Forschungsprojektes Fragen auftauchen, so können Sie jederzeit folgende(n) Ansprechpartner unter der Telefonnummer erreichen:

Assistenzarzt Herrn A. Petersen (Tel.: 0721-889- 8229)

In dringenden Fällen außerhalb der Dienstzeiten: Chirurg. Ambulanz: 0721- 889- 8298

VERSICHERUNG:
Während der Teilnahme an dem Forschungsprojekt genießen Sie Versicherungsschutz. Es gelten die allgemeinen Haftungsbedingungen.

Einen Schaden, der Ihrer Meinung nach auf die Untersuchung/Therapie zurückzuführen ist, melden Sie bitte unverzüglich dem Projektleiter.

SCHWEIGEPFLICHT/DATENSCHUTZ:
Alle Personen, welche Sie im Rahmen dieses Projektes betreuen, unterliegen der Schweigepflicht und sind auf das Datengeheimnis verpflichtet.

Die studienbezogenen Untersuchungsergebnisse sollen in anonymisierter Form in wissenschaftlichen Veröffentlichungen verwendet werden.

Soweit es zur Kontrolle der korrekten Datenerhebung erforderlich ist, dürfen autorisierte Personen (z.B.: des Auftraggebers, der Universität) Einsicht in die studienrelevanten Teile der Krankenakte nehmen.

Sofern zur Einsichtnahme autorisierte Personen nicht der oben genannten ärztlichen Schweigepflicht unterliegen, stellen personenbezogene Daten, von denen sie bei der Kontrolle Kenntnis erlangen, Betriebsgeheimnisse dar, die geheim zu halten sind.

.....

Datum Name des/der aufklärenden Arztes/Ärztin

Diakonissenkrankenhaus Karlsruhe Rüppurr

Abteilung für Unfallchirurgie und Orthopädie

Ärztlicher Direktor:
Prof. Dr. med. E. Hartwig

Datum:

Einwilligungserklärung

Patientenaufkleber

Name der Studie:
Vergleichsstudie Kyphoplastie

Inhalt, Vorgehensweise, Risiken und Ziel des obengenannten Forschungsprojektes sowie die Befugnis zur Einsichtnahme in die erhobenen Daten hat mir ... *Herr Petersen*..... ausreichend erklärt.

Ich hatte Gelegenheit Fragen zu stellen und habe hierauf Antwort erhalten.

Ich hatte ausreichend Zeit, mich für oder gegen die Teilnahme am Projekt zu entscheiden.

Eine Kopie der Einwilligungserklärung habe ich erhalten.

Ich willige in die Teilnahme am Forschungsprojekt ein.

.....
(Name des Probanden)

....
Ort, Datum (Unterschrift des Probanden)

INFORMATION UND EINWILLIGUNGSERKLÄRUNG ZUM DATENSCHUTZ

Bei wissenschaftlichen Studien werden persönliche Daten und medizinische Befunde über Sie erhoben. Die Speicherung, Auswertung und Weitergabe dieser studienbezogenen Daten erfolgt nach gesetzlichen Bestimmungen und setzt vor Teilnahme an der Studie folgende freiwillige Einwilligung voraus:

1. Ich erkläre mich damit einverstanden, dass im Rahmen dieser Studie erhobene Daten/ Krankheitsdaten auf Fragebögen und elektronischen Datenträgern aufgezeichnet und ohne Namensnennung verarbeitet werden
2) Außerdem erkläre ich mich damit einverstanden, dass eine autorisierte und zur Verschwiegenheit verpflichtete Person (z.B.: des Auftraggebers, der Universität) in meine erhobenen personenbezogenen Daten Einsicht nimmt, soweit dies für die Überprüfung des Projektes notwendig ist. Für diese Maßnahme entbinde ich den Arzt von der ärztlichen Schweigepflicht.

.....
(Name des Probanden)

....
Ort, Datum (Unterschrift des Probanden)

Danksagung

Die Danksagung wurde aus Gründen des Datenschutzes gekürzt.

Ich bin meinen lieben Eltern und meiner großen Schwester für ihren beharrlichen Zuspruch und ihr Interesse an meinem Tun zu großem Dank verpflichtet. Ebenso danke ich meinem Chef, Prof. Dr. Erich Hartwig, der mich auf die Idee zu dieser Studie brachte und mich stets fördernd wissenschaftlich begleitete.

Lebenslauf

Der Lebenslauf wurde aus Gründen des Datenschutzes entfernt.

Der Lebenslauf wurde aus Gründen des Datenschutzes entfernt.