Universität Ulm
Orthopädische Universitätsklinikum Ulm
Ärztlicher Direktor: Prof. Dr. med. Heiko Reichel

Validität von Messmethoden zur Erfassung des glenohumeralen Knochensubstanzverlustes bei anteriorer Schulterinstabilität

Dissertation zur Erlangung des Doktorgrades der
Medizin der Medizinischen Fakultät der Universität Ulm

vorgelegt von
Hashuka Huzurudin aus Kabul
Ulm, 2024

Amtierender Dekan: Prof. Dr. med. Wirth

1. Berichterstatter: PD Dr. med. Sgroi

2. Berichterstatter: Prof. Dr. med. Imhof

Tag der Promotion: 09.10.2025

Meiner Familie gewidmet.
Ihr seid meine Flügel.

I. Inhaltsverzeichnis

I. Inhaltsverzeichnis ..... *III*

II. Abkürzungsverzeichnis *1*

1 Einleitung *2*

1.1 Anatomische Grundlagen der anterioren Schulterstabilität **3**

1.1.1 Passive Stabilisatoren 3

1.1.2 Aktive Stabilisatoren 5

1.2 Pathoanatomische und biomechanische Aspekte der anterioren Schulterinstabilität **7**

1.2.1 Definition 7

1.2.2 Pathoanatomie und biomechanische Konsequenzen 7

1.3 Die anteriore Schulterinstabilität **11**

1.3.1 Epidemiologie 11

1.3.2 Ätiopathogenese und Klassifizierungen 12

1.3.3 Klinische Symptomatik 12

1.3.4 Diagnostik 13

1.3.5 Therapie 18

1.4 Konzept der Studie **19**

1.5 Fragestellungen **21**

2 Material und Methoden **22**

2.1 Studiendesign und ethische Aspekte **22**

2.2 Vor-StudiePhase **22**

2.3 Auswahl der Studienpopulation **24**

2.4 Schulung der Untersucher **26**

2.5 Durchführung der ersten und zweiten Messreihe **26**

2.6 Statistische Auswertung **35**

3 Ergebnisse *37*

3.1 Diagnostische Genauigkeit von True-AP- und WP-Röntgenaufnahmen, CT und MRT bei der Erkennung von knöchernen Bankart-Läsionen **37**

3.2 Messungen der knöchernen Bankart-Läsionen mittels CT und MRT **38**

3.3 Intrarater- und Interrater-Reliabilitäten von CT und MRT bei der Messung von knöchernen Bankart-Läsionen **39**

4 Diskussion *40*

4.1 Limitationen **40**

4.2 Erkennen von knöchernen Bankart-Läsionen mit True-AP-Röntgenaufnahmen, WP-Röntgenaufnahmen, MRT und CT **42**

4.3 Genauigkeit und Reliabilität der Messung von knöchernen Bankart-Läsionen mittels MRT im Vergleich zur CT **44**

4.4 Intrarater- und Interrater-Reliabilität von CT und MRT bei der Messung von knöchernen Bankart Läsionen **46**

4.5 Schlussfolgerung 47

5 Zusammenfassung 48

6 Literaturverzeichnis 50

7 Danksagung 57

8 Lebenslauf 58

II. Abkürzungsverzeichnis

ALPSA	Anterior labroligamentous periosteal sleeve avulsion
AP	Anterior-posteriorer
AUC	Area under the curve
CT	Computertomographie
DOR	Diagnostic odds ratio
GARD	Glenoid Articular Rim Disruption
GLAD	Glenolabral articular disruption
HAGL	Humeral avulsion of the glenohumeral ligament
IGHL	Inferiores glenohumerales Ligament
Kp	Kilopond
LBS	Lange Bizepssehne
LR +	Positive Likelihood Ratio
LR-	Negative Likelihood Ratio
M.	Muskulus
MGHL	Mediales glenohumerales Ligament
MRT	Magnetresonanztomographie
NPV	Negativer prädiktiver Wert
PPV	Positiver prädiktiver Wert
TGHI	Transversaler glenohumeraler Index
SGHL	Superiores glenohumerales Ligament
WP	Röntgenaufnahme in Westpoint View

1 Einleitung

Das Schultergelenk ist aufgrund seines anatomischen Aufbaus das beweglichste Gelenk des menschlichen Körpers [41]. Es ermöglicht Bewegungen in allen drei Raumebenen und unterscheidet sich wesentlich von den anderen Gelenken des menschlichen Körpers [43]. Verliert das Schultergelenk seine Funktion, kann dies negative Folgen für den Patienten auf körperlicher, psychischer und sozialer Ebene haben [47]. Die vordere Schulterinstabilität ist eine der häufigsten Pathologien des Schultergelenks, dessen schwerwiegendere Folge die Schulterluxation ist. Bleibt diese unbehandelt, droht der Funktionsverlust des Schultergelenks [36].

Das Schultergelenk ist ein klassisches Kugelgelenk [86]. Aufgrund der unterschiedlichen Größe der beiden Gelenkpartner ist das Schultergelenk einem hohen Instabilitätsrisiko ausgesetzt [5]. Nur dank eines komplexen Zusammenspiels mehrerer anatomischer Strukturen ist ein kongruenter Bewegungsablauf gewährleistet [40]. An der Interaktion der beiden Gelenkpartner sind mehrere passive und aktive Stabilisatoren beteiligt [3]. Die Kenntnis der Pathoanatomie und der damit zusammenhängenden biomechanischen Prinzipien ist für das Verständnis der anterioren Schulterinstabilität als Erkrankungsbild von wesentlicher Bedeutung [40]. Aus diesem Grund werden in der Einleitung zunächst die anatomischen und biomechanischen Grundlagen der Schulterstabilität in zwei separaten Kapiteln erörtert.

Nach der Beschreibung der komplexen Anatomie und Biomechanik des Schultergelenks wird dann im dritten Kapitel der Einführung die vordere Schulterinstabilität als pathologische Entität vorgestellt. Nacheinander werden die Ätiologie, die Symptome und die verschiedenen Diagnosemethoden beschrieben, die den Nachweis eines knöchernen Substanzverlustes ermöglichen. Unter Berücksichtigung der Bedeutung des Erkennens und der Messung des knöchernen Substanzverlustes wird die Therapie der vorderen Schulterinstabilität diskutiert. Die Bedeutung des knöchernen Substanzverlustes wird als zentrales Thema der wissenschaftlichen Arbeit im vierten Unterkapitel dieser Einführung als Konzept der Studie vorgestellt. Im fünften Unterkapitel werden die Forschungsfragen und die Hypothese vorgestellt.

1.1 Anatomische Grundlagen der anterioren Schulterstabilität

Die Stabilität des Schultergelenks wird durch passive (statische) und aktive (dynamische) Stabilisatoren gewährleistet [40, 68]. Diese Mechanismen sind die Faktoren, die den Humeruskopf im Glenoid zentrieren. Die Funktion der statischen Stabilisatoren rühren aus dem anatomischen Aufbau des Schultergelenks her, die der dynamischen Mechanismen basieren hauptsächlich auf die Aktivität der Muskulatur [25].

1.1.1 Passive Stabilisatoren

Zu den passiven Stabilisatoren (Abbildung 1) gehören das Labrum glenoidale, die glenohumeralen Bänder und die Gelenkkapseln [40]. Die passiven Stabilisatoren tragen dazu bei, die Bewegung des Glenohumeralgelenks sowohl bei der Rotation als auch bei der Translation positionsabhängig zu begrenzen [40].

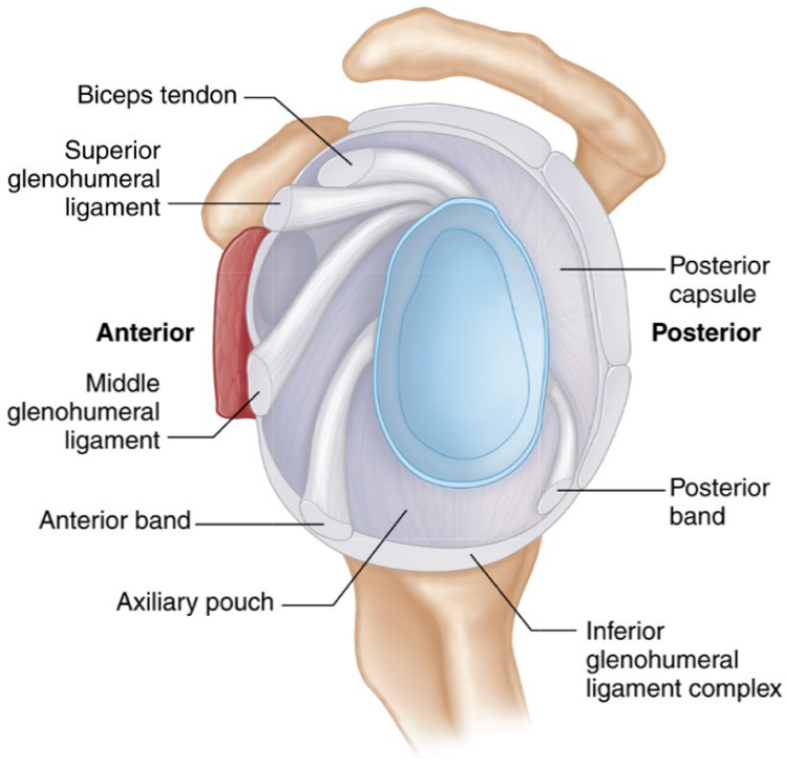

Abbildung 1: Passive Stabilisatoren. Zu den passiven Stabilisatoren gehören das Labrum glenoidale, die glenohumeralen Bänder und die Gelenkkapseln.
Quelle: [40] Mit freundlicher Genehmigung des Elsevier Verlags.

i) Proximale Humerus und das Glenoid

Der proximale Humerus besteht aus einem ellipsoiden Humeruskopf und den Tubercula [50]. An das Tuberculum minus setzt der M. subscapularis an, das Tuberculum majus ist Ausgangspunkt für den M. supraspinatus, M. infraspinatus und M. teres minor[62]. Das Glenoid fungiert als Gelenkpfanne und entspricht 1/3 der Gesamtfläche des Humerus [40]. Das Glenoid ist birnenförmig mit einer breiteren unteren Hälfte [40]. Der Knorpel des Glenoides ist in der Mitte dünner und in der Peripherie dicker, wohingegen der Knorpel des Humeruskopf in der Mitte dicker ist [74]. In der Mitte des Glenoides befindet sich eine knorpelfreie Vertiefung, die sogenannte „bare Area“ [1]. Durch die kongruenten Knorpelverhältnisse und die bare Area wird die Kontaktfläche zwischen beiden Gelenkpartnern erhöht und ein negativer Druck erzeugt, was in der Summe zur passiven Stabilisierung beiträgt [25].
Die Oberflächen der Gelenkpartner können außerdem aufgrund der molekularen und elektrischen Anziehungskräfte eng miteinander haften. Ein hauchdünner Film aus synovialer Flüssigkeit bewirkt eine Adhäsion mit den Gelenkpartnern und aufgrund ihrer Kohäsion bleiben die Gelenkpartner zusammen.

ii) Das Labrum glenoidale

Das Labrum glenoidale ist eine breit angelegte Struktur, die aus dichten Bündeln von Kollagenfasern besteht und die Gelenkpfanne umgibt [32]. Am superioren Anteil des Labrums hat die lange Bizepssehne ihren Ursprung [32]. Das Labrum vertieft die Pfanne um durchschnittlich 9 mm in der superior-inferioren Dimension und 5 mm in der antero-posterioren Ebene, was bis zu 30−50 % der Pfannentiefe des Glenoids ausmacht [31, 40]. Darüber hinaus begrenzt das Labrum die antero-posteriore Translation des Humeruskopfes und trägt zur Aufrechthaltung des negativen Drucks zwischen beiden Gelenkpartnern bei [88]. Das Labrum besitzt ähnliche Eigenschaften wie ein Dichtungsring, der den Humeruskopf in der Pfanne wie ein ‚Kolben‘ im ‚Zylinder‘ abdichtet und somit den Vakuumeffekt ermöglicht. Das Labrum spielt eine wichtige Rolle bei der Aufrechterhaltung der Stabilität des Schultergelenks durch die Aufrechthaltung eines Unterdrucks, der den Humeruskopf in der Pfanne presst.

iii) Gelenkkapsel und glenohumerale Ligamenta

Die Gelenkkapsel hat ihren Ursprung in der Nähe des Glenoidrands und inseriert an den collum anatomicum des Humerus [68]. Mit Ausnahme der Recessus axillaris reicht die Gelenkkapsel in die Rotatorenmanschette hinein und besteht aus drei Schichten von Kollagenfasern [19]. In der Gelenkkapsel herrscht ein Unterdruck, bei einer durchschnittlichen Glenoidfläche von etwa 7 cm^2 kann dieser stabilisierende Unterdruck bei normalem Luftdruck maximal 7 kp (Kilopond) erreichen. Die Gelenkkapsel wirkt insbesondere bei der Abduktion über 90° als passiver Stabilisator [68]. Dieser wird durch grobfasrige glenohumerale Ligamenta verstärkt: Nämlich superiores glenohumerales Ligament (SGHL), mittleres glenohumerales Ligament (MGHL) und inferiores glenohumerales Ligament (IGHL) [25]. Der IGHL besteht aus einem posterioren, einem axillaren und einem anterioren Bündel und spielt unter den glenohumeralen Ligamenta bei der Stabilisierung des Schultergelenkes die zentralewichtigste Rolle [25]. Die glenohumeralen Ligamenta straffen die Gelenkkapsel bei endgradigen Bewegungsausführungen und begrenzen die Translation des Humeruskopfes [25].

1.1.2 Aktive Stabilisatoren

Zu den aktiven Stabilisatoren gehören die Rotatorenmanschette, die lange Bizepssehne (LBS) und die skapulo-thorakale Muskulatur.

i) Rotatorenmanschette und skapulo-thorakale Muskulatur

Die Rotatorenmanschette besteht aus vier Muskeln, die den Humeruskopf inserieren: M. subscapularis, M. supraspinatus, M. infraspinatus und M. teres minor [73]. Der M. subscapularis entspringt am Fossa subscapularis an der ventralen Skapula und setzt am Tuberculum minus humeri an [73]. Der M. supraspinatus entspringt in der Fossa supraspinata an der dorsalen Skapula kranial der Spina scapulae, der M. infraspinatus in der Fossa infraspinata kaudal der Spina scapulae [73]. Der M. teres minor hat seinen Ursprung am Margo lateralis scapulae [73]. Die drei zuletzt genannten Muskeln setzen alle am

Tuberculum majus an [40]. Der resultierende Vektor aller Kräfte, die über die Muskeln der Rotatorenmanschette auf das Gelenk wirken, verläuft durch das Zentrum des Glenoids (Abbildung 2).

Eine optimale Positionierung des Schulterblatts im Raum ist für die Stabilität des Schultergelenks unerlässlich. Dafür sorgt die skapulo-humerale Muskulatur, bestehend aus Serratus anterior, Rhomboideus, Levator scapulae, Trapezius und Pectoralis minor. Die abwechselnde agonistische und antagonistische Wirkung der einzelnen Muskeln der Rotatorenmanschette drückt und zentriert den Oberarmkopf in das Glenoid, das von den skapulo-thorakalen Muskeln aktiv in Position gehalten wird. Dieses ausgewogene Zusammenspiel von Kräften und Gegengewicht stabilisiert das Schultergelenk aktiv in alle Richtungen.

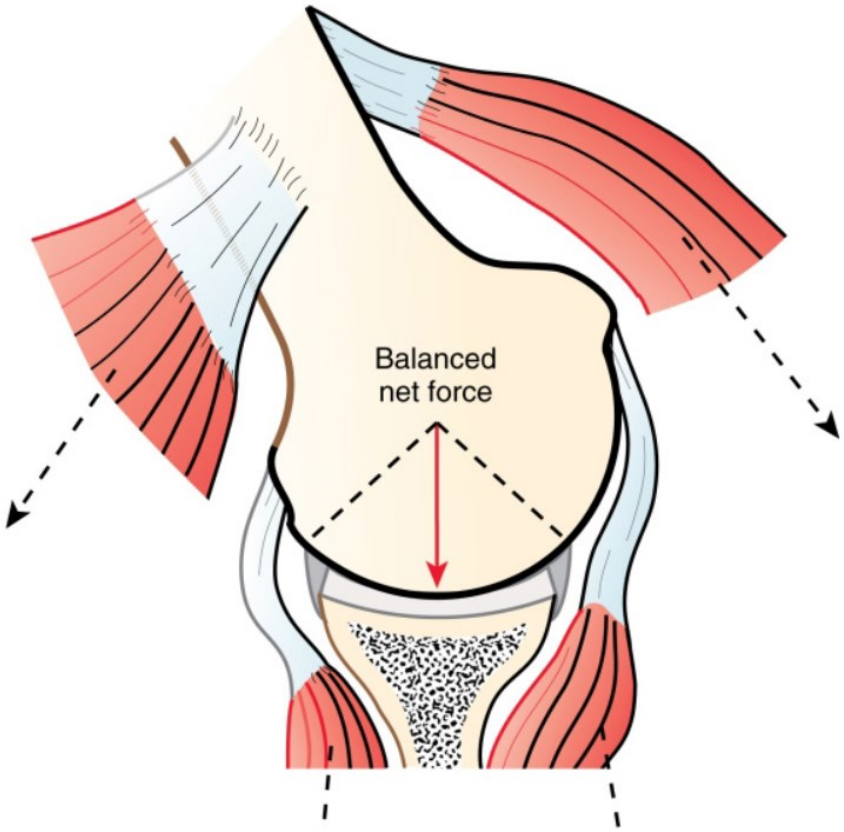

Abbildung 2: Aktive Stabilisatoren mit Sehnen der Rotatorenmanschette und Kraftvektoren, die in der Summe zum Zentrum des Glenoids zeigen.

Quelle: [40] Mit freundlicher Genehmigung des Elsevier Verlags.

ii) Die lange Bizepssehne (LBS)

Die LBS entspringt am Tuberculum supraglenoidale und ist eng mit dem superioren Labrum verbunden [73]. Sie tritt aus dem Glenohumeralgelenk und verläuft in den Sulcus bicipitalis [73]. Die LBS hat eine kaudalisierende Wirkung auf den Humeruskopf [20].

1.2 Pathoanatomische und biomechanische Aspekte der anterioren Schulterinstabilität

1.2.1 Definition

Um die anteriore Schulterinstabilität zu beschreiben, werden im klinischen Alltag oft unterschiedliche Fachbegriffe verwendet, deren Bedeutung von Patienten missverstanden werden können. Deshalb ist es wichtig die Begriffe korrekt zu verwenden und dem Patienten zu erläutern, insbesondere in Bezug auf den weiteren klinischen Verlauf.

Die Schulterinstabilität ist ein pathologischer Zustand, bei dem es zu einer übermäßigen Translation des Oberarmkopfes auf dem Glenoid kommt [40]. Bei einer glenohumeralen Luxation handelt es sich um eine vollständige Ausrenkung des Schultergelenks, bei der es keinen Kontakt zwischen den Gelenkflächen des Humerus und des Glenoides gibt [59]. Eine Subluxation ist eine unvollständige Luxation des Schultergelenks [59].

1.2.2 Pathoanatomie und biomechanische Konsequenzen

Abhängig von der Position des Armes, dem Vektor der auf die Schulter einwirkenden Kraft und dem Zeitpunkt der Krafteinwirkung kann eine anteriore Schulterinstabilität zu Verletzungen verschiedener anatomischer Strukturen mit unterschiedlichen typischen Mustern führen [21]. Es können folgende Verletzungen auftreten:

i) Bankartläsion

Die Bankart-Läsion ist eine Ablösung des vorderen Labrums zusammen mit der Gelenkkapsel vom vorderen Rand des Glenoids [12]. In diesem Fall können die glenohumeralen Bänder ihre stabilisierenden Funktionen nicht mehr erfüllen [70]. Darüber hinaus verliert das Labrum seine Funktion, die Fläche des Glenoids zu vertiefen [25]. Je nach Morphologie sind verschiedene Varianten einer Bankart-Läsion beschrieben worden [25].

- Anterior labroligamentous periosteal sleeve avulsion (ALPSA): Eine ALPSA-Läsion ist eine Bankart-Läsion, die in einer medialisierten, nicht anatomischen Position am Glenoidhals verheilt ist [25].

- Glenolabral articular disruption (GLAD): Eine GLAD-Läsion ist eine Bankart-Läsion, die mit einer Beteiligung des Glenoidknorpels oder des osteochondralen Fragments direkt neben der Bank-Läsion einhergeht [25]. Die GLAD-Läsion steht in der Regel nicht in direktem Zusammenhang mit einer klinischen Schulterinstabilität, wenn sie jedoch mit einer Schulterinstabilität einhergeht, wird sie als Glenoid articular Rim Disruption (GARD) bezeichnet [25].

- Pertes Läsion: Hierbei handelt es sich um eine Bankart-Läsion mit Periostabriss am Glenoidhals, aber ohne gleichzeitige Ruptur der vorderen Gelenkkapsel [25].

ii) Knöcherne Bankart-Läsion

Bei der knöchernen Bankart-Läsion kommt es bei der Luxation zusätzlich zur reinen weichteiligen Bankart-Läsion zu einer Fraktur des anterior-inferioren Glenoids [21]. Dadurch kommt es zu einem knöchernen Substanzverlust, der die schon kleinere Gelenkfläche des Glenoids im Vergleich zum Humeruskopf weiter verkleinert [21]. Studien haben gezeigt, dass ein knöcherner Substanzverlust des Glenoids von 15 % oder mehr mit einer erhöhten Reluxationsrate nach einer Bankart-Repair vergesellschaftet ist [21].

iii) Humeral avulsion of the glenohumeral ligament (HAGL)

Während die Bankart-Läsion mit einer Ablösung des IGHL von seiner glenoidalen Insertion einhergeht, ist eine Ruptur des IGHL an der humeralen Insertion selten [21]. Diese seltene Verletzung wird als HAGL bezeichnet und tritt bei 5−10 % der vorderen Schulterinstabilitäten auf [21].

iv) Hill-Sachs-Läsion

Bei einer anterioren Schulterluxation kollidiert der weiche Knochen des postero-lateralen Humeruskopfes mit dem dichteren Knochen des vorderen Glenoids, wodurch ein ‚Furchendefekt' am Humeruskopf entsteht, der erstmals 1940 von Hill und Sachs et al. beschrieben wurde, die sogenannte Hill-Sachs-Läsion [29]. Liegt die Hill-Sachs-Läsion weit medial, kann sie sich bei physiologischen Bewegungen der Schulter am vorderen Glenoidrand verhaken und wie ein Hebel eine Schulterluxation provozieren [60].

1.2.3 Biomechanik

Die funktionelle Anatomie des Glenohumeralgelenks wird durch statische und dynamische Mechanismen bestimmt [68], die den Humeruskopf im Glenoid zentrieren. Die statischen Strukturen sind durch den anatomischen Aufbau der Schulter vorgegeben. Die dynamischen Mechanismen rühren hauptsächlich von der Aktivität der Muskulatur her [25].

1) Dynamische Mechanismen:

i) Muskuläre Balance:

Das wichtigste dynamische Prinzip ist die muskuläre Balance. Hierdurch wird das Glenoid aktiv in eine Position gebracht wird, bei der der resultierende Kraftvektor aller auf das Gelenk einwirkenden Kräfte durch den Mittelpunkt des Glenoids verläuft [40].
Für die Stabilität der Schulter ist es von entscheidender Bedeutung, dass das Schulterblatt optimal im Raum positioniert ist. Dies wird durch ein Muskelnetzwerk gewährleistet, das hauptsächlich aus den Muskeln Serratus anterior, Rhomboideus, Levator scapulae,

Trapezius und Pectoralis minor besteht. Zusätzlich tragen die Muskeln, die das Schulterblatt mit dem Oberarmknochen verbinden (Skapulohumerale und thorakohumerale Muskulatur, einschließlich Latissimus dorsi, Teres major und Pectoralis major), durch ein ausgewogenes Zusammenspiel zur dynamischen Stabilisierung des Humeruskopfes in der Schulterpfanne bei [25].

ii) Kompression in die Kavität:

In den konventionellen Röntgenaufnahmen erscheint die knöcherne Kavität als gering. Tatsächlich ist der Knorpel am Rand der Pfanne dicker als in seiner Mitte [73]. Darüber hinaus wird die Kavität der Pfanne durch das Labrum glenoidale, das sie zirkulär umgibt, entscheidend vermehrt [73]. Nach einer Untersuchung von Howell und Galinat [31] trägt das Labrum mit einem Anteil von ungefähr 50 % zur tatsächlichen Gesamtkavität bei.
Aufgrund der birnenförmigen Konfiguration der Pfanne ist der Stabilitätsindex normaler Schultergelenke nach vorne und hinten am niedrigsten [25]. Dies erklärt auch die hauptsächlichen Luxationsrichtungen. Die Stabilität nimmt deutlich ab, sofern die wirksame Kavität der Pfanne durch eine Bankart-Läsion oder -Fraktur vermindert ist [25].

iii) Vakuumeffekt:

Gemäß den Untersuchungen von Habermeyer et al. aus dem Jahr 1992 zeigt ein normales Schultergelenk ohne eine externe Krafteinwirkung einen sehr geringen negativen Druck, der kaum zur Stabilisierung beiträgt [25]. Wenn jedoch eine äußere Kraft den Kontakt zwischen dem Humeruskopf und der Pfanne stört, entsteht in der geschlossenen Gelenkkapsel ein Unterdruck, der dieser äußeren Kraft entgegenwirkt. Bei einer durchschnittlichen Glenoidfläche von etwa 7 cm^2 kann dieser stabilisierende Unterdruck bei normalem Luftdruck maximal 7 kp (Kilopond) erreichen [25].
Nach einer Bankart-Läsion ist dieser Mechanismus jedoch nicht mehr wirksam. Daraus lässt sich schließen, dass das Labrum ähnliche Eigenschaften wie ein Dichtungsring besitzt und somit den Vakuumeffekt ermöglicht. Das Labrum spielt also eine wichtige Rolle bei der Aufrechterhaltung der Stabilität des Schultergelenks durch die Schaffung eines Unterdrucks, der den Humeruskopf in der Pfanne hält [25].

iv) Adhäsion und Kohäsion:

Die Oberflächen der Gelenkpartner im Schultergelenk sind passgenau und können aufgrund von molekularen und elektrischen Anziehungskräften eng miteinander haften. Ein hauchdünner Film aus synovialer Flüssigkeit bewirkt eine Adhäsion mit den Gelenkpartnern und aufgrund ihrer Kohäsion bleiben die Gelenkpartner zusammen. Dies ähnelt dem bekannten Prinzip der starken Haftung zwischen zwei leicht feuchten Glasplatten, die zwar leicht gegeneinander verschoben, jedoch nur schwer voneinander getrennt werden können. Die genaue quantitative Ausprägung dieses Effekts im Schultergelenk wurde bislang nicht umfassend erforscht [25].

2) Statische Mechanismen:

Der Durchmesser des Humeruskopfes beträgt im Durchschnitt etwa 44 mm, während das Glenoid eine durchschnittliche Größe von etwa 35 x 25 mm aufweist. Um das Verhältnis zwischen dem Kopf und der Pfanne zu bewerten, wurde der transversale glenohumerale Index beschrieben (TGHI) [25]. Letzterer wird durch das Verhältnis der Durchmesser des Glenoids und des Humeruskopfes berechnet. Im Mittel beträgt der TGHI 0,57 (25/44). Niedrige Werte dieses Index werden mit einer Anfälligkeit für vordere oder hintere Instabilität in Verbindung gebracht [25].

1.3 Die anteriore Schulterinstabilität

1.3.1 Epidemiologie

Die anteriore Schulterinstabilität ist eine häufige Verletzung, die vor allem bei jungen, sportlich aktiven Patienten auftritt. Die genaue Inzidenz variiert je nach Studie und Population, aber Schätzungen zufolge beträgt sie etwa 23−47 Fälle pro 100.000 Personen pro Jahr [30, 42].

Männer sind etwa dreimal häufiger betroffen als Frauen und die Verletzung tritt am häufigsten zwischen dem 15. und 25. Lebensjahr auf [30]. Eine familiäre Vorbelastung, hohe sportliche Aktivität und bestimmte Sportarten wie Volleyball, Handball oder Rugby können das Risiko für eine anteriore Schulterinstabilität erhöhen [64]. Bei Patienten unter 20 Jahren liegt die Wahrscheinlichkeit einer erneuten Luxation bei bis zu 90 % [21].

1.3.2 Ätiopathogenese und Klassifizierungen

Die vordere Schulterluxation kann traumatisch, atraumatisch, statisch, dynamisch oder habituell sein [25]. Verschiedene Autoren haben versucht, die Schulterinstabilität auf der Grundlage ihrer Ätiopathogenese zu klassifizieren. Rowe et al. waren die ersten, die eine Klassifizierung von traumatischen und atraumatischen Schulterluxationen vornahmen [69]. Rockwood et al. unterteilten Subluxationen des Schultergelenks in traumatische, atraumatische und willkürliche [13]. Thomas und Matsen schlugen das bisher am häufigsten verwendete Klassifizierungssystem vor und teilten die Schulterinstabilität in zwei große Kategorien ein. Die erste Kategorie umfasste „Patienten mit atraumatischer, multidirektionaler und bilateraler Beteiligung“, während die zweite Kategorie „Patienten mit traumatischer, einseitiger Luxation“ einschloss [82]. Gerber und Nyffeler schlugen eine Klassifizierung der Schulterinstabilität vor, die auf statischen und dynamischen Elementen der Schulterinstabilität basierte [20]. Die Autoren unterschieden im Allgemeinen drei verschiedene Gruppen von Instabilitäten: statische, dynamische und habituelle. Die statische Gruppe wurde nach der Richtung der Luxation und die dynamische Gruppe nach dem Vorhandensein oder Fehlen einer Bandlaxität unterteilt. Patienten mit habitueller Instabilität bilden die dritte Kategorie [58]. Obwohl bisher mehrere Versuche unternommen wurden, konnte sich keine Klassifizierung, die die Ätiopathogenese der Schulterinstabilität berücksichtigt, endgültig durchsetzen [58].

1.3.3 Klinische Symptomatik

Eine akute Schulterluxation ist mit starken Schmerzen verbunden und führt zu einer Unbeweglichkeit des Schultergelenks [46]. Bei der chronischen Instabilität können die Patienten je nach Grad der Instabilität in bestimmten Bewegungsbereichen symptomlos bleiben, klagen aber über ein Gefühl der ‚Beklemmung‘ bei hoher und tiefer Außenrotation [46]. Damit ist die Angst gemeint, dass das Schultergelenk bei der gezielten Bewegungsausführung wieder auskugelt [46].

1.3.4 Diagnostik

1.3.4.1 Klinische Untersuchung

Die klinische Untersuchung spielt für das Stellen der Diagnose eine herausragende Rolle [34]. Nach der Inspektion, Palpation des Schultergelenkes ist die Bestimmung der passiven und aktiven Beweglichkeit unerlässlich [46]. Verschiedene spezifische Tests wurden außerdem speziell für die Untersuchung der anterioren Schulterinstabilität entwickelt [46]. Im Folgenden werden die im klinischen Alltag am häufigsten verwendeten Tests aufgeführt:

i) Apprehension-Test: Der Test gilt als positiv, wenn der Patient bei einer 90°-Abduktion und maximaler Außenrotation des betroffenen Arms ein Gefühl der ‚Beklemmung' angibt [46].

ii) Relocation-Test: Sobald der Patient beim Apprehensionstest ein Gefühl der ‚Beklemmung' angibt, übt der Untersucher eine nach dorsal gerichtete Kraft von ventral auf den subluxierten Humeruskopf aus; der Test gilt als positiv, wenn dadurch das ‚Beklemmungsgefühl' verschwindet [46].

iii) Surprise-Test: Während des Relocation-Tests lässt der Untersucher den Druck auf den ventralen Oberarmkopf abrupt nach, nachdem das Gefühl der Beklemmung aufgehört hat. Der Test gilt als positiv, wenn der Patient erneut ein Gefühl der Beklemmung angibt [75].

iv) Sulcus-Test: Der Arm wird vom Untersucher in der neutralen Nullstellung nach kaudal gezogen. Der Test gilt als positiv, wenn ein ‚Sulcus', d. h. eine Vertiefung zwischen Schulterdach und Oberarmkopf zu erkennen ist. Je nach Ausdehnung des Sulcus ist auch eine Einteilung nach Schweregrad möglich [58].

1.3.4.2 Bildgebende Diagnostik

Dank der sich ständig weiterentwickelnden chirurgischen Eingriffstechniken ermöglicht die moderne Schulterchirurgie eine gezielte Behandlung und damit die Wiederherstellung der physiologischen Anatomie der meisten Patienten mit vorderer Schulterinstabilität [25]. Die entscheidende Voraussetzung dafür ist, dass alle spezifischen Läsionen, die der vorderen Schulterinstabilität zugrunde liegen, identifiziert und erfasst werden [11]. Hierfür ist eine

präzise bildgebende Diagnostik unerlässlich [11]. Es gibt verschiedene bildgebende Verfahren, welche jedoch die höchste diagnostische Validität besitzt, ist noch nicht definitiv geklärt. Zu den bildgebenden diagnostischen Methoden gehören [63]:

- Röntgen: Standard-AP-Ansicht, True-AP-Ansicht, Westpoint-Aufnahme, Stryker-Notch-Aufnahme
- Computertomographie (CT)
- Magnetresonanztomographie (MRT)

i) Röntgen

Standard-AP-Ansicht: Bei der Standard-AP-Ansicht handelt es sich um eine schräge Ansicht, bei der sich Oberarmkopf und Glenoid teilweise überlappen, da der Röntgenstrahl nach vorne (etwa 40°) auf den Oberarmkopf gerichtet ist [63].

True-AP-Ansicht: Der seitlich zum Schulterblatt gerichtete Röntgenstrahl (45°) ermöglicht eine optimale Visualisierung des Glenohumeralgelenks [63]. Mit dieser Ansicht können Erosionen des vorderen Glenoidrandes sichtbar gemacht werden [63].

Westpoint-Aufnahme: Bei dieser Variante der AP-Ansicht liegt der Patient in Bauchlage, der Arm ist um 90° abduziert und der Ellbogen hängt über den Rand des Untersuchungstisches [63]. Der Röntgenstrahl wird um etwa 25° nach anterior und medial gekippt (Abbildung 3), um den antero-inferioren Glenoidrand darzustellen [63]. Die West-Point-Aufnahme ist nützlich, um knöcherne Bankart-Läsionen zu erkennen, da sie eine gute Sicht auf den vorderen Glenoidrand bietet [63].

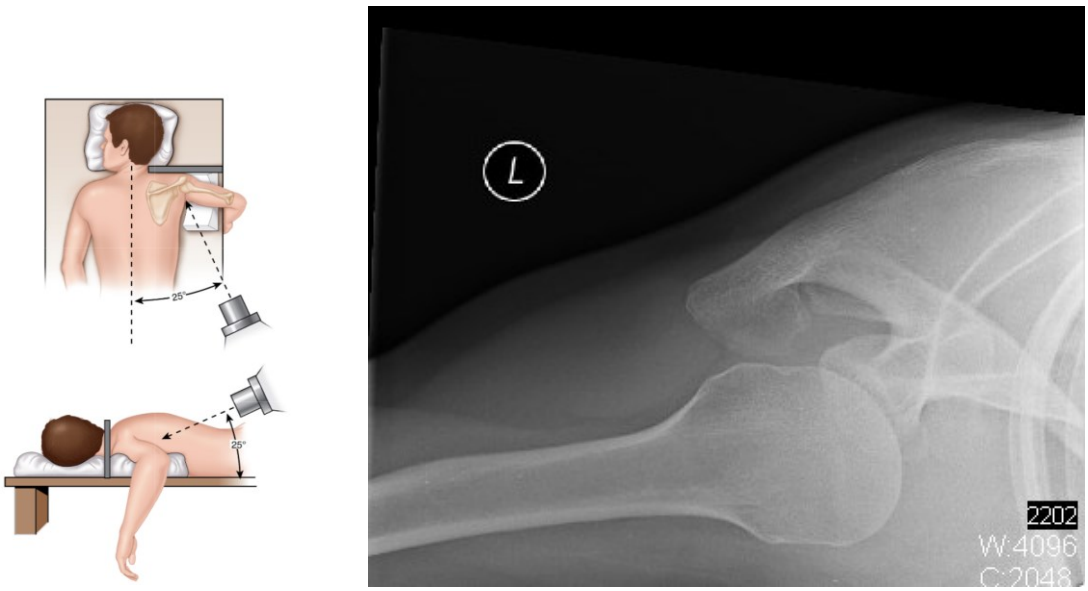

Abbildung 3: Die West-Point-Aufnahme ermöglicht die Darstellung des vorderen Glenoidrandes.
Quelle: [40] Mit freundlicher Genehmigung des Elsevier Verlags.

Stryker-Notch-Aufnahme: Diese Aufnahme wird in Rückenlage mit abduziertem und nach außen gedrehtem Arm durchgeführt [21]. Der Röntgenstrahl wird um ca. 10° nach kranial geneigt, um den postero-lateralen Humeruskopf sichtbar zu machen (Abbildung 4). Die Stryker-Notch-Aufnahme ist hilfreich bei der Beurteilung von Hill-Sachs-Läsionen [63].

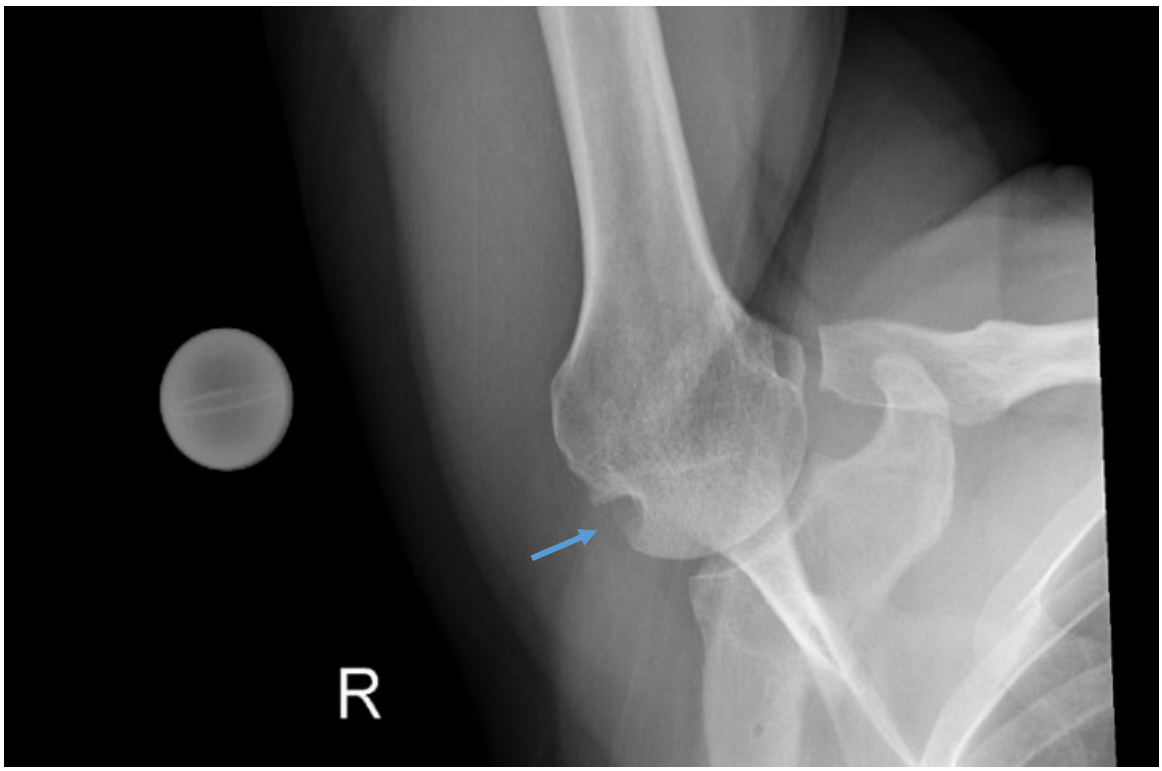

Abbildung 4: Stryker-Notch-Aufnahme des rechten Schultergelenks mit Hill-Sachs-Delle.
Quelle: Eigene Aufnahme aus der Abteilung Orthopädie Uniklinikum Ulm.

ii) Computertomografie (CT):

Trotz der Einschränkungen im Vergleich zur MRT (z. B. fehlende multiplanare Bildgebung, Exposition gegenüber ionisierender Strahlung und geringe Spezifität für labrale Läsionen) bleibt die CT-Untersuchung (Abbildung 5) des Schultergelenks ein nützliches Verfahren zur diagnostischen Erkennung von pathomorphologischen Läsionen der vorderen Schulterinstabilität [6]. Die CT-Untersuchung des Schultergelenks nach einer Schulterluxation oder bei einer chronischen vorderen Schulterluxation wurde als ‚Goldstandard' für den Nachweis und die Messung knöcherner Läsionen wie der knöchernen Bankart-Läsion und der Hill-Sachs-Läsion beschrieben [21]. Ein Nachteil des CT ist dagegen, dass weichteilige Verletzungen des Schultergelenks kaum zu erkennen sind und daher leicht übersehen werden können [21]. Da knöcherne Läsionen des Glenoides je nach Lage und Größe eine anteriore Schulterinstabilität begünstigen können, sind ihre präoperative Erkennung und Vermessung unerlässlich [54]. Zur Quantifizierung der knöchernen Läsionen wurden verschiedene Messmethoden entwickelt. Welche dieser Techniken die beste diagnostische Aussagekraft hat, ist bis heute nicht endgültig geklärt

[24]. Diese Messmethoden können sowohl für CT als auch für MRT angewendet werden. Am Ende dieses Kapitels wird näher auf diese Methoden eingegangen.

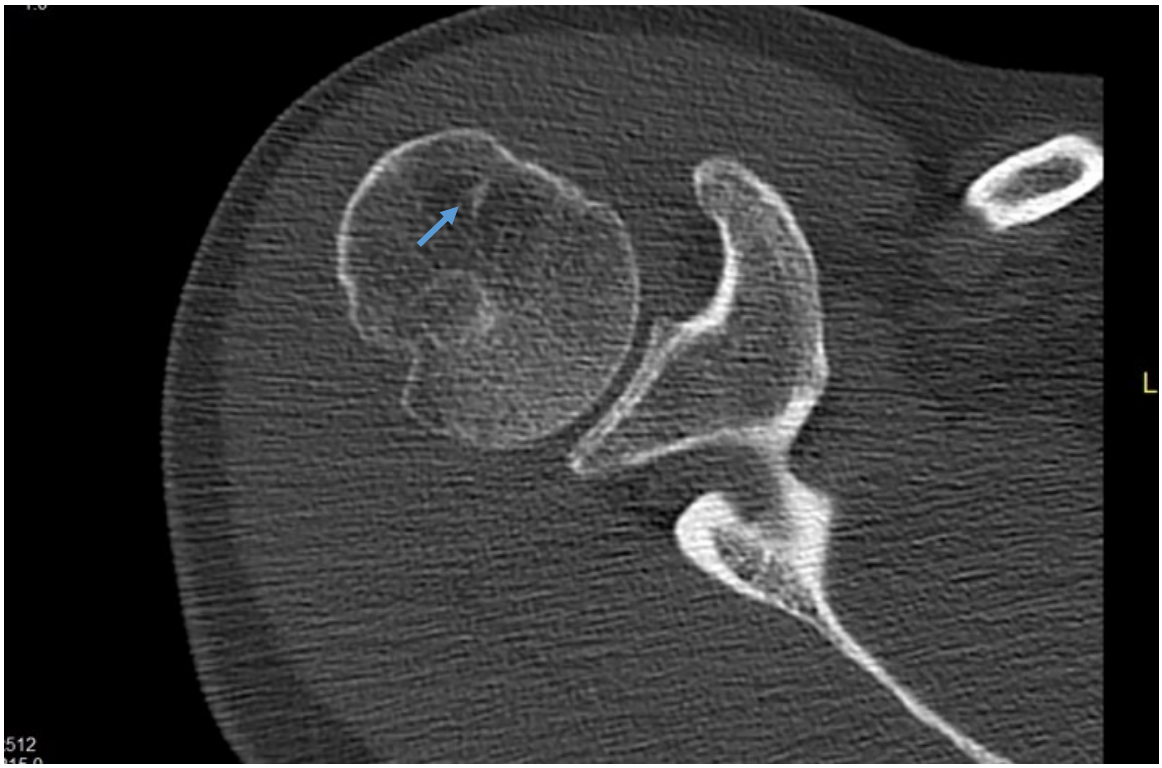

Abbildung 5: CT-Aufnahme des Schultergelenks mit einer Hill-Sachs-Delle.
Quelle: Eigene Aufnahme aus der Abteilung Orthopädie Uniklinikum Ulm.

3) Magnetresonanztomografie (MRT):

Die MRT-Untersuchung des Schultergelenks (Abbildung 6) erlaubt bei Patienten mit einer Schulterinstabilität neben der Detektion der klassischen Bankart-Läsion auch die Erfassung von Läsionen der Kapsel, der Rotatorenmanschette, der glenohumeralen Bänder sowie des Gelenkknorpels [24]. In Bezug auf den knöchernen Defekt, sowohl humeral als auch glenoidal, wurde die diagnostische Validität des MRT bisher hingegen eher angezweifelt und deshalb nur selten für diese Zwecke verwendet [24]. Die MRT-Untersuchung zeigte in den bisher durchgeführten Studien in Bezug auf die oben erwähnte weichteilige Läsion bei einer anterioren Schulterinstabilität eine Sensitivität von 78 % bis 93 % und eine Spezifizität von 68 % bis 93 % [24]. Die native MRT-Untersuchung kann mit der intraartikulären Applikation von Kontrastmittel erweitert werden, hierbei handelt sich dann um eine MRT-

Arthrographie [24]. Letztere kann laut der bisherigen Literatur die Sensitivität und Spezifität für die Erfassung bis auf 91 % bzw. 93 % erhöhen [24].

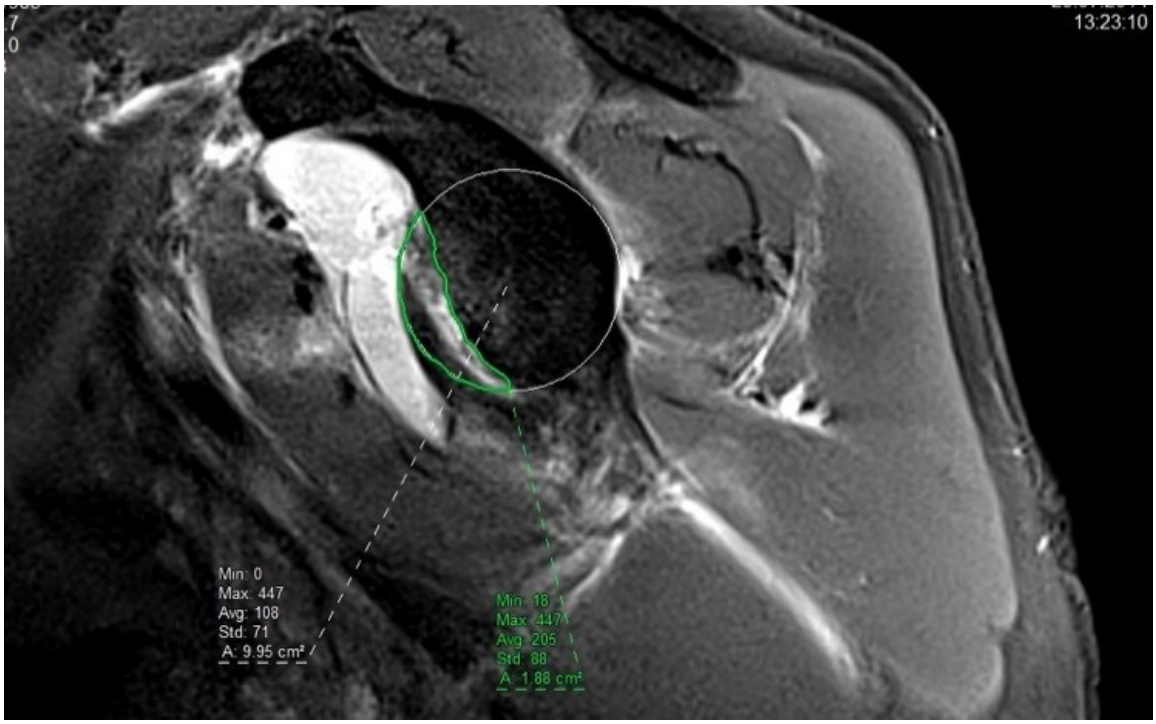

Abbildung 6: MRT-Aufnahme des Schultergelenks mit knöcherner Bankart-Läsion. Durch verschiedene Messmethoden kann der glenoidale Knochensubstanzverlust quantifiziert werden.
Quelle: Eigene Aufnahme aus der Abteilung Orthopädie Uniklinikum Ulm.

1.3.5 Therapie

Abhängig von klinischen und radiologischen Befunden kann eine Schulterluxation der konservativen oder operativen Therapie zugeführt werden [27]. Es wurden bereits mehrere Behandlungsstrategien bzw. Therapiealgorithmen in der Literatur beschrieben, mit deren Hilfe die Entscheidung getroffen werden kann, welche Patienten konservativ behandelt werden und welche eine operative Versorgung benötigen. Die Leitlinien, die durch die Fachgesellschaften erarbeitet worden sind, tragen im klinischen Alltag zur Entscheidungshilfe bei (Tabelle 1). Die Wahl der Therapie richtet sich in erster Linie nach der individuellen Beeinträchtigung und dem Anspruch des Patienten [27].

Tabelle 1: Abhängig vom klinischen Bild und den Begleitumständen erfolgt die Entscheidung für eine operative oder konservative Therapie [15, 84].

Operative Therapie	**Konservative Therapie**
Reluxation mit oder ohne Hyperlaxität bei jungen Patienten	Multidirektionale Instabilität mit Hyperlaxität, eher konservativ
Reluxation bei Bankartschaden	Niedrige Luxationsfrequenz bei geringem Anspruch
Reluxation bei Bandläsion	Hintere Erstluxation
Dislozierte knöcherne Bankartläsion/ Glenoidfraktur	Hohes Patientenalter und wenig Beeinträchtigung
Reluxation bei Off-track-Läsion	Kontraindikationen gegen eine Operation oder erhöhtes Risiko
Versagen der konservativen Therapie	Fehlende Compliance
Begleitende Rotatorenmanschettenruptur	Nicht einstellbare Epilepsie
Chronische Schmerzen	
Instabilitätsgefühl	

Die Behandlungsmöglichkeiten bei anteriorer Schulterinstabilität sind nicht Teil dieser Studie und werden daher hier der Vollständigkeit halber lediglich erwähnt und nicht im Detail diskutiert.

1.4 Konzept der Studie

Die anteriore Schulterinstabilität hat nachweislich eine hohe Prävalenz [15, 84]. Eine adäquate Diagnose, die die Patientenbeschwerden mit den pathologischen Veränderungen in Verbindung bringt, ist von grundlegender Bedeutung, um unnötige Eingriffe zu vermeiden und Kosten im Gesundheitswesen zu sparen [53, 59]. Das Erkennen und Quantifizieren knöcherner Bankart-Läsionen spielen eine Schlüsselrolle bei der Auswahl des geeigneten chirurgischen Verfahrens [14, 54]. Verschiedene bildgebende Verfahren, einschließlich anterior-posteriorer (AP) Röntgenaufnahmen, Röntgenaufnahmen in West-Point-Ansicht (WP), Computertomographie (CT) und Magnetresonanztomographie (MRT), werden in der täglichen klinischen Routine zur Diagnosestellung von knöchernen Bankart-

Läsionen eingesetzt [8, 9, 78]. Die Fähigkeit dieser bildgebenden Diagnoseverfahren, knöcherne Bankart-Läsionen genau zu erkennen, ist Gegenstand von Diskussionen [3, 48]. In mehreren Studien wurde der klinische Wert dieser bildgebenden diagnostischen Modalitäten untersucht, wobei es bisher zu widersprüchlichen Ergebnissen kam [5, 76]. Darüber hinaus wurden Messmethoden entwickelt, um das Ausmaß des Knochenverlustes zu quantifizieren. Die Genauigkeit und Reproduzierbarkeit dieser Methoden mit verschiedenen bildgebenden Verfahren wurden bis jetzt kaum untersucht [5, 9, 55]. Bezüglich der Auswahl der Messmethoden hat sich daher bis heute kein Konsens in der klinischen Routine etabliert [2, 57].

Ziel dieser Studie ist es, die diagnostische Validität von AP-Röntgenaufnahmen, WP-Röntgenaufnahmen, CT und MRT bei der Erkennung von glenoidalen Knochendefekten bei Patienten mit anteriorer Schulterinstabilität im Vergleich zur arthroskopischen Beurteilung zu untersuchen. Darüber hinaus sollte in dieser Studie die diagnostische Präzision verschiedener Messmethoden bei der Quantifizierung des Ausmaßes des Knochenverlustes unter Verwendung von MRT im Vergleich zu CT verglichen werden.

1.5 Fragestellungen und Nullhypothese

In dieser Studie sollen folgende Fragen beantwortet werden:

1) Wie hoch ist die diagnostische Genauigkeit von True-AP-Röntgenaufnahmen, Röntgenaufnahmen in West-Point-Ansicht, MRT und CT bei der Erkennung des glenoidalen Knochensubstanzverlustes?

(2) Gibt es Unterschiede in der Messung des glenoidalen Knochensubstanzverlustes zwischen MRT und CT?

3) Wie hoch ist die Intrarater- und Interrater-Reliabilität der CT- und MRT-Aufnahmen bei der Messung des glenoidalen Knochensubstanzverlustes?

Nullhypothese:
In der Nullhypothese wird postuliert, dass das Erkennen von knöchernen Bankart-Läsionen mit den untersuchten Messmethoden nicht genau durchgeführt werden kann und dass die untersuchten Messmethoden zur Quantifizierung des Knochenverlustes mittels CT zuverlässiger sind als jene, bei denen WP-Röntgenbilder und MRT verwendet werden.

2 Material und Methoden

2.1 Studiendesign und ethische Aspekte

Bei der vorliegenden Arbeit handelt es sich um eine retrospektive diagnostische Studie. Dementsprechend wurden die hier verwendeten bildgebenden Verfahren und intraoperativen Befunde im Rahmen der üblichen Patientenversorgung an der Orthopädischen Universitätsklinik Ulm vor Beginn und somit unabhängig von der vorliegenden Studie durchgeführt.

Die Studie setzt sich aus verschiedenen Phasen zusammen:

0. Vor-Studie-Phase
1. Auswahl der Patientenpopulation
2. Schulung der Untersucher
3. Durchführung der ersten und zweiten Messreihe
4. Statistische Auswertung

Ethische Aspekte:

Ethische Genehmigung:

Die Genehmigung zur Durchführung der Studie wurde von der Ethikkommission der Universität Ulm eingeholt (Ethikantrag-Nummer 154/20).

2.2 Vor-Studie-Phase

Patienten mit anteriorer Schulterinstabilität erhielten vor Beginn der vorliegenden Studie im Rahmen der üblichen Patientenversorgung die notwendige bildgebende Diagnostik (Röntgen, CT und MRT) und wurden je nach Indikation operativ behandelt. Die chirurgische

Behandlung erfolgte in der orthopädischen Abteilung des Universitätsklinikums Ulm, wobei sowohl die Indikation als auch die Operation vor Beginn und somit unabhängig von der vorliegenden Studie stattfanden. Die durchgeführten Operationen und die entsprechenden Operationsberichte wurden retrospektiv für die vorliegende Studie verwendet, insbesondere für den intraoperativen Nachweis einer knöchernen Bankart-Läsion.

1) Präoperative Bildgebung

Im Rahmen der präoperativen Planung und der üblichen Patientenversorgung wurden folgende Bildgebungen der betroffenen Schulter bei allen Patienten durchgeführt. Alle Bildgebungen erfolgten an der orthopädischen Abteilung der Universitätsklinik Ulm:

- Röntgenaufnahmen in anterior-posteriorer (AP) Projektion
- Röntgenaufnahmen in Westpoint(WP)-Projektion
- Computertomographie (CT) (Siemens Somatom Emotion) mit folgendem Protokoll: (ST: 1,0 mm, Pitch: 0,8, 130 kV)
- Magnetresonanztomographie (MRT): (Siemens Symphony) mit folgendem Protokoll: ST: 3,5 mm, FoV: 190 mm. Sag T2wTSE: n 28, B: 150 Hz/Px, TR: 5.750 ms, TE: 106 ms, FA: 170°; CorT1wTSE: n 28, B: 651 Hz/Px, TR: 861 ms, TE: 7,9 ms, FA: 130°; T1 axial: n 29, B: 625 Hz/Px, TR: 471 ms, TE: 8 ms, FA: 150°; T2 axial: n 29, B: 521 Hz/Px, TR: 4250 ms, TE: 98 ms, FA: 130°). Die MRT-Aufnahmen wurden mit einem 1,5-Tesla-MRT-Scanner erstellt.

2) Intraoperative Befundung

Alle Operationen wurden von zwei erfahrenen Schulterchirurgen durchgeführt. Die chirurgische Indikation basierte auf der Anamnese sowie den klinischen Untersuchungen und wurde durch eine MRT-Untersuchung bestätigt. Alle untersuchten Patienten hatten eine klinisch relevante anteriore Schulterinstabilität nach mindestens einer Schulterluxation und bei allen wurde mindestens eine anteriore labrale Bankart-Läsion mittels MRT diagnostiziert. Alle Operationen wurden mit einer Blockade des Plexus brachialis und unter

Vollnarkose durchgeführt. Sämtliche Patienten wurden in seitlicher Lage gelagert und ein Armhalter (SMAR, Arthrex) wurde zum Halten des Armes verwendet. Posteriore und anterolaterale Portale dienten als Standardzugänge. Es wurde eine diagnostische Arthroskopie durchgeführt. Alle Bankart-Läsionen und glenoidalen Knochenverluste wurden während der diagnostischen Arthroskopie bestätigt.

2.3 Auswahl der Studienpopulation

Die erste Phase der Studie umfasste die Auswahl der Patientenpopulation. Die Patienten, die wegen einer anterioren Schulterinstabilität behandelt wurden, wurden aus der Datenbank der Orthopädischen Universitätsklinik ausgewählt. Nach Überprüfung der unten aufgeführten Ein- und Ausschlusskriterien wurde die endgültige Patientenpopulation für die Studie gebildet.
Zwischen August 2012 und Februar 2017 wurden in der orthopädischen Abteilung der Universitätsklinik Ulm 80 Patienten mit einer vorderen Schulterinstabilität behandelt. Davon wurden Patienten mit verfügbaren präoperativen AP-Röntgenaufnahmen, WP-Röntgenaufnahmen, CT- und MR-Aufnahmen der betroffenen Schulter als potenziell geeignet angesehen. Auf dieser Grundlage kamen 63 % (50 von 80) der Patienten für die Analyse in Frage. 31 % (25 von 80) wurden ausgeschlossen, weil nicht alle Ebenen oder Schichten (z. B. sagittal, axial oder frontal) der einzelnen diagnostischen Bildgebungsmodalitäten zur Verfügung standen. 6 % (5 von 80) wurden wegen unzureichender Qualität der Aufnahmen ausgeschlossen (Abbildung 9).

Insgesamt waren 26 % (13 von 50) der Patienten Frauen. Das Durchschnittsalter der untersuchten Patienten betrug 26 ±12 Jahre. Bei 58 % (29 von 50) der Patienten war die rechte Seite betroffen. 28 % (14 von 50) waren Raucher (Tabelle 2).

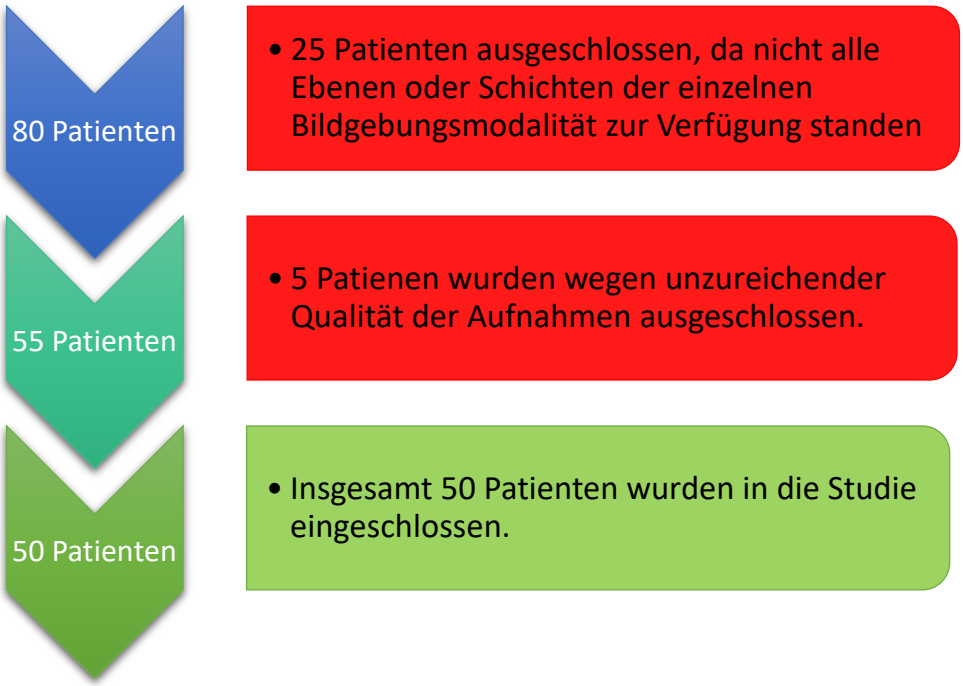

Abbildung 9: Das Flow-Chart-Diagramm beschreibt den Ausschluss und die Aufnahme von Patienten in die Studie.

Tabelle 2: Demografische Daten der untersuchten Patienten (n = 50). Werte angegeben in % oder Mittelwert mit ± Standartabweichung (SD).

Parameter	**Wert**
Frauen	26 % (13)
Alter in Jahren	26 ± 12
Betroffene Seite, rechts	58 % (29)
ASA-Klassifikation	
ASA 1	48 % (24)
ASA 2	52 % (26)
ASA 3	0 (0)
ASA 4	0 (0)
BMI in Kg/m²	24,14 ± 4,17
Raucher	28 % (14)

2.4 Schulung der Untersucher

In der darauffolgenden Phase der Studie wurden die Untersucher in den Messmethoden geschult, die in der Studie verwendet werden. Die Untersucher erhielten ein Skript, in dem die einzelnen Messmethoden beschrieben waren und wurden von einem erfahrenen Schulterchirurgen direkt am Bildschirm in die Messmethodik eingeführt. Anschließend führten die Untersucher die Messmethoden mehrmals zunächst unter Aufsicht durch und übten dann ohne Aufsicht. Die Probemessungen ohne Aufsicht wurden mehrmals wiederholt und die Intrarater-Reliabilität wurde jeweils berechnet. Die Untersucher wiederholten die Probemessungen und begannen erst dann mit der eigentlichen Messung, wenn eine ausgezeichnete Intrarater-Reliabilität erreicht werden konnte.

2.5 Durchführung der ersten und zweiten Messreihe

In der 3. Phase der Studie führten beide Untersucher unabhängig voneinander die Messungen durch und trugen die Messergebnisse in einer Excel-Tabelle ein. Einer der beiden Untersucher wiederholte sechs Wochen nach der Durchführung der ersten Messreihe alle Messungen nochmal.
Die radiologische Analyse und Messungen der präoperativen Aufnahmen wurden bei allen Patienten im Median 25 Monaten (Range: 12 bis 66) postoperativ durchgeführt. Dies erfolgte durch zwei orthopädische Assistenzärzte, die die präoperative AP-Röntgenaufnahmen, WP-Röntgenaufnahmen, CT- und MRT-Aufnahmen analysierten und bewerteten. Alle Messungen wurden im gleichen Zeitraum durchgeführt. Bei der Durchführung der Messungen wurden alle Aufnahmen anonymisiert. Bei der Analyse und Vermessung der Bildgebung wurde immer nach dem gleichen Schema vorgegangen.

1. Alle radiologischen Aufnahmen wurden auf das Vorhandensein von glenoidalem Knochensubstanzverlust untersucht.
2. Auf den Röntgen-AP-Aufnahmen wurde die Messmethode „Loss of Sclerosis“ verwendet [35].
3. Bei Patienten, bei denen ein glenoidaler Knochensubstanzverlust festgestellt wurde, wurden dann mehrere Messungen zur Erfassung des glenoidalen Knochenverlustes

durchgeführt. Folgende Messungen wurden mittels CT und MRT in identischer Weise vorgenommen:

- Tiefe und Länge des glenoidalen Knochensubstanzverlustes
- Bigliani-Klassifikation [7]
- Best-Fit-Circle-Width-Loss-Methode [79]
- AP-Distanz-Methode [61]
- Surface-Area-Methode [80]
- Gerber-X-Quotient [72]

Die o.g. Messmethoden wurden zwischen CT und MRT und nicht mit intraoperativen Befunden verglichen. Die intraoperative Untersuchung diente nur demVergleich in Bezug auf die Erkennung und nicht der Messung des glenoidalen Knochenverlustes. Die verwendeten Methoden wurden ausschließlich für den Einsatz in bildgebenden Verfahren und nicht für die intraoperative Messung des Knochendefekts entwickelt. Die einzelnen Messmethoden werden im folgenden Abschnitt beschrieben:

i) Tiefe und Länge der knöchernen Bankart-Läsion:

Zur Messung der Länge und Tiefe des Knochenverlustes am Glenoid wurde ein Kreis auf dessen inferioren Teil eingezeichnet, der am besten auf das Glenoid passte (Best-Fit-Circle). Ein Best-Fit-Circle ist ein Kreis, der über den inferioren zwei Dritteln des Glenoids eingezeichnet wird, was am besten auf die Fläche des Glenoids passt. Eine Linie, die den antero-inferioren und antero-superioren Rand der knöchernen Läsion des Glenoids verbindet, wurde zur Messung der Länge des Knochendefekts verwendet. Zur Messung der Tiefe des glenoidalen Knochenverlustes wurde eine zweite Linie senkrecht zur ersten Linie zwischen dem tiefsten Punkt des glenoidalen Knochenverlustes und dem Kreis gezogen (Abbildung 10).

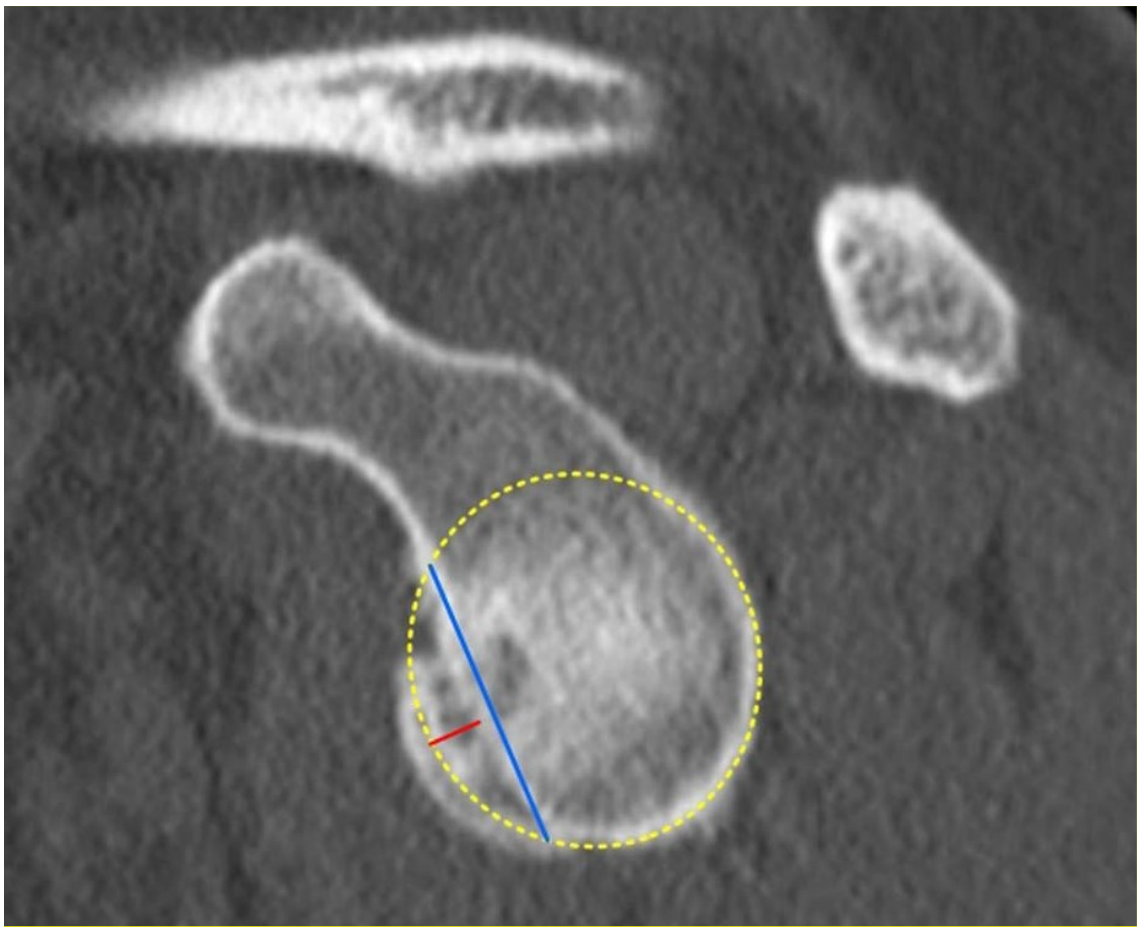

Abbildung 10: Diese Abbildung zeigt eine schematische Darstellung der Methode zur Messung der Tiefe und Länge eines glenoidalen Knochenverlustes. Ein Kreis (Best-Fit-Circle) wird auf die unteren zwei Drittel des Glenoids gelegt. Eine Linie, die den antero-inferioren und antero-superioren Rand des glenoidalen knöchernen Defektes verbindet, wurde zur Messung der Länge des Knochendefekts (blaue Linie) verwendet. Zur Messung der Tiefe des glenoidalen Knochenverlustes wurde eine zweite Linie (rote Linie) senkrecht zur ersten Linie zwischen dem tiefsten Punkt des glenoidalen Knochenverlustes und dem Kreis gezogen.
Quelle: Eigene Aufnahme aus der Abteilung Orthopädie Uniklinikum Ulm.

ii) Bigliani-Klassifikation:

Bigliani et al. [7] entwickelten eine Klassifikation für glenoidale Knochendefekte. Nach der Bigliani-Klassifikation wird der glenoidale Knochensubstanzverlust in drei Kategorien eingeteilt (Abbildung 11): Typ I, dislozierte Fraktur mit anhaftender Kapsel; Typ II, disloziertes Fragment, das nicht mit dem Glenoidrand verwachsen ist; Typ III, Erosion des Glenoidrandes mit Defekt. Aufgrund ihrer Reproduzierbarkeit und Reliabilität [45, 81] ist die Bigliani-Klassifikation in der klinischen Praxis weit verbreitet und wird routinemäßig verwendet.

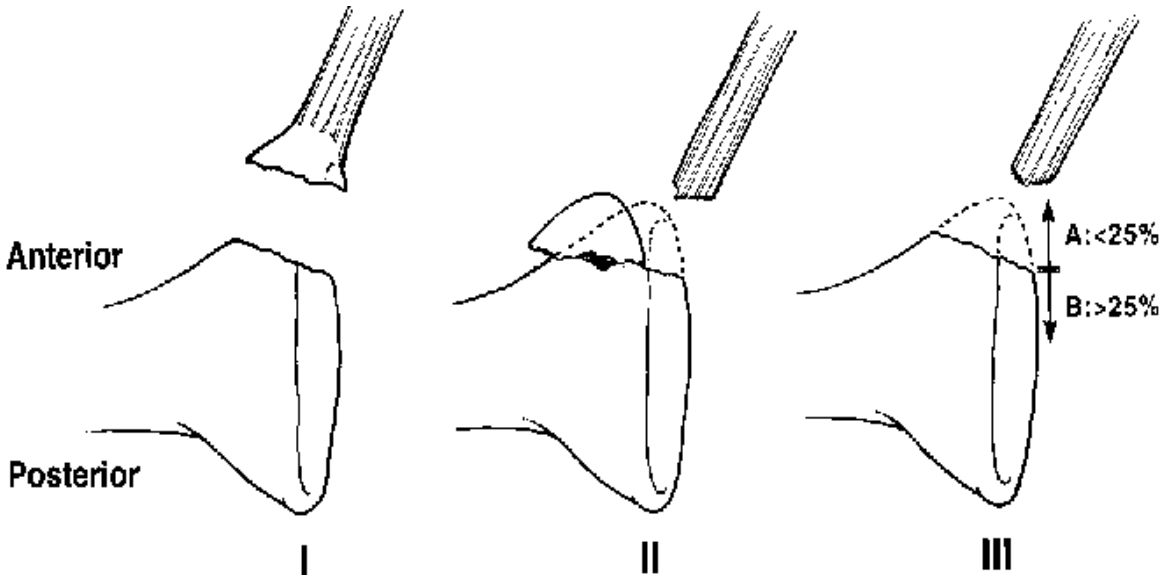

Abbildung 11: Nach der Bigliani-Klassifikation wird der glenoidale Knochensubstanzverlust in drei Kategorien eingeteilt: Typ I, dislozierte Fraktur mit anhaftender Kapsel; Typ II, disloziertes Fragment, das nicht mit dem Glenoidrand verwachsen ist; und Typ III, Erosion des Glenoidrandes mit Defekt.
Quelle: Aus [7].

iii) Die Best-Fit-Circle-Width-Loss-Methode

Die Best-Fit-Circle-Width-Loss-Methode wurde nach der von Sugaya et al. [80] beschriebenen Technik angewendet. Am inferioren Anteil des Glenoids wurde ein Best-Fit-Circle in einer En-face-Ansicht des Glenoids angelegt (Abbildung. 12). En-face ist ein Begriff, der in der Radiologie verwendet wird und sich auf Strukturen oder Pathologien bezieht, die von vorne zu sehen sind. Dementsprechend werden diese Messungen an der sagittalen Schichtung durchgeführt. Der Durchmesser dieses Kreises wurde gemessen (B, blaue Linie). Die Breite des Glenoidknochenverlustes wurde auf einer Linie parallel zum Durchmesser des Best-Fit-Circle gemessen (A, rote Linie). Die prozentuale Größe der betroffenen Glenoidfläche wurde berechnet, indem die Breite des glenoidalen Knochenverlustes (A) durch den Durchmesser des Best-Fit-Circle (B) dividiert wurde [80]:

A÷B × 100 = Prozentualer glenoidaler Knochensubstanzverlust

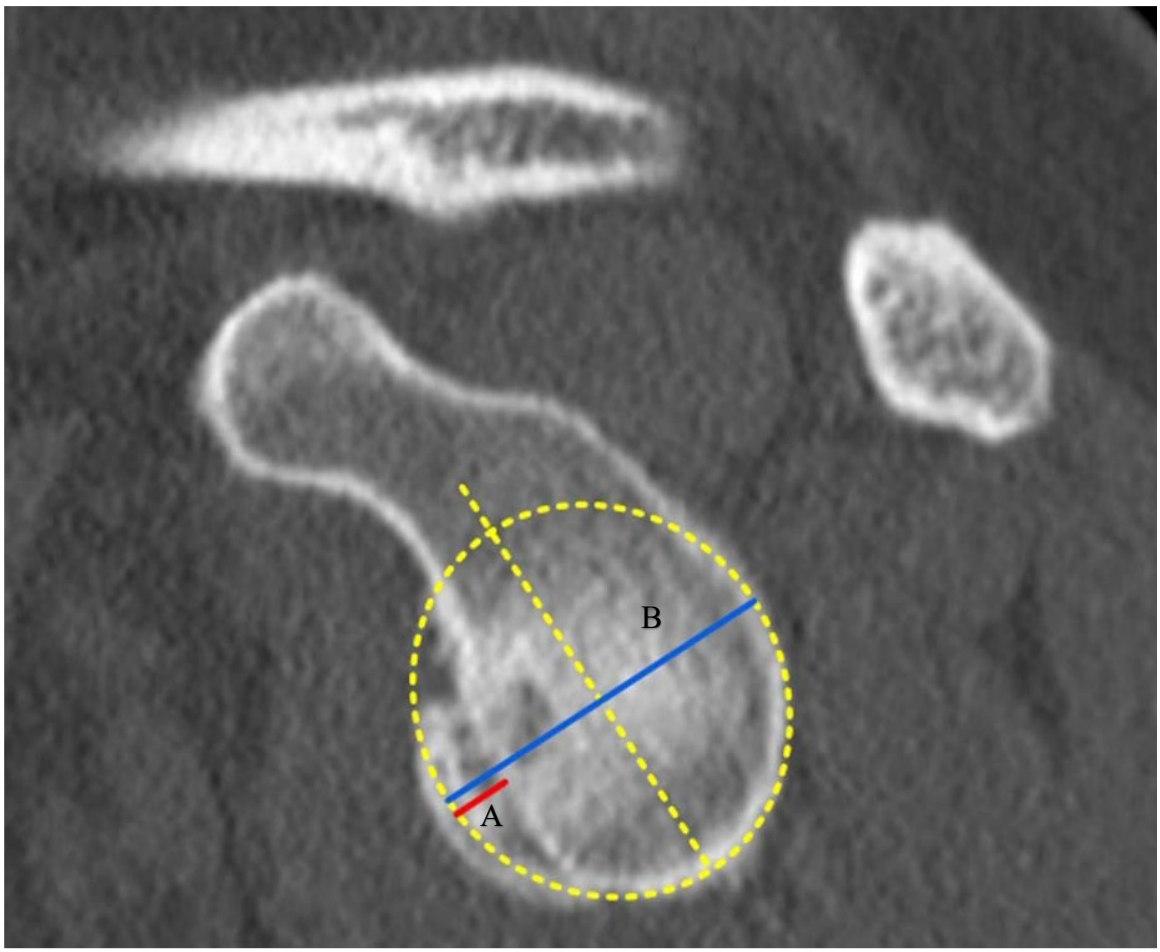

Abbildung 12: Diese Abbildung zeigt eine schematische Darstellung der Best-Fit-Circle-Width-Loss-Methode:
Ein Best-Fit-Circle wurde auf dem unteren Teil des Glenoids in einer Frontalansicht des Glenoids eingezeichnet. Der Durchmesser (blaue Linie) des Best-Fit-Circle wurde gemessen. Anhand einer parallelen Linie zum Durchmesser des Best-Fit-Circle wurde die Breite (rote Linie) des glenoidalen Knochenverlustes gemessen [71].
Quelle: Eigene Aufnahme aus der Abteilung Orthopädie Uniklinikum Ulm.

iv) AP-Distance-Methode

Die AP-Distance-Methode wurde nach Piasecki et al. durchgeführt [61]. Nach Darstellung des Glenoids in der sagittalen Schichtung wurde der ‚Bare Spot' festgelegt. Der Bare Spot des Glenoids ist ein Bereich mit einer Ausdünnung des Knorpelüberzugs und einer erhöhten subchondralen Dichte. Er wurde von vielen als praktischer Mittelpunkt für den unteren gedachten Glenoidkreises angesehen. In einer Studie stellten Burkhart et al. fest, dass der Bare Spot durchweg gleich weit von den anterioren, posterioren und inferioren Glenoidrändern entfernt ist [10]. Über das inferiore Glenoid wurde ein Best-Fit-Circle mit dem Bare Spot als Mittelpunkt gezeichnet (Abbildung 13 und 14). Der Abstand zwischen

dem Bare Spot und dem anterioren und posterioren Rand des Glenoids wurde mit einer Linie markiert und gemessen. Der prozentuale Knochenverlust wurde berechnet, indem der Abstand zwischen dem Bare Spot und dem vorderen Rand des Glenoids durch den Abstand zwischen dem Bare Spot und dem hinteren Rand des Glenoids dividiert wurde (AP-Distanz = A/B x 100, Abbildung 13). Diese Messmethode wird häufig angewendet und wurde in mehreren Studien untersucht, mit unterschiedlichen Ergebnissen [51, 65, 66].

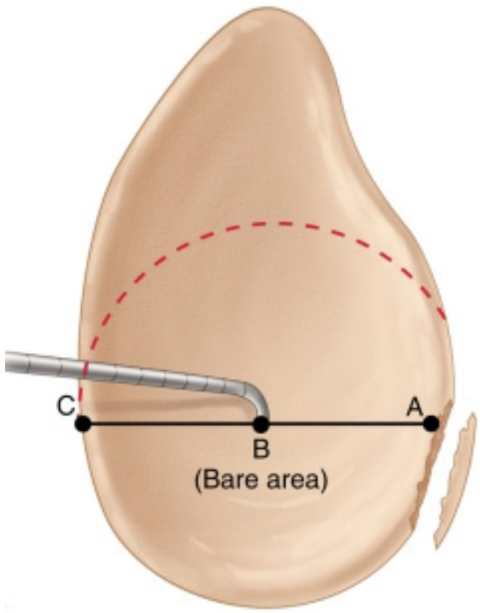

Abbildung 13: Der Bare Spot des Glenoids, hier mit B gekennzeichnet. Mit A ist der anteriore Glenoidrand und mit C der posteriore Rand des Glenoids gekennzeichnet.
Quelle: [80] Mit freundlicher Genehmigung des Elsevier Verlags.

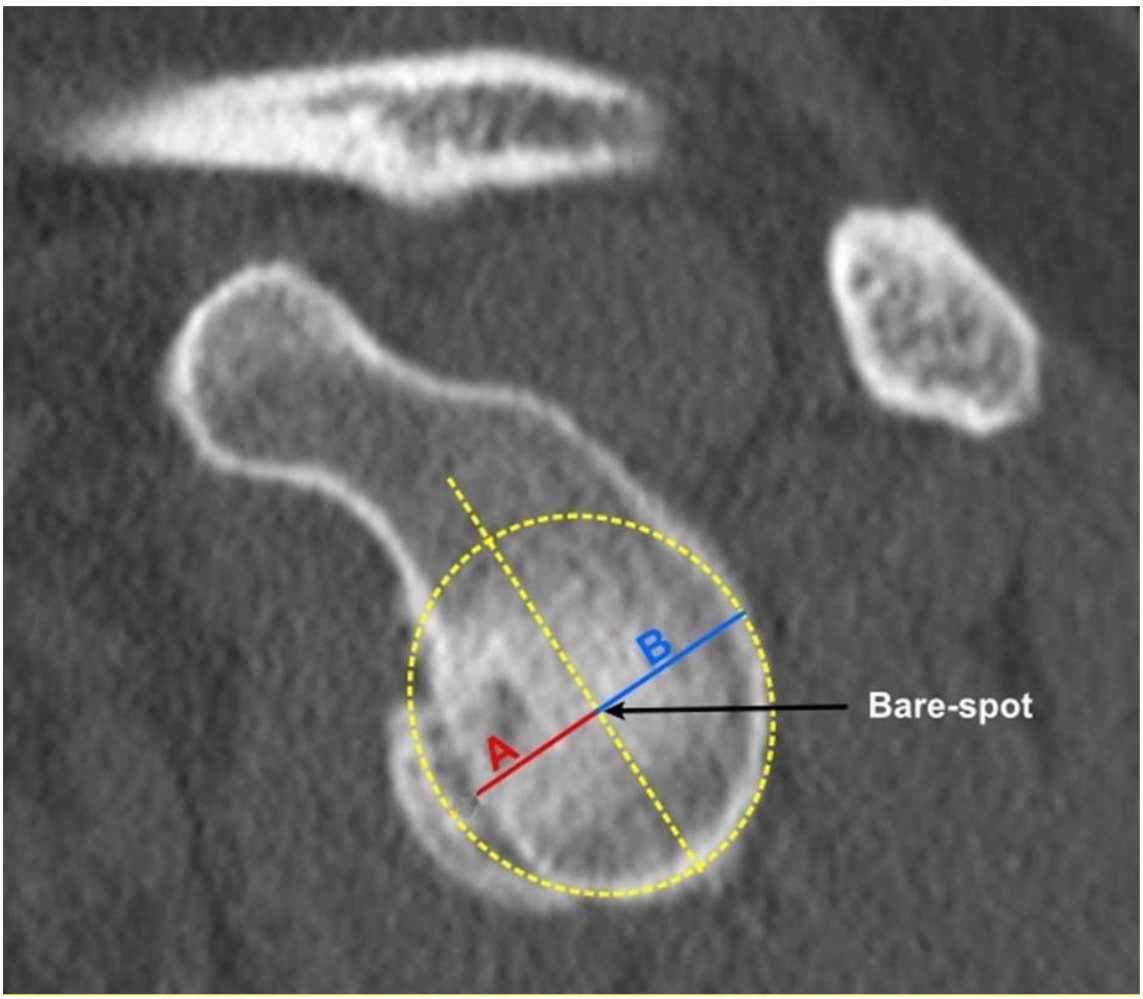

Abbildung 14: Diese Abbildung veranschaulicht die AP-Distanzmethode. Der Bare Spot wurde identifiziert und ein Best-Fit-Circle mit dem Bare Spot als Mittelpunkt wurde über das untere Glenoid gezogen. Der Abstand A von dem Bare Spot zum vorderen Rand des Glenoids wurde gemessen. Auf die gleiche Weise wurde der Abstand zwischen dem Bare Spot und dem hinteren Rand des Glenoids bestimmt. Das Ausmaß des glenoidalen Knochenverlustes wurde anhand der folgenden Formel berechnet: AP-Distanz= A/B x 100 [59]. Quelle: Eigene Aufnahme aus der Abteilung Orthopädie Uniklinikum Ulm.

v) Surface-Area-Methode:

Bei der Surface-Area-Methode, beschrieben von Sugaya et al. [80], wird zunächst ein Best-Fit-Circle über die unteren zwei Drittel des Glenoids gezeichnet. Dessen Fläche wurde in dieser Studie digital durch die Radiologie-Software GE PACS ® berechnet. Anschließend wurde die Fläche des Knochenfragments bestimmt (Abbildung 15). Die Größe des glenoidalen Knochenverlustes wurde bestimmt, indem die Fläche des Knochenfragments durch die Fläche des Best-Fit-Circle dividiert wurde.

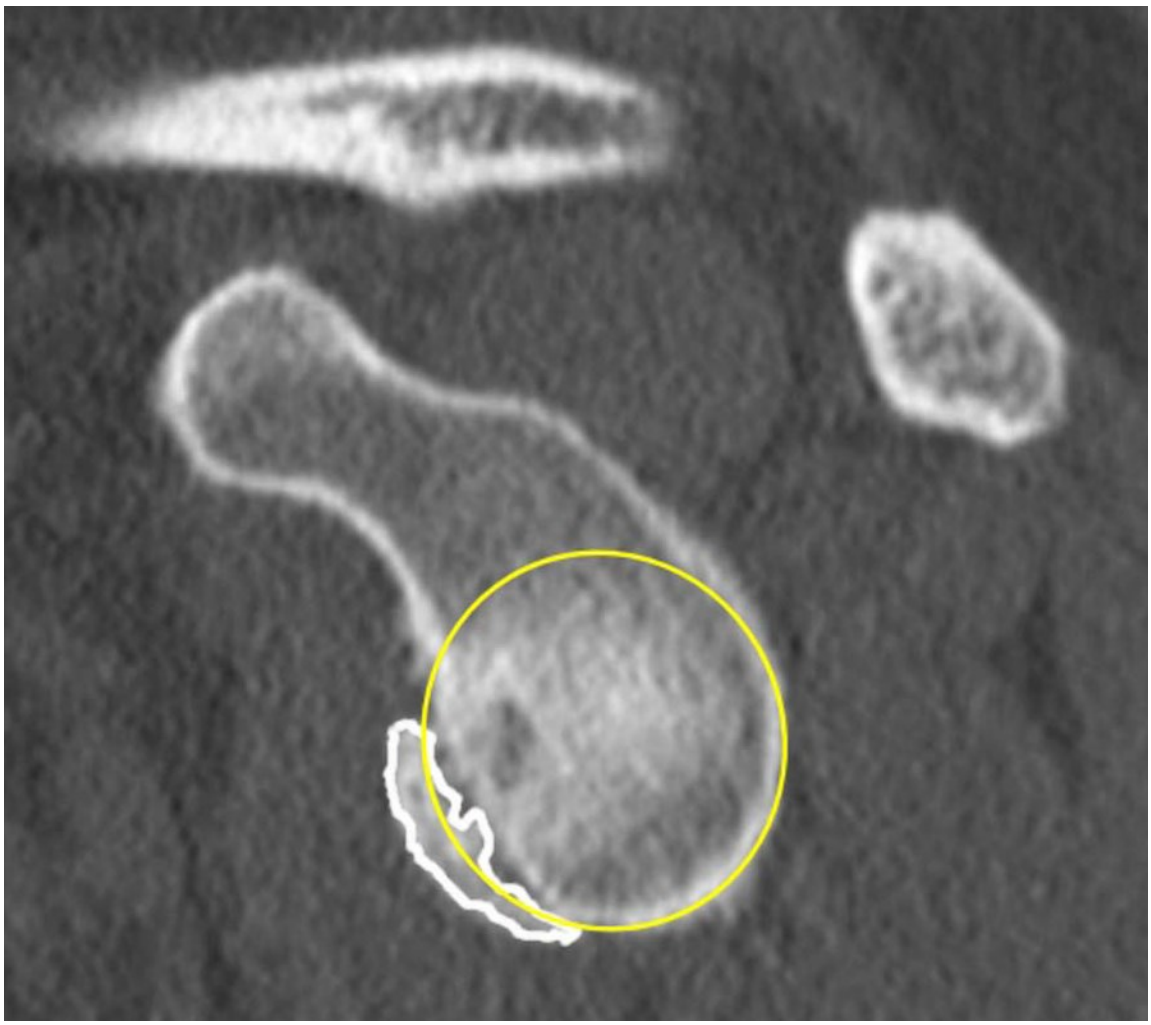

Abbildung 15: Diese Abbildung zeigt eine Darstellung der Surface-Area-Methode. Ein Best-Fit-Circle wird auf den inferioren zwei Dritteln des Glenoids gezeichnet (gelber Kreis). Die Fläche des Best-Fit-Circle wurde digital berechnet. Das knöcherne Fragment (weiße Linie) wurde identifiziert und abgegrenzt. Die Fläche des knöchernen Fragments wurde digital bestimmt. Der Knochenverlust des Glenoids wurde durch Bestimmung des Quotienten zwischen den beiden Flächen berechnet [71].
Quelle: Eigene Aufnahme aus der Abteilung Orthopädie Uniklinikum Ulm.

vi) Gerber-X-Quotient:

Der Gerber-X-Quotient wurde nach Saliken et al. [72] bestimmt. Dazu wurde ein Kreis über den inferioren zwei Dritteln des Glenoids gezeichnet und sein Durchmesser gemessen. Die Länge des glenoidalen Knochenverlustes wurde anhand einer Linie gemessen, die den antero-kranialen und antero-kaudalen Rand des Glenoidknochenverlustes verband (Abbildung 16). Der Gerber-X-Quotient wurde berechnet, indem die Länge des Glenoidknochenverlustes durch den Durchmesser des Kreises geteilt wurde [72].

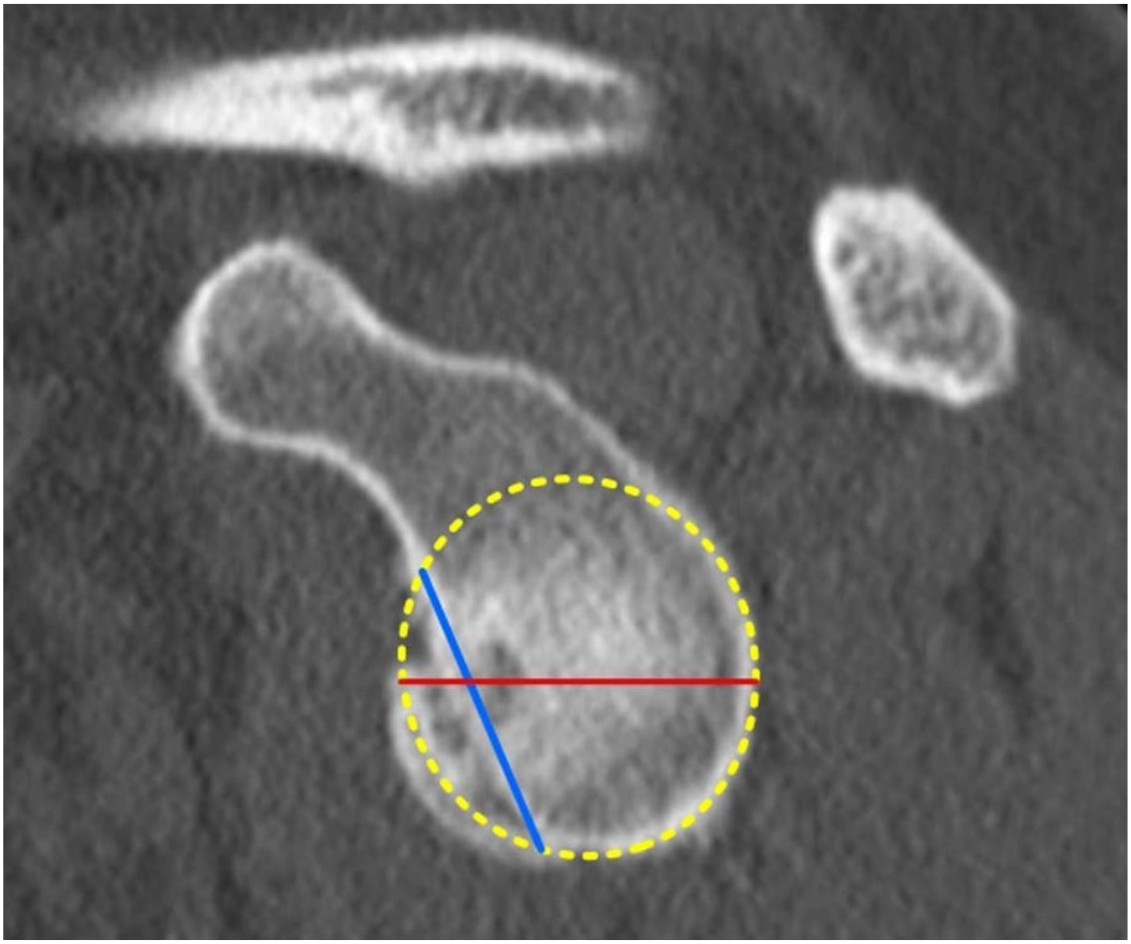

Abbildung 17: Diese Abbildung zeigt die Gerber-X-Quotient-Methode. Unter Verwendung der sagittalen Schichtung des Glenoids wurde ein Best-Fit-Circle (gelber Kreis) über den inferioren zwei Dritteln des Glenoids gezogen und sein Durchmesser (rote Linie) gemessen. Anschließend wurde die Länge des Knochensubstanzverlustes des Glenoids mit hilfe einer Linie (blaue Linie) gemessen, die den antero-kranialen und antero-kaudalen Rand des Glenoidknochenverlustes verbindet [61]. Der Gerber-X-Quotient wurde berechnet, indem die Länge des Glenoidknochenverlustes durch den Durchmesser des Kreises geteilt wurde. Quelle: Eigene Aufnahme aus der Abteilung Orthopädie Uniklinikum Ulm.

vii) Loss of sclerotic line:

Der ‚Loss of the sclerotic line' auf antero-posterioren Röntgenaufnahmen der Schulter bezieht sich auf das Verschwinden oder die Aufhebung der normalerweise gut sichtbaren, dichten Knochenlinie, die den Rand der Glenoidfläche der Schulterpfanne darstellt. Diese sklerotische Linie ist normalerweise aufgrund der hohen Knochendichte gut erkennbar und hebt sich deutlich von den umliegenden weniger dichten Strukturen ab [35].

2.6 Statistische Auswertung

Die Berechnung der Stichprobengröße erfolgte gemäß Surface-Area-Methode unter Annahme eines Konfidenzintervalls von 95 % und einer Effektgröße von 0,4. Daraus ergab sich eine Stichprobengröße von mindestens 50 Patienten mit einer Power von 0,8 [23]. Die Stichprobengröße war ausreichend, um alle drei Fragestellungen der Studie zu beantworten. Die statistische Auswertung erfolgte mit SPSS (Version 24, IBM Corp.). Alle gesammelten Daten wurden in einer computergestützten Datenbank gespeichert. Deskriptive Statistiken wurden verwendet. Die Genauigkeit des Erkennens von glenoidalem Knochenverlust wurde durch den Vergleich der bildgebenden Verfahren mit den intraoperativen Befunden bestimmt. Die Genauigkeit der einzelnen bildgebenden Verfahren zur Erkennung von glenoidalem Knochenverlust wurde statistisch analysiert, indem Sensitivität, Spezifität, positiver prädiktiver Wert, negativer prädiktiver Wert, Genauigkeit, diagnostische Odds Ratio, positive Likelihood-Ratio, negative Likelihood-Ratio und AUC (Area under Curve) bestimmt wurden. Die AUC ist ein zusammengesetztes Maß für Sensitivität und Spezifität, das sich aus der Receiver-Operating-Characteristic-Kurve ergibt [28, 44]. Sie spiegelt die Trennschärfe eines diagnostischen Tests wider und stellt den Mittelwert der Sensitivität über alle Spezifitäten dar und kann einen Wert zwischen 0 und 1 annehmen [87]. Der für diagnostische Zwecke relevantere Wert ist eine AUC von 0,5, da dies die untere Grenze der diagnostischen Aussagekraft des untersuchten Tests darstellt. Eine AUC von 0,5 bedeutet, dass der untersuchte Test nicht besser als der Zufall ist. Umgekehrt ist ein diagnostischer Test umso genauer, je näher die AUC am Wert 1,0 liegt. Die AUC ist kontextspezifisch und es wurden Grenzwerte zwischen 0,5 und 1,0 festgelegt, um die Qualität der verschiedenen Tests zu definieren und objektiv zu vergleichen [17, 56, 71]. Daraus ergibt sich Folgendes: nicht bestanden (0,5 bis 0,6), schlecht (0,6 bis 0,7), befriedigend (0,7 bis 0,8), gut (0,8 bis 0,9) und ausgezeichnet (0,9 bis 1,0) [26, 71]. Der Cramer-V-Test beschreibt die Stärke der Korrelation zwischen den Ergebnissen der einzelnen bildgebenden Verfahren und den arthroskopischen Befunden. Der Yates-Chi-Quadrat-Test wurde verwendet, um die Ergebnisse der einzelnen bildgebenden Verfahren mit den intraoperativen Befunden zu vergleichen.

Die Ergebnisse jeder Messmethode, die an der MRT durchgeführt wurde, wurden mit denen der CT verglichen, um die Fähigkeit jeder Messmethode zu bestimmen, die Größe der erkannten knöchernen Bankart-Läsion in Abhängigkeit von der Bildgebungsmodalität zu

quantifizieren. Beim Vergleich der Messmethoden zwischen CT und MRT wurden zwei Messungen in einem paarweisen Vergleich für eine Gruppe durchgeführt. Daher wurden der Wilcoxon-Signed-Rank-Test und der Vorzeichentest als t-Tests für intervallskalierte Parameter bzw. ordinalskalierte Dimensionen verwendet.

Um Intrarater- und Interrater-Korrelationen zu erhalten, wiederholten zwei orthopädische Chirurgen alle Messungen. Einer von ihnen, der gegenüber den ersten Messungen verblindet war, führte nach mindestens sechs Wochen erneut Messungen durch. Die Intrarater-Reliabilität wurde mit dem Chi-Quadrat-Test für nominalskalierte Messungen, dem Spearman-Rangkorrelationskoeffizienten für ordinalskalierte Messungen und dem Pearson-Korrelationskoeffizienten für intervallskalierte Messungen bestimmt. Die Interrater-Reliabilität wurde anhand des Intraklassen-Korrelationskoeffizienten (Intraclass correlation coefficient) berechnet. Letzterer gibt den Grad der Übereinstimmung zwischen den Messungen verschiedener Beobachter wieder [85]. Intra- und Interrater-Korrelationskoeffizienten werden in der Regel wie folgt interpretiert: Werte unter 0,5 werden als schlecht, zwischen 0,5 und 0,75 als ausreichend, zwischen 0,75 und 0,90 als gut und > 0,90 als ausgezeichnet [18, 37] angesehen. Trotz dieser Interpretation ist zu beachten, dass ein Intraklassen-Korrelationskoeffizient von 0,75 bedeutet, dass ein erheblicher Prozentsatz der Messungen nicht übereinstimmt (nicht konsistent ist). Bei p-Werten < 0,05 wurden die Unterschiede als signifikant angesehen.

3 Ergebnisse

3.1 Diagnostische Genauigkeit von True-AP- und WP-Röntgenbildern, CT und MRT bei der Erkennung von knöchernen Bankart-Läsionen

Die Ergebnisse bezüglich der diagnostischen Genauigkeit bei der Detektion von Bankart-Läsionen sind in Tabelle 2 dargestellt. Für die Fähigkeit, Bankart-Läsionen genau zu diagnostizieren, war die AUC gut für MRT, ausreichend für CT, mangelhaft für WP-Röntgenaufnahmen und nicht ausreichend für die True-AP-Röntgenaufnahmen (Tabelle 3).

Tabelle 3: Diagnostische Aussagekraft von AP-Röntgenbildern, WP-Röntgenbildern, CT und MRT im Vergleich zu intraoperativen Befunden (n = 50).

	AP (95 % KI)	WP (95 % KI)	CT (95 % KI)	MRT (95 % KI)
Sensitivität	0,44 (0,21–0,69)	0,67 (0,41–0,86)	0,89 (0,65–0,98)	0,94 (0,71–0,99)
Spezifität	0,65 (0,46–0,81)	0,72 (0,53–0,86)	0,69 (0,50–0,83)	0,63 (0,45–0,80)
PPV	0,42 (0,26–0,59)	0,57 (0,41–0,71)	0,61 (0,48–0,73)	0,59 (0,47–0,70)
NPV	0,68 (0,56–0,77)	0,79 (0,65–0,88)	0,91 (0,74–0,97)	0,95 (0,74–0,99)
Accuracy	0,58 (0,4–0,72)	0,70 (0,55–0,82)	0,76 (0,61–0,86)	0,74 (0,60–0,86)
DOR	1,53 (0,4–4.97)	5,12 (1,46−17,78)	17,0 (3,38–91,56)	27,6 (3,2–237,83)
LR +	1,26 (0,64–2,61)	2,40 (1,25–4,51)	2,87 (1,66–4,88)	2,54 (1,63–4,33)
LR −	0,86 (0,52–1,37)	0,46 (0,23–0,92)	0,16 (0,04–0,61)	0,09 (0,01–0,62)
AUC	0,55 (0,39–0,72)	0,69 (0,54–0,85)	0,79 (0,66–0,92)	0,83 (0,70–0,94)
p-Wert	0,69	0,02	< 0,001	< 0,001
Cramer V	0,48 (p = 0,10)	0,37 (p < 0,01)	0,55 (p < 0,01)	0,67 (p < 0,01)

Die p-Werte stellen den Vergleich der einzelnen bildgebenden Verfahren (AP, WP, CT und MRT) mit den arthroskopischen Befunden dar; WP = West Point; PPV = positiver prädiktiver Wert; NPV = negativer prädiktiver Wert; DOR = Diagnostic-Odds-Ratio; LR + = positive Likelihood-Ratio; LR − = negative Likelihood-Ratio; AUC = Fläche unter der Kurve

3.2 Messungen der knöchernen Bankart-Läsionen mittels CT und MRT

Die Ergebnisse bezüglich des Vergleiches zwischen CT und MRT bei der Messung der Bankart-Läsion sind in Tabelle 3 dargestellt. Es gab keine signifikanten Unterschiede zwischen CT und MRT bei der direkten Messung des Defektes. Bezüglich der untersuchten Messmethoden konnte in der vorliegenden Studie ebenfalls kein signifikanter Unterschied zwischen der Verwendung von CT und MRT festgestellt werden (Tabelle 4).

Tabelle 4: Vergleich der Messmethoden zwischen MRT und CT.

	CT	MRT	p Wert
Breite in cm	2,33 (0,35–4,53)	2,26 (0,90–3,47)	0,71
Tiefe in cm	0,42 (0,80–1,39)	0,40 (0,06–1,17)	0,54
Bigliani-Klassifikation in °	1,50 (1,00–2,00)	2,00 (1,00–3,00)	0,33
Best-Fit-Circle W. Loss in %	15,02 (2,48–41,59)	13,38 (2,00–36,34)	0,66
AP-Distance in %	15,48 (1,44–42,01)	12,88 (1,43–36,34)	0,63
Surface-Area in %	14,01 (0,87–38,25)	11,72 (2,45–37,97)	0,68
Gerber-X-Quotient	0,75 (0,13–1,47)	0,76 (0,27–1,13)	0,41

CT = Computertomografie; MRT = Magnetresonanztomographie.

3.3 Intrarater- und Interrater-Reliabilitäten von CT und MRT bei der Messung von knöchernen Bankart-Läsionen

Die Interrater- und Intrarater-Reliabilitäten für die jeweiligen Messmethoden sind in Tabelle 4 und 5 dargestellt. Mit Ausnahme der ausreichenden Interrater-Reliabilität der Bigliani-Klassifikation, gemessen mittels CT, und der guten Interrater-Reliabilität der Gerber-X-Quotient-Messmethode, gemessen mittels CT, waren die Intrarater- und Interrater-Reliabilitäten in dieser Studie für alle Messungen unabhängig von der Bildgebungsmodalität ausgezeichnet (Tabelle 5 und Tabelle 6).

Tabelle 5: Intrarater-Reliabilität der Messungen mit CT und MRT.

Variable	CT (95 % CI)	p-Wert	MRT (95 % CI)	p-Wert
Breite	0,921 (0,809-0,987)	< 0,01	0,901 (0,807-0,989)	< 0,01
Tiefe	0,964 (0,895-0,995)	< 0,01	0,965 (0,898-0,994)	< 0,01
Bigliani	0,895 (0,731-1,000)	< 0,01	0,951 (0,882-0,999)	< 0,01
Best-fit circle W. Loss	0,981 (0,952-0,996)	< 0,01	0,964 (0,890-0,994)	< 0,01
AP-Distance	0,990 (0,973-0,997)	< 0,01	0,982 (0,961-0,994)	< 0,01
Surface-Area	0,979 (0,929-0,996)	< 0,01	0,985 (0,940-0,999)	< 0,01
Gerber-X-Quotient	0,900 (0,743-9,83)	< 0,01	0,854 (0,631-0,998)	< 0,01

CT = Computertomografie; MRT = Magnetresonanztomographie

Tabelle 6: Interrater-Reliabilität der Messungen mit CT und MRT

Variable	CT (95 % KI)	p-Wert	MRT (95 % KI)	p-Wert
Breite	0,846 (0,664-0,937)	< 0,01	0,951 (0,871-0,985)	< 0,01
Tiefe	0,925 (0,792-0,978)	< 0,01	0,958 (0,878-0,989)	< 0,01
Bigliani	0,599 (0,246-0,834)	0,02	0,834 (0,650-0,922)	< 0,01
Best-Fit-Circle W. Loss	0,898 (0,731-0,968)	< 0,01	0,953 (0,887-0,985)	< 0,01
AP-Distance	0,964 (0,927-0,984)	< 0,01	0,903 (0,799-0,958)	< 0,01
Surface-Area	0,959 (0,917-0,982)	< 0,01	0,884 (0,765-0,984)	< 0,01
Gerber-X-Quotient	0,775 (0,542-0,899)	< 0,01	0,871 (0,738-0,942)	< 0,01

CT = Computertomografie; MRT = Magnetresonanztomographie

4 Diskussion

Die Ergebnisse der vorliegenden Studie haben gezeigt, dass CT und MRT bei der Erkennung von knöchernen Bankart-Läsionen die beste diagnostische Genauigkeit aufweisen. True-AP-Röntgenaufnahmen und WP-Röntgenaufnahmen dagegen haben jeweils eine mangelhafte beziehungsweise nicht ausreichende diagnostische Präzision gezeigt. In der vorliegenden Studie konnte außerdem gezeigt werden, dass alle untersuchten Messmethoden sowohl unter Verwendung des CT als auch des MRT vergleichbare Ergebnisse liefern. Abschließend resultierten aus der vorliegenden Studie abgesehen von der Bigliani-Klassifikation sowohl im CT als auch im MRT gute und ausgezeichnete Interrater- und Intrarater-Reliabilität. Zusammenfassend kann die Null-Hypothese verworfen werden.

4.1 Limitationen

Die vorliegende Studie weist mehrere Einschränkungen auf. Erstens umfasste die Studie eine stark selektierte Patientengruppe, nämlich nur Patienten, bei denen eine Indikation für einen chirurgischen Eingriff vorlag. Dies könnte sich auf die Spezifität der Studie ausgewirkt haben, da die Anzahl der Patienten ohne knöcherne Bankart-Läsion aufgrund der Vorselektion wahrscheinlich gering geblieben ist. Andererseits wurde das gesamte Spektrum der Patienten mit anteriorer Schulterinstabilität unabhängig vom Grad der Instabilität berücksichtigt, einschließlich der Patienten mit Verdacht auf Knochensubstanzverlust am Glenoid. Ziel der vorliegenden Studie war es nicht, die diagnostische Genauigkeit bei der Diagnose der vorderen Schulterinstabilität per se zu untersuchen, sondern die Fähigkeit verschiedener bildgebender Verfahren, Patienten mit glenoidalem Knochensubstanzverlust unter allen Patienten mit vorderer Schulterinstabilität zu identifizieren. Schulterchirurgen sind häufig präoperativ mit dieser Herausforderung konfrontiert, sodass die eingeschlossene Patientenpopulation aufgrund ihrer Relevanz und Übereinstimmung mit der klinischen Praxis angemessen erscheint.

Zweitens wurde das mit den bildgebenden Verfahren ermittelte Ausmaß des glenoidalen Knochensubstanzverlustes nicht mit arthroskopisch geschätzten Werten verglichen. Bei dieser Arbeit handelt es sich um eine retrospektive Studie. Die Patienten wurden von verschiedenen Chirurgen operiert, was bedeutet, dass die arthroskopischen Messungen unter verschiedenen Bedingungen und mit unterschiedlichen Techniken durchgeführt wurden. Ein

Vergleich mit der direkt intraoperativ gemessenen Größe des glenoidalen Knochensubstanzverlustes mag aussagekräftiger erscheinen. Dies ist jedoch nur bedingt der Fall, da die in die Studie einbezogenen Messmethoden ausschließlich für den Einsatz in bildgebenden Verfahren entwickelt wurden. Die intraoperative Anwendung aller anderen einbezogenen Messmethoden wäre nicht validiert.

Drittens wurde kein Vergleich mit der unverletzten kontralateralen Seite durchgeführt. In mehreren Studien wurden Messmethoden entwickelt, die auf einem Vergleich mit der gesunden kontralateralen Seite basieren [49, 72]. In der klinischen Praxis werden Messmethoden verwendet, die sich ausschließlich auf die betroffene Seite beziehen. Der Vergleich mit der kontralateralen Seite ist bei der CT mit einer höheren Strahlenbelastung und bei der MRT mit einem höheren Kosten- und Zeitaufwand verbunden. Es ist auch nicht eindeutig nachgewiesen, dass Methoden, die die betroffene Seite mit der nicht betroffenen vergleichen, eine höhere Genauigkeit aufweisen [9, 72].

Viertens wurden keine dreidimensionalen (3D-Rekonstruktion) bildgebenden Verfahren berücksichtigt, die bei der Untersuchung der konkaven Form des Glenoids hilfreich gewesen wären. Es wurden jedoch mehrere Studien zu diesem Thema durchgeführt [4, 8, 24] und es konnte kein eindeutiger Vorteil der 3D-Technik gegenüber der zweidimensionalen (2D) Bildgebung nachgewiesen werden. Außerdem sind nicht alle Kliniken in der Lage, eine 3D-Rekonstruktion durchzuführen. Andererseits ist zu beachten, dass bei der Verwendung von 2D-Aufnahmen Fehler bei der primären Rekonstruktion der sagittalen Frontalansicht auftreten können, wenn die axialen Aufnahmen nicht korrekt eingestellt worden sind.

Fünftens war es aufgrund des retrospektiven Charakters der Studie nicht möglich, a priori eine spezifische Standardisierung der bildgebenden Verfahren vorzunehmen. Dies stellt eine Einschränkung der vorliegenden Studie dar. Dies gilt sowohl für die Röntgenaufnahmen als auch für die CT- und MRT-Aufnahmen. Insbesondere bei den CT- und MRT-Aufnahmen ist die korrekte Bildformatierung für die Einstellung der En-face-Ansicht wichtig. Die Auswahl der eingeschlossenen Patienten basierte jedoch auf der vorherigen Formatierung und Einstellung der Aufnahmen und Patienten mit unzureichender Bildqualität wurden ausgeschlossen.

Sechstens wurden bei der radiologischen Analyse andere bildgebende Verfahren nicht berücksichtigt, die häufig Bestandteil einer Standard-Schulteraufnahme sind (z. B. Scapula-Y-Aufnahmen, axilläre Aufnahmen, Grashey-Aufnahmen oder AP-Aufnahmen in Innen- oder Außenrotation). Daher kann die vorliegende Studie keine endgültige Antwort auf die Frage geben, ob die einbezogenen bildgebenden Verfahren anderen, üblicherweise

verwendeten Verfahren überlegen sind. Da es sich um eine retrospektive Studie handelt, konnte dieser Aspekt nicht beeinflusst werden. Weiterhin ist zu berücksichtigen, dass die Einbeziehung zusätzlicher radiologischer Modalitäten die Strahlenbelastung der Patienten erhöht hätte, was aus ethischen Gründen nicht vertretbar ist.

Siebtens wurde ein 1,5-Tesla-MRT und kein 3,0-Tesla-MRT verwendet, da wir in unserer Klinik nur über ein 1,5-Tesla-MRT verfügen. Ein 3,0-Tesla-MRT hätte die Genauigkeit der untersuchten diagnostischen Messmethoden aufgrund der besseren Auflösung weiter verbessert. Damit wären die Vorteile der MRT gegenüber der CT möglicherweise noch deutlicher geworden. Andererseits ist zu berücksichtigen, dass nicht alle Kliniken über die Möglichkeit verfügen, ein 3,0-Tesla-MRT einzusetzen. Daher hätte die Verwendung eines 3,0-Tesla-MRT die translationale Bedeutung der Studie einschränken können.

Achtens wurden keine Patienten mit MR-Arthrogrammen eingeschlossen. Dies hätte die Analyse der Weichteilstrukturen des Labrums verbessern können. Da der Fokus der vorliegenden Studie jedoch auf den knöchernen Bankart-Läsionen lag, hätte die Verwendung von MR-Arthrogrammen keinen Einfluss auf die Ergebnisse gehabt.

Abschließend muss erwähnt werden, dass in der vorliegenden Studie nur einer der beiden Beobachter die Messungen wiederholt hat. Beide Beobachter durchliefen vor Beginn der Messungen ein Probetraining, bei dem nach mündlicher und schriftlicher Anweisung mehrere Probemessungen stattfanden. Die Beobachter begannen erst dann mit echten Messungen, als die jeweiligen Intrarater-Reliabilitäten gut waren. Eine zusätzliche Wiederholung der Messungen durch den zweiten Beobachter hätte daher wahrscheinlich keinen signifikanten Einfluss auf die Datenvalidität gehabt.

4.2 Erkennen von knöchernen Bankart-Läsionen mit True-AP-Röntgenaufnahmen, WP-Röntgenaufnahmen, MRT und CT

In dieser Studie war es möglich, mittels CT- und MRT-Aufnahmen den Knochensubstanzverlust des Glenoids genau zu detektieren, während die WP-Röntgenaufnahmen eine geringe diagnostische Genauigkeit aufwiesen und die True-AP-Röntgenaufnahmen diagnostisch nicht genau waren. Die diagnostische Aussagekraft von True-AP- und WP-Röntgenaufnahmen ist bis dato nur wenig untersucht worden [34]. In einer Studie wurde die Prävalenz des glenoidalen Knochensubstanzverlustes bei chronischer vorderer Schulterinstabilität anhand von Röntgenaufnahmen analysiert und eine Inzidenz

des glenoidalen Knochensubstanzverlustes von 8,2 % auf AP-Röntgenaufnahmen festgestellt [16]. In einer weiteren Studie wurde die diagnostische Reliabilität von Röntgenaufnahmen, CT und MRT an sieben Schulterpaaren menschlicher Leichen verglichen [67]. In einer weiteren Studie waren die Resultate mit AP-Röntgenaufnahmen nicht zufriedenstellend [8].In einer biomechanischen Studie von Itoi et al. [33] mit zwölf Kadaver-Scapulae wurden Knochendefekte von 0 %, 9 %, 21 %, 34 % und 46 % der Glenoidoberfläche erzeugt und WP-Röntgenaufnahmen und CT-Bilder angefertigt. Die Autoren dieser Studie stellten fest, dass ein 21%iger Defekt 18,6 % eines intakten Glenoids auf WP-Röntgenbildern entspricht. Im Gegensatz dazu bedeutete ein 21%iger Defekt im CT einen Verlust von 50 % der Breite des unteren Viertels des Glenoids. Die Autoren kamen zu dem Schluss, dass die Größe des Glenoiddefekts anhand von WP-Röntgenaufnahmen oder CT genau geschätzt werden kann. Unter Berücksichtigung der unterschiedlichen Studiendesigns erweitern und ergänzen die Ergebnisse der aktuellen Studie die Schlussfolgerungen der hier diskutierten Studien. Ausgehend von den Ergebnissen der vorliegenden Studie scheinen WP-Röntgenaufnahmen eine Screening-Methode mit geringer, aber ausreichender Genauigkeit beim Erkennen des glenoidalen Knochensubstanzverlustes zu sein. WP-Röntgenaufnahmen können daher nur als Screening-Methode empfohlen werden, sollten aber aufgrund ihrer geringen Genauigkeit nur als Ergänzung zu CT oder MRT eingesetzt werden.

In mehreren Studien wurde die Genauigkeit der CT- und MRT-Bildgebung bei der Erkennung von knöchernen Bankart-Läsionen untersucht, zum Teil mit widersprüchlichen Ergebnissen [9, 33, 49]. In einer Studie erfolgte beispielsweise ein Vergleich von CT und Arthroskopie bei der Detektion von Knochenverlust am Glenoid bei 50 Patienten. Die Studie kam zu dem Ergebnis, dass die CT eine Sensitivität von 97,2 % und eine Spezifität von 77,8 % aufwies [22]. In einer anderen Studie wurde die Übereinstimmung zwischen MRT, CT und Arthroskopie bei der Messung des glenoidalen Knochenverlustes bei 176 Patienten untersucht [38]. In dieser Studie erwies sich die Beurteilung des glenoidalen Knochenverlustes mittels MRT als fast ebenso genau wie die Beurteilung mittels CT [39]. Eine weitere Studie mit 83 Patienten umfasste den Vergleich der Wertigkeit von 3D-CT und MRT für die Operationsplanung bei rezidivierender anteriorer Schulterinstabilität. Die MRT wies eine geringe Sensitivität auf, während die CT eine genaue Vorhersage der intraoperativen Befunde ermöglichte [52]. In der vorliegenden Studie konnte festgestellt werden, dass sich CT und MRT hinsichtlich Sensitivität und Spezifität bei der Erkennung

von Knochenverlusten am Glenoid nicht relevant unterschieden. Die Messungen an der MRT zeigten jedoch eine größere Fläche unter der Kurve und eine bessere Übereinstimmung mit den arthroskopischen Befunden. Daher kann die MRT in der klinischen Praxis als valide Option zur Diagnose einer vorderen Schulterinstabilität bei Patienten mit glenoidalem Knochensubstanzverlust angesehen werden. Wird jedoch zusätzlich berücksichtigt, dass die MRT die Strahlenexposition reduzieren kann und im Vergleich zur CT das Erkennen und die Beurteilung von Labrum-Pathologien ermöglicht, kann die MRT dazu beitragen, dass auf eine zusätzliche CT-Bildgebung zur Bestimmung der Größe des glenoidalen Defektes für die operative Versorgung verzichtet werden könnte. Weitere Studien sind jedoch erforderlich, um die Ergebnisse der vorliegenden Studie zu bestätigen.

4.3 Genauigkeit und Reliabilität der Messung von knöchernen Bankart-Läsionen mittels MRT im Vergleich zur CT

In der vorliegenden Studie wurde festgestellt, dass alle der analysierten Messmethoden sowohl auf MRT- als auch auf CT-Bildern ohne signifikanten Verlust an diagnostischer Genauigkeit angewendet werden können. Bigliani et al. [7] entwickelten die Bigliani-Klassifikation und stellten fest, dass 76 % der Knochendefekte des Glenoids auf gängigen Röntgenaufnahmen korrekt identifiziert wurden und dass alle Defekte mit dem CT-Arthrogramm korrekt identifiziert und klassifiziert werden konnten. Die Best-Fit-Circle-Width-Loss-Methode und die AP-Distance-Methode wurden mit widersprüchlichen Ergebnissen untersucht [39, 52]. So wurde in einer Studie an 65 Patienten die Validität der Best-Fit-Circle-Width-Loss-Methode zur Quantifizierung des glenoidalen Knochensubstanzverlustes mittels MRT im Vergleich zu CT und Arthroskopie untersucht. Diese Studie zeigte, dass die MRT-Bildgebung bei der Beurteilung des glenoidalen Knochenverlustes mit der Best-Fit-Circle-Width-Loss-Methode fast so genau ist wie die Messungen an CT-Aufnahmen [22]. Bei der Bigliani-Klassifikation gab es in der vorliegenden Studie keinen statistischen Unterschied zwischen CT und MRT bezüglich der Klassifikationseinstufung. Die CT zeigte jedoch eine mäßige Interrater-Reliabilität. In der vorliegenden Studie gab es nur geringe Unterschiede zwischen CT und MRT bei den AP-Distanzen und der Best-Fit-Circle-Width-Loss-Methode, diese Unterschiede waren jedoch statistisch nicht signifikant. Aufgrund der Ergebnisse der vorliegenden Studie kann die

Anwendung dieser Messmethoden mit der MRT ohne statistisch signifikante Genauigkeitseinbußen im Vergleich zur CT empfohlen werden.

In verschiedenen Studien wurde die diagnostische Aussagekraft der Surface-Area-Methode an der ipsilateralen Schulter untersucht [24, 39, 52]. In einer retrospektiven Studie wurde die Surface-Area-Methode bei 48 Patienten mit rezidivierender anteriorer Schulterinstabilität unter Verwendung von CT und MRT analysiert. Hier zeigten die Messungen mit CT eine genauere Abschätzung des glenoidalen Knochensubstanzverlustes als die Messungen mit MRT [52]. Tian et al. [83] hingegen verwendeten CT und MRT und verglichen die Messungen des glenoidalen Knochensubstanzverlustes mit der Surface-Area-Methode bei 41 Patienten und stellten eine ausgezeichnete Reliabilität für beide Methoden fest. In der vorliegenden Studie zeigten die Messungen des glenoidalen Knochensubstanzverlustes mit der Surface-Area-Methode eine identische Genauigkeit zwischen CT und MRT. Wenn diese Messmethode jedoch auf CT-Aufnahmen angewendet wurde, konnte eine etwas höhere Interrater-Reliabilität erzielt werden. Die Ergebnisse dieser Studie deuten darauf hin, dass die Surface-Area-Methode eine genaue Methode zur Bestimmung des glenoidalen Knochensubstanzverlustes mit CT und MRT darstellt.

Die Eignung der Gerber-X-Quotienten zur Messung des glenoidalen Knochensubstanzverlustes wurde nur selten untersucht [20, 77]. In einer Studie wurden die Gerber-X-Quotienten bei 77 Patienten mit anteriorer Schulterinstabilität untersucht. Die Studie kam zu dem Schluss, dass die Gerber-X-Ratio eine reproduzierbare Methode zur Beurteilung des glenoidalen Knochensubstanzverlustes ist [77]. In der vorliegenden Studie führte die Gerber-X-Quotient-Messmethode zu nahezu identischen Ergebnissen in CT und MRT. Die Verwendung der MRT zur Messung des glenoidalen Knochensubstanzverlustes mit dem Gerber-X-Quotienten kann unter Berücksichtigung der Ergebnisse der vorliegenden Studie empfohlen werden.

4.4 Intrarater- und Interrater-Reliabilität von CT und MRT bei der Messung von knöchernen Bankart-Läsionen

Mit Ausnahme der mittelmäßigen Interrater-Reliabilität der Bigliani-Klassifikation mittels CT und der guten Interrater-Reliabilität des Gerber-X-Quotienten mittels CT waren in dieser Studie die Intrarater- und Interrater-Reliabilitäten für alle Messungen unabhängig von der Bildgebungsmodalität ausgezeichnet. Eine Studie von Bishop et al. zeigte, dass Messungen mit CT die beste Interrater- Reliabilität aufwiesen. Ebenfalls war die Interrater-Reliabilität in der CT am besten [8]. Zu ähnlichen Ergebnissen kam eine Kadaver-Studie von Rerko et al. aus dem Jahre 2013 [67].

4.5 Schlussfolgerung

Die Ergebnisse der vorliegenden Studie haben gezeigt, dass knöcherne Bankart-Läsionen unter Verwendung von CT- und MRT-Aufnahmen zuverlässig und genau erkannt werden können, während die WP-Röntgenaufnahme nur als ergänzendes Screeningverfahren hilfreich ist. Die True-AP-Röntgenaufnahme dagegen scheint für die Erkennung von knöcherner Bankart-Läsion nicht geeignet zu sein. In der vorliegenden Studie wurde außerdem festgestellt, dass bei der Messung von knöchernen Bankart-Läsionen keine signifikanten Unterschiede in der diagnostischen Genauigkeit und Reliabilität zwischen CT und MRT bestehen. Mit Ausnahme der mittelmäßigen Interrater-Reliabilität der Bigliani-Klassifikation mittels CT und der guten Interrater-Reliabilität des Gerber-X-Quotienten mittels CT waren in dieser Studie die Intrarater- und Interrater-Reliabilitäten für alle Messungen unabhängig von der Bildgebungsmodalität ausgezeichnet. Angesichts dieser Ergebnisse und der Tatsache, dass mit der MRT Strahlenbelastung vermieden werden kann und die Beurteilung des Labrumzustandes möglich ist, kann geschlussfolgert werden, dass die MRT in der klinischen Praxis zur Erkennung und Vermessung von knöchernen Bankart-Läsionen sicher verwendet werden kann. Um diese Aussage zu untermauern, sind jedoch weitere Studien mit einer größeren Patientenpopulation notwendig.

5 Zusammenfassung

Ziel dieser Studie war es, die Genauigkeit von verschiedenen Bildgebungstechniken und Modalitäten – wie der True-Anterior-Posterior-Röntgenaufnahmen, der West-Point-Aufnahme, Magnetresonanztomographie und Computertomographie – beim Erkennen von knöchernen Bankart-Läsionen zu bewerten. Darüber hinaus wurde untersucht, ob es Unterschiede zwischen Magnetresonanztomographie und Computertomographie in der Messung von knöchernen Bankart-Läsionen gibt. Die Intrarater- und Interrater-Reliabilitäten der jeweiligen Messungen von knöchernen Bankart-Läsionen unter Verwendung von Computertomographie- und Magnetresonanztomographie-Aufnahmen wurden ebenfalls untersucht.

Die Patienten, die aufgrund einer vorderen Schulterinstabilität in unserer Klinik behandelt wurden, wurden aus der Datenbank der Orthopädischen Universitätsklinik ausgewählt. Nach Anwendung von Ein- und Ausschlusskriterien wurde eine endgültige Patientenpopulation für die Studie gebildet.
Es wurden verschiedene Messparameter sowohl mittels CT als auch mittels MRT untersucht und Intrarater- sowie Interrater-Reliabilität wurden durch zwei orthopädische Chirurgen ermittelt.

Die vorgelegte Studie hat gezeigt, dass sowohl Computertomographie- als auch Magnetresonanztomographie-Aufnahmen eine präzise Erkennung von knöchernen Bankart-Läsionen ermöglichen. Hingegen können Westpoint-Röntgenaufnahmen letztere nur unzureichend erfassen, während True-Anterior-Posterior-Röntgenaufnahmen keine ausreichende diagnostische Genauigkeit bieten. Darüber hinaus wurde bestätigt, dass die angewandten Messmethoden zur Beurteilung von knöchernen Bankart-Läsionen gleichermaßen unter Verwendung von Magnetresonanztomographie- und Computertomographie-Aufnahmen durchgeführt werden können und vergleichbare Ergebnisse liefern. Bezüglich der Intrarater- und Interrater-Reliabilität zeigten alle angewandten Messmethoden abgesehen von der Interrater-Reliabilität der Bigliani-Klassifikation bei der Computertomographie eine gute oder ausgezeichnete Reliabilität, sowohl bei Computertomographie- als auch bei Magnetresonanztomographie-Aufnahmen.

In Kenntnis dieser Ergebnisse und der Tatsache, dass Magnetresonanztomographie-Aufnahmen im Vergleich zu Computertomographie-Aufnahmen Strahlenbelastung vermeiden und zusätzlich eine detaillierte Beurteilung von begleitenden Labrum-Pathologien ermöglichen, kann die Magnetresonanztomographie als eine valide Option zur Untersuchung und Quantifizierung von knöchernen Bankart-Läsionen betrachtet werden.

Die Ergebnisse der vorliegenden Studie müssen jedoch durch weitere Studien bestätigt werden. In zukünftigen Studien sollte die Reproduzierbarkeit der Ergebnisse der vorliegenden Arbeit in Bezug auf die diagnostische Genauigkeit der Magnetresonanztomographie im Vergleich zu anderen Messmethoden untersucht werden, möglicherweise einschließlich 3D-Computertomographie oder Messmethoden, die die kontralaterale Seite einbeziehen.

6 Literaturverzeichnis

1. Alashkham A, Alraddadi A, Soames R (2017) Bare spot and tubercle of Assaki. JSES Open Access 1:141–143. doi: 10.1016/j.jses.2017.07.005

2. Altan E, Ozbaydar MU, Tonbul M, Yalcin L (2014) Comparison of two different measurement methods to determine glenoid bone defects: area or width? J Shoulder Elbow Surg 23:1215–1222. doi: 10.1016/j.jse.2013.11.029

3. Auffarth A MD, Mayer M MD, Kofler B MD, Hitzl W PhD, Bogner R MD, Moroder P MD, Korn G MD, Koller H MD, Resch H MD (2013) The interobserver reliability in diagnosing osseous lesions after first-time anterior shoulder dislocation comparing plain radiographs with computed tomography scans. J Shoulder Elbow Surg 22:1507–1513. doi: 10.1016/j.jse.2013.04.020

4. Bakshi NK BA, Patel I BA, Jacobson JA MD, Debski RE PhD, Sekiya JK MD (2015) Comparison of 3-Dimensional Computed Tomography–Based Measurement of Glenoid Bone Loss With Arthroscopic Defect Size Estimation in Patients With Anterior Shoulder Instability. Arthroscopy 31:1880–1885. doi: 10.1016/j.arthro.2015.03.024

5. Bakshi NK, Cibulas GA, Sekiya JK, Bedi A (2018) A Clinical Comparison of Linear- and Surface Area–Based Methods of Measuring Glenoid Bone Loss. Am J Sports Med 46:2472–2477. doi: 10.1177/0363546518783724

6. Baudi P, Righi P, Bolognesi D, Rivetta S, Rossi Urtoler E, Guicciardi N, Carrara M (2005) How to identify and calculate glenoid bone deficit. Chir Organi Mov 90:145–152

7. Bigliani LU, Newton PM, Steinmann SP, Connor PM, McIlveen SJ (1998) Glenoid Rim Lesions Associated with Recurrent Anterior Dislocation of the Shoulder. Am J Sports Med 26:41–45. doi: 10.1177/03635465980260012301

8. Bishop JY, Jones GL, Rerko MA, Donaldson C (2013) 3-D CT is the Most Reliable Imaging Modality When Quantifying Glenoid Bone Loss. Clin Orthop 471:1251–1256. doi: 10.1007/s11999-012-2607-x

9. Bois AJ, Fening SD, Polster J, Jones MH, Miniaci A (2012) Quantifying Glenoid Bone Loss in Anterior Shoulder Instability. Am J Sports Med 40:2569–2577. doi: 10.1177/0363546512458247

10. Burkhart SS, DeBeer JF, Tehrany AM, Parten PM (2002) Quantifying glenoid bone loss arthroscopically in shoulder instability. Arthroscopy 18:488–491. doi: 10.1053/jars.2002.32212

11. Burkhart SS MD, De Beer JF MD, Barth JRH MD, Criswell T MD, Roberts C MD, Richards DP MD (2007) Results of Modified Latarjet Reconstruction in Patients With Anteroinferior Instability and Significant Bone Loss. Arthroscopy 23:1033–1041. doi: 10.1016/j.arthro.2007.08.009

12. Camus D, Domos P, Berard E, Toulemonde J, Mansat P, Bonnevialle N (2018) Isolated arthroscopic Bankart repair vs. Bankart repair with “remplissage” for anterior shoulder instability with engaging Hill-Sachs lesion: A meta-analysis. Orthop Traumatol Surg Res 104:803–809. doi: 10.1016/j.otsr.2018.05.011

13. Charles A. Rockwood, Jr (1983) 4. Subluxation of the Shoulder - Classification, Diagnosis and Treatment. J Jpn Orthop Assoc 57:939

14. Dickens JF, Owens BD, Cameron KL, DeBerardino TM, Masini BD, Peck KY, Svoboda SJ (2017) The Effect of Subcritical Bone Loss and Exposure on Recurrent Instability After Arthroscopic Bankart Repair in Intercollegiate American Football. Am J Sports Med 45:1769–1775. doi: 10.1177/0363546517704184

15. Duchman KR, Hettrich CM, Glass NA, Westermann RW, Wolf BR, Baumgarten K, Bishop J, Bravman J, Brophy R, Carpenter J, Jones G, Kuhn J, Benjamin Ma C, Marx R, McCarty E, Miller B, Smith M, Eric M, Wright R, Zhang A (2018) The Incidence of Glenohumeral Bone and Cartilage Lesions at the Time of Anterior Shoulder Stabilization Surgery: A Comparison of Patients Undergoing Primary and Revision Surgery. Am J Sports Med 46:2449–2456. doi: 10.1177/0363546518781331

16. Edwards TB, Boulahia A, Walch G (2003) Radiographic analysis of bone defects in chronic anterior shoulder instability. Arthroscopy 19:732–739. doi: 10.1016/S0749-8063(03)00684-4

17. El Khouli RH, Macura KJ, Barker PB, Habba MR, Jacobs MA, Bluemke DA (2009) Relationship of temporal resolution to diagnostic performance for dynamic contrast enhanced MRI of the breast. J Magn Reson Imaging 30:999–1004. doi: 10.1002/jmri.21947

18. Fleiss JL (1999) The design and analysis of clinical experiments, Wiley classics library ed. Wiley, New York u.a

19. Gasbarro G, Bondow B, Debski R (2017) Clinical anatomy and stabilizers of the glenohumeral joint. Ann Jt 2:58. doi: 10.21037/aoj.2017.10.03

20. Gerber C, Nyffeler RW (2002) Classification of Glenohumeral Joint Instability. Clin Orthop 400:65–76. doi: 10.1097/00003086-200207000-00009

21. Greiwe RM, Levine WN (2012) CHAPTER 6 - Findings and pathology associated with anterior shoulder instability. In: Provencher MT, Romeo AA (eds) Shoulder Instability: A Comprehensive Approach. W.B. Saunders, Philadelphia, pp 65–78

22. Griffith JF, Yung PSH, Antonio GE, Tsang PH, Ahuja AT, Chan KM (2007) CT Compared with Arthroscopy in Quantifying Glenoid Bone Loss. Am J Roentgenol 1976 189:1490–1493. doi: 10.2214/AJR.07.2473

23. Guyatt GH, Mills EJ, Elbourne D (2008) In the Era of Systematic Reviews, Does the Size of an Individual Trial Still Matter? PLoS Med 5:e4. doi: 10.1371/journal.pmed.0050004

24. Gyftopoulos S, Hasan S, Bencardino J, Mayo J, Nayyar S, Babb J, Jazrawil L (2012) Diagnostic Accuracy of MRI in the Measurement of Glenoid Bone Loss. Am J Roentgenol 1976 199:873–878. doi: 10.2214/AJR.11.7639

25. Habermeyer P, Baierle T (2010) Schulterchirurgie, 4. Aufl. Elsevier, Urban & Fischer, München

26. Hanley JA, McNeil BJ (1982) The meaning and use of the area under a receiver operating characteristic (ROC) curve. Radiology 143:29–36. doi: 10.1148/radiology.143.1.7063747

27. Heitmann M, Frosch K-H, Wittner B (2019) DGU Leitlinie 012-13 Posttraumatische Schulterinstabilität

28. Hosmer DW, Lemeshow S, Sturdivant RX (2013) Applied logistic regression, third edition, 3rd ed. John Wiley and Sons, Hoboken, NJ

29. Hovelius L (1982) Incidence of shoulder dislocation in Sweden. Clin Orthop 127–131. doi: 10.1097/00003086-198206000-00021

30. Hovelius L, Olofsson A, Sandström B, Augustini B-G, Krantz L, Fredin H, Tillander B, Skoglund U, Salomonsson B, Nowak J, Sennerby U (2008) Nonoperative Treatment of Primary Anterior Shoulder Dislocation in Patients Forty Years of Age and Younger: A Prospective Twenty-five-Year Follow-up. J Bone Joint Surg Am 90:945–952. doi: 10.2106/JBJS.G.00070

31. Howell SM, Galinat BJ (1989) The glenoid-labral socket: constrained articular surface. Clin Orthop 243:122–125. doi: 10.1097/00003086-198906000-00018

32. Imhoff AB, König U (1999) Schulterinstabilität -- Rotatorenmanschette. Dietrich Steinkopff, Heidelberg

33. Itoi E, Lee SB, Amrami KK, Wenger DE, An KN (2003) Quantitative Assessment of Classic Anteroinferior Bony Bankart Lesions by Radiography and Computed Tomography. Am J Sports Med 31:112–118. doi: 10.1177/03635465030310010301

34. Itoi E, Lee SB, Berglund L, Berge L, An K N (2000) The Effect of a Glenoid Defect on Anteroinferior Stability of the Shoulder After Bankart Repair: A Cadaveric Study. J Bone Joint Surg Am 82:35–46. doi: 10.2106/00004623-200001000-00005

35. Jankauskas L, Rüdiger HA, Pfirrmann CWA, Jost B, Gerber C (2010) Loss of the sclerotic line of the glenoid on anteroposterior radiographs of the shoulder: a diagnostic sign for an osseous defect of the anterior glenoid rim. doi: 10.5167/uzh-45923

36. Kane P, Bifano SM, Dodson CC, Freedman KB (2015) Approach to the treatment of primary anterior shoulder dislocation: A review. Phys Sportsmed 43:54–64. doi: 10.1080/00913847.2015.1001713

37. Koo TK, Li MY (2016) A Guideline of Selecting and Reporting Intraclass Correlation Coefficients for Reliability Research. J Chiropr Med 15:155–163. doi: 10.1016/j.jcm.2016.02.012

38. Lacheta L, Herbst E, Voss A, Braun S, Jungmann P, Millett PJ, Imhoff A, Martetschläger F (2019) Insufficient consensus regarding circle size and bone loss width using the ratio—"best fit circle"—method even with three-dimensional

computed tomography. Knee Surg Sports Traumatol Arthrosc Off J ESSKA 27:3222–3229. doi: 10.1007/s00167-019-05391-9

39. Lee RKL, Griffith JF, Tong MMP, Sharma N, Yung P (2013) Glenoid Bone Loss: Assessment with MR Imaging. Radiology 267:496–502. doi: 10.1148/radiol.12121681

40. Lee TQ (2012) CHAPTER 1 - Clinical anatomy and biomechanics of the glenohumeral joint (including stabilizers). Shoulder Instab Compr Approach 1–19. doi: 10.1016/B978-1-4377-0922-3.00010-1

41. Lephart SM, Warner JJP, Borsa PA, Fu FH (1994) Proprioception of the shoulder joint in healthy, unstable, and surgically repaired shoulders. J Shoulder Elbow Surg 3:371–380. doi: 10.1016/S1058-2746(09)80022-0

42. Leroux T, Wasserstein D, Veillette C, Khoshbin A, Henry P, Chahal J, Austin P, Mahomed N, Ogilvie-Harris D (2014) Epidemiology of Primary Anterior Shoulder Dislocation Requiring Closed Reduction in Ontario, Canada. Am J Sports Med 42:442–450. doi: 10.1177/0363546513510391

43. Ludewig P, Phadke V, Braman J, Hassett D, Cieminski C, LaPrade R (2009) Motion of the Shoulder Complex During Multiplanar Humeral Elevation. J Bone Joint Surg Am 91:378–389. doi: 10.2106/JBJS.G.01483

44. Mandrekar JN (2010) Receiver Operating Characteristic Curve in Diagnostic Test Assessment. J Thorac Oncol 5:1315–1316. doi: 10.1097/JTO.0b013e3181ec173d

45. Martetschläger F, Kraus TM, Hardy P, Millett PJ (2013) Arthroscopic management of anterior shoulder instability with glenoid bone defects. Knee Surg Sports Traumatol Arthrosc Off J ESSKA 21:2867–2876. doi: 10.1007/s00167-012-2198-9

46. McFarland EG, Garzon-Muvdi J, Petersen SA (2012) CHAPTER 7 - Clinical history and physical examination. In: Provencher MT, Romeo AA (eds) Shoulder Instability: A Comprehensive Approach. W.B. Saunders, Philadelphia, pp 79–87

47. Memel DS, Kirwan JR, Sharp DJ, Hehir M (2000) General practitioners miss disability and anxiety as well as depression in their patients with osteoarthritis. Br J Gen Pract 50:645–648

48. Milano G MD, Grasso A MD, Salvatore M MD, Saccomanno MF MD, Deriu L MD, Fabbriciani C MD (2010) Arthroscopic Rotator Cuff Repair With Metal and Biodegradable Suture Anchors: A Prospective Randomized Study. Arthroscopy 26:S112–S119. doi: 10.1016/j.arthro.2010.01.030

49. Milano G, Saccomanno MF, Magarelli N, Bonomo L (2015) Analysis of Agreement Between Computed Tomography Measurements of Glenoid Bone Defects in Anterior Shoulder Instability With and Without Comparison With the Contralateral Shoulder. Am J Sports Med 43:2918–2926. doi: 10.1177/0363546515608167

50. Minagawa H, Itoi E, Konno N, Kido T, Sano A, Urayama M, Sato K (1998) Humeral attachment of the supraspinatus and infraspinatus tendons: an anatomic study. Arthroscopy 14:302–306. doi: 10.1016/S0749-8063(98)70147-1

51. Miyatake K, Takeda Y, Fujii K, Takasago T, Iwame T (2014) Validity of arthroscopic measurement of glenoid bone loss using the bare spot. Open Access J Sports Med 5:37–42. doi: 10.2147/OAJSM.S58748

52. Moroder P, Resch H, Schnaitmann S, Hoffelner T, Tauber M (2013) The importance of CT for the pre-operative surgical planning in recurrent anterior shoulder instability. Arch Orthop Trauma Surg 133:219–226. doi: 10.1007/s00402-012-1656-7

53. Nakagawa S, Iuchi R, Hanai H, Hirose T, Mae T (2019) The Development Process of Bipolar Bone Defects From Primary to Recurrent Instability in Shoulders With Traumatic Anterior Instability. Am J Sports Med 47:695–703. doi: 10.1177/0363546518819471

54. Nakagawa S, Mae T, Yoneda K, Kinugasa K, Nakamura H (2017) Influence of Glenoid Defect Size and Bone Fragment Size on the Clinical Outcome After Arthroscopic Bankart Repair in Male Collision/Contact Athletes. Am J Sports Med 45:1967–1974. doi: 10.1177/0363546517700864

55. Nofsinger C MD, Browning B MS, Burkhart SS MD, Pedowitz RA MD, PhD (2011) Objective Preoperative Measurement of Anterior Glenoid Bone Loss: A Pilot Study of a Computer-Based Method Using Unilateral 3-Dimensional Computed Tomography. Arthroscopy 27:322–329. doi: 10.1016/j.arthro.2010.09.007

56. Obuchowski NA (2003) Receiver Operating Characteristic Curves and Their Use in Radiology. Radiology 229:3–8. doi: 10.1148/radiol.2291010898

57. Omori Y, Yamamoto N, Koishi H, Futai K, Goto A, Sugamoto K, Itoi E (2014) Measurement of the Glenoid Track In Vivo as Investigated by 3-Dimensional Motion Analysis Using Open MRI. Am J Sports Med 42:1290–1295. doi: 10.1177/0363546514527406

58. Owens BD, Burns TC, DeBerardino TM (2012) CHAPTER 2 - Examination and classification of instability. Shoulder Instab Compr Approach 20–32. doi: 10.1016/B978-1-4377-0922-3.00011-3

59. Owens BD, Campbell SE, Cameron KL (2014) Risk Factors for Anterior Glenohumeral Instability. Am J Sports Med 42:2591–2596. doi: 10.1177/0363546514551149

60. Pagnani MJ (2012) CHAPTER 12 - Open treatment of anterior instability—surgical technique. In: Provencher MT, Romeo AA (eds) Shoulder Instability: A Comprehensive Approach. W.B. Saunders, Philadelphia, pp 147–159

61. Piasecki DP, Verma NN, Romeo AA, Levine WN, Bach J Bernard R, Provencher MT (2009) Glenoid Bone Deficiency in Recurrent Anterior Shoulder Instability: Diagnosis and Management. J Am Acad Orthop Surg 17:482–493. doi: 10.5435/00124635-200908000-00002

62. Placzek JD, Boyce DA (2016) Orthopaedic Physical Therapy Secrets, 3rd ed. Elsevier, Philadelphia

63. Porcellini G, Fauci F, Campi F, Paladini P (2012) CHAPTER 8 - Radiographic studies and findings. In: Provencher MT, Romeo AA (eds) Shoulder Instability: A Comprehensive Approach. W.B. Saunders, Philadelphia, pp 88–100

64. Provencher MT, LeClere LE, King S, McDonald LS, Frank RM, Mologne TS, Ghodadra NS, Romeo AA (2011) Posterior Instability of the Shoulder. Am J Sports Med 39:874–886. doi: 10.1177/0363546510384232

65. Ramos MRF, Hidalgo PF, Fagundes D, San YAC (2020) Bare spot location in glenoid cavity: Camparison between arthroscopy and CT scan. Acta Ortop Bras 28:243–246. doi: 10.1590/1413-785220202805232045

66. Ramos MRF, San Junior YAC, Alves LHP, Cruz FC, Mansur H (2019) Is the Bare Spot reliable for the bone loss measurement? Shoulder Elb 11:106–112. doi: 10.1177/1758573218760265

67. Rerko MA MD, Pan X PhD, Donaldson C MD, Jones GL MD, Bishop JY MD (2013) Comparison of various imaging techniques to quantify glenoid bone loss in shoulder instability. J Shoulder Elbow Surg 22:528–534. doi: 10.1016/j.jse.2012.05.034

68. Reuther F (2006) Anatomie, Biomechanik und Klassifikation der Schultergelenkverletzung. Trauma Berufskrankh 8:S241–S246. doi: 10.1007/s10039-005-1057-z

69. Rowe C (1956) Prognosis in Dislocations of the Shoulder. J Bone Joint Surg Am 38:957–977. doi: 10.2106/00004623-195638050-00001

70. Rumschik U, Wittner B (2002) Topographie und funktionelle Anatomie des Schultergelenks. OP-J 18:184–189. doi: 10.1055/s-2007-977594

71. Saeed Safari, Alireza Baratloo, Mohamed Elfil, Ahmed Negida (2016) Evidence Based Emergency Medicine; Part 5 Receiver Operating Curve and Area Under the Curve. Arch Acad Emerg Med 4. doi: 10.22037/aaem.v4i2.232

72. Saliken DJ, Bornes TD, Bouliane MJ, Sheps DM, Beaupre LA (2015) Imaging methods for quantifying glenoid and Hill-Sachs bone loss in traumatic instability of the shoulder: a scoping review. BMC Musculoskelet Disord 16:164. doi: 10.1186/s12891-015-0607-1

73. Schünke M, Schulte E, Schumacher U, Voll M, Wesker KH PROMETHEUS Allgemeine Anatomie und Bewegungssystem, 6., vollständig überarbeitete Auflage.

74. Seifarth A, Roemer F (2015) Systematik der glenohumeralen und akromioklavikulären Arthrose. Radiologe 55:231–240. doi: 10.1007/s00117-014-2787-3

75. Silliman JF, Hawkins RJ (1993) Classification and Physical Diagnosis of Instability of the Shoulder. Clin Orthop 291:7–19. doi: 10.1097/00003086-199306000-00003

76. Skendzel JG, Sekiya JK (2012) Diagnosis and Management of Humeral Head Bone Loss in Shoulder Instability. Am J Sports Med 40:2633–2644. doi: 10.1177/0363546512437314

77. Sommaire C, Penz C, Clavert P, Klouche S, Hardy P, Kempf JF (2012) Recurrence after arthroscopic Bankart repair: Is quantitative radiological analysis of bone loss of any predictive value? Orthop Traumatol Surg Res 98:514–519. doi: 10.1016/j.otsr.2012.03.015

78. Stein T, Mehling AP, Reck C, Buckup J, Efe T, Hoffmann R, Jäger A, Welsch F (2011) MRI assessment of the structural labrum integrity after Bankart repair using knotless bio-anchors. Knee Surg Sports Traumatol Arthrosc Off J ESSKA 19:1771–1779. doi: 10.1007/s00167-011-1407-2

79. Sugaya H (2014) Techniques to evaluate glenoid bone loss. Curr Rev Musculoskelet Med 7:1–5. doi: 10.1007/s12178-013-9198-3

80. Sugaya H, Moriishi J, Dohi M, Kon Y, Tsuchiya A (2003) Glenoid Rim Morphology in Recurrent Anterior Glenohumeral Instability. J Bone Joint Surg Am 85:878–884. doi: 10.2106/00004623-200305000-00016

81. Tennent D, Donohue M, Posner M (2017) Bone Loss and Glenohumeral Instability. Sports Med Arthrosc Rev 25:131–135. doi: 10.1097/JSA.0000000000000156

82. Thomas S, Matsen F (1989) An approach to the repair of avulsion of the glenohumeral ligaments in the management of traumatic anterior glenohumeral instability. J Bone Joint Surg Am 71:506–513. doi: 10.2106/00004623-198971040-00005

83. Tian C-Y, Shang Y, Zheng Z-Z (2012) Glenoid bone lesions: Comparison between 3D VIBE images in MR arthrography and nonarthrographic MSCT. J Magn Reson Imaging 36:231–236. doi: 10.1002/jmri.23622

84. Trojan JD, Meyer LE, Edgar CM, Brown SM, Mulcahey MK (2020) Epidemiology of Shoulder Instability Injuries in Collision Collegiate Sports From 2009 to 2014. Arthroscopy 36:36–43. doi: 10.1016/j.arthro.2019.07.008

85. Ursachi G, Horodnic IA, Zait A (2015) How Reliable are Measurement Scales? External Factors with Indirect Influence on Reliability Estimators. Procedia Econ Finance 20:679–686. doi: 10.1016/S2212-5671(15)00123-9

86. Yang S, Kim TU, Kim DH, Chang MC (2021) Understanding the physical examination of the shoulder: a narrative review. Ann Palliat Med 10:2293–2303. doi: 10.21037/apm-20-1808

87. Zhou XH, McClish DK, Obuchowski NA (2011) Statistical methods in diagnostic medicine, 2. ed. Wiley, Hoboken, N.J

88. Zimmerman JR, Mow VC (1994) Chapter 8 - Physiology of Synovial Joints and Articular Cartilage. In: The Physiological Basis of Rehabilitation Medicine, Second Edition. Elsevier Ltd, pp 149–178

7 Danksagung

Danksagung wurde aus Gründen des Datenschutzes entfernt.

8 Lebenslauf

Lebenslauf wurde aus Gründen des Datenschutzes entfernt.