Universitätsklinikum Ulm
Abteilung für diagnostische und interventionelle Radiologie
Ärztlicher Direktor: Prof. Dr. med. H.–J. Brambs

Die mesenteriale Ischämie- diagnostische CT-Parameter im Vergleich

DISSERTATION
zur Erlangung des Doktorgrades der Medizin
der Medizinischen Fakultät der Universität Ulm

Vorgelegt von
Nora Stanescu- Siegmund
Ulm
2013

Amtierender Dekan: Prof. Dr. Thomas Wirth

1. Berichterstatter: Prof. Dr. Markus Juchems

2. Berichterstatter: Prof. Dr. Marko Kornmann

Tag der Promotion: 15.11.2013

Meinen lieben Eltern gewidmet.

Inhaltsverzeichnis

Abkürzungsverzeichnis
1 Einleitung 1
1.1 Definitionen 1
1.2. Epidemiologie 1
1.3. Anatomische Grundlagen 2
1.4. Pathomorphologie und Pathophysiologie 3
1.5. Ursachen 5
1.6. Klinischer Verlauf 8
1.7. Therapieoptionen 9
1.8. Diagnostik 9
1.8.1. Labor 9
1.8.2.Sonographie 10
1.8.3. Endoskopie 10
1.8.4. Katheterangiographie 11
1.8.5. Computertomographie 12
1.9. Fragestellung und Ziel dieser Doktorarbeit 13
2. Material und Methoden 14
2.1. Patientenkollektiv 14
2.2. Untersuchungsmethoden 14
2.3. Auswertung 14
2.4. Statistische Auswertung 15
3. Ergebnisse 16
3.1. Patientenkollektiv 16
3.2. Krankheitsbild 17
3.3. Untersuchungsparameter 18
3.4. Computertomographie 20
3.4.1. Indirekte Zeichen 20
3.4.2. Gefäßmorphologie 21
3.4.3. MIP Bilder 23
4. Diskussion 24
5. Zusammenfassung 36
6. Literaturverzeichnis 37
Anhang 44
Danksagung 45
Lebenslauf 46

Abkürzungsverzeichnis:

A.= Arteria
Abb. = Abbildung
ACR= American College of Radiology
a.-p.= anterior- posterior
AMS= Arteria mesenterica superior
AMI= Arteria mesenterica inferior
bzw.= beziehungsweise
cm= Zentimeter
CRP= C- reaktives Protein
CT= Computertomographie
DSA= Digitale Subtraktionsangiographie
FKDS= farbkodierte Duplexsonographie
Ggf.= gegebenenfalls
h= hora (lat.: Stunde)
IE= Internationale Einheiten
mm= Millimeter
MPR= Multiplanare Rekonstruktion
Min= Minuten
MIP= Maximum- Intensitäts- Projektion
NOMI= Nicht- okklusive mesenteriale Ischämie
NPV= Negative predictive value (negativer prädiktiver Wert)
PACS= Picture Archiving and Communication System
pH = Potentia Hydrogenii
PPV= positive predictive value (positiver prädiktiver Wert)
PTA= perkutane, transluminale Angioplastie
Tab.= Tabelle
z.B. = zum Beispiel

1. Einleitung:

A.J. Cokkins schrieb im Jahr 1926 über die mesenteriale Ischämie: „The diagnosis is impossible, the prognosis hopeless and the treatment useless...“ [16, 9] Für die damalige Zeit war diese Aussage leider zutreffend und hat auch heute noch- in gewissem Maße- Bestand. Die Mesenterialischämie wird nur selten primär diagnostiziert, die Prognose ist mit einer Mortalität zwischen 60% und 80% als schlecht anzusehen und auch die Behandlungsoptionen sind weiterhin eingeschränkt. [44, 45, 71, 74]

Die deutlich verbesserten Möglichkeiten, insbesondere im Bereich der Bildgebung können inzwischen jedoch zu einer schnelleren Diagnose und Therapie und somit auch zu einer besseren Prognose führen.

1.1. Definitionen:

Man spricht von einer relevanten intestinalen Ischämie, wenn auf Grund mangelnder Blutversorgung der Metabolismus des Darmes nicht mehr aufrecht erhalten werden kann und es dementsprechend zu Läsionen kommt, die von der reversiblen Mukosaulzeration bis hin zur Totalgangrän des betroffenen Abschnittes reichen können. [43]

Den akuten intestinalen Durchblutungsstörungen liegt meistens ein partieller oder kompletter Verschluss einer Arterie zu Grunde. [58] Überwiegend (40-85%) handelt es sich hierbei um die Arteria mesenterica superior (AMS). [58, 69, 71]

1.2. Epidemiologie:

Von der intestinalen Ischämie sind ca. 1- 2% aller Patienten mit akutem Abdomen betroffen [71] und davon ist sie für ca. 5% aller Todesfälle verantwortlich, wobei die Mortalität zwischen 60 und 80% variiert. [44, 74] Die Inzidenz beträgt in Europa 2-4 pro 100 000 Einwohner. Im Allgemeinen sind Frauen vier Mal häufiger betroffen als Männer. [67, 72, 80] Das durchschnittliche Alter der Patienten rangiert dabei um das 75. Lebensjahr. [80]

Bei mehr als 90% der Betroffenen findet sich eine kardiale Embolіequelle in Form eines vorbestehenden Myokardinfarkts, absoluter Arrythmie, Klappenvitien oder einer Endokarditis. [20]

1.3. Anatomische Grundlagen:

Das Mesenterium wird von drei unpaaren Eingeweidearterien versorgt, die alle direkt aus der abdominellen Aorta entspringen (siehe Abb. 1). Zu ihnen zählen: [47]

- *Truncus coelicus*
- *Arteria mesenterica superior (AMS)*
- *Arteria mesenterica inferior (AMI)*

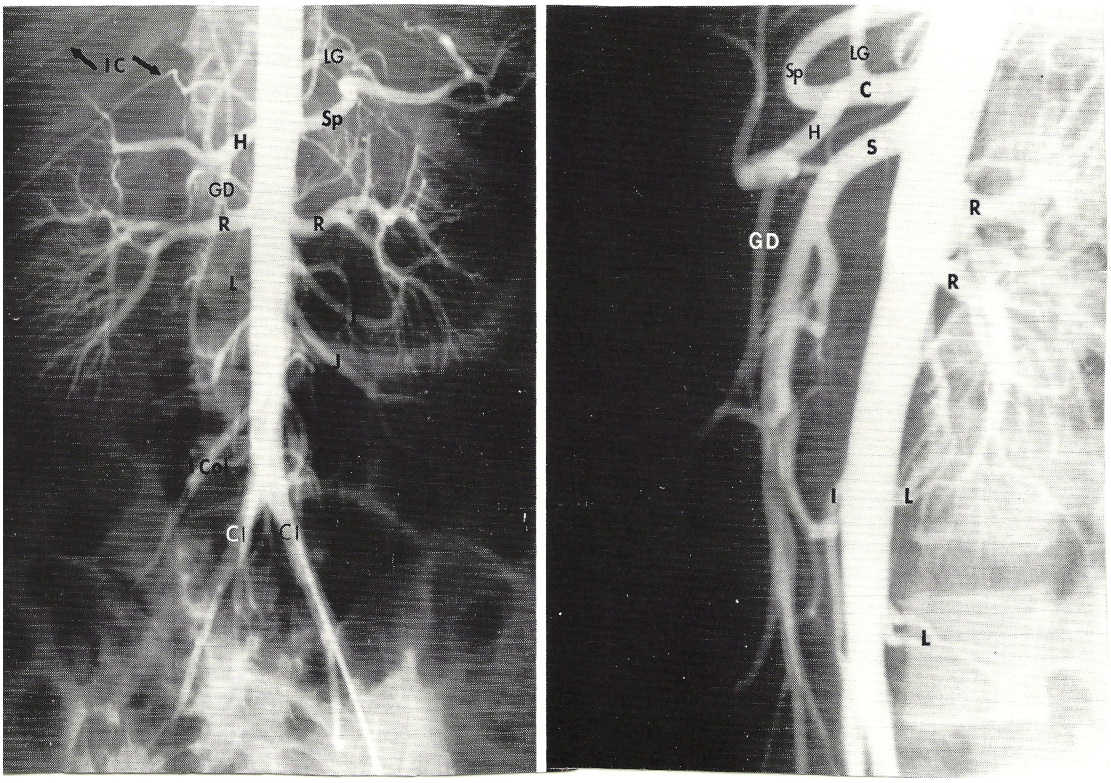

Abb. 1: Physiologisches anterior- posterior (links) und laterales (rechts) abdominelles Aortogramm eines jungen Menschen [33]
(C= Truncus coeliacus, Cl= A. iliaca communis, GD= A. gastroduodenlis, H= A. hepatica, I= AMI, IC= Intercostalarterie, ICol= A. ileocolica, J= A. jejunalis, L= Lumbalarterie, LG= A. gastrica sinistra, R= A. renalis, S= AMS, Sp= A. lienalis)

Die AMS entspringt ca. 1-2 cm unterhalb des Truncus und teilt sich in verschiedene Seitenäste, die den gesamten Dünndarm, sowie große Anteile des Kolons versorgen. [54]

Die AMI entspringt als caudalster Ast der abdominellen Aorta. Sie teilt sich in zwei Hauptäste: die A. colica sinistra und die A. rectalis superior [19] und versorgt dementsprechend das Colon descendens, Sigma und Teile des Rektums.

Im Allgemeinen zeichnet sich der viszerale Gefäßbaum durch eine enorme Kollateralisations- und Kompensationsfähigkeit aus. [17, 62, 77] Die wichtigste

Gefäßverbindung stellt die *Riolansche Anastomose* dar. Sie besteht zwischen der AMS und der AMI.

1.4. Pathomorphologie und Pathophysiologie:

Die allgemeine Definition der Ischämie ist ein Zustand mit ungenügendem Sauerstofftransport über den Blutweg mit daraus resultierender zellulärer Hypoxie und konsekutivem Gewebeschaden, der sich als Ödem, submuköse Einblutungen und muköser Permeabilitätsstörung äußert. [8] Diese kann zur bakteriellen Translokation und damit zur Entwicklung einer Sepsis führen.

Bezüglich der intestinalen Ischämie werden grundsätzlich drei Stadien unterschieden:

- Phase 1: Nur die Mukosa ist betroffen. Es finden sich Erosionen, Ulzerationen und Nekrosen, die jedoch komplett reversibel sein können.
- Phase 2: Nun ist auch die Submukosa bis hin zur Muscularis Mucosa betroffen. Nach Reperfusion kann es zur Narbenbildung mit fibrotischen Strikturen kommen.
- Phase 3: Die gesamte Darmwand ist betroffen und es kommt zur transmuralen, irreversiblen Gangrän. Dieses Darmsegment muss chirurgisch reseziert werden.

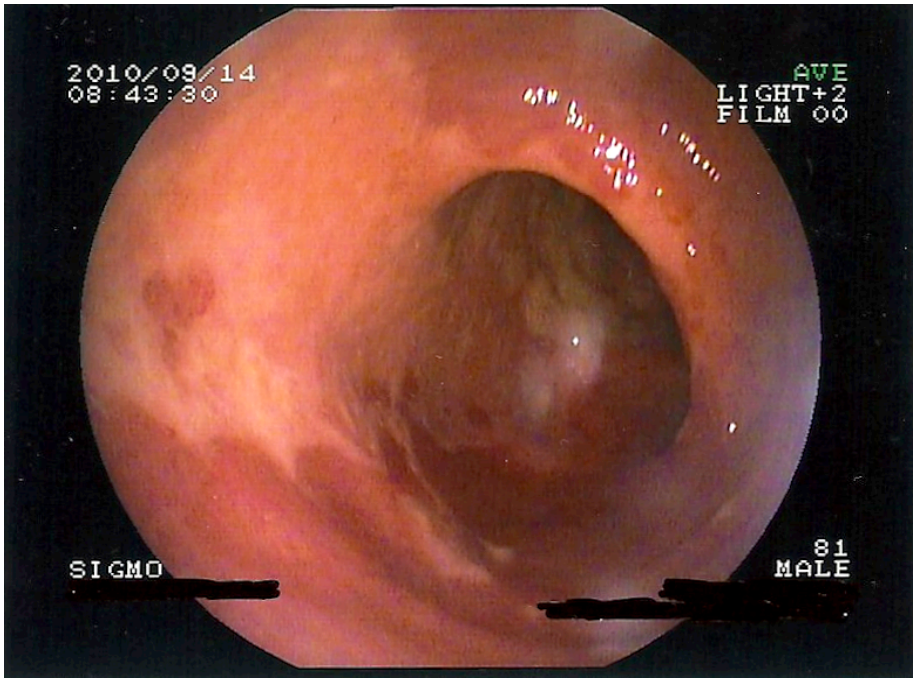

Abb. 2: 81 jähriger Patient mit Schleimhauterosionen bei mesenterialer Darmischämie (Chirugische Endoskopie, Uniklinik Ulm 2010)

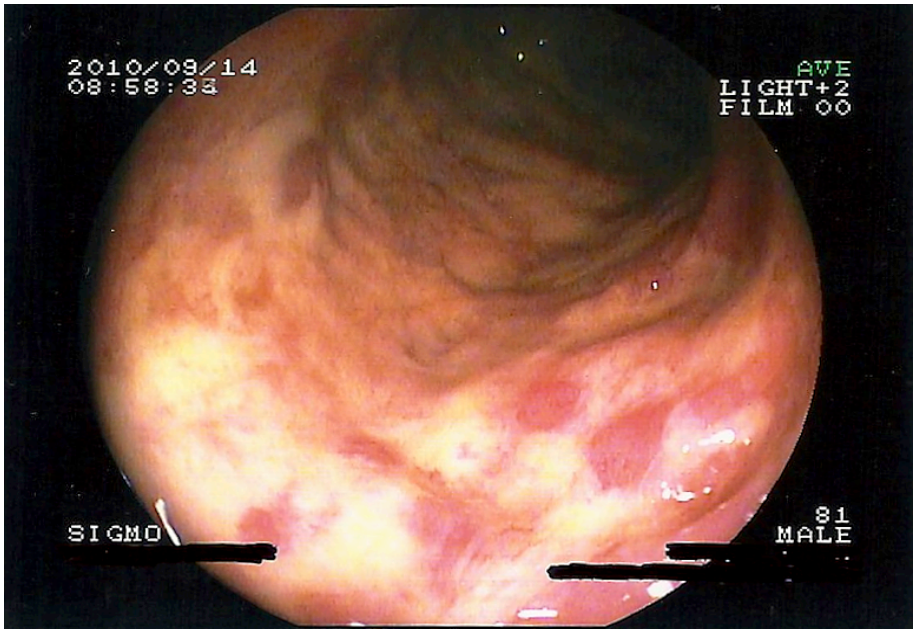

Abb. 3: 81 jähriger Patient mit Schleimhauthautulzerationen bei mesenterialer Darmischämie (Chirurgische Endoskopie, Uniklinik Ulm 2010)



Abb.4: Intraoperativer Situs bei älterem Mesenterialinfarkt mit Darmgangrän (Prof. Kornmann Viszeralchirurgie Uniklinik Ulm 2010)

Die Hauptproblematik besteht in der sehr geringen Ischämietoleranz des Darms, welche sich mit Bildung freier Radikaler und Reperfusionsschäden nach Wiederherstellung der Zirkulation äußert. [72]

1.5. Ursachen:

Tabelle 1 gibt eine Übersicht über die Ursachen einer akuten mesenterialen Ischämie.

Tab. 1 Ursachen der akuten Mesenterialischämie (modifiziert nach [51] (NOMI= Nicht- okklusive mesenteriale Ischämie)

1) Emboli:	
- kardialer Ursprung:	Vorhofflimmern
	Ventrikelthromben
	Klappenvitien
2) Thrombose:	Vaskulitis
	Trauma
	Dissektion
	Kokain Missbrauch
3) NOMI:	Herzinsuffizienz
	Hypotension
	Septischer Schock
4) Mesenterialvenenthrombose:	
-primäre Ursachen:	Protein C Mangel
	Protein S Mangel
	Antithrombin III Mangel
	Faktor V Leiden
-sekundäre Ursachen	Paraneoplastisches Syndrom
	Pankreatitis
	Portale Hypertension
	Postoperativer Status
	Trauma
	Orale Kontrazeptiva
5) Extravaskuläre Ursachen:	Hernien
	Darmvolvulus

AMS- Embolie:

Eine Embolie liegt in bis zu 85% der Fälle vor. [46, 78] Dies liegt einerseits am steilen Abgangswinkel aus der Aorta [47, 51] und andererseits an der im Verhältnis zum Truncus coeliacus größeren Druckbelastung. Daher ist in der Vielzahl der Fälle vor allem der Dünndarm von der Ischämie betroffen. [78] Bei über 90% der Patienten findet sich eine kardiale Embolіequelle in Form einer absoluten Arrhythmie, Myokardinfarkt, Klappenvitien, Endokarditis oder anderen kardialen Erkrankungen. [8, 20]

Chronisch mesenteriale Ischämie:

Diese auch als *Angina Abdominalis* bezeichnete Form entwickelt sich allmählich auf dem Boden einer Gefäßsklerose. Dies führt zu einer ausgeprägten Kollateralisierung. [51] Es handelt sich meist um jüngere Patienten ohne Komorbiditäten. [67] Leitsymptome der betroffenen Patienten sind postprandiale, abdominelle Schmerzen, die bis zu einer Furcht vor der Nahrungsaufnahme („food fear“) werden können und somit zur Gewichtsabnahme und Mangelversorgung führen. [8, 78]

AMS- Thrombose:

Diese entsteht fast immer auf dem Boden einer vorbestehenden ausgeprägten Atherosklerose der viszeralen Gefäße und verläuft meist subakuter als ein embolischer Verschluss. Die Thrombosierung findet häufig abgangsnah statt, was dazu führt, dass ein größeres Gebiet von der Ischämie betroffen ist. [51, 56]

Nicht- okklusive mesenteriale Ischämie (NOMI):

Lock definiert die NOMI als eine intestinale Ischämie, die nicht durch eine Arteriosklerose, nicht durch eine arterielle oder venöse Thrombose, oder arterielle Embolien oder Vaskulitiden der Mesenterialgefäße bedingt ist. [44]

Es liegen also vasospastische Ereignisse auf Grund von verschiedensten Faktoren, welche die Hämodynamik verändern vor und so für einen geringeren Blutfluss zum mesenterialen Gefäßsystem sorgen. [43, 51] Von einer NOMI sind primär multimorbide Patienten mit einer Prävalenz von 2-10% betroffen [39, 78] und ihre Letalität kann bei bis zu 90% liegen. [39]

Mesenterialvenenthrombose:

Diese kommt selten vor, ist dann aber meist mit einer hohen Letalität (13-62% [67] verbunden. Es werden die primären und die sekundären Formen unterschieden. Bei den primären Formen liegt kein prädisponierender anatomischer oder physiologischer Faktor vor und es erfolgt ein mehr oder weniger spontaner Verschluss. Bei den sekundären Formen liegen meist systemische (Hyperkoagulation bei Polycythaemia vera) oder organspezifische (Leberzirrhose, Pankreatitis, Tumor) Krankheiten vor, welche zum Verschluss der Mesenterialvenen führen. [7, 10, 57] Der Thrombus kann meistens in der Vena mesenterica superior lokalisiert werden. [57]



Abb. 5: Patient mit Mesenterialvenenthrombose aus dem Archiv (Radiologie Uniklinik Ulm 2010)

1.6. Klinischer Verlauf :

Handelt es sich um ein akutes Geschehen, kann man den Verlauf in drei klassische Stadien einteilen: [26, 36, 71, 80]

- Stadium I: Initialstadium: 1-2h; Bauch weich, diffus druckschmerzhaft, Peristaltik normal
- Stadium II: Latenzstadium: 2-6h; Besserung der Schmerzsymptomatik, abnehmende Peristaltik
- Stadium III: Endstadium: 12-48h (Irreversibilität der Ischämie); Akutes Abdomen, keine Peristaltik, peritonitische und septische Zeichen, blutige Durchfälle, Erbrechen

Handelt es sich um ein chronisches Geschehen, gilt die klinische Stadieneinteilung nach *Fontaine:* [70, 80]

- Stadium I: Asymptomatisch
- Stadium II: Postprandiale abdominelle Beschwerden, Peristaltik normal bis abgeschwächt (Angina abdominalis)
- Stadium III: Dauerschmerz im Sinne von Ruheschmerz, blutige Durchfälle, Peristaltik normal
- Stadium IV: Ischämische Organläsion, kaum Peristaltik, akutes Abdomen, peritonitische Zeichen

Des Weiteren ist eine Differenzierung anhand der Symptomatik möglich (siehe Tab. 2), welche eine Zuordnung in eine der oben genannten Gruppen erlaubt:

Tab. 2. Einteilung der Mesenterialischämien (modifiziert nach [78])

Form:	Akut	Nicht- okklusiv	Chronisch
Klinik:	Unspezifisch, Diskrepanz der Schmerzen zum Untersuchungsbefund	Krampfartige, ggf. persistierende, abdominelle Schmerzen	Postprandiale Schmerzen, Abneigung gegen Essen („food fear“) Gewichtsverlust, wechselnd Diarrhö und Obstipation
Risikofaktoren:	Rhythmusstörungen bei Embolie, Arteriosklerose bei Thrombose	Medikation, Herz- bzw. Gefäßoperationen, Dialyse	Atherosklerose

1.7. Therapieoptionen:

Bei einer Mesenterialischämie handelt es sich um einen Notfall, der nach dem Motto: „Zeit ist Darm!“ behandelt werden muss. Primärziele sind hierbei die rapide Revaskularisation des mesenterialen Gefäßbaumes und dadurch das Erhalten von soviel Darmgewebe wie möglich. [8, 26, 71]

Bei einer frischen Embolie oder Thrombose, die noch zu keinen Darmveränderungen geführt hat, ist eine konservative Therapie im Sinne einer Heparinisierung, oder eine interventionelle Embolektomie bzw. Thrombektomie oftmals ausreichend. Länger andauernde Ischämien, welche bereits zu Darmnekrosen geführt haben, müssen jedoch chirurgisch reseziert werden. [26]

Bei der chronischen Mesenterialischämie muss eine Unterscheidung in symptomatisch oder asymptomatisch stattfinden, da bei letzterem, genau genommen, keine direkte Indikation zur Intervention besteht. [60] Befindet sich der Patient bereits in einem symptomatischen Stadium, so muss ein chirurgisches Vorgehen erfolgen. [8, 60] Im Sinne einer Sekundärprophylaxe sollten die meist ursächlichen kardiovaskulären Begleiterkrankungen ebenfalls adäquat therapiert werden. [63]

Da bei der NOMI eine sympathikusvermittelte Vasokonstriktion im Vordergrund steht, kann versucht werden mittels eines angiographisch eingebrachten, intraarteriellem Spasmolytikums, wie zum Beispiel Papaverin oder Propiverin, einer Verbesserung der ischämischen Situation zu erreichen. Allerdings müssen ggf. schon nekrotische Darmanteile auch hier chirurgisch reseziert werden. [26, 39]

1.8. Diagnostik:

1.8.1. Labor:

Einen wirklich aussagekräftigen Serummarker zur Detektion der Mesenterialischämie gibt es nicht. [41, 71] Allein das Serumlaktat hat mit einer Sensitivität von ca. 80% einen diagnostischen Stellenwert erlangt, jedoch ist hierbei die Spezifität sehr gering, sodass man nur von einem hinweisenden Charakter sprechen kann, [41, 67] der insbesondere im Initialstadium der Ischämie von Bedeutung ist. [31]

1.8.2. Sonographie:

In der Primärdiagnostik der Mesenterialischämie wird die Sonographie, vor allem aber die farbkodierte Duplexsonographie (FKDS), regelmäßig eingesetzt, da sie fast überall verfügbar, kostengünstig und strahlenfrei ist. [12, 19, 49] Nachteile sind jedoch die untersucher- und geräteabhängigen Befunde, sowie die teilweise nur sehr beschränkte Beurteilbarkeit auf Grund von Darmgasüberlagerung oder starker Adipositas. [72, 78] Des Weiteren ist keine Diagnose einer NOMI oder eines peripheren Verschlusses möglich. [19] Wenn der mesenteriale Gefäßbaum nicht direkt dargestellt werden kann, gelingt gelegentlich eine indirekte Diagnose. Ansonsten spielt die Sonographie beim Ausschluss verschiedener Differentialdiagnosen der Darmischämie eine große Rolle. [24]

1.8.3. Endoskopie:

Endoskopische Verfahren sind bei der Diagnostik der mesenterialen Ischämie wenig hilfreich, da das betroffene Segment im Allgemeinen jenseits der Reichweite des Endoskops im Dünndarm liegt. Als Ausnahme gilt hierbei die ischämische Kolitis, die als Vorstufe einer Totalgangrän einzustufen ist.

Die Endoskopie hat ihr Einsatzgebiet in diesem Zusammenhang hauptsächlich in der Feststellung der Ausdehnung und lässt damit Rückschlüsse auf die Verschlusslokalisation zu. Vereinzelt kann auch eine Diagnosesicherung erfolgen, falls das obere Jejunum einsehbar und die Ischämie dort lokalisiert ist. [44]

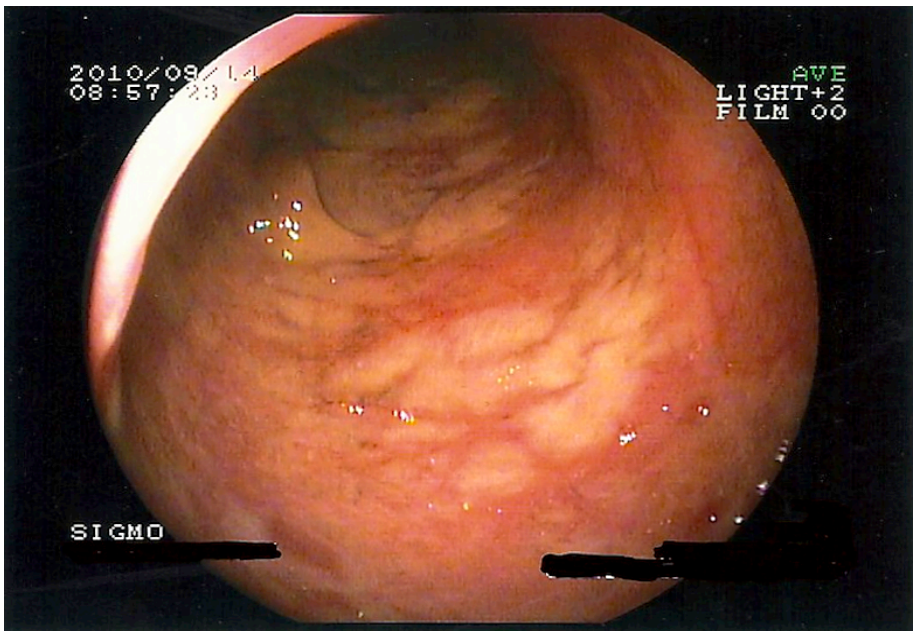

Abb.6. 81 jähriger Patient mit hämatinbedeckten Erosionen bei gesicherter Darmischämie (Chirurgische Endoskopie, Uniklinik Ulm 2010)

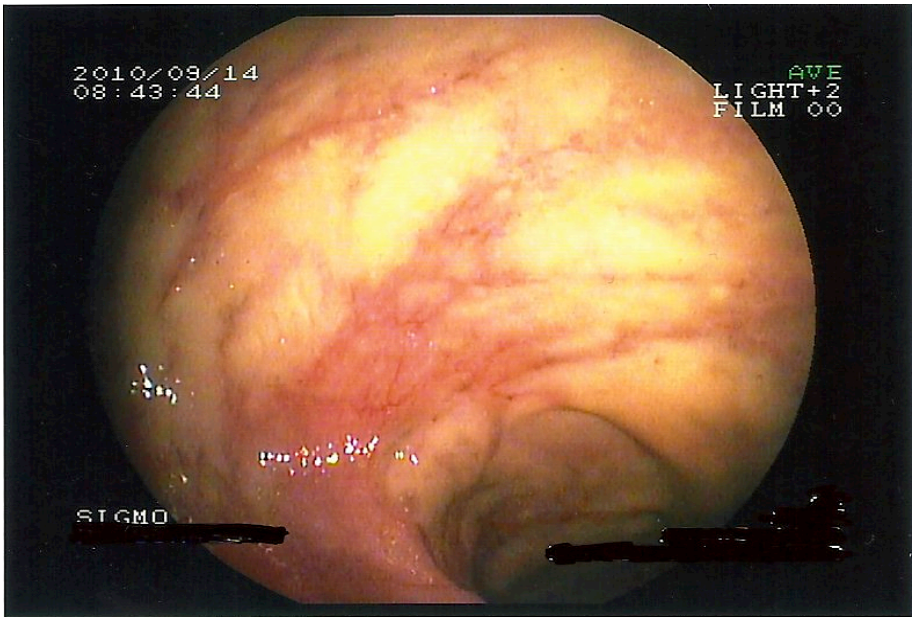

Abb 7. 81 jähriger Patient mit Zeichen einer ausgedehnten ischämischen Kolitis (Chirurgische Endoskopie, Uniklinik Ulm 2010)

1.8.4. Katheterangiographie:

Nach den aktuellen Leitlinien gilt die intraarterielle, digitale Subtraktionsangiographie (DSA) als Mittel der Wahl und Goldstandard in der Diagnostik und Therapie der akuten mesenterialen Ischämie. [12, 44, 67, 69, 71] Als vorteilhaft erweisen sich hierbei die sehr hohe Sensitivität und Spezifität mit nahezu 100% bei der Darstellung aller viszeraler Stromgebiete und ihrer Pathologien, sowie die Möglichkeit sofort therapeutisch intervenieren zu können. [70]

Insbesondere wenn die Verdachtsdiagnose NOMI im Raum steht wird die Katheterangiographie eingesetzt, da hier mit hoher Auflösung eine Darstellung der hämodynamischen Verhältnisse stattfinden kann. [37, 39]

Neben vielen Vorteilen ist die Katheterangiographie aber auch mit zahlreichen Nachteilen verbunden. Sie ist invasiv und strahlungsintensiv und beansprucht viele zeitliche und personelle Ressourcen. Auf Grund der Kontrastmittelapplikation kann es zu schwerwiegenden allergischen Reaktionen kommen, die im Einzelfall auch tödlich enden können. Des Weiteren lässt sie, im Gegensatz zur CT, nur wenig Raum für differentialdiagnostische Überlegungen, da eine beschränkte Fokussierung auf Gefäßpathologien stattfindet. Somit wird sie heutzutage immer mehr von der CT verdrängt.

1.8.5. Computertomographie:

Computertomographien sind heutzutage rund um die Uhr verfügbare, schnell durchführbare Untersuchungen, die für viele klinische Fragestellungen standardmäßig eingesetzt werden. [55] Die multiphasische CT gilt als Standarddiagnostik bei der Fragestellung „akutes Abdomen“ [81] Der Vorteil bei der Durchführung einer CT liegt einerseits darin, dass eine Mesenterialischämie mit hoher Sensitivität und Spezifität erkannt wird, andererseits können auch Alternativdiagnosen mit hoher Genauigkeit gestellt werden, [12] da sie eine hohe räumliche Auflösung bietet und damit eine sichere Beurteilung von zentralen und peripheren Gefäßabschnitten erlaubt. [19, 77]

Bei der Beurteilung der Bilder wird zwischen sogenannten direkten und indirekten Zeichen der Mesenterialischämie unterschieden. Als direkte Zeichen gelten: Darstellung eines Embolus, einer Thrombose oder Stenose mit Gefäßabbruch oder Kalibersprung. Als indirekte Zeichen gelten: dilatierte Darmschlingen, Gas-Flüssigkeitsspiegel, Darmwandödem, freie intraabdominelle Luft, Pneumatosis intestinalis, Gas in den Mesenterialvenen oder in peripheren Portalvenenästen. [26, 49]

Nachteile der Methode sind eventuell kontrastmittelinduzierte Allergien, eine nicht unerheblichen Strahlenbelastung [6, 12] und bei Patienten mit Schilddrüsenüberfunktion kann es zu einer thyreotoxischen Krise kommen.

Die standardmäßige Durchführung einer CT bei V.a. ein akutes Abdomen sollte biphasisch erfolgen und sich aus einer arteriellen und einer venösen Kontrastmittelphase zusammensetzen: ein jodhaltiges Kontrastmittel wird intravenös appliziert. Nach Bolustriggerung in der Aorta wird eine arterielle Kontrastmittelphase akquiriert. 20-30 Sekunden später werden die portalvenösen Daten akquiriert.

Die Befundung der Bilder erfolgt meist in den axialen Aufnahmen, jedoch werden zur Verbesserung der Darstellung sekundär verschiedenste Rekonstruktionen angefertigt. [19, 78] Eine von vielen Rekonstruktionsmöglichkeiten stellt dabei die sogenannte MIP dar, wobei die Abkürzung für Maximum- Intensitäts- Projektion steht. Auf diesen Rekonstruktionen werden Punkte mit hoher Kontrastintensität hervorgehoben. Somit entsteht ein Projektionsbild der dichtesten Strukturen. [61] Diese entsprechen bei der abdominellen CT Knochen und kontrastierten Gefäßen. Je nach Fragestellung können die Knochenanteile entfernt werden und es bleibt

nur noch der kontrastierte Gefäßbaum übrig. Durch die Verwendung dicker Schichten lässt sich ein Volumenbild der Gefäße generieren (thick- slab MIP). Es können somit letztendlich Angiographie- ähnliche Bilder erzeugt werden.



Abb. 8. Beispiel für eine abdominelle MIP aus dem Archiv (MIP= Maximum- Intensitäts- Projektion) (Radiologie Uniklinik Ulm 2010)

1.9. Fragestellung und Ziel dieser Doktorarbeit:

Ziel dieser retrospektiven Studie war es, diagnostische CT- Kriterien für das Vorliegen einer mesenterialen Ischämie zu identifizieren und auf ihre diagnostische Genauigkeit hin zu überprüfen.

Ein weiteres Ziel war es, zu objektivieren ob, und inwiefern die Maximum-Intensitäts- Projektion (MIP) in der Computertomographie zur schnelleren und genaueren Diagnostik der Mesenterialischämie beitragen kann und ggf. auch unerfahrenen Untersuchern eine Hilfestellung in der Diagnose der Mesenterialischämie sein kann.

2. Material und Methoden:

2.1. Patientenkollektiv:

Für unsere Studie wurden 37 Patienten aus dem Archiv der Universitätsklinik Ulm ausgewählt. Zunächst wurden zu diesem Zweck alle im Multidetektor-Spiral-CT untersuchten Patienten, bei denen im Zeitraum von Januar 2005 bis März 2010 der radiologische Verdacht auf eine Darmischämie geäußert wurde, aus dem Archiv (PACS) ermittelt. Anschließend wurden die Patientenakten durchgearbeitet, um so letztlich 27 Patienten zu identifizieren, die eine radiologisch, chirurgisch oder histologisch gesicherte mesenteriale Ischämie aufzuweisen hatten. Hierbei wurde jegliche Form der Darmischämie berücksichtigt. Außerdem wurden zehn Patienten mit einer, bezüglich dem Abdomen, völlig blanden Befundkonstellation aus dem täglichen Routineprogramm miteinbezogen, die als Kontrollgruppe eingesetzt wurden.

2.2. Untersuchungsmethoden:

Alle Untersuchungen erfolgten auf einem 256-zeiligen Computertomographen der Marke Brilliance iCT (Phillips, Amsterdam, Niederlande) in arterieller sowie venöser Kontrastmittelphase nach gewichtsadaptierter Gabe von Imeron 400 (Bracco Imaging, Mailand, Italien).
Die MIP Daten wurden sekundär rekonstruiert.

2.3. Auswertung:

Das Patientenkollektiv wurde randomisiert und per Zufallsgenerator in verschiedene Gruppen eingeteilt, welche jeweils in zwei Durchgängen von drei verschiedenen Befundern betrachtet wurden. Anschließend erfolgte die verblindete Auswertung durch drei voneinander unabhängigen Untersuchern. Hierbei handelte es sich um eine radiologisch interessierte Medizinstudentin im fortgeschritten Semester, eine erfahrene Assistenzärztin sowie einen langjährigen Oberarzt der Abteilung für diagnostische und interventionellen Radiologie der Universitätsklinik Ulm. Die Bilder wurden im ersten Durchgang in herkömmlicher Technik und im zweiten Durchgang mit der Maximum- Intensitäts- Projektion befundet. Die Ergebnisse wurden auf standardisierten Datenerhebungsbögen erfasst. Insbesondere wurde dabei auf folgende Parameter geachtet (siehe Tab.3)

Tab. 3. Untersuchungsparameter unserer Studie (MIP= Maximum- Intensitäts- Projektion. AMS= Arteria Mesenterica Superior)

Axiale Bilder:	MIP:
Okklusion	Okklusion
Durchmesser der AMS am Hauptstamm und peripher	Stenose
Verdickte Darmwand	Verdickte Darmwand
Imbibiertes Mesenterium	Imbibiertes Mesenterium
Intramurale Lufteinschlüsse	Intramurale Lufteinschlüsse
Freie abdominelle Luft	Freie abdominelle Luft

Außerdem wurde bei 22 Patienten der Lactat- Wert zum Untersuchungszeitpunkt festgehalten. Bei den verbliebenen fünf wurde keine Bestimmung des Lactat-Wertes am Tag der Untersuchung durchgeführt.

2.4. Statistische Auswertung:

Die statistische Auswertung erfolgte mit Hilfe der Software SPSS Statistics Version 16.0 (SPSS Inc., Chicago, IL, USA) sowie MS Excel Version 2010 (Microsoft, Redmond, WA, USA) und ergab sich aus der Verteilung der Zahlen. Es wurden zunächst nichtparametrische Tests durchgeführt, um zu klären ob ein signifikanter Unterschied zwischen den Befundern und den einzelnen Variablen besteht. Alle verhältnisskalierten Variablen wurden mit Hilfe des Kolmogorov-Smirnov-Tests (Irrtumswahrscheinlichkeit 5 %) auf Normalverteilung geprüft, da sich dieser Test insbesondere für kleinere Stichproben eignet. [30] Die Auswahl der anderen Tests richtete sich dann nach diesen Ergebnissen. Anschließend wurden die Daten mittels eines parametrischen T-Tests auf signifikante Unterschiede untersucht. Bei nominal- und ordinalskalierten Variablen erfolgte die statistische Auswertung mittels Kreuztabellen sowie einem Cochran- Test auf 95%-Signifikanzniveau. Des Weiteren wurden der positive und der negative prädiktive Wert errechnet (PPV und NPV) um die Aussagekraft der einzelnen Parameter besser vergleichen zu können.

Für die graphische Darstellung wurden Tortenschemata und Balkendiagramme verwendet.

3. Ergebnisse:

3.1. Patientenkollektiv:

In unserer Studie fand sich ein Patientenkollektiv, dass zwischen 50 und 92 Jahre alt war, mit einem Mittelwert von 75,2 Lebensjahren. Es handelte sich dabei um zehn Frauen und 17 Männer (siehe Abb. 9).

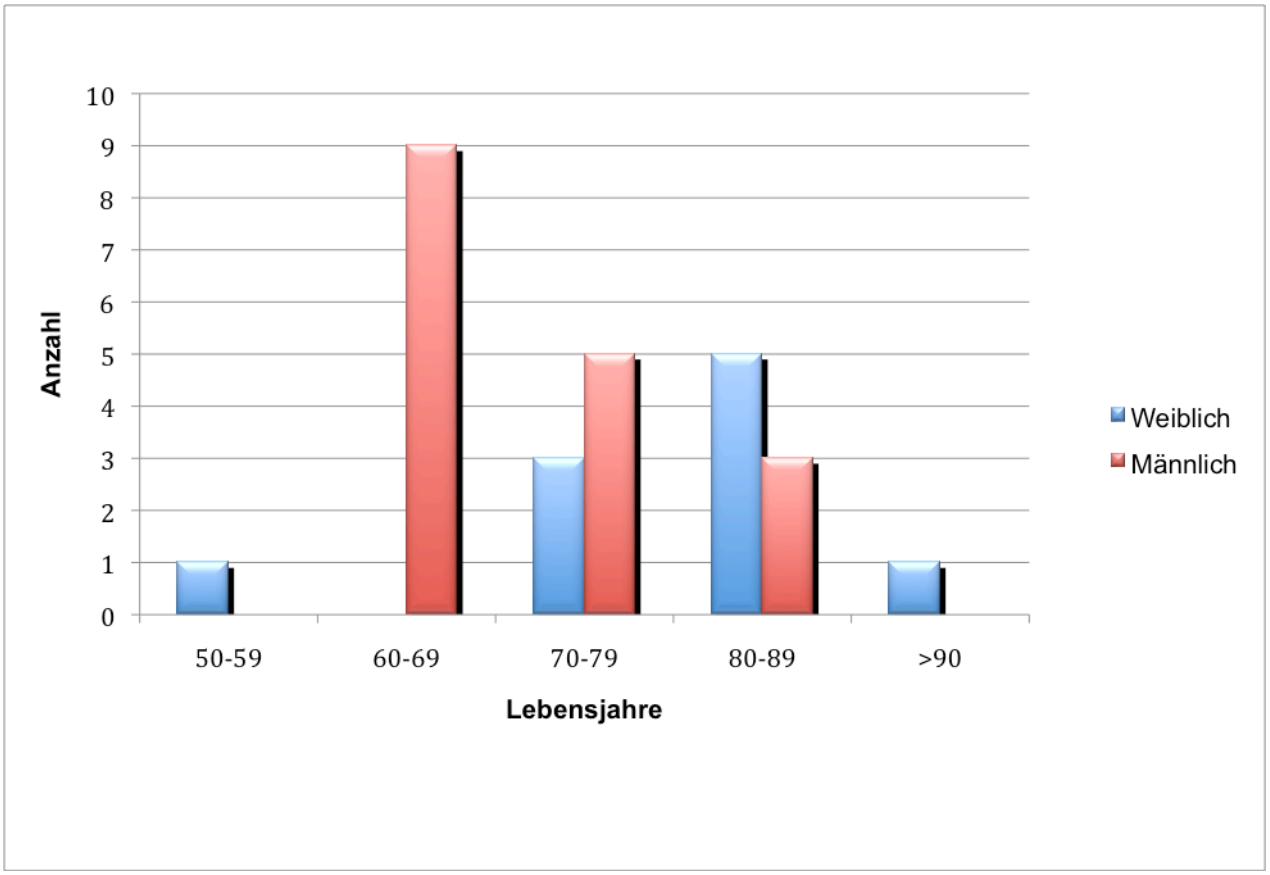

Abb. 9. Alters- und Geschlechtsverteilung der Patienten mit gesicherter mesenterialer Darmischämie (Uniklinik Ulm 2005- 2010)

Von diesem Kollektiv, bestehend aus insgesamt 27 Patienten, verstarben 13. Daraus ergibt sich für unsere Studie eine Letalität von 48%.

3.2. Krankheitsbild:

Bezüglich der Lactatmessungen kann keine einheitliche Aussage getroffen werden, denn die Höhe der Messwerte korreliert nicht mit den radiologischen oder klinischen Befunden. Die Verteilung stellt sich wie in Abb. 10 gezeigt, dar.

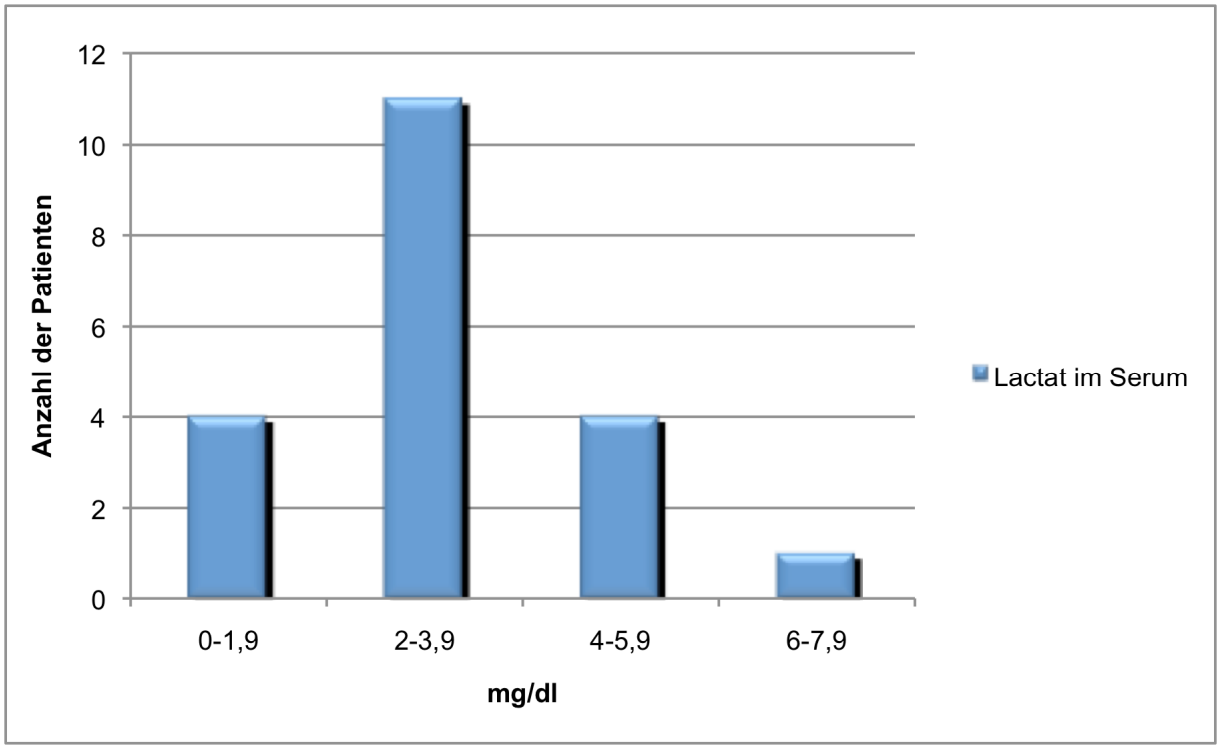

Abb. 10. Lactatmessungen von 22 Patienten mit gesicherter mesenterialer Darmischämie aus unserem Kollektiv zum Untersuchungszeitpunkt (Uniklinik Ulm 2005- 2010)

3.3. Untersuchungsparameter:

Insgesamt zeigt sich in unserem Patientenkollektiv folgende Verteilung der untersuchten Merkmale, aufgeteilt nach den verschiedenen Befundern in den axial untersuchten Bildern: (Abb. 11, 12 und 13)

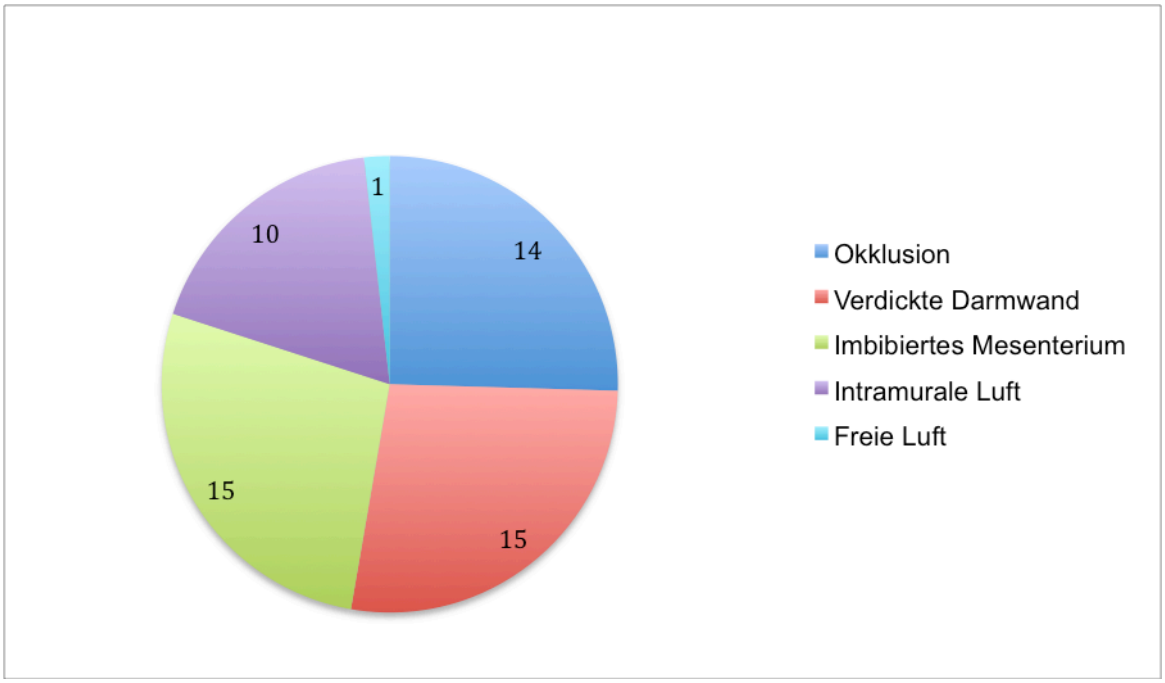

Abb. 11. Von Befunder 1= Student gefundene Häufigkeiten der einzelnen Untersuchungsparameter zum Untersuchungszeitpunkt in unserem Patientenkollektiv von insgesamt 27 Patienten. (Mehrfachdiagnosen möglich)

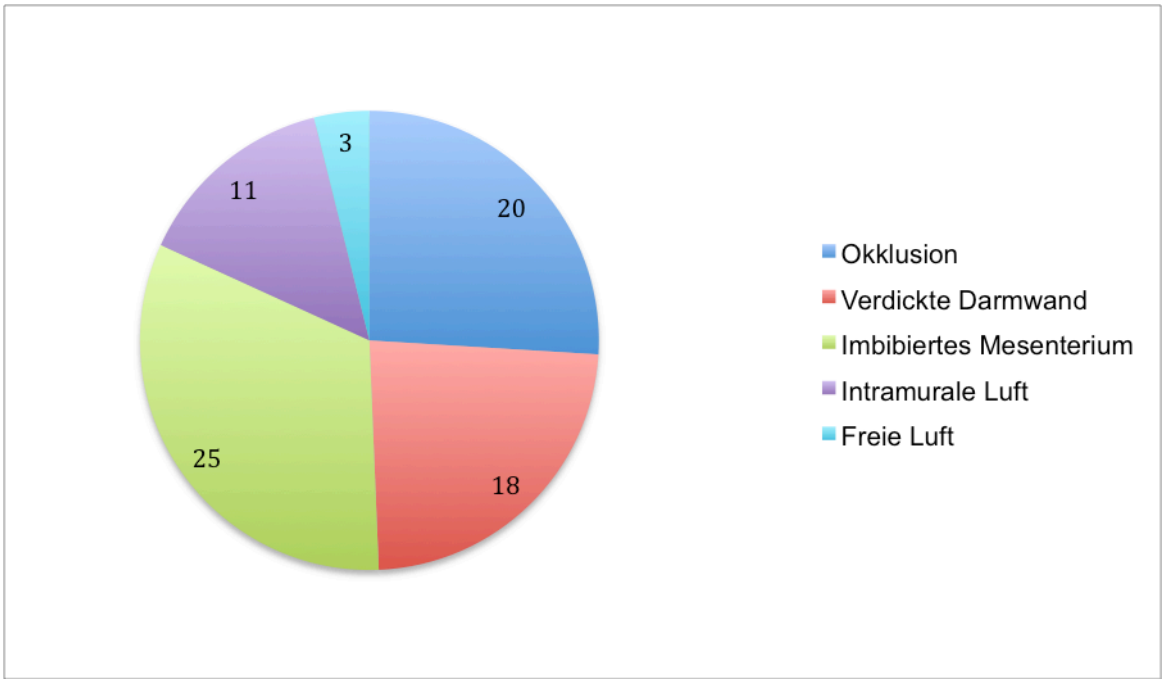

Abb. 12. Von Befunder 2= Assistenzarzt gefundene Häufigkeiten der einzelnen Untersuchungsparameter zum Untersuchungszeitpunkt in unserem Patientenkollektiv von insgesamt 27 Patienten. (Mehrfachdiagnosen möglich)

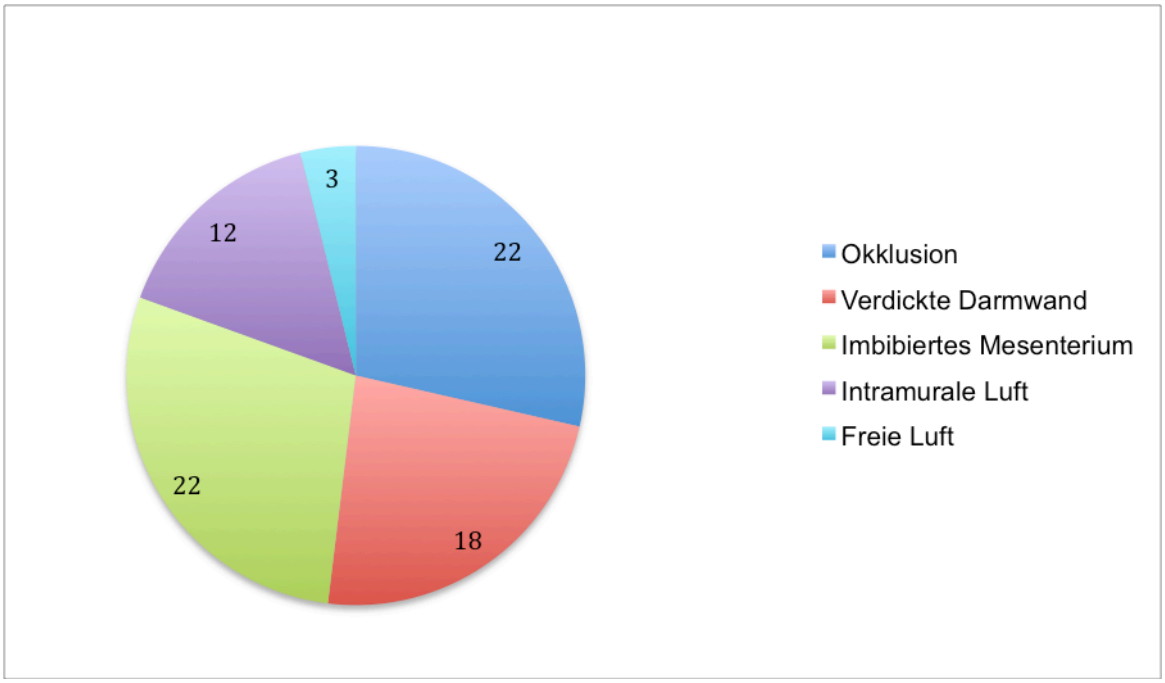

Abb. 13. Von Befunder 3= Oberarzt gefundene Häufigkeiten der einzelnen Untersuchungsparameter zum Untersuchungszeitpunkt in unserem Patientenkollektiv von insgesamt 27 Patienten. (Mehrfachdiagnosen möglich)

Bezüglich der Verteilung der Häufigkeiten der einzelnen Untersuchungsparameter in den MIP rekonstruierten Bildern, sind so gut wie keine Unterschiede feststellbar. Lediglich bei den Parametern intramurale und freie Luft besteht ein nicht signifikanter Unterschied zwischen dem studentischen und den erfahreneren Befundern.

3.4. Computertomographie:

3.4.1. Indirekte Zeichen:

Es findet sich ein hoch signifikanter Unterschied in der Beurteilung der mesenterialen Fettgewebsimbibierung. Hier weicht der studentische Befunder mit 15 positiven Fällen von den erfahrenen Befundern (22 bzw. 25 positive Fälle) ab (siehe Abb. 14).

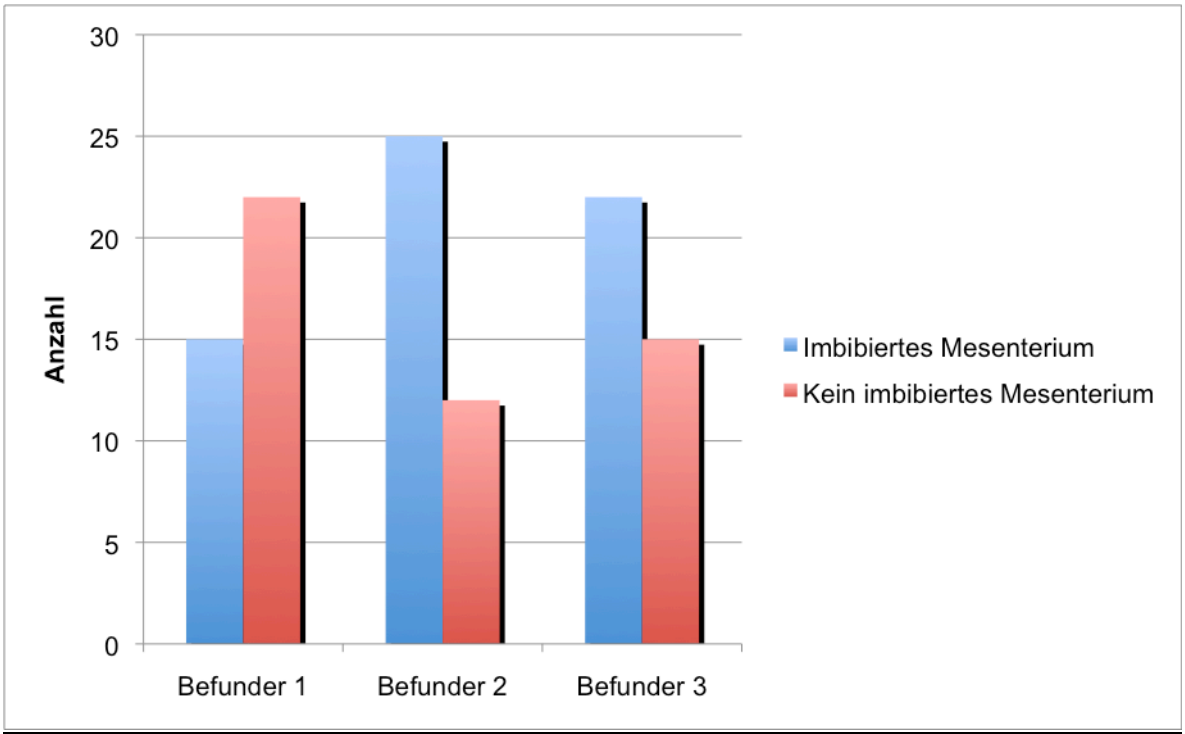

Abb. 14. Befunder- spezifische Verteilung des Merkmals „Imbibiertes Mesenterium“ in unserem Kollektiv mit Darmischämie (Uniklinik Ulm 2010)

Die übrigen untersuchten Variablen (Darmwandverdickung, Stenose, intramurale und freie Luft) weisen keine signifikanten Unterschiede zwischen den einzelnen Befundern und ihren unterschiedlichen Erfahrungswerten auf.

Bezüglich der positiven (PPV) und negativen (NPV) prädiktiven Werte zeigt sich die größte diagnostische Sicherheit bei der Beurteilung der mesenterialen Fettgewebsimbibierung mit einem durchschnittlichen PPV von 1,0 und einem durchschnittlichen NPV von 0,65. Auffallend ist hier, dass die Beurteilung anhand der MIP-Daten deutlich schlechtere Ergebnisse liefert, so ergibt sich hier ein durchschnittlicher PPV von 1,0 und ein NPV von lediglich 0,36.

Bezüglich des Vorhandenseins einer pathologisch verdickten Darmwand ergibt sich in den axialen Bildern ein PPV von 1,0 bei einem NPV von 0,50. Auch hier weist die Beurteilung der MIP-Daten deutlich schlechtere Ergebnisse auf mit einem PPV von 0,92 und einem NPV von 0,36.

3.4.2.Gefäßmorphologie:

Es zeigt sich ein hoch signifikanter Unterschied zwischen den Befundern bei der Beurteilung der Okklusion mit p=0,03. Hier weicht der studentische Befunder mit 14 positiven Fällen, von den erfahrenen Befundern mit 20 bzw. 22 positiven Fällen ab (siehe Abb. 15).

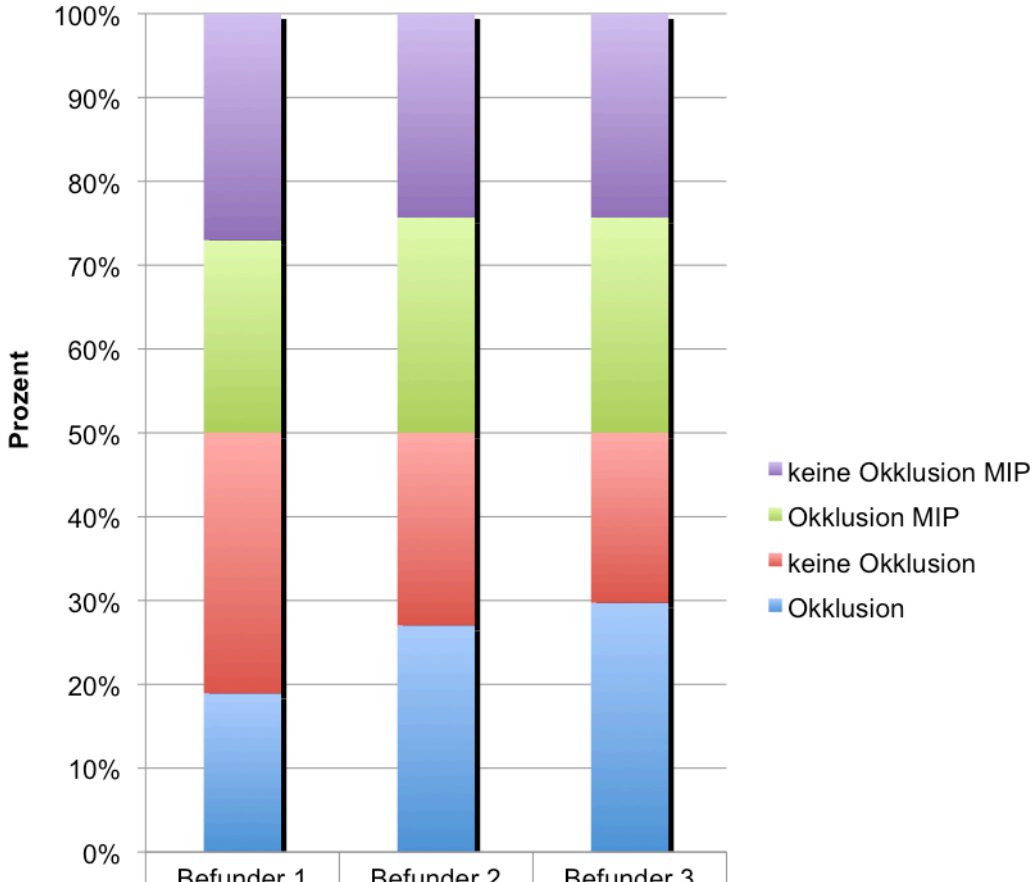

	Befunder 1	Befunder 2	Befunder 3
keine Okklusion MIP	20	18	18
Okklusion MIP	17	19	19
keine Okklusion	23	17	15
Okklusion	14	20	22

Abb. 15. Befunder- spezifische Verteilung des Merkmals „Okklusion“ (MIP= Maximum- Intensitäts-Projektion) in unserem Patientenkollektiv mit Darmischämie (Uniklinik Ulm 2010)

Bezüglich der Gefäßweite der AMS zeigt sich mit zunehmenden Erfahrungswerten seitens der Untersucher eine zunehmende Signifikanz bei der Beurteilung der gesunden bzw. kranken Patienten. Bei allen Befundern zeigt sich eine geringere Weite der Arteria mesenterica superior bei Patienten mit Mesenterialinfarkt im Vergleich zu der gesunden Kontrollgruppe. Dies betrifft sowohl die zentralen wie auch die peripheren Gefäßanteile. Im Mittel weist die AMS im Hauptstammbereich in der Kontrollgruppe eine Weite von 0,68 cm auf, beim Studienkollektiv der Patienten mit Mesenterialinfarkt dagegen eine mittlere Weite von nur 0,57 cm. In den peripheren Anteilen zeigen die Patienten ohne mesenteriale Ischämie eine mittlere Gefäßweite von 0,61 cm, die Patienten mit Mesenterialinfarkt dagegen eine mittlere Weite von 0,48 cm. Es besteht somit ein signifikanter Unterschied bezüglich der zentralen Gefäßweite zwischen Studien- und Kontrollgruppe mit $p=0,031$, sowie ein hoch signifikanter Unterschied der Gefäßweite in den peripheren Anteilen mit $p=0,009$.

Vergleichbare Ergebnisse finden sich bei der Untersuchung der Gefäßokklusion. Hier ergibt sich ein durchschnittlicher PPV von 1,0 bei einem NPV von 0,56. Die Beurteilung anhand der MIP-Daten weicht davon nur gering ab, mit einem durchschnittlichen PPV von 0,96 und einem NPV von 0,50.

Der Nachweis einer Gefäßstenose im Bereich der AMS gelingt mit einem durchschnittlichen PPV von 0,94 und einem NPV von 0,45.

3.4.3. MIP Bilder:

Trennt man die Ergebnisse nach den einzelnen Befundern, zeigt sich lediglich bei der Beurteilung der Gefäßokklusion durch den studentischen Befunder ein diagnostischer Zugewinn durch die MIP- Daten mit einem Anstieg des NPV von 0,43 auf 0,50 bei einem konstanten PPV von 1,0. Ein weiterer, jedoch geringer Gewinn, ist bei dem erfahrenen Assistenzarzt in der Beurteilung der intramuralen Luft zu verzeichnen. Hier ergibt sich ein Anstieg des NPV von 0,38 auf 0,40 mit einem konstanten PPV von 1,0. (siehe Abb. 16)

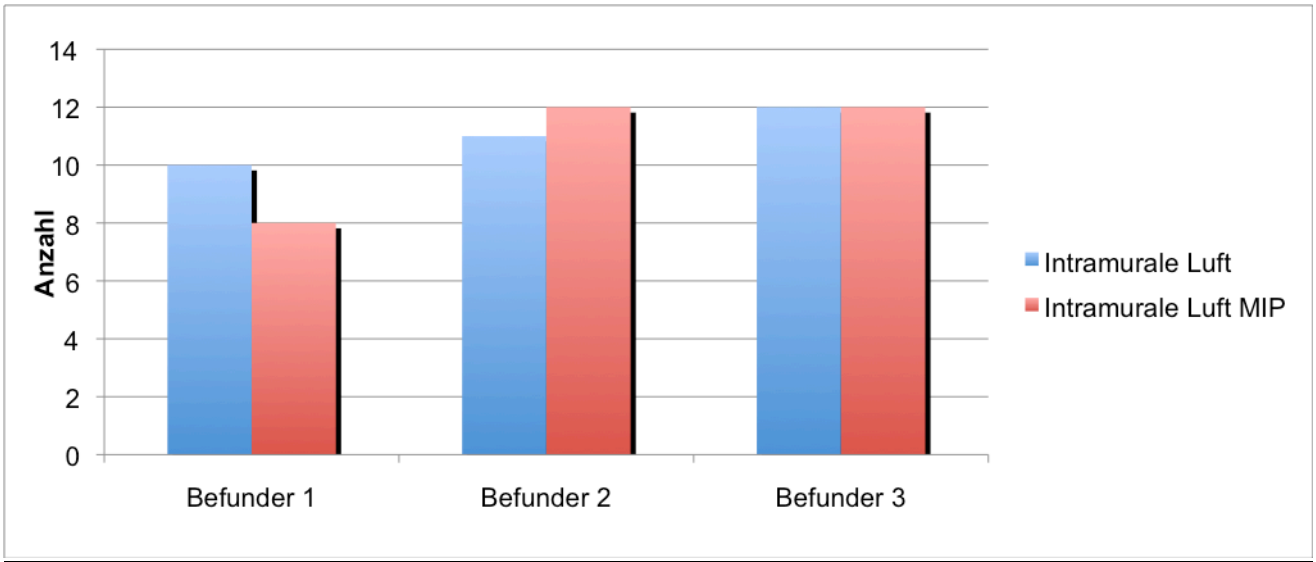

Abb. 16. Befunder- spezifische Verteilung des Merkmals „intramurale Luft“ (MIP= Maximum-Intensitäts- Projektion) in unserem Patientenkollektiv mit Darmischämie (Uniklinik Ulm)

In den durchschnittlichen Vorhersagewerten von allen Befundern ist kein diagnostischer Zugewinn durch die Beurteilung anhand der MIP-Daten zu verzeichnen. Dagegen zeigt sich eine deutliche Abnahme der Befundgenauigkeit z.B. bei den NPV- Werten bei der Beurteilung der mesenterialen Fettgewebsimbibierung von 0,65 gegenüber 0,36 anhand der MIP- Daten mit einem konstanten PPV von 1,0. Ein ebenfalls deutlicher Verlust der diagnostischen Wertigkeit ist in der Beurteilung der pathologisch verdickten Darmwand zu ermitteln, hier mit einem durchschnittlichen NPV von 0,36 gegenüber 0,50 in den MIP-Daten. Bei dieser Variable zeigt sich zudem ein Abfall des PPV durch die MIP von 1,0 auf 0,92.

4. Diskussion:

Diese Studie befasst sich mit der Wertigkeit direkter und indirekter CT- Kriterien, die mit hoher Wahrscheinlichkeit für das Vorliegen einer Mesenterialischämie sprechen, sowie deren diagnostischer Genauigkeit. Neben dem direkten Zeichen- einer Okklusion der Mesenterialgefäße wurden auch indirekte Zeichen, wie imbibiertes Fettgewebe, Darmwandverdickung, Gefäßstenosen sowie intramurale und freie Luft untersucht und auf ihre diagnostische Genauigkeit hin überprüft.
Im Rahmen unserer retrospektiven Studie wurde zudem untersucht, ob die Maximum- Intensitäts- Projektion (MIP) zur schnelleren und spezifischeren Diagnostik beitragen kann. Letztendlich wurden alle Parameter von drei, sich in ihrer Erfahrung unterscheidenden, radiologischen Befundern überprüft und die Ergebnisse ausgewertet.

4.1. Das Krankheitsbild:

In den meisten Publikationen zum Thema „Mesenterialischämie“ werden zwei Tatsachen besonders hervorgehoben: die Problematik im klinischen Umgang mit diesem Krankheitsbild, sowie die, seit Jahrzehnten unverändert, hohe Letalität. [3, 24, 47] Die Problematik ergibt sich, da der Darminfarkt insgesamt selten und die Klinik sehr unspezifisch ist. [4, 37, 47, 62]
Das klassische Patientengut ist, wie in unserer Studie, in einem höheren Lebensalter, meist hochgradig gefäßkrank und multimorbide. [63, 69, 78] So konnten Rellecke et al. bei 33% der Patienten mit ischämischer Kolitis eine kardiale Embolie als Ursache finden. [62] Des Weiteren erfolgt die Patientenvorstellung in den meisten Fällen zu spät, was dazu führt, dass der Aufnahmezustand als kritisch und die Prognose als schlecht einzustufen sind. [69] Daher würden zwei Parameter zur Prognoseverbesserung führen: zum einen, das „Daran denken“ und zum anderen, Methoden zur früheren und genaueren Diagnosestellung. [4, 8, 55, 68, 77]
Die chirurgische Therapie der Wahl besteht aus einer Kombination von explorativer Laparotomie mit Embolektomie und Resektion von infarzierten Darmabschnitten. [12] Wie eine Auswahl an Publikationen zeigt, werden 19-72% der Patienten mit Darmischämie im Sinne einer Exploration laparotomiert, erhalten jedoch anschließend, auf Grund des schlechten Allgemeinzustands und der damit

verbundenen infausten Prognose, keine weitere chirurgische Therapie (siehe Tab. 4 [23]

Tab. 4: Literaturübersicht: Probelaparotomien im Stadium der Darminfarzierung (modifiziert nach [23]

Autor	Jahr	Beobachtungs-zeitraum	n	Ohne Therapie beendet (n/%)
Biedermann et al.	1982	1970-1980	54	39/72,2%
Clavien et al.	1987	1968- 1984	81	37/45,7%
Hirner et al.	1987	1969-1987	149	83/55,7%
Hagmüller u. Janda	1988	1980-1988	52	20/38,5%
Paes et al.	1988	1981-1987	31	10/32,3%
Böttger et al.	1989	1977-1987	77	24/31,2%
Käch u. Largiader	1989	1976-1987	45	10/22,2%
Böttger et al.	1990	1985-1990	46	12/26,1%
Bruch et al.	1990	1980-1987	32	8/25,0%
Denecke u. Stiegler	1990	1978-1989	115	28/24,3%
Inderbitzi et al.	1990	1972-1986	83	42/50,6%
Klein et al.	1990	1970-1987	52	24/46,1%
Levy et al.	1990	1952-1987	77	15/19,5%
Inderbitzi et al.	1992	1973-1990	100	49/49,0%
Jonas u. Böttger	1992	1985-1991	74	28/37,8%

Auch Thermann et al. halten „bei Sicherung einer infausten Prognose“ nur noch palliative Maßnahmen für sinnvoll. So wurde in deren Studie kein operativer Eingriff mehr durchgeführt „wenn aufgrund der beschriebenen Diagnostik bzw. des klinischen Zustandes davon auszugehen war, dass eine mit dem Leben nicht mehr dauerhaft vereinbare ausgedehnte Darmischämie vorlag.“ [68]

Bezüglich der Mortalität findet sich in der Literatur ein Range zwischen 40%- 90%. [23] In unserem Kollektiv lag die Mortalität bei 48%, was sich auch konkordant zu den Ergebnissen einer Metaanalyse von Menke et al. darstellt, die eine Mortalität von 50% feststellen konnten. [50] Auch Gawenda et al. zeigten in ihrer Studie

eine Mortalität von 55%. [23] Lediglich in der Studie von Balthazar et al. von 1999 findet sich eine auffallend niedrige Mortalität von 11%. [5]

4.2. Die Computertomographie:

Die biphasische Kontrastmittel- Computertomographie ist Goldstandard im Bezug auf die Diagnostik des unklaren bzw. akuten Abdomens. Da die meisten Patienten mit Mesenterialischämie ebendiese Symptomatik zeigen, erhalten sie entsprechend oft ein CT des Abdomens. [2, 3, 4,12, 24, 27, 28, 32, 36, 37, 38, 42, 47, 71]

Die klinischen Zeichen um eine Mesenterialischämie schnell und sicher zu identifizieren, sind unspezifisch und werden oft verkannt, was zu einer sehr hohen Letalität führt. [74] Die Multidetektor- Spiral- CT erlaubt dem Betrachter eine morphologische Beurteilung des mesenterialen Gefäßbaums, der Darmwand und reaktiver Umgebungsveränderungen, wie zum Beispiel der Fettgewebsimbibierung. Damit kann eine pathologisch- anatomisch begründete Diagnose des Darminfarkts gestellt werden. [19] Die CT ist ubiquitär verfügbar, der zeitliche Aufwand beträgt wenige Minuten und die Patienten müssen nicht speziell vorbereitet werden. [19, 37, 55] Die Untersuchung ist nicht invasiv und schonend in der Durchführung. Des Weiteren kann der frühzeitige Einsatz der CT im Falle eines akuten Abdomens, wie es auch bei der Mesenterialischämie vorkommt, zur Reduzierung der Letalität und Dauer der stationären Behandlung führen. Außerdem können wichtige Differentialdiagnosen (siehe Tab. 5) sofort abgeklärt werden. [32, 40, 77]

Tab. 5: Wichtige abdominale Differentialdiagnosen des akuten Abdomens (modifiziert nach [40]:

Abdominelle Ursachen:	
• Peritonitis:	Bakterielle Entzündung
	Chemische Irritation
• Mechanische Obstruktion:	Dünn-/ Dickdarmileus
	Choledocholithiasis
	Harnleiterstein
	Intestinale Pseudoobstruktion
• Vaskuläre Ursachen:	Embolie oder Thrombose
	Dissezierendes Aortenaneurysma
	Sichelzellanämie
	Rektusscheidenhämatom
• Trauma mit intraabdomineller Blutung	/

Auch die Experten des American College of Radiology haben 2012 in ihren „Appropriateness Criteria“ zur Bildgebung bei akuter Mesenterialischämie die kontrastmittelverstärkte CT als schnelles, nicht- invasives Verfahren der ersten Wahl bestimmt. [1] Neben vielen Vorteilen gibt es auch Nachteile bzw. Risiken, die eine Computertomographie mit sich bringt. So können Patienten mit eingeschränkter Nierenfunktion, Hyperthyreose und bekannter Kontrastmittelallergie nicht untersucht werden. Auch eine Metformin Therapie stellt eine Kontraindikation dar.

Jedoch sind angesichts der potentiell lebensbedrohlichen Verdachtsdiagnose und damit verbunden der Notwendigkeit einer schnellen Diagnose, diese Kontraindikationen als relativ und in den meisten Fällen als vernachlässigbar einzustufen.

Direkte und indirekte Zeichen:

Bei der Befundung der Bilder muss sowohl auf direkte als auch auf indirekte Zeichen, die für eine Mesenterialischämie sprechen, geachtet werden. Als direkte Zeichen gelten ein Gefäßabbruch oder eine Stenose, die sich als hypodenses, intraluminales Areal darstellt, sowie ein Kalibersprung eines Gefäßes. Als indirekte Zeichen gelten die Fettgewebsimbibierung, freie abdominelle Luft als Zeichen der Perforation und eine Darmwandverdickung. Des Weiteren spricht auch das Vorhandensein von intramuraler oder portalvenöser Luft für ein ischämisches Darmgeschehen im Spätstadium. [49]

4.3. Maximum- Intensitäts- Projektion:

Die MIP ist eine Form der Bildbearbeitung, bei der die Voxel mit den höchsten Dichtewerten entlang eines virtuellen Strahls durch das 3D- Bildvolumen dargestellt wird. Die Projektion ist also jeweils die Zusammenstellung der dichtesteten Voxel aus dem ganzen Bilderstapel und zwar unabhängig davon, ob der einzelne Voxel weiter vorne oder weiter hinten liegt. [66]

Das Prinzip wurde erstmals 1993 von Napel et al. vorgestellt [54] und beruht, wie in Abbildung 17 dargestellt, auf einer Umrechnung von dreidimensionalen Bilddatensätze in zweidimensionale Projektionsbilder. [61]

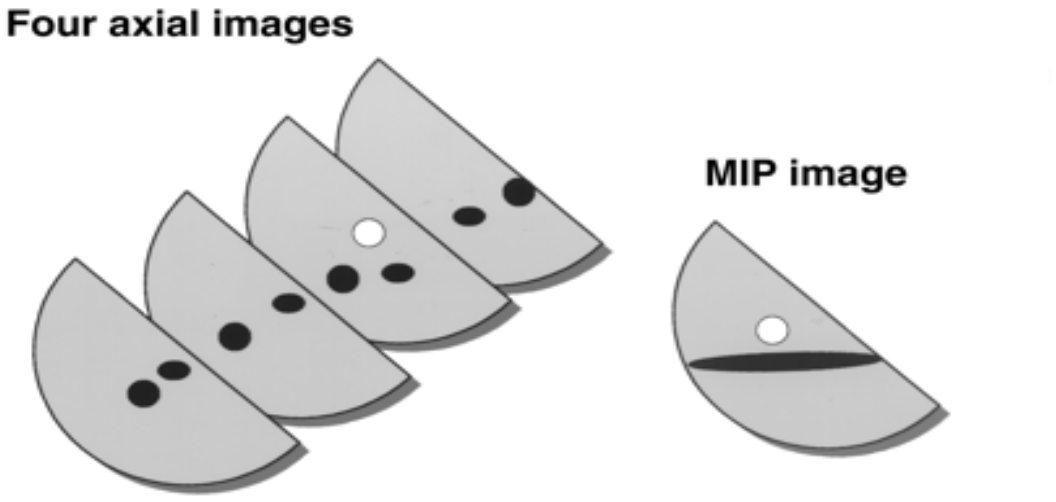

Abb. 17: Prinzip von MIP- rekonstruierten Bildern (MIP= Maximun- Intensitäts- Projektion) [25]

Das Haupteinsatzgebiet dieser Bildbearbeitungsmethode ist die Darstellung des Bronchialbaumes bzw. die Darstellung von Lungenrundherden. [34] Der Nutzen liegt vor allem darin, eine große Datenmenge, zu einer übersichtlichen Einheit zusammenzufügen, da durch immer dünnere Schichten immer größere Datensätze entstehen, was zu einem zeitlichen Mehraufwand bei der Befundung führen würde. [14, 18, 34]

In der Literatur wird beschrieben, dass die MIP die Wahrscheinlichkeit der Detektion von Lungenrundherden erhöht und somit heutzutage in vielen Kliniken zum Standardprotokoll in der Thoraxdiagnostik gehört. [14, 25] Ein Nachteil liegt jedoch im Verlust der Darstellung räumlicher Zusammenhänge, die erst durch den Vergleich mit den axialen Rohdaten wiederhergestellt werden können. [29]

4.4. Einzelne Parameter im Vergleich:

Die pathologischen Veränderungen der Darmwand im Falle einer Ischämie sind unabhängig von der Ätiologie immer die gleichen: die Mukosa und Submukosa tolerieren eine totale Ischämie nur wenige Minuten und reagieren mit strukturellen Schäden der Vilien. Nach nur wenigen Stunden ist die Schleimhaut komplett destruiert. Es folgen das Ödem und oberflächliche Hämorrhagien. Der anfänglichen spastischen Reaktion des Darmes folgt die Atonie. Im Endstadium imponiert die irreversible, transmurale Nekrose mit Perforation. [23]

Aus diesem Muster an pathologischen Veränderungen ergeben sich die radiologisch wegweisenden diagnostischen Parameter, die im Folgenden einzeln aufgeführt und diskutiert werden. Auch hier sind die radiologischen Befunde unabhängig von der Ursache der Ischämie sehr ähnlich.

In der Literatur finden sich Zusammenfassungen der radiologischen Befunde bei Mesenterialischämie (siehe Tab. 6):

Tab. 6: Radiologische Befunde bei akuter mesenterialer Ischämie: 120 Computertomographie-Befunde von 111 Patienten mit pathologisch nachgewiesener Darmischämie, sowie 62 Patienten von denen 26 eine pathologisch nachgewiesene Darmischämie hatten. (modifiziert nach [15])

Befund:	% der Fälle (n=120)	Sensitivität (%) (n=62)	Spezifität (%) (n=62)
Darmwandverdickung	95,8	85	72
Imbibiertes Fettgewebe	72,5	88	61
Pneumatosis intestinalis	12,5	42	100
Arterielle Gefäßokklusion	10,0	31	100
Portalvenöse Luft	9,2	15	94
Venöse Gefäßokklusion	5,0	15	94

Bezüglich unserer Studie fällt im Vergleich folgendes auf:

- Eine *Darmwandverdickung* konnte bei uns in 66% der Fälle festgestellt werden, was im Zusammenhang mit der geringen Fallzahl als sehr häufig und dementsprechend konkordant zu der in Tab. 14 dargestellten Ergebnisse anzusehen ist. Es ist ebenso konkordant zu den Daten die 2003 von Wiesner et al. publiziert wurden. Darin werden Zahlen zwischen 26-96% genannt und eine Darmwandverdickung als häufigster Parameter aufgeführt. [75] Auch Horton et al. belegen das häufige Vorhandensein dieses indirekten Zeichens. [31]
- *Imbibiertes mesenteriales Fettgewebe* fanden wir in 92%. Es war damit der häufigste Parameter unserer Studie. Auch dies ist konkordant zu obigen Ergebnissen.
- *Intramurale Lufteinschlüsse* waren in unserem Kollektiv bei 44% der Fälle zu finden. Dies ist diskrepant zu den in Tab. 14 gezeigten Daten, sowie den Fallzahlen in der Studie von Balthazar et al. von 1999, die lediglich bei drei von 54 Patienten (entspricht 6 %) diesen Befund erheben konnten. [5]
- Bezüglich der Darstellung von *arteriellen Gefäßokklusionen* zeigte sich in unserem Patientengut eine Rate von über 80%, was in Diskrepanz zu obigen Daten steht.

Gefäßokklusion und Gefäßstenose:

Die direkte Darstellung einer Gefäßokklusion bzw. einer kompletten Stenose ist ohne Zweifel das beste diagnostische Kriterium für den Nachweis einer Ischämie. [32, 39] Wie in Tabelle 14 gezeigt, weist sowohl die arterielle, wie auch die venöse Gefäßokklusion eine nahezu 100% Spezifität im Bezug auf die Detektion der Mesenterialischämie auf. Dabei stellt sich die Okklusion als eine meist umschriebene intraluminale Kontrastmittelaussparung oder als hypodenses Areal dar und die Stenose als kompletter Gefäßabbruch. Des Weiteren findet distal der Stenose keine Gefäßkontrastierung mehr statt. [55, 70] Außerdem kann sich ein Kalibersprung der Gefäßwand darstellen.

Macari et al. konnten 2003 in ihrer Studie bei nur drei von 19 Patienten eine Okklusion oder Stenose nachweisen, was zeigt, dass die Darstellung dieses indirekten Zeichens nur selten gelingt. [48]

Im Gegensatz dazu konnte der erfahrenste Befunder in unserem Kollektiv bei 22 Patienten, eine Okklusion feststellen, was 81% entspricht. Diese Detektionsrate wurde dann entsprechend der abnehmenden Erfahrung des Untersuchers weniger. So konnte der unerfahrene Befunder ohne MIP nur 14 Mal und mit MIP 17 Mal eine Okklusion feststellen. Daher ist anzunehmen, dass dieser Parameter sehr stark je nach Erfahrungswert des Radiologen schwankt und die MIP nur dem Unerfahrenen einen diagnostischen Zugewinn bringt.

Imbibiertes Fettgewebe:

Das mesenteriale Fettgewebe hat normalerweise Dichtewerte zwischen -100 und -160 HU. Wird es jedoch von Flüssigkeit oder Zellen infiltriert, steigen die Dichtewerte auf -40 bis -60 HU an. Dies passiert wenn eine Entzündung, ein Ödem, ein Tumor oder eine Fibrose vorliegt. [13, 52] Oftmals ist es das erste Zeichen für ein pathologisches Geschehen im Abdomen, jedoch auch ein unspezifisches. [22, 32]

Eine Ödembildung kann vielfältige Ursachen haben, wie zum Beispiel Hypoalbuminämie, Herzinsuffizienz, portale Hypertension und eben auch Darmischämien. Jedoch können lokale, intraabdominelle von systemischen Ursachen abgegrenzt werden, indem das subkutane Gewebe und der Thorax untersucht werden. Liegt das Ödem auch hier vor, ist eine systemische Ursache

wahrscheinlich. [52] Das ACR führt die Fettgewebsimbibierung in ihren Guidelines als Kriterium zur Diagnostik der akuten mesenterialen Ischämie ebenfalls auf. [1]

In unserer Studie schwankte die Detektionsrate dieses Parameters stark zwischen den jeweiligen unterschiedlichen Befundern. Befunder 1, der am unerfahrensten ist, konnte nur in 15 Fällen eine Fettgewebsimbibierung feststellen, wohingegen Befunder 2 (erfahrene Assistenzärztin) in 25 Fällen diese Diagnose stellen konnte, Befunder 3 (Oberarzt) jedoch nur in 22 Fällen. Dies ist ein überraschendes Ergebnis, da es vermutlich darauf schließen lässt, dass die „Definition“ was genau ein imbibiertes Mesenterium ausmacht, nicht ganz klar zu sein scheint und für jeden der drei Befunder etwas anderes bedeutet. Diese Erkenntnis wiederum zeigt die allgemeine Problematik im Umgang mit solchen indirekten Zeichen auf, denn letztendlich unterliegen diese „weichen“ Kriterien wohl auch einer subjektiven und nicht objektivierbaren Meinung jedes Einzelnen.

Darmwandverdickung:

Die normale Darmwand ist zwischen 3 und 5 mm dick. Eine Verdickung entsteht, wenn ein Ödem, eine Blutung oder eine Infektion vorliegen. [23] Sie ist somit unspezifisch, [22, 32] wird jedoch im Zusammenhang mit Mesenterialischämie von vielen Autoren als ein diagnostisches Zeichen genannt. [3, 4, 13, 22, 32, 35, 48, 52, 56, 57] Besonders wenn die Ursache der Ischämie eine Verlegung der venösen Strombahn ist, wird ein relevantes Darmwandödem beobachtet. Dieses Phänomen beobachteten auch Klein et al. [38] Die Darmwandverdickung stellt sich meist symmetrisch und die ganze Zirkumferenz betreffend dar. [29, 70]

Bei Balthazar er al. wurde die Darmwandverdickung in einem Range zwischen 2-20 mm definiert bei einer mittleren gemessenen Dicke von 8 mm. Von 54 Patienten konnte bei 33% eine solche Verdickung nachgewiesen werden. [5] Auch Rha et al. sehen die Darmwandverdickung als häufiges, jedoch unspezifisches Zeichen. [64] Bei Macari et al. lag der Range zwischen 1-9 mm mit einem Mittelwert von 4 mm. [48]

Klein et al. stellen fest, dass eine Darmwandverdickung in allen anderen Publikationen zum Thema Mesenterialischämie im CT beschrieben wird. [38]

In unserem Studienkollektiv war die Detektion der Darmwandverdickung eindeutig erfahrungsbedingt. So stellte Befunder 1 in nur 15 Fällen dieses Symptom fest, während Befunder 2 und 3 es in 18 Fällen befunden konnten.

Intramurale und portalvenöse Luft:

Wolfe und Evans beschrieben 1955 erstmals Luft in den Portalvenen eines Kindes mit Darmdistension und E.coli- Sepsis. Fünf Jahre später berichteten Susman und Suturia über dasselbe Phänomen bei Erwachsenen. [74] Seitdem wurde dieser Befund mit einer hohen Mortalität und einer schlechten Prognose verknüpft. [13, 21] Faberman et al. postulieren jedoch keinen direkten Zusammenhang zwischen dem Vorliegen von portalvenösen Gaseinschlüssen und Mortalität in deren Studienkollektiv, denn es lag nur eine Mortalität von 29% von insgesamt 17 Patienten mit portalvenösem Gas vor. [21]

Intramurale und portalvenöse Luft entsteht, wenn die Mucosa des Magen-Darm-Traktes durchbrochen wird und die Luft aus intraluminal nach extraluminal entweichen kann. In vielen Publikationen wird dieser Befund als spezifisch und sensitiv für das Vorliegen einer relevanten Darmischämie angesehen. [13, 21, 32, 52] Die CT hat die beste Sensitivität in der Detektion von intramuraler und portalvenöser Luft. [21, 22, 64]

Es ist hervorzuheben, dass viele Autoren das Vorliegen dieses Parameters als Zeichen für eine transmurale Gangrän sehen. [22, 35] So analysierten Wiesner et al. die Korrelation zwischen dem Vorliegen einer intestinalen Pneumatosis und / oder portalvenöser Luft mit dem Schweregrad des ischämischen Geschehens im Darm sowie dem Outcome der Patienten. [75] Zu diesem Zweck untersuchten sie 23 Patienten mittels CT. Das Resultat war, dass in 78% bzw. 81% der Fälle Pneumatosis intestinalis und portalvenöses Gas mit einem transmuralen Infarkt vergesellschaftet waren.

Auch in der NOMI Diagnostik ist die Darstellung von intramuraler Luft ein durchaus aussagekräftiger Parameter. So fanden Woodhams et al. in ihrer Studie bei allen Patienten mit NOMI Lufteinschlüsse in der Darmwand oder im portalvenösen Gefäßsystem. [78]

In unserem Kollektiv fand sich bei 12 von 27 Patienten mit Mesenterialischämie intramurale Luft (44%), was somit als relativ seltener Parameter angesehen werden kann, jedoch im Vergleich mit der Literatur in unserer Studie häufiger auftrat als in anderen Publikationen. [63] Auch Wiesner et al. bestätigen den seltenen (6-28%) aber sehr spezifischen (100%) Befund. [75]
Bezüglich der Erfahrung des Befunders fiel folgendes auf: der erfahrene Befunder 3 konnte am häufigsten nämlich in 12 Fällen, intramurale Luft feststellen. Dies im Gegensatz zu Befunder 2 mit 11 und Befunder 1 mit nur 10 Fällen.
Dieses Ergebnis illustriert, dass auch ein mehr oder weniger eindeutiges Zeichen nicht immer sicher gesehen wird und es somit zu Fehleinschätzungen kommen kann.
Durch die MIP konnte die Detektionshäufigkeit nur bei Befunder 2 von 11 auf 12 gesteigert werden, bei Befunder 1 wurde sie sogar von 10 auf 8 reduziert, was erneut, den nur sehr geringen Stellenwert der MIP in diesem Zusammenhang unterstreicht.

Freie Luft:

Freie Luft ist ein allgemeiner diagnostischer Parameter, der für die Detektion von Hohlorganperforationen genutzt wird. [37, 64] Im Bezug auf die Mesenterialischämie kann also abgeklärt werden, ob das Krankheitsbild bereits so weit fortgeschritten ist, dass es zur Darmperforation gekommen ist. Jedoch ist der Parameter als sehr unspezifisch einzuschätzen.

In unserer Studie konnten wir bei drei Patienten freie abdominelle Luft feststellen, was zusätzlich die Seltenheit dieses Parameters unterstreicht. Dabei war die Detektionsrate des unerfahrenen Befunders 1 mit nur einem entdeckten Fall signifikant schlechter als die der anderen beiden Befunder 2 und 3, die drei Fälle detektieren konnten. Auch hier ist wieder anzunehmen, dass der Erfahrungswert des Untersuchers die größte Rolle spielt und die MIP die Detektionsraten eher verschlechtert als verbessert. Dies liegt wahrscheinlich vor allem an der schlechten räumlichen Umgebungsauflösung. Es ist den Daten zu entnehmen, dass der Einsatz der MIP in der CT des Abdomens nur in der Beurteilung der Gefäßmorphologie sinnvoll ist.

Lactat:

In unserem Kollektiv wurde eine Lactatmessung am Tag der CT- Untersuchung bei 24 von 27 Patienten vorgenommen und der Mittelwert lag bei 3,4mmol/l mit einem Range zwischen 0,4- 9 mmol/l. Diese Daten entsprechen den Werten die Klein et al. 1995 in ihrer Publikation „Diagnostic Imaging of Mesenteric Infarction“ veröffentlichten. Dort lag der Mittelwert bei 6mmol/l. [38]

Poeze et al. untersuchten 1998 an elf Patienten die Sensitivität und Spezifität des Serumlactats als Laborparameter, der für das Vorliegen einer Darmischämie spricht. Sie fanden einen Sensitivität von 82% und einen Spezifität von 77%, dies jedoch bei einer relativ geringen Fallzahl. [59] Luther untersuchte an 40 Patienten den Lactatwert und fand bei knapp 63% eine pathologische Erhöhung. [46]

Grundsätzlich lässt sich wohl die Aussage treffen, dass eine Lactatbestimmung bei Verdacht auf Darmischämie dem Untersucher die Richtung weisen kann jedoch keinen beweisenden Charakter hat. So fanden Gawenda et al. bei 63% ihrer Patienten mit Mesenterialischämie eine pathologische Erhöhung der Lactatwerte. [23] Jonas et al. untersuchten in einer tierexperimentellen Studie den Lactatspiegel bei Okklusion und Reperfusion der AMS und fanden heraus, dass die Höhe des Lactats vor allem im initialen Stadium ein aussagefähiger und verwertbarer Parameter ist. [31]

5. Zusammenfassung:

Zielsetzung: Ziel dieser Dissertation war es, diagnostische Computertomographie-Kriterien (CT) für das Vorliegen einer mesenterialen Ischämie zu identifizieren und auf ihre diagnostische Genauigkeit hin zu überprüfen. Des Weiteren wurde die diagnostische Wertigkeit der Maximum Intensitäts Projektion (MIP) in der CT-Diagnostik des akuten Mesenterialinfarkts abhängig vom Erfahrungsstand des Befunders untersucht.

Material und Methode: Das Bildmaterial von 27 Patienten mit radiologisch oder chirurgisch gesicherter mesenterialer Ischämie wurde retrospektiv ausgewertet. Als Kontrollgruppe dienten zehn Patienten mit einer, bezüglich des Abdomens, blanden klinischen Befundkonstellation. Die Bilddatensätze wurden sowohl in den originalen dünnen Schichten, als auch in der MIP- Technik rekonstruiert, verblindet und bezüglich festgelegter Kriterien in zwei Durchgängen von jeweils drei Untersuchern mit unterschiedlichem Erfahrungsstand befundet.

Ergebnisse: Die Befundung folgender Parameter hatte die größte diagnostische Genauigkeit: die Gefäßokklusion oder- stenose als direkte Zechen. Eine Darmwandverdickung als häufigstes Zeichen. Intramurale und portalvenöse Luft als Spätzeichen.

In Bezug auf die Gefäßweite der Arteria mesenterica superior erhöhte sich mit zunehmenden Erfahrungswerten seitens des Befunders die Signifikanz in der Unterscheidung zwischen gesunden und erkrankten Patienten. Die Auswertung lediglich anhand der MIP-Daten ergab in der Beurteilung einer Okklusion einen relevanten diagnostischen Zugewinn, jedoch ausschließlich bei dem studentischen Befunder (negativ-prädiktiver Wert 0,50 gegenüber 0,43 bei konstant positiv-prädiktivem Wert von 1,0). Bei den übrigen Variablen ergab sich bei der Befundung allein anhand der MIP-Daten eine niedrigere bis allenfalls gleichwertige diagnostische Aussagekraft.

Schlussfolgerung: In der CT-Diagnostik des akuten mesenterialen Infarktes führt die Befundung allein anhand von Rekonstruktion in MIP-Technik zu einer schlechteren diagnostischen Wertigkeit als die Auswertung mit Hilfe der originären Rohdaten. Zusätzliche MIP-Rekonstruktionen können durchgeführt werden, ein relevanter diagnostischer Zugewinn in der Aussagekraft der CT-Untersuchung ist jedoch lediglich bei jungen und unerfahrenen Befundern zu erwarten, sodass sie allenfalls ergänzend eingesetzt werden sollte.

6. Literaturverzeichnis:

1. American College of Radiology. Expert Panel on Vascular Imaging: Imaging of Mesenteric Ischemia. ACR Appropriateness Criteria 1-6 (2012)
2. American Gastroenterological Assocation Medical Position Statement: Guidelines on Intestinal Ischemia 118: 951-953 (2000)
3. Aschoff A.J., Stuber G, Becker B.W., Hoffmann M.H.K., Schmitz B.L., Schelzig H, Jaeckle T: Evaluation of acute mesenteric ischemia: accuracy of biphasic mesenteric multi- detector CT angiography. Abdom Imaging 34: 345-357 (2008)
4. Assar A.N., Zarins C.K.: Acute mesenteric ischaemia: facts and perspectives. Britisch Journal of Hospital Medicine 12: 634-640 (2008)
5. Balthazar E.J, Yen B.C, Gordon R.B.: Ischemic Colitis: CT Evaluation of 54 Cases. Radiology 211: 381-388 (1999)
6. Bauer B, Veit R, Brix G, Burkart W: Diagnostische Radiologie: Strahlenexposition reduzieren. Deutsches Ärzteblatt 16: A-1075/ B-895/ C 837 (2000)
7. Bayraktar Y, Harmanci O: Etiology and consequences of thrombosis in abdominal vessels. World Journal of Gastroenterology 12: 1165- 1174 (2006)
8. Betzler M: Chirurgisch-technische Leitlinien bei intestinaler Ischämie. Chirurg 69: 1-7 (1998)
9. Boley SJ, Brandt LJ, Sammartano RJ: History of mesenteric ischemia: The Evolution of a Diagnosis and Managment. Surgical Clinics of North America 77: 275-288 (1997)
10. Bradbury M.S., Kavanagh P.V., Bechtold R.E., Chen M.Y., Ott D.J., Regan J.D., Weber T.M.: Mesenteric Venous Thrombosis: Diagnosis and Noninvasive Imaging. RadioGraphics 22: 527-541 (2002)
11. Brenner D.J., Hall E.J.: Computed Tomography- An Increasing Source of Radiation Exposure. New England Journal of Medicine 357: 2277-2284 (2007)
12. Brunkhorst R, Lorenzen H.P., Zeller T: Durchblutungsstörungen der Nieren- und Mesenterialarterien. Internist 50: 952- 957 (2009)
13. Chou C.K., Mak C.W., Tzeng W.S., Chang J.M.: CT of small bowel ischemia. Abdom Imaging 29: 18-22 (2004)

14. Coakley F.V., Cohen M.D., Johson M.S., Gonin R, Hanna M.P.: Maximum intensity projection images in the detection of simulated pulmonary nodules by spiral CT. The British Journal of Radiology 71: 135-140 (1998)
15. Cochrane Miller J: Multidetector CT for the Diagnosis of Acute Mesenteric Ischemia. Radiology Rounds 5: 1-4 (2007)
16. Cokkins AJ: Mesenteric Vascular Occlusion. Bailliere, Tindall and Cox, London 1-93 (1926)
17. Debus E.S., Diener H, Larena- Avellaneda A: Akute intestinale Ischämie. Chirurg , 80: 375-387 (2009)
18. Dicken V, Wein B, Schubert H, Kuhnigk J.-M., Kraß S, Peitgen H.-O.: Projektionsansichten zur Vereinfachung der Diagnose von multiplen Lungenrundherden in CT- Thorax- Aufnahmen. Bildbearbeitung für die Medizin 80: 244-248 (2003)
19. Düber C, Wüstner M, Diehl S.J., Post S: Bildgebung im Rahmen der Notfalldiagnostik bei mesenterialer Ischämie. Chirurg 74: 399-406 (2003)
20. Eckstein H.-H.:Die akute mesenteriale Ischämie. Resektion oder Rekonstruktion? Chirurg 74: 419-431 (2003)
21. Faberman R.S., Mayo-Smith W.W: Outcome of 17 Patients with Portal Venous Gas Detected by CT. American Roentgen Society 169: 1535- 1538 (1997)
22. Furukawa A, Kanasaki S, Kono N, Wakamiya M, Tanaka T, Takahashi M, Murata K: CT Diagnosis of Acute Mesenteric Ischemia from Various Causes. American Roentgen Society 192: 408- 416 (2009)
23. Gawenda M, Scherwitz P, Walter M, Erasmi H: Letalitätsfaktoren des Darminfarkts primär vaskulärer Genese. Langenbecks Arch Chir 382: 319-324 (1997)
24. Graeb C, Reiser M, Jauch K.-W., Graser A: Akutes Abdomen. Klinische Begriffsbestimmung und Anforderungen an die Bildgebung. Radiologe 50: 209-213 (2010)
25. Gruden J.F., Ouanounou S, Tigges S, Norris S.D., Klausner T.D.: Incremental Benefit of Maximum- Intensity- Projection Images on Observer Detection of Small Pulmonary Nodules Revealed by Multidetector CT. American Roentgen Ray Society 179: 149-157 (2002)

26. Güthoff S: Akute Bauchschmerzen und Laktatanstieg. In Die 50 wichtigsten Fälle Chirurgie Urban und Fischer in Elsevier : 121-124 (2009)
27. Horton K.M., Fishman E.K.: CT angiography of the mesenteric circulation. Radiol Clin North Am 48: 331-345 (2010)
28. Horton K.M., Fishman E.K.: CT angiography in the diagnosis of mesenteric ischemia. Radiol Clin North Am 45: 275-288 (2007)
29. Horton K.M., Fishman E.K.: Multi- Detector Row CT of Mesenteric Ischemia: Can It Be Done? Radiographics 21: 1463-1473 (2001)
30. Janssen J, Laatz W.: Statistische Datenanalyse mit SPSS für Windows. Springer, Berlin Heidelberg New York, 6. Auflage, S.569 (2007)
31. Jonas J, Schwarz S, Alebrahim- Dehkordy A: Das Verhalten des Laktatspiegels bei Okklusion und Reperfusion der A. mesenterica superior. Eine tierexperimentelle Studie. Langenbecks ArchChir 381: 1-6 (1996)
32. Juchems M.S., Aschoff A.J.: Diagnostik vaskulärer Erkrankungen als Ursache für das akute Abdomen. Radiologe 50: 246-251 (2010)
33. Kadir S: Diagnostische Angiographie. Georg Thieme Verlag, Stuttgart, S.199 (1991)
34. Kawel N, Seifert B, Luetolf M, Boehm T: Effect of Slab Thickness on the CT Detection of Pulmonary Nodules: Use of Sliding Thin- Slab Maximum Intensity Projection and Volume Rendering. American Roentgen Ray Society 192: 1324-1329 (2009)
35. Kernagis L.Y., Levine M.S., Jacobs J.E.: Pneumatosis Intestinalis in Patients with Ischemia: Correlation of CT Findings with Viability of the Bowel. American Roentgen Ray Society 180: 733-736 (2003)
36. Kirkpatrick I.D.C., Kroeker M.A., Greenberg H.M.: Biphasic CT with Mesenteric CT Angiography in the Evaluation of Acute Mesenteric Ischemia: Initial Experience. Radiology 229: 91-98 (2003)
37. Klar E, Rahmanian P.B., Bücker A, Hauenstein K, Jauch K.-W., Luther B: Akute mesenteriale Ischämie- ein vaskulärer Notfall. Ärzteblatt 14: 249-256 (2012)
38. Klein H.-M., Lensing R, Klosterhalfen B, Töns C, Günther R.-W.: Diagnostic Imaging of Mesenteric Infarction. Radiology 197: 79-82 (1995)

39. Krämer S.C., Görich J, Oertel F, Scheld H, Heindel W: Non- okklusive Darmischämie: Radiologische Diagnostik und Therapie. Fortschr Röntgenstr 175: 1177- 1183 (2003)
40. Lankisch P.G., Mahlke R, Lübbers H: Das akute Abdomen aus internistischer Sicht. cme.aerzteblatt./kompakt 46a-i (2009)
41. Leister I, Markus P.M., Becker H: Mesenteriale Ischämie. Hat die diagnostische Laparoskopie einen Stellenwert? Chirurg 74: 407-412 (2003)
42. Levy A.D.: Mesenteric ischemia. Radiol Clin North Am. 45: 593-599 (2007)
43. Lock G: Akute Ischämien am Gastrointestinaltrakt. Intensivmed 47: 266-271 (2010)
44. Lock G: Die akute mesenteriale Ischämie- häufig übersehen und häufig letal. Medizinische Klinik 97: 402-407 (2002)
45. Luther B, Sandmann W: Prognose des Mesenterialinfarkts. Ist eine Verbesserung möglich? Deutsches Ärzteblatt 99: 558-560 (2002)
46. Luther B: Akute viszerale Ischämie. Optionale Möglichkeiten und Realität. Gefässchirurgie 11: 167-172 (2006)
47. Luther B, Nowak T, Kempf U, Krasniqi H: Chronisch- progrediente Verschlusserkrankungen der Intestinalarterien. Gefässchirurgie 14: 523-531 (2009)
48. Macari M, Chandarana H, Batlhazar E, Babb J: Intestinal Ischemia Versus Intramural Hemorrhage: CT Evaluation. AJR 180. 177-184 (2003)
49. Marincek B: Akutes Abdomen: Bildgebung heute. Deutsches Ärzteblatt 45: A3010- 3017 (2002)
50. Menke J: Diagnostic Accuracy of Multidetector CT in Acute Mesenteric Ischemia: Systemic Review and Meta- Analysis. Radiology 1:93- 101 (2010)
51. Menon N.J., Amin A.M., Mohammed A, Hamilton G: Acute Mesenteric Ischaemia. Acta chirurgica belgica 105: 344-354 (2005)
52. Mindelzun R.E., Jeffrey R.B., Lane M.J., Silverman P.M:; The Misty Mesentery on CT: Differenetial Diagnosis. American Roentgen Ray Society 167: 61-65 (1996)
53. Napel S, Rubin G.D., Jeffrey R.B. Jr.: STS- MIP: A New Reconstruction Technique for CT of the Chest. Journal of Computer Assisted Tomography. 17: 832-838 (1993)

54. Netter F: Atlas of human anatomy. Saunders Elsevier Philadelphia, S. 306-308 (2006)
55. Ofer A, Abadi S, Karram T, Kogan I, Leiderman M, Shmulevsky P, Israelit S, Engel A: Multidetector CT angiography in the evaluation of acute mesenteric ischemia. European Society of Radiology 19: 24-30 (2008)
56. Okino Y, Kiyosue H, Mori H, Komatsu E, Matsumoto S, Yamada Y, Suzuki K, Tomanonari K: Root of the Small- Bowel Mesentery: Correlative Anatomy and CT Features of Pathologic Conditions. RadioGraphics 21: 1475- 1499 (2001)
57. Oldenburg W.A., Lau L.L., Rodenberg T.J., Edmonds H.J., Burger C.D.: Acute Mesenteric Ischemia. A Clinical Review. Arch Intern Med 164: 1054-1062 (2004)
58. Paetzel C, Feuerbach S, Kaempfe I, Heiß P, Zorger N, Herold T: Bildgebende Diagnostik und interventionelle Therapie bei arteriellen mesenterialen Durchblutungsstörungen. Gefäßchirurgie 11: 159-166 (2006)
59. Poeze M, Froon A.H., Greve J.W., Ramsay G: D-lactate as an early marker of intestinal ischemia after ruptured abdominal aortic aneurysm repair. Br J Surgery 85: 1221-1224 (1998)
60. Pourhassan, S., Grotemeyer D., Fürst G., Sandmann W.: Das chronisch viszerale Ischämiesyndrom. Klinik, Diagnostik und Therapieoptionen. Gefässchirurgie 11: 173-187 (2006)
61. Reiser M, Kuhn F.-P., Debus J: Duale Reihe. Radiologie. Gefäßsystem und interventionelle Radiologie. Thieme Verlag, Stuttgart S. 389
62. Rellecke P, Strauer B.E.: Kardiovaskuläre Begleiterkrankungen und Komplikationen bei Darmerkrankungen. Internist 48: 290-296 (2006)
63. Rickes S, Rauh P, Ensberg D, Georgiew E. Bönicke P, Uhle C: Gas im Portalvenensystem bei Dünndarmischämie. Medizinische Klinik 103: 40-41 (2008)
64. Rha S.E., Ha H.K., Lee S.-H., Kim J.-H., Kim J.-K., Kim J.H., Lee M.-G., Auh Y.-H.: CT and MR Imaging Findings of Bowel Ischemia from Various Primary Causes. RadioGraphics 20: 29-42 (2000)
65. Siemens: Computertomographie. Geschichte und Tomographie S.29
66. Staib L: Intestinale Ischämie- Chirurgische Sicht. Praxis 95: 1717-1721 (2006)

67. Thermann F, Asperger W, Wollert U: Akute mesenteriale Ischämie. Führt die hochspezialisierte Medizin zur Verbesserung der Prognose? Gefässchirurgie 2: 1-7 (2012)
68. Trumm C, Hoffmann R.-T., Reiser M.F. :Radiologisch- interventionelle Maßnahmen beim akuten Abdomen. Radiologe 50: 262-271 (2010)
69. Türkbey B, Akpinar E, Cil B, Karcaaltincaba M, Akhan O: Utility of multidetector CT in an emergency setting in acute mesenteric ischemia. Diagn Interv Radiol 15: 256- 261 (2009)
70. Vorstand der Deutsche Gesellschaft für Gefäßchirurgie: Akuter Intestinalarterienverschluss. Leitlinien der Deutschen Gesellschaft für Gefäßchirurgie 1-14 (2008)
71. Wallner H: Intestinale Ischämie- akute und chronische Verlaufsformen. Zeitschrift für Gefäßmedizin 5: 11-14 (2008)
72. Wermke W: Sonographische Differentialdiagnose. Leberkrankheiten. Lehrbuch und systematischer Atlas. Deutscher Ärzteverlag, Köln. S. 91 (2006)
73. Wiesner W: Ist die Multidetektor- Computertomographie heutzutage die primäre Abklärungsmethode der Wahl in der bildgebenden Diagnostik der akuten Darmischämie? Praxis 92: 1315-1317 (2003)
74. Wiesner W, Khurana B, Ji H, Ros P.R.: CT of Acute Bowel Ischemia. Radiology 226: 635-650 (2003)
75. Wiesner W, Mortele K.J., Glickmann J.N., Ji H, Ros P.R.: Pneumatosis Intestinalis and Portomesenteric Venous Gas in Intestinal Ischemia: Correlation of CT Findings with Severity of Ischemia and Clinical Outcome. American Roentgen Ray Society 177: 1319- 1323 (2001)
76. Wilke R, Hutmacher J, Nowak T, Schmidt W.U.: Chronische mesenteriale Ischämie mit konsekutiver ischämischer Kolonstenose. Vorschläge für diagnostisches und therapeutisches Vorgehen. Chirurg 77: 1152-1157 (2006)
77. Winkler S, Kamper L, Jansen S, Abandor- Kamper N, Piroth W, Haage P: Gezielte Diagnostik der Mesenterialischämie. Med Klinik 104: 964-999 (2009)
78. Woodhams R, Nishimaki H, Fujii K, Kakita S, Hayakawa K: Usefulness of multidetector- ro CT (MDCT) for the diagnosis of non- occlusive mesenteric

ischemia (NOMI): Assessment of morphology and diameter of the superior meseneteric artery (SMA) on multi- planar reconstructed (MPR) images. Eur J Radiol 76: 96-102 (2010)

79. Wolf A.M., Henne- Bruns D.: Mesenteriale Ischämie. Chirurgische Epidemiologie- wann muss man daran denken? Chirurg 74: 395-398 (2003)

80. Zorger N, Schreyer A.G.: Multidetektor- CT bei abdominellen Notfällen. Radiologe 6: 523-532 (2009)

Anhang:

1. Abbildungsverzeichnis:

- Abb.1. Physiologisches abdominelles Aortogramm
- Abb. 2. Endoskopisches Bild der Schleimhauterosionen
- Abb. 3. Endoskopisches Bild der Schleimhautulzerationen
- Abb. 4. Älterer Mesenterialinfarkt mit Darmgangrän intraoperativ
- Abb. 5. Mesenterialvenenthrombose
- Abb. 6. Endoskopisches Bild einer ischämischen Kolitis mit hämatinbedeckten Erosionen
- Abb. 7. Endoskopisches Bild einer ausgedehnten ischämischen Kolitis
- Abb. 8. Beispiel für eine abdominelle MIP
- Abb. 9. Patientenkollektiv: Alters- und Geschlechterverteilung
- Abb. 10. Lactatmessungen
- Abb. 11. Befunder 1: Häufigkeiten der einzelnen Untersuchungsparameter
- Abb. 12. Befunder 2: Häufigkeiten der einzelnen Untersuchungsparameter
- Abb. 13. Befunder 3: Häufigkeiten der einzelnen Untersuchungsparameter
- Abb. 14. Befunder- spezifische Verteilung des Merkmals: Imbibiertes Mesenterium
- Abb. 15. Befunder- spezifische Verteilung des Merkmals: Okklusion
- Abb. 16. Befunder- spezifische Verteilung des Merkmals: Intramurale Luft
- Abb. 17. Prinzip von MIP- rekonstruierten Bildern

2. Tabellenverzeichnis:

- Tab. 1. Ursachen der akuten Mesenterialischämie
- Tab. 2. Einteilung der Mesenterialischämien
- Tab. 3. Untersuchungsparameter der Studie
- Tab. 4. Literaturübersicht: Probelaparotomien im Stadium der Darminfarzierung
- Tab. 5: Wichtige abdominale Differentialdiagnosen des akuten Abdomens
- Tab. 6: Radiologische Befunde bei akuter mesenterialer Ischämie

Danksagung:

Hiermit danke ich Herrn Prof. Dr. med. H.-J. Brambs für die Möglichkeit der Promotion in seiner Abteilung.

Ich bedanke mich bei PD Dr. med. Markus Juchems für die Überlassung des Promotionsthemas, sowie für die unzähligen Ratschläge, Korrekturen und vor allem für die Geduld, die er immerwährend aufgebracht hat.

Dr. med. Sanja Trnavac gilt mein Dank für die Mitwirkung an meiner Arbeit.

Für die große Unterstützung bei der Auswertung der statistischen Daten, sowie für die Durchsicht meiner Arbeit, möchte ich mich bei Herrn Dr. med. Stefan Schmidt bedanken.

Ich danke Prof. Dr. med. Marco Kornmann für die Überlassung der intraoperativen Bilder.

Der chiurgischen Endoskopie der Uniklinik Ulm danke ich für die Überlassung der endoskopischen Bilder.

Bei Joachim Geiger bedanke ich mich für die stetige Motivation weiter zu machen, sowie die Unterstützung in technischen Fragen.

Abschließend möchte ich mich besonders bei meinen lieben Eltern bedanken, die mich stets mit ihrer gesamten Aufmerksamkeit und Unterstützung umgeben und die mir immer die allergrößte Stütze sind.

Lebenslauf:

Persönliche Daten:

Stanescu-Siegmund, Nora

Geb. am 02.07.1987 in Ulm

Ledig

Vater: Dr. Adrian Stanescu- Siegmund; Arzt

Mutter: Julia Stanescu- Siegmund; Lehrerin

Geschwister: keine

Schulischer Werdegang:

1995-1999 Grundschule Senden- Ay

1999-2007 Nikolaus- Kopernikus Gymnasium Weißenhorn

Abitur am 14. Juni 2007

Akademischer Werdegang:

- WS 2007: Beginn des Studiums der Humanmedizin an der Iuliu- Hatieganu Universität in Klausenburg, Rumänien
- WS 2009: Wechsel an die Medizinische Fakultät der Universität Ulm
- März 2010: Beginn der Doktorarbeit in der Abteilung für diagnostische und interventionelle Radiologie der Uniklinik Ulm
- August 2012: Beginn des Praktischen Jahres am Kreiskrankenhaus Heidenheim (Wahlfach: Radiologie)
- 2. Staatsexamen im Oktober und November 2013